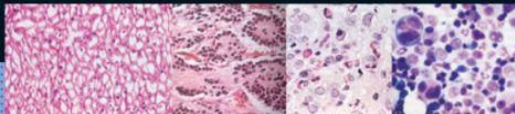


Robbins & Cotran

**Kumar
Abbas
Fausto
Aster**



PATOLOGIA

Bases Patológicas das Doenças

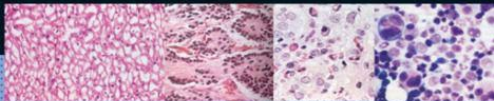
TRADUÇÃO DA 8ª EDIÇÃO

Adaptações referentes
às doenças tropicais e
sua epidemiologia



Robbins & Cotran

Kumar
Abbas
Fausto
Aster



PATOLOGIA

Bases Patológicas das Doenças



TRADUÇÃO DA 8ª EDIÇÃO

Adaptações referentes
às doenças tropicais e
sua epidemiologia

Table of Contents

[Cover Image](#)

[Front Matter](#)

[Copy right](#)

[Revisão Científica](#)

[Tradução](#)

[Adaptação à Realidade Brasileira](#)

[Dedicação](#)

[Colaboradores](#)

[Prefácio: A Edição do Jubileu de Ouro](#)

[Agradecimentos](#)

[1. Respostas Celulares ao Estresse e aos Estímulos Tóxicos: Adaptação, Lesão e Morte](#)

[2. Inflamação Aguda e Crônica](#)

[3. Renovação, Regeneração e Reparo dos Tecidos](#)

[4. Distúrbios Hemodinâmicos, Doença Tromboembólica e Choque](#)

[5. Doenças Genéticas](#)

[6. Doenças do Sistema Imune](#)

[7. Neoplasia](#)

[8. Doenças Infecciosas](#)

[9. Doenças Ambientais e Nutricionais](#)

[10. Doenças da Lactância e da Infância](#)

[11. Vasos Sanguíneos](#)

[12. O Coração](#)

[13. Doenças de Leucócitos, Linfonodos, Baço e Timo](#)

[14. Distúrbios Eritrocitários e Hemorrágicos](#)

[15. O Pulmão](#)

[16. Cabeça e Pescoço](#)

[17. O Trato Gastrointestinal](#)

[18. Fígado e Trato Biliar](#)

[19. O Pâncreas](#)

[20. O Rim](#)

[21. O Trato Urinário Inferior e Sistema Genital Masculino](#)

[22. O Trato Genital Feminino*](#)

[23. A Mama](#)

[24. O Sistema Endócrino](#)

[25. A Pele](#)

[26. Ossos, Articulações e Tumores de Tecido Mole](#)

[27. Nervo Periférico e Músculo Esquelético](#)

[28. O Sistema Nervoso Central](#)

[29. O Olho](#)

[Índice](#)

Front Matter

Robbins & Cotran PATOLOGIA

Bases Patológicas das Doenças

8ª Edição

VINAY KUMAR, MBBS, MD, FRCPath

Alice Hogge and Arthur Baer Professor

Chairman, Department of Pathology

Executive Vice Dean, Division of Biologic Sciences and

The Pritzker School of Medicine

The University of Chicago

Chicago, Illinois

ABUL K. ABBAS, MBBS

Professor and Chairman, Department of Pathology

University of California, San Francisco

San Francisco, California

NELSON FAUSTO, MD

Professor and Chairman, Department of Pathology

University of Washington School of Medicine

Seattle, Washington

JON C. ASTER, MD, PhD

Professor of Pathology

Harvard Medical School

Brigham and Women's Hospital

Boston, Massachusetts

Com ilustrações de

James A. Perkins, MS, MFA

SAUNDERS



ELSEVIER

Copyright

Do original: Robbins and Cotran Pathologic Basis of Disease, 8th edition

© 2010 por Saunders

Tradução autorizada do idioma inglês da edição publicada por Saunders – um selo editorial Elsevier Inc.

ISBN: 978-1-4160-3121-5

© 2010 Elsevier Editora Ltda.

ISBN: 978-85-352-3459-6

Todos os direitos reservados e protegidos pela Lei 9.610 de 19/02/1998.

Nenhuma parte deste livro, sem autorização prévia por escrito da editora, poderá ser reproduzida ou transmitida sejam quais forem os meios empregados: eletrônicos, mecânicos, fotográficos, gravação ou quaisquer outros.

Capa

Folio Design

Editoração Eletrônica

Futura

Elsevier Editora Ltda.

Conhecimento sem Fronteiras

Rua Sete de Setembro, 111 – 16º andar

20050-006 – Centro – Rio de Janeiro – RJ

Rua Quintana, 753 – 8º andar

04569-011 – Brooklin – São Paulo – SP

Serviço de Atendimento ao Cliente

0800 026 53 40

sac@elsevier.com.br

Preencha a ficha de cadastro no final deste livro e receba gratuitamente informações sobre os

lançamentos e promoções da Elsevier.

Consulte também nosso catálogo completo, os últimos lançamentos e os serviços exclusivos no site www.elsevier.com.br

NOTA

O conhecimento médico está em permanente mudança. Os cuidados normais de segurança devem ser seguidos, mas, como as novas pesquisas e a experiência clínica ampliam nosso conhecimento, alterações no tratamento e terapia à base de fármacos podem ser necessárias ou apropriadas. Os leitores são aconselhados a checar informações mais atuais dos produtos, fornecidas pelos fabricantes de cada fármaco a ser administrado, para verificar a dose recomendada, o método e a duração da administração e as contraindicações. É responsabilidade do médico, com base na experiência e contando com o conhecimento do paciente, determinar as dosagens e o melhor tratamento para cada um individualmente. Nem o editor nem o autor assumem qualquer responsabilidade por eventual dano ou perda a pessoas ou a propriedade originada por esta publicação.

O Editor

CIP-BRASIL. CATALOGAÇÃO-NA-FONTE

SINDICATO NACIONAL DOS EDITORES DE LIVROS, RJ

R545

Robbins e Cotran, bases patológicas das doenças/Vinay Kumar... [et al.] ; [tradução de Patrícia Dias Fernandes... et al.]. - Rio de Janeiro : Elsevier, 2010.

il.

Tradução de: Robbins and Cotran Robbins basic pathology, 8th ed

Inclui bibliografia

ISBN 978-85-352-3459-6

1. Patologia. I. Robbins, Stanley L. (Stanley Leonard), 1915-2003. II. Cotran, Ramzi S., 1932-2000. III. Kumar, Vinay, 1944-. IV. Título: Base patológica da doença.

10-1298.

CDD: 616.07

CDU: 616



Revisão Científica

João Lobato dos Santos

Anátomo-Patologista do Instituto de Patologia da Santa Casa de Misericórdia do Rio de Janeiro

Professor de Anatomia Patológica da Faculdade de Medicina de Petrópolis e da Escola de Medicina da Fundação Técnico-Educacional Souza Marques

Chefe do Instituto de Patologia da Santa Casa de Misericórdia do Rio de Janeiro

Adaptações para o Brasil

Carlos Alberto Basilio de Oliveira

Professor Titular de Anatomia Patológica da Escola de Medicina e Cirurgia da Universidade Federal do Estado do Rio de Janeiro (UNIRIO)

Chefe do Departamento de Patologia (EMC/UNIRIO)

Membro Titular das Academias Nacional de Medicina, de Medicina do Rio de Janeiro, da Brasileira de Medicina Militar, da Brasileira de Medicina de Reabilitação

Presidente da Sociedade Brasileira de História da Medicina, Capítulo do Rio de Janeiro e Presidente do XV Congresso Brasileiro da História da Medicina (RJ, 2010)

José Rodrigues Coura

Professor Emérito da Faculdade de Medicina da UFRJ

Pesquisador Titular Emérito, Chefe do Laboratório de Doenças Parasitárias do Instituto Oswaldo Cruz – FIOCRUZ

Membro Titular das Academias Nacional de Medicina e Brasileira de Ciências

Membro da Ordem Nacional do Mérito Científico da Presidência da República do Brasil

Tradução

Adriana Pittella Sudré ([cap. 8](#))

Professora Assistente do Departamento de Microbiologia e Parasitologia da Universidade Federal Fluminense (UFF)

Doutoranda em Ciências Veterinárias pela Universidade Federal Rural do Rio de Janeiro (UFRRJ)

Mestre em Patologia pela UFF

Andrea Del Corso ([cap. 29](#))

Tradutora pela Pontifícia Universidade Católica (PUC-SP)

Angela Satie Nishikaku ([caps. 13e25](#))

Doutora em Ciências (área: Imunologia) pelo Departamento de Imunologia do Instituto de Ciências Biomédicas da Universidade de São Paulo (USP)

Bianca Tarrisse da Fontoura ([cap. 9](#))

Tradutora, RJ

Claudia Amazonas Cabral ([cap. 23](#))

Especialista em Ginecologia e Obstetrícia pela Federação Brasileira das Sociedades de Ginecologia e Obstetrícia (FEBRASGO)

Danielle Resende Camisasca Barroso ([cap. 7](#))

Professora Adjunta de Estomatologia da Faculdade de Odontologia da UFF – Nova Friburgo, RJ

Especialista em Estomatologia pela Universidade Federal do Rio de Janeiro (UFRJ)

Doutora em Patologia Bucodental pela Universidade Federal Fluminense (UFF)

Elisianne Nopper ([caps. 14, 15, 18, 21 e 22](#))

Especialista em Psiquiatria Clínica pela Faculdade de Medicina de Santo Amaro (FMSA) e Complexo Hospitalar do Mandaqui, SP

Médica pela FMSA/Organização Santamarense de Educação e Cultura da Universidade de Santo Amaro (OSEC/UNISA), SP

Fernando Kok([cap. 28](#))

Livre Docente em Neurologia Infantil pela Faculdade de Medicina da USP e Médico Assistente

do Hospital das Clínicas FMUSP

José de Assis Silva Júnior ([cap. 4](#))

Especialista em Estomatologia pela Universidade Federal do Rio de Janeiro (UFRJ)

Mestre e Doutorando em Patologia pela Universidade Federal Fluminense (UFF)

Karina Penedo Carvalho ([caps. 17, 20 e 24](#))

Doutora em Biologia Humana e Experimental pela Universidade do Estado do Rio de Janeiro (UERJ)

Mestre em Morfologia pela UERJ

Lorena Da Rós Gonçalves ([caps. 12 e 26](#))

Professora do Instituto Orthodontic da Fatec, Niterói, RJ

Mestre e Especialista em Periodontia pela Universidade Federal do Rio de Janeiro (UFRJ)

Marcio Luis Acencio ([cap. 5](#))

Bacharel em Ciências Biológicas (Modalidade Médica) pela UNIFESP

Mestre em Biotecnologia pela Universidade de São Paulo (USP)

Doutorando em Genética pela UNESP

Maria das Graças Fernandes Sales ([caps. 1 e 3](#))

Doutora em Ciências Morfológicas pela Universidade Federal do Rio de Janeiro (UFRJ)

Professora Assistente da Escola de Medicina da Fundação Técnico-Educacional Souza Marques, RJ

Mônia Claudia Sartoratto ([caps. 19 e 27](#))

Fisioterapeuta pela Universidade Adventista de São Paulo (UNASP)

Mônica Simões Israel ([cap. 10](#))

Professora de Estomatologia da Faculdade de Odontologia da Universidade Estadual do Rio de Janeiro (UERJ)

Professora de Patologia Geral e Patologia Bucal das Faculdades São José, RJ

Mestre e Doutora em Patologia pela Universidade Federal Fluminense (UFF)

Patricia Dias Fernandes ([cap. 2](#))

Professora de Farmacologia pelo Programa de Desenvolvimento de Fármacos do Instituto de Ciências Biomédicas (ICB) da UFRJ

Pós-doutora em Imunologia pelo Departamento de Imunologia da USP

Mestre e Doutora em Química Biológica pelo Departamento de Bioquímica Médica da UFRJ

Biomédica pela Universidade do Rio de Janeiro (UNI-RIO)

Tatiana Ferreira Robaina ([cap. 16](#), [índice remissivo](#))

Doutoranda em Ciências pela Universidade Federal do Rio de Janeiro (UFRJ)

Mestre em Patologia pela Universidade Federal Fluminense (UFF)

Odontóloga pela Universidade Federal de Pelotas (UFPEL)

Vilma Ribeiro de Souza Varga ([caps. 6](#) e [11](#))

Graduada em Ciências Médicas pela Universidade Estadual de Campinas, SP

Residência Médica em Neurologia Clínica no Hospital do Servidor Público Estadual de São Paulo



Adaptação à Realidade Brasileira

A oitava edição da obra *Robbins e Cotran Patologia – Bases Patológicas das Doenças*, além de trazer uma abordagem atualizada e completa sobre o que há de essencial na área da Patologia, de apresentar conceitos de uma forma inteligentemente organizada e didática e de oferecer um material complementar on-line composto de casos clínicos, perguntas e respostas e microscópio virtual, agora apresenta o aluno de medicina e o médico com adaptações à realidade brasileira – uma inovação Elsevier.

As adaptações referentes às doenças tropicais foram assinadas por Carlos Alberto Basilio de Oliveira e José Rodrigues Coura, renomados profissionais das áreas da Patologia e das Condições Infecciosas, principalmente as Doenças Tropicais. Os quadros em destaque que trazem essas informações adaptadas concentraram-se no capítulo de doenças infecciosas. O objetivo dessas adaptações foi acrescentar, a uma obra de relevância mundial como esta, informações pontuais que retratassem objetivamente a realidade dessas doenças no Brasil.

Temos nesta obra, portanto, o melhor do ensino da Patologia no mundo aliado a informações específicas que aproximam *Robbins e Cotran Patologia – Bases Patológicas das Doenças* à realidade brasileira.

Dedicação

Com gratidão e afeto para

Raminder Kumar

Ann Abbas

Ann DeLancey

Erin Malone

Colaboradores

Charles E. Alpers, MD

*Professor of Pathology, Adjunct Professor of Medicine, University of Washington School of Medicine
Pathologist, University of Washington Medical Center, Seattle, WA*

Douglas C. Anthony, MD, PhD

Professor and Chair, Department of Pathology and Anatomical Sciences, University of Missouri, Columbia, MO

James M. Crawford, MD, PhD

*Senior Vice President for Laboratory Services
Chair, Department of Pathology and Laboratory Medicine, North Shore–Long Island Jewish Health System, Manhasset, NY*

Umberto De Girolami, MD

*Professor of Pathology, Harvard Medical School
Director of Neuropathology, Brigham and Women's Hospital, Boston, MA*

Lora Hedrick Ellenson, MD

*Weill Medical College of Cornell University, Professor of Pathology and Laboratory Medicine
Attending Pathologist, New York Presbyterian Hospital, New York, NY*

Jonathan I. Epstein, MD

*Professor of Pathology, Urology, and Oncology
The Reinhard Professor of Urologic Pathology, The Johns Hopkins University School of Medicine
Director of Surgical Pathology, The Johns Hopkins Hospital, Baltimore, MD*

Robert Folberg, MD

*Dean, Oakland University William Beaumont School of Medicine, Rochester, MI
Chief Academic Officer, Beaumont Hospitals, Royal Oak, MI*

Matthew P. Frosch, MD, PhD

*Associate Professor of Pathology, Harvard Medical School
Director, C.S. Kubik Laboratory for Neuropathology, Massachusetts General Hospital, Boston, MA*

Ralph H. Hruban, MD

Professor of Pathology and Oncology, The Sol Goldman Pancreatic Cancer Research Center, The Johns Hopkins University School of Medicine, Baltimore, MD

Aliya N. Husain, MBBS

Professor, Department of Pathology, Pritzker School of Medicine, The University of Chicago, Chicago, IL

Christine A. Iacobuzio-Donahue, MD, PhD

Associate Professor of Pathology and Oncology, The Sol Goldman Pancreatic Cancer Research Center, The Johns Hopkins University School of Medicine, Baltimore, MD

Alexander J.F. Lazar, MD, PhD

*Assistant Professor, Department of Pathology and Dermatology, Sections of Dermatopathology and Soft Tissue Sarcoma Pathology
Faculty of Sarcoma Research Center, University of Texas M.D. Anderson Cancer Center, Houston, TX*

Susan C. Lester, MD, PhD

*Assistant Professor of Pathology, Harvard Medical School
Chief, Breast Pathology, Brigham and Women's Hospital, Boston, MA*

Mark W. Lingen, DDS, PhD

Associate Professor, Department of Pathology, Pritzker School of Medicine, The University of Chicago, Chicago, IL

Chen Liu, MD, PhD

*Associate Professor of Pathology, Immunology and Laboratory Medicine
Director, Gastrointestinal and Liver Pathology, The University of Florida College of Medicine,
Gainesville, FL*

Anirban Maitra, MBBS

*Associate Professor of Pathology and Oncology, The Johns Hopkins University School of Medicine
Pathologist, The Johns Hopkins Hospital, Baltimore, MD*

Alexander J. McAdam, MD, PhD

*Assistant Professor of Pathology, Harvard Medical School
Medical Director, Infectious Diseases Diagnostic Laboratory, Children's Hospital Boston, Boston,
MA*

Richard N. Mitchell, MD

*Associate Professor, Department of Pathology, Harvard Medical School
Director, Human Pathology, Harvard-MIT Division of Health Sciences and Technology, Harvard
Medical School
Staff Pathologist, Brigham and Women's Hospital, Boston, MA*

George F. Murphy, MD

*Professor of Pathology, Harvard Medical School
Director of Dermatopathology, Brigham and Women's Hospital, Boston, MA*

Edyta C. Pirog, MD

*Associate Professor of Clinical Pathology and Laboratory Medicine, New York Presbyterian
Hospital-Weil Medical College of Cornell University
Associate Attending Pathologist, New York Presbyterian Hospital, New York, NY*

Andrew E. Rosenberg, MD

*Professor, Department of Pathology, Harvard Medical School
Pathologist, Massachusetts General Hospital, Boston, MA*

Frederick J. Schoen, MD, PhD

*Professor of Pathology and Health Sciences and Technology, Harvard Medical School
Director, Cardiac Pathology and Executive Vice Chairman, Department of Pathology, Brigham
and Women's Hospital, Boston, MA*

Arlene H. Sharpe, MD, PhD

*Professor of Pathology, Harvard Medical School
Chief, Immunology Research Division, Department of Pathology, Brigham and Women's Hospital,
Boston, MA*

Thomas Stricker, MD, PhD

*Orthopedic Pathology Fellow, Department of Pathology, Pritzker School of Medicine, The
University of Chicago, Chicago, IL*

Jerrold R. Turner, MD, PhD

*Professor and Associate Chair, Department of Pathology, Pritzker School of Medicine, The
University of Chicago, Chicago, IL*

Prefácio: A Edição do Jubileu de Ouro

Ao lançarmos a 8ª edição de *Bases Patológicas da Doença*, fazemos uma pausa para retornar a 50 anos passados, quando foi publicada a primeira edição deste livro, chamada “Pathology with Clinical Correlations.” (Para os que não sabem, as três primeiras edições foram publicadas com esse nome e, portanto, a 8ª edição é, na verdade, a 11ª edição deste livro.)

No prefácio da primeira edição, Stanley Robbins escreveu:

“Mas, o estudo da morfologia é apenas uma faceta da patologia. A patologia contribui bastante para a medicina clínica. O patologista está interessado não apenas no reconhecimento das alterações estruturais, mas também em sua significância, i.e., nos efeitos dessas mudanças no funcionamento celular e tecidual e, no final das contas, no efeito dessas mudanças sobre o paciente. Não é uma disciplina isolada do paciente vivo, mas sim uma abordagem básica para uma compreensão melhor da doença e, conseqüentemente, um fundamento da medicina clínica sólida.”

“Porquê e como são tão importantes quanto o quê.”

No vocabulário atual, o que Robbins disse em 1957 foi que a patologia é o estudo do mecanismo das doenças e que a morfologia é uma ferramenta (a única disponível naquela época) para discernir a patogenia e as correlações clínicas. Nos últimos 50 anos, esse foco não foi alterado, permanecendo como o princípio orientador da edição atual. A diferença principal é que agora temos muitos mais ferramentas para suplementar a morfologia, incluindo a biologia molecular, a genética e a informática, apenas para citar algumas. Na realidade, pode-se dizer que este livro apresenta a base molecular da doença humana com correlações clínicas. Esta edição, como as anteriores, foi amplamente revisada e algumas áreas foram completamente reescritas. Seguem alguns exemplos de mudanças significativas:

O [Capítulo 1](#) foi completamente reorganizado para incluir todo o espectro de respostas celulares à lesão, das adaptações e da lesão subletal à morte celular.

O [Capítulo 3](#), que cobre o reparo tecidual e a cura do ferimento, foi amplamente revisado para incluir informações novas e estimulantes sobre a biologia da célula-tronco, sinalização do fator do crescimento e os mecanismos que fundamentam a fibrose.

O [Capítulo 5](#) inclui uma seção completamente reescrita sobre o diagnóstico molecular que reflete os avanços rápidos na tecnologia de sequenciamento do DNA. Também foram acrescentados os princípios da análise em escala de genoma, que está se tornando uma ferramenta poderosa no estudo das doenças humanas complexas como o câncer e o diabetes.

O [Capítulo 9](#) foi completamente revisado e reorganizado como resultado da importância crescente dos fatores ambientais nas doenças humanas.

O [Capítulo 17](#) foi completamente reescrito, destacando novas percepções na patogenia da doença intestinal inflamatória e dos cânceres gastrointestinais.

O [Capítulo 22](#), que cobre as doenças do trato genital feminino, traz uma discussão da base molecular do câncer, da endometriose e da pré-eclâmpsia.

Além da revisão e da reorganização do texto, foram acrescentadas muitas fotografias e esquemas novos, assim como uma grande quantidade de “joias” antigas foi aprimorada pela tecnologia digital. Assim, esperamos que até mesmo os veteranos de *Robbins Patologia*

considerem as ilustrações e as figuras reluzentes e novas.

Sempre que foi apropriado, misturamos novas descobertas na discussão da patogenia e da fisiopatologia, sem jamais perder de vista que o “estado de arte” tem pouco valor se não melhorar a compreensão dos mecanismos da doença. Do mesmo modo que no passado, não evitamos as discussões dos problemas “não solucionados” devido à nossa crença de que muitas pessoas que leem o texto podem ser estimuladas a adotar um caminho de descoberta.

A despeito das mudanças destacadas, nossos objetivos permanecem os mesmos, assim como os articulados por Robbins e Cotran nos últimos anos.

Integrar as mais novas informações disponíveis na discussão dos processos e distúrbios patológicos — tanto morfológicos quanto moleculares.

Organizar as informações em apresentações lógicas e uniformes, facilitando a leitura, compreensão e aprendizagem.

Manter o livro num tamanho razoável e ainda assim proporcionar a discussão adequada das lesões, processos e distúrbios significativos. Na realidade, diminuimos a circunferência e o peso deste livro cortando cerca de 80 páginas.

Dar grande ênfase na clareza do texto e no uso apropriado da linguagem em reconhecimento de que o esforço para compreender é demorado e fatigante, entrando no caminho do processo de aprendizagem.

Tornar este texto totalmente didático — já que é utilizado pelos estudantes no decorrer de todos os anos da faculdade de medicina e em suas residências — porém, ao mesmo tempo, fornecer detalhes e profundidade suficientes para satisfazer as necessidades dos leitores em níveis avançados.

Foi-nos dito repetidamente pelos leitores que a atualização é uma característica especial que torna este livro muito valioso. Esforçamo-nos para nos manter atuais ao fornecer novas informações e referências da literatura recente, muitas delas publicadas em 2008 e algumas no início de 2009. Entretanto, os clássicos mais antigos também foram mantidos, visando fornecer material com fonte original para os leitores em níveis avançados.

Hoje estamos na era digital e, portanto, o texto estará disponível *online* para os que tiverem a versão impressa. Um acesso desse tipo proporciona ao leitor a capacidade de pesquisar por todo o texto, estudos de caso, questões de atualização, além de muitas outras características estimulantes. Os casos são projetados para aprimorar e reforçar a aprendizagem, desafiando os alunos a aplicarem o seu conhecimento para solucionar casos clínicos. Uma função de microscópio virtual permite a visualização de imagens selecionadas em várias ampliações.

Esta edição também é marcada pelo acréscimo de um novo coautor, Jon Aster. Nós quatro revisamos, criticamos e editamos cada capítulo para garantir a uniformidade do estilo e a fluidez do texto, que têm sido a marca do livro. Juntos, esperamos que tenhamos sido bem sucedidos em equipar os leitores com o embasamento científico para a prática da medicina e em estimular o seu apetite pela aprendizagem além do que pode ser ofertado em qualquer livro didático.

VK, AKA, NF and JCA

Agradecimentos

Os autores são gratos a muitas pessoas que contribuíram de várias formas para a conclusão deste livro.

Em primeiro lugar, nós quatro agradecemos aos nossos autores colaboradores por seu comprometimento com este livro. Muitos são veteranos de edições anteriores; outros são novos na oitava edição. Todos são reconhecidos no sumário. Seus nomes emprestam autoridade a este livro, pelo que somos gratos.

Muitos colegas aprimoraram o texto lendo vários capítulos e fornecendo críticas úteis em sua área de especialização. Dentre eles, temos os Drs. Michelle LeBeau, Jerry Krishnam, Julian Solway, Elyssa Gordon, Ankit Desai, Sue Cohen, Megan Mc Nerney, Peter Pytel e Tony Chang (na University of Chicago); Dr. Serdar Bulun (na Northwestern University, Chicago); Drs. Steven Deeks, Sanjay Kakar, Zoltan Laszik, Scott Oakes, Jay Debnath e Michael Nystrom (na University of California San Francisco); Dr. Lundy Braun, na Brown University e Dr. Peter Byers na University of Washington; Drs. Frank Bunn, Jeffery Kutok, Helmut Rennke, Fred Wang, Max Loda e Mark Fleming (na Harvard Medical School); e Dr. Richard Aster (no Milwaukee Blood Center e Medical College of Wisconsin). Devemos agradecimentos especiais ao Dr. Raminder Kumar, por atualizar as informações clínicas e revisar amplamente muitos capítulos. Muitos colegas forneceram joias fotográficas de suas coleções. Eles são reconhecidos individualmente no texto.

Nossa equipe administrativa necessita de menção especial, já que mantém a ordem nas vidas caóticas dos autores e sempre teve boa vontade quando solicitadas nas múltiplas tarefas relacionadas ao texto. Na University of Chicago, temos a Sra. Valerie Driscoll e Garcia Wilson; na University of California, em São Francisco, a Sra. Ana Narvaez; na University of Washington, Seattle, Greg Lawrence, Joscelyn Rompogren, Stephanie Meleady-Brown e Jane Norris; no Brigham and Women's Hospital, Deborah Kutok e Muriel Goutas. A Sra. Beverly Shackelford, na University of Texas Southwestern Medical School em Dallas, que ajudou a um de nós (VK) por 26 anos, merece uma estrela de ouro, já que coordenou a submissão de todos os manuscritos, revisou muitos deles e manteve a comunicação com os colaboradores e o editor. Sem a sua dedicação a este livro e sem a sua atenção meticulosa aos detalhes, nossa tarefa teria sido muito mais difícil. Quase toda a arte gráfica deste livro foi criada pelo Sr. James Perkins, Professor Assistente de Ilustração Médica no Rochester Institute of Technology. Sua capacidade de converter ideias complexas em esboços simples e esteticamente agradáveis aprimorou consideravelmente este livro.

Muitos indivíduos associados à nossa editora, Elsevier (sob o selo W.B. Saunders), merecem nossos agradecimentos especiais. Destacando-se entre eles, Ellen Sklar, Editora de Produção, que supervisionou a produção deste livro. A sua compreensão das necessidades dos autores e da complexidade de publicar um livro didático percorreu um longo caminho para facilitar um pouco as nossas vidas. O Sr. William Schmitt, Publishing Director of Medical Textbooks, sempre foi o nosso líder de torcida e hoje é um amigo querido. Nossos agradecimentos também vão para a Managing Editor Rebecca Grulow e a Design Manager Ellen Zanolle na Elsevier. Indubitavelmente, existem muitos outros “heróis” que podem ter sido esquecidos involuntariamente — a eles, dizemos “obrigado” e nos desculpamos por não tê-los reconhecido

individualmente.

Os esforços dessa grandeza cobram um preço elevado das famílias dos autores. Agradecemos a nossas esposas, Raminder Kumar, Ann Abbas, Ann DeLancey e Erin Malone, por sua paciência, amor e apoio a essa iniciativa, assim como por sua tolerância em relação às nossas ausências.

Finalmente, Vinay Kumar, Abul Abbas e Nelson Fausto desejam expressar a sua profunda apreciação a Jon Aster por se unir à equipe. Jon provou a sua excelência como um colaborador por muitos anos e agora ele agrega brilho ao livro inteiro. Independentemente das diferenças em nossos pontos de vista, opiniões e estilos individuais, a nossa visão comum compartilhada com os falecidos Drs. Stanley Robbins e Ramzi Cotran fez dessa parceria algo estimulante e recompensador.

VK, AKA, NF and JCA

I. Respostas Celulares ao Estresse e aos Estímulos Tóxicos: Adaptação, Lesão e Morte

Introdução à Patologia

Visão Geral: Respostas Celulares ao Estresse e aos Estímulos Nocivos

Adaptações do Crescimento e Diferenciação Celulares

Hipertrofia

Mecanismos da Hipertrofia

Hiperplasia

Hiperplasia Fisiológica

Hiperplasia Patológica

Mecanismos da Hiperplasia

Atrofia

Mecanismos da Atrofia

Metaplasia

Mecanismos da Metaplasia

Visão Geral da Lesão Celular e Morte Celulares

Causas de Lesão Celular

Alterações Morfológicas na Lesão Celular

Lesão Reversível

Necrose

Padrões de Necrose Tecidual

Mecanismos da Lesão Celular

Depleção de ATP

Danos Mitocondriais

Influxo de Cálcio e Perda da Homeostasia do Cálcio

Acúmulo de Radicais Livres Derivados do Oxigênio (Estresse Oxidativo)

Defeitos na Permeabilidade da Membrana

Danos ao DNA e às Proteínas

Correlações Clínico-patológicas: Exemplos Selecionados de Lesão Celular e Necrose

Lesão Isquêmica e Hipóxica

Mecanismos da Lesão Celular Isquêmica

Lesão de Isquemia-Reperusão

Lesão Química (Tóxica)

Apoptose

Causas da Apoptose

Apoptose em Situações Fisiológicas

Apoptose em Condições Patológicas

Alterações Bioquímicas e Morfológicas na Apoptose

Características Bioquímicas da Apoptose

Mecanismos da Apoptose

Via Intrínseca (Mitocondrial) da Apoptose

Via Extrínseca da Apoptose (Morte Iniciada por Receptor)

A Fase de Execução da Apoptose

Remoção das Células Mortas

Correlações Clínico-patológicas: Apoptose na Saúde e na Doença

Exemplos de Apoptose

Distúrbios Associados à Apoptose Desregulada

Autofagia

Acúmulos Intracelulares

Lipídios

Esteatose (Degeneração Gordurosa)

Colesterol e Ésteres de Colesterol

Proteínas

Degeneração Hialina

Glicogênio

Pigmentos

Pigmentos Exógenos

Pigmentos Endógenos

Calcificação Patológica

Calcificação Distrófica

Calcificação Metastática

Envelhecimento Celular

Introdução à Patologia

A patologia é o estudo (*logos*) da doença (*pathos*). Mais especificamente, a patologia está voltada ao estudo das alterações estruturais, bioquímicas e funcionais nas células, tecidos e órgãos que fundamentam doença. Através do uso de técnicas moleculares, microbiológicas e morfológicas, a patologia tenta explicar os porquês e as causas dos sinais e sintomas manifestados pelos pacientes enquanto fornece uma base racional para a terapia e o cuidado clínico. Assim, ela serve como ligação entre as ciências básicas e a medicina clínica e é a base científica para toda a medicina.

Tradicionalmente, o estudo da patologia é dividido em patologia geral e patologia sistêmica. A primeira está concentrada nas reações das células e tecidos aos estímulos anormais e defeitos herdados, os quais são as principais causas de doenças. A segunda examina as alterações em tecidos e órgãos especializados que são responsáveis por distúrbios que envolvem esses órgãos. Neste livro, abordaremos em primeiro lugar os princípios da patologia geral e depois os processos específicos de doença, na medida em que eles afetam órgãos ou sistemas em particular.

Os quatro aspectos de um processo de doença que formam o cerne da patologia são sua causa (*etiologia*), os mecanismos do seu desenvolvimento (*patogenia*), as alterações bioquímicas e estruturais induzidas nas células e órgãos do corpo (*alterações moleculares e morfológicas*) e as consequências funcionais dessas alterações (*manifestações clínicas*).

Etiologia ou Causa. O conceito de que certos sintomas anormais ou doenças são “causados” é tão antigo quanto a história conhecida. Para os Arcadianos (2.500 a.C.), se alguém adoecesse, a culpa era do próprio paciente (por ter pecado) ou por obra de agentes externos, como maus odores, frio, maus espíritos ou deuses. ¹ Reconhece-se, agora, que há duas classes principais de fatores etiológicos: genéticos (p. ex., mutações herdadas e doenças associadas com variantes genéticas, ou polimorfismo) e adquiridos (p. ex., infecciosos, nutricionais, químicos, físicos). O conceito de que um agente etiológico seja a causa de uma doença – desenvolvido a partir do estudo de infecções e distúrbios monogênicos – não é aplicável à maioria das doenças. De fato, a maioria das nossas aflições comuns, como a aterosclerose e o câncer, são multifatoriais e surgem dos efeitos de vários estímulos externos em um indivíduo geneticamente susceptível. A relativa contribuição de suscetibilidade herdada e influências externas variam nas diferentes doenças.

Patogenia. A patogenia refere-se à sequência de eventos na resposta das células ou tecidos ao agente etiológico, desde o estímulo inicial à expressão final da doença. O estudo da patogenia continua a ser um dos principais domínios da patologia. Mesmo quando a causa inicial é conhecida (p. ex., infecção ou mutação), ela está várias etapas distante da expressão da doença. Por exemplo, compreender a fibrose cística significa saber não apenas o gene defeituoso e o produto gênico, mas também os eventos bioquímicos e morfológicos que levam à formação dos cistos e fibrose nos pulmões, pâncreas e outros órgãos. De fato, como veremos ao longo do livro, a revolução molecular já identificou genes mutantes responsáveis por um grande número de doenças e todo o genoma humano já foi mapeado. No entanto, as funções das proteínas codificadas e como as mutações induzem a doença – a patogenia – muitas vezes são ainda obscuras. Os avanços tecnológicos estão tornando-as incrivelmente capazes em ligar anormalidades moleculares específicas às manifestações da doença e usar este conhecimento

para traçar novas abordagens terapêuticas. Por estas razões, o estudo da patogenia nunca foi tão excitante cientificamente ou mais relevante para a medicina.

Alterações Moleculares e Morfológicas. As alterações morfológicas referem-se às alterações estruturais nas células ou tecidos que são características de uma doença ou diagnósticas de um processo etiológico. A prática da patologia diagnóstica é devotada à identificação da natureza e progressão da doença, por meio do estudo das alterações morfológicas nos tecidos e alterações químicas nos pacientes. Mais recentemente, as limitações da morfologia em diagnosticar doenças tornaram-se incrivelmente evidentes e o campo da patologia diagnóstica expandiu-se para cercar as abordagens imunológicas e moleculares para a análise do estado da doença. Nada é mais impressionante do que o estudo dos tumores; cânceres de mama que se assemelham morfológicamente podem apresentar cursos, respostas terapêuticas e prognóstico amplamente diferentes. Análises moleculares por técnicas tais como microarranjos de DNA ([Cap. 5](#)) começam a revelar as diferenças genéticas que predizem o comportamento dos tumores, bem como sua resposta a diferentes terapias. De forma crescente, tais técnicas estão sendo usadas para estender ou mesmo suplantam as análises morfológicas tradicionais.

Perturbações Funcionais e Manifestações Clínicas. O resultado final das alterações genéticas, bioquímicas e estruturais nas células e tecidos são as anormalidades funcionais que levam às manifestações clínicas (sinais e sintomas) da doença, bem como à sua progressão (curso clínico e consequência).

Na prática, todas as formas de doenças começam com alterações moleculares ou estruturais nas células, um conceito formulado primeiramente, no século XIX, por Rudolf Virchow, conhecido como o pai da patologia moderna. Por conseguinte, iniciaremos nossa consideração da patologia com o estudo das causas, mecanismos e correlações morfológicas e bioquímicas da *lesão celular*. A lesão às células e à matriz extracelular leva ao resultado final de *lesão ao tecido e órgão*, que determina os padrões morfológicos e clínicos da doença.

Visão Geral: Respostas Celulares ao Estresse e aos Estímulos Nocivos

A célula normal é confinada a uma faixa razoavelmente estreita de função e estrutura por seu estado de metabolismo, diferenciação e especialização; por limitações das células vizinhas; e pela disponibilidade de substratos metabólicos. No entanto, ela é capaz de dar conta das demandas fisiológicas, mantendo um estado normal chamado de *homeostasia*. As *adaptações* são respostas estruturais e funcionais reversíveis, a estresses fisiológicos mais excessivos e a alguns estímulos patológicos, durante os quais estados constantes novos, porém alterados, são alcançados, permitindo que a célula sobreviva e continue a funcionar (Fig. 1-1 e Tabela 1-1). A resposta adaptativa pode consistir em um aumento no tamanho das células (hipertrofia) e da atividade funcional, um aumento do número de células (hiperplasia), uma diminuição do tamanho e da atividade metabólica das células (atrofia) ou uma mudança do fenótipo das células (metaplasia). Quando o estresse é eliminado, a célula pode retornar a seu estado original, sem ter sofrido qualquer consequência danosa.

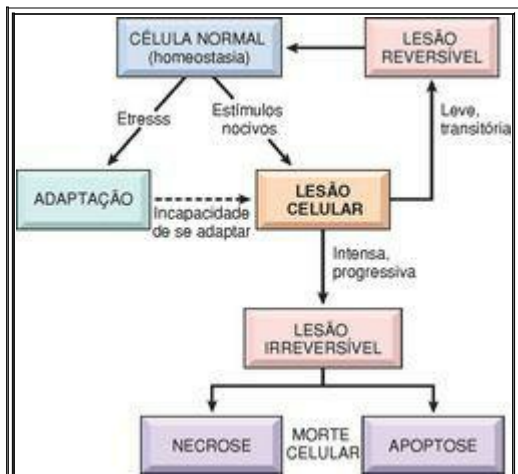


FIGURA 1-1

Estágios na resposta celular ao estresse e estímulos nocivos.

TABELA 1-1 Respostas Celulares a Lesão

Natureza do Estímulo Nocivo	Resposta Celular
<p>ESTÍMULO FISIOLÓGICO ALTERADO; ALGUNS ESTÍMULOS NOCIVOS NÃO LETAIS</p> <ul style="list-style-type: none"> • Demanda aumentada, estimulação aumentada (p. ex., por fatores de crescimento, hormônios) • Decréscimo de nutrientes, estimulação diminuída • Irritação crônica (física ou química) 	<p>ADAPTAÇÕES CELULARES</p> <ul style="list-style-type: none"> • hiperplasia, hipertrofia • Atrofia • Metaplasia
<p>REDUÇÃO DO SUPRIMENTO DE OXIGÊNIO; LESÃO QUÍMICA, INFECÇÃO MICROBIANA</p> <ul style="list-style-type: none"> • Aguda e transitória • Progressiva e grave (incluindo lesão de DNA) 	<p>LESÃO CELULAR</p> <ul style="list-style-type: none"> • Lesão aguda reversível Tumefação celular, degeneração gordurosa • Lesão irreversível → morte celular Necrose Apoptose
<p>ALTERAÇÕES METABÓLICAS, GENÉTICAS OU ADQUIRIDAS; LESÃO CRÔNICA</p>	<p>ACÚMULOS INTRACELULARES; CALCIFICAÇÃO</p>
<p>LESÃO SUBLETAL CUMULATIVA AO LONGO DA VIDA</p>	<p>ENVELHECIMENTO CELULAR</p>

Se os limites da resposta adaptativa forem ultrapassados ou se as células forem expostas a agentes lesivos ou estresse, privadas de nutrientes essenciais, ou ficarem comprometidas por mutações que afetam os constituintes celulares essenciais, sobrevém uma sequência de eventos, chamada *lesão celular* (Fig. 1-1). A lesão celular é *reversível* até um certo ponto, mas se o estímulo persistir ou for intenso o suficiente desde o início, a célula sofre *lesão irreversível* e, finalmente, *morte celular*. *Adaptação*, *lesão reversível* e *morte celular* podem ser os estágios de uma debilidade progressiva que sucede os diferentes tipos de insultos. Por exemplo, em resposta a cargas hemodinâmicas aumentadas, o músculo cardíaco torna-se aumentado, uma forma de adaptação, podendo sofrer lesão. Se o suprimento sanguíneo para o miocárdio está

comprometido ou inadequado, o músculo primeiro sofre lesões reversíveis, manifestadas por algumas alterações citoplasmáticas (ver adiante). Finalmente, as células sofrem lesão irreversível e morrem (Fig. 1-2).

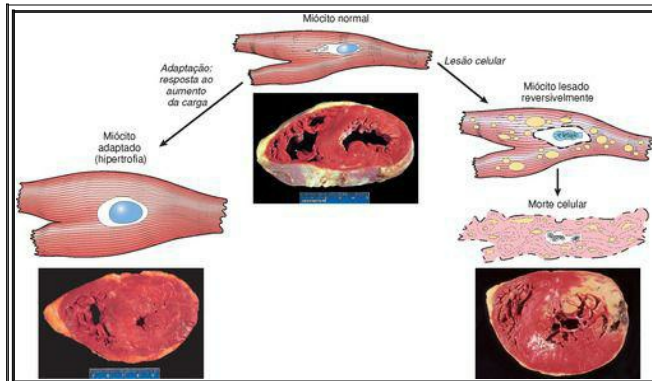


FIGURA 1-2

Relações entre células miocárdicas normais, adaptadas, lesadas de modo reversível e mortas. A adaptação celular é a hipertrofia miocárdica (*embaixo, à esquerda*), causada pelo aumento do fluxo sanguíneo que requer maior esforço mecânico pelas células miocárdicas. Essa adaptação leva ao espessamento da parede do ventrículo esquerdo acima de 2 cm (normal, 1 a 1,5 cm). No miocárdio lesado de modo reversível (ilustrado esquematicamente, *à direita*) há geralmente apenas efeitos funcionais sem qualquer alteração aparente, macro ou microscópica. No espécime exibindo necrose, uma forma de morte celular (*embaixo, à direita*), a área clara no ventrículo esquerdo pótero-lateral representa um infarto agudo do miocárdio causado por redução do fluxo sanguíneo (isquemia). Todos os três cortes transversais do coração foram corados com cloreto de trifêniltetrazólio, um substrato enzimático que colore o miocárdio viável em magenta. A ausência de coloração é devida à perda da enzima após a morte celular.

A morte celular, o resultado final da lesão celular progressiva, é um dos eventos mais cruciais na

evolução da doença, em qualquer tecido ou órgão. É resultante de várias causas, incluindo isquemia (redução do fluxo sanguíneo), infecção e toxinas. A morte celular constitui também um processo normal e essencial na embriogênese, no desenvolvimento dos órgãos e na manutenção da homeostasia. Existem duas vias principais de morte celular, a *necrose* e a *apoptose*. A privação de nutrientes induz uma resposta celular adaptativa chamada *autofagia* que pode culminar em morte celular. Retornaremos a uma discussão detalhada dessas vias de morte celular, mais tarde, no capítulo.

Diferentes tipos de estresse podem induzir alterações nas células e tecidos diferentes das adaptações típicas, lesão celular e morte ([Tabela 1-1](#)). As desordens metabólicas nas células e lesão crônica subletal podem estar associadas com *acúmulos intracelulares* de várias substâncias, incluindo proteínas, lipídios e carboidratos. O cálcio é frequentemente depositado em sítios de morte celular, resultando em *calcificação patológica*. Finalmente, o próprio processo normal de envelhecimento é acompanhado por alterações morfológicas e funcionais nas células.

Neste capítulo, discutiremos primeiro como as células se adaptam ao estresse e depois, as causas, mecanismos e consequências das várias formas de lesão celular aguda, incluindo lesão celular reversível e morte celular. Concluiremos com os três processos que afetam as células e tecidos: acúmulos intracelulares, calcificação patológica e envelhecimento celular.

Adaptações do Crescimento e Diferenciação Celulares

As adaptações são alterações reversíveis em tamanho, número, fenótipo, atividade metabólica ou funções das células, em resposta a alterações do seu ambiente. Tais adaptações podem assumir várias formas distintas.

HIPERTROFIA

A hipertrofia é um aumento do tamanho das células que resulta em aumento do tamanho do órgão. O órgão hipertrofiado não possui novas células, apenas células maiores. O tamanho aumentado das células é devido à síntese de mais componentes estruturais das células. Células capazes de divisão podem responder ao estresse submetendo-se a ambas, hiperplasia (descrita a seguir) e hipertrofia, enquanto em células que não se dividem (p. ex., fibras miocárdicas) o aumento da massa tecidual é devido à hipertrofia. Em muitos órgãos, hipertrofia e hiperplasia coexistem, contribuindo para o aumento do tamanho.

A hipertrofia pode ser fisiológica ou patológica e é causada pelo aumento da demanda funcional ou por estimulação de hormônios e fatores de crescimento. As células musculares estriadas da musculatura esquelética e do coração possuem capacidade limitada de divisão e respondem ao aumento da demanda metabólica sofrendo principalmente hipertrofia. O estímulo mais comum para a hipertrofia do músculo é o aumento da carga de trabalho. Por exemplo, os músculos definidos dos fisiculturistas envolvidos em “fisiculturismo” resultam do aumento do tamanho das fibras musculares individuais, em resposta ao aumento da demanda. No coração, o estímulo para a hipertrofia é geralmente uma sobrecarga hemodinâmica crônica, devido ou à hipertensão arterial ou a valvas deficientes (Fig. 1-2). Em ambos tecidos, as células musculares sintetizam mais proteínas e o número de miofilamentos aumenta. Isto aumenta a quantidade de força que cada miócito pode gerar, aumentando assim a força e a capacidade de trabalho do músculo como um todo.

O massivo crescimento fisiológico do útero durante a gravidez constitui um bom exemplo de aumento do órgão induzido por hormônio, resultante principalmente de hipertrofia das fibras musculares (Fig. 1-3). A hipertrofia celular é estimulada por hormônios estrogênicos que agem nos receptores de estrogênio do músculo liso, resultando em maior síntese de proteínas do músculo liso e em aumento do tamanho celular.

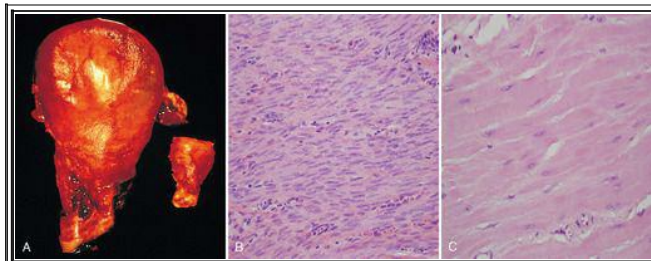


FIGURA 1-3

Hipertrofia fisiológica do útero, durante a gravidez. **A**, Aparência macroscópica do útero normal (à direita) e do útero grávido (removido por hemorragia pós-parto) (à esquerda). **B**, Células musculares lisas uterinas, pequenas e fusiformes, de um útero normal, comparadas com **C**, Células de útero grávido, roliças e grandes, no mesmo aumento.

Embora a visão tradicional de que, no adulto, os músculos esquelético e cardíaco sejam incapazes de proliferação e, portanto, seu aumento seja inteiramente devido à hipertrofia, há, no momento, evidências de que esses tipos celulares são capazes de alguma proliferação, bem como de repopulação a partir de precursores, além da hipertrofia (Cap. 3).²

Mecanismos da Hipertrofia

Hipertrofia é o resultado do aumento de produção das proteínas celulares. Muito do nosso conhecimento sobre a hipertrofia é baseado em estudos do coração. A hipertrofia pode ser induzida por ações conjuntas de sensores mecânicos (que são iniciadas por aumento da carga de trabalho), fatores de crescimento (incluindo TGF- β , fator-1 de crescimento semelhante à insulina [IGF-1], fator de crescimento fibroblástico) e agentes vasoativos (tais como agonistas α -adrenérgicos, endotelina-1, e angiotensina II). Na verdade, os próprios sensores mecânicos induzem a produção de fatores de crescimento e agonistas (Fig. 1-4).³⁴ and ⁵ Esses estímulos atuam coordenadamente para aumentar a síntese de proteínas musculares que são responsáveis pela hipertrofia. As duas principais vias bioquímicas envolvidas na hipertrofia muscular parecem ser a via do fosfoinositídeo 3-cinase/Akt (considerada a mais importante na hipertrofia fisiológica induzida por exercício) e a via de sinalização em cascata da proteína G ligada a receptores (induzida por muitos fatores de crescimento e agentes vasoativos e considerada como sendo mais importante na hipertrofia patológica). A hipertrofia pode também estar associada com uma mudança das proteínas contráteis adultas para uma forma fetal ou neonatal. Por exemplo, durante a hipertrofia muscular, a isoforma α da cadeia pesada da miosina é substituída pela isoforma β , a qual possui uma contração mais lenta e energeticamente mais econômica. Além disso, alguns genes que são expressos apenas durante o desenvolvimento inicial são reexpressados em células hipertróficas e os produtos desses genes participam na resposta celular ao estresse. Por exemplo, no coração embrionário, o gene para o fator natriurético atrial (FNA) é expresso tanto no átrio quanto no ventrículo, mas é sub-regulado após o nascimento. A hipertrofia cardíaca, no entanto, está associada com a reindução da expressão do gene do FNA. O FNA é um hormônio peptídico que causa secreção de sal pelo rim, reduz o volume sanguíneo e a pressão arterial e, portanto, atua no sentido de reduzir a carga hemodinâmica.

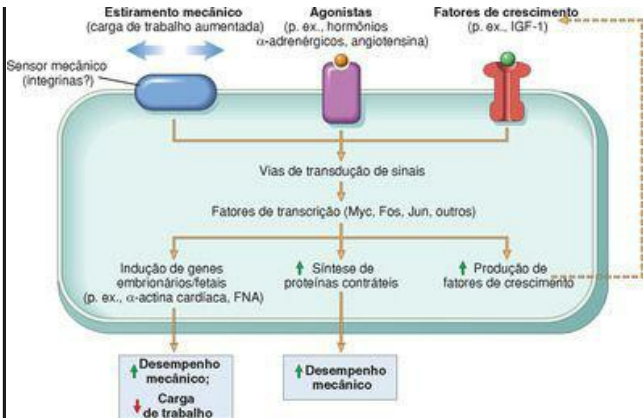


FIGURA 1-4

Mecanismos bioquímicos da hipertrofia miocárdica. São mostrados as principais vias de sinalização conhecidas e seus efeitos funcionais. Os sensores mecânicos parecem ser os principais desencadeadores para a hipertrofia fisiológica, e agonistas e fatores de crescimento podem ser mais importantes nos estados patológicos. FNA, fator natriurético atrial; IGF-1, fator de crescimento semelhante à insulina.

Seja qual for a causa exata e o mecanismo da hipertrofia cardíaca, ela finalmente alcança um limite depois do qual o aumento da massa muscular deixa de ser capaz de compensar a sobrecarga. Nesse estágio, ocorrem várias alterações regressivas nas fibras miocárdicas, das quais as mais importantes são lise e perda de elementos contráteis miofibrilares. Em casos extremos, ocorre a morte dos miócitos, por apoptose ou necrose. [5.6](#) O resultado final dessas alterações é a insuficiência cardíaca, uma sequência de eventos que ilustra como *uma adaptação ao estresse pode progredir para lesão celular funcionalmente significativa, se o estresse não for aliviado.*

Embora a hipertrofia geralmente refira-se ao aumento em tamanho das células ou tecidos, algumas vezes uma organela subcelular pode sofrer hipertrofia seletiva. Por exemplo, os

indivíduos tratados com drogas como os barbitúricos exibem hipertrofia do retículo endoplasmático agranular (REA) dos hepatócitos, o que representa uma resposta adaptativa que aumenta a quantidade de enzimas (oxidases de função mista citocromo P-450) disponíveis para desintoxicar as drogas. No decorrer do tempo, os pacientes respondem menos às drogas por causa dessa adaptação. A adaptação a uma droga pode resultar em aumento da capacidade de metabolizar outras drogas. Por exemplo, a ingestão de álcool causa hipertrofia do retículo endoplasmático agranular e pode levar a níveis reduzidos de barbitúricos disponíveis que estejam sendo utilizados ao mesmo tempo. Embora a modificação mediada pelo P-450 seja frequentemente dita como “desintoxicação”, muitos compostos são *mais* lesivos por este processo. Além disso, os produtos formados por esse metabolismo oxidativo incluem as espécies reativas do oxigênio, que podem lesar a célula. As variações genéticas normais (polimorfismos) influenciam a atividade do P-450 e, portanto, a sensibilidade dos diferentes indivíduos às várias drogas. [7](#)

HIPERPLASIA

Hiperplasia é um aumento do número de células em um órgão ou tecido, resultando geralmente em aumento da massa de um órgão ou tecido. Embora hiperplasia e hipertrofia sejam processos diferentes, frequentemente elas ocorrem juntas e podem ser induzidas pelos mesmos estímulos externos. A hiperplasia ocorre se uma população celular é capaz de se dividir, aumentando, portanto, o número de células. A hiperplasia pode ser fisiológica ou patológica.

Hiperplasia Fisiológica

A hiperplasia fisiológica pode ser dividida em: (1) *hiperplasia hormonal*, que aumenta a capacidade funcional de um tecido, quando necessário e (2) *hiperplasia compensatória*, que aumenta a massa de tecido após lesão ou ressecção parcial. A hiperplasia hormonal é bem ilustrada pela proliferação do epitélio glandular da mama feminina na puberdade e durante a gravidez, geralmente acompanhada por aumento (hipertrofia) das células epiteliais glandulares. A ilustração clássica de hiperplasia compensatória vem do mito de Prometeu, que mostra que os gregos antigos reconheceram a capacidade do fígado de regenerar-se. Como castigo por ter roubado o segredo do fogo dos deuses, Prometeu foi acorrentado a uma montanha e seu fígado era devorado diariamente por uma águia, mas regenerava-se de novo a cada noite.¹ Em indivíduos que doam um lobo do fígado para transplante, as células restantes proliferam de tal maneira que logo o órgão cresce e retorna ao seu tamanho original. Os modelos experimentais de hepatectomia parcial têm sido especialmente úteis para definir os mecanismos que estimulam a regeneração do fígado² ([Cap. 3](#)).

Hiperplasia Patológica

A maioria das formas de hiperplasia patológica é causada por *excesso de hormônios* ou *fatores de crescimento* atuando em células-alvo. A hiperplasia endometrial é um exemplo de hiperplasia anormal induzida por hormônio. Normalmente, após um período menstrual, há um surto rápido de atividade proliferativa no epitélio que é estimulado por hormônios hipofisários e por estrogênio ovariano. É detida pelos níveis crescentes de progesterona, em geral cerca de 10 a 14 dias antes do fim do período menstrual. Entretanto, em alguns casos, o equilíbrio entre estrogênio e progesterona é alterado. Isso resulta em aumentos absolutos ou relativos de estrogênio, com consequente hiperplasia das glândulas endometriais. Essa forma de hiperplasia patológica é uma causa comum de sangramento menstrual anormal. Um outro exemplo comum de hiperplasia patológica é a hiperplasia prostática benigna induzida por respostas ao hormônio, neste caso, os androgênios. Embora essas formas de hiperplasia sejam anormais, o processo permanece controlado porque não há mutações em genes que regulam a divisão celular e a hiperplasia regride se a estimulação hormonal é eliminada. Como discutido no [Capítulo 7](#), no câncer, os mecanismos de controle do crescimento tornam-se desregulados ou ineficientes devido às aberrações genéticas, resultando em proliferação irrefreável. *Portanto, a hiperplasia é diferente do câncer, porém a hiperplasia patológica constitui um solo fértil no qual a proliferação cancerosa pode surgir posteriormente.* Por exemplo, pacientes com hiperplasia do endométrio estão sob risco aumentado de desenvolverem câncer endometrial ([Cap. 22](#)).

A hiperplasia é uma resposta característica a certas *infecções virais*, como os papilomavírus, que

causam verrugas cutâneas e várias lesões de mucosa compostas por massas de epitélio hiperplásico. Nesses locais, fatores de crescimento produzidos por genes virais ou por células infectadas podem estimular a proliferação celular ([Cap. 7](#)).

Mecanismos da Hiperplasia

A hiperplasia é o resultado da proliferação de células maduras induzida por fatores de crescimento e, em alguns casos, pelo surgimento elevado de novas células a partir de células-tronco teciduais. Por exemplo, após hepatectomia parcial, são produzidos no fígado fatores de crescimento que se ligam a receptores nas células sobreviventes e ativam vias de sinalização que estimulam a proliferação celular. Porém, se a capacidade proliferativa das células hepáticas estiver comprometida, como ocorre em algumas formas de hepatite que causam lesão celular, os hepatócitos podem se regenerar a partir de células-tronco intra-hepáticas. [8](#) Os papéis dos fatores de crescimento e das células-tronco na replicação celular e hiperplasia tecidual são discutidos em mais detalhes no [Capítulo 3](#).

ATROFIA

Atrofia é a redução do tamanho de um órgão ou tecido que resulta da diminuição do tamanho e do número de células. A atrofia pode ser fisiológica ou patológica. A *atrofia fisiológica* é comum durante o desenvolvimento normal. Algumas estruturas embrionárias, como a notocorda e o ducto tireoglossal, sofrem atrofia durante o desenvolvimento fetal. O útero diminui de tamanho logo após o parto, e esta é uma forma de atrofia fisiológica.

A *atrofia patológica* depende da causa básica e pode ser local ou generalizada. As causas comuns de atrofia são:

Redução da carga de trabalho (atrofia de desuso). Quando um osso fraturado é imobilizado em um cilindro de gesso ou quando um paciente é restrito a repouso completo no leito, rapidamente sobrevém atrofia dos músculos esqueléticos. A redução inicial do tamanho celular é reversível quando a atividade é reiniciada. Com um desuso mais prolongado, as fibras musculares esqueléticas diminuem em número (devido à apoptose), assim como em tamanho; essa atrofia pode ser acompanhada por aumento da reabsorção óssea, levando à osteoporose por desuso.

Perda da inervação (atrofia por desnervação). O metabolismo e a função normais do músculo esquelético dependem de seu suprimento nervoso. Uma lesão dos nervos leva à atrofia das fibras musculares supridas por esses nervos ([Cap. 27](#)).

Diminuição do suprimento sanguíneo. Uma redução do suprimento sanguíneo para um tecido em consequência de doença oclusiva arterial que se desenvolve lentamente resulta em atrofia do tecido. Na idade adulta avançada, o cérebro sofre atrofia progressiva, principalmente por causa da redução do suprimento sanguíneo causada pela aterosclerose ([Fig. 1-5](#)). Isto é chamado de *atrofia senil* e afeta também o coração.

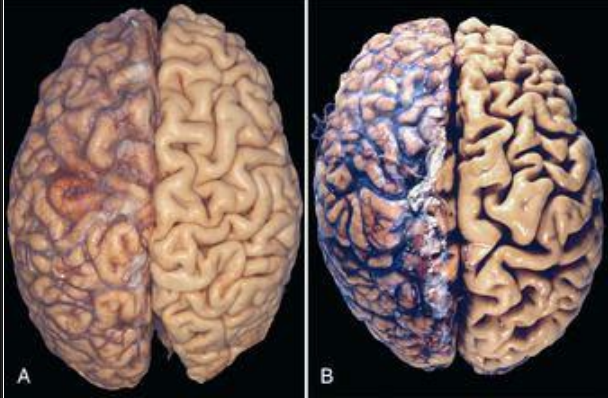


FIGURA 1-5

Atrofia. **A**, Cérebro normal de adulto jovem. **B**, Atrofia do cérebro em um homem de 82 anos com doença cerebrovascular aterosclerótica, resultante da redução do suprimento sanguíneo. Note que a perda de substância do cérebro adelgaça o giro e alarga os sulcos. As meninges foram retiradas da metade direita de cada espécime para mostrar a superfície do cérebro.

Nutrição inadequada. Uma desnutrição proteico-calórica profunda (marasmo) está associada ao uso do músculo esquelético como fonte de energia, após a depleção de outras fontes de reserva, como o tecido adiposo. Isso resulta em emaciação muscular acentuada (*caquexia*; [Cap. 9](#)). A caquexia é observada também em pacientes com doenças inflamatórias crônicas e câncer. Na primeira, a produção excessiva de fator de necrose tumoral (TNE, do inglês, *tumor necrosis factor*), uma citocina inflamatória, é responsável pela perda de apetite e depleção lipídica, culminando em atrofia muscular.

Perda de estimulação endócrina. Muitos tecidos que respondem a hormônios, como a mama e os órgãos reprodutores, dependem da estimulação endócrina para função e metabolismo normais. A perda de estimulação estrogênica após a menopausa resulta em atrofia fisiológica do endométrio, epitélio vaginal e mama.

Pressão. A compressão tecidual por qualquer período de tempo pode causar atrofia. Um

tumor benigno em crescimento pode causar atrofia nos tecidos saudáveis circundantes. A atrofia nesse contexto é provavelmente o resultado de alterações isquêmicas causadas por comprometimento do suprimento sanguíneo pela pressão exercida da massa em expansão.

As alterações celulares fundamentais associadas com a atrofia são idênticas em todos esses contextos. A resposta inicial é uma diminuição do tamanho da célula e das organelas, o que reduz as necessidades metabólicas da célula o suficiente para permitir sua sobrevivência. No músculo atrofico, as células contêm menos mitocôndrias e miofilamentos e uma menor quantidade de retículo endoplasmático granular. Ao restabelecer a proporção entre a demanda metabólica da célula e menores níveis de suprimento sanguíneo, nutrição ou estimulação trófica, um novo equilíbrio é alcançado. *No início do processo atrofico, as células têm sua função diminuída, mas não estão mortas.* No entanto, a atrofia causada por redução gradual do suprimento sanguíneo pode progredir até o ponto no qual as células são lesadas de modo irreversível e morrem, frequentemente por apoptose. A morte celular por apoptose contribui para a atrofia de órgãos endócrinos após retirada hormonal.

Mecanismos da Atrofia

A atrofia resulta da diminuição da síntese proteica e do aumento da degradação das proteínas nas células. A síntese de proteínas diminui em função da atividade metabólica reduzida. A degradação das proteínas celulares ocorre principalmente pela *via ubiquitina-proteassoma*. O desuso e a deficiência de nutrientes podem ativar as ligases de ubiquitina, que ligam o pequeno peptídeo ubiquitina às proteínas celulares, tornando-as alvo para a degradação nos *proteassomas*.

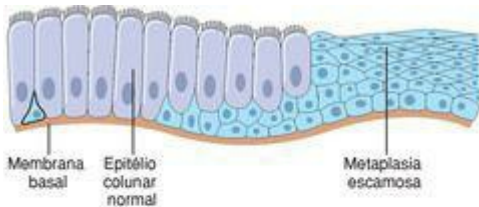
3.9.10 Acredita-se que essa via também seja responsável pela proteólise acelerada observada em várias condições catabólicas, incluindo a caquexia do câncer.

Em muitas situações, a atrofia é também acompanhada por aumento da *autofagia*, com aumento do número de *vacúolos autofágicos*. A autofagia (“comer a si próprio”) é o processo no qual as células privadas de alimento digerem seus próprios componentes na tentativa de encontrar nutrientes e sobreviver. Os vacúolos autofágicos são vacúolos revestidos por membrana que contêm fragmentos de todos os componentes celulares. Os vacúolos se fundem com os lisossomos, e seus conteúdos são digeridos pelas enzimas lisossômicas. Alguns dos restos celulares dentro do vacúolo autofágico podem resistir à digestão e persistir como *corpúsculos residuais* revestidos por membrana, que podem permanecer como um sarcófago no citoplasma. Um exemplo desses corpúsculos residuais são os *grânulos de lipofuscina*, discutidos mais tarde no capítulo. Quando presentes em quantidades suficientes, eles conferem uma descoloração castanha ao tecido (*atrofia parda*). A autofagia está associada a vários tipos de lesão celular, e discutiremos em mais detalhes posteriormente.

METAPLASIA

Metaplasia é uma alteração reversível na qual um tipo celular diferenciado (epitelial ou mesenquimal) é substituído por outro tipo celular. Ela representa uma substituição adaptativa de células sensíveis ao estresse por tipos celulares mais capazes de suportar o ambiente hostil.

A metaplasia epitelial mais comum é a *colunar para escamosa* ([Fig. 1-6](#)), como ocorre no trato respiratório em resposta à irritação crônica. Nos fumantes habituais de cigarros, as células epiteliais normais, colunares e ciliadas da traqueia e dos brônquios, são, com frequência, substituídas por células epiteliais escamosas estratificadas. Cálculos nos ductos excretores das glândulas salivares, pâncreas ou ductos biliares podem também causar a substituição do epitélio colunar secretor normal por epitélio escamoso estratificado. A deficiência de vitamina A (ácido retinoico) induz metaplasia escamosa no epitélio respiratório ([Cap. 9](#)). Em todos esses exemplos, o epitélio escamoso estratificado mais resistente é capaz de sobreviver sob circunstâncias nas quais o epitélio colunar especializado mais frágil teria sucumbido. Entretanto, a mudança para células escamosas metaplásicas tem um preço. Por exemplo, no trato respiratório, embora o revestimento epitelial se torne rígido, os importantes mecanismos de proteção contra infecções – secreção de muco e a ação dos cílios do epitélio colunar – são perdidos. Portanto, a metaplasia epitelial é uma faca de dois gumes e, na maioria das circunstâncias, representa uma alteração não desejada. Além disso, *as influências que predispõem à metaplasia, se persistirem, podem iniciar a transformação maligna no epitélio metaplásico.* Assim, uma forma comum de câncer no trato respiratório é composta por células escamosas que surgem em áreas de metaplasia do epitélio colunar normal para epitélio escamoso.



A

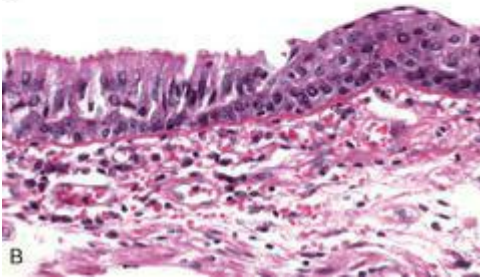


FIGURA 1-6

Metaplasia do epitélio colunar normal para epitélio escamoso. **A**, Diagrama esquemático. **B**, Metaplasia do epitélio colunar (à esquerda) para epitélio escamoso (à direita) em um brônquio.

A metaplasia do tipo escamoso para colunar também pode ocorrer, como no *esôfago de Barrett*, no qual o epitélio escamoso do esôfago é substituído por células colunares semelhantes às intestinais, sob influência do refluxo do ácido gástrico. Os cânceres podem surgir nessas áreas e são tipicamente carcinomas glandulares (adenocarcinomas) ([Cap. 17](#)).

A metaplasia do tecido conjuntivo é a formação de cartilagem, osso ou tecido adiposo (tecidos mesenquimais) em tecidos que normalmente não contêm esses elementos. Por exemplo, a formação de osso no músculo, designada *miosite ossificante*, ocorre ocasionalmente após uma

hemorragia intramuscular. Esse tipo de metaplasia é interpretado menos claramente como uma resposta adaptativa e pode ser o resultado de uma lesão celular ou tecidual.

Mecanismos da Metaplasia

A metaplasia não resulta de uma alteração no fenótipo de um tipo celular já diferenciado; em vez disso, ela é *resultado de uma reprogramação de células-tronco que sabidamente existem em tecidos normais ou de células mesenquimais indiferenciadas presentes no tecido conjuntivo*. Em uma alteração metaplásica, essas células precursoras diferenciam-se ao longo de uma nova via. A diferenciação de células-tronco para uma linhagem em particular é causada por sinais gerados por citocinas, fatores de crescimento e componentes da matriz extracelular no ambiente das células. [11,12](#) Esses estímulos externos promovem a expressão de genes que direcionam as células para uma via específica de diferenciação. No caso da deficiência ou excesso de vitamina A, sabe-se que o ácido retinoico regula diretamente a transcrição do gene através de receptores retinoides nucleares ([Cap. 9](#)), os quais podem influenciar a diferenciação de progenitores derivados de células-tronco no tecido. Desconhece-se como outros estímulos externos causam metaplasia, mas é claro que, de algum modo, eles também alteram a atividade dos fatores de transcrição que regulam a diferenciação.

Visão Geral da Lesão Celular e Morte Celulares

Como mencionado no início do capítulo, a lesão celular ocorre quando as células são estressadas tão excessivamente que não são mais capazes de se adaptar ou quando são expostas a agentes lesivos à sua natureza ou são prejudicadas por anomalias intrínsecas. A lesão pode progredir de um estágio reversível e culminar em morte celular (Fig. 1-1).

Lesão celular reversível. Nos estágios iniciais ou nas formas leves de lesão, as alterações morfológicas e funcionais são reversíveis, se o estímulo nocivo for removido. Os principais marcos da lesão reversível são a redução da fosforilação oxidativa, com consequentes depleção do armazenamento de energia na forma de trifosfato de adenosina (ATP) e tumefação celular causada por alterações da concentração de íons e influxo de água. Além disso, várias organelas intracelulares, como mitocôndrias e o citoesqueleto, podem mostrar alterações.

Morte celular. Com a persistência do dano, a lesão torna-se irreversível e com o tempo a célula não pode se recuperar e morre. *Existem dois principais tipos de morte celular, a necrose e a apoptose, diferentes em sua morfologia, mecanismos e papéis na fisiologia e na doença.* [1314](#) and [15](#) Quando o dano às membranas é acentuado, as enzimas lisossômicas extravasam para o citoplasma e digerem a célula, e o conteúdo celular escapa, resultando em *necrose*. Em situações em que o DNA ou as proteínas celulares são lesados de modo irreparável, a célula se suicida por *apoptose*, uma forma de morte celular caracterizada pela dissolução nuclear, fragmentação da célula sem perda da integridade da membrana, e rápida remoção dos restos celulares. *Enquanto a necrose é sempre um processo patológico, a apoptose auxilia muitas funções normais e não é, necessariamente, associada à lesão celular.* Algumas vezes a morte celular é também o resultado final da *autofagia*. Embora seja mais fácil entender essas vias de morte celular discutindo-as separadamente, existem muitas conexões entre elas. A apoptose e a necrose são observadas em resposta às mesmas influências adversas, como a isquemia, talvez em diferentes estágios. A apoptose pode progredir para necrose, e a morte celular, durante a autofagia, pode mostrar muitas das características da apoptose.

Nas próximas seções discutiremos as causas, características morfológicas e mecanismos da lesão celular e seu ponto final comum, a necrose, com exemplos ilustrativos selecionados. Concluiremos com uma discussão do único padrão de morte celular representado pela apoptose e, depois, uma breve descrição do processo de autofagia e sua progressão para morte celular.

Causas de Lesão Celular

As causas de lesão celular variam desde a violência física externa grosseira de um acidente automobilístico a anomalias internas sutis, como uma mutação genética causando perda de uma enzima vital que compromete a função metabólica normal. A maioria dos estímulos nocivos pode ser agrupada nas seguintes características gerais:

Privação de Oxigênio. A *hipoxia* é uma deficiência de oxigênio que causa lesão celular por reduzir a respiração oxidativa aeróbica. A hipoxia é uma causa extremamente importante e comum de lesão e morte celulares. As *causas da hipoxia* incluem a redução do fluxo sanguíneo (chamada *isquemia*), a oxigenação inadequada do sangue devido à insuficiência cardiorrespiratória, e a redução da capacidade de transporte de oxigênio do sangue, como na anemia ou no envenenamento por monóxido de carbono (produzindo uma monóxi-hemoglobina com carbono estável que bloqueia o transporte de oxigênio) ou após grave perda sanguínea. Dependendo da gravidade do estado hipóxico, as células podem se adaptar, sofrer lesão ou morrer. Por exemplo, se uma artéria for estreitada, o tecido suprido por esse vaso pode, inicialmente, diminuir de tamanho (atrofia), enquanto uma hipoxia súbita e mais acentuada induz lesão e morte celular.

Agentes Físicos. Os agentes físicos que causam lesão celular incluem traumatismos mecânicos, extremos de temperatura (queimaduras e frio profundo), alterações bruscas da pressão atmosférica, radiação e choque elétrico ([Cap. 9](#)).

Agentes Químicos e Drogas. A lista de substâncias químicas que podem produzir lesão celular desafia uma compilação. Substâncias simples, como a glicose ou sal em concentrações hipertônicas, podem lesar a célula diretamente ou por perturbação do equilíbrio eletrolítico das células. Até mesmo o oxigênio em altas concentrações é tóxico. Quantidades residuais de *venenos*, como arsênico, cianeto ou sais mercúricos, podem destruir células dentro de minutos a horas em números suficientes para causar a morte. Outras substâncias potencialmente nocivas são nossos companheiros diários: poluentes no ambiente e no ar, inseticidas e herbicidas; riscos industriais e ocupacionais, como o monóxido de carbono e asbesto; drogas sociais, como o álcool e a variedade sempre crescente de drogas terapêuticas.

Agentes Infeciosos. Esses agentes variam desde os vírus submicroscópicos às ténias grandes. Entre os dois extremos estão as riquetsias, bactérias, fungos e formas superiores de parasitos. Os modos pelos quais esses agentes biológicos causam lesão são diversos e serão discutidos no [Capítulo 8](#).

Reações Imunológicas. O sistema imune exerce função essencial na defesa contra micróbios infecciosos, mas as reações imunes podem também resultar em lesão à célula. As reações lesivas aos próprios antígenos endógenos são responsáveis por várias doenças autoimunes ([Cap. 6](#)). As reações imunes a muitos agentes externos, tais como micro-organismos e substâncias ambientais, são também causas importantes de lesão celular e tecidual ([Caps. 2 e 6](#)).

Defeitos Genéticos. Como descrito no [Capítulo 5](#), as anomalias genéticas resultam em defeitos tão graves como nas malformações congênitas associadas com a síndrome de Down, causada por uma anomalia cromossômica, ou tão sutis como a redução do tempo de vida das hemácias,

causada pela substituição de um único aminoácido na hemoglobina, na anemia falciforme. Os defeitos genéticos causam lesão celular por causa da deficiência de proteínas funcionais, como os defeitos enzimáticos nos erros inatos do metabolismo ou a acumulação de DNA danificado ou proteínas anormalmente dobradas, ambos disparando a morte celular quando são irreparáveis. As variações genéticas podem influenciar também a susceptibilidade das células à lesão por substâncias químicas e outros insultos ambientais.

Desequilíbrios Nutricionais. Os desequilíbrios nutricionais continuam a ser as principais causas de lesão celular. As deficiências proteico-calóricas geram um número espantoso de mortes, principalmente entre as populações desfavorecidas. Deficiências de vitaminas específicas são encontradas em todo o mundo ([Cap. 9](#)). Os problemas nutricionais podem ser autoinfligidos, como na anorexia nervosa (desnutrição autoinduzida). Ironicamente, os excessos nutricionais são também causas importantes de lesão celular. O excesso de colesterol predispõe à aterosclerose; a obesidade está associada com o aumento da incidência de várias doenças importantes, como diabetes e câncer. A aterosclerose é, praticamente, endêmica nos Estados Unidos, e a obesidade é desenfreada. Além dos problemas de subnutrição e hipernutrição, a composição da dieta dá uma contribuição significativa a uma série de doenças.

Alterações Morfológicas na Lesão Celular

Antes de discutirmos os mecanismos bioquímicos que levam a alterações, é útil descrevermos as alterações básicas que ocorrem nas células lesadas. Todos os estresses e influências nocivas exercem seus efeitos primeiramente ao nível molecular ou bioquímico. Há um período de tempo entre o estresse e as alterações morfológicas de lesão e morte celulares; a duração deste tempo pode variar com a sensibilidade dos métodos usados para detectar essas alterações (Fig. 1-7). Com técnicas histoquímicas e ultraestruturais, as alterações podem ser observadas em minutos a horas após a lesão; contudo, este tempo pode ser consideravelmente mais longo (horas a dias), para que as alterações sejam vistas pela microscopia óptica ou ao exame macroscópico. Como seriam esperadas, as manifestações morfológicas da necrose levam mais tempo para se desenvolver do que as da lesão reversível. Por exemplo, na isquemia do miocárdio, a tumefação celular é uma alteração morfológica reversível que pode ocorrer em poucos minutos e pode progredir para a irreversibilidade dentro de 1 a 2 horas. Entretanto, as alterações inconfundíveis de morte celular, à microscopia óptica, podem não ser vistas até 4 a 12 horas após isquemia total.




FIGURA 1-7

Sequência do desenvolvimento das alterações bioquímicas e morfológicas na lesão celular. As células rapidamente se tornam não funcionais após o início da lesão, embora estejam ainda

viáveis, com lesão potencialmente reversível; uma lesão de duração mais longa leva finalmente à lesão irreversível e morte celular. Note que as alterações bioquímicas irreversíveis podem causar morte celular e que tipicamente isto precede as alterações morfológicas visíveis macroscopicamente, à microscopia óptica e ultraestruturais.

A sequência de alterações morfológicas de lesão que progridem até morte celular está ilustrada na [Figura 1-8](#). A lesão reversível é caracterizada por tumefação generalizada da célula e suas organelas; formação de bolhas na membrana plasmática; destacamento dos ribossomos do RE e aglomeração da cromatina nuclear. Essas alterações morfológicas estão associadas com o decréscimo de geração de ATP, perda da integridade da membrana celular, defeitos na síntese de proteínas, danos ao citoesqueleto e danos ao DNA. Dentro dos limites, a célula pode reparar esses distúrbios e, se o estímulo nocivo atenuar-se, ela retornará à normalidade. No entanto, com lesão excessiva ou persistente, a célula passa do nebuloso “ponto sem retorno” para lesão irreversível e *morte celular*. Diferentes estímulos nocivos podem induzir a morte por necrose ou apoptose ([Fig. 1-8](#) e [Tabela 1-2](#)). Vários danos mitocondriais com depleção de ATP e ruptura de membranas lisossômicas e plasmáticas estão tipicamente associados com necrose. A necrose é o resultado principal nas lesões comumente encontradas, como as que se seguem à isquemia, exposição à toxinas, várias infecções e trauma. A apoptose possui muitas características únicas e a descreveremos mais adiante no capítulo.

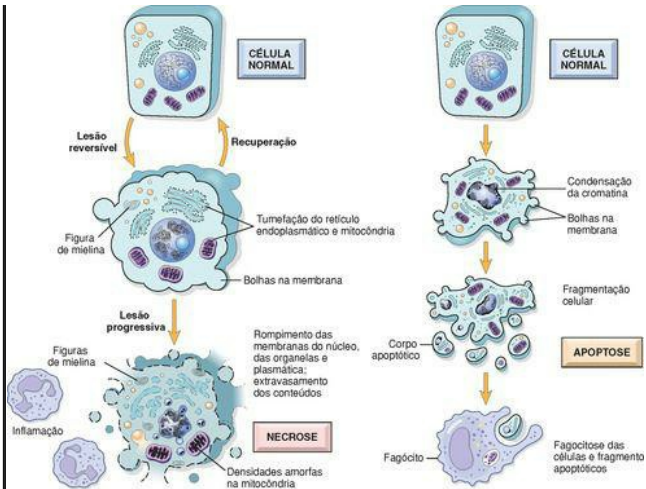


FIGURA 1-8

Ilustração esquemática das alterações morfológicas da lesão celular que culmina em necrose ou apoptose.

TABELA 1-2 Características da Necrose e Apoptose

Característica	Necrose	Apoptose
Tamanho celular	Aumentado (tumefação)	Reduzido (retração)
Núcleo	Picnose → cariorexe	Fragmentação em fragmentos do tamanho de

	→ cariólise	nucleossomas
Membrana plasmática	Rompida	Intacta; estrutura alterada, especialmente a orientação dos lipídios
Conteúdos celulares	Digestão enzimática; podem extravasar da célula	Intactos; podem ser liberados em corpos apoptóticos
Inflamação adjacente	Frequente	Nenhuma
Papel fisiológico ou patológico	Invariavelmente patológico (finalização da lesão celular irreversível)	Frequentemente fisiológico, significa a eliminação de células indesejadas; pode ser patológica após algumas formas de lesão celular, especialmente lesão de DNA

LESÃO REVERSÍVEL

As duas características da lesão celular reversível podem ser reconhecidas com a microscopia óptica: *tumefação celular* e a *degeneração gordurosa*. A tumefação celular surge quando as células se tornam incapazes de manter a homeostasia iônica e líquida e é resultante da falha da bomba de íons dependente de energia na membrana plasmática. A degeneração gordurosa ocorre na lesão hipóxica e em várias formas de lesão metabólica ou tóxica. Ela é manifestada pelo surgimento de vacúolos lipídicos grandes no citoplasma. É observada principalmente em células envolvidas e dependentes do metabolismo de gordura, como os hepatócitos e as células miocárdicas. Os mecanismos da degeneração gordurosa são discutidos mais tarde neste capítulo.

Morfologia. A tumefação celular é a primeira manifestação de quase todas as formas de lesão das células ([Fig. 1-9B](#)). É uma alteração morfológica difícil de apreciar à microscopia óptica; pode ser mais evidente ao nível do órgão inteiro. Quando afeta muitas células, causa alguma palidez, aumento do turgor e aumento do peso do órgão. Ao exame microscópico, podem ser observados pequenos vacúolos claros dentro do citoplasma; estes representam segmentos distendidos e separados do retículo endoplasmático. Esse padrão de lesão não letal às vezes é chamado de alteração hidrópica ou degeneração vacuolar. A tumefação celular é reversível. As células podem mostrar também um aumento de coloração eosinofílica, que se torna mais pronunciada à medida que a necrose progride (descrito abaixo).

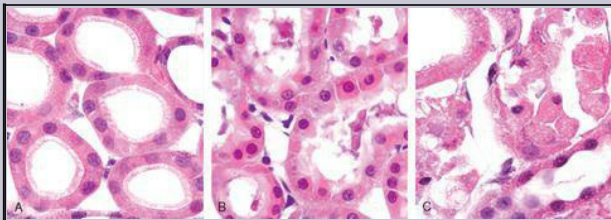


FIGURA 1-9

Alterações morfológicas na lesão celular reversível e necrose. **A**, Túbulos renais normais com células epiteliais viáveis. **B**, Lesão isquêmica inicial (reversível), mostrando em células ocasionais, bolhas na superfície, eosinofilia aumentada do citoplasma e tumefação celular. **C**, Necrose (lesão irreversível) de células epiteliais, com perda dos núcleos, fragmentação das células e extravasamento dos conteúdos. As características ultraestruturais desses estágios da lesão celular são mostradas na [Figura 1-10](#).

As alterações ultraestruturais da lesão celular reversível ([Fig. 1-10B](#)) incluem:

1. **Alterações da membrana plasmática**, como formação de bolhas, apagamento e perda das microvilosidades
2. **Alterações mitocondriais**, incluindo tumefação e o aparecimento de pequenas densidades amorfas
3. **Dilatação do retículo endoplasmático**, com desprendimento dos polissomas; figuras de mielina intracitoplasmáticas podem estar presentes (veja adiante)
4. **Alterações nucleares**, com desagregação dos elementos granulares e fibrilares

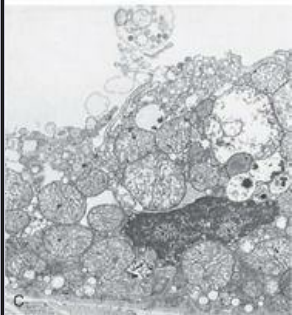
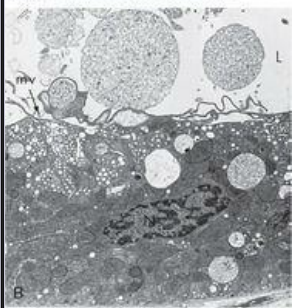
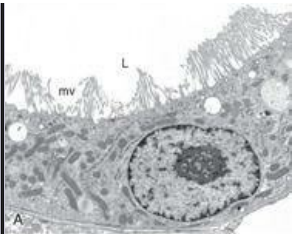


FIGURA 1-10

Características ultraestruturais da lesão reversível e irreversível (necrose) em rim de coelho. **A**, Micrografia eletrônica de uma célula epitelial normal de túbulo proximal renal. Note as abundantes microvilosidades (mv) revestindo a superfície luminal (L). **B**, Célula epitelial de túbulo proximal, mostrando lesão celular inicial resultante de reperfusão após isquemia. As microvilosidades estão ausentes e foram incorporadas no citoplasma apical; bolhas foram formadas e estão expulsas no lúmen. As mitocôndrias estavam ficando tumefeitas durante a isquemia; com a reperfusão, rapidamente sofreram condensação e tornaram-se eletrôn-densas. **C**, Célula de túbulo proximal mostrando lesão tardia, irreversível. Note a acentuada tumefação das mitocôndrias, com depósitos eletrôn-densos, contendo proteínas e cálcio precipitados. Micrografias da célula, em maior aumento, mostrariam a membrana plasmática rompida e tumefação e fragmentação das organelas.

(A, Cortesia da Dra. Brigitte Kaisslin, Institute of Anatomy, University of Zurich, Switzerland. B, C, Cortesia do Dr. M.A. Venkatachalam, University of Texas Health Sciences Center, San Antonio, TX.)

NECROSE

O aspecto morfológico da necrose resulta da *desnaturação de proteínas intracelulares e da digestão enzimática das células lesadas letalmente* (células colocadas imediatamente em fixadores estão mortas, mas não necróticas). As células necróticas são incapazes de manter a integridade da membrana e seus conteúdos sempre extravasam, um processo que pode iniciar inflamação no tecido circundante. As enzimas que digerem a célula necrótica são derivadas dos lisossomos das próprias células que estão morrendo ou dos lisossomos dos leucócitos que são recrutados como parte da reação inflamatória. A digestão dos conteúdos celulares e a resposta do hospedeiro podem levar horas para se desenvolver e, portanto, não haveria alterações detectáveis nas células se, por exemplo, um infarto miocárdico causasse morte súbita. A única evidência circunstancial poderia ser a oclusão de uma artéria coronária. A primeira evidência histológica de necrose miocárdica aparece 4 a 12 horas depois. No entanto, devido à perda da integridade da membrana plasmática, as enzimas e proteínas específicas do coração são rapidamente liberadas do músculo necrótico, podendo ser detectadas no sangue a partir de 2 horas após a necrose das células miocárdicas.

Morfologia. As células necróticas mostram **eosinofilia aumentada** nas colorações por hematoxilina e eosina (H&E), atribuível, em parte, à perda do RNA citoplasmático (que se liga ao corante azul, hematoxilina) e, em parte, às proteínas citoplasmáticas desnaturadas (que se ligam ao corante vermelho, eosina). A célula necrótica possui uma aparência homogênea mais vítrea do que a de células normais, principalmente devido à perda de partículas de glicogênio. (Fig. 1-9C). Quando as enzimas já digeriram as organelas citoplasmáticas, o citoplasma se torna vacuolado e parece roído por traças. As células mortas podem ser substituídas por massas fosfolipídicas grandes e espiraladas, chamadas de **figuras de mielina**, derivadas das membranas celulares lesadas. Esses precipitados fosfolipídicos são então fagocitados por outras células ou, mais tarde, degradados em ácidos graxos; a calcificação desses resíduos de ácidos graxos resulta na geração de sais de cálcio. Assim, as células mortas podem finalmente se calcificar. À microscopia eletrônica, as células necróticas caracterizam-se por discontinuidades nas membranas plasmáticas e organelares, dilatação acentuada das mitocôndrias com o aparecimento de grandes densidades amorfas, figuras de mielina intracitoplasmáticas, restos amorfos e agregados de material felpudo, provavelmente representando proteína desnaturada (Fig. 1-10C).

Alterações nucleares aparecem em um dos três padrões, todos devidos à degradação inespecífica do DNA (Fig. 1-9C). A basofilia da cromatina pode esmaecer (**cariólise**), uma alteração que, provavelmente, reflete a perda de DNA pela degradação enzimática das endonucleases. Um segundo padrão (observado também na morte celular apoptótica) é a **pícnose**, caracterizada por retração nuclear e aumento da basofilia. Aqui, a cromatina se condensa em uma massa basofílica sólida e encolhida. No terceiro padrão, conhecido como **cariorrexe**, o núcleo picnótico sofre fragmentação. Com o decorrer do tempo (1 ou 2 dias), o núcleo da célula necrótica desaparece totalmente.

A discussão sobre necrose focou nas alterações em células individuais. Quando um grande número de células morre, o tecido ou o órgão é considerado necrótico; assim, um infarto do miocárdio é a necrose de uma porção do coração causada pela morte de muitas células miocárdicas. A necrose dos tecidos possui vários padrões morfológicos distintos, cujo reconhecimento é importante porque eles fornecem pistas sobre a causa básica. Embora os termos que descrevem esses padrões estejam um pouco obsoletos, eles são usados com frequência e suas implicações são compreendidas por clínicos e patologistas.

Morfologia. A **necrose de coagulação** é a forma de necrose tecidual na qual a arquitetura básica dos tecidos mortos é preservada, por pelo menos alguns dias ([Fig. 1-11](#)). Os tecidos afetados exibem uma textura firme. Supostamente, a lesão desnatura não apenas as proteínas estruturais, mas também as enzimas, bloqueando assim a proteólise das células mortas; como resultado, células anucleadas e eosinofílicas persistem por dias ou semanas. Finalmente, as células necróticas são removidas por fagocitose dos restos celulares, através da infiltração de leucócitos e pela digestão das células mortas através da ação das enzimas lisossômicas dos leucócitos. A isquemia causada por obstrução em um vaso que supre um tecido pode levar à necrose de coagulação, exceto no cérebro. Uma área localizada de necrose de coagulação é chamada de **infarto**.

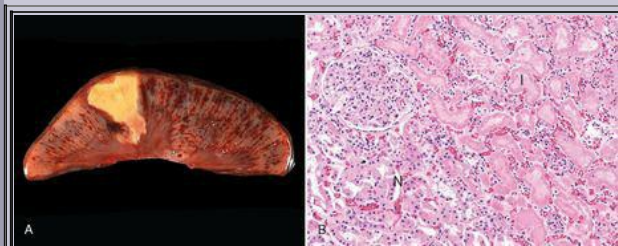


FIGURA 1-11

Necrose coagulativa. **A**, Infarto renal em forma de cunha (amarelo). **B**, Aspecto microscópico da borda do infarto, com rim normal (N) e células necróticas no infarto (I), mostrando contornos preservados, com ausência de núcleos e um infiltrado inflamatório (difícil de perceber neste aumento).

A **necrose liquefativa**, ao contrário da necrose de coagulação, é caracterizada pela digestão das células mortas, resultando na transformação do tecido em uma massa viscosa líquida. É observada em infecções bacterianas focais ou, ocasionalmente, nas infecções fúngicas, porque os micróbios estimulam o acúmulo de leucócitos e a liberação de enzimas dessas células. O material necrótico é frequentemente amarelo cremoso devido à presença de leucócitos mortos e é chamado de **pus**. Por razões desconhecidas, a morte por hipoxia de células dentro do sistema nervoso central com frequência se manifesta como necrose liquefativa ([Fig. 1-12](#)).

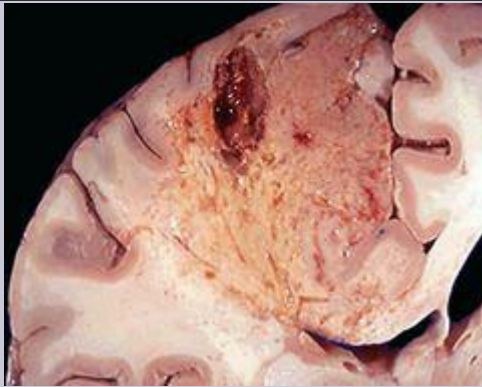


FIGURA 1-12

Necrose liquefativa. Um infarto no cérebro, mostrando a dissolução do tecido.

A **necrose gangrenosa** não é um padrão específico de morte celular, mas o termo é usado comumente na prática clínica. Em geral é aplicado a um membro, comumente a perna, que tenha perdido seu suprimento sanguíneo e que sofreu necrose (tipicamente necrose de coagulação), envolvendo várias camadas de tecido. Quando uma infecção bacteriana se superpõe, ocorre mais necrose liquefativa por causa da ação das enzimas degradativas nas bactérias e nos leucócitos atraídos (originando a chamada **gangrena úmida**).

A **necrose caseosa** é encontrada mais frequentemente em focos de infecção tuberculosa ([Cap. 8](#)). O termo “caseoso” (semelhante a queijo) é derivado da aparência friável esbranquiçada, da área de necrose ([Fig. 1-13](#)). Ao exame microscópico, a área necrótica exibe uma coleção de células rompidas ou fragmentadas e restos granulares amorfos encerrados dentro de uma borda inflamatória nítida; essa aparência é característica de um foco de inflamação conhecido como **granuloma** ([Cap. 2](#)).

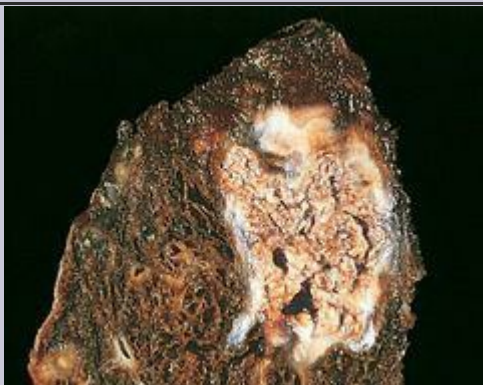

FIGURA 1-13

Necrose caseosa. Pulmão tuberculoso com uma grande área de necrose caseosa contendo restos branco-amarelados e semelhantes a queijo.

A **necrose gordurosa** é um termo bem estabelecido no vocabulário médico mas que na verdade não denota um padrão específico de necrose. Particularmente, ela se refere áreas focais de destruição gordurosa, tipicamente resultantes da liberação de lipases pancreáticas ativadas na substância do pâncreas e na cavidade peritoneal. Isto ocorre na emergência abdominal calamitosa, conhecida como pancreatite aguda ([Cap. 19](#)). Nesse distúrbio, as enzimas pancreáticas escapam das células acinares e liquefazem as membranas dos adipócitos do peritônio. As enzimas liberadas dividem os ésteres de triglicérides contidos

dentro dessas células. Os ácidos graxos liberados combinam-se com o cálcio, produzindo áreas brancas gredosas macroscopicamente visíveis (saponificação da gordura), que permitem ao cirurgião e ao patologista identificarem as lesões ([Fig. 1-14](#)). Ao exame histológico, os focos de necrose exibem contornos sombreados de adipócitos necróticos, com depósitos de cálcio basofílicos, circundados por uma reação inflamatória.

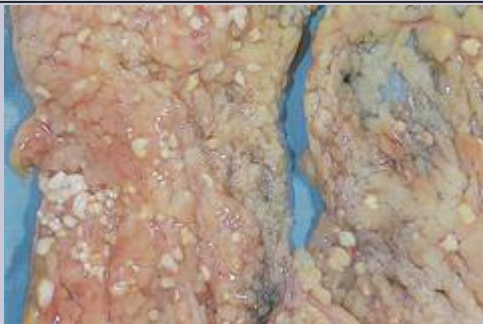


FIGURA 1-14

Necrose gordurosa As áreas de depósitos gredosos, brancas, representam focos de necrose gordurosa com formação de sabão de cálcio (saponificação) nos locais da degradação dos lipídios no mesentério.

A **necrose fibrinoide** é uma forma especial de necrose geralmente observada nas reações imunes que envolvem os vasos sanguíneos. Esse padrão de necrose ocorre tipicamente quando complexos de antígenos e anticorpos são depositados nas paredes das artérias. Os depósitos desses “imunocomplexos”, em combinação com a fibrina que tenha extravasado dos vasos, resulta em uma aparência amorfa e róseo-brilhante, pela coloração de H&E, conhecida pelos patologistas como “fibrinoide” (semelhante à fibrina) ([Fig. 1-15](#)). As vasculites imunologicamente mediadas, nas quais esse tipo de necrose é observado, são descritas no [Capítulo 6](#).

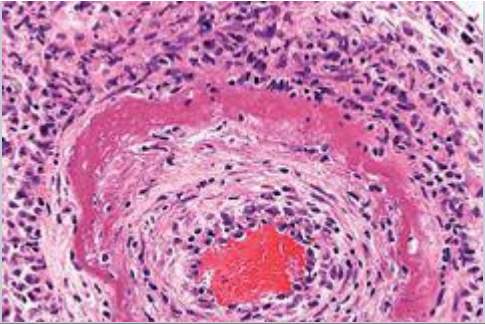


FIGURA 1-15

Necrose fibrinoide na artéria. A parede da artéria mostra área circunferencial de necrose, rósea-brilhante, com inflamação (núcleos escuros dos neutrófilos).

Finalmente, no paciente vivo, a maioria das células necróticas e seus conteúdos desaparecem por fagocitose e digestão enzimática pelos leucócitos. Se as células necróticas e restos celulares não forem prontamente destruídos e reabsorvidos, tenderão a atrair sais de cálcio e outros minerais e a tornarem-se calcificadas. Esse fenômeno, chamado de *calcificação distrófica*, é considerado adiante no capítulo.

Mecanismos da Lesão Celular

A discussão da patologia celular da lesão e necrose leva a um estágio para a consideração dos mecanismos e vias bioquímicas da lesão celular. Os mecanismos responsáveis pela lesão celular são complexos. Entretanto, há diversos princípios que são relevantes à maioria das formas de lesão celular.

A resposta celular ao estímulo nocivo depende do tipo de lesão, sua duração e sua gravidade.

Pequenas doses de uma toxina química ou breves períodos de isquemia podem induzir lesão celular reversível, enquanto altas doses da mesma toxina ou uma isquemia mais prolongada resultam em morte celular instantânea ou em lenta lesão celular irreversível, levando, com o tempo, à morte celular.

As consequências da lesão celular dependem do tipo, estado e adaptabilidade da célula lesada. O estado nutricional e hormonal celular e suas necessidades metabólicas são importantes na sua resposta à lesão. O quão vulnerável uma célula é, por exemplo, à perda de suprimento sanguíneo e hipoxia? Quando a célula do músculo estriado esquelético da perna está privada de seu suprimento sanguíneo, ela pode ser colocada em repouso e preservada; o mesmo não ocorre com o músculo estriado do coração. A exposição de dois indivíduos a concentrações idênticas de uma toxina, como o tetracloreto de carbono, pode ser inofensiva em um e produzir morte celular no outro. Isto pode ser devido às variações genéticas que afetam a quantidade e a atividade das enzimas hepáticas que convertem o tetracloreto de carbono (CCl_4) a subprodutos tóxicos (Cap. 9). Com o mapeamento completo do genoma humano, há um grande interesse na identificação dos polimorfismos genéticos que influenciam as respostas dos diferentes indivíduos a agentes nocivos.

A lesão celular é resultante de diferentes mecanismos bioquímicos que agem em vários componentes celulares essenciais (Fig. 1-16). Esses mecanismos são descritos individualmente a seguir. Os componentes celulares que mais frequentemente são lesados por estímulos nocivos incluem as mitocôndrias, as membranas celulares, a maquinaria de síntese e empacotamento de proteínas e o DNA do núcleo.

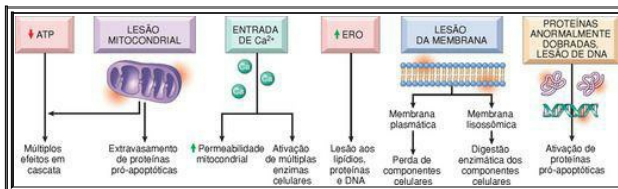


FIGURA 1-16

Os principais mecanismos da lesão celular e seus efeitos bioquímicos e funcionais são mostrados. Esses são descritos em detalhes, no texto.

Qualquer estímulo nocivo pode, simultaneamente, iniciar múltiplos mecanismos interconectados que lesam as células. Esta é uma razão pela qual é difícil relacionar a lesão celular em uma determinada situação a um único ou mesmo a um desarranjo bioquímico dominante.

Na próxima seção, descreveremos os mecanismos bioquímicos que podem ser ativados por diferentes estímulos nocivos e que contribuem para a lesão celular. [16](#) Aqui, nosso foco é na lesão reversível e necrose. Os casos de apoptose e autofagia são mais bem discutidos separadamente.

DEPLEÇÃO DE ATP

A depleção de ATP e a redução de síntese de ATP são frequentemente associadas com lesão isquêmica e química (tóxica) (Fig. 1-17). O ATP é produzido de duas maneiras. A principal via nas células mamíferas é a fosforilação oxidativa do difosfato de adenosina, em uma reação que leva à redução do oxigênio pelo sistema de transferência de elétrons das mitocôndrias. A segunda é a via glicolítica, que pode gerar ATP na ausência do oxigênio usando glicose derivada dos líquidos corporais ou da hidrólise do glicogênio. As principais causas de depleção de ATP são a redução do suprimento de oxigênio e nutrientes, danos mitocondriais e a ação de algumas toxinas (p. ex., cianeto). Os tecidos com maior capacidade glicolítica (p. ex., fígado) são capazes de sobreviver à perda de oxigênio e à diminuição da fosforilação oxidativa melhor do que os tecidos com capacidade limitada para a glicólise (p. ex., cérebro).

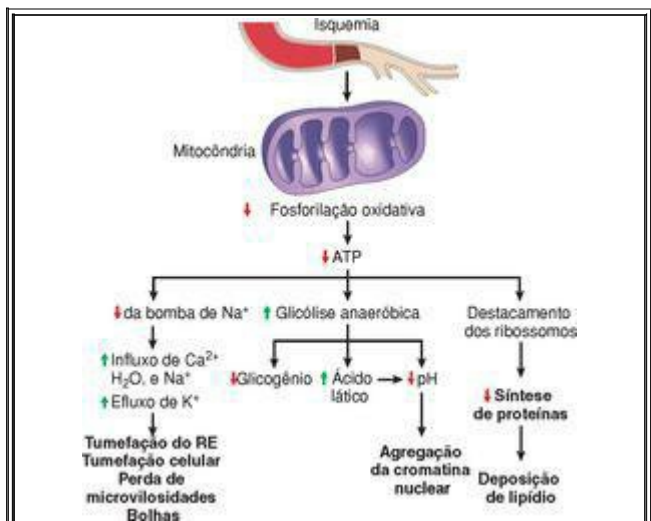


FIGURA 1-17

Consequências morfológicas e funcionais da diminuição de ATP intracelular durante a lesão. As alterações morfológicas mostradas aqui são indicativas de lesão celular reversível. Uma depleção adicional de ATP resulta em morte celular, tipicamente por necrose. RE, retículo endoplasmático.

Fosfato de alta energia na forma de ATP é requerido virtualmente para todos os processos sintéticos e degradativos dentro da célula. Estes incluem o transporte na membrana, síntese de proteína, lipogênese e reações de desacilação-reacilação necessárias ao *turnover* de fosfolípidios. *A depleção de 5% a 10% dos níveis normais de ATP produz extensos efeitos em muitos sistemas celulares críticos:*

A atividade da *bomba de sódio na membrana plasmática dependente de energia* (Na^+ , K^+ -ATPase ouabaina-sensível) é reduzida. A falha deste sistema de transporte leva à entrada de sódio e sua acumulação dentro das células e difusão do potássio para fora. O ganho final de soluto é acompanhado por um ganho isosmótico de água, causando *tumefação celular* e dilatação do RE.

O metabolismo de energia celular é alterado. Quando o suprimento de oxigênio às células é reduzido, como na isquemia, a fosforilação oxidativa cessa, resultando em decréscimo do ATP celular e aumento associado de monofosfato de adenosina. Essas alterações estimulam as atividades da fosfofrutocinase e fosforilase, levando a uma taxa aumentada de *glicólise anaeróbica*, com o propósito de manter as fontes de energia da célula gerando ATP através do metabolismo da glicose derivada do glicogênio. Em consequência, *as reservas de glicogênio são rapidamente exauridas*. A glicólise anaeróbica resulta em acúmulo de *ácido láctico* e fosfatos inorgânicos da hidrólise de ésteres de fosfato. Isso diminui o pH intracelular, resultando na redução da atividade de muitas enzimas celulares.

A falência na bomba de Ca^{2+} leva ao influxo de Ca^{2+} , com efeitos danosos em vários componentes celulares, descritos a seguir.

A depleção prolongada ou crescente de ATP causa o rompimento estrutural do aparelho de síntese proteica, manifestado como desprendimento dos ribossomos do retículo endoplasmático granular (REG) e dissociação dos polissomos, com consequente *redução da síntese de proteína*.

Nas células privadas de oxigênio ou glicose, as proteínas se tornam anormalmente dobradas e iniciam uma reação chamada de *resposta de proteína não dobrada* que pode culminar em lesão e morte celular. Esse processo é descrito mais adiante no capítulo.

Finalmente, há dano irreversível às mitocôndrias e membranas lisossômicas e a célula sofre *necrose*.


DANOS MITOCONDRIAIS

As mitocôndrias são os fornecedores celulares de energia de sustentação da vida na forma de ATP, mas são também componentes críticos na lesão e morte celulares. ¹⁷ As mitocôndrias podem ser danificadas por aumentos de Ca^{2+} citosólico, por espécies reativas de oxigênio (discutidas adiante) e privação de oxigênio, sendo sensíveis a virtualmente todos os estímulos nocivos, incluindo hipoxia e toxinas. Além disso, mutações nos genes mitocondriais são a causa de algumas doenças herdadas (Cap. 5).

Há duas *consequências principais dos danos mitocondriais*:

A lesão mitocondrial frequentemente resulta na formação de um canal de alta condutância na membrana mitocondrial, chamado de *poro de transição de permeabilidade mitocondrial*.

(Fig. 1-18) .¹⁸ A abertura desse canal leva à perda do potencial de membrana da mitocôndria, resultando em falha na fosforilação oxidativa e depleção progressiva de ATP, culminando na necrose da célula. Um dos componentes estruturais do poro de transição de permeabilidade mitocondrial é a proteína ciclofilina D, que é um alvo da droga imunossupressora ciclosporina (usada para impedir rejeição do enxerto). Em alguns modelos experimentais de isquemia, a ciclosporina reduz a lesão impedindo a abertura do poro de transição de permeabilidade mitocondrial – um modelo interessante de terapia orientada molecularmente para lesão celular (embora seu valor clínico não esteja estabelecido).



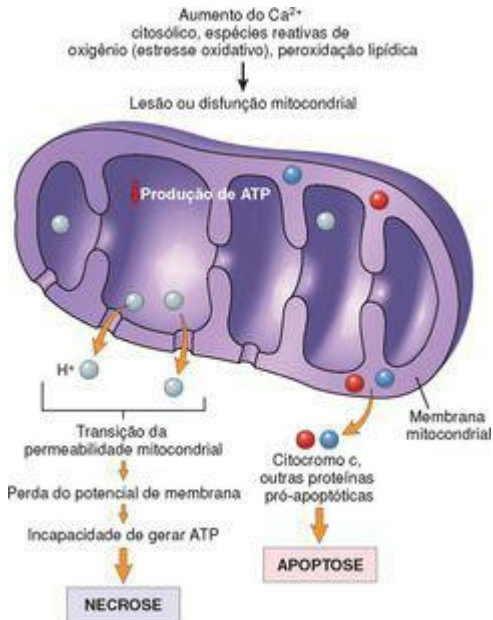


FIGURA 1-18

Consequências da disfunção mitocondrial, que culmina em morte celular por necrose ou apoptose.

As mitocôndrias também sequestram entre suas membranas internas e externas várias proteínas que ativam as vias apoptóticas, incluindo o citocromo *c* e proteínas que ativam indiretamente enzimas que induzem apoptose, chamadas caspases. O aumento da permeabilidade da membrana mitocondrial externa pode resultar em extravasamento destas

proteínas para o citosol e morte por apoptose (discutida adiante).

INFLUXO DE CÁLCIO E PERDA DA HOMEOSTASIA DO CÁLCIO

O achado de que o cálcio depletado protege as células de lesão induzida por uma variedade de estímulos danosos indica que os íons cálcio são mediadores importantes da lesão celular. ¹⁹ Normalmente, o cálcio livre no citosol é mantido em concentrações muito baixas (~ 0,1 μmol), em comparação com os níveis extracelulares de 1,3 μmol , e a maior parte do cálcio intracelular está sequestrada nas mitocôndrias e no retículo endoplasmático. A isquemia e certas toxinas causam um aumento da concentração do cálcio citosólico, inicialmente por causa da liberação do Ca^{2+} armazenado intracelularmente e, mais tarde, do cálcio que resulta do influxo aumentado através da membrana plasmática (Fig. 1-19). O aumento do Ca^{2+} intracelular causa lesão celular por vários mecanismos.

O acúmulo de Ca^{2+} nas mitocôndrias leva à abertura dos poros de transição de permeabilidade mitocondrial e, como descrito antes, à deficiência na geração de ATP.

O aumento do cálcio citosólico ativa um número de enzimas, com efeitos celulares potencialmente prejudiciais. Essas enzimas incluem as *fosfolipases* (que causam danos à membrana), *proteases* (que clivam as proteínas de membrana e do citoesqueleto), *endonucleases* (que são responsáveis pela fragmentação da cromatina e do DNA) e as *ATPases* (acelerando, assim, a depleção de ATP).

O aumento dos níveis de Ca^{2+} intracelular resultam, também, na indução da apoptose, através da ativação direta das caspases e pelo aumento da permeabilidade mitocondrial. ²⁰

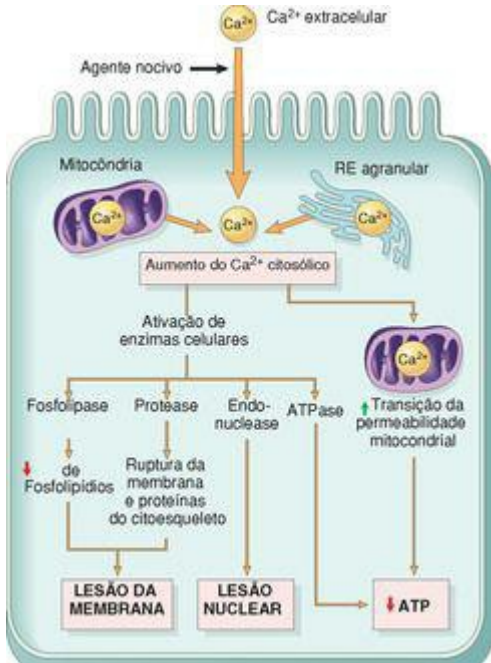


FIGURA 1-19

O papel do aumento do cálcio citosólico na lesão celular. RE, Reticulo endoplasmático.

ACÚMULO DE RADICAIS LIVRES DERIVADOS DO OXIGÊNIO (ESTRESSE OXIDATIVO)

A lesão celular induzida por radicais livres, particularmente as espécies reativas de oxigênio, é um importante mecanismo de dano celular em muitas condições patológicas, como a lesão química e por radiação, lesão de isquemia-reperfusão (induzida pela restauração do fluxo sanguíneo em um tecido isquêmico), envelhecimento celular e destruição de micróbios pelos fagócitos. ²¹ Os *radicais livres* são espécies químicas que possuem um único elétron não pareado em uma órbita externa. A energia criada por essa configuração instável é liberada através de reações com moléculas adjacentes, como as substâncias químicas inorgânicas ou orgânicas – proteínas, lipídios, carboidratos, ácidos nucleicos – muitas das quais são componentes essenciais das membranas e núcleos celulares. Além disso, os radicais livres desencadeiam reações autocatalíticas, através das quais as moléculas que reagem com eles são convertidas em radicais livres, propagando, assim, a cadeia de danos. As *espécies reativas de oxigênio* (ERO) são um tipo de radical livre derivado do oxigênio, cujo papel na lesão celular está bem estabelecido. Normalmente, são produzidas nas células durante a respiração e geração de energia mitocondrial, mas são degradadas e removidas pelos sistemas celulares de defesa. Portanto, as células são capazes de manter um estado constante no qual os radicais livres podem estar presentes transitoriamente, em baixas concentrações, sem causar danos. Quando a produção de ERO aumenta ou quando os sistemas de remoção são ineficientes, o resultado é um excesso destes radicais livres que levam a uma condição chamada *estresse oxidativo*. O estresse oxidativo tem sido implicado em uma grande variedade de processos patológicos, incluindo lesão celular, câncer, envelhecimento e algumas doenças degenerativas, como doença de Alzheimer. As ERO são produzidas também em grandes quantidades pelos leucócitos, particularmente neutrófilos e macrófagos, como mediadores para a destruição de micróbios, tecido morto e outras substâncias não desejadas. Portanto, a lesão causada por esses compostos reativos sempre acompanha reações inflamatórias, durante as quais os leucócitos são recrutados e ativados ([Cap. 2](#)).

Na próxima seção, discutiremos a geração e remoção das ERO e como elas contribuem para a lesão celular. As propriedades de alguns dos mais importantes radicais livres estão resumidas na [Tabela 1-3](#).

TABELA 1-3 Propriedades dos Principais Radicais Livres Envolvidos na Lesão Celular

Propriedades	$\overset{\bullet}{\text{O}}_2$	H_2O_2	OH^\bullet	ONOO^-
MECANISMOS	Redução incompleta do O_2 durante a fosforilação	Gerado por SOD do O_2^- e por oxidases	Gerado a partir do H_2O por hidrólise, p. ex., por radiação; a	Produzido por interação do $\overset{\bullet}{\text{O}}_2$ e NO, gerado pela NO sintase

DE PRODUÇÃO	oxidativa; por fagócito oxidase nos leucócitos	nos peroxissomos	partir do H_2O_2 pela reação de Fenton; a partir do O_2	em muitos tipos celulares (células endoteliais, leucócitos, neurônios, outras)
MECANISMOS DE ATIVAÇÃO	Conversão a H_2O_2 e O_2 pela SOD	Conversão a H_2O_2 e O_2 pela catalase (peroxissomos) glutathione peroxidase (citósol, mitocôndrias)	Conversão a H_2O_2 pela glutathione peroxidase	Conversão a HNO_2 pelas peroxirredoxinas (citósol, mitocôndrias)
EFEITOS PATOLÓGICOS	Estimula a produção de enzimas degradativas em leucócitos e outras células; lesa diretamente os lipídios, proteínas, DNA; atua próximo ao local de produção	Pode ser convertido a OH^\bullet e OCl^- , que destrói micróbios e células; pode atuar distante do local de produção	Maioria dos radicais livres derivados do oxigênio reativo; principal ERO responsável por lesar lipídios, proteínas e DNA	Lesas lipídios, proteínas e DNA
<p>HNO_2, nitrito; H_2O_2, peróxido de hidrogênio; NO, óxido nítrico; O_2^-, ânion superóxido; OCl^-, hipocloreto; OH^\bullet, radical hidroxila; $ONOO^-$, peroxinitrito; ERO, espécies reativas de oxigênio; SOD, superóxido dismutase.</p>				

Geração de Radicais Livres. Os radicais livres podem ser gerados dentro das células de vários modos (Fig. 1-20):

As reações de redução-oxidação que ocorrem durante processos metabólicos normais. Durante a respiração normal, o oxigênio molecular é reduzido nas mitocôndrias através da transferência de quatro elétrons para o H_2 para gerar duas moléculas de água. Essa conversão é catalisada por enzimas oxidativas no retículo endoplasmático, citósol, mitocôndrias, peroxissomos e lisossomos. Durante esse processo, são geradas pequenas quantidades de espécies intermediárias parcialmente reduzidas nas quais diferentes números de elétrons foram transferidos do O_2 , que incluem os radicais superóxido ($O_2^{\bullet-}$), um

elétron), o peróxido de hidrogênio (H_2O_2 , dois elétrons) e íons hidroxila (OH^\bullet , três elétrons).

Absorção de energia radiante (p. ex., luz ultravioleta, raios-X). A radiação ionizante pode hidrolisar a água em radicais livres hidroxila (OH^\bullet) e hidrogênio (H).

Surtos rápidos de ERO são produzidos em leucócitos ativados, durante a *inflamação*. Isso ocorre por uma reação precisamente controlada em um complexo de múltiplas proteínas de membrana plasmática que usam a NADPH oxidase para a reação redox ([Cap. 2](#)). Além disso, algumas oxidases intracelulares (como a xantina oxidase) geram radicais superóxido.

Metabolismo enzimático de substâncias químicas exógenas ou drogas podem gerar radicais livres que não são espécies reativas de oxigênio, mas produzem efeitos semelhantes (p. ex., o CCl_4 pode gerar CCl_3 , descrito adiante neste capítulo).

Os *metais de transição* como o ferro e o cobre doam ou aceitam elétrons livres durante reações intracelulares e catalisam a formação de radicais livres como na reação de Fenton ($\text{H}_2\text{O}_2 + \text{Fe}^{2+} \rightarrow \text{Fe}^{3+} + \text{OH} + \text{OH}^-$). Como a maior parte do ferro livre intracelular está

no estado férrico (Fe^{3+}), ele deve primeiro ser reduzido ao estado ferroso (Fe^{2+}) para participar da reação de Fenton. Essa redução pode ser aumentada pelo superóxido e, assim, fontes de ferro e superóxido cooperam na lesão celular oxidativa.

O *óxido nítrico* (NO), um mediador químico importante gerado por células endoteliais, macrófagos, neurônios e outros tipos celulares ([Cap. 2](#)), pode atuar como radical livre e também ser convertido no ânion peroxinitrito altamente reativo (ONOO^-), bem como em NO_2 e NO_3^- . [22](#)

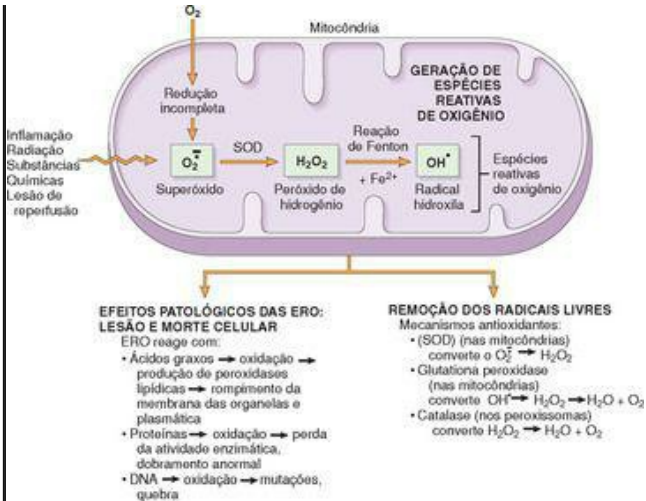


FIGURA 1-20

Papel das espécies reativas de oxigênio (ERO) na lesão celular. O O₂ é convertido a superóxido

(O₂^{•-}) através das enzimas oxidativas no retículo endoplasmático (RE), mitocôndria, membrana

plasmática, peroxissomas e citosol. O O₂^{•-} é convertido a H₂O₂ por dismutação e então a OH[•]

pela reação de Fenton catalisada pelo Cu²⁺/Fe²⁺. O H₂O₂ também é derivado diretamente das

oxidases presentes nos peroxissomas (não mostrados). A lesão por radicais livres aos lipídios

(por peroxidação), proteínas e DNA, leva à lesão de vários componentes celulares. As

principais enzimas antioxidantes são a superóxido dismutase (SOD), glutaciona peroxidase e

catalase.

Remoção dos Radicais Livres. Os radicais livres são naturalmente instáveis e decompõem-se espontaneamente. O superóxido, por exemplo, é instável e decompõe-se (sofre dismutação) espontaneamente em oxigênio e peróxido de hidrogênio na presença de água. Além disso, as células desenvolveram múltiplos mecanismos enzimáticos e não enzimáticos para a remoção de radicais livres e, assim, minimizar a lesão (Fig. 1-20). Estes incluem:

Antioxidantes que bloqueiam o início da formação de radicais livres ou os inativam (p. ex., removem). São exemplos as vitaminas lipossolúveis E e A, bem como o ácido ascórbico e glutatona no citosol.

Conforme vimos, o *ferro* e o *cobre* podem catalisar a formação de espécies reativas de oxigênio. Os níveis desses metais reativos são reduzidos por ligação dos íons a proteínas de armazenamento e transporte (p. ex., transferrina, ferritina, lactoferrina e ceruloplasmina), diminuindo, assim, a formação de ERO.

Uma série de *enzimas* atua como sistemas de remoção de radicais livres e degradam o

H_2O_2 e O_2 . [21.23](#) Essas enzimas localizam-se próximas ao local de geração dos oxidantes e incluem as seguintes:

1. *Catalase*, presente nos peroxissomos, que decompõe o H_2O_2 ($2H_2O_2 \rightarrow O_2 + 2H_2O$).
2. *Superóxido dismutases* (SODs) são encontradas em muitos tipos celulares e

convertem o superóxido em H_2O_2 ($2O_2^- + 2H^+ \rightarrow H_2O_2 + O_2$). Esse grupo inclui a manganês-superóxido dismutase, que se localiza nas mitocôndrias e a cobre-zinco-superóxido dismutase, que é encontrada no citosol.

3. A *glutationa peroxidase* também protege contra lesão catalisando a degradação de radicais livres ($H_2O_2 + 2GSH \rightarrow GSSG$ [homodímero de glutatona] + $2H_2O$ ou $2OH + 2GSH \rightarrow GSSG + 2H_2O$). A proporção intracelular de glutatona oxidada (GSSG) para glutatona reduzida (GSH) reflete o estado oxidativo da célula e é um indicador importante da habilidade das células de desintoxicar espécies reativas de oxigênio.

Efeitos Patológicos dos Radicais Livres. Os efeitos das espécies reativas de oxigênio e de outros radicais livres são bastante amplos, porém três reações são particularmente relevantes na lesão celular (Fig. 1-20):

Peroxidação lipídica das membranas. Na presença de O_2 , os radicais livres causam peroxidação dos lipídios dentro das membranas plasmáticas e das organelas. A lesão oxidativa é desencadeada quando as ligações duplas em ácidos graxos insaturados dos lipídios da membrana são atacadas por radicais livres derivados do O_2 , particularmente por

OH^\bullet . As interações lipídio-radical livre geram peróxidos, que são instáveis e reativos, e sobrevêm uma reação em cadeia autocatalítica (denominada *propagação*), que pode resultar em lesão extensa das membranas.

Modificação oxidativa das proteínas. Os radicais livres promovem a oxidação das cadeias laterais de aminoácidos, formação de ligações cruzadas proteína-proteína (p. ex., pontes

dissulfeto) e oxidação do esqueleto da proteína. A modificação oxidativa de proteínas pode lesar os sítios ativos das enzimas, romper a conformação de proteínas estruturais e intensificar a degradação pelos proteossomas de proteínas não dobradas ou anormalmente dobradas, gerando destruição em toda célula.

Lesões do DNA. Os radicais livres são capazes de causar a quebra dos filamentos únicos e duplos do DNA, da ligação cruzada dos filamentos e a formação de complexos de adição. A lesão oxidativa do DNA foi implicada no envelhecimento celular (discutido adiante) e na transformação maligna das células ([Cap. 7](#)).

O antigo conceito sobre radicais livres era de que estes causam lesão celular e morte por necrose e, de fato, a produção de espécies reativas de oxigênio é uma introdução à necrose. Contudo, agora está claro que os radicais livres podem, também, disparar a apoptose. [24](#) Estudos recentes revelaram também um papel das espécies reativas de oxigênio na sinalização de vários receptores celulares e intermediários bioquímicos. [25](#) De acordo com uma hipótese, as principais ações do superóxido se originam de sua habilidade em estimular a produção de enzimas degradativas em vez de lesão direta de macromoléculas. É provável, também, que essas moléculas potencialmente mortíferas desempenhem importantes funções fisiológicas. [26](#)

DEFEITOS NA PERMEABILIDADE DA MEMBRANA

A perda inicial da permeabilidade seletiva da membrana levando finalmente à lesão franca da membrana é uma característica consistente da maioria das formas de lesão celular (exceto apoptose). A lesão de membrana pode afetar as funções e integridade de todas as membranas celulares. Discutiremos, a seguir, os mecanismos e as consequências patológicas da lesão de membrana.

Mecanismos da Lesão de Membrana. Nas células isquêmicas, os defeitos de membrana resultam da depleção de ATP e da ativação de fosfolipases mediada pelo cálcio (ver adiante). A membrana plasmática pode também ser danificada diretamente por várias toxinas microbianas, proteínas virais, componentes líticos do complemento e por uma variedade de agentes químicos e físicos. Vários mecanismos bioquímicos podem contribuir para os danos à membrana ([Fig. 1-21](#)):

Espécies reativas de oxigênio. Os radicais livres do oxigênio causam lesão às membranas celulares através da peroxidação lipídica, discutida inicialmente.

Diminuição da síntese de fosfolipídios. Nas células, a produção de fosfolipídios pode ser reduzida como consequência de um defeito na função mitocondrial ou hipoxia, ambos diminuindo a produção de ATP e afetando as atividades enzimáticas dependentes de energia. A redução de síntese de fosfolipídios afeta todas as membranas celulares, incluindo as membranas mitocondriais.

Aumento da degradação dos fosfolipídios. Uma lesão celular acentuada está associada com o aumento da degradação dos fosfolipídios da membrana, provavelmente devido à ativação de fosfolipases endógenas por elevação dos níveis de Ca^{2+} no citosol e nas mitocôndrias. [19](#) A degradação dos fosfolipídios leva ao acúmulo de *produtos de degradação dos lipídios*, incluindo ácidos graxos livres não esterificados, acil-carnitina e lisofosfolipídios, que possuem um efeito detergente nas membranas. Eles também se inserem na bicamada lipídica da membrana ou trocam de posição com os fosfolipídios da membrana, causando potencialmente alterações na permeabilidade e alterações eletrofisiológicas.

Anormalidades citoesqueléticas. Os filamentos do citoesqueleto funcionam como âncoras que conectam a membrana plasmática ao interior da célula. A ativação de proteases pelo cálcio citosólico aumentado pode danificar os elementos do citoesqueleto. Na presença de tumefação celular, essa lesão gera, particularmente nas células miocárdicas, desprendimento da membrana celular do citoesqueleto, tornando-se suscetível a estiramento e ruptura.

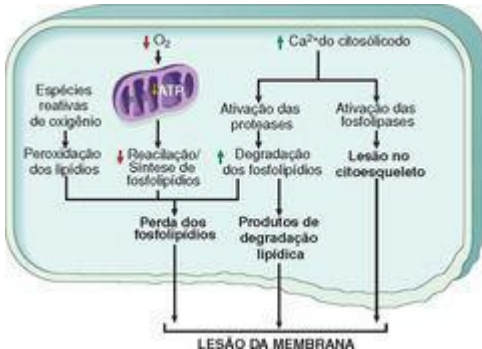


FIGURA 1-21

Mecanismos de lesão à membrana na lesão celular. A diminuição de O_2 e o aumento citosólico de Ca^{2+} são tipicamente observados na isquemia, mas podem acompanhar outras formas de lesão celular. As espécies reativas de oxigênio, que frequentemente são produzidas na lesão de reperfusão dos tecidos isquêmicos, também causam lesão à membrana (não mostrada).

Conseqüências da Lesão de Membrana. Os locais mais importantes de danos à membrana durante lesão celular são as membranas mitocondriais, membrana plasmática e membranas dos lisossomas.

Danos à membrana mitocondrial. Como já discutidos, os danos às membranas mitocondriais resultam na abertura dos poros de transição de permeabilidade mitocondrial levando ao decréscimo de ATP, e liberação de proteínas que disparam a morte por apoptose.

Danos à membrana plasmática. Os danos à membrana plasmática levam à perda do equilíbrio osmótico e influxo de líquidos e íons, bem como à perda dos conteúdos celulares. As células podem, também, perder metabólitos que são vitais para a reconstituição do ATP, depletando, então, os estoques de energia.

Lesão às membranas lisossômicas resulta em extravasamento de suas enzimas para o citoplasma e ativação das hidrolases ácidas, em pH intracelular ácido da célula lesada (p. ex., célula isquêmica). Os lisossomos contêm RNases, DNases, proteases, fosfatases, glicosidases e catepsinas. A ativação dessas enzimas leva à digestão enzimática das

proteínas, RNA, DNA e glicogênio e a célula morre por necrose.

DANOS AO DNA E ÀS PROTEÍNAS

As células possuem mecanismos que reparam as lesões ao DNA, porém se o dano é muito grave para ser corrigido (p. ex., após exposição do DNA a drogas nocivas, radiação ou estresse oxidativo), a célula inicia um programa de suicídio que resulta em morte por apoptose. Uma reação semelhante é iniciada por proteínas imprópriamente dobradas, as quais podem ser resultantes de mutações herdadas ou desencadeadores externos, como os radicais livres. Como estes mecanismos de lesão celular causam, tipicamente, a apoptose, serão discutidos mais adiante no capítulo.

Antes de concluirmos a discussão sobre os mecanismos de lesão celular, é útil considerar os possíveis eventos que determinam quando a lesão reversível se torna irreversível e progride até morte celular. A relevância clínica desta questão é óbvia – se pudermos respondê-la, seremos capazes de traçar estratégias para prevenir lesão celular de consequências deletérias permanentes. No entanto, os mecanismos moleculares que conectam a maioria das formas de lesão celular para fundamentar a morte celular foram evasivos, por várias razões. O “ponto sem retorno” no qual a lesão se torna irreversível está ainda grandemente indefinido, e não há correlação bioquímica ou morfológica confiável de irreversibilidade. *Dois fenômenos caracterizam consistentemente a irreversibilidade – a incapacidade de reverter a disfunção mitocondrial* (perda de fosforilação oxidativa e de geração de ATP), mesmo depois da resolução da lesão original, *e perturbações profundas na função da membrana*. Como mencionado anteriormente, a lesão às membranas lisossômicas resulta na dissolução enzimática da célula lesada, que é característica da necrose.

O extravasamento de proteínas intracelulares através da membrana da célula lesada e, por último, para a circulação fornece um meio de detectar lesão celular e necrose tecido-específicas usando-se amostras de soro sanguíneo. Por exemplo, o músculo cardíaco contém uma isoforma específica da creatina-cinase e da proteína contrátil troponina; o fígado (especificamente o epitélio do ducto biliar) contém uma isoforma da enzima fosfatase alcalina e os hepatócitos contêm transaminases. Nesses tecidos, a lesão irreversível e morte celular são refletidas por níveis elevados dessas proteínas no sangue e as medidas desses biomarcadores são usadas para avaliar os danos a esses tecidos.

Correlações Clínico-patológicas: Exemplos Selecionados de Lesão Celular e Necrose

Tendo revisto brevemente as causas, morfologia e mecanismos da lesão celular e morte por necrose, descreveremos algumas formas comuns e clinicamente significativas de lesão celular que tipicamente culminam em necrose. Esses exemplos ilustram muitos dos mecanismos e sequência de eventos da lesão celular, descritos anteriormente.

LESÃO ISQUÊMICA E HIPÓXICA

Esse é o tipo mais comum de lesão celular em medicina clínica e tem sido estudado extensamente em humanos, em animais de laboratório e em sistemas de cultura. A hipoxia, que se refere à redução do oxigênio disponível, pode ocorrer em uma variedade de contextos clínicos, descritos anteriormente. Ao contrário, na isquemia o suprimento de oxigênio e nutrientes é diminuído, mais frequentemente como consequência de obstrução mecânica no sistema arterial. Ela também pode ser causada por redução da drenagem venosa. Ao contrário da hipoxia, durante a qual a produção de energia através da glicólise anaeróbica continua, a isquemia também compromete a distribuição de substratos para a glicólise. Assim, nos tecidos isquêmicos, não apenas o metabolismo aeróbico é comprometido, mas a geração de energia anaeróbica também cessa depois que os substratos glicolíticos são exauridos ou quando a glicólise é inibida pelo acúmulo de metabólitos que normalmente poderiam ser removidos pelo fluxo sanguíneo. Por esta razão, *a isquemia tende a causar lesão celular e tecidual mais rápida e intensa que a hipoxia na ausência de isquemia.*

Mecanismos da Lesão Celular Isquêmica

A sequência de eventos que acompanha a hipoxia ou isquemia reflete muitas das alterações bioquímicas da lesão celular que foram já descritas. Quando a tensão de oxigênio dentro da célula diminui, ocorre perda da fosforilação oxidativa e diminuição da geração de ATP. A depleção de ATP resulta em falha da bomba de sódio, com perda de potássio, influxo de sódio e água e tumefação celular. Ocorre também influxo de cálcio, com muitos dos seus efeitos deletérios. Há uma perda progressiva de glicogênio e redução da síntese de proteínas. Neste estágio, as consequências funcionais podem ser graves. Por exemplo, o músculo cardíaco cessa a contração dentro de 60 segundos de oclusão coronária. Entretanto, a perda de contratilidade não significa morte celular. Se a hipoxia continuar, a piora da depleção de ATP causará degeneração adicional. O citoesqueleto se dispersa, levando à perda de características ultraestruturais como as microvilosidades e formação de “bolhas” na superfície celular ([Figs. 1-9](#) e [1-10](#)). “Figuras de mielina”, derivadas das membranas celulares em degeneração, podem ser vistas dentro do citoplasma (em vacúolos autofágicos) ou no meio extracelular. Acredita-se que elas sejam resultado de grupos fosfatídicos que promovem a captação e a inserção de água entre as pilhas de lamelas de membranas. Nesse ponto, as mitocôndrias estão geralmente tumefeitas, como consequência da perda do controle do volume nessas organelas; o retículo endoplasmático permanece dilatado e toda a célula está nitidamente tumefacta, com altas concentrações de água, sódio e cloreto e uma concentração reduzida de potássio. *Se o oxigênio for restaurado, todas essas perturbações são reversíveis.*

Se a isquemia persistir, sobrevém lesão irreversível e necrose. A lesão irreversível está associada morfológicamente com a intensa tumefação das mitocôndrias, lesão extensa das membranas plasmáticas (originando as figuras de mielina) e tumefação dos lisossomos ([Fig. 1-10C](#)). Densidades amorfas, grandes e floculentas se desenvolvem na matriz mitocondrial. No miocárdio, essas são as indicações de lesão irreversível e podem ser observadas de 30 a 40 minutos após a isquemia. Ocorre então influxo maciço de cálcio para dentro da célula, particularmente se a zona isquêmica é reperfundida. A morte é principalmente por necrose, mas a apoptose também contribui; a via apoptótica provavelmente é ativada pela liberação de moléculas pró-apoptóticas das mitocôndrias permeáveis. Os componentes celulares são

progressivamente degradados e há um extravasamento difuso das enzimas celulares para o espaço extracelular e, de modo oposto, entrada de macromoléculas extracelulares do espaço intersticial para dentro das células que estão morrendo. Finalmente, as células mortas podem ser substituídas por grandes massas compostas de fosfolípidios na forma de figuras de mielina. Estas, então, são fagocitadas por leucócitos ou degradadas posteriormente em ácidos graxos. A *calcificação* desses resíduos de ácidos graxos pode ocorrer, com formação de sais de cálcio.

Como mencionado antes, o extravasamento para o sangue, de enzimas intracelulares e outras proteínas, através da membrana plasmática anormalmente permeável, fornece uma importante indicação clínica de morte celular. Por exemplo, níveis séricos elevados da creatina-quinase MB e troponina do músculo cardíaco são sinais iniciais de infarto do miocárdio, podendo ser vistos antes que o infarto seja detectável morfológicamente ([Cap. 12](#)).

As células dos mamíferos desenvolveram respostas protetoras ao estresse hipóxico. A melhor delas é a indução de um fator denominado *fator-1 de indução por hipoxia*, que promove formação de novos vasos sanguíneos, estimula as vias de sobrevivência celular e aumenta a glicólise anaeróbica. [27](#) Resta ser visto se o entendimento de tais mecanismos oxigênio-sensíveis levará a novas estratégias para prevenir ou tratar a lesão celular hipóxica e isquêmica.

Apesar das muitas investigações em modelos experimentais, não há ainda abordagens terapêuticas seguras para a redução das consequências lesivas da isquemia em situações clínicas. Talvez a estratégia mais útil nas lesões isquêmicas (e traumáticas) de medula espinal e cérebro seja a indução transitória de hipotermia (reduzindo-se a temperatura corporal a 33,3°C). Esse tratamento reduz a demanda metabólica das células estressadas, diminui a tumefação celular, suprime a formação de radicais livres e inibe a resposta inflamatória do hospedeiro. Tudo isto pode contribuir para a redução da lesão celular e tecidual. [28](#)

LESÃO DE ISQUEMIA-REPERFUSÃO

A restauração do fluxo sanguíneo para tecidos isquêmicos pode promover a restauração das células, se estas foram lesadas de modo reversível. No entanto, sob certas circunstâncias, quando o fluxo sanguíneo é restaurado para as células que estavam isquêmicas, mas não mortas, a lesão é paradoxalmente exacerbada e prossegue em ritmo acelerado. Como resultado, *os tecidos reperfundidos continuam a perder células, além daquelas que foram lesadas irreversivelmente no fim da isquemia*. Esse processo, denominado *lesão de isquemia-reperfusão*, é clinicamente importante porque contribui para danos no tecido em infartos do miocárdio e cerebrais e em seguida a terapias para restaurar o fluxo sanguíneo ([Caps. 12](#) e [28](#)).

Como ocorre a lesão de reperfusão? A resposta provável é que *novos processos lesivos* são desencadeados durante a reperfusão, causando a morte de células que, de outro modo, poderiam ter se recuperado. [29](#) Vários mecanismos foram propostos:

Uma nova lesão pode ser iniciada durante a reoxigenação devido a uma produção aumentada de *espécies reativas de oxigênio e nitrogênio* pelas células endoteliais, do parênquima e dos leucócitos infiltrantes. [30,31](#) Esses radicais livres podem ser produzidos no tecido reperfundido devido à redução incompleta do oxigênio por mitocôndrias lesadas ou devido à ação das oxidases nos leucócitos, células endoteliais ou células parenquimatosas. Os mecanismos de defesa antioxidante celulares podem ser comprometidos pela isquemia, favorecendo o acúmulo de radicais livres. Outros mediadores da lesão celular, como o cálcio, podem também entrar nas células reperfundidas, lesando várias organelas, incluindo as mitocôndrias, e aumentando a produção de radicais livres.

A lesão isquêmica está associada com a *inflamação* resultante da produção de citocinas e aumento da expressão de moléculas de aderência por células parenquimatosas e endoteliais hipóxicas, que recrutam neutrófilos circulantes para o tecido reperfundido. [32](#) A inflamação causa lesão adicional ao tecido ([Cap. 2](#)). A importância do influxo de neutrófilos na lesão de reperfusão foi demonstrada experimentalmente, pela capacidade das intervenções anti-inflamatórias, como o tratamento com anticorpos que bloqueiam citocinas ou moléculas de aderência, para reduzir a extensão da lesão.

A ativação do *sistema complemento* pode contribuir para a lesão de isquemia-reperfusão. [33](#) O sistema complemento está envolvido na defesa do hospedeiro e é um importante mecanismo de lesão imune ([Cap. 6](#)). Por razões desconhecidas, alguns anticorpos IgM possuem uma tendência de se depositarem em tecidos isquêmicos, e quando o fluxo sanguíneo é reiniciado, as proteínas do complemento ligam-se aos anticorpos depositados, são ativadas e acentuam a inflamação e a lesão celular. [34](#)

LESÃO QUÍMICA (TÓXICA)

A lesão química permanece como um problema frequente na medicina clínica, e é a principal limitação à terapia com drogas. Como muitas drogas são metabolizadas no fígado, este órgão é alvo frequente da toxicidade das drogas. De fato, a lesão hepática tóxica é, talvez, a razão mais frequente para o término do uso terapêutico ou desenvolvimento de uma droga. [35](#) Os mecanismos pelos quais as substâncias químicas, certas drogas e toxinas produzem lesão são descritos em maiores detalhes no [Capítulo 9](#), na discussão sobre doenças ambientais. Aqui, descreveremos as principais vias de lesão quimicamente induzida, com exemplos selecionados.

As substâncias químicas induzem lesão celular por um de dois mecanismos gerais: [36](#)

Algumas substâncias químicas atuam *diretamente* pela combinação com componentes moleculares críticos. Por exemplo, no envenenamento por cloreto de mercúrio, o mercúrio se liga aos grupamentos sulfidrila das proteínas de membrana celular, causando aumento da permeabilidade da membrana e inibição do transporte de íons. Nesses casos, a maior lesão ocorre nas células que usam, absorvem, excretam ou concentram as substâncias químicas – no caso do cloreto mercúrico, as células do trato gastrointestinal e do rim ([Cap. 9](#)). O *cianeto* envenena a citocromo-oxidase mitocondrial e inibe a fosforilação oxidativa. Muitos agentes quimioterápicos antineoplásicos e antibióticos também induzem lesão celular por efeitos citotóxicos diretos.

A maioria das substâncias químicas não é biologicamente ativa na sua forma nativa, mas precisa ser convertida a metabólitos tóxicos reativos, que então agem sobre as moléculas-alvo. Essa modificação é normalmente realizada pelas oxidases de função mista do P-450, no retículo endoplasmático agranular do fígado e de outros órgãos. Os metabólitos tóxicos causam lesão da membrana e lesão celular principalmente pela formação de *radicais livres* e subsequente peroxidação lipídica; a ligação covalente direta a proteínas e lipídios da membrana também pode contribuir. Por exemplo, o tetracloreto de carbono (CCl_4), que é amplamente utilizado na indústria de limpeza a seco, é convertido pelo citocromo P-450 ao radical livre altamente reativo CCl_3^\bullet que causa peroxidação lipídica e danos a muitas estruturas celulares. O paracetamol, uma droga analgésica, é também convertido a produto tóxico durante a desintoxicação no fígado, levando à lesão celular. Esses e outros exemplos de lesão química são descritos no [Capítulo 9](#).

Apoptose

A *apoptose* é uma via de morte celular induzida por um programa de suicídio estritamente regulado no qual as células destinadas a morrer ativam enzimas que degradam seu próprio DNA e as proteínas nucleares e citoplasmáticas. As células apoptóticas se quebram em fragmentos, chamados corpos apoptóticos, que contêm porções do citoplasma e núcleo. As membranas plasmáticas da célula apoptótica e seus corpos apoptóticos permanecem intactos, mas sua estrutura é alterada de tal maneira que a célula e seus fragmentos tornam-se alvos “atraentes” para os fagócitos. As células mortas e seus fragmentos são rapidamente devorados, antes que seus conteúdos extravasem, e desse modo a morte celular por esta via não inicia uma resposta inflamatória no hospedeiro. Esse processo foi reconhecido em 1972 pela aparência morfológica distintiva dos fragmentos envoltos por membrana derivados das células e é denominado segundo o termo grego “cair fora”.³⁷ Foi prontamente considerado ser um mecanismo exclusivo de morte celular, diferente da necrose, que é caracterizada pela perda da integridade da membrana, digestão enzimática da célula, extravasamento dos conteúdos celulares e, frequentemente, uma reação do hospedeiro ([Fig. 1-8](#) e [Tabela 1-2](#)). No entanto, em algumas vezes, apoptose e necrose coexistem e a apoptose induzida por alguns estímulos patológicos pode progredir para a necrose.

CAUSAS DA APOPTOSE

A apoptose ocorre normalmente durante o desenvolvimento e por toda a vida, e é destinada a eliminar células envelhecidas ou potencialmente perigosas e indesejáveis. É também um evento patológico quando células doentes são lesadas de modo irreparável e são eliminadas.

Apoptose em Situações Fisiológicas

A morte por apoptose é um fenômeno normal que funciona para eliminar as células que não são mais necessárias e para manter, nos tecidos, um número constante das várias populações celulares. É importante nas seguintes situações fisiológicas:

Destruição programada de células durante a embriogênese, que inclui implantação, organogênese, involução do desenvolvimento e metamorfose. O termo “morte celular programada” foi criado originalmente para denotar a morte de tipos celulares específicos, em tempos definidos, durante o desenvolvimento de um organismo. ³⁸ Apoptose é um termo genérico para esse padrão de morte celular, a despeito do contexto, mas frequentemente é usado alternadamente com “morte celular programada”.

Involução de tecidos hormônios-dependentes sob privação de hormônio, tal como a célula endometrial que se desprende durante o ciclo menstrual, a atresia folicular durante a menopausa, a regressão da mama lactante após o desmame e a atrofia prostática após castração.

Perda celular em populações celulares proliferativas, como os linfócitos imaturos na medula óssea e no timo que não expressam os receptores antigênicos utilizáveis (Cap. 6), linfócitos B nos centros germinativos, e o epitélio de cripta intestinal, mantendo, assim, um número constante (homeostasia).

Eliminação de linfócitos autorreativos potencialmente nocivos, antes ou depois de eles terem completado sua maturação, para impedir reações contra os tecidos da própria pessoa (Cap. 6).

Morte de células que já tenham cumprido seu papel, tais como os neutrófilos na resposta inflamatória aguda e os linfócitos ao término da resposta imune. Nessas situações, as células sofrem apoptose porque estão privadas dos sinais de sobrevivência necessários, tais como fatores de crescimento.

Apoptose em Condições Patológicas

A apoptose elimina células que são lesadas de modo irreparável, sem produzir reação do hospedeiro, limitando, assim, lesão tecidual paralela. A morte por apoptose é responsável por perda de células em várias situações patológicas:

Lesão de DNA. A radiação, as drogas citotóxicas anticâncer e a hipoxia, podem lesar o DNA diretamente ou através da produção de radicais livres. Se os mecanismos de reparo não podem competir com a lesão, a célula dispara mecanismos intrínsecos que induzem a apoptose. Nessas situações, a eliminação da célula pode ser a melhor alternativa do que arriscar em mutações no DNA lesado, as quais podem progredir para uma transformação maligna. Esses estímulos nocivos causam apoptose se o insulto for leve, mas doses maiores do mesmo estímulo resultam em morte celular por necrose.

Acúmulo de proteínas anormalmente dobradas. As proteínas imprópriamente dobradas podem surgir de mutações nos genes que codificam estas proteínas ou devido a fatores extrínsecos, como a lesão causada por radicais livres. O acúmulo excessivo dessas proteínas no RE leva a uma condição conhecida como *estresse do RE*, que culmina em morte apoptótica das células. A apoptose causada pelo acúmulo de proteínas anormalmente dobradas foi considerada como base de várias doenças degenerativas do sistema nervoso central e de outros órgãos.

Morte celular em certas infecções, particularmente as infecções virais, nas quais a perda de células infectadas é devida em grande parte à apoptose que pode ser induzida pelo vírus (como nas infecções por adenovírus e vírus da imunodeficiência humana) ou pela resposta imune do hospedeiro (como na hepatite viral). Uma resposta importante do hospedeiro aos vírus consiste em linfócitos T citotóxicos específicos para as proteínas virais, que induzem apoptose das células infectadas na tentativa de eliminar os reservatórios de infecção. Durante esse processo pode ocorrer lesão tecidual significativa. O mesmo mecanismo mediado por célula T é responsável pela morte celular em *tumores* e na rejeição celular aos *transplantes*.

Atrofia patológica no parênquima de órgãos após obstrução de ducto, como ocorre no pâncreas, na parótida e no rim.

ALTERAÇÕES BIOQUÍMICAS E MORFOLÓGICAS NA APOPTOSE

Antes de discutirmos os mecanismos da apoptose, descreveremos as características bioquímicas e morfológicas deste processo.

Morfologia. Os seguintes aspectos morfológicos, alguns mais bem observados à microscopia eletrônica, caracterizam as células que sofrem apoptose ([Figs. 1-8](#) e [1-22](#)).

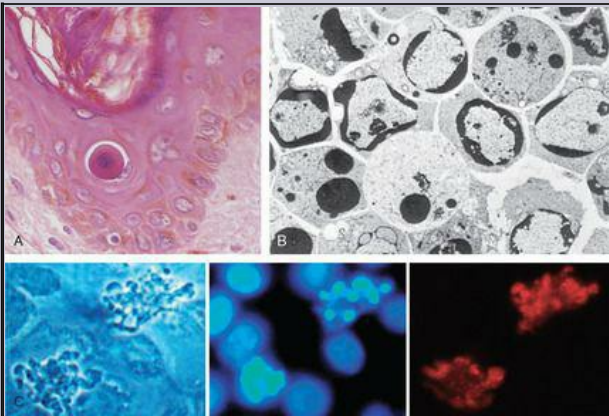


FIGURA 1-22

Características morfológicas da apoptose. **A**, Apoptose de uma célula epidérmica em uma reação imune. A célula está reduzida em tamanho e contém um citoplasma eosinofílico brilhante e núcleo condensado. **B**, Esta micrografia eletrônica de células cultivadas sofrendo apoptose mostra alguns núcleos com crescentes periféricos de cromatina compactada e outros que estão uniformemente densos ou fragmentados. **C**, Estas imagens de células cultivadas sofrendo apoptose mostram a formação de bolhas e de corpos apoptóticos (*painel à esquerda*, micrografia de contraste de fase), uma coloração para DNA mostrando fragmentação nuclear (*painel do meio*) e ativação da caspase-3 (*painel à*

direita, coloração por imunofluorescência com anticorpo específico para a forma ativa da caspase-3, revelada em vermelho.

(B, De Kerr JFR, Harmon BV: Definition and incidence of apoptosis: a historical perspective. In Tomei LD, Cope FO (eds): Apoptosis: The Molecular Basis of Cell Death. Cold Spring Harbor. NY, Cold Spring Harbor Laboratory Press, 1991, pp 5-29; C, Cortesia do Dr. Zheng Dong, Medical College of Georgia, Augusta, G.A.)

Cold Spring Harbor Laboratory Press

Retração celular. A célula é menor em tamanho; o citoplasma é denso ([Fig. 1-22A](#)), e as organelas, embora relativamente normais, estão mais compactadas. (Lembre-se de que em outras formas de lesão celular, uma característica inicial é a tumefação celular e não a retração.)

Condensação da cromatina. Esta é a característica mais marcante da apoptose. A cromatina se agrega periféricamente, sob a membrana nuclear, em massas densas de várias formas e tamanhos ([Fig. 1-22B](#)). O núcleo pode romper-se, produzindo dois ou mais fragmentos.

Formação de bolhas citoplasmáticas e corpos apoptóticos. A célula apoptótica primeiramente mostra bolhas superficiais extensas, sofrendo então fragmentação em corpos apoptóticos envoltos por membrana compostos de citoplasma e organelas estreitamente acondicionadas, com ou sem fragmentos nucleares ([Fig. 1-22C](#)).

Fagocitose das células apoptóticas ou corpos apoptóticos, geralmente pelos macrófagos. Os corpos apoptóticos são rapidamente ingeridos pelos fagócitos e degradados pelas enzimas lisossômicas dos fagócitos.

Acredita-se que as membranas plasmáticas permaneçam intactas durante a apoptose, até os últimos estágios, quando se tornam permeáveis aos solutos normalmente retidos. Essa descrição clássica é precisa no que diz respeito à apoptose em condições fisiológicas, como a embriogênese e a deleção de células imunes. Contudo, formas de morte celular com características de necrose bem como de apoptose não são incomuns após muitos estímulos ofensivos.³⁹ Sob essas condições, a intensidade, em vez da natureza do estímulo, determina a via de morte celular, sendo a necrose a principal via quando há depleção de ATP e lesão à membrana acentuadas.

Ao exame histológico, em tecidos corados com hematoxilina e eosina, as células apoptóticas aparecem como massas ovais ou redondas de citoplasma intensamente eosinofílico com fragmentos de cromatina nuclear densa ([Fig. 1-22A](#)). Como a retração celular e a formação de corpos apoptóticos são rápidas e os fragmentos são rapidamente fagocitados, uma apoptose considerável ocorre nos tecidos antes que se torne evidente em secções histológicas. Além disso, a apoptose – ao contrário da necrose – não induz à inflamação, dificultando sua detecção histológica.

Características Bioquímicas da Apoptose

As células apoptóticas geralmente exibem uma constelação distintiva de mudanças bioquímicas que são a base das alterações estruturais já descritas.

Ativação das Caspases. Uma característica específica da apoptose é a ativação de vários membros de uma família de cisteína proteases denominados *caspases*.⁴⁰ O termo *caspase* é baseado em duas propriedades desta família de enzimas: o “c” refere-se à cisteína protease (*i.e.*, uma enzima com cisteína no seu sítio ativo) e “aspase” refere-se à habilidade dessas enzimas em clivar, depois, os resíduos de ácido aspártico. A família caspase, agora incluindo mais de 10 membros, pode ser funcionalmente dividida em dois grupos – desencadeador e executor – dependendo da ordem na qual são ativados durante a apoptose. As caspases desencadeadoras incluem caspase-8 e caspase-9. Várias outras caspases, incluindo caspase-3 e caspase-6, agem como executoras. Como muitas proteases, as caspases existem como pró-enzimas inativas ou zimogênios, e devem sofrer clivagem enzimática para tornarem-se ativas. A presença de caspases ativas, clivadas, constitui um marcador para células que estão sofrendo apoptose ([Fig. 1-22C](#)). Discutiremos o papel dessas enzimas na apoptose, adiante, nesta seção.

Quebra do DNA e Proteína. As células apoptóticas exibem quebras típicas do DNA em grandes fragmentos de 50 a 300 quilobases.⁴¹ Subsequentemente, há clivagem do DNA por endonucleases dependentes de Ca^{2+} e Mg^{2+} em fragmentos que são múltiplos de 180 a 200 pares de bases, refletindo clivagem entre subunidades nucleossômicas. Os fragmentos podem ser visualizados por eletroforese como “escadas” de DNA ([Fig. 1-23](#)). A atividade de endonuclease também forma a base para a detecção de morte celular por técnicas citotóxicas que reconhecem as quebras do duplo filamento de DNA.⁴¹ Acredita-se que o padrão “difuso” da fragmentação do DNA seja indicativo de necrose, mas isto pode ser um fenômeno autolítico tardio, e escadas típicas de DNA são vistas algumas vezes também em células necróticas.

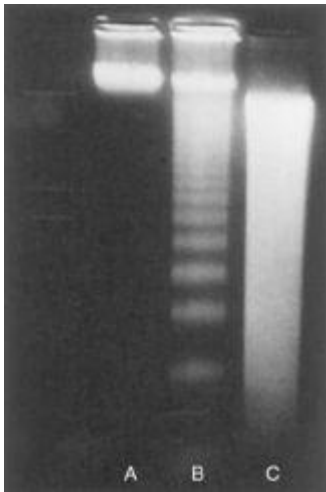


FIGURA 1-23

Eletroforese em gel de agarose de DNA extraído de célula em cultura. Coloração por brometo de etídio; fotografada sob iluminação ultravioleta. **Faixa A**, Células viáveis em cultura. **Faixa B**, Cultura de células expostas ao calor, mostrando extensa apoptose; note o padrão em escada dos fragmentos de DNA, que representam múltiplos de oligonucleossomas. **Faixa C**, cultura mostrando necrose celular: note o padrão difuso do DNA.

(De Kerr JFR, Harmon BV: Definition and incidence of apoptosis: a historical perspective. In Tomei LD, Cope FO: Apoptosis: The Molecular Basis of Cell Death. Cold Spring Harbor. NY, Cold Spring Harbor Laboratory Press, 1991, p 13.)

Cold Spring Harbor Laboratory Press

células apoptóticas se altera em vias que promovem o reconhecimento de células mortas pelos fagócitos. Uma dessas alterações é o movimento de alguns fosfolípidios(notavelmente a fosfatidilserina) do folheto interno para o folheto externo da membrana, onde são reconhecidos por um número de receptores nos fagócitos. Esses lípidios são também detectáveis pela ligação de uma proteína chamada anexina V; desse modo, a coloração para anexina V é usada comumente para identificar células apoptóticas. A remoção de células apoptóticas pelos fagócitos é descrita mais tarde.

MECANISMOS DA APOPTOSE

Todas as células contêm mecanismos intrínsecos que sinalizam morte ou sobrevivência, e a apoptose resulta de um desequilíbrio nesses sinais. Como demasiada ou muito pouca apoptose é considerada a base de muitas doenças, como doenças degenerativas e câncer, há um grande interesse em elucidar os mecanismos dessa forma de morte celular. Um dos fatos notáveis é que os mecanismos básicos da apoptose – os genes e proteínas que controlam o processo e a sequência de eventos – são conservados em todos os organismos multicelulares.³⁸ De fato, algumas das principais descobertas surgiram das observações feitas no nematódeo *Caenorhabditis elegans*, cujo desenvolvimento segue um padrão programado e altamente reproduzível de crescimento celular sucedido por morte celular. Estudos dos vermes mutantes permitiram a identificação de genes específicos (denominados genes *ced*, do inglês, *cell death abnormal*) que iniciam ou inibem a apoptose e para os quais há homólogos mamíferos definidos.³⁸

O processo de apoptose pode ser dividido em fase de iniciação, durante a qual algumas caspases se tornam cataliticamente ativas, e fase de execução, durante a qual outras caspases iniciam a degradação de componentes celulares críticos. *O início da apoptose ocorre principalmente por sinais originados de duas vias distintas: a via intrínseca ou mitocondrial, e a via extrínseca ou morte iniciada por receptor* (Fig. 1-24).⁴² Essas vias são induzidas por diferentes estímulos e envolvem grupos diferentes de proteínas, embora haja entre elas alguma interconexão. As duas vias convergem para a ativação das caspases, que são os mediadores reais da morte celular.

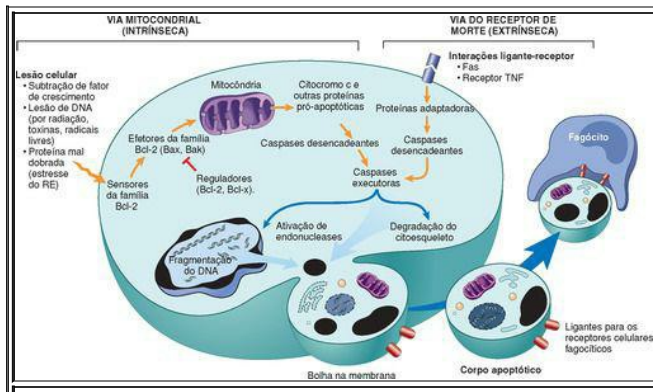


FIGURA 1-24

Mecanismos da apoptose. As duas vias de apoptose diferem na sua indução e regulação, ambas culminando em caspases “executoras”. A indução da apoptose pela via mitocondrial envolve a ação de sensores e efetores da família Bcl-2, que induzem o extravasamento de proteínas mitocondriais. Estão também mostradas algumas das proteínas antiapoptóticas (“reguladoras”) que inibem o extravasamento das mitocôndrias e a ativação de caspase dependente do citocromo *c* na via mitocondrial. Na via do receptor de morte, a ligação dos receptores de morte leva à ativação direta das caspases. Os reguladores dos receptores de morte mediados pela ativação das caspases não estão mostrados. RE, retículo endoplasmático; TNF, fator de necrose tumoral.

Via Intrínseca (Mitocondrial) da Apoptose

A via mitocondrial é o principal mecanismo da apoptose em todas as células mamíferas e seu papel em uma variedade de processos fisiológicos e patológicos está bem estabelecido. Essa via de apoptose é o resultado do aumento de permeabilidade mitocondrial e liberação de moléculas pró-apoptóticas (indutoras de morte) dentro do citoplasma (Fig. 1-25).⁴² As mitocôndrias são organelas notáveis por conterem proteínas como o citocromo *c*, essenciais para a vida, mas algumas dessas proteínas, quando liberadas dentro do citoplasma (uma indicação de que a célula não está saudável), iniciam o programa de suicídio da apoptose. A liberação dessas proteínas mitocondriais é controlada por equilíbrio finamente orquestrado entre membros pró e antiapoptóticos da família Bcl de proteínas.⁴³ Essa família foi chamada depois de *Bcl-2*, a qual foi identificada como um oncogene em linfoma de célula B e é homóloga da proteína *Ced-9* do *C.elegans*. Existem mais de 20 membros da família *Bcl* e a maioria deles regula a apoptose. Fatores de crescimento e outros sinais de sobrevivência estimulam a produção de proteínas antiapoptóticas, principalmente Bcl-2, Bcl-x e Mcl-1. Essas proteínas residem normalmente no citoplasma e nas membranas mitocondriais, onde controlam a permeabilidade mitocondrial e impedem o extravasamento de proteínas mitocondriais que possuam capacidade de disparar a morte celular (Fig. 1-25A). Quando as células são privadas de sinais de sobrevivência ou seu DNA é lesado, ou proteínas anormalmente dobradas induzem ao estresse do retículo endoplasmático, os sensores de lesão ou estresse são ativados. Esses sensores também são membros da família *Bcl* e incluem as proteínas denominadas Bim, Bid e Bad, que contêm um único “domínio de homologia Bcl-2” (o terceiro dos quatro domínios presentes em Bcl-2) e são chamadas de “proteínas apenas BH3”. Os sensores, por sua vez, ativam dois efetores críticos (pró-apoptóticos), Bax e Bak, que formam oligômeros que se inserem na membrana mitocondrial e criam canais permitindo que as proteínas da membrana mitocondrial interna extravasem para o citoplasma. As proteínas apenas BH3 podem também se ligar a Bcl-2 e Bcl-x e bloquear suas funções, declinando, ao mesmo tempo, a síntese de ambas. O resultado final da ativação Bax-Bak, em conjunto com a perda das funções protetoras dos membros antiapoptóticos da família Bcl, é a liberação para o citoplasma de várias proteínas mitocondriais que podem ativar a cascata de caspases (Fig. 1-25B). Uma dessas proteínas é o citocromo *c*, bem conhecido

pelo seu papel na respiração mitocondrial. Uma vez liberado no citosol, o citocromo *c* liga-se a uma proteína chamada Apaf-1 (fator-1 de ativação de apoptose, homólogo ao Ced-4 do *C. elegans*), que forma um hexâmero semelhante a uma roda e que tem sido chamado de *apoptossoma*.⁴⁴ Esse complexo é capaz de se ligar à caspase-9, a caspase desencadeante crítica da via mitocondrial, e a enzima cliva moléculas adjacentes de caspase-9, iniciando, assim, um processo de autoamplificação. Outras proteínas mitocondriais, com nomes misteriosos como Smac/DIABLO, entram no citoplasma, onde se ligam e neutralizam as proteínas citoplasmáticas que funcionam como inibidores fisiológicos da apoptose (denominadas IAPs). A função normal das IAPs é bloquear a ativação das caspases, incluindo executoras como a caspase-3, e manter as células vivas.^{45,46} Portanto, a neutralização dessas IAPs permite o início da cascata de caspases.



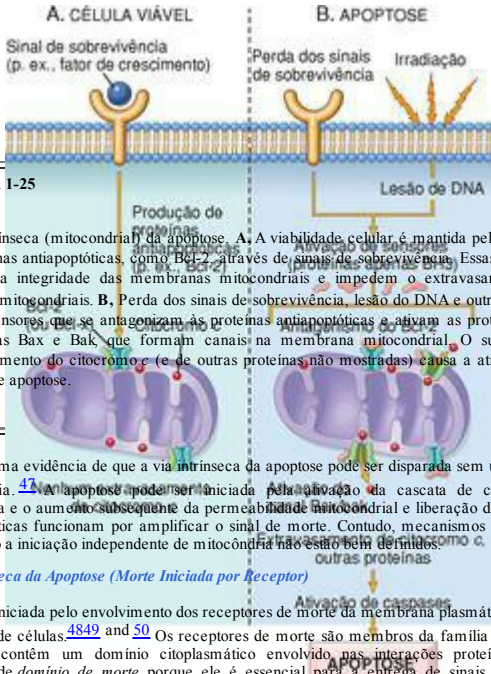


FIGURA 1-25

A via intrínseca (mitocondrial) da apoptose. **A**, A viabilidade celular é mantida pela indução de proteínas antiapoptóticas, como Bcl-2, através de sinais de sobrevivência. Essas proteínas mantêm a integridade das membranas mitocondriais e impedem o extravasamento das proteínas mitocondriais. **B**, Perda dos sinais de sobrevivência, lesão do DNA e outros insultos ativam sensores que se antagonizam às proteínas antiapoptóticas e ativam as proteínas pró-apoptóticas Bax e Bak, que formam canais na membrana mitocondrial. O subsequente extravasamento do citocromo *c* (e de outras proteínas não mostradas) causa a ativação das caspases e apoptose.

Existe alguma evidência de que a via intrínseca da apoptose pode ser disparada sem um papel da mitocôndria? [47](#) A apoptose pode ser iniciada pela ativação da cascata de caspases da mitocôndria e o aumento subsequente da permeabilidade mitocondrial e liberação de moléculas pró-apoptóticas funcionam por amplificar o sinal de morte. Contudo, mecanismos de apoptose envolvendo a iniciação independente de mitocôndria não estão bem definidos.

Via Extrínseca da Apoptose (Morte Iniciada por Receptor)

Esta via é iniciada pelo envolvimento dos receptores de morte da membrana plasmática em uma variedade de células. [4849](#) and [50](#) Os receptores de morte são membros da família do receptor TNF que contêm um domínio citoplasmático envolvido nas interações proteína-proteína, chamado de *domínio de morte* porque ele é essencial para a entrega de sinais apoptóticos. (Alguns membros da família de receptores TNF não contêm domínios de morte citoplasmáticos; sua função é a de ativar cascatas inflamatórias [[Cap. 2](#)] e seu papel em iniciar a apoptose está muito menos estabelecido.) Os receptores de morte mais bem conhecidos são o receptor TNF tipo 1 (TNFR1) e uma proteína relacionada denominada Fas (CD95), mas muitos outros foram descritos. O mecanismo de apoptose induzido por esses receptores de morte é bem ilustrado pelo Fas, um receptor de morte expresso em muitos tipos celulares ([Fig. 1-26](#)). O ligante para Fas é chamado de Fas ligante (FasL). O FasL é expressado nas células T que reconhecem antígenos próprios (e agem eliminando os linfócitos autorreativos) e alguns linfócitos T citotóxicos (que eliminam células tumorais e infectadas por vírus). Quando o FasL se liga ao Fas, três ou mais moléculas de Fas se reúnem e seus domínios de morte citoplasmáticos formam um sítio de

ligação para uma proteína adaptadora que também contém um domínio de morte e é denominada FADD (do inglês, *Fas-associated death domain*). A FADD, que é aderida aos receptores de morte, por sua vez, liga-se a uma forma inativa da caspase-8 (e em humanos, caspase-10) novamente através de um domínio de morte. Múltiplas moléculas de pró-caspase-8 são então trazidas para a proximidade e se clivam entre si para gerar caspase-8 ativa. A enzima então inicia a cascata de ativação de caspases através de clivagem, ativando, desse modo, outras pró-caspases; as enzimas ativas medeiam a fase de execução da apoptose (discutido adiante). Essa via de apoptose pode ser iniciada por uma proteína chamada FLIP, que se liga à pró-caspase 8, mas que não pode clivar e ativar a caspase porque é desprovida de domínio protease.

[51](#) Alguns vírus e células normais produzem FLIP e usam este inibidor para se protegerem da apoptose mediada por Fas.

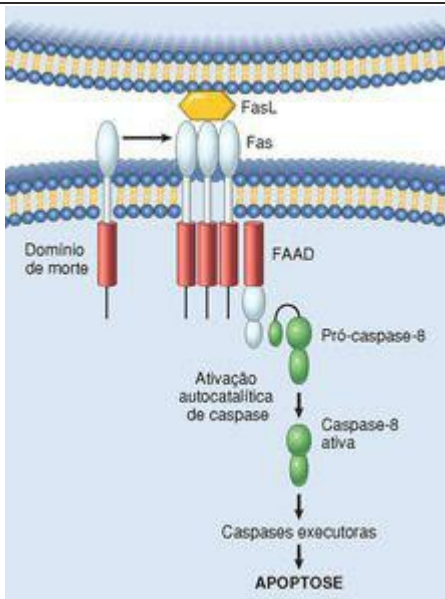


FIGURA 1-26

A via extrínseca (morte iniciada por receptor) da apoptose, ilustrada pelos eventos que se seguem ao envolvimento do Fas. FAAD, domínio de morte associado ao Fas; FasL, ligante do Fas.

Descrevemos as vias intrínsecas e extrínsecas para o início da apoptose como distintas porque elas envolvem fundamentalmente moléculas diferentes para a sua iniciação, mas existem interconexões entre elas. Por exemplo, nos hepatócitos e em vários outros tipos celulares, a sinalização de Fas ativa uma proteína apenas BH3, chamada Bid, a qual, então, ativa a via mitocondrial.

A Fase de Execução da Apoptose

As duas vias de iniciação convergem para uma cascata de ativação de caspases que modulam a fase final da apoptose. Como já vimos, a via mitocondrial leva à ativação de caspase-9 desencadeante e a via de receptor de morte, às caspases 8 e 10 desencadeantes. Depois que uma caspase desencadeante é clivada para gerar sua forma ativa, o programa enzimático de morte é posto em movimento por ativação rápida e sequencial das caspases executoras. As caspases executoras, como as caspases-3 e -6, atuam em muitos componentes celulares. Por exemplo, uma vez ativadas, essas caspases clivam um inibidor de uma DNase citoplasmática, tornando-a enzimaticamente ativa; esta enzima induz a clivagem típica do DNA em fragmentos do tamanho de nucleossomas, descrito anteriormente. As caspases também degradam os componentes estruturais da matriz nuclear, promovendo, assim, a fragmentação do núcleo. Algumas das etapas da apoptose não estão bem definidas. Por exemplo, não sabemos como a estrutura da membrana plasmática é alterada nas células apoptóticas ou como as bolhas de membrana e corpos apoptóticos são formados.

Remoção das Células Mortas

A formação de corpos apoptóticos quebra as células em fragmentos “minúsculos” que são comestíveis para os fagócitos. As células apoptóticas e seus fragmentos sofrem também várias alterações em suas membranas que promovem ativamente sua fagocitose de tal modo que são removidos antes de sofrer necrose e liberar seus conteúdos (o que resultaria em inflamação lesiva). Em células saudáveis, a fosfatidilserina está presente no folheto interno da membrana plasmática, mas nas células apoptóticas este fosfolípido move-se para fora e é expresso na camada externa da membrana, onde é reconhecido por vários receptores dos macrófagos. As células que estão morrendo por apoptose secretam fatores solúveis que recrutam os fagócitos. ⁵² Alguns corpos apoptóticos expressam trombospondina, uma glicoproteína adesiva que é reconhecida pelos fagócito, e os próprios macrófagos podem produzir proteínas que se ligam às células apoptóticas (mas não às células vivas) e direcionam, assim, as células mortas para o engolfamento. Os corpos apoptóticos podem também ser revestidos por anticorpos naturais e proteínas do sistema complemento, notavelmente C1q, os quais são reconhecidos pelos fagócitos.

53 Portanto, numerosos receptores nos fagócitos e ligantes induzidos nas células apoptóticas estão envolvidos na ligação e engolfamento dessas células. Esse processo de fagocitose das células apoptóticas é tão eficiente que as células mortas desaparecem, dentro de minutos, sem deixar traços, e a inflamação é ausente mesmo em face da extensa apoptose.

CORRELAÇÕES CLÍNICO-PATOLÓGICAS: APOPTOSE NA SAÚDE E NA DOENÇA

Exemplos de Apoptose

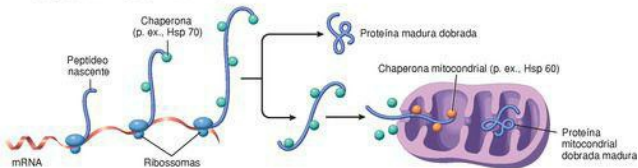
Em muitas situações, a morte celular é causada por apoptose e os exemplos selecionados e listados a seguir ilustram o papel dessa via de morte na fisiologia normal e na doença. [54](#)

Privação de Fator de Crescimento. As células sensíveis a hormônios privadas de um hormônio relevante, os linfócitos que não são estimulados por antígenos e citocinas e os neurônios privados de fator de crescimento nervoso, morrem por apoptose. Em todas essas situações, a apoptose é iniciada pela via intrínseca (mitocondrial) e é atribuível à diminuição de síntese de Bcl-2 e Bcl-x, ativação de Bim e outros membros pró-apoptóticos da família Bcl.

Lesão de DNA. A exposição das células à radiação ou a agentes quimioterápicos induz apoptose por um mecanismo que é iniciado por lesão de DNA (estresse genotóxico) e que envolve o gene supressor tumoral *p53*. [55](#) A proteína *p53* acumula-se quando o DNA é lesado e interrompe o ciclo celular (na fase G₁) para conceder tempo para o reparo ([Cap. 7](#)). Contudo, se a lesão for muito intensa para ser reparada com sucesso, o *p53* desencadeia a apoptose. Quando o *p53* está mutado ou ausente (como em certos cânceres), ele é incapaz de induzir apoptose, favorecendo a sobrevivência das células com o DNA lesado. Em tais células, a lesão de DNA pode resultar em mutações ou translocações que levam à transformação neoplásica ([Cap. 7](#)). Portanto, o *p53* atua como chave fundamental da “vida ou morte” no caso do estresse genotóxico. O mecanismo pelo qual o *p53* desencadeia a maquinaria efetora da morte distal – as caspases – é complexo, mas parece envolver sua função na ativação da transcrição. Dentre as proteínas cuja produção é estimulada pelo *p53* estão vários membros da família Bcl, notavelmente Bax, Bak e algumas proteínas apenas BH3, mencionados anteriormente.

Proteínas Anormalmente Dobradas. As chaperonas no retículo endoplasmático controlam o dobramento de proteínas recém-sintetizadas, e os polipeptídeos mal dobrados são ubiquitinados e direcionados para a proteólise, nos proteossomas. Se, contudo, proteínas não dobradas ou anormalmente dobradas se acumulam no retículo endoplasmático, devido a mutações herdadas ou ao estresse, elas desencadeiam um número de respostas celulares, coletivamente chamadas de “*resposta de proteína não dobrada*”. [56,57](#) Essa resposta ativa vias de sinalização que aumentam a produção de chaperonas, aumenta a degradação proteossômica das proteínas anormais e diminui a translação da proteína, reduzindo, assim, a carga de proteínas anormalmente dobradas na célula ([Fig. 1-27](#)). Entretanto, se essa resposta citoprotetora for incapaz de lidar com o acúmulo de proteínas anormalmente dobradas, a célula ativa as caspases e induz a apoptose. [58,59](#) and [60](#) Esse processo é conhecido como *estresse de retículo endoplasmático*. O acúmulo intracelular de proteínas anormalmente dobradas, causado por mutações genéticas, envelhecimento, ou fatores ambientais desconhecidos, é atualmente reconhecido como uma característica de várias doenças neurodegenerativas, incluindo as de Alzheimer, Huntington e Parkinson ([Cap. 28](#)) e, provavelmente, diabetes tipo 2. [61](#) A privação de glicose e oxigênio, e estresse, como calor, também resultam em proteína mal dobrada, que culmina em lesão e morte celular.

A. PRODUÇÃO E ARRANJO NORMAL DA PROTEÍNA



B. RESPOSTAS A PROTEÍNAS NÃO DOBRADAS

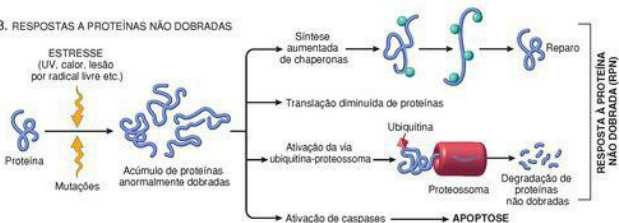


FIGURA 1-27

Mecanismos do dobramento de proteína e resposta da proteína não dobrada. **A**, As chaperonas, como as proteínas de choque térmico (Hsp), protegem as proteínas parcialmente dobradas ou não dobradas da degradação e orientam as proteínas dentro das organelas. **B**, As proteínas anormalmente dobradas disparam uma resposta protetora de proteína não dobrada (UPR). Se esta resposta for inadequada para superar o nível de proteínas anormalmente dobradas, ela induz à apoptose.

Apoptose Induzida pela Família de Receptores TNF. O FasL nas células T se liga ao Fas dos mesmos linfócitos ou linfócitos vizinhos. Essa interação atua na eliminação de linfócitos que reconhecem antígenos próprios, e mutações que afetam o Fas ou FasL resultam em doenças autoimunes em humanos e camundongos (Cap. 6). ⁶²A citocina TNF é um importante mediador da reação inflamatória (Cap. 2), mas ela é capaz, também, de induzir apoptose. (O nome “fator

de necrose tumoral” surgiu não porque a citocina elimina as células tumorais diretamente, mas porque ela induz a trombose dos vasos sanguíneos do tumor, o que resulta em morte do tumor por isquemia.) A morte mediada pelo TNF é facilmente demonstrada em culturas de células, mas *in vivo* seu significado fisiológico ou patológico não é conhecido. De fato, as principais funções fisiológicas do TNF são mediadas não por induzir apoptose, mas por ativar o importante fator de transcrição NF- κ B (fator nuclear- κ B), que promove a sobrevivência celular estimulando a síntese de membros antiapoptóticos da família Bcl-2 e, como vimos no [Capítulo 2](#), ativa uma série de respostas inflamatórias. Já que o TNF pode induzir a morte e promover a sobrevivência celular, o que determina o *yin* e o *yang* de sua ação? A resposta é incerta, mas depende, provavelmente, de quais proteínas sinalizadoras aderem ao receptor TNF após ligação da citocina.

Apoptose Mediada por Linfócitos T Citotóxicos. Os linfócitos T citotóxicos (LTCs), reconhecem antígenos estranhos, apresentados na superfície de células hospedeiras infectadas ([Cap. 6](#)). Sob ativação, os LTCs secretam *perforina*, uma molécula formadora de poro transmembrana, a qual promove a entrada de grânulos do LTC contendo serina-proteases chamadas *granzimas*. As granzimas têm a capacidade de clivar proteínas em resíduos de aspartato, ativando, assim, uma série de caspases celulares. [63](#) Desse modo, o LTC destrói células-alvo diretamente, induzindo a fase efetora da apoptose. Os LTCs expressam também FasL na sua superfície e podem destruir células-alvo através da ligação de receptores de Fas.

Distúrbios Associados à Apoptose Desregulada

A *apoptose desregulada* (“muito pouca ou demasiada”) tem sido associada à explicação para uma ampla gama de doenças. [56](#)

Distúrbios associados com apoptose defeituosa e aumento da sobrevivência celular. Uma taxa imprópria baixa de apoptose permite a sobrevivência de células anormais, com uma série de consequências. Por exemplo, se células que exibem mutações em *p53* forem submetidas à lesão de DNA, elas, além de não morrerem, ficarão susceptíveis ao acúmulo de mutações devido ao DNA defeituoso, e essas anormalidades darão origem ao *câncer*. A importância da apoptose na prevenção do desenvolvimento do câncer é enfatizada pelo fato de que a mutação do *p53* é a anomalia genética mais comum encontrada em cânceres humanos ([Cap. 7](#)). Em outras situações, a apoptose defeituosa resulta em falha para eliminar células potencialmente danosas, como os linfócitos que podem reagir contra os próprios antígenos e falha em eliminar células mortas, uma fonte potencial de antígenos próprios. Portanto, a apoptose defeituosa pode ser a base dos *distúrbios autoimunes* ([Cap. 6](#)).

Distúrbios associados com o aumento da apoptose e morte celular excessiva. Essas doenças caracterizam-se por uma perda de células e incluem (1) *doenças neurodegenerativas*, manifestadas por perda de grupos específicos de neurônios, nos quais a apoptose é causada por mutações e proteínas anormalmente dobradas ([Cap. 28](#)); (2) *lesão isquêmica*, como no infarto miocárdico ([Cap. 12](#)) e acidente vascular cerebral ([Cap. 28](#)); e (3) *morte de células infectadas por vírus*, em muitas infecções virais ([Cap. 8](#)).

Autofagia

A *autofagia* é um processo no qual a célula digere seu próprio conteúdo. Constitui-se em mecanismo de sobrevivência em períodos de privação de nutrientes, quando a célula privada de alimento sobrevive canibalizando a si mesma, e reciclando os conteúdos digeridos. Nesse processo, as organelas intracelulares e partes do citosol são primeiramente sequestradas do citoplasma em um *vacúolo autofágico*, que subsequentemente se funde com lisossomas para formar um *autofagolisossoma*, e os componentes celulares são digeridos por enzimas lisossômicas (Fig. 1-28) .^{64,65} O interesse em autofagia tem sido estimulado pelo achado de que ela é regulada por um grupo definido de “genes autofágicos” (chamados *Atgs*) em organismos unicelulares e células mamíferas. Os produtos de muitos desses genes agem na criação do vacúolo autofágico, mas como eles fazem isso não é conhecido. Tem sido sugerido que autofagia desencadeia a morte celular, distinta da necrose e da apoptose.⁶⁶ Contudo, o mecanismo desse tipo de morte celular não é conhecido, nem está claro que a morte celular seja causada por autofagia em vez de pelo estresse que desencadeia a autofagia. No entanto, a autofagia tem sido invocada como mecanismo de perda celular em várias doenças, incluindo as doenças degenerativas dos sistemas nervoso e muscular; em muitos desses distúrbios, as células lesadas contêm abundantes vacúolos autofágicos.⁶⁷

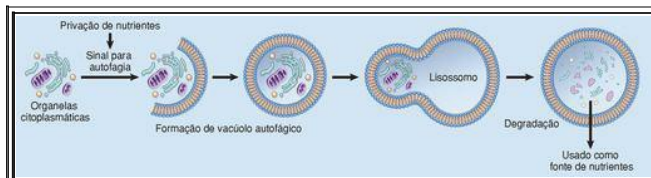



FIGURA 1-28

Autofagia. O estresse celular, como privação de nutrientes, ativa os genes da autofagia que criam vacúolos nos quais as organelas celulares são sequestradas e então degradadas, após a fusão das vesículas com lisossomos. Os materiais digeridos são reciclados para fornecer nutrientes para a célula.

Acúmulos Intracelulares

Uma das manifestações dos transtornos metabólicos nas células é o acúmulo intracelular de quantidades anormais de várias substâncias. As substâncias armazenadas enquadram-se em duas categorias: (1) *um constituinte celular normal*, como água, lipídios, proteínas e carboidratos, que se acumula em excesso; (2) *uma substância anormal*, seja exógena, como um mineral ou produtos de agentes infecciosos, ou endógena, como um produto da síntese ou metabolismo anormal. Essas substâncias podem se acumular de modo transitório ou permanente e podem ser inofensivas para as células, mas, às vezes, são intensamente tóxicas. A substância pode localizar-se no citoplasma (frequentemente dentro dos fagolisossomas) ou no núcleo. Em alguns casos, a célula produz a substância anormal, e, em outros, pode estar apenas armazenando produtos de processos patológicos que ocorrem em outra parte do corpo.

Muitos processos resultam de acúmulos intracelulares anormais, mas a maioria dos acúmulos é atribuída a quatro tipos de anormalidades ([Fig. 1-29](#)).



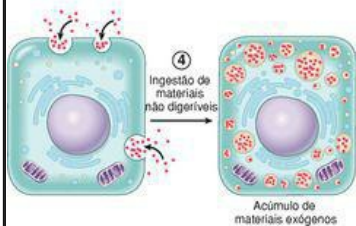
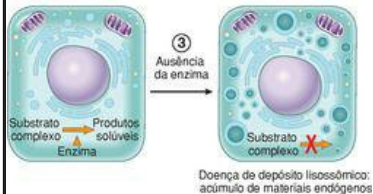
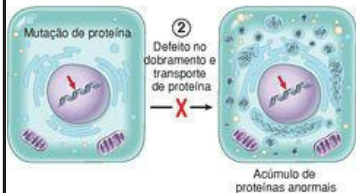
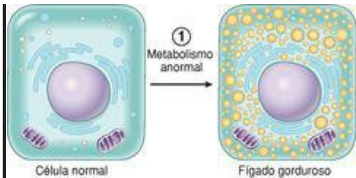


FIGURA 1-29

Mecanismos de acúmulos intracelulares discutidos no texto.

1. Uma substância endógena normal é produzida a uma taxa normal ou aumentada, mas a taxa de metabolismo é inadequada para removê-la. Exemplos desse tipo de processo são a degeneração gordurosa do fígado e a reabsorção de gotículas de proteína nos túbulos renais (ver adiante).
2. Uma substância endógena anormal, tipicamente o produto de um gene mutado, se acumula devido a defeitos no dobramento e transporte da proteína e uma inabilidade de degradar eficientemente a proteína anormal. Os exemplos incluem o acúmulo de α -1-antitripsina nos hepatócitos ([Cap. 18](#)) e de várias proteínas mutadas em distúrbios degenerativos do sistema nervoso central ([Cap. 28](#)).
3. Uma substância endógena normal acumula-se devido a defeitos, geralmente herdados, em enzimas que são necessárias para o metabolismo da substância. Os exemplos incluem as doenças causadas por defeitos genéticos de enzimas envolvidas no metabolismo dos lipídios e carboidratos, resultando no depósito intracelular dessas substâncias, principalmente nos lisossomas. Essas doenças de depósito são discutidas no [Capítulo 5](#).
4. Uma substância exógena anormal é depositada e se acumula porque a célula não possui maquinaria enzimática para degradar a substância e nem a habilidade de transportá-la para outros locais. Os acúmulos de partículas de carbono e substâncias químicas não metabolizáveis, como a sílica, são exemplos deste tipo de alteração.

Em muitos casos, se a sobrecarga for controlada ou interrompida, o acúmulo é reversível. Nas doenças de depósito genéticas, o acúmulo é progressivo e a sobrecarga pode causar lesão celular, levando, em alguns casos, à morte do tecido e do paciente.

LIPÍDIOS

Todas as classes principais de lipídios podem se acumular nas células; triglicerídeos, colesterol/ésteres de colesterol e fosfolipídios. Os fosfolipídios são componentes das figuras de mielina encontradas nas células necróticas. Além disso, complexos anormais de lipídios e carboidratos se acumulam nas doenças de depósito lisossômico ([Cap. 5](#)). Aqui nos concentraremos nos acúmulos de triglicerídeos e colesterol.

Esteatose (Degeneração Gordurosa)

Os termos *esteatose* e *degeneração gordurosa* descrevem acúmulos anormais de triglicerídeos dentro das células parenquimatosas. Com frequência a degeneração gordurosa é vista no fígado porque este é o principal órgão envolvido no metabolismo lipídico, mas também ocorre no coração, músculo e rins. As causas de esteatose incluem toxinas, desnutrição proteica, diabetes melito, obesidade e anoxia. *Nas nações desenvolvidas, as causas mais comuns de degeneração gordurosa hepática significativa (fígado gorduroso) são o abuso do álcool e doença hepática gordurosa não alcoólica, que frequentemente está associada com diabetes e obesidade* ([Cap. 18](#))

Mecanismos diferentes respondem pelo acúmulo de triglicerídeos no fígado. Os ácidos graxos livres do tecido adiposo ou do alimento ingerido são normalmente transportados para os hepatócitos, onde são esterificados a triglicerídeos, convertidos em colesterol ou fosfolipídios ou oxidados a corpos cetônicos. Alguns ácidos graxos são também sintetizados a partir do acetato. A liberação de triglicerídeos dos hepatócitos requer associação com apoproteínas para formar lipoproteínas, as quais podem, então, ser transportadas do sangue para os tecidos ([Cap. 4](#)). *O acúmulo excessivo de triglicerídeos dentro do fígado pode resultar de entrada excessiva ou de defeitos de metabolismo e exportação dos lipídios* ([Fig. 1-30A](#)). Uma série de defeitos desse tipo é induzida pelo álcool, uma hepatotóxina que altera as funções mitocondriais e microssômicas, levando ao aumento de síntese e redução da degradação dos lipídios ([Cap. 18](#)). O CCl_4 e a desnutrição proteica causam degeneração gordurosa por reduzirem a síntese de apoproteínas, a hipoxia inibe a oxidação dos ácidos graxos e a inanição aumenta a mobilização dos ácidos graxos das reservas periféricas.

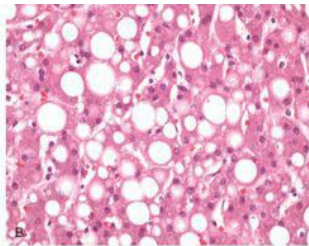
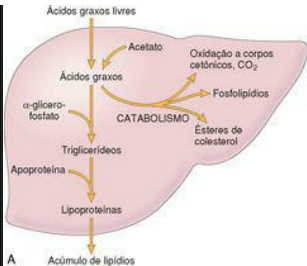


FIGURA 1-30

Fígado gorduroso. **A**, Diagrama esquemático dos possíveis mecanismos que levam ao acúmulo de triglicerídeos no fígado gorduroso. Defeitos em qualquer uma das etapas de captação, catabolismo ou secreção podem levar ao acúmulo de lipídio. **B**, Detalhe em grande aumento da degeneração gordurosa do fígado. Na maioria das células, o núcleo bem preservado é espremido em um anel de citoplasma em torno do vacúolo de gordura.

(**B**, Cortesia do Dr. James Crawford, Department of Pathology, University of Florida School of Medicine, Gainesville, FL.)

O significado da degeneração gordurosa depende da causa e da gravidade do acúmulo. Quando leve, pode não ter efeito sobre a função celular. A alteração gordurosa mais acentuada pode comprometer a função celular e prenunciar a morte celular.

Morfologia. A esteatose é observada com maior frequência no fígado e no coração. Em todos os órgãos, aparece como vacúolos claros dentro das células parenquimatosas. Acúmulos intracelulares de água ou polissacarídeos (p. ex., glicogênio), também podem produzir vacúolos claros. A identificação de lipídios requer a exclusão de solventes de gordura usados na inclusão em parafina para as colorações de hematoxilina e eosina rotineiras. Para identificar a gordura, é necessário preparar secções de tecidos frescos e congelados ou fixados em formol aquoso. As secções são então coradas com Sudan IV ou Oil Re -O, ambos os quais conferem uma cor vermelho-alaranjada aos lipídios presentes. A reação do ácido periódico de Schiff (PAS), conjugada com digestão pela enzima diastase, é usada para identificar glicogênio, embora não seja específica. Quando não se demonstra gordura nem polissacarídeo dentro de um vacúolo claro, presume-se que ele contenha água ou líquido com baixo teor de proteína.

Fígado. No fígado, uma esteatose leve pode não afetar a aparência macroscópica. Com o acúmulo progressivo, o órgão aumenta e torna-se progressivamente amarelo, até que, em casos extremos, chega a pesar de duas a quatro vezes mais que o peso normal, com aparência amarela brilhante, macia e untuosa.

A degeneração gordurosa começa com o desenvolvimento de diminutas inclusões revestidas por membranas (lipossomas) intimamente aplicadas ao retículo endoplasmático. O acúmulo de gordura é visto primeiro à microscopia óptica como pequenos vacúolos no citoplasma ao redor do núcleo. À medida que o processo avança os vacúolos coalescem, criando espaços claros que deslocam o núcleo para a periferia da célula ([Fig. 1-30B](#)). Ocasionalmente, células contíguas se rompem e os glóbulos de gordura coalescem, formando os tão conhecidos cistos gordurosos.

Coração. O lipídio é encontrado no músculo cardíaco na forma de pequenas gotículas, que ocorrem em dois padrões. Em um, a hipoxia moderada e prolongada, como aquela produzida na anemia profunda, causa depósitos intracelulares de gordura, criando faixas grosseiramente visíveis de miocárdio amarelado que se alternam com faixas mais escuras, castanho-avermelhadas, de miocárdio não afetado (**aspecto tigróide**). O outro padrão de degeneração gordurosa é produzido por hipoxia mais profunda ou por algumas formas de miocardite (p. ex., infecção por difteria) e exibe miócitos afetados de maneira mais uniforme.

Colesterol e Ésteres de Colesterol

O metabolismo celular do colesterol (discutido em detalhes no [Cap. 5](#)) é estreitamente regulado de modo que a maioria das células usa o colesterol para a síntese das membranas celulares sem acúmulo intracelular de colesterol ou ésteres de colesterol. Os acúmulos manifestados histologicamente por vacúolos intracelulares são observados em diversos processos patológicos.

Aterosclerose. Nas placas ateroscleróticas, as células musculares lisas e os macrófagos dentro da túnica íntima da aorta e das grandes artérias estão repletos de vacúolos lipídicos, a maioria dos quais compostos de colesterol e ésteres de colesterol. Tais células exibem uma aparência espumosa (células espumosas), e agregados dessas células na íntima produzem os ateromas amarelos carregados de colesterol, característicos desse distúrbio grave. Algumas dessas células cheias de gordura se rompem, liberando lipídios no espaço extracelular. Os mecanismos do acúmulo de colesterol na aterosclerose são discutidos em detalhes no [Capítulo 11](#). Os ésteres de colesterol extracelulares podem cristalizar-se na forma de agulhas longas, produzindo fendas bastante distintas em secções teciduais.

Xantomas. O acúmulo intracelular de colesterol dentro dos macrófagos também é característico dos estados hiperlipidêmicos hereditários e adquiridos. Aglomerados de células espumosas são encontrados no tecido conjuntivo subepitelial da pele e tendões, produzindo massas tumorais conhecidas como xantomas.

Colesterolose. Este termo refere-se aos acúmulos focais de macrófagos cheios de colesterol na lâmina própria da vesícula biliar ([Fig. 1-31](#)). O mecanismo de acúmulo é ignorado.

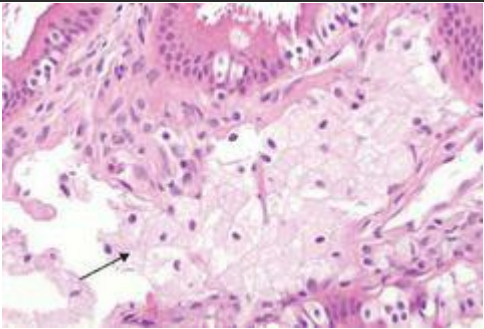


FIGURA 1-31

Colesterolose. Macrófagos repletos de colesterol (células espumosas, *seta*) em um foco de colesterolose de vesícula biliar.

(Cortesia do Dr. Matthew Yeh, Department of Pathology, University of Washington, Seattle, WA.)

Doença de Niemann-Pick tipo C. Esta doença de depósito lisossômico é causada por mutações que afetam uma enzima envolvida no transporte do colesterol, resultando em acúmulo de colesterol em múltiplos órgãos ([Cap. 5](#)).

PROTEÍNAS

Os acúmulos intracelulares de proteína geralmente aparecem como gotículas eosinofílicas arredondadas, vacúolos, ou agregados no citoplasma. À microscopia eletrônica, podem ter aparência amorfa, fibrilar ou cristalina. Em alguns distúrbios, como em certas formas de amiloidose, proteínas anormais se depositam principalmente nos espaços extracelulares ([Cap. 6](#)).

Os excessos de proteína dentro das células, o suficiente para causar acúmulo morfológicamente visível, têm diversas causas.

Gotículas de reabsorção nos túbulos renais proximais são observadas em doenças renais associadas à perda de proteína na urina (proteinúria). No rim, quantidades mínimas filtradas pelo glomérulo são normalmente reabsorvidas por pinocitose no túbulo proximal. Em distúrbios com extravasamento maciço de proteína através do filtro glomerular há um aumento da reabsorção de proteína em vesículas, e a proteína aparece como gotículas hialinas róseas dentro do citoplasma da célula tubular ([Fig. 1-32](#)). O processo é reversível; se a proteinúria diminuir, as gotículas de proteína são metabolizadas e desaparecem.

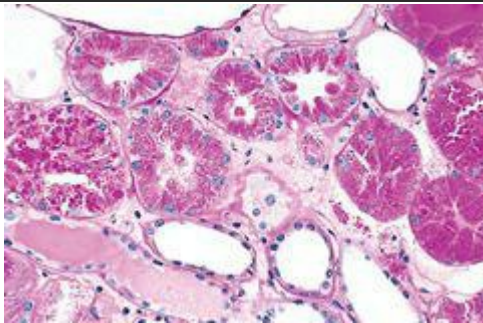


FIGURA 1-32

Gotículas de reabsorção de proteína no epitélio tubular renal.

(Cortesia do Dr. Helmut Rennle, Department of Pathology, Brigham and Women's Hospital, Boston, MA.)

As proteínas que se acumulam podem ser proteínas normais secretadas que são produzidas em quantidade excessiva, como ocorre em certos plasmócitos envolvidos na síntese ativa de imunoglobulinas. O RE torna-se imensamente distendido, produzindo grandes inclusões eosinofílicas homogêneas chamadas de *corpúsculos de Russell*.

Transporte intracelular e secreção defeituosos de proteínas fundamentais. Na deficiência de α -1-antitripsina, mutações da proteína tornam o dobramento significativamente lento, levando ao acúmulo de intermediários parcialmente dobrados, que se agregam no RE do fígado e não são secretados. A resultante deficiência da enzima circulante causa enfisema ([Cap. 15](#)). Em muitas dessas doenças, a patologia resulta não apenas da perda da função da proteína, mas também do estresse do RE causado por proteínas anormalmente dobradas, culminando em morte apoptótica das células (discutida anteriormente).

Acúmulo de proteínas do citoesqueleto. Existem vários tipos de proteínas do citoesqueleto, incluindo os microtúbulos (20 a 25 nm de diâmetro), filamentos finos de actina (6 a 8 nm), filamentos grossos de miosina (15 nm) e filamentos intermediários (10 nm). Os filamentos intermediários fornecem um suporte intracelular flexível que organiza o citoplasma e resiste a forças aplicadas à célula, [68](#) e estão divididos em cinco classes – filamentos de queratina (característicos das células epiteliais), neurofilamentos (neurônios), filamentos de desmina (células musculares), filamentos de vimentina (células do tecido conjuntivo) e filamentos gliais (astrócitos). Os acúmulos de filamentos de queratina e neurofilamentos estão associados com certos tipos de lesão celular. Nas células hepáticas, o hialino alcoólico é uma inclusão citoplasmática eosinofílica, característica de doença hepática alcoólica e é composto, predominantemente, de filamentos intermediários de *queratina* ([Cap. 18](#)). Os *emaranhados neurofibrilares* encontrados no cérebro na doença de Alzheimer contêm neurofilamentos e outras proteínas ([Cap. 28](#)).

Agregação de proteínas anormais. As proteínas anormais ou anormalmente dobradas podem se depositar nos tecidos e interferir com as funções normais. Os depósitos podem ser intra ou extracelulares, ou ambos, e os agregados podem causar direta ou indiretamente, as alterações patológicas. Certas formas de *amiloidose* ([Cap. 6](#)) se enquadram nessa categoria de doenças. Esses distúrbios são algumas vezes chamados de *proteíopatias* ou *doenças de agregação de proteína*.

DEGENERAÇÃO HIALINA

O termo *hialino* geralmente refere-se a uma alteração dentro das células ou no espaço extracelular que confere uma aparência rósea, vítrea e homogênea, em secções histológicas rotineiras coradas com hematoxilina e eosina. O termo é amplamente usado como um termo histológico descritivo, em vez de um marcador específico de lesão celular. Essa alteração morfológica é produzida por uma variedade de alterações e não representa um padrão específico de acúmulo. Os acúmulos intracelulares de proteína, descritos anteriormente (gotículas de reabsorção, corpúsculos de Russell, hialino alcoólico), são exemplos de depósitos hialinos intracelulares.

O *hialino extracelular* tem sido mais difícil de analisar. O tecido fibroso colágeno em cicatrizes antigas pode aparecer hialinizado, mas a base bioquímica dessa alteração é obscura. Na hipertensão de longo tempo e no diabetes melito, as paredes das arteríolas, especialmente no rim, tornam-se hialinizadas devido à proteína plasmática extravasada e ao depósito de material da membrana basal.

GLICOGÊNIO

O glicogênio é uma reserva de energia prontamente disponível armazenada no citoplasma de células saudáveis. Depósitos intracelulares excessivos de glicogênio são encontrados em pacientes com uma anormalidade no metabolismo da glicose ou glicogênio. Seja qual for o contexto clínico, as massas de glicogênio aparecem como vacúolos claros dentro do citoplasma. O glicogênio se dissolve em fixadores aquosos; para a sua localização, os tecidos devem ser fixados em álcool absoluto. A coloração com carmin de Best ou a reação do PAS conferem ao glicogênio uma cor rósea a violeta, e a digestão com diastase de uma secção paralela antes da coloração serve como controle adicional pela hidrólise do glicogênio.

O diabetes melito é o principal exemplo de um distúrbio do metabolismo da glicose. Nessa doença, o glicogênio é encontrado nas células epiteliais dos túbulos renais, bem como dentro das células hepáticas, células β das ilhotas de Langerhans e células miocárdicas.

O glicogênio se acumula dentro de células em um grupo de distúrbios genéticos relacionados, coletivamente conhecidos como *doenças de depósito de glicogênio ou glicogenoses* ([Cap. 5](#)). Nessas doenças, defeitos enzimáticos na síntese ou degradação do glicogênio resultam em acúmulo maciço, causando lesão e morte celular.

PIGMENTOS

Pigmentos são substâncias coloridas, algumas das quais são constituintes normais das células (p. ex., melanina), enquanto outros são anormais e acumulam-se nas células somente sob circunstâncias especiais. Podem ser exógenos, provenientes de fora do corpo, ou endógenos, sintetizados dentro do próprio corpo.

Pigmentos Exógenos

O pigmento exógeno mais comum é o carbono (poeira de carvão), um poluente do ar ubíquo da vida urbana. Quando inalado, é assimilado pelos macrófagos dentro dos alvéolos e, então, transportado através dos canais linfáticos para linfonodos regionais na região traqueobrônquica. O acúmulo desse pigmento escurece os tecidos dos pulmões (*antracose*) e os linfonodos envolvidos. Nos mineiros de carvão, os agregados de poeira de carvão podem induzir uma reação fibroblástica, ou até mesmo enfisema, e, assim, causar uma doença pulmonar grave conhecida como *pneumoconiose do trabalhador de carvão* ([Cap. 15](#)). A *tatuagem* é uma forma de pigmentação exógena localizada da pele. Os pigmentos inoculados são fagocitados pelos macrófagos da derme, nos quais residem pelo resto da vida das pessoas adornadas (algumas vezes com consequências embaraçosas para o portador da tatuagem!). Os pigmentos geralmente não suscitam nenhuma resposta inflamatória.

Pigmentos Endógenos

A *lipofuscina* é um pigmento insolúvel, também conhecido como lipocromo ou pigmento do desgaste. A lipofuscina é composta de polímeros de lipídios e fosfolipídios formando complexos com proteínas, sugerindo que é derivada da peroxidação de lipídios poli-insaturados de membranas subcelulares. A lipofuscina não é nociva à célula ou às suas funções. Sua importância reside no fato de ser o sinal de alarme de lesão por radicais livres e peroxidação lipídica. O termo é derivado do latim (*fuscus*, castanho), significando lipídio castanho. Em secções teciduais, aparece como um pigmento citoplasmático, frequentemente perinuclear, finamente granular e castanho-amarelado ([Fig. 1-33](#)). É observada em células sofrendo alterações regressivas lentas e é particularmente proeminente no fígado e coração de pacientes que estão envelhecendo ou naqueles com desnutrição grave e caquexia do câncer.

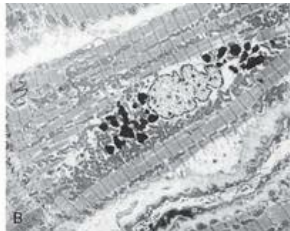
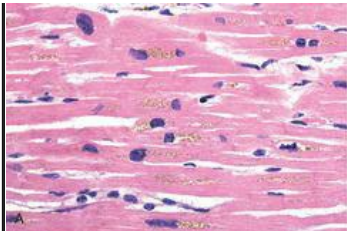


FIGURA 1-33

Grânulos de lipofuscina em miócitos cardíacos mostrados por (A) microscopia óptica (depósitos indicados por setas) e (B) microscopia eletrônica (note a localização intralisossômica perinuclear).

A *melanina*, termo derivado do grego (*melas*, preto), é um pigmento endógeno preto-acastanhado, não derivado de hemoglobina, formado quando a enzima tirosinase catalisa a oxidação da tirosina em diidroxifenilalanina nos melanócitos. Será discutida posteriormente no [Capítulo 25](#). Para as finalidades práticas, a melanina é o *único pigmento preto-acastanhado endógeno*. O único outro que poderia ser considerado nessa categoria é o ácido homogentísico, um pigmento negro que ocorre em pacientes com *alcaptonúria*, uma doença metabólica rara. Aqui, o pigmento é depositado na pele, tecido conjuntivo e cartilagem e a pigmentação é conhecida como *ocronose* ([Cap. 5](#)).

A *hemossiderina* é um pigmento granular ou cristalino, amarelo a castanho-dourado, derivado da hemoglobina, sendo a principal forma de armazenamento do ferro. O metabolismo do ferro e da hemossiderina é considerado em detalhes nos [Capítulos 14](#) e [18](#). O ferro normalmente é transportado por proteínas transportadoras específicas, as transferrinas. Nas células, é armazenado em associação com uma proteína, a apoferritina, para formar micelas de ferritina. A ferritina é um componente da maioria dos tipos celulares. *Quando há um excesso local ou sistêmico de ferro, a ferritina forma grânulos de hemossiderina*, que são facilmente vistos à microscopia óptica ([Fig. 1-34](#)). O pigmento hemossiderina representa agregados de micelas de ferritina. Sob condições normais, pequenas quantidades de hemossiderina podem ser observadas em fagócitos mononucleares da medula óssea, baço e fígado, que são ativamente dedicados à degradação dos eritrócitos.

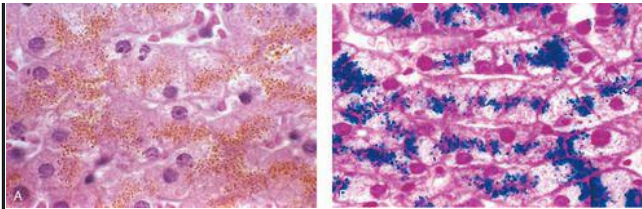


FIGURA 1-34

Grânulos de hemossiderina em células hepáticas. **A**, Coloração em H&E, mostrando pigmento finamente granular castanho-dourado. **B**, Coloração pelo azul da Prússia, específica para ferro (grânulos azuis).

Os excessos de ferro, locais ou sistêmicos, causam acúmulo de hemossiderina dentro das células. Os *excessos locais* resultam de hemorragias nos tecidos. O melhor exemplo de hemossiderose localizada é a equimose comum. No local da lesão, os eritrócitos extravasados são fagocitados durante vários dias pelos macrófagos, que degradam a hemoglobina e recuperam o ferro. Após a remoção do ferro, a fração heme é convertida primeiro à biliverdina (“bile verde”) e, então, à bilirrubina (“bile vermelha”). Em paralelo, o ferro liberado da heme é incorporado na ferritina e, finalmente, na hemossiderina. Essas conversões respondem pelo jogo dramático de cores visto em uma equimose em recuperação, que tipicamente muda de azul-avermelhada para azul-esverdeada e para amarelo-dourada, antes de resolver.

Quando há *sobrecarga sistêmica de ferro*, a hemossiderina pode ser depositada em muitos órgãos e tecidos, uma condição denominada *hemossiderose*. As principais causas de hemossiderose são: (1) absorção aumentada de ferro alimentar; (2) anemias hemolíticas, nas quais quantidades anormais de ferro são liberadas dos eritrócitos; e (3) transfusões repetidas porque os eritrócitos transfundidos constituem uma carga exógena de ferro. Essas condições são discutidas no [Capítulo 18](#).

Morfologia. O pigmento aparece como uma substância granular, dourada e grosseira, que reside no citoplasma da célula ([Fig. 1-34A](#)). Pode ser visualizado nos tecidos através da reação histoquímica pelo azul da Prússia, na qual ferrocianeto de potássio incolor é convertido pelo ferro em ferrocianeto férrico preto-azulado ([Fig. 1-34B](#)). Quando a causa básica é a degradação localizada das hemácias, a hemossiderina é encontrada inicialmente nos fagócitos na área. Na hemossiderose sistêmica, é encontrado primeiro nos fagócitos mononucleares do fígado, medula óssea, baço e linfonodos e em macrófagos dispersos em

outros órgãos, como a pele, pâncreas e rins. Com o acúmulo progressivo, as células parenquimatosas de todo o corpo (principalmente no fígado, pâncreas, coração e órgãos endócrinos) tornam-se pigmentadas.

Na maioria dos casos de hemossiderose sistêmica, o pigmento não lesa as células parenquimatosas nem compromete a função do órgão. Contudo, o acúmulo mais extremo de ferro, em uma doença herdada chamada **hemocromatose**, está associado à lesões no fígado, coração e pâncreas, resultando em fibrose hepática, insuficiência cardíaca e diabetes melito ([Cap. 18](#)).

A *bilirrubina* é um pigmento normal importante encontrado na bile. É derivada da hemoglobina, mas não contém ferro. Sua formação e excreção normais são vitais para a saúde, e a icterícia é um distúrbio clínico comum causado por excessos desse pigmento dentro das células e tecidos. O metabolismo da bilirrubina e a icterícia são discutidos no [Capítulo 18](#).

Calcificação Patológica

A calcificação patológica é a deposição tecidual anormal de sais de cálcio, juntamente com quantidades menores de ferro, magnésio e outros minerais. Há duas formas de calcificação patológica. Quando o depósito ocorre localmente em tecidos que estão morrendo, é conhecido como *calcificação distrófica*; ocorre a despeito de níveis séricos normais de cálcio e na ausência de perturbações no metabolismo do cálcio. Em contraste, o depósito de sais de cálcio em tecidos normais é conhecido como *calcificação metastática*, e quase sempre resulta de hipercalcemia secundária a algum distúrbio do metabolismo do cálcio.

CALCIFICAÇÃO DISTRÓFICA

A calcificação distrófica é encontrada em áreas de necrose, sejam estas do tipo coagulativa, caseosa ou liquefativa, e em focos de necrose enzimática da gordura. A calcificação quase sempre está presente nos ateromas da aterosclerose avançada. Também se desenvolve comumente nas valvas cardíacas envelhecidas ou danificadas, prejudicando ainda mais a sua função (Fig. 1-35). Qualquer que seja o local do depósito, os sais de cálcio aparecem macroscopicamente como grânulos ou grumos finos brancos, muitas vezes palpáveis como depósitos arenosos. Às vezes, um linfonodo tuberculoso é praticamente convertido em pedra.

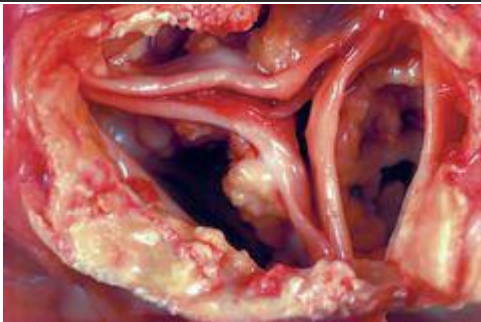


FIGURA 1-35

Calcificação distrófica da valva aórtica. Vista a partir de baixo da valva aórtica não aberta, em um coração com estenose aórtica calcificada. Esta está acentuadamente estreitada (estenose). As cúspides semilunares estão espessadas e fibróticas, e atrás de cada cúspide observam-se massas irregulares e empilhadas de calcificação distrófica.

Morfologia. Histologicamente, com a coloração rotineira de hematoxilina e eosina, os sais de cálcio exibem aparência granular, amorfa e basofílica, algumas vezes agregada. Podem ser intracelulares, extracelulares, ou em ambas localizações. No decorrer do tempo, osso heterotópico pode ser formado no foco da calcificação. Eventualmente, células necróticas

individuais constituem cristais que são incrustados pelos depósitos de minerais. A aquisição progressiva de camadas externas cria configurações lamelares chamadas de **corpúsculos de psamoma** devido à sua semelhança a grãos de areia. Alguns tipos de câncer papilar (p. ex., da tireoide) são capazes de desenvolver corpúsculos de psamoma. Na asbestose, os sais de ferro e cálcio se reúnem ao longo de espículas delgadas de asbesto no pulmão, criando formas exóticas de halteres com contas ([Cap. 15](#)).

Patogenia. Na patogenia da calcificação distrófica, a via comum final é a formação de mineral fosfato de cálcio cristalino na forma de uma apatita semelhante à hidroxiapatita do osso. Acredita-se que nas células o cálcio esteja concentrado em vesículas ligadas à membrana por um processo que é iniciado pela lesão da membrana e que possui várias etapas: (1) o íon cálcio liga-se aos fosfolípidios presentes na membrana da vesícula; (2) fosfatases associadas à membrana geram grupos de fosfato, que se ligam ao cálcio; (3) o ciclo de ligação de cálcio e fosfato é repetido, elevando as concentrações locais e produzindo um depósito perto da membrana e (4) ocorre uma alteração estrutural no arranjo dos grupos de cálcio e fosfato, gerando um microcristal, que pode, então, propagar-se e levar a mais deposição de cálcio.

Embora a calcificação distrófica possa ser simplesmente um sinal de alerta de lesão celular prévia, com frequência causa uma disfunção do órgão. Este é o caso na doença valvular calcificada e aterosclerose, como ficará claro na discussão adicional dessas doenças.

CALCIFICAÇÃO METASTÁTICA

A calcificação metastática pode ocorrer em tecidos normais sempre que há hipercalcemia. A hipercalcemia também acentua a calcificação distrófica. Há quatro causas principais de hipercalcemia: (1) aumento da secreção de paratormônio (PTH) com subsequente reabsorção óssea, como no *hiperparatireoidismo* devido a tumores das paratireoides, e secreção ectópica de proteína relacionada ao PTH por tumores malignos ([Cap. 7](#)); (2) *destruição de tecido ósseo*, decorrente de tumores primários da medula óssea (p. ex., mieloma múltiplo, leucemia) ou metástases esqueléticas difusas (p. ex., câncer de mama), *turnover* ósseo acelerado (p. ex., doença de Paget) ou imobilização; (3) *distúrbios relacionados à vitamina D*, incluindo intoxicação por vitamina D, sarcoidose (na qual macrófagos ativam um precursor da vitamina D) e hipercalcemia idiopática da lactância (síndrome de Williams), caracterizada por sensibilidade anormal à vitamina D e (4) *insuficiência renal*, que causa retenção de fosfato, levando ao hiperparatireoidismo secundário. Causas menos comuns incluem intoxicação por alumínio, que ocorre em pacientes sob diálise renal crônica, e na síndrome do leite-álcali, que resulta da ingestão excessiva de cálcio e antiácidos absorvíveis como o leite ou carbonato de cálcio.

A calcificação metastática pode ocorrer amplamente no corpo, mas afeta principalmente os tecidos intersticiais da mucosa gástrica, rins, pulmões, artérias sistêmicas e veias pulmonares. Embora de localização bastante diferente, todos esses tecidos excretam ácido e, portanto, têm um compartimento interno alcalino que os predispõe à calcificação metastática. Em todos esses locais, os sais de cálcio assemelham-se aos descritos na calcificação distrófica. Assim, podem ocorrer como depósitos amorfos não cristalinos ou, em outras vezes, como cristais de hidroxipatita.

Geralmente os sais de minerais não causam disfunção clínica, mas às vezes o envolvimento maciço dos pulmões produz achados radiográficos e déficits respiratórios. Depósitos maciços no rim (nefrocalcinose) podem causar lesão renal com o tempo ([Cap. 20](#)).

Envelhecimento Celular

Shakespeare, provavelmente, foi quem melhor caracterizou o envelhecimento em sua elegante descrição das sete idades do homem. Começa no momento da concepção, envolve a diferenciação e maturação do organismo e suas células, em algum momento variável do tempo leva à perda progressiva da capacidade funcional característica da senescência e termina em morte. Com a idade, há alterações fisiológicas e estruturais em quase todos os sistemas orgânicos. O envelhecimento individual é afetado em grande extensão por fatores genéticos, dieta, condição social e ocorrência de doenças relacionadas à idade, como aterosclerose, diabetes e osteoartrite. Além disso, há boas evidências de que as alterações induzidas pelo envelhecimento nas células são um componente importante do envelhecimento do organismo. Aqui, discutiremos o envelhecimento celular porque ele pode representar o acúmulo progressivo, ao longo dos anos, de lesões subletais que podem levar à morte celular ou a uma capacidade diminuída da célula de responder a lesões.

O envelhecimento celular é resultado do declínio progressivo da função e viabilidade celulares causado por anomalias genéticas e acúmulo de danos moleculares e celulares devido aos efeitos da exposição a influências exógenas (Fig. 1-36). Estudos em sistemas experimentais têm estabelecido claramente que o envelhecimento é um processo regulado que é influenciado por um número limitado de genes,⁶⁹ e que anomalias genéticas são a base de síndromes que lembram o envelhecimento prematuro também em humanos.⁷⁰ Tais achados sugerem que o envelhecimento está associado com alterações mecánísticas definíveis. As alterações conhecidas que contribuem para o envelhecimento incluem as seguintes:

Diminuição da replicação celular. O conceito de que a maioria das células normais possuem uma capacidade limitada de replicação foi desenvolvido a partir de um modelo experimental simples de envelhecimento. Fibroblastos humanos normais, quando colocados em cultura tecidual, têm um potencial de divisão limitado.⁷¹ Após um número fixo de divisões, todas as células somáticas se tornam estagnadas em um estado terminal de não divisão, conhecido como *senescência*. As células de crianças sofrem mais ciclos de replicação que as células de pessoas mais velhas (Fig. 1-37). Em contraste, as células de pacientes com a *síndrome de Werner*, uma doença rara caracterizada por sintomas de envelhecimento precoce, são deficientes na replicação do DNA e possuem uma capacidade acentuadamente reduzida de divisão.

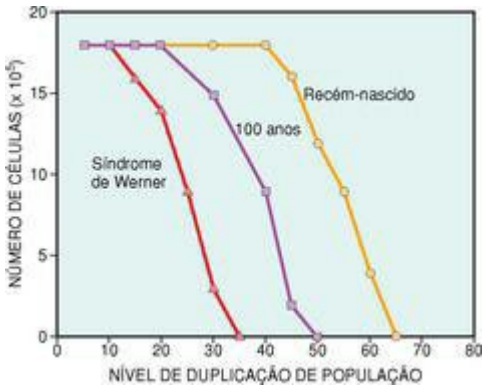


FIGURA 1-37

Duplicação de população finita de fibroblastos humanos primários derivados de um recém-nascido, de uma pessoa de 100 anos de idade e de um paciente de 20 anos com síndrome de Werner. A capacidade das células em crescer até monocamada confluenta decresce com o aumento dos níveis de duplicação de populações.

(De Dice JF: Cellular and molecular mechanisms of aging. Physiol Ver 73:150,1993.)

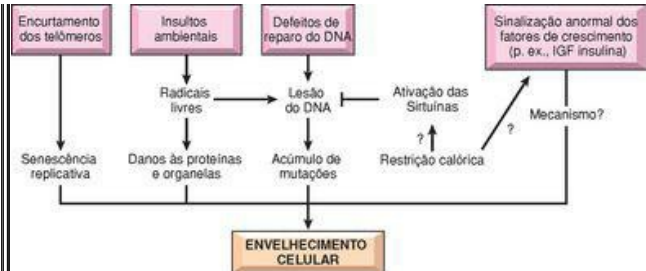


FIGURA 1-36

Mecanismos do envelhecimento celular. Fatores genéticos e insultos ambientais se combinam para produzir as anomalias celulares características do envelhecimento. De que modo a restrição calórica prolonga o tempo de vida, não está ainda esclarecido. IGF, Fator de crescimento semelhante à insulina.

Não se sabe, ainda, porque o envelhecimento está associado com a senescência progressiva das células. ⁷² Nas células humanas, um mecanismo provável é que a cada divisão celular há uma *replicação incompleta das extremidades dos cromossomos (encurtamento do telômero)*, que finalmente resulta em interrupção do ciclo celular. *Telômeros* são sequências repetidas curtas de DNA (TTAGGG) presentes nas extremidades lineares dos cromossomos, importantes para garantir a replicação completa das extremidades cromossômicas e para proteger as pontas dos cromossomos de fusão e degradação. ⁷³ Quando as células somáticas se replicam, uma pequena secção do telômero não é duplicada e os telômeros tornam-se progressivamente encurtados. Como os telômeros tornam-se mais curtos, as extremidades dos cromossomos não podem ser protegidas e são vistas como DNA quebrado, que ativa a resposta de lesão ao DNA e sinaliza para as células a interrupção do ciclo celular. O comprimento do telômero é mantido normalmente por adição de nucleotídeo mediada por uma enzima chamada *telomerase*. A telomerase é um complexo RNA-proteína especializado, que usa seu próprio RNA como modelo para a adição de nucleotídeos às extremidades dos cromossomos (Fig. 1-38A). A atividade da telomerase é inibida por proteínas reguladoras que fornecem um mecanismo sensor do comprimento do telômero e restringem um alongamento desnecessário. A atividade da telomerase é mais alta em células germinativas e está presente em baixos níveis nas células-tronco, mas geralmente não é observada na maioria dos tecidos somáticos (Fig. 1-38). Assim, quando as células somáticas se dividem, seus telômeros tornam-se mais curtos e elas saem do ciclo celular, resultando em incapacidade de gerar novas células para substituir as células lesadas.

Portanto, o acúmulo de células senescentes e a depleção de grupos de células-tronco via senescência contribuem para o envelhecimento. Por outro lado, em células cancerosas imortais, a telomerase é reativada e os telômeros são estáveis, sugerindo que a manutenção do comprimento do telômero pode ser uma etapa importante – possivelmente essencial – na formação do tumor (Cap. 7). Apesar dessas observações atraentes, contudo, a relação da atividade de telomerase e o comprimento do telômero com o envelhecimento e câncer ainda precisa ser completamente estabelecida. [74](#)

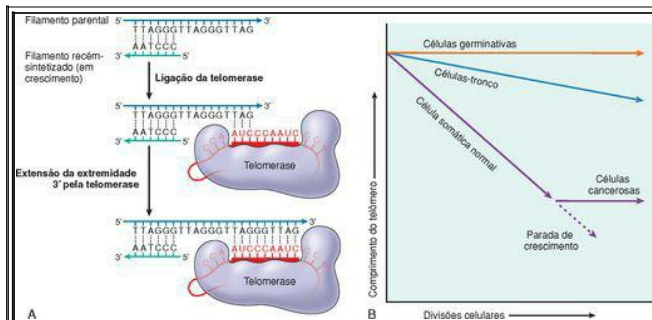


FIGURA 1-38

Papel dos telômeros e da telomerase na senescência replicativa das células. **A**, A telomerase direciona a síntese de DNA dependente do modelo de RNA, na qual os nucleotídeos são adicionados a um filamento na extremidade do cromossomo. O filamento em crescimento é inserido pela DNA polimerase. **B**, Hipótese telomerase-telômero e capacidade proliferativa das células. O comprimento do telômero está plotado contra o número de divisões celulares. As células germinativas e as células-tronco contêm, ambas, a telomerase ativa, porém, apenas as células germinativas possuem níveis suficientes da enzima para estabilizar o comprimento do telômero completamente. Nas células somáticas normais não há atividade da telomerase e os telômeros se encurtam progressivamente com as divisões celulares sucessivas, até que ocorra uma parada do crescimento ou senescência. A ativação da telomerase nas células cancerosas age contra o encurtamento do telômero que limita a capacidade proliferativa das células somáticas normais.

(A, Dados de Alberts BR, et al: *Molecular Biology of the Cell*. New York, Garland Science,

2002. B, Modificado e redesenhado com permissão de Holt SE, et al: Refining the telomere-telomerase hypothesis of aging and cancer. Nat Biotechnol 14:836, 1996, Copyright 1996, Macmillan Magazines Limited.)

Macmillan Magazines Limited

A senescência replicativa também pode ser induzida pelo aumento de expressão do inibidor de ciclo celular p16INK4a e por lesão de DNA (discutida adiante). Como esses fatores contribuem para o envelhecimento normal, não está claro. [75](#)

Acúmulo de lesões genéticas e metabólicas. A duração da vida celular é determinada pelo equilíbrio entre lesão resultante de *eventos metabólicos* que ocorrem dentro da célula e as respostas moleculares neutralizantes que podem reparar a lesão. Um grupo de produtos potencialmente tóxicos do metabolismo normal são as *espécies reativas de oxigênio*. Como vimos anteriormente, esses subprodutos da fosforilação oxidativa causam modificações covalentes das proteínas, lipídios e ácidos nucleicos. O aumento de lesão oxidativa resulta de repetidas exposições ambientais a influências como radiação ionizante, disfunção mitocondrial ou redução dos mecanismos antioxidantes de defesa com o envelhecimento (p. ex., vitamina E, glutathione peroxidase). A quantidade de lesão oxidativa, que aumenta à medida que o organismo envelhece, pode ser uma causa importante de senescência. [76](#) As seguintes observações são consistentes com essa proposta: (1) a variação na longevidade entre diferentes espécies é inversamente correlacionada com as taxas de geração mitocondrial do radical ânion superóxido; e (2) a hiperexpressão das enzimas antioxidantes SOD (superóxido-dismutase) e catalase aumenta a duração de vida de formas transgênicas de *Drosophila*. Os radicais livres têm efeitos deletérios no DNA, levando a quebras e instabilidade do genoma, afetando, assim, todas as funções celulares. [77](#)

Diversas respostas protetoras equilibram as lesões progressivas nas células, e uma resposta importante é o reconhecimento e reparo do DNA lesado. Embora a maioria das lesões de DNA seja reparada por enzimas endógenas de reparo de DNA, algumas persistem e se acumulam à medida que a célula envelhece. Várias linhas de evidência apontam para a importância do reparo de DNA no processo de envelhecimento. Pacientes com a *síndrome de Werner* exibem envelhecimento precoce e o produto do gene defeituoso é uma DNA helicase – uma proteína envolvida na replicação e reparo do DNA e em outras funções que requerem a liberação do DNA. [78](#) Um defeito nessa enzima causa o rápido acúmulo de lesões cromossômicas que mimetizam a lesão que normalmente se acumula durante o envelhecimento celular. A instabilidade genética em células somáticas também é característica de outros distúrbios nos quais os pacientes exibem algumas das manifestações do envelhecimento em taxas exacerbadas, como *ataxia-telangectasia*, na qual o gene mutado codifica uma proteína envolvida no reparo da quebra do filamento duplo de DNA ([Cap. 7](#)). Assim, o equilíbrio entre lesão metabólica cumulativa e a resposta à lesão determina a taxa na qual envelhecemos. Neste cenário, o envelhecimento pode ser retardado pelo decréscimo de acúmulo de lesões ou pelo aumento da resposta às lesões.

Não apenas DNA lesado, mas também organelas celulares lesadas se acumulam à medida que a célula envelhece. Isto é o resultado, em parte, do declínio da função do proteossoma, a máquina proteolítica que atua eliminando proteínas intracelulares anormais e indesejáveis. ⁷⁹

Os estudos em modelos experimentais, desde leveduras a mamíferos, têm mostrado que o modo mais efetivo de prolongar o tempo de vida é a *restrição calórica*. Como isto funciona, ainda não está estabelecido, mas o efeito da restrição calórica na longevidade parece ser mediado por uma família de proteínas denominadas *sirtuínas*. ⁸⁰ As sirtuínas possuem uma atividade diacetilase de histona e acredita-se que promovam a expressão de vários genes cujos produtos aumentam a longevidade. Esses produtos incluem proteínas que aumentam a atividade metabólica, reduzem a apoptose, estimulam o dobramento das proteínas e inibem os efeitos nocivos dos radicais livres do oxigênio. ⁸¹ As sirtuínas também aumentam a sensibilidade da insulina e o metabolismo da glicose e são alvo para o tratamento do diabetes. Não surpreendentemente, os otimistas amantes do vinho têm se deleitado em ouvir que um constituinte do vinho tinto pode ativar as sirtuínas e, portanto, aumenta o tempo de vida! Outros estudos mostraram que os fatores de crescimento, como o fator de crescimento semelhante à insulina, e as vias de sinalização intracelular desencadeadas por esses hormônios também influenciam a duração da vida. ⁶⁹ Os fatores de transcrição ativados pela sinalização do receptor de insulina induzem genes que reduzem a longevidade, e as mutações no receptor de insulina estão associadas ao aumento da duração de vida. A relevância desses achados no envelhecimento em humanos é uma área de ativa investigação.

Torna-se aparente que as várias formas de desarranjo e adaptações celulares descritas neste capítulo abrangem um amplo espectro, variando desde adaptações do tamanho, crescimento e funções celulares; a formas reversíveis e irreversíveis de lesão celular aguda; ao tipo de morte celular regulada representado pela apoptose; às alterações patológicas nas organelas celulares; e às formas menos ameaçadoras de acúmulos intracelulares, incluindo pigmentações. As referências são feitas a todas essas alterações por todo o livro, porque toda lesão orgânica e toda doença clínica surgem dos desarranjos na estrutura e função celulares.

REFERÊNCIAS

1. Majno, G, In: *The Healing Hand: Man and Wound in the Ancient World* (1975) Harvard University Press, Cambridge, p. 43.
2. Anversa, P; Nadal-Ginard, B, Myocyte renewal and ventricular remodeling, *Nature* **415** (2002) 240.
3. Glass, DJ, Signalling pathways that mediate skeletal muscle hypertrophy and atrophy, *Nat Cell Biol* **5** (2003) 87.
4. Frey, N; Olson, EN, Cardiac hypertrophy: the good, the bad, and the ugly, *Annu Rev Physiol* **65** (2003) 45.
5. Heineke, J; Molkentin, JD, Regulation of cardiac hypertrophy by intracellular signalling pathways, *Nat Rev Mol Cell Biol* **7** (2006) 589.
6. Dorn, GW, The fuzzy logic of physiological cardiac hypertrophy, *Hypertension* **49** (2007) 962.

7. Roots, I; *et al.*, Genotype and phenotype relationship in drug metabolism, *Ernst Schering Res Found Workshop* **59** (2007) 81.
8. Tanimizu, N; Miyajima, A, Molecular mechanism of liver development and regeneration, *Int Rev Cytol* **259** (2007) 1.
9. Kandarian, SC; Jackman, RW, Intracellular signaling during skeletal muscle atrophy, *Muscle Nerve* **33** (2006) 155.
10. Sacheck, JM; *et al.*, Rapid disuse and denervation atrophy involve transcriptional changes similar to those of muscle wasting during systemic diseases, *FASEB J* **21** (2007) 140.
11. Tosh, D; Slack, JM, How cells change their phenotype, *Nat Rev Mol Cell Biol* **3** (2002) 187.
12. Slack, JM, Metaplasia and transdifferentiation: from pure biology to the clinic, *Nat Rev Mol Cell Biol* **8** (2007) 369.
13. Edinger, AL; Thompson, CB, Death by design: apoptosis, necrosis and autophagy, *Curr Opin Cell Biol* **16** (2004) 663.
14. Kroemer, G; *et al.*, Classification of cell death: recommendations of the Nomenclature Committee on Cell Death, *Cell Death Differ* **12** (Suppl 2) (2005) 1463.
15. Golstein, P; Kroemer, G, Cell death by necrosis: towards a molecular definition, *Trends Biochem Sci* **32** (2007) 37.
16. Vanlangenakker, N; *et al.*, Molecular mechanisms and pathophysiology of necrotic cell death, *Curr Mol Med* **8** (2008) 207.
17. Newmeyer, DD; Ferguson-Miller, S, Mitochondria: releasing power for life and unleashing the machineries of death, *Cell* **112** (2003) 481.
18. Bernardi, P; *et al.*, The mitochondrial permeability transition from in vitro artifact to disease target, *FEBS J* **273** (2006) 2077.
19. Deng, Z; *et al.*, Calcium in cell injury and death, *Annu Rev Pathol* **1** (2006) 405.
20. Orrenius, S; *et al.*, Regulation of cell death: the calcium-apoptosis link, *Nat Rev Mol Cell Biol* **4** (2003) 552.
21. Valko, M; *et al.*, Free radicals and antioxidants in normal physiological functions and human disease, *Int J Biochem Cell Biol* **39** (2007) 44.
22. Szabo, C; *et al.*, Peroxynitrite: biochemistry, pathophysiology and development of therapeutics, *Nat Rev Drug Discov* **6** (2007) 662.
23. Lambeth, JD, NOX enzymes and the biology of reactive oxygen, *Nat Rev Immunol* **4** (2004) 181.
24. Ryter, SW; *et al.*, Mechanisms of cell death in oxidative stress, *Antioxid Redox Signal* **9** (2007) 49.
25. D'Autreaux, B; Toledano, MB, ROS as signalling molecules: mechanisms that generate specificity in ROS homeostasis, *Nat Rev Mol Cell Biol* **8** (2007) 813.
26. Afanas'ev, IB, Signaling functions of free radicals superoxide and nitric oxide under physiological and pathological conditions, *Mol Biotechnol* **37** (2007) 2.
27. Ke, Q; Costa, M, Hypoxia-inducible factor-1 (HIF-1), *Mol Pharmacol* **70** (2006) 1469.

- 28 Rincon, F; Mayer, SA, Therapeutic hypothermia for brain injury after cardiac arrest, *Semin Neurol* **26** (2006) 387.
- 29 de Groot, H; Rauen, U, Ischemia-reperfusion injury: processes in pathogenetic networks: a review, *Transplant Proc* **39** (2007) 481.
- 30 Kaminski, KA; *et al.*, Oxidative stress and neutrophil activation—the two keystones of ischemia/reperfusion injury, *Int J Cardiol* **86** (2002) 41.
- 31 Zweier, JL; Talukder, MA, The role of oxidants and free radicals in reperfusion injury, *Cardiovasc Res* **70** (2006) 181.
- 32 Frangogiannis, NG; *et al.*, The inflammatory response in myocardial infarction, *Cardiovasc Res* **53** (2002) 31.
- 33 Riedemann, NC; Ward, PA, Complement in ischemia reperfusion injury, *Am J Pathol* **162** (2003) 363.
- 34 Zhang, M; *et al.*, The role of natural IgM in myocardial ischemia-reperfusion injury, *J Mol Cell Cardiol* **41** (2006) 62.
- 35 Bjornsson, E, Drug-induced liver injury: Hy's rule revisited, *Clin Pharmacol Ther* **79** (2006) 521.
- 36 Kaplowitz, N, Biochemical and cellular mechanisms of toxic liver injury, *Semin Liver Dis* **22** (2002) 137.
- 37 Kerr, JF; *et al.*, Apoptosis: a basic biological phenomenon with wide-ranging implications in tissue kinetics, *Br J Cancer* **26** (1972) 239.
- 38 Metzstein, MM; *et al.*, Genetics of programmed cell death in *C. elegans*: past, present and future, *Trends Genet* **14** (1998) 410.
- 39 Wyllie, AH, Apoptosis: an overview, *Br Med Bull* **53** (1997) 451.
- 40 Lavrik, IN; *et al.*, Caspases: pharmacological manipulation of cell death, *J Clin Invest* **115** (2005) 2665.
- 41 McCarthy, NJ; Evan, GI, Methods for detecting and quantifying apoptosis, *Curr Top Dev Biol* **36** (1998) 259.
- 42 Danial, NN; Korsmeyer, SJ, Cell death: critical control points, *Cell* **116** (2004) 205.
- 43 Cory, S; Adams, JM, The Bcl2 family: regulators of the cellular life-or-death switch, *Nat Rev Cancer* **2** (2002) 647.
- 44 Riedl, SJ; Salvesen, GS, The apoptosome: signalling platform of cell death, *Nat Rev Mol Cell Biol* **8** (2007) 405.
- 45 Vaux, DL; Silke, J, Mammalian mitochondrial IAP binding proteins, *Biochem Biophys Res Commun* **304** (2003) 499.
- 46 Shiozaki, EN; Shi, Y, Caspases, IAPs and Smac/DIABLO: mechanisms from structural biology, *Trends Biochem Sci* **29** (2004) 486.
- 47 Joza, N; *et al.*, Genetic analysis of the mammalian cell death machinery, *Trends Genet* **18** (2002) 142.
- 48 Wallach, D; *et al.*, Tumor necrosis factor receptor and Fas signaling mechanisms, *Annu Rev Immunol* **17** (1999) 331.

- 49 Nagata, S, Fas ligand-induced apoptosis, *Annu Rev Genet* **33** (1999) 29.
- 50 Peter, ME; Kramer, PH, The CD95(APO-1/Fas) DISC and beyond, *Cell Death Differ* **10** (2003) 26.
- 51 Callus, BA; Vaux, DL, Caspase inhibitors: viral, cellular and chemical, *Cell Death Differ* **14** (2007) 73.
- 52 Ravichandran, KS, "Recruitment signals" from apoptotic cells: invitation to a quiet meal, *Cell* **113** (2003) 817.
- 53 Ogden, CA; Elkon, KB, Role of complement and other innate immune mechanisms in the removal of apoptotic cells, *Curr Dir Autoimmun* **9** (2006) 120.
- 54 Fadeel, B; Orrenius, S, Apoptosis: a basic biological phenomenon with wide-ranging implications in human disease, *J Intern Med* **258** (2005) 479.
- 55 Roos, WP; Kaina, B, DNA damage-induced cell death by apoptosis, *Trends Mol Med* **12** (2006) 440.
- 56 Patil, C; Walter, P, Intracellular signaling from the endoplasmic reticulum to the nucleus: the unfolded protein response in yeast and mammals, *Curr Opin Cell Biol* **13** (2001) 349.
- 57 Schroder, M; Kaufman, RJ, The mammalian unfolded protein response, *Annu Rev Biochem* **74** (2005) 739.
- 58 Xu, C; *et al.*, Endoplasmic reticulum stress: cell life and death decisions, *J Clin Invest* **115** (2005) 2656.
- 59 Macario, AJ; Conway de Macario, E, Sick chaperones, cellular stress, and disease, *N Engl J Med* **353** (2005) 1489.
- 60 Marx, J, Cell biology. A stressful situation, *Science* **313** (2006) 1564.
- 61 Lin, JH; *et al.*, Endoplasmic reticulum stress in disease pathogenesis, *Annu Rev Pathol* **3** (2008) 399.
- 62 Rathmell, JC; Thompson, CB, Pathways of apoptosis in lymphocyte development, homeostasis, and disease, *Cell* **109** (Suppl) (2002) S97.
- 63 Russell, JH; Ley, TJ, Lymphocyte-mediated cytotoxicity, *Annu Rev Immunol* **20** (2002) 323.
- 64 Levine, B, Eating oneself and uninvited guests: autophagy-related pathways in cellular defense, *Cell* **120** (2005) 159.
- 65 Kundu, M; Thompson, CB, Autophagy: basic principles and relevance to disease, *Annu Rev Pathol* **3** (2008) 427.
- 66 Maiuri, MC; *et al.*, Self-eating and self-killing: crosstalk between autophagy and apoptosis, *Nat Rev Mol Cell Biol* **8** (2007) 741.
- 67 Huang, J; Klionsky, DJ, Autophagy and human disease, *Cell Cycle* **6** (2007) 1837.
- 68 Omary, MB; *et al.*, "Heads and tails" of intermediate filament phosphorylation: multiple sites and functional insights, *Trends Biochem Sci* **31** (2006) 383.
- 69 Kenyon, C, The plasticity of aging: insights from long-lived mutants, *Cell* **120** (2005) 449.
- 70 Martin, GM; Oshima, J, Lessons from human progeroid syndromes, *Nature* **408** (2000)

- 71 Hayflick, L; Moorhead, PS, The serial cultivation of human diploid cell strains, *Exp Cell Res* **25** (1961) 585.
- 72 Patil, CK; *et al.*, The thorny path linking cellular senescence to organismal aging, *Mech Ageing Dev* **126** (2005) 1040.
- 73 Blackburn, EH, Switching and signaling at the telomere, *Cell* **106** (2001) 661.
- 74 Stewart, SA; Weinberg, RA, Telomeres: cancer to human aging, *Annu Rev Cell Dev Biol* **22** (2006) 531.
- 75 Collado, M; Blasco, MA; Serrano, M, Cellular senescence in cancer and aging, *Cell* **130** (2007) 223.
- 76 Balaban, RS; *et al.*, Mitochondria, oxidants, and aging, *Cell* **120** (2005) 483.
- 77 Lombard, DB; *et al.*, DNA repair, genome stability, and aging, *Cell* **120** (2005) 497.
- 78 Kyng, KJ; Bohr, VA, Gene expression and DNA repair in progeroid syndromes and human aging, *Ageing Res Rev* **4** (2005) 579.
- 79 Carrard, G; *et al.*, Impairment of proteasome structure and function in aging, *Int J Biochem Cell Biol* **34** (2002) 1461.
- 80 Michan, S; Sinclair, D, Sirtuins in mammals: insights into their biological function, *Biochem J* **404** (2007) 1.
- 81 Bordone, L; Guarente, L, Calorie restriction, SIRT1 and metabolism: understanding longevity, *Nat Rev Mol Cell Biol* **6** (2005) 298.

2. Inflamação Aguda e Crônica

Visão Geral da Inflamação

Destaques Históricos

Inflamação Aguda

Estímulos para a Inflamação Aguda

Reações dos Vasos Sanguíneos na Inflamação Aguda

Mudanças no Fluxo e no Calibre Vascular

Permeabilidade Vascular Aumentada (Extravasamento Vascular)

Respostas dos Vasos Linfáticos

Reações dos Leucócitos na Inflamação

Recrutamento dos Leucócitos para os Locais de Infecção e Injúria

Reconhecimento dos Micro-organismos e Tecidos Mortos

Remoção dos Agentes Agressores

Outras Respostas Funcionais dos Leucócitos Ativados

Liberação de Produtos dos Leucócitos e Injúria Tecidual Mediada por Leucócitos

Defeitos nas Funções dos Leucócitos

Término da Resposta Inflamatória Aguda

Mediadores da Inflamação

Mediadores Derivados de Células

Aminas Vasoativas: Histamina e Serotonina

Metabólitos do Ácido Araquidônico (AA): Prostaglandinas, Leucotrienos e Lipoxinas

Fator Ativador de Plaquetas (PAF)

Espécies Reativas de Oxigênio

Oxido Nítrico (NO)

Citocinas e Quimiocinas

Constituintes Lisossômicos dos Leucócitos

Neuropeptídeos

Mediadores Derivados de Proteínas Plasmáticas

Sistema Complemento

Sistemas da Coagulação e das Cininas

Resultados da Inflamação Aguda

Padrões Morfológicos da Inflamação Aguda

Inflamação Serosa

Inflamação Fibrinosa

Inflamação Supurativa ou Purulenta: Abscessos

Úlceras

Resumo da Inflamação Aguda

Inflamação Crônica

Causas da Inflamação Crônica

Características Morfológicas

Participação dos Macrófagos na Inflamação Crônica

Outras Células na Inflamação Crônica

Inflamação Granulomatosa

Efeitos Sistêmicos da Inflamação

Consequências da Inflamação Defeituosa ou Excessiva

Visão Geral da Inflamação

Essencial para a sobrevivência dos organismos é sua habilidade para ficar livre dos tecidos danificados ou necróticos e invasores estranhos, tais como os micro-organismos. A resposta do hospedeiro que executa esses objetivos é chamada de *inflamação*. *Esta é uma resposta fundamentalmente protetora*, destinada a livrar os organismos tanto da causa inicial da injúria celular (p. ex., micro-organismos, toxinas) quanto das consequências de tal injúria (p. ex., células e tecidos necróticos). Sem a inflamação, as infecções poderiam passar despercebidas, ferimentos poderiam nunca cicatrizar e os tecidos injuriados poderiam ficar com permanentes feridas infeccionadas. Na prática médica, a importância da inflamação é que ela pode, algumas vezes, ser inapropriadamente iniciada ou fracamente controlada e é então a causa de injúria tecidual em muitas desordens.

A inflamação é uma reação complexa em tecidos que consiste principalmente nas respostas dos vasos sanguíneos e leucócitos. As principais defesas do organismo contra invasores estranhos são as proteínas plasmáticas e os leucócitos circulantes (células brancas sanguíneas), assim como os fagócitos teciduais, que são derivados de células circulantes. A presença de proteínas e leucócitos no sangue dá a eles a habilidade de alcançarem qualquer local onde eles possam ser necessários. Devido aos invasores como micro-organismos e células necróticas estarem tipicamente presentes nos tecidos, fora da circulação, isto resulta no fato de que as células circulantes e as proteínas têm de ser rapidamente recrutadas para estes locais extravasculares. A resposta inflamatória coordena as reações dos vasos, leucócitos e proteínas plasmáticas para alcançar esse objetivo.

As reações vasculares e celulares da inflamação são disparadas por fatores solúveis que são produzidos por várias células ou derivadas de proteínas do plasma e são geradas ou ativadas em resposta aos estímulos inflamatórios. Micro-organismos, células necróticas (qualquer que seja a causa da morte celular) e mesmo a hipoxia podem disparar a produção de mediadores inflamatórios e então provocar a inflamação. Tais mediadores iniciam e amplificam a resposta inflamatória e determinam seu padrão, severidade e manifestações clínicas e patológicas.

A inflamação pode ser aguda ou crônica, dependendo da natureza do estímulo e da efetividade da reação inicial em eliminar o estímulo ou os tecidos danificados. *A inflamação aguda* é rápida no início (tipicamente minutos) e de curta duração, persistindo por horas ou poucos dias. Suas principais características são a exsudação de fluido e proteínas do plasma (edema) e a migração de leucócitos, predominantemente neutrófilos (também chamados de leucócitos polimorfonucleares). Quando a inflamação aguda é bem-sucedida na eliminação dos agentes agressores, a reação reduz-se, mas se a resposta falha em limpar os agentes invasores, ela pode progredir para a fase crônica. *A inflamação crônica* pode se seguir à inflamação aguda ou ser insidiosa no início. Ela é de longa duração e está associada à presença dos linfócitos e macrófagos, proliferação de vasos sanguíneos, fibrose e destruição tecidual.

A inflamação é terminada quando o agente agressor é eliminado. A reação se resolve rapidamente, porque os mediadores são esgotados e dissipados e os leucócitos têm curtas meias-vidas nos tecidos. Em adição, os mecanismos anti-inflamatórios são ativados e servem para controlar a resposta e preveni-la de causar dano excessivo ao hospedeiro.

A resposta inflamatória é intimamente entrelaçada com o processo de reparo. Ao mesmo tempo em que a inflamação destrói, dilui e retira os agentes injuriantes, ela põe em movimento uma série de eventos que tentam curar o tecido danificado. O reparo se inicia durante a inflamação, mas alcança a conclusão usualmente depois que a influência injuriante tenha sido neutralizada. No processo de reparo, o tecido injuriado é substituído através da *regeneração* das células parenquimatosas nativas, pelo preenchimento do defeito com tecido fibroso (*cicatrização*) ou, mais comumente, pela combinação desses dois processos ([Cap. 3](#)).

Em algumas situações, a inflamação pode ser prejudicial. Mecanismos designados para destruir os agentes invasores e tecidos necróticos têm uma habilidade intrínseca para danificar os tecidos normais. Quando a inflamação é inapropriadamente direcionada contra os tecidos próprios ou não é adequadamente controlada, ela se torna a causa de injúria e doença. De fato, na medicina clínica, uma grande atenção é dada para as consequências dos danos da inflamação. As reações inflamatórias são subjacentes às doenças crônicas comuns, tais como artrite reumatoide, aterosclerose e fibrose pulmonar, assim como reações de hipersensibilidade a picadas de insetos, fármacos e toxinas que põem em risco a vida. Por essa razão, nossas farmácias estão cheias de fármacos anti-inflamatórios, que idealmente deveriam controlar as sequelas nocivas da inflamação sem interferir com seus efeitos benéficos.

A inflamação pode contribuir para uma variedade de doenças que não são primariamente devidas a respostas anormais do hospedeiro. Por exemplo, a inflamação crônica pode ter um papel na aterosclerose, diabetes tipo 2, distúrbios degenerativos tipo a doença de Alzheimer, e câncer. Em reconhecimento às consequências prejudiciais de amplo espectro da inflamação, ela é dramaticamente referida como o “assassino silencioso”.


Este capítulo descreve a sequência de eventos e mediadores da inflamação aguda e então seus padrões morfológicos. Isto é seguido por uma discussão das principais características da inflamação crônica. A inflamação tem uma história rica, e nós primeiramente pensamos em alguns pontos históricos mais interessantes em nossa consideração deste fascinante processo.

Destaques Históricos

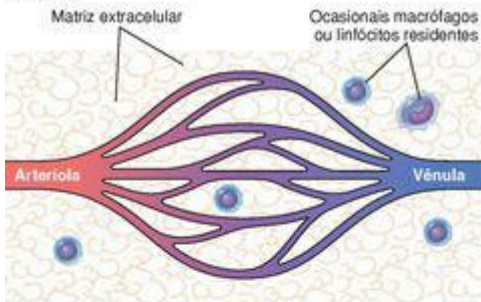
Embora as características clínicas da inflamação tenham sido descritas em papirus egípcios datados em torno de 3.000 a.C., Celsius, um escritor egípcio do primeiro século d.C., primeiro listou os quatro sinais cardinais da inflamação: *rubor* (vermelhidão), *tumor* (inchaço), *calor* (aquecimento) e *dolor* (dor).¹ Esses sinais são tipicamente mais proeminentes na inflamação aguda do que na inflamação crônica. Um quinto sinal clínico, a perda de função (*functio laesa*), foi adicionado por Rudolf Virchow no século XIX. Em 1793, o cirurgião escocês John Hunter notou o que agora é considerado um fato óbvio: que a inflamação não é uma doença, mas uma resposta inespecífica que tem um efeito *salutar* no hospedeiro.² Na década de 1880, o biólogo russo Elie Metchnikoff descobriu o processo de *fagocitose* observando a ingestão de espinhos de rosas por amebócitos de larvas de estrela do mar e de bactéria por leucócitos de mamíferos.³ Ele concluiu que o propósito da inflamação era de trazer as células fagocíticas para as áreas injuriadas para englobar a bactéria invasora. Esse conceito foi elegantemente satirizado por George Bernard Shaw em seu documento “O Dilema Médico”, em que a panaceia do médico é “estimular a fagocitose”! Sir Thomas Lewis, estudando a resposta inflamatória na pele, estabeleceu o conceito de que *substâncias químicas, tais como histamina (produzida localmente em resposta à injúria), medeiam as mudanças vasculares da inflamação*. Esse conceito fundamental é subjacente às importantes descobertas dos mediadores químicos da inflamação e ao uso de fármacos anti-inflamatórios na medicina clínica.

Inflamação Aguda

A *inflamação aguda* é uma rápida resposta do hospedeiro que serve para levar leucócitos e proteínas do plasma, tais como anticorpos, para os locais de infecção ou tecido injuriado. A inflamação aguda tem três principais componentes: (1) *alterações no calibre vascular que levam a um aumento no fluxo sanguíneo*; (2) *mudanças estruturais na microvasculatura que permitem que as proteínas do plasma e os leucócitos saiam da circulação* e (3) *emigração de leucócitos da microcirculação, seu acúmulo no foco da injúria e sua ativação para eliminar o agente agressor* ([Fig. 2-1](#)).



NORMAL



INFLAMADO

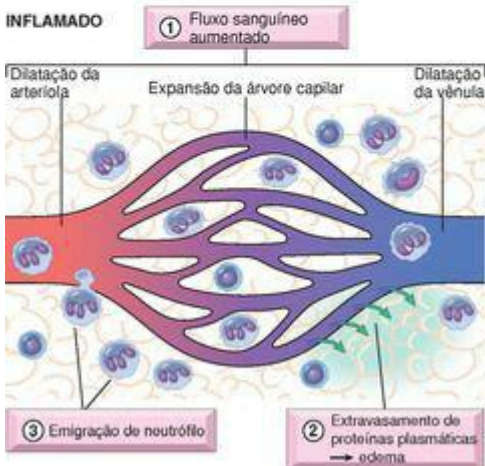


FIGURA 2-1

As principais manifestações locais da inflamação aguda, comparadas ao normal. (1) Dilatação vascular e aumento no fluxo sanguíneo (causando eritema e calor); (2) extravasamento e deposição extravascular de fluido plasmático e proteínas (edema); (3) emigração e acúmulo de leucócitos no local da injúria.

ESTÍMULOS PARA A INFLAMAÇÃO AGUDA

As reações inflamatórias agudas podem ser disparadas por uma variedade de estímulos:

Infeções (bacteriana, viral, fúngica, parasítica) e toxinas microbianas estão entre as causas clinicamente importantes mais comuns da inflamação. Os mamíferos possuem muitos mecanismos que sentem a presença de micro-organismos. Dentre os receptores mais importantes para os produtos microbianos estão a família de receptores do tipo *Toll* (TLRs), chamados depois de proteína *Toll* de *Drosophila*, e vários receptores citoplasmáticos, que podem detectar bactérias, vírus e fungos ([Cap. 6](#)). A ocupação desses receptores dispara vias de sinalização que estimulam a produção de vários mediadores.

A *necrose tecidual* de qualquer causa, incluindo *isquemia* (como em um infarto do miocárdio), *trauma* e *injúria física e química* (p. ex., injúria térmica, como em queimaduras ou úlceras de frio; irradiação; exposição a alguns agentes químicos ambientais). Várias moléculas liberadas das células necróticas são conhecidas por provocarem a inflamação; estas incluem o ácido úrico, um metabólito da purina; trifosfato de adenosina, o estoque normal de energia; uma proteína ligante de DNA de função desconhecida chamada HMGB-1, e mesmo o DNA, quando ele é liberado no citoplasma e não sequestrado no núcleo, como ele normalmente deveria ser. [4](#) A *hipoxia*, que frequentemente é subjacente à injúria celular, também é, por si só, um indutor da resposta inflamatória. Essa resposta é grandemente mediada por uma proteína chamada HIF-1 α (fator-1 α induzido por hipoxia), que é produzida pelas células privadas de oxigênio, e ativa a transcrição de muitos genes envolvidos na inflamação, incluindo o fator de crescimento endotelial vascular (VEGF), que aumenta a permeabilidade vascular. [5](#)

Corpos estranhos (lascas de madeira, sujeira, suturas) tipicamente elicitam a inflamação porque causam injúria tecidual traumática ou transportam micróbios.

Reações imunes (também chamadas de reações de hipersensibilidade) são reações nas quais o sistema imune normalmente protetor causa um dano nos próprios tecidos do indivíduo. As respostas imunes injuriantes podem ser direcionadas contra antígenos próprios, causando as *doenças autoimunes*, ou podem ser reações excessivas contra substâncias ou micróbios do ambiente. A inflamação é a principal causa de injúria tecidual nessas doenças ([Cap. 6](#)). Devido aos estímulos para as respostas inflamatórias (*i.e.*, tecidos próprios) não poderem ser eliminados, as reações autoimunes tendem a ser persistentes e dificultar a cura, são associadas com inflamação crônica e são causas importantes de morbidade e mortalidade. A inflamação é induzida por citocinas produzidas pelos linfócitos T e outras células do sistema imune (descritos mais adiante e no [Cap. 6](#)). O termo *doença inflamatória imunomediada* frequentemente é usado para se referir a esse grupo de desordens.

Todas as reações inflamatórias compartilham as mesmas características básicas, embora diferentes estímulos possam induzir reações com algumas características distintas. Nós vamos primeiramente descrever a sequência típica de eventos na inflamação aguda e então os mediadores químicos responsáveis pela inflamação e o aspecto morfológico dessas reações.

REAÇÕES DOS VASOS SANGUÍNEOS NA INFLAMAÇÃO AGUDA

Na inflamação, os vasos sanguíneos passam por uma série de mudanças que são destinadas a maximizar o movimento de proteínas plasmáticas e células circulantes para fora da circulação e para dentro do local da infecção ou injúria. O escape de fluidos, proteínas e células sanguíneas do sistema vascular para dentro do tecido intersticial ou cavidades corporais é conhecido como *exsudação*. O *exsudato* é o fluido extravascular que tem uma alta concentração proteica, contém restos celulares e tem uma alta gravidade específica. Sua presença indica um aumento na permeabilidade normal dos pequenos vasos sanguíneos em uma área de injúria e, portanto, uma reação inflamatória (Fig. 2-2). Em contraste, um *transudato* é um fluido com baixo conteúdo proteico (a maior parte do qual é albumina), pouco ou nenhum material celular e baixa gravidade específica. Ele é essencialmente um ultrafiltrado de plasma sanguíneo que resulta de desbalanço osmótico ou hidrostático ao longo da parede do vaso sem um aumento na permeabilidade vascular (Cap. 4). O *edema* denota um excesso de fluido no tecido intersticial ou cavidades serosas; ele pode ser ou um exsudato ou um transudato. O *pus*, um exsudato *purulento*, é um exsudato inflamatório rico em leucócitos (principalmente neutrófilos), restos de células mortas e, em muitos casos, micróbios.

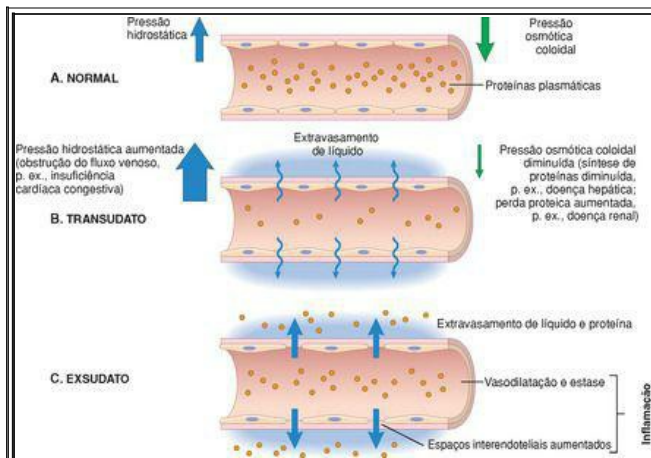


FIGURA 2-2

Formação de transudatos e exsudatos. **A**, A pressão hidrostática normal (*setas azuis*) é de cerca de 32 mmHg no terminal arterial do leito vascular e de 12 mmHg no terminal venoso; a pressão osmótica coloidal média do tecido é de aproximadamente 25 mmHg (*setas verdes*), o que é igual à pressão capilar média. Por este motivo, o fluxo de fluido ao longo do leito vascular é quase nada. **B**, Um transudato é formado quando o fluido extravasa por causa da pressão hidrostática aumentada ou da pressão osmótica diminuída. **C**, Um exsudato é formado na inflamação, porque a permeabilidade vascular aumenta como resultado dos espaços interendoteliais aumentados.

As reações vasculares da inflamação aguda consistem em mudanças no fluxo de sangue e na permeabilidade dos vasos. A proliferação de vasos sanguíneos (angiogênese) é proeminente durante o reparo e na inflamação crônica; esse processo é discutido no [Capítulo 3](#).

Mudanças no Fluxo e no Calibre Vascular

As mudanças no fluxo e no calibre vascular se iniciam logo após a injúria e consistem no seguinte:

A *vasodilatação* é uma das manifestações mais iniciais da inflamação aguda; algumas vezes ela se segue a uma constrição transitória das arteríolas, durando poucos segundos. A vasodilatação primeiro envolve as arteríolas e então leva à abertura de novos leitos capilares na área. O resultado é o *fluxo sanguíneo aumentado*, que é a causa do calor e vermelhidão (*eritema*) no local da inflamação. *A vasodilatação é induzida pela ação de vários mediadores, notavelmente a histamina e o óxido nítrico (NO), no músculo liso vascular.*

A vasodilatação é rapidamente seguida pela *permeabilidade aumentada da microvasculatura*, com extravasamento de fluido rico em proteína para os tecidos extravasculares; este processo é descrito em detalhes a seguir.

A perda de fluido e o diâmetro aumentado do vaso levam à lentificação no fluxo sanguíneo, concentração de hemácias em pequenos vasos e viscosidade aumentada do sangue. Essas mudanças resultam em dilatação dos pequenos vasos que são cheios com hemácias se movimentando lentamente, uma condição denominada *estase*, que é vista como *congestão vascular* (produzindo vermelhidão localizada) no exame do tecido envolvido.

À medida que a estase se desenvolve, os leucócitos sanguíneos, principalmente os neutrófilos, se acumulam ao longo do endotélio vascular. Ao mesmo tempo, as células endoteliais são ativadas por mediadores produzidos nos locais de infecção e tecidos danificados e expressam níveis aumentados de moléculas de adesão. Os leucócitos então aderem ao endotélio e logo depois eles migram através da parede vascular para dentro do tecido intersticial, em uma sequência que é descrita adiante.

Permeabilidade Vascular Aumentada (Extravasamento Vascular)

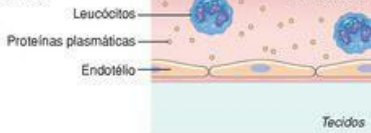
Uma marca da inflamação aguda é a permeabilidade vascular aumentada levando ao escape de exsudato rico em proteína para dentro do tecido extravascular, causando *edema*. Vários mecanismos são responsáveis pela permeabilidade vascular aumentada ([Fig. 2-3](#)):

Contração das células endoteliais resultando em espaços interendoteliais aumentados é o mecanismo mais comum de extravasamento vascular e é elicitado por histamina, bradicinina, leucotrienos, o neuropeptídeo substância P e muitos outros mediadores químicos. [6,7](#) Isto é chamado de *resposta transitória imediata* porque ela ocorre rapidamente após a exposição ao mediador e usualmente é de curta duração (15-30 minutos). Em algumas formas de injúria branda (p. ex., após queimaduras, irradiação X ou radiação ultravioleta e exposição a certas toxinas bacterianas), o extravasamento vascular se inicia após um atraso de 2 a 12 horas e dura por várias horas ou mesmo dias; esse *extravasamento atrasado e prolongado* pode ser causado pela contração das células endoteliais ou dano endotelial brando. A queimadura de sol com aparecimento tardio é um bom exemplo deste tipo de extravasamento.

Injúria endotelial, resultando em necrose da célula endotelial e desprendimento. [8](#) O dano direto ao endotélio é encontrado em injúrias graves, por exemplo, em queimaduras, ou pela ação de micróbios que alcançam as células endoteliais. [9](#) Os neutrófilos que aderem ao endotélio durante a inflamação também podem causar dano às células endoteliais e, então, amplificar a reação. Na maioria dos exemplos, o extravasamento se inicia imediatamente após a injúria e é mantido por várias horas até que os vasos danificados sejam trombosados ou reparados.

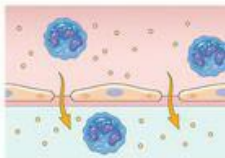
Transporte aumentado de fluidos e proteínas, chamado de *transcitose*, através da célula endotelial. Esse processo pode envolver canais consistindo em vesículas e vacúolos não revestidos interconectados, chamados de *organelas vesiculovacuolares*, muitos dos quais localizados próximo às junções intercelulares. [10](#) Certos fatores, tais como VEGF ([Cap. 3](#)), parecem promover o extravasamento vascular em parte pelo aumento no número e, talvez, tamanho desses canais.

A. NORMAL



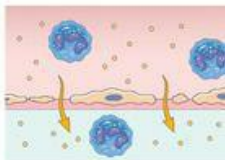
B. RETRAÇÃO DAS CELULAS ENDOTELIAIS

- Ocorre principalmente nas vênulas
- Induzida por histamina, NO, outros mediadores
- Rápida e de vida curta (minutos)



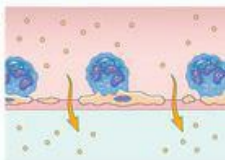
C. INJÚRIA ENDOTELIAL

- Ocorre nas arteríolas, capilares e vênulas
- Causada por queimaduras, algumas toxinas microbianas
- Rápida; pode ser de vida longa (horas a dias)



D. INJÚRIA VASCULAR MEDIADA POR LEUCÓCITO

- Ocorre nas vênulas, capilares pulmonares
- Associada com estágios tardios da inflamação
- Longa duração (horas)



E. TRANSCITOSE AUMENTADA

- Ocorre nas vênulas
- Induzida por VEGF

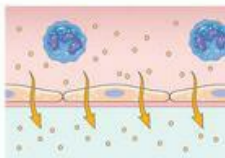


FIGURA 2-3

Principais mecanismos de permeabilidade vascular aumentada na inflamação e suas características e causas subjacentes. NO, Óxido nítrico; VEGF, fator de crescimento endotelial vascular.

Embora esses mecanismos de permeabilidade vascular aumentada sejam descritos separadamente, provavelmente todos contribuem em vários graus nas respostas à maioria dos estímulos. Por exemplo, em vários estágios de queimadura térmica, o extravasamento resulta de contração endotelial mediada quimicamente e injúria endotelial direta dependente de leucócitos. O extravasamento vascular induzido por todos esses mecanismos pode causar perda de fluido com risco à vida em pacientes gravemente queimados.

Respostas dos Vasos Linfáticos

Embora a maioria da ênfase em nossa discussão de inflamação seja nas reações dos vasos sanguíneos, os vasos linfáticos também participam na resposta. O sistema de linfáticos e linfonodos filtra e policia os fluidos extravasculares. Relembre que os linfáticos normalmente drenam a pequena quantidade de fluido extravascular que exsuda para fora dos capilares. Na inflamação, o fluxo da linfa é aumentado e ajuda a drenar o fluido do edema que se acumula devido à permeabilidade vascular aumentada. Em adição ao fluido, leucócitos e restos celulares, assim como micróbios, podem encontrar seu caminho em direção a linfa. Os vasos linfáticos, assim como os vasos sanguíneos, proliferam durante as reações inflamatórias para lidar com a carga aumentada. [11,12](#) Os linfáticos podem se tornar secundariamente inflamados (*linfangite*), como podem os linfonodos de drenagem (*linfadenite*). Os linfonodos inflamados frequentemente são aumentados por causa da hiperplasia dos folículos linfóides e números aumentados de linfócitos e macrófagos. Essa constelação de mudanças patológicas é denominada *linfadenite reativa* ou *inflamatória* ([Cap. 13](#)). Para os médicos, a presença de listras vermelhas perto de um ferimento na pele é um sinal revelador de infecção no ferimento. Essas listras seguem o curso dos canais linfáticos e são diagnósticas de linfangite; elas podem ser acompanhadas por alargamento doloroso dos linfonodos de drenagem, indicando linfadenite.

REAÇÕES DOS LEUCÓCITOS NA INFLAMAÇÃO

Como mencionado anteriormente, uma função crítica da inflamação é a de entregar leucócitos ao local da injúria e ativar os leucócitos para eliminar os agentes agressores. Os leucócitos mais importantes nas reações inflamatórias crônicas são aqueles capazes de fagocitar, chamados de neutrófilos e macrófagos. Esses leucócitos ingerem e destroem bactérias e outros micróbios e eliminam o tecido necrótico e substâncias estranhas. Os leucócitos também produzem fatores de crescimento que ajudam no reparo. O preço que é pago pela potência defensiva dos leucócitos é que, quando fortemente ativados, eles podem induzir dano tecidual e prolongar a inflamação, porque os produtos dos leucócitos que destroem os micróbios e tecidos necróticos também podem danificar os tecidos normais do hospedeiro.

Os processos envolvendo os leucócitos na inflamação consistem em: seu recrutamento do sangue para dentro dos tecidos extravasculares, reconhecimento dos micróbios e tecidos necróticos, e remoção do agente agressor.

Recrutamento dos Leucócitos para os Locais de Infecção e Injúria

A jornada dos leucócitos da luz dos vasos para o tecido intersticial, chamada de extravasamento, pode ser dividida nos seguintes passos¹³ (Fig. 2-4):

1. Na luz: *marginação, rolamento e adesão ao endotélio*. O endotélio vascular no seu estado normal não ativado não se liga às células circulantes ou impede sua passagem. Na inflamação, o endotélio é ativado e pode se ligar aos leucócitos, como um prelúdio de sua saída dos vasos sanguíneos.
2. Migração através do endotélio e parede do vaso.
3. Migração nos tecidos em direção aos estímulos quimiotáticos.

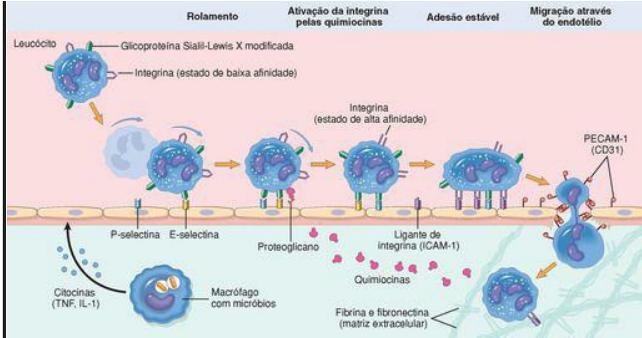


FIGURA 2-4

O processo com múltiplas etapas da migração de neutrófilos ao longo dos vasos sanguíneos, mostrado aqui para os neutrófilos. Primeiro os leucócitos rolam, então se tornam ativados e aderem ao endotélio, então transmigram pelo endotélio, penetrando na membrana basal e migrando em direção aos quimioatraentes liberados na fonte da injúria. Diferentes moléculas têm papéis predominantes em diferentes fases desse processo – selectinas na rolagem; quimiocinas (usualmente mostradas ligadas aos proteoglicanos) nos neutrófilos ativados para aumentar a avidade das integrinas; integrinas em firme adesão e CD31 (PECAM-1) na transmigração. Os neutrófilos expressam baixos níveis de L-selectina; eles se ligam às células endoteliais predominantemente via P- e E-selectinas. ICAM-1, molécula 1 de adesão intercelular; TNF, Fator de necrose tumoral.

Adesão do Leucócito ao Endotélio. No sangue que flui normalmente nas vênulas, as hemácias estão confinadas à coluna axial central, deslocando os leucócitos em direção à parede do vaso. Devido ao fluxo sanguíneo se lentificar no princípio da inflamação (estase), as condições hemodinâmicas mudam (o estresse de cisalhamento na parede do vaso diminui) e mais leucócitos assumem uma posição periférica ao longo da superfície endotelial. Esse processo de redistribuição dos leucócitos é chamado de *marginacão*. Subsequentemente, leucócitos individuais e depois filas de leucócitos aderem transitoriamente ao endotélio, se desligam e se ligam novamente, *rolando* assim na parede do vaso. Finalmente, as células chegam ao repouso em algum local onde elas *aderem* firmemente (parecendo-se com seixos sobre os quais a corrente corre sem perturbá-las).

A adesão dos leucócitos às células endoteliais é mediada por moléculas de adesão complementares nos dois tipos celulares cuja expressão está aumentada pelas proteínas secretadas, chamadas citocinas. [13,14](#) As citocinas são secretadas pelas células nos tecidos em resposta aos micróbios e outros agentes injuriantes, garantindo então que os leucócitos sejam recrutados para os tecidos onde estes estímulos estão presentes. As interações iniciais de rolamento são mediadas por uma família de proteínas chamadas *selectinas*. [15,16](#) (Tabela 2-1). Existem três tipos de selectinas: uma expressa nos leucócitos (L-selectina), uma no endotélio (E-selectina) e uma em plaquetas e no endotélio (P-selectina). Os ligantes das selectinas são oligossacarídeos sializados ligados a uma coluna de glicoproteína tipo mucina. A expressão das selectinas e seus ligantes é regulada pelas citocinas produzidas em resposta à infecção e injúria. Os macrófagos teciduais, mastócitos e células endoteliais que encontram os micróbios e tecidos mortos respondem secretando várias citocinas, incluindo o fator de necrose tumoral (TNF), [17](#) interleucina-1 (IL-1) [18](#) e quimiocinas (citocinas quimioatraentes). [19,20](#) (Citocinas são descritas em mais detalhes adiante e no [Cap. 6](#).) TNF e IL-1 agem nas células endoteliais das vênulas pós-capilares adjacentes à infecção e induzem a expressão coordenada de numerosas moléculas de adesão ([Fig. 2-5](#)). Dentro de 1 a 2 horas, as células endoteliais começam a expressar E-selectina e os ligantes da E-selectina. Outros mediadores tais como histamina, trombina e fator ativador de plaqueta (PAF), descritos posteriormente, estimulam a redistribuição da P-selectina de seus estoques intracelulares normais nos grânulos das células endoteliais (chamados de corpos de Weibel-Palade) para a superfície celular. Os leucócitos expressam a L-selectina no topo de seus microvilos e também expressam ligantes para as E- e P-selectinas, todos os quais se ligam às moléculas complementares nas células endoteliais. Estas são interações de baixa afinidade com uma rápida taxa e são rapidamente rompidas pelo fluir do sangue. Como resultado, os leucócitos ligados se ligam, desligam e se ligam novamente e então começam a rolar ao longo da superfície endotelial.

TABELA 2-1 Moléculas de Adesão Leucócito-Endotélio

Molécula Endotelial	Molécula de Leucócito	Principal Papel
P-selectina	Proteínas Sialil-Lewis X modificadas	Rolamento (neutrófilos, monócitos, linfócitos T)
E-selectina	Proteínas Sialil-Lewis X modificadas	Rolamento e adesão (neutrófilos, monócitos, linfócitos T)
GlyCam-1, CD34	L-selectina*	Rolamento (neutrófilos, monócitos)
ICAM-1 (família de imunoglobulina)	Integrinas CD11/CD18 (β_2) (LFA-1, Mac-1)	Adesão, parada, transmigração (neutrófilos, monócitos, linfócitos)
VCAM-1 (família de	Integrina VLA-4 (β_1)	Adesão (neutrófilos, monócitos,

imunoglobulina)

linfócitos)

*L-selectina é fracamente expressa nos neutrófilos. Ela está envolvida na ligação dos linfócitos T circulantes às vênulas endoteliais altas nos linfonodos e tecidos linfóides mucosos, e subsequente “volta para casa” dos linfócitos para estes tecidos.

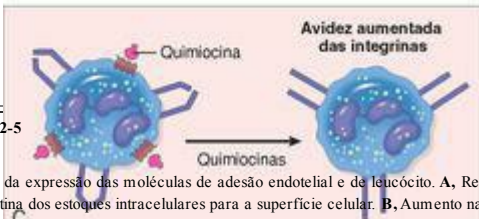
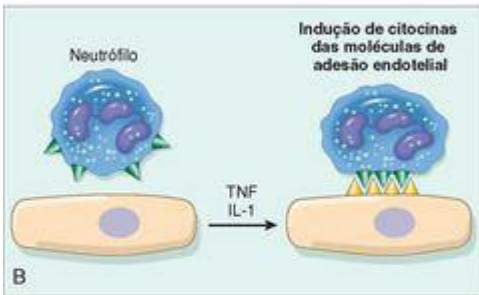
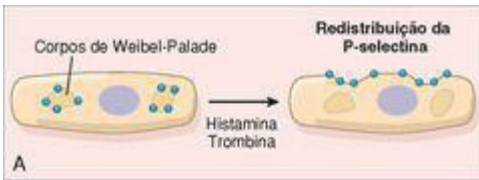


FIGURA 2-5

Regulação da expressão das moléculas de adesão endotelial e de leucócito. **A**, Redistribuição da P-selectina dos estoques intracelulares para a superfície celular. **B**, Aumento na expressão na superfície das selectinas e ligantes de integrinas na ativação do endotélio pelas citocinas. **C**, Aumento na avidéz de ligação das integrinas induzido pelas quimiocinas. O agrupamento das integrinas contribui para seu aumento na avidéz de ligação (não mostrado). IL-1, Interleucina-1; TNF, fator de necrose tumoral.

Essas fracas interações de rolamento reduzem a velocidade dos leucócitos e dão a eles a oportunidade de se ligar mais firmemente ao endotélio. A firme adesão é mediada por uma família de proteínas heterodiméricas de superfície dos leucócitos chamadas *integrinas*²¹ (Tabela 2-1). TNF e IL-1 induzem a expressão endotelial de ligantes para as integrinas, principalmente a molécula-1 de adesão de célula vascular (VCAM-1, o ligante para a integrina VLA-4) e a molécula-1 de adesão intercelular (ICAM-1, o ligante para as integrinas LFA-1 e Mac-1). Normalmente, os leucócitos expressam integrinas em um estado de baixa afinidade. Enquanto isso, as quimiocinas que foram produzidas no local da injúria entram no vaso sanguíneo, ligam-se aos proteoglicanos das células endoteliais e são mostradas em altas concentrações na superfície endotelial. Essas quimiocinas se ligam e ativam os leucócitos em rolamento. Uma das consequências da ativação é a conversão das integrinas VLA-4 em LFA-1 nos leucócitos em um estado de alta afinidade.²² A combinação da expressão de ligantes de integrinas induzida pelas citocinas no endotélio e a ativação das integrinas nos leucócitos resulta em firme ligação mediada pelas integrinas dos leucócitos ao endotélio no local da inflamação. Os leucócitos param de rolar, seus citoesqueletos são reorganizados e eles se espalham para fora da superfície endotelial.

Migração do Leucócito através do Endotélio. O próximo passo no processo de recrutamento do leucócito é a *migração dos leucócitos através do endotélio*, chamada de transmigração ou *diapedese*. A transmigração dos leucócitos ocorre principalmente nas vênulas pós-capilares. As quimiocinas agem nos leucócitos aderentes e estimulam as células a migrarem através dos espaços interendoteliais em direção ao gradiente de concentração químico, que é em direção ao local da injúria ou infecção onde as quimiocinas estão sendo produzidas.²³ Várias moléculas de adesão presentes nas junções intercelulares entre as células endoteliais estão envolvidas na migração dos leucócitos. Essas moléculas incluem um membro da superfamília de imunoglobulinas chamado de PECAM-1 (molécula de adesão de célula endotelial e plaqueta) ou CD31²⁴ e várias moléculas de adesão juncional²⁵. Após atravessar o endotélio, os leucócitos penetram na membrana basal, provavelmente pela secreção de colagenases, e entram no tecido extravascular. As células migram então em direção ao gradiente quimiotático criado pelas quimiocinas e se acumulam no local extravascular. No tecido conjuntivo, os leucócitos são capazes de aderir à matriz extracelular devido às integrinas e à ligação de CD44 às proteínas da matriz. Então, *os leucócitos são retidos no local onde eles são necessários*.

A principal prova da importância das moléculas de adesão dos leucócitos é a existência de deficiências genéticas nessas moléculas, que resultam em infecções bacterianas recorrentes como uma consequência da adesão prejudicada dos leucócitos e inflamação defeituosa.²⁶ Indivíduos com *deficiência na adesão de leucócitos tipo 1* têm um defeito na biossíntese da cadeia β_2 compartilhada pelas integrinas LFA-1 e Mac-1. A *deficiência na adesão de leucócitos tipo 2* é causada pela ausência do sialil-Lewis X, o ligante contendo fucose para as E- e P-selectinas, como resultado de um defeito na fucosil transferase, a enzima que liga a molécula de fucose ao esqueleto de proteína.

Quimiotaxia dos Leucócitos. Após sair da circulação, os leucócitos emigram para os tecidos em direção ao local da injúria por um processo chamado *quimiotaxia*, que é definido como locomoção originada ao longo de um gradiente químico. Ambas as substâncias, exógenas e endógenas, podem agir como quimioatraentes. Os agentes exógenos mais comuns são os

produtos bacterianos, incluindo os peptídeos que possuem um aminoácido terminal *N*-formilmetionina e alguns lipídios. Os quimioatraentes endógenos incluem vários mediadores químicos (descritos adiante): (1) *citocinas*, particularmente aquelas da família de quimiocinas (p. ex., IL-8); (2) *componentes do sistema complemento*, particularmente *C5a* e (3) *metabólitos do ácido araquidônico (AA)*, principalmente o leucotrieno *B₄* (*LTB₄*). Todos esses agentes quimiotáticos se ligam a receptores específicos ligados a proteínas G transmembrana na superfície dos leucócitos. ²⁷ Sinais iniciados a partir desses receptores resultam em ativação de segundos mensageiros que aumentam o cálcio citosólico e ativam pequenas guanosinas trifosfatases da família Rac/Rho/cdc42, assim como um número de cinases. Esses sinais induzem a polimerização da actina, resultando em quantidades aumentadas de actina polimerizada na direção da borda da célula e localização de filamentos de miosina na parte posterior. O leucócito se move pela extensão do filopódio que puxa a parte de trás da célula na direção da extensão, como um automóvel com volante na frente do motorista é puxado pelas rodas na frente ([Fig. 2-6](#)). O resultado líquido é que os leucócitos migram para os estímulos inflamatórios na direção do gradiente dos quimioatraentes localmente produzidos.

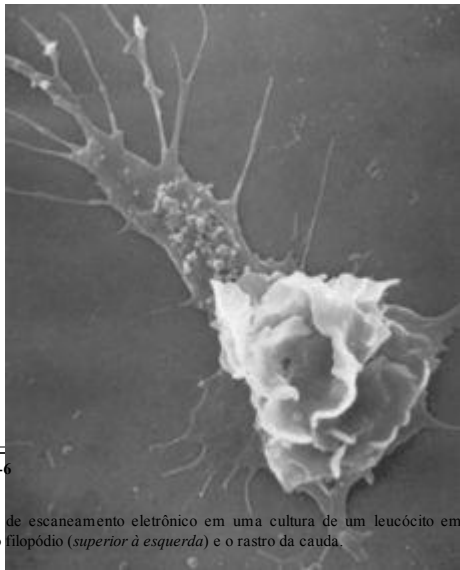


FIGURA 2-6

Micrografia de escaneamento eletrônico em uma cultura de um leucócito em movimento mostrando o filopódio (*superior à esquerda*) e o rastro da cauda.

(Cortesia do Dr. Morris J. Karnovsky, Harvard Medical School, Boston, MA.)

A natureza do infiltrado de leucócitos varia com a idade da resposta inflamatória e como o tipo de estímulo. Na maioria das formas de inflamação aguda, os *neutrófilos predominam no infiltrado inflamatório durante as primeiras 6 a 24 horas e são substituídos pelos monócitos em 24 a 48 horas* (Fig. 2-7). Várias razões explicam o surgimento precoce dos neutrófilos: eles são mais numerosos no sangue, respondem mais rapidamente às quimiocinas e podem se ligar mais firmemente às moléculas de adesão que são rapidamente induzidas nas células endoteliais, tais como P- e E-selectinas. Após a entrada nos tecidos, os neutrófilos têm vida curta; eles entram em apoptose e desaparecem em 24 a 48 horas. Os monócitos não somente sobrevivem por mais tempo, mas podem proliferar nos tecidos e então se tornar a população dominante nas reações inflamatórias crônicas. Eles são, entretanto, exceções a este padrão de infiltração celular. Em certas infecções – por exemplo, aquelas produzidas por bactérias *Pseudomonas* – o infiltrado celular é dominado por neutrófilos continuamente recrutados por vários dias; em infecções virais, os linfócitos podem

ser as primeiras células a chegar; em algumas reações de hipersensibilidade, os eosinófilos podem ser o tipo celular principal.

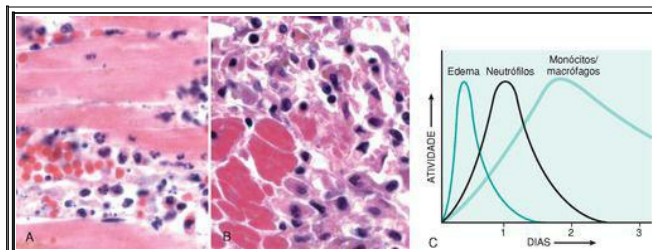


FIGURA 2-7

Natureza do infiltrado de leucócitos nas reações inflamatórias. As fotomicrografias são representativas dos infiltrados celulares iniciais (neutrófilos) (A) e tardios (mononucleares) (B) vistos em uma reação inflamatória no miocárdio após a necrose isquêmica (infarto). As cinéticas do edema e da infiltração celular (C) são aproximações.

A compreensão molecular do recrutamento e migração dos leucócitos forneceu um grande número de alvos terapêuticos potenciais para o controle da inflamação nociva. ¹⁴Agentes que bloqueiam o TNF, uma das principais citocinas no recrutamento dos leucócitos, estão entre os agentes terapêuticos mais bem-sucedidos que foram desenvolvidos para doenças inflamatórias crônicas, e antagonistas das interinas dos leucócitos (p. ex., VLA-4), selectinas e quimiocinas são aprovados para doenças inflamatórias ou em estudos clínicos. Prognosticamente, esses antagonistas não somente têm o efeito desejado de controle da inflamação, mas podem comprometer a habilidade dos pacientes tratados de se defenderem contra micróbios, o que, é claro, é a função fisiológica da resposta inflamatória.

Reconhecimento dos Micro-organismos e Tecidos Mortos

Uma vez que os leucócitos (neutrófilos e monócitos) tenham sido recrutados para o local da infecção ou para a célula morta, eles têm que ser ativados para realizar suas funções. As respostas dos leucócitos consistem em dois passos sequenciais de eventos: (1) reconhecimento dos agentes agressores, os quais liberam sinais que (2) ativam os leucócitos para ingerir e destruir os agentes agressores e amplificar a reação inflamatória.

Os leucócitos expressam vários receptores que reconhecem o estímulo externo e liberam os sinais ativadores (Fig. 2-8).

Receptores para produtos microbianos: os receptores do tipo Toll (TLRs) reconhecem componentes de diferentes tipos de micróbios. Até aqui, 10 TLRs de mamíferos foram identificados e cada um parece ser necessário para as respostas a diferentes classes de patógenos infecciosos. ²⁸ TLRs diferentes têm papéis essenciais nas respostas celulares ao lipopolissacarídeo bacteriano (LPS, ou endotoxina), outros proteoglicanos bacterianos e lipídios, e nucleotídeos CpG não metilados, todos os quais são abundantes nas bactérias, assim como o RNA de fita dupla, que é produzido por alguns vírus. Os TLRs estão presentes na superfície celular e nas vesículas endossômicas dos leucócitos (e muitos outros tipos celulares), então eles são capazes de perceber produtos extracelulares e micróbios ingeridos. Esses receptores funcionam através de cinases associadas a receptor para estimular a produção de substâncias microbicidas e citocinas pelos leucócitos. Várias outras proteínas citoplasmáticas em leucócitos reconhecem peptídeos bacterianos e RNA viral. ²⁹

Receptores acoplados a proteínas G encontrados em neutrófilos, macrófagos e na maior parte de outros tipos de leucócitos reconhecem pequenos peptídeos bacterianos contendo resíduos de *N*-formilmetionil. Devido a todas as proteínas bacterianas e poucas proteínas de mamíferos (somente aquelas sintetizadas dentro da mitocôndria) serem iniciadas com *N*-formilmetionil, este receptor habilita os neutrófilos a detectar e responder às proteínas bacterianas. Outros receptores acoplados a proteína G reconhecem as quimiocinas, produtos da quebra do complemento tais como C5a, e mediadores lipídicos, incluindo fator ativador de plaquetas, prostaglandinas e leucotrienos, todos os quais são produzidos em resposta aos micróbios e à injúria celular. A ligação dos ligantes, tais como produtos microbianos e mediadores, aos receptores acoplados à proteína G induz a migração das células do sangue através do endotélio e produção de substâncias microbicidas pela ativação do *burst* respiratório.

Receptores para opsoninas: os leucócitos expressam receptores para proteínas que recobrem os micróbios. O processo de revestimento de uma partícula, tal como um micróbio, para ser alvo da ingestão (fagocitose) é chamado de *opsonização*, e as substâncias que fazem isso são as *opsoninas*. Essas substâncias incluem anticorpos, proteínas do complemento e lectinas. Uma das maneiras mais eficientes de aumentar a fagocitose de partículas é recobrir as partículas com anticorpos IgG específicos para as partículas, que são então reconhecidas pelo receptor Fc γ de alta afinidade dos fagócitos, chamado de Fc γ RI (Cap. 6). Os componentes do sistema complemento, especialmente os fragmentos da proteína C3 do complemento, também são potentes opsoninas, porque esses fragmentos se ligam aos micróbios e os fagócitos expressam um receptor, chamado de receptor de complemento tipo 1 (CR1), que reconhece os produtos da quebra de C3 (discutidos adiante). As lectinas do plasma, principalmente a lectina ligante de manana, também se liga às bactérias e as entrega aos leucócitos. A ligação das partículas opsonizadas ao receptor Fc ou C3 dos leucócitos promove a fagocitose das partículas e ativa as células.

Receptores para citocinas: os leucócitos expressam receptores para citocinas que são produzidas em resposta aos micróbios. Um dos mais importantes desses citocinas é o interferon- γ (IFN- γ), que é secretado pelas células assassinas naturais (*natural killer*) reagindo aos micróbios e pelos linfócitos T ativados por antígenos durante as respostas imunes adaptativas (Cap. 6). O IFN- γ é a principal citocina ativadora de macrófagos.

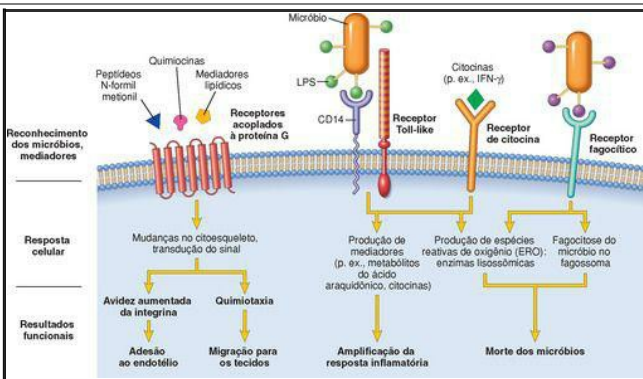


FIGURA 2-8


Receptores e respostas de leucócitos. Diferentes classes de receptores de superfície celular dos leucócitos reconhecem diferentes estímulos. Os receptores iniciam as respostas que medeiam as funções dos leucócitos. Somente alguns receptores são representados (ver texto para detalhes). IFN- γ , interferon- γ ; LPS, lipopolissacarídeo(s).

Remoção dos Agentes Agressores

O reconhecimento dos micróbios ou células mortas pelos receptores descritos anteriormente induz várias respostas nos leucócitos que são referidas sob a rubrica de *ativação de leucócito* (Fig. 2-8). A ativação resulta de vias de sinalização que são disparadas nos leucócitos, resultando em aumento no Ca^{2+} citosólico e ativação de enzimas tais como proteína cinase C e fosfolipase A₂. As respostas funcionais que são mais importantes para a destruição dos micróbios e outros agentes lesivos são a fagocitose e a morte intracelular. Várias outras respostas ajudam nas funções defensivas da inflamação e podem contribuir para suas consequências injuriantes.

Fagocitose. A fagocitose envolve três passos sequenciais (Fig. 2-9): (1) *reconhecimento e ligação*

da partícula a ser ingerida pelo leucócito; (2) sua *ingestão*, com subsequente formação do vacúolo fagocítico e (3) *morte ou degradação* do material ingerido. [30](#)

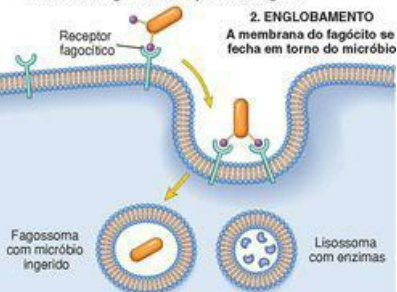


1. RECONHECIMENTO E LIGAÇÃO

Micróbios se ligam aos receptores do fagócito

2. ENGOBAMENTO

A membrana do fagócito se fecha em torno do micróbio



Fusão do fagossoma com o lisossoma

3. DESTRUIÇÃO DOS MICRÓBIOS

Morte dos micróbios pelas enzimas lisossômicas no fagolisossoma

Morte dos micróbios pelos ERO e NO

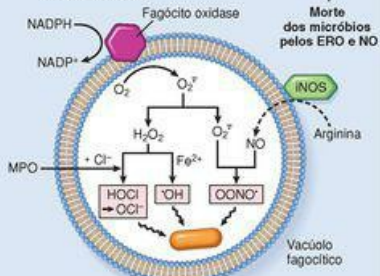


FIGURA 2-9

Fagocitose e destruição intracelular dos micróbios. A fagocitose de partículas (p. ex., bactérias) envolve a ligação a receptores na membrana do leucócito, englobamento e fusão dos lisossomas com os vacúolos fagocíticos. Isto é seguido pela destruição das partículas ingeridas dentro dos fagolisossomas pelas enzimas lisossômicas e pelas espécies reativas de oxigênio e nitrogênio. Os produtos microbicidas gerados a partir do superóxido ($O_2^{\bullet-}$) são o hipoclorito ($HOCl^{\bullet}$) e o radical hidroxila (OH^{\bullet}), e a partir do óxido nítrico (NO) é o peroxinitrito ($OONO^{\bullet}$). Durante a fagocitose, os conteúdos dos grânulos podem ser liberados dentro dos tecidos extracelulares (não mostrados). MPO, Mieloperoxidase; iNOS, NO sintase induzida.

Os receptores de manose, receptores limpadores (scavenger) e receptores para várias opsoninas funcionam para ligar-se aos e ingerir os micróbios. O receptor manose em macrófagos é uma lectina que se liga aos resíduos terminais manose e fucose de glicoproteínas e glicolipídios. Esses açúcares são tipicamente parte das moléculas encontradas nas paredes celulares microbianas, enquanto as glicoproteínas e glicolipídios de mamíferos contêm ácido siálico e N-acetilgalactosamina terminais. Por esse motivo, o receptor de manose reconhece micróbios e não as células do hospedeiro. *Os receptores limpadores* foram originalmente definidos como moléculas que se ligam e medeiam a endocitose de partículas de lipoproteína de baixa densidade (LDL) oxidada ou acetilada que não podem mais interagir com o receptor convencional de LDL. Os receptores limpadores de macrófagos se ligam a uma variedade de micróbios em adição às partículas de LDL modificadas. As integrinas dos macrófagos, notavelmente a Mac-1 (CD11b/CD18), também podem se ligar aos micróbios para a fagocitose.

A eficiência da fagocitose é grandemente aumentada quando os micróbios são opsonizados por proteínas específicas (opsoninas) para as quais os fagócitos expressam receptores de alta afinidade. Como descrito anteriormente, as principais opsoninas são os anticorpos IgG, o produto da quebra de C3b do complemento, e certas lectinas do plasma, notavelmente a lectina ligante de manana, todas as quais reconhecidas por receptores específicos nos leucócitos.

Englobamento. Após a partícula ser ligada aos receptores do fagócito, extensões do citoplasma (pseudópodos) fluem ao redor dela e a membrana plasmática se fecha para formar uma vesícula (fagossoma) que engloba a partícula. O fagossoma então se funde com o grânulo lisossômico, resultando em descarga do conteúdo do grânulo para dentro do fagolisossoma ([Fig. 2-9](#)). Durante esse processo, o fagócito também pode liberar o conteúdo do grânulo para dentro do espaço extracelular.

O processo de fagocitose é complexo e envolve a integração de muitos sinais iniciados por receptor para levar ao remodelamento da membrana e a mudanças no citoesqueleto. [30](#) A

fagocitose é dependente da polimerização dos filamentos de actina; não é surpreendente, portanto, que os sinais que disparam a fagocitose são muitos dos mesmos que são envolvidos na quimiotaxia. (Em contraste, a pinocitose em fase fluida e a endocitose mediada por receptor de pequenas partículas envolvem a internalização em uma cavidade recoberta por clatrina e vesículas e não são dependentes do citoesqueleto de actina.)

Morte e Degradação. O passo final na eliminação dos agentes infecciosos e células necróticas são as suas morte e degradação dentro dos neutrófilos e macrófagos, que ocorrem mais eficientemente após a ativação dos fagócitos. *A morte microbiana é executada largamente por espécies reativas de oxigênio (ERO, também chamados de intermediários reativos de oxigênio) e espécies reativas de nitrogênio, derivadas principalmente do NO (Fig. 2-9).* ^{31,32} A geração dos ERO é devido às rápidas reunião e ativação de um multicomponente oxidase (NADPH oxidase, também chamada de fagócito oxidase), que oxida o NADPH (nicotinamida dinucleotídeo

fosfato reduzido) e, no processo, reduz o oxigênio a ânion superóxido ($O_2^{\bullet-}$). Em neutrófilos, essa rápida reação oxidativa é disparada pelos sinais de ativação e acompanha a fagocitose, e é chamada de *explosão (burst) respiratória*. A oxidase do fagócito é um complexo de enzima que consiste em pelo menos sete proteínas. ³³ Em neutrófilos em repouso, diferentes componentes da enzima estão localizados na membrana plasmática e no citoplasma. Em resposta ao estímulo ativador, os componentes da proteína citosólica translocam-se para a membrana do fagossoma, onde eles se juntam para formar um complexo funcional de enzima. Então, os ERO são produzidos dentro do lisossoma onde as substâncias ingeridas são segregadas e as organelas da

própria célula são protegidas dos efeitos danosos dos ERO. O $O_2^{\bullet-}$ é então convertido em peróxido de hidrogênio (H_2O_2), na maior parte por dismutação espontânea. O H_2O_2 , por si só, não é capaz de destruir eficientemente os micróbios. Entretanto, os grânulos azurofílicos dos neutrófilos contêm a enzima *mieloperoxidase* (MPO), que, na presença de sais tais como Cl^- , converte o H_2O_2 a hipoclorito (OCl^{\bullet} , o ingrediente ativo nos alvejantes domésticos). Este último é um potente agente antimicrobiano que destrói micróbios por *halogenação* (em que o sal está ligado covalentemente aos constituintes celulares) ou por oxidação das proteínas e lipídios (peroxidação de lipídios). *O sistema H_2O_2 -MPO é o sistema bactericida mais eficiente dos neutrófilos.* O H_2O_2 também é convertido a radical hidroxila (OH^{\bullet}), outro agente destrutivo muito potente.

O NO, produzido a partir da arginina pela ação da óxido nítrico sintase (NOS), também participa na morte microbiana. ³⁴ O NO reage com o superóxido ($O_2^{\bullet-}$) para gerar o radical livre altamente reativo peroxinitrito ($ONOO^{\bullet}$). Estes radicais livres derivados de oxigênio e nitrogênio atacam e danificam os lipídios, proteínas e ácidos nucleicos dos micróbios como eles o fazem com macromoléculas do hospedeiro (Cap. 1). As espécies reativas de oxigênio e nitrogênio têm

ações que se sobrepõem, como mostrado pela observação de que camundongos geneticamente modificados e sem a fagócito oxidase ou a óxido nítrico sintase induzida (iNOS) são apenas moderadamente susceptíveis a infecções, mas camundongos que têm falta de ambas sucumbem rapidamente a infecções disseminadas por bactérias comensais inofensivas. Os papéis dos ERO e do NO como mediadores da inflamação são descritos mais adiante neste capítulo.

A morte microbiana também pode ocorrer através da ação de outras substâncias nos grânulos dos leucócitos. Os grânulos dos neutrófilos contêm muitas *enzimas*, tais como a elastase, que contribuem para a morte microbiana.³⁵ Outros conteúdos microbicidas do grânulo incluem *defensinas*, peptídeos dos grânulos rico em arginina catiônica que são tóxicos para os micróbios; ³⁶*catelicidinas*, proteínas antimicrobianas encontradas em neutrófilos e outras células; ³⁷*lisozima*, que hidrolisa o ácido murâmico *N*-acetilglicosamina ligado, encontrado na cobertura de glicopeptídeo de todas as bactérias; *lactoferrina*, uma proteína ligante de ferro presente em grânulos específicos; *proteína básica principal*, uma proteína catiônica de eosinófilos, que tem atividade bactericida limitada mas é citotóxica para muitos parasitos, e a *proteína bactericida que aumenta a permeabilidade*, que se liga à endotoxina bacteriana e acredita-se ser importante na defesa contra algumas bactérias gram-negativas.

Outras Respostas Funcionais dos Leucócitos Ativados

Em adição à eliminação dos micróbios e células mortas, leucócitos ativados têm vários outros papéis na defesa do hospedeiro. De forma importante, essas células, especialmente os macrófagos, produzem um número de fatores de crescimento que estimulam a proliferação das células endoteliais e fibroblastos e a síntese de colágeno, e enzimas que remodelam os tecidos conjuntivos. Esses produtos direcionam o processo de reparo após a injúria tecidual ([Cap. 3](#)). Um conceito emergente é o de que os macrófagos podem ser ativados para realizar diferentes funções – macrófagos “classicamente ativados” respondem aos produtos microbianos e às citocinas das células T, tais como IFN- γ , e têm forte atividade microbicida, enquanto macrófagos “alternativamente ativados” respondem às citocinas tais como IL-4 e IL-13 (tipicamente, os produtos do subgrupo T_H2 das células T, [Cap. 6](#)) e estão envolvidos principalmente no reparo tecidual e fibrose ([Fig. 2-10](#)).³⁸ Diferentes estímulos estimulam os leucócitos para secretar mediadores da inflamação, assim como inibidores da resposta inflamatória e, então, ambos servem para amplificar e controlar a reação. Esta pode ser uma outra distinção entre os macrófagos clássica e alternativamente ativados – o primeiro dispara a inflamação e o último funciona para limitar as reações inflamatórias.

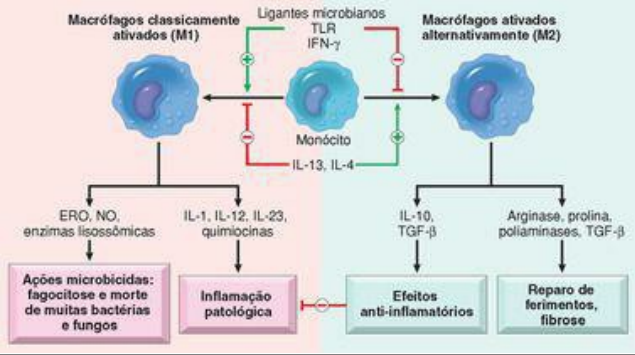


FIGURA 2-10

Subgrupos de macrófagos ativados. Diferentes estímulos ativam monócitos/macrófagos a se desenvolverem em populações distintas funcionalmente. Os macrófagos classicamente ativados são induzidos por produtos microbianos e citocinas, particularmente o IFN- γ , e são microbicidas e envolvidos na inflamação potencialmente prejudicial. Os macrófagos alternativamente ativados são induzidos por outras citocinas e em resposta a helmintos (não mostrada) e são importantes no reparo tecidual e na resolução da inflamação (e podem ter um papel na defesa contra parasitos helmínticos, também não mostrados).

Liberção de Produtos dos Leucócitos e Injúria Tecidual Mediada por Leucócitos

Os leucócitos são importantes causas de injúria as células e aos tecidos normais sob várias circunstâncias:

Como parte da reação de defesa normal contra micróbios infecciosos, quando tecidos adjacentes sofrem “dano colateral”. Em algumas infecções que são difíceis de erradicar, tais como a tuberculose e certas doenças virais, a resposta prolongada do hospedeiro contribui mais para a patologia do que o próprio micróbios.

Quando a resposta inflamatória é inapropriadamente direcionada contra tecidos do hospedeiro, como em certas doenças autoimunes.

Quando o hospedeiro reage excessivamente contra substâncias do ambiente usualmente inofensivas, como nas doenças alérgicas, incluindo a asma.

Em todas essas situações, os mecanismos pelos quais os leucócitos danificam os tecidos normais são os mesmos mecanismos envolvidos na defesa antimicrobiana, porque uma vez que os leucócitos estejam ativados, seus mecanismos efetores não distinguem entre o agressor e o hospedeiro. Durante a ativação e a fagocitose, os neutrófilos e macrófagos liberam microbicidas e outros produtos não somente dentro do fagolisossoma, mas também no espaço extravascular. As mais importantes dessas substâncias são as *enzimas lisossômicas*, presentes nos grânulos, e as *espécies reativas de oxigênio e nitrogênio*. Essas substâncias liberadas são capazes de danificar as células normais e o endotélio vascular e podem então amplificar os efeitos do agente injuriante inicial. De fato, se não controlado ou inapropriadamente direcionado contra os tecidos do hospedeiro, o infiltrado de leucócitos por si só se torna o agressor³⁹ e a injúria tecidual dependente de leucócito é a base de muitas doenças humanas agudas e crônicas ([Tabela 2-2](#)). Este fato se torna evidente na discussão das desordens específicas ao longo do livro.

TABELA 2-2 Exemplos Clínicos de Injúria Induzida por Leucócitos*

Distúrbios	Células e Moléculas Envolvidas na Injúria
AGUDOS	
Síndrome da angústia respiratória aguda	Neutrófilos
Rejeição aguda q transplantes	Linfócitos; anticorpos e complemento
Asma	Eosinófilos; anticorpos IgE
Glomerulonefrite	Neutrófilos, monócitos; anticorpos e complemento
Choque séptico	Citocinas
Abscessos pulmonares	Neutrófilos (e bactéria)
CRÔNICOS	
Artrite	Linfócitos, macrófagos; anticorpos?
Asma	Eosinófilos; anticorpos IgE
Aterosclerose	Macrófagos; linfócitos?
Rejeição crônica à transplantes	Linfócitos; citocinas
Fibrose pulmonar	Macrófagos; fibroblastos

* As listadas foram exemplos selecionados em que a resposta do hospedeiro tem papel significativo na injúria tecidual e as principais células e moléculas que causam a injúria. Essas

Os conteúdos dos grânulos lisossômicos são secretados por leucócitos no meio extracelular por vários mecanismos. ⁴⁰ A secreção controlada do conteúdo dos grânulos é uma resposta normal dos leucócitos ativados. Se os fagócitos encontram material que não podem ser facilmente ingeridos, tais como imunocomplexos depositados ou imobilizados nas superfícies planas (p. ex., membrana basal glomerular), a incapacidade dos leucócitos em circundar e ingerir essas substâncias (*fagocitose frustrada*) dispara uma forte ativação e a liberação de grandes quantidades de enzimas lisossômicas no espaço extracelular. A fagocitose de substâncias que danificam a membrana, tais como cristais de urato, pode danificar a membrana do fagolisossoma e também levar à liberação dos conteúdos dos grânulos lisossômicos.

Defeitos nas Funções dos Leucócitos

Devido aos leucócitos terem um papel central na defesa do hospedeiro, os defeitos nas funções dos leucócitos, tanto herdados quanto adquiridos, levam a uma vulnerabilidade aumentada a infecções ([Tabela 2-3](#)). As deteriorações de virtualmente todas as fases da função do leucócito foram identificadas – da aderência à atividade microbicida. Estas incluem as seguintes:

Defeitos herdados na adesão dos leucócitos. Nós previamente mencionamos os defeitos genéticos dos ligantes das integrinas e selectinas que causam deficiências tipos 1 e 2 na adesão dos leucócitos. O principal problema clínico em ambos são as infecções bacterianas recorrentes.

Defeitos herdados na função do fagolisossoma. Uma tal desordem é a *síndrome de Chédiak-Higashi*, uma condição autossômica recessiva caracterizada por fusão defeituosa dos fagosomas e lisossomas nos fagócitos (causando suscetibilidade a infecções) e anormalidades nos melanócitos (levando ao albinismo), células do sistema nervoso (associadas com defeitos nervosos) e plaquetas (causando distúrbios hemorrágicos). ⁴¹ As principais anormalidades dos leucócitos são a neutropenia (diminuição no número de neutrófilos), desgranulação defeituosa, e morte microbiana atrasada. Os leucócitos contêm os *grânulos gigantes*, que podem ser facilmente vistos em esfregaços de sangue periférico e parecem ser o resultado de fusão aberrante do fagolisossoma. O gene associado com essa desordem codifica uma grande proteína citosólica denominada LYST, que se acredita regular o tráfego lisossômico.

Defeitos herdados na atividade microbicida. A importância dos mecanismos bactericidas dependentes de oxigênio é mostrada pela existência de um grupo de distúrbios congênitos chamado de *doença granulomatosa crônica*, que é caracterizada por defeitos na morte bacteriana e torna os pacientes suscetíveis a infecção bacteriana recorrente. A doença granulomatosa crônica resulta de *defeitos herdados nos genes que codificam componentes da fagócito oxidase*, que gera O_2^- . As variantes mais comuns são defeitos ligados ao X em um dos componentes envolvidos por membrana (gp91phox) e defeitos autossômicos recessivos nos genes que codificam dois dos componentes citoplasmáticos (p47phox e p67phox). ⁴² O nome dessa doença vem da reação inflamatória crônica rica em macrófagos que tenta controlar a infecção quando a defesa inicial dos neutrófilos é inadequada. Isto frequentemente leva a coleções de macrófagos ativados que englobam os micróbios, formando agregados

chamados de *granulomas* (descritos em mais detalhes mais adiante neste capítulo).

Deficiências adquiridas. Clinicamente, a causa mais frequente de defeitos dos leucócitos é a *supressão da medula óssea*, levando à redução na produção dos leucócitos. Isto é visto após terapias para o câncer (radiação e quimioterapia) e quando o espaço da medula é comprometido por tumores, que podem surgir na medula (p. ex., leucemias) ou ser metastáticos de outros locais.

TABELA 2-3 Defeitos na Função dos Leucócitos

Modificado de Gallin J. Disorders of Phagocytosis. In Gallin J, et al (eds): Inflammation: Basic Principles and Clinical Correlates, 2nd ed. New York, Raven Press, 1992, pp 860, 861. ©

Raven Press 1992

Doença	Defeito
GENÉTICA	
Deficiência da adesão dos leucócitos-1	Defeito na adesão leucocitária em consequência de mutação na cadeia β das integrinas CD11/CD18
Deficiência da adesão dos leucócitos-2	Defeito na adesão leucocitária consequente a mutações na fucosil transferase requerida para a síntese de oligossacarídeos sialilados (ligante para selectinas)
Doença granulomatosa crônica	Explosão oxidativa diminuída
Ligada ao X	Fagócito oxidase (componente da membrana)
Autossômica recessiva	Fagócito oxidase (componentes citoplasmáticos)
Deficiência de MPO	Morte microbiana reduzida consequente a defeito no sistema MPO-H ₂ O ₂
Síndrome de Chédiak-Higashi	Redução da função dos leucócitos por mutação nas proteínas envolvidas no tráfego na membrana lisossômica
ADQUIRIDAS	
Supressão da medula óssea: tumores, radiação e quimioterapia	Produção de leucócitos
Diabetes, neoplasias malignas, sepse, diálise crônica	Adesão e quimiotaxia

Leucemia, anemia, sepse,
diabetes, desnutrição

Fagocitose e atividade microbicida

MPO, mieloperoxidase.

Embora nós tenhamos enfatizado o papel dos leucócitos recrutados da circulação na resposta inflamatória aguda, as *células residentes nos tecidos também cumprem importantes funções na iniciação da inflamação aguda*. Os dois tipos celulares mais importantes são os *mastócitos* e os *macrófagos* teciduais. Essas células “sentinelas” estão estacionadas em tecidos para reconhecer rapidamente estímulos potencialmente injuriantes e iniciar a reação de defesa do hospedeiro. Os mastócitos reagem ao trauma físico, produtos da quebra do complemento, produtos microbianos e neuropeptídeos. Essas células liberam histamina, leucotrienos, enzimas e muitas citocinas (incluindo TNF, IL-1 e quimiocinas), todos estes contribuindo para a inflamação. As funções dos mastócitos são discutidas em mais detalhes no [Capítulo 6](#). Os macrófagos reconhecem os produtos microbianos e secretam a maioria das citocinas importantes na inflamação aguda. Nós iremos retornar à discussão do papel dos macrófagos na inflamação mais adiante neste capítulo.

TÉRMINO DA RESPOSTA INFLAMATÓRIA AGUDA

É previsível que tal sistema tão potente de defesa do hospedeiro, com sua capacidade inerente para causar dano tecidual, precise de controle firme para minimizar o dano. Em parte, a inflamação declina simplesmente porque os mediadores da inflamação são produzidos em rápidas “explosões”, somente enquanto o estímulo persiste, têm meias-vidas curtas e são degradados após sua liberação. Os neutrófilos também têm meias-vidas curtas e morrem por apoptose dentro de poucas horas após deixarem o sangue. Em adição, à medida que a inflamação se desenvolve, o processo também dispara uma variedade de sinais de parada que servem para terminar ativamente a reação.^{43,44} Esses mecanismos de terminação ativa incluem uma mudança no tipo de metabólito do ácido araquidônico produzido, de leucotrienos pró-inflamatórios a lipoxinas anti-inflamatórias (descritos adiante); a liberação das citocinas anti-inflamatórias, incluindo o fator de crescimento transformador- β (TGF- β) e a IL-10 de macrófagos e outras células; a produção de mediadores lipídicos anti-inflamatórios, chamados de resolvinas e protectinas, derivados de ácidos graxos poli-insaturados,⁴⁵ e impulsos neurais (descarga colinérgica) que inibem a produção de TNF em macrófagos.⁴⁶

Mediadores da Inflamação

Tendo descrito a sequência de eventos na inflamação aguda, nós podemos agora nos virar para a discussão dos mediadores químicos que são responsáveis por estas reações. Muitos mediadores foram identificados, e como eles funcionam em um modo coordenado ainda não é completamente compreendido. As fontes dos principais mediadores e suas participações na reação inflamatória são resumidas na [Tabela 2-4](#). Nós iniciamos nossa discussão dos mediadores inflamatórios com uma revisão de algumas de suas propriedades compartilhadas e os princípios gerais de sua produção e ações.

Mediadores são gerados a partir de células ou de proteínas plasmáticas. Os mediadores derivados de células são normalmente sequestrados em grânulos intracelulares e podem ser rapidamente secretados por exocitose do grânulo (p. ex., histamina nos grânulos dos mastócitos) ou são sintetizados de novo (p. ex., prostaglandinas, citocinas) em resposta a estímulos. Os principais tipos celulares que produzem os mediadores da inflamação aguda são as plaquetas, neutrófilos, monócitos/macrófagos e mastócitos, mas as células mesenquimais (endotélio, músculo lisa e fibroblastos) e a maior parte do epitélio também podem ser induzidas para elaborar alguns dos mediadores. Os mediadores derivados do plasma (p. ex., proteínas do complemento, cininas) são produzidos principalmente no fígado e estão presentes na circulação como precursores inativos que têm de ser ativados, usualmente por uma série de clivagens proteolíticas, para adquirir suas propriedades biológicas.

Mediadores ativos são produzidos em resposta a vários estímulos. Estes estímulos incluem produtos microbianos, substâncias liberadas de células necróticas e as proteínas do complemento, cininas e sistemas da coagulação, que são ativados por micróbios e tecidos danificados. Essa necessidade de micróbios ou tecidos mortos como estímulos iniciais garante que a inflamação normalmente seja disparada somente quando e onde ela é necessária.

Um mediador pode estimular a liberação de outros mediadores. Por exemplo, a citocina TNF age nas células endoteliais para estimular a produção de outra citocina, IL-1, e muitas quimiocinas. Os mediadores secundários podem ter as mesmas ações dos mediadores iniciais, mas também podem ter atividades diferentes e mesmo opostas. Tais cascatas fornecem mecanismos para amplificar – ou, em certos casos, neutralizar – a ação inicial do mediador.

Os mediadores variam em seus alcances de alvos celulares. Eles podem agir em um ou poucos tipos celulares-alvo, podem ter diversos alvos ou podem ter mesmo efeitos diferentes nos diferentes tipos de células.

Uma vez ativados e liberados da célula, a maioria desses mediadores tem curta meia-vida. Eles decaem rapidamente (p. ex., metabólitos do ácido araquidônico) ou são inativados por enzimas (p. ex., as cininases inativam a bradicinina), ou eles são, de outra maneira, eliminados (p. ex., os antioxidantes eliminam metabólitos tóxicos do oxigênio) ou inibidos (p. ex., proteínas regulatórias do complemento quebram e degradam os componentes ativados do complemento). Existe, então, um sistema de controle e balanço que regula as ações dos mediadores.

TABELA 2-4 AS AÇÕES DOS PRINCIPAIS MEDIADORES DA INFLAMAÇÃO

Mediador	Principais Fontes	Ações
DERIVADOS DE CÉLULA		
Histamina	Mastócitos, basófilos, plaquetas	Vasodilatação, permeabilidade vascular aumentada, ativação endotelial
Serotonina	Plaquetas	Vasodilatação, permeabilidade vascular aumentada
Prostaglandinas	Mastócitos, leucócitos	Vasodilatação, dor, febre
Leucotrienos	Mastócitos, leucócitos	Permeabilidade vascular aumentada, quimiotaxia, adesão e ativação de leucócito
Fator ativador de plaquetas	Leucócitos, mastócitos	Vasodilatação, permeabilidade vascular aumentada, adesão de leucócito, quimiotaxia, desgranulação, explosão oxidativa
Espécies reativas de oxigênio	Leucócitos	Morte dos micróbios, dano tecidual
Óxido nítrico	Endotélio, macrófagos	Relaxamento do músculo liso vascular, morte dos micróbios
Citocinas (TNF, IL-1)	Macrófagos, células endoteliais, mastócitos	Ativação endotelial local (expressão de moléculas de adesão), febre/dor/anorexia/hipotensão, resistência vascular diminuída (choque)
Quimioquinas	Leucócitos, macrófagos ativados	Quimiotaxia, ativação de leucócito
DERIVADOS DE PROTEÍNA DO PLASMA		
Produtos do complemento (C5a, C3a, C4a)	Plasma (produzido no fígado)	Quimiotaxia e ativação de leucócito, vasodilatação (estimulação de mastócito)
Cininas	Plasma (produzido no fígado)	Permeabilidade vascular aumentada, contração de músculo liso, vasodilatação, dor

Proteases ativadas durante a coagulação	Plasma (produzido no fígado)	Ativação endotelial, recrutamento de leucócito
IL-1, interleucina-1; MAC, complexo de ataque à membrana; TNF, fator de necrose tumoral.		

Nós agora discutiremos alguns dos mediadores mais importantes da inflamação aguda, começando com os mediadores derivados de células e indo para aqueles derivados de proteínas plasmáticas.

MEDIADORES DERIVADOS DE CÉLULAS

Aminas Vasoativas: Histamina e Serotonina

As duas principais aminas vasoativas, assim chamadas porque elas têm importantes ações nos vasos sanguíneos, são a histamina e a serotonina. Elas são armazenadas como moléculas pré-formadas nas células e estão, portanto, entre os primeiros mediadores a serem liberados durante a inflamação. As fontes mais ricas de *histamina* são os mastócitos que normalmente estão presentes no tecido conjuntivo adjacente aos vasos sanguíneos. Ela também é encontrada nos basófilos do sangue e nas plaquetas. A histamina está presente nos grânulos dos mastócitos e é liberada pela desgranulação dos mastócitos em resposta a uma variedade de estímulos, incluindo (1) injúria física tal como trauma, frio ou calor; (2) ligação de anticorpos aos mastócitos, que constitui a base das reações alérgicas ([Cap. 6](#)); (3) fatores do complemento chamados de *anafilatoxinas* (C3a e C5a); (4) proteínas liberadoras de histamina derivadas de leucócitos; (5) neuropeptídeos (p. ex., substância P) e (6) citocinas (IL-1, IL-8).

A histamina causa dilatação das arteríolas e aumenta a permeabilidade das vênulas. Ela é considerada como sendo o principal mediador da fase transitória imediata do aumento na permeabilidade vascular, produzindo comunicações interendoteliais nas vênulas, como nós vimos. Seus efeitos vasoativos são mediados principalmente pela ligação a receptores H_1 nas células endoteliais microvasculares. [47](#)

A *serotonina* (5-hidroxitriptamina) é um mediador vasoativo pré-formado com ações similares àquelas da histamina. Ela está presente nas plaquetas e em certas células neuroendócrinas, p. ex., no trato gastrointestinal e nos mastócitos de roedores, mas não em humanos. A liberação da serotonina (e histamina) das plaquetas é estimulada quando as plaquetas se agregam após o contato com colágeno, trombina, difosfato de adenosina e complexos antígeno-anticorpo. Então, a reação de liberação das plaquetas, que é o componente-chave da coagulação, também resulta em permeabilidade vascular aumentada. Esta é uma das várias ligações entre a coagulação e a inflamação.

Metabólitos do Ácido Araquidônico (AA): Prostaglandinas, Leucotrienos e Lipoxinas

Quando as células são ativadas por diversos estímulos, tais como produtos microbianos e vários mediadores da inflamação, o AA da membrana é rapidamente convertido pelas ações de enzimas para produzir as *prostaglandinas* e os *leucotrienos*. Esses mediadores lipídicos biologicamente ativos servem como sinais intra ou extracelulares para afetar uma variedade de processos biológicos, incluindo inflamação e hemostasia. [4849](#) and [50](#)

O AA é um ácido graxo poli-insaturado com 20 carbonos (ácido 5,8,11,14-eicosatetraenoico) que é derivado de fontes da dieta ou pela conversão a partir do ácido graxo essencial *ácido linoleico*. Ele não ocorre livre em células, mas normalmente é esterificado nos fosfolipídios da membrana. Estímulos mecânicos, químicos e físicos ou outros mediadores (p. ex., C5a) liberam AA da membrana fosfolipídica através da ação de fosfolipases celulares, principalmente a fosfolipase A_2 . Os sinais bioquímicos envolvidos na ativação da fosfolipase A_2 incluem um aumento no

Ca^{2+} citoplasmático e ativação de várias cinases em resposta a estímulos externos. [51](#) Os mediadores derivados do AA, também chamados de *eicosanoides*, são sintetizados por duas classes principais de enzimas: ciclo-oxigenases (que geram as prostaglandinas) e lipoxigenases (que produzem os leucotrienos e lipoxinas) ([Fig. 2-11](#)). Os eicosanoides se ligam aos receptores acoplados à proteína G em vários tipos celulares e podem mediar virtualmente cada passo da inflamação ([Tabela 2-5](#)).

As *prostaglandinas* (PGs) são produzidas pelos mastócitos, macrófagos, células endoteliais e muitos outros tipos celulares e estão envolvidas em reações vasculares e sistêmicas da inflamação. Elas são produzidas pelas ações de duas *ciclo-oxigenases*, a constitutivamente expressa COX-1 e a enzima induzida COX-2. as prostaglandinas são divididas em séries baseadas em características estruturais codificadas por uma letra (PGI, PGE, PGF, PGG e PGH) e por um número subscrito (p. ex., 1, 2), que indica o número de duplas ligações no composto. As mais importantes na inflamação são a PGE_2 , PGD_2 , $\text{PGF}_{2\alpha}$, PGI_2 (prostaciclina) e o TXA_2 (tromboxano), cada qual derivado pela ação de uma enzima específica em um intermediário da via. Algumas dessas enzimas têm distribuição tecidual restrita. Por exemplo, as plaquetas contêm a enzima tromboxano sintetase e, em consequência, o TXA_2 é o principal produto desta célula. O TXA_2 , um potente agente agregante plaquetário e vasoconstritor, é instável e rapidamente convertido à sua forma inativa TxB_2 . O endotélio vascular é deficiente em tromboxano sintetase, mas possui a prostaciclina sintetase, que leva à formação de prostaciclina (PGI_2) e a seu produto final estável $\text{PGF}_{2\alpha}$. A prostaciclina é vasodilatadora, um potente inibidor da agregação plaquetária e também potencializa marcadamente o aumento na permeabilidade e efeitos quimiotáticos de outros mediadores. O desequilíbrio tromboxano-prostaciclina tem sido implicado como um evento inicial na formação do trombo nos vasos sanguíneos coronários e cerebrais ([Cap. 4](#)). A PGD_2 é a principal prostaglandina produzida pelos mastócitos; juntamente com a PGE_2 (que é mais difusamente distribuída), ela causa vasodilatação e aumenta a permeabilidade das vênulas pós-capilares, potencializando então a formação de edema. A $\text{PGF}_{2\alpha}$ estimula a contração do músculo liso uterino e brônquico e de pequenas arteríolas, e a PGD_2 é quimioatraente para neutrófilos.

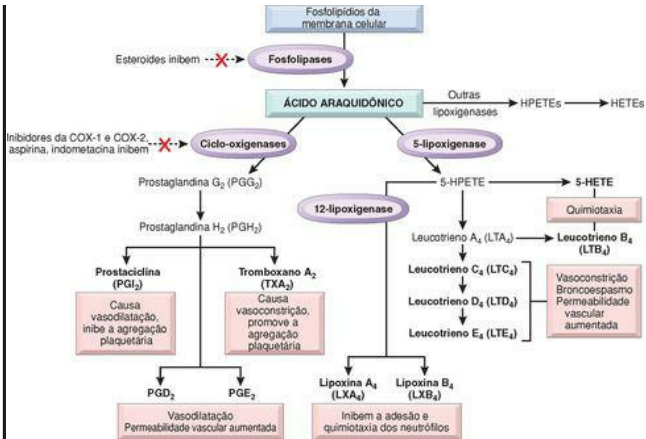


FIGURA 2-11

Geração dos metabólitos do ácido araquidônico e seus papéis na inflamação. Os alvos moleculares das ações de alguns fármacos anti-inflamatórios são indicados por um X vermelho. Os agentes que inibem a produção de leucotrienos pela inibição da 5-lipoxigenase (p. ex., Zileuton) ou bloqueiam os receptores de leucotrienos (p. ex., Montelukast) não são mostrados. COX, Ciclo-oxigenase; HETE, ácido hidroxieicosatetraenoico; HPETE, ácido hidroperoxieicosatetraenoico.

TABELA 2-5 Principais Ações Inflamatórias dos Metabólitos do Ácido Araquidônico (Eicosanóides)

Ação	Eicosanoide
Vasodilatação	PGI ₂ (prostaciclina), PGE ₁ , PGE ₂ , PGD ₂

Vasoconstrição	Tromboxano A ₂ , leucotrienos C ₄ , D ₄ , E ₄
Permeabilidade vascular aumentada	Leucotrienos C ₄ , D ₄ , E ₄
Quimiotaxia, adesão de leucócito	Leucotrienos B ₄ , HETE
HETE, ácido hidroxieicosatetraenoico; PGI ₂ etc. prostaglandina I ₂ etc.	

Em adição a seus efeitos locais, as prostaglandinas estão envolvidas na patogenia da *dor* e *febre* na inflamação. A PGE₂ é hiperalérgica e torna a pele hipersensível ao estímulo doloroso, tal como injeção intradérmica de concentrações subótimas de histamina e bradicinina. Ela está envolvida na febre induzida por citocina durante infecções (descrita adiante).

As enzimas *lipoxigenases* são responsáveis pela produção dos *leucotrienos*, que são secretados principalmente pelos leucócitos, são quimioatraentes para os leucócitos e também têm efeitos vasculares. Existem três lipoxigenases, sendo a 5-lipoxigenase a predominante nos neutrófilos. Essa enzima converte o AA a ácido 5-hidroxieicosatetraenoico, que é quimiotático para neutrófilos e é o precursor dos leucotrienos. O *LTB₄* é um potente agente quimiotático e ativador de neutrófilos, causando agregação e adesão das células ao endotélio vascular, geração de ERO e liberação de enzimas lisossômicas. Os leucotrienos C₄, D₄ e E₄ (*LTC₄*, *LTD₄*, *LTE₄*) que contêm cisteinil, causam intensa vasoconstrição, broncoespasmo (importante na asma) e permeabilidade vascular aumentada. O extravasamento vascular, assim como com a histamina, é restrito às vênulas. Os leucotrienos são muito mais potentes do que a histamina em aumentar a permeabilidade vascular e causam broncoespasmo.

As *lipoxinas* também são geradas a partir do AA pela via da lipoxigenase, mas, ao contrário das prostaglandinas e leucotrienos, as *lipoxinas são inibidores da inflamação*.⁴⁵ Elas também são incomuns no sentido de que duas populações celulares são necessárias para a biossíntese transcelular desses mediadores. Leucócitos, particularmente os neutrófilos, produzem intermediários na síntese da lipoxina, e estes são convertidos a lipoxinas pelas plaquetas através da interação com os leucócitos. *As principais ações das lipoxinas são as de inibir o recrutamento dos leucócitos e os componentes celulares da inflamação*. Elas inibem a quimiotaxia e a adesão dos neutrófilos ao endotélio. Existe uma relação inversa entre a produção de lipoxina e leucotrienos, sugerindo que as lipoxinas podem ser reguladores negativos endógenos dos leucotrienos e podem então ter um papel na resolução da inflamação.

Muitos fármacos anti-inflamatórios agem inibindo a síntese de eicosanoides:

Os *inibidores da ciclo-oxigenase* incluem a aspirina e outros fármacos anti-inflamatórios não esteroidais (*AINEs*), tais como a indometacina. Eles inibem tanto a COX-1 quanto a COX-2 e, então, inibem a síntese de prostaglandina; a aspirina tem esta ação por acetilação irreversível e inativação das ciclo-oxigenases. *Inibidores da COX-2* seletivos são uma classe mais nova desses fármacos. Existe um grande interesse na COX-2 como alvo terapêutico

porque ela é induzida por uma variedade de estímulos inflamatórios e está ausente na maioria dos tecidos sob condições de “repouso” normais. ⁵² A COX-1, em contraste, é produzida em resposta a estímulo inflamatório e também é constitutivamente expressa na maioria dos tecidos. Essa diferença levou à noção de que a COX-1 é responsável pela produção de prostaglandinas que estão envolvidas em ambas as funções, inflamatória e hemostática (p. ex., balanço de fluido e eletrólitos nos rins, citoproteção no trato gastrointestinal), enquanto a COX-2 gera as prostaglandinas que estão envolvidas somente nas reações inflamatórias. Se esta ideia está correta, os inibidores seletivos para COX-2 deveriam ser anti-inflamatórios sem ter as toxicidades dos inibidores não seletivos, tais como ulceração gástrica. Entretanto, essas distinções não são absolutas, visto que a COX-2 também parece ter um papel na homeostasia normal. Recentemente, resultados de grandes estudos clínicos suscitaram a preocupação de que os inibidores seletivos de COX-2 podem aumentar o risco de eventos cardiovasculares e cerebrovasculares, levando à remoção de vários desses fármacos do mercado dos Estados Unidos e de outros locais. Uma possível explicação para o risco aumentado de trombose arterial é que os inibidores de COX-2 prejudicam a produção pela célula endotelial de prostaciclina, um vasodilatador e inibidor da agregação plaquetária, embora deixem intacta a produção de TXA₂ pela COX-1 das plaquetas, um importante indutor da agregação e vasoconstrição plaquetária. Então, de acordo com esta hipótese, a inibição seletiva de COX-2 inclina o balanço em direção ao tromboxano e promove a trombose vascular, especialmente em indivíduos com outros fatores que aumentam o risco de trombose. ^{50,53}

Inibidores de lipoxigenase. A 5-lipoxigenase não é afetada pelos AINEs, e muitos novos inibidores desta via enzimática foram desenvolvidos. Agentes farmacológicos que inibem a produção de leucotrienos (p. ex., Zileuton®) ou bloqueadores dos receptores de leucotrienos (p. ex., Montelukast®) são úteis no tratamento da asma.

Inibidores de amplo espectro incluem os *corticosteroides*. Estes potentes agentes anti-inflamatórios podem agir pela redução da transcrição de genes que codificam COX-2, fosfolipase A₂, citocinas pró-inflamatórias (tais como IL-1 e TNF) e iNOS.

Outra abordagem na manipulação das respostas inflamatórias tem sido a modificação da ingestão e conteúdo de lipídios da dieta pelo aumento do consumo de *óleo de peixe*. A explicação proposta para a efetividade dessa abordagem é que os ácidos graxos poli-insaturados do óleo de peixe servem como pobres substratos para a conversão em metabólitos ativos tanto pela via da ciclo-oxigenases quanto pela via da lipoxigenase, mas são excelentes substratos para a produção de produtos lipídicos anti-inflamatórios chamados de resolvinas e protectinas. ⁴⁵

Fator Ativador de Plaquetas (PAF)

O PAF é outro mediador derivado de fosfolípido. ⁵⁴ Seu nome vem da sua descoberta como fator que causa agregação plaquetária, mas agora ele é conhecido por ter múltiplos efeitos inflamatórios. Uma variedade de tipos celulares, incluindo as próprias plaquetas, basófilos, mastócitos, neutrófilos, macrófagos e células endoteliais, pode elaborar o PAF em ambas as formas, secretada e ligada à célula. Em adição à agregação plaquetária, o PAF causa vasoconstrição e broncoconstrição e, em concentrações extremamente baixas, ele induz

vasodilatação e aumento na permeabilidade venular com uma potência 100 a 10.000 vezes maior do que a da histamina. O PAF também causa aumento na adesão dos leucócitos ao endotélio (pelo aumento na ligação do leucócito mediado pela integrina), quimiotaxia, desgranulação e a explosão oxidativa. Então, o PAF pode provocar a maioria das reações vasculares e celulares da inflamação. O PAF também auxilia na síntese de outros mediadores, particularmente os eicosanoides, pelos leucócitos e outras células. Um papel do PAF *in vivo* é garantido pela habilidade dos antagonistas dos inibidores do PAF sintéticos em inibir a inflamação em alguns modelos experimentais.

Espécies Reativas de Oxigênio

Os radicais livres derivados do oxigênio podem ser liberados extracelularmente dos leucócitos após a exposição a micróbios, quimiocinas e imunocomplexos ou em seguida ao estímulo fagocítico. [35](#) Sua produção é dependente, como nós vimos, da ativação do sistema NADPH

oxidase. O ânion superóxido (O_2^-), peróxido de hidrogênio (H_2O_2) e o radical hidroxila (OH^\bullet)

são as principais espécies produzidas dentro das células, e o O_2^- se combina com o NO para formar espécies reativas de nitrogênio. A liberação extracelular de baixos níveis desses potentes mediadores pode aumentar a expressão de quimiocinas (p. ex., IL-8), citocinas e moléculas de adesão de leucócito endoteliais, amplificando a resposta inflamatória. Como mencionado anteriormente, a função fisiológica desses ERO nos leucócitos é de destruir os micróbios fagocitados, mas a liberação desses potentes mediadores pode ser danosa ao hospedeiro ([Cap. 1](#)). Eles estão implicados nas seguintes respostas na inflamação:

Dano celular endotelial, com resultante aumento na permeabilidade vascular. Os neutrófilos aderentes, quando ativados, não somente produzem suas próprias espécies tóxicas, mas também estimulam a produção de ERO nas células endoteliais.

Injúria a outros tipos celulares (células parenquimatosas, hemácias).

Inativação de antiproteases, tais como α_1 -antitripsina. Isto leva à atividade da protease não bloqueada, com destruição aumentada da matrix extracelular. Nos pulmões, tal inibição das antiproteases contribui para a destruição dos tecidos elásticos, como no enfisema ([Cap. 15](#)).

Soro, fluidos teciduais e células do hospedeiro possuem *mecanismos antioxidantes* que protegem contra estes radicais derivados do oxigênio potencialmente perigosos. Esses antioxidantes foram discutidos no [Capítulo 1](#); eles incluem (1) a enzima *superóxido dismutase*, que é encontrada ou pode ser ativada em uma variedade de tipos celulares; (2) a enzima *catalase*, que destoxifica o H_2O_2 ; (3) a *glutathiona peroxidase*, outro potente destoxificante de H_2O_2 ; (4) a proteína sérica contendo cobre *ceruloplasmina* e (5) a fração livre de ferro do soro, *transferrina*. Assim, a influência dos radicais livres derivados do oxigênio em qualquer reação inflamatória depende do balanço entre a produção e a inativação desses metabólitos pelas células e tecidos.

Óxido Nítrico (NO)

O NO foi descoberto como um fator liberado das células endoteliais que causava vasodilatação e

foi então chamado de fator de relaxamento derivado do endotélio. O NO é um gás solúvel que é produzido não somente pelas células endoteliais, mas também por macrófagos e alguns neurônios no cérebro. Ele age de uma maneira parácrina em células-alvo através da indução do monofosfato cíclico da guanosina, que, por sua vez, inicia uma série de eventos intracelulares levando a uma resposta, tal como relaxamento das células musculares lisas vasculares. Por causa da meia-vida do NO *in vivo* ser somente de segundos, o gás age somente em células muito próximas de onde ele é produzido.

O NO é sintetizado a partir da L-arginina pela enzima óxido nítrico sintase (NOS). Existem três tipos diferentes de NOS: endotelial (eNOS), neuronal (nNOS) e induzida (iNOS) (Fig. 2-12). A eNOS e a nNOS são constitutivamente expressas em baixos níveis e podem ser ativadas rapidamente por um aumento no Ca^{2+} citoplasmático. A iNOS, em contraste, é induzida quando os macrófagos e outras células são ativados pelas citocinas (p. ex., TNF, IFN- γ) ou produtos microbianos.

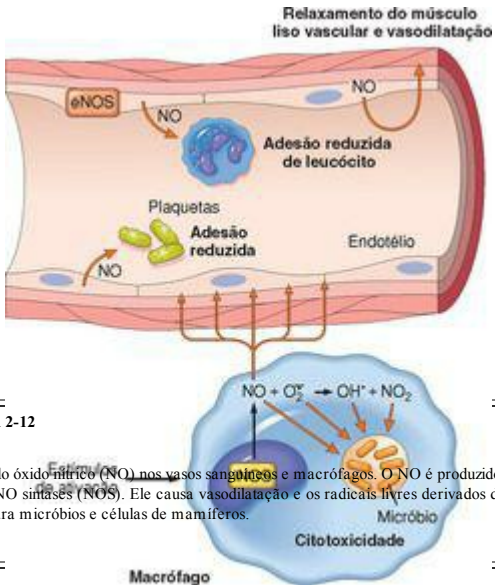


FIGURA 2-12

Funções do óxido nítrico (NO) nos vasos sanguíneos e macrófagos. O NO é produzido por duas enzimas NO sintases (NOS). Ele causa vasodilatação e os radicais livres derivados do NO são tóxicos para micróbios e células de mamíferos.

O NO tem ações duplas na inflamação: ele relaxa o músculo liso vascular e promove a vasodilatação, contribuindo então para a reação vascular, mas ele também pode ser um inibidor do componente celular das respostas inflamatórias. [56,57](#) O NO reduz a agregação e adesão plaquetárias ([Cap. 4](#)), inibe várias características da inflamação induzida pelos mastócitos e inibe o recrutamento de leucócitos. Por causa dessas ações inibitórias, acredita-se que a produção de NO é um mecanismo endógeno para o controle das respostas inflamatórias.

O NO e seus derivados são microbicidas e, assim, o NO é um mediador da defesa do hospedeiro contra a infecção (discutido anteriormente). Altos níveis de NO induzido pela iNOS são produzidos pelos leucócitos, principalmente neutrófilos e macrófagos, em resposta aos micróbios.

Citocinas e Quimiocinas

Citocinas são proteínas produzidas por muitos tipos celulares (principalmente linfócitos ativados e macrófagos, mas também células endoteliais, epiteliais e tecido conjuntivo) que modulam as

funções de outros tipos celulares. Há muito conhecidos por estarem envolvidos nas respostas imunes celulares, estes produtos têm efeitos adicionais com importante papel em ambas as inflamações, aguda e crônica. Suas propriedades gerais e funções são discutidas no [Capítulo 6](#). Aqui nós revisamos as propriedades das citocinas que estão envolvidas na inflamação aguda ([Tabela 2-6](#)).

TABELA 2-6 Citocinas na Inflamação

Citocina	Principais Fontes	Principais Ações na Inflamação
NA INFLAMAÇÃO AGUDA		
TNF	Macrófagos, mastócitos, linfócitos T	Estimula a expressão das moléculas de adesão endotelial e secreção de outras citocinas; efeitos sistêmicos
IL-1	Macrófagos, células endoteliais, algumas células epiteliais	Similar ao TNF; maior papel na febre
IL-6	Macrófagos, outras células	Efeitos sistêmicos (resposta de fase aguda)
Quimiocinas	Macrófagos, células endoteliais, linfócitos T, mastócitos, outros tipos de células	Recrutamento dos leucócitos para os locais de inflamação, migração das células para os tecidos normais
NA INFLAMAÇÃO CRÔNICA		
IL-12	Células dendríticas, macrófagos	Produção aumentada de IFN- γ Ativação dos macrófagos (habilidade γ aumentada para destruir micróbios e células tumorais)
IFN- γ	Linfócitos T, células NK	
IL-17	Linfócitos T	Recrutamento dos neutrófilos e monócitos
IFN- γ , interferon- γ , interleucina- γ ; células NK, células assassinas naturais (<i>natural killer</i>); TNF, fator de necrose tumoral.		
As citocinas mais importantes envolvidas nas reações inflamatórias estão listadas. Muitas outras citocinas podem ter papéis menores na inflamação. Há, também, uma superposição considerável entre as citocinas envolvidas em inflamações agudas e crônicas. Especificamente, todas as citocinas listadas sobre a inflamação aguda podem também contribuir para reações inflamatórias crônicas.		

Fator de Necrose Tumoral e Interleucina-1. TNF e IL-1 são duas das principais citocinas que medeiam a inflamação. Eles são produzidos principalmente por macrófagos ativados. A secreção de TNF e IL-1 pode ser estimulada por endotoxina e outros produtos microbianos, imunocomplexos, injúria física e uma variedade de estímulos inflamatórios. Suas ações mais importantes na inflamação são seus efeitos no endotélio, leucócitos e fibroblastos, e indução de reações sistêmicas de fase aguda (Fig. 2-13). No endotélio, eles induzem um espectro de mudanças referidas como *ativação endotelial*.⁵⁸ Em particular, eles induzem a expressão de moléculas de adesão endotelial; síntese de mediadores químicos, incluindo outras citocinas, quimiocinas, fatores de crescimento, eicosanoides e NO; produção de enzimas associada com o remodelamento da matriz, e aumento na trombogenicidade da superfície do endotélio.⁵⁹ O TNF também aumenta as respostas dos neutrófilos a outros estímulos tais como endotoxina bacteriana.

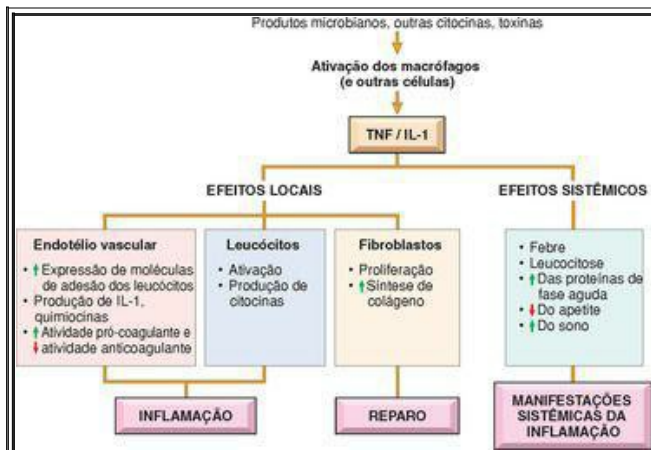


FIGURA 2-13

Principal local e ações sistêmicas do fator de necrose tumoral (TNF) e da interleucina-1 (IL-1).

A produção de IL-1 é controlada por um complexo celular multiproteína, algumas vezes denominado de “inflamassoma”, que responde ao estímulo de micróbios e células mortas. Esse complexo ativa proteases que são membros da família caspase, cujas funções são quebrar os precursores inativos recém-sintetizados da IL-1 nas citocinas biologicamente ativas. Mutações nos genes que codificam membros deste complexo de proteína são a causa de *síndromes autoinflamatórias herdadas*, em que a mais conhecida delas é a febre familiar do Mediterrâneo.

60 As proteínas mutantes ou ativam constitutivamente as caspases inflamatórias ou interferem com a regulação negativa desse processo enzimático. O resultado final é a produção desregulada de IL-1. 61.62 Os pacientes afetados apresentam febre e outras manifestações sistêmicas de inflamação sem uma evidente provocação. Ao longo do tempo, alguns desses pacientes também desenvolvem amiloidose, uma doença de deposição extracelular de proteína que frequentemente é o resultado da inflamação persistente (Cap. 6). Os antagonistas de IL-1 são efetivos para tratar essas desordens, um excelente exemplo da terapia racional molecularmente direcionada. O mesmo complexo inflamassoma pode ser ativado por cristais de urato na doença chamada de gota, e a inflamação nessa doença também parece ser, pelo menos em parte, mediada pela IL-1 (Cap. 26).

A IL-1 e o TNF (assim como a IL-6) induzem as *respostas de fase aguda* sistêmicas associadas com infecção ou injúria (descritas adiante neste capítulo). O TNF também regula o balanço de energia por promover a mobilização de lipídios e proteína e por suprimir o apetite. Por esse motivo, a produção sustentada de TNF contribui para a *caquexia*, um estado patológico caracterizado por perda de peso e anorexia que acompanha algumas infecções crônicas e doenças neoplásicas (Cap. 9).

Q *uimiocinas*. As quimiocinas são uma família de pequenas proteínas (8 a 10 kD) que agem primariamente como quimioatraentes para tipos específicos de leucócitos. 63 Cerca de 40 diferentes quimiocinas e 20 diferentes receptores para quimiocinas foram identificados. Eles são classificados em quatro grupos principais, de acordo com o arranjo dos resíduos de cisteína (C) conservados nas proteínas maduras. 64.65

A *s quimiocinas C-X-C* (também chamadas de quimiocinas α) têm um resíduo de aminoácido separando a primeira dos dois resíduos conservados. As quimiocinas C-X-C agem primariamente nos neutrófilos. A *IL-8* é típica deste grupo. Ela é secretada pelos macrófagos ativados, células endoteliais e outros tipos celulares e causa ativação e quimiotaxia dos neutrófilos com atividade limitada nos monócitos e eosinófilos. Seus indutores mais importantes são os produtos microbianos e outras citocinas, principalmente a IL-1 e o TNF.

As *quimiocinas C-C* (também chamadas de quimiocinas β) têm o primeiro dos dois resíduos conservados adjacentes de cisteína. As quimiocinas C-C, que incluem a *proteína quimioatraente de monócito* (MCP-1), a *eotaxina*, a *proteína inflamatória de macrófagos-1 α* (MIP-1 α) e a *RANTES* (célula T regulada e normal expressa e secretada), geralmente atraem os monócitos, eosinófilos, basófilos e linfócitos, mas não os neutrófilos. Embora a maioria das quimiocinas nesta classe tenha ações sobrepostas, a eotaxina recruta seletivamente os eosinófilos.

As *quimiocinas C* (também chamadas de quimiocinas γ) perdem duas (a primeira e a terceira) das quatro cisteínas conservadas. As quimiocinas C (p. ex., linfotactina) são

relativamente específicas para os linfócitos.

As *quimiocinas CX3C* contêm três aminoácidos entre as duas cisteínas. O único membro conhecido desta classe é a chamada *fractalquina*. Essa quimiocina existe em duas formas: a proteína ligada à superfície celular pode ser induzida nas células endoteliais por citocinas inflamatórias e promove forte adesão dos monócitos e células T, e uma forma solúvel, derivada por proteólise da proteína ligada à membrana, tem potente atividade quimioatraente para as mesmas células.

As quimiocinas medeiam suas atividades pela ligação de receptores acoplados a sete transmembrana proteínas G. Esses receptores (chamados de receptores de quimiocinas CXCR ou CCR, para C-X-C ou C-C) usualmente exibem uma sobreposição nas especificidades do ligante, e leucócitos geralmente expressam mais do que um tipo de receptor. Como discutido no [Capítulo 6](#), certos receptores de quimiocinas (CXCR-4, CCR-5) agem como correceptores para uma glicoproteína de envelope viral do vírus I da imunodeficiência humana e são, então, envolvidos na ligação e entrada do vírus nas células.

As quimiocinas têm duas principais funções: elas estimulam o recrutamento dos leucócitos na inflamação e controlam a migração normal das células através dos vários tecidos. [20.65](#) Algumas quimiocinas são transitoriamente produzidas em resposta ao estímulo inflamatório e promovem o recrutamento dos leucócitos para os locais de inflamação. Outras quimiocinas são constitutivamente produzidas em tecidos e funcionam para organizar diferentes tipos celulares em diferentes regiões anatómicas dos tecidos. Em ambas as situações, as quimiocinas podem ser expostas em altas concentrações ligadas aos proteoglicanos na superfície das células endoteliais e na matriz extracelular.

Outras Citocinas na Inflamação Aguda. A lista das citocinas implicadas na inflamação é enorme e constantemente está crescendo. [66](#) Duas que receberam considerável interesse recente são: IL-6, produzida pelos macrófagos e outras células, que está envolvida nas reações locais e sistêmicas [67](#) e IL-17, produzida principalmente pelos linfócitos T, que promove o recrutamento de neutrófilos. [68](#) Os antagonistas contra ambas estão em estudos clínicos para as doenças inflamatórias. As citocinas também têm papel central na inflamação crônica; estas serão descritas adiante no capítulo.

Constituintes Lisossômicos dos Leucócitos

Neutrófilos e monócitos contêm grânulos lisossômicos, que, quando liberados, podem contribuir para a resposta inflamatória. Os neutrófilos têm dois principais tipos de grânulos. Os grânulos menores *específicos* (ou secundários) contêm lisozima, colagenase, gelatinase, lactoferrina, ativador de plasminogênio, histaminase e fosfatase alcalina. Os grânulos maiores *azurofilicos* (ou primários) contêm mieloperoxidase, fatores bactericidas (lisozima, defensinas), hidrolases ácidas e uma variedade de proteases neutras (elastase, catepsina G, colagenases não específicas, proteinase 3). [40](#) Ambos os tipos de grânulos podem se fundir com os vacúolos fagocíticos contendo material englobado, ou o conteúdo do grânulo pode ser liberado dentro do espaço extracelular.

Diferentes enzimas dos grânulos servem para diferentes funções. As *proteases ácidas* degradam bactérias e restos *dentro do fagolisossoma*, onde o pH ácido é facilmente alcançado. As *proteases neutras* são capazes de degradar vários componentes extracelulares, tais como colágeno, membrana basal, fibrina, elastina e cartilagem, resultando em destruição tecidual que acompanha os processos inflamatórios. As proteases neutras também podem clivar diretamente as proteínas do complemento C3 e C5, liberando anafilatoxinas e liberando um peptídeo tipo cinina a partir do cininogênio. A elastase de neutrófilo mostrou degradar fatores de virulência de bactéria e, então, combate as infecções bacterianas. Os *monócitos e macrófagos* também contêm hidrolases ácidas, collagenase, elastase, fosfolipase e ativador do plasminogênio. Eles podem ser particularmente ativos nas reações inflamatórias crônicas.

Por causa dos efeitos destrutivos das enzimas lisossômicas, a infiltração leucocítica inicial, se não controlada, pode potencializar mais inflamação e dano tecidual. Essas proteases nocivas, entretanto, são mantidas sob controle por um sistema de antiproteases no soro e fluidos teciduais. A principal dentre elas é a α_1 -antitripsina, que é o principal inibidor da elastase de neutrófilo. Uma deficiência desses inibidores pode levar à ação sustentada das proteases dos leucócitos, como é o caso em pacientes com deficiência de α_1 -antitripsina ([Cap. 15](#)). A α_2 -macroglobulina é outra antiprotease encontrada no soro e em várias secreções.

Neuropeptídeos

Os neuropeptídeos são secretados por nervos sensoriais e vários leucócitos e têm uma participação na iniciação e propagação de uma resposta inflamatória. Os pequenos peptídeos, tais como a *substância P* e a neurocinina A, pertencem à família de neuropeptídeos taquicinas produzidos nos sistemas nervosos central e periférico. ⁶⁹ Fibras nervosas contendo substância P são proeminentes nos pulmões e trato gastrointestinal. A substância P tem muitas funções biológicas, incluindo a transmissão de sinais de dor, regulação da pressão sanguínea, estimulação da secreção em células endócrinas e aumento na permeabilidade vascular. Os neurônios sensoriais também podem produzir outras moléculas pró-inflamatórias, tais como o produto gene relacionado à calcitonina, que parece ligar a sensação de estímulo doloroso ao desenvolvimento de respostas protetoras do hospedeiro. ⁷⁰

MEDIADORES DERIVADOS DE PROTEÍNAS PLASMÁTICAS

Uma variedade de fenômenos na resposta inflamatória é mediada por proteínas do plasma que pertencem a três sistemas inter-relacionados: os sistemas do complemento, das cininas e da coagulação.

Sistema Complemento

O sistema complemento consiste em mais de 20 proteínas, algumas das quais são numeradas de C1 até C9. Este sistema funciona tanto na imunidade inata quanto na adaptativa para a defesa contra patógenos microbianos.⁷¹⁷² and ⁷³ No processo de ativação do complemento, vários produtos da quebra das proteínas do complemento são elaborados e causam permeabilidade vascular aumentada, quimiotaxia e opsonização. A ativação e funções do sistema complemento são resumidas na [Figura 2-14](#).

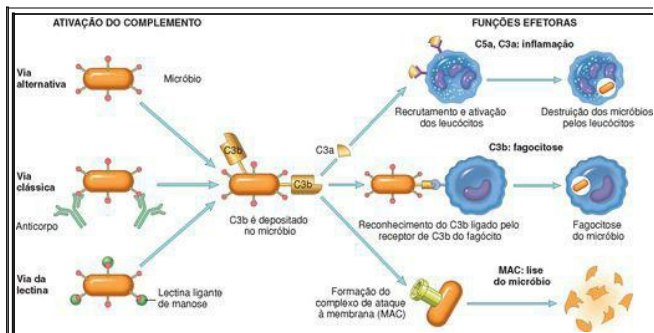


FIGURA 2-14

A ativação e funções do sistema complemento. A ativação do complemento por diferentes vias leva à quebra de C3. As funções do sistema complemento são mediadas pelos produtos da degradação do C3 e outras proteínas do complemento e pelo complexo de ataque à membrana (MAC).

As proteínas do complemento estão presentes nas formas inativas no plasma e muitas delas são ativadas para se tornarem enzimas proteolíticas que degradam outras proteínas do complemento,

formando então uma cascata enzimática capaz de uma tremenda amplificação. O passo crítico na ativação do complemento é a proteólise do terceiro componente (e mais abundante), C3. A quebra de C3 pode ocorrer por uma de três vias: a *via clássica*, que é disparada pela fixação de C1 ao anticorpo (IgM ou IgG) que está combinado com o antígeno; a *via alternativa*, que pode ser disparada pelas moléculas da superfície microbiana (p. ex., endotoxina ou LPS), polissacarídeos complexos, veneno de cobra e outras substâncias, na ausência de anticorpo, e a *via da lectina*, na qual a lectina do plasma ligante de manose se liga a carboidratos nos micróbios e ativa diretamente o C1. Qualquer que seja a via envolvida nos passos iniciais da ativação do complemento, todas elas levam à formação de uma enzima ativa chamada *C3 convertase*, que quebra o C3 em dois fragmentos funcionalmente distintos, o C3a e o C3b. O C3a é liberado e o C3b se torna covalentemente ligado à célula ou molécula onde o complemento está sendo ativado. Mais C3b se liga então aos fragmentos previamente gerados para formar a *C5 convertase*, que quebra o C5 para liberar o C5a e leva o C5b ligado à superfície celular. O C5b se liga aos últimos componentes (C6-C9), culminando na formação de complexo de ataque à membrana (MAC, composto por múltiplas moléculas de C9).

As funções biológicas do sistema complemento se dividem em três categorias gerais ([Fig. 2-14](#)):

Inflamação. *C3a*, *C5a* e, em menor grau, *C4a* são produtos da quebra dos componentes correspondentes do complemento que estimulam a liberação de histamina dos mastócitos e, assim, aumentam a permeabilidade vascular e causam vasodilatação. Eles são chamados de *anafilatoxinas* porque têm efeitos similares àqueles dos mediadores dos mastócitos que estão envolvidos na reação chamada de *anafilaxia* ([Cap. 6](#)). O C5a também é também é um potente agente quimiotático para neutrófilos, monócitos, eosinófilos e basófilos. Em adição, o C5a ativa a via da lipoxigenase do metabolismo do AA em neutrófilos e monócitos, causando mais liberação de mediadores inflamatórios.

Fagocitose. *C3b* e o produto de sua quebra *iC3b* (*C3b* inativado), quando fixados à parede celular bacteriana, agem como opsoninas e promovem a fagocitose pelos neutrófilos e macrófagos, que têm receptores de superfície para os fragmentos do complemento.

Lise celular. A deposição do MAC nas células torna estas células permeáveis à água e íons e resulta em morte (lise) das células.

Dentre os componentes do complemento, *C3a* e *C5a* são os mediadores inflamatórios mais importantes. Em adição aos mecanismos já discutidos, *C3* e *C5* podem ser quebrados por várias enzimas proteolíticas presentes dentro do exsudato inflamatório. Elas incluem a plasmina e enzimas lisossômicas liberadas dos neutrófilos (discutidas anteriormente). Então, as ações quimiotáticas do complemento e os efeitos ativados pelo complemento dos neutrófilos podem iniciar um ciclo autoperpetuado de recrutamento dos neutrófilos.

A ativação do complemento é firmemente controlada por proteínas associada às células e proteínas regulatórias circulantes. Diferentes proteínas regulatórias inibem a produção de fragmentos ativos do complemento ou removem fragmentos que se depositam nas células. Esses reguladores são expressos nas células normais do hospedeiro e são então destinados a prevenir os tecidos saudáveis de serem injuriados nos locais de ativação do complemento. Proteínas regulatórias podem ser dominadas quando grandes quantidades de complemento são depositadas nas células e tecidos do hospedeiro, como acontece nas doenças autoimunes, em que os

indivíduos produzem anticorpos fixadores de complemento contra seus próprios antígenos teciduais ([Cap. 6](#)).

Sistemas da Coagulação e das Cininas

A inflamação e a coagulação sanguínea frequentemente são interlaçadas, com cada uma promovendo a outra. [74](#) O sistema da coagulação é dividido em duas vias que convergem, culminando na ativação da trombina e na formação de fibrina ([Fig. 2-15](#)) ([Cap. 4](#)). A via intrínseca da coagulação é uma série de proteínas plasmáticas que podem ser ativadas pelo fator de Hageman (fator XII), uma proteína sintetizada pelo fígado que circula na forma inativa. O fator XII é ativado no contato com superfícies carregadas negativamente, por exemplo, quando a permeabilidade vascular aumenta e as proteínas plasmáticas extravasam para o espaço extravascular e entram em contato com o colágeno ou quando ele entra em contato com as membranas basais expostas como resultado de dano endotelial. O fator XII então sofre uma mudança conformacional (tornando-se o fator XIIa), expondo um centro de serina ativo que pode subsequentemente quebrar substratos de proteínas e ativar uma variedade de sistemas de mediadores (ver adiante). A inflamação aumenta a produção de vários fatores da coagulação, torna a superfície endotelial pró-trombogênica, e inibe os mecanismos de anticoagulação, promovendo então a coagulação. Contrariamente, a trombina, um produto da coagulação, promove inflamação pelo engajamento dos receptores que são chamados de *receptores ativados por proteases* (PARs) porque eles ligam múltiplas serina-proteases tipo tripsina em adição à trombina. [75](#) Esses receptores são receptores acoplados à proteína G com sete domínios transmembrana que são expressos nas plaquetas, células endoteliais e musculares lisas e muitos outros tipos celulares. O engajamento dos chamados receptores tipo 1 (PAR-1) pelas proteases, particularmente a trombina, dispara várias respostas que induzem a inflamação. Elas incluem a mobilização de P-selectinas; produção de quimiocinas e outras citocinas; expressão de moléculas de adesão endotelial para integrinas dos leucócitos; indução da ciclo-oxigenase-2 e produção de prostaglandinas; produção de PAF e NO, e mudanças no formato endotelial. [75](#) Como nós vimos, essas respostas promovem o recrutamento de leucócitos e muitas outras reações da inflamação. Devido à coagulação e à inflamação poderem iniciar um círculo vicioso de amplificação, a interferência com a coagulação é uma estratégia terapêutica potencial para a doença inflamatória sistêmica vista com infecções bacterianas disseminadas graves. Esta é a justificativa para o tratamento dessa desordem com o anticoagulante proteína C ativada, que pode beneficiar um subgrupo de pacientes ([Cap. 4](#)). [76](#)

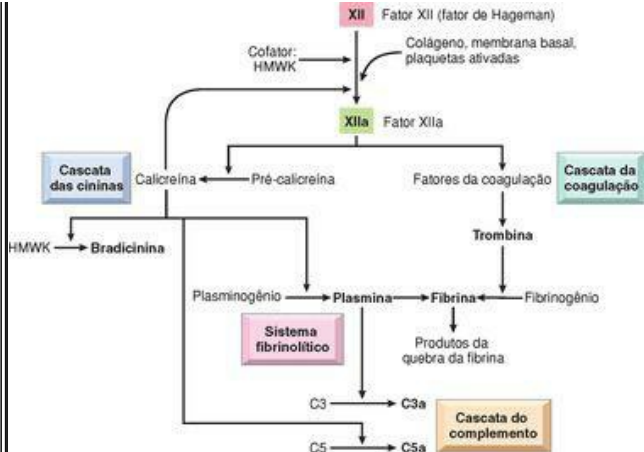


FIGURA 2-15

Inter-relações entre os quatro sistemas de mediadores do plasma disparados pela ativação do fator XII (fator de Hageman). Note que a trombina induz a inflamação pela ligação aos receptores ativado por protease (principalmente PAR-1) nas plaquetas, endotélio, células musculares lisas e outras células. HMWK, cininogênio de alto peso molecular.

As cininas são peptídeos vasoativos derivados de proteínas plasmáticas, chamadas de cininogênio, pela ação de proteases específicas chamadas de caliceínas. Os sistemas das cininas e de coagulação também são intimamente conectados. A forma ativa do fator XII, fator XIIIa, converte a pré-caliceína plasmática na forma proteolítica ativa, a enzima caliceína, que quebra a glicoproteína precursora plasmática, o cininogênio de alto peso molecular, para produzir a bradicinina (Fig. 2-15).⁷⁷ A bradicinina aumenta a permeabilidade vascular e causa contração do músculo liso, dilatação dos vasos sanguíneos e dor, quando injetada na pele. Esses efeitos são similares àqueles da histamina. A ação da bradicinina é de curta duração, porque ela é rapidamente inativada por uma enzima chamada cininase. Qualquer cinina remanescente é inativada durante a passagem do plasma através do pulmão pela enzima conversora de

angiotensina. A caliceína propriamente dita é um potente ativador do fator de Hageman, permitindo a amplificação autocatalítica do estímulo inicial. A caliceína tem atividade quimioatraente e também converte diretamente o C5 ao produto quimioatraente C5a.

Ao mesmo tempo em que o fator XIIa induz a formação do coágulo de fibrina, ele ativa o *sistema fibrinolítico*. Essa cascata contrabalança a coagulação pela quebra da fibrina, solubilizando, desse modo, o coágulo. A caliceína, assim como o ativador de plasminogênio (liberado do endotélio, leucócitos e de outros tecidos), quebra o plasminogênio, uma proteína do plasma que se liga ao coágulo de fibrina formado para gerar *plasmina*, uma protease multifuncional. O sistema fibrinolítico contribui para o fenômeno vascular da inflamação de várias maneiras. Embora a função primária da plasmina seja lisar os coágulos de fibrina, durante a inflamação ela também quebra a proteína do complemento C3, para produzir fragmentos de C3, e degrada a fibrina para formar os *produtos da quebra da fibrina*, que podem ter propriedades indutoras da permeabilidade. A plasmina também pode ativar o fator de Hageman, que pode disparar múltiplas cascatas ([Fig. 2-15](#)), amplificando a resposta.

A partir desta discussão das proteases plasmáticas ativadas pelo complemento, cininas e sistemas da coagulação, algumas conclusões gerais podem ser esboçadas:

Bradicina, *C3a* e *C5a* (como mediadores da permeabilidade vascular aumentada); *C5a* (como mediador da quimiotaxia) e *trombina* (que tem efeitos nas células endoteliais e em muitos outros tipos celulares) são provavelmente os mais importantes *in vivo*.

C3a e *C5a* podem ser gerados por vários tipos de reações: (1) reações imunológicas, envolvendo anticorpos e complemento (a via clássica); (2) ativação das vias alternativas e do complemento da lectina por micróbios, na ausência de anticorpos, e (3) agentes não diretamente relacionados às respostas imunes, tais como plasmina, caliceína e algumas serinas proteases encontradas nos tecidos normais.

Fator de Hageman ativado (fator XIIa) inicia quatro sistemas envolvidos na resposta inflamatória: (1) o *sistema de cininas*, que produz cininas vasoativas; (2) o *sistema da coagulação*, que induz a formação de trombina, que tem propriedades inflamatórias; (3) o *sistema fibrinolítico*, que produz plasmina e degrada fibrina para produzir fibrinopeptídeos, que induzem a inflamação, e (4) o *sistema complemento*, que produz anafilatoxinas e outros mediadores. Alguns dos produtos desta iniciação – particularmente a caliceína – podem, por *feedback*, ativar o fator de Hageman, resultando na amplificação da reação.

Quando Lewis descobriu o papel da histamina na inflamação, achava-se que um mediador seria suficiente. Agora, nós estamos chafurdando neles! Ainda, a partir deste grande compêndio, é provável que poucos mediadores sejam muito importantes para as reações da inflamação aguda *in vivo*, e eles estão resumidos na [Tabela 2-7](#). A redundância dos mediadores e suas ações garantem que esta resposta protetora permanece robusta e não é fácil de se perturbar.

TABELA 2-7 Papel dos Mediadores nas Diferentes Reações da Inflamação

Papel na Inflamação	Mediadores
---------------------	------------

Vasodilatação	Prostaglandinas
	Óxido nítrico
	Histamina
Permeabilidade vascular aumentada	Histamina e serotonina
	C3a e C5a (pela liberação de aminas vasoativas dos mastócitos e outras células)
	Bradicinina
	Leucotrienos C ₄ , D ₄ , E ₄
	PAF
	Substância P
Quimiotaxia, recrutamento e ativação de leucócito	TNF, IL-1
	Quimioquinas
	C3a, C5a
	Leucotrieno
	B ₄ (produtos bacterianos, p. ex., peptídeos <i>N</i> -formil metil)
Febre	IL-1, TNF
	Prostaglandinas
Dor	Prostaglandinas
	Bradicinina
Dano tecidual	Enzimas lisossômicas dos leucócitos
	Espécies reativas de oxigênio
	Óxido nítrico
IL-1, interleucina-1; PAF, fator de ativação plaquetária; TNF, fator de necrose tumoral.	

Resultados da Inflamação Aguda

Embora, como pode ser esperado, muitas variáveis possam modificar o processo básico da inflamação, incluindo a natureza e a intensidade da injúria, o local e o tecido afetado e a responsividade do hospedeiro, *todas as reações inflamatórias agudas podem ter um de três resultados* (Fig. 2-16):

Resolução completa. Em um mundo perfeito, todas as reações inflamatórias, uma vez que tenham sucesso na neutralização e eliminação do estímulo injuriante, deveriam terminar com a restauração do local da inflamação ao normal. Isto é chamado de *resolução* e é o resultado usual quando a injúria é eliminada ou de curta duração ou quando houve pouca destruição tecidual e as células parenquimatosas danificadas podem se regenerar. A resolução envolve a remoção dos restos celulares e micróbios pelos macrófagos e a reabsorção do fluido de edema pelos linfáticos.

Cura pela substituição do tecido conjuntivo (fibrose). Isto ocorre após substancial destruição do tecido, quando a injúria inflamatória envolve tecidos que são incapazes de regeneração ou quando existe exsudação abundante de fibrina no tecido e cavidades serosas (pleura, peritônio) que não podem ser adequadamente limpas. Em todas essas situações, o tecido conjuntivo cresce para dentro de áreas de dano ou exsudato, convertendo-se em uma massa de tecido fibroso – processo também chamado de *organização*.

Progressão da resposta para *inflamação crônica* (discutida adiante). Isto pode se seguir à inflamação aguda, ou a resposta pode ser crônica desde o início. A transição aguda para crônica ocorre quando a resposta inflamatória aguda não pode ser resolvida, como resultado de persistência do agente injuriante ou de alguma interferência com o processo normal de cura.⁷⁹ Por exemplo, a infecção bacteriana dos pulmões pode se iniciar como um foco de inflamação aguda (pneumonia), mas sua falha em se resolver pode levar à extensa destruição tecidual e à formação de uma cavidade onde a inflamação continua latente, levando eventualmente a abscesso pulmonar crônico. Outro exemplo de inflamação crônica com estímulo persistente é a úlcera péptica do duodeno e estômago. As úlceras pépticas podem persistir por meses ou anos e, como discutido a seguir, são manifestadas por ambas as reações inflamatórias, aguda e crônica.

INFLAMAÇÃO AGUDA

- Mudanças vasculares
- Recrutamento de neutrófilo
- Injúria tecidual limitada

RESOLUÇÃO

- Eliminação dos estímulos injuriantes
- Eliminação dos mediadores e células inflamatórias agudas
- Substituição das células injuriantes
- Função normal

INJÚRIA

- Infarto
- Infecções bacterianas
- Toxinas
- Trauma



Progressão

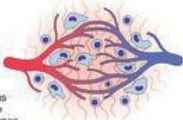
Cura

Formação de pus (abscesso)

Cura

INJÚRIA

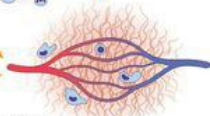
- Infecções virais
- Infecções crônicas
- Injúria persistente
- Doenças autoimunes



INFLAMAÇÃO CRÔNICA

- Angiogênese
- Infiltrado de célula mononuclear
- Fibrose (cicatriz)
- Injúria tecidual progressiva

Cura



FIBROSE

- Deposição de colágeno
- Perda de função

FIGURA 2-16

Resultados da inflamação aguda: resolução, cicatrização por fibrose, ou inflamação crônica. Os componentes das várias reações e seus resultados funcionais são listados.

Padrões Morfológicos da Inflamação Aguda

As marcas morfológicas de todas as reações inflamatórias agudas são a dilatação de pequenos vasos sanguíneos, lentificação do fluxo sanguíneo e acúmulo de leucócitos e fluido no tecido extravascular (Fig. 2-17). Entretanto, padrões morfológicos característicos são frequentemente sobrepostos nessas características gerais, dependendo da severidade da reação, de sua causa específica e do tecido e local particular envolvidos. A importância do reconhecimento dos padrões macro e microscópicos é que eles frequentemente fornecem indícios valiosos sobre a causa subjacente.

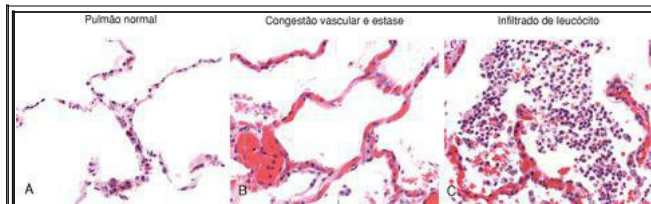


FIGURA 2-17

A histopatologia característica da inflamação aguda. **A**, Pulmões normais mostram vasos sanguíneos delgados (virtualmente invisíveis) nas paredes alveolares e nenhuma célula no alvéolo. **B**, O componente vascular da inflamação aguda é manifestado pelos vasos sanguíneos congestionados (preenchidos com os eritrócitos), resultando da estase. **C**, O componente celular da resposta é manifestado por grande número de leucócitos (neutrófilos) no alvéolo.

INFLAMAÇÃO SEROSA

A *inflamação serosa* é marcada pelo derramamento de um fluido fino que pode ser derivado do plasma ou de secreções das células mesoteliais revestindo as cavidades peritoneal, pleural e pericárdica. O acúmulo de fluido nessas cavidades é chamado de *efusão*. A bolha na pele resultante de uma queimadura ou infecção viral representa um grande acúmulo de fluido seroso, dentro ou imediatamente abaixo da epiderme da pele ([Fig. 2-18](#)).

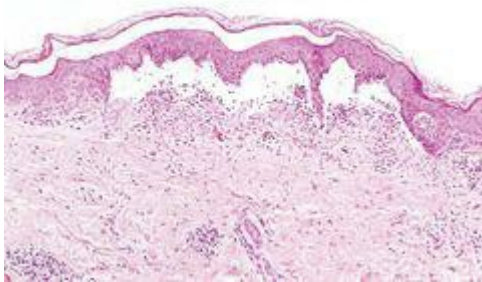


FIGURA 2-18

Inflamação serosa. Pequeno aumento de uma secção transversal de bolha da pele mostrando a epiderme separada da derme por uma coleção focal de efusão serosa.

INFLAMAÇÃO FIBRINOSA

Com maior aumento na permeabilidade vascular, grandes moléculas, tais como fibrinogênio, passam pela barreira vascular e a fibrina é formada e depositada no espaço extracelular. Um exsudato fibrinoso se desenvolve quando os extravasados vasculares são grandes ou existe um estímulo pró-coagulante local (p. ex., células cancerosas). O exsudato fibrinoso é característico de inflamação no revestimento de cavidades do corpo, tais como meninges, pericárdio ([Fig. 2-19A](#)) e pleura. Histologicamente, a fibrina se parece como uma malha eosinofílica de fios ou, algumas vezes, como um coágulo amorfo ([Fig. 2-19B](#)). Os exsudatos fibrinosos podem ser removidos pela fibrinólise e limpos de outros restos pelos macrófagos. Se a fibrina não é removida, ao longo do tempo ela pode estimular o crescimento dos fibroblastos e vasos sanguíneos e então levar à cicatrização. A conversão do exsudato fibrinoso a tecido cicatrizado (*organização*) dentro do saco pericárdico leva a adelgaçamento fibroso opaco do pericárdio e epicárdio na área de exsudação e, se a fibrose é extensa, à obliteração do espaço pericárdico.

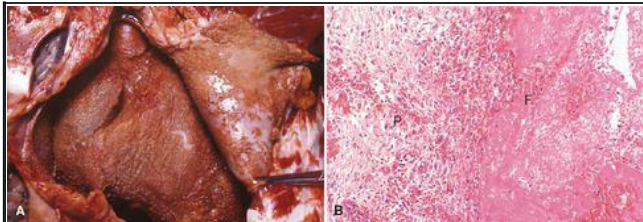


FIGURA 2-19

Pericardite fibrinosa. **A**, Depósitos de fibrina no pericárdio. **B**, Exsudato em malha de fibrina róseo (F) recobre a superfície do pericárdio (P).

INFLAMAÇÃO SUPURATIVA OU PURULENTA: ABSCESSOS

Este tipo de inflamação é caracterizado pela produção de grandes quantidades de pus ou exsudato purulento consistindo em neutrófilos, necrose liquefativa e fluido de edema. Certas bactérias (p. ex., estafilococos) produzem essa supuração e são, portanto, referidas como bactérias *piogênicas* (produtoras de pus). Um exemplo comum de inflamação supurativa aguda é a apendicite aguda. *Abscessos são coleções localizadas de tecido inflamatório purulento* causados por supuração mantida em um tecido, um órgão ou espaço confinado. Eles são produzidos por um profundo crescimento de bactéria piogênica dentro de um tecido (Fig. 2-20). Os abscessos têm uma região central que se parece com uma massa de leucócitos necróticos e células teciduais. Usualmente existe uma zona de neutrófilos preservados em torno deste foco necrótico e por fora desta região ocorrem dilatação vascular e proliferação parenquimatosa e fibroblástica, indicando inflamação crônica e reparo. Em tempo, o abscesso pode tornar-se confinado por cápsula e finalmente ser substituído por tecido conjuntivo.

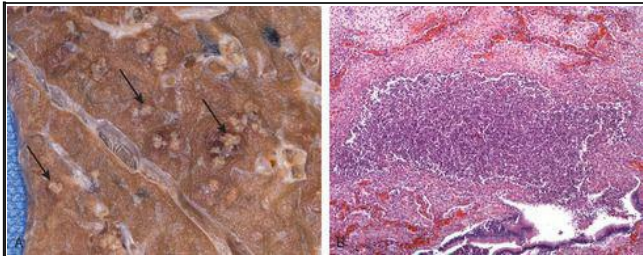


FIGURA 2-20

Inflamação purulenta. **A**, Múltiplos abscessos bacterianos nos pulmões, em um caso de broncopneumonia. **B**, O abscesso contém neutrófilos e restos celulares e é rodeado por vasos sanguíneos congestionados.

ÚLCERAS

Uma úlcera é um defeito local, ou escavação, da superfície de um órgão ou tecido, que é produzida por perda (desprendimento) de tecido necrótico inflamado (Fig. 2-21). A ulceração pode ocorrer somente quando a necrose do tecido e a inflamação resultante existem em cima ou próximo à superfície. Ela é mais comumente encontrada (1) na mucosa da boca, estômago, intestinos ou trato genitourinário e (2) na pele e no tecido subcutâneo das extremidades inferiores em pessoas idosas que têm distúrbios circulatórios que predisõem a extensa necrose isquêmica.

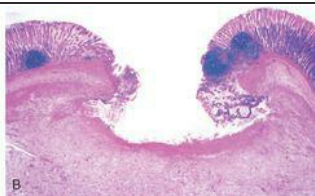


FIGURA 2-21

A morfologia de uma úlcera. **A**, Uma úlcera duodenal crônica. **B**, Pequeno aumento de uma secção de uma cratera de úlcera duodenal com um exsudato inflamatório agudo na base.

As ulcerações são mais bem exemplificadas pela úlcera péptica do estômago ou do duodeno, onde a inflamação aguda e crônica coexistem. Durante o estágio agudo, existe uma intensa infiltração polimorfonuclear e dilatação vascular nas margens do defeito. Com a cronicidade, as margens e as bases da úlcera desenvolvem proliferação fibroblástica, cicatrização, e acúmulo de linfócitos, macrófagos e células do plasma.

Resumo da Inflamação Aguda

Agora que descrevemos os componentes, mediadores e manifestações patológicas das respostas inflamatórias agudas, é útil resumir a sequência de eventos em uma resposta típica deste tipo. ⁷⁸ Quando um hospedeiro encontra um agente injuriante, tal como um micróbio infeccioso ou células mortas, os fagócitos que residem em todos os tecidos tentam eliminar estes agentes. Ao mesmo tempo, os fagócitos e outras células do hospedeiro reagem à presença da substância estranha ou anormal pela liberação de citocinas, mensageiros lipídicos e outros mediadores da inflamação. Alguns desses mediadores agem nos pequenos vasos sanguíneos na vizinhança e promovem o efluxo de plasma e o recrutamento de leucócitos circulantes ao local onde o agente agressor está localizado. Os leucócitos recrutados são ativados pelo agente injuriante e pelos mediadores produzidos localmente e os leucócitos ativados tentam remover o agente agressor pela fagocitose. À medida que o agente injuriante é eliminado e os mecanismos anti-inflamatórios se tornam ativos, o processo se reduz e o hospedeiro retorna ao estado normal de saúde. Se o agente injuriante não pode ser rapidamente eliminado, o resultado pode ser a inflamação crônica.

As manifestações clínicas e patológicas da resposta inflamatória são causadas por várias reações. Os fenômenos vasculares da inflamação aguda são caracterizados pelo aumento no fluxo sanguíneo para a área injuriada, resultando principalmente de dilatação arteriolar e abertura dos leitos capilares induzidas por mediadores tais como a histamina. A permeabilidade vascular aumentada resulta em acúmulo de líquido extravascular rico em proteína, que forma o exsudato. As proteínas plasmáticas deixam os vasos, mais comumente através dos espaçamentos das junções das células interendoteliais das vênulas. A vermelhidão (*rubor*), calor (*ardor*) e inchaço (*tumor*) da inflamação aguda são causados pelo aumento no fluxo sanguíneo e edema. Os leucócitos circulantes, inicialmente predominantemente neutrófilos, aderem ao endotélio via moléculas de adesão, atravessam o endotélio e migram para o local da injúria sob a influência dos agentes quimiotáticos. Os leucócitos que são ativados pelo agente agressor e pelos mediadores endógenos podem liberar extracelularmente metabólitos tóxicos e proteases, causando dano tecidual. Durante o dano, e em parte como resultado da liberação de prostaglandinas, neuropeptídeos e citocinas, um dos sintomas locais é a dor (*dolor*).

Na prática clínica, a causa subjacente determina se o objetivo terapêutico é promover ou reduzir a inflamação. Em infecções, o tratamento é objetivado para aumentar a resposta do hospedeiro e eliminar a infecção – por isso a prática de compressas quentes e gargarejos no caso da faringite (garganta irritada). Por outro lado, nas injúrias traumáticas e doenças inflamatórias crônicas, a inflamação não serve a nenhum propósito útil e o objetivo é reduzi-la com a aplicação de frio (no trauma) e fármacos anti-inflamatórios. Em certas localizações, tais como na córnea, isto pode ser desejável para suprimir mesmo a inflamação aguda a fim de que a transparência da córnea possa ser mantida.

Inflamação Crônica

A inflamação crônica é a inflamação de duração prolongada (semanas a meses) em que a inflamação, injúria tecidual e tentativas de reparo coexistem em variadas combinações. Ela pode se seguir à inflamação aguda, como descrito anteriormente, ou pode se iniciar insidiosamente, como uma resposta de baixo grau e latente, sem nenhuma manifestação de uma reação aguda. Este último tipo de inflamação crônica é a causa de dano tecidual em algumas das mais comuns e incapacitantes doenças humanas, tais como a artrite reumatoide, aterosclerose, tuberculose e fibrose pulmonar. Ela também tem sido implicada na progressão do câncer e em doenças puramente degenerativas, tais como a doença de Alzheimer.

CAUSAS DA INFLAMAÇÃO CRÔNICA

A inflamação crônica surge nas seguintes situações:

Infecções persistentes por micro-organismos que são difíceis de erradicar, tais como micobactéria e certos vírus, fungos e parasitos. Esses organismos frequentemente evocam uma reação imune chamada de *hipersensibilidade tipo retardada* ([Cap. 6](#)). A resposta inflamatória algumas vezes tem um padrão específico chamado de *reação granulomatosa* (discutida adiante).

Doenças inflamatórias imunomediadas. A inflamação crônica tem um papel importante no grupo de doenças que são causadas pela ativação excessiva ou inapropriada do sistema imune. Sob certas circunstâncias, as reações imunes se desenvolvem contra os tecidos do próprio indivíduo, levando a *doenças autoimunes* ([Cap. 6](#)). Nessas doenças, os autoantígenos evocam uma reação imune autoperpetuada que resulta em dano tecidual crônico e inflamação; exemplos de tais doenças são a artrite reumatoide e a esclerose múltipla. Em outros casos, a inflamação crônica é o resultado de respostas imunes não reguladas contra micróbios, como na doença intestinal inflamatória. As respostas imunes contra substâncias ambientais comuns são a causa das *doenças alérgicas*, tais como asma brônquica ([Cap. 6](#)). Devido a essas reações autoimunes e alérgicas serem inapropriadamente disparadas contra os antígenos que normalmente são prejudiciais, as reações não servem a propósitos úteis e causam somente doença. Tais doenças podem mostrar padrões morfológicos de inflamação aguda e crônica misturados porque elas são caracterizadas pelos ataques repetidos de inflamação. A fibrose pode dominar os estágios tardios.

Exposição prolongada a agentes potencialmente tóxicos, exógenos ou endógenos. Um exemplo de agente exógeno é a sílica particulada, um material inanimado não degradável que, quando inalado por períodos prolongados, resulta em uma doença inflamatória pulmonar chamada *silicose* ([Cap. 15](#)). A *aterosclerose* ([Cap. 11](#)) parece ser um processo inflamatório crônico da parede arterial induzido, pelo menos em parte, por componentes lipídicos endógenos e tóxicos do plasma.

CARACTERÍSTICAS MORFOLÓGICAS

Em contraste com a inflamação aguda, que é manifestada pelas mudanças vasculares, edema e infiltração predominantemente neutrofílica, a *inflamação crônica é caracterizada por:*

Infiltração com células mononucleares, que incluem macrófagos, linfócitos e células plasmáticas (Fig. 2-22).

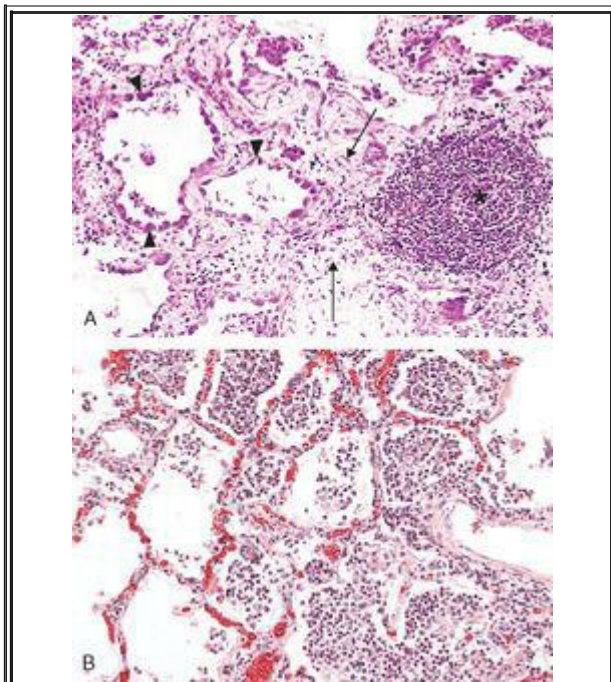


FIGURA 2-22

A, Inflamação crônica no pulmão, mostrando todas as três características histológicas: (1) coleção de células inflamatórias crônicas (*), (2) destruição do parênquima (alvéolo normal é substituído por espaços revestidos por epitélio cuboide, *cabeças de setas*) e (3) substituição do tecido conjuntivo (fibrose, *setas*). **B**, Por contraste, na inflamação aguda do pulmão (broncopneumonia aguda), os neutrófilos preenchem os espaços alveolares e os vasos sanguíneos estão congestionados.

Destruição tecidual, induzida pelo agente agressor persistente ou pelas células inflamatórias. Tentativas de *cura pela substituição do tecido danificado por tecido conjuntivo*, realizadas pela proliferação de pequenos vasos sanguíneos (*angiogênese*) e, em particular, *fibrose*. [80](#)

Devido à angiogênese e à fibrose também serem componentes da cura de ferimentos e reparo, elas serão discutidas mais completamente no [Capítulo 3](#).

PARTICIPAÇÃO DOS MACRÓFAGOS NA INFLAMAÇÃO CRÔNICA

O *macrófago* é o jogador celular predominante na inflamação crônica e nós iniciaremos nossa discussão com uma breve revisão de sua biologia. Os *macrófagos* são um dos componentes do *sistema mononuclear fagocítico* (Fig. 2-23). O sistema mononuclear fagocítico (algumas vezes chamado de sistema reticuloendotelial) consiste em células intimamente relacionadas com origem na medula óssea, incluindo os monócitos sanguíneos e macrófagos teciduais. Estes últimos estão difusamente espalhados pelo tecido conjuntivo ou localizados em órgãos tais como o fígado (células de Kupffer), baço e linfonodos (histiócitos dos seios), pulmões (macrófagos alveolares) e sistema nervoso central (microglia). Os fagócitos mononucleares nascem de um precursor comum na medula óssea, que dá origem aos monócitos sanguíneos. A partir do sangue, os monócitos migram para vários tecidos e se diferenciam em macrófagos. A meia-vida dos monócitos sanguíneos é de cerca de 1 dia, enquanto a vida dos macrófagos teciduais é de vários meses ou anos. A jornada das células-tronco da medula óssea para macrófagos teciduais é regulada por uma variedade de fatores de crescimento e diferenciação, citocinas, moléculas de adesão e interações celulares.

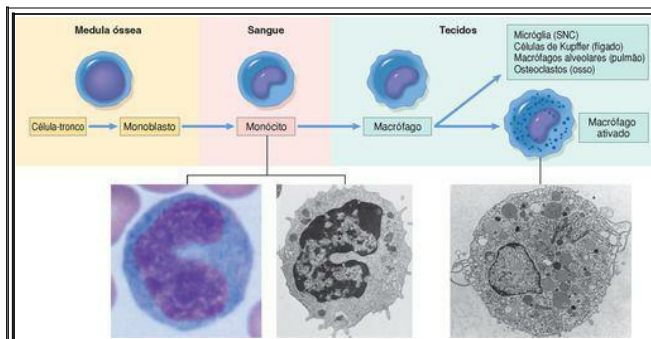


FIGURA 2-23

Maturação dos fagócitos mononucleares.

(De Abbas AK et al: *Cellular e Molecular Immunology*, 5th Ed. Philadelphia, WB Saunders, 2003.)

Como discutido anteriormente, os monócitos começam a emigrar para dentro dos tecidos extravasculares muito cedo na inflamação aguda, e dentro de 48 horas eles podem constituir o tipo de célula predominante. O extravasamento de monócitos é governado pelos mesmos fatores que estão envolvidos na emigração dos neutrófilos, que são as moléculas de adesão e os mediadores químicos com propriedades quimiotáticas e ativadoras.⁸¹ Quando um monócito alcança o tecido extravascular, ele sofre transformação em uma grande célula fagocítica, o *macrófago*. Os macrófagos podem ser *ativados* por uma variedade de estímulos, incluindo produtos microbianos que ocupam os TLRs e outros receptores celulares, citocinas (p. ex., IFN- γ) secretadas pelos linfócitos T sensibilizados e por células assassinas naturais (*natural killer*) e outros mediadores químicos ([Fig. 2-24](#)).



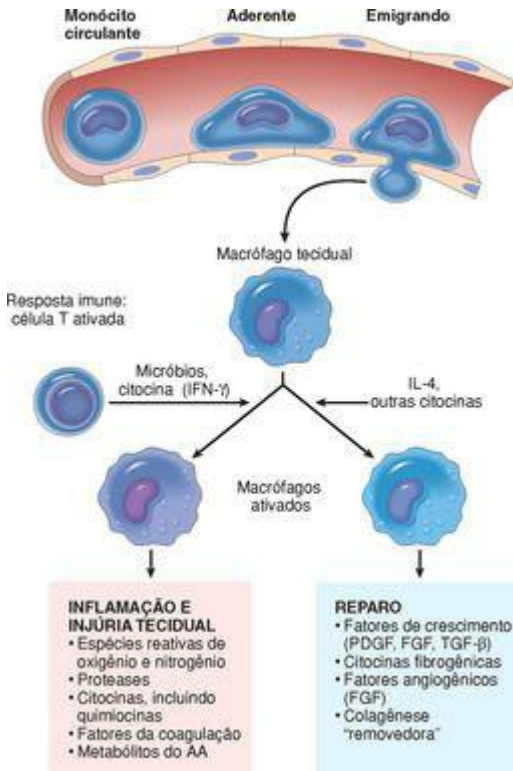


FIGURA 2-24

Os papéis dos macrófagos ativados na inflamação crônica. Os macrófagos são ativados por

estímulos não imunológicos tais como endotoxina ou por citocinas das células T imunoativadas (particularmente o IFN- γ). Os produtos feitos pelos macrófagos ativados que causam injúria tecidual e fibrose são indicados. AA, Ácido araquidônico; PGDF, fator de crescimento derivado de plaquetas; FGF, fator de crescimento de fibroblasto; TGF- β , fator transformador de crescimento- β .

Os produtos dos macrófagos ativados servem para eliminar o agente injuriante tal como micróbios e para iniciar o processo de reparo, e são responsáveis por grande parte da injúria tecidual na inflamação crônica. A ativação dos macrófagos resulta em níveis aumentados de enzimas lisossômicas e espécies reativas de oxigênio e nitrogênio e na produção de citocinas, fatores de crescimento e outros mediadores da inflamação. Alguns desses produtos são tóxicos aos micróbios e células do hospedeiro (p. ex., espécies reativas de oxigênio e nitrogênio) ou à matriz extracelular (proteases); alguns causam influxo de outros tipos celulares (p. ex., citocinas, fatores quimiotáticos), e ainda outros causam proliferação de fibroblastos, deposição de colágeno e angiogênese (p. ex., fatores de crescimento). Como ilustrado na [Figura 2-10](#), diferentes populações de macrófagos podem servir a funções distintas – algumas podem ser importantes para a morte microbiana e inflamação e outras para o reparo. ³⁸ Seu impressionante arsenal de mediadores torna os macrófagos os poderosos aliados na defesa do corpo contra invasores indesejados, mas a mesma maquinaria também pode induzir considerável destruição tecidual quando os macrófagos são inapropriadamente ativados. É por causa das atividades desses macrófagos que a destruição tecidual é uma das marcas da inflamação crônica. A destruição tecidual em andamento pode por si só ativar a cascata inflamatória, de modo que as características de ambas as inflamações, aguda e crônica, podem coexistir em certas circunstâncias.

Na inflamação de curta duração, se o irritante é eliminado, os macrófagos eventualmente desaparecem (ou morrendo ou tomando o caminho dos linfáticos e linfonodos). Na inflamação crônica, o acúmulo de macrófagos persiste como resultado do recrutamento contínuo a partir da circulação e proliferação local até o sítio da inflamação.

OUTRAS CÉLULAS NA INFLAMAÇÃO CRÔNICA

Outros tipos celulares envolvidos na inflamação crônica incluem os linfócitos, plasmócitos, eosinófilos e mastócitos:

Os *linfócitos* são mobilizados em ambas as reações imunomediadas-por anticorpo e por célula. Os linfócitos de diferentes tipos (células T e B) estimulados por antígeno (efetor e de memória) usam vários pares de moléculas de adesão (selectinas, integrinas e seus ligantes) e quimiocinas para migrar para os locais inflamatórios. As citocinas dos macrófagos ativados, principalmente TNF, IL-1 e quimiocinas, promovem o recrutamento de leucócitos, mantendo o estágio para a persistência da resposta inflamatória. Linfócitos e macrófagos interagem em uma via bidirecional e essas reações têm um papel importante na inflamação crônica (Fig. 2-25). Os macrófagos expõem antígenos a células T e produzem moléculas de membrana (coestimuladores) e citocinas (notavelmente a IL-12) que estimulam as respostas da célula T (Cap. 6). Os linfócitos T ativados produzem citocinas, algumas das quais recrutam os monócitos da circulação e uma, o IFN- γ , é um potente ativador dos macrófagos. Por causa dessas interações entre as células T e os macrófagos, uma vez o sistema imune estando envolvido em uma reação inflamatória, a reação tende a ser crônica e grave. Para realçar essas características especiais, a inflamação com um forte componente das reações imunes (*i.e.*, respostas dos linfócitos T e B) é algumas vezes chamada de *inflamação imune* (Cap. 6).

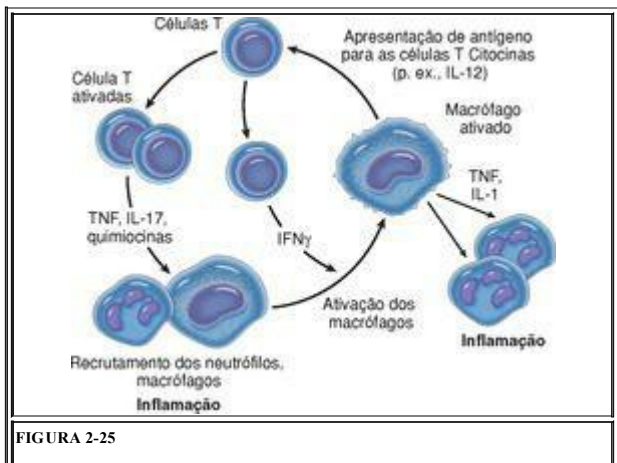


FIGURA 2-25

Interações macrófago-linfócito na inflamação crônica. Células T ativadas produzem citocinas que recrutam os macrófagos (TNE, IL-17, quimiocinas) e outras que ativam os macrófagos (IFN- γ). Diferentes subgrupos de células T (chamadas de T_H1 e T_H17) podem produzir diferentes grupos de citocinas; estes serão descritos no [Capítulo 6](#). Os macrófagos ativados estimulam sucessivamente as células T pela apresentação de antígenos e via citocinas (tais como a IL-12).

Os plasmócitos se desenvolvem a partir dos linfócitos B ativados e produzem anticorpos direcionados ou contra antígenos persistentes estranhos ou próprios no local inflamatório ou contra componentes teciduais alterados. Em algumas fortes reações inflamatórias crônicas, o acúmulo de linfócitos, células apresentadoras de antígenos e plasmócitos pode assumir as características morfológicas de órgãos linfoides, particularmente os linfonodos, até mesmo contendo centros germinativos bem formados. Esses são chamados de *órgãos linfoides terciários*; este tipo de *organogênese linfóide* é frequentemente vista na sinóvia de pacientes com artrite reumatoide de longa duração. [82](#)

Os eosinófilos são abundantes nas reações imunes mediadas por IgE e em infecções parasitárias ([Fig. 2-26](#)). Uma quimiocina que é especialmente importante para o recrutamento de eosinófilos é a eotaxina. Os eosinófilos têm grânulos que contêm a *proteína básica principal*, uma proteína altamente catiônica que é tóxica para parasitos, mas também causa lise das células epiteliais dos mamíferos. Por isso os eosinófilos são benéficos em controlar as infecções parasitárias, mas eles contribuem para o dano tecidual nas reações imunes tais como alergias ([Cap. 6](#)). [83](#)

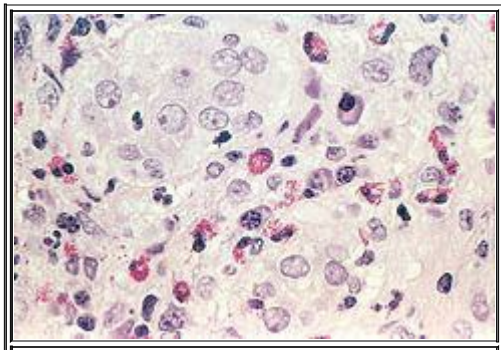


FIGURA 2-26

Um foco de inflamação mostrando numerosos eosinófilos.

Os *mastócitos* são amplamente distribuídos nos tecidos conjuntivos e participam em ambas as reações inflamatórias, aguda e crônica. Os mastócitos expressam em sua superfície o receptor (Fc ϵ RI) que liga a porção Fc do anticorpo IgE. Os anticorpos IgE ligados aos receptores Fc das células reconhecem especificamente o antígeno e as células desgranulam-se e liberam os mediadores, tais como histamina e prostaglandinas ([Cap. 6](#)). Esse tipo de resposta ocorre durante as reações alérgicas aos alimentos, veneno de insetos ou fármacos, algumas vezes com resultados catastróficos (p. ex., choque anafilático). Os mastócitos também estão presentes nas reações inflamatórias crônicas e, porque eles secretam uma pleora de citocinas, eles têm a habilidade de promover e limitar as reações inflamatórias em diferentes situações.

Embora os *neutrófilos* sejam característicos da inflamação aguda, muitas formas de inflamação crônica, durando por meses, continuam a mostrar grandes números de neutrófilos, induzidos ou por micróbios persistentes ou por mediadores produzidos pelos macrófagos ativados e linfócitos T. Na infecção bacteriana crônica do osso (osteomielite), um exsudato neutrofilico pode persistir por muitos meses. Os neutrófilos também são importantes no dano crônico induzido nos pulmões pelo tabagismo e outros estímulos irritantes ([Cap. 15](#)).

Em adição aos infiltrados celulares, o crescimento de *vasos sanguíneos e vasos linfáticos* é frequentemente proeminente nas reações inflamatórias crônicas. Esse crescimento dos vasos é estimulado pelos fatores de crescimento, tais como o VEGF, produzidos pelos macrófagos e células endoteliais ([Cap. 3](#)).

INFLAMAÇÃO GRANULOMATOSA

A inflamação granulomatosa é um padrão distinto de inflamação crônica que é encontrado em um número limitado de condições infecciosas e algumas não infecciosas. As reações imunes usualmente são envolvidas no desenvolvimento de granulomas e portanto este processo é descrito em mais detalhes no [Capítulo 6](#). Brevemente, um granuloma é um esforço celular para conter um agente agressor que é difícil de erradicar. Nessa tentativa, frequentemente existe uma forte ativação dos linfócitos T levando à ativação dos macrófagos, que pode causar injúria aos tecidos normais. A tuberculose é o protótipo das doenças granulomatosas, mas a sarcoidose, doença da arranhadura do gato, linfogranuloma inguinal, lepra, brucelose, sífilis, algumas infecções micóticas, beriliose, reações de lipídios irritantes e algumas doenças autoimunes também são incluídos ([Tabela 2-8](#)). O reconhecimento do padrão granulomatoso em uma amostra de biópsia é importante por causa do número limitado de condições possíveis que o causam e do significado do diagnóstico associado com as lesões.

TABELA 2-8 Exemplos de Doenças com Inflamação Granulomatosa

Doença	Causa	Reação Tecidual
Tuberculose	<i>Mycobacterium tuberculosis</i>	Granuloma caseoso (tubérculo): foco de macrófagos ativados (células epitelioides), rodeados por fibroblastos, linfócitos, histiócitos, células gigantes de Langhans ocasionais; necrose central com restos granulares amorfos, bacilos álcool-ácido resistentes
Lepra	<i>Mycobacterium leprae</i>	Bacilos álcool-ácido resistentes nos macrófagos, granulomas não caseosos
Sífilis	<i>Treponema pallidum</i>	Goma: lesões microscópicas a grosseiramente visíveis, incluindo a parede de histiócitos; infiltrado de plasmócitos; células centrais necróticas sem perda do contorno celular
Doença da arranhadura do gato	Bacilos gram-negativos	Granuloma arredondado ou estrelado contendo restos granulares centrais e neutrófilos reconhecíveis; células gigantes incomuns
Sarcoidose	Etiologia desconhecida	Granulomas não caseosos com abundantes macrófagos ativados
Doença de Crohn (doença intestinal inflamatória)	Reação imune contra bactéria intestinal, autoantígenos	Granulomas não caseosos ocasionais na parede do intestino, com denso infiltrado inflamatório crônico

Um granuloma é um foco de inflamação crônica consistindo em uma agregação microscópica de macrófagos que são transformados em células epitelioides, rodeadas por um colar de leucócitos mononucleares, principalmente linfócitos e ocasionalmente plasmócitos. Nas seções de tecido usualmente coradas com hematoxilina-eosina, as células epitelioides têm um citoplasma granular rosa-claro com limites celulares indistintos, frequentemente parecendo se fundir um com o outro. O núcleo é menos denso do que o dos linfócitos, é oval ou alongado, e pode mostrar dobras na membrana nuclear. Granulomas mais velhos desenvolvem um anel de envoltos com fibroblastos e tecido conjuntivo. Frequentemente, as células epitelioides se fundem para formar as células gigantes na periferia ou algumas vezes no centro dos granulomas. Essas células gigantes podem alcançar diâmetros de 40 a 50 μm . Elas têm uma grande massa de citoplasma contendo 20 ou mais pequenos núcleos arranjados ou perifericamente (célula gigante do tipo de Langhans) ou irregularmente (célula gigante do tipo corpo estranho) (Fig. 2-27). Não existe nenhuma diferença funcional entre estes dois tipos de células gigantes, ainda que alguns patologistas persistam em descrevê-los – talvez porque eles façam um minucioso questionamento no exame!

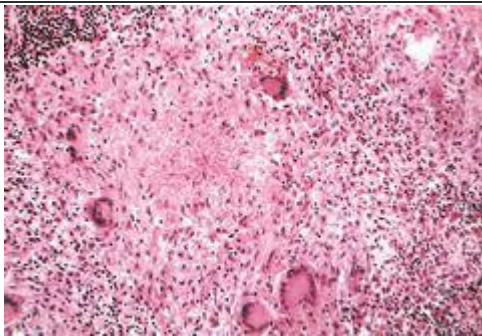


FIGURA 2-27

Típico granuloma tuberculoso mostrando uma área de necrose central rodeada por múltiplas células gigantes tipo de Langhans, células epitelioides e linfócitos.

Existem dois tipos de granuloma, que diferem em suas patogêneses. *Os granulomas de corpo estranho* são incitados por corpos estranhos relativamente inertes. Tipicamente, os granulomas de corpos estranhos se formam em torno de materiais tais como talco (associado com abuso de droga intravenosa) ([Cap. 9](#)), suturas ou outras fibras que sejam grandes o suficiente para impedir a fagocitose por um único macrófago e não incitem nenhuma resposta inflamatória ou imune. As células epitelioides e as células gigantes são depositadas na superfície do corpo estranho. O material estranho usualmente pode ser identificado no centro do granuloma, particularmente se visto com luz polarizada, onde ele aparece refratário.

Os granulomas imunes são causados por uma variedade de agentes capazes de induzir a resposta imune mediada por célula ([Cap. 6](#)). Esse tipo de resposta imune produz os granulomas usualmente quando o agente agressor é fracamente degradável ou particulado. Em tais respostas, os macrófagos englobam os antígenos das proteínas estranhas, as processam e apresentam os peptídeos aos linfócitos T antígeno-específicos, causando sua ativação ([Cap. 6](#)). Essas células T responsivas produzem citocinas, tais como IL-2, que ativam outras células T, perpetuando a resposta e o IFN- γ , que é importante na ativação de macrófagos e na transformação deles em células epitelioides ou células gigantes multinucleadas.

O protótipo do granuloma imune é aquele causado por infecção com *Mycobacterium tuberculosis*. Nessa doença, o granuloma é referido como *tubérculo*. *Ele frequentemente é caracterizado pela presença de uma necrose caseosa central* ([Fig. 2-27](#)). Em contraste, a necrose caseosa é rara em outras doenças granulomatosas. Os padrões morfológicos em várias doenças granulomatosas podem ser suficientemente diferentes para permitir um diagnóstico razoavelmente preciso por um patologista experiente ([Tabela 2-8](#)); entretanto, existem tantas apresentações atípicas que sempre é necessário identificar o agente etiológico específico por corantes especiais para organismos (p. ex., para bacilos ácido-resistentes para bacilos da tuberculose), por métodos de cultura (p. ex., na tuberculose e doenças fúngicas), por técnicas moleculares (p. ex., a reação em cadeia da polimerase na tuberculose) e por estudos sorológicos (p. ex., na sífilis).

Efeitos Sistêmicos da Inflamação

Qualquer um que tenha sofrido de uma intensa irritação na garganta ou uma infecção respiratória experimentou as manifestações sistêmicas da inflamação aguda. As mudanças sistêmicas associadas com a inflamação aguda são coletivamente chamadas de *resposta de fase aguda*, ou a síndrome da resposta inflamatória sistêmica. Essas mudanças são reações às citocinas cuja produção é estimulada por produtos tais como LPS e por outros estímulos inflamatórios. A resposta de fase aguda consiste em várias mudanças clínicas e patológicas:

Febre, caracterizada por uma elevação na temperatura corporal, usualmente por 1° a 4°C, é uma das manifestações mais proeminentes da resposta de fase aguda, especialmente quando a inflamação está associada com infecção. A febre é produzida em resposta às substâncias chamadas de *pirogênios* que agem pela estimulação da síntese de prostaglandinas nas células vasculares e perivasculares do hipotálamo. Os produtos bacterianos, tais como as LPS (chamados de *pirogênios exógenos*), estimulam os leucócitos a liberar citocinas tais como IL-1 e TNF (chamados de *pirogênios endógenos*) que aumentam as enzimas (ciclo-oxigenases) que convertem o AA em prostaglandinas. ⁸⁴ No hipotálamo, as prostaglandinas, especialmente a PGE₂, estimulam a produção de neurotransmissores tais como monofosfato cíclico de adenosina, que funciona para manter a temperatura em um nível mais alto. Os AINEs, incluindo a aspirina, reduzem a febre pela inibição da síntese de prostaglandinas. Foi mostrado que a temperatura corporal elevada ajuda os anfíbios a eliminar infecções microbianas e é assumido que a febre faz o mesmo nos mamíferos, embora o mecanismo seja desconhecido. Uma hipótese é de que a febre pode induzir as proteínas de choque térmico que aumentam as respostas dos linfócitos aos antígenos microbianos.

As *proteínas de fase aguda* são as proteínas do plasma, na maior parte sintetizadas no fígado, cujas concentrações plasmáticas podem aumentar várias centenas de vezes como parte da resposta aos estímulos inflamatórios. ⁸⁵ Três das mais bem conhecidas dessas proteínas são a proteína C-reativa (CRP), fibrinogênio e proteína sérica amiloide A (SAA). A síntese dessas proteínas pelos hepatócitos é regulada positivamente pelas citocinas, especialmente a IL-6 (para a CRP e o fibrinogênio) e IL-1 ou TNF (para a SAA). Muitas proteínas de fase aguda, tais como a CRP e a SAA, se ligam às paredes da célula microbiana e podem agir como opsoninas e fixar o complemento. Elas também se ligam à cromatina, possivelmente ajudando na limpeza do núcleo da célula necrótica. Durante a resposta de fase aguda, a proteína SAA substitui a apolipoproteína A, um componente das partículas de lipoproteína de alta densidade. Isto pode alterar o alvo das lipoproteínas de alta densidade dos hepatócitos para os macrófagos, que podem usar estas partículas como fonte de lipídios produtores de energia. O fibrinogênio se liga às hemácias e as levam a formar pilhas (rolos) que sedimentam mais rapidamente a uma unidade de gravidade do que fazem as hemácias individuais. Isto é a base para a medida da *taxa de sedimentação do eritrócito* como um teste simples para a resposta inflamatória sistêmica, causada por qualquer estímulo. As proteínas de fase aguda têm efeitos benéficos durante a inflamação aguda, mas como nós veremos no [Capítulo 6](#), a produção prolongada dessas proteínas (especialmente a SAA) nos estados de inflamação crônica causa a *amiloiose secundária*. Níveis séricos elevados de CRP foram propostos como marcadores do risco aumentado de infarto do miocárdio em pacientes com doença da artéria coronária. ⁸⁶ É postulado que a inflamação envolvendo as placas

ateroscleróticas nas artérias coronárias pode predispor à trombose e subsequente infarto, e que a CRP é produzida durante a inflamação. Outro peptídeo cuja produção é aumentada nas respostas de fase aguda é o peptídeo regulador de ferro, *hepcidina*.⁸⁷ Concentrações plasmáticas cronicamente elevadas de hepcidina reduzem a disponibilidade de ferro e são responsáveis pela *anemia* associada com a inflamação crônica ([Cap. 14](#)).

A *leucocitose* é uma característica comum das reações inflamatórias, especialmente aquelas induzidas por infecções bacterianas. A contagem de leucócitos usualmente sobe para 15.000 ou 20.000 células/ μ L, mas algumas vezes ela pode alcançar níveis extraordinariamente altos, de 40.000 a 100.000 células/ μ L. Essas elevações extremas são referidas como *reações leucemoides*, porque elas são similares às contagens de leucócitos observadas na leucemia e têm de ser distinguidas da leucemia. A leucocitose ocorre inicialmente por causa da *liberação acelerada* das células a partir dos estoques de reserva pós-mitótica da medula óssea (causados por citocinas, incluindo o TNF e a IL-1) e, por este motivo, é associada com uma elevação no número de mais neutrófilos imaturos no sangue (*desvio para a esquerda*). A infecção prolongada também induz a proliferação de precursores na medula óssea, causada pela produção aumentada dos fatores de estimulação de colônia. Então, a produção de leucócitos pela medula óssea é aumentada para compensar a perda dessas células na reação inflamatória. (Veja também a discussão de leucocitose no [Cap. 13](#).) A maioria das infecções bacterianas induz um aumento na contagem sanguínea de neutrófilos, chamado de *neutrofilia*. As infecções virais, tais como a mononucleose infecciosa, a caxumba e o sarampo, causam um aumento absoluto no número de linfócitos (*linfocitose*). Na asma brônquica, alergia e infestações parasitárias, há um aumento no número absoluto de eosinófilos, criando a *eosinofilia*. Certas infecções (febre tifoide e infecções causadas por alguns vírus, riquetsias e certos protozoários) são associadas com um número reduzido de leucócitos circulantes (*leucopenia*). A leucopenia também é encontrada em infecções que dominam os pacientes debilitados pelo câncer disseminado, tuberculose ou alcoolismo grave.

Outras manifestações da resposta de fase aguda incluem pulso e pressão sanguínea aumentados; suor diminuído, principalmente por causa do redirecionamento do fluxo de sangue do leito cutâneo para os leitos vasculares profundos, para minimizar a perda de calor através da pele; rigor (tremores), calafrios (busca por calor), anorexia, sonolência e mal-estar, provavelmente por causa das ações das citocinas nas células cerebrais.

Nas infecções bacterianas graves (*sepsis*), as grandes quantidades de organismos e LPS no sangue estimulam a produção de enormes quantidades de várias citocinas, notavelmente TNF e IL-1.^{88,89} Como resultado, os níveis circulantes dessas citocinas aumentam e a natureza da resposta do hospedeiro sofre uma mudança. Altos níveis de citocinas causam várias manifestações clínicas, tais como coagulação intravascular disseminada, falência cardiovascular e distúrbios metabólicos, que são descritas como *choque séptico*; este será discutido em mais detalhes no [Capítulo 4](#).

Conseqüências da Inflamação Defeituosa ou Excessiva

Agora que nós descrevemos o processo da inflamação e seus resultados, é útil resumir as conseqüências clínicas e patológicas de muita ou pouca inflamação.

A *inflamação defeituosa* tipicamente resulta em aumento na susceptibilidade a infecções, porque a resposta inflamatória é um componente central dos mecanismos iniciais de defesa que os imunologistas chamam de *imunidade inata* (Cap. 6). Ela também está associada com cura atrasada de ferimentos, porque a inflamação é essencial para a limpeza dos tecidos danificados e restos celulares e fornece o estímulo necessário para iniciar o processo de reparo.

A *inflamação excessiva* é a base de muitos tipos de doenças humanas. As alergias, nas quais os indivíduos montam uma resposta imune desregulada contra antígenos ambientais comumente encontrados, e as doenças autoimunes, em que as respostas imunes se desenvolvem contra os autoantígenos normalmente tolerados, são desordens nas quais a causa fundamental da injúria tecidual é a inflamação (Cap. 6). Em adição, como nós mencionamos no início, estudos recentes estão apontando para uma importante participação da inflamação em uma larga variedade de doenças humanas que primariamente não são desordens do sistema imune. Estas incluem a aterosclerose e doença cardíaca isquêmica e algumas doenças neurodegenerativas tais como a doença de Alzheimer. A inflamação prolongada e a fibrose que a acompanha também são responsáveis por muito da patologia em muitas doenças infecciosas, metabólicas e outras doenças. As doenças específicas são discutidas em capítulos relevantes posteriormente no livro.

Agora que nossa discussão dos eventos moleculares e celulares na inflamação aguda e crônica está concluída, no [Capítulo 3](#) nós consideramos as tentativas do corpo de curar o dano, o processo de *reparo*. O reparo se inicia quase tão cedo quanto o começo da reação inflamatória e envolve vários processos, incluindo proliferação celular, angiogênese e síntese e deposição de colágeno. Muitos aspectos do reparo foram mencionados neste capítulo, mas o processo é suficientemente complexo e importante para merecer seu próprio capítulo!

REFERÊNCIAS

1. In: (Editor: Weissman, G) *Inflammation: Historical Perspectives* (1992) Raven Press, New York
2. Hunter, J, *A Treatise of the Blood, Inflammation, and Gunshot Wounds*. (1794) J. Nicoli, London .
3. Heifets, L, Centennial of Metchnikoff's discovery, *J Reticuloendothel Soc* **31** (1982) 381.
4. Rock, KL; Kono, H, The inflammatory response to cell death, *Annu Rev Pathol Mech Dis* **3** (2008) 99.
5. Hellwig-Burgel, T; et al., Review: hypoxia-inducible factor-1 (HIF-1): a novel transcription factor in immune reactions, *J Interferon Cytokine Res* **25** (2005) 297.
6. Lampugnani, MG; Dejana, E, Interendothelial junctions: structure, signalling and functional roles, *Curr Opin Cell Biol* **9** (1997) 674.
7. Mehta, D; Malik, AB, Signaling mechanisms regulating endothelial permeability, *Physiol Rev* **86** (2006) 279.

8. Lentsch, AB; Ward, PA, Regulation of inflammatory vascular damage, *J Pathol* **190** (2000) 343.
9. Valbuena, G; Walker, DH, Endothelium as a target of infections, *Annu Rev Pathol Mech Dis* **1** (2006) 151.
10. Dvorak AM; Feng, D, The vesiculo-vacuolar organelle (VVO). A new endothelial cell permeability organelle, *J Histochem Cytochem* **49** (2001) 419.
11. Oliver, G; Alitalo, K, The lymphatic vasculature: recent progress and paradigms, *Annu Rev Cell Dev Biol* **21** (2005) 457.
12. Adams, RH; Alitalo, K, Molecular regulation of angiogenesis and lymphangiogenesis, *Nat Rev Mol Cell Biol* **8** (2007) 464.
13. Muller, WA, Leukocyte-endothelial cell interactions in the inflammatory response, *Lab Invest* **82** (2002) 521.
14. Luster, AD; *et al.*, Immune cell migration in inflammation: present and future therapeutic targets, *Nat Immunol* **6** (2005) 1182.
15. McEver, RP, Selectins: lectins that initiate cell adhesion under flow, *Curr Opin Cell Biol* **14** (2002) 581.
16. Sperandio, M, Selectins and glycosyltransferases in leukocyte rolling in vivo, *FEBS J* **273** (2006) 4377.
17. Hehlhans, T; Pfeffer, K, The intriguing biology of the tumour necrosis factor/tumour necrosis factor receptor superfamily: players, rules and the games, *Immunology* **115** (2005) 1.
18. Dinarello, CA, Interleukin-1 β , *Crit Care Med* **33** (2005) S460.
19. Johnston, B; Butcher, EC, Chemokines in rapid leukocyte adhesion triggering and migration, *Semin Immunol* **14** (2002) 83.
20. Sallusto, F; Mackay, CR, Chemoattractants and their receptors in homeostasis and inflammation, *Curr Opin Immunol* **16** (2004) 724.
21. Hynes, RO, Integrins: bidirectional, allosteric signaling machines, *Cell* **110** (2002) 673.
22. Cook-Mills, JM; Deem, TL, Active participation of endothelial cells in inflammation, *J Leukoc Biol* **77** (2005) 487.
23. Petri, B; Bixel, MG, Molecular events during leukocyte diapedesis, *FEBS J* **273** (2006) 4399.
24. Muller, WA, Leukocyte-endothelial-cell interactions in leukocyte transmigration and the inflammatory response, *Trends Immunol* **24** (2003) 327.
25. Weber, C; *et al.*, The role of junctional adhesion molecules in vascular inflammation, *Nat Rev Immunol* **7** (2007) 467.
26. Bunting, M; *et al.*, Leukocyte adhesion deficiency syndromes: adhesion and tethering defects involving beta 2 integrins and selectin ligands, *Curr Opin Hematol* **9** (2002) 30.
27. Van Haastert, PJ; Devreotes, PN, Chemotaxis: signalling the way forward, *Nat Rev Mol Cell Biol* **5** (2004) 626.
28. Akira, S; *et al.*, Pathogen recognition and innate immunity, *Cell* **124** (2006) 783.

- 29 Meylan, E; *et al.*, Intracellular pattern recognition receptors in the host response, *Nature* **442** (2006) 39.
- 30 Underhill, DM; Ozinsky, A, Phagocytosis of microbes: complexity in action, *Annu Rev Immunol* **20** (2002) 825.
- 31 Segal, AW, How neutrophils kill microbes, *Annu Rev Immunol* **23** (2005) 197.
- 32 Fang, FC, Antimicrobial reactive oxygen and nitrogen species: concepts and controversies, *Nat Rev Microbiol* **2** (2004) 820.
- 33 Babior, BM, NADPH oxidase, *Curr Opin Immunol* **16** (2004) 42.
- 34 Nathan, C; Shiloh, MU, Reactive oxygen and nitrogen intermediates in the relationship between mammalian hosts and microbial pathogens, *Proc Natl Acad Sci U S A* **97** (2000) 8841.
- 35 Belaouaj, A, Neutrophil elastase-mediated killing of bacteria: lessons from targeted mutagenesis, *Microbes Infect* **4** (2002) 1259.
- 36 Selsted, ME; Ouellette, AJ, Mammalian defensins in the antimicrobial immune response, *Nat Immunol* **6** (2005) 551.
- 37 Zanetti, M, Cathelicidins, multifunctional peptides of the innate immunity, *J Leukoc Biol* **75** (2004) 39.
- 38 Gordon, S; Taylor, PR, Monocyte and macrophage heterogeneity, *Nat Rev Immunol* **5** (2005) 953.
- 39 Jaeschke, H; Smith, CW, Mechanisms of neutrophil-induced parenchymal cell injury, *J Leukoc Biol* **61** (1997) 647.
- 40 Faurschou, M; Borregaard, N, Neutrophil granules and secretory vesicles in inflammation, *Microbes Infect* **5** (2003) 1317.
- 41 Ward, DM; *et al.*, Chediak-Higashi syndrome: a clinical and molecular view of a rare lysosomal storage disorder, *Curr Mol Med* **2** (2002) 469.
- 42 Heyworth, PG; *et al.*, Chronic granulomatous disease, *Curr Opin Immunol* **15** (2003) 578.
- 43 Nathan, C, Points of control in inflammation, *Nature* **420** (2002) 846.
- 44 Serhan, CN; Savill, J, Resolution of inflammation: the beginning programs the end, *Nat Immunol* **6** (2005) 1191.
- 45 Serhan, CN; Chang, N; van Dyke, TE, Resolving inflammation: dual anti-inflammatory and pro-resolution lipid mediators, *Nat Rev Immunol* **8** (2008) 349.
- 46 Tracey, KJ, The inflammatory reflex, *Nature* **420** (2002) 853.
- 47 Replak-Ramirez, MS; Baraniuk, JN, Histamine in health and disease, *Clin Allergy Immunol* **17** (2002) 1.
- 48 Funk, CD, Prostaglandins and leukotrienes: advances in eicosanoid biology, *Science* **294** (2001) 1871.
- 49 Miller, SB, Prostaglandins in health and disease: an overview, *Semin Arthritis Rheum* **36** (2006) 37.
- 50 Khanapure, SP; *et al.*, Eicosanoids in inflammation: biosynthesis, pharmacology, and therapeutic frontiers, *Curr Top Med Chem* **7** (2007) 311.

- 51 Murakami, M; Kudo, I, Cellular arachidonate-releasing functions of various phospholipase A₂s, *Adv Exp Med Biol* **525** (2003) 87.
- 52 Flower, RJ, The development of COX2 inhibitors, *Nat Rev Drug Discov* **2** (2003) 179.
- 53 Krotz, F; *et al.*, Selective COX-2 inhibitors and risk of myocardial infarction, *J Vasc Res* **42** (2005) 312.
- 54 Stafforini, DM; *et al.*, Platelet-activating factor, a pleiotrophic mediator of physiological and pathological processes, *Crit Rev Clin Lab Sci* **40** (2003) 643.
- 55 Salvemini, D; *et al.*, Superoxide, peroxynitrite and oxidative/nitrative stress in inflammation, *Biochem Soc Trans* **34** (2006) 965.
- 56 Laroux, FS; *et al.*, Role of nitric oxide in inflammation, *Acta Physiol Scand* **173** (2001) 113.
- 57 Cirino, G; *et al.*, Nitric oxide and inflammation, *Inflamm Allergy Drug Targets* **5** (2006) 115.
- 58 Mantovani, A; *et al.*, Endothelial activation by cytokines, *Ann NY Acad Sci* **832** (1997) 93.
- 59 Madge, LA; Poher, JS, TNF signaling in vascular endothelial cells, *Exp Mol Pathol* **70** (2001) 317.
- 60 Stojanov, S; Kastner, DL, Familial autoinflammatory diseases: genetics, pathogenesis and treatment, *Curr Opin Rheumatol* **17** (2005) 586.
- 61 Ting, JP; *et al.*, CATERPILLERS, pyrin and hereditary immunological disorders, *Nat Rev Immunol* **6** (2006) 183.
- 62 Martinon, F; Tschopp, J, Inflammatory caspases and inflammasomes: master switches of inflammation, *Cell Death Differ* **14** (2007) 10.
- 63 Charo, IF; Ransohoff, RM, The many roles of chemokines and chemokine receptors in inflammation, *N Engl J Med* **354** (2006) 610.
- 64 Zlotnik, A; Yoshie, O, Chemokines: a new classification system and their role in immunity, *Immunity* **12** (2000) 121.
- 65 Rot, A; von Andrian, UH, Chemokines in innate and adaptive host defense: basic chemokines grammar for immune cells, *Annu Rev Immunol* **22** (2004) 891.
- 66 Conti, P; *et al.*, Modulation of autoimmunity by the latest interleukins (with special emphasis on IL-32), *Autoimmun Rev* **6** (2007) 131.
- 67 Nishimoto, N; Kishimoto, T, Interleukin 6: from bench to bedside, *Nat Clin Pract Rheumatol* **2** (2006) 619.
- 68 Kolls, JK; Linden, A, Interleukin-17 family members and inflammation, *Immunity* **21** (2004) 467.
- 69 O'Connor, TM; *et al.*, The role of substance P in inflammatory disease, *J Cell Physiol* **201** (2004) 167.
- 70 Richardson, JD; Vasko, MR, Cellular mechanisms of neurogenic inflammation, *J Pharmacol Exp Ther* **302** (2002) 839.
- 71 Walport, MJ, Complement. First of two parts, *N Engl J Med* **344** (2001) 1058.
- 72 Walport, MJ, Complement. Second of two parts, *N Engl J Med* **344** (2001) 1140.

- 73 Barrington, R; *et al.*, The role of complement in inflammation and adaptive immunity, *Immunol Rev* **180** (2001) 5 .
- 74 Esmon, CT, The interactions between inflammation and coagulation, *Br J Haematol* **131** (2005) 417.
- 75 Coughlin, SR; Camerer, E, PARTicipation in inflammation, *J Clin Invest* **111** (2003) 25.
- 76 Esmon, CT, Inflammation and the activated protein C anticoagulant pathway, *Semin Thromb Hemost* **32** (Suppl 1) (2006) 49.
- 77 Joseph, K; Kaplan, AP, Formation of bradykinin: a major contributor to the innate inflammatory response, *Adv Immunol* **86** (2005) 159.
- 78 Medzhitov, R, Origin and physiological roles of inflammation, *Nature* **454** (2008) 428.
- 79 Lawrence, T; Gilroy, DW, Chronic inflammation: a failure of resolution? *Int J Exp Pathol* **88** (2007) 85.
- 80 Majno, G, Chronic inflammation: links with angiogenesis and wound healing, *Am J Pathol* **153** (1998) 1035.
- 81 Imhof, BA; Aurrand-Lions, M, Adhesion mechanisms regulating the migration of monocytes, *Nat Rev Immunol* **4** (2004) 432.
- 82 Drayton, DL; *et al.*, Lymphoid organ development: from ontogeny to neogenesis, *Nat Immunol* **7** (2006) 344.
- 83 Rothenberg, ME; Hogan, SP, The eosinophil, *Annu Rev Immunol* **24** (2006) 147.
- 84 Dinarello, CA, Cytokines as endogenous pyrogens, *J Infect Dis* **179** (Suppl 2) (1999) S294.
- 85 Gabay, C; Kushner, I, Acute-phase proteins and other systemic responses to inflammation, *N Engl J Med* **340** (1999) 448.
- 86 Ridker, PM, C-reactive protein and the prediction of cardiovascular events among those at intermediate risk moving an inflammatory hypothesis toward consensus, *J Am Coll Cardiol* **49** (2007) 2129.
- 87 Ganz, T, Molecular control of iron transport, *J Am Soc Nephrol* **18** (2007) 394.
- 88 Hotchkiss, RS; Karl, IE, The pathophysiology and treatment of sepsis, *N Engl J Med* **348** (2003) 138.
- 89 Munford, RS, Severe sepsis and septic shock the role of Gram-negative bacteremia, *Annu Rev Pathology Mech Dis* **1** (2006) 467.

3. Renovação, Regeneração e Reparo dos Tecidos

Atividade Proliferativa do Tecido

Células-tronco

Células-tronco Embrionárias

Reprogramação de Células Diferenciadas: Células-tronco Pluripotenciais Induzidas

Células-tronco Adultas (Somáticas)

Células-tronco na Homeostasia Tecidual

Ciclo Celular e a Regulação da Replicação Celular

Fatores de Crescimento

Mecanismos de Sinalização no Crescimento Celular

Receptores e Vias de Transdução de Sinal

Fatores de Transcrição

Mecanismos de Regeneração dos Tecidos e Órgãos

Regeneração Hepática

Matriz Extracelular e Interações Célula-matriz

Colágeno

Elastina, Fibrilina e Fibras Elásticas

Proteínas de Adesão Celular

Glicosaminoglicanos (GAGs) e Proteoglicanos

Cura por Reparo, Formação de Cicatriz e Fibrose

Mecanismos da Angiogênese

Fatores de Crescimento e Receptores Envolvidos na Angiogênese

Proteínas da MEC como Reguladores da Angiogênese

Cura de Feridas Cutâneas

Fatores Locais e Sistêmicos que Influenciam a Cura de Feridas

Aspectos Patológicos do Reparo

Fibrose

A lesão a células e tecidos coloca em movimento uma série de eventos que contém a lesão e inicia o processo de cura. De um modo geral, esse processo pode ser dividido em regeneração e reparo (Fig. 3-1). A regeneração resulta na restituição completa do tecido perdido ou lesado; o reparo pode restaurar algumas estruturas originais, mas pode causar desarranjos estruturais. Em tecidos saudáveis, a cura, na forma de regeneração ou reparo, ocorre praticamente após qualquer insulto

que cause destruição tecidual e é essencial para a sobrevivência do organismo. [1](#)

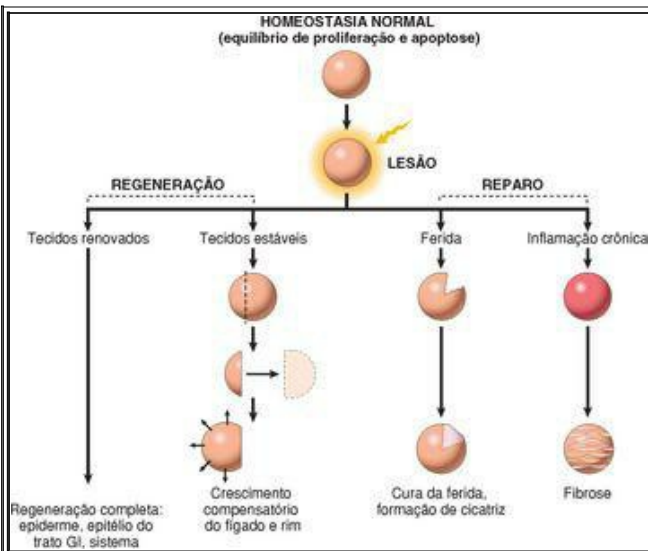


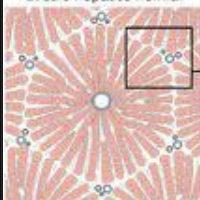
FIGURA 3-1

Visão geral das respostas de cura após lesão. A cura após lesão aguda pode ocorrer por regeneração que restaura a estrutura normal do tecido ou por reparo com formação de cicatriz. A cura, na lesão crônica, envolve formação de cicatriz e fibrose (veja o texto). GI, Gastrointestinal.

A regeneração refere-se à proliferação de células e tecidos para substituir estruturas perdidas, como o crescimento, em anfíbios, de um membro amputado. Nos mamíferos, órgãos inteiros e tecidos complexos raramente se regeneram após lesão e o termo é geralmente aplicado a processos como crescimento hepático após ressecção parcial ou necrose, porém esses processos consistem em crescimento compensatório, em vez de uma regeneração verdadeira.² Apesar disso, o termo *regeneração* está bem estabelecido e é usado em todo o livro. Tecidos com alta capacidade proliferativa, como o sistema hematopoético e os epitélios da pele e do trato gastrointestinal, se autorrenovam continuamente e podem regenerar-se após a lesão, já que as células-tronco desses tecidos não são destruídas.³

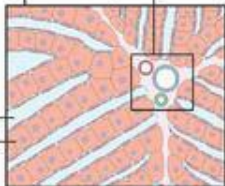
O reparo consiste em mais frequentemente em uma combinação de regeneração e formação de cicatriz pela deposição de colágeno. A relativa contribuição de regeneração e cicatrização no reparo do tecido depende da habilidade do tecido em regenerar e da extensão da lesão. Por exemplo, uma ferida cutânea superficial cicatriza através da regeneração do epitélio superficial. Entretanto, como discutido adiante, a formação de cicatriz constitui o processo predominante de reparo que ocorre quando a rede de matriz extracelular (MEC) é danificada por uma grave lesão (Fig. 3-2). A inflamação crônica que acompanha a lesão persistente estimula também a formação de cicatriz, devido à produção local de fatores de crescimento e citocinas que promovem a proliferação de fibroblastos e síntese de colágeno. O termo *fibrose* é usado para descrever a extensa deposição de colágeno que ocorre sob essas condições. Os componentes da MEC são essenciais para a cura de feridas porque eles fornecem a rede para migração celular, mantêm a correta polaridade celular para o rearranjo de estruturas estratificadas⁴ e participam da formação de novos vasos sanguíneos (angiogênese). Além disso, as células na MEC (fibroblastos, macrófagos e outros tipos celulares) produzem fatores de crescimento, citocinas e quimiocinas que são importantes para regeneração e reparo. Embora o reparo seja um processo de cura, ele próprio pode causar disfunção tecidual, como, por exemplo, no desenvolvimento da aterosclerose (Cap. 11).

Lóbulo hepático normal



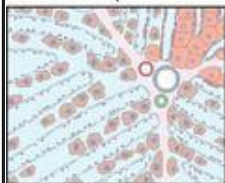Sinusoide
Hepatócito

Triade portal:
artéria hepática,
veia porta e ducto biliar

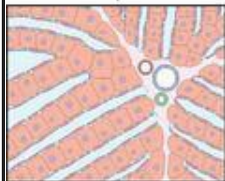

Lesão às células

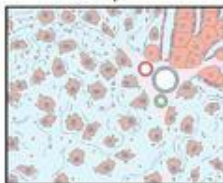
Lesão às células e à matriz



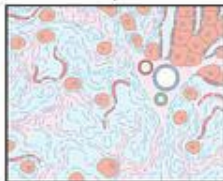
Proliferação das células
residuais na matriz intacta



REGENERAÇÃO



Deposição de tecido conjuntivo;
proliferação de células residuais
na matriz desorganizada



REPARO POR CICATRIZAÇÃO

FIGURA 3-2

Papel da matriz extracelular na regeneração e reparo. A regeneração do fígado com restauração do tecido normal, após lesão, requer uma matriz celular intacta. Se a matriz for lesada, a lesão é reparada por deposição de tecido fibroso e formação de cicatriz.

A compreensão dos mecanismos de regeneração e reparo requer algum conhecimento do controle de proliferação celular e das vias de transdução de sinais e das muitas funções dos componentes da MEC.

Neste capítulo, discutiremos primeiro os princípios da proliferação celular, a capacidade proliferativa dos tecidos e o papel das células-tronco na homeostasia do tecido. Isto é seguido por uma visão geral dos fatores de crescimento e os mecanismos de sinalização celular relevantes ao processo de cura. Discutiremos, então, os processos regenerativos, com ênfase na regeneração hepática, e examinaremos as propriedades da MEC e seus componentes. Essas seções projetam as fundações para a consideração das principais características da cura de feridas e fibrose.

Controle da Proliferação Celular Normal e do Crescimento Tecidual

Nos tecidos adultos, o tamanho das populações celulares é determinado pelas taxas de proliferação celular, diferenciação e morte por apoptose (Fig. 3-3) e o aumento do número de células pode resultar de um aumento na proliferação ou diminuição da morte celular. ⁵ A *apoptose* é um processo fisiológico necessário para a homeostasia do tecido, porém ela pode ser induzida por uma variedade de estímulos patológicos (Cap. 1). As células diferenciadas incapazes de se replicar são denominadas células *terminalmente diferenciadas*. O impacto da *diferenciação* depende do tecido onde ela ocorre: em alguns tecidos, as células diferenciadas não são substituídas, enquanto, em outros, elas morrem, mas são continuamente substituídas por novas células geradas a partir das células-tronco (discutidas na próxima seção).

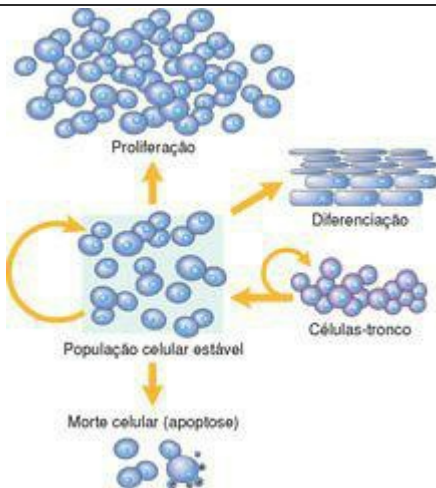


FIGURA 3-3

Mecanismos que regulam as populações celulares. O número de células pode ser alterado pelo aumento ou pela redução da taxa de surgimento de células-tronco, morte celular por

apoptose ou alterações nas taxas de proliferação ou diferenciação.

(Modificado de McCarthy NJ et al: Apoptosis in the development of the immune system: growth factors, clonal selection and bcl-2. Cancer Metastasis Ver 11:157,1992.)

A proliferação celular pode ser estimulada por condições fisiológicas e patológicas. A proliferação das células endometriais sob estimulação do estrogênio, durante o ciclo menstrual, e a replicação mediada por hormônio estimulante da tireoide, das células da tireoide, que aumenta a glândula durante a gravidez, são exemplos de proliferação fisiológica. O estímulo patológico pode tornar-se excessivo, criando condições patológicas, tais como a hiperplasia prostática nodular, resultante da estimulação da di-hidrotestosterona ([Cap. 21](#)) e o desenvolvimento de bócio nodular na tireoide como consequência do aumento de níveis séricos do hormônio estimulante da tireoide ([Cap. 24](#)). A proliferação celular é controlada, em grande parte, por sinais (solúveis ou dependentes de contato) do microambiente que estimulam ou inibem a proliferação. Um excesso de estimuladores ou uma deficiência de inibidores resulta em crescimento, e, no caso do câncer, em crescimento descontrolado.

ATIVIDADE PROLIFERATIVA DO TECIDO

Os tecidos do corpo são divididos em três grupos com base na atividade proliferativa das suas células: tecidos em divisão contínua (tecidos lâbeis), quiescentes (tecidos estáveis) e tecidos que não se dividem (tecidos permanentes). Essa classificação deveria ser interpretada à luz dos achados recentes sobre células-tronco e reprogramação e diferenciação celulares.

Em tecidos que se dividem continuamente, as células proliferam por toda a vida, substituindo aquelas que são destruídas. Esses tecidos incluem os epitélios superficiais, como o epitélio estratificado escamoso da pele, cavidade oral, vagina e colo uterino; a mucosa de revestimento de todos os ductos excretores das glândulas do corpo (p. ex., glândulas salivares, pâncreas, vias biliares); o epitélio colunar do trato gastrointestinal e do útero; o epitélio de transição das vias urinárias, e células da medula óssea e tecidos hematopoiéticos. Na maioria desses tecidos, as células teciduais maduras são derivadas de células-tronco adultas, as quais possuem uma enorme capacidade de proliferação e cuja progênie pode diferenciar-se em vários tipos celulares (discutidos em maiores detalhes adiante).

Tecidos quiescentes normalmente possuem um baixo nível de replicação; entretanto, as células desses tecidos podem sofrer rápida divisão em resposta a estímulos e, portanto, são capazes de reconstituir o tecido de origem. Nesta categoria, estão as células parenquimatosas do fígado, rins e pâncreas; células mesenquimais como os fibroblastos e de músculo liso; células endoteliais vasculares, linfócitos e outros leucócitos. A capacidade regenerativa das células estáveis é mais bem exemplificada pela capacidade do fígado de sofrer regeneração após hepatectomia parcial e após lesão química aguda. Fibroblastos, células endoteliais, células musculares lisas, condrócitos e osteócitos são quiescentes em mamíferos adultos, mas proliferam em resposta à lesão. Os fibroblastos, em particular, podem proliferar extensivamente, como nos processos de cura e fibrose, discutidos mais adiante neste capítulo.

Tecidos que não se dividem contêm células que deixaram o ciclo celular e não podem sofrer divisão mitótica na vida pós-natal. A esse grupo pertencem os neurônios e células musculares cardíacas e esqueléticas. Se neurônios do sistema nervoso central forem destruídos, o tecido é geralmente substituído pela proliferação dos elementos de suporte do sistema nervoso central, as células glias. Contudo, resultados recentes demonstraram que uma neurogênese limitada das células-tronco pode ocorrer em cérebros adultos (discutida adiante). Embora as células musculares adultas não se dividam, o músculo esquelético possui capacidade regenerativa a partir da diferenciação de células-satélite aderidas às bainhas endomisiais. O músculo cardíaco tem capacidade regenerativa muito limitada (se alguma), e uma grande lesão ao músculo cardíaco, como a que ocorre no infarto miocárdico, é seguida por formação de cicatriz.

CÉLULAS-TRONCO

A pesquisa sobre células-tronco está na vanguarda da recente investigação biomédica e se mantém no cerne de um novo campo chamado *medicina regenerativa*. O entusiasmo criado pela pesquisa de célula-tronco deriva dos achados do desafio das concepções estabelecidas sobre diferenciação celular e da esperança de que as células-tronco possam ser usadas um dia para reparar tecidos humanos lesados, como o coração, cérebro, fígado e músculo esquelético. [3.6.7](#)

As células-tronco são caracterizadas por suas propriedades de autorrenovação e por sua capacidade de gerar linhagens celulares diferenciadas ([Fig. 3-4](#)). Para se conseguir essas linhagens, as células-tronco precisam ser mantidas durante a vida do organismo. Tal manutenção é alcançada através de dois mecanismos: [8](#) (a) *replicação assimétrica obrigatória*, na qual em cada divisão da célula-tronco uma das células-filhas retém sua capacidade de autorrenovação, enquanto a outra entra em uma via de diferenciação e (b) *diferenciação aleatória*, na qual uma população de célula-tronco é mantida pelo equilíbrio entre divisões da célula-tronco que geram duas células-tronco autorrenovadoras ou duas células que vão diferenciar-se. Nos estágios iniciais do desenvolvimento embrionário, as células-tronco, conhecidas como *células-tronco embrionárias* ou *células ES*, são pluripotentes, ou seja, podem gerar todos os tecidos do corpo ([Fig. 3-4](#)). As células-tronco pluripotenciais originam as células-tronco multipotentes, que possuem um potencial de desenvolvimento mais restrito e que, finalmente, produzem as células diferenciadas dos três folhetos embrionários. O termo *transdiferenciação* (discutido adiante) indica uma alteração no comprometimento da linhagem de uma célula-tronco.

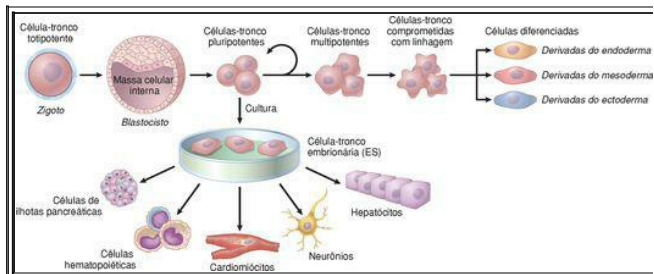


FIGURA 3-4

Geração e diferenciação da célula-tronco. O zigoto, formado pela união do espermatozoide e do óvulo, se divide e forma o blastocisto, e a massa celular interna do blastocisto origina o

embrião. As células da massa celular interna, conhecidas como células-tronco embrionárias (ES), mantidas em cultura, podem ser induzidas a se diferenciar em células de múltiplas linhagens. No embrião, as células-tronco pluripotentes se dividem, mas o *pool* dessas células é mantido (veja o texto). Quando as células pluripotentes se diferenciam, originam células com capacidade de desenvolvimento mais restrita e, finalmente, geram células-tronco que estão comprometidas com linhagens específicas.

Em adultos, as células-tronco (frequentemente referidas como *células-tronco adultas* ou *células-tronco somáticas*) com uma capacidade mais restrita de gerar diferentes tipos celulares têm sido identificadas em muitos tecidos. Elas são estudadas, em detalhes, na pele, no revestimento do intestino, na córnea e, particularmente, no tecido hematopoiético. Um achado inesperado foi a descoberta de células-tronco e neurogênese em áreas do sistema nervoso central de animais e humanos adultos.⁹ As células-tronco somáticas, na sua maioria, residem em microambientes especiais denominados *nichos* (Fig. 3-5), compostos por células mesenquimais, endoteliais e outros tipos celulares.^{10,11} Acredita-se que *os nichos celulares gerem ou transmitam estímulos que regulam a autorrenovação da célula-tronco e a geração de células progenitoras*. Uma pesquisa pioneira recente demonstrou que *células diferenciadas de roedores e humanos podem ser reprogramadas em células pluripotenciais, semelhantes às células ES, através da transdução de genes que codificam os fatores de transcrição da célula ES*.^{12,13} Essas células reprogramadas têm sido chamadas de *células-tronco pluripotenciais induzidas (iPS)*. Sua descoberta abriu uma excitante nova era nas pesquisas de célula-tronco e suas aplicações.

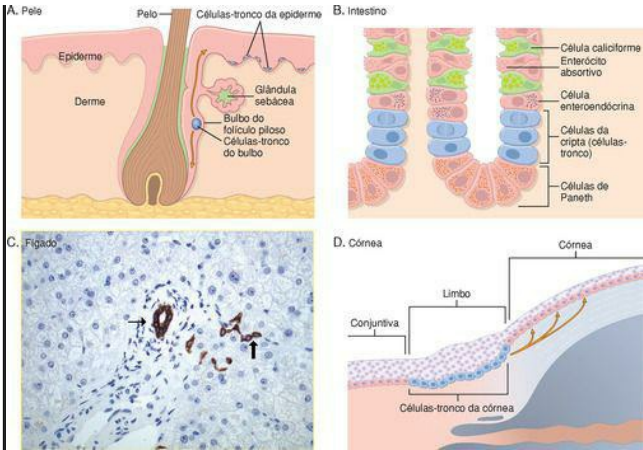


FIGURA 3-5

Nichos de células-tronco em vários tecidos. **A**, As células-tronco da pele estão localizadas na área de bulbo do folículo piloso, nas glândulas sebáceas, e na camada basal da epiderme. **B**, Células-tronco do intestino delgado, localizadas próximo à base da cripta, acima das células de Paneth (células-tronco do intestino delgado podem, também, localizar-se no fundo da cripta²⁵). **C**, Células-tronco (progenitoras) hepáticas, conhecidas como células ovais, estão localizadas nos canais de Hering (*seta grossa*), estruturas que conectam os ductos biliares (*seta fina*) com os hepatócitos do parênquima (ducto biliar e canais de Hering estão corados para citoqueratina 7). **D**, Células-tronco da córnea estão localizadas na região de limbo, entre a conjuntiva e a córnea.

(**C**, Cortesia de Tania Roskams, MD, University of Leuven, Belgium; **D**, Cortesia of T-T Sun, MD, New York University, New York NY.)

Começamos nossa discussão sobre células-tronco com uma breve consideração das células ES e das recém-identificadas células iPS. Esta é seguida por uma apresentação das células-tronco adultas de poucos tecidos selecionados e o papel que elas desempenham na regeneração e

reparo.

Células-tronco Embrionárias

No início do desenvolvimento embrionário, a massa interna de células do blastocisto contém células-tronco pluripotenciais conhecidas como células-tronco embrionárias (ES).¹⁴ As células isoladas do blastocisto podem ser mantidas em cultura como linhagens de células indiferenciadas ou ser induzidas a se diferenciar em linhagens específicas (Fig. 3-4), como as células cardíacas e hepáticas.¹⁵

O estudo das células ES tem tido um enorme impacto na biologia e na medicina:

Células ES têm sido usadas para o estudo de sinais específicos e etapas da diferenciação necessárias para o desenvolvimento de muitos tecidos.


Células ES tornaram possível a produção de camundongos knockout, uma ferramenta essencial para o estudo da biologia de genes particulares e para desenvolver modelos de doenças humanas. A primeira etapa na produção de camundongos *knockout* é a inativação ou deleção de um gene de células ES cultivadas. As células são, então, injetadas em blastocistos, que são implantados dentro do útero de uma mãe de aluguel. Os blastocistos implantados geneticamente modificados se desenvolvem em embriões completos, contanto que o defeito do gene não cause letalidade embrionária. Usando-se técnicas similares, tem sido desenvolvido o camundongo “*knock-in*”, no qual uma sequência mutada de DNA substitui a sequência endógena.¹⁶ Camundongos também podem ser produzidos com deficiências genéticas que são específicas para um único tecido ou tipo celular, ou possuir “deficiências genéticas condicionais”, isto é, deficiências genéticas que podem ser ligadas e desligadas em animais adultos. Os camundongos *knockout* têm fornecido informações essenciais sobre a função do gene *in vivo*. Assim, mais de 500 modelos de doenças humanas foram criados usando esses animais.

No futuro, células ES poderão ser usadas para repopular órgãos lesados. Células ES capazes de se diferenciar em células pancreáticas produtoras de insulina, células nervosas, células miocárdicas ou hepatócitos têm sido implantadas em animais com diabetes produzido experimentalmente, defeitos neurológicos, infarto do miocárdio e lesão hepática, respectivamente. A efetividade desses procedimentos em animais está sob estudo intenso e há muito debate em torno de questões éticas associadas à origem de células ES a partir de blastocistos humanos.

Reprogramação de Células Diferenciadas: Células-tronco Pluripotenciais Induzidas

As células diferenciadas de tecidos adultos podem ser reprogramadas para tornarem-se pluripotentes transferindo-se seus núcleos para um ovócito cujo núcleo foi retirado. Os ovócitos implantados em uma mãe de aluguel podem gerar embriões clonados que se desenvolvem em animais completos. Esse procedimento, conhecido como *clonagem reprodutiva*, foi demonstrado com sucesso em 1997, pela clonagem da ovelha Dolly.¹⁷ Existe uma grande esperança de que a técnica de transferência nuclear para ovócitos possa ser usada para a *clonagem terapêutica* no tratamento de doenças humanas (Fig. 3-6). Nessa técnica, o núcleo de um fibroblasto da pele de

um paciente é introduzido dentro de um ovócito humano enucleado para gerar células-tronco embrionárias, que são colocadas em cultura, e, então, induzidas a se diferenciarem em vários tipos celulares. Em princípio, essas células podem, então, ser transplantadas para o paciente, ao propósito de repopular órgãos lesados. [18](#) Além das questões éticas associadas com essa técnica, a clonagem terapêutica, bem como a reprodutiva, é ineficiente e, com frequência, inexacta. Uma das principais razões para a inexactidão é a deficiência na metilação da histona nas células ES reprogramadas, que resulta na expressão imprópria de genes.



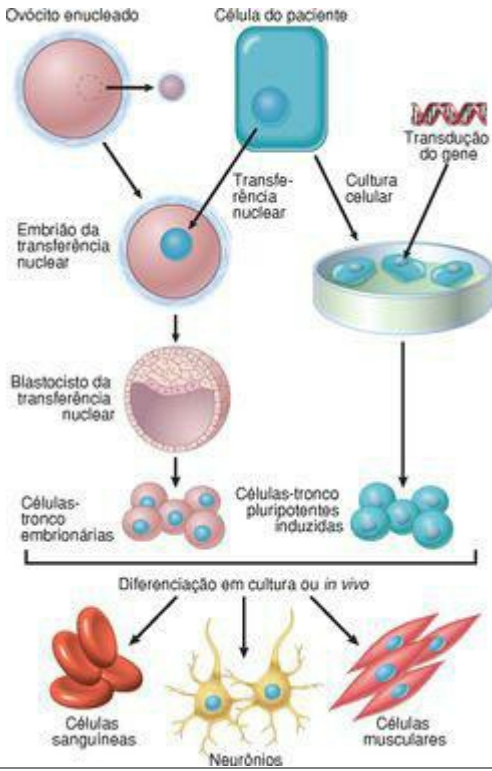


FIGURA 3-6

Etapas envolvidas na terapia com célula-tronco, usando células-tronco embrionárias (ES) ou

células-tronco pluripotentes induzidas (iPS). *Lado esquerdo*, Clonagem terapêutica usando células ES. O núcleo diploide de uma célula adulta de um paciente é introduzido em um ovócito enucleado. O ovócito é ativado e o zigoto divide-se para se tornar um blastocisto contendo o DNA do doador. O blastocisto é dissociado para obter as células ES. *Lado direito*, Terapia com célula-tronco usando células iPS. As células de um paciente são colocadas em cultura e transduzidas com genes que codificam fatores de transcrição, para gerar células iPS. As células ES e iPS são capazes de se diferenciar em vários tipos celulares. O objetivo da terapia com célula-tronco é repopular órgãos lesados de um paciente ou corrigir um defeito genético, usando as células do próprio paciente, para evitar rejeição imunológica.

(Modificado de Hochedlinger K, Jaenisch R: Nuclear transplantation, embryonic stem cells, and the potential for cell therapy. N Engl J Med 349:275-286, 2003.)

Até recentemente, não havia pistas sobre os mecanismos que mantêm a pluripotencialidade das células-tronco embrionárias. Uma série de experimentos marcantes demonstrou agora que a *pluripotência das células-tronco embrionárias de camundongos depende da expressão de quatro fatores de transcrição, Oct3/4, Sox2, c-myc e Klf4*, enquanto a proteína *homeobox Nanog* (nomeada, segundo Tir na n'Og, o território Celta dos eternamente jovens) atua impedindo a diferenciação. [19,22](#) *Fibroblastos humanos de adultos e recém-nascidos têm sido reprogramados em células pluripotentes através da transdução de quatro genes que codificam os fatores de transcrição (Oct3/4, Sox2, c-myc e Klf4 em um laboratório; Oct3/4, Sox2, Nanog e Lin28 em experimentos em outro laboratório).* [12,13](#) As células reprogramadas, conhecidas como *células iPS*, são capazes de gerar células de origem endodérmica, mesodérmica e ectodérmica. Elas têm sido usadas também para salvar camundongos com um modelo de anemia falciforme, provando sua função *in vivo* mesmo depois de manipulação genética e transplante. [23](#) Mais recentemente, as células iPS pluripotentes foram geradas através de transfecção de hepatócitos, células gástricas e linfócitos B maduros terminalmente diferenciados de camundongo, com genes para os mesmos quatro fatores de transcrição. [24,25](#) Portanto, *as células iPS podem tornar-se uma fonte de células para terapia de células-tronco específicas para o paciente, sem o envolvimento de transferência nuclear para ovócitos* ([Fig. 3-6](#)). Para tornar o sonho do uso de células iPS na medicina humana regenerativa uma realidade (as células iPS têm sido chamadas de células-tronco embrionárias sem embriões), é necessário muito trabalho adicional, que inclui o desenvolvimento de novos métodos para a liberação de genes e a substituição de *c-myc* e *Klf4*, que são oncogenes. [26](#) Em todo caso, novas e excitantes realizações podem ser esperadas em um futuro próximo a partir de trabalhos sobre células ES, células iPS e reprogramação celular.

Células-tronco Adultas (Somáticas)

No organismo adulto, as células-tronco encontram-se presentes em tecidos que se dividem continuamente, como a medula óssea, pele e revestimento do trato gastrointestinal. Podem, também, estar presentes em órgãos como o fígado, pâncreas e tecido adiposo, nos quais, em condições normais, não produzem ativamente linhagens celulares diferenciadas. Na maioria dos

tecidos, as células-tronco se dividem muito lentamente, mas existem evidências de que estejam continuamente no ciclo celular do epitélio do intestino delgado. ²⁷ Apesar de sua capacidade proliferativa, as células-tronco somáticas geram células que se dividem rapidamente, conhecidas como *células amplificadoras transitórias*. Essas células perdem a capacidade de autopropagação e dão origem a células com potencial de desenvolvimento restrito, conhecidas como *células progenitoras*. Lamentavelmente, os termos *célula-tronco* e *célula progenitora* continuam a ser usados alternadamente, apesar do fato de as hierarquias de linhagens celulares terem sido bem definidas apenas para células-tronco hematopoiéticas (HSC).

Uma alteração na diferenciação de uma célula de um tipo celular para outro é conhecida como *transdiferenciação*, e a capacidade da célula de se transdiferenciar em diversas linhagens é referida como *plasticidade de desenvolvimento*. As HSC, quando mantidas em cultura, têm mostrado transdiferenciação para outros tipos celulares, como hepatócitos e neurônios. Além disso, alguns estudos indicaram que, quando injetadas em locais apropriados, as HSC poderiam diferenciar-se, *in vivo*, em células como neurônios, miócitos esqueléticos e cardíacos, e hepatócitos. Contudo, *muitos dos achados atribuídos à transdiferenciação das HSC têm sido difíceis de reproduzir in vivo*, porque presumiu-se que células que são produtos de transdiferenciação não podiam ser detectadas ou estavam presentes em frequência muito baixa. ²⁸ Além disso, a geração relatada de neurônios, miócitos esqueléticos e hepatócitos de HSC injetadas parece ter sido causada principalmente pela *fusão de células hematopoiéticas ou da sua progênie com células diferenciadas ou progenitoras* dos tecidos apropriados. ^{29,30} *Por conseguinte, até o momento, há pouca evidência conclusiva de que a transdiferenciação de HSC contribua para a renovação dos tecidos na homeostasia normal ou para a regeneração e reparo do tecido após lesão.* ³¹ Por outro lado, é possível que as HSC possam migrar para locais de inflamação e lesão, onde geram células imunes inatas ou liberam fatores de crescimento e citocinas que promovem o reparo e replicação celular através de efeito parácrino. ³² A questão da transdiferenciação e plasticidade do desenvolvimento na repopulação dos tecidos continua a ser explorada.

Células-tronco na Homeostasia Tecidual

Para ilustrar a importância das células-tronco na manutenção e regeneração dos tecidos, discutiremos brevemente as células-tronco na medula óssea, pele, intestino, fígado, cérebro, músculo e córnea.

Medula óssea. A medula contém células HSC e células estromais (conhecidas também como células estromais multipotentes, células-tronco mesenquimais ou MSC).

Células-tronco hematopoiéticas. As HSC geram todas as linhagens celulares do sangue (Cap. 13), podem reconstituir a medula óssea após depleção causada por doença ou irradiação e são amplamente utilizadas para tratamento de doenças hematológicas. ³³ Elas podem ser colhidas diretamente da medula óssea, do sangue do cordão umbilical e do sangue periférico de indivíduos que recebem citocinas, como o fator estimulador de colônias de granulócito-macrófago, que mobiliza as HSC. ³⁴ Estima-se que a medula óssea humana produza, aproximadamente, $1,5 \times 10^6$ células sanguíneas por segundo, uma taxa admirável de atividade de geração celular!

Células estromais da medula. As MSC são multipotentes. *Elas possuem, potencialmente, aplicações terapêuticas importantes* porque podem originar condrócitos, osteoblastos, adipócitos, mioblastos e *precursores de células endoteliais, dependendo do tecido para o qual elas migram.* As MSC migram para tecidos lesados e dão origem a células do estroma ou outras linhagens celulares, mas parecem não participar da homeostasia normal do tecido. [35.36](#)

Fígado. O fígado contém células-tronco/progenitoras nos canais de Hering ([Fig. 3-5](#)), a junção entre o sistema de ductulos biliares e hepatócitos do parênquima ([Cap. 18](#)). As células localizadas nesse nicho podem originar uma população de células precursoras conhecidas como *células ovais*, as quais são progenitoras bipotenciais, capazes de se diferenciar em hepatócitos e células biliares. [2.37](#) Em contraste às células-tronco dos tecidos proliferativos, as células-tronco hepáticas funcionam como secundárias ou como compartimento de reserva ativado apenas quando a proliferação dos hepatócitos é bloqueada. A proliferação e diferenciação das células ovais são proeminentes em fígados de pacientes em recuperação de insuficiência hepática fulminante, na tumorigênese hepática e em alguns casos de hepatite crônica e cirrose hepática avançada.

Cérebro. A neurogênese a partir de células-tronco neurais (NSC) ocorre em cérebros de roedores adultos e em humanos. Portanto, o dogma há tanto tempo estabelecido de que novos neurônios não são gerados no cérebro de mamíferos adultos normais provou ser, agora, incorreto. As NSC (também conhecidas como *células precursoras neurais*), capazes de originar neurônios, astrócitos e oligodendrócitos, têm sido identificadas em duas áreas de cérebros adultos, a zona subventricular e o giro denteado do hipocampo. [38](#) Não está esclarecido se os neurônios gerados recentemente são integrados nos circuitos neurais, sob condições fisiológicas ou patológicas, e, mais amplamente, qual deve ser a proposta da neurogênese adulta. [39](#) Existe muita expectativa de que o transplante de célula-tronco ou a indução de diferenciação das NSC endógenas possam ser usados no tratamento no acidente vascular encefálico, nos distúrbios neurodegenerativos, como as doenças de Parkinson e de Alzheimer, e na lesão de medula espinal. [40](#)

Pele. As células-tronco estão localizadas em três diferentes áreas da epiderme: no bulbo do folículo piloso, nas áreas interfoliculares da epiderme superficial e nas glândulas sebáceas ([Fig. 3-5](#)). [41](#) O bulbo do folículo piloso constitui um nicho para as células-tronco que produzem todas as linhagens celulares do folículo piloso. [42](#) As células-tronco interfoliculares estão dispersas individualmente na epiderme e não estão contidas em nichos. Raramente, dividem-se, mas originam células amplificadoras transitórias que dão origem à epiderme diferenciada. [43](#) A epiderme humana possui uma alta taxa de renovação, em torno de 4 semanas. As células-tronco do bulbo foram caracterizadas em camundongos e humanos. [44](#) Elas contribuem para a reposição de células superficiais da epiderme após ferida na pele, mas não durante a homeostasia normal. Sua ativação é regulada por sinais estimuladores da via *Wnt* e inibição da sinalização a partir do sistema da proteína morfogenética do osso (BMP).

Epitélio intestinal. No intestino delgado, as criptas são estruturas monoclonais derivadas de células-tronco únicas: o viló é um compartimento diferenciado que contém células de múltiplas criptas ([Fig. 3-5](#)). As células-tronco das criptas do intestino delgado regeneram a

cripta em 3 a 5 dias. [45](#) Como nas células-tronco da pele, *as vias Wnt e BMP são importantes na regulação da proliferação e diferenciação das células-tronco intestinais*. Células-tronco podem estar localizadas imediatamente acima das células de Paneth, no intestino delgado, ou na base da cripta, no caso do cólon. [27,46](#)

Músculos esquelético e cardíaco. Os miócitos da musculatura esquelética não se dividem, mesmo após lesão; o crescimento e a regeneração do músculo esquelético lesado ocorrem através de replicação das células-satélites. Essas células, localizadas abaixo da lâmina basal do miócito, constituem um *pool* de reserva de células-tronco que pode gerar miócitos diferenciados, após a lesão. [47](#) A sinalização Notch ativa, disparada por hiper-regulação de ligantes semelhantes à delta (Dll), estimula a proliferação de células-satélites (a sinalização Notch é discutida adiante em “Mecanismos da Angiogênese”). A presença de células-tronco no coração continua a ser debatida. Tem sido proposto que o coração pode conter células semelhantes às progenitoras, com capacidade para gerar uma progênie, após lesão, mas não durante o envelhecimento fisiológico. [48,49](#)

Córnea. A transparência da córnea depende da integridade do epitélio corneano, o qual é mantido pelas *células-tronco do limbo (LSCs)*. Essas células estão localizadas na junção entre o epitélio da córnea e a conjuntiva [50](#) (Fig. 3-5). Condições hereditárias ou adquiridas que resultam na deficiência de LSC e opacidade da córnea podem ser tratadas por transplante do limbo ou enxerto de LSC. Experimentos em animais indicaram que também é possível corrigir a perda de fotorreceptores que ocorre nas *doenças degenerativas da retina* através de transplante de células-tronco da retina. [51](#)

Ciclo Celular e a Regulação da Replicação Celular

A proliferação celular é um processo estreitamente regulado que envolve um grande número de moléculas e vias inter-relacionadas. Para compreender como as células proliferam durante a regeneração e reparo, torna-se necessário resumir as principais características do ciclo celular normal e sua regulação. Discutiremos os detalhes do ciclo celular e suas anormalidades no [Capítulo 7](#), no contexto do câncer. Aqui, resumiremos algumas características importantes do processo de proliferação celular.

A replicação das células é estimulada por fatores de crescimento ou por sinalização dos componentes da matriz extracelular, através das integrinas. Para alcançar a replicação e divisão do DNA, a célula passa por uma sequência de eventos estreitamente controlados conhecida como ciclo celular. O ciclo celular consiste nas fases G_1 (pré-síntese), S (síntese de DNA), G_2 (pré-mitótica) e M (mitótica). As células quiescentes, que não entraram no ciclo celular, estão no estado G_0 ([Fig. 3-7](#)). Cada fase do ciclo celular é dependente de ativação apropriada e finalização da fase anterior, e o ciclo se interrompe no local onde a função de um gene essencial é deficiente. Devido ao seu papel central na manutenção da homeostasia do tecido e na regulação dos processos de crescimento fisiológicos, como regeneração e reparo, o ciclo celular possui múltiplos controles e redundâncias, particularmente durante a transição entre as fases G_1 e S . Esses controles incluem ativadores e inibidores, bem como sensores que são responsáveis pelos pontos de controle, descritos a seguir. [52](#)

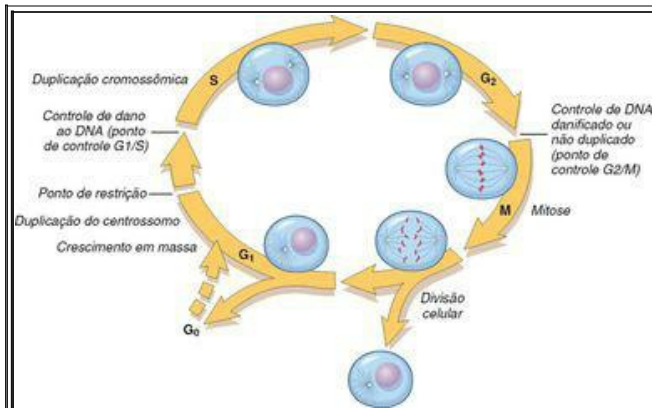


FIGURA 3-7

Pontos de referência do ciclo celular. A figura mostra as fases do ciclo celular (G_0 , G_1 , G_2 , S e M), a localização do ponto de restrição em G_1 e os pontos de controle G_1/S e G_2/M . As células de tecidos lábeis, como epiderme e do trato GI estão continuamente no ciclo; células estáveis, como os hepatócitos, são quiescentes, mas podem entrar no ciclo celular; células permanentes, como os neurônios e miócitos cardíacos, perderam a capacidade de proliferar.

(Modificado de Pollard TD, Earnshaw WC: *Cell Biology*. Philadelphia, Saunders, 2002.)

As células podem entrar em G_1 a partir de G_0 (células quiescentes) ou após completarem a mitose (células que se dividem continuamente). As células quiescentes devem, primeiramente, passar pela transição de G_0 para G_1 , a primeira etapa de decisão, que funciona como uma entrada para o ciclo celular. Essa transição envolve a ativação transcricional de um grande conjunto de genes, que inclui proto-oncogênes e genes necessários para a síntese de ribossomos e translação da proteína. As células em G_1 progridem através do ciclo e alcançam um estágio crítico na transição G_1/S , conhecida como *ponto de restrição*, uma etapa de limitação da velocidade para a replicação (Fig. 3-7). Passando por esse ponto de restrição, as células normais tornam-se irreversivelmente comprometidas com a replicação do DNA. *A progressão através do ciclo celular, particularmente na transição G_1/S , é estreitamente regulada por proteínas chamadas ciclinas e enzimas associadas chamadas cinases ciclina-dependentes (CDK)*. As CDK adquirem atividade catalítica quando se ligam e formam complexos com as ciclinas. As CDK ativadas nesses complexos direcionam o ciclo celular através de fosforilação de proteínas que são críticas para as transições do ciclo celular. Uma dessas proteínas é a proteína de suscetibilidade ao retinoblastoma (RB), que normalmente impede as células de replicação, pela formação de um complexo inativo com o fator de transcrição E2F. A fosforilação da RB causa sua liberação, que ativa E2F e permite que o fator estimule a transcrição de genes cujos produtos conduzem as células através do ciclo celular. Maiores detalhes são fornecidos no [Capítulo 7](#).

A atividade dos complexos CDK-ciclina é altamente regulada por *inibidores de CDK*. Alguns fatores de crescimento desligam a produção desses inibidores. Incluso no ciclo celular estão os mecanismos de vigilância que são montados para perceber lesões ao DNA e cromossomos. Essas verificações do controle de qualidade são chamadas de *pontos de controle*; elas asseguram que células com DNA ou cromossomos lesados não completem a replicação. [53](#) O ponto de controle G_1/S checa a integridade do DNA, antes da replicação, enquanto o ponto de controle G_2/M verifica o DNA após a replicação e monitora se a célula pode entrar, com segurança, em mitose. Quando as células percebem a lesão do DNA, a ativação do ponto de controle retarda o ciclo celular e desencadeia os mecanismos de reparo do DNA. Se a lesão do DNA é grave para ser reparada, as células são eliminadas por apoptose ou entram em um estado não replicativo chamado *senescência*, através de mecanismos p53-dependentes. Os defeitos nos pontos de

controle que permitem a divisão de células com quebras dos filamentos de DNA e anormalidades cromossômicas produzem mutações nas células-filhas que levam à neoplasia ([Cap. 7](#)). [54](#)

FATORES DE CRESCIMENTO

A proliferação de muitos tipos celulares é orientada por polipeptídeos conhecidos como fatores de crescimento. Esses fatores, os quais podem ter múltiplos ou restritos alvos celulares, podem, também, promover a sobrevivência celular, locomoção, contratilidade, diferenciação e angiogênese, atividades tão importantes quanto seus efeitos promotores de crescimento. Todos os fatores de crescimento agem como *ligantes* que se ligam a *receptores* específicos, os quais liberam sinais para as células-alvo. Esses sinais estimulam a transcrição de genes que podem estar silenciosos nas células em repouso, incluindo os genes que controlam a *entrada e progressão do ciclo celular*. A [Tabela 3-1](#) relaciona alguns dos mais importantes fatores de crescimento envolvidos na regeneração e reparo do tecido. Aqui revimos apenas aqueles que exercem papéis principais nesses processos. Outros fatores de crescimento são lembrados em várias seções do livro.

TABELA 3-1 Fatores de Crescimento e Citocinas Envolvidos na Regeneração e Cicatrização de Feridas
Modificado de Schwartz SI: Principles of Surgery, New York, McGraw-hill, 1999. © McGraw-hill 1999

Fator de Crescimento	Simbolo	Fonte	Funções
Fator de crescimento epidérmico α	EGF	Plaquetas, macrófagos, saliva, urina, leite, plasma	Mitogênico para ceratinócitos e fibroblastos; estimula a migração de ceratinócitos e formação do tecido de granulação
Fator de crescimento transformador- α	TGF- α	Macrófagos, linfócitos T, ceratinócitos e muitos tecidos	Semelhante ao EGF; estimula a replicação de hepatócitos e muitas células epiteliais
EGF de ligação à heparina	HB-EGF	Macrófagos, células mesenquimais	Replicação de queratinócitos
Fator de crescimento do hepatócito fator dispersante	HGF	Células mesenquimais	Aumenta a proliferação de hepatócitos, células epiteliais e células endoteliais; aumenta a motilidade celular, replicação de ceratinócitos
Fator de crescimento celular endotelial vascular	VEGF	Muitos tipos celulares	Aumenta a permeabilidade vascular; mitogênico para células endoteliais (Tabela 3-3); angiogênese

(isoformas A, B, C, D)			
Fator de crescimento derivado de plaquetas (isoformas A, B, C, D)	PDGF	Plaquetas, macrófagos, células endoteliais, ceratinócitos, células musculares lisas	Quimiotático para PMN, macrófagos, fibroblastos e células musculares lisas; ativa PMN, macrófagos e fibroblastos; mitogênico para fibroblastos, células endoteliais e células musculares lisas; estimula a produção de MMP, fibronectina e AH; estimula a angiogênese e contração da ferida
Fator de crescimento dos fibroblastos 1 (ácido), 2 (básico) e família	FGF	Macrófagos, mastócitos, linfócitos T, células endoteliais, fibroblastos	Quimiotático para fibroblastos; mitogênico para fibroblastos e queratinócitos; estimula a migração dos ceratinócitos, a angiogênese, a contração da ferida e a deposição de matriz
Fator de crescimento transformador- β (isoformas 1, 2, 3); outros membros da família são as BMP e a ativina	TGF- β	Plaquetas, linfócitos T, macrófagos, células endoteliais, ceratinócitos, células musculares lisas, fibroblastos	Quimiotático para PMN, macrófagos, linfócitos, fibroblastos e células musculares lisas; estimula a síntese de TIMP, a angiogênese e a fibroplasia; inibe a produção de MMP e a proliferação de ceratinócitos
Fator de crescimento de ceratinócitos (chamado também de FGF-7)	KGF	Fibroblastos	Estimula a migração, proliferação e diferenciação de ceratinócitos
Fator de necrose tumoral	TNF	Macrófagos, mastócitos e linfócitos T	Ativa macrófagos; regula outras citocinas; múltiplas funções
BMP, proteínas morfogenéticas do osso; AH, ácido hialurônico; MMP, metaloproteinases de matriz; PMN, leucócitos polimorfonucleares; TIMP, inibidor tecidual de MMP.			

Fator de Crescimento Epidérmico (EGF) e Fator de Crescimento Transformador- α (TGF- α).

Esses dois fatores pertencem à família EGF e compartilham um receptor em comum (EGFR). ⁵⁵ O EGF é mitogênico para uma variedade de células epiteliais, hepatócitos e fibroblastos e encontra-se amplamente distribuído em secreções e líquidos teciduais. Em cura de feridas da pele, o EGF é produzido por ceratinócitos, macrófagos e outras células inflamatórias que migram para a área. O TGF- α foi originariamente isolado de células transformadas por vírus do sarcoma e está envolvido na proliferação de células epiteliais em embriões e adultos e na transformação maligna de células normais em câncer. O TGF- α possui homologia com o EGF, liga-se ao receptor de EGF e compartilha a maioria das atividades do EGF. O “receptor de EGF” é, realmente, uma família de quatro receptores de membrana com atividade tirosina-cinase intrínseca. O mais bem caracterizado EGFR é referido como EGFR1, ERB B1 ou simplesmente EGFR. Ele responde ao EGF, TGF- α e outros ligantes da família EGF, como *HB-EGF* (*EGF de ligação à heparina*) e *anfirregulina*. *Mutações e amplificações do EGFR1 foram detectadas em cânceres de pulmão, cabeça e pescoço, mama, glioblastomas e outros cânceres, levando ao desenvolvimento de novos tipos de tratamentos dessas condições.* O receptor ERB B2 (conhecido também como *HER-2* ou *HER2/Neu*), cujo principal ligante não foi identificado, tem recebido grande atenção porque está hiperexpressado em um subgrupo de cânceres de mama e é um importante alvo terapêutico.

Fator de Crescimento do Hepatócito (HGF). O HGF foi originariamente isolado de plaquetas e soro. Estudos subsequentes demonstraram que ele é idêntico ao fator de crescimento previamente isolado de fibroblastos, conhecido como *fator dispersante*. ⁵⁶ O fator é, com frequência, referido como HGF/SF, mas, neste capítulo, usaremos o nome mais simples, HGF.

O HGF tem efeitos mitogênicos sobre os hepatócitos e maioria das células epiteliais, incluindo células do epitélio biliar e células epiteliais dos pulmões, rim, glândula mamária e pele. O HGF atua como morfogene no desenvolvimento embrionário, promove a migração e dispersão celular e aumenta a sobrevivência dos hepatócitos. É produzido por fibroblastos e pela maioria das células mesenquimais, células endoteliais e células hepáticas não parenquimatosas. Ele é produzido como uma forma inativa de cadeia única (pró-HGF) que é ativada por serina-proteases liberadas em tecidos lesados. O receptor para HGF, c-MET, é, com frequência, altamente expressado ou mutado em tumores humanos, especialmente em carcinomas renais e carcinomas papilíferos da tireoide. A sinalização do HGF é necessária para a sobrevivência durante o desenvolvimento embrionário, como demonstrado por defeitos no desenvolvimento dos músculos, rim, fígado e cérebro, e para a letalidade de camundongo *knockout*, desprovido de *c-met*. Vários inibidores de HGF e *c-met* estão atualmente sendo avaliados nos testes clínicos de terapia para o câncer.

Fator de Crescimento Derivado de Plaquetas (PDGF). O PDGF é uma família de várias proteínas estreitamente relacionadas, cada uma consistindo em duas cadeias. Três isoformas do PDGF (AA, AB e BB) são secretadas como moléculas biologicamente ativas. As isoformas mais recentemente identificadas, PDGF-CC e PDGF-DD, requerem clivagem proteolítica extracelular para liberar o fator de crescimento ativo. ⁵⁷ Todas as isoformas do PDGF exercem seus efeitos através da ligação a dois receptores de superfícies celulares, designados PDGFR- α e - β , que possuem diferentes especificidades ligantes. O PDGF é armazenado nos grânulos das plaquetas e liberado com a ativação plaquetária. É produzido por uma variedade de células, incluindo macrófagos ativados, células endoteliais, células musculares lisas e muitas células tumorais. O

PDGF provoca migração e proliferação de fibroblastos, células musculares lisas e monócitos para áreas de inflamação e de cura de feridas da pele, como ficou demonstrado pelos defeitos nessas funções em camundongos deficientes da cadeia A ou B do PDGF. O PDGF-B e -C participam na ativação das células hepáticas estreladas nas fases iniciais da fibrose hepática (Cap. 18) e estimulam a contração da ferida.

Fator de Crescimento Endotelial Vascular (VEGF). Os VEGF constituem uma família de proteínas homodiméricas que incluem *VEGF-A* (referida sempre como *VEGF*), *VEGF-B*, *VEGF-C*, *VEGF-D* e *PlGF* (fator de crescimento placentário).⁵⁸ O VEGF é um potente indutor da formação de vasos sanguíneos no início do desenvolvimento (*vasculogênese*) e exerce um papel central no crescimento de novos vasos sanguíneos (*angiogênese*) em adultos (Tabela 3-3). *O VEGF promove a angiogênese na inflamação crônica, nos tumores e na cura de feridas* (discutida adiante neste capítulo, em “Mecanismos da Angiogênese”). Camundongos com ausência de um único alelo de VEGF (camundongo *knockout* heterozigoto para VEGF) morrem durante o desenvolvimento embrionário em consequência de vasculogênese e hematopoiese deficientes. Os membros da família VEGF sinalizam através de três receptores tirosina-cinases: VEGFR-1, VEGFR-2 e VEGFR-3. O VEGFR-2, localizado em células endoteliais e em muitos outros tipos celulares, é o principal receptor para os efeitos vasculogênicos e angiogênicos do VEGF. O papel do VEGFR-1 é menos bem compreendido, mas ele pode facilitar a mobilização de células-tronco endoteliais e exerce um papel na inflamação. Os VEGF-C e VEGF-D ligam-se ao VEGFR-3 e atuam nas células endoteliais linfáticas para induzir a produção de vasos linfáticos (*linfoangiogênese*).

TABELA 3-3 Fator de Crescimento Endotelial Vascular (VEGF)

Proteínas	Membros da família: VEGF (VEGF-A), VEGF-B, VEGF-C, VEGF-D
	Glicoproteína dimérica com múltiplas isoformas
	Mutações-alvo no VEGF resultam em deficiência da vasculogênese e angiogênese
Produção	Expresso em baixos níveis em uma variedade de tecidos adultos e em maiores níveis em alguns locais, como podócitos no glomérulo e miócitos cardíacos
Agentes indutores	Hipoxia
	TGF- β
	PDGF
	TGF- α
	VEGFR-1
	VEGFR-2

Receptores	VEGFR-3 (células endoteliais linfáticas)
	Mutações-alvo nos receptores resultam em ausência de vasculogênese
Funções	Promove a angiogênese
	Aumenta a permeabilidade vascular
	Estimula a migração de células endoteliais
	Estimula a proliferação de células endoteliais
	O VEGF-C induz seletivamente a hiperplasia da vasculatura linfática
	Regula de modo ascendente a expressão endotelial do ativador de plasminogênio, do inibidor do ativador de plasminogênio 1 e da colagenase
PDGF, fator de crescimento derivado de plaquetas; TGF- β , - α , fator de crescimento transformador- β , - α .	

Fator de Crescimento dos Fibroblastos (FGF). Esta é uma família de fatores de crescimento contendo mais de 20 membros, dos quais o FGF ácido (aFGF ou FGF-1) e o FGF básico (bFGF ou FGF-2) são os mais bem caracterizados.⁵⁹ Os FGF produzem sinais de transdução através de quatro receptores tirosina-cinases (FGFR 1-4). O FGF-1 liga-se a todos os receptores; o FGF-7 é conhecido como *fator de crescimento de ceratinócitos* ou *KGF*. Os FGF liberados se associam ao heparan sulfato, na MEC, que pode funcionar como reservatório para o armazenamento de fatores inativos. Os FGF contribuem para as respostas de cura de feridas, da hematopoiese, da angiogênese, do desenvolvimento e de outros processos, através de várias funções:

Reparo de feridas: O FGF-2 e o KGF (FGF-7) contribuem para a reepitelização de feridas da pele.

Formação de novos vasos sanguíneos (angiogênese): O FGF-2, em particular, tem a capacidade de induzir a formação de novos vasos sanguíneos (discutido adiante).

Hematopoiese: Os FGF foram implicados na diferenciação de linhagens específicas de células sanguíneas e no desenvolvimento do estroma da medula óssea.

Desenvolvimento: Os FGF desempenham um papel no desenvolvimento da musculatura esquelética e cardíaca, na maturação pulmonar e na diferenciação do fígado a partir de células endodérmicas.

Fator de Crescimento Transformador- β (TGF- β) e Fatores de Crescimento Relacionados. O TGF- β pertence a uma superfamília de cerca de 30 membros que inclui três isoformas do TGF- β (TGF- β 1, TGF- β 2 e TGF- β 3) e fatores com funções tão amplas como proteínas morfogenéticas do osso, ativinas, inibinas e substância inibidora mülleriana.⁶⁰ O TGF- β 1 é o mais amplamente distribuído em mamíferos e será mencionado como TGF- β . É uma proteína homodimérica, produzida por uma variedade de tipos celulares, incluindo plaquetas, células endoteliais, linfócitos e macrófagos. O TGF- β nativo é sintetizado como uma proteína precursora que é secretada e,

então, clivada proteoliticamente, produzindo um fator de crescimento biologicamente ativo e um segundo componente *latente*. O TGF- β ativo se liga a dois receptores de superfície celular (tipos I e II), com atividade serina/treonina-cinase e desencadeia a fosforilação de fatores de transcrição citoplasmáticos chamados *Smads* (que existem em várias formas, p. ex., Smad 1, 2, 3, 5 e 8). Esses Smads fosforilados formam, por sua vez, heterodímeros com Smad 4, que entram no núcleo e se associam a outras proteínas de ligação ao DNA para ativar ou inibir transcrição de gene. O TGF- β possui efeitos múltiplos e frequentemente opostos, dependendo do tecido e do tipo de lesão. Agentes que possuem múltiplos efeitos são chamados de pleiotrópicos. Devido à grande diversidade dos efeitos do TGF- β , tem sido mencionado que o TGF- β é pleiotrópico pra valer.

O TGF- β é um inibidor de crescimento da maioria das células epiteliais. Ele bloqueia o ciclo celular através do aumento da expressão de inibidores do ciclo pertencentes às famílias Cip/Kip e INK4/ARF ([Cap. 7](#)). Os efeitos do TGF- β sobre as células mesenquimais dependem do ambiente do tecido, porém podem promover invasão e metástase durante o crescimento tumoral. A perda de receptores para TGF- β ocorre frequentemente em tumores, dando uma vantagem proliferativa às células tumorais. Ao mesmo tempo, a expressão de TGF- β pode aumentar no microambiente do tumor, criando interações estroma-epitélio que aumentam o crescimento e invasão do tumor.

O TGF- β é um potente agente fibrogênico que estimula a quimiotaxia dos fibroblastos e aumenta a produção de colágeno, fibronectina e proteoglicanos, enquanto inibe a degradação de colágeno ao diminuir as proteases da matriz e aumentar as atividades inibitórias das proteases. O TGF- β está envolvido no desenvolvimento da fibrose em uma variedade de condições inflamatórias crônicas, particularmente nos pulmões, rim e fígado. A alta expressão de TGF- β ocorre também nas cicatrizes hipertróficas (discutidas adiante), na esclerose sistêmica ([Cap. 6](#)) e na síndrome de Marfan ([Cap. 5](#)).

O TGF- β possui um forte efeito anti-inflamatório, mas aumenta algumas funções imunes. Camundongos *knockout* que não expressam o gene *TGF- β 1* nas células T têm defeitos nas células T reguladoras, levando a uma inflamação disseminada que exhibe proliferação abundante de células T e aumento da diferenciação de CD4⁺ em células auxiliaoras T_H1 e T_H2. Entretanto, o TGF- β aumenta, também, o desenvolvimento de células T(T_H17), produtoras da interleucina-17(IL-17), que pode estar envolvida na lesão tecidual autoimune e estimula a produção de IgA na mucosa intestinal.

Citocinas. As citocinas têm importantes funções como mediadores da inflamação e das respostas imunes ([Cap. 6](#)). Algumas dessas proteínas podem ser consideradas como fatores de crescimento por possuírem atividades de promoção do crescimento para uma variedade de células. As citocinas são discutidas nos [Capítulos 2 e 6](#). O fator de necrose tumoral (TNF) e IL-1 participam das reações de cura de feridas ([Tabela 3-1](#)) e o TNF e IL-6 estão envolvidos no início da regeneração hepática (discutido adiante).

MECANISMOS DE SINALIZAÇÃO NO CRESCIMENTO CELULAR

Nesta seção, examinamos o processo de *transdução de sinal mediada por receptor*, que é ativado pela ligação de ligantes, como fatores de crescimento e citocinas, a receptores específicos. Diferentes classes de moléculas receptoras e vias iniciam uma cascata de eventos pela qual a ativação do receptor leva à expressão de genes específicos. Aqui, focamos as vias bioquímicas e a regulação transcricional que modulam a atividade do fator de crescimento.

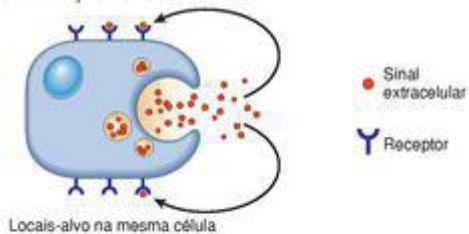
Conforme a origem do ligante e a localização de seus receptores (i. e., na mesma célula, em células adjacentes ou em células distantes), podemos distinguir três modos gerais de sinalização, denominadas autócrina, parácrina e endócrina (Fig. 3-8).

Sinalização autócrina: As células respondem às moléculas de sinalização que elas próprias secretam, estabelecendo, assim, um *alça autócrina*. A regulação autócrina do crescimento desempenha um papel na regeneração hepática e na proliferação de linfócitos estimulados por antígenos. As células tumorais frequentemente produzem quantidades excessivas de fatores de crescimento e seus receptores, estimulando, assim, sua própria proliferação através da alça autócrina.

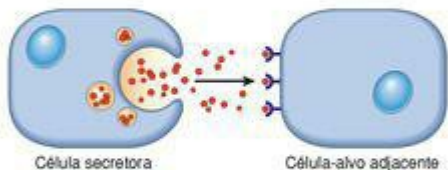
Sinalização parácrina: Um tipo celular produz o ligante que age em células-alvo adjacentes que expressam o receptor apropriado. As células reagentes estão em estreita proximidade à célula produtora do ligante e geralmente são de tipo diferente. A estimulação parácrina é comum no reparo de feridas de tecido conjuntivo, em que um fator produzido por um tipo celular (p. ex., macrófago) exerce seu efeito de crescimento sobre células adjacentes (p. ex., fibroblasto). A sinalização parácrina é necessária também para a replicação do hepatócito durante a regeneração hepática (discutida adiante) e para os efeitos Notch no desenvolvimento embrionário, na cura de feridas e na renovação de tecidos.

Sinalização endócrina: Os hormônios sintetizados por células de órgãos endócrinos atuam sobre células-alvo distantes de seu local de síntese, sendo geralmente transportados pelo sangue. Os fatores de crescimento podem, também, circular e atuar em locais distantes, como no caso do HGF. Várias citocinas, como as associadas aos aspectos sistêmicos da inflamação ([Cap. 2](#)), atuam também como agentes endócrinos.

SINALIZAÇÃO AUTÓCRINA



SINALIZAÇÃO PARÁCRINA



SINALIZAÇÃO ENDÓCRINA

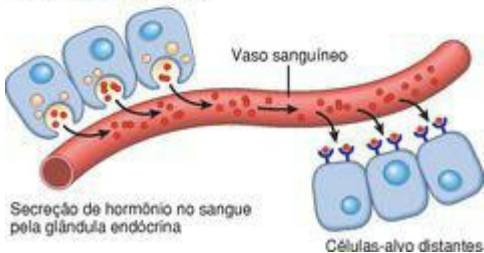


FIGURA 3-8

Padrões gerais de sinalização intercelular demonstrando a sinalização autócrina, parácrina e endócrina (veja o texto).

(Modificado de Lodish H et al [eds]: *Molecular Cell Biology*, 3rd ed. New York, Wh Freeman, 1995, p 855. © 1995 by Scientific American Books. Usado com permissão de WH Freeman and Company.)

Scientific American Books

Receptores e Vias de Transdução de Sinal

A adesão de um ligante ao seu receptor desencadeia uma série de eventos pelos quais os sinais extracelulares são transduzidos na célula, resultando em alterações na expressão do gene. Embora moléculas receptoras individuais possam transduzir alguns sinais após adesão ao ligante, a sinalização envolve, tipicamente, o agrupamento de duas ou mais moléculas receptoras pelo ligante. Os receptores geralmente estão localizados na superfície da célula-alvo, mas podem ser encontrados também no citoplasma ou no núcleo.

Neste ponto, é útil resumir as propriedades dos principais tipos de receptores e como eles liberam sinais para o interior da célula (Fig. 3-9). Isto é relativo ao entendimento do crescimento celular normal e desregulado (neoplásico) (Cap. 7).

Receptores com atividade intrínseca de tirosina-cinase. Os ligantes para receptores com atividade de tirosina-cinase incluem a maioria dos fatores de crescimento, como EGF, TGF- α , HGF, PDGF, VEGF, FGF, o ligante c-KIT e a insulina. Os receptores pertencentes a esta família possuem um domínio extracelular de ligação ao ligante, uma região transmembrana e uma cauda citoplasmática que tem atividade intrínseca de tirosina-cinase. ⁶¹A ligação do ligante induz a *dimerização do receptor*, a fosforilação da tirosina e a ativação do receptor tirosina-cinase (Fig. 3-10). A cinase ativa então se fosforila e, desse modo, ativa várias cascatas de *moléculas efetoras* (moléculas que medeiam os efeitos da ligação do receptor ao ligante). A ativação dessas moléculas efetoras pode ser direta ou através das *proteínas adaptadoras*. Uma proteína adaptadora típica é a GRB-2, que liga um fator de troca chamado SOS ao trifosfato de guanosina-difosfato de guanosina (GTP-GDP). O SOS atua sobre a proteína RAS de ligação ao GTP e catalisa a formação de RAS-GTP, que desencadeia a cascata da proteína cinase ativada por mitógeno (MAP-cinase) (Fig. 3-10). As MAP-cinases ativas estimulam a síntese e fosforilação dos fatores de transcrição, como FOS e JUN. Os fatores de transcrição ativados por essas várias cascatas de sinalização, estimulam, por sua vez, a produção de fatores de crescimento, de receptores para os fatores de crescimento, e de proteínas que controlam diretamente a entrada das células no ciclo celular. Outras moléculas efetoras ativadas por receptores com atividade intrínseca de tirosina-cinase incluem a *fosfolipase C γ* (PLC γ) e *fosfatidil inositol-3 cinase* (PI3K) (Fig. 3-9). A PLC γ catalisa a degradação do fosfolípido inositol de membrana em 1,4,5-trifosfato de inositol (IP₃), que aumenta as concentrações de cálcio, uma importante molécula efetora, e do diacilglicerol, que ativa serina-treonina cinase proteína cinase C, a qual ativa vários

fatores de transcrição. A PI3K fosforila um fosfolipídio de membrana, gerando produtos que ativam a cinase Akt (conhecida também como proteína cinase B), envolvida na proliferação e sobrevivência celular por inibição da apoptose. Alterações na atividade da tirosina-cinase e mutações no receptor foram detectadas em muitas formas de câncer e são alvos importantes para a terapia ([Cap. 7](#)).

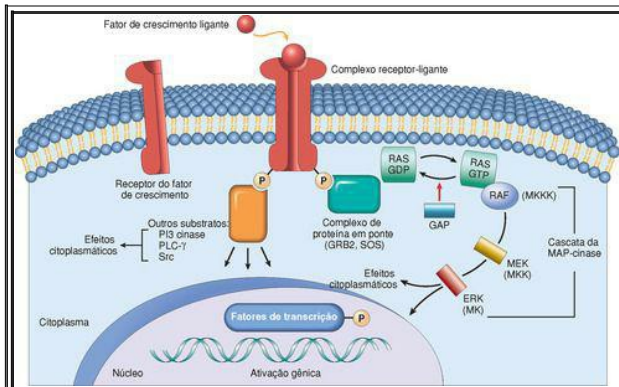


FIGURA 3-10

Sinalização dos receptores tirosina-cinase. A ligação de um fator de crescimento (ligante) causa dimerização e autofosforilação dos resíduos de tirosina. A ligação de proteínas adaptadoras (ou formadoras de ponte) (p. ex., GRB2 e SOS) acopla o receptor à proteína Ras inativa. A mudança de RAS, da sua forma inativa para ativa, é regulada pela GAP. A RAS ativada interage com RAF, ativando-a (conhecida também como MAP-cinase cinase cinase, MKKK). Em seguida, essa cinase fosforila um componente da via de sinalização da MAP-cinase, MEK (conhecido também como MAP-cinase cinase ou MKK), que, então, fosforila ERK (MAP-cinase ou MK). A MAP-cinase ativada fosforila outras proteínas citoplasmáticas e fatores de transcrição nucleares, produzindo respostas celulares. O receptor de tirosina-cinase fosforilado também pode ligar-se a outros componentes, como fosfatidil cinase-3 (PI3-cinase), que ativa outros sistemas de sinalização.

Receptores sem atividade intrínseca de tirosina-cinase que recrutam cinases. Os ligantes para esses receptores incluem muitas citocinas, como IL-2, IL-3 e outras interleucinas; os interferons- α , β e γ ; a eritropoietina; o fator estimulador de colônia de granulócitos; o hormônio do crescimento e a prolactina. Esses receptores transmitem sinais extracelulares para o núcleo por ativação dos membros da família de proteínas JAK (Janus cinase) (Fig. 3-9). As JAK ligam os receptores aos fatores de transcrição citoplasmáticos chamados STAT (transdutores de sinais e ativadores de transcrição) ativando-os, os quais são lançados diretamente no núcleo, ativando a transcrição do gene.⁶² Os receptores de citocinas também podem ativar outras vias de sinalização, como as vias da MAP cinase já mencionadas.

Receptores acoplados à proteína G. Esses receptores transmitem sinais para dentro da célula através de proteínas triméricas de ligação ao GTP (proteínas G). Eles contêm sete α -hélices transmembrana (Fig. 3-9) e constituem a maior família de receptores de membrana plasmática, com receptores não odorantes acoplados à proteína G sendo responsáveis por 1% do genoma humano. Um grande número de ligantes sinaliza através deste tipo de receptor, incluindo as quimiocinas, a vasopressina, a serotonina, a histamina, a epinefrina e a norepinefrina, a calcitonina, o glucagon, o hormônio paratireoideo, a corticotrofina e a rodopsina. Um número enorme de drogas farmacêuticas comuns tem como alvo esses receptores.⁶³ A união com o ligante induz alterações na conformação dos receptores, causando sua ativação e permitindo sua interação com muitas proteínas G diferentes. A ativação das proteínas G ocorre por troca do GDP, presente na proteína inativa, por GTP, o qual ativa a proteína. Entre os diversos ramos dessa via de transdução de sinal estão os que envolvem o cálcio e 3',5'-monofosfato cíclico de adenosina (cAMP) como segundo mensageiro.

A ativação dos receptores acoplados à proteína G (assim como dos receptores tirosina-cinase, discutidos anteriormente), pode produzir trifosfato de inositol (IP_3), que libera cálcio do retículo endoplasmático. Os sinais de cálcio, geralmente oscilatórios, têm alvos múltiplos, incluindo proteínas do citoesqueleto, bombas de íons ativadas por potássio e cloreto, enzimas como calpaína e proteínas de ligação ao cálcio, como a calmodulina. O cAMP ativa um grupo de alvos mais restritos que incluem a proteína cinase A e os canais iônicos abertos por cAMP, importantes nos sentidos da visão e do olfato. Defeitos hereditários envolvendo a transdução de sinal do receptor acoplado à proteína G estão associados à retinite pigmentosa, às deficiências de corticotrofina e ao hiperparatireoidismo.

Receptores de hormônios esteroides. Esses receptores geralmente estão localizados no núcleo e agem como fatores de transcrição dependentes de ligantes. Os ligantes se difundem através da membrana celular e se ligam aos receptores inativos, provocando sua ativação. O receptor ativado, então, se liga a sequências específicas do DNA conhecidas como elementos de resposta hormonal no interior de genes-alvo, ou pode ligar-se a outros fatores de transcrição. Além dos hormônios esteroides, outros ligantes que se ligam a membros dessa família de receptores incluem o hormônio da tireoide, a vitamina D e os retinoides. Um grupo de receptores que pertence a essa família é chamado de *receptores ativados por peroxissoma proliferador*.⁶⁴ Estes são receptores nucleares envolvidos numa ampla gama de respostas que incluem adipogênese (Cap. 24), inflamação e aterosclerose.

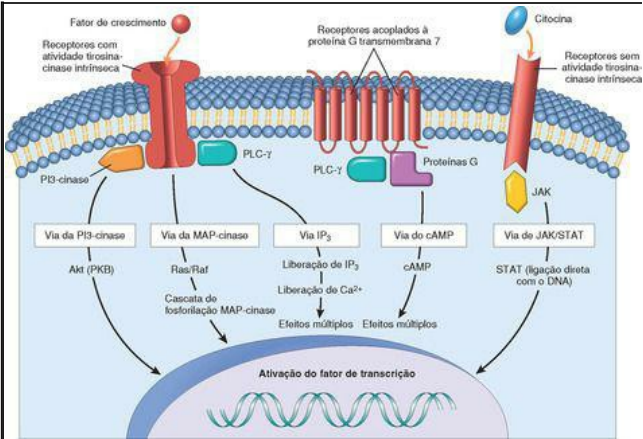


FIGURA 3-9

Uma visão geral dos principais tipos de receptores de superfície celular e as principais vias de transdução de sinal (veja o texto). São mostrados os receptores com atividade tirosina-cinase intrínseca, receptores acoplados à proteína G transmembrana 7 e receptores sem atividade tirosina-cinase intrínseca. cAMP, Monofosfato cíclico de adenosina; IP₃, trifosfato de inositol; JAK, Janus cinase; MAP-cinase, proteína cinase ativada por mitógeno; PI3-cinase, fosfatidilinositol-3-cinase; PKB, proteína cinase B, também conhecida como Akt; PLC-γ, fosfolipase C gama; STAT, transdutores de sinal e ativadores da transcrição.

Fatores de Transcrição

Vários sistemas de transdução de sinais usados pelos fatores de crescimento transferem a informação para o núcleo e modulam a transcrição do gene através da atividade dos *fatores de transcrição*. Dentre os fatores de transcrição que regulam a proliferação celular estão os produtos

de vários genes promotores de crescimento, como o *c-MYC* e *c-JUN* e genes que inibem o ciclo celular, como o *p53*. Os fatores de transcrição exibem uma estrutura modular e contêm domínios para ligação do DNA e para regulação transcricional. O domínio de ligação do DNA permite a ligação do fator a motivos de DNA de sequência curta, que pode ser única para um determinado gene-alvo ou pode estar presente em muitos genes. O domínio de transativação estimula a transcrição de um gene adjacente.

Os fatores de crescimento induzem a síntese ou a atividade dos fatores de transcrição. Os eventos celulares que requerem respostas rápidas não dependem de novas sínteses de fatores de transcrição, mas de modificações pós-transcricionais que levam à sua ativação. Essas modificações incluem (a) *heterodimerização*, como, por exemplo, a dimerização de produtos dos proto-oncogenes *c-FOS* e *c-JUN* para formar o fator de transcrição ativador de proteína-1 (AP-1), o qual é ativado pelas vias de sinalização MAP cinase, (b) *fosforilação*, como para as STAT na via JAK/STAT, (c) *liberação da inibição*, permitindo a migração para o núcleo, como para NF- κ B e (d) *liberação das membranas* por clivagem proteolítica, como para os receptores Notch (Fig. 3-16).

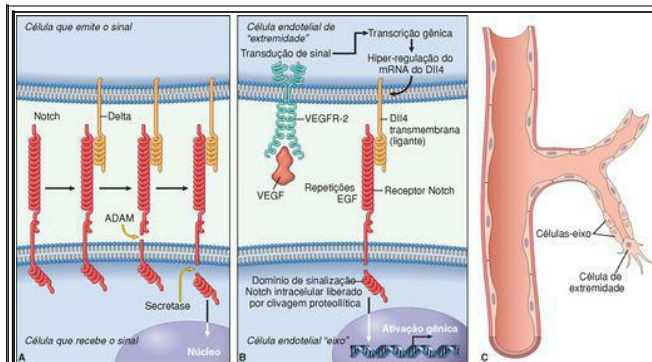


FIGURA 3-16

Sinalização Notch e angiogênese. **A**, O receptor Notch liga-se a um ligante (um ligante semelhante a Delta, DII, é mostrado na figura) localizado em uma célula adjacente e sofre duas clivagens proteolíticas (a primeira clivagem por protease ADAM e a segunda, por uma δ -secretase), liberando um fragmento C-terminal, conhecido como domínio intracelular Notch

(Notch-ICD). **B**, Sinalização Notch em células endoteliais durante angiogênese, desencadeada pela ligação do ligante DII4, em uma célula de extremidade, a um receptor Notch em uma célula-eixo. O Notch-ICD migra para o núcleo e ativa a transcrição de genes-alvo. **C**, Angiogênese por brotamento, mostrando uma célula de extremidade migrando e células-eixo conectadas às células endoteliais do vaso principal.

(**A**, Modificado de Weinberg RA: *The Biology of Câncer*. New York, Garland Science, 2007, Fig. 5.22; **B**, modificado de Kerbel RS: *Tumor angiogenesis*. *N Engl J Med* 358:2039, 2008.)

Mecanismos de Regeneração dos Tecidos e Órgãos

Os anfíbios urodele, como as salamandras, podem regenerar suas caudas, membros, cristalino, retina, mandíbula e até mesmo uma grande parte do coração, porém *a capacidade de regeneração de tecidos e órgãos inteiros foi perdida nos mamíferos*.¹ A incapacidade de uma verdadeira regeneração em mamíferos foi atribuída à ausência de formação de *blastema* (a fonte de células para regeneração) e à rápida resposta fibroproliferativa após a ferida. A *catenina- β /Wnt* é uma via altamente conservada que participa da regeneração da minhoca, da regeneração da barbatana e do coração no peixe-zebra e na formação do blastema e da padronização na regeneração de membros em salamandras. Nos mamíferos, a *catenina- β /Wnt* modula as funções das células-tronco do epitélio intestinal, medula óssea e músculo, participa na regeneração hepática após hepatectomia parcial e estimula a proliferação das células ovas após lesão hepática.^{27.65.66}

Nesta seção, escolhemos o fígado para ilustrar os mecanismos de regeneração, porque este órgão tem sido estudado em detalhes e possui aspectos clínicos e biológicos importantes. Mesmo assim, esse processo não é uma verdadeira regeneração, porque a ressecção do tecido não provoca um novo crescimento do fígado, mas, em vez disso, desencadeia um processo de hiperplasia compensatória nas partes restantes do órgão (discutido adiante). Outros órgãos, incluindo rim, pâncreas, glândulas adrenais, tireoide e pulmões de animais muito jovens também são capazes de exibir crescimento compensatório, embora de forma menos dramática que o fígado. Como novos néfrons não podem ser gerados no rim adulto, o crescimento do rim contralateral, após nefrectomia unilateral, envolve hipertrofia dos néfrons e alguma replicação das células dos túbulos proximais. O pâncreas tem uma capacidade limitada de regenerar seus componentes exócrinos e ilhotas. A regeneração das células betapancreáticas envolve a replicação das células beta, a transdiferenciação das células ductais ou a diferenciação das supostas células-tronco que expressam os fatores de transcrição Oct4 e Sox2.⁶⁷ Recentemente, células pancreáticas exócrinas foram reprogramadas em células β secretoras de insulina.

REGENERAÇÃO HEPÁTICA

O fígado humano possui uma notável capacidade de regenerar-se, como demonstrado por seu crescimento após hepatectomia parcial, que pode ser realizada para a ressecção de um tumor ou para um transplante hepático de doador vivo (Fig. 3-11). A imagem popular de regeneração hepática é a do novo crescimento diário do fígado de Prometeu, que era devorado diariamente por uma águia enviada por Zeus (Zeus estava furioso porque Prometeu havia roubado o segredo do fogo, mas ele sabia que o fígado de Prometeu poderia regenerar-se?). A realidade, embora menos dramática, é ainda totalmente impressionante. Em humanos, a ressecção de aproximadamente 60% do fígado de doadores vivos resulta na duplicação do fígado remanescente em torno de 1 mês. As partes do fígado que permanecem após hepatectomia parcial constituem um “minifígado” intacto, que se expande rapidamente, alcançando a massa do fígado original (Fig. 3-11). A restauração da massa hepática é alcançada sem que haja um novo crescimento dos lobos que foram retirados na cirurgia. Em vez disso, o crescimento ocorre por aumento dos lobos que restaram após a cirurgia, um processo conhecido como *crescimento compensatório* ou *hiperplasia compensatória*. Em humanos e roedores, o ponto final da regeneração hepática após hepatectomia parcial é a restituição da massa funcional em vez de reconstituição da forma original. [69](#)

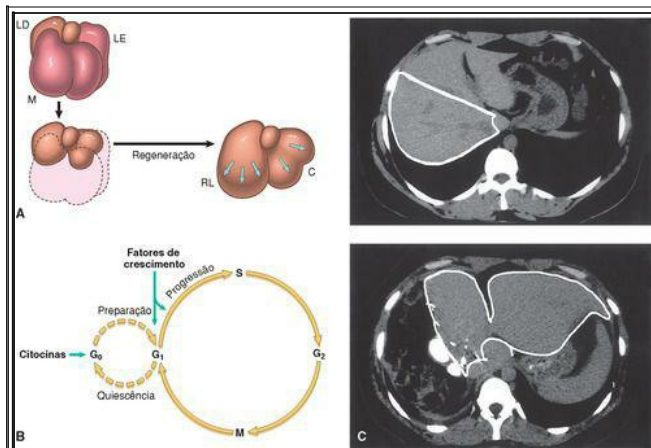


FIGURA 3-11

Regeneração hepática após hepatectomia parcial. **A**, Lobos de um fígado de rato (M, lobo médio; LD e LE, lobos lateral direito e lateral esquerdo, respectivamente; C, lobo caudado). A hepatectomia removeu dois terços do fígado (lobos médio e lateral esquerdo). Após 3 semanas, os lobos lateral direito e caudado crescem e alcançam uma massa equivalente à do fígado original, sem ter ocorrido um novo crescimento dos lobos médio e lateral esquerdo. **B**, Entrada e progressão dos hepatócitos no ciclo celular (veja o texto para detalhes). **C**, *Regeneração do fígado humano em um transplante de doador vivo*. Imagens de tomografia computadorizada do fígado doador no transplante de fígado com doador vivo. O painel superior corresponde à tomografia do fígado do doador, antes da operação. O lobo direito (contornado) que será usado como transplante. O painel inferior mostra a tomografia do fígado 1 semana após a hepatectomia parcial. Observe o grande aumento do lobo esquerdo (contornado) sem novo crescimento do lobo direito.

(A, De Goss RJ: *Regeneration versus repair*. In Cohen IK et al [eds]: *Wound Healing. Biochemical and Clinical Aspects*. Philadelphia, WB Saunders, 1992, pp 20-39; C, cortesia de R. Troisi, MD, Ghent University, Ghent, Belgium; reproduzido em parte de Fausto N: *Liver regeneration*. In Arias I, et al: *The Liver: Biology and Pathobiology*, 4th ed. Philadelphia, Lippincott Williams & Wilkins, 2001.)

Quase todos os hepatócitos replicam-se durante a regeneração hepática após hepatectomia parcial. Como os hepatócitos são células quiescentes, eles levam várias horas para entrar no ciclo celular, progredir para G₁ e alcançar a fase S de replicação do DNA. A onda de replicação dos hepatócitos é sincronizada e acompanhada por replicação sincrônica de células não parenquimatosas (células de Kupffer, células endoteliais e células estreladas).

Existem evidências substanciais de que a *proliferação do hepatócito, no fígado que está se regenerando, seja desencadeada por ações combinadas de citocinas e fatores de crescimento polipeptídicos*. Com exceção da atividade autócrina do TGF- α , a replicação do hepatócito é estritamente dependente dos efeitos parácrinos dos fatores de crescimento e de citocinas, como HGF e IL-6, produzidos por células hepáticas não parenquimatosas. Há dois principais pontos de restrição para a replicação do hepatócito: a transição G₀/G₁ que traz hepatócitos quiescentes para o ciclo celular e a transição G₁/S necessária para a passagem pelo último ponto de restrição de G₁. A expressão do gene no fígado em regeneração prossegue nas fases, começando com a resposta inicial imediata do gene, que é transitória e correspondente à transição G₀/G₁. Mais de 70 genes são ativados durante essa resposta, incluindo os proto-oncogenes *c-FOS* e *c-JUN*, cujos produtos se dimerizam para formar o fator de transcrição AP-1; o *c-MYC*, que codifica um fator de transcrição ativador de muitos genes diferentes; e outros fatores de transcrição, como NF- κ B, STAT-3 e C/EBP. [70](#) A resposta inicial imediata do gene prepara o estágio para a ativação

sequencial de múltiplos genes, quando os hepatócitos progridem para a fase G1. A transição G1 para S ocorre como previamente descrita ([Fig. 3-7](#)).

Os hepatócitos quiescentes tornam-se competentes para entrar no ciclo celular através de uma fase de preparação, que é mediada principalmente pelas citocinas TNF e IL-6 e por componentes do sistema complemento. Os sinais de preparação ativam várias vias de transdução de sinais como uma introdução necessária para a proliferação celular. Sob a estimulação do HGF, TGF- α e HB-EGF, os hepatócitos preparados entram no ciclo celular e sofrem replicação do DNA ([Fig. 3-11](#)). Norepinefrina, serotonina, insulina, hormônios do crescimento e da tireoide atuam como adjuvantes para a regeneração hepática, facilitando a entrada dos hepatócitos no ciclo celular.

Hepatócitos individuais replicam-se uma ou duas vezes durante a regeneração e retornam, então, ao estado quiescente em uma sequência de eventos estreitamente regulada, mas os mecanismos de pausa do crescimento não foram estabelecidos. Os inibidores do crescimento, como o TGF- β e as ativinas, podem estar envolvidos no término da replicação dos hepatócitos, mas seu modo de ação não está esclarecido. *As células-tronco ou progenitoras intra-hepáticas não exercem papel no crescimento compensatório que ocorre após hepatectomia parcial*, e não há evidência de geração de hepatócitos a partir de células derivadas da medula óssea durante este processo. [28.37](#) Contudo, células endoteliais e outras células não parenquimatosas, no fígado em regeneração, podem originar-se de células precursoras na medula óssea.

Matriz Extracelular e Interações Célula-matriz

A regeneração e o reparo dos tecidos dependem não somente da atividade de fatores solúveis, mas também das interações entre as células e os componentes da *matriz extracelular (MEC)*. A MEC regula o crescimento, a proliferação, o movimento e a diferenciação das células que vivem no seu interior. A MEC está em constante remodelamento e sua síntese e degradação acompanham a morfogênese, a regeneração, a cura de feridas, os processos fibróticos crônicos, a invasão e a metástase de tumores. A MEC sequestra água, proporcionando turgor aos tecidos moles e minerais que dão rigidez ao osso, mas ela faz muito mais do que apenas preencher os espaços entre as células para manter a estrutura do tecido. Dentre suas várias funções estão incluídas:

Suporte mecânico para a ancoragem da célula e migração celular, e manutenção da polaridade celular.

Controle do crescimento celular: Os componentes da MEC podem regular a proliferação celular sinalizando através de receptores celulares da família das integrinas.

Manutenção da diferenciação celular. O tipo de proteína da MEC pode influenciar o grau de diferenciação das células nos tecidos, atuando também via integrinas de superfície celular.

Arcabouço para renovação tecidual. A manutenção da estrutura normal do tecido requer uma membrana basal ou um arcabouço de estroma. A integridade da membrana basal ou do estroma de células parenquimatosas é essencial para a regeneração organizada dos tecidos. É particularmente notável que, embora células lábeis e estáveis sejam capazes de regeneração, a lesão a esses tecidos resulta na restituição da estrutura normal apenas se a MEC não for lesada. O rompimento dessas estruturas leva à deposição de colágeno e à formação de cicatriz ([Fig. 3-2](#)).

Estabelecimento de microambientes teciduais. A membrana basal funciona como um limite entre o epitélio e o tecido conjuntivo subjacente e forma também parte do aparelho de filtração no rim.

Armazenamento e apresentação de moléculas reguladoras. Por exemplo, fatores de crescimento, como FGF e HGF, são secretados e armazenados na MEC, em alguns tecidos. Isto permite a rápida difusão de fatores de crescimento após lesão local ou durante a regeneração.

A MEC é composta por três grupos de macromoléculas: *proteínas estruturais fibrosas*, como os colágenos e as elastinas que promovem resistência à tensão e retração; *glicoproteínas adesivas*, que conectam os elementos da matriz uns aos outros e às células; e *proteoglicanos e hialuronan*, que fornecem elasticidade e lubrificação. Essas moléculas se organizam para formar duas formas básicas de MEC: *matriz intersticial e membranas basais*. A matriz intersticial é encontrada em espaços entre as células epiteliais, endoteliais e células musculares lisas, bem como no tecido conjuntivo. Consiste principalmente em colágeno fibrilar e não fibrilar, elastina, fibronectina, proteoglicanos e hialuronan. As membranas basais estão intimamente associadas às superfícies celulares e consistem em colágeno não fibrilar (principalmente tipo IV), laminina, heparan-sulfato e proteoglicanos. [71](#)

Consideraremos agora os principais componentes da MEC.

COLÁGENO

O colágeno é a proteína mais comum no mundo animal, constituindo o arcabouço extracelular para todos os organismos multicelulares. Sem o colágeno, o ser humano seria reduzido a um aglomerado de células, semelhante ao “Blob” (o “horror gelatinoso do espaço” famoso, em filme da década de 1950), interconectado por alguns neurônios. Atualmente, são conhecidos 27 tipos diferentes de colágenos, codificados por 41 genes dispersos em pelo menos 14 cromossomos⁷² (Tabela 3-2). Cada colágeno é composto de três cadeias que formam um trímero na forma de hélice tripla. O polipeptídeo é caracterizado por uma sequência que se repete, na qual a glicina está na terceira posição (Gly-X-Y, em que X e Y podem ser qualquer outro aminoácido que não cisteína ou triptofano) e contém os aminoácidos especializados 4-hidroxiprolina e hidroxilisina. Os resíduos de prolina na posição Y são hidroxilados para produzir hidroxiprolina, que estabiliza a hélice tripla. Os tipos I, II, III, V e XI são os colágenos fibrilares, nos quais o domínio da tripla hélice é ininterrupto por mais de 1.000 resíduos; essas proteínas são encontradas nas estruturas fibrilares extracelulares. Os colágenos tipo IV possuem domínios longos da tripla hélice, porém interrompidos, e formam bainhas em vez de fibrilas, constituindo os principais componentes da membrana basal, em associação com a laminina. Um outro colágeno com domínio de tripla hélice longo e interrompido (tipo VII) forma as fibrilas de ancoragem entre algumas estruturas epiteliais e mesenquimais, como na epiderme e derme. Outros colágenos, ainda, são transmembrana e podem auxiliar também a ancoragem de estruturas epidérmicas e dérmicas.

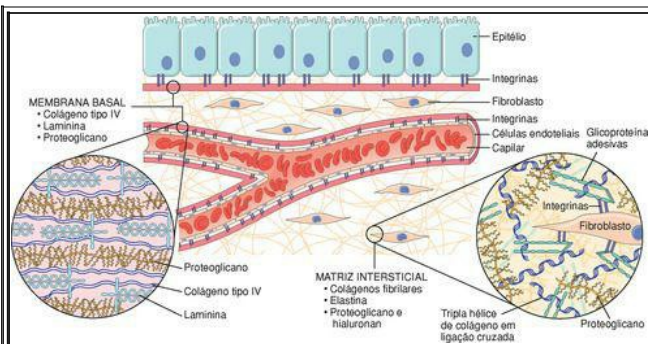


FIGURA 3-12.

Principais componentes da matriz extracelular (MEC), incluindo colágenos, proteoglicanos e glicoproteínas adesivas. Tanto as células epiteliais como as mesenquimais (p. ex., fibroblastos)

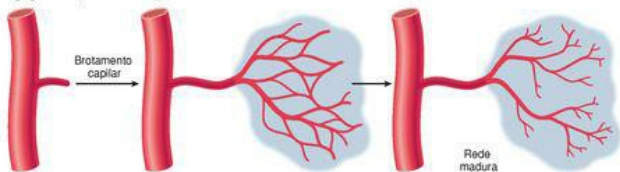
interagem com a MEC através das integrinas. Embora haja alguma sobreposição nos seus constituintes, as membranas basais e a MEC intersticial possuem arquitetura e composição geral diferentes. Para efeito de simplificação, muitos componentes da MEC (p. ex., elastina, fibrilina, hialuronan e sindecan) não estão incluídos.

TABELA 3-2 Principais Tipos de Colágeno, Distribuição nos Tecidos e Distúrbios Genéticos

Tipo de Colágeno	Distribuição nos Tecidos	Distúrbios Genéticos
COLÁGENOS FIBRILARES		
I	Em todos os tecidos duros e moles	Osteogênese imperfeita; síndrome de Ehlers-Danlos – artrocalasias do tipo I
II	Cartilagem discos intervertebrais, humor vítreo	Acondrogênese tipo II, síndrome da displasia espondiloepifisária
III	Órgãos ocos, tecidos moles	Síndrome de Ehlers-Danlos vascular
V	Tecidos moles, vasos sanguíneos	Síndrome de Ehlers-Danlos clássica
IX	Cartilagem, humor vítreo	Síndrome de Stickler
COLÁGENOS DE MEMBRANA BASAL		
IV	Membranas basais	Síndrome de Alport
OUTROS COLÁGENOS		
VI	Ubíquo em microfibrilas	Miopatia de Bethlem
VII	Fibrilas de ancoragem nas junções dermoepidérmicas	Epidermólise bolhosa distrófica
IX	Cartilagem, discos intervertebrais	Displasias epifisárias múltiplas
XVII	Colágeno transmembrana nas células epidérmicas	Epidermólise bolhosa generalizada atrófica benigna
XV e XVIII	Colágenos formadores de endostatina, células endoteliais	Síndrome de Knobloch (colágeno tipo XVIII)
Cortesia do Dr. Peter H. Byers, Department of Pathology, University of Washington, Seattle, WA.		

Os RNA mensageiros transcritos dos genes para colágeno fibrilar são traduzidos em cadeias pré-pró- α que se arranjam, de maneira tipo-específica, em trimeros. A hidroxilação dos resíduos de prolina e lisina e a glicosilação da lisina ocorrem durante a tradução. Três cadeias de um determinado tipo de colágeno arranjam-se para formar uma hélice tripla ([Fig. 3-15](#)). O pró-colágeno é secretado da célula e clivado por proteases, formando a unidade básica das fibrilas. A formação da fibrila colágena está associada à oxidação dos resíduos de lisina e hidroxilina por uma enzima extracelular, a *lisil-oxidase*. Este processo resulta em *ligações cruzadas* entre cadeias de moléculas adjacentes, estabilizando o arranjo e sendo o principal fator contribuinte para a resistência à tensão do colágeno. *A vitamina C é necessária para a hidroxilação do pró-colágeno*, uma necessidade que explica a cicatrização deficiente de feridas no escorbuto ([Cap. 9](#)). Defeitos genéticos na produção do colágeno ([Tabela 3-2](#)) causam muitas síndromes herdadas, incluindo várias formas da síndrome de Ehlers-Danlos e osteogênese imperfeita ([Caps. 5 e 26](#)).

A. Angiogênese a partir de vasos preexistentes



B. Angiogênese por mobilização de EPC da medula óssea

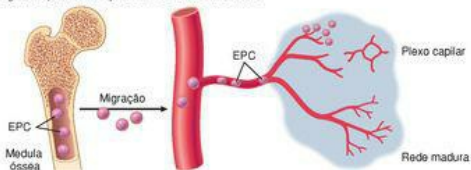


FIGURA 3-15

Angiogênese por mobilização de células precursoras endoteliais (EPC) da medula óssea e de vasos preexistentes (crescimento de capilares). **A.** Na angiogênese de vasos preexistentes, as células endoteliais desses vasos tornam-se móveis e proliferam para formar brotos capilares. Apesar do mecanismo iniciante, a maturação do vaso (estabilização) envolve o recrutamento de pericitos e células musculares lisas para formar a camada perientotelial. **B.** As EPC são

mobilizadas a partir da medula óssea e migram para o local de lesão ou de crescimento tumoral. Nesses locais, as EPC diferenciam-se e formam uma rede madura pela ligação a vasos existentes.

(Modificado de Conway EM et al: Molecular mechanisms of blood vessel growth. Cardiovasc Res 49:507, 2001.)

ELASTINA, FIBRILINA E FIBRAS ELÁSTICAS

Tecidos como os vasos sanguíneos, a pele, o útero e o pulmão necessitam de elasticidade para suas funções. As proteínas da família dos colágenos fornecem resistência à tensão, mas a habilidade desses tecidos para expandir e retrair (flexibilidade) depende das fibras elásticas. Essas fibras podem sofrer estiramento e, em seguida, retornar ao seu tamanho original após liberação da tensão. Morfologicamente, as fibras elásticas consistem em um eixo central feito de *elastina*, circundado por uma rede periférica de microfibrilas. Quantidades substanciais de elastina são encontradas nas paredes dos vasos sanguíneos de grande calibre, como a aorta, assim como no útero, na pele e nos ligamentos. A rede microfibrilar periférica que circunda o eixo consiste, em grande parte, em *fibrilina*, uma glicoproteína secretada de 350 kD, que se associa a ela própria ou com outros componentes da MEC. As microfibrilas atuam, em parte, como arcabouço para a deposição de elastina e para o arranjo das fibras elásticas. Elas também influenciam a disponibilidade do TGF- β ativo na MEC. Como já mencionado, defeitos hereditários na fibrilina resultam na formação de fibras elásticas anormais, como na síndrome de Marfan, manifestada por alterações no sistema cardiovascular (dissecção da aorta) e no esqueleto⁷⁴ (Cap. 5).

PROTEÍNAS DE ADESÃO CELULAR

A maioria das proteínas de adesão, também chamadas de CAM (moléculas de adesão celular), pode ser classificada em quatro principais famílias: CAM da família das imunoglobulinas, caderinas, integrinas e selectinas. Essas proteínas atuam como receptores transmembrana, mas, algumas vezes, são armazenadas no citoplasma. ⁷⁵ Como receptores, as CAM podem ligar-se a moléculas semelhantes ou diferentes em outras células, promovendo interação entre células semelhantes (interação homotípica) ou entre tipos celulares diferentes (interação heterotípica). As selectinas foram discutidas no [Capítulo 2](#), no contexto das interações entre leucócito e endotélio. Os aspectos selecionados de outras proteínas de adesão celular são descritos aqui. As *integrinas* se ligam a proteínas da MEC, como a fibronectina, a laminina e osteopontina, promovendo uma conexão entre células e MEC, bem como a proteínas adesivas em outras células, estabelecendo o contato célula-célula. A *fibronectina* é uma proteína grande que se liga a muitas moléculas, como o colágeno, a fibrina, os proteoglicanos e receptores de superfície celular. Consiste em duas cadeias glicoproteicas, ligadas por pontes de dissulfeto. O RNA mensageiro da fibronectina tem duas formas de junção, dando origem à fibronectina tecidual e à fibronectina plasmática. A forma plasmática se liga à fibrina, auxiliando na estabilização do coágulo que preenche as lacunas criadas por feridas e atua como substrato para deposição de MEC e formação de matriz provisória durante a cura de feridas (discutido adiante). A *laminina* é a glicoproteína mais abundante na membrana basal e possui domínios de ligação para a MEC e para os receptores de superfície celular. Na membrana basal, polímeros de laminina e colágeno tipo IV formam redes estreitamente ligadas. A laminina pode, também, mediar a adesão de células aos substratos de tecido conjuntivo.

As caderinas e integrinas ligam a superfície celular ao citoesqueleto através da ligação a actina e filamentos intermediários. Essas ligações, particularmente para as integrinas, fornecem um mecanismo para a transmissão de força mecânica e para ativação de vias intracelulares de transdução de sinais que respondem a essas forças. A união do ligante às integrinas causa o agrupamento dos receptores na membrana celular e formação de complexos de *adesão focal*. As proteínas de citoesqueleto de colocalização com as integrinas, nos complexos de adesão focal, incluem a talina, a vinculina e a paxilina. Os complexos integrina-citoesqueleto funcionam como receptores ativados e desencadeiam um número de vias de sinais de transdução, incluindo a MAP cinase, a PKC e vias PI3k, que são também ativadas por fatores de crescimento. Não existe apenas uma sobreposição entre integrinas e receptores de fatores de crescimento, *mas uma interação entre eles que transmite sinais ambientais para a célula* que regulam a proliferação, a apoptose e a diferenciação ([Fig. 3-13](#)).

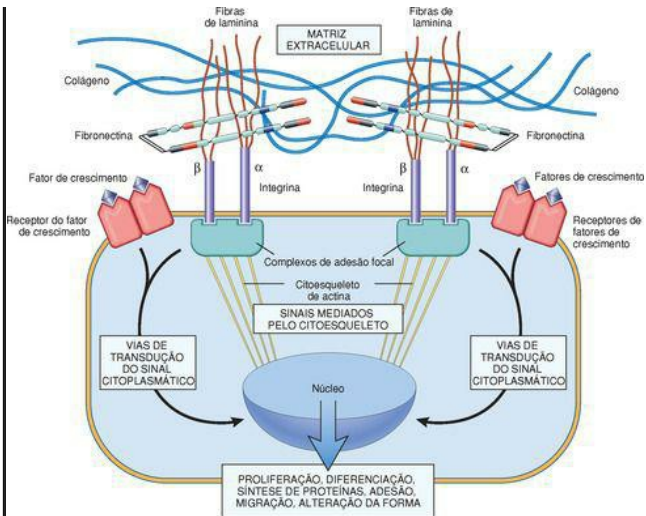


FIGURA 3-13

Mecanismos pelos quais os componentes da MEC e os fatores de crescimento interagem e ativam as vias de sinalização. As integrinas ligam-se aos componentes da MEC e interagem com o citoesqueleto nos complexos de adesão focal (agregados proteicos que incluem a vinculina, a α -actina e a talina). Isto pode iniciar a produção de mensageiros intracelulares ou pode mediar diretamente os sinais nucleares. Os receptores de superfície celular para os fatores de crescimento ativam as vias de transdução de sinal que se sobrepõem àquelas ativadas pelas integrinas. Os sinais recebidos pelos componentes da MEC e fatores de crescimento são integrados pela célula para produzir várias respostas, incluindo alterações na proliferação, migração e diferenciação celulares.

O nome *caderina* é derivado do termo “proteína de aderência dependente do cálcio”. Esta

família contém quase 90 membros, os quais participam das interações entre células do mesmo tipo. Essas interações conectam a membrana plasmática de células adjacentes, formando dois tipos de junções celulares chamados (1) *zônula de aderência*, junções pontuais pequenas, localizadas próximas à superfície apical das células epiteliais e (2) *desmossomas*, junções mais extensas e mais fortes, presentes em células epiteliais e musculares. A migração de ceratinócitos no processo de reepitelização das feridas na pele é dependente da formação de junções dermossômicas. A ligação das caderinas ao citoesqueleto ocorre através de duas classes de *cateninas*. A catenina- β liga as caderinas com a catenina- α , a qual, por sua vez, se conecta à actina, completando, assim, a conexão com o citoesqueleto. As interações célula-célula mediadas pelas caderinas e cateninas exercem papel principal na motilidade, proliferação e diferenciação celulares e são responsáveis pela inibição da proliferação celular que ocorre quando células normais cultivadas fazem contato entre si (“inibição por contato”). A diminuição da função da caderina-E contribui para certas formas de câncer de mama e câncer gástrico. Como mencionado, a catenina- β livre atua independentemente das caderinas na via de sinalização Wnt, que participa da homeostasia e da regeneração da célula-tronco. A mutação e expressão alterada da via catenina- β /Wnt estão implicadas no desenvolvimento do câncer, particularmente nos cânceres gastrointestinal e hepático ([Cap. 7](#)).

Além das principais famílias de proteínas adesivas descritas inicialmente, algumas outras moléculas de adesão secretadas são mencionadas devido ao seu papel potencial nos processos de doença: (1) *SPARC* (proteína ácida secretada e rica em cisteína), conhecida também como *osteonectina*, contribui para o remodelamento tecidual em resposta à lesão e atua como inibidor da angiogênese; (2) as *trombospondinas*, uma família de proteínas grandes, multifuncionais, algumas das quais, semelhantes à SPARC, também inibem a angiogênese; (3) *osteopontina* (*OPN*) é uma glicoproteína que regula a calcificação, é um mediador da migração de leucócitos envolvidos na inflamação, no remodelamento vascular e na fibrose em vários órgãos [76,77](#) (discutida adiante neste capítulo); e (4) a família *tenascina*, que consiste em proteínas grandes multiméricas envolvidas na morfogênese e adesão celular.

GLICOSAMINOGLICANOS (GAGS) E PROTEOGLICANOS

Os GAGs constituem o terceiro tipo de componente da MEC, além das proteínas estruturais fibrosas e das proteínas de adesão celular. Os *GAGs* consistem em longos polímeros repetidos de dissacarídeos específicos. Com exceção do *hialuronan* (discutido adiante), os GAGs estão ligados a uma proteína central, formando moléculas chamadas *proteoglicanos*.⁷⁸ Os proteoglicanos são notáveis em sua diversidade. A MEC contém, na maioria dos locais, várias proteínas centrais diferentes, cada uma delas contendo GAGs diferentes. Os proteoglicanos foram descritos originariamente como substância fundamental ou *mucopolissacarídeos*, cuja principal função era organizar a MEC, mas reconhece-se agora que essas moléculas possuem diversos papéis na regulação da estrutura e permeabilidade do tecido conjuntivo (Fig. 3-14). Os proteoglicanos podem ser proteínas integrais de membrana e, através da ligação a outras proteínas e ativação de fatores de crescimento e quimiocinas, atuam como moduladores da inflamação, das respostas imunes e do crescimento e diferenciação celulares.

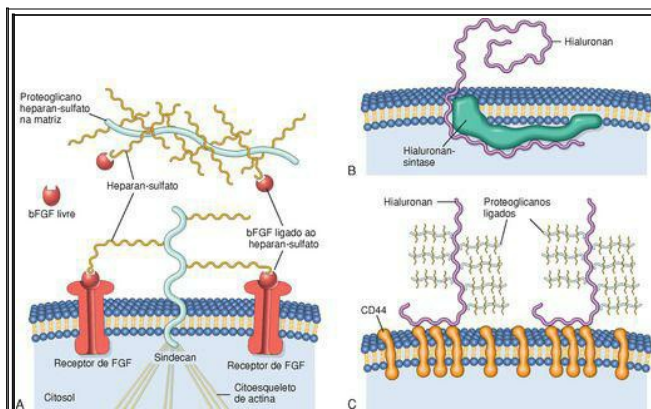


FIGURA 3-14

Proteoglicanos, glicosaminoglicanos (GAG) e hialuronan. **A**, A regulação da atividade do FGF-2 pela MEC e proteoglicanos celulares. O heparan-sulfato liga-se ao FGF-2 (FGF básico) secretado na MEC. O sindecan é um proteoglicano de superfície celular com uma proteína

central transmembrana ligada a cadeias laterais de glicosaminoglicanos extracelulares que podem ligar-se ao FGF-2, e uma cauda citoplasmática que se liga ao citoesqueleto de actina. As cadeias laterais do sindecan ligam-se ao FGF-2, liberado por lesão à matriz e facilitam a interação com os receptores de superfície celular. **B**, Síntese do hialuronan na superfície interna da membrana plasmática. A molécula estende-se para o espaço extracelular, enquanto ainda aderida à hialuronan-sintase. **C**, No espaço extracelular, as cadeias de hialuronan estão ligadas à membrana plasmática através do receptor CD44. Múltiplos proteoglicanos podem aderir às cadeias de hialuronan na MEC.

(B e C, Modificados de Toole KR: Hialuronan: from extracellular glue to pericellular cue. Nat Revr Cancer 4:528, 2004.)

Há quatro famílias estruturalmente distintas de GAGs: *heparan-sulfato*, *condroitina/dermatan-sulfato*, *queratan-sulfato* e *hialuronan (AH)*. As primeiras três famílias são sintetizadas no retículo endoplasmático granular e arranjadas no aparelho de Golgi como proteoglicanos. Em contraste, o AH é produzido na membrana plasmática por enzimas chamadas hialuronan-sintases e não está ligado a uma proteína central.

O AH é um polissacarídeo da família das GAGs, encontrado na matriz de muitos tecidos, sendo abundante nas valvas cardíacas, na pele e nos tecidos esqueléticos, no líquido sinovial, no humor vítreo do olho e no cordão umbilical.⁷⁹ É uma molécula enorme, constituída por numerosas repetições de um único dissacarídeo distendido de uma extremidade a outra. O AH se liga a uma grande quantidade de água (cerca de 1.000 vezes o seu próprio peso), formando um gel hidratado viscoso que confere ao tecido conjuntivo a capacidade de resistir às forças de compressão. O AH ajuda a proporcionar elasticidade e lubrificação a muitos tipos de tecido conjuntivo, notavelmente o da cartilagem das articulações. Sua concentração aumenta nas doenças inflamatórias, como artrite reumatoide, esclerodermia, psoríase e osteoartrite. Enzimas denominadas hialuronidases fragmentam o AH em moléculas de peso molecular mais baixo (LMW HA) que possuem funções diferentes da molécula original. A LMW HA produzida pelas células endoteliais se liga ao receptor CD44 nos leucócitos, promovendo o recrutamento dos leucócitos para os locais de inflamação. Além disso, as moléculas LMW HA estimulam a produção de citocinas e quimiocinas inflamatórias pelos leucócitos recrutados aos locais de lesão. O processo de recrutamento dos leucócitos e a produção de moléculas pró-inflamatórias pelas LMW HA são estreitamente regulados; essas atividades são benéficas quando de curta duração, mas sua persistência leva à inflamação prolongada.

Cura por Reparo, Formação de Cicatriz e Fibrose

Quando a lesão ao tecido é grave ou crônica e resulta em lesão das células parenquimatosas e do arcabouço de estroma, a cura não pode ser efetuada por regeneração. Sob estas condições, o principal processo de cura ocorre *por deposição de colágeno e outros elementos da MEC, promovendo a formação de uma cicatriz*. Ao contrário da regeneração, que envolve a restituição dos componentes teciduais, o reparo é uma resposta fibroproliferativa que “remenda”, em vez de restaurar o tecido. O termo cicatriz é mais frequentemente associado à *cura de feridas* na pele, porém é usado também para descrever a substituição de células parenquimatosas de qualquer órgão, por colágeno, como ocorre no coração após infarto do miocárdio. O reparo pela deposição de tecido conjuntivo inclui as seguintes características básicas:

Inflamação.

Angiogênese.

Migração e proliferação de fibroblastos.

Formação de cicatriz.

Remodelamento do tecido conjuntivo.

Examinaremos todos esses eventos sob o contexto de cura de ferida cutânea, como um protótipo do processo de reparo. É suficiente dizer aqui que, sem considerar o local, a reação inflamatória induzida pela lesão contém a lesão, remove o tecido lesado e promove a deposição de componentes da MEC na área da lesão, ao mesmo tempo em que a angiogênese é estimulada. Contudo, se a lesão persiste, a inflamação torna-se crônica, levando a uma excessiva deposição de tecido conjuntivo conhecida como *fibrose*. Na maioria dos processos de cura, ocorre uma combinação de regeneração e reparo. As relativas contribuições do reparo e da regeneração são influenciadas por: (1) capacidade proliferativa das células do tecido; (2) integridade da matriz extracelular e (3) resolução ou cronicidade da lesão e da inflamação.

Devido à grande importância da angiogênese em outros processos, além da cura de feridas, começamos com uma discussão sobre os mecanismos da angiogênese antes de considerarmos as etapas da cura de ferida cutânea.

MECANISMOS DA ANGIOGÊNESE

A angiogênese é um processo fundamental que afeta reações fisiológicas (p. ex., cura de feridas, regeneração, vascularização de tecidos isquêmicos e menstruação) e processos patológicos, como o desenvolvimento de tumores e metástase, retinopatia diabética e inflamação crônica. Por isso, grandes esforços têm sido feitos para se compreender os mecanismos da angiogênese e para desenvolver agentes que possuam atividades pró ou antiangiogênicas.

Em torno de 4.000 a.C., os médicos egípcios acreditavam que existiam “vasos em cada parte do corpo, ocos, e que possuíam uma boca que se abria para absorver as medicações e eliminar os resíduos”.⁸⁰ Felizmente, desde então, nosso entendimento sobre vasos sanguíneos claramente se aprimorou.^{81,82} Sabemos, agora, que os vasos sanguíneos são formados durante o desenvolvimento embrionário através da *vasculogênese*, na qual uma rede vascular primitiva é estabelecida a partir de células precursoras endoteliais (*angioblastos*), ou a partir de células precursoras hemopoéticas/endoteliais, chamadas de *hemangioblastos*. Em adultos, a formação de vasos sanguíneos, conhecida como *angiogênese* ou *neovascularização*, envolve a ramificação e extensão de vasos preexistentes, mas pode ocorrer também por recrutamento de células progenitoras endoteliais (EPC) da medula óssea ([Fig. 3-15](#)).⁸¹

Angiogênese a partir de Vasos Preexistentes. Neste tipo de angiogênese, há vasodilatação e aumento da permeabilidade dos vasos existentes, degradação da MEC e migração das células endoteliais. As principais etapas estão listadas a seguir.

Vasodilatação em resposta ao óxido nítrico e aumento da permeabilidade dos vasos preexistentes induzido pelo fator de crescimento endotelial vascular (VEGF).

Degradação proteolítica da membrana basal do vaso original pelas metaloproteinases de matriz (MMP) e rompimento do contato célula-célula entre células endoteliais pelo ativador do plasminogênio.

Migração das células endoteliais em direção ao estímulo angiogênico.

Proliferação de células endoteliais, logo atrás da frente de células migratórias.

Maturação das células endoteliais, que inclui inibição do crescimento e remodelagem em tubos capilares.

Recrutamento de células periendothelias (pericitos e células musculares lisas vasculares) para formar o vaso maduro.

Angiogênese a partir de Células Precursoras Endoteliais (EPC). As EPC podem ser recrutadas da medula óssea para os tecidos e iniciar a angiogênese ([Fig. 3-15](#)). A natureza do mecanismo de migração é incerta. Essas células expressam alguns marcadores de células-tronco hematopoéticas, bem como VEGFR-2 e caderina-endotelial vascular (caderina-VE). As EPC contribuem para a reendotelização de implantes vasculares e a neovascularização de órgãos isquêmicos, feridas cutâneas e tumores. O número de EPC circulantes aumenta grandemente em pacientes com condições isquêmicas, sugerindo que as EPC influenciam a função vascular e determinam o risco de doenças cardiovasculares.

Fatores de Crescimento e Receptores Envolvidos na Angiogênese

Apesar da diversidade de fatores que participam da angiogênese, o VEGF é o fator de crescimento mais importante nos tecidos adultos que sofrem angiogênese fisiológica (p. ex., a proliferação do endométrio), assim como a angiogênese que ocorre na inflamação crônica, na cura de feridas, nos tumores e na retinopatia diabética. [81,82](#)

Como mencionado anteriormente, [58](#) o VEGF é secretado por muitas células mesenquimais e do estroma. Dentre os vários receptores para o VEGF, o VEGFR-2, um receptor tirosina-cinase, é o mais importante na angiogênese. Este receptor é expresso por células endoteliais e seus precursores, bem como por outros tipos celulares e por muitas células tumorais. O VEGF, ou mais especificamente, suas isoformas circulantes VEGF₁₂₁ e VEGF₁₆₅, sinalizam através do VEGFR-2 (conhecido também como KDR em humanos e flk-1 em camundongos). O VEGF induz a migração das EPC da medula óssea e aumenta a proliferação e diferenciação dessas células nos locais de angiogênese. No processo de angiogênese que se origina de vasos locais preexistentes, a sinalização do VEGF estimula a sobrevivência das células endoteliais, sua proliferação e motilidade, iniciando o brotamento de novos capilares. Os principais componentes do sistema VEGF/VEGFR e suas principais ações estão listados na [Tabela 3-3](#). A proliferação, diferenciação e migração das células endoteliais podem ser estimuladas também pelo FGF-2.

Devido à multiplicidade dos efeitos do VEGF e os diversos mecanismos que regulam sua expressão, de que modo as células endoteliais desenvolvem-se em um padrão perfeito de vasos durante a angiogênese? Um mecanismo para a modulação da vasculogênese, recém-identificado, é a via Notch, que promove a ramificação apropriada de novos vasos e impede a angiogênese excessiva, reduzindo a sensibilidade ao VEGF. [8384](#) and [85](#) Os ligantes e receptores de Notch são moléculas ligadas à membrana, conservadas entre as espécies. Em mamíferos, há cinco ligantes de Notch (Jagged 1 e 2, e ligante semelhante a Delta [Dll] 1, 3 e 4) e quatro receptores transmembrana (Notch 1-4). Os receptores contêm repetições semelhantes ao EGF na sua superfície extracelular e funcionam como locais de ligação ao ligante ([Fig. 3-16](#)). O ligante 4 semelhante a Delta (Dll4) é específico de célula endotelial e é expresso em artérias e capilares, mas não em veias; a importância deste ligante é demonstrada pela letalidade embrionária de ca-mundongos com ausência de um único alelo para o ligante 4 semelhante a Delta. Durante a angiogênese, a célula de condução, conhecida como célula da extremidade, sofre proliferação e migração, mas as células-eixo mantêm sua conexão com o vaso existente. O VEGF induz o ligante 4 semelhante a Delta nas células da extremidade, enquanto Notch 1 e Notch 4 são expressos nas células-eixo ([Fig. 3-16C](#)). A interação entre ligante 4 semelhante a Delta e os receptores Notch nas células da extremidade e do eixo adjacentes leva a uma clivagem proteolítica do receptor, em duas etapas, liberando o domínio intracelular de Notch, que se transloca para o núcleo e ativa genes que diminuem a sensibilidade ao VEGF. O bloqueio do ligante 4 semelhante a Delta aumenta a proliferação das células endoteliais e o brotamento de capilares, enquanto o bloqueio do VEGF tem efeitos opostos e diminui também a sobrevivência das células endoteliais ([Fig. 3-17](#)).



FIGURA 3-17

Interações entre Notch e VEGF durante a angiogênese. O VEGF estimula o ligante 4 semelhante a Delta (DII4)/Notch, que inibe a sinalização do VEGFR. Comparado com a angiogênese sem perturbações, o bloqueio do DII4 causa um aumento do brotamento capilar e da proliferação da célula endotelial (EC), criando vasos desorganizados e com luz de tamanho reduzido. O bloqueio do VEGF reduz o brotamento capilar, bem como a proliferação e sobrevivência das EC.

(Cortesia de Minhong Yan, Genentech, San Francisco, CA.)

Independente do processo que leva à formação de capilares, os vasos neoformados são frágeis e necessitam ser “estabilizados”. A estabilização requer o recrutamento de pericitos e células musculares lisas (células periendothelias) e a deposição de proteínas da MEC. As *angiopoietinas 1 e 2 (Ang1 e Ang2)*, o PDGF e o TGF- β participam do processo de estabilização. A Ang1 interage com um receptor nas células endoteliais, chamado *Tie2*, recrutando as células periendothelias. O PDGF participa do recrutamento das células musculares lisas, enquanto o TGF- β estabiliza os vasos neoformados, aumentando a produção de proteínas da MEC. ⁵⁸ A interação Ang1-Tie2 medeia a maturação do vaso a partir de tubos endoteliais simples, formando estruturas vasculares mais elaboradas e ajudando a manter a quiescência endotelial. Em contraste, a Ang2, que também interage com Tie2, possui efeito oposto, tornando as células endoteliais mais responsivas à estimulação por fatores de crescimento, como o VEGF, ou, na ausência do VEGF, mais responsivas aos inibidores da angiogênese. Uma prova descritiva da importância dessas moléculas é a existência de um distúrbio genético caracterizado por malformações venosas, e causado por mutações em *Tie2*. Os agentes ou condições que estimulam a expressão do VEGF, como certas citocinas e fatores de crescimento (p. ex., TGF- β , PDGF, TGF- α) e, notavelmente, a *hipoxia tecidual*, podem influenciar a angiogênese fisiológica e patológica. A transcrição do VEGF é regulada pelo fator de transcrição HIF, o qual é induzido pela hipoxia.

Proteínas da MEC como Reguladores da Angiogênese

Componentes-chave da angiogênese são a motilidade e a migração direcionada das células endoteliais, necessárias para a formação de novos vasos. Esses processos são controlados por

várias classes de proteínas, incluindo (1) as *integrinas*, particularmente $\alpha_v\beta_3$, que é crítica na formação e manutenção de vasos sanguíneos neoformados, (2) as *proteínas matricelulares*, incluindo trombospondina 1, SPARC e tenascina C, que desestabilizam as interações entre células e matriz e, portanto, promovem a angiogênese e (3) as *proteínases*, como os ativadores de plasminogênio e as MMP, que são importantes na remodelagem do tecido durante a invasão endotelial. Além disso, essas proteínases clivam proteínas extracelulares, liberando fatores de crescimento ligados à matriz, como o VEGF e o FGF-2, que estimulam a angiogênese. As proteínases podem liberar também inibidores como a *endostatina*, um pequeno fragmento de colágeno que inibe a proliferação endotelial e a angiogênese. Nas células endoteliais, a expressão da integrina $\alpha_v\beta_3$ é estimulada pela hipoxia e tem múltiplos efeitos na angiogênese: ela interage com uma metaloproteinase (MMP-2, discutida adiante), liga-se ao VEGFR-2 e regula sua atividade, e medeia a adesão aos componentes da MEC, como fibronectina, trombospondina e OPN. [72](#)

A revisão dos componentes da MEC, das interações entre células e matriz e dos mecanismos da angiogênese prepara o estágio para a discussão sobre a cura tecidual que envolve reparo e formação de cicatriz, com ênfase especial nas etapas e principais mecanismos de cura de feridas cutâneas.

CURA DE FERIDAS CUTÂNEAS

A cura de feridas cutâneas é dividida em três fases: inflamação, proliferação e maturação⁸⁶ (Fig. 3-18). Essas fases se sobrepõem e sua separação é arbitrária, porém ajudam a entender a sequência de eventos que ocorrem na cura de feridas na pele. A lesão inicial provoca adesão e agregação das plaquetas, formando um coágulo na superfície da ferida, levando à *inflamação*. Na *fase proliferativa*, há a formação do tecido de granulação, proliferação e migração de células do tecido conjuntivo e reepitelização da superfície da ferida. A *maturação* envolve a deposição de MEC, o remodelamento do tecido e a contração da ferida.

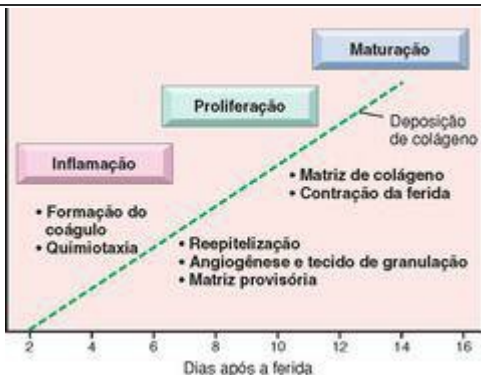


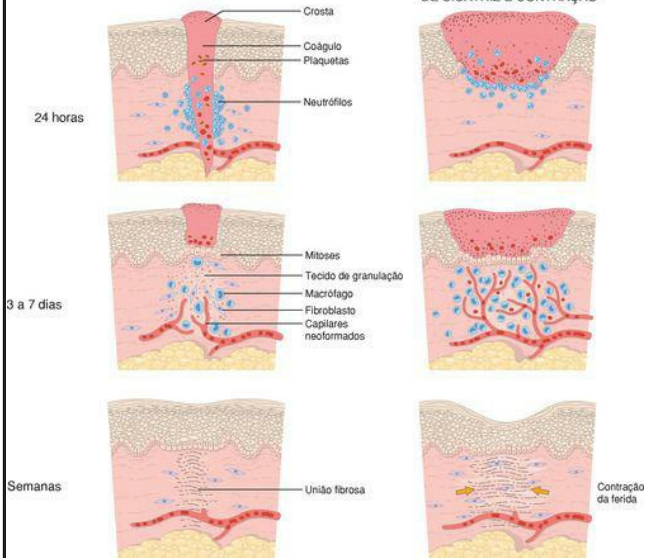
FIGURA 3-18

As fases da cura de feridas cutâneas: inflamação, proliferação e maturação (veja o texto para detalhes).

(Modificado de Broughton G et al: The basic science of wound healing. *Plast. Reconstr Surg* 117:12S-34S, 2006.)

O tipo mais simples de reparo de ferida cutânea é o reparo de uma incisão cirúrgica limpa não

infectada, aproximada por suturas cirúrgicas ([Fig. 3-19](#)). Tal tipo de cicatrização é denominado *cura por união primária ou por primeira intenção*.⁸⁶⁸⁷ and ⁸⁸ A incisão provoca a morte de um número limitado de células epiteliais e células do tecido conjuntivo, bem como ruptura da continuidade da membrana basal. *A reepitelização para fechar a ferida ocorre com a formação de uma cicatriz relativamente fina.* O processo de reparo é mais complicado em feridas de excisão que criam grandes defeitos na superfície da pele, provocando perda excessiva de células e tecidos. *A cura dessas feridas envolve uma reação inflamatória mais intensa, formação de abundante tecido de granulação (descrita adiante) e extensa deposição de colágeno, levando à formação de cicatriz substancial que geralmente se contrai.* Essa forma de cura é denominada *união secundária ou cura por segunda intenção* ([Figs. 3-19](#) e [3-20](#)). Apesar dessas diferenças, os mecanismos básicos da cura por união primária (primeira intenção) e união secundária (segunda intenção) são semelhantes. Eles são descritos juntos e as diferenças serão indicadas no local apropriado.

A. CURA DE UMA FERIDA FINA**B. CURA COM FORMAÇÃO DE CICATRIZ E CONTRAÇÃO****FIGURA 3-19**

Cura da ferida e formação de cicatriz **A**, Cura de ferida que provocou pouca perda de tecido: observe a pequena quantidade de tecido de granulação e a formação de uma cicatriz fina, com contração mínima. **B**, Cicatrização de uma grande ferida: observe as grandes quantidades de tecido de granulação e tecido cicatricial e de contração da ferida.

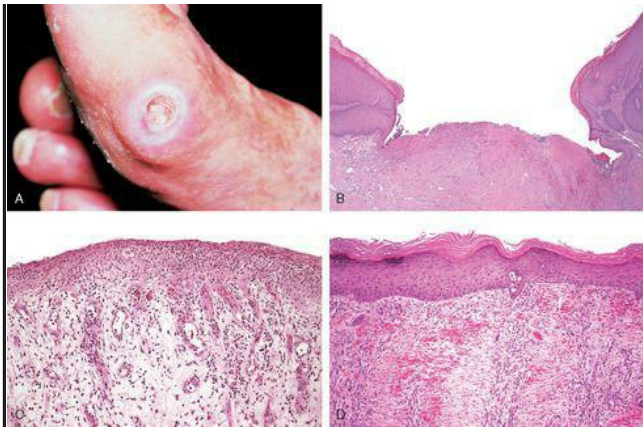

FIGURA 3-20

Cura de úlceras cutâneas. **A**, Úlcera por pressão da pele, comumente encontrada em pacientes diabéticos. As imagens histológicas mostram: **B**, uma úlcera cutânea com uma grande lacuna entre as bordas da lesão; **C**, uma camada fina de reepitelização epidérmica e formação de tecido de granulação abundante na derme; **D**, continuação da reepitelização da epiderme e contração da ferida.

(Cortesia de Z Argenyi, MD, University of Washington, Seattle, WA.)

Um grande número de fatores de crescimento e de citocinas está envolvido na cura de feridas cutâneas. ⁸⁹ Os principais agentes e as etapas das quais eles participam no processo de reparo estão listados na [Tabela 3-4](#). Discutiremos a seguir a sequência de eventos da cicatrização.

TABELA 3-4 Fatores de Crescimento e Citocinas que Influenciam as Várias Etapas da Cura de Feridas

Quimiotaxia de monócitos	Quimiocinas, TNF, PDGF, FGF, TGF- β
Migração/replicação de fibroblastos	PDGF, EGF, FGF, TGF- β , TNF, IL-1
Replicação de ceratinócitos	HB-EGF, FGF-7, HGF
Angiogênese	VEGF, angiopoietinas, FGF
Síntese de colágeno	TGF- β , PDGF
Secreção de colagenase	PDGF, FGF, TNF; inibe TGF- β
HB-EGF, EGF de ligação à heparina; IL-1, interleucina-1; TNF, fator de necrose tumoral; outras abreviações são fornecidas na Tabela 3-1 .	

Formação do Coágulo Sanguíneo. A ferida causa a rápida ativação das vias de coagulação, que resultam na *formação de um coágulo sanguíneo na superfície da ferida (Cap. 4)*. Além das hemácias capturadas, o coágulo contém fibrina, fibronectina e componentes do complemento. *O coágulo detém o sangramento e funciona como arcabouço para as células em migração, que são atraídas por fatores de crescimento, citocinas e quimiocinas liberadas na área.*⁸⁹ A liberação de VEGF leva ao aumento da permeabilidade do vaso e ao edema. Contudo, ocorre desidratação na superfície externa do coágulo, formando uma crosta que cobre a ferida. Em feridas que causam grandes perdas de tecido, o coágulo de fibrina é maior e há mais exsudato e restos necróticos na área ferida. Dentro de 24 horas, *neutrófilos* aparecem nas bordas da incisão e migram para o coágulo, usando o arcabouço produzido pela fibrina. Essas células liberam enzimas proteolíticas que removem os restos necróticos e bactérias.

Formação do Tecido de Granulação. Nas primeiras 24 a 72 horas do processo de reparo, os fibroblastos e as células endoteliais vasculares proliferam e formam um tipo especializado de tecido chamado *tecido de granulação*, que é ponto de referência do reparo tecidual. O termo deriva de sua aparência granular, rósea e macia, na superfície das feridas. Sua característica histológica é a *presença de novos e pequenos vasos sanguíneos (angiogênese) e proliferação de fibroblastos (Fig. 3-21)* Esses vasos neoformados são permeáveis, permitindo a passagem de líquido e proteínas plasmáticas para o espaço extravascular. Portanto, o novo tecido de granulação exibe frequentemente edema. Progressivamente, o tecido de granulação invade o espaço da incisão; a quantidade de *tecido de granulação que é formado depende do tamanho do defeito no tecido criado pela ferida e da intensidade da inflamação*. Por conseguinte, ele é mais proeminente na cura por união secundária. Por volta de 5 a 7 dias, o tecido de granulação preenche a área da ferida e a neovascularização atinge seu ponto máximo. Os mecanismos da angiogênese no processo de reparo foram discutidos anteriormente, neste capítulo.

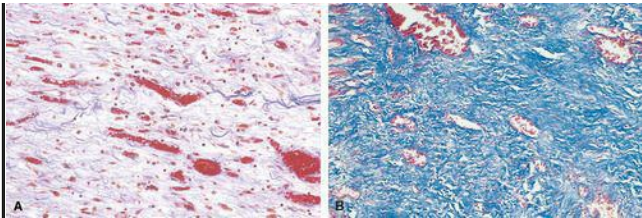


FIGURA 3-21

A, Tecido de granulação mostrando numerosos vasos sanguíneos, edema e MEC frouxa contendo algumas células inflamatórias. O colágeno está corado em azul pelo corante tricrômico; neste ponto, pode ser vista uma quantidade mínima de colágeno maduro. **B**, Corante tricrômico de cicatriz madura, mostrando o colágeno denso, com apenas canais vasculares espalhados.

Proliferação Celular e Deposição de Colágeno. Por volta de 48 a 96 horas, os neutrófilos são amplamente substituídos por *macrófagos*. Os *macrófagos* representam os *constituintes celulares-chave do reparo tecidual*, removendo resíduos extracelulares, fibrina e outros materiais estranhos do local de reparo e promovendo angiogênese e deposição de MEC ([Fig. 3-22](#)).

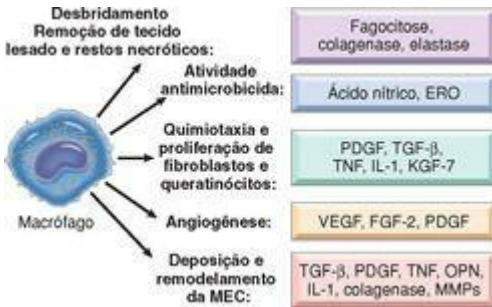


FIGURA 3-22

Múltiplos papéis dos macrófagos na cura de feridas. Os macrófagos participam do desbridamento da ferida, possuem atividade antimicrobica, estimulam a quimiotaxia e ativação de células inflamatórias e fibroblastos, promovem a angiogênese e estimulam a síntese e o remodelamento da matriz.

A migração de fibroblastos para o local da lesão é orientada por quimiocinas, TNF, PDGF, TGF- β e FGF. Sua subsequente proliferação é desencadeada por múltiplos fatores de crescimento, incluindo PDGF, EGF, TGF- β , FGF e as citocinas IL-1 e TNF (Tabela 3-4). Os macrófagos são as principais fontes desses fatores, embora outras células inflamatórias e as plaquetas também os produzam. As fibras colágenas agora estão presentes nas bordas da incisão, mas no início estão orientadas verticalmente e não estabelecem pontes sobre a incisão. Em 24 a 48 horas, grupos de células epiteliais movem-se da borda da ferida (inicialmente com pouca proliferação celular) ao longo das margens cortadas da derme, depositando, à medida que se movem, componentes da membrana basal. Elas se fundem na linha média, abaixo da superfície da crosta, produzindo uma fina e contínua camada epitelial que fecha a ferida. A epitelização total da ferida é mais lenta na cura por união secundária porque a lacuna a ser preenchida é muito maior. A subsequente proliferação celular epitelial espessa a camada epidérmica. Os macrófagos estimulam a produção pelos fibroblastos de FGF-7 (fator de crescimento de ceratinócito) e IL-6, que aumentam a migração e a proliferação dos ceratinócitos. Outros mediadores de reepitelização são o HGF e HB-EGF. [89](#) A sinalização através do receptor de quimiocina CXCR 3 promove também a reepitelização da pele.

Simultaneamente à epitelização, as fibrilas colágenas tornam-se mais abundantes e começam a

formar pontes na incisão. Inicialmente, é formada uma matriz provisória contendo fibrina, fibronectina plasmática e colágeno tipo III, que é substituída por uma matriz composta principalmente de colágeno tipo I. O TGF- β é o agente fibrogênico mais importante (Tabela 3-4) e é produzido pela maioria das células do tecido de granulação, provocando a migração e a proliferação de fibroblastos, aumentando a síntese de colágeno e fibronectina e diminuindo a degradação da matriz pelas metaloproteínas. A epiderme recupera sua espessura e arquitetura normais e a queratinização superficial.

Formação da Cicatriz. O infiltrado leucocitário, o edema e o aumento da vascularização desaparecem, em grande parte, durante a segunda semana. Inicia-se o empalidecimento, devido ao aumento do acúmulo de colágeno na área da ferida e a regressão dos canais vasculares. Finalmente, o arcabouço de tecido de granulação original é convertido em uma cicatriz avascular e pálida, composta de fibroblastos fusiformes, colágeno denso, fragmentos de tecido elástico e outros componentes da MEC. Os anexos dérmicos, que foram destruídos na linha da incisão, são perdidos permanentemente, embora em ratos, novos folículos pilosos se desenvolvam em grandes cicatrizes sob estimulação Wnt.⁹⁰ Esse resultado sugere que, com tratamento apropriado, o crescimento de novo de anexos da pele, durante a cicatrização, pode ser alcançado em humanos. *No fim do primeiro mês, a cicatriz consiste em tecido conjuntivo acelular destituído de infiltrado inflamatório e recoberto por epiderme intacta.*

Contração da Ferida. *A contração da ferida ocorre geralmente em grandes feridas de superfície.* A contração ajuda a fechar a ferida diminuindo a lacuna entre suas margens dérmicas e reduzindo a área de superfície da ferida. Portanto, esta é uma característica importante na cura por união secundária. As etapas iniciais da contração da ferida envolvem a formação, na margem da ferida, de uma rede de *miofibroblastos* que expressam α -actina de músculo liso e vimentina. Essas células possuem características ultraestruturais de células musculares lisas, contraem-se na ferida e produzem grandes quantidades de componentes da MEC (veja discussão sobre cicatrizes hipertróficas, neste capítulo), como colágeno tipo I, tenascina-C, SPARC e fibronectina de domínio extra.⁹¹ Os miofibroblastos são formados a partir de fibroblastos teciduais pelos efeitos do PDGF, TGF- β e FGF-2 liberados pelos macrófagos no local da ferida, mas podem originar-se também de precursores na medula óssea conhecidos como fibrócitos, ou a partir de células epiteliais, através do processo de transição epitelial-mesenquimal.

Remodelamento do Tecido Conjuntivo. *A substituição do tecido de granulação por uma cicatriz envolve alterações na composição da MEC. O equilíbrio entre síntese e degradação da MEC resulta no remodelamento da trama de tecido conjuntivo – uma característica importante do reparo tecidual.* Alguns fatores de crescimento que estimulam a síntese de colágeno e de outras moléculas do tecido conjuntivo modulam também a síntese e ativação das metaloproteínas, enzimas que degradam esses componentes da MEC.

A degradação do colágeno e de outras proteínas da matriz é realizada pelas metaloproteínas de matriz (MMP), uma família de enzimas que inclui mais de 20 membros que possuem em comum um domínio zinco-protease de 180 resíduos (as MMP devem ser distinguidas da elastase dos neutrófilos, da catepsina G, das cininas, da plasmina e de outras importantes enzimas proteolíticas que também degradam os componentes da MEC e que são serina-proteases, não metaloenzimas). As metaloproteínas da matriz incluem as *colagenases intersticiais (MMP-1, -2 e -3)*, que

clivam o colágeno fibrilar tipos I, II e III; as *gelatinases* (*MMP-2 e 9*), que degradam o colágeno amorfo, bem como a fibronectina; as *stromelisinases* (*MMP-3, 10 e 11*), que agem em uma variedade de componentes da MEC, incluindo proteoglicanos, laminina, fibronectina e colágenos amorfos; e a família de *MMP ligadas à membrana* (ADAM), descritas a seguir. As MMP são produzidas por fibroblastos, macrófagos, neutrófilos, células sinoviais e algumas células epiteliais. Sua secreção é induzida por fatores de crescimento (PDGF, FGF), citocinas (IL-1, TNF) e fagocitose em macrófagos, mas é inibida por TGF- β e esteroides. As collagenases clivam o colágeno em condições fisiológicas. Elas são sintetizadas como um precursor latente (pró-colagenase) que é ativado por substâncias químicas, como os radicais livres produzidos durante o surto oxidativo dos leucócitos e proteínases (plasmina). Uma vez formadas, as collagenases ativadas são rapidamente inibidas por uma família de *inibidores de metaloproteinases*, que são produzidos pela maioria das células mesenquimais, impedindo, assim, a ação descontrolada dessas proteases. As collagenases e seus inibidores são essenciais no desbridamento de locais lesados e no remodelamento do tecido conjuntivo necessário para reparar o defeito.

Uma grande e importante família de enzimas relacionadas com MMP é chamada de ADAM (uma desintegrina e uma metaloproteinase). A maioria das ADAM está ancorada à superfície celular por um único domínio transmembrana. A ADAM-17 (conhecida também como TACE, enzima conversora do TNF) cliva as formas precursoras ligadas à membrana do TNF e do TGF- α , liberando as moléculas ativas. Em camundongos, a deficiência de ADAM-17 causa letalidade embrionária ou neonatal associada com hipoplasia pulmonar. Os membros da família ADAM estão envolvidos também na patogenia da asma brônquica ([Cap. 15](#)) e nas microangiopatias trombóticas ([Cap. 13](#)).

Recuperação da Força Tênsil. Os colágenos fibrilares (principalmente colágeno tipo I) formam a principal porção do tecido conjuntivo nos locais de reparo e são essenciais para o desenvolvimento da força tênsil nas feridas em cicatrização. *Contudo, o acúmulo final de colágeno depende não apenas do aumento de síntese, mas também da diminuição de degradação.* Quanto tempo é preciso para que uma ferida cutânea alcance sua resistência máxima? Quando as suturas são removidas de uma incisão cirúrgica, geralmente no final da primeira semana, a resistência da ferida é de aproximadamente 10% daquela apresentada pela pele intacta. A *resistência da ferida* aumenta rapidamente durante as 4 semanas seguintes, mas esse aumento reduz-se aproximadamente no terceiro mês após a incisão e alcança um platô de cerca de 70% a 80% da força tênsil da pele intacta. A menor força tênsil na área da ferida curada pode persistir pelo resto da vida. A recuperação da força tênsil resulta do excesso da síntese de colágeno que ultrapassa a sua degradação durante os primeiros 2 meses e, em tempos posteriores, de modificações estruturais das fibras colágenas (ligação cruzada e aumento do tamanho das fibras) quando a síntese de colágeno cessa posteriormente.

FATORES LOCAIS E SISTÊMICOS QUE INFLUENCIAM A CURA DE FERIDAS

A adequação da cura de feridas pode ser comprometida por fatores locais e sistêmicos do hospedeiro.

Os fatores sistêmicos incluem os seguintes:

A *nutrição* exerce profundos efeitos sobre a cicatrização. Por exemplo, a deficiência de proteína e, em particular, a deficiência de vitamina C inibem a síntese de colágeno e retardam a cicatrização.

O *estado metabólico* pode alterar a cura de feridas. Por exemplo, o diabetes melito está associado ao atraso da cicatrização, como consequência de microangiopatia, característica frequente desta doença ([Cap. 24](#)).

O *estado circulatório* pode regular a cura de feridas. Geralmente, o *suprimento sanguíneo inadequado*, causado por arterioesclerose ou por anomalias venosas (p. ex., veias varicosas) que retardam a drenagem venosa, também compromete a cura.

O *s hormônios*, como os *glicocorticoides*, possuem efeitos anti-inflamatórios bem documentados que influenciam vários componentes da inflamação. Esses agentes inibem a síntese de colágeno.

Os fatores locais que influenciam a cicatrização incluem os seguintes:

A *infecção* é a única causa mais importante de retardo da cura, porque resulta em lesão e inflamação persistentes.

Os *fatores mecânicos*, como o movimento precoce das feridas, podem retardar a cura, por compressão dos vasos sanguíneos e separação das margens da ferida.

Os *corpos estranhos*, como suturas desnecessárias ou fragmentos de aço, vidro, ou até mesmo osso, constituem impedimento para a cura.

O *tamanho, a localização e o tipo de ferida*. As feridas em áreas ricamente vascularizadas, como a face, cicatrizam mais rapidamente do que aquelas situadas em áreas mal vascularizadas, como o pé. Conforme discutido anteriormente, as pequenas lesões incisionais cicatrizam mais rápido e com menor formação de cicatriz do que as grandes feridas excisionais ou feridas causadas por traumatismo penetrante.

ASPECTOS PATOLÓGICOS DO REPARO

As complicações na cura de feridas podem surgir de anormalidades em qualquer um dos componentes básicos do processo de reparo. Essas aberrações podem ser agrupadas em três categorias gerais: (1) *formação deficiente da cicatriz*, (2) *formação excessiva dos componentes do reparo* e (3) *formação de contraturas*.

A *formação inadequada do tecido de granulação ou a organização da cicatriz* pode levar a dois tipos de complicações: *deiscência da ferida* e *ulceração*. A deiscência ou ruptura de uma ferida é mais comum após cirurgia de abdome, sendo devida a um aumento da pressão abdominal. Vômitos, tosse ou íleo podem produzir um estresse mecânico sobre a ferida abdominal. As feridas podem ulcerar em consequência de uma vascularização inadequada durante a cura. Por exemplo, as feridas nos membros inferiores de indivíduos com doença vascular periférica aterosclerótica tipicamente ulceram ([Cap. 11](#)). Feridas que não cicatrizam também se formam em áreas destituídas de sensação. Ocasionalmente, essas úlceras neuropáticas são observadas em pacientes com neuropatia periférica diabética ([Caps. 24 e 27](#)).

A *formação excessiva dos componentes do processo de reparo* pode originar cicatrizes hipertróficas e queloides. O acúmulo de quantidades excessivas de colágeno pode gerar uma cicatriz saliente conhecida como *cicatriz hipertrófica*; quando a cicatriz cresce além das margens da ferida original, sem regredir, é chamada de *queloide* ([Fig. 3-23](#)). A formação de queloide parece ser uma predisposição individual e, por motivos desconhecidos, essa aberração é um pouco mais comum em negros. Geralmente, as cicatrizes hipertróficas se desenvolvem após lesão traumática ou térmica, envolvendo as camadas mais profundas da derme. O colágeno é produzido pelos miofibroblastos, que persistem na lesão através da produção autócrina de TGF- β e do estabelecimento de adesões focais. [92](#)

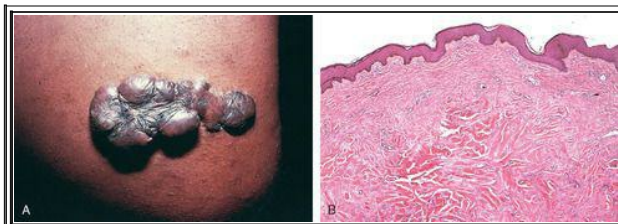


FIGURA 3-23

Queloide. **A**, Deposição excessiva de colágeno na pele formando uma cicatriz elevada conhecida como queloide. **B**, Observe a deposição de tecido conjuntivo espesso na derme.

(A, De Murphy GF, Herz berg AJ,: Atlas of Dermatopathology. Philadelphia, WB Saunders, 1996, p 219; B, cortesia de Argenyi, MD, University of Washington, Seattle, WA.)

Outro desvio na cura de feridas consiste na formação de quantidades excessivas de tecido de granulação, que fazem protrusão acima do nível da pele circundante e bloqueiam a reepitelização. Esse processo é denominado *granulação exuberante* (ou com mais fervor literário, *carne esponjosa*). A granulação excessiva deve ser removida por cauterização ou por excisão cirúrgica para permitir a restauração da continuidade do epitélio. Por fim (e, felizmente, em raros casos) as cicatrizes incisionais ou as lesões traumáticas podem ser acompanhadas de proliferação exuberante de fibroblastos e outros elementos do tecido conjuntivo que, de fato, podem recidivar após a excisão. São chamadas de *desmoides* ou *fibromatoses agressivas* e situam-se na interface entre as proliferações benignas e os tumores malignos (embora de baixo grau). Com frequência, a linha entre hiperplasias benignas características do reparo e as neoplasias é muito tênue ([Cap. 7](#)).

A *contração* no tamanho de uma ferida constitui uma parte importante do processo normal de cicatrização. Um exagero desse processo origina a *contratura* e resulta em deformidades da ferida e dos tecidos circundantes. As contraturas são particularmente propensas a desenvolver-se nas palmas das mãos, plantas dos pés e face anterior do tórax. As contraturas são comumente observadas após queimaduras graves e podem comprometer o movimento das articulações ([Fig. 3-24](#)).

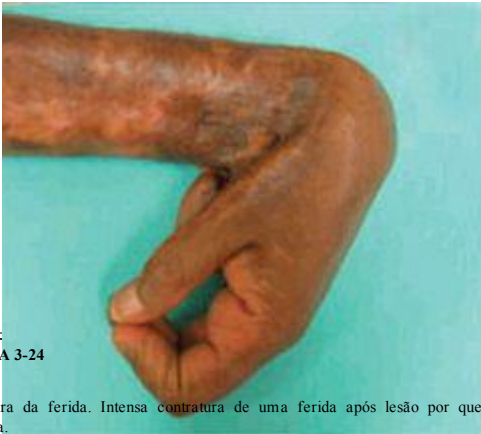

FIGURA 3-24

Contratura da ferida. Intensa contratura de uma ferida após lesão por queimadura profunda.

(De Aarabi S et al: Hypertrophic scar formation following burns and trauma: new approaches to treatment. PLOS Med 4:e234, 2007.)

Fibrose

A deposição de colágeno é parte do processo normal de cura. Entretanto, o termo *fibrose* é usado mais amplamente para denotar a deposição excessiva de colágeno e outros componentes da MEC em um tecido. Conforme já mencionado, os termos *cicatriz* e *fibrose* são usados alternadamente, mas *fibrose* indica, mais frequentemente, a deposição de colágeno em doenças crônicas. Os mecanismos básicos que ocorrem no desenvolvimento da fibrose associada a doenças inflamatórias crônicas são geralmente semelhantes aos mecanismos de cura de feridas cutâneas, discutidos neste capítulo. Contudo, em contraste aos estímulos de curta duração que desencadeiam as etapas ordenadas da cura de feridas cutâneas, o estímulo nocivo causado por infecções, reações autoimunes, trauma e outros tipos de lesão tecidual persiste nas doenças crônicas, causando a disfunção do órgão e, com frequência, a insuficiência do órgão.

A persistência da lesão leva à inflamação crônica, que está associada a proliferação e ativação

de macrófagos e linfócitos e com produção de uma gama de fatores de crescimento fibrogênicos e inflamatórios, além das citocinas, mencionados anteriormente e resumidos na [Figura 3-25](#).

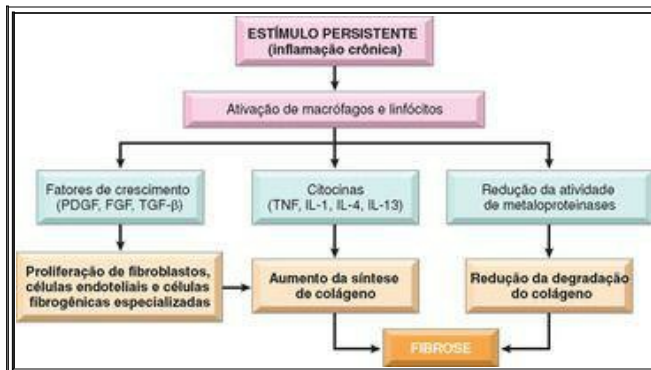


FIGURA 3-25

Desenvolvimento da fibrose na inflamação crônica. A persistência do estímulo na inflamação crônica ativa macrófagos e linfócitos, levando à produção de fatores de crescimento e citocinas, que aumentam a síntese de colágeno. A deposição de colágeno é aumentada pela redução da atividade das metaloproteínas.

A resposta do hospedeiro aos estímulos nocivos é orquestrada para, em primeiro lugar, remover esses estímulos e, então, curar a lesão. Como discutido no [Capítulo 2 \(Fig. 2-10\)](#), a onda inicial da resposta do hospedeiro a invasores externos e à lesão tecidual produz “macrófagos ativado classicamente”, que são efetivos em ingerir e destruir micróbios e tecidos mortos. Isto é acompanhado pelo acúmulo de “macrófagos ativado alternativamente”, que suprimem as atividades microbicidas e funcionam remodelando os tecidos e promovendo a angiogênese e formação de cicatriz.⁹³ As citocinas que induzem a ativação dos macrófagos clássicos são aquelas produzidas pelas células T_H1 , notavelmente o $IFN-\gamma$ e TNF, enquanto a ativação dos macrófagos alternativos é mais bem induzida pelas citocinas IL-4 e IL-3, produzidas pelas células T_H2 e outras células, incluindo mastócitos e eosinófilos. Os macrófagos ativados

alternativamente produzem TGF- β e outros fatores de crescimento envolvidos no processo de reparo.

O TGF- β é, praticamente, sempre envolvido como um importante agente fibrogênico (Tabela 3-4) nessas doenças, a despeito da causa original. O TGF- β é produzido pela maioria das células do tecido de granulação e induz a migração e proliferação de fibroblastos, aumenta a síntese de colágeno e fibronectina e diminui a degradação da MEC devido à inibição das metaloproteínas. Nos tecidos, os níveis de TGF- β não são primariamente regulados pela transcrição do gene, mas dependem da ativação pós-transcricional do TGF- β latente, da taxa de secreção da molécula ativa e de fatores da MEC que aumentam ou diminuem a atividade do TGF- β .

Na fibrose, os mecanismos que levam à ativação do TGF- β não são conhecidos com precisão, mas a morte celular por necrose ou por apoptose e a produção de espécies reativas de oxigênio parecem ser importantes desencadeadores da ativação, independentemente do tecido. De modo semelhante, as células que produzem colágeno sob a estimulação do TGF- β podem variar dependendo do tecido. Na maioria dos casos, como na fibrose dos pulmões e rim, os miofibroblastos (já discutidos neste capítulo) constituem a principal fonte de colágeno, mas na cirrose hepática os maiores produtores de colágeno são as células estreladas.

Estudos recentes fornecem evidências para um importante papel da osteopontina (OPN) na cura de feridas e na fibrose.⁷⁷ A OPN é fortemente expressada na fibrose do coração, dos pulmões, do fígado, do rim e de alguns outros tecidos. Em modelos experimentais animais, o bloqueio da expressão da OPN, durante a cicatrização, diminui a formação de tecido de granulação e de cicatrização.⁹⁴ Embora não estejam completamente esclarecidos os mecanismos pelos quais a OPN promove a fibrose, dados recentes mostraram que a OPN é um mediador da diferenciação de miofibroblastos induzida pelo TGF- β .

Em contraste notável às feridas de adultos, as feridas cutâneas fetais curam sem formação de cicatriz.^{95,96} Diversos fatores têm sido propostos como promovendo o reparo sem cicatriz, incluindo a secreção de formas não fibrogênicas do TGF- β , a carência de osteopontina e a ausência de resposta de T_H2, porém nenhum resultado definitivo foi obtido. Como a fibrose produz grave disfunção orgânica, grandes esforços são feitos no sentido de se desenvolver agentes antifibróticos de uso clínico. Dentre os agentes que estão sendo testados estão os inibidores de ligação ou de sinalização do TGF- β , inibidores da angiogênese, antagonistas dos receptores *Toll-like* e do receptor tipo charmariz IL-13Ra2, que bloqueia a IL-13.

Os distúrbios fibróticos incluem diversas doenças, como a cirrose hepática, a esclerose sistêmica, as doenças fibrosantes do pulmão (*fibrose pulmonar idiopática, pneumoconioses e fibrose pulmonar induzida por radiação e por droga*), a *pancreatite crônica, a glomerulonefrite e a pericardite constritiva*. Essas condições são discutidas nos capítulos apropriados, em todo o livro.

Este capítulo conclui a discussão iniciada no [Capítulo 1](#), da lesão celular e tecidual, da reação inflamatória a essa lesão ([Cap. 2](#)) e da cura tecidual por regeneração e fibrose. Uma visão geral das relações entre esses processos está ilustrada na [Figura 3-26](#).

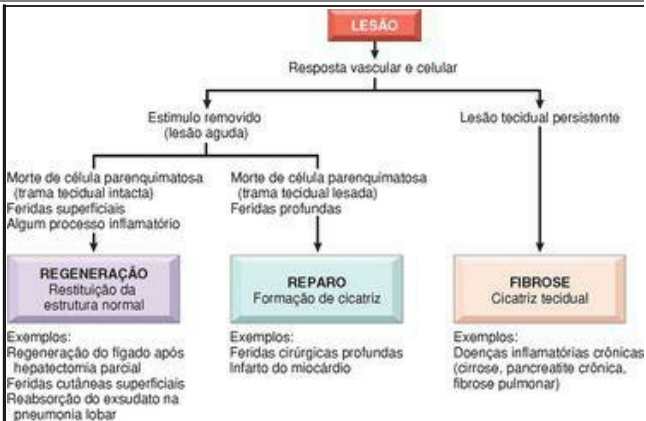


FIGURA 3-26

Reparo, regeneração e fibrose após lesão e inflamação.

REFERÊNCIAS

- Goss, RJ, Regeneration versus repair, In: (Editors: Cohen, IK; Diegelman, RF; Lindblad, W J) *Wound Healing: Biochemical and Clinical Aspects* (1992) WB Saunders, Philadelphia, p. 20.
- Fausto, N; Campbell, JS, The role of hepatocytes and oval cells in liver regeneration and repopulation, *Mech Dev* **120** (2003) 117 .
- Mimeault, M; *et al.*, Stem cells: a revolution in therapeutics—recent advances in stem cell biology and their therapeutic applications in regenerative medicine and cancer therapies, *Clin Pharmacol Ther* **82** (2007) 252.
- Ott, HC; *et al.*, Perfusion-decellularized matrix: using nature's platform to engineer a bioartificial heart, *Nat Med* **14** (2008) 213.
- Pellettieri, J; Alvarado, AS, Cell turnover and adult tissue homeostasis: from humans to planarians, *Annu Rev Genet* **41** (2007) 83.

6. Park, IH; *et al.*, Disease-specific induced pluripotent stem cells, *Cell* **134** (2008) 877.
7. Gardner, RL, Stem cells and regenerative medicine: principles, prospects and problems, *C R Biol* **330** (2007) 465.
8. Schroeder, M, Asymmetric cell division in normal and malignant hematopoietic precursor cells, *Cell Stem Cell* **1** (2007) 479.
9. Conover, JC; Notti, RQ, The neural stem cell niche, *Cell Tissue Res* **331** (2008) 211.
- 10 Moore, KA; Lemischka, IR, Stem cells and their niches, *Science* **311** (2006) 1880.
- 11 Xie, T; Li, L, Stem cells and their niche: an inseparable relationship, *Development* **134** (2007) 2001.
- 12 Takahashi, K; *et al.*, Induction of pluripotent stem cells from adult human fibroblasts by defined factors, *Cell* **131** (2007) 861.
- 13 Yu, J; *et al.*, Induced pluripotent stem cell lines derived from human somatic cells, *Science* **318** (2007) 1916.
- 14 Wu, DC; *et al.*, Embryonic stem cell transplantation: potential applicability in cell replacement therapy and regenerative medicine, *Front Biosci* **12** (2007) 4525.
- 15 Laflamme, MA; *et al.*, Cardiomyocytes derived from human embryonic stem cells in pro-survival factors enhance function of infarcted rat hearts, *Nat Biotechnol* **25** (2007) 1015.
- 16 Manis, JP, Knock out, knock in, knock down—genetically manipulated mice and the Nobel Prize, *N Engl J Med* **357** (2007) 2426.
- 17 Paterson, L; *et al.*, Application of reproductive biotechnology in animals: implications and potentials. Applications of reproductive cloning, *Anim Reprod Sci* **79** (2003) 137.
- 18 Han, Z; *et al.*, Therapeutic cloning: status and prospects, *Curr Opin Mol Ther* **9** (2007) 392.
- 19 Okita, K; *et al.*, Generation of germline-competent induced pluripotent stem cells, *Nature* **448** (2007) 313.
- 20 Lowry, WE; *et al.*, Generation of human induced pluripotent stem cells from dermal fibroblasts, *Proc Natl Acad Sci USA* **105** (2008) 2883.
- 21 Chambers, I; *et al.*, Nanog safeguards pluripotency and mediates germline development, *Nature* **450** (2007) 1230.
- 22 Chen, L; Daley, GQ, Molecular basis of pluripotency, *Hum Mol Genet* **17** (2008) R23.
- 23 Hanna, J; *et al.*, Treatment of sickle cell anemia mouse model with iPS cells generated from autologous skin, *Science* **318** (2007) 1920.
- 24 Aoi, T; *et al.*, Generation of pluripotent stem cells from adult mouse liver and stomach cells, *Science* **321** (2008) 699.
- 25 Hanna, J; *et al.*, Direct reprogramming of terminally differentiated mature B lymphocytes to pluripotency, *Cell* **133** (2008) 250.
- 26 Nakagawa, M; *et al.*, Generation of induced pluripotent stem cells without Myc from mouse and human fibroblasts, *Nat Biotechnol* **26** (2008) 101.
- 27 Barker, N; *et al.*, Identification of stem cells in the small intestine and colon by marker gene *Lgr5*, *Nature* **449** (2007) 1003.

- 28 Thorgeirsson, SS; Grisham, JW, Hematopoietic cells as hepatocyte stem cells: a critical review of the evidence, *Hepatology* **43** (2006) 2.
- 29 Rizvi, AZ; *et al.*, Bone marrow–derived cells fuse with normal and transformed intestinal stem cells, *Proc Natl Acad Sci U S A* **103** (2006) 6321.
- 30 Camargo, FD; *et al.*, Hematopoietic myelomonocytic cells are the major source of hepatocyte fusion partners, *J Clin Invest* **113** (2004) 1266.
- 31 Vieyra, DS; *et al.*, Plasticity and tissue regenerative potential of bone marrow–derived cells, *Stem Cell Rev* **1** (2005) 65.
- 32 Massberg, S; *et al.*, Immunosurveillance by hematopoietic progenitor cells trafficking through blood, lymph, and peripheral tissues, *Cell* **131** (2007) 994.
- 33 Bryder, D; *et al.*, Hematopoietic stem cells: the paradigmatic tissue-specific stem cell, *Am J Pathol* **169** (2006) 338.
- 34 Levesque, JP; Winkler, IG, Mobilization of hematopoietic stem cells: state of the art, *Curr Opin Organ Transplant* **13** (2008) 53.
- 35 Fox, JM; *et al.*, Recent advances into the understanding of mesenchymal stem cell trafficking, *Br J Haematol* **137** (2007) 491.
- 36 Caplan, AI, Adult mesenchymal stem cells for tissue engineering versus regenerative medicine, *J Cell Physiol* **213** (2007) 341.
- 37 Fausto, N, Liver regeneration and repair: hepatocytes, progenitor cells, and stem cells, *Hepatology* **39** (2004) 1477.
- 38 Taupin, P, Adult neural stem cells, neurogenic niches, and cellular therapy, *Stem Cell Rev* **2** (2006) 213.
- 39 Okano, H; *et al.*, Regeneration of the central nervous system using endogenous repair mechanisms, *J Neurochem* **102** (2007) 1459.
- 40 Sieber-Blum, M; Hu, Y, Epidermal neural crest stem cells (EPI-NCSC) and pluripotency, *Stem Cell Rev* (August 2008); Epub.
- 41 Fuchs, E, Skin stem cells: rising to the surface, *J Cell Biol* **180** (2008) 273.
- 42 Braun, KM; Prowse, DM, Distinct epidermal stem cell compartments are maintained by independent niche microenvironments, *Stem Cell Rev* **2** (2006) 221.
- 43 Watt, FM; *et al.*, Epidermal stem cells: an update, *Curr Opin Genet Dev* **16** (2006) 518.
- 44 Ohyama, M; *et al.*, Characterization and isolation of stem cell–enriched human hair follicle bulge cells, *J Clin Invest* **116** (2006) 249.
- 45 Yen, TH; Wright, NA, The gastrointestinal tract stem cell niche, *Stem Cell Rev* **2** (2006) 203.
- 46 Barker, N; *et al.*, The intestinal stem cell, *Genes Dev* **22** (2008) 1856.
- 47 Shi, X; Garry, DJ, Muscle stem cells in development, regeneration, and disease, *Genes Dev* **20** (2006) 1692.
- 48 Hsieh, PCH; *et al.*, Evidence from a genetic fate-mapping study that stem cells refresh adult mammalian cardiomyocytes after injury, *Nat Med* **13** (2007) 970.
- 49 Murry, CE, Cardiac aid to the injured but not the elderly? *Nat Med* **13** (2007) 901.

- 50 Daniels, JT; *et al.*, Corneal epithelial stem cells in health and disease, *Stem Cell Rev* **2** (2006) 247.
- 51 Djojotubroto, MW; Arsenijevic, Y, Retinal stem cells: promising candidates for retina transplantation, *Cell Tissue Res* **331** (2008) 347.
- 52 Massague, J, G1 cell-cycle control and cancer, *Nature* **432** (2004) 298.
- 53 Bartek, J; Lukas, J, DNA damage checkpoints: from initiation to recovery or adaptation, *Curr Opin Cell Biol* **19** (2007) 238.
- 54 Ashwell, S; Zabludoff, S, DNA damage detection and repair pathways—recent advances with inhibitors of checkpoint kinases in cancer therapy, *ClinCancer Res* **14** (2008) 4032.
- 55 Zandi, R; *et al.*, Mechanisms for oncogenic activation of the epidermal growth factor receptor, *Cell Signal* **19** (2007) 2013.
- 56 Conway, K; *et al.*, The molecular and clinical impact of hepatocyte growth factor, its receptor, activators, and inhibitors in wound healing, *Wound Repair Regen* **14** (2006) 2.
- 57 Andrae, J; *et al.*, Role of platelet-derived growth factors in physiology and medicine, *Genes Dev* **22** (2008) 1276.
- 58 Nagy, JA; *et al.*, VEGF-A and the induction of pathological angiogenesis, *Annu Rev Pathol* **2** (2007) 251.
- 59 Itoh, N, The Fgf families in humans, mice, and zebrafish: their evolutionary processes and roles in development, metabolism, and disease, *Biol Pharm Bull* **30** (2007) 1819.
- 60 Bierie, B; Moses, HL, Tumour microenvironment: TGFbeta: the molecular Jekyll and Hyde of cancer, *Nat Rev Cancer* **6** (2006) 506.
- 61 Johnson, GL; Lapadat, R, Mitogen-activated protein kinase pathways mediated by ERK, JNK, and p38 protein kinases, *Science* **298** (2002) 1911.
- 62 Rawlings, JS; *et al.*, The JAK/STAT signaling pathway, *J Cell Sci* **117** (2004) 1281.
- 63 Deupi, X; Kobilka, B, Activation of G protein-coupled receptors, *Adv Protein Chem* **74** (2007) 137.
- 64 Ahmed, W; *et al.*, PPARs and their metabolic modulation: new mechanisms for transcriptional regulation? *J Intern Med* **262** (2007) 184.
- 65 Thompson, MD; Monga, SP, WNT/beta-catenin signaling in liver health and disease, *Hepatology* **45** (2007) 1298.
- 66 Stoick-Cooper, CL; *et al.*, Advances in signaling in vertebrate regeneration as a prelude to regenerative medicine, *Genes Dev* **21** (2007) 1292.
- 67 Zhao, M; *et al.*, Evidence for the presence of stem cell-like progenitor cells in human adult pancreas, *J Endocrinol* **195** (2007) 407.
- 68 Zhou, Q; *et al.*, In vivo reprogramming of adult pancreatic exocrine cells to beta-cells, *Nature* (Aug 2008); Epub..
- 69 Fausto, N; *et al.*, Liver regeneration, *Hepatology* **43** (2006) S45.
- 70 Taub, R, Liver regeneration: from myth to mechanism, *Nat Rev Mol Cell Biol* **5** (2004) 836.
- 71 LeBleu, VS; *et al.*, Structure and function of basement membranes, *Exp Biol Med*

- (Maywood) **232** (2007) 112.
- 72 Myllyharju, J; Kivirikko, KI, Collagens, modifying enzymes and their mutations in humans, flies and worms, *Trends Genet* **20** (2004) 33 .
- 73 Byers, PH; *et al.*, Genetic evaluation of suspected osteogenesis imperfecta (OI), *Genet Med* **8** (2006) 383.
- 74 Robinson, PN; *et al.*, The molecular genetics of Marfan syndrome and related disorders, *J Med Genet* **43** (2006) 769.
- 75 Morgan, MR; *et al.*, Synergistic control of cell adhesion by integrins and syndecans, *Nat Rev Mol Cell Biol* **8** (2007) 957.
- 76 Scatena, M; *et al.*, Osteopontin: a multifunctional molecule regulating chronic inflammation and vascular disease, *Arterioscler Thromb Vasc Biol* **27** (2007) 2302.
- 77 Lenga, Y; *et al.*, Osteopontin expression is required for myofibroblast differentiation, *Circ Res* **102** (2008) 319.
- 78 Taylor, KR; Gallo, RL, Glycosaminoglycans and their proteoglycans: host-associated molecular patterns for initiation and modulation of inflammation, *FASEB J* **20** (2006) 9.
- 79 Toole, BP, Hyaluronan: from extracellular glue to pericellular cue, *Nat Rev Cancer* **4** (2004) 528.
- 80 Carmeliet, P, Manipulating angiogenesis in medicine, *J Intern Med* **255** (2004) 538.
- 81 Carmeliet, P, Angiogenesis in life, disease and medicine, *Nature* **438** (2005) 932.
- 82 Adams, RH; Alitalo, K, Molecular regulation of angiogenesis and lymphangiogenesis, *Nat Rev Mol Cell Biol* **8** (2007) 464.
- 83 Kerbel, RS, Tumor angiogenesis, *N Engl J Med* **358** (2008) 2039.
- 84 Holderfield, MT; Hughes, CCW, Crosstalk between vascular endothelial growth factor, Notch and transforming growth factor- β in vascular morphogenesis, *Circ Res* **102** (2008) 637.
- 85 Siekmann, AF; *et al.*, Modulation of VEGF signaling output by the NOTCH pathway, *BioEssays* **30** (2008) 303.
- 86 Broughton, G; *et al.*, The basic science of wound healing, *Plast Reconstr Surg* **117** (2006) 12S.
- 87 Gurtner, GC; *et al.*, Wound repair and regeneration, *Nature* **453** (2008) 314.
- 88 Diegelmann, RF; Evans, MC, Wound healing: an overview of acute, fibrotic and delayed healing, *Front Biosci* **9** (2004) 283.
- 89 Werner, S; Grose, R, Regulation of wound healing by growth factors and cytokines, *Physiol Rev* **83** (2003) 835.
- 90 Ito, M; *et al.*, Wnt-dependent de novo hair follicle regeneration in adult mouse skin after wounding, *Nature* **447** (2007) 316.
- 91 Darby, IA; Hewitson, TD, Fibroblast differentiation in wound healing and fibrosis, *Int Rev Cytol* **257** (2007) 143.
- 92 Dabiri G et al: Hic-5 promotes the hypertrophic scar myofibroblast phenotype by regulating the TGF- β 1 autocrine loop. *J Invest Dermatol* [serial on the internet], 10 April

2008 (doi: 10.1038/jid.2008.90).

- 93 Martinez, FO; *et al.*, Macrophage activation and polarization, *Front Biosci* **13** (2008) 453.
- 94 Mori, R; *et al.*, Molecular mechanisms linking wound inflammation and fibrosis: knockdown of osteopontin leads to rapid repair and reduced scarring, *J Exp Med* **205** (2008) 43.
- 95 Ferguson, MW; O'Kane, S, Scar-free healing: from embryonic mechanisms to adult therapeutic intervention, *Philos Trans R Soc Lond B Biol Sci* **359** (2004) 839.
- 96 Hantash, BM; *et al.*, Adult and fetal wound healing, *Front Biosci* **13** (2008) 51.

4. Distúrbios Hemodinâmicos, Doença Tromboembólica e Choque

Richard N. Mitchell

Edema

Hiperemia e Congestão

Hemorragia

Hemostasia e Trombose

Hemostasia Normal

Endotélio

Plaquetas

Cascata de Coagulação

Trombose

Coagulação Intravascular Disseminada (CID)

Embolia

Embolia Pulmonar

Tromboembolismo Sistêmico

Embolia Gordurosa e de Medula Óssea

Embolia Gasosa

Embolia de Líquido Amniótico

Infarto

Choque

Patogenia do Choque Séptico

Estágios do Choque

Como um grupo, as doenças cardiovasculares são a mais importante causa de morbidade e mortalidade na sociedade ocidental. No ano de 2005, foi estimado que 81 milhões de pessoas nos Estados Unidos tiveram uma ou mais formas de doença cardiovascular, as quais foram responsáveis por 35% a 40% das causas de óbito. Nessa categoria, estão incluídas as doenças que afetam principalmente um dos três principais componentes do sistema cardiovascular: o coração, os vasos sanguíneos e o sangue propriamente dito, que é composto por água, sais, uma ampla variedade de proteínas, os elementos que regulam a coagulação (fatores de coagulação e plaquetas) e outros elementos formadores (glóbulos vermelhos e glóbulos brancos). Por razões de simplicidade, serão analisadas as doenças que afetam cada componente do sistema cardiovascular separadamente, reconhecendo que os distúrbios que afetam um componente frequentemente levam a adaptações e anormalidades envolvendo outros componentes. Este capítulo concentra-se nos distúrbios hemodinâmicos (edema, congestão e choque) e hemostasia

(hemorragia e trombose), assim como nas diversas formas de embolia. As doenças que afetam principalmente os vasos sanguíneos e o coração serão discutidas nos [Capítulos 11](#) e [12](#), respectivamente.

Edema

Aproximadamente 60% do peso corporal magro corresponde à água, sendo que dois terços desta água estão localizados no espaço intracelular e o restante, nos compartimentos extracelulares, na maioria das vezes, no interstício (ou terceiro espaço) que se situa entre as células (apenas cerca de 5% do total da água corporal total encontra-se no plasma sanguíneo). O movimento da água e dos solutos de baixo peso molecular (como os sais) entre os espaços intersticial e intravascular é controlado principalmente pelo efeito oposto da pressão hidrostática vascular e da pressão coloidosmótica plasmática. Em geral, a saída de líquido da terminação arteriolar da microcirculação para o interstício é quase equilibrada pelo influxo na terminação venular; uma pequena quantidade de líquido pode ser deixada no interstício, sendo drenada pelos vasos linfáticos e, finalmente, retorna para o fluxo sanguíneo através do ducto torácico. *O aumento da pressão capilar ou a diminuição da pressão osmótica coloidal pode resultar em aumento de líquido intersticial (Fig. 4-1).* Se o movimento da água dentro dos tecidos (ou cavidades corporais) excede a drenagem linfática, o líquido é acumulado. Um aumento anormal de líquido intersticial dentro dos tecidos é denominado *edema*, enquanto o acúmulo de líquidos em diversas cavidades corporais é variavelmente designado de *hidrotórax*, *hidropericárdio* e *hidroperitônio* (este último é mais comumente chamado de *ascite*). A *anasarca* é um edema generalizado e grave com um amplo aumento tecidual subcutâneo.

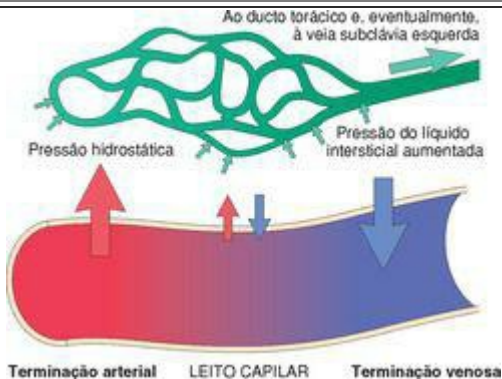


FIGURA 4-1

Fatores que influenciam o trânsito do líquido através das paredes dos capilares. As forças hidrostáticas e osmóticas dos capilares estão normalmente equilibradas, de modo que não há perda ou ganho *final* de líquido através do leito capilar. No entanto, o *aumento* da pressão hidrostática ou diminuição da pressão osmótica plasmática leva a um acúmulo do líquido extravascular. O tecido linfático remove muito do excesso de volume, eventualmente retornando à circulação através do ducto torácico; contudo, se a capacidade de drenagem linfática for ultrapassada, resulta em *edema* tecidual.

Existem várias categorias fisiopatológicas de edema ([Tabela 4-1](#)). O edema causado pelo aumento da pressão hidrostática ou redução das proteínas plasmáticas é normalmente um líquido pobre em proteínas chamado de *transudato*. O líquido neste tipo de edema é observado em pacientes acometidos por insuficiências cardíaca, renal, hepática e algumas formas de desnutrição, como descrito a seguir e resumido na [Figura 4-2](#). Em contraste, o edema inflamatório é um *exsudato* rico em proteínas, sendo o resultado do aumento da permeabilidade vascular. O edema nos tecidos inflamados é discutido no [Capítulo 2](#) e as *causas do edema não inflamatório* ([Fig. 4-2](#)) são descritas a seguir.

TABELA 4-1 Categorias Fisiopatológicas do Edema
Modificado de Leaf A, Courtin RS. *Textbook of Pathophysiology*, 3rd ed. New York, Oxford University Press, 1985, p 146. © Oxford University Press 1985

AUMENTO DA PRESSÃO HIDROSTÁTICA

Retorno venoso deficiente

Insuficiência cardíaca congestiva

Pericardite constritiva

Ascite (cirrose hepática)

Obstrução ou compressão venosa

Trombose

Pressão externa (p. ex., massa)

Inatividade da extremidade inferior com dependência prolongada

Dilatação arteriolar

Calor

Desregulação neuro-humoral

REDUÇÃO DA PRESSÃO OSMÓTICA PLASMÁTICA (HIPOPROTEINEMIA)

Glomerulopatias perdedoras de proteínas (síndrome nefrótica)

Cirrose hepática (ascite)

Desnutrição
Gastroenteropatia perdedora de proteínas

OBSTRUÇÃO LINFÁTICA

Inflamatória
Neoplásica
Pós-cirúrgica
Pós-irradiação

RETENÇÃO DE SÓDIO

Excessiva ingestão de sal com insuficiência renal
Aumento da reabsorção tubular de sódio
 Hipoperfusão renal
 Aumento da secreção de renina-angiotensina-aldosterona

INFLAMAÇÃO

Inflamação aguda
Inflamação crônica
Angiogênese

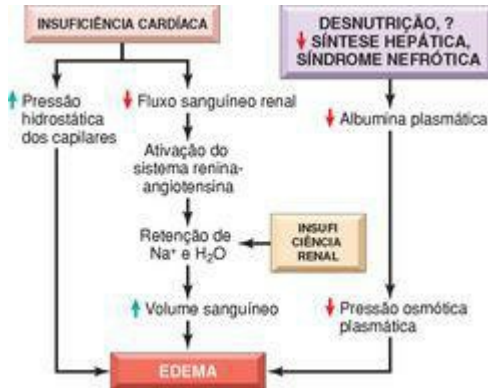


FIGURA 4-2

Sequência de eventos levando ao edema sistêmico devido à insuficiência cardíaca primária, insuficiência renal primária ou pressão osmótica plasmática reduzida (p. ex., na desnutrição, síntese hepática diminuída ou perda proteica devido à síndrome nefrótica).

Aumento da Pressão Hidrostática. O aumento local na pressão hidrostática pode resultar de drenagem venosa focal deficiente. Deste modo, a *trombose venosa profunda* nas extremidades inferiores pode causar um edema localizado na perna afetada. Por outro lado, o aumento generalizado da pressão venosa, resultando em edema sistêmico, ocorre com maior frequência na *insuficiência cardíaca congestiva* (Cap. 12), na qual o comprometimento da função ventricular direita leva a um acúmulo de sangue na circulação venosa.

Redução da Pressão Osmótica Plasmática. A pressão osmótica plasmática reduzida ocorre quando a albumina, a principal proteína plasmática, não é sintetizada em quantidades adequadas ou é perdida da circulação. Uma causa importante da perda de albumina é a *síndrome nefrótica* (Cap. 20), na qual os capilares glomerulares iniciam sua saída e geralmente esses pacientes apresentam um edema generalizado. A redução na síntese de albumina ocorre no contexto da doença hepática grave (p. ex., cirrose; Cap. 18) ou da desnutrição proteica (Cap. 9). Em cada caso, a redução da pressão osmótica plasmática leva a um ganho no movimento do líquido para o tecido intersticial com subsequente contração do volume plasmático. A redução do volume

intravascular leva à diminuição da perfusão renal, desencadeando um aumento na produção de renina, angiotensina e aldosterona, mas o sal e a água retidos não pode corrigir o déficit do volume plasmático devido à persistência do defeito primário de baixa das proteínas séricas.

Retenção de Sódio e Água. A retenção de sal e de água também pode ser a causa primária do edema. O aumento da retenção de sal, associado, obrigatoriamente à água, provoca tanto o aumento da pressão hidrostática (devido à expansão de volume líquido intravascular) quanto a diminuição da pressão osmótica coloidal vascular (devido à diluição). A retenção de sal ocorre sempre que a função renal está comprometida, como nas desordens primárias do rim e nas desordens que diminuem a perfusão renal. Uma das mais importantes causas de hipoperfusão renal é a insuficiência cardíaca congestiva, que (como a hipoproteïnemia) resulta na ativação do eixo renina-angiotensina-aldosterona. No início da insuficiência cardíaca, essa resposta tende a ser benéfica, como a retenção de sódio e água e outras adaptações, incluindo o aumento do tônus vascular e níveis elevados do hormônio antidiurético (ADH), melhora do débito cardíaco e restabelecimento da perfusão renal normal. ^{1,2} Contudo, com o agravamento da insuficiência cardíaca e diminuição do débito cardíaco, o líquido retido apenas aumenta a pressão venosa, que (como já mencionado) é a principal causa de edema nesta desordem. A menos que o débito cardíaco seja restaurado ou a retenção renal de sódio e água seja reduzida (p. ex., por restrição de sal, diuréticos, ou antagonistas da aldosterona), acentua-se a retenção de líquidos e segue-se o agravamento do edema. A restrição de sal, os diuréticos e os antagonistas da aldosterona são também importantes no tratamento do edema generalizado decorrentes de outras causas. A retenção primária de água (com discreta vasoconstrição) é produzida através da liberação de ADH pela hipófise posterior, que normalmente ocorre pela redução do volume plasmático ou pelo aumento da osmolaridade plasmática. ² O aumento inadequado de ADH é observado em associação com determinadas neoplasias malignas e doenças pulmonares e da hipófise, podendo levar a hiponatremia e edema cerebral (mas, interessantemente, não leva a edema periférico).

Obstrução Linfática. A drenagem linfática deficiente resulta no *linfedema* que é normalmente localizado; suas causas incluem inflamação crônica com fibrose, tumores malignos invasivos, alterações físicas, danos por radiações e alguns agentes infecciosos. Um exemplo importante é observado em infecções parasitárias por *filariase*, em que a obstrução linfática ocorre devido à extensa fibrose linfática na região inguinal e dos linfonodos, podendo resultar em edema de membros inferiores e dos órgãos genitais externos, que é tão grave, que recebe a nome de *elefantíase*. O edema grave das extremidades superiores também pode complicar a remoção cirúrgica e/ou a irradiação da mama e dos linfonodos axilares associados em pacientes com câncer de mama.

Morfologia. O edema é facilmente reconhecido macroscopicamente; microscopicamente, apresenta-se como clareamento e separação da matriz extracelular e um discreto aumento celular. Ainda que qualquer órgão ou tecido possa estar envolvido, o edema é mais comumente observado nos tecidos subcutâneos, nos pulmões e no cérebro. O **edema subcutâneo** pode ser difuso ou pode ser mais evidente em regiões com alta pressão hidrostática. Na maioria dos casos, a distribuição é influenciada pela gravidade, sendo denominado de **edema dependente** (p. ex., as pernas quando em pé, o sacro quando encostado). A pressão digital sobre o tecido subcutâneo edematoso desloca, substancialmente, o fluido intersticial e deixa uma depressão, um sinal chamado de **edema**

com cacifo.

O edema resultante de uma **disfunção renal** pode **afetar todas as partes do corpo** e muitas vezes manifesta-se inicialmente nos tecidos com uma matriz de tecido conjuntivo frouxo (p. ex., as pálpebras); desta forma, o **edema periorbital** é um aspecto característico na doença renal grave. No **edema pulmonar**, os pulmões apresentam duas a três vezes o seu peso normal e o seccionamento revela um líquido espumoso, tingido de sangue, representando uma mistura de ar, edema e glóbulos vermelhos extravasados. O **edema cerebral** pode ser localizado ou generalizado, dependendo da natureza e da extensão do processo patológico ou da lesão. No edema cerebral generalizado, o cérebro é excessivamente expandido, com sulcos estreitados; os giros distendidos mostram evidências de compressão contra o crânio inflexível ([Cap. 28](#)).

Consequências Clínicas. As consequências do edema variam de uma condição apenas desagradável a rapidamente fatal. O edema de tecido subcutâneo é principalmente importante, pois ele sinaliza uma doença de base em potencial (doença cardíaca ou renal); no entanto, quando significativo, ele também pode prejudicar a cura de feridas ou a eliminação da infecção. O edema pulmonar é um problema clínico comum que é mais frequentemente observado no cenário da insuficiência ventricular esquerda, podendo ocorrer também na insuficiência renal, na síndrome da angústia respiratória aguda ([Cap. 15](#)) e na inflamação ou infecção pulmonar. O edema nos espaços alveolares não somente causa o acúmulo do líquido nos septos alveolares em torno dos capilares e impede difusão de oxigênio, mas também cria um ambiente favorável à infecção bacteriana. O edema cerebral apresenta risco de morte; se grave, a substância cerebral pode *herniar* (ser expulsa) através do forame magno ou comprimir o fornecimento vascular ao tronco cerebral. Qualquer das condições pode lesionar os centros bulbares e levar ao óbito ([Cap. 28](#)).

Hiperemia e Congestão

Hiperemia e congestão decorrem de um aumento local do volume sanguíneo. A *hiperemia* é um *processo ativo* resultante da dilatação arteriolar (p. ex., como no músculo esquelético durante o exercício ou nos locais de inflamação), levando a um aumento do fluxo sanguíneo. O tecido afetado torna-se vermelho (*eritema*) devido ao congestionamento dos vasos com sangue oxigenado. A *congestão* é um *processo passivo* resultante da redução do fluxo sanguíneo em um tecido, podendo ser sistêmica, como na insuficiência cardíaca, ou local, como na obstrução venosa isolada. Os tecidos com congestão apresentam uma cor que varia do vermelho-escuro ao azul (*cianose*), devido à estase dos glóbulos vermelhos e ao acúmulo de hemoglobina desoxigenada.

Com frequência, a congestão leva ao edema, como resultado do aumento do volume e da pressão. Na *congestão passiva crônica* de longa duração, a ausência de fluxo sanguíneo causa hipoxia crônica, resultando em lesão tecidual isquêmica e cicatrização. A ruptura dos capilares na congestão crônica pode, também, causar pequenos focos hemorrágicos com subsequente catabolismo de glóbulos vermelhos extravasados, que pode resultar em pequenos agrupamentos de macrófagos carregados de hemossiderina.

Morfologia. A superfície de corte de tecidos com congestão mostram muitas vezes alteração da cor, devido à presença de altos níveis de sangue pouco oxigenado. Microscopicamente, a **congestão pulmonar aguda** apresenta capilares alveolares congestionados e, com frequência, edema septal alveolar e hemorragia intra-alveolar focal. Na **congestão pulmonar crônica**, os septos estão espessados e fibróticos e os alvéolos contêm, muitas vezes, numerosos macrófagos carregados de hemossiderina que são chamados de **células da insuficiência cardíaca**. Na **congestão hepática aguda**, a veia central e os sinusoides estão distendidos; os hepatócitos centrolobulares podem estar bastante isquêmicos, enquanto os hepatócitos periportais (que são mais bem oxigenados devido à proximidade com as arteríolas hepáticas) podem desenvolver apenas uma alteração gordurosa. Na **congestão hepática passiva crônica**, as regiões centrolobular apresentam uma cor intensa que varia do vermelho ao marrom e estão levemente deprimidas (devido à morte celular), destacando-se das zonas circunjacentes do fígado não congestionado e com cor que varia do amarelo ao castanho (**fígado em noz-moscada**) ([Fig. 4-3A](#)). Microscopicamente, observam-se hemorragia centrolobular, macrófagos carregados de hemossiderina e degeneração de hepatócitos ([Fig. 4-3B](#)). Devido à área centrolobular do fígado ser a última a receber sangue, é provável que a necrose ocorra sempre que o suprimento sanguíneo estiver comprometido.

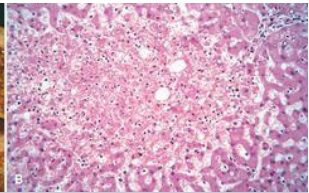
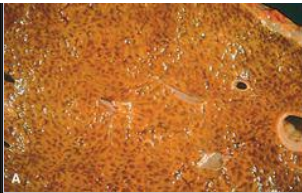


FIGURA 4-3

Fígado com congestão passiva crônica e necrose hemorrágica. **A**, As áreas centrais estão vermelhas e levemente deprimidas, comparadas com o parênquima amarelo-acastanhado viável e circunjacente, formando um padrão de “fígado em noz-moscada” (assim chamado pois se assemelha à superfície de corte de uma noz moscada). **B**, Necrose centrolobular com hepatócitos degenerados e hemorragia.

(Cortesia do Dr. James Crawford, Department of Pathology, University of Florida, Gainesville, FL.)

Hemorragia

A hemorragia é definida como o extravasamento de sangue no espaço extravascular. Como descrito anteriormente, o sangramento capilar pode ocorrer sob condições de congestão crônica; uma tendência aumentada à hemorragia (em geral, com lesão insignificante) também ocorre em várias doenças clínicas que são coletivamente chamadas de *diáteses hemorrágicas*. A ruptura de uma grande artéria ou veia resulta em hemorragia grave e quase sempre é devido a uma lesão vascular, incluindo trauma, aterosclerose, ou erosão da parede do vaso por inflamação ou neoplasia.

A hemorragia tecidual pode ocorrer com padrões distintos, cada um com suas implicações clínicas próprias:

A hemorragia pode ser externa ou estar confinada dentro de um tecido; qualquer acúmulo nos tecidos é chamado de *hematoma*. Os hematomas podem ser relativamente insignificantes ou tão graves que resultam em óbito.

Hemorragias minúsculas (1 a 2 mm) na pele, nas membranas mucosas ou nas superfícies serosas são chamadas de *petéquias* ([Fig. 4-4A](#)). Estas são mais comumente associadas ao aumento local da pressão intravascular, diminuição da contagem de plaquetas (*trombocitopenia*) ou defeitos na função plaquetária (como na *uremia*).

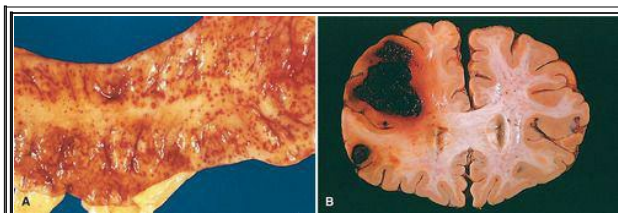

FIGURA 4-4

A, Hemorragias petequiais puntiformes da mucosa do cólon, uma consequência da trombocitopenia. **B**, Sangramento intracerebral fatal.

Hemorragias levemente maiores (≥ 3 mm) são chamadas de *púrpuras*. Estas podem estar associadas às mesmas doenças que causam as petéquias, ou podem ser secundárias a trauma, inflamação vascular (*vasculite*) ou a aumento da fragilidade vascular (p. ex., na *amiloidose*).

Hematomas subcutâneos maiores (> 1 a 2 cm) (*i. e.*, contusões) são chamados de *equimoses*. Os glóbulos vermelhos nessas lesões são degradados e fagocitados pelos macrófagos; a hemoglobina (cor vermelho-azulada) é, então, convertida enzimaticamente em bilirrubina (cor azul-esverdeada) e, eventualmente, em hemossiderina (cor marrom-dourada), representando as mudanças na cor que são características em uma contusão.

Dependendo da localização, um grande acúmulo de sangue em uma cavidade corporal é denominado de *hemotórax*, *hemopericárdio*, *hemoperitônio* ou *hemartrose* (em articulações).

Os pacientes com sangramento excessivo podem desenvolver icterícia pela destruição intensa de glóbulos vermelhos e hemoglobina.

O significado clínico da hemorragia depende do volume e da taxa de sangramento. A perda rápida de até 20% do volume sanguíneo ou perdas lentas de grandes quantidades podem ter pouco impacto em adultos saudáveis; contudo, perdas maiores podem causar *choque hemorrágico* (*hipovolêmico*), que será discutido posteriormente. O local da hemorragia também é importante. Por exemplo, o sangramento que seria trivial nos tecidos subcutâneos pode levar ao óbito se localizado no cérebro ([Fig. 4-4B](#)), pois o crânio é inflexível e a hemorragia intracraniana pode resultar em um aumento de pressão que é suficiente para comprometer o suprimento sanguíneo e causar uma hérnia cerebral ([Cap. 28](#)). Por fim, a perda sanguínea externa, recorrente ou crônica (p. ex., úlcera péptica ou sangramento menstrual), provoca uma perda na quantidade de ferro e pode levar a uma anemia ferropriva. Em contrapartida, quando os glóbulos vermelhos são retidos (p. ex., hemorragia em cavidades corporais ou tecidos), o ferro é recuperado e reutilizado para síntese de hemoglobina.

Hemostasia e Trombose

A *hemostasia normal* é uma consequência de um processo altamente regulado que mantém o sangue em um estado líquido nos vasos normais, mas também permite a formação rápida de um *tampão hemostático* no local de uma lesão vascular. A contraparte patológica da hemostasia é a *trombose*, que envolve formação de um coágulo sanguíneo (*trombo*) dentro de vasos intactos. A hemostasia e a trombose envolvem três componentes: a *parede vascular* (principalmente o *endotélio*), as *plaquetas* e a *casca de coagulação*. A discussão será iniciada com a via da hemostasia normal e de que forma ela é regulada.

HEMOSTASIA NORMAL

A sequência geral dos eventos hemostáticos no local da lesão vascular é demonstrada na [Figura 4-5.3.4](#)

Após a lesão inicial existe um curto período de *vasoconstrição arteriolar* mediada por mecanismos neurogênicos reflexos e um acréscimo de fatores de secreção local, tais como a *endotelina* (um vasoconstritor potente derivado do endotélio; [Fig. 4-5A](#)). O efeito é transitório, contudo, e o sangramento pode reniciar se não houver a ativação dos sistemas plaquetários e de coagulação.

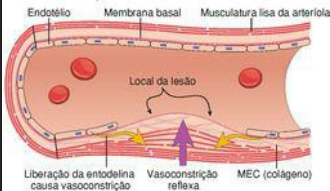
A lesão endotelial expõe a matriz extracelular (MEC) subendotelial altamente trombogênica, facilitando *aderência e ativação plaquetárias*. A ativação das plaquetas resulta em uma alteração importante em sua forma (de pequenos discos arredondados para placas planas, com um aumento acentuado da área de superfície), assim como a liberação de grânulos secretores. Em minutos, os produtos secretados recrutam plaquetas adicionais (*agregação*) para formar um *tampão hemostático*; este processo é denominado *hemostasia primária* ([Fig. 4-5B](#)).

O *fator tecidual* é também exposto no local da lesão. Também conhecido como *fator III* e *tromboplastina*, o fator tecidual é uma glicoproteína pró-coagulante de ligação à membrana que é sintetizada por células endoteliais. Ele atua em conjunto com o fator VII (veja a seguir), o principal iniciador, *in vivo*, da cascata de coagulação, e, ocasionalmente, resulta na geração de *trombina*. A trombina cliva o fibrinogênio circulante em *fibrina* insolúvel, criando uma rede de fibrina, e também induz o recrutamento e ativação de plaquetas adicionais. Esta sequência, denominada *hemostasia secundária*, consolida o início do tampão plaquetário ([Fig. 4-5C](#)).

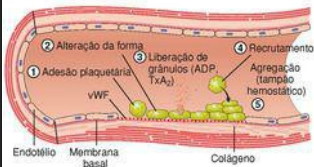
A fibrina polimerizada e a agregação plaquetária formam um *tampão permanente* sólido para prevenir qualquer hemorragia adicional. Nessa fase, os mecanismos contrarregulatórios (p. ex., *ativador do plasminogênio tecidual, t-PA*) são colocados em movimento para limitar o tampão hemostático ao local da lesão ([Fig. 4-5D](#)).



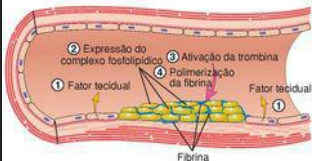
A. VASOCONSTRICÇÃO



B. HEMOSTASIA PRIMÁRIA



C. HEMOSTASIA SECUNDÁRIA



D. TROMBO E EVENTOS ANTITROMBÓTICOS

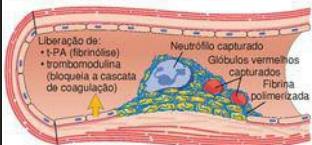


FIGURA 4-5

Hemostasia Normal. **A**, Após lesão vascular, os fatores neuro-humorais locais induzem uma vasoconstrição transitória. **B**, As plaquetas aderem-se através dos receptores da glicoproteína Ib (GpIb) ao fator de von Willebrand (vWF) na matriz extracelular exposta (MEC) e são ativadas, submetendo-se a uma alteração na forma e liberação granular. O difosfato de adenosina (ADP) e o tromboxano A₂ (TxA₂) liberados levam à agregação plaquetária adicional através do receptor plaquetário GpIIb-IIIa ligado ao fibrinogênio, e formam o tampão hemostático *primário*. **C**, A ativação local da cascata de coagulação (envolvendo o fator tecidual e fosfolipídios plaquetários) resulta na polimerização da fibrina, “cimentando” as plaquetas no tampão hemostático *secundário* definitivo. **D**, Os mecanismos contrarregulatórios, mediados pelo ativador do plasminogênio tecidual (t-PA, um produto fibrinolítico) e trombomodulina, limitam o processo hemostático ao local da lesão.

As seções a seguir discutem os papéis do endotélio, das plaquetas e da cascata de coagulação em maior detalhe.

Endotélio

As células endoteliais são os “atores” principais na regulação da hemostasia. O equilíbrio entre as atividades antitrombóticas e pró-tombóticas do endotélio determina se ocorre a formação, propagação ou dissolução do trombo.⁵⁶ and ⁷ Em geral, as células endoteliais apresentam propriedades antiplaquetárias, anticoagulantes e fibrinolíticas; contudo, após a lesão ou a ativação, elas adquirem numerosas atividades *pró-coagulantes* (Fig. 4-6). Além do trauma, o endotélio pode ser ativado por agentes infecciosos, forças hemodinâmicas, mediadores plasmáticos e citocinas.

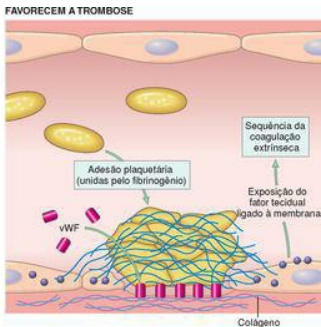
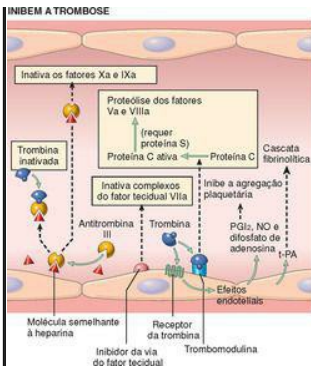


FIGURA 4-6

Atividades pró e anticoagulantes do endotélio. NO, Óxido nítrico; PGI₂, prostaciclina; t-PA, ativador do plasminogênio tecidual; vWF, fator de von Willebrand. O receptor da trombina é também chamado de receptor da protease ativada (PAR).

Propriedades Antitrombóticas

Em circunstâncias normais, as células endoteliais ativadas previnem a trombose produzindo vários fatores que bloqueiam a adesão e agregação plaquetárias, inibem a coagulação e lisam o coágulo.

Efeitos antiplaquetários. O endotélio intacto previne as plaquetas (e fatores plasmáticos da coagulação) do encontro com a MEC subendotelial altamente trombogênica. As plaquetas não aderem às células endoteliais, e mesmo se as plaquetas estiverem ativadas, a prostaciclina (PGI₂) e o óxido nítrico produzidos pelas células endoteliais impedem a adesão plaquetária. Esses mediadores são vasodilatadores potentes e inibidores da agregação plaquetária, e a sua síntese pelo endotélio é estimulada por vários fatores produzidos durante a coagulação (p. ex., trombina e citocinas). As células endoteliais também expressam a adenosina difosfatase, que degrada o difosfato de adenosina (ADP) e ainda inibe a agregação plaquetária (ver adiante).

Efeitos anticoagulantes. ⁸ Estes efeitos são mediados por membrana endotelial associada a


moléculas semelhantes à heparina, a trombomodulina e o inibidor da via do fator tecidual (Fig. 4-6). As moléculas semelhantes à heparina atuam indiretamente, como cofatores que aumentam a inativação da trombina e de vários outros fatores da coagulação através da proteína plasmática *antitrombina III* (ver adiante). A *trombomodulina* liga-se à trombina, convertendo-a de um pró-coagulante a um anticoagulante por meio de sua capacidade de ativar a proteína C, que inibe a coagulação pela inativação dos fatores Va e VIIIa. ⁹ O endotélio produz também a proteína S, um cofator para a proteína C, e o *inibidor da via do fator tecidual (TFPI)*, que é uma proteína da superfície celular que inibe diretamente a atividade do fator tecidual VIIa e do fator Xa. ¹⁰

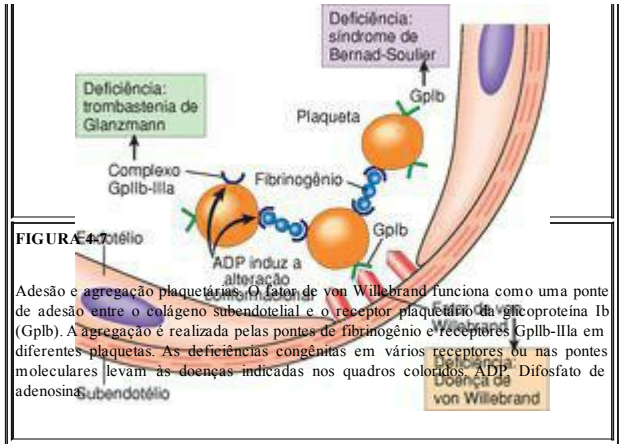
Efeitos fibrinolíticos. As células endoteliais sintetizam o ativador de plasminogênio tecidual (*t-PA*), uma protease que cliva o plasminogênio para formar plasmina; esta, por sua vez, cliva a fibrina para degradar o trombo. ⁹

Propriedades Pró-trombóticas

Enquanto as células endoteliais normais limitam a coagulação, o trauma e a inflamação das células endoteliais induzem o estado pró-trombótico que altera a atividade das plaquetas, das proteínas da coagulação e do sistema fibrinolítico.

Efeitos plaquetário. A lesão endotelial permite o contato das plaquetas com a matriz extracelular subjacente; a adesão subsequente ocorre através de interações com o *fator de von Willebrand (vWF)*, que é um produto normal das células endoteliais e um cofator essencial para ligação das plaquetas aos elementos da matriz (Fig. 4-7). ¹¹





Efeitos pró-coagulantes. Em resposta às citocinas (p. ex., fator de necrose tumoral [TNF] ou a interleucina-1 [IL-1]) ou às endotoxinas bacterianas, as células endoteliais sintetizam o *fator tecidual*, o ativador principal da cascata de coagulação extrínseca. [10,12](#) Além disso, as células endoteliais ativadas aumentam a função catalítica dos fatores de coagulação ativados IXa e Xa.

Efeitos antifibrinolíticos. As células endoteliais secretam inibidores do ativador do plasminogênio (PAI), que limitam a fibrinólise e favorecem a trombose.

Em resumo, as células endoteliais intactas e não ativadas inibem a adesão plaquetária e o coágulo sanguíneo. Contudo, a lesão ou ativação endotelial resulta em um fenótipo pró-coagulante que aumenta a formação de trombos.

Plaquetas

As plaquetas são fragmentos de células anucleadas em forma de disco, que se deslocam dos megacariócitos, na medula óssea, para o fluxo sanguíneo. Desempenham um papel importante na hemostasia normal, [13](#) formando um tampão hemostático que inicialmente sela os defeitos vasculares, e apresentam uma superfície que recruta e concentra os fatores de coagulação ativados. Sua função depende de vários receptores de glicoproteínas, um citoesqueleto contrátil, e dois tipos de grânulos citoplasmáticos. Os *grânulos α* expressam a molécula P-selectina em suas

membranas ([Cap. 2](#)) e contêm fibrinogênio, fibronectina, fatores V e VIII, fator plaquetário 4 (uma quimiocina ligada à heparina), fator de crescimento derivado de plaquetas (PDGF) e fator de crescimento transformador- β (TGF- β). Os *grânulos densos* (ou δ) contêm ADP e ATP, cálcio ionizado, histamina, serotonina e epinefrina.

Após a lesão vascular, as plaquetas encontram-se com os constituintes da MEC, como o colágeno e glicoproteínas adesivas do vWF. Em contato com essas proteínas, as plaquetas sofrem: (1) adesão e mudança na forma, (2) secreção (reação de liberação) e (3) agregação ([Fig. 4-5B](#)).

A *adesão plaquetária* à MEC é mediada, em grande parte, pela interações com o vWF, que funciona como uma ponte entre os receptores da superfície plaquetária (p. ex., glicoproteína Ib [GpIb]) e o colágeno exposto ([Fig. 4-8](#)). Ainda que as plaquetas também possam aderir a outros componentes da MEC (p. ex., fibronectina), associações entre vWF-GpIb são necessárias para superar as altas forças de cisalhamento do fluxo sanguíneo. Refletindo sobre a importância dessas interações, as deficiências genéticas do vWF (doença de von Willebrand; [Cap. 14](#)) ou de seu receptor (síndrome de Bernard-Soulier) resultam em distúrbios de sangramento.

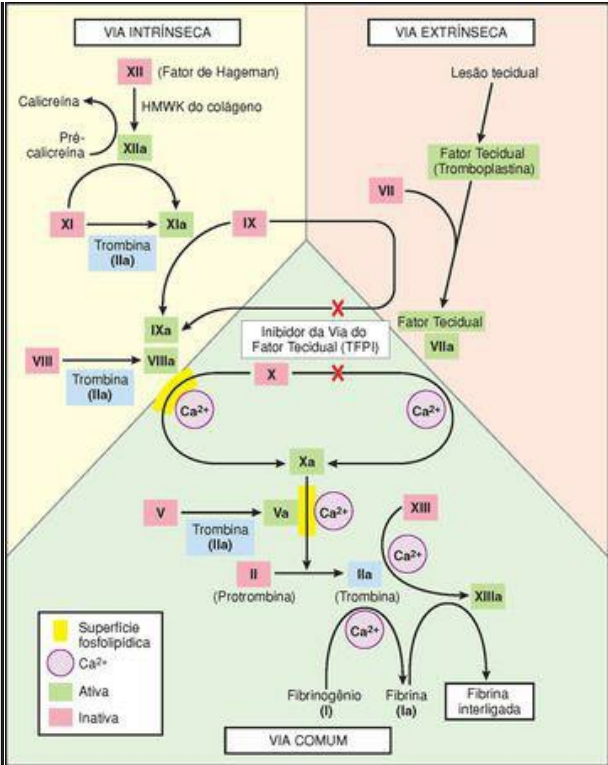


FIGURA 4-8

Cascata da coagulação. O fator IX pode ser ativado tanto pelo fator XIa quanto pelo fator

VIIa; em testes laboratoriais, a ativação é predominantemente dependente do fator IXa da via intrínseca. Os fatores nos quadros vermelhos representam as moléculas inativas; os fatores ativados são indicados com letras minúsculas “a” nos quadros verdes. Note também os vários pontos onde a trombina (fator IIa; quadros azul-claros), contribui para a coagulação através de alças de retroalimentação positiva. O “X” em vermelho identifica os pontos de ação do inibidor da via do fator tecidual (TFPI), que inibe a ativação dos fatores X e IX pelo fator VIIa. PL, fosfolípidios; HMWK, cininogênio de alto peso molecular.

A *secreção (reação de liberação)* de ambos os tipos de grânulos ocorrem logo após a adesão. Vários agonistas podem ligar-se aos receptores de superfície plaquetária e iniciar uma fosforilação em cascata da proteína intracelular e, em última instância, levar à desgranulação. A liberação do conteúdo do corpo denso é especialmente importante, uma vez que o cálcio é exigido na cascata de coagulação e o ADP é um potente ativador da *agregação plaquetária*. O ADP também gera uma liberação adicional de ADP, amplificando o processo de agregação. Por fim, a ativação plaquetária leva ao aparecimento de *fosfolípidios com carga negativa* (principalmente a fosfatidilserina) em suas superfícies. Esses fosfolípidios ligam-se ao cálcio e servem como um local crítico de nucleação para a formação de complexos contendo diferentes fatores de coagulação. [14.15](#) A *agregação plaquetária* segue a adesão e liberação de grânulos. Além do ADP, o vasoconstritor tromboxano A₂ (TxA₂; [Cap. 2](#)) derivado da plaqueta é um importante estímulo que amplifica a agregação plaquetária, levando à formação do tampão hemostático primário. Ainda que esta agregação inicial seja reversível, a ativação concomitante da cascata de coagulação gera trombina, que estabiliza o tampão plaquetário através de dois mecanismos. Primeiramente, a trombina liga-se a um receptor ativado por protease (PAR, veja adiante) na membrana plaquetária, e em conjunto com ADP e TxA₂ causa agregação plaquetária adicional. Isto é seguido por *contração plaquetária*, um evento dependente do citoesqueleto plaquetário que cria uma irreversível massa fundida de plaquetas, que constitui o *tampão hemostático secundário* definitivo. Em segundo lugar, a trombina converte fibrinogênio em *fibrina*, próximo ao tampão plaquetário, cimentando, funcionalmente, as plaquetas no lugar.

O *fibrinogênio* não clivado também é um componente importante da agregação plaquetária. A ativação plaquetária por ADP desencadeia uma alteração conformacional nos receptores plaquetários GPIIb-IIIa que induz a ligação ao fibrinogênio, uma grande proteína que forma uma ponte de interações entre as plaquetas que promovem a agregação plaquetária ([Fig. 4-7](#)). De maneira previsível, a deficiência hereditária de GPIIb-IIIa resulta em um distúrbio de sangramento (*trombastenia de Glanzmann*). [16](#) O reconhecimento do papel central dos vários receptores e mediadores na ligação plaquetária levou ao desenvolvimento de agentes terapêuticos que bloqueiam a agregação plaquetária – por exemplo, por interferir com a atividade da trombina, [17](#) por bloquear a ligação ao ADP (clopidogrel) ou pela ligação aos

receptores GPIIb-IIIa (antagonistas sintéticos ou anticorpos monoclonais). [18](#) Os anticorpos contra GpIb estão no horizonte.

Os eritrócitos e os leucócitos também são encontrados nos tampões hemostáticos. Os leucócitos aderem às plaquetas através da P-selectina e ao endotélio utilizando vários receptores de adesão ([Cap. 2](#)); eles contribuem para a inflamação que acompanha a trombose. A trombina também se desloca para a inflamação associada ao trombo pelo estímulo direto da adesão de neutrófilos e monócitos e pela geração de produtos quimiotáticos da *degradação da fibrina* durante a clivagem do fibrinogênio.

Interações entre as Células Endoteliais e Plaquetárias. A ação combinada entre as plaquetas e o endotélio apresenta um profundo impacto na formação do coágulo. A prostaglandina PGI₂ (prostaciclina) derivada das células endoteliais inibe a agregação plaquetária e é um potente vasodilatador. De modo inverso, a prostaglandina TxA₂ derivada das plaquetas ativa a agregação plaquetária e é um vasoconstritor ([Cap. 2](#)). Os efeitos mediados pela PGI₂ e TxA₂ são requintadamente equilibrados para modular, de maneira eficiente, a função das plaquetas e da parede vascular: na linha de base, a agregação plaquetária é impedida, enquanto a lesão endotelial promove a formação do tampão hemostático. A utilidade clínica da aspirina (um inibidor irreversível ciclo-oxigenase) em indivíduos com risco de trombose coronariana reside na sua capacidade de bloquear permanentemente a síntese TxA₂ nas plaquetas. Apesar de a produção de PGI₂ no endotélio também ser inibida pela aspirina, as células endoteliais podem realizar uma nova síntese de ciclo-oxigenase ativa e, assim, superar o bloqueio. Em maneira semelhante à PGI₂, o óxido nítrico derivado do endotélio também atua como um vasodilatador e inibidor da agregação plaquetária ([Fig. 4-6](#)).

Cascata de Coagulação

A cascata de coagulação é o terceiro componente do processo hemostático e suas vias estão apresentadas, esquematicamente, na [Figura 4-8](#). Neste capítulo, apenas os princípios gerais serão discutidos. [4.19](#)

A cascata de coagulação é essencialmente uma série de conversões enzimáticas amplificadas, em que cada etapa proteolítica cliva uma proenzima inativa em uma enzima ativada, culminando na formação de *trombina*. A trombina é o mais importante fator da coagulação e, na verdade, pode atuar em várias fases do processo (veja caixas azuis na [Fig. 4-8](#)). [20](#) No final da cascata proteolítica, a trombina converte a proteína plasmática solúvel, o *fibrinogênio*, em monômeros de *fibrina* que se polimerizam em um gel insolúvel. O gel de fibrina envolve as plaquetas e outras células circulantes em um tampão hemostático secundário definitivo e os polímeros de fibrina são ligados covalentemente e estabilizados pelo fator XIIIa (que, por si só, é ativado pela trombina).

Cada reação nessa via resulta da reunião de um complexo composto por uma *enzima* (fator de coagulação ativado), um *substrato* (forma de proenzima do fator de coagulação) e um *cofator* (acelerador da reação). Esses componentes são normalmente reunidos em uma *superfície*

A coagulação sanguínea é tradicionalmente classificada em vias *extrínseca* e *intrínseca* que convergem na ativação do fator X (Fig. 4-8). A via extrínseca foi assim designada por requerer a adição de um desencadeador exógeno (originalmente fornecido pelos extratos dos tecidos); a via intrínseca exige apenas a exposição do fator XII (fator de Hageman) para superfície trombogênica (até vidro serve). No entanto, essa divisão é principalmente um artefato do teste *in vitro*; existem, de fato, várias interligações entre as duas vias. Além disso, a via extrínseca é a via fisiologicamente mais relevante para a coagulação quando o dano vascular já ocorreu; ela é ativada pelo *fator tecidual* (também conhecido como *tromboplastina* ou fator III), uma lipoproteína de ligação à membrana que é expressa nos locais de lesão (Fig. 4-8). ¹²

Os laboratórios clínicos avaliam a função dos dois componentes da via da coagulação através de dois ensaios-padrão: *tempo de protrombina* (PT) e *tempo de tromboplastina parcial* (PTT). O teste de PT avalia a função das proteínas na via extrínseca (fatores VII, X, II, V e fibrinogênio). Isto é realizado através da adição do fator tecidual e fosfolípidios ao plasma citratado (o citrato de sódio que sequestra o cálcio e evita a coagulação espontânea). A coagulação é iniciada pela adição exógena de cálcio, e o tempo para formar o coágulo de fibrina é registrado. O *tempo de tromboplastina parcial* (PTT) exibe a função das proteínas na via intrínseca (fatores XII, XI, IX, VIII, X, V, II e fibrinogênio). Neste ensaio, a coagulação é iniciada por meio da adição de partículas com carga negativa (p. ex., vidro fosco), que provocam a ativação do fator XII (fator de Hageman), fosfolípidios e cálcio, e o tempo de formação do coágulo de fibrina é registrado.

Além de catalisar os passos finais da cascata de coagulação, a trombina exerce uma ampla variedade de efeitos pró-inflamatórios (Fig. 4-10). A maioria desses efeitos ocorre através da ativação de uma família de receptores da protease ativada (PAR) que pertencem à família do receptor acoplado à proteína G transmembrana ^{721,22} (Fig. 4-6). Os PAR são expressos no endotélio, monócitos, células dendríticas, linfócitos T e outros tipos celulares. A ativação dos receptores é iniciada pela clivagem da extremidade extracelular do PAR, gerando um peptídeo limitado que se liga ao receptor “grampeado”, causando uma alteração conformacional que desencadeia a sinalização.

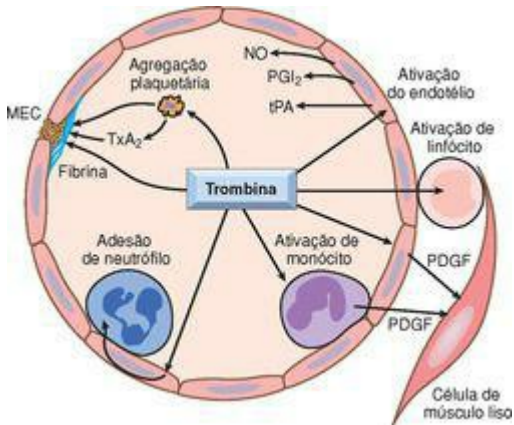


FIGURA 4-10

Papel da trombina na hemostasia e ativação celular. A trombina desempenha um papel crítico na geração de fibrina com ligações cruzadas (pela clivagem do fibrinogênio em fibrina e pela ativação do fator VIII), assim como pela ativação de vários outros fatores da coagulação (Fig. 4-8). Através dos receptores da protease ativada (PAR, veja o texto), a trombina também modula várias atividades celulares. Ela induz diretamente a agregação plaquetária e a produção TxA_2 , e ativa as EC para expressar moléculas de adesão e uma variedade de mediadores fibrinolíticos (t-PA), vasoativos (NO, PGI_2) e de citocinas (p. ex., PDGF). A trombina também ativa diretamente os leucócitos. ECM, Matriz extracelular; NO, óxido nítrico; PDGF, fator de crescimento derivado de plaquetas; PGI_2 , prostaciclina; TxA_2 ,

tromboxano A₂; t-PA, ativador de plasminogênio tecidual. Veja a [Figura 4-7](#) para atividade anticoagulante adicional mediada pela trombina, incluindo a via da trombomodulina.

(Cortesia de Shaun Coughlin, MD, PhD, Cardiovascular Research Institute, University of Califórnia at San Francisco; modificado com permissão.)

Uma vez ativada, a cascata de coagulação deve ser restrita ao local da lesão vascular para prevenir a coagulação de toda a árvore vascular. Além de restringir a ativação do fator aos locais de fosfolipídios expostos, a coagulação também é regulada por três tipos de anticoagulantes endógenos. (1) As *antitrombinas* (p. ex., antitrombina III) inibem a atividade da trombina e de outras serina-proteases, incluindo os fatores IXa, Xa, XIa e XIIa. A antitrombina III é ativada pela ligação às moléculas semelhantes à heparina nas células endoteliais; daí, o benefício clínico da administração da heparina para minimizar a trombose ([Fig. 4-6](#)). (2) As *proteínas C e S* são proteínas dependentes da vitamina K e atuam no complexo proteolítico que inativa os fatores Va e VIIIa. A ativação da proteína C pela trombomodulina foi descrita anteriormente. (3) O *inibidor da via do fator tecidual (TPPI)* é uma proteína produzida pelo endotélio (e outros tipos celulares) que inativa o complexo fator tecidual-fator VIIa ([Figs. 4-6 e 4-8](#)).¹⁰

A ativação da cascata de coagulação também estabelece em movimento uma *cascata fibrinolítica* que limita o tamanho do coágulo final. A fibrinólise é, em grande parte, realizada pela atividade enzimática da *plasmina*, que decompõe a fibrina e interfere na sua polimerização ([Fig. 4-11](#)).²³ Os *subprodutos da fibrina* (FSP ou produtos da degradação da fibrina) podem, também, atuar como anticoagulantes fracos. Os elevados níveis de FSP (notavelmente os *dímeros-D* derivados da fibrina) podem ser utilizados no diagnóstico dos estados trombóticos anormais, incluindo a coagulação intravascular disseminada (CID), a trombose venosa profunda ou a embolia pulmonar (descrita posteriormente). A plasmina é gerada pelo catabolismo enzimático de um precursor circulante inativo, o *plasminogênio*, ou por uma via dependente do fator XII ou por ativadores do plasminogênio (PA; [Fig. 4-11](#)). O mais importante dos PA é o t-PA, que é sintetizado principalmente pelo endotélio, sendo mais ativo quando ligado à fibrina. A afinidade pela fibrina torna o t-PA um agente terapêutico útil, pois ele confina a atividade enzimática fibrinolítica a locais de trombose recente. Outro PA que está presente no plasma e em diversos tecidos é o *PA semelhante a urocina (u-PA)*; ele pode ativar a plasmina na fase líquida. Por fim, o plasminogênio pode ser clivado em plasmina por uma enzima bacteriana, a *estreptocinase*, uma atividade que pode ser clinicamente significativa em algumas infecções bacterianas. Como acontece com qualquer regulador potente, a atividade da plasmina é altamente restrita. Para evitar que o excesso de plasmina lise os trombos indiscriminadamente em várias partes do corpo, a plasmina livre é rapidamente inativada pelo inibidor α_2 -plasmina ([Fig. 4-11](#)).

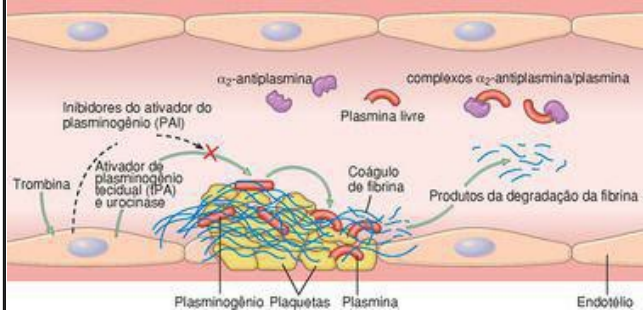


FIGURA 4-11

O sistema fibrinolítico, ilustrando os vários ativadores e inibidores do plasminogênio (veja o texto).

As células endoteliais também modulam o equilíbrio coagulação/anticoagulação através da liberação do inibidor do ativador de plasminogênio (PAI), que bloqueia a fibrinólise através da inibição da ligação do t-PA à fibrina e confere um efeito pró-coagulante total ([Fig. 4-11](#)). A produção de PAI é aumentada pela trombina, assim como certas citocinas, e, provavelmente, desempenha uma função na trombose intravascular que acompanha a inflamação grave. [24](#)

TROMBOSE

Após ter discutido os componentes da hemostasia normal, voltamos agora a nossa atenção para as três principais alterações que levam à formação de um trombo (chamadas de *triade de Virchow*): (1) lesão endotelial, (2) estase ou turbulência do fluxo sanguíneo e (3) hipercoagulabilidade sanguínea (Fig. 4-12).

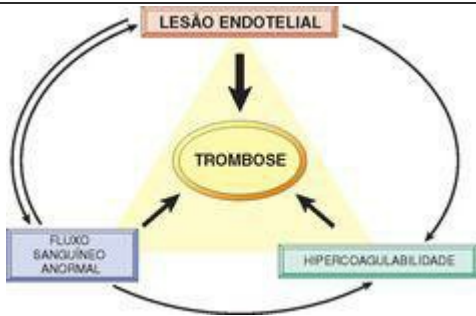


FIGURA 4-12

A triade de Virchow na trombose. A integridade endotelial é o fator mais importante. As lesões nas células endoteliais podem alterar o fluxo sanguíneo local e afetar a coagulabilidade. O fluxo sanguíneo anormal (estase ou turbulência), por sua vez, pode causar lesão endotelial. Os fatores que promovem a trombose podem atuar de forma independente ou em combinação.

Lesão Endotelial. A lesão endotelial é particularmente importante para a formação de trombos no coração ou na circulação arterial, onde normalmente as altas taxas do fluxo podem, de outro modo, impedir a coagulação por prevenir a adesão plaquetária e diluir os fatores de coagulação ativados. Assim, a formação de trombos dentro das câmaras cardíacas (p. ex., após lesão endocárdica devido a infarto do miocárdio), sobre as placas ulceradas nas artérias ateroscleróticas ou em locais de lesão vascular inflamatória ou traumática (*vasculite*) é uma grande consequência de uma lesão da célula endotelial. De forma evidente, a perda física do

endotélio pode levar à exposição da MEC subendotelial, à adesão das plaquetas, à liberação do fator tecidual, e à depleção local de PGI₂ e ativadores do plasminogênio. *No entanto, deve ser ressaltado que o endotélio não precisa estar desnudo ou fisicamente rompido para contribuir para o desenvolvimento da trombose; qualquer perturbação no equilíbrio dinâmico das atividades pró- e antitrombótica do endotélio pode influenciar os eventos de coagulação local* (Fig. 4-6). Assim, as células endoteliais disfuncionais podem produzir mais fatores pró-coagulantes (p. ex., moléculas de adesão plaquetária, fator tecidual e PAI) ou podem sintetizar menos efeitos anticoagulantes (p. ex., trombomodulina, PGI₂ e t-PA). Uma disfunção endotelial pode ser induzida por uma ampla variedade de injúrias, incluindo hipertensão, fluxo sanguíneo turbulento, endotoxinas bacterianas, lesões por radiação, anormalidades metabólicas, tais como a homocistinemia ou hipercolesterolemia, e toxinas absorvidas da fumaça do cigarro.

Alterações no Fluxo Sanguíneo Normal. A *turbulência* contribui para a trombose arterial e cardíaca por causar lesão ou disfunção endotelial, assim como pela formação de bolsões contracorrentes e locais de estase; a *estase* é o fator principal no desenvolvimento de um trombo venoso. ²⁵ O fluxo sanguíneo normal é *laminar*, com as plaquetas (e outros elementos das células sanguíneas) fluindo centralmente no lúmen do vaso, separada do endotélio por uma camada de plasma de movimento mais lento. Por conseguinte, a *estase* e a *turbulência*:

Promovem a ativação endotelial, aumentando a atividade pró-coagulante, a adesão leucocitária, entre outros eventos, em parte através do fluxo induzido por alterações na expressão gênica das células endoteliais. ²¹

Rompem o fluxo laminar e permitem que as plaquetas entrem em contato com o endotélio.

²⁶

Previnem a limpeza e a diluição dos fatores de coagulação ativados pelo fluxo sanguíneo fresco e o influxo dos inibidores dos fatores de coagulação.

A *turbulência* e a *estase* contribuem para a trombose em várias condições clínicas. As placas ateroscleróticas ulceradas não somente expõem a MEC subendotelial, mas também causam *turbulência*. As dilatações aórticas e arteriais, denominadas *aneurismas*, causam *estase* local e são, portanto, sítios favoráveis de trombose (Cap. 11). O infarto agudo do miocárdio resulta em áreas do miocárdio não contrátil e, algumas vezes, em aneurismas cardíacos; ambos estão associados a *estase* e fluxo anormal, que promovem a formação de trombos cardíacos murais (Cap. 12). A estenose da válvula mitral reumática resulta em dilatação atrial esquerda. Em conjunto com a fibrilação atrial, um átrio dilatado é um local de *estase* profunda e é a localização principal para o desenvolvimento de trombos (Cap. 12). A *hiperviscosidade* (como observada na policitemia vera; Cap. 13) aumenta a resistência do fluxo e causa *estase* de pequenos vasos; os glóbulos vermelhos deformados na *anemia de células falciformes* (Cap. 14) causam oclusões vasculares, resultando em *estase* que também predispõe à trombose.

Hipercoagulabilidade. A hipercoagulabilidade (também chamada de *trombofilia*) contribui com menor frequência para o estado trombótico, mas é um importante componente no processo, e, em algumas situações, pode predominar. É imprecisamente definida como qualquer alteração nas vias da coagulação que predispõe à trombose, podendo ser dividida em desordens *primárias* (genéticas) e *secundárias* (adquiridas) (Tabela 4-2). ²⁷²⁸ and ²⁹ *Dentre as causas de*

hipercoagulabilidade hereditária, as mutações pontuais no gene do fator V e no gene da protrombina são as mais comuns.

Aproximadamente 2% a 15% dos caucasianos carregam uma mutação em um único nucleotídeo no gene do fator V (chamada de *mutação de Leiden*, nome da cidade na Holanda onde foi descoberta). Entre os indivíduos com trombozes venosas profundas recorrentes, a frequência dessa mutação é consideravelmente maior (cerca de 60%). A mutação resulta em uma substituição de uma glutamina por uma arginina na posição 506, que torna o fator V resistente à clivagem pela proteína C. Como resultado desta mutação, uma importante via contrarregulatória antitrombótica é perdida (Fig. 4-6). Na verdade, os heterozigotos apresentam um aumento de cinco vezes do risco relativo de uma trombose venosa e os homozigotos têm um aumento de 50 vezes! [30](#)

A mudança de um único nucleotídeo (G20210A) na região não traduzida 3' do gene da protrombina é outra mutação bastante comum em indivíduos com hipercoagulabilidade (1% a 2% da população), sendo associada a um aumento dos níveis de protrombina e a um aumento de três vezes do risco para a trombose venosa. [28,31](#)

Os elevados níveis de *homocisteína* contribuem para trombose arterial e venosa, assim como o desenvolvimento de aterosclerose (Cap. 11). O efeitos pró-trombóticos da homocisteína podem ser devidos a ligações tioéster formadas entre os metabólitos da homocisteína e uma variedade de proteínas, incluindo o fibrinogênio. [32](#) As elevações marcantes de homocisteína podem ser causadas por uma deficiência hereditária da cistationina β-sintetase. Muito mais comum é a forma variante da enzima 5,10-metilenotetraidrofolato redutase, que causa homocisteinemia leve em 5% a 15% dos caucasianos e das populações do leste asiático; essa possível etiologia para a hipercoagulabilidade, portanto, é tão comum como o fator V de Leiden. [27](#) No entanto, enquanto o ácido fólico, a piridoxina e/ou os suplementos vitamínicos B₁₂ podem reduzir as concentrações de homocisteína plasmática (por estimulação do seu metabolismo), não há uma diminuição do risco de trombose, levantando questionamentos sobre o significado da homocisteinemia modesta. [33](#)

As causas hereditárias raras da hipercoagulabilidade primária incluem as deficiências dos anticoagulantes, como a antitrombina III, proteína C e proteína S. Os indivíduos afetados frequentemente apresentam trombose venosa e tromboembolismo recorrente na adolescência ou no início da vida adulta. [27](#) Vários polimorfismos nos genes do fator coagulante podem resultar em aumento na síntese e transmitir um risco elevado de trombose venosa. [34](#)

TABELA 4-2 Estados Hipercoaguláveis

PRIMÁRIOS (GENÉTICOS)

Comuns

Mutação no gene do fator V (mutação G1691A; fator V de Leiden)

Mutação no gene da protrombina (Variante G20210A)

5,10-metilenotetra-hidrofolato redutase (mutação homozigótica C677T)
Aumento dos níveis do fator VIII, IX, XI ou fibrinogênio

Raros

Deficiência da antitrombina III

Deficiência da proteína C

Deficiência da proteína S

Muito Raros

Defeitos na fibrinólise

Homocistinúria homozigótica (deficiência na cistationa β -sintetase)

Secundários (adquiridos)

Alto Risco de Trombose

Repouso no leito ou imobilização prolongados

Infarto do miocárdio

Fibrilação atrial

Lesão tecidual (cirurgia, fratura, queimadura)

Câncer

Válvulas cardíacas protéticas

Coagulação intravascular disseminada

Trombocitopenia induzida pela heparina

Síndrome do anticorpo antifosfolípido

Baixo Risco de Trombose

Miocardopatia

Síndrome nefrótica

Estados hiperestrogênicos (gravidez ou pós-parto)

Uso de contraceptivos orais

Anemia de células falciformes

Tabagismo

Os genótipos trombofílicos comumente encontrados nas diferentes populações (heterozigoto para o fator V de Leiden e heterozigoto para a protrombina) transmitem apenas um moderado aumento no risco de trombose; a maioria dos indivíduos com esses genótipos, se estão sob os demais aspectos saudáveis, estarão livres de complicações trombóticas. No entanto, as mutações nos genes do fator V e da protrombina são frequentes o suficiente para que não seja rara uma combinação entre homozigoto e heterozigoto, e tais genótipos estão associados a maior risco. [35](#) Além disso, os indivíduos com tais mutações apresentam uma frequência significativamente maior de trombose venosa, quando comparados a outros fatores de risco adquiridos (p. ex.,

gravidez ou repouso prolongado). Assim, a heterozigossidade para o fator V de Leiden (o que, por si só, tem apenas um efeito modesto) pode desencadear trombozes venosas profundas, quando combinada com inatividade forçada tal como longas viagens de avião. Consequentemente, *as causas hereditárias da hipercoagulabilidade devem ser consideradas em pacientes com idade inferior a 50 anos que apresentam trombose, mesmo quando os fatores de risco adquiridos estão presentes.*^{36,37}

Ao contrário das doenças hereditárias, a patogenia da *trombofilia adquirida* é frequentemente multifatorial ([Tabela 4-2](#)). Em alguns casos (p. ex., insuficiência cardíaca ou trauma) a estase ou a lesão vascular podem ser mais importantes. A hipercoagulabilidade devido à utilização de contraceptivos orais ou ao estado hiperestrogênico da gravidez é provavelmente causada pelo aumento da síntese hepática dos fatores de coagulação e pela síntese reduzida dos anticoagulantes.³⁸ Nos casos de câncer disseminado, a liberação de produtos pró-coagulantes pelo tumor predispõe a trombose.³⁹ A hipercoagulabilidade observada com o avanço da idade pode ser devido à redução de PGI₂ endotelial. O tabagismo e a obesidade promovem a hipercoagulabilidade por mecanismos desconhecidos.

Dos estados trombofílicos adquiridos, dois são problemas clínicos particularmente importantes e merecem uma abordagem especial.

Síndrome da Trombocitopenia Induzida pela Heparina (TIH). A TIH ocorre após a administração de *heparina não fracionada*, que pode induzir o aparecimento de anticorpos que reconhecem complexos de heparina e fator plaquetário 4 na superfície de plaquetas ([Cap. 14](#)), assim como complexos de moléculas semelhantes à heparina e proteínas semelhantes ao fator plaquetário 4 nas células endoteliais.^{40,41} and ⁴² A ligação desses anticorpos às plaquetas resulta na sua ativação, agregação e consumo (por isso, a presença de *trombocitopenia* no nome da síndrome). Estes efeitos sobre as plaquetas e células endoteliais danificadas combinam-se para produzir um *estado pró-trombótico*, mesmo em face da administração de heparina e da baixa contagem de plaquetas. Recentes preparos de heparina de baixo peso molecular induzem a formação de anticorpos com uma menor frequência, mas ainda causam trombose se os anticorpos já estiverem formados.⁴¹ Outros anticoagulantes, como o fondaparinux (um pentassacarídeo inibidor do fator X), também causam uma síndrome semelhante à TIH em ocasiões raras.⁴²

Síndrome do Anticorpo Antifosfolipídico⁴³ (anteriormente chamada de síndrome anticoagulante do lúpus). Essa síndrome apresenta manifestações clínicas proteicas, incluindo trombozes recorrentes, abortos repetidos, vegetações na válvula cardíaca e trombocitopenia. Dependendo do leito vascular envolvido, as apresentações clínicas podem incluir a embolia pulmonar (seguida de trombose venosa das extremidades inferiores), hipertensão pulmonar (de embolia pulmonar subclínica recorrente), acidente vascular cerebral, infarto intestinal ou hipertensão renovascular. A perda fetal é atribuída à inibição mediada por anticorpo da atividade do t-PA, necessária à invasão trofoblástica do útero. A síndrome do anticorpo antifosfolipídico é também uma causa de microangiopatia renal, que resulta em insuficiência renal associada a múltiplas trombozes capilares e arteriais ([Cap. 20](#)).

O nome *síndrome do anticorpo antifosfolipídico* é um pouco inadequado, pois acredita-se que os efeitos patológicos mais importantes são mediados através da ligação dos anticorpos aos epítomos das proteínas plasmáticas (p. ex., protrombina), que são, de alguma forma, induzidas ou “reveladas” pelos fosfolípidios. Estes autoanticorpos *in vivo* induzem um *estado de hipercoagulabilidade*, causando lesão endotelial pela ativação direta das plaquetas e do complemento e através da interação com domínios catalíticos dos fatores da coagulação. ⁴³ No entanto, *in vitro* (na ausência de plaquetas e células endoteliais), os autoanticorpos interferem com fosfolípidios e, assim, inibem a coagulação. Com frequência, os anticorpos podem gerar testes sorológicos falso-positivos para a sífilis, pois o antígeno no ensaio-padrão é inserido na cardioplipina.

A síndrome do anticorpo antifosfolipídico apresenta uma forma primária e uma secundária. Os indivíduos com uma doença autoimune bem estabelecida, como o lúpus eritematoso sistêmico (**Cap. 6**), são designados como tendo a *síndrome antifosfolipídica secundária* (por isso, a denominação anterior de *síndrome anticoagulante do lúpus*). Na *síndrome antifosfolipídica primária*, os pacientes apresentam apenas as manifestações de um estado de hipercoagulabilidade e não mostram evidências de outras doenças autoimunes; ocasionalmente, isso ocorre em associação a certas drogas ou infecções. Uma forma agressiva em particular (*síndrome antifosfolipídica catastrófica*), caracterizada por trombos disseminados nos pequenos vasos e falência de múltiplos órgãos, apresenta uma taxa de mortalidade de 50%. ⁴⁴ Os anticorpos também fazem com que os procedimentos cirúrgicos sejam mais complicados; por exemplo, aproximadamente 90% dos pacientes com anticorpos antifosfolipídico submetidos à cirurgia cardiovascular apresentaram complicações relacionadas com os anticorpos. ⁴⁵ A terapia envolve a utilização de anticoagulantes e imunossuppressores. Embora os anticorpos antifosfolipídicos estejam visivelmente associados a diáteses trombóticas, eles também têm sido identificados em 5% a 15% dos indivíduos aparentemente normais, o que significa que eles são necessários mas não suficientes para causar o desenvolvimento da síndrome.

Morfologia. Os trombos podem desenvolver-se em qualquer parte do sistema cardiovascular (p. ex., nas câmaras cardíacas, nas válvulas ou nas artérias, veias ou capilares). O tamanho e a forma dos trombos dependem do local de origem e da sua causa. Os trombos arteriais ou cardíacos geralmente se iniciam nos locais de turbulência ou de lesão endoteliais; trombos venosos, ocorrem caracteristicamente em locais de estase. Os trombos são focalmente ligados à superfície vascular subjacente; os trombos arteriais tendem a crescer em uma direção retrógrada do ponto de ligação, enquanto os trombos venosos estendem-se na direção do fluxo sanguíneo (assim ambos se propagam em direção ao coração). A parte propagadora de um trombo está frequentemente pouco fixada e, portanto, propensa a fragmentação e embolização.

Com frequência, os trombos apresentam, macro e microscopicamente, laminações aparentes denominadas de **linhas de Zahn**, que representam depósitos pálidos de fibrina e plaquetas alternando-se com camadas escuras cheias de glóbulos vermelhos. Essas laminações significam que um trombo foi formado no fluxo sanguíneo e sua presença pode, portanto, distinguir a trombose que ocorre antes da morte, do coágulo brando não laminado

que ocorre após o óbito (veja a seguir).

Os trombos que ocorrem nas câmaras cardíacas ou no lúmen da aorta são designados **trombos murais**. A contração anormal do miocárdio (arritmias, miocardiopatia dilatada ou infarto do miocárdio) ou lesão endomiocárdica (miocardite ou cateterismo traumático) promovem trombos cardíacos murais ([Fig. 4-13A](#)), enquanto a placa aterosclerótica ulcerada e a dilatação aneurismática são os precursores dos trombos aórticos ([Fig. 4-13B](#)).

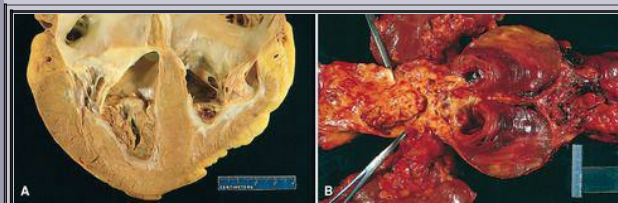


FIGURA 4-13

Trombos murais. **A**, Trombo nos ápices ventriculares esquerdo e direito, sobrepondo-se a uma cicatriz fibrosa branca. **B**, Trombo laminado em um aneurisma aórtico abdominal dilatado. Numerosos trombos murais friáveis também estão sobrepostos nas lesões ateroscleróticas avançadas da região mais proximal da aorta (*lado esquerdo da foto*).

Os **trombos arteriais** são frequentemente **oclusivos**; as localizações mais comuns, em ordem decrescente de frequência, são as artérias coronárias, cerebrais e femorais. Eles normalmente consistem em malha friável de plaquetas, fibrina, glóbulos vermelhos e leucócitos degenerados. Embora os trombos sejam, em geral, sobrepostos em uma placa aterosclerótica rompida, outras lesões vasculares (vasculite e trauma) podem ser a causa de base.

A **trombose venosa (flebotrombose)** é quase invariavelmente oclusiva, com o trombo formando um longo trajeto no lúmen. Como esses trombos formam-se na circulação venosa lenta, eles tendem a conter mais eritrócitos (e relativamente poucas plaquetas) e, portanto, são conhecidos como **trombos vermelhos** ou **de estase**. As veias dos membros inferiores são mais comumente envolvidas (90% dos casos), porém as extremidades superiores, o plexo periprostático ou veias ovarianas e periuterinas também podem desenvolver trombos venosos. Em circunstâncias especiais, também podem ocorrer nos seios durais, na veia porta ou nas veias hepáticas.

O **coágulo que ocorre após o óbito** pode, às vezes, ser confundido com os trombos venosos que ocorrem antes do óbito. No entanto, os coágulos após a morte são gelatinosos com uma porção vermelho-escura pendente, onde os glóbulos vermelhos se instalaram pela gravidade, e uma porção superior amarela, semelhante à “gordura de frango”, que não estão habitualmente aderidas à parede subjacente. Em comparação, os trombos vermelhos são firmes e focalmente aderidos, e ao seccionamento tipicamente revelam, macro e/ou microscopicamente, as linhas de Zahn.

Os trombos nas válvulas cardíacas são chamados de **vegetações**. As bactérias ou fungos transportados pelo sangue podem aderir previamente às válvulas danificadas (p. ex., devido à doença reumática cardíaca) ou podem causar diretamente danos à válvula; em ambos os casos, a lesão endotelial e a perturbação do fluxo sanguíneo podem induzir a formação de grandes massas trombóticas (**endocardite infecciosa**; [Cap. 12](#)). As vegetações estéreis podem, também, desenvolver-se nas válvulas não infectadas em indivíduos com estado de hipercoagulabilidade, o então chamado de **endocardite trombótica não bacteriana** ([Cap. 12](#)). De maneira menos comum, a endocardite verrucosa estéril (**endocardite de Libman-Sacks**) pode ocorrer em pacientes com lúpus eritematoso sistêmico ([Cap. 6](#)).

Destino do Trombo. Se um paciente sobrevive à trombose inicial, nos dias a semanas subsequentes, os trombos são submetidos a alguma combinação dos quatro eventos seguintes:

Propagação. Os trombos acumulam plaquetas e fibrinas adicionais. Esse processo foi discutido anteriormente.

Embolização. Os trombos desalojam-se e percorrem outros locais na vasculatura. Esse processo é descrito a seguir.

Dissolução. A dissolução é o resultado da fibrinólise, que pode conduzir a uma rápida diminuição e desaparecimento total dos trombos recentes. Em contrapartida, a extensa deposição de fibrina e a ligação cruzada nos trombos mais velhos os tornam mais resistentes à lise. Essa distinção explica a razão da administração terapêutica de agentes fibrinolíticos, como o t-PA (p. ex., no caso da trombose coronariana aguda) ser efetiva apenas quando administrada nas primeiras horas após um episódio trombótico.

Organização e recanalização. Os trombos mais velhos tornam-se organizados pela entrada de células endoteliais, células do músculo liso e fibroblastos ([Fig. 4-14](#)). Ocasionalmente, há formação dos canais capilares que reestabelecem, embora em grau variável, a continuidade do lúmen. Ainda que os primeiros canais capilares não possam restaurar de forma significativa o fluxo dos vasos obstruídos, a recanalização continuada pode converter um trombo em uma pequena massa de tecido conjuntivo que se incorpora à parede do vaso. Eventualmente, com a remodelação e a contração dos elementos mesenquimais, apenas um nódulo fibroso pode permanecer para marcar o local original do trombo. Às vezes, os centros dos trombos sofrem digestão enzimática, presumivelmente como um resultado da liberação de enzimas lisossômicas dos leucócitos e plaquetas recrutados. No contexto de uma bacteremia, tais trombos podem tornar-se infectados, produzindo massa inflamatória que provoca erosão e enfraquece a parede do vaso. Se não controlado, esse evento pode resultar em uma aneurisma micótico ([Cap. 11](#)).

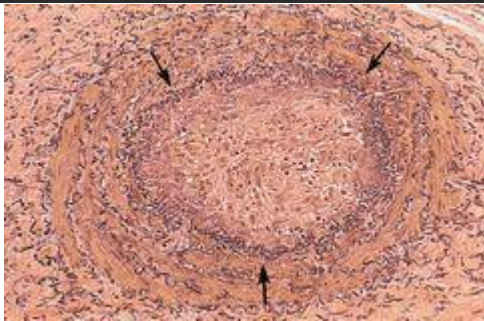


FIGURA 4-14

Visão em pequeno aumento de uma artéria trombosada corada para tecido elástico. O lúmen original é delimitado pela lâmina elástica interna (*setas*) e está totalmente preenchido com trombo organizado, agora pontilhado por vários canais recanalizados e circundados por endotélio (espaços brancos).

Conseqüências Clínicas. Os trombos são significativos, pois *eles provocam a obstrução de artérias e veias e são fontes de êmbolos*. O efeito predominante depende do local que ocorre a trombose. Os trombos venosos podem causar congestão venosa e edema em leitos vasculares distais a uma obstrução, mas eles são muito mais importantes pela sua capacidade de embolizar-se nos pulmões e levar ao óbito (ver adiante). De forma inversa, apesar de os trombos arteriais embolizarem-se e causarem infartos, uma oclusão trombótica em um local crítico (p. ex., uma artéria coronária) pode apresentar conseqüências clínicas mais importantes.

Trombose Venosa (Flebotrombose). A maioria dos trombos venosos ocorre nas veias superficiais ou profundas da perna.²⁵ Os trombos venosos superficiais ocorrem, normalmente, nas veias safenas, no contexto das varicosidades. Embora tais trombos possam causar congestão local, tumefação, dor e sensibilidade, eles raramente embolizam. No entanto, o edema local e a drenagem venosa deficiente predisõem a pele sobrejacente a infecções após traumas leves e ao desenvolvimento de *úlceras varicosas*. A *trombose venosa profunda (TVP) nas grandes veias da perna – ao nível ou acima do joelho* (p. ex., veias poplíteas, femorais e ilíacas) – é mais grave,

pois esses trombos, com maior frequência, embolizam-se nos pulmões e ocasionam infarto pulmonar (ver adiante e no [Cap. 15](#)). Ainda que possam causar dor local e edema, as obstruções venosas a partir de TVP podem ser rapidamente compensadas pelos canais colaterais. Por conseguinte, as TVP são assintomáticas em aproximadamente 50% dos indivíduos afetados e são reconhecidas, retrospectivamente, após embolização.

As TVP das extremidades inferiores estão associadas a estado de hipercoagulabilidade, como descrito anteriormente ([Tabela 4-2](#)). Os fatores predisponentes comuns incluem o repouso e a imobilização (pois eles reduzem a ação de ordenha dos músculos da perna, resultando em redução do retorno venoso) e a insuficiência cardíaca congestiva (também a causa do retorno venoso deficiente). O trauma, a cirurgia e as queimaduras não apenas imobilizam uma pessoa, mas também estão associados a lesão vascular, liberação de substâncias pró-coagulantes dos tecidos lesados, aumento da síntese hepática dos fatores de coagulação e produção de t-PA alterada. Muitos elementos contribuem para a diátese trombótica na gravidez; além do potencial de infusão do líquido amniótico para a circulação no momento do parto, a gravidez tardia e o período pós-parto também estão associados à hipercoagulabilidade sistêmica. Os fatores de coagulação e inflamação associados a tumor (fator tecidual, fator VIII) e pró-coagulantes (p. ex., mucina) liberados pelas células tumorais contribuem para o aumento do risco de tromboembolismo em neoplasias malignas disseminadas, a chamada *tromboflebite migratória* ou *síndrome de Trousseau*. [39,46](#) Independentemente do cenário clínico específico, a idade avançada também aumenta o risco de TVP.

Trombose Arterial e Cardíaca. A aterosclerose é a principal causa de trombose arterial, pois está associada com a perda de integridade do endotélio e com fluxo vascular anormal ([Fig. 4-13B](#)). O infarto do miocárdio pode predispor a trombos cardíacos murais, causando uma contração discinética do miocárdio, assim como danos ao endocárdio adjacente ([Fig. 4-13A](#)), e doença reumática cardíaca, que pode produzir um trombo atrial mural, como discutido anteriormente. Além das consequências locais da obstrução, os trombos murais cardíacos e aórticos também podem embolizar-se periféricamente. Embora qualquer tecido possa ser afetado, o cérebro, os rins e o baço são os alvos prováveis, devido ao seu grande suprimento sanguíneo.

COAGULAÇÃO INTRAVASCULAR DISSEMINADA (CID)

Um grande número de desordens, desde complicações obstétricas a malignidades avançadas, pode ser agravado pela CID, um súbito ou insidioso aparecimento de trombos de fibrina disseminados na microcirculação. Embora esses trombos não sejam macroscopicamente visíveis, eles são facilmente identificados à microscopia e podem causar insuficiência circulatória difusa, principalmente no cérebro, nos pulmões, no coração e nos rins. Para complicar essas questões, a trombose microvascular generalizada resulta no consumo de plaquetas e proteínas da coagulação (por isso o sinônimo *coagulopatia de consumo*) e, ao mesmo tempo, os mecanismos fibrinolíticos são ativados. Assim, uma desordem inicialmente trombótica pode evoluir para um sangramento grave. *Deve ser ressaltado que a CID não é uma doença primária, mas sim uma possível complicação de qualquer condição associada a uma grande ativação de trombina.*⁴⁷ Ela é discutida em maiores detalhes em conjunto com outras diáteses de sangramento no [Capítulo 14](#).

Embolia

Um êmbolo é uma massa intravascular solta, sólida, líquida ou gasosa que é transportada pelo sangue para um local distante do seu ponto de origem. O termo *embolus* foi cunhado por Rudolf Virchow, em 1848, para descrever objetos que se alojam nos vasos sanguíneos e obstruem o fluxo sanguíneo. Quase todos os êmbolos representam uma parte de um trombo desalojado, por isso o termo tromboembolismo é frequentemente utilizado. As formas raras de êmbolos incluem as gotículas de gordura, as bolhas de nitrogênio, os detritos ateroscleróticos (êmbolos de colesterol), os fragmentos de tumor, os fragmentos da medula óssea ou até mesmo corpos estranhos. Contudo, a menos que especificados de outra forma, os êmbolos devem ser considerados de origem trombótica. De maneira inevitável, os êmbolos se alojam em vasos muito pequenos para permitir uma passagem adicional, causando oclusão vascular parcial ou total; uma consequência importante é a necrose isquêmica (infarto) do tecido distal. Dependendo de onde são originados, os êmbolos podem alojar-se em qualquer parte da estrutura vascular e os resultados clínicos são mais bem compreendidos com base em se o êmbolo se aloja na circulação pulmonar ou sistêmica.

EMBOLIA PULMONAR

A embolia pulmonar (EP) apresenta uma incidência bastante estável desde a década de 1970. Nos Estados Unidos, ocorrem em cerca de 2 a 4 por 1.000 pacientes internados, embora esses números possam variar, dependendo da idade do paciente e do diagnóstico (*i. e.*, cirurgia, gravidez e malignidades podem aumentar o risco).⁴⁸ Embora a taxa de EP fatais (como avaliadas nas autópsias) tenha diminuído, passando de 6% para 2% ao longo do último quarto de século, a EP ainda causa cerca de 200.000 óbitos por ano nos Estados Unidos.⁴⁹ Em mais de 95% dos casos, a EP origina-se de trombos venosos profundos (TVP) da perna; contudo, é importante ressaltar que os TVP são duas a três vezes mais frequentes do que a EP.⁴⁸

Os trombos fragmentados derivados das TVP são transportados através de canais progressivamente maiores para o lado direito do coração antes de colidir na vasculatura arterial pulmonar. Dependendo do tamanho do êmbolo, ele pode ocluir a artéria pulmonar principal, impactar-se através da bifurcação da artéria pulmonar (*êmbolo em sela*), ou distribuir-se nas arteríolas menores ramificadas (Fig. 4-15). Com frequência, existem êmbolos múltiplos, talvez sequencialmente ou como uma “ducha” de êmbolos pequenos a partir de uma única massa maior; em geral, *o paciente que teve um êmbolo pulmonar apresenta risco aumentado de desenvolver outros*. Raramente, um êmbolo pode passar através de um defeito interatrial ou interventricular e obter acesso à circulação sistêmica (*embolia paradoxal*). Uma discussão mais completa da EP é apresentada no [Capítulo 15](#), e, neste, é oferecido uma abordagem geral.^{4950 and 51}

A maioria dos êmbolos pulmonares (60% a 80%) são clinicamente silenciosos, pois são pequenos. Com o tempo, eles se tornam organizados e são incorporados à parede vascular; em alguns casos, a organização do tromboembolo deixa para trás uma delicada *rede* fibrosa entrelaçada.

A morte súbita, a insuficiência cardíaca direita (*cor pulmonale*) ou o colapso cardiovascular ocorrem quando 60% ou mais da circulação pulmonar é obstruída por êmbolos.

A obstrução embólica das artérias de médio calibre com subsequente ruptura vascular pode resultar em hemorragia pulmonar, mas geralmente não causa infarto pulmonar. Isto ocorre devido ao pulmão ter um suprimento sanguíneo duplo, e a circulação brônquica intacta continua a perfusão da área afetada. No entanto, um êmbolo semelhante no contexto da insuficiência cardíaca esquerda (comprometendo o fluxo da artéria brônquica) pode resultar em infarto.

A obstrução embólica de pequenos ramos pulmonares das terminações arteriolas normalmente resulta em hemorragia ou infarto.

Os êmbolos múltiplos ao longo do tempo podem causar hipertensão pulmonar e insuficiência ventricular direita.

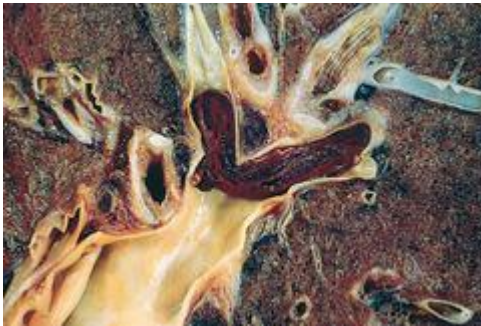

FIGURA 4-15

Êmbolo derivado de uma trombose venosa profunda da extremidade inferior, agora impactado em um ramo da artéria pulmonar.

TROMBOEMBOLISMO SISTÊMICO

O tromboembolismo sistêmico refere-se aos êmbolos na circulação arterial. A maioria (80%) surge a partir de trombos murais intracardíacos, sendo que dois terços estão associados a infartos da parede ventricular esquerda e o outro quarto com a dilatação atrial esquerda e fibrilação. O restante se origina de aneurismas aórticos, trombos nas placas ateroscleróticas ulceradas ou fragmentação da vegetação na válvula, com uma pequena fração devido aos *êmbolos paradoxais*; cerca de 10% a 15% dos êmbolos sistêmicos são de origem desconhecida. Em contraste aos êmbolos venosos, que se alojam principalmente em um leito vascular (o pulmão), os êmbolos arteriais podem percorrer vários locais, e o seu ponto de parada dependerá da fonte e do volume relativo do fluxo sanguíneo aos tecidos. O principal local para embolização arteriolar são as extremidades inferiores (75%) e o cérebro (10%), com o intestino, os rins, o baço e as extremidades superiores sendo envolvidos em menor grau. As consequências da embolização em um tecido depende da sua vulnerabilidade à isquemia, do calibre do vaso ocluído e de se existe um suprimento sanguíneo colateral; em geral, os êmbolos arteriais causam infarto dos tecidos afetados.

EMBOLIA GORDUROSA E DE MEDULA ÓSSEA

Os glóbulos gordurosos microscópicos – associados ou não a elementos da medula hematopoiéticos – podem ser encontrados na circulação e ser impactados na vasculatura pulmonar após a fratura de ossos longos (que apresentam medula gordurosa) ou, raramente, nos casos de trauma em tecidos moles e queimaduras. A gordura e as células associadas liberadas pela medula ou lesão do tecido adiposo podem entrar na circulação após a ruptura dos sinusoides vasculares medulares ou das vênulas. Os êmbolos pulmonares gordurosos e da medula são um achado casual muito comum após uma ressuscitação cardiopulmonar vigorosa e não são, provavelmente, uma consequência clínica. Na verdade, a embolia gordurosa ocorre em aproximadamente 90% das pessoas com lesões ósseas graves ([Fig. 4-16](#)) e menos de 10% destes pacientes apresentam algum achado clínico.

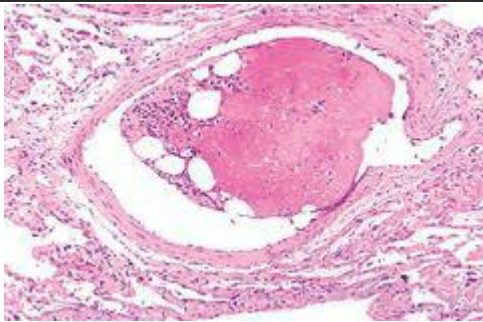


FIGURA 4-16

Êmbolo de medula óssea na circulação pulmonar. Os elementos celulares do lado esquerdo do êmbolo são precursores hematopoiéticos, enquanto os vacúolos claros representam a gordura medular. Uma área vermelha relativamente uniforme à direita do êmbolo é um trombo organizado anteriormente.

A síndrome da embolia gordurosa é a denominação utilizada para uma pequena parte dos pacientes que se apresenta sintomática. É caracterizada por insuficiência pulmonar, sintomas

neurológicos, anemia e trombocitopenia, sendo fatal em cerca de 5% a 15% dos casos. [52,53](#) Em geral, entre 1 e 3 dias após a lesão, há um início súbito de taquipneia, dispneia e taquicardia, sendo que a irritabilidade e a inquietação podem progredir para o delírio e o coma. A trombocitopenia é atribuída à adesão das plaquetas aos glóbulos de gordura com subsequente agregação ou sequestro esplênico; a anemia pode resultar de uma agregação semelhante à dos glóbulos vermelhos e/ou da hemólise. Um exantema petequeial difuso (observado em 20% a 50% dos casos) está relacionado com o início rápido da trombocitopenia e pode ser uma característica útil para o diagnóstico.

A patogenia da síndrome da embolia gordurosa provavelmente envolve a obstrução mecânica e a lesão bioquímica. [52](#) Os microêmbolos gordurosos associados aos glóbulos vermelhos e à agregação plaquetária podem obstruir a microvasculatura pulmonar e cerebral. A liberação de ácidos graxos livres dos glóbulos de gordura agrava a condição por causar lesão tóxica local ao endotélio, e a ativação plaquetária e o recrutamento de granulócitos (com radicais livres, protease e liberação de eicosanoides) completam o ataque vascular. Como os lipídios, durante o preparo dos tecidos, são dissolvidos pelos solventes utilizados rotineiramente na inclusão da parafina, a demonstração microscópica dos microglóbulos de gordura (na ausência de medula associada) requer, em geral, o uso de técnicas especiais, incluindo cortes congelados e utilização de corantes específicos para a gordura.

EMBOLIA GASOSA

As bolhas gasosas dentro da circulação podem coalescer para formar massas espumosas que obstruem o fluxo vascular (e causam uma lesão isquêmica distal). Por exemplo, um volume muito pequeno de ar aprisionado em uma artéria coronariana durante a cirurgia de derivação (*bypass*), ou introduzido na circulação cerebral em uma neurocirurgia na “posição sentada”, pode obstruir o fluxo com consequências importantes. Em geral, uma quantidade de ar superior a 100 cc é necessária para obter um efeito clínico na circulação pulmonar; no entanto, este volume de ar pode ser inadvertidamente introduzido durante procedimentos obstétricos ou laparoscópicos, ou como uma consequência de lesão da parede torácica. [54](#)

Uma forma particular de embolia gasosa, denominada *doença da descompressão*, ocorre quando os indivíduos são expostos a uma diminuição brusca da pressão atmosférica. [55](#) Estão em risco os mergulhadores e os pescadores subaquáticos, os trabalhadores de construção subaquática, e os indivíduos em aeronaves despressurizadas em rápida ascensão. Quando o ar é inalado em alta pressão (p. ex., durante um mergulho profundo no mar), quantidades aumentadas de gás (principalmente o nitrogênio) são dissolvidas no sangue e nos tecidos. Se o mergulhador então sobe (despressuriza-se) muito rapidamente, o nitrogênio sai da sua forma de solução nos tecidos e sangue.

A rápida formação de bolhas gasosas no interior dos músculos esqueléticos e nos tecidos de suporte dentro e ao redor das articulações é responsável por uma condição dolorosa denominada *encurvamento*. Nos pulmões, as bolhas gasosas na vasculatura causam edema, hemorragia e atelectasia focal ou enfisema, levando a uma forma de desconforto respiratório chamada de *engasgo*. A forma mais crônica da doença da descompressão é denominada *doença do caixão* (nome utilizado para os recipientes pressurizados, utilizados na construção de pontes; os trabalhadores dentro desses recipientes sofreram formas agudas e crônicas da doença da descompressão). Na doença do caixão, a persistência de embolia gasosa no sistema esquelético leva a múltiplos focos de necrose isquêmica; os locais mais comuns de envolvimento são as cabeças femorais, as tíbias e os úmeros.

A doença da descompressão aguda é tratada pela colocação do indivíduo em uma câmara de alta pressão, forçando as bolhas gasosas a retornarem à forma de solução. Posteriormente, a descompressão lenta, teoricamente, permite uma reabsorção gradual e a exalação dos gases, de modo que as bolhas obstrutivas não sejam formadas novamente.

EMBOLIA DE LÍQUIDO AMNIÓTICO

A embolia de líquido amniótico é uma complicação ameaçadora do período de parto e pós-parto imediato. Embora a incidência seja de apenas 1 em 40.000 partos aproximadamente, a taxa de mortalidade é de até 80%, tornando a embolia de líquido amniótico a quinta causa mais comum de mortalidade materna no mundo; nos Estados Unidos, representa cerca de 10% das mortes maternas e resulta em déficit neurológico permanente em 85% das pessoas que sobrevivem. ⁵⁶ É caracterizada pelo aparecimento de dispneia grave súbita, cianose e choque, seguidos de alterações neurológicas que variam de dores de cabeça a convulsões e coma. Se o paciente sobrevive à crise inicial, desenvolve um típico edema pulmonar, em conjunto com a CID (em metade dos pacientes), como resultado da liberação de substâncias trombogênicas do líquido amniótico. ⁵⁶

A causa de base é a infusão de líquido amniótico ou tecidos fetais na circulação materna através de um rompimento das membranas placentárias ou pela ruptura das veias uterinas. As características clássicas incluem a presença de células escamosas destacadas da pele fetal, lanugo piloso, gordura do verniz caseoso e mucina derivados do trato respiratório ou gastrointestinal fetal que se deslocam para a microvasculatura pulmonar materna (Fig. 4-17). Outros achados incluem um marcante edema pulmonar, *danos alveolares difusos* (Cap. 15), assim como a presença de trombos de fibrina em muitos leitos vasculares devido à CID.

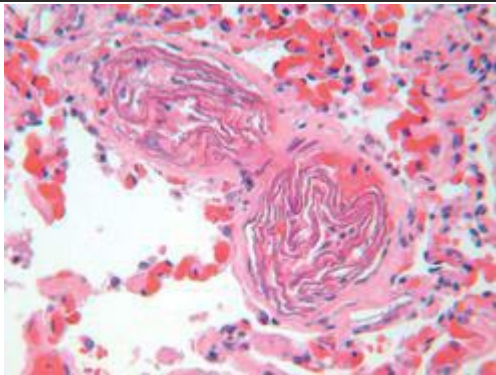


FIGURA 4-17

Embolia de líquido amniótico. Duas arteríolas pulmonares pequenas estão preenchidas com laminações em espiral de células escamosas fetais. Há edema e congestão evidentes, e em outros locais no pulmão pequenos trombos organizados eram compatíveis com coagulação intravascular disseminada.

(Cortesia da Dra. Beth Schwartz, Baltimore, MD.)

Infarto

Um infarto é uma área de necrose isquêmica causada pela oclusão do suprimento arterial ou da drenagem venosa. O infarto nos tecidos é um evento comum e uma causa extremamente importante de doença clínica. Nos Estados Unidos, cerca de 40% dos óbitos são causados por doenças cardiovasculares e a maioria destas são atribuídas ao infarto do miocárdio ou cerebral. O infarto pulmonar também é uma complicação comum em várias condições clínicas, o infarto intestinal é frequentemente fatal e a necrose isquêmica das extremidades (*gangrena*) é um grave problema na população diabética.

Quase todos os infartos resultam da oclusão arterial trombótica ou embólica. Ocasionalmente, os infartos podem ser causados por outros mecanismos, incluindo o vasoespasmio local, a hemorragia dentro de uma placa ateromatosa, ou por compressão extrínseca do vaso (p. ex., por tumor). Outras causas incomuns incluem a torção dos vasos (p. ex., na torção testicular ou nos vólvulos intestinais), a ruptura traumática ou compressão vascular por edema (p. ex., *síndrome do compartimento anterior*) ou pelo aprisionamento em um saco hérniário. Ainda que a trombose venosa possa causar um infarto, o resultado mais comum é apenas a congestão; nessa situação, os canais colaterais se abrem rapidamente, permitindo o fluxo vascular, o que melhora o influxo arterial. Desta forma, os infartos causados por trombose venosa são mais susceptíveis em órgãos com uma única veia eferente (p. ex., testículo e ovário).

Morfologia. Os infartos são classificados de acordo com a sua cor e a presença ou ausência de infecção; eles podem ser vermelhos (hemorrágicos) ou brancos (anêmicos) e podem ser sépticos ou assépticos.

- **Infartos vermelhos** ([Fig. 4-18A](#)) ocorrem (1) com oclusões venosas (p. ex., ovário), (2) em tecidos frouxos (p. ex., pulmão) onde o sangue pode acumular-se na zona infartada, (3) em tecidos com circulação dupla (p. ex., pulmão e intestino delgado) que permite o fluxo sanguíneo de um vaso paralelo desobstruído, na zona necrótica, (4) em tecidos previamente congestionados pelo fluxo venoso lento e (5) quando o fluxo é restabelecido ao local prévio de oclusão e necrose arteriais (p. ex., após angioplastia de uma obstrução arterial).

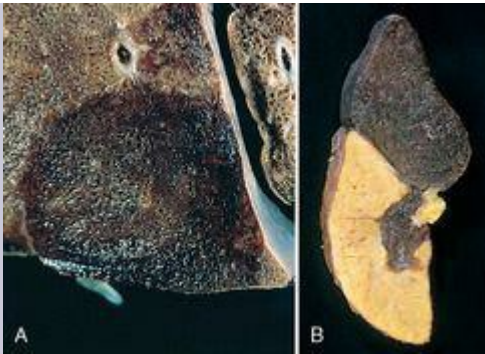


FIGURA 4-18

Infartos vermelhos e brancos. **A**, *Infarto pulmonar vermelho*, hemorrágico, grosseiramente em forma de cunha. **B**, *Infarto branco* bem demarcado no baço.

• **Infartos brancos** ([Fig. 4-18B](#)) ocorrem com oclusões arteriais em órgãos sólidos com circulação arterial terminal (p. ex., coração, baço e rim) e onde a densidade do tecido limita a penetração de sangue dos leitos capilares adjacentes para a área necrótica.

Os infartos tendem a apresentar-se em forma de cunha, com o vaso ocluído no ápice e a periferia do órgão formando a base ([Fig. 4-18](#)); quando a base é uma superfície serosa, pode haver um exsudato fibrinoso sobrejacente. Os infartos agudos são mal definidos e levemente hemorrágicos. Com o tempo, as margens tendem a se tornar mais bem definidas por uma borda estreita de congestão atribuível à inflamação.

Os infartos resultantes de oclusões arteriais em órgãos que não apresentam um suprimento sanguíneo duplo normalmente tornam-se progressivamente pálidos e mais bem definidos com o tempo ([Fig. 4-18B](#)). Por comparação, os infartos hemorrágicos, de maneira-padrão, ocorrem no pulmão ([Fig. 4-18A](#)). Os glóbulos vermelhos extravasados em infartos hemorrágicos são fagocitados pelos macrófagos, que convertem o ferro do grupo heme em hemossiderina; pequenas quantidades que não são macroscopicamente identificadas não transmitem qualquer cor significativa aos tecidos, contudo, se a hemorragia for extensa,

pode deixar um forte resíduo marrom.

A característica histológica dominante do infarto é a **necrose coagulativa isquêmica** ([Cap. 1](#)). É importante lembrar que, se a oclusão vascular ocorrer brevemente (minutos a horas) antes da morte do indivíduo, as alterações histológicas podem não ser identificadas, pois o tecido leva de 4 a 12 horas para exibir uma necrose evidente. A inflamação aguda está presente ao longo das margens dos infartos em poucas horas e está geralmente bem definida dentro de 1 a 2 dias. Eventualmente, a resposta inflamatória é acompanhada por uma resposta reparadora que se inicia nas margens preservadas ([Cap. 2](#)). Em tecidos estáveis ou lábeis, a regeneração parenquimatosa pode ocorrer na periferia onde a estrutura do estroma subjacente estiver preservada. Contudo, a maioria dos infartos são, finalmente, substituídos por **cicatriz** ([Fig. 4-19](#)). O cérebro é uma exceção a essas generalizações, pois o infarto do sistema nervoso central resulta em **necrose liquefativa** ([Cap. 1](#)).

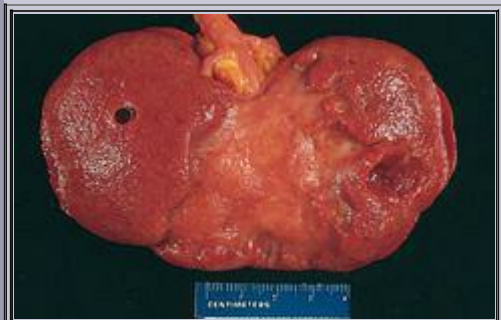

FIGURA 4-19

Infarto renal antigo, agora substituído por uma grande cicatriz fibrótica.

Os **infartos sépticos** ocorrem quando vegetações em valva cardíaca infectadas embolizam ou quando micro-organismos se instalam no tecido necrótico. Nesses casos, o infarto é convertido em um **abscesso**, com uma resposta inflamatória correspondentemente maior ([Cap. 2](#)). A sequência atual de organização, no entanto, segue o padrão já descrito.

Fatores que Influenciam o Desenvolvimento de um Infarto. Os efeitos da oclusão vascular podem variar de nenhum ou mínimo efeito até serem a causa da morte de um tecido ou pessoa. *Os determinantes principais desse eventual resultado são:* (1) a natureza do suprimento vascular (2), a taxa de desenvolvimento da oclusão, (3) a vulnerabilidade à hipoxia, e (4) o teor de oxigênio sanguíneo.

Natureza do suprimento vascular. A disponibilidade de um suprimento sanguíneo alternativo é o fator mais importante para determinar se a oclusão dos vasos causará danos. Como já mencionado, os pulmões apresentam um duplo suprimento sanguíneo arterial (pulmonar e brônquico), que fornece proteção contra um infarto induzido por um tromboembolismo. De forma semelhante, o fígado, com sua circulação dupla, a da artéria hepática e a da veia porta, e a mão e o antebraço, com seu suprimento arterial duplo (radial e ulnar), são relativamente mais resistentes ao infarto. Em contrapartida, as circulações renal e esplênica são arterial-terminal, e a obstrução vascular, geralmente, provoca a morte dos tecidos.

Taxa de desenvolvimento da oclusão. As oclusões de desenvolvimento lento apresentam uma menor probabilidade de causar um infarto, pois proporcionam tempo ao desenvolvimento de vias de perfusão alternativas. Por exemplo, as pequenas anastomoses interarteriolares – normalmente com o fluxo funcional mínimo – interconectam as três artérias coronárias principais do coração. Se apenas uma das coronárias for ocluída lentamente (p. ex., pela invasão de uma placa aterosclerótica), o fluxo dentro desta *circulação colateral* pode aumentar o suficiente para impedir o infarto, mesmo que a artéria coronária principal esteja eventualmente ocluída.

Vulnerabilidade à hipoxia. Os neurônios sofrem danos irreversíveis quando privados do seu suprimento sanguíneo por apenas 3 a 4 minutos. As células miocárdicas, embora mais resistentes do que os neurônios, também são bastante sensíveis e morrem após somente 20 a 30 minutos de isquemia. Em contrapartida, os fibroblastos dentro do miocárdio permanecem viáveis mesmo após muitas horas de isquemia ([Cap. 12](#)).

Teor de oxigênio sanguíneo. A obstrução parcial de um pequeno vaso que não apresentaria nenhum efeito em um indivíduo normal, pode causar um infarto em um paciente anêmico ou cianótico.

Choque

O choque é a via final comum para os vários eventos clínicos potencialmente letais, incluindo a hemorragia grave, os traumas extensos ou queimaduras, um amplo infarto do miocárdio, a embolia pulmonar grave e a sepse microbiana. *O choque é caracterizado por hipotensão sistêmica, devido à redução do débito cardíaco ou pela redução efetiva do volume sanguíneo circulante.* As consequências são a *perfusão tecidual deficiente e a hipoxia celular.* No início, a lesão celular é reversível; contudo, o choque prolongado leva, em alguns casos, a uma lesão tecidual irreversível frequentemente fatal.

As causas de choque dividem-se em três categorias gerais ([Tabela 4-3](#)):

O *choque cardiogênico* resulta de um baixo débito cardíaco devido à falência da bomba do miocárdio, podendo ser causado por danos intrínsecos ao miocárdio (infarto), arritmias ventriculares, compressão extrínseca (tamponamento cardíaco; [Cap. 12](#)), ou pela obstrução do fluxo (p. ex., embolia pulmonar).

O *choque hipovolêmico* resulta de um débito cardíaco baixo devido à perda do volume sanguíneo ou plasmático, tal como ocorre na hemorragia grave ou na perda de líquidos originados de queimaduras graves.

O *choque séptico* resulta da vasodilatação e do acúmulo sanguíneo periférico como um componente de uma reação imunológica sistêmica a uma infecção bacteriana ou fúngica. Sua patogênese é complexa e discutida com mais detalhes posteriormente.

TABELA 4-3 Três Tipos Principais de Choque

Tipo de Choque	Exemplos Clínicos	Principais Mecanismos
Cardiogênico		
	Infarto do miocárdio	Falência da bomba miocárdica devido a dano miocárdio intrínseco, pressão extrínseca ou obstrução do fluxo
	Ruptura ventricular	
	Arritmia	
	Tamponamento cardíaco	
	Embolia pulmonar	
HIPOVOLÊMICO		
	Perda líquida (p. ex., hemorragia, vômitos,	

diarreia, queimaduras ou trauma	Volume plasmático ou sanguíneo inadequado
---------------------------------	---

SÉPTICO

Infecções microbianas devastadoras (bacterianas ou fúngicas)	Vasodilatação periférica com acúmulo de sangue; ativação/lesão endotelial; dano induzido por leucócitos; coagulação intravascular disseminada; ativação das cascatas de citocinas
Superantígenos (p. ex., síndrome do choque tóxico)	

Com menor frequência, o choque pode ocorrer nos episódios de um acidente anestésico ou de uma lesão na medula espinal (*choque neurogênico*), como resultado de perda do tônus vascular e acúmulo sanguíneo periférico. O *choque anafilático* significa uma vasodilatação sistêmica e um aumento da permeabilidade vascular causados por uma reação de hipersensibilidade mediada por IgE ([Cap. 6](#)). Nessas situações, a vasodilatação generalizada resulta em hipoxia e hipoperfusão tecidual.

PATOGENIA DO CHOQUE SÉPTICO

O choque séptico está associado a distúrbios hemodinâmicos e hemostáticos graves e, por isso, será mais bem detalhado neste momento. Tal condição, com um índice de mortalidade de aproximadamente 20%, classifica-se em primeiro lugar entre as causas de óbito nas unidades de terapia intensiva, representando mais de 200.000 óbitos a cada ano nos Estados Unidos.⁵⁷ Sua incidência está aumentando, de forma irônica, devido às melhorias no suporte de vida para os pacientes criticamente doentes e pelo aumento de indivíduos imunocomprometidos (devido a quimioterapia, imunossupressão ou infecção pelo HIV). Atualmente, o choque séptico é mais frequentemente desencadeado por infecções de bactérias Gram-positivas, seguidas por bactérias gram-negativas e infecções fúngicas.⁵⁷ Por esse motivo, o antigo sinônimo “choque endotóxico” não é apropriado.

No choque séptico, a vasodilatação sistêmica e o acúmulo sanguíneo na periferia induzem à hipoperfusão tecidual, apesar de o débito cardíaco poder estar preservado ou até aumentado no início do processo. Este evento é acompanhado de lesão e ativação de numerosas células endoteliais, que, com frequência, levam a um estado de hipercoagulabilidade que pode manifestar-se como CID. Além disso, o choque séptico está associado a alterações no metabolismo que suprimem diretamente a função celular. O efeito líquido dessas anormalidades é a hipoperfusão e a disfunção de múltiplos órgãos, resultando em importantes morbidade e mortalidade associadas à sepse.

A capacidade de diversos micro-organismos causarem o choque séptico (algumas vezes, mesmo quando a infecção está localizada em uma área do corpo)⁵⁸ é coerente com o conceito de que vários constituintes microbianos podem iniciar o processo. Como você pode recordar do [Capítulo 2](#), os macrófagos, os neutrófilos e as outras células do sistema imune inato expressam um certo número de receptores que respondem a várias substâncias derivadas de micro-organismos. Uma vez ativadas, essas células liberam mediadores inflamatórios, assim como uma variedade de fatores imunossupressivos que modificam a resposta do hospedeiro. Além disso, os constituintes microbianos também ativam elementos humorais da imunidade inata, principalmente as vias do sistema complemento e da coagulação. Esses mediadores combinam-se com os efeitos diretos dos constituintes microbianos no endotélio, formando um complexo que não é completamente entendido, de forma a produzir o choque séptico ([Fig. 4-20](#)).^{59,60} and [61](#) Os principais fatores que contribuem para a sua fisiopatologia incluem os seguintes:

Mediadores Inflamatórios. Vários constituintes da parede celular microbiana ocupam os receptores dos neutrófilos, das células inflamatórias mononucleares e das células endoteliais, levando à ativação celular. Os receptores *Toll-like* (TLR, [Cap. 2](#)) reconhecem os elementos microbianos e ativam as respostas que iniciam a sepse. Contudo, camundongos geneticamente deficientes em TLR também desenvolvem a sepse^{59,60} e, por isso, acredita-se que outras vias provavelmente estão envolvidas na iniciação de sepse em humanos (p. ex., proteína G acoplada a receptores que detectam peptídeos bacterianos e proteínas 1 e 2 de domínio de oligomerização de nucleotídeos [NOD1, NOD2]).⁶² Após a ativação, as células inflamatórias produzem TNF, IL-1, IFN- γ , IL-12 e IL-18, assim como outros mediadores inflamatórios, como a proteína 1 do grupo de alta mobilidade (HMGB1).⁶² As espécies reativas de oxigênio e os mediadores lipídicos, tais como as prostaglandinas e o

fator de ativação plaquetária (PAF) são também elaborados. Essas moléculas efetoras ativam as células endoteliais (e outros tipos celulares), resultando em expressão de moléculas de adesão, um fenótipo pró-coagulante, e uma produção secundária de citocinas.

61 A *cascata do complemento* também é ativada por componentes microbianos, de maneira direta ou através da atividade proteolítica da plasmina (**Cap. 2**), resultando na produção de anafilotoxinas (C3a, C5a), fatores quimiotáticos (C5a) e opsoninas (C3b) que contribuem para o estado pró-inflamatório. **63** Além disso, os componentes microbianos, tais como a endotoxina, podem ativar diretamente a coagulação através do fator XII e indiretamente pela alteração na função endotelial (discutidas a seguir). O estado pró-coagulante sistêmico induzido pela sepse não somente leva à trombose, mas também aumenta a inflamação através de efeitos mediados pelo receptor ativado por protease (PAR), encontrado nas células inflamatórias.

Ativação das células endoteliais e lesão. A ativação de células endoteliais pelos constituintes microbianos ou mediadores inflamatórios produzidos por leucócitos apresenta três grandes consequências: (1) trombose (2); aumento da permeabilidade vascular e (3) vasodilatação. *O transtorno da coagulação é suficiente para produzir uma complicação importante de CID*

em até metade dos pacientes sépticos. **60** A sepse altera a expressão de inúmeros fatores para favorecer a coagulação. As citocinas pró-inflamatórias resultam em um aumento da produção do fator tecidual pelas células endoteliais (assim com os monócitos) e, ao mesmo tempo, controlam a fibrinólise pelo aumento da expressão de PAI-1 (**Figs. 4-6B** e **4-8**). A produção de outros fatores anticoagulantes endoteliais, tais como o inibidor da via do fator tecidual, a trombosmodulina e a proteína C (**Figs. 4-6** e **4-8**), está diminuída. **60,61,64** A tendência dos mecanismos pró-coagulantes é ainda mais exacerbada pela diminuição do fluxo sanguíneo ao nível dos pequenos vasos, produzindo estase e diminuindo e enfraquecendo os fatores de coagulação ativados. Em conjunção, esses efeitos promovem a deposição de trombos ricos em fibrina nos pequenos vasos, frequentemente ao longo de todo

o corpo, o que também contribui para a hipoperfusão tecidual. **60** Na CID desenvolvida, o consumo dos fatores de coagulação das plaquetas é tão intenso que as deficiências nesses fatores parecem levar, concomitantemente, ao sangramento e à hemorragia (**Cap. 14**). O aumento da permeabilidade vascular leva à exsudação de líquido no interstício, causando edema e um aumento na pressão do líquido intersticial, que podem dificultar ainda mais o fluxo de sangue para os tecidos, principalmente após a reanimação do paciente com líquidos intravenosos. O endotélio também aumenta a expressão da indução de óxido nítrico sintetase e a produção de óxido nítrico (NO). Essas alterações, em conjunto com o aumento dos mediadores inflamatórios vasoativos (p. ex., C3a, C5a e PAF), provocam o relaxamento do músculo liso vascular sistêmico, levando à hipotensão e à diminuição da perfusão tecidual.

Anormalidades metabólicas. Os pacientes sépticos apresentam resistência a insulina e hiperglicemia. As citocinas, como o TNE, IL-1, hormônios induzidos por estresse (como o glucagon, o hormônio do crescimento e glicocorticoides), e as catecolaminas são direcionadas à gliconeogênese. Ao mesmo tempo, as citocinas pró-inflamatórias suprimem a liberação de insulina, enquanto, simultaneamente, promovem a resistência à insulina no fígado e em outros tecidos, provavelmente pela expressão deficiente de GLUT-4, **65** um transportador de glicose, para a superfície. A hiperglicemia diminui a função dos neutrófilos – deste modo, suprimindo a atividade bactericida – e causa um aumento na expressão das

moléculas de adesão nas células endoteliais.⁶⁵ Apesar de a sepse estar inicialmente associada a um surto agudo de produção de glicocorticoides, esta fase é frequentemente seguida por insuficiência adrenal e um déficit funcional de glicocorticoides. Isto pode decorrer da depressão da capacidade de síntese da glândula suprarrenal intacta ou de uma ampla necrose adrenal devido à CID (*síndrome de Waterhouse-Friderichsen*, [Cap. 24](#)).

Supressão imune. O estado de hiperinflamação iniciado pela sepse pode ativar os mecanismos imunossupressores de contrarregulação, que podem envolver tanto a imunidade inata quanto a adaptativa.⁵⁹⁶⁰ and [61](#) Os mecanismos propostos para a supressão imune incluem uma mudança de citocinas pró-inflamatórias (T_H1) para anti-inflamatórias (T_H2) ([Cap. 6](#)), produção de mediadores anti-inflamatórios (p. ex., receptor solúvel do TNF, receptores antagonistas de IL-1 e IL-10), apoptose dos linfócitos, os efeitos imunossupressores das células apoptóticas e a indução da anergia celular.⁵⁹⁶⁰ and [61](#) É ainda discutido se os mediadores de imunossupressão são deletérios ou protetores na sepse.
[59](#)

Disfunção do órgão. A hipotensão sistêmica, o edema intersticial e a trombose de pequenos vasos diminuem o fornecimento de oxigênio e nutrientes para os tecidos, que deixam de utilizar adequadamente os nutrientes que são fornecidos, devido às mudanças no metabolismo celular. Os altos níveis de citocinas e mediadores secundários podem diminuir a contratilidade miocárdica e o débito cardíaco, e o aumento da permeabilidade vascular e a lesão endotelial podem levar à *síndrome da angústia respiratória do adulto* ([Cap. 15](#)). Em última análise, esses fatores podem conspirar para causar a falência de múltiplos órgãos, principalmente nos rins, no fígado, nos pulmões e no coração, culminando em óbito.

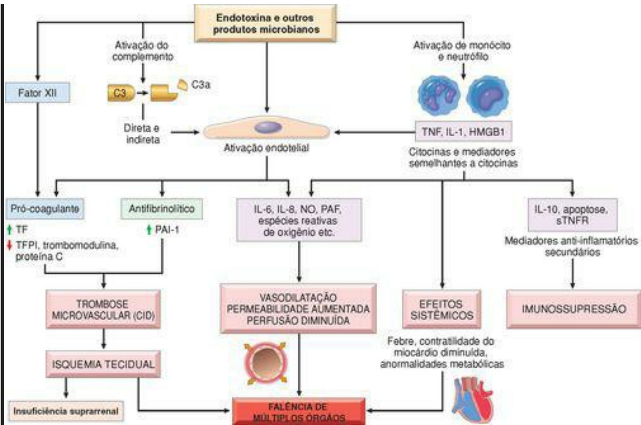


FIGURA 4-20

Principais vias patogênicas no choque. Os produtos microbianos ativam as células endoteliais e os elementos celulares e humorais do sistema imune inato, iniciando uma cascata de eventos que levam a um estágio final de falência de múltiplos órgãos. Os detalhes adicionais são dado no texto. CID, Coagulação vascular disseminada; HMGB1, proteína 1 do grupo de alta mobilidade; NO, óxido nítrico; PAF, fator de ativação plaquetário; PAI-1, inibidor do ativador do plasminogênio 1; sTNFR, receptor do TNF solúvel; TF, fator tecidual; TFPI, inibidor da via do fator tecidual.

A gravidade e o resultado do choque séptico são provavelmente dependentes da extensão e da virulência da infecção, do estado imunológico do hospedeiro, da presença de outras condições comórbidas e dos níveis e padrões da produção de mediadores. A multiplicidade dos fatores e a complexidade das interações que constituem a base da sepse explicam a razão de a maioria das tentativas de terapia intravenosa utilizando antagonistas de mediadores específicos ter apresentado pouco benefício (no melhor dos casos) e até poder apresentar efeitos deletérios em alguns casos. ⁵⁹ A conduta ideal continua sendo o tratamento com antibióticos adequados, a terapia intensiva com insulina para a hiperglicemia, a ressuscitação com líquidos para manter a

pressão sistêmica e as “doses fisiológicas” de corticosteroides para corrigir uma relativa insuficiência suprarrenal. [59](#) A administração de proteína C ativada (para evitar a produção de trombina e, assim, reduzir a inflamação e a coagulação) pode apresentar algum efeito benéfico nos casos de sepse grave, mas isso ainda não está bem estabelecido. É suficiente dizer que, mesmo nos melhores centros clínicos, o choque séptico permanece um desafio clínico persistente. [58](#)

É válido mencionar que um grupo adicional de proteínas bacterianas secretadas, denominadas *superantígenos*, também pode causar uma síndrome semelhante ao choque séptico (p. ex., *síndrome do choque tóxico*). Os superantígenos são linfócitos T policlonais ativados que induzem a liberação de altos níveis de citocinas, que resultam em uma variedade de manifestações clínicas, indo desde uma erupção cutânea difusa a vasodilatação, hipotensão e óbito. [66](#)

ESTÁGIOS DO CHOQUE

O choque é um distúrbio progressivo que, se não corrigido, leva ao óbito. O(s) exato(s) mecanismo(s) do óbito pela sepse é (são) ainda incerto(s); exceto por um aumento da apoptose nos linfócitos e eritrócitos, ocorre morte celular mínima e os pacientes raramente apresentarão uma hipotensão refratária. ⁶¹ No entanto, para o choque hipovolêmico e cardiogênico, as vias de morte celular são razoavelmente bem compreendidas. A menos que o insulto seja grave e rapidamente letal (p. ex., uma hemorragia grave de um aneurisma da aorta rompido), o choque nessas situações tende a evoluir (embora um pouco artificial) através de três fases gerais:

Uma *fase inicial não progressiva* durante a qual os mecanismos compensatórios reflexos são ativados e a perfusão de órgãos vitais é mantida

Um *estágio progressivo* caracterizado por hipoperfusão tecidual e início de um agravamento circulatório e desequilíbrio metabólico, incluindo acidose

Um *estágio irreversível* que se estabelece no organismo após ocorrer uma lesão celular e tecidual tão intensa que, mesmo se os defeitos hemodinâmicos fossem corrigidos, a sobrevivência não seria possível.

No início da fase não progressiva do choque, uma variedade de mecanismos neuro-humorais contribui para manter o débito cardíaco e a pressão sanguínea. Estes incluem os reflexos barorreceptores, a liberação de catecolaminas, a ativação do eixo renina-angiotensina, a liberação de ADH e estimulação simpática generalizada. O efeito final é a *taquicardia*, a *vasoconstrição periférica* e a *conservação do líquido renal*. A vasoconstrição cutânea, por exemplo, é responsável pela frieza e palidez característica da pele no choque bem desenvolvido (embora o choque séptico possa, inicialmente, causar uma *vasodilatação* cutânea e, assim, exibir uma pele quente e com rubor). Os vasos coronarianos e cerebrais são menos sensíveis à resposta simpática e, desta forma, mantêm de forma relativamente normal o calibre, o fluxo sanguíneo e a distribuição de oxigênio.

Se as causas de base não forem corrigidas, o choque passa imperceptivelmente para a fase progressiva, durante a qual há hipoxia tecidual generalizada. No contexto da persistência do déficit de oxigênio, a respiração aeróbica intracelular é substituída por glicólise aneróbica com produção excessiva de ácido láctico. A resultante *acidose metabólica láctica diminui o pH tecidual e torna menos intensa a resposta vasomotora*; as arteríolas se dilatam e o sangue começa a acumular-se na microcirculação. O acúmulo periférico não apenas agrava o débito cardíaco, mas também coloca em risco o EC para o desenvolvimento de lesão anóxica com CID subsequente. Com a hipoxia tecidual generalizada, os órgãos vitais são afetados e, assim, inicia a falência.

Caso não haja intervenção, o processo entra, eventualmente, em um estágio irreversível. A lesão celular generalizada é refletida na saída da enzima lisossômica, agravando ainda mais o estado do choque. A função contrátil do miocárdio agrava-se, em parte, devido à síntese de óxido nítrico. Se o intestino isquêmico permitir que a flora intestinal penetre na circulação, o choque bacteriano pode estar sobreposto. Nesse momento, o paciente apresenta oclusão renal completa como resultado de uma necrose tubular aguda ([Cap. 20](#)) e, apesar de medidas heroicas, o agravamento clínico quase inevitavelmente resulta em óbito.

Morfologia. As alterações teciduais e celulares induzidas pelo choque cardiogênico ou hipovolêmico são essencialmente aquelas da lesão hipóxica ([Cap. 1](#)); essas alterações podem manifestar-se em qualquer tecido, embora sejam particularmente evidentes no cérebro, no coração, nos pulmões, nos rins, nas glândulas adrenais e no trato gastrointestinal. As alterações **suprarrenais** no choque são aquelas observadas em todas as formas de estresse; essencialmente há depleção de células lipídicas corticais. Isto não reflete exaustão suprarrenal, mas, sem dúvidas, conversão das células vacuoladas relativamente inativas para células metabolicamente ativas que utilizam lipídios armazenados para a síntese de esteroides. Os **rins** normalmente exibem necrose tubular aguda ([Cap. 20](#)). Os **pulmões** são raramente afetados no choque hipovolêmico puro, pois eles são resistentes à lesão hipóxica. No entanto, quando o choque é causado por sepsis bacteriana ou trauma, podem desenvolver-se alterações de **dano alveolar difuso** ([Cap. 15](#)), sendo denominadas de pulmão de choque. No choque séptico, o desenvolvimento de CID leva à deposição generalizada de microtrombos ricos em fibrina, principalmente no cérebro, no coração, nos pulmões, nos rins, nas glândulas suprarrenais e no trato gastrointestinal. Com frequência, o consumo de fatores plaquetários e de coagulação também leva ao aparecimento de petéquias hemorrágicas na superfície serosa e na pele.

Com exceção da perda isquêmica dos neurônios e dos miócitos, praticamente todos os tecidos podem voltar à normalidade caso o paciente sobreviva. Infelizmente, a maioria dos pacientes com alterações irreversíveis devido ao choque grave morre antes da recuperação tecidual.

Consequências Clínicas. As manifestações clínicas do choque dependem da injúria precipitante. Nos choques hipovolêmico e cardiogênico, *o paciente apresenta-se com hipotensão, um pulso rápido e fraco, taquipneia e pele cianótica, fria e pegajosa*. No choque séptico, *a pele pode estar inicialmente quente e com rubor devido à vasodilatação periférica*. A primeira ameaça à vida deriva da catástrofe de base que precipitou o choque (p. ex., infarto do miocárdio, hemorragia grave ou sepsis). Entretanto, de forma rápida, as alterações cardíacas, cerebrais e pulmonares secundárias ao choque agravam o problema. Eventualmente, as perturbações eletrolíticas e a acidose metabólica também exacerbam o quadro. Os indivíduos que sobrevivem às complicações iniciais podem entrar em uma *segunda fase dominada pela insuficiência renal* e marcada por uma queda progressiva do débito urinário, assim como por desequilíbrios líquidos e eletrolíticos graves.

O prognóstico varia de acordo com a origem e a duração do choque. Assim, mais de 90% dos pacientes jovens com choque hipovolêmico e sob os demais aspectos sobrevivem com tratamento adequado; em comparação, o choque séptico ou o choque cardiogênico associados a infarto do miocárdio extenso podem apresentar substancialmente as piores taxas de mortalidade, mesmo com um excelente atendimento.

REFERÊNCIAS

1. Schrier, R; Abraham, W, Hormones and hemodynamics in heart failure, *N Engl J Med*

2. Chen, H; Schrier, R, Pathophysiology of volume overload in acute heart failure syndromes, *Am J Med* **119** (2006) S11.
3. Arnout, J; *et al.*, Haemostasis, *Handb Exp Pharmacol* **176** (Pt 2) (2006) 1.
4. Hoffman, M; Monroe, D, Coagulation 2006: a modern view of hemostasis, *Hematol Oncol Clin North Am* **21** (2007) 1.
5. Michiels, C, Endothelial cell functions, *J Cell Physiol* **196** (2003) 430.
6. Galley, H; Webster, N, Physiology of the endothelium, *Br J Anaesth* **93** (2004) 105.
7. Pries, A; Kuebler, W, Normal endothelium, *Handb Exp Pharmacol* **176** (Pt 1) (2006) 1.
8. Mackman, N, Tissue-specific hemostasis in mice, *Arterioscler Thromb Vasc Biol* **25** (2005) 2273.
9. Esmon, C, Inflammation and the activated protein C anticoagulant pathway, *Semin Thromb Hemost* **32** (Suppl 1) (2006) 49.
- 10 Crawley, J; Lane, D, The haemostatic role of tissue factor pathway inhibitor, *Arterioscler Thromb Vasc Biol* (2007).
- 11 Ruggeri, Z, Von Willebrand factor: looking back and looking forward, *Thromb Haemost* **98** (2007) 55.
- 12 Monroe, D; Key, N, The tissue factor-factor VIIa complex: procoagulant activity, regulation, and multitasking, *J Thromb Haemost* **5** (2007) 1097.
- 13 Andrews, R; Berndt, M, Platelet physiology and thrombosis, *Thromb Res* **114** (2004) 447.
- 14 Briedé, J; *et al.*, von Willebrand factor stimulates thrombin-induced exposure of procoagulant phospholipids on the surface of fibrin-adherent platelets, *J Thromb Haemost* **1** (2003) 559.
- 15 Lentz, B, Exposure of platelet membrane phosphatidylserine regulates blood coagulation, *Prog Lipid Res* **42** (2003) 423.
- 16 Salles, I; *et al.*, Inherited traits affecting platelet function, *Blood Rev* (2008).
- 17 Husmann, M; Barton, M, Therapeutical potential of direct thrombin inhibitors for atherosclerotic vascular disease, *Expert Opin Investig Drugs* **16** (2007) 563.
- 18 Schneider, D; Aggarwal, A, Development of glycoprotein IIb-IIIa antagonists: translation of pharmacodynamic effects into clinical benefit, *Expert Rev Cardiovasc Ther* **2** (2004) 903.
- 19 Mackman, N; *et al.*, Role of the extrinsic pathway of blood coagulation in hemostasis and thrombosis, *Arterioscler Thromb Vasc Biol* **27** (2007) 1687.
- 20 Crawley, J; *et al.*, The central role of thrombin in hemostasis, *J Thromb Haemost* **5** (Suppl 1) (2007) 95.
- 21 Coughlin, S, Protease-activated receptors in hemostasis, thrombosis and vascular biology, *J Thromb Haemost* **3** (2005) 1800.
- 22 Landis, R, Protease activated receptors: clinical relevance to hemostasis and inflammation, *Hematol Oncol Clin North Am* **21** (2007) 103.
- 23 Cesarman-Maus, G; Hajjar, K, Molecular mechanisms of fibrinolysis, *Br J Haematol*

- 129 (2005) 307.
- 24 Cale, J; Lawrence, D, Structure-function relationships of plasminogen activator inhibitor-1 and its potential as a therapeutic agent, *Curr Drug Targets* **8** (2007) 971.
- 25 Cushman, M, Epidemiology and risk factors for venous thrombosis, *Semin Hematol* **44** (2007) 62.
- 26 Nesbitt, W; *et al.*, The impact of blood rheology on the molecular and cellular events underlying arterial thrombosis, *J Mol Med* **84** (2006) 989.
- 27 Seligsohn, U; Lubetsky, A, Genetic susceptibility to venous thrombosis, *N Engl J Med* **344** (2001) 1222.
- 28 Feero, W, Genetic thrombophilia, *Prim Care* **31** (2004) 685.
- 29 Middeldorp, S; Levi, M, Thrombophilia: an update, *Semin Thromb Hemost* **33** (2007) 563.
- 30 Rosendorff, A; Dorfman, D, Activated protein C resistance and factor V Leiden, *Arch Pathol Lab Med* **131** (2007) 866.
- 31 Danckwardt, S; *et al.*, 3' end processing of the prothrombin mRNA in thrombophilia, *Acta Haematol* **115** (2006) 192.
- 32 Jakubowski, H, The molecular basis of homocysteine thiolactone-mediated vascular disease, *Clin Chem Lab Med* **45** (2007) 1704.
- 33 Gatt, A; Makris, M, Hyperhomocysteinemia and venous thrombosis, *Semin Hematol* **44** (2007) 70.
- 34 Kottke-Marchant, K, Genetic polymorphisms associated with venous and arterial thrombosis: an overview, *Arch Pathol Lab Med* **126** (2002) 295.
- 35 Emmerich, J; *et al.*, Combined effect of factor V Leiden and prothrombin 20210A on the risk of venous thromboembolism—pooled analysis of 8 case-control studies including 2310 cases and 3204 controls. Study Group for Pooled-Analysis in Venous Thromboembolism, *Thromb Haemost* **86** (2001) 809.
- 36 Gallus, A, Travel, venous thromboembolism, and thrombophilia, *Semin Thromb Hemost* **31** (2005) 90.
- 37 Kuipers, S; *et al.*, Travel and venous thrombosis: a systematic review, *J Intern Med* **262** (2007) 615.
- 38 Rosendaal, F; *et al.*, Estrogens, progestogens and thrombosis, *J Thromb Haemost* **1** (2003) 1371.
- 39 Zwicker, J; *et al.*, Cancer-associated thrombosis, *Crit Rev Oncol Hematol* **62** (2007) 126.
- 40 Castelli, R; *et al.*, Heparin induced thrombocytopenia: pathogenetic, clinical, diagnostic and therapeutic aspects, *Cardiovasc Hematol Disord Drug Targets* **7** (2007) 153.
- 41 Warkentin, T, Heparin-induced thrombocytopenia, *Hematol Oncol Clin North Am* **21** (2007) 589.
- 42 Warkentin, T; *et al.*, Heparin-induced thrombocytopenia associated with fondaparinux, *N Engl J Med* **356** (2007) 2653.
- 43 Pierangeli, S; *et al.*, Antiphospholipid antibodies and the antiphospholipid syndrome: an update on treatment and pathogenic mechanisms, *Curr Opin Hematol* **13** (2006) 366.

- 44 Merrill, J; Asherson, R, Catastrophic antiphospholipid syndrome, *Nat Clin Pract Rheumatol* **2** (2006) 81.
- 45 Hegde, V; *et al.*, Cardiovascular surgical outcomes in patients with the antiphospholipid syndrome—a case-series, *Heart Lung Circ* **16** (2007) 4237.
- 46 Varki, A, Trousseau's syndrome: multiple definitions and multiple mechanisms, *Blood* **110** (2007) 1723.
- 47 Levi, M, Disseminated intravascular coagulation, *Crit Care Med* **35** (2007) 21915.
- 48 Stein, P; *et al.*, Trends in the incidence of pulmonary embolism and deep venous thrombosis in hospitalized patients, *Am J Cardiol* **95** (2005) 1525.
- 49 Heit, J, Venous thromboembolism epidemiology: implications for prevention and management, *Semin Thromb Hemost* **28** (Suppl 2) (2002) 3.
- 50 Goldhaber, S, Pulmonary embolism, *Lancet* **363** (2004) 1295.
- 51 Rahimtoola, A; Bergin, J, Acute pulmonary embolism: an update on diagnosis and management, *Curr Probl Cardiol* **30** (2005) 61.
- 52 Parisi, D; *et al.*, Fat embolism syndrome, *Am J Orthop* **31** (2002) 507.
- 53 Habashi, N; *et al.*, Therapeutic aspects of fat embolism syndrome, *Injury* **37** (Suppl 4) (2006) S68.
- 54 Mirski, M; *et al.*, Diagnosis and treatment of vascular air embolism, *Anesthesiology* **106** (2007) 164.
- 55 Tetzlaff, K; Thorsen, E, Breathing at depth: physiologic and clinical aspects of diving while breathing compressed gas, *Clin Chest Med* **26** (2005) 355 .
- 56 Moore, J; Baldisseri, M, Amniotic fluid embolism, *Crit Care Med* **33** (10 Suppl) (2005) S279.
- 57 Martin, G; *et al.*, The epidemiology of sepsis in the United States from 1979 through 2000, *N Engl J Med* **348** (2003) 1546.
- 58 Munford, R, Severe sepsis and septic shock the role of gram-negative bacteremia, *Annu Rev Pathol* **1** (2006) 467.
- 59 Hotchkiss, R; Karl, I, The pathophysiology and treatment of sepsis, *N Engl J Med* **348** (2003) 138.
- 60 Remick, D, Pathophysiology of sepsis, *Am J Pathol* **170** (2007) 1435.
- 61 Cohen, J, The immunopathogenesis of sepsis, *Nature* **420** (2002) 885.
- 62 Fink, M, Neuropeptide modulators of high mobility group box 1 secretion as potential therapeutic agents for severe sepsis, *Am J Pathol* **172** (2008) 1171.
- 63 Albrecht, E; Ward, P, Complement-induced impairment of the innate immune system during sepsis, *Curr Infect Dis Rep* **7** (2005) 349.
- 64 vanAmersfoort, E; *et al.*, Receptors, mediators, and mechanisms involved in bacterial sepsis and septic shock, *Clin Microbiol Rev* **16** (2003) 379.
- 65 Marik, P; Raghaven, M, Stress-hyperglycemia, insulin and immunomodulation in sepsis, *Int Care Med* **30** (2004) 748.
- 66 Zamoy ska, R, Superantigens: supersignalers? *Sci STKE* **358** (2006) 45.

5. Doenças Genéticas

Arquitetura Genética Humana

Genes e Doenças Humanas

Mutações

Doenças Mendelianas

Padrões de Transmissão de Doenças Monogênicas

Doenças Autossômicas Dominantes

Doenças Autossômicas Recessivas

Doenças Ligadas ao X

Bases Bioquímicas e Moleculares das Doenças Monogênicas (Mendelianas)

Defeitos Enzimáticos e Suas Consequências

Defeitos em Receptores e Sistemas de Transporte

Alterações na Estrutura, Função ou Quantidade de Proteínas não Enzimáticas

Reações Adversas a Drogas Determinadas Geneticamente

Doenças Associadas a Defeitos em Proteínas Estruturais

Síndrome de Marfan

Síndromes de Ehlers-Danlos (EDS)

Doenças Associadas a Defeitos em Proteínas Receptoras

Hipercolesterolemia Familiar

Doenças Associadas a Defeitos Enzimáticos

Doenças de Armazenamento Lisossômico

Doenças do Armazenamento do Glicogênio (Glicogenoses)

Alcaptonúria (Ocronose)

Doenças Associadas a Defeitos em Proteínas Que Regulam o Crescimento Celular

Doenças Poligênicas Complexas

Doenças Cromossômicas

Cariótipo Normal

Anomalias Estruturais dos Cromossomos

Doenças Citogenéticas Envolvendo Autossomos

Trissomia do 21 (Síndrome de Down)

Outras Trissomias

Síndrome da Deleção do Cromossomo 22q11.2

Doenças Citogenéticas Envolvendo Cromossomos Sexuais

Síndrome de Klinefelter

Síndrome de Turner

Doenças Monogênicas com Herança não Clássica

Doenças Causadas por Mutações de Repetição de Trinucleotídeos

Síndrome do X Frágil

Mutações em Genes Mitocondriais – Neuropatia Óptica Hereditária de Leber

Impressão Genômica

Síndrome de Prader-Willi e Síndrome de Angelman

Mosaicismo Gonadal

Diagnóstico Molecular de Doenças Genéticas*

Indicações para Análise de Alterações Genéticas na Linhagem Germinativa

Indicações para Análise de Alterações Genéticas Adquiridas

PCR e Detecção de Alterações na Sequência de DNA

Detecção Direta de Alterações na Sequência de DNA por Sequenciamento

Detecção de Mutações no DNA por Métodos Indiretos

Marcadores Polimórficos e Diagnóstico Molecular

Polimorfismos e Análise Genômica Global

Análise Molecular de Alterações Genômicas

Southern Blotting

Hibridização *In Situ* Fluorescente

Hibridização Genômica Comparativa com base em Microarranjos (CGH em Microarranjos)

Alterações Epigenéticas

Análise de RNA

*Agradecemos a preciosa ajuda do Dr. A. John Iafrate (Massachusetts General Hospital, Boston, MA) na revisão da seção sobre diagnóstico molecular.

Arquitetura Genética Humana

O genoma humano foi totalmente sequenciado e, como resultado, muito se aprendeu a respeito da “arquitetura genética” dos seres humanos. ¹ Algumas das características descobertas sobre o genoma humano, aliás, mostraram-se inesperadas. Por exemplo, menos de 2% do genoma humano codifica proteínas, enquanto metade do genoma é formada por blocos de sequências de DNA repetitivo cujas funções permanecem misteriosas. Porém, a descoberta totalmente inesperada foi o fato dos seres humanos possuírem de 20.000 a 25.000 genes que codificam proteínas em seu genoma, contrariando previsões anteriores que estimaram a presença de mais de 100.000 genes. Essa quantidade de genes presentes no genoma humano é semelhante à quantidade de genes presentes no genoma da planta mostarda, ou seja, 26.000 genes! Porém, sabe-se também que, através do processamento alternativo do RNA mensageiro, esses 25.000 genes humanos podem gerar mais de 100.000 proteínas. Os seres humanos, portanto, não são tão pobres afinal de contas. Com o término do Projeto do Genoma Humano, um novo termo foi adicionado ao vocabulário médico: *genômica*. Enquanto a genética estuda alguns poucos genes e seus efeitos fenotípicos, a genômica estuda todos os genes no genoma e suas interações. ² A análise de tumores por microarranjo de DNA ([Cap. 7](#)) é um exemplo excelente de aplicação clínica atual da genômica.

Outra revelação surpreendente advinda do progresso recente da genômica é que, em média, quaisquer dois indivíduos compartilham mais de 99,5% das suas sequências de DNA. ³ Portanto, a notável diversidade existente entre os seres humanos está codificada em menos de 0,5% de nosso DNA. Os segredos relacionados com predisposição a doenças e respostas aos agentes ambientais devem estar, portanto, nessas variações. Embora pequeno quando comparado a todas as sequências nucleotídicas, este 0,5% representa cerca de 15 milhões de pares de bases. As duas formas mais comuns de variações do DNA no genoma humano são os *polimorfismos de um único nucleotídeo (SNPs)* e as *variações de número de cópia (CNVs)*. Os SNPs são variações que ocorrem isoladamente em apenas um nucleotídeo do genoma e são, quase, sempre bialélicas (i. e., somente duas bases diferentes podem existir em uma dada posição do genoma na população, tais como o A ou T). Mapas de SNPs do genoma humano vêm sendo construídos e, até o momento, foram identificados mais de 6 milhões de SNPs na população humana, muitos dos quais apresentam grandes variações de frequência entre diferentes populações. Os SNPs podem ocorrer em qualquer parte do genoma – em éxons, introns ou regiões intergênicas, mas menos de 1% dos SNPs ocorrem em regiões codificadoras. Essas variações em sequências codificadoras são importantes, já que elas podem alterar o produto gênico e predispor os indivíduos que as possuem a uma diferença fenotípica ou a uma doença. Porém, um SNP é, de forma geral, apenas um marcador que é cotransmitido com um gene associado a uma doença devido à proximidade física entre o SNP e o referido gene. Outra forma de expressar esse fato é que o SNP e o fator genético causador da doença estão em *desequilíbrio de ligação*. Há esperança de que os SNPs possam ser utilizados como marcadores confiáveis de risco de doenças poligênicas complexas, tais como diabetes tipo II e hipertensão, e que a identificação das suas variantes possa favorecer o desenvolvimento de estratégias para prevenção de doenças (discutidas adiante).

As CNVs são uma forma de variação genética identificadas recentemente e consistem em diferentes números de grandes trechos contínuos de DNA que variam de 1.000 pares de bases a

milhões de pares de bases. ^{4.5} Em alguns casos, esses *loci* são, como os SNPs, bialélicos e estão simplesmente duplicados ou deletados em um subgrupo da população. Em outros casos, há rearranjos complexos do material genômico com múltiplos alelos na população humana. Estima-se atualmente que as CNVs sejam responsáveis por cerca de 5 a 24 milhões de pares de bases de diferença entre quaisquer dois indivíduos. ⁶ Aproximadamente 50% das CNVs envolvem sequências codificadoras de genes; portanto, as CNVs podem ser as grandes responsáveis pela diversidade fenotípica humana. Certas famílias de genes aparecem significativamente em maior abundância em regiões afetadas pelas CNVs, como os genes envolvidos com o sistema imunológico e aqueles envolvidos com o sistema nervoso. Assume-se que a diversidade do número de cópias nessas famílias de genes esteja sujeita a uma forte seleção evolutiva, por que tais genes aumentariam a adaptação dos humanos às mudanças ambientais. Atualmente, nosso conhecimento sobre as CNVs é menor do que sobre os SNPs e, portanto, a influência dessas CNVs sobre a susceptibilidade a doenças também é menos conhecida, embora possamos prever que tal influência seja substancial.

Deve-se salientar que, a despeito de todos esses avanços na compreensão das variações humanas, as alterações que ocorrem somente na sequência do DNA não podem explicar por si só a diversidade de fenótipos na população humana. Nem mesmo a genética clássica pode explicar como gêmeos monozigóticos podem ter fenótipos diferentes. ⁷ A resposta parece estar na *epigenética*, que são mudanças herdáveis na expressão gênica que não são causadas por alterações na sequência do DNA. As alterações epigenéticas estão envolvidas na geração de perfis de expressão gênica específicos para cada tecido e no fenômeno de impressão genômica. As bases bioquímicas das alterações epigenéticas e sua detecção são discutidas na seção “Diagnóstico Molecular”.

Assim como a genômica envolve o estudo de todas as sequências de DNA, a *proteômica* estuda a quantificação de todas as proteínas expressas em uma célula ou um tecido. A análise simultânea dos padrões de expressão de milhares de genes e proteínas forçou o desenvolvimento paralelo de técnicas computacionais capazes de gerenciar imensas quantidades de dados. Em resposta a essa necessidade, surgiu uma nova disciplina, a *bioinformática*. ⁸

Vale a pena mencionar que, até recentemente, o foco principal da identificação dos genes era a descoberta de genes estruturais que codificam proteínas. Estudos recentes indicam, porém, que um número muito grande de genes não codifica proteínas e que seus produtos exercem importantes funções regulatórias. Entre esses genes que não codificam proteínas, foram descobertos recentemente genes que codificam pequenas moléculas de RNA conhecidas como microRNAs (miRNAs). Os miRNAs, ao contrário de outros RNAs, não codificam proteínas, mas podem inibir a expressão gênica. O silenciamento da expressão gênica por miRNAs está preservado em todas as formas de vida – de plantas aos seres humanos –, e, portanto, deve ser um mecanismo fundamental da regulação gênica. Por causa da profunda influência dos miRNAs sobre a regulação gênica, essas moléculas estão assumindo uma importância central na compreensão dos processos relacionados ao desenvolvimento normal, assim como na compreensão dos processos relacionados com condições patológicas, como o câncer. ⁹ A importância da descoberta do silenciamento gênico pelos miRNAs é tanta que Andrew Fire e Craig Mello receberam o Prêmio Nobel em fisiologia ou medicina em 2006, somente 8 anos

após eles terem publicado seus trabalhos iniciais.

Atualmente, estima-se que há aproximadamente 1.000 genes humanos que codificam miRNA, o que corresponde a 5% do genoma humano. A transcrição dos genes que codificam miRNA produz transcritos primários que são processados dentro do núcleo para a formação de outras estruturas, os pré-miRNA ([Fig. 5-1](#)). Com a ajuda de proteínas transportadoras específicas, os pré-miRNA são exportados para o citoplasma. No citoplasma, os pré-miRNA são clivados pela enzima Dicer, gerando-se, então, miRNA maduros de dupla fita com cerca de 21 a 30 nucleotídeos de tamanho (daí o nome “micro”). Neste estágio, o miRNA ainda está com fita duplas. As fitas simples desse dúplex, então, são incorporadas a um complexo multiproteico chamado complexo de silenciamento induzido por RNA (RISC). O pareamento de bases entre a fita de miRNA e seu RNA mensageiro-alvo (mRNA) faz com que o RISC clive o mRNA ou reprima sua tradução. Dessa forma, o gene do qual o mRNA-alvo foi gerado é silenciado (após transcrição).¹⁰ Como a quantidade de genes que codificam miRNA é bem menor do que a quantidade de genes que codificam proteínas, um dado miRNA, portanto, pode silenciar muitos genes. O mecanismo preciso pelo qual a especificidade de um miRNA é determinada ainda precisa ser totalmente elucidado.

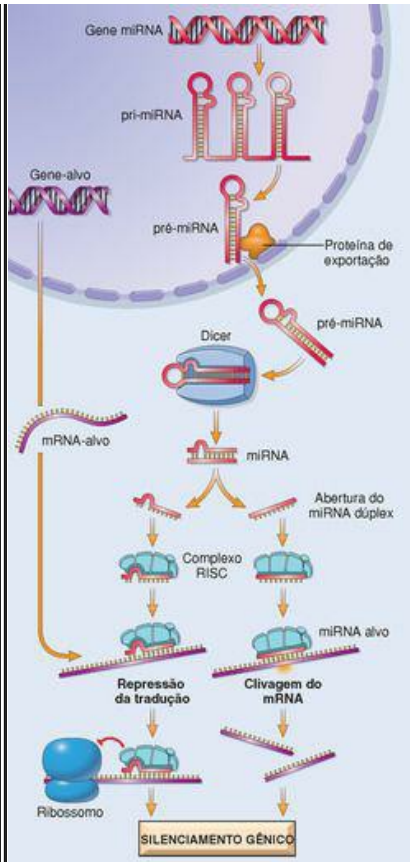


FIGURA 5-1

Geração de microRNAs e como essas moléculas regulam as funções dos genes. Pri-miRNA, microRNA primário transcrito; pré-miRNA, microRNA precursor; RISC, complexo de silenciamento induzido por RNA.

Os RNAs de interferência pequena (siRNA) são outra espécie de RNA que silencia genes. Os siRNAs funcionam de forma semelhante à dos miRNAs, exceto pelo fato de que os precursores dos siRNA são introduzidos nas células pelos pesquisadores. O processamento dessas moléculas pela Dicer e a clivagem dos mRNA-alvo pelo RISC ocorrem essencialmente da mesma forma descrita para os miRNA. Os siRNA estão tornando-se ferramentas poderosas para o estudo das funções dos genes e podem, no futuro, ser utilizados terapêuticamente para silenciar genes específicos, como os oncogenes, cujos produtos estão envolvidos na transformação neoplásica.

Genes e Doenças Humanas

As doenças genéticas são mais comuns do que se imagina. Estima-se que a frequência de doenças genéticas ao longo da vida seja de 670 por 1.000. ¹¹ Ainda, as doenças genéticas encontradas na prática médica representam somente a ponta do *iceberg*, já que tais doenças são aquelas com erros genotípicos menos extremos, que permitem o desenvolvimento embrionário completo e, portanto, o nascimento do indivíduo. Estima-se que 50% dos abortos espontâneos durante os primeiros meses de gestação tenham uma anomalia cromossômica detectável; além disso, há inúmeros pequenos erros ainda detectáveis e muitos outros que não o são. Cerca de 1% dos recém-nascidos possui uma anomalia cromossômica grosseira e aproximadamente 5% dos indivíduos com menos de 25 anos de idade desenvolvem uma doença séria com um componente genético significativo. Quantas outras mutações permanecem ocultas?

Antes de discutirmos sobre as aberrações específicas que podem causar doenças genéticas, é importante resumir a contribuição genética para as doenças humanas. As doenças genéticas humanas podem ser classificadas em três categorias:

Doenças relacionadas com mutações em um único gene. Essas mutações que, de forma geral, não estão presentes na população normal, causam doenças ou predisõem os indivíduos que as possuem a doenças. Tais mutações e suas doenças associadas são altamente penetrantes, ou seja, a presença da mutação está associada à doença em uma grande parte dos indivíduos. Como essas doenças são causadas por mutações em um único gene, elas geralmente obedecem ao padrão mendeliano clássico de herança e são também conhecidas como doenças mendelianas. Algumas exceções importantes a essa regra são discutidas adiante.

O estudo dos genes individuais e suas mutações é extremamente informativo para a medicina, já que grande parte do nosso conhecimento sobre muitos processos fisiológicos (tais como transporte de colesterol e a secreção de cloro) originaram-se da análise de doenças monogênicas. Embora informativas, essas doenças são geralmente raras, a menos que elas sejam mantidas em uma população por fortes forças seletivas (p. ex., anemia falciforme em áreas onde a malária é endêmica, [Cap. 14](#)).

Doenças cromossômicas. Essas doenças surgem a partir de alterações estruturais ou numéricas nos autossomos e nos cromossomos sexuais. Semelhantes às doenças monogênicas, as doenças cromossômicas são incomuns, mas possuem alta penetrância.

Doenças poligênicas complexas. Essas doenças são muito mais comuns do que as duas categorias previamente mencionadas. As doenças poligênicas complexas são causadas por interações entre múltiplas formas variantes de genes e fatores ambientais. Essas formas variantes de genes são comuns na população e são chamadas de *polimorfismos*. Cada forma variante de um gene confere um pequeno aumento no risco da doença e a susceptibilidade individual de cada gene não é suficiente ou necessária para produzir a doença. A doença ocorre somente quando muitos desses polimorfismos estão presentes no indivíduo, daí o termo *poligênico* ou *multigênico*. Portanto, ao contrário dos genes mutantes, que são altamente penetrantes e originam as doenças mendelianas, cada polimorfismo tem um pequeno efeito e possui baixa penetrância. Como as interações ambientais são importantes na patogenia dessas doenças, elas também são chamadas de doenças multifatoriais. Estão presentes nessa categoria algumas das doenças mais comuns que afligem os seres humanos, como a aterosclerose, o diabetes melito, a hipertensão e as doenças autoimunes. Mesmo

características normais, como altura e peso, são governadas por polimorfismos em vários genes.

Como doenças complexas não obedecem a um padrão de herança mendeliana, os genes e os polimorfismos que contribuem para essas doenças são muito difíceis de serem detectados. Porém, os progressos recentes da genômica e da tecnologia de sequenciamento possibilitaram a realização de estudos pangenômicos de associação (GWAS), um método sistemático de identificação de polimorfismos associados a doenças que está começando a revelar a base molecular de doenças complexas. Discutiremos o princípio do GWAS adiante.

Começaremos nossa discussão com uma descrição de mutações que afetam genes individuais, já que tais mutações são as causas subjacentes das doenças mendelianas. Depois, discutiremos os padrões de transmissão e exemplos selecionados de doenças monogênicas.

MUTAÇÕES

Mutação pode ser definida como uma alteração permanente no DNA. As mutações que afetam as células germinativas são transmitidas para os descendentes e podem gerar doenças hereditárias. As mutações que surgem em células somáticas não causam doenças hereditárias, mas são importantes para a gênese de cânceres e algumas malformações congênitas.

As mutações podem causar deleção parcial ou completa de um gene ou, como ocorre com mais frequência, afetar uma única base. Por exemplo, uma única base nucleotídica pode ser *substituída* por uma base diferente, resultando em uma *mutação pontual*. Com uma frequência menor, um ou mais pares de bases podem ser *inseridos* ou *deletados* do DNA, causando alterações na fase de leitura da fita de DNA; esse tipo de alteração é chamado de mutações de *mudança de fase de leitura* (Figs. 5-2 e 5-3). A seguir, revisaremos brevemente alguns princípios gerais relacionados com os efeitos das mutações gênicas.

Mutações pontuais em sequências codificadoras: Uma mutação pontual pode alterar o código da trinca de nucleotídeos e causar a substituição de um aminoácido por outro no produto gênico. Como essas mutações alteram a sequência das proteínas codificadas, elas são chamadas de *mutações de sentido trocado* (*missense*). Se o aminoácido substituído causar uma pequena mudança na função da proteína, a mutação é chamada de mutação de sentido trocado “conservadora”. Por outro lado, na mutação de sentido trocado “não conservadora”, ocorre substituição de um aminoácido por outro muito diferente. Um exemplo excelente de mutação de sentido trocado não conservadora é a mutação que afeta o gene que codifica a cadeia β da hemoglobina (Cap. 14). Neste caso, o códon CTC (ou GAG no mRNA), que codifica o ácido glutâmico, é substituído pelo CAC (ou GUG no mRNA), que codifica valina. Essa substituição de um único aminoácido altera as propriedades físico-químicas da hemoglobina, originando a anemia falciforme. Além de substituir um aminoácido, uma mutação pontual também pode substituir um códon que codifica um aminoácido por um códon que sinaliza o fim da síntese da cadeia polipeptídica, também conhecido como *códon de parada* (*mutação sem sentido*, ou *nonsense*). Tomando novamente como exemplo o gene da β -globina, uma mutação pontual que afeta o códon que codifica a glutamina (CAG) cria um códon de parada (UAG) se U for substituído por C (Fig. 5-4). Essa alteração faz com que a tradução do gene da β -globina termine prematuramente, gerando um pequeno peptídeo que é rapidamente degradado. A deficiência em cadeias β pode causar uma forma grave de anemia, chamada de β^0 -talassemia (Cap. 14).

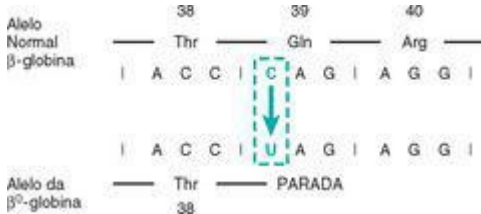


FIGURA 5-4

Mutação pontual levando à terminação prematura da cadeia polipeptídica. Sequência parcial de mRNA da cadeia da β-globina da hemoglobina mostrando os códons para os aminoácidos 38 a 40. Uma mutação pontual (C→U) no códon 39 muda o códon da glutamina (Gln) para um códon de terminação e, portanto, a síntese proteica para no 38º aminoácido.

Mutações em sequências não codificadoras: Podem, também, surgir efeitos deletérios a partir de mutações que não ocorrem em éxons. Como a transcrição do DNA começa em sequências promotoras e é regulada por essas sequências, mutações pontuais ou deleções nessas sequências regulatórias podem interferir na ligação de fatores de transcrição e, como consequência, pode ocorrer uma redução acentuada ou até mesmo total da transcrição. Isso ocorre em algumas formas de anemias hereditárias. Além disso, mutações pontuais em íntrons podem causar erros no processamento normal dos transcritos primários com consequente falha na formação de mRNA maduros. Dessa forma, a tradução não pode ocorrer e o produto gênico não é sintetizado.

Deleções e inserções: Pequenas deleções ou inserções em sequências codificadoras podem alterar a fase de leitura da fita de DNA. Por conta desse tipo de alteração, deleções e inserções em sequências codificadoras são chamadas de *mutações de mudança de fase de leitura* (Figs. 5-2 e 5-3). Se a quantidade deletada ou inserida de pares de bases for igual a três ou múltiplo de três, não ocorre mudança na fase de leitura (Fig. 5-5), porém, a proteína resultante será anormal por perder ou ganhar um ou mais aminoácidos.

DNA Normal

— Ile — Ile — Phe — Gly — Val —
... T ATC ATC TTT GGT GTT ..

DNA CF

... T ATC AT- $\Delta F508$ -T GGT GTT ..
— Ile — Ile — Gly — Val —

FIGURA 5-5

Deleção de três pares de base no alelo comum da fibrose cística (FC) resulta na síntese de uma proteína que não possui o aminoácido 508 (fenilalanina). Como a deleção é um múltiplo de três, essa mutação não é de fase de leitura.

(De Thompson MW et al.: *Thompson and Thompson Genetics in Medicine*, 5th ed. Philadelphia, WB Saunders, 1991, p 135.)

Mutações de repetições de trinucleotídeos: Mutações de repetições de trinucleotídeos pertencem a uma categoria especial de anomalias genéticas. Essas mutações se caracterizam pela amplificação de uma sequência de três nucleotídeos. Embora a sequência nucleotídica específica que sofre amplificação seja diferente em cada tipo de doença causada pelas mutações de repetições de trinucleotídeos, quase todas as sequências afetadas compartilham os nucleotídeos guanina (G) e citosina (C). Por exemplo, na síndrome do X frágil, protótipo para essa categoria de doenças, há de 250 a 4.000 repetições seguidas da sequência CGG em um gene chamado retardo mental familiar 1 (*FMRI*). Em populações normais, o número de repetições é pequeno, em média 29. Essas expansões de sequências trinucleotídicas impedem que o gene *FMRI* se expresse de forma normal e, como consequência, ocorre retardo mental. Outra característica distinta das mutações de repetições de trinucleotídeos é que elas são dinâmicas (i. e., o grau de amplificação aumenta durante a gametogênese). Essas características, que serão discutidas de forma mais detalhada adiante, influenciam o padrão de herança e as manifestações fenotípicas das doenças causadas por essa classe de mutações.

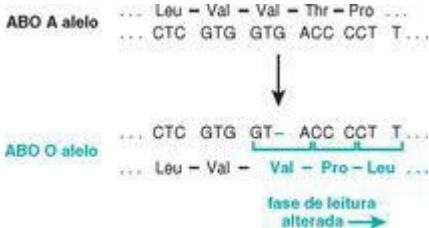


FIGURA 5-2

Deleção de um único par de base no lócus ABO (glicosiltransferase), levando a uma mutação de fase de leitura responsável pelo alelo O.

(De Thompson MW et al.: Thompson and Thompson Genetics in Medicine, 5th ed. Philadelphia, WB Saunders, 1991, p 134.)

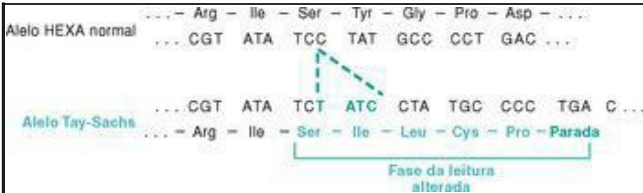


FIGURA 5-3

Inserção de quatro pares de base no gene da hexosaminidase A, levando à mutação de fase de leitura. Essa mutação é a principal causa da doença de Tay-Sachs em judeus Ashkenazi.

(De Nussbaum RLet al.: Thompson and Thompson Genetics in Medicine, 6th ed. Philadelphia, WB Saunders, 2001, p 212.)

Resumindo, as mutações podem interferir na síntese proteica em níveis diferentes: a transcrição pode ser inibida por deleções e mutações pontuais em sequências promotoras; um processamento anormal do mRNA pode ser resultado de mutações em introns ou nas regiões de junção entre introns e éxons ou ambos; a criação de um códon de parada (mutação de terminação de cadeia) em um éxon afeta a tradução e, finalmente, algumas mutações pontuais podem originar proteínas anormais mesmo quando não há nenhum tipo de alteração nas etapas da síntese proteica.

Deve-se observar que, embora infrequente, algumas mutações podem ser benéficas. Como será discutido no [Capítulo 6](#), o vírus da imunodeficiência humana (HIV) utiliza um receptor de quimiocina, o CCR5, para entrar nas células; uma deleção no gene CCR5 confere, portanto, proteção contra infecção por HIV.

Após a aquisição dessas informações, agora poderemos focar nossa atenção nas três maiores categorias de doenças genéticas: (1) doenças relacionadas a genes mutantes com efeito amplo, (2) doenças com herança multifatorial e (3) doenças cromossômicas. Pode-se adicionar a essas três categorias bem conhecidas de doenças genéticas um grupo heterogêneo de *doenças monogênicas com padrões não clássicos de herança*. Esse grupo inclui doenças resultantes de mutações de repetições de trinucleotídeos, de mutações em DNA mitocondrial (mtDNA) e doenças cujas transmissões são influenciadas por impressão genômica ou mosaicismos gonadais. As doenças desse grupo, discutidas mais adiante neste capítulo, são causadas por mutações em apenas um gene, mas elas não obedecem ao padrão mendeliano de herança.

Está além do escopo deste livro revisar a genética humana normal. Porém, é importante deixar claro o significado dos seguintes termos comumente usados nessa área – *hereditário, familiar e congênito*. Doenças hereditárias, por definição, são aquelas doenças transmitidas dos pais para os filhos através das células da linhagem germinativa ao longo de gerações e são, portanto, familiares. O termo *congênito* significa simplesmente “nasceu com”. Algumas doenças congênitas não são genéticas; por exemplo, a sífilis congênita. Nem todas as doenças genéticas são congênitas; indivíduos com doença de Huntington, por exemplo, começam a manifestar seus sintomas somente após os 20 ou 30 anos de idade.

Doenças Mendelianas

Todas as doenças mendelianas resultam de mutações expressas em genes únicos de grande efeito. Não é necessário detalhar aqui as leis de Mendel, já que os estudantes de biologia neste nível já têm conhecimento a respeito dessas leis. Faremos somente alguns comentários de relevância médica.

Estima-se que cada indivíduo carregue de cinco a oito genes deletérios. A maior parte desses genes são recessivos e, portanto, não têm efeitos fenotípicos sérios. Cerca de 80% a 85% dessas mutações são familiares. O restante representa novas mutações adquiridas *de novo* por um indivíduo afetado.

Algumas mutações autossômicas expressam-se parcialmente em heterozigotos e completamente em homozigotos. A anemia falciforme é causada pela substituição da hemoglobina normal (HbA) pela hemoglobina S (HbS). Quando um indivíduo é homozigoto para o gene mutante, todas as moléculas de hemoglobina são do tipo anormal HbS, e mesmo com a saturação normal do oxigênio, a doença se expressa completamente (*i. e.*, aparecem glóbulos vermelhos em forma de foice e ocorre a anemia hemolítica). Em heterozigotos, somente algumas moléculas de hemoglobinas são do tipo HbS (o restante é HbA) e, portanto, a deformação dos glóbulos vermelhos ocorre somente quando essas células são expostas a baixas tensões de oxigênio. Essa condição em heterozigotos é chamada de *traço falciforme*, para diferenciá-la da anemia falciforme que se expressa completamente.

Embora a expressão gênica e as doenças mendelianas sejam descritas geralmente como dominantes ou recessivas, em alguns casos ambos os alelos de um gene contribuem para o fenótipo – uma condição chamada *codominância*. Os antígenos de histocompatibilidade e de grupos sanguíneos são bons exemplos de herança codominante.

Um único gene mutante pode causar muitos efeitos fenotípicos. Esse fenômeno é chamado de *pleiotropismo*. Por outro lado, mutações em vários *loci* genéticos diferentes podem provocar um mesmo fenótipo (*heterogeneidade genética*). A anemia falciforme é um exemplo de pleiotropismo. Nessa doença hereditária, a mutação pontual no gene da β -globina não gera somente a HbS, que predispõe os glóbulos vermelhos à hemólise, mas gera também glóbulos vermelhos anormais que tendem a obstruir os pequenos vasos sanguíneos. Essas obstrução induz, por exemplo, a ocorrência de fibrose do baço, infartos em órgãos e alterações ósseas. As diferentes disfunções nos órgãos estão todas relacionadas ao defeito primário na síntese de hemoglobina. Por outro lado, a surdez infantil profunda, uma entidade clínica aparentemente homogênea, é causada por muitos tipos diferentes de mutações autossômicas recessivas. O reconhecimento da heterogeneidade genética não é importante somente para o aconselhamento genético, mas também é relevante para a compreensão da patogenia de algumas doenças comuns, como o diabetes melito.

PADRÕES DE TRANSMISSÃO DE DOENÇAS MONOGÊNICAS

As mutações que envolvem apenas um gene seguem tipicamente um dos três padrões de herança: autossômica dominante, autossômica recessiva, e ligada ao X. As regras gerais que governam a transmissão das doenças monogênicas são bem conhecidas; descreveremos brevemente somente algumas de suas características. ¹²As doenças monogênicas com padrões não clássicos de herança estão descritas em outra seção.

Doenças Autossômicas Dominantes

As doenças autossômicas dominantes se manifestam em indivíduos heterozigotos; portanto, pelo menos um dos pais desses indivíduos é geralmente afetado; tanto homens quanto mulheres são afetados e ambos podem transmitir a condição. Quando uma pessoa afetada se casa com outra não afetada, cada filho tem uma chance em duas de adquirir a doença. Além dessas regras básicas, as doenças autossômicas dominantes possuem as seguintes características:

Em cada tipo de doença autossômica dominante, alguns pacientes não têm pais afetados. Nesses casos, as doenças se manifestam por causa de novas mutações que surgem no óvulo ou no espermatozoide do qual tais pacientes se originaram. Os filhos desses pacientes, por sua vez, não são afetados e nem mesmo possuem riscos elevados de desenvolver a doença. A proporção de pacientes que desenvolvem a doença em razão de uma nova mutação está relacionada com o efeito da doença na capacidade reprodutiva. Se uma doença reduzir acentuadamente a capacidade reprodutiva, espera-se que a maioria dos casos seja resultado de novas mutações. Várias mutações novas parecem ocorrer em células germinativas de pais relativamente mais velhos.

As características clínicas podem ser modificadas por variações na penetrância e na expressividade. Alguns indivíduos herdam o gene mutante, mas são fenotipicamente normais. Esse fenômeno é chamado de *penetrância incompleta*. A penetrância é expressa em termos matemáticos. Portanto, 50% de penetrância indica que 50% dos indivíduos que carregam o gene mutante expressam o fenótipo relacionado. Por outro lado, se todos os indivíduos que carregam o gene mutante expressam o fenótipo, mas essa expressão é diferente entre indivíduos, o fenômeno é chamado de *expressividade variável*. Por exemplo, as manifestações da neurofibromatose tipo I variam de manchas pardas na pele até múltiplos tumores de pele e deformações esqueléticas. Os mecanismos subjacentes à penetrância incompleta e à expressividade variável não estão completamente compreendidos, mas, provavelmente, esses fenômenos ocorrem por causa de efeitos de outros genes ou fatores ambientais que modificam a expressão fenotípica do alelo mutante. Por exemplo, o fenótipo de um paciente com anemia falciforme (resultante da mutação no *locus* da β -globina) é influenciado pelo genótipo no *locus* da α -globina, por que este influencia a quantidade de hemoglobina produzida ([Cap. 14](#)). A influência dos fatores ambientais pode ser exemplificada por meio da hipercolesterolemia familiar. A expressão da doença na forma de aterosclerose é condicionada pelo consumo alimentar de lipídios.

Muitas doenças podem manifestar-se tardiamente, isto é, em idades mais avançadas: os sintomas e sinais podem não aparecer até a fase adulta (como a doença de Huntington).

Devemos considerar os mecanismos bioquímicos das doenças autossômicas dominantes com base no contexto da natureza da mutação e no tipo de proteína afetada. Muitas mutações causam

produção reduzida de um produto gênico ou causam a produção de uma proteína inativa. Os efeitos dessas *mutações de perda de função* dependem da natureza da proteína afetada. Se a mutação afetar uma enzima, os heterozigotos serão geralmente normais. Como até 50% de perda da atividade enzimática pode ser compensada, mutações em genes que codificam enzimas não manifestam um padrão autossômico dominante de herança. Por outro lado, duas grandes categorias de proteínas não enzimáticas são afetadas em doenças autossômicas dominantes:

1. Proteínas envolvidas na regulação de vias metabólicas complexas que estão sujeitas à retroalimentação negativa: Podemos tomar como exemplo receptores de membrana como o receptor de lipoproteína de baixa densidade (LDL). Na hipercolesterolemia familiar, discutida em detalhes em outra seção, uma perda de 50% dos receptores de LDL resulta em uma elevação secundária do colesterol que, por sua vez, predispõe os heterozigotos afetados à aterosclerose.

2. Proteínas estruturais importantes, como o colágeno e os elementos do citoesqueleto da membrana de glóbulos vermelhos (p. ex., espectrina): Os mecanismos bioquímicos que resultam em 50% de redução na quantidade dessas proteínas em um fenótipo anormal não são completamente conhecidos. Em alguns casos, especialmente quando o gene codifica uma subunidade de uma proteína multimérica, o produto de um alelo mutante pode interferir na montagem de um multímero funcionalmente normal. Por exemplo, a molécula de colágeno é um trímero no qual as três cadeias de colágeno são organizadas em uma configuração helicoidal. Cada uma das três cadeias na hélice devem estar normais para a montagem e a estabilidade da molécula de colágeno. Mesmo com uma única cadeia de colágeno mutante, os trímeros de colágeno normais não podem ser formados e, portanto, há uma deficiência acentuada de colágeno. Nesse exemplo, o alelo mutante é chamado de *negativo dominante* por que ele prejudica a função de um alelo normal. Esse efeito é ilustrado em algumas formas de osteogênese imperfeita, caracterizada pela deficiência acentuada de colágeno e anomalias esqueléticas graves ([Cap. 26](#)).

Menos comuns do que as mutações de perda de função são as mutações de *ganho de função*. Como indicado pelo nome, nesse tipo de mutação o produto proteico do alelo mutante adquire novas propriedades que não estão normalmente associadas à proteína selvagem. A transmissão de doenças produzidas por mutações de ganho de função é quase sempre autossômica dominante, como ilustrada pela doença de Huntington ([Cap. 28](#)). Nessa doença, a mutação de repetição de trinucleotídeos que afeta o gene Huntington (ver adiante) origina uma proteína anormal, chamada huntingtina, que é tóxica aos neurônios e, portanto, mesmo os heterozigotos desenvolvem uma deficiência neurológica.

Em suma, dois tipos de mutações e duas categorias de proteínas estão envolvidos na patogenia das doenças autossômicas dominantes. As mutações de perda de função mais comuns afetam proteínas regulatórias e subunidades de proteínas multiméricas, sendo que no caso das proteínas multiméricas, essas mutações agem através de um efeito negativo dominante. As mutações de ganho de função, menos comuns, dotam as proteínas normais com propriedades tóxicas ou, mais raramente, aumentam a atividade normal de uma proteína (p. ex., mutação no receptor da eritropoietina associada com uma elevação patológica na produção de glóbulos vermelhos).

A [Tabela 5-1](#) lista as doenças autossômicas dominantes mais comuns. Muitas delas são discutidas com mais detalhes em outros capítulos. Algumas doenças serão discutidas adiante neste capítulo

para ilustrar princípios importantes.

TABELA 5-1 Doenças Autossômicas Dominantes

Sistema	Doença
Nervoso	Doença de Huntington
	Neurofibromatose
	Distrofia miotônica
	Esclerose tuberosa
Urinário	Doença do rim policístico
Gastrointestinal	Polipose colônica familiar
Hematopoiético	Esferocitose hereditária
	Doença de von Willebrand
Esquelético	Síndrome de Marfan*
	Síndrome de Ehlers-Danlos (algumas variantes) *
	Osteogênese imperfeita
	Acondroplasia
Metabólico	Hipercolesterolemia familiar*
	Porfiria intermitente aguda
* Discutidas neste capítulo. As outras doenças listadas são discutidas em capítulos apropriados neste livro.	

Doenças Autossômicas Recessivas

As doenças autossômicas recessivas perfazem a maior categoria de doenças mendelianas. Como as doenças autossômicas recessivas ocorrem somente quando ambos os alelos em um dado *locus* genômico estão mutados, essas doenças possuem as seguintes características: (1) geralmente, a doença não afeta os pais de indivíduos afetados, mas os filhos podem ter a doença; (2) os filhos têm uma chance em quatro de desenvolver a doença (*i. e.*, o risco de recorrência é de 25% para cada nascimento) e (3) se o gene mutante ocorrer com baixa frequência na população, há um

alta probabilidade de que o indivíduo afetado (probando) seja produto de um casamento consanguíneo. De forma geral, as seguintes características se aplicam à maioria das doenças autossômicas recessivas e as distinguem das doenças autossômicas dominantes:

A expressão do defeito tende a ser mais uniforme do que nas doenças autossômicas dominantes.

A penetrância completa é comum.

A doença se manifesta frequentemente cedo na vida.

Embora novas mutações associadas às doenças autossômicas recessivas possam ocorrer, elas são raramente detectadas clinicamente. Como o indivíduo com uma nova mutação é um heterozigoto assintomático, muitas gerações podem passar, antes que os descendentes dessa pessoa se casem com outros heterozigotos e produzam uma prole afetada.

Muitos dos genes mutados codificam enzimas. Em heterozigotos, quantidades iguais de enzimas normais e defeituosas são sintetizadas. Geralmente, a “margem de segurança” natural garante que as células com metade do complemento normal da enzima funcionem normalmente.

As doenças autossômicas recessivas incluem quase todos os erros inatos do metabolismo. As várias consequências das deficiências enzimáticas serão discutidas adiante. As doenças autossômicas recessivas mais comuns estão listadas na [Tabela 5-2](#). Muitas dessas doenças são apresentadas em outros capítulos; alguns protótipos serão discutidos adiante neste capítulo.

TABELA 5-2 Doenças Autossômicas Recessivas

Sistema	Doença
Metabólico	Fibrose cística
	Fenilcetonúria
	Galactosemia
	Homocistinúria
	Doenças de armazenamento lisossômico*
	Deficiência de α_1 -antitripsina
	Doença de Wilson
	Hemocromatose
	Doenças de armazenamento de glicogênio*
Hematopoiético	Anemia falciforme

Endócrino	Talassemias Hiperplasia congênita da suprarenal
Esquelético	Síndrome de Ehlers-Danlos (algumas variantes) *
	Alcaptonúria*
Nervoso	Atrofias neurogênicas musculares
	Ataxia de Friedreich
	Atrofia muscular espinal
* Discutidas neste capítulo. Muitas outras doenças são discutidas ao longo do texto.	

Doenças Ligadas ao X

Todas as doenças ligadas ao sexo são ligadas ao X e quase todas elas são recessivas. Muitos genes estão localizados na “região específica masculina do Y”; todos esses genes estão relacionados com a espermatogênese. ¹³ Os homens com mutações que afetam os genes ligados ao Y são geralmente inférteis e, portanto, não há herança ligada ao Y. Como discutido adiante, poucos genes adicionais com homólogos no cromossomo X foram mapeados no cromossomo Y, mas ainda não foram descritas doenças resultantes de mutações nesses genes.

A herança ligada ao X recessiva é responsável por um pequeno número de condições clínicas bem definidas. O cromossomo Y, em sua maior parte, não é homólogo ao X e, portanto, genes mutantes no X não têm alelos correspondentes no Y. Portanto, o homem é chamado de *hemizigoto* para genes mutantes ligados ao X e é ele que manifesta essas doenças. A seguir, outras características associadas às doenças ligadas ao X:

Um homem afetado não transmite a doença para seus filhos, mas todas as suas filhas carregarão a mutação responsável pela doença. Filhos de mulheres heterozigotas têm uma chance em duas de receberem o gene mutante.

As mulheres heterozigotas geralmente não expressam a alteração fenotípica completa por causa da presença do alelo normal. Por causa da inativação aleatória de um dos cromossomos X na mulher, porém, as mulheres têm uma proporção variável de células nas quais o cromossomo X mutante está ativo. Portanto, é remotamente possível que o alelo normal seja inativado em muitas células, permitindo que as doenças ligadas ao X se expressem completamente em mulheres. A inativação do alelo normal em apenas algumas das células é uma ocorrência bem mais comum e, portanto, as mulheres heterozigotas expressam parcialmente a doença. Uma doença ilustrativa é a *deficiência em glicose-6-fosfato desidrogenase (G6PD)*. Transmitida no cromossomo X, essa deficiência enzimática, que predispõe pacientes que recebem certos tipos de drogas à hemólise dos glóbulos vermelhos (Cap. 14), é expressa principalmente em homens. Nas mulheres, uma parte dos glóbulos vermelhos pode ser derivada de células da medula com inativação do alelo normal. Esses glóbulos vermelhos têm o mesmo risco de hemólise do que os glóbulos vermelhos de

homens hemizigotos. Portanto, as mulheres não apenas carregam essa doença, mas também são susceptíveis às reações hemolíticas induzidas por drogas. Como a proporção de glóbulos vermelhos defeituosos em mulheres heterozigotas depende da inativação aleatória dos cromossomos X, porém, a gravidade da reação hemolítica é quase sempre menor em mulheres heterozigotas do que em homens hemizigotos. Muitas das doenças ligadas ao X listadas na [Tabela 5-3](#) são descritas em outros capítulos.

TABELA 5-3 Doenças Recessivas Ligadas ao X

Sistema	Doença
Musculoesquelético	Distrofia muscular de Duchenne
Sanguíneo	Hemofilias A e B
	Doença granulomatosa crônica
	Deficiência de glicose-6-fosfato desidrogenase
Imunológico	Agamaglobulinemia
	Síndrome de Wiskott-Aldrich
Metabólico	Diabetes insípido
	Síndrome de Lesch-Nyhan
Nervoso	Síndrome do X frágil*
* Discutida neste capítulo. As outras doenças listadas são discutidas em capítulos apropriados neste livro.	

Há somente algumas poucas doenças *ligadas ao X dominantes*. Elas são causadas por alelos dominantes no cromossomo X associados a doenças. Uma mulher heterozigota afetada transmite esse tipo de doença para metade dos seus filhos e metade das suas filhas, e um homem afetado transmite esse tipo de doença para todas as suas filhas e para nenhum dos seus filhos, se a sua companheira não for afetada. O raquitismo resistente à vitamina D é um exemplo desse tipo de herança.

BASES BIOQUÍMICAS E MOLECULARES DAS DOENÇAS MONOGÊNICAS (MENDELIANAS)

As doenças mendelianas são o resultado de alterações que envolvem somente um gene. O defeito genético pode causar a formação de uma proteína anormal ou uma redução na quantidade do produto gênico. Virtualmente, qualquer tipo de proteína pode ser afetada em doenças monogênicas por uma variedade de mecanismos ([Tabela 5-4](#)). De certa forma, o padrão de herança da doença está relacionado com o tipo de proteína afetada pela mutação, como já discutido anteriormente e reiterado subsequentemente. Para propósitos de discussão, os mecanismos envolvidos nas doenças monogênicas podem ser classificados em quatro categorias: (1) *defeitos enzimáticos e suas consequências*; (2) *defeitos em receptores de membrana e sistemas de transporte*; (3) *alterações na estrutura, função ou quantidade de proteínas não enzimáticas* e (4) *mutações que causam reações incomuns a drogas*.

TABELA 5-4 Bases Bioquímicos e Moleculares de Algumas Doenças Mendelianas

Tipo/Função Proteica	Exemplo	Lesão Molecular	Doença
Enzima	Fenilalanina hidroxilase	Mutação no sítio de emenda: quantidade reduzida	Fenilcetonúria
	Hexosaminidase	Mutação no sítio de emenda ou mutação de mudança de fase de leitura com códon de terminação: quantidade reduzida	Doença de Tay-Sachs
	Adenosina desaminase	Mutações pontuais: proteína anormal com atividade reduzida	Imunodeficiência combinada grave
INIBIDOR ENZIMÁTICO	α_1 -antitripsina	Mutações de sentido trocado: impedimento da secreção do fígado para o soro	Enfisema e doença hepática
Receptor	Receptor da lipoproteína de baixa densidade	Deleções, mutações pontuais: redução da síntese, do transporte à superfície celular ou da ligação a uma lipoproteína de baixa densidade	Hipercolesterolemia familiar
	Receptor da vitamina D	Mutações pontuais: falha na sinalização normal	Raquitismos resistentes à vitamina D

Transporte			
<i>Oxigênio</i>	Hemoglobina	Deleções: quantidade reduzida	α -talassemia
		Processamento defeituoso do mRNA: quantidade reduzida	β -talassemia
		Mutações pontuais: estrutura anormal	Anemia falciforme
<i>íons</i>	Regulador de condutância transmembrana da fibrose cística	Deleções e outras mutações: proteínas não funcionais ou com estrutura incorreta	Fibrose cística

ESTRUTURAL

<i>Extracelular</i>	Colágeno	Deleções ou mutações pontuais causam redução da quantidade de colágeno normal ou quantidades normais do colágeno mutante	Osteogênese imperfeita
	Fibrilina	Mutações de sentido trocado	Síndrome de Ehlers-Danlos
<i>Membrana plasmática</i>	Distrofina	Deleção com síntese reduzida	Síndrome de Marfan
	Espectrina, anquirina ou proteína 4.1	Heterogênea	Distrofia muscular de Duchenne/Becker
<i>Hemostasia</i>	Fator VIII	Deleções, inserções, mutações de perda de sentido e outras: síntese reduzida ou fator VIII anormal	Esferocitose hereditária
REGULAÇÃO DO CRESCIMENTO	Proteína Rb	Deleções	Hemofilia A
	Neurofibromina	Heterogênea	Retinoblastoma hereditário
			Neurofibromatose tipo 1

Defeitos Enzimáticos e Suas Consequências

Mutações podem causar a síntese de uma enzima defeituosa com atividade reduzida ou causar a síntese de uma quantidade reduzida de uma enzima normal. Em ambos os casos, a consequência é um bloqueio metabólico. A [Figura 5-6](#) fornece um exemplo de uma reação enzimática na qual o substrato é convertido por enzimas intracelulares, mostradas como 1, 2 e 3, em um produto final através dos intermediários 1 e 2. Nesse modelo, o produto final exerce um controle de retroalimentação sobre a enzima 1. Existe também uma via menor que produz pequenas quantidades de M1 e M2. As consequências bioquímicas de um defeito enzimático nessa reação podem resultar em três acontecimentos principais:

1. *Acúmulo do substrato*, dependendo do local do bloqueio, pode ser acompanhado pelo acúmulo de um ou mais intermediários. Além disso, o aumento na concentração do intermediário 2 pode estimular a via menor e, portanto, pode causar excesso de M1 e M2. Sob essas condições, pode ocorrer lesão no tecido se o precursor, os intermediários ou os produtos das vias menores alternativas forem tóxicos em altas concentrações. Por exemplo, na galactosemia, a deficiência de galactose-1-fosfato uridiltransferase ([Cap. 10](#)) provoca o acúmulo de galactose e consequente lesão no tecido. O acúmulo excessivo de substratos complexos dentro dos lisossomos, como resultado da deficiência de enzimas de degradação, é responsável por um grupo de doenças geralmente chamadas de *doenças de armazenamento lisossômico*.

2. *Um defeito enzimático pode causar bloqueio metabólico e redução da quantidade de produto final* que pode ser necessário para a função normal. Por exemplo, uma deficiência de melanina pode ser o resultado da falta de tirosinase, enzima que é necessária para a biossíntese de melanina a partir de seu precursor, a tirosina. Isso causa a condição clínica chamada *albinismo*. Se o produto final for um inibidor das enzimas envolvidas nas reações iniciais (na [Figura 5-6](#) está mostrado que o produto inibe a enzima 1), a deficiência do produto final pode permitir a produção exagerada de intermediários e seus produtos catabólicos, alguns dos quais podem ser danosos em altas concentrações. Um exemplo importante de doença causada por esse tipo de mecanismo é a síndrome de Lesch-Nyhan ([Cap. 26](#)).

3. *Falha em inativar um substrato tóxico ao tecido*, que é mais bem exemplificada pela deficiência em α_1 -antitripsina. Indivíduos que têm uma deficiência herdada de α_1 -antitripsina do soro não são capazes de inativar a elastase de neutrófilos em seus pulmões. A falta de inibição da atividade dessa protease causa a destruição da elastina nas paredes dos alvéolos pulmonares e, conseqüentemente, enfisema pulmonar ([Cap. 15](#)).

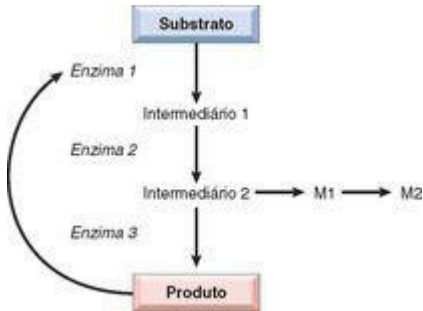


FIGURA 5-6

Esquema de uma possível via metabólica em que o substrato é convertido a um produto final por uma série de reações enzimáticas. M1, M2, produtos de uma via secundária.

Defeitos em Receptores e Sistemas de Transporte

Muitas substâncias biologicamente ativas têm que ser transportadas ativamente através da membrana plasmática. Esse transporte é geralmente realizado por um dos seguintes mecanismos: endocitose mediada por receptor ou através de proteínas transportadoras. Como exemplo de defeito genético em um sistema de transporte mediado por receptor, podemos citar a hipercolesterolemia familiar, na qual uma redução na síntese ou na função dos receptores de LDL faz com que o LDL não seja adequadamente transportado para dentro da célula e, como consequência, ocorre síntese excessiva de colesterol por mecanismos intermediários complexos. Na fibrose cística, o sistema de transporte de íons cloreto em glândulas exócrinas, glândulas sudoríparas, pulmões e pâncreas está comprometido. Através de mecanismos ainda não compreendidos completamente, o transporte de cloreto prejudicado causa lesões graves aos pulmões e ao pâncreas ([Cap. 10](#)).

Alterações na Estrutura, Função ou Quantidade de Proteínas não Enzimáticas

Defeitos genéticos que resultam em alterações de proteínas não enzimáticas frequentemente têm efeitos secundários amplos, como exemplificado pela anemia falciforme. As hemoglobinopatias, sendo uma delas a anemia falciforme, todas caracterizadas por defeitos na estrutura da molécula de globina, são os melhores exemplos de alterações estruturais em proteínas não enzimáticas. Em

contraste às hemoglobinopatias, as talassemias são causadas por mutações nos genes de globina que afetam a quantidade de cadeias de globina sintetizadas. As talassemias estão associadas com quantidades reduzidas de α -globina ou β -globina estruturalmente normais ([Cap. 14](#)). Outros exemplos de proteínas estruturais geneticamente defeituosas que causam doenças são colágeno, espectrina e distrofina, cujos defeitos estão associados com, respectivamente, osteogênese imperfeita ([Cap. 26](#)), esferocitose hereditária ([Cap. 14](#)) e distrofias musculares ([Cap. 27](#)).

Reações Adversas a Drogas Determinadas Geneticamente

Certas deficiências enzimáticas determinadas geneticamente são reveladas somente após a exposição do indivíduo afetado a certas drogas. Essa área especial da genética, chamada *farmacogenética*, tem uma importância clínica considerável. [14](#) O exemplo clássico de lesão induzida por droga em um indivíduo geneticamente susceptível é a doença associada com uma deficiência da enzima G6PD. Sob condições normais, a deficiência em glicose-6-fosfato desidrogenase (G6PD) não resulta em doença, mas após administração, por exemplo, da droga antimalárica primaquina, ocorre uma anemia hemolítica grave ([Cap. 14](#)). Atualmente, um número crescente de polimorfismos de genes que codificam enzimas metabolizadoras de drogas, transportadores e receptores estão sendo identificados. Em alguns casos, esses fatores genéticos têm maior impacto sobre a sensibilidade e reações adversas às drogas. Espera-se que os avanços em farmacogenética contribuam para o desenvolvimento de terapias adaptadas para cada paciente ou “medicina personalizada”.

Com essa visão geral das bases bioquímicas das doenças monogênicas, agora discutiremos sobre alguns exemplos selecionados agrupados de acordo com o defeito subjacente.

DOENÇAS ASSOCIADAS A DEFEITOS EM PROTEÍNAS ESTRUTURAIS

Várias doenças causadas por mutações em genes que codificam proteínas estruturais estão listadas na [Tabela 5-4](#). Muitas delas estão discutidas em outros capítulos. Somente a síndrome de Marfan e as síndromes de Ehlers-Danlos (EDS) serão discutidas nesta seção, porque elas afetam o tecido conjuntivo e, portanto, envolvem múltiplos órgãos.

Síndrome de Marfan

A síndrome de Marfan é uma doença dos tecidos conjuntivos manifestada principalmente por alterações no esqueleto, olhos e sistema cardiovascular. ¹⁵ Estima-se que a prevalência da síndrome de Marfan seja de 1 em 5.000. Aproximadamente 70% a 80% dos casos são familiares e transmitidos por herança autossômica dominante. Os casos restantes são esporádicos e surgem a partir de novas mutações.

Patogenia. A síndrome de Marfan é causada por um defeito herdado em uma glicoproteína extracelular chamada *fibrilina-1*. Como mencionado no [Capítulo 3](#), a fibrilina é o componente principal das microfibrilas encontradas na matriz extracelular. Essas fibrilas fornecem um suporte sobre o qual a tropoelastina é depositada para a formação de fibras elásticas. Embora as microfibrilas sejam amplamente distribuídas no corpo, elas são particularmente abundantes na aorta, ligamentos e nas zônulas ciliares do cristalino; esses tecidos são proeminentemente afetados na síndrome de Marfan.

A fibrilina ocorre em duas formas homólogas, a fibrilina-1 e a fibrilina-2, codificadas por dois genes separados, *FBN1* e *FBN2*, localizados nos cromossomos 15q21 e 5q23.31, respectivamente. As mutações do *FBN1* causam a síndrome de Marfan; mutações no *FBN2* são menos comuns e causam a *aracnodactilia contratural congênita*, uma doença autossômica dominante caracterizada por anomalias esqueléticas. As análises das mutações no *FBN1* revelaram mais de 600 mutações distintas em indivíduos com síndrome de Marfan. Muitas dessas mutações são mutações de sentido trocado que geram fibrilina-1 anormal. Enquanto muitas manifestações clínicas da síndrome de Marfan podem ser explicadas pelas alterações nas propriedades mecânicas da matriz extracelular resultante das anomalias da fibrilina, muitas outras, como o crescimento ósseo exagerado, não podem ser atribuídas às mudanças na elasticidade do tecido. Estudos recentes indicam que a perda de microfibrilas causam uma ativação anormal e excessiva do fator de crescimento transformador- β (TGF- β), já que as microfibrilas sequestram TGF- β e controlam, portanto, a biodisponibilidade dessa citocina. A sinalização excessiva do TGF- β tem efeitos deletérios sobre o desenvolvimento da musculatura lisa vascular e sobre a integridade da matriz extracelular. Essa hipótese apoia-se em dois grupos de observações. Primeiro, em um pequeno número de indivíduos com características clínicas de síndrome de Marfan (MFS2), não há mutações no *FBN1*, mas há mutações em genes que codificam os receptores de TGF- β . Segundo, em modelos animais (camundongo) da síndrome de Marfan gerados por mutações no *Fbn1*, a administração de anticorpos contra o TGF- β previne a ocorrência de alterações na aorta e nas válvulas mitrais. ¹⁶ Estudos clínicos em humanos utilizando uma estratégia semelhante parecem promissores.

Morfologia. As características mais marcantes da síndrome de Marfan são as **anomalias esqueléticas**. O paciente com síndrome de Marfan é excepcionalmente alto, com extremidades longas e dedos longos e delgados. Os ligamentos das articulações nas mãos e nos pés são frouxos, o que sugere que o paciente é duplamente ligado; normalmente, o polegar pode ser hiperestendido em direção ao punho. A cabeça é comumente dolicocefálica (longa), com proeminência frontal e das cristas supraorbitais. Podem aparecer várias deformações espinais, incluindo cifose, escoliose ou rotação ou deslizamento das vértebras dorsais ou lombares. O tórax é classicamente deformado, apresentando ou um *pectus excavatum* (esterno com depressão profunda) ou um formato que lembra um peito de pombo.

Há várias formas de **alterações oculares**. A alteração ocular mais característica é a subluxação bilateral ou deslocamento (normalmente para cima ou para baixo) da lente, condição conhecida como ectopia da lente. Essa anomalia é tão incomum em pessoas que não têm essa doença genética, que a descoberta de ectopia da lente bilateral levaria à suspeita de síndrome de Marfan.

As **lesões cardiovasculares** são as características mais graves da doença. As duas lesões mais comuns são o prolapso da válvula mitral e a dilatação da aorta ascendente devido à necrose cística da média. Histologicamente, as alterações na camada média são virtualmente idênticas àquelas encontradas na medionecrose cística não relacionada com a síndrome de Marfan ([Cap. 12](#)). A perda da camada média provoca uma dilatação progressiva do anel da válvula aórtica e da raiz da aorta, gerando incompetência aórtica grave. Além disso, a sinalização excessiva de TGF- β na camada adventícia também pode contribuir para a dilatação aórtica. O enfraquecimento da camada média pode causar lesão na camada íntima, o que pode, por sua vez, iniciar um hematoma intramural que rompe as camadas da camada média para produzir dissecação aórtica. Após o rompimento das camadas da aorta por distâncias consideráveis, algumas vezes de volta à raiz da aorta ou em direção às artérias ilíacas, a hemorragia frequentemente se difunde através da parede aórtica. Essa calamidade é a causa da morte em 30% a 45% dos indivíduos com síndrome de Marfan.

Aspectos Clínicos. Embora a ocorrência de lesões na válvula mitral seja mais frequente, tais lesões são clinicamente menos importantes do que as lesões aórticas. A perda do suporte de tecido conjuntivo nos folhetos da válvula mitral faz com que eles fiquem macios e alargados, criando a válvula flácida ([Cap. 12](#)). As lesões valvulares, juntamente com o aumento do comprimento das cordas tendíneas, provocam, frequentemente, regurgitação mitral. Alterações semelhantes podem afetar as válvulas tricúspide e, raramente, as válvulas aórticas. O ecocardiograma aumenta bastante o poder de detecção de anomalias cardiovasculares e, portanto, esse exame é extremamente valioso no diagnóstico da síndrome de Marfan. A maioria das mortes são causadas por ruptura de dissecações aórticas, seguida, em ordem de importância, por disfunção cardíaca.

Embora essas lesões tipifiquem a síndrome de Marfan, deve-se enfatizar que há grande variação na expressão clínica dessa doença genética. Os pacientes com olhos proeminentes ou alterações cardiovasculares podem ter poucas anomalias esqueléticas, enquanto outros pacientes com

alterações marcantes na constituição corpórea podem não apresentar alterações oculares. Embora seja possível observar variabilidade na expressão clínica em uma mesma família, a variabilidade entre famílias é muito mais comum de ser observada. Por causa dessas variações, o diagnóstico clínico da síndrome de Marfan baseia-se primeiramente no acometimento de dois dos quatro seguintes sistemas – esquelético, cardiovascular, ocular e pele – e no envolvimento secundário de outro órgão.

Para explicar essa expressão variável da síndrome de Marfan, há uma hipótese de que essa síndrome é geneticamente heterogênea. Excetuando-se um caso, todos os estudos até agora realizados apontam mutações no gene *FBNI*, localizado no cromossomo 15q21.1, como a causa dessa doença.¹⁵ Portanto, a expressividade variável é mais bem explicada com base em mutações alélicas em um mesmo locus. Como o gene *FBNI* é grande e foram identificadas muitas mutações diferentes nesse gene, o diagnóstico direto por sequenciamento do DNA não é possível atualmente, embora isso possa mudar futuramente à medida que novas tecnologias forem sendo desenvolvidas.

Síndromes de Ehlers-Danlos (EDS)

As EDS constituem um grupo clínica e geneticamente heterogêneo de doenças causadas por um mesmo defeito na síntese de colágeno fibrilar. Outras doenças decorrentes de mutações que afetam a síntese de colágeno fibrilar são a osteogênese imperfeita ([Cap. 26](#)), a síndrome de Alport ([Cap. 20](#)) e a epidermólise bolhosa ([Cap. 25](#)).

A biossíntese do colágeno é um processo complexo que pode ser perturbado por erros genéticos que podem afetar qualquer um dos numerosos genes que codificam colágenos estruturais ou enzimas necessárias para as modificações pós-transcricionais do colágeno. Portanto, o tipo de herança da EDS engloba todos os três padrões mendelianos. Com base em características clínicas e moleculares, seis variantes de EDS são reconhecidas. Essas variantes estão listadas na [Tabela 5-5](#). Está além do escopo deste livro discutir individualmente cada variante; primeiramente resumiremos as características clínicas importantes que são comuns à maioria das variantes e, então, correlacionaremos algumas das manifestações clínicas com os defeitos moleculares subjacentes na síntese ou na estrutura do colágeno.

TABELA 5-5 Classificação das Síndromes de Ehlers-Danlos

Tipo de EDS*	Achados Clínicos	Herança	Defeitos Gênicos
Clássico (I/II)	Hipermobilidade da pele e das articulações, cicatrizes atróficas, facilidade para equimoses	Autossômica dominante	<i>COL5A1, COL5A2</i>
Hipermobilidade (III)	Hipermobilidade das articulações, dor, deslocamentos	Autossômica dominante	Desconhecido

Vascular (IV)	Pele fina, ruptura arterial ou uterina, equimose, pequena extensibilidade das articulações	Autossômica dominante	<i>COL3A1</i>
Cifoesciose (VI)	Hipotonia, articulação frouxa, escoliose congênita, fragilidade ocular	Autossômica recessiva	Lisil hidroxilase
Artrocalasia (VIIa,b)	Hipermobilidade grave das articulações, alterações na pele (moderadas), escoliose, equimose	Autossômica dominante	<i>COL1A1, COL1A2</i>
Dermatoparaxia (VIIc)	Fragilidade grave da pele, cútis flácida, equimose	Autossômica recessiva	Pró-colágeno N-peptidase

* As EDS foram classificadas previamente em números romanos. Os parênteses mostram os números equivalentes.

Como esperado, os tecidos ricos em colágeno, como a pele, os ligamentos e as articulações, são frequentemente acometidos na maioria das variantes da EDS. Como as fibras colágenas anormais carecem de resistência apropriada à tensão, *a pele é hiperextensível e as articulações são hiper móveis*. Essas características permitem a ocorrência de contorções grotescas, como tocar o antebraço com o polegar e dobrar o joelho para frente de forma a criar quase um ângulo reto. Acredita-se que a maioria dos contorcionistas possuam uma das EDS. A predisposição ao deslocamento das articulações, porém, é um dos preços a serem pagos por essa habilidade. *A pele é extraordinariamente extensível, extremamente frágil e vulnerável a traumas*. Pequenas lesões produzem depressões na pele que são dificilmente corrigidas por cirurgia ou qualquer outro tipo de intervenção por causa da falta de uma resistência normal à tensão. *O defeito básico no tecido conjuntivo pode causar sérias complicações internas*, como rupturas do cólon e das grandes artérias (EDS vascular), fragilidade ocular com ruptura de córnea e descolamento da retina (EDS cifoesciolítica) e hérnia diafragmática (EDS clássica).

As bases bioquímicas e moleculares dessas anomalias são conhecidas em muitas formas de EDS; descrevemos brevemente essas bases, já que elas oferecem algumas dicas para compreensão do motivo pelo qual a EDS é altamente heterogênea. Talvez o tipo de EDS mais bem caracterizado seja o *tipo cifoesciose, a forma autossômica recessiva mais comum de EDS*. Esse tipo é resultado de mutações no gene que codifica a lisil hidroxilase, uma enzima necessária para a hidroxilação dos resíduos de lisina durante a síntese de colágeno.¹⁸ Os pacientes afetados possuem quantidades acentuadamente reduzidas dessa enzima. Como a hidroxilase é essencial para a ligação cruzada das fibras de colágeno, uma deficiência de lisil hidroxilase provoca a síntese de um colágeno estruturalmente instável.

O *tipo vascular de EDS é o resultado de anomalias do colágeno tipo III*.¹⁹ Essa forma é geneticamente heterogênea, já que três tipos distintos de mutações que afetam o gene *COL3A1*, gene que codifica o colágeno tipo III, podem originar essa variante. Algumas mutações afetam a

velocidade da síntese das cadeias pró- $\alpha 1$ (III), outras afetam a secreção do pró-colágeno tipo III, e ainda outras mutações levam à síntese de colágeno tipo III estruturalmente anormal. Alguns alelos mutantes comportam-se como dominantes negativos (veja a seção “Doenças Autossômicas Dominantes”) e, portanto, produzem vários efeitos fenotípicos. Esses estudos moleculares fornecem uma base racional tanto para o padrão de transmissão quanto para os aspectos clínicos que são característicos dessa variante. Primeiro, como o tipo vascular da EDS origina-se de mutações que envolvem uma proteína estrutural (em vez de uma enzima), esperasse-se um padrão autossômico normal de herança. Segundo, como se sabe que os vasos sanguíneos e os intestinos são ricos em colágeno tipo III, uma anomalia desse colágeno é consistente com defeitos graves (p. ex., ruptura espontânea) nesses órgãos.

Em duas formas de EDS – artrocalasia e dermatosparaxia – o defeito fundamental está na conversão do pró-colágeno tipo I em colágeno. Essa etapa na síntese do colágeno envolve a clivagem das porções N-terminal e C-terminal da molécula de pró-colágeno por peptidases específicas. *O defeito na conversão do pró-colágeno em colágeno na artrocalasia foi relacionado com mutações que afetam um dos genes do colágeno tipo I, COL1A e COL2A.* Como resultado, formam-se cadeias pró- $\alpha 1$ (I) ou pró- $\alpha 2$ (II) estruturalmente anormais resistentes à clivagem. Em pacientes com um único alelo mutante, somente 50% das cadeias de colágeno tipo I são anormais, mas como essas cadeias interferem na formação das hélices do colágeno, os heterozigotos manifestam a doença. Por outro lado, a dermatosparaxia relacionada é causada por mutações nos genes que codificam as pró-colágeno-N-peptidases, enzimas essenciais para a clivagem dos colágenos. Nesse caso, a deficiência enzimática causa uma forma autossômica recessiva de herança.

Finalmente, vale a pena mencionar o *tipo clássico de EDS*, já que a análise molecular dessa variante sugere que, em vez dos genes que codificam os colágenos, outros genes estão envolvidos na patogenia da EDS. Em 30% a 50% desses casos, foram detectadas mutações nos genes que codificam o colágeno tipo V (*COL5A1 e COL5A2*).²⁰ Surpreendentemente, embora o restante dos casos manifeste um fenótipo típico de EDS, não foram encontradas anomalias em outros genes que codificam colágenos nesses casos.

Resumindo, a característica comum às EDS é alguma anomalia no colágeno. Essas doenças, porém, são extremamente heterogêneas. Ao nível molecular, foram detectadas várias mutações envolvendo genes estruturais que codificam os colágenos e mutações envolvendo enzimas responsáveis por modificações pós-transcricionais do mRNA. Tal heterogeneidade molecular caracteriza as EDS como doenças clinicamente variáveis com vários padrões de herança.

DOENÇAS ASSOCIADAS A DEFEITOS EM PROTEÍNAS RECEPTORAS

Hipercolesterolemia Familiar

A hipercolesterolemia familiar é uma doença resultante de *uma mutação no gene que codifica o receptor de LDL, proteína envolvida no transporte e metabolismo do colesterol*. O resultado dessa mutação no receptor é a perda do controle de retroalimentação. Essa perda provoca um aumento na quantidade de colesterol induzindo a ocorrência de aterosclerose prematura, que, por sua vez, aumenta o risco de infarto do miocárdio. [21](#)

A hipercolesterolemia familiar é uma das doenças mendelianas que ocorrem com maior frequência. Os heterozigotos com um gene mutante (cerca de 1 em 500 indivíduos da população) possuem, desde o nascimento, concentrações plasmáticas de colesterol elevadas em até três vezes, fato que resulta em xantomas tendinosos e aterosclerose prematura na vida adulta ([Cap. 11](#)). Os homozigotos, por possuírem os dois genes mutantes, são afetados de forma muito mais grave e podem ter um aumento de até seis vezes nas concentrações plasmáticas de colesterol. Esses indivíduos desenvolvem xantomas de pele e aterosclerose prematura em vasos sanguíneos coronarianos, cerebrais e periféricos. Pode ocorrer infarto do miocárdio antes dos 20 anos de idade. Estudos em larga escala mostraram que a hipercolesterolemia familiar está presente em 3% a 6% dos sobreviventes de infarto do miocárdio.

A compreensão dos motivos que causam essa doença requer uma breve revisão dos processos normais do metabolismo e transporte do colesterol. Aproximadamente 7% do colesterol corpóreo circula no plasma, predominantemente na forma de LDL. Como esperado, a quantidade de colesterol no plasma é influenciada por sua síntese e seu catabolismo, e o fígado exerce um papel crucial nesses dois processos ([Fig. 5-7](#)). A primeira etapa nessa sequência complexa é a secreção das lipoproteínas de densidade muito baixa (VLDL) pelo fígado na circulação. As partículas de VLDL são ricas em triglicerídeos e contêm menores quantidades de ésteres de colesterol. Quando uma partícula de VLDL alcança os capilares do tecido adiposo ou muscular, ela é clivada pela lipoproteína lipase. Nesse processo, a maior parte dos triglicerídeos são extraídos e a molécula resultante, chamada de *lipoproteína de densidade intermediária (IDL)*, fica com uma quantidade reduzida de triglicerídeos e uma quantidade elevada de ésteres de colesterol. Além disso, as partículas de IDL retêm duas das três apoproteínas (B-100 e E) presentes nas partículas de VLDL originais ([Fig. 5-7](#)). Após a saída do endotélio vascular, as partículas de IDL têm dois destinos. Aproximadamente 50% das partículas de IDL recém-formadas são rapidamente captadas pelo fígado através de transporte mediado por receptor. O receptor responsável pela ligação da IDL às membranas plasmáticas dos hepatócitos reconhece tanto a apoproteína B-100 quanto a apoproteína E. Esse receptor é chamado de *receptor de LDL*, porém, porque ele também está envolvido na eliminação hepática da LDL, como descrito adiante. Nos hepatócitos, a IDL é reciclada para geração de VLDL. As partículas de IDL que não são captadas pelo fígado são submetidas a um processamento metabólico adicional que remove a maior parte dos triglicerídeos e da apoproteína E remanescentes, gerando partículas de LDL ricas em colesterol. *Deve-se enfatizar que a IDL é a fonte principal e imediata de LDL plasmático*. Parece haver dois mecanismos para a remoção do LDL do plasma – um, mediado pelo receptor de LDL e outro, mediado pelo receptor de LDL oxidado (receptor de varredura). Ambos os mecanismos serão

descritos adiante. Embora muitos tipos celulares como os fibroblastos, os linfócitos, as células musculares lisas, os hepatócitos e as células adrenocorticais possuam receptores de LDL de alta afinidade, aproximadamente 70% da LDL plasmática parece ser eliminada pelo fígado através de um processo de transporte sofisticado (Fig. 5-8). A primeira etapa envolve a ligação das partículas de LDL aos receptores na superfície celular, que ficam agrupados em regiões especializadas da membrana plasmática, chamadas de *depressões revestidas*. Após essa ligação, as depressões revestidas contendo as partículas de LDL ligadas aos receptores são internalizadas por invaginação e formam vesículas revestidas que migram dentro da célula e se fundem aos lisossomos. Nos lisossomos, o LDL se dissocia do receptor. Enquanto o receptor é reciclado e transportado de volta à superfície, a molécula de LDL é degradada enzimaticamente; a apoproteína é hidrolisada em aminoácidos, enquanto os ésteres de colesterol são quebrados em moléculas de colesterol livre. Esse colesterol livre, por sua vez, atravessa a membrana do lisossomo e entra no citoplasma, onde é utilizado para a síntese de membranas e como regulador da homeostasia do colesterol. A saída de colesterol do lisossomo requer a ação de duas proteínas, chamadas NPC1 e NPC2 (veja a seção “Doença de Niemann-Pick Tipo C”). Três processos diferentes são afetados pela liberação do colesterol no citoplasma:

O colesterol *suprime* a síntese de colesterol na célula através da inibição da atividade da enzima 3-hidróxi-3-metilglutaril coenzima A (HMG-CoA) redutase, enzima que é limitante na via de síntese.

O colesterol *ativa* a enzima acil-coenzima A:colesterol aciltransferase, favorecendo a esterificação e o armazenamento do excesso de colesterol.

O colesterol *inibe* a síntese de receptores de LDL, protegendo as células, portanto, do acúmulo excessivo de colesterol.

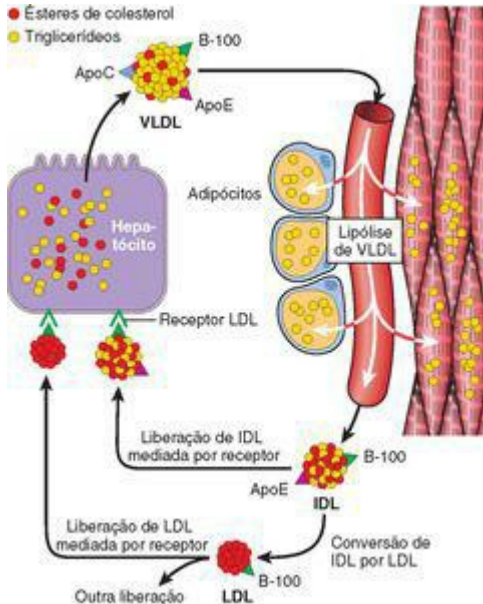


FIGURA 5-7

Ilustração esquemática do metabolismo da lipoproteína de baixa densidade (LDL) e o papel do fígado na sua síntese e liberação. A lipólise da lipoproteína de muito baixa densidade (VLDL) pela lipoproteína lipase nos capilares libera triglicerídeos, que são, depois, estocados nas células adiposas e utilizados como fonte de energia do músculo esquelético. Veja o texto para o significado das abreviaturas utilizadas.

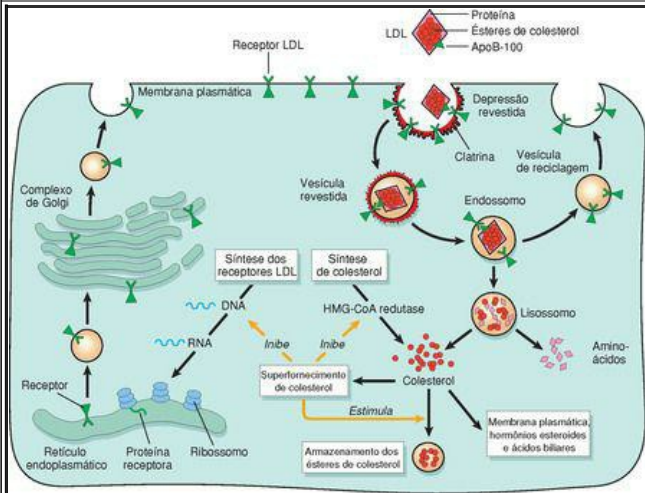


FIGURA 5-8

Via do receptor LDL e regulação do metabolismo do colesterol.

Como mencionado anteriormente, a hipercolesterolemia familiar é resultante de mutações no gene que codifica o receptor de LDL. Os heterozigotos com hipercolesterolemia familiar possuem somente 50% do número normal de receptores de LDL de alta afinidade, pois eles possuem somente um gene normal. Em consequência desse defeito de transporte, o catabolismo da LDL pelas vias dependentes do seu receptor fica prejudicado e os níveis plasmáticos de LDL aumentam em aproximadamente duas vezes. Os homozigotos virtualmente não têm receptores de LDL normais em suas células e possuem níveis muito maiores de LDL circulante. Além do problema da eliminação de LDL, ocorre aumento da síntese de LDL tanto em homozigotos quanto em heterozigotos. O mecanismo envolvido com esse aumento da síntese de LDL que contribui para a hipercolesterolemia também é resultante da escassez de receptores de LDL ([Fig. 5-7](#)). Vale lembrar que o transporte de IDL, precursor intermediário do LDL plasmático, para

dentro dos hepatócitos também ocorre através dos receptores de LDL hepáticos (receptores de apoproteína B-100 e E). Na hipercolesterolemia familiar, o transporte defeituoso de IDL para dentro dos hepatócitos secundariamente redireciona maior proporção de IDL plasmático para o estoque de precursores de LDL plasmático.

O transporte de LDL através do receptor de varredura parece ocorrer, pelo menos parcialmente, em células do sistema fagocítico mononuclear. Os monócitos e macrófagos possuem receptores para LDL quimicamente alterado (p. ex., LDL acetilado ou oxidado). Normalmente, a quantidade de LDL transportada por essa via do receptor de varredura é menor do que a quantidade transportada pelos mecanismos dependentes do receptor de LDL. No caso da hipercolesterolemia, porém, há um aumento marcante no tráfego do colesterol LDL mediado pelo receptor de varredura nessas células do sistema fagocítico mononuclear e, possivelmente, nas paredes vasculares ([Cap. 11](#)). Esse aumento é responsável pelo aparecimento de xantomas e contribui para a patogênia da aterosclerose prematura.

A genética molecular da hipercolesterolemia familiar é extremamente complexa. Foram identificadas mais de 900 mutações envolvendo o gene que codifica o receptor de LDL, incluindo inserções, deleções e mutações de perda de sentido e de sentido trocado. Essas mutações podem ser classificadas em cinco grupos ([Fig. 5-9](#)). As *mutações de classe I*, que são relativamente incomuns, causam uma falha completa da síntese da proteína receptora (alelo nulo). As *mutações de classe II*, pouco comuns, geram proteínas receptoras que se acumulam no retículo endoplasmático. Esse acúmulo ocorre porque o enovelamento defeituoso dessas proteínas impossibilita o seu transporte para o complexo de Golgi. As *mutações de classe III* afetam o domínio de ligação ao LDL do receptor; as proteínas codificadas são corretamente transportadas para a superfície celular, mas não conseguem se ligar ao LDL. As *mutações de classe IV* geram proteínas que são eficientemente sintetizadas e transportadas para a superfície celular e se ligam normalmente ao LDL. O problema, nesse caso, é que essas proteínas não estão localizadas nas depressões revestidas da membrana plasmática e, portanto, o LDL ligado não é internalizado. As *mutações de classe V* geram proteínas que são transportadas para a superfície celular, ligam-se ao LDL e podem ser internalizadas; porém, os receptores não conseguem se dissociar da partícula de LDL e, como consequência, ficam retidos nos endossomos e são degradados. Portanto, os receptores não são reciclados e não são transportados de volta para a superfície celular.

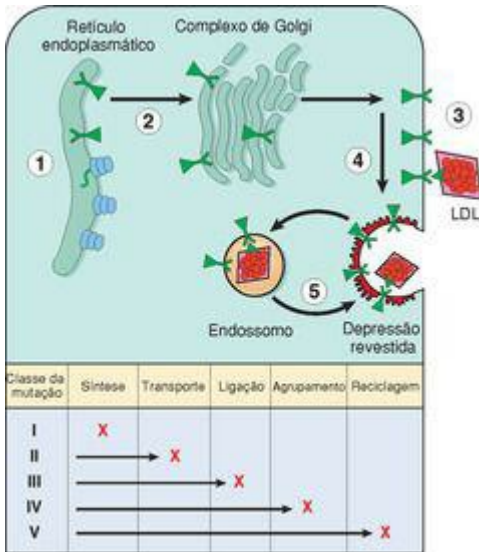


FIGURA 5-9

Classificação das mutações do receptor LDL baseada na função anormal da proteína mutante. Essas mutações rompem a síntese do receptor no retículo endoplasmático, o transporte para o complexo de Golgi, a ligação às apoproteínas ligantes, o agrupamento em depressões revestidas e a reciclagem nos endossomos. Cada classe é heterogênea ao nível do DNA.

(Modificado com permissão de Hobbs HH et al.: The LDL receptor locus in familial hypercholesterolemia: mutational analysis of a membrane protein. *Annu Rev Genet* 24:133-170, 1990. © 1990 by Annual Reviews.)

A descoberta do papel crítico dos receptores de LDL na homeostasia do colesterol resultou no desenvolvimento racional de drogas que diminuem o colesterol plasmático através do aumento do número de receptores de LDL. Uma das estratégias baseia-se na habilidade de certas drogas (estatinas) em inibir a síntese de colesterol intracelular através da inibição da enzima HMG-CoA redutase. Essa inibição, por sua vez, permite um aumento da síntese de receptores de LDL ([Fig. 5-8](#)).

DOENÇAS ASSOCIADAS A DEFEITOS ENZIMÁTICOS

Doenças de Armazenamento Lisossômico

Os lisossomos são componentes importantes do “trato digestivo intracelular”. Eles contêm uma bateria de enzimas hidrolíticas que possui duas propriedades especiais. Em primeiro lugar, essas enzimas funcionam no meio ácido dos lisossomos. Em segundo, essas enzimas constituem uma categoria especial de proteínas secretadas que, em vez de serem transportadas para os fluidos extracelulares, são transportadas para as organelas intracelulares. Essa última característica requer um processamento especial no complexo de Golgi que revisaremos brevemente a seguir. Semelhantes a todas as outras proteínas secretadas, as enzimas lisossômicas (ou hidrolases ácidas, como elas são chamadas algumas vezes) são sintetizadas no retículo endoplasmático e são transportadas para o complexo de Golgi. No complexo de Golgi, essas enzimas sofrem uma variedade de modificações pós-traducionais. Uma dessas modificações envolve a ligação de grupos de manose-6-fosfato em algumas das cadeias laterais de oligossacarídeos. Os resíduos de manose fosforilada servem como uma “etiqueta de endereçamento” que é reconhecida por receptores específicos encontrados na superfície interna da membrana do complexo de Golgi. As enzimas lisossômicas se ligam a esses receptores e são, portanto, separadas das outras proteínas no complexo de Golgi. Subsequentemente, pequenas vesículas de transporte contendo as enzimas ligadas aos receptores são separadas do Golgi e se fundem aos lisossomos. Portanto, as enzimas são direcionadas para sua organela intracelular, e as vesículas contendo somente os receptores retornam para o Golgi ([Fig. 5-10](#)). Como indicado adiante, os erros geneticamente determinados nesse notável mecanismo de separação podem gerar uma forma de doença de armazenamento lisossômico. [22](#)

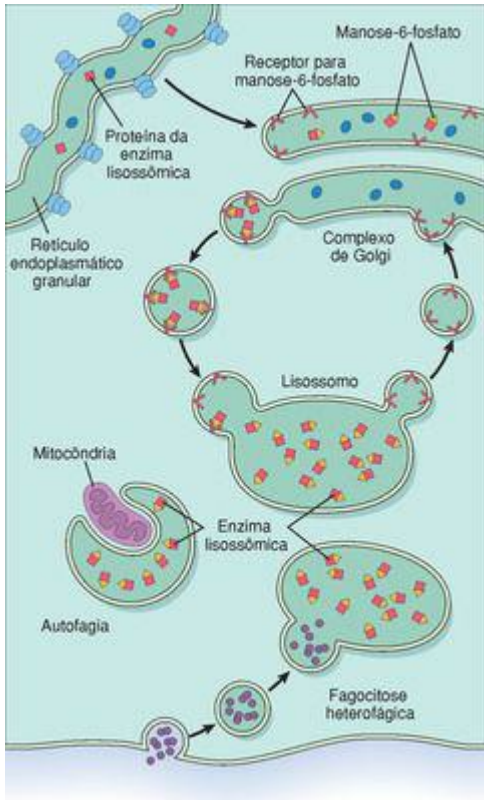


FIGURA 5-10

As hidrolases ácidas lisossômicas catalisam a quebra de uma variedade de macromoléculas complexas. Essas grandes moléculas podem surgir da renovação metabólica de organelas intracelulares (autofagia) ou podem ser adquiridas do meio extracelular por fagocitose (heterofagia). Com uma deficiência de uma enzima lisossômica funcional herdada, o catabolismo dessas moléculas complexas é incompleto e, conseqüentemente, ocorre o acúmulo de metabólitos insolúveis parcialmente degradados dentro dos lisossomos. As organelas, em decorrência do acúmulo de macromoléculas incompletamente digeridas, aumentam de tamanho e de número e esses aumentos podem interferir nas funções celulares normais, gerando as *doenças de armazenamento lisossômico* (Fig. 5-11). Além da falta de enzimas, as doenças de armazenamento lisossômico podem surgir pela falta de qualquer proteína essencial para a função normal dos lisossomos. Os exemplos são:

Ausência de um ativador enzimático ou proteína protetora.

Ausência de uma proteína ativadora de substrato. Em alguns casos, proteínas que reagem com o substrato para facilitar sua hidrólise podem estar ausentes ou podem ser defeituosas.

Ausência de uma proteína de transporte necessária para o egresso do material digerido dos lisossomos.

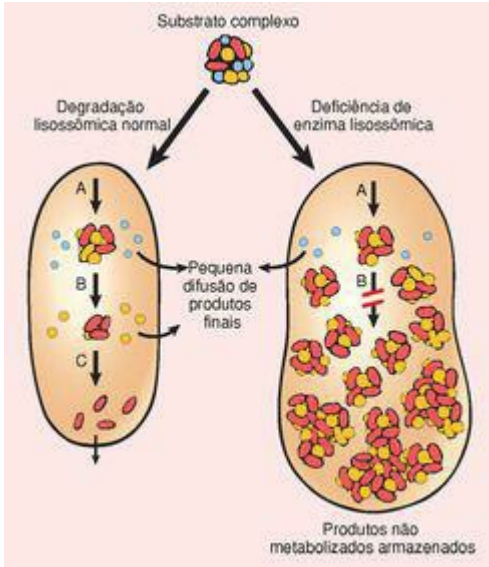


FIGURA 5-11

Diagrama esquemático ilustrando a patogênese das doenças de armazenamento lisossômico. No exemplo mostrado, um substrato complexo é normalmente degradado por uma série de enzimas lisossômicas (A, B e C) em produtos finais solúveis. Se existe uma deficiência ou disfunção de uma dessas enzimas (p. ex., B), o catabolismo é incompleto e os intermediários incompletos e insolúveis acumulam-se nos lisossomos.

Há três estratégias gerais para o tratamento de doenças de armazenamento lisossômico. A estratégia mais óbvia é a terapia de reposição enzimática, em uso atualmente para o tratamento de muitas doenças de armazenamento lisossômico. Outra estratégia, a “terapia de redução do

substrato”, baseia-se na premissa de que se for possível reduzir a quantidade de substrato a ser degradado pela enzima lisossômica, a atividade residual da enzima pode ser suficiente para catabolizá-la e impedir o seu acúmulo. Uma estratégia mais recente baseia-se na compreensão da base molecular da deficiência enzimática. Em muitas doenças, como, por exemplo, a doença de Gaucher, a atividade enzimática é baixa porque as proteínas mutantes são instáveis e se enovelam erroneamente. Esse enovelamento errôneo faz com que essas proteínas mutantes sejam degradadas no retículo endoplasmático. Nessas doenças, um inibidor competitivo exógeno pode, paradoxalmente, se ligar à enzima mutante e agir como um “molde de enovelamento” que faz com que o enovelamento da enzima ocorra corretamente. Portanto, o “molde de enovelamento” impede a degradação dessa enzima mutante. Essa *terapia com chaperona molecular* está sob investigação ativa. ²³

Várias condições distintas e separáveis estão entre as doenças de armazenamento lisossômico (Tabela 5-6). De forma geral, a distribuição do material armazenado e, portanto, os órgãos afetados são determinados por dois fatores inter-relacionados: (1) o tecido no qual se encontra a maior parte do material a ser degradado e (2) o local onde a maior parte do processo de degradação ocorre normalmente. *Por exemplo, o cérebro é rico em gangliosídeos e, portanto, a hidrólise defeituosa dos gangliosídeos GM1 e GM2 causa primariamente o acúmulo dessas moléculas dentro dos neurônios e, conseqüentemente, sintomas neurológicos.* Os defeitos na degradação dos mucopolissacarídeos afetam virtualmente todos os órgãos porque essas moléculas são amplamente distribuídas no corpo. Como as células do sistema fagocítico mononuclear são especialmente ricas em lisossomos e estão envolvidas na degradação de vários substratos, os órgãos ricos em células fagocíticas, como o baço e o fígado, aumentam de tamanho em muitas formas de doenças de armazenamento lisossômico. As várias formas de doenças de armazenamento lisossômico podem ser divididas em categorias racionais que se baseiam na natureza bioquímica do metabólito acumulado, criando assim subgrupos, como, por exemplo, as *glicogenoses*, as *esfingolipidoses (lipidoses)*, as *mucopolissacaridoses (MPS)* e as *mucolipidoses* (Tabela 5-6). A seguir, discutiremos somente as doenças mais comuns.

TABELA 5-6 Doenças de Armazenamento Lisossômico

Doença	Deficiência Enzimática	Principais Metabólitos Acumulados
GLICOGENOSES		
Tipo 2 – Doença de Pompe	α -1,4-Glicosidase (glicosidase lisossômica)	Glicogênio
ESFINGOLIPIDOSES		
Gangliosidoses		

Tipo 1 – infantil, generalizada	G _{m1} Gangliosídeo GMi β-galactosidase	Gangliosídeo GM ₁ , oligossacarídeos contendo galactose
Tipo 2 – juvenil		
Gangliosídeos GM ₂		
Doença de Tay-Sachs	Subunidade da hexosaminidase-α	Gangliosídeo GM ₂
Doença de Sandhoff	Subunidade da hexosaminidase-β	Gangliosídeo GM ₂ , globosídeo
Gangliosídose GM ₂ Variante AB	Proteína ativadora de gangliosídeo	Gangliosídeo GM ₂

SULFATIDOSES

Leucodistrofia metacromática	Arilsulfatase A	Sulfatídeo
Deficiência múltipla de sulfatase	Arilsulfatase A, B e C; sulfatase esteroide; sulfatase iduronato; heparan N-sulfatase	Sulfatídeo, sulfato esteroide, heparan-sulfato, dermatan-sulfato
Doença de Krabbe	Galactosilceramidase	Galactocerebrósídeo
Doença de Fabry	α-galactosidase A	Ceramida trióxosídeo
Doença de Gaucher	Glicocerebrósidase	Glicocerebrósídeo
Doença de Niemann-Pick tipos A e B	Esfingomielinase	Esfingomielina

MUCOPOLISSACARIDOSES (MPS)

MPS I H (Hurler)	α-L-Iduronidase	Dermatan-sulfato, heparan-sulfato
MPS II (Hunter)	L-Iduronossulfato sulfatase	

MUCOLIPIDOSES (ML)

Doença da célula I (ML II) e polidistrofia	Deficiência de enzimas fosforilantes essenciais para a formação do marcador de reconhecimento manose-6-fosfato; hidrolases ácidas com ausência do marcador de	Mucopolissacarídeo,
--	---	---------------------

pseudo-Hurler	reconhecimento não podem ser direcionadas aos lisossomos, mas são secretadas para o meio extracelular	glicolípido
---------------	---	-------------

OUTRAS DOENÇAS DE CARBOIDRATOS COMPLEXOS

Fucosidose	α -Fucosidase	Esfingolípídios contendo fucose e fragmentos de glicoproteína
Manosidose	α -Manosidase	Oligossacarídeos contendo manose
Aspartilglicosaminúria	Aspartilglicosamina amida hidrolase	Aspartil-2-desóxi-2-acetamido-glicosilamina

OUTRAS DOENÇAS DE ARMAZENAMENTO LISSOSSÔMICO

Doença de Wolman	Lipase ácida	Ésteres de colesterol, triglicerídeos
Deficiência de fosfato ácido	Fosfatase ácida lisossômica	Ésteres de fosfato

Doença de Tay-Sachs (Gangliosidose GM2: Deficiência da Subunidade α da Hexosaminidase)

As gangliosidoses G_{M2} são um grupo de três doenças de armazenamento lisossômico causadas pela incapacidade de catabolizar os gangliosídeos G_{M2} . A degradação dos gangliosídeos G_{M2} requer três polipeptídeos codificados por três genes distintos. Os efeitos fenotípicos das mutações que afetam esses genes são semelhantes porque todas essas mutações resultam em acúmulo dos gangliosídeos G_{M2} .²⁴ O defeito enzimático subjacente, porém, é diferente para cada mutação. A doença de Tay-Sachs, a forma mais comum de gangliosidose G_{M2} , é resultado de mutações no *locus* da subunidade α no cromossomo 15. Essas mutações causam uma deficiência grave de hexosaminidase A. Essa doença é especialmente prevalente entre judeus, particularmente entre judeus originários da Europa oriental (Ashkenazi): nessa população, um em 30 indivíduos carrega essa doença.

Morfologia. A hexosaminidase A está ausente virtualmente de todos os tecidos; portanto, ocorre o acúmulo de gangliosídeo G_{M2} em muitos tecidos (p. ex., coração, fígado, baço), mas os envoltórios dos neurônios dos sistemas nervosos autossômico e central e da

retina dominam a manifestação clínica. Ao exame histológico, os neurônios apresentam-se em forma de balão com vacúolos citoplasmáticos, sendo que cada um desses vacúolos representa um lisossomo marcadamente distendido, preenchido com gangliosídeos (Fig. 5-12A). As colorações para lipídios como o *oil red O* e o *Sudan black B* são positivas. Através do microscópio eletrônico, podem-se visualizar muitos tipos de inclusões citoplasmáticas, sendo as mais proeminentes aquelas em forma de espiral dentro dos lisossomos, que lembram as várias camadas de uma cebola (Fig. 5-12B). Há uma destruição progressiva dos neurônios, proliferação da micróglia e acúmulo de lipídios complexos em fagócitos na massa encefálica. Ocorre um processo semelhante no cerebelo e nos neurônios do gânglio basal, do tronco cerebral, da medula espinal, das raízes dos gânglios dorsais e do sistema nervoso autônomo. As células ganglionares na retina também ficam dilatadas devido ao acúmulo de gangliosídeos GM₂, particularmente nas margens da mácula. Aparece na mácula, portanto, um **ponto vermelho-cereja** que representa uma acentuação da cor normal da coróide macular em contraste com a palidez produzida pela dilatação das células ganglionares no restante da retina (Cap. 29). Esse achado é característico da doença de Tay-Sachs e de outras doenças de armazenamento que afetam neurônios.

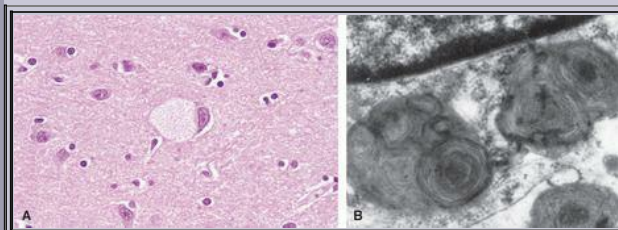


FIGURA 5-12

Células ganglionares na doença de Tay-Sachs. **A**, Sob microscópio ótico, um grande neurônio tem vacuolização óbvia de lipídios. **B**, Parte de um neurônio sob microscópio eletrônico mostra os lisossomos proeminentes com configurações em espiral. Parte do núcleo é mostrada acima.

(A, Cortesia do Dr. Arthur Weinberg, Department of Pathology, University of Texas Southwestern Medical Center, Dallas, TX; B, micrografia eletrônica cortesia do Dr. Joe Rutledge, University of Texas Southwestern Medical Center, Dallas, TX)

Aspectos Clínicos. As crianças afetadas parecem normais ao nascimento, mas começam a manifestar os sinais e sintomas por volta dos 6 meses de idade. As funções motora e mental são implacavelmente deterioradas, começando com falta de coordenação motora, embotamento mental que causa flacidez muscular e cegueira, e demência crescente. Algumas vezes durante o curso da doença, os pontos vermelho-cereja característicos, mas não patogênicos, aparecem na mácula do olho em quase todos os pacientes. Por volta de 12 meses ou 2 anos de idade, os pacientes ficam totalmente em estado vegetativo e morrem com 2 a 3 anos de idade. Foram descritas mais de 100 mutações no gene que codifica a subunidade α ; muitas dessas mutações afetam o enovelamento das proteínas. Essas proteínas com enovelamento defeituoso de flagram a resposta celular às “proteínas não enoveladas” ([Cap. 1](#)) que leva à apoptose. Esses achados aventaram a possibilidade da utilização de terapias com chaperonas para o tratamento da doença de Tay-Sachs.

O diagnóstico pré-natal é possível através de ensaios enzimáticos e análise baseada em DNA. Os aspectos clínicos de duas outras formas de gangliosidose GM₂, a doença de Sandhoff, resultante de um defeito na subunidade β , e a deficiência ativadora de GM₂, são semelhantes àqueles da doença de Tay-Sachs.

Doença de Niemann-Pick Tipos A e B

As doenças de Niemann-Pick tipos A e B são duas doenças relacionadas que se caracterizam pelo acúmulo de esfingomiélinos nos lisossomos devido a uma deficiência herdada na esfingomiélinase. ²⁵*A doença tipo A é uma forma infantil grave com extenso envolvimento neurológico, acúmulos viscerais de esfingomiélinos marcantes, desgaste progressivo e morte precoce nos 3 primeiros anos de vida.* Em contraste, os pacientes com a doença tipo B têm organomegalia, mas geralmente seus sistemas nervosos centrais não são afetados. Tais pacientes sobrevivem até a fase adulta. Assim como a doença de Tay-Sachs, as doenças de Niemann-Pick tipos A e B são comuns em judeus Ashkenazi. O gene que codifica a esfingomiélinase ácida está localizado no cromossomo 11p15.4 e é um dos genes que sofreram impressão genômica cuja cópia materna é a que preferencialmente se expressa como resultado do silenciamento epigenético do gene paterno (discutido adiante). Foram encontradas mais de 100 mutações no gene que codifica a esfingomiélinase ácida e parece haver uma correlação entre o tipo de mutação, a gravidade da deficiência enzimática e o fenótipo.

Morfologia. Na variante clássica infantil tipo A, uma mutação sem sentido causa uma deficiência quase completa de esfingomiélinase. A esfingomiélinase é um componente presente em todas as membranas celulares (incluindo membranas de organelas) e, portanto, essa deficiência enzimática bloqueia a degradação da esfingomiélinase com consequente acúmulo progressivo desse composto dentro dos lisossomos, particularmente dentro de células do sistema fagocítico mononuclear. As células afetadas aumentam de tamanho e, algumas vezes, podem chegar a 90 μ m de diâmetro por causa da distensão dos lisossomos devido ao acúmulo de esfingomiélinase e colesterol. Aparecem inúmeros pequenos vacúolos com tamanhos relativamente uniformes que deixam o citoplasma com um aspecto

espumoso (Fig. 5-13). Em cortes congelados de tecido fresco, os vacúolos são corados com substâncias que evidenciam a presença de lipídios. A microscopia eletrônica confirma que os vacúolos são lisossomos secundários, com tamanho aumentado, que, frequentemente, contêm corpos citoplasmáticos membranosos que se assemelham a mielinas lamelares concêntricas, chamados algumas vezes de corpos “zebroides”.

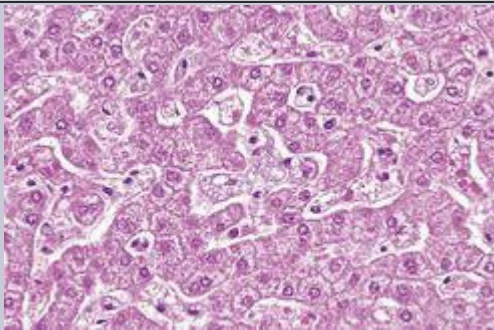


FIGURA 5-13

Doença de Niemann-Pick no fígado. Os hepatócitos e as células de Kupffer possuem uma aparência espumosa e vacuolada devido à deposição de lipídios.

(Cortesia do Dr. Arthur Weinberg, Department of Pathology, University of Texas Southwestern Medical Center, Dallas, TX.)

As células fagocíticas carregadas de lipídios são amplamente distribuídas no baço, fígado, linfonodos, medula óssea, amídalas, trato gastrointestinal e pulmões. **O envolvimento do baço geralmente produz um aumento excessivo desse órgão**, algumas vezes 10 vezes o seu peso normal, mas a hepatomegalia não é tão marcante. Os linfonodos podem aumentar muito ou de forma moderada em todo o corpo.

O envolvimento do cérebro e dos olhos merece atenção especial. No cérebro, os giros diminuem de tamanho e os sulcos ficam mais largos. O envolvimento neuronal é difuso e afeta todas as partes do sistema nervoso. A vacuolização dos neurônios constitui a alteração

histológica dominante e essa condição causa morte celular e perda de massa encefálica. Aparece uma mancha vermelho-cereja semelhante à observada na doença de Tay-Sachs em cerca de um terço à metade dos indivíduos afetados.

As manifestações clínicas na doença tipo A podem estar presentes ao nascimento e quase invariavelmente se manifestam aos 6 meses de idade. Tipicamente, as crianças possuem um abdome protuberante por causa da hepatoesplenomegalia. Quando as manifestações aparecem, elas são acompanhadas por falência progressiva do crescimento, vômitos, febre e linfadenopatia generalizada, assim como deterioração progressiva da função psicomotora. A morte ocorre, geralmente, no primeiro ou no segundo ano de vida.

O diagnóstico é determinado por ensaios bioquímicos que medem a atividade da esfingomielinase em biópsia de fígado ou medula óssea. Os indivíduos afetados com os tipos A e B e os portadores podem ser detectados através de análise de DNA.

Doença de Niemann-Pick Tipo C (NPC)

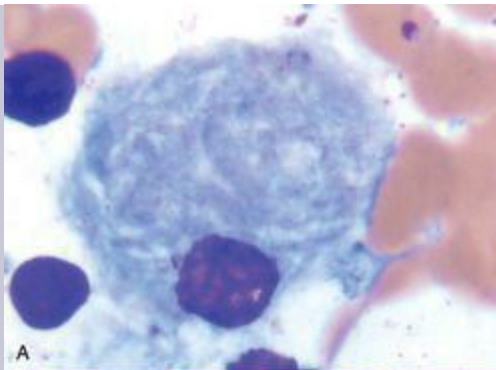
Embora a doença de Niemann-Pick tipo C tenha sido previamente relacionada com os tipos A e B, essa doença é bem diferente em níveis bioquímico e molecular e é mais comum que os tipos A e B combinados. Mutações em dois genes relacionados, *NPC1* e *NPC2*, causam a doença tipo C, sendo o gene *NPC1* responsável por 95% dos casos. Diferente de outras doenças de armazenamento lisossômico, a NPC aparece devido a um defeito primário no transporte de lipídios. As células afetadas acumulam colesterol e gangliosídeos, como o GM1 e o GM2. Ambas as proteínas, NPC1 e NPC2, estão envolvidas no transporte de colesterol livre dos lisossomos para o citoplasma. ²⁶A NPC é clinicamente heterogênea. Pode estar presente como hidropisia fetal e em natimortos, como hepatite neonatal ou uma forma crônica caracterizada por lesão neurológica progressiva. A forma mais comum se apresenta na infância e é caracterizada por ataxia, paralisia supranuclear, distonia, disartria e regressão psicomotora.

Doença de Gaucher

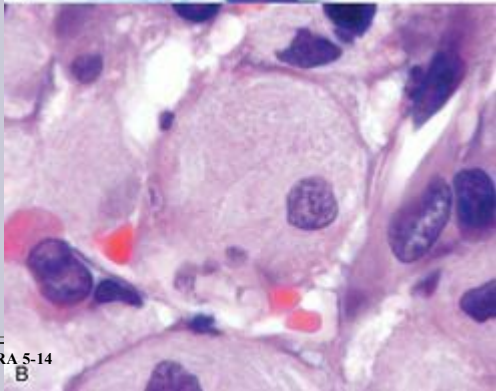
A *doença de Gaucher* refere-se a um grupo de doenças autossômicas recessivas resultantes de mutações no gene que codifica a glicocerebrosidase. ²⁷Essa doença é a mais comum dentre as doenças de armazenamento lisossômico. O gene afetado codifica a glicocerebrosidase, uma enzima que normalmente cliva o resíduo de glicose da ceramida. O resultado desse defeito enzimático é o acúmulo de glicocerebrosídeos principalmente em fagócitos, mas esse acúmulo também pode ocorrer no sistema nervoso central em alguns subtipos. Os glicocerebrosídeos são continuamente formados a partir do catabolismo dos glicolipídios derivados principalmente das membranas celulares de leucócitos e eritrócitos senescentes. Fica claro agora, então, que as alterações patológicas na doença de Gaucher não são causadas somente pelo acúmulo de material em si, mas também pela ativação de macrófagos e a consequente secreção de citocinas, como a IL-1, a IL-6 e o fator de necrose tumoral (TNF). Há três subtipos clínicos da doença de Gaucher. O mais comum, responsável por 99% dos casos, é chamado de *tipo I* ou forma não neuronopática crônica. Nesse tipo, o *armazenamento de glicocerebrosídeos limita-se*

aos fagócitos mononucleados em todo o corpo sem o envolvimento do cérebro. Os envoltimentos do baço e do esqueleto dominam esse padrão da doença. A doença de Gaucher tipo I é encontrada principalmente em judeus europeus. Os indivíduos com essa doença têm uma quantidade reduzida mas detectável de atividade de glicocerebrosidase. A longevidade é encurtada, mas não de forma marcante. A doença *tipo II* ou doença de Gaucher neuronopática aguda é o padrão cerebral infantil agudo. Essa forma não tem predileção por judeus. Nesses pacientes, não há virtualmente atividade de glicocerebrosidase detectável nos tecidos. Observa-se, também, nessa forma de doença de Gaucher, a ocorrência de hepatoesplenomegalia, mas a figura clínica é dominada pelo envolvimento progressivo do sistema nervoso central que leva o indivíduo à morte ainda muito cedo. Um terceiro padrão, o tipo III, é intermediário entre os tipos I e II. Esses pacientes têm o envolvimento sistêmico característico do tipo I, mas apresentam um acometimento progressivo do sistema nervoso central que geralmente começa na adolescência ou no início da fase adulta.

Morfologia. Em todas as formas da doença de Gaucher, ocorre acúmulo maciço de glicocerebrosídeos nas células fagocíticas em todo o corpo. As células fagocíticas distendidas, conhecidas como **células de Gaucher**, são encontradas no baço, fígado, medula óssea, linfonodos, amídalas, timo e placas de Peyer. Células semelhantes podem ser encontradas nos septos alveolares e nos espaços aéreos nos pulmões. Em contraste com outras doenças de armazenamento de lipídios, as células de Gaucher raramente aparecem vacuoladas, mas possuem um tipo fibrilar de citoplasma que se assemelha a um lenço de papel amarrutado (Fig. 5-14). As células de Gaucher geralmente são grandes, podendo medir até 100 µm de diâmetro, e têm um ou mais núcleos escuros posicionados excêntricamente. A coloração com ácido periódico de Schiff é geralmente positiva. Através de microscopia eletrônica, pode-se verificar que o citoplasma fibrilar trata-se de lisossomos alongados e distendidos contendo o lipídio armazenado em pacotes de bicamadas.



A



B

FIGURA 5-14

Doença de Gaucher envolvendo a medula óssea. As células de Gaucher (**A**, H&E; **B**, coloração de Wright) são macrófagos inchados que possuem um citoplasma com aparência de um lenço de papel amassado (**B**) devido ao acúmulo de glicocerebrosídeos.

Na doença tipo I, o baço aumenta de tamanho, chegando a pesar até 10 kg em algumas situações. A linfadenopatia é leve à moderada e ocorre em todo o corpo. O acúmulo de células de Gaucher na medula óssea ocorre em 70% a 100% dos casos de doença de Gaucher tipo I. Esse acúmulo produz áreas de erosão óssea que algumas vezes são pequenas, mas em outros casos elas são suficientemente grandes para gerar fraturas patológicas. Ocorre destruição óssea por causa da secreção de citocinas por macrófagos ativadas. Em pacientes com envolvimento cerebral, observam-se células de Gaucher nos espaços de Virchow-Robin e as arteríolas ficam envoltas por células adventícias inchadas. Não há armazenamento de lipídios nos neurônios, ainda que os neurônios pareçam menores do que o normal e sejam destruídos progressivamente. Suspeita-se que os lipídios acumulados nas células fagocíticas localizadas em torno dos vasos sanguíneos secretam citocinas que lesam os neurônios que estão próximos.

Aspectos Clínicos. O curso clínico da doença de Gaucher depende do subtipo clínico. No tipo I, os sinais e sintomas aparecem primeiramente na vida adulta e estão relacionados com esplenomegalia ou envolvimento ósseo. Ocorre mais comumente pancitopenia ou trombocitopenia secundária ao hiperesplenismo. Aparecem fraturas patológicas e dor óssea se o espaço da medula aumentar excessivamente. Embora a doença seja progressiva no adulto, ela é compatível com uma vida longa. Nos tipos II e III, os sintomas dominantes são disfunção do sistema nervoso central, convulsões e deterioração mental progressiva, embora órgãos como o fígado, o baço e os linfonodos também sejam afetados.

O diagnóstico de homozigotos pode ser realizado através da medição da atividade da glicosidase em leucócitos de sangue periférico ou em extratos de fibroblastos de pele em cultura. Em princípio, os heterozigotos podem ser identificados pela detecção das mutações. Porém, como mais de 150 mutações no gene que codifica a glicosidase podem causar a doença de Gaucher, não é possível a realização de somente um teste genético.

A terapia de reposição com enzimas recombinantes é a principal forma de tratamento da doença de Gaucher; esse tratamento é eficaz e os indivíduos com o tipo I podem ter uma expectativa de vida normal com essa forma de tratamento. Porém, essa terapia é extremamente cara. Como o defeito fundamental reside nas células fagocíticas mononucleadas geradas a partir de células-tronco da medula óssea, tenta-se realizar transplante de medula como tratamento. Outro trabalho tenta corrigir o defeito enzimático através da inserção da versão normal do gene que codifica a glicosidase nas células da medula óssea do paciente. A terapia de redução do substrato com inibidores da enzima glicosidase sintética também está sendo avaliada.

Mucopolissacaridoses

As MPS são um grupo de síndromes intimamente relacionadas resultantes de deficiências geneticamente determinadas de enzimas lisossômicas envolvidas na degradação de

mucopolissacarídeos (glicosaminoglicanos). Quimicamente, os mucopolissacarídeos são carboidratos complexos de cadeia longa que são ligados a proteínas, formando os proteoglicanos. Eles são abundantes na substância matriz do tecido conjuntivo. Os glicosaminoglicanos que se acumulam nas MPS são o dermatan-sulfato, o heparan-sulfato, o queratan-sulfato e o condroitina-sulfato. As enzimas envolvidas na degradação dessas moléculas clivam os açúcares terminais das cadeias polissacarídicas dispostas ao longo do polipeptídeo ou do esqueleto proteico. Na ausência dessas enzimas, ocorre um acúmulo dessas cadeias nos lisossomos em vários tecidos e órgãos do corpo.

Foram descritas muitas variantes clínicas das MPS. Classificadas numericamente de MPS I a MPS VII, cada uma é resultante da deficiência de uma enzima específica. Todas as MPS, exceto uma, são herdadas como doenças autossômicas recessivas; a exceção, chamada de *síndrome de Hunter*, é uma doença recessiva ligada ao X. Dentro de um dado grupo (p. ex., MPS I, caracterizada pela deficiência de α 1-liduronidase), há subgrupos resultantes de diferentes alelos mutantes no mesmo *locus* genético. Portanto, a gravidade da deficiência enzimática e o aspecto clínico em um mesmo subgrupo são frequentemente diferentes.

De forma geral, as MPS são distúrbios progressivos caracterizados por *aspectos faciais grosseiros, turvação da córnea, rigidez das articulações e retardo mental*. Além disso, ocorre aumento da excreção urinária dos mucopolissacarídeos acumulados.

Morfologia. Os mucopolissacarídeos acumulados são geralmente encontrados em células fagocíticas mononucleadas, células endoteliais, células musculares da íntima e fibroblastos em todo o corpo. Os locais comuns envolvidos, são, portanto, o baço, o fígado, a medula óssea, os linfonodos, os vasos sanguíneos e o coração.

Microscopicamente, as células afetadas estão distendidas e possuem citoplasmas aparentemente transparentes, o que deixa essas células com aspecto de balão. Sob o microscópio eletrônico, o citoplasma transparente pode ser visualizado como numerosos pequenos vacúolos. Esses vacúolos são lisossomos dilatados contendo um material finamente granular positivo ao ácido periódico de Schiff que pode ser identificado bioquimicamente como mucopolissacarídeos. Alterações lisossômicas semelhantes são encontradas em neurônios daquelas síndromes caracterizadas pelo envolvimento do sistema nervoso central. Além disso, porém, alguns dos lisossomos nos neurônios são substituídos por corpos zebroides lamelares semelhantes àqueles observados na doença de Niemann-Pick. **Hepatoesplenomegalia, deformações esqueléticas, lesões valvulares, depósitos subendoteliais em artérias, particularmente nas artérias coronárias, e lesões no cérebro são aspectos comuns a todas as MPS.** Em muitas das síndromes de longa duração, as lesões coronárias subendoteliais causam isquemia do miocárdio. Portanto, infarto do miocárdio e descompensação cardíaca são causas importantes de morte.

Aspectos Clínicos. Das sete variantes reconhecidas, somente duas síndromes bem caracterizadas serão aqui descritas brevemente. A *síndrome de Hurler*, também chamada de MPS I-H, é resultante de uma deficiência de α -1-iduronidase. [28](#) Essa síndrome é uma das formas mais

graves de MPS. As crianças afetadas parecem normais ao nascimento, mas desenvolvem hepatoesplenomegalia por volta dos 6 a 24 meses de idade. O crescimento dessas crianças é retardado, e, como em outras formas de MPS, elas desenvolvem faces grosseiras e deformações esqueléticas. A morte ocorre por volta dos 6 a 10 anos de idade e é, com frequência, devido a complicações cardiovasculares. A *síndrome de Hunter*, também chamada de MPS II, difere da síndrome de Hurler no modo de herança (ligada ao X), ausência de turvamento da córnea e curso clínico mais leve. [29](#)

Doenças do Armazenamento do Glicogênio (Glicogenoses)

As *doenças de armazenamento de glicogênio* são resultantes de uma deficiência hereditária de uma das enzimas envolvidas na síntese ou degradação sequencial do glicogênio. Dependendo da distribuição tecidual da enzima específica no estado normal, *o armazenamento de glicogênio nessas doenças pode se limitar a poucos tecidos, pode ser mais amplo sem afetar todos os tecidos ou pode ser sistêmico.* [30](#)

O significado de uma deficiência enzimática específica é mais bem compreendida a partir de uma perspectiva do metabolismo normal do glicogênio ([Fig. 5-15](#)). O glicogênio é uma forma de armazenamento de glicose. A síntese de glicogênio começa com a conversão da glicose em glicose-6-fosfato pela ação de uma hexoquinase (glicoquinase). Uma fosfoglicomutase, então, transforma a glicose-6-fosfato em glicose-1-fosfato e esta é convertida em uridina difosfoglicose. Constrói-se, então, um polímero grande altamente ramificado (peso molecular maior do que 100 milhões), contendo mais de 10.000 moléculas de glicose ligadas juntas por ligações α -1,4-glicosídicas. A cadeia de glicogênio e suas ramificações continuam a ser alongadas pela adição de moléculas de glicose mediadas por glicogênio sintetases. Durante a degradação, fosforilases distintas no fígado e nos músculos separam a glicose-1-fosfato do glicogênio até que cerca de quatro resíduos de glicose permaneçam em cada ramificação, deixando um oligossacarídeo ramificado chamado de *dextrina limite*. Essa molécula pode sofrer degradação adicional pela enzima que quebra a ramificação. Além dessas vias principais, o glicogênio também é degradado nos lisossomos pela maltase ácida. Se os lisossomos forem deficientes nessa enzima, as moléculas de glicogênio dentro dessas organelas não conseguem ser degradadas pelas enzimas citoplasmáticas como, por exemplo, as fosforilases.

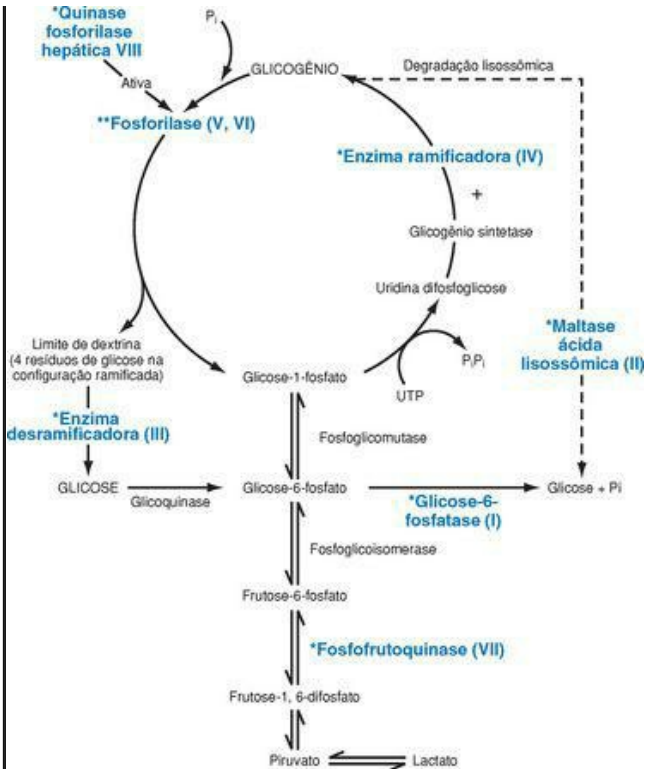


FIGURA 5-15

Vias de metabolismo de glicogênio. Os asteriscos marcam as deficiências enzimáticas

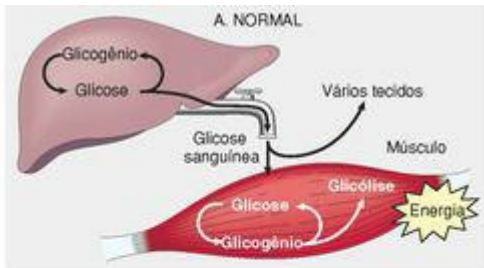
associadas às doenças de armazenamento de glicogênio. Os números romanos indicam o tipo de doença de armazenamento de glicogênio associada a uma dada deficiência enzimática. Os tipos V e VI resultam de deficiências de fosforilases musculares e hepáticas, respectivamente.

(Modificado de Hers H et al.: Glycogen storage diseases. In Scriver CR et al. [eds]: The Metabolic Basis of Inherited Disease, 6th ed. New York, McGraw-Hill, 1989, p 425.)

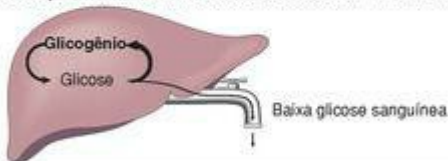
McGraw-Hill

Com base nas deficiências enzimáticas específicas e nos aspectos clínicos resultantes, as glicogenoses são tradicionalmente divididas em uma dezena de síndromes designadas por numerais romanos, e a lista continua a crescer. ³¹ Com base na fisiopatologia, as glicogenoses podem ser divididas em três subgrupos maiores ([Tabela 5-7](#)):

Formas hepáticas: O fígado é muito importante no metabolismo da glicogênio. Ele contém enzimas que sintetizam glicogênio para armazenamento e enzimas que quebram o glicogênio em glicose livre que, então, é liberada no sangue. Uma deficiência herdada de enzimas hepáticas envolvidas na degradação do glicogênio, portanto, não aumenta somente o armazenamento de glicogênio no fígado, mas também diminui as concentrações de glicose sanguínea (hipoglicemia) ([Fig. 5-16](#)). A deficiência da enzima glicose-6-fosfatase (doença de von Gierke ou glicogenose tipo I) é um exemplo importante da forma hepática-hipoglicêmica de doença de armazenamento de glicogênio ([Tabela 5-7](#)). Outros exemplos são as deficiências de fosforilase e de enzima de desramificação hepáticas, ambas envolvidas na quebra do glicogênio ([Fig. 5-15](#)). Em todas essas doenças, o glicogênio é armazenado em muitos órgãos, mas *o aspecto clínico é dominado pelo aumento do fígado e pela hipoglicemia.*³²



B. DOENÇA DE ARMAZENAMENTO DE GLICOGÊNIO – TIPO HEPÁTICO



C. DOENÇA DE ARMAZENAMENTO DE GLICOGÊNIO – TIPO MIOPÁTICO



FIGURA 5-16

A, Metabolismo normal do glicogênio no fígado e nos músculos esqueléticos. **B**, Efeitos da deficiência herdada de enzimas hepáticas envolvidas no metabolismo do glicogênio. **C**, Consequências de uma deficiência genética nas enzimas que metabolizam o glicogênio nos músculos esqueléticos.

Formas miopáticas. Nos músculos esqueléticos, em oposição ao fígado, o glicogênio é usado predominantemente como fonte de energia durante atividade física. Gera-se ATP por glicólise, o que leva à formação de lactato (Fig. 5-16). Se ocorrer deficiência de enzimas que alimentam a via glicolítica, ocorre armazenamento de glicogênio nos músculos associado à fraqueza muscular por causa do prejuízo na produção de energia. Os exemplos nessa categoria são as deficiências de fosforilase muscular (doença de McArdle ou glicogenose tipo V), de fosfofrutoquinase muscular (glicogenose tipo VII) e muitas outras. *Tipicamente, indivíduos com as formas miopáticas possuem câmbrias após exercícios e não ocorre aumento dos níveis de lactato no sangue após o exercício devido a um bloqueio na glicólise.*³³

As doenças de armazenamento de glicogênio associadas com (1) deficiência de α -glicosidase (maltase ácida) e (2) ausência de enzima de desramificação não entram nas categorias hepática e miopática. Essas formas estão associadas ao armazenamento de glicogênio em muitos órgãos e à morte precoce. A maltase ácida é uma enzima lisossômica e, portanto, sua deficiência causa o armazenamento lisossômico de glicogênio (glicogenose tipo II ou doença de Pompe) em todos os órgãos, embora a cardiomegalia seja a característica mais proeminente³⁴ (Fig. 5-17).

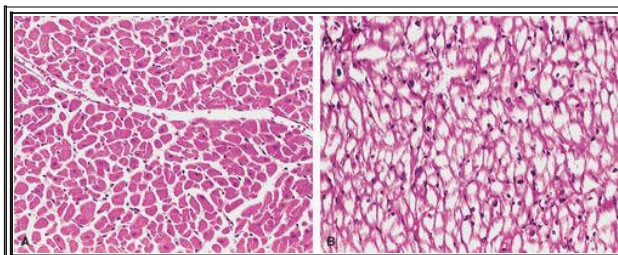


FIGURA 5-17

Doença de Pompe (doença de armazenamento de glicogênio tipo II). **A**, Miocárdio normal com citoplasma eosinofílico abundante. **B**, Paciente com a doença de Pompe (mesmo aumento) mostrando as fibras do miocárdio cheias de glicogênio vistas como espaços claros.

(Cortesia do Dr. Trace Worrell, Department of Pathology, University of Texas Southwestern Medical Center, Dallas, TX.)

TABELA 5-7 Subgrupos Principais das Glicogenoses

Categoria Clínico-patológica	Tipo Específico	Deficiência Enzimática	Alterações Morfológicas	Características Clínicas
<i>Tipo hepático</i>	Hepatorrenal – Doença de von Gierke (tipo I)	Glicose-6-fosfatase	<p>Hepatomegalia – acúmulos intracitoplasmáticos de glicogênio e pequenas quantidades de lipídios; glicogênio intranuclear</p> <p>Renomegalia – acúmulos intracitoplasmáticos de glicogênio nas células epiteliais tubulares corticais</p>	<p><i>Em pacientes não tratados:</i> Falência de desenvolvimento, impedimento do crescimento, hepatomegalia e renomegalia</p> <p>Hipoglicemia devido à falência da mobilização de glicose, frequentemente levando a convulsões</p> <p>Hiperlipidemia e hiperuricemia resultantes de desarranjo no metabolismo da glicose; muitos pacientes desenvolvem gota e xantomas de pele</p> <p>Tendência a sangramentos devido à disfunção das plaquetas</p> <p><i>Com o tratamento:</i> A maioria sobrevive e desenvolve complicações tardias (p. ex., adenomas)</p>

				hepáticos)
<i>Tipo miopático</i>	Síndrome de McArdle (tipo V)	Fosforilase muscular	Somente músculo esquelético – acúmulos de glicogênio predominantes no subsarcolema	Cãibras dolorosas associadas a exercícios vigorosos; mioglobinúria ocorre em 50% dos casos; início na vida adulta (> 20 anos); exercícios musculares são incapazes de elevar os níveis de lactato no sangue venoso; creatina quinase sérica sempre elevada; compatível com longevidade normal
<i>Outros tipos</i>	Glicogenose generalizada – doença de Pompe (tipo II)	Glicosidase lisossômica (maltase ácida)	Hepatomegalia moderada – inchaço dos lisossomos com glicogênio, criando um padrão citoplasmático rendilhado Cardiomegalia – glicogênio dentro do sarcoplasma, assim como ligado à membrana Musculoesquelética – semelhante às mudanças no coração	Cardiomegalia acentuada, hipotonia muscular e insuficiência cardiorrespiratória em 2 anos; uma forma adulta moderada com envolvimento muscular esquelético, apresentando miopatia crônica

Alcaptonúria (Ocronose)

A alcaptonúria, o primeiro erro inato do metabolismo humano a ser descoberto, é uma doença autossômica recessiva na qual *há ausência de oxidase homogentísica, uma enzima que converte o ácido homogentísico em ácido metilacetoacético na via de degradação da tirosina.* ³⁵ Portanto, ocorre acúmulo de ácido homogentísico no corpo. Uma grande quantidade desse ácido é excretado, o que faz com que a urina fique com uma cor preta se mantida em repouso e sob

oxidação.

Morfologia. O ácido homogentísico retido se liga ao colágeno em tecidos conjuntivos, tendões e cartilagem, conferindo a esses tecidos uma pigmentação azul-escura (**ocronose**), que é mais evidente nas orelhas, nariz e bochechas. **As consequências mais sérias da ocronose, porém, advêm dos depósitos do pigmento nas cartilagens articulares.** O acúmulo de pigmento faz com que a cartilagem perca sua resiliência normal e torne-se quebradiça e fibrilada. O desgaste erosivo dessa cartilagem anormal causa desnudação do osso subcondral e, com frequência, pequenos fragmentos da cartilagem fibrilada entram no osso subjacente, piorando a lesão. A coluna vertebral, particularmente o disco intervertebral, é o local principal de ataque, mas, depois, os joelhos, os ombros e a bacia podem ser afetados. As pequenas articulações das mãos e dos pés não são acometidos.

Aspectos Clínicos. O defeito metabólico está presente desde o nascimento, mas a artropatia degenerativa se desenvolve vagarosamente e em geral não fica clinicamente evidente até os 30 anos de idade. Embora essa condição não seja mortal, ela pode ser gravemente incapacitante. A artropatia pode ser tão extrema quanto aquela encontrada nas formas graves de osteoartrite ([Cap. 26](#)) de idosos, mas ela ocorre em indivíduos muito mais jovens.

DOENÇAS ASSOCIADAS A DEFEITOS EM PROTEÍNAS QUE REGULAM O CRESCIMENTO CELULAR

O crescimento normal e a diferenciação das células são regulados por duas classes de genes: os proto-oncogenes e os genes supressores de tumor, cujos produtos promovem ou freiam o crescimento celular ([Cap. 7](#)). As mutações nessas duas classes de genes são importantes na patogênese de tumores. Na maioria dos casos, as mutações associadas ao câncer afetam células somáticas e, portanto, não são passadas para a linhagem germinativa. Em aproximadamente 5% de todos os cânceres, porém, mutações transmitidas através da linhagem germinativa contribuem para o desenvolvimento de câncer. Muitos cânceres familiares são herdados de forma autossômica dominante, mas também foram descritos alguns tipos recessivos. Esse assunto está discutido no [Capítulo 7](#). Formas específicas de tumores familiares estão descritas em vários capítulos.

Doenças Poligênicas Complexas

Como discutido previamente, algumas doenças são causadas por interações entre formas variantes de genes e fatores ambientais. Uma variante genética que tem pelo menos dois alelos e ocorre em pelo menos 1% da população é chamada de polimorfismo. De acordo com a hipótese doença comum/variante comum, as doenças genéticas complexas ocorrem quando muitos polimorfismos, cada qual com um efeito modesto e baixa penetrância, são herdados. ³⁶ Dois fatos adicionais que surgiram de estudos sobre doenças complexas comuns, tais como o diabetes tipo I, são:

Enquanto doenças complexas são resultantes da herança coletiva de muitos polimorfismos, diferentes polimorfismos variam em importância. Por exemplo, dos 20 a 30 genes implicados no diabetes tipo I, seis a sete são mais importantes e apenas alguns alelos HLA contribuem com mais de 50% do risco ([Cap. 24](#)).

Alguns polimorfismos são comuns a múltiplas doenças do mesmo tipo, enquanto outros são específicos a uma doença. Esse fato é ilustrado nas doenças inflamatórias mediadas pelo sistema imunológico ([Cap. 6](#)).

Várias características fenotípicas normais são governadas por herança multifatorial, como a cor dos cabelos, a cor dos olhos, a cor da pele, a altura e a inteligência. Essas características mostram uma variação contínua nos grupos populacionais, produzindo a curva-padrão de distribuição em forma de sino. As influências ambientais, porém, modificam significativamente a expressão dessas características fenotípicas complexas. Por exemplo, o diabetes melito tipo II possui várias características de uma doença multifatorial. É bem reconhecido clinicamente que indivíduos manifestam essa doença pela primeira vez após ganho de peso. Portanto, a obesidade, assim como outras influências ambientais, desmascara a existência de um componente genético do diabetes. As influências nutricionais podem, até mesmo, fazer com que gêmeos monozigóticos tenham alturas diferentes. Uma criança que é culturalmente privada não atinge completamente sua capacidade intelectual.

A classificação de uma doença como sendo de origem multifatorial deve ser realizada com cuidado. Essa classificação depende de muitos fatores, mas primeiro depende de agrupamentos familiares e exclusão de formas mendelianas e cromossômicas de transmissão. Diferentes níveis de gravidade de uma doença sugerem que essa doença é uma doença poligênica complexa, mas, como mostrado anteriormente, expressividade variável e penetrância reduzida de um único gene mutado também podem ser responsáveis por esse fenômeno. Por causa desses problemas, algumas vezes é difícil diferenciar uma doença mendeliana de uma doença multifatorial.

Doenças Cromossômicas

CARIÓTIPO NORMAL

Como já bem conhecido, as células somáticas humanas contêm 46 cromossomos: são 22 pares homólogos de autossomos e dois cromossomos sexuais, XX na mulher e XY no homem. O estudo dos cromossomos – a *cariotipagem* – é a ferramenta básica da citogenética. O procedimento usual para a análise dos cromossomos é parar as células em divisão na metáfase com inibidores do fuso mitótico (p. ex., *N*-desacetil-*N*-metilcolchicina [Colcemid]) e depois corar os cromossomos. Em uma dispersão metafásica, os cromossomos individuais tomam a forma de duas cromátides conectadas pelo centrômero. Obtém-se um cariótipo ordenando cada par de autossomos de acordo com o tamanho seguido pelos cromossomos sexuais.

Foram desenvolvidos vários métodos de coloração que permitem a identificação dos cromossomos individuais com base no padrão confiável de bandas alternadamente claras e escuras. A coloração mais comumente usada envolve o corante de Giemsa e, portanto, é chamada de *bandeamento G*. Um cariótipo masculino normal com bandeamento G é ilustrado na [Figura 5-18](#). Com o bandeamento G padrão, pode-se detectar aproximadamente de 400 a 800 bandas por conjunto haploide. A resolução obtida pelo bandeamento pode ser melhorada acentuadamente através da obtenção de células em prófase. Os cromossomos individuais aparecem bem alongados e mais de 1.500 bandas por cariótipo podem ser reconhecidas. A utilização dessas técnicas de bandeamento permite a identificação correta de cada cromossomo e delinea grosseiramente pontos de quebra e outras alterações grosseiras a serem descritas adiante.

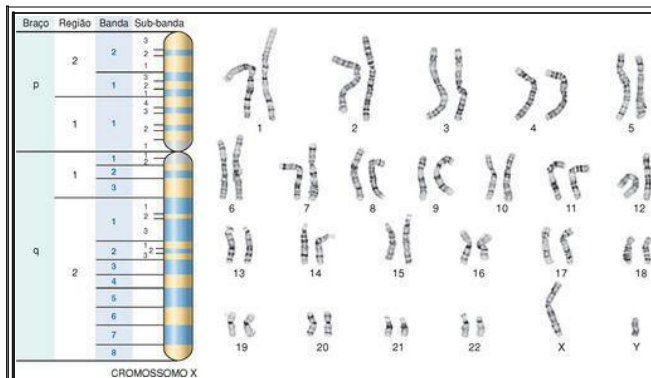


FIGURA 5-18

Cariótipo com bandas G de um homem normal (46,XY). Também é apresentado um padrão de bandas do cromossomo X com nomenclatura de braços, regiões, bandas e sub-bandas.

(Cortesia do Dr. Stuart Schwartz, Department of Pathology, University of Chicago, Chicago, IL.)

Antes de concluir essa discussão sobre o cariótipo normal, deve-se mencionar a terminologia citogenética comumente utilizada. Os cariótipos são geralmente descritos com a utilização de um sistema simplificado de notações. Utiliza-se a seguinte ordem: número total de cromossomos, cromossomos sexuais e a descrição das anomalias em ordem numérica crescente. Por exemplo, um homem com trissomia do 21 é designado como $47,XY,+21$. Algumas notações que denotam alterações estruturais dos cromossomos serão descritas juntamente com as anomalias na seção seguinte. Aqui, devemos mencionar que o braço curto de um cromossomo é designado como *p* (de *petit*, “pequeno” em francês) e o braço longo é chamado de *q* (a próxima letra do alfabeto). Em um cariótipo por bandeamento, cada braço do cromossomo é dividido em duas ou mais regiões separadas por bandas proeminentes. As regiões são numeradas (p. ex., 1, 2, 3) do centrômero para o telômero. Cada região é dividida em bandas e sub-bandas que também são ordenadas numericamente ([Fig. 5-18](#)). Portanto, a notação $Xp21.2$ refere-se a uma região cromossômica localizada no braço curto do cromossomo X, na região 2, banda 1 e sub-banda 2.

ANOMALIAS ESTRUTURAIS DOS CROMOSSOMOS

As aberrações subjacentes às doenças citogenéticas podem ser um número anormal de cromossomos ou alterações na estrutura de um ou mais cromossomos. O complemento cromossômico normal de um homem é 46,XY e de uma mulher é 46,XX. Qualquer múltiplo exato de um número haploide é chamado de *euploide*. Se ocorre um erro na meiose ou na mitose e uma célula adquire um complemento cromossômico que não é um múltiplo exato de 23, isso é chamado de *aneuploidia*. As causas comuns para a ocorrência de aneuploidia são a *não disjunção* e o *retardo da anáfase*. Quando ocorre a não disjunção durante a gametogênese, os gametas formados ou têm um cromossomo extra ($n + 1$) ou têm um cromossomo a menos ($n - 1$). A fertilização desses gametas por gametas normais resulta em dois tipos de zigotos – trissômico ($2n + 1$) ou monossômico ($2n - 1$). No retardo da anáfase, um cromossomo homólogo na meiose ou uma cromátide na mitose retardada é deixado para trás no núcleo celular. O resultado é uma célula normal e uma célula com monossomia. Como será visto adiante, monossomia ou trissomia envolvendo cromossomos sexuais ou até mesmo aberrações mais bizarras são compatíveis com a vida e são geralmente associadas com graus variáveis de anomalias fenotípicas. *Monossomia envolvendo um autossomo é geralmente letal por que há perda de muito material genético, mas muitas trissomias autossômicas permitem a sobrevivência do indivíduo afetado*. Excetuando-se a trissomia do 21, quase todas as trissomias resultam em crianças gravemente afetadas que morrem invariavelmente nos primeiros anos de vida.

Ocasionalmente, *erros mitóticos no início do desenvolvimento embrionário geram duas ou mais populações de células com diferentes complementos cromossômicos no mesmo indivíduo*, uma condição chamada de *mosaicismo*. O mosaicismismo pode ser o resultado de erros mitóticos durante a clivagem do ovo fertilizado ou em células somáticas. O mosaicismismo que afeta os cromossomos sexuais é relativamente comum. Na divisão do ovo fertilizado, um erro pode fazer com que uma de suas células-filhas receba três cromossomos sexuais, enquanto a outra receba apenas um, gerando, por exemplo, um mosaico 45,X/47,XXX. Todas as células descendentes derivadas de cada um desses precursores, portanto, têm um complemento cromossômico 47,XXX ou 45,X. Esse paciente é um mosaico variante da síndrome de Turner com a expressão fenotípica dependente do número e distribuição de células 45,X.

O mosaicismismo autossômico parece ser muito menos comum que o mosaicismismo envolvido com os cromossomos sexuais. Um erro em uma divisão mitótica no início do desenvolvimento que afete os autossomos geralmente gera um mosaico inviável devido à monossomia autossômica. Raramente, a população de célula inviável é perdida durante a embriogênese, gerando um mosaico viável (p. ex., 46,XY/47,XY,+21). Esse paciente é um mosaico da trissomia do 21, com expressão variável da síndrome de Down dependente da proporção de células contendo a trissomia.

Uma segunda categoria de aberrações cromossômicas está associada a alterações na estrutura dos cromossomos. Para que essas aberrações possam ser visualizadas por técnicas de bandeamento rotineiras, uma grande região de DNA (aproximadamente de 2 a 4 milhões de pares de bases) contendo muitos genes deve estar envolvida. A resolução é muito maior com a hibridização *in situ* fluorescente (FISH), técnica que pode detectar alterações tão pequenas como quilobases. As alterações estruturais nos cromossomos geralmente são resultantes de quebras no

cromossomo acompanhadas por perda ou rearranjo do material. Essas alterações ocorrem espontaneamente com uma frequência baixa que aumenta após exposição dos cromossomos a mutagênicos ambientais, como produtos químicos e radiação ionizante. Na próxima seção, revisaremos brevemente as formas mais comuns de alterações na estrutura dos cromossomos e as notações utilizadas para descrever essas alterações.

Deleção é a perda de uma porção de um cromossomo ([Fig. 5-19](#)). A maioria da deleções são intersticiais, mas raramente podem ocorrer deleções terminais. As deleções intersticiais ocorrem quando há duas quebras em um mesmo braço cromossômico seguidas pela perda do material cromossômico entre os pontos de quebra e fusão das extremidades quebradas. As regiões e as bandas nas quais ocorreram as quebras podem ser especificadas. Por exemplo, *46,XY,del(16)(p11.2p13.1)* descreve pontos de quebra no braço curto do cromossomo 16 em 16p11.2 e 16p13.1 com perda de material entre as quebras. As deleções terminais são resultantes de uma única quebra em um braço cromossômico, produzindo um fragmento sem centrômero que é, então, perdido na próxima divisão celular e um cromossomo com uma deleção. A extremidade do cromossomo é protegida através da aquisição de sequências teloméricas.

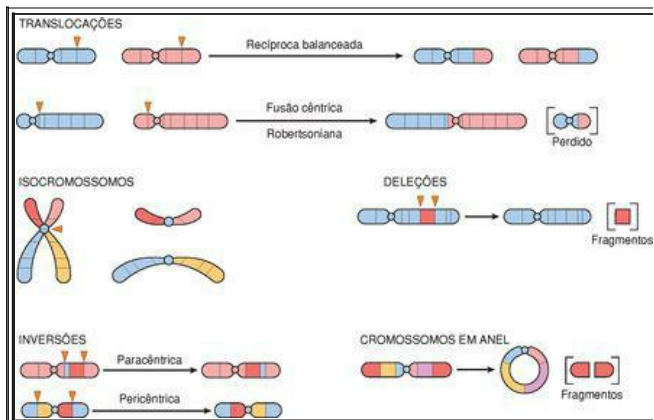


FIGURA 5-19

Tipos de rearranjos cromossômicos.

Um *cromossomo em anel* é uma forma especial de deleção. Esse cromossomo é produzido quando ocorre uma quebra em ambas as extremidades de um cromossomo com a fusão das extremidades danificadas (Fig. 5-19). Se ocorre perda significativa de material genético, podem ocorrer anomalias fenotípicas. Essa alteração pode ser descrita como $46,XY,r(14)$. Os cromossomos em anel não se comportam normalmente na meiose ou na mitose e geralmente resultam em consequências sérias.

As *inversões* são rearranjos que envolvem duas quebras em um mesmo cromossomo com reincorporação do segmento interveniente de forma invertida (Fig. 5-19). Uma inversão envolvendo somente um braço do cromossomo é conhecida como *paracêntrica*. Se as quebras ocorrerem em lados opostos do centrômero, essa inversão é chamada de *pericêntrica*. As inversões são frequentemente compatíveis com o desenvolvimento normal.

A formação de um *isocromossomo* ocorre quando um braço de um cromossomo é perdido e o braço remanescente é duplicado, gerando um cromossomo formado somente por dois braços curtos ou dois braços longos (Fig. 5-19). Um isocromossomo tem informações genéticas morfológicamente idênticas em ambos os braços. O isocromossomo mais comum presente em nativos envolve o braço longo do X e é descrito como $i(X)(q10)$. O isocromossomo Xq está associado à monossomia de genes no braço curto do X e à trissomia de genes do braço longo do X.

Em uma *translocação*, um segmento de um cromossomo é transferido para outro (Fig. 5-19). Em uma forma, conhecida como *translocação recíproca balanceada*, há quebras simples em cada um dos dois cromossomos envolvidos com troca de material entre eles. Uma translocação recíproca balanceada entre o braço longo do cromossomo 2 e o braço curto do cromossomo 5 seria descrita como $46,XX,t(2;5)(q31;p14)$. Esse indivíduo tem 46 cromossomos com morfologia alterada de um dos cromossomos 2 e de um dos cromossomos 5. Como não há perda de material genético, é provável que o indivíduo seja fenotipicamente normal. Um indivíduo com translocação balanceada, porém, tem risco elevado em produzir gametas alterados. Por exemplo, no caso citado, podem-se formar um gameta contendo um cromossomo normal 2 e um cromossomo translocado 5. Esse gameta não estaria balanceado por que ele não conteria o complemento normal de material genético. A subsequente fertilização por um gameta normal causaria a formação de um zigoto anormal (não balanceado) que resultaria em aborto espontâneo ou no nascimento de uma criança com malformações. O outro padrão importante de translocação é chamado de *translocação robertsoniana* (ou fusão cêntrica), uma translocação entre dois cromossomos acrocêntricos. Tipicamente, as quebras ocorrem próximas aos centrômeros de cada um dos cromossomos envolvidos. A transferência dos segmentos entre esses cromossomos resulta, então, em um cromossomo muito grande e outro extremamente pequeno. Geralmente, o pequeno cromossomo é perdido (Fig. 5-19); porém, como esse pequeno cromossomo carrega somente genes altamente redundantes (p. ex., genes de RNA ribossômicos), essa perda é compatível com um fenótipo normal. A translocação robertsoniana entre dois cromossomos é encontrada em 1 de 100 indivíduos aparentemente normais. A importância dessa forma de translocação também reside na produção de uma progênie anormal, como discutido adiante com a síndrome de Down.

Muito mais aberrações cromossômicas numéricas e estruturais são descritas em textos especializados, e mais e mais cariótipos anormais estão sendo identificados em doenças. Como discutido anteriormente, as doenças cromossômicas detectadas clinicamente representam somente a “ponta do *iceberg*”. Estima-se que aproximadamente 7,5% de todas as concepções tenham uma anomalia cromossômica, muitas das quais não são compatíveis com a vida. Mesmo em nativos, a frequência é de aproximadamente 0,5% a 1,0%. Está além do escopo deste livro discutir a maioria das doenças cromossômicas reconhecidas clinicamente. Portanto, focaremos nossa atenção naquelas doenças mais comuns.

DOENÇAS CITOGENÉTICAS ENVOLVENDO AUTOSSOMOS

Trissomia do 21 (Síndrome de Down)

A síndrome de Down é a mais comum das doenças cromossômicas e é a *causa principal de retardo mental*. Nos Estados Unidos, a incidência em recém-nascidos é cerca de 1 em 700. Aproximadamente 95% dos indivíduos afetados têm trissomia do 21 e, portanto, esses indivíduos possuem 47 cromossomos. FISH com sondas específicas para o cromossomo 21 revela a cópia extra do cromossomo 21 nesses casos ([Fig. 5-20](#)). Muitos outros têm números normais de cromossomos, mas o material do cromossomo extra está presente em uma translocação. Como mencionado anteriormente, a causa mais comum de trissomia e, portanto, de síndrome de Down é a não disjunção meiótica. Os pais dessas crianças têm um cariótipo normal e são normais em todos os aspectos.

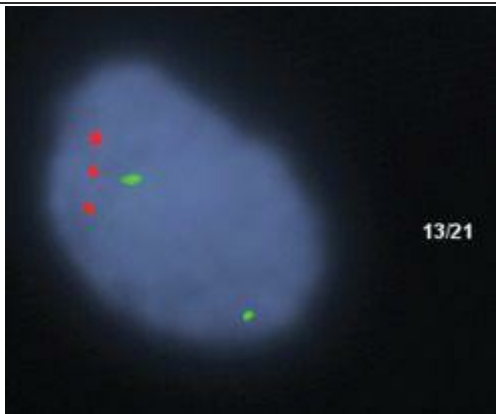


FIGURA 5-20

Análise por FISH de um núcleo interfásico com a utilização de sondas específicas a *loci* no cromossomo 13 (verde) e no cromossomo 21 (vermelho), revelando três sinais vermelhos consistentes com a trissomia do 21.

A idade materna tem uma forte influência sobre a incidência da trissomia do 21. A incidência de síndrome de Down é de 1 em 1.550 recém-nascidos em mulheres com menos de 20 anos de idade, em contraste à incidência de 1 em 25 recém-nascidos em mulheres com mais de 45 anos de idade. A correlação com a idade materna sugere que, em muitos casos, a não disjunção meiótica do cromossomo 21 ocorre no óvulo. Estudos nos quais polimorfismos de DNA foram utilizados para rastrear a origem parental do cromossomo 21 revelaram que em 95% dos casos com trissomia do 21 o cromossomo extra é de origem materna. Embora muitas hipóteses tenham sido desenvolvidas, ainda se desconhece razão pela qual ocorre aumento da susceptibilidade do óvulo à não disjunção.

Em cerca de 4% dos casos de síndrome de Down, o material cromossomo extra tem origem em uma translocação robertsoniana entre o braço longo do cromossomo 21 e outro cromossomo acrocêntrico (p. ex., 22 ou 14). Como o óvulo fertilizado já possui dois autossomos normais 21, o material translocado fornece a mesma dosagem gênica tripla como na trissomia do 21. Tais casos são frequentemente (mas nem sempre) familiares e o cromossomo translocado é herdado de um dos pais (geralmente a mãe), que carrega uma translocação robertsoniana, por exemplo, uma mãe com o cariótipo 45,XX,der(14;21)(q10;q10).

Aproximadamente 1% dos pacientes com síndrome de Down são mosaicos, geralmente com uma mistura de células com 46 e 47 cromossomos. Esse mosaicismo é resultante de uma não disjunção meiótica do cromossomo 21 durante o início da embriogênese. Os sintomas, nesses casos, são variáveis e mais leves, dependendo da proporção de células anormais. De forma clara, *em casos de síndrome de Down por translocação ou mosaicismo, a idade materna não tem importância.*

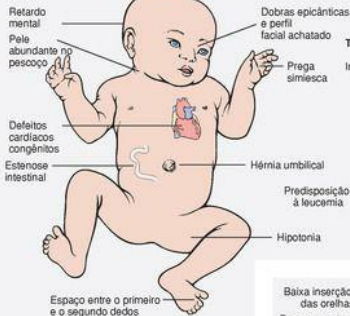
As características clínicas diagnósticas dessa doença – perfil facial achatado, fissuras palpebrais oblíquas e pregas epicânticas ([Fig. 5-21](#)) – são prontamente evidentes, mesmo ao nascimento. [37](#) A síndrome de Down é causa principal de retardo mental grave; aproximadamente 80% dos indivíduos afetados têm um QI de 25 a 50. Ironicamente, essas crianças gravemente afetadas podem ser gentis e tímidas e podem ser mais facilmente educadas do que as crianças normais. Deve-se notar que alguns mosaicos com síndrome de Down têm alterações fenotípicas leves e frequentemente sua inteligência é normal ou quase normal. Além das anomalias fenotípicas e do retardo mental, vale a pena mencionar outras características clínicas:

Aproximadamente 40% dos pacientes têm doenças congênicas cardíacas, sendo as mais comuns os defeitos dos coxins endocárdicos, como forame interatrial do tipo *ostium primum*, defeitos no septo atrial, malformações da válvula atrioventricular e defeitos no septo ventricular. Os problemas cardíacos são responsáveis pela maioria das mortes na infância. Muitas outras malformações congênicas, como atresia do esôfago e do intestino delgado também são comuns.

Há aumento de 10 a 20 vezes do risco de desenvolvimento de leucemia aguda em crianças com trissomia do 21. Ocorrem tanto leucemia linfoblástica quanto leucemia mieloide, sendo que o tipo de leucemia mais comum é a leucemia megacarioblástica. [38](#)

Virtualmente todos os pacientes com trissomia do 21 com idade superior a 40 anos desenvolvem alterações neuropatológicas características da doença de Alzheimer, uma doença degenerativa do cérebro.

Os pacientes com síndrome de Down possuem respostas imunes anormais que os predis põem a infecções sérias, particularmente dos pulmões, e à autoimunidade tireoideana. Embora várias anomalias, afetando principalmente as funções das células T, tenham sido descritas, a base dos distúrbios imunológicos ainda não está clara.



TRISSOMIA DO 21: SÍNDROME DE DOWN

Incidência: 1 em 700 nascimentos

Cariótipos:

Do tipo trissomia do 21: 47,XX,+21

Do tipo translocação: 46,XX,der(14;21)(q10;q10),+21

Do tipo mosaico: 46,XX/47,XX,+21

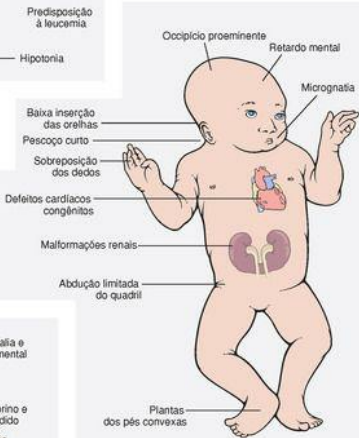
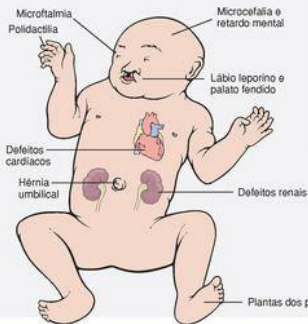TRISSOMIA DO 18: SÍNDROME DE EDWARDS

Incidência: 1 em 8.000 nascimentos

Cariótipos:

Do tipo trissomia do 18: 47,XX,+18

Do tipo mosaico: 46,XX/47,XX,+18



TRISSOMIA DO 13: SÍNDROME DE PATAU

Incidência: 1 em 15.000 nascimentos

Cariótipos:

Do tipo trissomia do 13: 47,XX,+13

Do tipo translocação: 46,XX,+13,der(13;14)(q10;q10)

Do tipo mosaico: 46,XX/47,XX,+13

FIGURA 5-21

Características clínicas e cariótipos de algumas trissomias autossômicas selecionadas.

Apesar de todos esses problemas, a melhora nos cuidados médicos aumentou a longevidade dos indivíduos com trissomia do 21. Atualmente, os indivíduos com trissomia do 21 vivem, em média, até os 47 anos de idade (em 1983, essa média era de 25 anos).

Embora se conheça o cariótipo e as características clínicas da trissomia do 21 há décadas, sabe-se muito pouco sobre a base molecular da síndrome de Down. O cromossomo 21 contém aproximadamente 430 genes organizados em vários grupos, sendo que foi previsto que cada grupo participa de um mesma via biológica. Por exemplo, há 16 genes que estão envolvidos na via mitocondrial de obtenção de energia, há muitos genes com alta probabilidade de participação no desenvolvimento do sistema nervoso central e há um grupo envolvido com o metabolismo de folato. Não se sabe ainda como cada grupo de genes está relacionado com a síndrome de Down. A hipótese de dosagem gênica afirma que as características fenotípicas da trissomia do 21 estão relacionadas com a expressão elevada dos genes nesse cromossomo. Na realidade, somente cerca de 37% dos genes nos cromossomos 21 têm expressão elevada em 150%, enquanto outros têm graus variáveis de alterações na expressão. A complexidade em se definir os genes especificamente envolvidos na patogenia da síndrome de Down está relacionada com a presença de muitos genes de miRNA no cromossomo 21 que podem silenciar a tradução de genes localizados em todo o genoma.³⁹ Portanto, a despeito da disponibilidade do mapa gênico do cromossomo 21, o progresso na compreensão da base molecular da síndrome de Down permanece pequeno.⁴⁰

Outras Trissomias

Foram descritas várias outras trissomias envolvendo os cromossomos 8, 9, 13, 18 e 22. Somente a trissomia do 18 (síndrome de Edwards) e a trissomia do 13 (síndrome de Patau) são suficientemente comuns para merecerem uma breve menção aqui. Como observado na [Figura 5-21](#), essas síndromes compartilham muitas características cariotípicas e clínicas com a trissomia do 21. Assim, a maioria dos casos são resultantes de não disjunção meiótica e, portanto, carregam uma cópia extra do cromossomo 13 ou 18. Como na síndrome de Down, também pode-se notar uma relação com a idade materna avançada. Em contraste à trissomia do 21, porém, as malformações são muito mais graves e mais amplas. Como resultado, raramente crianças com trissomia do 13 ou do 18 sobrevivem além do primeiro ano de vida e muitas sucumbem ainda nas primeiras semanas de vida.

Síndrome da Deleção do Cromossomo 22q11.2

A síndrome da deleção do cromossomo 22q11.2 engloba um espectro de doenças resultantes de uma pequena deleção da banda q11.2 no braço longo do cromossomo 22.⁴¹ A síndrome não é muito comum, ocorrendo em 1 em 4.000 nascimentos, mas frequentemente ela nem chega a ser

notada por causa das características clínicas variáveis. Essas características são defeitos cardíacos congênitos, anomalias do palato, dismorfismo facial, retardo no desenvolvimento, graus variáveis de imunodeficiência de células T e hipocalcemia. Previamente, essas características clínicas foram consideradas representantes de duas doenças diferentes – a *síndrome de DiGeorge* e a *síndrome velocardiofacial*. Os pacientes com síndrome de DiGeorge têm hipoplasia do timo com conseqüente imunodeficiência de células T ([Cap. 6](#)), hipoplasia da paratireoide que gera hipocalcemia, várias malformações cardíacas que afetam o fluxo de saída e anomalias faciais leves. As características clínicas da síndrome velocardiofacial são dismorfismo facial (nariz proeminente, retrognatia), fenda palatina, anomalias cardiovasculares e deficiência de aprendizagem. Com menor frequência, esses pacientes também possuem imunodeficiência. Até recentemente, as características clínicas comuns a essas duas condições (p. ex., malformações cardíacas, dismorfismo facial) não eram percebidas; somente após a descoberta de que essas síndromes aparentemente sem relação uma com a outra tinham origens em anomalias citogenéticas semelhantes é que essas características clínicas comuns vieram à tona. Estudos recentes indicam que além das várias malformações estruturais, os indivíduos com a síndrome da deleção do 22q11.2 apresentam alto risco de desenvolvimento de doenças psicóticas, como esquizofrenia e doenças bipolares. ⁴² De fato, estima-se que aproximadamente 25% dos adultos com essa síndrome desenvolvem esquizofrenia. Por outro lado, as deleções da região podem ser encontradas em 2% a 3% dos indivíduos com esquizofrenia infantil. Além disso, observa-se a ocorrência de hiperatividade/deficiência de atenção em 30% a 35% das crianças afetadas.

Pode-se suspeitar do diagnóstico dessa condição pelas indicações clínicas, mas ele só é realmente determinado por meio da detecção da deleção por FISH ([Fig. 5-22](#)). Através desse teste, aproximadamente 90% dos indivíduos previamente diagnosticados com síndrome de DiGeorge e 80% dos indivíduos com síndrome velocardiofacial têm uma deleção do 22q11.2. Trinta por cento dos indivíduos com defeitos cardíacos conotrunciais, mas sem outras características dessa síndrome, também possuem deleções da mesma região cromossômica.

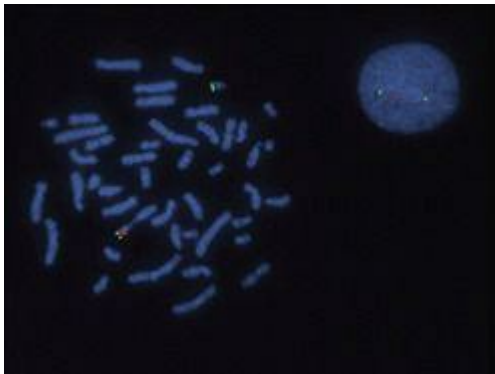


FIGURA 5-22

FISH em cromossomos metafásicos e em uma célula interfásica de um paciente com síndrome de DiGeorge demonstrando a deleção da sonda *TUPLE1* (nome oficial *HIRA*) localizada no cromossomo 22q11.2. A sonda *TUPLE1* está em vermelho e a sonda controle, localizada em 22q, está em verde. A dispersão metafásica mostra um cromossomo 22 com os sinais verde (sonda controle) e vermelho (sonda *TUPLE1*). O outro cromossomo 22 mostra somente hibridização com a sonda controle (verde), mas não com o sinal vermelho, já que há uma deleção nesse cromossomo. A célula interfásica mostra duas áreas de hibridização com a sonda controle (em verde), mas também mostra uma área de hibridização com a sonda *TUPLE1* (em vermelho), ilustrando uma deleção do cromossomo 22q11.2.

(Cortesia do Dr. Stuart Schwartz, Department of Pathology, University of Chicago, Chicago, IL.)

A base molecular dessa síndrome não é completamente conhecida. A região deletada é grande (aproximadamente 1,5 megabase) e possui vários genes. A heterogeneidade clínica, com imunodeficiência predominante em alguns casos (síndrome de DiGeorge) e dismorfismo facial e malformações cardíacas em outros casos, reflete, provavelmente, a posição e o tamanho variáveis do segmento deletado. Aproximadamente 30 genes candidatos foram mapeados nessa região deletada. Entre eles, o *TBX1*, um fator de transcrição *T-box*, é o gene mais fortemente

associado às características fenotípicas dessa síndrome. ⁴¹ Esse gene é expresso no mesênquima da faringe e no seio endodérmico de onde se originam as estruturas faciais, o timo e as paratireoides. Os alvos do *TBX1* são o *PAX9*, um gene que controla o desenvolvimento do palato, paratireoides e timo. É claro que há outros genes que contribuem para as doenças comportamentais e psiquiátricas que ainda não foram identificados.

DOENÇAS CITOGENÉTICAS ENVOLVENDO CROMOSSOMOS SEXUAIS

As doenças genéticas associadas às alterações que envolvem cromossomos sexuais são bem mais comuns do que aquelas relacionadas com as aberrações autossômicas. Além disso, os desequilíbrios (excesso ou perda) dos cromossomos sexuais são muito mais tolerados do que desequilíbrios semelhantes dos autossomos. Em grande parte, esse fato se relaciona com dois fatores que são peculiares a esses cromossomos sexuais: (1) lionização ou inativação de um dos cromossomos X e (2) a quantidade modesta de material genético carregado pelo cromossomo Y.

[43](#) Discutiremos brevemente essas características para podermos entender melhor as doenças dos cromossomos sexuais.

Em 1961, Lyon^{[44](#)} delineou a ideia da inativação do X, agora conhecida como hipótese de Lyon. Essa hipótese afirma que (1) *somente um dos cromossomos X é geneticamente ativo*, (2) *o outro X de origem materna ou paterna sofre heteropinicose e se mantém inativo*, (3) *a inativação do X materno ou paterno ocorre aleatoriamente entre todas as células do blastocisto no dia 16 ou próximo a esse dia durante a vida embrionária* e (4) *a inativação do mesmo cromossomo X persiste em todas as células derivadas de cada célula precursora*. Portanto, a maior parte das mulheres normais são, na realidade, mosaicos e possuem duas populações de células, uma com o X materno inativo e outra com o X paterno inativo. Essa é a explicação do motivo pelo qual as mulheres têm o mesmo grupo de genes ativos ligados ao X do que os homens. Pode-se observar o X inativo no núcleo interfásico como uma pequena massa corada em preto em contato com a membrana nuclear; essa massa é chamada de corpúsculo de Barr ou cromatina X. A base molecular da inativação do X envolve um único gene chamado *XIST*, cujo produto é um RNA não codificante que fica retido no núcleo, onde ele “cobre” o cromossomo X de onde ele é transcrito e inicia um processo de silenciamento gênico através de modificações na cromatina e metilação do DNA. O alelo *XIST* é desligado no X ativo. [45](#)

Embora o pensamento inicial tenha sido de que todos os genes do X inativo fossem “desligados”, estudos mais recentes revelaram que muitos genes escapam da inativação do X. Estudos moleculares sugerem que 21% dos genes no Xp e um número menor no Xq (3%) escapem da inativação do X. Pelo menos alguns dos genes que são expressos em ambos os cromossomos X são importantes para o crescimento e o desenvolvimento normais. [46](#) Essa noção se apoia no fato de que os pacientes com monossomia do cromossomo X (síndrome de Turner: 45,X) têm anomalias somáticas e gonadais graves. Se somente a expressão dos genes de um único cromossomo X fosse suficiente, não se esperaria nenhum efeito deletério nesses casos. Ainda, embora ocorra a inativação de um cromossomo X em todas as células durante a embriogênese, esse cromossomo pode ser reativado seletivamente na ovogônia antes da primeira divisão meiótica. Portanto, parece que ambos os cromossomos X são necessários para a ovogênese normal.

Com relação ao cromossomo Y, sabe-se que esse cromossomo é necessário e suficiente para o desenvolvimento do homem. *Independentemente do número de cromossomos X, a presença de um único Y determina o sexo masculino*. O gene que dita o desenvolvimento testicular (gene *SRY*, cuja sigla em inglês significa “região de determinação do sexo no Y”) foi localizado na região

distal do braço curto. Por um bom tempo, esse gene foi considerado o único gene importante no cromossomo Y. Estudos recentes do cromossomo Y, porém, mostraram que há várias famílias de genes na região conhecida como “Y específico ao homem” ou região MSY. ⁴⁷ Acredita-se que todos esses genes sejam específicos aos testículos e estejam envolvidos com a espermatogênese. Com essas informações, revisaremos algumas características que são comuns a todas as doenças envolvendo cromossomos sexuais.

Em geral, essas doenças causam problemas crônicos e sutis relacionados com desenvolvimento sexual e fertilidade.

Elas são difíceis de serem diagnosticadas ao nascimento e muitas são reconhecidas somente na puberdade.

Em geral, quanto maior o número de cromossomos X, tanto no homem quanto na mulher, maior é a probabilidade de retardo mental.

As doenças mais importantes originadas de aberrações nos cromossomos sexuais serão discutidas brevemente a seguir.

Síndrome de Klinefelter

A síndrome de Klinefelter é mais bem definida como um hipogonadismo masculino que ocorre quando há dois ou mais cromossomos X e um ou mais cromossomos Y. ⁴⁸ Essa síndrome é uma das formas mais frequentes de doença genética envolvendo cromossomos sexuais e uma das causas mais comuns de hipogonadismo no homem. A incidência dessa condição é aproximadamente de 1 em 660 meninos nativos. ⁴⁹ Raramente essa síndrome consegue ser diagnosticada antes da puberdade, particularmente porque a anomalia testicular não se desenvolve antes do início dessa fase. A maioria dos pacientes tem uma constituição corpórea distinta com aumento no comprimento entre a sola do pé e o osso púbico, o que cria a aparência de um corpo alongado. Também são característicos dessa síndrome: constituição corpórea eunucoide com pernas anormalmente longas, pequenos testículos atróficos frequentemente associados com um pênis pequeno, e ausência de características masculinas secundárias, como voz grave, barba e pelos púbicos. Pode estar presente também ginecomastia. O QI médio é um pouco menor do que o normal, mas a ocorrência de retardo mental é incomum. Há aumento de incidência de diabetes tipo 2 e de síndrome metabólica e, curiosamente, observa-se prolapso da válvula mitral em cerca de 50% dos adultos com síndrome de Klinefelter. As características clínicas dessa síndrome são evidentemente variáveis, sendo o hipogonadismo o único achado consistente. As concentrações de gonadotrofina plasmática, particularmente o hormônio foliculostimulante, são consistentemente elevadas, enquanto os níveis de testosterona são reduzidos de forma variável. Os níveis médios de estradiol também são elevados e ainda não se conhece o mecanismo responsável por essa elevação. A proporção de estrógeno e testosterona determina o grau de feminização em casos individuais.

A síndrome de Klinefelter é uma causa genética importante da redução da espermatogênese e infertilidade masculina. ⁵⁰ Em alguns pacientes, os túbulos testiculares são totalmente atrofiados e substituídos por fantasmas de colágenos hialinos e róseos. Em outros, os túbulos aparentemente normais são interrompidos por túbulos atróficos. Em alguns pacientes, todos os túbulos são primitivos e parecem embrionários, consistindo em cordões celulares que nunca desenvolveram

uma luz ou progrediram para a espermatogênese madura. As células de Leydig parecem proeminentes, como resultado da atrofia, da aglomeração de túbulos e da elevação das concentrações de gonadotrofina.

Os pacientes com síndrome de Klinefelter têm risco elevado de câncer de mama (20 vezes mais comum do que em homens normais), tumores de células germinativas extragonadais e doenças autoimunes como o lúpus eritematoso sistêmico.

O padrão clássico da síndrome de Klinefelter está associado a um cariótipo 47,XXY (90% dos casos). Esse complemento de cromossomos é resultante da não disjunção durante as divisões meióticas em um dos pais. As não disjunções materna e paterna na primeira divisão meiótica são igualmente envolvidas. Não há diferença fenotípica entre indivíduos que recebem um cromossomo X extra materno e indivíduos que recebem um cromossomo X extra paterno. A idade materna é elevada nos casos associados a erros na ovogênese. Além desse cariótipo clássico, aproximadamente 15% dos pacientes com síndrome de Klinefelter apresentam uma grande variedade de padrões mosaicos, muitos deles sendo 46,XY/47,XXY. Outros padrões são 47,XXY/48,XXX e variações desse tema. Como ocorre nas mulheres normais, somente um dos cromossomos X sofre inativação em pacientes com síndrome de Klinefelter. Por que, então, os pacientes com essa doença têm hipogonadismo e as características associadas? A explicação desses fatos reside no padrão de inativação do X. O gene que codifica o receptor de andrógeno, através do qual a testosterona exerce seus efeitos, está localizado no cromossomo X. O gene que codifica o receptor de andrógeno contém repetições CAG (trinucleotídeo) altamente polimórficas. A resposta funcional aos andrógenos é ditada, em parte, pelo número de repetições CAG. Com um número menor de repetições CAG, o efeito dos andrógenos é mais pronunciado. Em pessoas com síndrome de Klinefelter, o cromossomo X, que abriga o gene que codifica o receptor de andrógeno contendo a repetição CAG mais curta, é preferencialmente inativado. Essa inativação não aleatória do X deixa ativo o alelo com a repetição CAG mais longa, explicando, então, o hipogonadismo.

Síndrome de Turner

A síndrome de Turner é resultante da monossomia completa ou parcial do cromossomo X e caracteriza-se primariamente por hipogonadismo em mulheres fenotípicas. ⁵¹ Essa síndrome é a anomalia cromossômica sexual mais comum em mulheres, afetando cerca de 1 em 2.000 meninas nativas.

Utilizando métodos citogenéticos de rotina, observam-se três tipos de cariótipos em indivíduos com síndrome de Turner. Aproximadamente 57% são ausência completa de um cromossomo X, resultando no cariótipo 45,X. Dos restantes 43%, aproximadamente um terço (aproximadamente 14%) têm anomalias estruturais do cromossomo X e dois terços (aproximadamente 29%) são mosaicos. A característica comum das anomalias estruturais é produzir monossomia parcial do cromossomo X. Em ordem de frequência, as anomalias estruturais do cromossomo X são (1) um isocromossomo do braço longo, 46,X,i(q10), que causa perda do braço curto; (2) deleção de porções de ambos os braços, curto e longo, resultando na formação de um cromossomo em anel, 46,X,r(X); e (3) deleção de porções do braço curto ou do braço longo, 46X,del(Xq) ou 46Xdel(Xp). Os pacientes mosaicos têm uma população celular 45,X juntamente com um ou mais tipos celulares com cariótipo normal ou anormal. Os exemplos de cariótipos que as

mulheres com síndrome de Turner possuem são os seguintes: (1) 45,X/46,XX; (2) 45,X/46,XY; (3) 45,X/47,XXX ou (4) 45,X/46,X,(X)(q10). Estudos sugerem que a prevalência de mosaïcismo na síndrome de Turner pode ser muito maior do que os 30% detectados por estudos citogenéticos convencionais. Com a utilização de técnicas mais sensíveis, como o FISH (discutido adiante), reação em cadeia da polimerase (PCR) e a análise de mais de um tipo celular (p. ex., sangue periférico e fibroblastos), a prevalência de síndrome de Turner em mosaico aumenta para 75%. Como 99% dos fetos 45,X são inviáveis, muitas autoridades acreditam que não há verdadeiramente pacientes sem síndrome de Turner em mosaico. Enquanto esse assunto continua controverso, é importante observar a heterogeneidade cariotípica associada à síndrome de Turner, já que ela é responsável por variações significativas no fenótipo. Em pacientes que são 45,X verdadeiros ou em pacientes cuja proporção de células 45,X é alta, as alterações fenotípicas são mais graves do que nos indivíduos que têm mosaïcismo prontamente detectável. Os mosaicos podem ter uma aparência quase normal e podem ter somente amenorreia primária como sintoma. De forma semelhante, os indivíduos com população celular contendo um cromossomo Y (p. ex., cariótipo 45,X/46,XY) podem estar em risco de desenvolvimento de tumor gonadal (gonadoblastoma).

Os pacientes mais gravemente afetados geralmente têm, durante a infância, edema nos dorsos da mão e do pé devido à estase linfática e, algumas vezes, *nuca dilatada*. Essa dilatação está relacionada à acentuada distensão dos canais linfáticos, fato que produz a condição conhecida como higroma cístico ([Cap. 10](#)). À medida que essas crianças se desenvolvem, as dilatações regredem, mas deixam frequentemente um *pescoço alado* bilateral e afrouxamento persistente da pele na parte traseira do pescoço. *Doença cardíaca congênita* também é comum e afeta 25% a 50% dos pacientes. Observam-se com mais frequência anomalias do lado esquerdo do coração, particularmente coarctação pré-ductal da aorta e válvula bicúspide. As anomalias cardiovasculares são a causa mais importante de aumento de mortalidade de crianças com síndrome de Turner. [52](#)

As principais características clínicas no adolescente e no adulto estão ilustradas na [Figura 5-23](#). Na puberdade, *as características sexuais secundárias normais não se manifestam*. A genitália permanece infantil, as mamas não se desenvolvem adequadamente e há poucos pelos pubianos. O estado mental desse paciente é geralmente normal, mas observam-se defeitos sutis no processamento de informações não verbais e espaço-visuais. Uma importante característica para determinar o diagnóstico no adulto é a baixa estatura (raramente excedendo 150 cm em altura) e amenorreia. *A síndrome de Turner é a causa individual mais importante de amenorreia primária* e responsável por aproximadamente um terço dos casos. Por razões ainda não esclarecidas, aproximadamente 50% dos pacientes desenvolvem autoanticorpos que reagem com a glândula tireoide e até metade desses pacientes desenvolve hipotireoidismo clinicamente manifesto. Igualmente misteriosa é a presença de intolerância à glicose, obesidade e resistência à insulina em uma minoria de pacientes. A resistência à insulina é significativa porque a terapia com hormônio do crescimento, comumente utilizada nesses pacientes, piora a resistência à insulina.

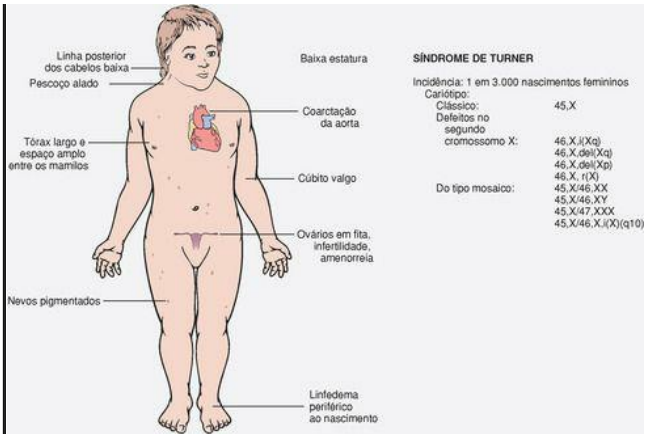


FIGURA 5-23

Características clínicas e cariótipos da síndrome de Turner.

A patogenia molecular da síndrome de Turner não é completamente conhecida, mas alguns estudos começaram esclarecer esse assunto.⁵³ Como mencionado anteriormente, os cromossomos X estão ativos durante a ovogênese e são essenciais para o desenvolvimento normal dos ovários. Durante o desenvolvimento fetal normal, os ovários contêm mais de 7 milhões de ovócitos. Os ovócitos desaparecem gradualmente, de forma que na menarca só 400.000 ovócitos estão presentes nos ovários, e quando ocorre a menopausa, há menos de 10.000 ovócitos nos ovários. Na síndrome de Turner, os ovários fetais se desenvolvem normalmente no início da embriogênese, mas a ausência do segundo cromossomo X causa uma perda acelerada de ovócitos, que desaparecem totalmente por volta dos 2 anos de idade. Ocorre, então, “menopausa antes da menarca” e os ovários são reduzidos a fitas fibrosas atrofiadas sem óvulos e folículos (*ovários-traço*). Como os pacientes com síndrome de Turner também têm outras anomalias (não gonadais), alguns genes importantes para o crescimento e desenvolvimento normais de tecidos somáticos também devem residir no cromossomo X. Entre os genes envolvidos no fenótipo de Turner está o gene do *homeobox* de baixa estatura (*SHOX*) no Xp22.33.

Esse gene é um dos muitos genes que permanecem ativos em ambos os cromossomos X e ele tem um homólogo ativo no braço curto do cromossomo Y. Portanto, os homens e as mulheres normais têm duas cópias desse gene. A haploinsuficiência do *SHOX* gera a baixa estatura. De fato, observam-se deleções do gene *SHOX* em 2% a 5% das crianças normais com baixa estatura. Para manter o seu papel como regulador crítico do crescimento, o gene *SHOX* é expresso durante a vida fetal nas placas de crescimento de muitos ossos longos, como o rádio, a ulna, a tíbia e a fíbula. Esse gene também é expresso nas duas primeiras placas faríngeas. Assim como a perda do *SHOX* está sempre associada à baixa estatura, a existência de muitas cópias desse gene está associada à estatura alta. Enquanto a haploinsuficiência do *SHOX* pode explicar a deficiência de crescimento na síndrome de Turner, ela não pode explicar outras características clínicas importantes, como as malformações cardíacas e as anomalias endócrinas. Fica claro que vários outros genes localizados no cromossomo X também estão envolvidos.

Hermafroditismo e Pseudo-hermafroditismo

O problema da ambiguidade sexual é muito complexo e só é possível tecer algumas observações limitadas, aqui; para mais detalhes, consulte fontes especializadas. ⁵⁴ Não é nenhuma surpresa para estudantes de medicina que o sexo de um indivíduo pode ser definido em muitos níveis. *O sexo genético* é determinado pela presença ou ausência do cromossomo Y. Não importa quantos cromossomos X estejam presentes, um único cromossomo Y dita o desenvolvimento testicular e o sexo masculino genético. As gônadas inicialmente indiferentes dos embriões masculinos e femininos têm uma tendência inerente de feminização, a menos que ocorra influência de fatores masculinizantes dependentes do cromossomo Y. *O sexo gonadal* baseia-se nas características histológicas das gônadas. *O sexo ductal* depende da presença de derivados dos ductos müllerianos ou wolffianos. *O sexo fenotípico ou genital* baseia-se na aparência da genitália externa. A ambiguidade sexual está presente sempre que houver discordância entre esses vários critérios para determinação do sexo.

O termo hermafrodita verdadeiro implica a presença tanto de tecido ovariano quanto testicular. Em contraste, o pseudo-hermafrodita representa uma discordância entre os sexos fenotípico e gonadal (p. ex., uma mulher pseudo-hermafrodita tem ovários, mas também tem genitália externa masculina; um homem pseudo-hermafrodita tem tecido testicular, mas também tem genitália feminina).

O hermafroditismo verdadeiro, com a presença de tecidos ovariano e testicular, é uma condição extremamente rara. Em alguns casos, há um testículo de um lado e um ovário do outro lado, enquanto em outros casos pode haver a combinação dos tecidos ovariano e testicular, condição chamada de ovotesticulo. O cariótipo é 46,XX em 50% dos pacientes; a maioria dos 50% restantes são mosaicos com um cariótipo 46,XX/46,XY. A constituição cromossômica 46,XY ocorre raramente em casos de hermafroditismo verdadeiro. A presença de testículo implica que os indivíduos com o cariótipo 46,XX podem possuir material do cromossomo Y, em particular o gene *SRY*, gene que dita a diferenciação testicular. De fato, a análise molecular revelou que o gene *SRY* se expressa no ovotesticulo de hermafroditas verdadeiros 46,XX, indicando quimerismo críptico localizado nas gônadas ou possivelmente uma translocação entre um autossomo e o cromossomo Y. ⁵⁵

O *pseudo-hermafroditismo feminino* é muito menos complexo. O sexo genético em todos os casos é XX e o desenvolvimento das gônadas (ovários) e da genitália interna é normal. Somente as genitália externas são ambíguas ou virilizadas. A base do pseudo-hermafroditismo feminino é uma exposição excessiva e inapropriada a esteroides androgênicos durante o início da gestação. Esses esteroides são, em sua maioria, derivados de uma glândula suprarrenal fetal afetada por hiperplasia adrenal congênita que é transmitida como um fenótipo autossômico recessivo. Estão presentes nesses pacientes defeitos biossintéticos na via de síntese de cortisol, que causam a síntese secundária e excessiva de esteroides androgênicos pelo córtex da suprarrenal fetal ([Cap. 24](#)).

O *pseudo-hermafroditismo masculino* representa a mais complexa de todas as doenças de diferenciação sexual. Esses indivíduos possuem um cromossomo Y e, portanto, suas gônadas são exclusivamente os testículos; porém, os ductos genitais ou as genitálias externas são incompletamente diferenciados para o fenótipo masculino. As genitálias externas desses indivíduos são ambíguas ou completamente femininas. O pseudo-hermafroditismo masculino é extremamente heterogêneo, com múltiplas causas. O que é comum a todas as formas dessa condição é a virilização defeituosa do embrião masculino, causada por defeitos determinados geneticamente na ação ou na síntese de andrógenos ou em ambas. A forma mais comum, chamada de *síndrome da insensibilidade ao andrógeno completa (feminização testicular)*, é resultante de mutações no gene que codifica o receptor de andrógeno. [56](#) Esse gene está localizado no Xq12 e, portanto, essa doença é herdada como uma doença recessiva ligada ao X.

Doenças Monogênicas com Herança não Clássica

Está tornando-se evidente que a transmissão de certas doenças monogênicas não segue os princípios mendelianos clássicos. Esse grupo de doenças pode ser classificado em quatro categorias:

- Doenças causadas por mutações de repetições de trinucleotídeos.

- Doenças causadas por mutações em genes mitocondriais.

- Doenças associadas à impressão genômica.

- Doenças associadas ao mosaicismo gonadal.

As características clínicas e moleculares de algumas doenças monogênicas que exemplificam os padrões não clássicos de herança serão descritas adiante.

DOENÇAS CAUSADAS POR MUTAÇÕES DE REPETIÇÃO DE TRINUCLEOTÍDEOS

A descoberta, em 1991, das mutações de repetições de trinucleotídeos como causa da síndrome do X frágil foi um marco na genética humana. Desde então, as origens de cerca de 40 doenças humanas (Tabela 5-8) foram associadas às repetições nucleotídicas instáveis⁵⁷ e esse número continua a crescer. Alguns princípios gerais que se aplicam a essas doenças são:

As expansões que causam essas doenças estão associadas a repetições de trinucleotídeos que geralmente compartilham os nucleotídeos G e C. Em todos os casos, o DNA é instável e uma expansão de repetições acima de certo limiar prejudica a função do gene de várias formas, como discutido adiante.

A tendência à expansão depende muito da origem parental das repetições. Na síndrome do X frágil, as expansões ocorrem durante a ovogênese, enquanto na doença de Huntington elas ocorrem durante a espermatogênese.

A partir de uma visão mecanicista, as mutações podem ser divididas em dois grupos. No primeiro grupo de doenças, tendo como exemplos a síndrome do X frágil e a distrofia miotônica, as expansões das repetições ocorrem em regiões não codificantes, enquanto em outras doenças, como a doença de Huntington, as expansões ocorrem em regiões codificantes (Fig. 5-24)

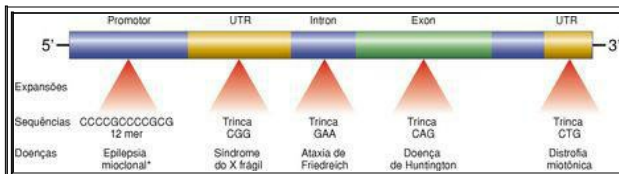


FIGURA 5-24

Sítios de expansão e sequência afetada nas doenças selecionadas causadas por mutações de repetições de nucleotídeos. UTR, região não traduzida. *Embora não seja uma doença de repetição de nucleotídeos estrita, a epilepsia mioclinal progressiva, como outras neste grupo, é causada por uma expansão herdável do DNA. Este segmento expandido está na região promotora do gene.

TABELA 3-6 Exemplos de Doenças de Repetições de Trinucleotídeos

					Nº de Repetição	
Doença	Gene	Lócus	Proteínas	Repetição	Normal	Doente
EXPANSÕES AFETANDO REGIÕES NÃO CODIFICANTES						
Síndrome do X frágil	<i>FMRI (FRAXA)</i>	Xq27.3	Proteína FMR-1 (FMRP)	CGG	6–53	60-200 (pré); > 230 (completo)
Ataxia de Friedreich	<i>FXN</i>	9q21.1	Frataxina	GAA	7–34	34-80 (pré); > 100 (completo)
Distrofia miotônica	<i>DMPK</i>	19q13.3	Proteína quinase da distrofia miotônica (DMPK)	CTG	5–37	34-80 (pré); > 100 (completo)
EXPANSÕES AFETANDO REGIÕES CODIFICANTES						
Atrofia muscular espinobulbar (doença de Kennedy)	<i>AR</i>	Xq12	Receptor de androgênio (AR)	CAG	9–36	38–62
Doença de Huntington	<i>HTT</i>	4p16.3	Huntingtina	CAG	6–35	36–121
Atrofia dentatorrubral-palidoluisiana (síndrome de Haw River)	<i>ATNL</i>	12p13.31	Atrofina-1	CAG	6–35	49–88
Ataxia espinocerebelar tipo 1	<i>ATXN1</i>	6p23	Ataxina-1	CAG	6–44	39–82
Ataxia espinocerebelar tipo 2	<i>ATXN2</i>	12q24.1	Ataxina-2	CAG	15–31	36–63

Ataxia espinocerebelar tipo 3 (doença de Machado-Joseph)	<i>ATXN3</i>	14q21	Ataxina-3	CAG	12-40	55-84
Ataxia espinocerebelar tipo 6	<i>CACNA2A</i>	19p13.3	Subunidade α_{1A} do canal de cálcio dependente de voltagem	CAG	4-18	21-33
Ataxia espinocerebelar tipo 7	<i>ATXN7</i>	3p14.1	Ataxina-7	CAG	4-35	37-306

Os mecanismos patogênicos subjacentes às doenças causadas pelas expansões que afetam as regiões codificantes parecem ser distintos daqueles de doenças nas quais as expansões afetam regiões não codificantes⁵⁸. No caso de expansões em regiões codificantes, geralmente ocorre o envolvimento de repetições de CAG que codificam repetições de poliglutaminas nas proteínas correspondentes. Essas “doenças da poliglutamina” caracterizam-se por uma neurodegeneração progressiva que aparece tipicamente na meia-idade. As expansões de poliglutamina levam a um ganho de função tóxico, já que a proteína anormal interfere na função da proteína normal.⁵⁹ Os mecanismos precisos pelos quais as proteínas com expansões de poliglutamina causam doenças não são completamente compreendidos. Porém, algumas características gerais foram descobertas. Em muitos casos, as proteínas são enoveladas incorretamente e tendem a se agregar; os agregados podem inibir a transcrição de outros genes, causar disfunção mitocondrial ou deflagrar uma resposta de estresse a proteínas não enoveladas culminando em apoptose ([Cap. 1](#)). Uma característica morfológica marcante dessas doenças é o acúmulo de agregados de proteínas mutantes em grandes inclusões intranucleares. Por outro lado, quando as expansões afetam regiões não codificantes, as mutações causam perda de função, já que ocorre inibição da síntese proteica (p. ex., FMRP). Tipicamente, essas doenças afetam muitos sistemas. Finalmente, muitas doenças envolvendo expansões de repetições em regiões não codificantes caracterizam-se por expansões com tamanhos intermediários, ou pré-mutações, que acabam se expandindo exageradamente nas células germinativas.

Síndrome do X Frágil

A síndrome do X frágil é o protótipo das doenças nas quais a mutação caracteriza-se por uma longa sequência de repetições de três nucleotídeos. Embora a sequência nucleotídica específica que sofre ampliações seja diferente nas 20 ou mais doenças pertencentes a esse grupo, em muitos casos as sequências afetadas compartilham os nucleotídeos guanina (G) e citosina (C). Na discussão a seguir, consideraremos as características clínicas e o padrão de herança da síndrome do X frágil, assim como a lesão molecular subjacente a essa doença. As outras doenças desse grupo serão discutidas adiante neste capítulo ou em outras partes deste livro.

Com uma frequência de 1 em 1.550 nascimentos de meninos e 1 em 8.000 nascimentos de meninas, a *síndrome do X frágil* é a segunda causa genética mais comum de retardo mental depois da *síndrome de Down*. Essa síndrome é uma doença ligada ao X caracterizada por uma anomalia citogenética no cromossomo X e uma mutação incomum no gene do retardo mental familiar-1 (*FMRI*). A alteração citogenética é vista como uma descontinuidade da coloração ou como uma constricção no braço longo do cromossomo X quando as células são cultivadas em um meio deficiente em folato. Como essa alteração citogenética faz com que o cromossomo pareça “quebrado” nesse local, essa região foi chamada de *sítio frágil* (Fig. 5-25). Deve-se observar que mais de 100 “sítios frágeis” foram encontrados no genoma humano. ⁶⁰ Muitos deles, como o observado na síndrome do X frágil, são sensíveis à ausência de folato no meio, enquanto outros requerem diferentes condições de cultura. A importância da maioria desses sítios frágeis é desconhecida, já que muitos deles estão presentes em indivíduos normais.

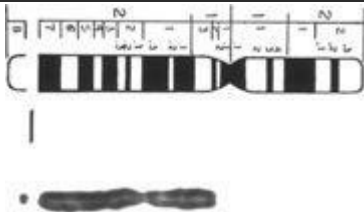


FIGURA 5-25

X frágil, visto como uma descontinuidade de coloração.

(Cortesia da Dra. Patricia Howard-Peebles, University of Texas Southwestern Medical Center, Dallas, TX.)

Na síndrome do X frágil, os homens afetados são *mentalmente retardados*, com um QI entre 20 e 60. Esses homens expressam um fenótipo físico característico que inclui *uma longa face com uma mandíbula grande, orelhas grandes abertas e grandes testículos (macro-orquidismo)*. Articulações hiperextensíveis, palato altamente arqueado e prolapso da válvula mitral observados em alguns pacientes mimetizam uma doença do tecido conjuntivo. Essas e outras anomalias físicas descritas nessa condição, porém, nem sempre estão presentes e, em alguns casos, elas são sutis. *A característica mais importante é o macro-orquidismo, que é observado em pelo menos 90% dos homens após a puberdade.*

Como acontece com as doenças ligadas ao X, a síndrome do X frágil afeta homens. A análise de várias famílias, porém, revela alguns padrões de transmissão que não estão tipicamente relacionados com outras doenças ligadas ao X (Fig. 5-26). São eles: [61](#)

Homens portadores da mutação: Aproximadamente 20% dos homens que carregam uma mutação do X frágil, mutação esta descoberta por análise familiar e testes moleculares, são clínica e citogeneticamente normais. Como esses homens transmitem a mutação para os seus netos afetados através de todas as suas filhas (fenotipicamente normais), eles são chamado de *homens transmissores*.

Mulheres afetadas: Trinta por cento a 50% das mulheres são afetadas (*i. e.*, têm retardo mental), uma porcentagem muito maior do que em outras doenças recessivas ligadas ao X.

Risco de efeitos fenotípicos: O risco depende da posição do indivíduo na família. Por exemplo, irmãos de homens transmissores têm risco de 9% de possuírem retardo mental, enquanto os netos dos homens transmissores têm um risco de 40%.

Antecipação: É a observação de que as características clínicas da síndrome do X frágil pioram a cada geração sucessiva, como se a mutação ficasse cada vez mais deletéria à medida que ela fosse transmitida de um homem para seus netos e bisnetos.

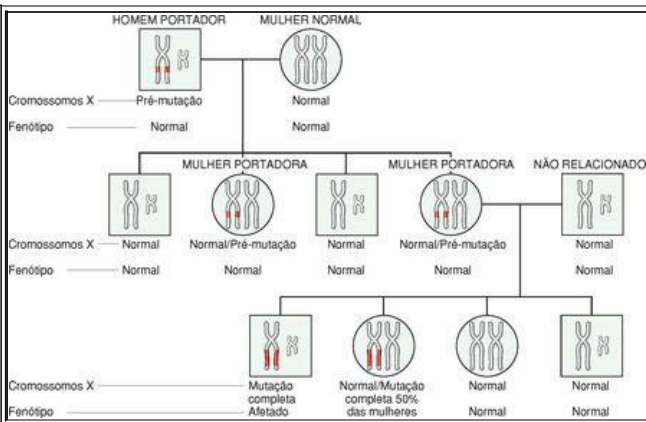


FIGURA 5-26

Heredograma do X frágil. Note que na primeira geração, todos os filhos são normais e todas as mulheres são portadoras. Durante a ovogênese na mulher portadora, a pré-mutação se expande para mutação completa; portanto, na próxima geração, todos os homens que herdarem o X com a mutação completa serão afetados. Entretanto, somente 50% das mulheres que herdarem a mutação completa serão afetadas, mas de forma moderada.

(Cortesia da Dra. Nancy Schneider, Department of Pathology, University of Texas Southwestern Medical Center, Dallas, TX.)

Esses padrões incomuns deixaram os geneticistas perplexos por vários anos, mas os estudos moleculares começaram a revelar as complexidades dessas condições. [62.63](#) A primeira grande descoberta ocorreu quando estudos de ligação localizaram a mutação responsável por essa doença no Xq27.3, dentro de uma região citogeneticamente anormal. Nessa região, reside o gene *FMRI*, caracterizado por múltiplas repetições sequenciais do trinucleotídeo CGG em sua região não traduzida 5'. Na população normal, o número de repetições de CGG é pequeno, variando de 6 a 55 (média, 29). A presença de sintomas clínicos e de um sítio frágil citogeneticamente detectável está relacionada com a amplificação das repetições de CGG. Portanto, os homens transmissores normais e as mulheres portadoras da mutação têm 55 a 200 repetições de CGG. As expansões desse tamanho são chamadas de *pré-mutações*. Por outro lado, os indivíduos afetados têm uma expansão extremamente grande de regiões de repetição (200 a 4.000 repetições ou *mutações completas*). Acredita-se que as mutações completas surjam através de amplificações adicionais das repetições de CGG observadas nas pré-mutações. A maneira como esse processo de amplificação das repetições ocorre é bem peculiar. Os homens portadores transmitem as repetições para a sua progênie com pequenas mudanças no número de repetições. Quando a pré-mutação é passada adiante por uma mulher, porém, há uma alta probabilidade de ocorrer uma amplificação dramática das repetições de CGG, levando a retardo mental na maioria dos filhos homens e em 50% das filhas mulheres. Portanto, *parece que durante o processo de ovogênese, mas não de espermatogênese, as pré-mutações podem ser convertidas em mutações pela amplificação do número de repetições dos trinucleotídeos*. Essa fato explica o padrão incomum de herança, isto é, a probabilidade de retardo mental é muito maior nos netos do que nos irmãos dos homens transmissores, porque os netos possuem o risco de herdarem uma pré-mutação de seu avô que é amplificado para uma “mutação completa” nos óvulos de suas mães. Por comparação, os irmãos de homens transmissores, localizados no topo da árvore genealógica, têm menor chance de possuir uma mutação completa. Esses detalhes moleculares também fornecem uma explicação satisfatória para a antecipação – um fenômeno observado por geneticistas clínicos, mas desacreditado pelos geneticistas moleculares, até que as mutações advindas do aumento do número de repetições de trinucleotídeos fossem identificadas. O motivo pelo qual somente 50% das mulheres com a mutação completa são afetadas clinicamente não está claro. Provavelmente, em mulheres clinicamente afetadas há ionização desfavorável (*i. e.*, há maior proporção de células nas quais o cromossomo X que possui a mutação completa está ativo). Estudos recentes indicam que as pré-mutações não são tão benignas. *Aproximadamente 30% das mulheres que carregam a pré-mutação têm disfunção ovariana prematura (antes dos 40 anos de idade) e cerca de um terço dos homens que carregam a pré-mutação exibe uma síndrome*

neurodegenerativa progressiva que começa por volta dos 60 anos de idade. Essa síndrome, chamada de tremor/ataxia associados ao X frágil, caracteriza-se por tremores intensos e ataxia cerebelar e pode progredir para o parkinsonismo. Porém, sabe-se que as anomalias nos portadores da pré-mutação são mais brandas e ocorrem tardiamente.

A base molecular do retardo mental e de outras alterações somáticas relaciona-se com a perda de função da proteína do retardo mental familiar (FMRP). Como mencionado anteriormente, o gene *FMRI* contém até 46 repetições de CGG em sua região 5' não traduzida. Quando há aproximadamente 230 ou mais repetições trinucleotídicas no gene *FMRI*, o DNA de toda a região 5' do gene é anormalmente metilado. A metilação também se estende a montante até a região promotora do gene e causa inibição da transcrição do *FMRI*. Acredita-se que a ausência da FMRP seja a causa das alterações fenotípicas.

A FMRP é uma proteína citoplasmática amplamente expressa, sendo mais abundante no cérebro e no testículo, os dois órgãos mais afetados nessa doença. A função da FMRP no cérebro está começando a ser desvendada. [64](#) A FMRP é uma proteína ligante de RNA associada a polissomos. Diferente de outras células, a síntese de proteínas nos neurônios ocorre tanto no citoplasma perinuclear quanto nos dendritos. De acordo com o conhecimento atual, a FMRP é primeiro transportada do citoplasma para o núcleo, e no núcleo ela é adicionada a um complexo contendo moléculas de mRNA específicas transcritas. O complexo, então, é transportado para o citoplasma. A partir do citoplasma, o complexo FMRP-mRNA é transportado até os dendritos, perto das sinapses ([Fig. 5-27](#)). Nem todas as espécies de mRNA são transportadas para os dendritos pela FMRP. Somente os mRNAs que codificam proteínas que regulam as funções sinápticas são transportados pela FMRP. Nas junções sinápticas, a FMRP inibe a síntese proteica dos mRNAs ligados em resposta à sinalização advinda dos receptores metabotrópicos de glutamato do grupo I (mGlu-R). Na síndrome do X frágil, a redução da FMRP resulta em aumento da tradução dos mRNA ligados nas junções sinápticas. Esse desequilíbrio, por sua vez, causa alterações permanentes na atividade sináptica e, finalmente, retardo mental.

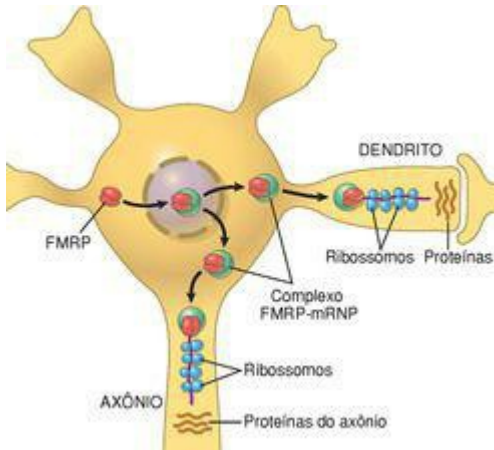


FIGURA 5-27

Um modelo para a ação da proteína de retardo mental familiar (FMRP) nos neurônios.

(Adaptado de Hin P, Warren ST: New insights into fragile X syndrome: from molecules to neurobehavior. Trends Biochem Sci 28:152, 2003.)

Embora a demonstração de um cariótipo anormal leve à identificação dessa doença, a detecção com base em PCR é atualmente o método de escolha para o diagnóstico. Através da análise do *Southern blot*, pode-se distinguir as pré-mutações das mutações tanto no período pré-natal quanto no pós-natal. Portanto, essa técnica é valiosa não somente para a determinação do diagnóstico, mas também para o aconselhamento genético. Essas técnicas serão descritas adiante.

MUTAÇÕES EM GENES MITOCONDRIAIS – NEUROPATIA ÓPTICA HEREDITÁRIA DE LEBER

A maioria dos genes estão localizados nos cromossomos nucleares e são herdados de uma forma mendeliana clássica. Há vários genes mitocondriais, porém, que são herdados de uma forma bem diferente. Uma característica única ao mtDNA é a herança materna. Essa peculiaridade existe porque os óvulos contêm várias mitocôndrias em seus citoplasmas abundantes, enquanto os espermatozoides contêm nenhuma ou pouquíssimas mitocôndrias. Portanto, o complemento de mtDNA do zigoto é derivado inteiramente do óvulo. Assim, as mães transmitem o mtDNA para seus filhos, homens ou mulheres; porém, as filhas, mas não os filhos, transmitem o DNA para a próxima geração (Fig. 5-28). Várias outras características se aplicam à herança mitocondrial.

[65,66](#) São elas:

O mtDNA humano contém 37 genes, dos quais 22 são transcritos em um RNA de transferência e dois em RNA ribossômicos. Os 13 genes restantes codificam subunidades das enzimas da cadeia respiratória. Como o mtDNA codifica enzimas envolvidas na fosforilação oxidativa, as mutações que afetam esses genes exercem seus efeitos deletérios primariamente nos órgãos mais dependentes da fosforilação oxidativa, como o sistema nervoso central, os músculos esqueléticos, o músculo cardíaco, o fígado e os rins.

Cada mitocôndria contém milhares de cópias do mtDNA, e, tipicamente, mutações deletérias no mtDNA afetam algumas, mas não todas as cópias. Portanto, os tecidos e até indivíduos inteiros podem carregar tanto o mtDNA selvagem quanto o mtDNA mutante, uma situação chamada de *heteroplasmia*. É evidente que uma quantidade mínima de mtDNAs mutantes deve estar presente em uma célula ou um tecido para que a disfunção oxidativa gere uma doença, condição chamada de “efeito limiar”. Não é surpresa que o limiar é alcançado mais facilmente nos tecidos metabolicamente ativos listados anteriormente. [67](#)

Durante a divisão celular, a mitocôndria e seus DNA são distribuídos aleatoriamente nas células-filhas. Portanto, quando uma célula contendo mtDNA normal e mutante se divide, a proporção de mtDNA normal e mutante nas células-filhas é extremamente variável. Assim, a expressão das doenças resultantes de mutações no mtDNA é variável.

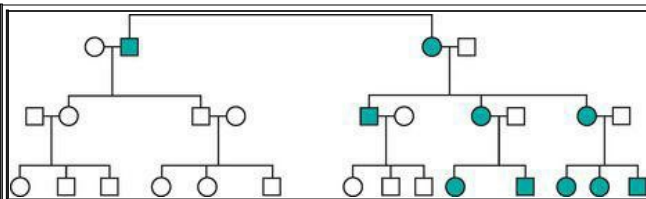


FIGURA 5-28

Heredograma da neuropatia óptica hereditária de Leber, uma doença causada por mutação no DNA mitocondrial. Note que toda a progênie de um homem afetado (quadrados pintados) é normal, mas todas as crianças, homens ou mulheres, da mulher afetada (círculos pintados) manifestam a doença.

As doenças associadas à herança mitocondrial são raras e, como mencionado anteriormente, muitas delas afetam o sistema neuromuscular. A *neuropatia óptica hereditária de Leber* é um protótipo desse tipo de doença. Ela é uma doença neurodegenerativa que se manifesta como uma perda bilateral progressiva da visão central. A lesão visual, primeiramente observada entre os 15 e 35 anos de idade, acaba progredindo para cegueira. Defeitos de condução cardíaca e manifestações neurológicas menores também foram observados em algumas famílias. [68](#)

IMPRESSÃO GENÔMICA

Todos nós herdamos duas cópias de cada gene autossômico, localizadas nos cromossomos homólogos paterno e materno. No passado, considerou-se que não havia diferença funcional entre os alelos derivados da mãe ou do pai. Estudos realizados ao longo das duas últimas décadas forneceram evidências definitivas de que, pelo menos com relação a alguns genes, há importantes diferenças funcionais entre o alelo paterno e o alelo materno. Essas diferenças são resultantes de um processo epigenético (discutido adiante), chamado *impressão (imprinting)*. Em muitos casos, a *impressão seletivamente inativa ou o alelo materno ou o alelo paterno*. Portanto, *impressão materna* é o silenciamento transcricional do alelo materno, enquanto a *impressão paterna* é a inativação do alelo paterno. A impressão ocorre no óvulo e no espermatozoide antes da fertilização e, então, é estavelmente transmitida para todas as células somáticas através das mitoses.⁶⁹ Como acontece em outros casos de regulação epigenética, a impressão está associada aos diferentes padrões de metilação de DNA nos nucleotídeos CG. Outros mecanismos envolvidos com a regulação epigenética são a desacetilação e a desmetilação da histona H4. Independentemente do mecanismo, acredita-se que essas marcações dos cromossomos paterno e materno ocorram durante a gametogênese e, portanto, parece que a partir do momento da concepção alguns cromossomos se “lembram” de onde eles vieram. Não se conhece a quantidade exata de genes que sofrem impressão; estima-se que 200 a 600 genes sofram esse processo. Embora os genes que sofrem impressão genômica possam estar isolados uns dos outros, eles são mais comumente encontrados em grupos que são regulados por elementos cis-regulatórios, chamados de regiões controladoras de impressão genômica. Como ocorre frequentemente na medicina, a impressão genômica é mais bem ilustrada por duas doenças genéticas incomuns: a síndrome de Prader-Willi e a síndrome de Angelman.

Síndrome de Prader-Willi e Síndrome de Angelman

A *síndrome de Prader-Willi* caracteriza-se por retardo mental, baixa estatura, hipotonia, hiperfagia profunda, obesidade, mãos e pés pequenos e hipogonadismo.⁷⁰ Em 65% a 70% dos casos, pode-se detectar uma deleção intersticial da banda q12 no braço longo do cromossomo 15, del(15)(q11.2q13). Em muitos casos, os pontos de quebra são os mesmos, causando deleções de 5 Mb. *É intrigante que, em todos os casos, a deleção afete o cromossomo 15 paterno*. Em contraste com a síndrome de Prader-Willi, os pacientes com a síndrome de Angelman, que é fenotipicamente distinta da síndrome de Prader-Willi, *nasce com a deleção da mesma região cromossômica derivada de suas mães*. Os pacientes com síndrome de Angelman também têm retardo mental, mas, além disso, eles apresentam um andar atáxico, convulsões e riso inapropriado. Por causa de sua ataxia e do seu sorriso, os pacientes com síndrome de Angelman são chamados de “bonecos felizes”.⁷¹ A comparação entre essas duas síndromes demonstra claramente os efeitos da *origem parental* sobre a função gênica.

A base molecular dessas duas síndromes reside na impressão genômica ([Fig. 5-29](#)). Sabe-se que há impressão de um gene ou de um grupo de genes no cromossomo 15q12 materno, isto é, esse gene ou grupo de genes é silenciado, e, portanto, o único alelo funcional é aquele fornecido pelo cromossomo paterno. Quando esse único alelo funcional é perdido devido a uma deleção, a pessoa desenvolve síndrome de Prader-Willi. Quando ocorre a situação inversa, isto é, esse gene

ou grupo de genes sofre impressão no cromossomo 15q12 paterno e o único alelo funcional materno é perdido por deleção, a pessoa desenvolve síndrome de Angelman. Estudos moleculares dos pacientes citogeneticamente normais com a síndrome de Prader-Willi (*i. e.*, indivíduos sem a deleção) revelaram que eles possuem duas cópias do cromossomo 15 materno. A herança de ambos os cromossomos de apenas um dos pais é chamada de *dissomia uniparental*. O efeito é o mesmo (*i. e.*, a pessoa não tem o grupo de genes funcionais do cromossomo 15 paterno). A síndrome de Angelman, como esperado, também pode ser originada a partir de dissomia uniparental do cromossomo 15 paterno.

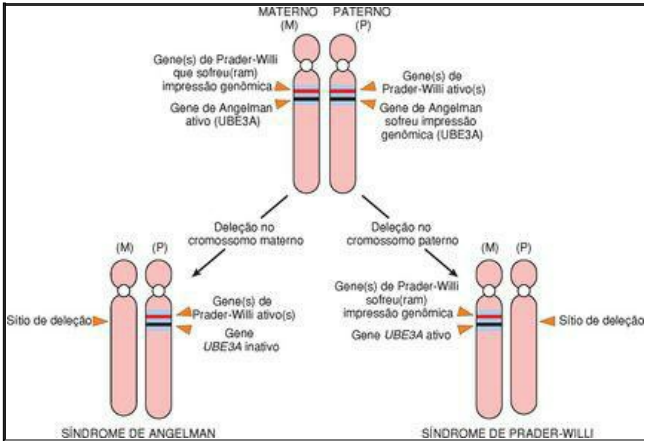


FIGURA 5-29

Representação diagramática das síndromes de Prader-Willi e de Angelman.

A base genética dessas duas doenças envolvendo impressão genômica está sendo agora revelada. Na síndrome de Angelman, o gene afetado codifica uma ubiquitina ligase que está envolvida na catalização da transferência de ubiquitina ativada para os substratos proteicos-alvo. O gene,

chamado *UBE3A*, localiza-se na região 15q12, sofre impressão no cromossomo paterno e é expresso a partir do alelo materno primariamente em regiões específicas do cérebro. ⁷² A impressão é tecido-específica e o *UBE3A* se expressa a partir de ambos os alelos em quase todos os tecidos. Em aproximadamente 10% dos casos, a síndrome de Angelman ocorre não como um resultado da impressão genômica, mas, sim, como uma mutação pontual no alelo materno. Esse fato confirma a ligação entre o gene *UBE3A* e a síndrome de Angelman. Em contraste à síndrome de Angelman, ainda não foi demonstrado o envolvimento de nenhum gene individual com a síndrome de Prader-Willi. Acredita-se que na síndrome de Prader-Willi vários genes localizados no intervalo 15q11.2-q13 (que sofrem impressão no cromossomo materno e são expressos a partir do cromossomo paterno) estejam envolvidos. Um desses genes é o que codifica a ribonucleoproteína nuclear pequena N, que controla o processamento do RNA e é altamente expresso no cérebro e no coração. Acredita-se que a perda da função da ribonucleoproteína nuclear pequena N contribui para a síndrome de Prader-Willi. O diagnóstico molecular (veja adiante) dessas síndromes baseia-se na avaliação do estado de metilação dos genes marcadores e em FISH.

A importância da impressão genômica não se restringe às doenças cromossômicas raras. Foram identificados efeitos de origem parental em várias doenças herdadas, tais como a doença de Huntington e a distrofia miotônica, e em tumorigênese.

MOSAICISMO GONADAL

Foi mencionado anteriormente que há casos de doenças autossômicas dominantes nas quais alguns pacientes não têm pais afetados. Nesses pacientes, a doença é causada por uma nova mutação que ocorreu no óvulo ou no espermatozoide de onde eles se originaram; nesse caso, seus irmãos não são afetados e nem têm risco elevado de desenvolver a doença. Isso nem sempre é o caso, porém. Em algumas doenças autossômicas dominantes, por exemplo, a osteogênese imperfeita, pais fenotipicamente normais têm mais de um filho afetado. Esse fato viola claramente as leis de herança mendeliana. Estudos indicam que o mosaicismismo gonadal pode ser o responsável por essas linhagens incomuns.⁷³ O mosaicismismo gonadal é resultante de uma mutação que ocorre no zigoto durante a fase inicial do desenvolvimento embrionário. Se a mutação afetar somente as células que formam as gônadas, os gametas carregam a mutação, mas as células somáticas do indivíduo são completamente normais. Esse indivíduo possui, então, *mosaicismo de linhagem germinativa* ou *gonadal*. Um pai fenotipicamente normal com mosaicismismo gonadal pode transmitir a mutação responsável por uma doença para seus filhos através de um gameta mutante. Como as células progenitoras dos gametas carregam a mutação, há uma possibilidade real e definida de que mais de um filho desse pai seja afetado. Obviamente, a probabilidade dessa ocorrência depende da proporção de células germinativas que carregam a mutação.

Diagnóstico Molecular de Doenças Genéticas

A tecnologia do DNA recombinante, atualmente, é amplamente aplicada no campo médico. Após a finalização do Projeto Genoma Humano, as análises baseadas em DNA tornaram-se ferramentas poderosas para o diagnóstico de doenças humana, sejam elas genéticas ou adquiridas. As técnicas de diagnóstico molecular são aplicadas virtualmente em todas as áreas da medicina. Antes da era atual dos ensaios de diagnóstico molecular já prontos para uso, os ensaios para identificação de doenças monogênicas (“mendelianas”) dependiam da identificação de produtos gênicos anormais (p. ex., hemoglobina mutante ou metabólitos anormais) ou de seus efeitos clínicos, como retardo mental (p. ex., na fenilcetonúria). Atualmente, é possível identificar mutações no próprio DNA e oferecer testes diagnósticos para um número crescente de doenças genéticas. Além disso, as ferramentas moleculares tornaram-se extremamente importantes na descoberta da base genética de doenças complexas comuns como o diabetes melito, a aterosclerose e o câncer. O diagnóstico molecular de doenças herdadas com a investigação direta dos ácidos nucleicos tem vantagens distintas sobre as técnicas não moleculares:

Os ensaios moleculares são muito sensíveis. Por exemplo, na PCR, o DNA ou RNA é amplificado muitos milhões de vezes, tornando possível a utilização de algumas poucas células por análise (1 a 100 células). Cerca de 0,1 μ L de sangue ou células removidas da mucosa bucal pode fornecer DNA suficiente para amplificação pela PCR.

Os testes com base em DNA não dependem de um produto gênico que pode ser produzido somente em certas células especializadas (p. ex., cérebro) e também não dependem da expressão de um gene que pode ocorrer somente em períodos específicos da vida. Como um gene defeituoso responsável por doenças genéticas herdadas está presente na linhagem germinativa, todas as células pós-zigóticas carregam a mutação.

INDICAÇÕES PARA ANÁLISE DE ALTERAÇÕES GENÉTICAS NA LINHAGEM GERMINATIVA

Atualmente, muitas técnicas para o diagnóstico de doenças genéticas estão disponíveis. Porém, para utilizá-las de forma apropriada, é importante selecionar corretamente os indivíduos que precisam ser submetidos a um teste genético. Em geral, os exames para detecção de alterações herdadas na linhagem germinativa podem ser divididos em dois tipos: análises pré-natal e pós-natal. Esses exames podem envolver a utilização de citogenética convencional, hibridização *in situ* fluorescente (FISH), outros ensaios moleculares ou uma combinação de todas essas técnicas.

Deve-se sugerir a realização de um *exame genético pré-natal* a todos os pacientes que têm risco de gerar uma prole citogeneticamente anormal. Esse exame pode ser realizado em células obtidas por amniocentese, em biópsia das vilosidades coriônicas ou em sangue de cordão umbilical. Algumas indicações importantes são: [74](#)

Idade materna avançada (> 35 anos) por causa do aumento do risco de trissomias.

Genitor portador de uma translocação recíproca balanceada, uma translocação robertsoniana ou uma inversão (nesses casos, os gametas podem ter um desequilíbrio cromossômico e, portanto, a prole estaria em risco de possuir uma anomalia cromossômica).

Genitor com filho que possui uma anomalia cromossômica.

Feto com anomalias detectadas por ultrassom.

Genitor portador de doença genética ligada ao X (para determinar o sexo do feto).

Quantidades anormais de AFP, β HCG e estriol.

O *exame genético pós-natal* é geralmente realizado em linfócitos de sangue periférico. As indicações são:

Múltiplas anomalias congênitas.

Retardo mental ou atraso no desenvolvimento inexplicável.

Suspeita de aneuploidia (p. ex., características da síndrome de Down).

Suspeita de autossomos desbalanceados (p. ex., síndrome de Prader-Willi).

Suspeita de anomalias em cromossomos sexuais (p. ex., síndrome de Turner).

Suspeita de síndrome do X frágil.

Infertilidade (para descartar anomalias em cromossomos sexuais).

Múltiplos abortos espontâneos (para descartar a presença de translocação balanceada nos pais; ambos os pais devem ser avaliados).

INDICAÇÕES PARA ANÁLISE DE ALTERAÇÕES GENÉTICAS ADQUIRIDAS

Nessa era das terapias moleculares, a identificação de assinaturas genéticas moleculares específicas para doenças adquiridas (p. ex., câncer e doenças infecciosas) antes diagnosticadas e controladas por dados clínico-patológicos não moleculares, está tornado-se cada vez mais importante. As técnicas são as mesmas que as utilizadas na detecção de doenças mendelianas na linhagem germinativa, e as indicações comuns são: *Diagnóstico e controle do câncer* ([Cap. 7](#))

Detecção das mutações adquiridas específicas ao tumor e de alterações citogenéticas características de tumores específicos (p. ex., *BCR-ABL* em leucemia mieloide crônica ou CML).

Determinação da clonalidade como indicador de uma condição não neoplásica (*i.e.*, não reativa).

A identificação de alterações genéticas específicas que podem direcionar as escolhas terapêuticas (p. ex., *HER2/Neu* [nome oficial: *ERBB2*] em câncer de mama ou mutações no *EGFR* em câncer de pulmão).

Determinação da eficácia do tratamento (p. ex., detecção de doença residual mínima através da detecção do gene *BCR-ABL* por PCR em CML).

Detecção de tipos de leucemia mieloide crônica e tumores do estroma gastrointestinal resistentes ao Gleevec *Diagnóstico e controle de doenças infecciosas* ([Cap. 8](#)).

Detecção de material genético específico ao micro-organismo para diagnóstico definitivo (p. ex., HIV, micobactéria, vírus do papiloma humano, herpesvírus no sistema nervoso central).

Identificação de alterações genéticas específicas em genomas de micróbios associadas à resistência a drogas.

Determinação da eficácia do tratamento (p. ex., avaliação das cargas virais em infecções por HIV e vírus da hepatite C).

PCR E DETECÇÃO DE ALTERAÇÕES NA SEQUÊNCIA DE DNA

A análise por PCR, que envolve ampliações exponenciais do DNA, revolucionou a biologia molecular e atualmente é amplamente utilizada no diagnóstico molecular de doenças humanas. Através da utilização de DNA polimerases e de ciclos térmicos apropriados, a sequência do DNA-alvo localizada entre dois oligonucleotídeos iniciadores é amplificada milhões de vezes. A identificação subsequente de uma sequência anormal pode ser realizada, então, por muitos tipos diferentes de ensaios. A análise direta da sequência dos produtos da PCR é atualmente o método mais utilizado.

Detecção Direta de Alterações na Sequência de DNA por Sequenciamento

O DNA pode ser sequenciado para a obtenção de uma leitura da ordem dos nucleotídeos de uma dada sequência, e por comparação com uma sequência normal (selvagem) é possível identificar mutações. A pronta disponibilidade da técnica de sequenciamento por dideoxinucleotídeos de Sanger e da eletroforese capilar automatizada permite o sequenciamento rápido (em algumas horas) e rotineiro de milhares de pares de bases de DNA genômico. ⁷⁵ Vários genes mutados em centenas de doenças mendelianas já foram identificados e é possível realizar o sequenciamento direto desses genes para um diagnóstico definitivo dessas doenças. Algumas doenças, a maioria delas com herança recessiva, estão associadas a um número limitado de mutações recorrentes, como a fibrose cística. Muitas outras, especialmente aquelas com herança dominante, podem ter mutações ao longo de toda a região codificante do gene. Os maiores desafios da utilização exclusiva da técnica de sequenciamento para o diagnóstico dessas doenças são a dificuldade e o alto custo de análise de genes grandes. Por exemplo, o gene associado à distrofia muscular de Duchenne possui 79 éxons, e o gene *FBNI*, mutado na síndrome de Marfan, possui 65 éxons; o sequenciamento total desses genes pode ser muito caro com as metodologias disponíveis atualmente. Entre outras dificuldades, não é incomum a detecção de sequências alteradas cujo efeito fenotípico ainda não se conhece e, por falta de dados funcionais, não é possível definir se essa sequência alterada é patogênica.

Porém, esse cenário está alterando-se rapidamente. O rápido e crescente avanço da tecnologia permitirá que, por exemplo, o sequenciamento em larga escala da linhagem germinativa seja facilmente realizado e, ainda, que o sequenciamento do genoma inteiro de um indivíduo em um futuro próximo seja rotina. Atualmente, há uma tecnologia de alta produtividade que utiliza *chips* de DNA (microarranjos de DNA) para sequenciar genes ou porções de genes. ⁷⁶ Nessa tecnologia, sequências curtas de DNA (oligonucleotídeos) complementares à sequência normal e à sequência com a mutação conhecida são colocadas adjacente no *chip*, e a amostra de DNA a ser testada é hibridizada no *chip* (Fig. 5-30). Antes da hibridização, a amostra é marcada com corantes fluorescentes. A hibridização (e, conseqüentemente, o sinal fluorescente emitido) será mais intensa no oligonucleotídeo que é complementar à sequência normal na ausência de mutações, enquanto a presença de uma mutação fará com que ocorra hibridização no oligonucleotídeo mutante. Algoritmos computadorizados podem, rapidamente, então, “decodificar” a sequência de DNA de centenas de milhares de pares de bases a partir do padrão da hibridização fluorescente no *chip* e identificar potenciais mutações. Talvez o avanço recente mais excitante seja a tecnologia chamada de sequenciamento de nova geração, em que cerca de um milhão de PCR ocorrem simultaneamente em uma emulsão oleosa. ⁷⁷ Embora, atualmente,

essa tecnologia seja muito cara, ela permite o sequenciamento de um bilhão de nucleotídeos (um terço do genoma humano!) por corrida. Para a bioinformática, atualmente, o manuseio e a interpretação dessa quantidade maciça de dados são desafios imensos que, para serem vencidos, requerem esforços igualmente imensos.

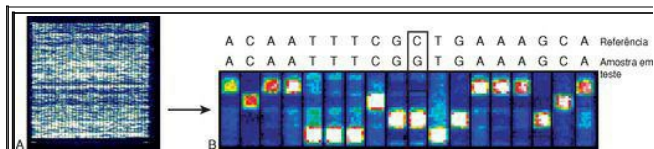


FIGURA 5-30

Sequenciamento de DNA baseado em microarranjo. **A**, Imagem digitalizada com baixa resolução de um “chip gênico” que é menor do que uma moeda, mas é capaz de sequenciar milhares de pares de bases de DNA. Os microarranjos de alta produtividade são utilizados para sequenciar organismos inteiros (como vírus), organelas (como mitocôndria) e cromossomos humanos inteiros. **B**, A imagem em alta resolução do chip gênico ilustra padrões de hibridização correspondentes à porção da sequência de DNA. Tipicamente, utiliza-se um algoritmo computadorizado capaz de converter rapidamente os padrões individuais de hibridização ao longo de todo o chip em dados reais de sequenciamento (em tecnologias “convencionais” de sequenciamento, seriam necessários dias para a ocorrência dessa conversão). Aqui, a sequência superior é a referência tipo selvagem, enquanto a sequência inferior corresponde à sequência da amostra em teste. Como mostrado, o algoritmo computadorizado identificou uma mutação C→G na amostra em teste.

(Adaptado de Maitra A et al.: *The Human MitoChip: a high-throughput sequencing microarray for the mitochondrial mutation detection. Genome Res 14:812, 2004.*)

Detecção de Mutações no DNA por Métodos Indiretos

Há uma grande quantidade de técnicas moleculares que detectam mutações no DNA sem o sequenciamento direto. O desenvolvimento dessas técnicas é impulsionado pelos menores custos e pela maior produtividade.

Um método simples utiliza a digestão do DNA por enzimas conhecidas como enzimas de restrição, que reconhecem e cortam sequências específicas de DNA. Se uma mutação afetar um sítio de restrição, então o DNA amplificado pode ser digerido. Como a mutação afeta um sítio de restrição, os alelos normal e mutante gerarão produtos de PCR com

diferentes tamanhos, que aparecerão como bandas diferentes na eletroforese em gel de agarose. Não é necessário mencionar que esse método é consideravelmente menos global do que o sequenciamento direto, mas, mesmo assim, ele é útil para diagnósticos moleculares quando a mutação sempre ocorre em uma mesma posição nucleotídica.

Outro método para identificar mutações em uma posição nucleotídica específica (diga-se, mutação no códon 12 no oncogene *KRAS* que converte glicina [GGT] em ácido aspártico [GAT]) seria adicionar nucleotídeos C e T, complementares à sequência normal (G) ou mutante (A), marcados com substâncias fluorescentes à mistura da PCR. Como esses dois nucleotídeos são marcados com fluoróforos diferentes, a fluorescência emitida pelo produtos da PCR podem ser de uma cor ou de outra, dependendo de qual nucleotídeo, um “C” ou um “T”, é incorporado no processo de extensão dos oligonucleotídeos iniciadores (Fig. 5-31). A vantagem dessa estratégia de “extensão específica ao alelo” é que ela pode detectar a presença de DNA mutante mesmo em misturas heterogêneas de células normais e anormais (p. ex., em espécimes clínicos obtidos de indivíduos com suspeita de câncer).

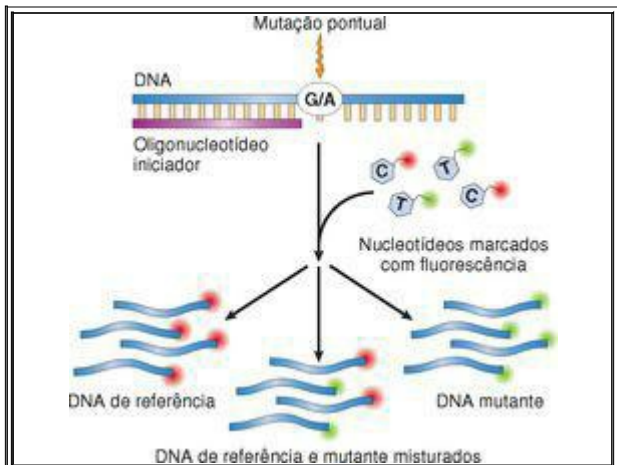


FIGURA 5-31

PCR alelo-específico para a detecção de mutação em uma amostra heterogênea contendo uma mistura de DNA normal e mutante. Os nucleotídeos complementares aos

nucleotídeos mutante e normal na posição pesquisada são marcados com diferentes fluoróforos, de forma que a incorporação ao produto da PCR produza sinais fluorescentes com intensidades variáveis com base na proporção entre DNA mutante e normal.

Muitas tecnologias baseadas em PCR que utilizam fluoróforos podem detectar a presença ou ausência de mutações “em tempo real” (*i. e.*, durante a fase exponencial da amplificação do DNA). Consequentemente, o tempo necessário para a detecção de mutações é significativamente reduzido porque não são mais necessárias as etapas da digestão com enzimas de restrição e a análise dos produtos da PCR através da eletroforese em gel de agarose.

As mutações que afetam o tamanho do DNA (p. ex., deleções ou expansões) também podem ser detectadas através da análise por PCR. Como discutido anteriormente, muitas doenças, como a síndrome do X frágil, estão associadas às repetições de trinucleotídeos. A [Figura 5-32](#) revela como a análise por PCR pode ser utilizada para detectar essa mutação. Dois oligonucleotídeos iniciadores que flanqueiam a região afetada pelas repetições de trinucleotídeos na extremidade 5' do gene *FMRI* são utilizados para amplificar a sequência de interesse. Como há grandes diferenças no número de repetições, os tamanhos dos produtos da PCR obtidos dos DNA de indivíduos normais e indivíduos com pré-mutações são bem diferentes. Essas diferenças de tamanho são reveladas por migração diferencial dos produtos de DNA amplificados em um gel. Atualmente, não é possível detectar a mutação completa por PCR porque o segmento de DNA afetado é muito grande para a PCR convencional. Nesses casos, deve-se realizar um *Southern blot* do DNA genômico (veja “*Southern Blotting*”).

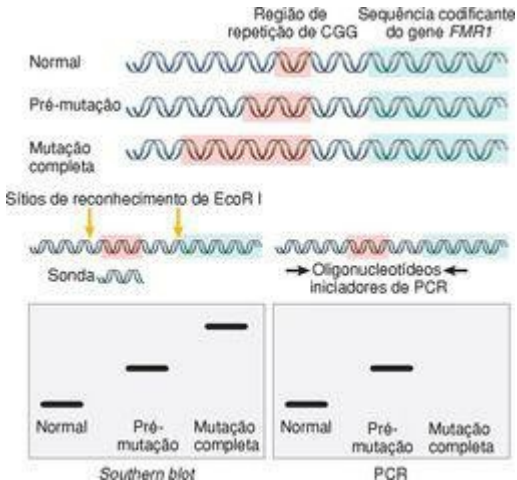


FIGURA 5-32

Aplicação diagnóstica da análise por PCR e por *Southern blot* na síndrome do X frágil. Com a PCR, as diferenças no tamanho das repetições CGG entre a pré-mutação e o normal dão origem a produtos de tamanhos e mobilidades diferentes. Com a mutação completa, a região entre os oligonucleotídeos iniciadores é muito grande para ser amplificada por PCR convencional. Na análise por *Southern blot*, o DNA é cortado por enzimas que flanqueiam a região de repetição de CGG e é depois hibridizado a um DNA complementar que se liga à parte afetada do gene. Uma única banda pequena é vista nos homens normais, uma banda de peso molecular maior, nos homens com a pré-mutação, e uma banda muito maior (geralmente difusa), naqueles com a mutação completa.

MARCADORES POLIMÓRFICOS E DIAGNÓSTICO MOLECULAR

A detecção de mutações pelos métodos mencionados anteriormente só é possível se o gene responsável pela doença genética for conhecido e se a sequência desse gene já tiver sido identificada. Em algumas doenças com base genética, não é possível utilizar esses métodos porque ainda não se conhece o gene causador da doença ou porque a doença é multifatorial e não há o envolvimento de um único gene. Nesses casos, é comum a utilização de marcadores indiretos no genoma, também conhecidos como *loci* marcadores, para localizar as regiões cromossômicas de interesse com base em suas ligações com um ou mais genes causadores de doenças. A *análise de ligação genética* é utilizada para identificar esses *loci* marcadores em membros de famílias que possuem a doença ou o fenótipo de interesse, assumindo-se que *loci* marcadores muito próximos ao alelo responsável pela doença ou pelo fenótipo de interesse sejam transmitidos juntamente com esse alelo de interesse (desequilíbrio de ligação). Com o tempo, é possível definir um “haplótipo da doença” com base em um painel de *loci* marcadores que são cosegregados com o alelo putativo de interesse. Eventualmente, a análise de ligação genética facilita a localização e a clonagem do alelo causador da doença ou do fenótipo de interesse. Os *loci* marcadores são variações naturais que ocorrem nas sequências de DNA conhecidas como *polimorfismos*. Dois tipos de polimorfismos genéticos são muito úteis para a análise de ligação genética. São eles os SNP (incluindo polimorfismos decorrentes de pequenas deleções ou inserções) e os polimorfismos de comprimento conhecidos como minissatélites e microssatélites. Cada um desses dois tipos será descrito adiante.

Os SNP ocorrem com uma frequência de aproximadamente um nucleotídeo a cada 1.000 pares de bases e são encontrados em todo o genoma (p. ex., éxons, íntrons e sequências regulatórias). Os SNP podem servir como marcadores físicos no genoma e como marcadores genéticos cuja transmissão pode ser acompanhada do pai para o filho. Por causa de sua presença em todo o genoma e de sua relativa estabilidade, os SNP podem ser utilizados em análise de ligação genética para identificar haplótipos associados a doenças.

O DNA humano contém sequências repetitivas curtas de DNA que são chamadas de *polimorfismos de comprimento de repetição*. Esse polimorfismo são frequentemente divididos, com base no seu tamanho, em micro e minissatélites. Os microssatélites são geralmente menores do que 1.000 pares de bases e caracterizam-se por uma unidade repetitiva de dois a seis pares de bases. Os minissatélites, por comparação, são maiores (1 a 3 quilobases) e a unidade de repetição geralmente tem 15 a 70 pares de bases. É importante observar que o número de repetições, tanto nos microssatélites quanto nos minissatélites, é extremamente variável em uma dada população e, portanto, esses trechos de DNA podem ser utilizados de forma eficiente para a determinação da identidade genética em uma análise de ligação. Os microssatélites e os minissatélites menores podem ser prontamente discernidos através de PCR com a utilização de oligonucleotídeos iniciadores que flanqueiam a região repetitiva ([Fig. 5-33A](#)). Observe o exemplo dado na [Figura 5-33](#): três alelos diferentes geram produtos de PCR com diferentes tamanhos (daí o nome “polimorfismo de comprimento”).

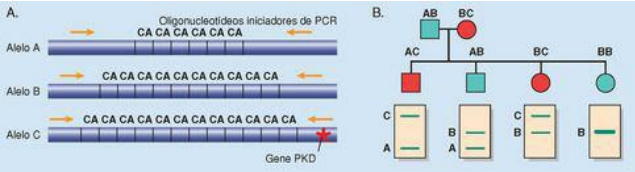


FIGURA 5-33

Polimorfismos de DNA que resultam de um número variável de repetições CA. Os três alelos geram produtos de PCR de tamanhos diferentes, identificando assim a sua origem de cromossomos específicos. No exemplo selecionado, o alelo C está ligado à mutação responsável pela doença dos rins policísticos autossômica dominante (PKD). A aplicação disto para a detecção da progênie que carrega o gene relacionado da doença (quadrado e círculo em vermelho) é ilustrada em um heredograma hipotético. Homens (quadrados); mulheres (círculos).

A análise de ligação genética é útil no diagnóstico pré-natal ou pré-sintomático de doenças como a doença de Huntington e a doença do rim policístico autossômica dominante, mesmo quando o gene causador da doença é conhecido em cada uma das condições. Em geral, quando se conhece o gene associado à doença, a detecção da mutação causal por sequenciamento direto é o método de escolha. Porém, se a doença se origina de muitas mutações diferentes em um dado gene (p. ex., *fibrilina-1*), o sequenciamento do gene não é muito prático. Nesse caso, se houver uma suspeita clínica muito forte, a análise de ligação genética pode ser útil. A [Figura 5-33B](#) ilustra como os polimorfismos dos microssatélites podem ser utilizados para rastrear a herança da doença do rim policístico autossômica dominante. Nesse caso, o alelo C, que produz um produto de PCR maior do que o alelo A ou B, carrega o gene relacionado com a doença. Portanto, todos os indivíduos que carregam o alelo C são afetados.

Os ensaios para a detecção de polimorfismos genéticos também são importantes em muitas outras áreas da medicina, como na determinação do parentesco e da identidade em transplantes, genética do câncer, teste de paternidade e medicina forense. Como os marcadores de microssatélites estão amplamente distribuídos em todo o genoma humano e possuem um alto nível de polimorfismo, eles são ideais para se diferenciar dois indivíduos e para acompanhar a transmissão do marcador do pai para o filho. Ensaios de PCR com painéis de marcadores de microssatélites vêm sendo extensivamente validados e, atualmente, são rotineiramente utilizados para a determinação de paternidade e investigação criminal. Como a PCR pode ser realizada mesmo com amostras biológicas altamente degradadas, a tecnologia do DNA é crítica nas identificações forenses. Aplicam-se esses mesmos ensaios na detecção e quantificação de quimerismo para transplante em transplantes alogênicos de medula óssea.

Polimorfismos e Análise Genômica Global

Como descrito anteriormente, a análise de ligação que utiliza DNA de famílias afetadas serve para a detecção da presença de genes com efeitos amplos e grande penetrância, que é o caso dos genes associados às doenças mendelianas. Análises similares de doenças complexas (multifatoriais), entretanto, não têm sido bem-sucedidas, uma vez que estudos convencionais de ligação genética não têm poder estatístico suficiente para a detecção de variantes com pequenos efeitos e baixa penetrância, características típicas de genes que contribuem para as doenças complexas.

Essas limitações parecem ter sido vencidas através do estudo pangenômico de associação (GWAS), um método poderoso de identificação de variantes genéticas associadas a um risco elevado de desenvolvimento de uma dada doença.⁷⁸ Essas próprias variantes podem ser causadoras ou podem estar em *desequilíbrio de ligação* com outras variantes genéticas que são responsáveis pelo risco elevado. No GWAS, os genomas inteiros de uma grande quantidade de pacientes com e sem a doença (em vez de famílias) são examinados em busca de variantes genéticas ou polimorfismos que estejam super-representados em pacientes com a doença. Dessa forma, podem-se identificar regiões do genoma contendo um ou mais genes variantes que aumentam o risco de desenvolvimento da doença. A variante causal na região é, então, identificada provisionalmente com a utilização da estratégia de “genes candidatos”. Nessa estratégia, os genes são selecionados com base em suas associações com a doença e se suas funções biológicas parecem estar envolvidas com a doença sob estudo. Por exemplo, uma variante em um gene cujo produto regula a tonificação dos músculos lisos vasculares (p. ex., angiotensinogênio) é um forte candidato que pode influenciar o risco de hipertensão. Pode-se imaginar, porém, que associações inesperadas entre genes ligados e certas doenças possam ser descobertas com o GWAS; essas surpresas são um dos benefícios da análise sistemática e não tendenciosa do GWAS.

O GWAS foi impulsionado, principalmente, por duas descobertas tecnológicas. A primeira é o término do “HapMap”, projeto que fornece padrões mais completos de *desequilíbrio de ligação* em três grupos étnico-raciais principais com base no mapeamento de polimorfismos de um único nucleotídeo (SNP) em todo o genoma. Agora, o genoma humano inteiro pode ser dividido em blocos conhecidos como “haplótipos”, regiões que contêm números variados de SNP contíguos no mesmo cromossomo que estão em *desequilíbrio de ligação* e, portanto, são herdados conjuntamente. O resultado disso é que, em vez de verificar cada SNP no genoma humano, é possível coletar informações sobre o DNA compartilhado simplesmente por meio da procura de haplótipos compartilhados com a utilização de um ou mais SNP que “marcam” ou identificam um haplótipo específico. Se-gunda, agora é possível genotipar simultaneamente centenas de milhares e até milhões de SNP de uma vez com um custo baixo por meio da utilização da tecnologia de *chip* de SNP de alta densidade. A [Figura 5-34](#) demonstra como as informações do “HapMap” são úteis para a fabricação de *chips* de SNP que podem ser utilizados para a pesquisa de haplótipos em todo o genoma de uma forma não tendenciosa. Com o *chip* fabricado, analisam-se DNA de vários indivíduos com um fenótipo definido (p. ex., hipertensão) utilizando-se *chips* de SNP para haplótipos que são mais abundantes nesses indivíduos do que em indivíduos sem o fenótipo (p. ex., controles). Depois, então, utiliza-se a estratégia de “genes candidatos”, descrita anteriormente, para localizar o gene causal (e, em algumas situações, os polimorfismos

funcionais naquele gene) associado ao fenótipo.

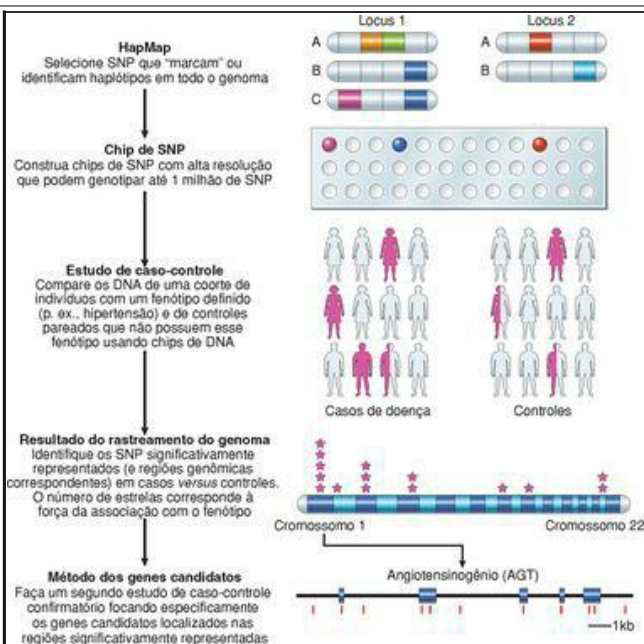


FIGURA 5-34

Esquema geral para se conduzir um estudo pangenômico de associação (GWAS). Usando os dados disponibilizados no "HapMap", o genoma humano é dividido em "haplótipos" ou regiões contínuas de DNA herdadas em bloco, cada um identificado por um ou alguns SNPs, que identificam o haplótipo. No exemplo mostrado, *Locus 1* contém haplótipos definidos por

combinações diferentes de SNP, onde o branco significa a sequência “normal” mais comum e cada cor designa SNP diferentes; portanto, esses haplótipos podem ser diferenciados por meio da análise desses SNP “marcadores” azul e roxo. Depois, constroem-se *chips* de SNP contendo esses SNP “marcadores” para que a avaliação pangenômica dos haplótipos compartilhados entre as populações com a doença e controle não seja tendenciosa. É claro que, aqui, “doença” refere-se a qualquer fenótipo definido e poderia ser uma doença real, como, por exemplo, hipertensão, ou poderia ser simplesmente um fenótipo quantitativo como cor dos olhos ou dos cabelos. Depois, os DNA obtidos das duas coortes são analisados para a busca de SNP significativamente representados na população com a doença (“casos”) com relação às amostras controles – isso é conhecido como estudo de caso-controle. As regiões genômicas de interesse mais significativamente compartilhadas são, então, examinadas para a busca de genes candidatos de interesse – um exemplo mostrado aqui em uma busca por *loci* associados à hipertensão é o *angiotensinogênio*, um gene no cromossomo 1 cujo produto regula o tônus de músculos lisos vasculares. A etapa final é realizar um segundo estudo de caso-controle, dessa vez usando SNP localizados no gene de interesse para confirmar ou refutar a associação ao fenótipo. Esse segundo estudo é realizado, frequentemente, em uma população independente daquela analisada no GWAS inicial. Nesse exemplo, os SNP individuais no gene do angiotensinogênio são mostrados como barras verticais em vermelho, e esses SNP serão testados no segundo estudo de caso-controle.

(Modificado de Mathew CG: New links to the pathogenesis of Crohn disease provided by genome-wide association scans. Nat Rev Genet 9(1):9-14, 2008.)

Além de esclarecer dúvidas sobre algumas das doenças humanas mais frequentes como, por exemplo, o diabetes, a hipertensão, as doenças coronarianas, a esquizofrenia (e outras doenças mentais) e a asma, o GWAS também pode ser utilizado para identificar os *loci* genéticos que modulam fenótipos quantitativos em humanos, como altura, massa corpórea, coloração dos olhos e dos cabelos e densidade óssea. O National Human Genome Research Institute (www.genome.gov), nos Estados Unidos, mantém, atualmente, um catálogo atualizado de mais de 200 GWAS publicados e esse número está aumentando. O poder dos GWAS vem chamando a atenção, já que sua utilização permitiu identificar, em um período muito curto de tempo, quase uma dúzia de genes que conferem risco para o desenvolvimento de diabetes tipo 2. Desses genes, um em particular, o *TCFL2*, surgiu como um forte candidato (veja o [Cap. 24](#) para uma discussão detalhada).

Com a diminuição gradual dos custos para a genotipagem de indivíduos por meio da análise de SNP que podem ser marcadores de risco de desenvolvimento de muitas doenças multifatoriais durante a vida, há uma preocupação entre membros da comunidade biomédica de que essas informações possam ser utilizadas para a discriminação no local de trabalho ou pelas seguradoras de saúde. Nos Estados Unidos, foi aprovada uma lei em 2008 para proibir explicitamente a discriminação com base no perfil genético de um indivíduo.

ANÁLISE MOLECULAR DE ALTERAÇÕES GENÔMICAS

Um número significativo de lesões genéticas envolve grandes deleções, duplicações ou rearranjos mais complexos que não são facilmente analisados por métodos de PCR ou sequenciamento. Essas alterações “genômicas” podem ser estudadas por várias técnicas de hibridização.

Southern Blotting

Alterações na estrutura de *loci* específicos podem ser detectadas por *Southern blotting*, técnica que envolve a hibridização de sondas de seqüências específicas marcadas com radionucléides com o DNA genômico que foi previamente digerido com uma enzima de restrição e separado por eletroforese em gel. A sonda geralmente detecta uma banda correspondente ao DNA herdado em indivíduos normais. É importante que se tenha uma amostra de DNA normal para comparar o padrão do DNA em questão. Com o advento do FISH e da tecnologia de microarranjo, o *Southern blotting* é raramente utilizado, mas ele ainda é útil na detecção de doenças de expansão de repetições de trinucleotídeos, como a doença do X frágil (Fig. 5-32), e na detecção de rearranjos clonais do gene da imunoglobulina no diagnóstico de linfomas. Neste último caso, essa detecção está sendo substituída por métodos com base em PCR.

Hibridização In Situ Fluorescente

A técnica de FISH utiliza sondas de DNA que reconhecem seqüências específicas a certas regiões cromossômicas. Como parte do Projeto Genoma Humano, foram criadas grandes bibliotecas de cromossomos bacterianos artificiais que englobam todo o genoma. Os insertos de DNA nesses clones têm cerca de 100.000 a 200.000 pares de bases, que definem o limite de resolução da técnica de FISH para identificação de alterações cromossômicas. Esses clones de DNA são marcados com fluoróforos e são aplicados a dispersões metafásicas ou núcleos interfásicos. A sonda hibridiza com sua seqüência genômica homóloga e marca, portanto, uma região cromossômica específica que pode ser visualizada sob um microscópio de fluorescência. A habilidade da técnica de FISH em dispensar a necessidade de células em divisão é muito valiosa quando é necessário um diagnóstico rápido (p. ex., ao se decidir tratar um paciente com leucemia mieloide crônica com ácido retinoico, que é somente eficaz em um subtipo particular com uma translocação cromossômica envolvendo o gene do receptor de ácido retinoico [Cap. 14]). A técnica de FISH pode ser realizada em amostras pré-natais (p. ex., células obtidas por amniocentese, biópsia de vilosidades coriônicas ou sangue do cordão umbilical), em linfócitos de sangue periférico, em amostras de biópsias de câncer e até mesmo em tecidos arquivados. A técnica de FISH é utilizada para detecção de anomalias cromossômicas numéricas (aneuploidia) (Fig. 5-20); na demonstração de microdeleções sutis (Fig. 5-22) ou translocações complexas não detectáveis pela cariotipagem de rotina; para análise de amplificação gênica (p. ex., *HER2/NEU* em câncer de mama ou amplificação do *N-MYC* em neuroblastomas); e para o mapeamento de genes recém-isolados em seus *loci* cromossômicos. A pintura cromossômica é uma extensão da técnica de FISH em que se preparam sondas para todo o genoma. O número de cromossomos que podem ser detectados simultaneamente por pintura cromossômica limita-se à disponibilidade de fluoróforos que emitem diferentes comprimentos de onda de luz visível. Essa limitação foi sobrepujada pela introdução da cariotipagem espectral (também chamada de FISH multicolorido). Por meio da combinação de cinco fluorocromos e sinais apropriados gerados por

computador, pode-se visualizar todo o genoma humano (Fig. 5-35). A cariotipagem espectral é tão poderosa que ela também poderia ser chamada de “cariotipagem espetacular”.

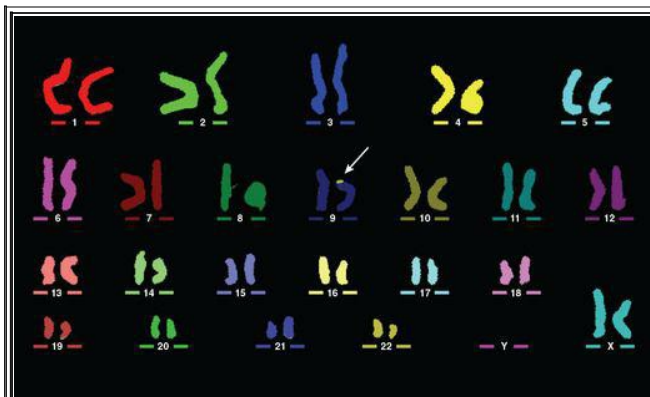


FIGURA 5-35

FISH multicolorido em uma criança com uma anomalia indeterminada. Essa técnica usa sondas marcadas com 23 misturas distintas de cinco fluoróforos para criar uma cor “única” para cada cromossomo. Essa análise revelou um cromossomo 9 alterado, com a região 9p contendo material do 22q.

(Cortesia do Dr. Stuart Schwartz, Department of Pathology, University of Chicago, Chicago, IL.)

Hibridização Genômica Comparativa com Base em Microarranjos (CGH em Microarranjos)

A técnica de FISH requer, obviamente, o conhecimento prévio de uma ou de algumas regiões cromossômicas suspeitas de estarem alteradas na amostra testada. Porém, as anomalias genômicas também podem ser detectadas sem o conhecimento prévio das aberrações que podem ser encontradas através de uma estratégia global, como a CGH em microarranjos. Nessa

técnica, o DNA em teste e o DNA de referência (normal) são marcados com dois fluorocromos diferentes (geralmente o Cy5 e o Cy3, que fluorescem, respectivamente, em vermelho e verde) (Fig. 5-36). As amostras diferencialmente marcadas são então hibridizadas com as sondas de DNA depositadas na lâmina de vidro. Essas sondas de DNA distribuem-se por todo o genoma humano em intervalos regulares de espaço e, geralmente, englobam todos os 22 autossomos e o cromossomo X. Se as contribuições de ambas as amostras forem iguais para uma dada região cromossômica (*i. e.*, a amostra sendo testada é diploide), então todos os pontos no microarranjo fluorescerão em amarelo (resultado da mistura balanceada de fluorocromos verde e vermelho). Por outro lado, se as amostras sob investigação mostrarem um excesso de DNA em uma dada região cromossômica (tal como regiões que foram amplificadas), haverá um excesso correspondente de sinal do fluorocromo com o qual essas amostras foram marcadas. O inverso será verdadeiro no evento de uma deleção, com um excesso de sinal advindo do fluorocromo utilizado para marcar a amostra de referência. As localizações das ampliações e deleções nas amostras sob investigação podem ser determinadas, então, com uma resolução da ordem de alguns milhares de pares de bases. Os microarranjos mais novos proporcionam uma resolução maior ainda: há cerca de 100.000 sondas por microarranjo. Essas placas estão sendo utilizadas, atualmente, para revelar anomalias de número de cópias em várias doenças, do câncer ao autismo. A CGH em microarranjo é regularmente utilizada em casos de retardo mental e de desenvolvimento com etiologia desconhecida ou em crianças com características dismórficas com cariótipos negativos.

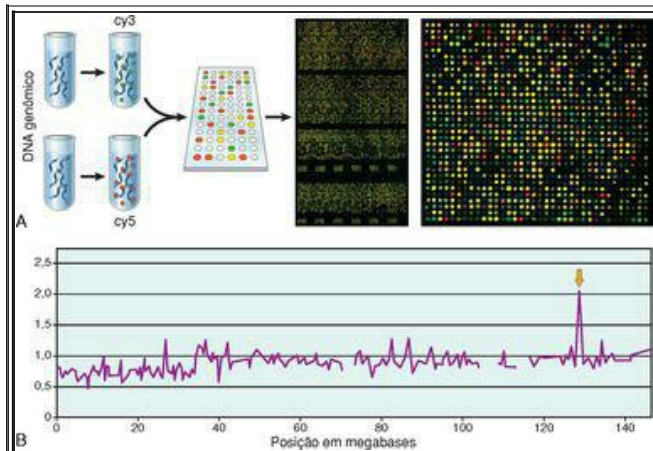


FIGURA 5-36

A, A CGH em microarranjo é realizada através da hibridização de DNA “teste” e “controle” marcados com substâncias fluorescentes com milhares de sondas colocadas em uma lâmina de vidro. Essas sondas correspondem a regiões cromossômicas definidas ao longo do genoma humano. A resolução dos ensaios de CGH em microarranjo mais utilizados atualmente é da ordem de cerca de 200 a 500 quilobases. A visualização com maior poder de resolução do microarranjo demonstra aberrações de número de cópia na amostra “teste” (Cy5, vermelho), incluindo regiões de amplificação (pontos com excesso de sinal vermelho) e de deleção (pontos com excesso de sinal verde); pontos amarelos correspondem a regiões com número normal de cópias (diploide). **B**, Os sinais de hibridização são digitalizados, resultando em um cariótipo virtual do genoma da amostra “teste”. No exemplo ilustrado, a CGH em microarranjo de uma linhagem celular tumoral identifica uma amplificação na região distal do braço longo do cromossomo 8, que corresponde ao aumento do número de cópias do oncogene *MYC*.

(A, de Snijders AM et al: Assembly of microarrays for genome-wide measurement of DNA copy number. Nat Genet 29:263, 2001. Web FIGURAA, Copyright 2001. Reimpresso com permissão da Macmillan Publishers Ltd.)

Reimpresso com permissão da Macmillan Publishers Ltd.

Como discutido previamente neste capítulo, foi recentemente demonstrado que as CNV são fontes de polimorfismos genéticos e tais variações não foram descobertas pela tecnologia da CGH em microarranjo. Embora intrigante em termos de compreensão das diferenças marcantes entre genomas individuais, as CNV podem ser problemáticas na interpretação dos dados obtidos pela CGH em microarranjo. ⁷⁹ Muitas CNV podem ser detectadas em milhões de bases de DNA ao se comparar dois genomas quaisquer. Decidir se uma alteração específica é um polimorfismo benigno ou uma duplicação ou deleção envolvida com a origem de uma doença pode ser muito difícil. Atualmente, há bancos de dados de CNV que são muito úteis para a determinação da relevância de CNV questionáveis. Outra limitação das plataformas existentes de CGH em microarranjo é que elas não podem detectar translocações balanceadas, já que há um rearranjo, e não perda ou ganho de material genético. Todavia, a grande sensibilidade das técnicas moleculares deve fazer com que ensaios como a CGH em microarranjo tornem-se exames diagnósticos de primeira linha para detecção de alterações no genoma, com potencial para substituir a cariotipagem tradicional.

ALTERAÇÕES EPIGENÉTICAS

Define-se epigenética como o estudo de modificações químicas no DNA ou na cromatina que são herdáveis e não modificam a sequência de DNA em si. Exemplos dessa modificação são a metilação do DNA e a metilação e acetilação de histonas. Nossa compreensão a respeito desses tipos de alterações moleculares está crescendo rapidamente e está claro que as modificações epigenéticas são críticas para o desenvolvimento normal do ser humano – incluindo a regulação tecido-específica da expressão gênica, a inativação do cromossomo X, o fenômeno de impressão genômica e as perturbações celulares no processo de envelhecimento e câncer. [80,81](#)

A expressão gênica correlaciona-se frequentemente com o nível de metilação do DNA, em geral metilação de citosinas especificamente localizadas em regiões promotoras ricas em dinucleotídeos CG, conhecidas como ilhas de CpG. Como previamente discutido na seção sobre impressão genômica, o aumento da metilação desses *loci* está associado à diminuição da expressão gênica e a padrões específicos de metilação e acetilação de histonas. Um número crescente de doenças demanda a análise da metilação promotora – por exemplo, no diagnóstico da síndrome do X frágil, na qual a hipermetilação resulta no silenciamento do gene *FMRI*. A análise de metilação também é essencial no diagnóstico das síndromes de Prader-Willi e Angelman.

Como a técnica de sequenciamento de Sanger sozinha não pode detectar metilação no DNA, foram desenvolvidas outras técnicas para a detecção dessas modificações químicas. Um método comum é o tratamento do DNA genômico com bissulfito de sódio, um produto químico que converte citosinas não metiladas em uracilas, enquanto as citosinas metiladas são protegidas dessa modificação. Um ensaio chamado de PCR específica à metilação utiliza dois conjuntos de oligonucleotídeos iniciadores para analisar *loci* individuais: um conjunto detecta sequências de DNA com citosinas não metiladas (que são convertidas em uracilas após tratamento com bissulfito) e o outro grupo detecta sequências de DNA com citosinas metiladas (que não se modificam após tratamento com bissulfito). [82](#) Novas técnicas que fornecem uma visão geral das modificações epigenéticas em todo o genoma estão em desenvolvimento. Essas técnicas se baseiam na habilidade para detectar modificações em histonas, como metilação e acetilação (que, assim como a metilação do DNA, também são importantes reguladores de expressão gênica), por meio da utilização de anticorpos que reconhecem especificamente histonas modificadas. Tais anticorpos podem ser utilizados para a precipitação de sequências de DNA ligadas às histonas modificadas, um método chamado de imunoprecipitação de cromatina (ChIP). Essas sequências precipitadas podem ser amplificadas e analisadas através de hibridização em microarranjos (“ChIP on Chip”) ou através de se-quenciamento (“ChIP-Seq”) para mapear os genes modificados epigeneticamente em todo o genoma. [83,84](#)

ANÁLISE DE RNA

Alterações no DNA causam alterações na expressão do mRNA; portanto, em princípio, a análise da expressão do mRNA deve possibilitar o diagnóstico de doenças genéticas. A partir de um ponto de vista prático, porém, prefere-se o diagnóstico baseado em DNA, já que essa molécula é mais estável. Todavia, a análise de RNA é crítica em muitas áreas do diagnóstico molecular. A aplicação mais importante é a detecção e a quantificação de vírus de RNA, como o HIV e o vírus da hepatite C. Além disso, a determinação do perfil de expressão do mRNA (descrita nos [Caps. 7 e 23](#)) está rapidamente se tornando uma ferramenta importante para a classificação molecular de tumores. Em algumas situações, a detecção de células neoplásicas que carregam certas translocações cromossômicas é feita com maior sensibilidade por meio da análise do mRNA (p. ex., fusão *BCR-ABL* em CML). O motivo principal para a utilização desse tipo de análise é que a maioria das translocações ocorre de forma dispersa em introns específicos, que podem ser muito grandes para serem amplificados por PCR convencional. Como os introns são removidos pelo processo de emenda durante a formação do mRNA, é possível realizar a análise por PCR se o RNA for primeiramente convertido em cDNA pela transcriptase reversa. A PCR realizada com o cDNA é o método de escolha para a detecção de doença residual mínima em pacientes com leucemia mieloide crônica ([Cap. 13](#)).

Para fechar o capítulo, deve-se mencionar que o progresso em se revelar a base genética das doenças humanas promete ser surpreendente nos próximos anos. Um campo completamente novo de medicina personalizada e genômica está esperando para ser desenvolvido.

REFERÊNCIAS

1. International Human Genome Sequencing Consortium, Finishing the euchromatic sequence of the human genome, *Nature* **431** (2004) 931.
2. Plomin, R; Schalkwyk, LC, Microarrays, *Dev Sci* **10** (2007) 19.
3. Gresham, D; *et al.*, Comparing whole genomes using DNA microarrays, *Nat Rev Genet* **9** (2008) 291.
4. Iafrate, AJ; *et al.*, Detection of large-scale variation in the human genome, *Nat Genet* **36** (2004) 949.
5. Sebat, J; *et al.*, Large-scale copy number polymorphism in the human genome, *Science* **305** (2004) 525.
6. Redon, R; *et al.*, Global variation in copy number in the human genome, *Nature* **444** (2006) 444.
7. Esteller, M, Epigenetics and cancer, *N Engl J Med* **358** (2008) 1148.
8. Bayat, A, Science, medicine, and the future: bioinformatics, *BMJ* **324** (2002) 1018.
9. Jay, C; *et al.*, miRNA profiling for diagnosis and prognosis of human cancer, *DNA Cell Biol* **26** (2007) 293.
10. Eulalio, A; *et al.*, Getting to the root of miRNA-mediated gene silencing, *Cell* **132** (2008) 9.
11. Rimoin, DL; *et al.*, Nature and frequency of genetic disease, In: (Editor: Rimoin, DL; *et al.*) *Emery and Rimoin's Principles and Practice of Medical Genetics* 3rd ed. (1997) Churchill Livingstone, New York, p. 32.

- 12 Ensenauer, RE; *et al.*, Primer on medical genomics. Part VIII: essentials of medical genetics for the practicing physician, *Mayo Clin Proc* **78** (2003) 846.
- 13 Willard, HF, Tales of the Y chromosome, *Nature* **423** (2003) 810.
- 14 Gomase, VS; *et al.*, Pharmacogenomics, *Curr Drug Metab* **9** (2008) 207.
- 15 Ramirez, F; Dietz, HC, Marfan syndrome: from molecular pathogenesis to clinical treatment, *Curr Opin Genet Dev* **17** (2007) 252.
- 16 Judge, DP; Dietz, HC, Therapy of Marfan syndrome, *Ann Rev Med* **59** (2008) 43.
- 17 Mao, JR; Bristow, J, The Ehlers-Danlos syndrome: on beyond collagens, *J Clin Invest* **07** (2001) 1063.
- 18 Yeowell, HN; Walker, LC, Mutations in the lysyl hydroxylase 1 gene that result in enzyme deficiency and the clinical phenotype of Ehlers-Danlos syndrome type VI, *Mol Genet Metab* **71** (2000) 212.
- 19 Pepin, MG; Byers, PH, Ehler-Danlos syndrome, vascular type, *Gene Rev* (2006); [Available at <http://www.ncbi.nlm.nih.gov/bookshelf/br.fcgi?book=gene&part=eds4>](http://www.ncbi.nlm.nih.gov/bookshelf/br.fcgi?book=gene&part=eds4).
- 20 Wenstrup, R; De Paepe, A, Ehler-Danlos syndrome, classic type, *Gene Rev* (2007); [Available at <http://www.ncbi.nlm.nih.gov/bookshelf/br.fcgi?book=gene&part=eds>](http://www.ncbi.nlm.nih.gov/bookshelf/br.fcgi?book=gene&part=eds).
- 21 Soutar, AK; Naoumova, RP, Mechanisms of disease: genetic causes of familial hypercholesterolemia, *Nat Clin Pract Cardiovasc Med* **4** (2007) 214.
- 22 Vellodi, A, Lysosomal storage disorders, *Br J Hematol* **128** (2004) 413.
- 23 Fan, JQ, A counterintuitive approach to treat enzyme deficiencies: use of enzyme inhibitors for restoring mutant enzyme activity, *Biol Chem* **389** (2008) 1.
- 24 Kaback, MM, Hexosaminidase A deficiency. *Gene Rev*, [Available at <http://www.ncbi.nlm.nih.gov/bookshelf/br.fcgi?book=gene&part=tav-sachs>](http://www.ncbi.nlm.nih.gov/bookshelf/br.fcgi?book=gene&part=tav-sachs) (2006).
- 25 Schuchman, EH, The pathogenesis and treatment of acid sphingomyelinase-deficient Niemann-Pick disease, *J Inherit Metab Dis* **30** (2007) 654.
- 26 Liu, B; *et al.*, Receptor-mediated and bulk-phase endocytosis cause macrophage and cholesterol accumulation in Niemann-Pick C disease, *J Lipid Res* **48** (2007) 1710.
- 27 Pastores, GM; Hughes, DA, Gaucher disease. *Gene Rev*, [Available at <http://www.ncbi.nlm.nih.gov/bookshelf/br.fcgi?book=gene&part=gaucher>](http://www.ncbi.nlm.nih.gov/bookshelf/br.fcgi?book=gene&part=gaucher) (2008) .
- 28 Clarke, LA, Mucopolysaccharidosis type I. *Gene Rev*, [Available at <http://www.ncbi.nlm.nih.gov/bookshelf/br.fcgi?book=gene&part=mps1>](http://www.ncbi.nlm.nih.gov/bookshelf/br.fcgi?book=gene&part=mps1) (2007).
- 29 Martin, RA, Mucopolysaccharidosis type II. *Gene Rev*, [Available at <http://www.ncbi.nlm.nih.gov/bookshelf/br.fcgi?book=gene&part=hunter>](http://www.ncbi.nlm.nih.gov/bookshelf/br.fcgi?book=gene&part=hunter) (2007).
- 30 Ozen, H, Glycogen storage diseases: new perspectives, *World J Gastroenterol* **13** (2007) 2541.
- 31 Shin, YS, Glycogen storage disease: clinical, biochemical, and molecular heterogeneity, *Semin Pediatr Neurol* **13** (2006) 115.
- 32 Bali, DS; Chen, YT, Glycogen storage disease type I. *Gene Rev*, [Available at <http://www.ncbi.nlm.nih.gov/bookshelf/br.fcgi?book=gene&part=gsd1>](http://www.ncbi.nlm.nih.gov/bookshelf/br.fcgi?book=gene&part=gsd1) (2006).
- 33 Arenas, J; *et al.*, Glycogen storage disease type V. *Gene Rev*, [Available at <http://www.ncbi.nlm.nih.gov/bookshelf/br.fcgi?book=gene&part=gsd5>](http://www.ncbi.nlm.nih.gov/bookshelf/br.fcgi?book=gene&part=gsd5) (2007).

- 34 Tinkle, BT; Leslie, N, Glycogen storage disease type II (Pompe disease). Gene Rev, [Available at <http://www.ncbi.nlm.nih.gov/bookshelf/br.fcgi?book=gen&part=gsd2>](http://www.ncbi.nlm.nih.gov/bookshelf/br.fcgi?book=gen&part=gsd2) (2007).
- 35 Introne, WJ; *et al.*, Alkaptonuria. Gene Rev, [Available at <http://www.ncbi.nlm.nih.gov/bookshelf/br.fcgi?book=gen&part=alkap>](http://www.ncbi.nlm.nih.gov/bookshelf/br.fcgi?book=gen&part=alkap) (2007).
- 36 Lango, H; Weedon, MN, What will whole genome searches for susceptibility genes for common complex disease offer to clinical practice? *J Internal Med* **263** (2007) 16.
- 37 Roizen, NJ; Patterson, D, Down's syndrome, *Lancet* **361** (2003) 1281.
- 38 Izraeli, S; *et al.*, Trisomy of chromosome 21 in leukemogenesis, *Blood Cells Mol Dis* **39** (2007) 156.
- 39 Patterson, D, Genetic mechanisms involved in the phenotype of Down syndrome, *Ment Retard Dev Disabil Res Rev* **13** (2007) 199.
- 40 Antonarakis, SE; *et al.*, Chromosome 21 and Down syndrome: from genomics to pathophysiology, *Nat Rev Genet* **5** (2004) 725.
- 41 Sullivan, KE, Chromosome 22q11.2 deletion syndrome: DiGeorge syndrome/velocardiofacial syndrome, *Immunol Allergy Clin N Am* **28** (2008) 353.
- 42 Arinami, T, Analyses of the associations between the genes of 22q11 deletion syndrome and schizophrenia, *J Hum Genet* **51** (2006) 1037.
- 43 Ross, MT; *et al.*, The sequences of the human sex chromosomes, *Curr Opin Genet Dev* **16** (2006) 213.
- 44 Lyon, MF, X-chromosome inactivation and human genetic disease, *Acta Paediatr* **91** (Suppl) (2002) 107.
- 45 Salstrom, JL, X-inactivation and the dynamic maintenance of gene silencing, *Mol Genet Metab* **92** (2007) 56.
- 46 Heard, E; Disteche, M, Dosage compensation in mammals: fine-tuning the expression of the X chromosome, *Genes Dev* **20** (2006) 1848.
- 47 Hawley, RS, The human Y chromosome: rumors of its death have been greatly exaggerated, *Cell* **113** (2003) 825.
- 48 Visootsak, J; Graham Jr, JM, Klinefelter syndrome and other sex chromosomal aneuploidies, *Orphanet J Rare Dis* **1** (2006) 42.
- 49 Bojesen, A; Gravholt, CH, Klinefelter syndrome in clinical practice, *Nat Clin Pract Urol* **4** (2007) 192.
- 50 Ferlin, A; *et al.*, Genetic causes of male infertility, *Reprod Toxicol* **22** (2006) 133.
- 51 Hjerrild, BE; *et al.*, Turner syndrome and clinical treatment, *Br Med Bull* **86** (2008) 77.
- 52 Bondy, CA, Congenital cardiovascular disease in Turner syndrome, *Congenit Heart Dis* **3** (2008) 2.
- 53 Marchini, A; *et al.*, SHOX at a glance: from gene to protein, *Arch Physiol Biochem* **113** (2007) 116.
- 54 McLaughlin, DT; Donahoe, PK, Sex determination and differentiation, *N Engl J Med* **350** (2004) 367.
- 55 Ortenberg, J; *et al.*, SRY gene expression in the ovotestes of XX true hermaphrodites, *J*

- Urol* **167** (2002) 1828.
- 5 6 Brinkmann, AO, Molecular basis of androgen insensitivity, *Mol Cell Endocrinol* **179** (2001) 105.
- 57 Lutz, RE, Trinucleotide repeat disorders, *Semin Pediatr Neurol* **14** (2007) 26.
- 58 Orr, HT; Zoghbi, HY, Trinucleotide repeat disorders, *Annu Rev Neurosci* **30** (2007) 575.
- 59 Shao, J; Diamond, MI, Poly glutamine diseases: emerging concepts in pathogenesis and therapy, *Hum Mol Genet* **16** (2007) R115.
- 60 Debacker, K; Kooy, RF, Fragile sites and human disease, *Hum Mol Genet* **16** (2007) R150.
- 61 Penagarikano, O; *et al.*, The pathophysiology of fragile X syndrome, *Annu Rev Genomics Hum Genet* **8** (2007) 109.
- 6 2 Venkitaramani, DV; Lombroso, PJ, Molecular basis of genetic neuropsychiatric disorders, *Child Adolesc Psychiatr Clin N Am* **16** (2007) 541.
- 63 Bear, MF; *et al.*, Fragile X: translation in action, *Neuropsychopharmacology* **33** (2008) 84.
- 64 Garber, KB; *et al.*, Fragile X syndrome, *Eur J Hum Genet* **16** (2008) 666.
- 6 5 Haas, RH; *et al.*, Mitochondrial disease: a practical approach for primary care physicians, *Pediatrics* **120** (2007) 1326.
- 66 Schapira, AH, Mitochondrial disease, *Lancet* **368** (2006) 70.
- 67 Mancuso, M; *et al.*, Mitochondrial DNA-related disorders, *Biosci Rep* **27** (2007) 31.
- 68 Man, PY; Turnbull, DM; *et al.*, Leber hereditary optic neuropathy, *J Med Genet* **39** (2002) 162.
- 6 9 Wood, AJ; Oakey, RJ, Genomic imprinting in mammals: emerging themes and established theories, *PLoS Genet* **2** (2006) e147.
- 7 0 Chen, C; *et al.*, Prader-Willi syndrome: an update and review for the primary pediatrician, *Clin Pediatr* **46** (2007) 580.
- 71 Williams, CA, Neurological aspects of the Angelman syndrome, *Brain Dev* **27** (2005) 88.
- 72 Lalande, M; Calciano, MA, Molecular epigenetics of Angelman syndrome, *Cell Mol Life Sci* **64** (2007) 947.
- 73 Bernards, A; Gusella, JF, The importance of genetic mosaicism in human disease, *N Engl J Med* **331** (1994) 1447.
- 74 American College of Obstetricians and Gynecologists, ACOG Practice Bulletin No. 88, December 2007. Invasive prenatal testing for aneuploidy, *Obstet Gynecol* **110** (2007) 1459.
- 75 Metzker, ML, Emerging technologies in DNA sequencing, *Genome Res* **15** (2005) 1767.
- 76 Gresham, D; Dunham, MJ; *et al.*, Comparing whole genomes using DNA microarrays, *Nat Rev Genet* **9** (2008) 291.
- 7 7 Shendure, J; *et al.*, Accurate multiplex polony sequencing of an evolved bacterial genome, *Science* **309** (2005) 1728.
- 78 Altshuler, D; Daly, MJ; Lander, ES, Genetic mapping of human disease, *Science* **322** (2008) 881.

- 79 Beaudet, AL; Belmont, JW, Array-based DNA diagnostics: let the revolution begin, *Ann Rev Med* **59** (2008) 113.
- 80 Esteller, M, Epigenetics in cancer, *N Engl J Med* **358** (2008) 1148.
- 81 Gosden, RG; Feinberg, AP, Genetics and epigenetics—nature's pen-and-pencil set, *N Engl J Med* **356** (2007) 731.
- 82 Herman, JG; *et al.*, Methylation-specific PCR: a novel PCR assay for methylation status of CpG islands, *Proc Natl Acad Sci USA* **93** (1996) 9821.
- 83 Wu, J; *et al.*, CHIP—chip comes of age for genome-wide functional analysis, *Cancer Res* **66** (2006) 6899.
- 84 Barski, A; *et al.*, High-resolution profiling of histone methylations in the human genome, *Cell* **129** (2007) 823.

6. Doenças do Sistema Imune

Imunidade Inata

Imunidade Adaptativa

Componentes do Sistema Imune: Células, Tecidos e Moléculas Seleccionadas

Células do Sistema Imune

Tecidos do Sistema Imune

Moléculas do Complexo Principal de Histocompatibilidade (MHC): Sistema de Exibição de Peptídeos da Imunidade Adaptativa

Citocinas: Moléculas Mensageiras do Sistema Imune

Panorama da Ativação Linfocitária e Respostas Imunes

Exibição e Reconhecimento de Antígenos

Imunidade Celular: Ativação de Linfócitos T e Eliminação de Micróbios Intracelulares

Imunidade Humoral: Ativação de Linfócitos B e Eliminação de Micróbios Extracelulares

Declínio das Respostas Imunes e Memória Imunológica

Hipersensibilidade e Distúrbios Autoimunes

Mecanismos das Reações de Hipersensibilidade

Hipersensibilidade Imediata (Tipo I)

Hipersensibilidade Mediada por Anticorpos (Tipo II)

Hipersensibilidade Mediada por Imunocomplexos (Tipo III)

Hipersensibilidade Mediada por Células T (Tipo IV)

Doenças Autoimunes

Tolerância Imunológica

Mecanismos de Autoimunidade: Princípios Gerais

Características Gerais das Doenças Autoimunes

Lúpus Eritematoso Sistêmico (LES)

Espectro de Autoanticorpos no LES

Etiologia e Patogenia do LES

Lúpus Eritematoso Induzido por Drogas

Artrite Reumatoide

Síndrome de Sjögren

Etiologia e Patogenia

Esclerose Sistêmica (Esclerodermia)

Etiologia e Patogenia

Miopatias Inflamatórias

Doença Mista do Tecido Conjuntivo
Poliarterite Nodosa e Outras Vasculites

Rejeição de Transplantes de Tecidos

Mecanismos de Reconhecimento e Rejeição de Aloenxertos

Rejeição de Enxertos de Rim
Transplante de Outros Órgãos Sólidos
Transplante de Células Hematopoiéticas

Síndromes de Imunodeficiência

Imunodeficiências Primárias

Agamaglobulinemia Ligada a X (Agamaglobulinemia de Bruton)
Imunodeficiência Variável Comum
Deficiência Isolada de IgA
Síndrome de Hiper-IgM
Síndrome de DiGeorge (Hipoplasia Tímica)
Imunodeficiência Combinada Grave
Imunodeficiência com Trombocitopenia e Eczema (Síndrome de Wiskott-Aldrich)
Deficiências Genéticas do Sistema do Complemento

Imunodeficiências Secundárias

Síndrome da Imunodeficiência Adquirida (AIDS)

Epidemiologia
Etiologia: Propriedades do HIV
Patogenia da Infecção pelo HIV e da AIDS
História Natural da Infecção pelo HIV
Quadro Clínico da AIDS

Amiloidose

Propriedades das Proteínas do Amiloide
Patogenia da Amiloidose
Classificação da Amiloidose

O sistema imune é vital para a sobrevivência porque nosso ambiente transborda de micróbios potencialmente mortais e o sistema imune nos protege dos patógenos infecciosos. É previsível que as imunodeficiências tornem os indivíduos presa fácil das infecções. Mas o sistema imune é semelhante à proverbial espada de dois gumes. Embora normalmente nos defenda contra infecções, um sistema imune hiperativo pode causar doenças potencialmente fatais. Exemplos dos distúrbios causados pelas respostas imunes incluem as reações alérgicas e as reações contra os próprios tecidos e células de um indivíduo (*autoimunidade*).

Este capítulo é dedicado a doenças causadas por imunidade baixa demais ou reatividade imunológica em demasia. Também consideramos a amiloidose, doença esta em que uma

proteína anormal, derivada, em alguns casos, de fragmentos de imunoglobulinas, é depositada nos tecidos. Em primeiro lugar, fazemos a revisão de algumas das características importantes das respostas imunes normais para fornecer as bases para compreensão das anormalidades que dão origem às doenças imunológicas.

A Resposta Imune Normal

A resposta imune normal é mais bem compreendida no contexto de defesa contra patógenos infecciosos, a clássica definição de imunidade. Os mecanismos de proteção contra infecções caem em duas categorias amplas. *Imunidade inata* (também chamada imunidade natural ou nativa) refere-se aos mecanismos de defesa presentes até mesmo antes da infecção e que evoluíram para reconhecer especificamente os micróbios e proteger os indivíduos contra infecções. A *imunidade adaptativa* (também chamada imunidade adquirida ou específica) consiste em mecanismos estimulados por (“adaptados a”) micróbios e são capazes de reconhecer substâncias microbianas e não microbianas. A imunidade inata é a primeira linha de defesa porque sempre está pronta para prevenir e erradicar infecções. A imunidade adaptativa se desenvolve mais tarde, depois da exposição a micróbios e é até mais poderosa do que a imunidade inata para combater infecções. Por convenção, o termo “resposta imune” refere-se à imunidade adaptativa.

IMUNIDADE INATA

Os principais componentes da imunidade inata são as barreiras epiteliais que bloqueiam a entrada de micróbios, as células fagocitárias (principalmente neutrófilos e macrófagos), as células dendríticas, as células natural killers e várias proteínas plasmáticas, inclusive as proteínas do sistema do complemento. As duas reações celulares mais importantes da imunidade inata são: *inflamação*, o processo no qual leucócitos fagocitários são recrutados e ativados para matar micróbios, e a *defesa antiviral*, mediada por células dendríticas e células NK. Leucócitos e células epiteliais que participam da imunidade inata são capazes de reconhecer componentes de micróbios que são compartilhados entre micróbios relacionados e que costumam ser essenciais para a infectividade destes patógenos (e, deste modo, não podem ser mutados para permitir que os micróbios escapem aos mecanismos de defesa). Estas estruturas microbianas são chamadas *padrões moleculares associados aos patógenos*. Os leucócitos também reconhecem moléculas liberadas por células lesadas e necróticas, o que, algumas vezes, é chamado *padrões moleculares associados ao perigo*. Os receptores celulares que reconhecem estas moléculas costumam ser chamados *receptores de reconhecimento de padrão*. Os receptores mais bem definidos para reconhecimento de padrões são uma família de proteínas chamada *receptores Toll-like (TLRs)*¹, homólogos à proteína Toll da *Drosophila*. Diferentes TLRs são específicos de componentes de diferentes bactérias e vírus. Os TLRs localizam-se na superfície celular e em endossomos, de modo que são capazes de reconhecer e iniciar respostas celulares contra micróbios extracelulares e ingeridos. Outros sensores microbianos estão localizados no citoplasma, onde reconhecem bactérias e vírus que podem ter colonizado as células. Com o reconhecimento dos micróbios, os TLRs e outros sensores sinalizam por uma via comum que leva à ativação de fatores de transcrição, notavelmente o NF- κ B (fator nuclear κ B). O NF- κ B liga a produção de citocinas e proteínas que estimulam as atividades microbicidas de várias células, notavelmente os fagócitos. Outros receptores celulares se ligam aos micróbios para fagocitose; estes incluem os receptores para resíduos de manose, que são típicos de micróbios, mas não das glicoproteínas do hospedeiro, e receptores para opsoninas, como os anticorpos e proteínas do complemento, que revestem os micróbios.

Epitélios da pele e dos tratos gastrointestinal e respiratório proporcionam barreiras mecânicas à entrada dos micróbios provenientes do ambiente externo. As células epiteliais também produzem moléculas antimicrobianas, como as defensinas, e os linfócitos localizados nos epitélios combatem micróbios nestes pontos. Se os micróbios realmente ultrapassarem as fronteiras epiteliais, serão convocados outros mecanismos de defesa.

Monócitos e *neutrófilos* são fagócitos do sangue que podem rapidamente ser recrutados para qualquer local de infecção; os monócitos entram nos tecidos e amadurecem, sendo então chamados *macrófagos* (Cap. 2). As *células dendríticas* produzem interferons tipo I, citocinas antivirais que inibem a infecção e a replicação virais; estas células são descritas a seguir no contexto de exibição de antígenos aos linfócitos. As *células* proporcionam proteção inicial contra muitos vírus e bactérias intracelulares; suas propriedades e funções também são descritas a seguir.

As proteínas do *sistema do complemento*, que foram descritas no [Capítulo 2](#), são algumas das

proteínas plasmáticas mais importantes do sistema imune inato. Lembre-se de que, na imunidade inata, o sistema do complemento é ativado por micróbios que usam as vias alternativas e a lectina; na imunidade adaptativa, é ativado por anticorpos usando a via clássica. Outras proteínas circulantes da imunidade inata são a lectina de ligação à manose e a proteína C reativa, ambas as quais revestem micróbios para a fagocitose. O surfactante pulmonar também é um componente da imunidade inata, dando proteção contra micróbios inalados.

A resposta imune inata inicial não somente proporciona a defesa inicial contra infecções, mas também está envolvida em desencadear a resposta imune adaptativa subsequente e mais poderosa.

IMUNIDADE ADAPTATIVA

O sistema imune adaptativo consiste em linfócitos e seus produtos, inclusive anticorpos. Os receptores de linfócitos são muito mais diversos do que aqueles do sistema imune inato, mas os linfócitos não são inerentemente específicos para os micróbios e são capazes de reconhecer um vasto grupo de substâncias estranhas. No restante desta seção introdutória, enfocamos os linfócitos e as reações do sistema imune adaptativo.

Há dois tipos de imunidade adaptativa: imunidade humoral, que protege contra micróbios extracelulares e suas toxinas, e imunidade mediada por células (ou celular), que é responsável pela defesa contra micróbios intracelulares. A imunidade humoral é mediada por linfócitos B (derivados da medula óssea – bone marrow) e seus produtos secretados, os anticorpos (também chamados imunoglobulinas, Ig), e a imunidade celular é mediada pelos linfócitos T (derivados do timo). Ambas as classes de linfócitos expressam receptores altamente específicos para uma ampla variedade de substâncias, os chamados antígenos.

COMPONENTES DO SISTEMA IMUNE: CÉLULAS, TECIDOS E MOLÉCULAS SELECIONADAS

Antes de descrever as respostas imunes normais e patológicas, é importante resumir as características salientes de alguns dos participantes importantes destas respostas.

Células do Sistema Imune

Embora os linfócitos não chamem a atenção morfológicamente e pareçam semelhantes entre si, na realidade são notavelmente heterogêneos e especializados em propriedades moleculares e funções. As principais classes de linfócitos e suas funções na imunidade adaptativa estão ilustradas na [Figura 6-1](#). Os linfócitos e outras células envolvidas nas respostas imunes não são fixos em tecidos em particular (como as células na maioria dos órgãos do corpo), mas são capazes de migrar entre os tecidos linfoides e outros, e as circulações vascular e linfática. Esta característica permite que os linfócitos se dirijam a qualquer local de infecção. Nos órgãos linfoides, diferentes classes de linfócitos são segregadas anatomicamente de tal modo que interajam entre si somente quando estimuladas a fazê-lo pelo encontro com antígenos e outros estímulos. Diz-se que os linfócitos maduros que não encontraram antígeno para o qual sejam específicos são *naive* (imunologicamente inexperientes). Depois de ativados pelo reconhecimento de antígenos e outros sinais que serão descritos adiante, os linfócitos diferenciam-se em *células efectoras*, que desempenham a função de eliminar micróbios, e *células de memória*, que vivem em um estado de elevação da consciência e são mais capazes de combater o micróbio caso ele retorne. O processo de diferenciação dos linfócitos em células efectoras e de memória é resumido a seguir.

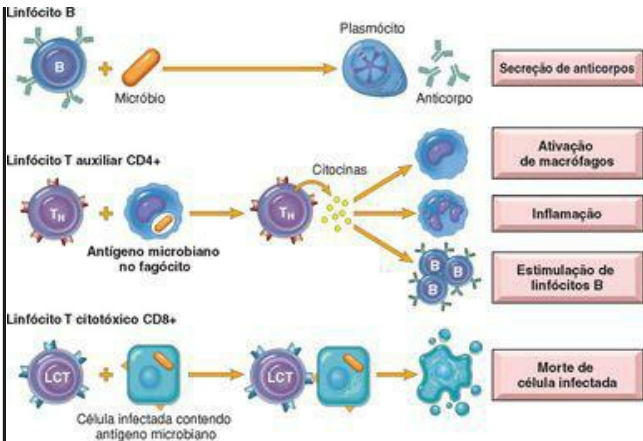


FIGURA 6-1

Principais classes de linfócitos e suas funções na imunidade adaptativa.

Linfócitos T

Os linfócitos T desenvolvem-se a partir de precursores no timo. Os linfócitos T maduros são encontrados no sangue, onde constituem 60% a 70% dos linfócitos, e nas zonas de linfócitos T dos órgãos linfoides periféricos (descritos a seguir). Cada linfócito T reconhece um antígeno específico ligado a célula por meio de um receptor de linfócito T específico para o antígeno (TCR).² Em aproximadamente 95% dos linfócitos T, o TCR consiste em um heterodímero ligado ao dissulfeto e composto por uma cadeia polipeptídica α e uma β (Fig. 6-2), cada uma tendo uma região variável (de ligação ao antígeno) e uma região constante. *O $\alpha\beta$ TCR reconhece antígenos peptídicos exibidos pelas moléculas do complexo principal de histocompatibilidade (MHC) nas superfícies das células apresentadoras de antígenos (APCs).* (A função das proteínas do MHC será descrita adiante.) Limitando a especificidade dos linfócitos T para peptídeos exibidos pelas moléculas MHC da superfície celular, a chamada *restrição* do MHC, o sistema imune assegura que os linfócitos T vejam apenas antígenos associados a células (p. ex., os derivados de micróbios

em células).

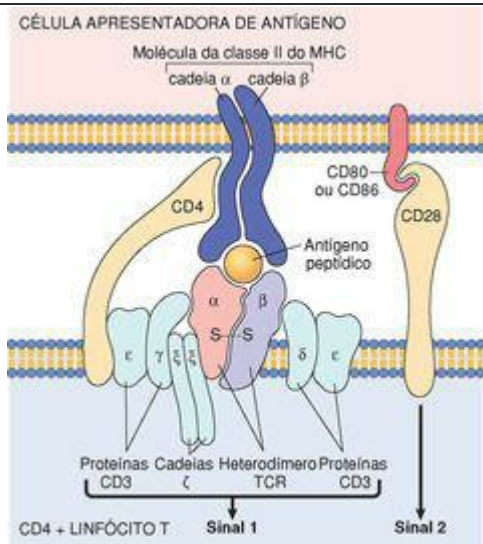


FIGURA 6-2

Complexo do receptor de linfócitos T (TCR) e outras moléculas envolvidas na ativação de linfócitos T. O heterodímero do TCR, consistindo em uma cadeia α e uma β , reconhece antígeno (sob a forma de complexos peptídeo-MHC expressos nas células apresentadoras de antígenos ou APCs), e o complexo CD3 ligado e as cadeias ζ iniciam sinais de ativação. CD4 e CD28 também estão envolvidos na ativação de linfócitos T. (Observe que alguns linfócitos T expressam CD8, e não CD4; estas moléculas se prestam a papéis análogos.) Os tamanhos das moléculas não estão desenhados em escala. MHC, complexo principal de histocompatibilidade.

A diversidade dos TCRs é gerada pelo rearranjo somático dos genes que codificam as cadeias α e β do TCR. ³ Todas as células do corpo, inclusive as progenitoras dos linfócitos, contêm genes do TCR na configuração da linhagem germinativa que não podem ser expressos como proteínas do TCR. Durante o desenvolvimento dos linfócitos T no timo, os genes do TCR rearranjam-se para formar muitas combinações diferentes que podem ser transcritas e traduzidas em receptores antigênicos funcionais. A enzima, nos linfócitos em desenvolvimento, que medeia o rearranjo dos genes dos receptores antigênicos é o produto de *RAG-1* e *RAG-2* (genes ativadores de recombinação); defeitos hereditários das proteínas RAG resultam em uma falta de geração de linfócitos maduros. Enquanto cada linfócito T expressa moléculas de TCR de uma especificidade, coletivamente, o complemento inteiro dos linfócitos T em um indivíduo é capaz de reconhecer um número muito grande de antígenos. É importante observar que os genes do TCR sem rearranjos (linhagem germinativa) estão presentes em todas as células não T no corpo, mas somente os linfócitos T contêm genes TCR rearranjados. Por isso, a *presença de genes do TCR rearranjados, que podem ser demonstrados por análise molecular, é um marcador de células da linhagem T*. Além disso, como cada linfócito T e sua progênie clonal têm um rearranjo de DNA em particular (e, assim sendo, um TCR particular), é possível distinguir proliferações policlonais (não neoplásicas) de linfócitos T das proliferações monoclonais (neoplásicas) de linfócitos T. Deste modo, a *análise dos rearranjos dos genes dos receptores antigênicos é prova valiosa para detectar tumores linfóides* (Cap. 13).

Cada TCR se liga de maneira não covalente a cinco cadeias polipeptídicas, que formam o complexo CD3 e o dímero da cadeia ζ (Fig. 6-2). ⁴ O CD3 e as proteínas ζ são invariantes (ou seja, idênticos) em todos os linfócitos T. Estão envolvidos na transdução de sinais para o linfócito T depois que o TCR esteja ligado ao antígeno. Juntamente com o TCR, estas proteínas formam o “complexo TCR”.

Uma pequena população de linfócitos T maduros expressa outro tipo de TCR, composto por cadeias polipeptídicas γ e δ . ⁵ O TCR $\gamma\delta$ reconhece peptídeos, lipídeos e pequenas moléculas sem precisar de exibição pelas proteínas do MHC. Os linfócitos T $\gamma\delta$ tendem a agregar-se em superfícies epiteliais, como a pele e a mucosa dos tratores gastrointestinal e urogenital, sugerindo que estas células sejam sentinelas que protegem contra micróbios que tentam entrar pelos epitélios. No entanto, não são conhecidas as funções dos linfócitos T $\gamma\delta$. Outro pequeno subgrupo de linfócitos T expressa marcadores que são encontrados nas células NK; estas células são chamadas linfócitos T NK. ⁶ Elas expressam uma diversidade muito limitada de TCRs e reconhecem glicolipídios exibidos pela molécula CD-1 *MHC-like*. Também não estão bem definidas as funções dos linfócitos T NK.

Além de CD3 e das proteínas, os linfócitos T expressam várias outras proteínas que auxiliam o complexo TCR nas respostas funcionais. Elas incluem CD4, CD8, CD2, integrinas e CD28. ⁷ CD4 e CD8 expressam-se em dois subgrupos mutuamente exclusivos de linfócitos T $\alpha\beta$. O CD4 expressa-se em aproximadamente 60% dos linfócitos T CD3+ maduros, que funcionam como linfócitos auxiliares secretores de citocinas, assim ajudando os macrófagos e linfócitos B a combater infecções, enquanto que CD8 se expressa em cerca de 30% dos linfócitos T, os quais

funcionam com linfócitos T citotóxicos (*killers*) (LTCs) para destruir células do hospedeiro que abriguem micróbios. CD4 e CD8 servem como “correceptores” na ativação dos linfócitos T, assim chamados porque trabalham com o receptor antigênico em respostas ao antígeno. Durante a apresentação do antígeno, as moléculas CD4 ligam-se às moléculas classe II do MHC que estão exibindo o antígeno (Fig. 6-2), e as moléculas CD8 ligam-se a moléculas da classe I do MHC. Quando o receptor antigênico de um linfócito T reconhece o antígeno, o correceptor CD4 ou CD8 inicia sinais necessários para a ativação dos linfócitos T. Em razão desta exigência para os correceptores, os linfócitos T auxiliares CD4+ podem reconhecer o antígeno exibido e responder a ele somente por moléculas classe II do MHC, enquanto que os linfócitos T citotóxicos CD8+ reconhecem antígenos ligados a células somente em associação a moléculas da classe I do MHC; esta segregação será descrita adiante.

Para responder, os linfócitos T têm de reconhecer não somente os complexos antígeno-MHC, mas sinais adicionais fornecidos pelas APCs. Descreveremos estes mais adiante, quando resumirmos as etapas nas respostas imunes celulares.

Linfócitos B

Os linfócitos B desenvolvem-se a partir de precursores na medula óssea. Os linfócitos B maduros constituem 10% a 20% da população de linfócitos periféricos circulantes e também estão presentes nos tecidos linfoides periféricos, como os linfonodos, o baço e os tecidos linfoides associados à mucosa. Os linfócitos B reconhecem o antígeno por meio do complexo do receptor antigênico dos linfócitos B. Os anticorpos ligados à membrana IgM e IgD, presentes na superfície de todos linfócitos B maduros e *naive*, são o componente de ligação a antígenos do complexo do receptor dos linfócitos B (Fig. 6-3). Como com os linfócitos T, cada receptor de linfócito B tem uma especificidade antigênica em particular, derivada dos rearranjos mediados por RAG dos genes das Ig. Deste modo, como nos linfócitos T, a *análise dos rearranjos dos genes de Ig é útil para identificar tumores monoclonais de linfócitos B*. Depois da estimulação por antígeno e outros sinais (descritos à frente), os linfócitos B transformam-se em *plasmócitos* que secretam anticorpos, os mediadores da imunidade humoral. Além da Ig da membrana, o complexo do receptor antigênico do linfócito B contém um heterodímero de duas proteínas invariantes Iga e Igβ. Semelhantemente às proteínas CD3 e do complexo do TCR, Iga e Igβ são essenciais para a transdução através do receptor antigênico. Os linfócitos B também expressam outras moléculas essenciais para suas respostas. Elas incluem receptores do complemento, receptores Fc e CD40. O receptor do complemento tipo 2 (CR2 ou CD21) também é o receptor para o vírus de Epstein-Barr (EBV) e, por isso, o EBV rapidamente infecta os linfócitos B.

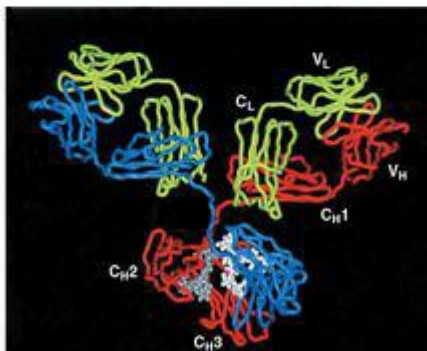
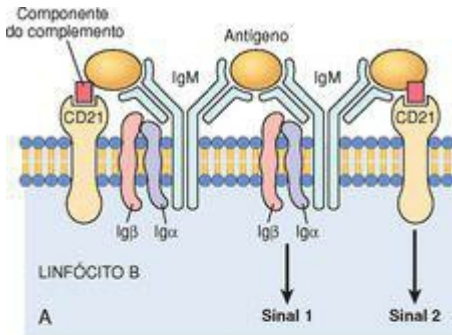



FIGURA 6-3

Estrutura de anti . O receptor de linfócitos B é composto por imunoglobulina M da membrana (IgM, ou IgD, não mostrada), que reconhece antígenos, e proteínas sinalizadoras associadas Igα e Igβ. CD21 é um receptor para um componente do complemento que também promove ativação de linfócitos B. **B**, Estrutura em cristal de uma molécula de IgG secretada, mostrando o arranjo das regiões variável (V) e constate (C) das cadeias pesadas (H) e leve (L).

Células Dendríticas

Há dois tipos de células com morfologia dendrítica que são funcionalmente bem diferentes. Ambos têm numerosos processos citoplasmáticos finos que se assemelham a dendritos, dos quais derivam seu nome. Um tipo é chamado *células dendríticas interdigitantes* ou apenas *células dendríticas* (Fig. 6-4).⁸ Estas células são as mais importantes *células apresentadoras de antígenos* (APCs) para iniciar respostas primárias dos linfócitos T contra antígenos proteicos (o que ainda será descrito). Várias características das células dendríticas são responsáveis por seu papel essencial na apresentação de antígenos. Em primeiro lugar, estas células estão localizadas no lugar certo para capturar antígenos — sob os epitélios, o local comum de entrada dos micróbios e antígenos estranhos, e nos interstícios de todos os tecidos, onde podem ser produzidos os antígenos. As células dendríticas imaturas na epiderme são chamadas *células de Langerhans*. Em segundo lugar, as células dendríticas expressam muitos receptores para capturar e responder a micróbios (e outros antígenos), inclusive os TLRs e receptores de manose. Em terceiro lugar, em resposta aos micróbios, as células dendríticas são recrutadas para as zonas de linfócitos T dos órgãos linfoides, onde ficam idealmente localizadas para apresentar antígenos aos linfócitos T. Em quarto lugar, as células dendríticas expressam altos níveis das moléculas necessárias para apresentar antígenos aos linfócitos T CD4⁺ e ativá-los.

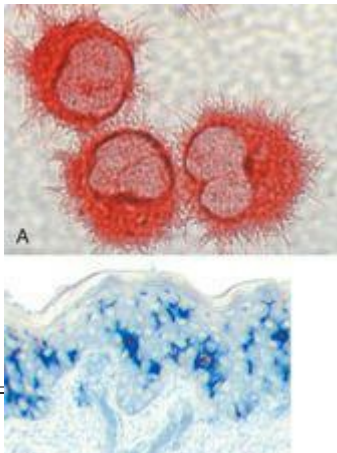


FIGURA 6-4

Células dendríticas. **A,** Cultura de células dendríticas, mostrando as projeções superficiais proeminentes. **B,** Localização das células dendríticas (células de Langerhans) na epiderme (coradas em azul, usando um método imuno-histoquímico).

(Cortesia do Dr. Y-J. Liu, M.D., Anderson Cancer Center, Houston, TX.)

O outro tipo de célula com morfologia dendrítica está presente nos centros germinativos dos folículos linfóides no baço e nos linfonodos e, por isso, é chamada *célula dendrítica folicular*.⁹ Estas células portam receptores Fc para IgG e receptores para C3b e podem prender antígeno ligado a anticorpos ou proteínas do complemento. Tais células desempenham um papel nas respostas imunes humorais por apresentarem antígenos aos linfócitos B e selecionarem linfócitos B que tenham a mais alta afinidade para o antígeno, assim melhorando a qualidade do anticorpo produzido.

Macrófagos

Os macrófagos são uma parte do sistema fagocitário mononuclear; sua origem, diferenciação e papel na inflamação são discutidos no [Capítulo 2](#). Aqui, precisamos apenas enfatizar suas importantes funções na indução e fases efetoras das respostas imunes adaptativas.

Os macrófagos que têm micróbios fagocitados e antígenos proteicos processam os antígenos e apresentam fragmentos peptídicos aos linfócitos T. Deste modo, os macrófagos funcionam como APCs na ativação de linfócitos T.

Os macrófagos são células efetoras fundamentais em certas formas de imunidade celular, a reação que serve para eliminar micróbios intracelulares. Neste tipo de resposta, os linfócitos T ativam macrófagos e potencializam sua capacidade de matar micróbios ingeridos (o que ainda será discutido).

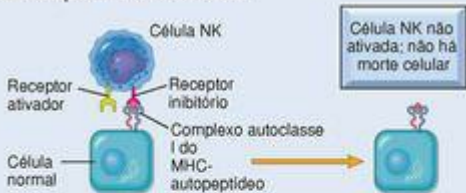
Os macrófagos também participam da fase efetora da imunidade humoral. Como foi discutido no [Capítulo 2](#), os macrófagos fagocitam e destroem eficientemente micróbios que são opsonizados (revestidos) por IgG ou C3b.

Células Natural Killers

As células *natural killers* (NK) constituem aproximadamente 10% a 15% dos linfócitos do sangue periférico. Não expressam TCRs ou Ig. Morfologicamente, as células NK são um tanto maiores do que os pequenos linfócitos e contêm grânulos azurófilos abundantes; em razão destas características, também são chamadas *grandes linfócitos granulares*. As células NK são dotadas da capacidade de matar várias células infectadas e tumorais sem exposição prévia ou ativação por estes micróbios ou tumores. Sua capacidade as torna uma linha inicial de defesa contra infecções virais e, talvez, alguns tumores. Duas moléculas da superfície celular, CD16 e CD56, são comumente usadas para identificar as células NK. CD16 é um receptor Fc para IgG e confere às células NK a capacidade de lisar células-alvo revestidas por IgG. Este fenômeno é conhecido como *citotoxicidade mediada por células dependente de anticorpos (ADCC)*.

A atividade funcional das células NK é regulada por um equilíbrio entre sinais de receptores ativadores e inibitórios¹⁰ (Fig. 6-5). Há muitos tipos de receptores ativadores, dos quais a família NKG2D é a que melhor se caracteriza. Os receptores NKG2D reconhecem moléculas de superfície induzidas por vários tipos de estresse, como a infecção e a lesão do DNA. Os receptores inibitórios das células NK reconhecem moléculas da autoclasse I do MHC, que são expressas em todas as células saudáveis. Estes receptores pertencem a duas grandes famílias: receptores de células *killers* Ig-like e a família CD94 de lectinas (proteínas que reconhecem carboidratos). Os receptores inibitórios impedem as células NK de matar células normais. A infecção por vírus ou a transformação neoplásica costuma induzir expressão de ligantes para ativar receptores e, ao mesmo tempo, reduz a expressão das moléculas classe I do MHC. Como resultado, o equilíbrio se inclina para a ativação, e a célula infectada ou tumoral é morta.

A. Receptor inibitório envolvido



B. Receptor inibitório não envolvido, ativando receptor envolvido



FIGURA 6-5

Receptores de ativação e inibição das células natural killers (NK). **A**, Células saudáveis expressam automoléculas classe I do MHC, que são reconhecidas por receptores inibitórios, assim garantindo que as células NK não ataquem as células normais. Observe que as células saudáveis podem expressar ligantes para ativar receptores (não mostrados) ou podem não expressar tais ligantes (como mostrado), mas não ativam células NK porque envolvem receptores inibitórios. **B**, Em células infectadas e estressadas, reduz-se a expressão da classe I do MHC, de modo que os receptores inibitórios não são envolvidos e são expressos os ligantes para ativar receptores. O resultado é que as células NK são ativadas, e as células infectadas são mortas.

As células NK também secretam citocinas, como o interferon- γ (IFN- γ), que ativa macrófagos para destruírem micróbios ingeridos e, deste modo, as células NK proporcionam uma defesa inicial contra infecções microbianas intracelulares. A atividade das células NK é regulada por citocinas, incluindo as interleucinas IL-2, IL-15 e IL-12. A IL-2 e a IL-15 estimulam a proliferação de células NK, enquanto que a IL-12 ativa a morte e a secreção de IFN- γ .

Tecidos do Sistema Imune

Os tecidos do sistema imune consistem nos órgãos linfoides geradores (também chamados primários ou centrais), nos quais linfócitos T e B amadurecem e se tornam-se competentes para responder aos antígenos, e órgãos linfoides periféricos (ou secundários), nos quais são iniciadas as respostas imunes adaptativas aos micróbios.

Órgãos Linfoides Geradores

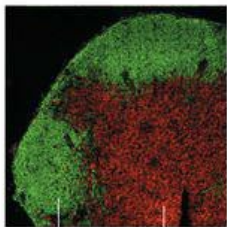
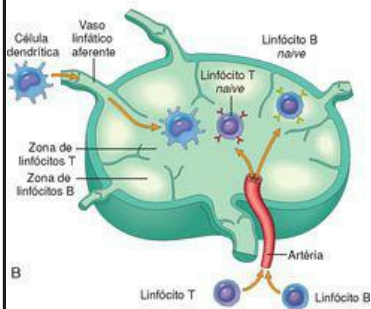
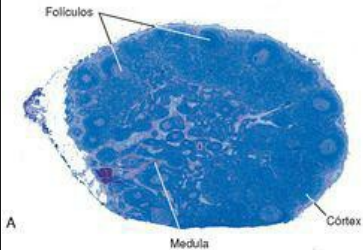
Os principais órgãos linfoides geradores são o timo, onde se desenvolvem os linfócitos T, e a medula óssea, o local de produção de todas as células do sangue e onde amadurecem os linfócitos B. Estes órgãos são descritos no [Capítulo 13](#).

Órgãos Linfoides Periféricos

Os órgãos linfoides periféricos consistem nos linfonodos, baço e tecidos linfoides das mucosas e cutâneos. Estes tecidos são organizados para concentrar antígenos, APCs e linfócitos de um modo a otimizar interações entre estas células e o desenvolvimento das respostas imunes adaptativas.

Os *linfonodos* são agregados nodulares de tecidos linfoides localizados ao longo dos canais linfáticos do corpo todo ([Fig. 6-6](#)). À medida que a linfa atravessa os linfonodos, as APCs nos linfonodos são capazes de tirar uma amostra dos antígenos dos micróbios que possam atravessar os epitélios e chegar aos tecidos e ser carregados na linfa. Além disso, as células dendríticas pegam os antígenos dos micróbios e os transportam dos epitélios, por meio dos vasos linfáticos, para os linfonodos. Deste modo, os antígenos dos micróbios que entram pelos epitélios ou colonizam tecidos se concentram nos linfonodos de drenagem.





C

Linfócito B

Linfócito C

FIGURA 6-6

Morfologia de um linfonodo. **A**, Histologia de um linfonodo, com córtex externo, contendo folículos e medula interna. **B**, Segregação de linfócitos B e T em diferentes regiões do linfonodo, o que é ilustrado de modo esquemático. **C**, Localização do sliB B (corados em verde, usando a técnica da imunofluorescência) e dos linfócitos T (corados em vermelho) em um linfonodo.

(Cortesia das Dras. Kathryn Pape e Jennifer Walter, Escola de Medicina da Universidade de Minnesota, MN.)

O baço é um órgão abdominal que serve ao mesmo papel, nas respostas imunes contra antígenos hematogênicos do que os linfonodos em respostas a antígenos provenientes da linfa. O sangue que entra no baço atravessa uma rede de sinusoides. Os antígenos hematogênicos ficam presos pelas células dendríticas e macrófagos no baço.

Os sistemas linfoides cutâneos e das mucosas estão localizados sob os epitélios da pele e dos tratos gastrointestinal e respiratório respectivamente. Eles respondem a antígenos que entram por brechas no epitélio. As tonsilas faríngeas e as placas de Peyer do intestino são dois tecidos linfoides de mucosas anatomicamente definidos. Em qualquer momento, mais de metade dos linfócitos do corpo estão nos tecidos das mucosas (refletindo a grande dimensão destes tecidos), e muitas destas são células de memória.

Dentro dos órgãos linfoides periféricos, os linfócitos T e os linfócitos B são segregados em diferentes regiões (Fig. 6-6). Nos linfonodos, os linfócitos B concentram-se em estruturas distintas, chamadas *folículos*, localizados em torno da periferia ou córtex de cada linfonodo. Se os linfócitos B num folículo tiverem respondido recentemente a um antígeno, este folículo poderá conter uma região central chamada *centro germinativo*. Os linfócitos T concentram-se no paracórtex, adjacente aos folículos. Os folículos contêm as células dendríticas foliculares envolvidas na ativação dos linfócitos B, e o paracórtex contém as células dendríticas que apresentam antígenos aos linfócitos T. No baço, os linfócitos T concentram-se nas bainhas linfoides periarteriolas em torno das pequenas arteriolas, e os linfócitos B residem nos folículos.

A organização anatômica dos órgãos linfoides periféricos é rigidamente regulada para permitir que se desenvolvam as respostas imunes.¹¹¹² and ¹³ A localização dos linfócitos B e T nos folículos linfoides e áreas paracorticais, respectivamente, é ditada pelas quimiocinas produzidas nestes locais anatômicos. Quando os linfócitos são ativados por antígenos, eles alteram sua expressão de receptores de quimiocinas. Como resultado, os linfócitos B e T saem de seus nichos, migram em direção uns aos outros e encontram-se na borda dos folículos, onde os linfócitos T auxiliarem interação com os linfócitos B e os ajudam a diferenciarem-se em células produtoras de anticorpos.

Recirculação de Linfócitos

Os linfócitos recirculam constantemente entre os tecidos e retornam aos locais particulares; linfócitos *naive* atravessam os órgãos linfoides periféricos onde se iniciam as respostas imunes, e os linfócitos efetores migram para locais de infecção e inflamação¹⁴ (Fig. 6-7). Este processo de recirculação de linfócitos é mais relevante para os linfócitos T, porque os linfócitos T efetores têm de localizar e eliminar micróbios em qualquer local de infecção. Diferentemente, os plasmócitos permanecem nos órgãos linfoides e não precisam migrar para locais de infecção, porque secretam anticorpos que são carregados para tecidos distantes. Portanto, vamos limitar nossa discussão de recirculação de linfócitos aos linfócitos T.

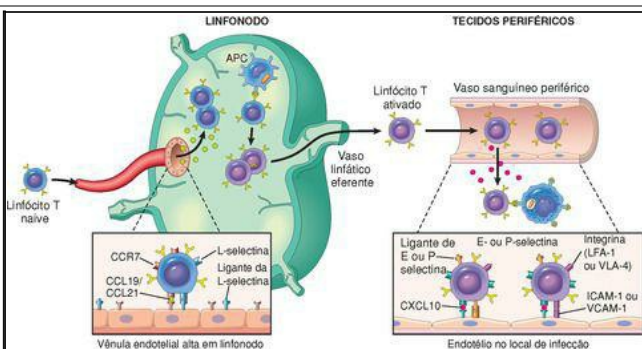


FIGURA 6-7

Migração de linfócitos T *naive* e efetores. Os linfócitos T *naive* retornam aos linfonodos em decorrência da ligação de L-selectina e integrina a seus ligantes nas vênulas endoteliais altas (VEAs). As quimiocinas expressas nos linfonodos (chamadas CCL19 e CCL21) ligam-se a receptores (CCR7) nos linfócitos T *naive*, potencializando a adesão dependente das integrinas e induzindo migração das células através da parede das VEAs. Os linfócitos T ativados, incluindo células efetoras e de memória, retornam a locais de infecção nos tecidos periféricos, e esta migração é mediada por E-selectina e P-selectina, integrinas e quimiocinas secretadas em locais de inflamação (p. ex., CXCL10), que são reconhecidos por receptores de quimiocinas (p. ex., CXCR3) expressos em linfócitos T ativados. APC, célula apresentadora de antígeno; ICAM-1, molécula 1 de adesão intercelular; VCAM-1, molécula 1 de adesão a células vasculares.

Os linfócitos T *naive* que saíram do timo migram para os linfonodos e entram nas zonas de linfócitos T através de vênulas pós-capilares especializadas, as chamadas *vênulas endoteliais altas* (VEAs) (Fig. 6-7). No linfonodo, um linfócito T *naive* pode encontrar o antígeno que reconheça especificamente na superfície de uma APC e é ativado. Durante este processo, as células alteram sua expressão de moléculas de adesão e de receptores de quimiocinas. Os linfócitos T efetores diferenciados finalmente saem dos linfonodos, entram na circulação e migram para os tecidos que abrigam os micróbios.

Moléculas do Complexo Principal de Histocompatibilidade (MHC): Sistema de Exibição de Peptídeos da Imunidade Adaptativa

Como as moléculas do MHC são fundamentais para o reconhecimento dos antígenos pelos linfócitos T e estão ligadas a muitas doenças autoimunes, é importante fazer uma breve revisão da estrutura e função destas moléculas.¹⁵ As moléculas do MHC foram descobertas como produtos dos genes que provocam rejeição de órgãos transplantados, e seu nome deriva do reconhecimento de que elas são responsáveis pela compatibilidade tecidual entre os indivíduos. *A função fisiológica das moléculas do MHC é exibir fragmentos de peptídeos de proteínas para reconhecimento por linfócitos T específicos de antígenos.*¹⁶ No homem, os genes que codificam as moléculas principais de histocompatibilidade estão agrupados em um pequeno segmento do cromossomo 6, o *complexo principal de histocompatibilidade*, ou complexo de antígenos de leucócitos humanos (HLA) (Fig. 6-8), assim chamado porque, no homem, as proteínas codificadas pelo MHC foram inicialmente detectadas em leucócitos pela ligação de anticorpos. O sistema HLA é altamente polimórfico, o que significa que há muitos alelos de cada gene do MHC na população, e cada indivíduo herda um grupo destes alelos que é diferente dos alelos da maioria dos outros indivíduos. Isto, como veremos subsequentemente, constitui uma formidável barreira nos transplantes de órgãos.

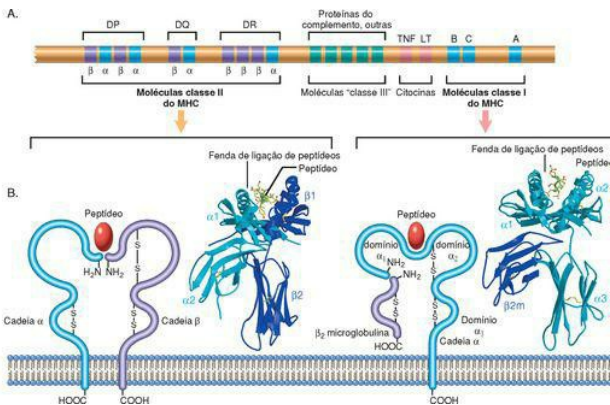


FIGURA 6-8

Complexo de antígeno de leucócitos humanos (HLA) e estrutura das moléculas do HLA. **A.** Localização dos genes no complexo HLA. As localizações, tamanhos e distâncias relativas entre os genes não estão em escala. Os genes que codificam várias proteínas envolvidas no processamento de antígeno (transportador TAP, componentes do proteassomo e HLA-DM) estão localizados na região classe II (não mostrada). **B.** Diagramas esquemáticos e estruturas em cristal das moléculas HLA das classes I e II.

(Estruturas em cristal são cortesia do Dr. P. Bjorkman, California Institute of Technology, Pasadena, CA.)

Com base em sua estrutura, distribuição celular e função, os produtos genéticos do MHC são classificados em três grupos.

As moléculas da classe I do MHC expressam-se em todas as células nucleadas e plaquetas. São codificadas por três *loci* estreitamente ligados, designados *HLA-A*, *HLA-B* e *HLA-C* (Fig. 6-9). Cada molécula da classe I do MHC é um heterodímero consistindo em uma cadeia α polimórfica ou pesada (44 kD), ligada de maneira não covalente a um peptídeo não-polimórfico menor (12 kD), chamado microglobulina β_2 , que não é codificado dentro do MHC. A região extracelular da cadeia α divide-se em três domínios: α_1 , α_2 e α_3 . A estrutura

de cristal das moléculas da classe I tem revelado que os domínios $\alpha 1$ e $\alpha 2$ formam uma fenda ou sulco, onde os peptídeos se ligam. ¹⁶ Os resíduos polimórficos revestem os lados e a base do sulco de ligação aos peptídeos; a variação nesta região explica por que diferentes classes de alelos da classe I se ligam a diferentes peptídeos.

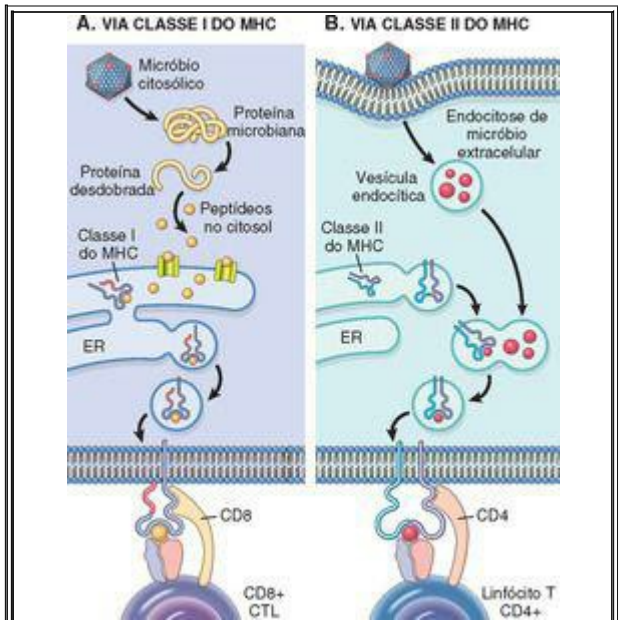


FIGURA 6-9

Processamento e exibição de antígenos por moléculas do complexo principal de histocompatibilidade (MHC). A, Na via classe I do MHC, os peptídeos são produzidos a partir de proteínas no citosol e transportados ao retículo endoplasmático (RE), onde se

ligam a moléculas da classe I do MHC. Os complexos peptídeo-MHC são transportados à superfície celular e exibidos para reconhecimento por linfócitos T CD8⁺. **B**, Na via classe II do MHC, as proteínas são ingeridas em vesículas e degradadas em peptídeos, que se ligam a moléculas da classe II do MHC que estão sendo transportadas nas mesmas vesículas. Os complexos classe II-peptídeo são expressos na superfície celular e reconhecidos por linfócitos T CD4⁺.

As moléculas de classe I do MHC exibem peptídeos que são derivados de proteínas, como os antígenos virais, que se localizam no citoplasma e geralmente são produzidos na célula, e os peptídeos associados à classe I são reconhecidos por linfócitos T CD8⁺ (Fig. 6-9A). As proteínas citoplasmáticas são degradadas nos proteossomos, e os peptídeos são transportados para o retículo endoplasmático (RE), onde os peptídeos se ligam a moléculas da classe I recém-sintetizadas.¹⁷ As moléculas do MHC carregadas de peptídeos associam-se à microglobulina β_2 para formar um trimero estável que é transportado à superfície da célula. O domínio não polimórfico α_3 das moléculas classe I do MHC tem um sítio de ligação para CD8 e, portanto, os complexos peptídeo-classe I são reconhecidos por linfócitos T CD8⁺, que funcionam como LTCs. Nesta interação, o TCR reconhece o complexo MHC-peptídeo, e a molécula CD8, atuando como correceptor, liga-se à cadeia pesada da classe I. Deste modo, os linfócitos T citotóxicos CD8⁺ reconhecem os peptídeos que são produzidos por micróbios citoplasmáticos (tipicamente vírus) ou em tumores e matam células que abriguem estas infecções ou as células tumorais. Como os linfócitos T CD8⁺ reconhecem peptídeos somente se apresentados como complexo com moléculas autoclasse I do MHC, diz-se que os linfócitos T CD8⁺ são *restritos pela classe I do MHC*. Como uma das funções importantes dos LTCs CD8⁺ é eliminar os vírus, que podem infectar qualquer célula nucleada, faz sentido que todas as células nucleadas expressem as moléculas da classe I do HLA e possam ser pesquisadas por linfócitos T CD8⁺.

As moléculas da classe II do MHC são codificadas em uma região chamada HLA-D, que tem três sub-regiões: HLA-DP, HLA-DQ e HLA-DR. Cada molécula da classe II é um heterodímero, que consiste em uma cadeia α e uma cadeia β associadas de maneira não covalente, ambas as quais são polimórficas. As partes extracelulares das cadeias α e β têm dois domínios cada: α_1 , α_2 e β_1 , β_2 . A estrutura em cristal das moléculas da classe II tem revelado que, semelhantemente às moléculas da classe I, elas têm fendas de ligação a peptídeos voltadas para fora¹⁶ (Fig. 6-8). Esta fenda é formada por uma interação dos domínios α_1 e β_1 , e é nesta porção que a maioria dos alelos da classe II difere. Deste modo, como com as moléculas da classe I, o polimorfismo das moléculas da classe II associa-se à ligação diferencial de peptídeos antigênicos.

As moléculas da classe II do MHC apresentam antígenos que são internalizados em vesículas e são tipicamente derivados de micróbios extracelulares e proteínas solúveis (Fig. 6-9B). As proteínas internalizadas são digeridas proteoliticamente em endossomos ou lisossomos. Os

peptídeos resultantes de clivagem proteolítica então se associam a heterodímeros da classe II nas vesículas, e os complexos peptídeos-MHC estáveis são transportados à superfície celular. O domínio $\beta 2$ da classe II tem um sítio de ligação para CD4 e, portanto, o complexo classe II-peptídeo é reconhecido por linfócitos T $CD4^+$, que funcionam como linfócitos auxiliares. Nesta interação, a molécula CD4 atua como correceptor. Como os linfócitos T $CD4^+$ podem reconhecer antígenos somente no contexto de moléculas da autoclasse II, são denominados *restritos pela classe II do MHC*. Diferentemente das moléculas da classe I, as moléculas da classe II do MHC expressam-se principalmente nas células que apresentam antígenos ingeridos e respondem ao auxílio de linfócitos T (macrófagos, linfócitos B e células dendríticas).

O *locus* do MHC também contém genes que codificam alguns componentes do complemento e as citocinas fator de necrose tumoral (TNF) e linfotóxina, bem como algumas proteínas que não têm papel aparente no sistema imune. O *locus* da classe II contém genes que codificam muitas proteínas envolvidas no processamento e apresentação de antígenos, como os componentes do proteossomo, transportador peptídico, e uma molécula classe II-like chamada DM que facilita a ligação de peptídeos às moléculas da classe II.

A combinação dos alelos do HLA em cada indivíduo é chamada *haplotipo do HLA*. Qualquer indivíduo herda um conjunto de genes HLA de cada um dos pais e, deste modo, tipicamente expressa duas moléculas diferentes para todos os *loci*. Em razão do polimorfismo dos *loci* do HLA, existem virtualmente inúmeras combinações de moléculas na população, e cada indivíduo expressa um perfil do MHC em sua superfície celular que é diferente dos haplótipos da maioria dos outros indivíduos. Acredita-se que este polimorfismo evoluiu para garantir que pelo menos alguns indivíduos em uma espécie seriam capazes de exibir qualquer peptídeo microbiano e, deste modo, oferecer proteção contra qualquer infecção. O mesmo polimorfismo significa que não há probabilidade de que dois indivíduos (a não ser gêmeos idênticos) expressem as mesmas moléculas do MHC e, portanto, enxertos trocados entre estes indivíduos são reconhecidos como estranhos e atacados pelo sistema imune.

As moléculas do MHC desempenham papéis fundamentais na regulação das respostas celulares mediadas por linfócitos T de vários modos. Em primeiro lugar, como diferentes peptídeos antigênicos se ligam a diferentes moléculas do MHC, segue-se que um indivíduo monta uma resposta imune contra um antígeno proteico somente se herdar o(s) gene(s) para aquela(s) molécula(s) do MHC que possa(m) ligar-se a peptídeos derivados do antígeno e apresentá-los aos linfócitos T. As consequências de herdar um dado gene do MHC (p. ex., classe II) dependem da natureza do antígeno ligado pela molécula da classe II. Por exemplo, se o antígeno for um peptídeo de pólen de erva-de-santiago, o indivíduo que expressar moléculas da classe II capazes de se ligarem ao antígeno teriam a tendência genética de reações alérgicas contra o pólen. Diferentemente, uma capacidade hereditária de se ligar a um peptídeo bacteriano pode proporcionar resistência à infecção, provocando uma resposta protetora com anticorpos. Em segundo lugar, segregando antígenos citoplasmáticos e internalizados, as moléculas do MHC asseguram que seja montada a resposta imune correta contra diferentes micróbios — LTCs contra micróbios citoplasmáticos, e anticorpos e macrófagos (ambos os quais são ativados por linfócitos T auxiliares) contra micróbios extracelulares.

HLA e Associação a Doenças

Várias doenças se associam à herança de certos alelos HLA ([Tabela 6-1](#)).¹⁸ A mais notável destas é a associação entre a espondilite anquilosante e o *HLA-B27*; os indivíduos que herdam esta classe de alelo da classe I do HLA têm uma chance 90 vezes maior (risco relativo) de desenvolver a doença, em comparação àqueles que não são portadores do *HLA-B27*. As doenças que mostram associação ao *locus* do HLA podem ser amplamente agrupadas nas seguintes categorias:

1. *Doenças inflamatórias*, incluindo a espondilite anquilosante e várias artropatias pós-infecciosas, todas associadas ao *HLAB27*.
2. *Doenças autoimunes*, inclusive as endocrinopatias autoimunes, associadas principalmente aos alelos no *locus DR*.
3. *Erros inatos do metabolismo*, como a deficiência da 21-hidroxilase (*HLA-BW47*) e a hemocromatose hereditária (*HLA-A*).

TABELA 6-1 Associação de Alelos HLA e Doenças Inflamatórias

Doença	Alelo HLA	Risco Relativo (%)
Espondilite anquilosante	<i>B27</i>	90–100
Artrite pós-gonocócica	<i>B27</i>	14
Uveíte anterior aguda	<i>B27</i>	14
Artrite reumatoide	<i>DR4</i>	4
Hepatite crônica ativa	<i>DR3</i>	13
Síndrome Sjögren primária	<i>DR3</i>	9
Diabetes tipo 1	<i>DR3</i>	5
	<i>DR4</i>	6
	<i>DR3/DR4</i>	20

Os mecanismos subjacentes a estas associações ainda não foram inteiramente compreendidos. Nas doenças imunológicas e inflamatórias, a herança de alelos HLA em particular provavelmente influencia a resposta dos linfócitos T, mas demonstrou-se a dificuldade de definir precisamente como. Em alguns casos (p. ex., deficiência de 21-hidroxilase), a ligação resulta

porque o gene relevante associado à doença, neste caso o gene para 21-hidroxilase, é mapeado dentro do complexo HLA. De modo semelhante, na hemocromatose hereditária, um gene que sofre mutação, chamado *HFE*, é mapeado no interior do *locus* do HLA. A proteína HFE assemelha-se estruturalmente a moléculas do MHC, mas sua função se dá na regulação do transporte de ferro ([Cap. 18](#)).

Citocinas: Moléculas Mensageiras do Sistema Imune

A indução e regulação de respostas imunes envolvem múltiplas interações entre linfócitos, células dendríticas, macrófagos, outras células inflamatórias (p. ex., neutrófilos) e células endoteliais. Algumas destas interações dependem do contato de célula com célula; entretanto, muitas interações e funções efetoras dos leucócitos são mediadas por mediadores secretados de curta ação chamados *citocinas*. As citocinas molecularmente definidas são chamadas *interleucinas* porque medeiam comunicações entre leucócitos. A maioria das citocinas tem um amplo espectro de efeitos, e algumas são produzidas por diferentes tipos de células.

É conveniente classificar as citocinas em classes funcionais distintas, embora muitas pertençam a múltiplas categorias.

As citocinas da imunidade inata são produzidas rapidamente em resposta a micróbios e outros estímulos; são fabricadas principalmente por macrófagos, células dendríticas e células NK e medeiam inflamação e defesa antiviral; estas incluem TNF, IL-1, IL-12, IFNs tipo I, IFN- γ e quimiocinas ([Cap. 2](#)).

As citocinas das respostas imunes adaptativas são fabricadas principalmente por linfócitos T CD4⁺ em resposta a antígeno e outros sinais, e funcionam promovendo proliferação e diferenciação dos linfócitos e ativando células efetoras. As principais deste grupo são IL-2, IL-4, IL-5, IL-17 e IFN- γ ; seus papéis nas respostas imunes estão descritos a seguir.

Algumas citocinas estimulam a hematopoese e são chamadas *fatores estimulantes de colônias* porque são testadas por sua capacidade de estimular a formação de colônias de células do sangue a partir de progenitores da medula óssea ([Cap. 13](#)). Suas funções são aumentar o número de leucócitos durante respostas imunes e inflamatórias e substituir os leucócitos que são consumidos durante tais respostas.

Os conhecimentos adquiridos sobre citocinas têm numerosas aplicações práticas terapêuticas. Inibir a produção ou ações das citocinas é uma abordagem para controlar os efeitos prejudiciais da inflamação e das reações imunes que danificam os tecidos. Os pacientes com artrite reumatoide costumam mostrar respostas dramáticas aos antagonistas do TNF, um exemplo elegante de terapia racionalmente elaborada e direcionada molecularmente. De maneira inversa, as citocinas recombinantes podem ser administradas para aumentar a imunidade contra câncer ou infecções microbianas (imunoterapia).

PANORAMA DA ATIVAÇÃO LINFOCITÁRIA E RESPOSTAS IMUNES

Todas as respostas imunes adaptativas se desenvolvem em etapas, consistindo em: reconhecimento do antígeno, ativação de linfócitos específicos para proliferarem e diferenciarem-se em células efetoras e de memória, eliminação do antígeno e declínio da resposta, sendo as células da memória as sobreviventes com longa duração. Os principais eventos em cada etapa estão resumidos adiante; estes princípios gerais se aplicam a respostas protetoras contra micróbios, bem como a respostas patológicas que lesam o hospedeiro.

Exibição e Reconhecimento de Antígenos

Existem linfócitos específicos para um grande número de antígenos antes da exposição ao antígeno e, quando um antígeno entra, seleciona as células específicas e as ativa. Este conceito fundamental é chamado *hipótese da seleção clonal*. De acordo com esta hipótese, clones antígeno-específicos de linfócitos desenvolvem-se antes e independentemente da exposição ao antígeno. As células constituintes de cada clone têm receptores antigênicos idênticos, que são diferentes dos receptores nas células de todos os outros clones. Estima-se que haja cerca de 10^7 a 10^9 diferentes especificidades no *pool* total de cerca de 10^{12} linfócitos em um adulto e, portanto, pelo menos esta quantidade de antígenos pode ser reconhecida pelo sistema imune adaptativo. Segue-se que o número de linfócitos específicos para qualquer antígeno é muito pequeno, provavelmente inferior a 1 em 100.000 a 1 em 1 milhão de células. Para permitir que um pequeno número de linfócitos encontre antígeno em qualquer ponto do corpo, o sistema imune tem mecanismos especializados para capturar antígenos e exibi-los aos linfócitos. Os micróbios e seus antígenos proteicos são capturados por células dendríticas que residem nos epitélios e tecidos. Estas células carregam sua carga antigênica para os linfonodos de drenagem ([Fig. 6-10](#)).¹⁹ Ali, os antígenos são processados e exibidos em complexo com moléculas do MHC na superfície celular ([Fig. 6-9](#)).

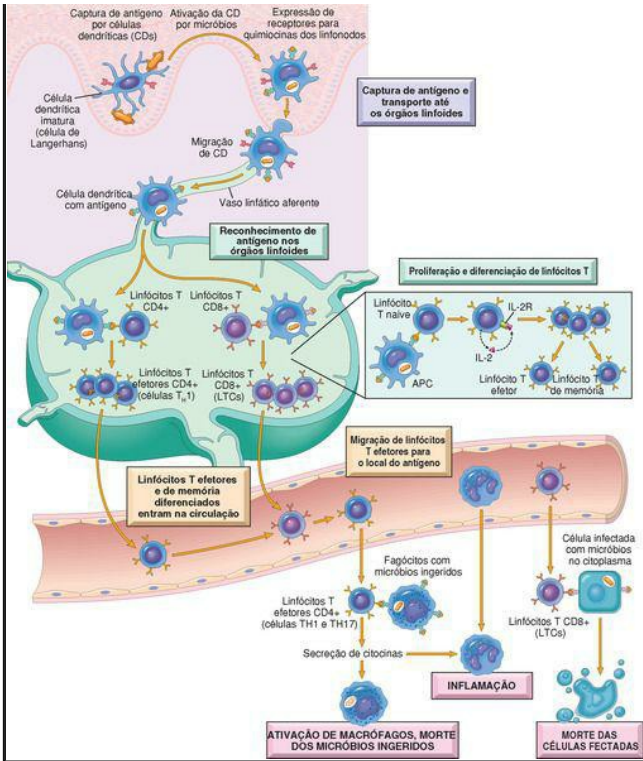


FIGURA 6-10

Imunidade celular. As células dendríticas (CDs) capturam antígenos microbianos dos epitélios e tecidos e transportam os antígenos aos linfonodos. Durante este processo, as CDs amadurecem

e expressam altos níveis de moléculas do MHC e de coestimuladores. Os linfócitos T *naive* reconhecem antígenos peptídicos associados ao MHC exibidos nas CDs. Os linfócitos T são ativados para proliferarem e diferenciarem-se em células efetoras e de memória, que migram para locais de infecção e servem a várias funções na imunidade celular. Os linfócitos T efetores CD4⁺ do subconjunto TH1 reconhecem os antígenos de micróbios ingeridos por fagócitos e ativam os fagócitos para matar os micróbios. Os linfócitos T CD4⁺ também induzem inflamação. Os linfócitos T citotóxicos (LTCs) CD8⁺ matam células infectadas que abrigam micróbios no citoplasma. Não são mostradas as células TH2, especialmente importantes na defesa contra infecções helmínticas. Alguns linfócitos T ativados se diferenciam em células de memória com vida longa. APC, célula apresentadora de antígeno.

Os linfócitos B usam seus receptores antigênicos (moléculas de anticorpo ligadas à membrana) para reconhecer antígenos de muitos tipos químicos diferentes, incluindo proteínas, polissacarídeos e lipídios.

Ao mesmo tempo em que os antígenos de um micróbio são reconhecidos por linfócitos T e B, o micróbio desencadeia uma resposta imune inata; no caso de imunização com um antígeno proteico, é induzida a resposta inata pelo adjuvante dado com o antígeno. Durante esta resposta inata, o micróbio ativa APCs a expressarem moléculas chamadas *coestimuladores* e a secretarem citocinas que estimulem a proliferação e diferenciação de linfócitos T. Os principais coestimuladores para linfócitos T são as proteínas B7 (CD80 e CD86) expressas em APCs e reconhecidas pelo receptor CD28 em linfócitos T *naive*.²⁰ Assim sendo, o antígeno (“sinal 1”) e as moléculas coestimuladoras produzidas durante as respostas imunes inatas a micróbios (“sinal 2”) funcionam cooperativamente, ativando linfócitos antígeno-específicos (Fig. 6-3). O requisito do sinal desencadeado pelo micróbio assegura que a resposta imune adaptativa seja induzida por micróbios, e não por substâncias inofensivas. Nas respostas imunes a tumores e transplantes, o “sinal 2” pode ser providenciado por substâncias liberadas de células necróticas (os “padrões moleculares associados ao perigo” já mencionados).

As reações e funções dos linfócitos T e B diferem de modos importantes e é melhor considerá-las em separado.

Imunidade Celular: Ativação de Linfócitos T e Eliminação de Micróbios Intracelulares

Os linfócitos T *naive* são ativados por antígeno e coestimuladores nos órgãos linfoides periféricos e se proliferam e diferenciam em células efetoras que migram para qualquer ponto onde o antígeno (micróbio) esteja presente (Fig. 6-10). Uma das respostas mais precoces dos linfócitos T auxiliares CD4⁺ é a secreção da citocina IL-2 e a expressão de receptores de alta afinidade para IL-2. IL-2 é um fator de crescimento que atua sobre estes linfócitos T e estimula sua proliferação, levando a um aumento do número de linfócitos antígeno-específicos. As funções dos linfócitos T auxiliares são mediadas pelas ações combinadas de CD40-ligante (CD40L) e

citocinas. Quando linfócitos T auxiliares CD4⁺ reconhecem antígenos exibidos por macrófagos ou linfócitos B, os linfócitos T expressam CD40L, que envolve CD40 dos macrófagos ou linfócitos B e ativa estas células.

Uma parte da progênie expandida de linfócitos T se diferencia em células efetoras que podem secretar diferentes grupos de citocinas e, assim, realizar diferentes funções (Fig. 6-11) .²¹ Os subgrupos mais bem definidos de células auxiliares CD4⁺ diferenciadas são T_H1 e T_H2. As células do subgrupo T_H1 secretam a citocina IFN- γ , que é um ativador potente de macrófagos. A combinação de ativação mediada por CD40 e IFN- γ resulta na indução de substâncias microbicidas em macrófagos, levando à destruição de micróbios ingeridos. As células T_H2 produzem IL-4, que estimula os linfócitos B a se diferenciarem em plasmócitos secretores de IgE, e IL-5, que ativa os eosinófilos. Estes últimos e os mastócitos se ligam a micróbios revestidos por IgE, como os parasitas helmínticos, e funcionam eliminando os helmintos. Um terceiro subgrupo de linfócitos T CD4⁺, descoberto recentemente, é chamado subgrupo T_H17 porque a citocina de assinatura destas células é a IL-17.^{22,23} As células T_H17 são poderosas recrutadoras de neutrófilos e monócitos e, deste modo, desempenham papéis importantes em várias doenças inflamatórias. Também podem ser importantes para a defesa contra algumas infecções bacterianas e fúngicas em que a inflamação por neutrófilos seja uma característica proeminente. Retornaremos a geração e funções destes subgrupos quando discutirmos reações de hipersensibilidade.

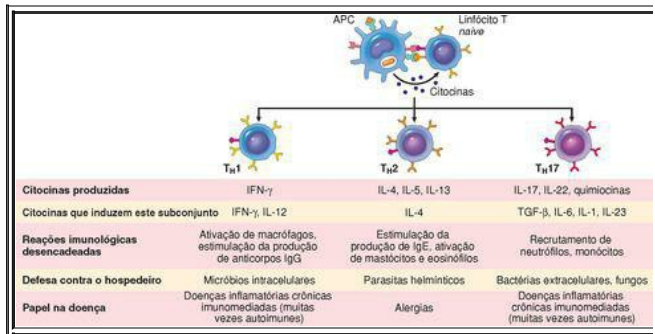


FIGURA 6-11

Subconjuntos de linfócitos T auxiliares (T_H). Em resposta a estímulos (principalmente citocinas) presentes no momento de reconhecimento de antígenos, linfócitos T_H $CD4^+$ *naive* podem se diferenciar em populações de células efetoras que produzam conjuntos distintos de citocinas e realizem diferentes funções. São resumidas as reações imunes dominantes desencadeadas por ação de cada subconjunto e seu papel na defesa do hospedeiro e nas doenças imunológicas.

Os linfócitos $CD8^+$ ativados diferenciam-se em LTCs matando células que abrigam micróbios no citoplasma. Destruindo as células infectadas, os LTCs eliminam os reservatórios de infecção.

Imunidade Humoral: Ativação de Linfócitos B e Eliminação de Micróbios Extracelulares

Com a ativação, os linfócitos B proliferam e então se diferenciam em plasmócitos que secretam diferentes classes de anticorpos com distintas funções ([Fig. 6-12](#)). Muitos antígenos polissacarídicos e lipídicos têm múltiplos determinantes antigênicos idênticos (epitopos) capazes de envolver muitas moléculas de receptores antigênicos em cada linfócito B e de iniciar o processo de ativação de linfócitos B. Os antígenos típicos de proteínas globulares não são capazes de se ligar a muitos receptores antigênicos, e a resposta completa dos linfócitos B a antígenos proteicos exige ajuda de linfócitos T $CD4^+$.²⁴ Os linfócitos B ingerem antígenos proteicos em vesículas, degradando-os e exibindo peptídeos ligados a moléculas do MHC para reconhecimento por linfócitos T auxiliares. Os linfócitos T auxiliares expressam CD40L e secretam citocinas, que funcionam em conjunto ativando os linfócitos B.

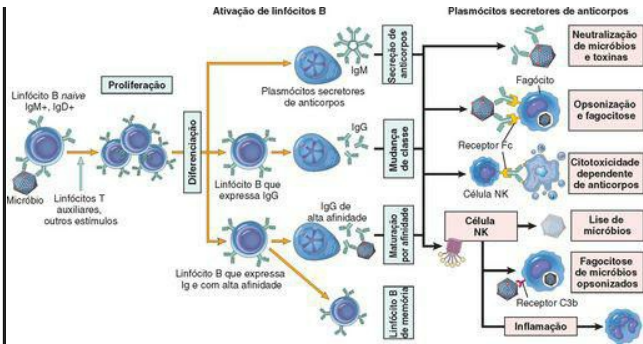


FIGURA 6-12

Imunidade humoral. Linfócitos B *naive* reconhecem antígenos e, sob a influência de células T_H e outros estímulos (não mostrados), linfócitos B são ativados a proliferar e diferenciar-se em plasmócitos secretores de anticorpos. Alguns dos linfócitos B ativados sofrem mudança de classe de cadeia pesada e maturação por afinidade, e alguns se tornam células de memória com vida longa. Anticorpos de diferentes classes (isótipos) de cadeias pesadas realizam funções efetoras diferentes, mostradas à direita. As abreviações estão no texto.

Cada plasmócito secreta anticorpos que têm o mesmo sítio de ligação antigênico como anticorpos da superfície celular (receptores dos linfócitos B) que reconheceram primeiro o antígeno. Polissacarídeos e lipídios estimulam a secreção principalmente do anticorpo IgM. Antígenos proteicos, em virtude das ações dos linfócitos T auxiliares mediadas por CD40L e citocinas, induzem a produção de anticorpos de diferentes classes ou isótipos (IgG, IgA, IgE). As citocinas que induzem mudança de isótipo incluem IFN- γ e IL-4. Os linfócitos T auxiliares também estimulam a produção de anticorpos com altas afinidades para o antígeno. Este processo, chamado *maturação por afinidade*, melhora a qualidade da resposta imune humoral. A mudança de isótipo e a maturação por afinidade ocorrem principalmente nos centros germinativos, que são formados por linfócitos B que proliferam, especialmente nas respostas dependentes de linfócitos T auxiliares a antígenos proteicos.

A resposta imune humoral combate micróbios de muitos modos ([Fig. 6-12](#)). Os anticorpos se ligam a micróbios e os impedem de infectar células, deste modo “neutralizando” os micróbios.

Anticorpos IgG revestem (“opsonizam”) os micróbios e os direcionam para fagocitose, já que os fagócitos (neutrófilos e macrófagos) expressam receptores para as caudas Fc de IgG. IgM e IgG ativam o sistema do complemento pela via clássica, e os produtos do complemento promovem fagocitose e destruição de micróbios. A produção da maioria dos anticorpos IgG opsonizantes e fixadores de complemento é estimulada por linfócitos auxiliares T_H1 , que respondem a muitas bactérias e vírus; deste modo, a resposta protetora à maioria das bactérias e vírus é impulsionada pelas células T_H1 . Alguns anticorpos executam papéis especiais em locais anatômicos particulares. A IgA é secretada dos epitélios das mucosas e neutraliza micróbios na luz dos tratos respiratório e gastrointestinal (e outros tecidos de mucosa). A IgG é transportada ativamente através da placenta e protege o recém-nascido até que o sistema imune se torne maduro. A IgE e os eosinófilos cooperam para matar parasitas, principalmente por liberação do conteúdo dos grânulos dos eosinófilos, que é tóxico para os vermes. Como foi anteriormente mencionado, as células T_H2 secretam citocinas que estimulam a produção de IgE e ativam eosinófilos e, assim, a resposta aos helmintos é orquestrada por células T_H2 .

Declínio das Respostas Imunes e Memória Imunológica

A maioria dos linfócitos efetores induzidos por um patógeno infeccioso morre por apoptose depois que o micróbio é eliminado, deste modo retornando o sistema imune ao seu estado de repouso de base — é a chamada homeostase. A ativação inicial de linfócitos também gera *células de memória* com vida longa, as quais podem sobreviver por anos depois da infecção. As células de memória são um *pool* expandido de linfócitos antígeno-específicos (mais numerosos do que as células *naive* específicas para qualquer antígeno que estejam presentes antes do encontro com aquele antígeno) e que respondem mais rapidamente e com mais eficácia quando reexpostas ao antígeno do que as células *naive*. ²⁵É por isto que a geração de células de memória é objetivo importante da vacinação.

A breve descrição de imunologia básica apresentada anteriormente fornece um fundamento para considerar as doenças do sistema imune. Nossa discussão subsequente será dividida em distúrbios causados por um sistema imune anormalmente ativo, os chamados *distúrbios por hipersensibilidade*, e a rejeição de transplantes, seguidos pelas doenças causadas por um defeito no sistema imune, as chamadas *doenças por imunodeficiência*. Encerramos considerando a amiloidose, um distúrbio muitas vezes associado a doenças imunes e inflamatórias.

Hipersensibilidade e Distúrbios Autoimunes

Antes de discutirmos as doenças imunológicas específicas, faremos inicialmente um resumo dos mecanismos gerais de hipersensibilidade.

MECANISMOS DAS REAÇÕES DE HIPERSENSIBILIDADE

Diz-se que os indivíduos que foram previamente expostos a um antígeno estão sensibilizados. Algumas vezes, exposições repetidas ao mesmo antígeno desencadeiam uma reação patológica; tais reações são descritas como *hipersensibilidade*, implicando uma resposta excessiva ao antígeno. Há várias características gerais importantes dos distúrbios por hipersensibilidade.

Antígenos exógenos e endógenos podem desencadear reações de hipersensibilidade. O homem vive em um ambiente com abundantes substâncias capazes de desencadear respostas imunes. Antígenos exógenos incluem aqueles da poeira, pólens, alimentos, drogas, micróbios, substâncias químicas e alguns derivados do sangue usados na prática clínica. As respostas imunes contra tais antígenos exógenos podem assumir várias formas, que vão dos desconfortos irritantes, mas triviais, como o prurido na pele, a doenças potencialmente fatais, como a asma brônquica e a anafilaxia. Reações imunes prejudiciais também podem ser provocadas por antígenos do tecido endógeno. As respostas imunes contra antígenos da própria pessoa, ou autólogos, causam o importante grupo de *doenças autoimunes*.

O desenvolvimento de doenças por hipersensibilidade (distúrbios alérgicos e autoimunes) costuma associar-se à herança de genes de suscetibilidade em particular. Os genes HLA e muitos não HLA têm sido implicados em diferentes doenças; serão descritos exemplos específicos no contexto das doenças.

Um princípio geral que tem emergido é que *a hipersensibilidade reflete um desequilíbrio entre os mecanismos efetores de respostas imunes e os mecanismos de controle que servem normalmente para limitar tais respostas.* Retornaremos a este conceito quando considerarmos autoimunidade.

As doenças por hipersensibilidade podem ser classificadas com base no mecanismo imunológico que medeia a doença ([Tabela 6-2](#)). Esta classificação é valiosa para distinguir a maneira pela qual a resposta imune causa lesão tecidual e doença, e as manifestações patológicas e clínicas acompanhantes. No entanto, agora se reconhece cada vez mais que múltiplos mecanismos podem operar em qualquer doença por hipersensibilidade. Os principais tipos de reações de hipersensibilidade são os seguintes:

TABELA 6-2 Mecanismos de Reações de Hipersensibilidade Imunologicamente Mediadas

Tipo de Reação	Transtorno Prototípico	Mecanismos Imunes	Lesões Patológicas
Hipersensibilidade imediata (tipo I)	Anafilaxia; alergias; asma brônquica (formas atópicas)	Produção de anticorpo IgE → liberação imediata de aminas vasoativas e outros mediadores dos mastócitos; recrutamento posterior de células inflamatórias	Dilatação vascular, edema, contração de músculos lisos, produção de muco, lesão tecidual, inflamação

Hipersensibilidade mediada por anticorpos (tipo II)	Anemia hemolítica autoimune; síndrome de Goodpasture	Produção de IgG, IgM → liga-se a antígeno em célula-alvo ou tecido → fagocitose ou lise de célula-alvo por complemento ativado ou receptores Fc; recrutamento de leucócitos	fagocitose e lise de células; inflamação; em algumas doenças, desarranjos funcionais sem lesão de células ou tecidos
Hipersensibilidade mediada por imunocomplexos (tipo III)	Lúpus eritematoso sistêmico; algumas formas de glomerulonefrite; doença do soro; reação de Arthus	Deposição de complexos antígeno-anticorpo → ativação do complemento → recrutamento de leucócitos por produtos do complemento e receptores Fc → liberação de enzimas e outras moléculas tóxicas	Inflamação, vasculite necrosante (necrose fibrinoide)
Hipersensibilidade mediada por células (tipo IV)	Dermate de contato; esclerose múltipla; diabetes tipo I; artrite reumatoide; doença inflamatória intestinal; tuberculose	Linfócitos T ativados → (i) liberação de citocinas → inflamação e ativação de macrófagos (ii) citotoxicidade mediada por linfócitos T	Infiltrados celulares perivasculares; edema; formação de granuloma; destruição de células

Na *hipersensibilidade imediata (hipersensibilidade do tipo I)*, a resposta imune é mediada por células TH2, anticorpos IgE e mastócitos e resulta na liberação de mediadores que atuam sobre os vasos e o músculo liso e de citocinas pró-inflamatórias que recrutam células inflamatórias.

Nos *distúrbios mediados por anticorpos (hipersensibilidade tipo II)*, os anticorpos secretados IgG e IgM participam diretamente da lesão das células, promovendo sua fagocitose ou lise, e da lesão dos tecidos, induzindo inflamação. Os anticorpos também podem interferir com funções celulares e causar doença sem lesão tecidual.

Nos *distúrbios mediados por imunocomplexos (hipersensibilidade tipo III)*, anticorpos IgG e IgM ligam-se a antígenos, geralmente, na circulação, e os complexos antígeno-anticorpo depositam-se nos tecidos e induzem inflamação. Os leucócitos que são recrutados (neutrófilos e monócitos) produzem lesão tecidual por liberação de enzimas lisossômicas e geração de radicais livres tóxicos.

Nos *distúrbios imunes mediados por células (hipersensibilidade tipo IV)*, linfócitos T

sensibilizados (células T_H1 e T_H17 e LTCs) são a causa da lesão celular e tecidual. As células T_H2 induzem lesões que fazem parte das reações de hipersensibilidade imediata e não são consideradas uma forma de hipersensibilidade tipo IV.

Hipersensibilidade Imediata (Tipo I)

A hipersensibilidade imediata, ou tipo I, é uma reação imunológica rápida que ocorre em minutos após a combinação de um antígeno com um anticorpo ligado a mastócitos em indivíduos previamente sensibilizados ao antígeno. ²⁶ Estas reações costumam ser chamadas de *alergia*, e os antígenos que as desencadeiam são alérgenos. A hipersensibilidade imediata pode ocorrer como distúrbio sistêmico ou como reação local. A reação sistêmica geralmente vem após a injeção de um antígeno em um indivíduo sensibilizado. Algumas vezes, em minutos, o paciente entra num estado de choque, que pode ser fatal. As reações locais são diversas e variam, dependendo da porta de entrada do alérgeno. Podem assumir a forma de edemas cutâneos localizados (alergia de pele, urticária), secreção nasal e conjuntival (rinite e conjuntivite alérgicas), febre do feno, asma brônquica ou gastroenterite alérgica (alergia alimentar). Muitas reações de hipersensibilidade locais do tipo I têm duas fases bem definidas (Fig. 6-13). A *reação imediata* ou *inicial* caracteriza-se por vasodilatação, vazamento vascular e, dependendo da localização, espasmo muscular ou secreções glandulares. Estas alterações geralmente se tornam evidentes em cinco a 30 minutos depois da exposição a um alérgeno e tendem a desaparecer em 60 minutos. Em muitos casos (p. ex., rinite alérgica e asma brônquica), estabelece-se uma segunda *reação de fase tardia* em duas a 24 horas sem exposição adicional ao antígeno e que pode durar vários dias. Esta reação de fase tardia se caracteriza por infiltração de tecidos com eosinófilos, neutrófilos, basófilos, monócitos e linfócitos $T\ CD4^+$, bem como por destruição tecidual, tipicamente sob a forma de lesão celular epitelial da mucosa.

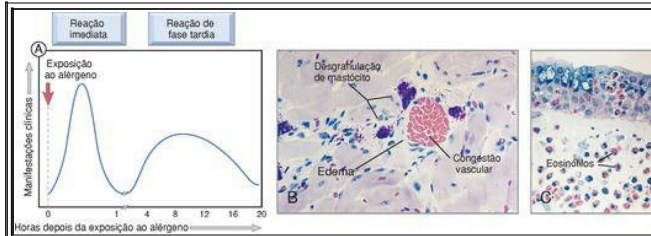


FIGURA 6-13

Hipersensibilidade mediata. A, Cinética das reações imediatas e de fase tardia. A reação

imediate vascular e do músculo liso ao alérgeno desenvolve-se em minutos depois do estímulo (exposição ao alérgeno num indivíduo previamente sensibilizado), e a reação de fase tardia desenvolve-se 2 a 24 horas mais tarde. **B, C**, Morfologia: A reação imediata (**B**) caracteriza-se por vasodilatação, congestão e edema, e a reação de fase tardia (**C**) caracteriza-se por um infiltrado inflamatório rico em eosinófilos, neutrófilos e linfócitos T.

(Cortesia do Dr. Daniel Friend, Departamento de Patologia, Brigham and Women's Hospital, Boston, MA.)

A maioria das reações de hipersensibilidade imediata é mediada por ativação dependente de anticorpo IgE dos mastócitos e outros leucócitos (Fig. 6-14). Como os mastócitos são o centro do desenvolvimento de hipersensibilidade imediata, primeiramente fazermos a revisão de algumas de suas características evidentes.²⁷ Os mastócitos são células derivadas da medula óssea e amplamente distribuídas nos tecidos. São abundantes perto dos vasos e nervos e em tecidos subepiteliais, o que explica por que as reações de hipersensibilidade imediata costumam ocorrer nestes locais. Os mastócitos têm grânulos ligados à membrana citoplasmática que contêm vários mediadores biologicamente ativos. Os grânulos também contêm proteoglicanos ácidos que se ligam a corantes básicos, como o azul de toluidina. Como será detalhado a seguir, os mastócitos (e basófilos) são ativados por ligação cruzada de receptores Fc de alta afinidade na IgE; além disso, os mastócitos também podem ser desencadeados por vários outros estímulos, como os componentes do complemento C5a e C3a (chamados *anafilatoxinas* porque desencadeiam reações que simulam a anafilaxia), ambos os quais atuam por ligação a receptores na membrana dos mastócitos. Outros secretagogos dos mastócitos incluem algumas quimiocinas (p. ex., IL-8), drogas como a codeína e a morfina, adenosina, melitina (presente no veneno de abelhas) e estímulos físicos (p. ex., calor, frio, luz do sol). Os basófilos são semelhantes aos mastócitos em muitos aspectos, inclusive na presença de receptores Fc IgE da superfície celular, bem como pelos grânulos citoplasmáticos. Diferentemente dos mastócitos, contudo, os basófilos não estão normalmente presentes nos tecidos, mas circulam no sangue em número extremamente pequeno. (A maioria das reações alérgicas ocorre nos tecidos, e o papel dos basófilos, nestas reações, ainda não ficou bem estabelecido como o dos mastócitos.) Semelhantemente a outros granulócitos, os basófilos podem ser recrutados para locais inflamatórios.

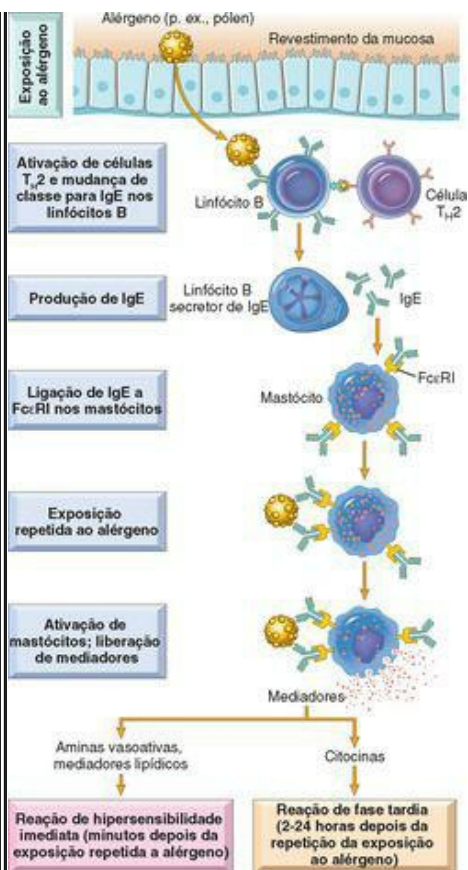


FIGURA 6-14

Sequência de eventos na hipersensibilidade imediata (tipo I). As reações de hipersensibilidade imediata são iniciadas pela introdução de um alérgeno, que estimula as respostas de T_H2 e a produção de IgE em indivíduos geneticamente suscetíveis. A IgE liga-se a receptores Fc (Fc ϵ RI) nos mastócitos, e a subsequente exposição ao alérgeno ativa os mastócitos a secretarem os mediadores responsáveis pelas manifestações patológicas de hipersensibilidade imediata. Abreviações no texto.

As células T_H2 desempenham um papel central na iniciação e propagação das reações de hipersensibilidade imediata, estimulando a produção de IgE e promovendo a inflamação. [28,29](#) A primeira etapa na geração de células T_H2 é a apresentação do antígeno aos linfócitos T auxiliares CD4⁺naive, provavelmente por células dendríticas que capturam o antígeno de seu local de entrada. Em resposta ao antígeno e a outros estímulos, inclusive citocinas, como a IL-4 produzida no local, os linfócitos T diferenciam-se em células T_H2 . As células T_H2 recém-produzidas elaboram algumas citocinas após encontro subsequente com o antígeno; como já foi mencionado, a assinatura das citocinas deste subgrupo são IL-4, IL-5 e IL-13. IL-4 atua sobre os linfócitos B, estimulando mudança de classe para IgE, e promove o desenvolvimento de células T_H2 adicionais. A IL-5 está envolvida no desenvolvimento e ativação de eosinófilos, que, como discutiremos subseqüentemente, são efetores importantes da hipersensibilidade do tipo I. A IL-13 aumenta a produção de IgE e atua sobre as células epiteliais, estimulando a secreção de muco. Além disso, as células T_H2 (bem como os mastócitos e células epiteliais) produzem quimiocinas que atraem mais células T_H2 , bem como outros leucócitos, para o local da reação. [28](#)

Os mastócitos e basófilos expressam um receptor de alta afinidade, chamado Fc ϵ RI, específico para a porção Fc da IgE e, portanto, ligam-se avidamente aos anticorpos IgE. Quando um mastócito armado com anticorpos IgE é exposto ao alérgeno específico, ocorre uma série de reações, levando finalmente à liberação de um arsenal de poderosos mediadores responsáveis pela expressão clínica das reações de hipersensibilidade imediata. Na primeira etapa desta sequência, o antígeno (alérgeno) liga-se aos anticorpos IgE previamente fixados aos mastócitos. Antígenos multivalentes ligam-se diretamente e de forma cruzada a anticorpos IgE adjacentes e aos receptores Fc da IgE subjacentes. A ligação dos receptores Fc ϵ RI ativa as vias de transdução de sinais da parte citoplasmática dos receptores. Estes sinais levam à desgranulação dos mastócitos com a descarga de mediadores pré-formados (primários) que estão armazenados nos grânulos e à síntese nova e liberação de mediadores secundários, inclusive produtos lipídicos e citocinas ([Fig. 6-15](#)). Estes mediadores são responsáveis pelos sintomas iniciais, algumas vezes explosivos, da hipersensibilidade imediata e também colocam em ação os eventos que levam à reação de fase tardia. [26](#)

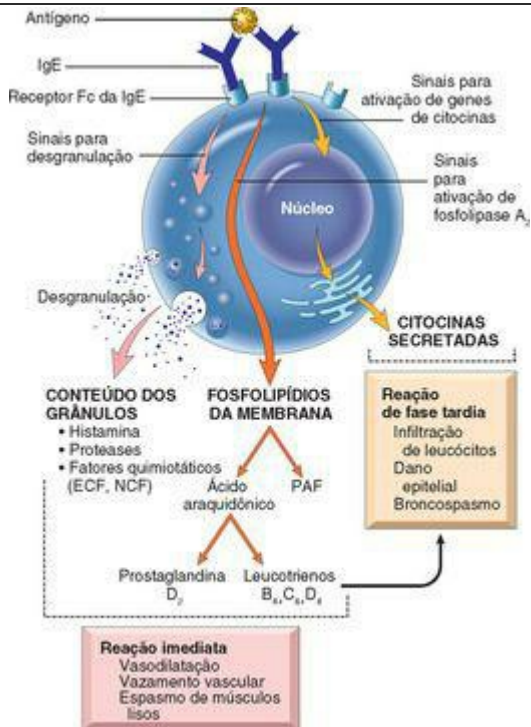


FIGURA 6-15

Mediadores dos mastócitos. Com a ativação, os mastócitos liberam várias classes de mediadores responsáveis pelas reações imediatas e de fase tardia. ECF, Fator quimiotático de eosinófilos; NCF, fator quimiotático dos neutrófilos (nenhum destes está bioquimicamente definido); PAF, fator ativador de plaquetas.

Mediadores Pré-formados. Os mediadores contidos nos grânulos dos mastócitos são os primeiros a ser liberados e podem ser divididos em três categorias:

Aminas vasoativas. A amina mais importante derivada dos mastócitos é a *histamina*. Ela causa intensa contração dos músculos lisos, aumento da permeabilidade vascular e aumento da secreção de muco pelas glândulas nasais, brônquicas e gástricas.

Enzimas. Estão contidas na matriz dos grânulos e incluem proteases neutras (quimase, triptase) e várias hidrolases ácidas. As enzimas causam lesão tecidual e levam à geração de cininas e componentes ativados do complemento (p. ex., C3a), atuando sobre suas proteínas precursoras.

Proteoglicanos. Incluem a heparina, anticoagulante bem conhecido, e o sulfato de condroitina. Os proteoglicanos servem para acondicionar e armazenar as aminas nos

grânulos.

Mediadores Lipídicos. Os principais *mediadores lipídicos* são sintetizados por reações sequenciais nas membranas dos mastócitos e que levam à ativação da fosfolipase A₂, uma enzima que atua sobre os fosfolípidios da membrana, produzindo *ácido araquidônico*. Este é o composto parental do qual são derivados leucotrienos e prostaglandinas pelas vias 5-lipoxigenase e ciclo-oxigenase ([Cap. 2](#)).

Leucotrienos. Os leucotrienos C₄ e D₄ são os mais potentes agentes vasoativos e espasmogênicos conhecidos. Em uma base molar, são vários milhares de vezes mais ativos do que a histamina para aumentar a permeabilidade vascular e causar contração dos músculos lisos brônquicos. O leucotrieno B₄ é altamente quimiotático para neutrófilos, eosinófilos e monócitos.

Prostaglandina D₂. Este é o mediador mais abundante produzido nos mastócitos pela via ciclo-oxigenase. Causa intenso broncospasmo, bem como aumento da secreção de muco.

Fator ativador de plaquetas (PAF). O PAF ([Cap. 2](#)) é produzido por algumas populações de mastócitos. Causa agregação plaquetária, liberação de histamina, broncospasmo, aumento da permeabilidade vascular e vasodilatação. Além disso, é quimiotático para neutrófilos e eosinófilos e, em altas concentrações, ativa as células inflamatórias, fazendo que desgranulem. Embora a produção de PAF também seja desencadeada pela ativação de fosfolipase A₂, não é um produto do metabolismo do ácido araquidônico.

Citocinas. Os mastócitos são fonte de muitas citocinas, as quais podem desempenhar um papel importante em vários estágios das reações de hipersensibilidade imediata. As citocinas incluem: TNF, IL-1 e quimiocinas, que promovem recrutamento de leucócitos (típico da reação de fase tardia); IL-4, que amplifica a resposta T_H2; e numerosas outras. As células inflamatórias recrutadas por TNF e quimiocinas derivados dos mastócitos são fontes adicionais de citocinas e fatores liberadores de histamina que causam maior desgranulação de mastócitos.

O desenvolvimento de reações de hipersensibilidade imediata depende de ações coordenadas de vários compostos quimiotáticos, vasoativos e espasmogênicos ([Tabela 6-3](#)). Alguns, como a histamina e os leucotrienos, são liberados rapidamente de mastócitos sensibilizados e são responsáveis pelas intensas reações imediatas caracterizadas por edema, secreção de muco e espasmo do músculo liso; outros, exemplificados pelas citocinas, preparam o caminho para a resposta de fase tardia, recrutando leucócitos adicionais. Estas células inflamatórias não somente liberam ondas adicionais de mediadores (inclusive citocinas), mas também causam lesão de células epiteliais. As próprias células epiteliais não são espectadoras passivas nesta reação; também podem produzir mediadores solúveis, como as quimiocinas.

TABELA 6-3 Resumo da Ação dos Mediadores dos Mastócitos na Hipersensibilidade Imediata (Tipo I)

Ação	Mediadores
Vasodilatação, aumento da permeabilidade vascular	Histamina
	PAF
	Leucotrienos C ₄ , D ₄ , E ₄
	Proteases neutras que ativam o complemento e cininas
	Prostaglandina D ₂
Espasmo do músculo liso	Leucotrienos C ₄ , D ₄ , E ₄
	Histamina
	Prostaglandinas
	PAF
Infiltrados celulares	Citocinas (p. ex., quimiocinas, TNF)
	Leucotrieno B ₄
	Fatores quimiotáticos de eosinófilos e neutrófilos (não definidos bioquimicamente)

Entre as células recrutadas na reação de fase tardia, os *eosinófilos* são particularmente importantes.³⁰ São recrutados para locais de reações de hipersensibilidade imediata pelas quimiocinas, como a eotaxina e outras, que possam ser produzidas por células epiteliais, células T_{H2} e mastócitos. A sobrevivência dos eosinófilos nos tecidos é favorecida por IL-3, IL-5 e fator estimulador de colônias de granulócitos-macrófagos (GM-CSF), e a IL-5 é a mais potente citocina ativadora de eosinófilos conhecida. Os eosinófilos liberam enzimas proteolíticas, bem como duas proteínas em particular, as quais são tóxicas para as células epiteliais. Os eosinófilos ativados e outros leucócitos também produzem leucotrieno C₄ e PAF e ativam diretamente os mastócitos para liberarem mediadores. Deste modo, *as células recrutadas amplificam e sustentam a resposta inflamatória sem exposição adicional ao antígeno desencadeante*. Agora se acredita que esta reação de fase tardia seja uma causa importante de sintomas em alguns distúrbios de hipersensibilidade tipo I, como a asma alérgica. Portanto, o tratamento destas doenças exige o uso de anti-inflamatórios de amplo espectro, como os esteroides.

A suscetibilidade a reações de hipersensibilidade imediata é geneticamente determinada. O termo *atopia* refere-se a uma predisposição a desenvolver reações de hipersensibilidade imediata localizada a vários alérgenos inalados e ingeridos. Os indivíduos atópicos tendem a ter níveis séricos mais altos de IgE e mais células T_{H2} produtoras de IL-4, em comparação à população geral. São encontrados antecedentes familiares positivos de alergia em 50% dos atópicos. Não

está clara a base da predisposição familiar, mas estudos de pacientes com asma revelam a ligação a vários *loci* genéticos.³¹ Os genes candidatos foram mapeados em 5q31, onde se localizam os genes que codificam as citocinas IL-3, IL-4, IL-5, IL-9, IL-13 e GM-CSF. Este *locus* tem atraído grande atenção em razão dos papéis conhecidos de muitas destas citocinas na reação, mas não se sabe como os polimorfismos associados à doença influenciam a biologia das citocinas. Também se observou ligação com 6p, próximo ao complexo do HLA, sugerindo que a herança de certos alelos HLA permita reatividade a certos alérgenos.

Uma proporção significativa de reações de hipersensibilidade imediata é desencadeada por extremos de temperatura e pelo exercício e não envolve células T_H2 ou IgE; tais reações algumas vezes são chamadas “alergia não atópica”. Acredita-se que, nestes casos, os mastócitos sejam anormalmente sensíveis à ativação por vários estímulos não imunes.

Um ponto final que deve ser mencionado nesta discussão geral sobre distúrbios por hipersensibilidade imediata é que a incidência de muitas destas doenças aumenta nos países desenvolvidos, o que parece estar relacionado com uma diminuição das infecções durante o início da vida. Estas observações têm levado a uma idéia, algumas vezes chamada *hipótese da higiene*, de que a redução da exposição aos micróbios reajuste o sistema imune de tal modo que se desenvolvam respostas T_H2 mais rapidamente contra antígenos ambientais comuns. Esta hipótese, contudo, é controversa e não estão definidos os mecanismos subjacentes.

Resumindo, a hipersensibilidade imediata (tipo I) é um distúrbio complexo decorrente da entrada em funcionamento de mastócitos, o que é mediado por IgE, e subsequente acúmulo de células inflamatórias em locais de deposição de antígeno. Estes eventos são regulados principalmente pela indução de linfócitos T auxiliares T_H2 que estimulam a produção de IgE (que promove a ativação dos mastócitos), causam acúmulo de células inflamatórias (particularmente eosinófilos) e desencadeiam a secreção de muco. O quadro clínico resulta da liberação de mediadores dos mastócitos, bem como de inflamação rica em eosinófilos.

Com esta consideração dos mecanismos básicos da hipersensibilidade do tipo I, voltamo-nos para algumas afecções que são importantes exemplos de doença mediada por IgE.

Anafilaxia Sistêmica

A anafilaxia sistêmica caracteriza-se por choque vascular, edema generalizado e dificuldade para respirar. Pode ocorrer em indivíduos sensibilizados em estabelecimentos hospitalares depois da administração de proteínas estranhas (p. ex., antissoros), hormônios, enzimas, polissacarídeos e drogas (como o antimicrobiano penicilina) ou no ambiente da comunidade após a exposição a alérgenos alimentares (p. ex., amendoins, frutos do mar) ou toxinas de insetos (p. ex., as do veneno de abelha).³² Doses extremamente pequenas de antígeno podem desencadear a anafilaxia, por exemplo, as quantidades minúsculas usadas nos testes cutâneos para várias formas de alergias. Em razão do risco de reações alérgicas graves a quantidades diminutas de amendoim, o Congresso dos EUA está considerando uma lei para proibir lanches com amendoins nos cardápios em aviões comerciais. Em minutos após a exposição, aparecem prurido, urticária e eritema da pele, seguidos logo depois por uma contração extraordinária dos bronquíolos

respiratórios e angústia respiratória. Seguem-se, ainda, vômitos, cólicas abdominais, diarreia e obstrução laringea, e o paciente pode entrar em choque e até morrer antes de uma hora. É preciso ter em mente o risco de anafilaxia quando são administrados certos agentes terapêuticos. Embora os pacientes com risco possam ser identificados, em geral, por um antecedente de alguma forma de alergia, a ausência de tal história não afasta a possibilidade de uma reação anafilática.

Reações Locais de Hipersensibilidade Imediata

Cerca de 10% a 20% da população sofrem de alergias envolvendo reações localizadas a alérgenos ambientais comuns, como o pólen, pelos de animais, poeira doméstica, alimentos e similares. As doenças específicas incluem urticária, angioedema, rinite alérgica e asma brônquica; estas são discutidas em outra parte do livro.

Hipersensibilidade Mediada por Anticorpos (Tipo II)

Este tipo de hipersensibilidade é causado por anticorpos que reagem com antígenos presentes nas superfícies celulares ou na matriz extracelular. Os determinantes antigênicos podem ser intrínsecos à membrana celular ou à matriz ou podem assumir a forma de um antígeno exógeno, como um metabólito de droga, que é adsorvido a uma superfície celular ou matriz. Em qualquer caso, a reação de hipersensibilidade resulta da ligação de anticorpos a antígenos da superfície celular normal ou alterada. Os mecanismos dependentes de anticorpos que causam lesão tecidual e doença estão ilustrados na [Figura 6-16](#) e descritos a seguir.

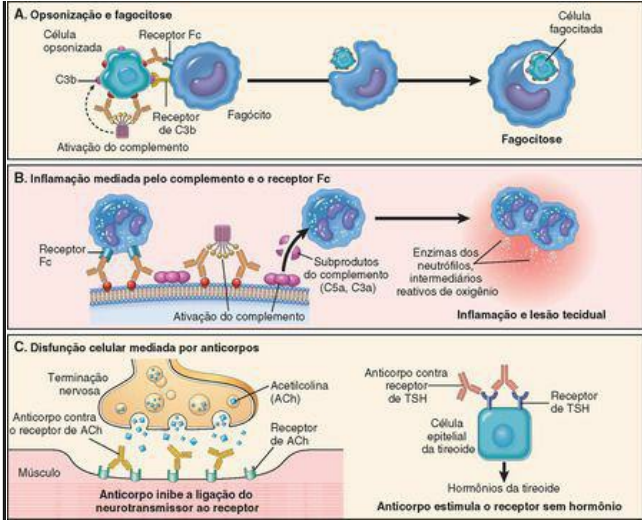


FIGURA 6-16

Mecanismos de lesão mediada por anticorpos. **A**, Opsonização de células por anticorpos e componentes do complemento e ingestão de fagócitos. **B**, Inflamação induzida por ligação de anticorpos a receptores Fc dos leucócitos por produtos de degradação do complemento. **C**, Anticorpos antirreceptores perturbam a função normal dos receptores. Nestes exemplos, anticorpos contra o receptor de acetilcolina (ACh) comprometem a transmissão neuromuscular na miastenia graves, e anticorpos contra o receptor do hormônio tireos estimulante (TSH) ativam as células da tireoide na doença de Graves.

Opsonização e Fagocitose

A fagocitose é amplamente responsável pela depleção de células revestidas por anticorpos. As

células opsonizadas pelos anticorpos IgG são reconhecidas por receptores Fc dos fagócitos, que são específicos para as partes Fc de algumas subclasses de IgG. Além disso, quando anticorpos IgM ou IgG são depositados nas superfícies das células, podem ativar o sistema do complemento pela via clássica. A ativação do complemento gera subprodutos, principalmente C3b e C4b, que se depositam nas superfícies das células e são reconhecidos por fagócitos que expressam receptores para estas proteínas. A resultante é a fagocitose das células opsonizadas e sua destruição ([Fig. 6-16A](#)). A ativação do complemento nas células também leva à formação do complexo de ataque à membrana, que rompe a integridade da membrana “fazendo orifícios” na bicamada lipídica, assim causando lise osmótica das células. Este mecanismo de depleção provavelmente é eficaz somente com células que tenham paredes finas, como as bactérias *Neisseria*.

A destruição de células mediada por anticorpos pode ocorrer por outro processo chamado *citotoxicidade celular dependente de anticorpo (ADCC)*. Células que são revestidas por baixas concentrações de anticorpo IgG são mortas por uma variedade de células efectoras, que se ligam ao alvo por seus receptores para o fragmento Fc da IgG, e a lise celular prossegue sem fagocitose. AADCC pode ser mediada por monócitos, neutrófilos, eosinófilos e células NK. Não se tem certeza sobre o papel da ADCC em doenças particulares por hipersensibilidade.

Clinicamente, ocorrem destruição de células mediada por anticorpos e fagocitose nas seguintes situações: (1) *reações transfusionais*, nas quais as células de um doador incompatível reagem com o anticorpo pré-formado do hospedeiro e são opsonizadas por ele; (2) *doença hemolítica do recém-nascido (eritroblastose fetal)*, na qual há uma diferença antigênica entre a mãe e o feto, e anticorpos (da classe IgG) da mãe atravessam a placenta e causam destruição das hemácias fetais; (3) *anemia hemolítica autoimune, agranulocitose e trombocitopenia*, nas quais indivíduos produzem anticorpos contra suas próprias hemácias, que são então destruídas; e (4) *certas reações a drogas*, nas quais uma droga atua como “hapteno”, fixando-se a moléculas da superfície de hemácias e são produzidos anticorpos contra o complexo droga-proteína da membrana.

Inflamação

Quando anticorpos se depositam em tecidos fixados, como as membranas basais e a matriz extracelular, a lesão resultante deve-se à inflamação. Os anticorpos depositados ativam o complemento, gerando subprodutos, inclusive agente quimiotáticos (principalmente C5a), que direcionam a migração de leucócitos polimorfonucleares e monócitos e de anafilatoxinas (C3a e C5a), que aumentam a permeabilidade vascular ([Fig. 6-16B](#)). Os leucócitos são ativados pelo envolvimento de seus receptores C3b e Fc. Isto resulta na liberação ou geração de várias substâncias pró-inflamatórias, incluindo as prostaglandinas, peptídeos vasodilatadores e substâncias quimiotáticas. A ativação dos leucócitos leva à produção de outras substâncias que lesam os tecidos, como enzimas lisossômicas, incluindo proteases capazes de digerir a membrana basal, colágeno, elastina e cartilagem, além de espécies reativas de oxigênio. Antigamente, pensava-se que o complemento fosse o principal mediador da inflamação induzida pelos anticorpos, mas camundongos *knockout* que não possuem receptores Fc também mostram extraordinária redução nestas reações. Agora, acredita-se que a inflamação, em doenças mediadas por anticorpos (e por imunocomplexos), deva-se a reações dependentes do

A inflamação mediada por anticorpo é o mecanismo responsável por lesão tecidual em algumas formas de *glomerulonefrite*, *rejeição vascular* em enxertos de órgãos e outros distúrbios ([Tabela 6-4](#)).

TABELA 6-4 Exemplos de Doenças Mediadas por Anticorpos (Hipersensibilidade Tipo II)

Doença	Antígeno-Alvo	Mecanismos de Doença	Manifestações Clinicopatológicas
Anemia hemolítica autoimune	Proteínas da membrana das hemácias (antígenos dos grupos sanguíneos, Rh antígeno I)	Opsonização e fagocitose das hemácias	Hemólise, anemia
Púrpura trombocitopênica autoimune	Proteínas da membrana das plaquetas (GpIIb: IIIa integrina)	Opsonização e fagocitose das plaquetas	Sangramento
Pênfigo vulgar	Proteínas nas junções intercelulares das células epidérmicas (caderina epidérmica)	Ativação de proteases mediada por anticorpos, ruptura das adesões intercelulares	Vesículas na pele (bolhas)
Vasculite causada por ANCA	Proteínas dos grânulos dos neutrófilos, presumivelmente liberadas de neutrófilos ativados	Desgranulação de neutrófilos e inflamação	Vasculite
Síndrome de Goodpasture	Proteína não colagenosa nas membranas basais dos glomérulos renais e alvéolos pulmonares	Inflamação mediada pelo complemento e receptor Fc	Nefrite, hemorragia pulmonar
Febre reumática aguda	Antígeno da parede das células estreptocócicas; anticorpo reage de modo cruzado com antígeno miocárdico	Inflamação, ativação de macrófagos	Miocardite, artrite
		Anticorpo inibe ligação da acetilcolina,	Fraqueza

Miastenia grave	Receptor de acetilcolina	modula para baixo os receptores	muscular, paralisia
Doença de Graves (hipertireoidismo)	Receptor de TSH	Estimulação dos receptores de TSH mediada por anticorpos	Hipertireoidismo
Diabetes resistente à insulina	Receptor de insulina	Anticorpo inibe a ligação de insulina	Hiperglicemia, cetoacidose
Anemia perniciosa	Fator intrínseco das células parietais gástricas	Neutralização do fator intrínseco, diminuição da absorção de vitamina B ₁₂	Eritropoese anormal, anemia
ANCA, anticorpos anticitoplasma de neutrófilos; TSH, hormônio tireostimulante.			

Disfunção Celular

Em alguns casos, anticorpos direcionados contra receptores da superfície celular comprometem ou desregulam a função sem causar lesão celular ou inflamação (Fig. 6-16C). Por exemplo, na *miastenia graves*, anticorpos reativos com receptores de acetilcolina nas placas motoras dos músculos esqueléticos bloqueiam a transmissão neuromuscular e, portanto, causam fraqueza muscular. O inverso (ou seja, estimulação da função celular mediada por anticorpos) é a base da *doença de Graves*. Neste distúrbio, anticorpos contra o receptor do hormônio tireostimulante, nas células epiteliais da tireoide, estimulam as células, resultando em hipertireoidismo.

Hipersensibilidade Mediada por Imunocomplexos (Tipo III)

Complexos antígeno-anticorpo produzem lesão tecidual principalmente por desencadearem inflamação nos locais de deposição. A reação patológica é iniciada quando o antígeno se combina com anticorpo dentro da circulação (imunocomplexos circulantes), e estes são depositados tipicamente nas paredes dos vasos.³⁴ Algumas vezes, os complexos são formados em pontos extravasculares, onde o antígeno pode ter sido “plantado” previamente (os chamados imunocomplexos *in situ*). Os antígenos que formam imunocomplexos podem ser *exógenos*, como uma proteína estranha injetada ou produzida por um micróbio infeccioso, ou *endógenos*, se o indivíduo produzir anticorpo contra autocomponentes (autoimunidade). A Tabela 6-5 traz exemplos de distúrbios por imunocomplexos e os antígenos envolvidos. As doenças mediadas por imunocomplexos podem ser *sistêmicas*, se os imunocomplexos forem formados na circulação e depositados em muitos órgãos, ou *localizadas* em órgãos em particular, como o rim (glomerulonefrite), articulações (artrite) ou pequenos vasos da pele se os complexos forem depositados ou formados nesses tecidos.

TABELA 6-5 Exemplos de Doenças Mediadas por Imunocomplexos

Doença	Antígeno Envolvido	Manifestações Clinicopatológicas
Lúpus eritematoso sistêmico	Antígenos nucleares	Nefrite, lesões de pele, artrite, outras
Glomerulonefrite pós-estreptocócica	Antígeno(s) da parede da célula do estreptococo; pode ser “plantado” na membrana basal glomerular	Nefrite
Poliarterite nodosa	Antígenos do vírus da hepatite B em alguns casos	Vasculite sistêmica
Artrite reativa	Antígenos bacterianos (p. ex., <i>Yersinia</i>)	Artrite aguda
Doença do soro	Várias proteínas, p. ex., proteína de soro estranho (globulina antitimócitos de cavalo)	Artrite, vasculite, nefrite
Reação de Arthus (experimental)	Várias proteínas estranhas	Vasculite cutânea

Doença Sistêmica por Imunocomplexos

A *doença do soro aguda* é o protótipo de uma doença sistêmica por imunocomplexos; já foi seqüela frequente da administração de grandes quantidades de soro estranho (p. ex., soro de cavalos imunizados usado para proteção contra difteria). Nos tempos modernos, a doença é infrequente, mas é um modelo informativo que tem nos ensinado muito sobre distúrbios sistêmicos por imunocomplexos.

A patogenia da doença sistêmica por imunocomplexos pode ser dividida em três fases: (1) formação de complexos antígeno-anticorpo na circulação; (2) deposição dos imunocomplexos em vários tecidos, assim iniciando (3) uma reação inflamatória nos pontos de deposição dos imunocomplexos ([Fig. 6-17](#)).



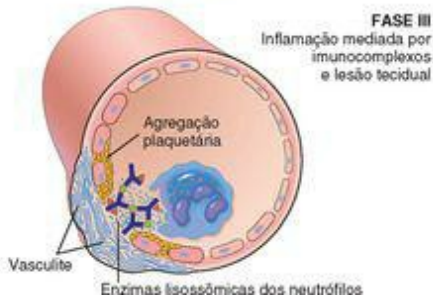
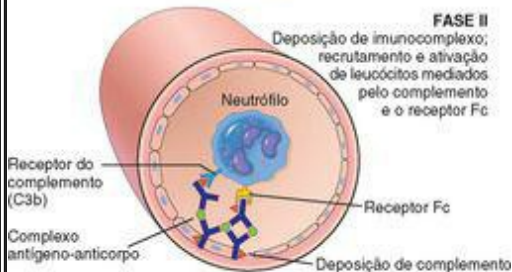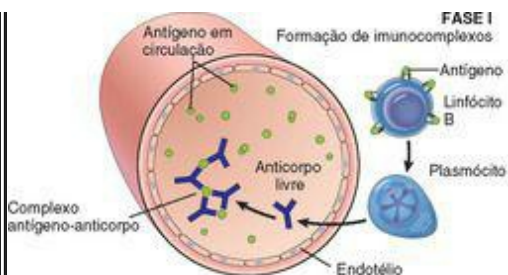


FIGURA 6-17

Patogenia de doença mediada por imunocomplexos (hipersensibilidade tipo III). São mostradas as três fases sequenciais no desenvolvimento de doenças por imunocomplexos.

Formação de Imunocomplexos. A introdução de um antígeno proteico desencadeia uma resposta imune que resulta na formação de anticorpos, tipicamente cerca de uma semana depois da injeção da proteína. Estes anticorpos são secretados no sangue, onde reagem com o antígeno ainda presente na circulação e formam complexos de antígeno-anticorpo.

Deposição de Imunocomplexos. Na fase seguinte, os complexos antígeno-anticorpo circulantes são depositados em vários tecidos. Ainda não são bem compreendidos os fatores que determinam se a formação de imunocomplexos levará à deposição tecidual e à doença, mas as principais influências parecem ser as características dos complexos e as alterações vasculares locais.

Em geral, os complexos que são de tamanho médio, formados com discreto excesso de antígeno, são os mais patogênicos. São mais acometidos os órgãos onde o sangue é filtrado em alta pressão para formar outros líquidos, como a urina e o líquido sinovial; por isso, os imunocomplexos frequentemente se depositam nos glomérulos e articulações. [35](#)

Lesão Tecidual Causada por Imunocomplexos. Uma vez depositados os complexos nos tecidos, eles iniciam uma reação inflamatória aguda (a terceira fase). Durante esta fase (aproximadamente 10 dias depois da administração do antígeno), aparecem as características clínicas, como febre, urticária, dores articulares (artralgias), aumento dos linfonodos e proteinúria. Onde quer que os complexos se depositem, a lesão tecidual é semelhante. Os mecanismos de inflamação e lesão foram discutidos anteriormente, na discussão de lesão mediada por anticorpos. A lesão inflamatória resultante é denominada *vasculite* se ocorrer nos vasos, *glomerulonefrite* se ocorrer nos glomérulos renais, *artrite* se ocorrer nas articulações e assim por diante.

Fica claro que os anticorpos fixadores de complemento (p. ex., IgG e IgM) e os anticorpos que se ligam a receptores Fc dos leucócitos (algumas subclasses de IgG) induzem as lesões patológicas dos distúrbios por imunocomplexos. O papel importante do complemento na patogênese da lesão tecidual é apoiado pelas observações de que, durante a fase ativa da doença, o consumo de complemento leva a uma diminuição dos níveis séricos de C3. De fato, os níveis de C3 no sangue podem, em alguns casos, ser usados para monitorar a atividade da doença.

Morfologia. A principal manifestação morfológica da lesão por imunocomplexos é a vasculite necrosante aguda, com necrose da parede do vaso e intenso infiltrado de neutrófilos. O tecido necrótico e os depósitos de imunocomplexos, complemento e proteínas plasmáticas produzem um depósito eosinofílico difuso que obscurece os detalhes celulares

subjacentes, um aspecto denominado **necrose fibrinoide** ([Fig. 6-18](#)). Quando depositados no rim, os **complexos podem ser vistos, em microscopia de imunofluorescência, como depósitos grumosos de imunoglobulina e complemento** e, em microscopia eletrônica, como depósitos eletrodensos ao longo da membrana basal glomerular ([Figs. 6-30 e 6-31](#)).

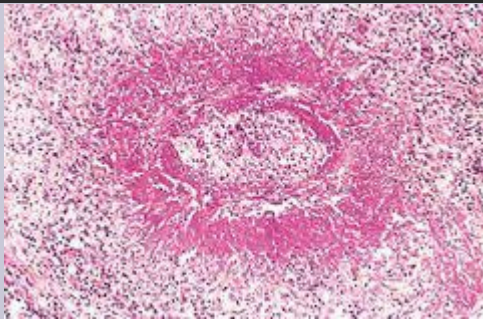


FIGURA 6-18

Vasculite por imunocomplexos. A parede necrótica do vaso é substituída por material “fibrinoide” róseo difuso.

(Cortesia do Dr. Trace Worrell, Departamento de Patologia, Escola de Medicina da Universidade Texas Southwestern, TX.)

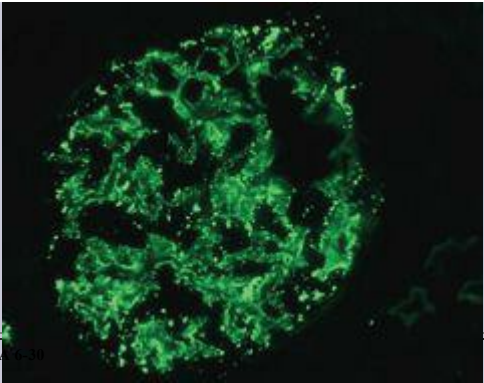


FIGURA 6-30

Deposição de imunocomplexos no lúpus eritematoso sistêmico. Micrografia com imunofluorescência de um glomérulo corado com anti-IgG fluorescente de um paciente com nefrite lúpica proliferativa difusa. Observe os depósitos de IgG mesangiais e nas paredes capilares.

(Cortesia da Dra. Jean Olson, Departamento de Patologia, Universidade da Califórnia em San Francisco, San Francisco, CA.)

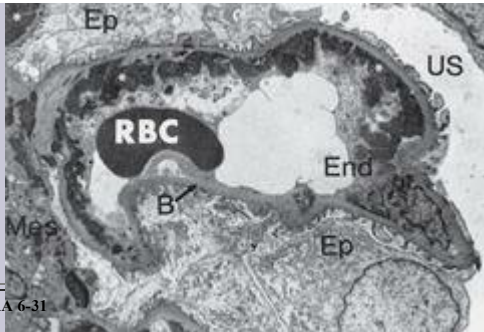


FIGURA 6-31

Deposição de imunocomplexos no lúpus eritematoso sistêmico (LES). Micrografia eletrônica de uma alça capilar glomerular renal de um paciente com nefrite por LES mostra depósitos subendoteliais densos, correspondendo às alças de arame vistas por microscopia óptica. Também estão presentes depósitos no mesângio. B, Membrana basal; End, endotélio, Ep, epitélio, RBC, hemácia; US, espaço urinário.

(Cortesia do Dr. Edwin Eigenbrodt, Departamento de Patologia, Escola de Medicina da Universidade Texas Southwestern, Dallas, TX.)

Se a doença resultar de uma única e grande exposição ao antígeno (p. ex., doença do soro aguda e, talvez, glomerulonefrite pós-estreptocócica aguda), as lesões tenderão a se resolver em decorrência do catabolismo dos imunocomplexos. Uma *forma crônica de doença do soro* decorre de exposição repetida ou prolongada a um antígeno. Isto ocorre em várias doenças humanas, como o lúpus eritematoso sistêmico (LES), que se associam a respostas persistentes de anticorpos a autoantígenos. Em muitas doenças, contudo, as alterações morfológicas e outros achados sugerem deposição de imunocomplexos, mas não se conhecem os antígenos incitantes. Estão incluídas nesta categoria a glomerulonefrite membranosa, muitos casos de poliarterite nodosa e várias outras vasculites.

Doença Local por Imunocomplexos (Reação de Arthus)

A *reação de Arthus* é uma área localizada de necrose tecidual, decorrente de uma vasculite aguda por imunocomplexos, geralmente desencadeada na pele. A reação pode ser produzida

experimentalmente por injeção intracutânea de antígeno em um animal previamente imunizado que possua anticorpos circulantes contra o antígeno. À medida que o antígeno se difunde na parede vascular, liga-se ao anticorpo pré-formado e são formados localmente grandes imunocomplexos. Estes complexos se precipitam nas paredes dos vasos e causam necrose fibrinoide, e a trombose superposta piora a lesão isquêmica.

Hipersensibilidade Mediada por Células T (Tipo IV)

O tipo de hipersensibilidade mediado por células é iniciado por linfócitos T ativados por antígeno (sensibilizados), incluindo linfócitos T $CD4^+$ e $CD8^+$ (Fig. 6-19). A hipersensibilidade mediada por linfócitos T $CD4^+$ induzidos por antígenos ambientais e próprios pode ser causa de doença inflamatória crônica. Agora se sabe que muitas doenças autoimunes são causadas por reações inflamatórias impulsionadas por linfócitos T $CD4^+$ (Tabela 6-6). Em algumas destas doenças autoimunes mediadas por linfócitos T, as células $CD8^+$ também podem estar envolvidas. De fato, em certas formas de reações mediadas por linfócitos T, especialmente aquelas que vêm após infecções virais, as células $CD8^+$ podem ser as células efetoras dominantes.

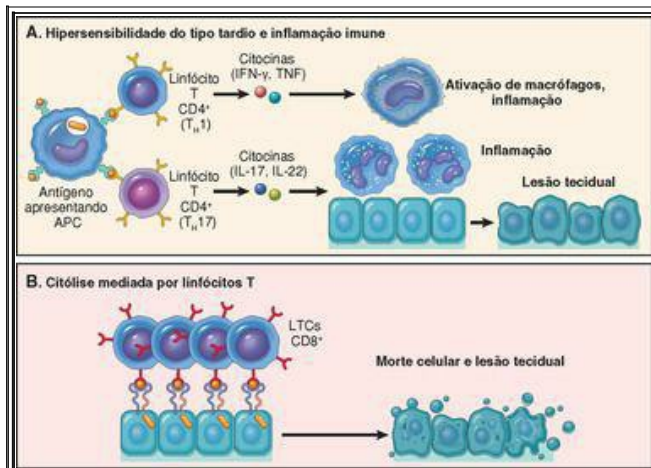


FIGURA 6-19

Mecanismos de reações de hipersensibilidade mediadas por linfócitos T (tipo IV). **A**, Reações de hipersensibilidade do tipo tardio, linfócitos T_H1 $CD4^+$ (e, algumas vezes, linfócitos T $CD8^+$, não mostradas) respondem a antígenos teciduais por secreção de citocinas que estimulam a inflamação e ativam fagócitos, levando à lesão tecidual. As células T_H17 $CD4^+$ contribuem para a inflamação, recrutando neutrófilos (e, em um menor grau, monócitos). **B**, Em algumas doenças, os linfócitos T citotóxicos $CD8^+$ (LTCs) matam diretamente as células teciduais. APC, Célula apresentadora de antígeno. Outras abreviações no texto.

TABELA 6-6 Exemplos de Hipersensibilidade Mediada por Linfócitos T (Tipo IV)

Doença	Especificidade dos Linfócitos T Patogênicos	Manifestações Clinicopatológicas
<i>Diabetes mellitus</i> tipo 1	Antígenos das células β das ilhotas pancreáticas (insulina, ácido glutâmico descarboxilase, outros)	Insulite (inflamação crônica nas ilhotas), destruição das células β ; diabetes
Esclerose múltipla	Antígenos proteicos na mielina do SNC (proteína básica da mielina, proteína proteolípídica)	Desmielinização do SNC com inflamação perivascular; paralisia, lesões oculares
Artrite reumatoide	Antígeno desconhecido na sinóvia articular (colágeno tipo II?); papel de anticorpos?	Artrite crônica com inflamação, destruição de cartilagem articular e osso
Doença de Crohn	Antígeno desconhecido; papel para bactérias comensais	Inflamação intestinal crônica, obstrução
Neuropatia periférica; síndrome de Guillain-Barré	Antígenos proteicos da mielina dos nervos periféricos	Neurite, paralisia
Hipersensibilidade de contato (dermatite)	Vários antígenos ambientais (p. ex., hera venenosa)	Inflamação da pele com bolhas

Reações dos Linfócitos T CD4⁺: Hipersensibilidade do Tipo Tardio e Inflamação Imune

As reações inflamatórias causadas por linfócitos T CD4⁺ foram inicialmente caracterizadas com base em *hipersensibilidade do tipo tardio (HTT)* a antígenos administrados exogenamente. Os mesmos eventos imunológicos são responsáveis por reações inflamatórias crônicas contra tecidos próprios. Em razão do papel central do sistema imune adaptativo em tal inflamação, algumas vezes é denominada *inflamação imune*. Células T_{H1} e T_{H17} contribuem para as doenças específicas de órgãos nas quais a inflamação é um aspecto proeminente da patologia.³⁶ A reação inflamatória associada às células T_{H1} é dominada por macrófagos ativados, e a desencadeada por células T_{H17} tem um componente maior de neutrófilos.

Os eventos celulares na hipersensibilidade mediada por linfócitos T consistem em uma série de reações nas quais as citocinas desempenham papéis importantes. As reações podem ser divididas nos seguintes estágios:

Proliferação e Diferenciação de Linfócitos T CD4⁺. Os linfócitos T CD4⁺ *naive* reconhecem peptídeos exibidos por células dendríticas e secretam IL-2, que funciona como fator de crescimento autócrino, estimulando a proliferação dos linfócitos T responsivos ao antígeno. A subsequente diferenciação dos linfócitos T estimulados pelo antígeno em células T_{H1} e T_{H17} é dirigida pelas citocinas produzidas por APCs na fase de ativação dos linfócitos T ([Fig. 6-13](#)).³⁶ Em algumas situações, as APCs (células dendríticas e macrófagos) produzem IL-12, que induz diferenciação de linfócitos T CD4⁺ no subgrupo T_{H1}. O IFN- γ produzido por estas células efetoras promove ainda mais desenvolvimento de T_{H1}, assim amplificando a reação. Se as APCs produzirem citocinas inflamatórias, como IL-1, IL-6 e uma parenta próxima de IL-12 chamada IL-23, estas funcionarão em colaboração com o fator transformador de crescimento β (TGF- β) (fabricado por muitos tipos de células), estimulando a diferenciação dos linfócitos T no subgrupo T_{H17}. Algumas das células efetoras diferenciadas entram na circulação e podem continuar na *pool* de memória de linfócitos T por longos períodos, algumas vezes anos.

Respostas dos Linfócitos T Efetores Diferenciados. Com a exposição repetida a um antígeno, linfócitos T previamente ativados reconhecem o antígeno exibido pelas APCs e respondem. As células T_{H1} secretam citocinas, principalmente IFN- γ , que são responsáveis por muitas das manifestações de hipersensibilidade do tipo tardio. Os macrófagos ativados pelo IFN- γ são alterados de vários modos; sua capacidade de fagocitar e de matar microrganismos aumenta acentuadamente; eles expressam mais moléculas da classe II do MHC na superfície, assim facilitando a apresentação dos antígenos; eles secretam TNE, IL-1 e quimiocinas, que promovem inflamação ([Cap. 2](#)); e eles produzem mais IL-12, assim amplificando a resposta de T_{H1}. Deste modo, os macrófagos ativados servem para eliminar o antígeno causador; se a ativação for mantida, resultarão inflamação e lesão tecidual contínuas.

As células T_H17 são ativadas por alguns antígenos microbianos e por autoantígenos nas doenças autoimunes. As células T_H17 ativadas secretam IL-17, IL-22, quimiocinas e várias outras citocinas. Coletivamente, estas citocinas recrutam neutrófilos e monócitos para a reação, promovendo inflamação. As células T_H17 também produzem IL-21, que amplifica a resposta de T_H17 .

O exemplo clássico de HTT é a *reação à tuberculina*, produzida pela injeção intracutânea de derivado proteico purificado (PPD, também chamado tuberculina), um antígeno contendo proteína do bacilo da tuberculose. Em um indivíduo previamente sensibilizado, o eritema e a infiltração do local aparecem em oito a 12 horas, chegam ao máximo em 24 a 72 horas e, daí em diante, desaparecem lentamente. Morfologicamente, a hipersensibilidade do tipo tardio caracteriza-se pelo acúmulo de células mononucleares, principalmente linfócitos $T\ CD4^+$ e macrófagos, em torno de vênulas, produzindo “formação de manguito” perivascular ([Fig. 6-20](#)). Nas lesões inteiramente desenvolvidas, as vênulas mostram acentuada hipertrofia endotelial, refletindo ativação endotelial mediada por citocinas.

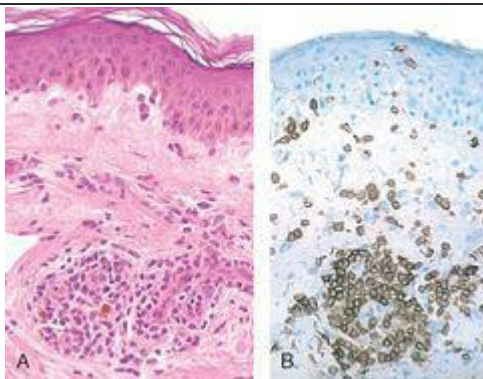


FIGURA 6-20

Reação de hipersensibilidade tardia na pele. **A**, Infiltração perivascular por linfócitos T e fagócitos mononucleares. **B**, Coloração por imunoperoxidase revela um infiltrado celular predominantemente perivascular que se marca positivamente com anticorpos específicos contra

CD4.

(Cortesia do Dr. Louis Pickler, Departamento de Patologia, Escola de Medicina da Universidade Texas Southwestern, Dallas, TX.)

Com certos antígenos persistentes ou não degradáveis, como os bacilos da tuberculose que colonizam os pulmões ou outros tecidos, o infiltrado perivascular é dominado por macrófagos ao longo de um período de duas ou três semanas. Os macrófagos ativados costumam sofrer uma transformação morfológica em células semelhantes às epiteliais e são então denominados *células epitelioides*. Uma agregação microscópica de células epitelioides, geralmente cercadas por um colar de linfócitos, é denominada *granuloma* (Fig. 6-21). Este padrão de inflamação, chamado *inflamação granulomatosa* (Cap. 2), associa-se tipicamente à forte ativação de linfócitos T com produção de citocinas (Fig. 6-22). Também pode ser causado por corpos estranhos que ativam macrófagos sem desencadear uma resposta imune adaptativa.

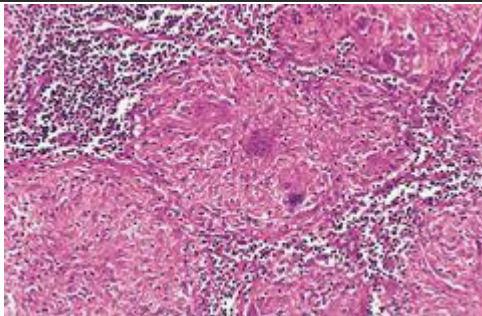


FIGURA 6-21

Inflamação granulomatosa. Corte de um linfonodo mostra vários granulomas, cada um composto por um agregado de células epitelioides e cercado por linfócitos. O granuloma no centro mostra várias células gigantes multinucleadas.

(Cortesia do Dr. Trace Worrell, Departamento de Patologia, Escola de Medicina da Universidade Texas Southwestern, Dallas, TX.)

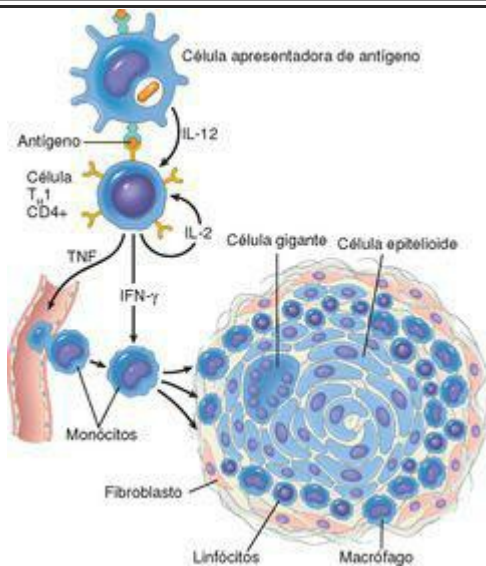


FIGURA 6-22

Mecanismos de formação de granuloma. Ilustração esquemática dos eventos que dão origem à formação de granulomas nas reações de hipersensibilidade celulares (tipo IV). Observe o papel desempenhado pelas citocinas. Abreviações no texto.

A *dermatite de contato* é um exemplo comum de lesão tecidual decorrente de reações de HTT. Pode ser provocada pelo contato com o uruchiol, o componente antigênico da hera venenosa ou carvalho venenoso, e apresenta-se como dermatite vesicular ([Fig. 6-23](#)).

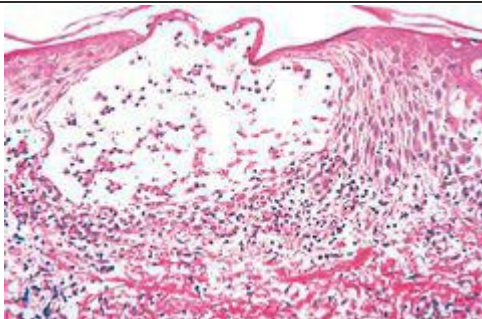


FIGURA 6-23

Dermatite de contato. A lesão mostra uma vesícula epidérmica com infiltrados mononucleares dérmicos e epidérmicos.

(Cortesia do Dr. Louis Pickler, Departamento de Patologia, Escola de Medicina da Universidade Texas Southwestern, Dallas, TX.)

Reações de Linfócitos T CD8⁺: Citotoxicidade Mediada por Células

Neste tipo de reação mediada por linfócitos T, os LTCs CD8⁺ matam células-alvo portadoras de antígeno. A destruição tecidual por LTCs pode ser importante componente de muitas doenças mediadas pelos linfócitos T, como o diabetes tipo 1. Os LTCs dirigidos contra antígenos de histocompatibilidade da superfície celular desempenham importante papel na rejeição de enxertos, o que será discutido adiante. Eles também desempenham um papel nas reações contra vírus. Em uma célula infectada por vírus, são exibidos peptídeos virais por moléculas da classe I do MHC, e o complexo é reconhecido pelo TCR dos linfócitos T CD8⁺. A morte das células infectadas leva à eliminação da infecção e é responsável pelo dano celular que acompanha a infecção (p. ex., hepatite viral). Os antígenos associados a tumores também são apresentados na superfície celular, e os LTCs estão envolvidos na rejeição de tumores ([Cap. 7](#)).

O principal mecanismo de morte dos alvos mediada pelos linfócitos T envolve *perforinas* e *granzimas*, mediadores pré-formados contidos nos grânulos lisossomo-*like* dos LTCs. [37](#) Os LTCs que reconhecem células-alvo secretam um complexo consistindo em perforina, granzimas e uma proteína chamada serglicina, que entra nas células-alvo por endocitose. No citoplasma das células-alvo, a perforina facilita a liberação das granzimas do complexo. As granzimas são proteases que clivam e ativam caspases, que induzem apoptose das células-alvo ([Cap. 1](#)). Os LTCs ativados também expressam ligante Fas, molécula esta com homologia para o TNF, que pode ligar-se ao Fas expresso nas células-alvo e desencadear apoptose.

Os linfócitos T CD8⁺ também produzem citocinas, notavelmente IFN- γ , e estão envolvidos em reações inflamatórias semelhantes à HTT, especialmente após infecções por vírus e exposição a alguns agentes sensibilizantes de contato.

DOENÇAS AUTOIMUNES

As reações imunes contra autoantígenos — *autoimunidade* — são causa importante de certas doenças no homem, estimando-se que afetem pelo menos 1% a 2% da população dos EUA. Um número cada vez maior de doenças tem sido atribuído à autoimunidade ([Tabela 6-7](#)). Podem ser encontrados autoanticorpos no soro de indivíduos aparentemente normais, particularmente nos grupos de idade mais alta. Além disso, também são formados autoanticorpos inócuos depois de dano ao tecido que podem servir a um papel fisiológico na remoção de produtos de degradação tecidual. Como então se define *autoimunidade patológica*? De um modo ideal, pelo menos três requisitos devem ser cumpridos antes que um distúrbio seja categorizado como verdadeiramente causado por autoimunidade: (1) a presença de uma reação imune específica para algum autoantígeno ou autotecido; (2) evidência de que tal reação não seja secundária a um dano tecidual, mas seja de significância patogênica primária; e (3) ausência de outra causa bem definida da doença. Também costuma ser usada a semelhança com modelos experimentais de autoimunidade comprovada para sustentar este mecanismo nas doenças humanas. Em razão da incerteza sobre os antígenos-alvo e a contribuição da autoimunidade “verdadeira”, estes distúrbios costumam ser agrupados como *doenças inflamatórias imunomediadas*. Este termo também enfatiza a importância da contribuição da inflamação crônica para a patogênese destas doenças.

TABELA 6-7 Doenças Inflamatórias Imunomediadas

DOENÇAS MEDIADAS POR ANTICORPOS E IMUNOCOMPLEXOS
Doenças autoimunes específicas de órgãos
Anemia hemolítica autoimune
Trombocitopenia autoimune
Miastenia grave
Doença de Graves
Síndrome de Goodpasture
Doenças autoimunes sistêmicas
Lúpus eritematoso sistêmico (LES)
Doenças causadas por autoimunidade ou por reações a antígenos microbianos
Poliarterite nodosa
DOENÇAS MEDIADAS POR LINFÓCITOS T

Doenças autoimunes específicas de órgãos
Diabetes mellitus tipo 1
Esclerose múltipla
Doenças autoimunes sistêmicas
Artrite reumatoide*
Esclerose sistêmica*
Síndrome de Sjögren*
Doenças causadas por autoimunidade ou por reações a antígenos microbianos
Doença inflamatória intestinal (doença de Crohn, colite ulcerativa)
Miopatias inflamatórias
* Os anticorpo também podem desempenhar um papel nestas doenças.

As manifestações clínicas de distúrbios autoimunes são extremamente variadas. De um lado, estão as afecções nas quais as respostas imunes são dirigidas contra um único órgão ou tecido, resultando em *doença específica de um órgão*, e, do outro lado, estão as doenças nas quais as reações autoimunes são contra antígenos generalizados, resultando em *doença sistêmica ou generalizada*. Exemplos de autoimunidade específica de um órgão são o *diabetes mellitus* tipo I, no qual linfócitos T autorreativos e anticorpos são específicos para as células β das ilhotas pancreáticas, e a esclerose múltipla, na qual linfócitos T autorreativos reagem contra a mielina da parte central do sistema nervoso. O melhor exemplo de doença autoimune sistêmica é o LES, no qual diversos anticorpos dirigidos contra o DNA, as plaquetas, as hemácias e complexos de proteína-fosfolípidios resultam em lesões generalizadas em todo o corpo. Na parte média do espectro, incide a síndrome de Goodpasture, na qual anticorpos contra as membranas basais do pulmão e rim induzem lesões destes órgãos.

É óbvio que a autoimunidade resulta da perda de autotolerância e então surge a pergunta de como isto acontece. Antes de procurarmos respostas para esta pergunta, vamos analisar os mecanismos de tolerância imunológica a autoantígenos.

Tolerância Imunológica

A tolerância imunológica é o fenômeno de falta de responsividade a um antígeno em decorrência da exposição dos linfócitos àquele antígeno. Autotolerância refere-se à falta de responsividade aos próprios antígenos do indivíduo e sustenta nossa capacidade de viver em harmonia com nossas células e tecidos. Estão sendo constantemente gerados linfócitos com receptores capazes de reconhecer autoantígenos, e estas células têm de ser eliminadas ou inativadas assim que reconheçam os antígenos para impedir que causem dano. Os mecanismos de autotolerância

podem ser classificados, de maneira ampla, em dois grupos: tolerância central e tolerância periférica ([Fig. 6-24](#)), [3839](#) and [40](#) Cada um deles será considerado de maneira breve.

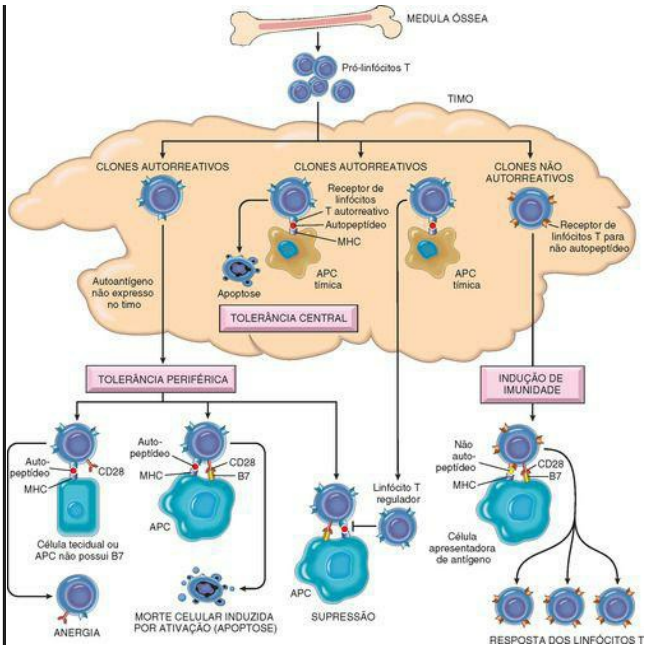


FIGURA 6-24

Mecanismos de tolerância imunológica. Ilustração esquemática dos mecanismos de tolerância central e periférica a autoantígenos, mostrados para linfócitos T CD4⁺. APC, Célula apresentadora de antígeno. Outras abreviações no texto.

Tolerância Central. Neste processo, clones imaturos de linfócitos T e B autorreativos que

reconhecem autoantígenos durante sua maturação nos órgãos linfoides centrais (ou geradores) (o timo para os linfócitos T e a medula óssea para os linfócitos B) são mortos ou se tornam inofensivos. ⁴¹ Os mecanismos de tolerância central dos linfócitos T e B mostram algumas semelhanças e diferenças.

Nos linfócitos T em desenvolvimento, rearranjos aleatórios de genes somáticos geram diversos TCRs. Tal geração de TCRs independente de antígenos produz muitos linfócitos que expressam receptores de alta afinidade para autoantígenos. Quando linfócitos imaturos encontram os antígenos no timo, as células morrem por apoptose. Este processo, chamado *seleção negativa* ou *deleção*, é responsável pela eliminação de muitos linfócitos autorreativos do *pool* de linfócitos. Uma ampla variedade de antígenos proteicos autólogos, inclusive os antígenos que se pensa ficarem restritos aos tecidos periféricos, é processada e apresentada por células apresentadoras de antígenos tímicas em associação a moléculas do auto-MHC e pode, portanto, ser reconhecida por linfócitos T potencialmente autorreativos. Uma proteína chamada AIRE (reguladora autoimune) estimula a expressão de alguns autoantígenos “restritos aos tecidos periféricos” no timo e, deste modo, é crítica para a deleção de linfócitos T imaturos específicos para estes antígenos. ⁴² Mutações no gene *AIRE* são a causa de uma poliendocrinopatia autoimune (Cap. 24). Na linhagem de linfócitos T CD4⁺, algumas das células que veem autoantígenos no timo não morrem, mas se desenvolvem até linfócitos T reguladores (descritos adiante).

Quando linfócitos B em desenvolvimento reconhecem fortemente autoantígenos na medula óssea, muitos deles reativam a aparelhagem de rearranjo genético dos receptores antigênicos e começam a expressar novos receptores antigênicos, não específicos para autoantígenos. Este processo é chamado *edição de receptores*; estima-se que um quarto a metade de todos os linfócitos B no corpo possam ter sido submetidos à edição de receptores durante sua maturação. ⁴³ Se não ocorrer a edição de receptores, as células autorreativas sofrerão apoptose, deste modo eliminando linfócitos potencialmente perigosos do *pool* maduro.

A tolerância central, contudo, está longe de ser perfeita. Nem todos os autoantígenos podem estar presentes no timo e, por isso, os linfócitos T que portam receptores para tais autoantígenos escapam para a periferia. Há um “deslize” semelhante no sistema de linfócitos B. Linfócitos autorreativos que escapam à seleção negativa podem infligir lesão tecidual, a menos que sejam deletados ou barrados nos tecidos periféricos.

Tolerância Periférica. Vários mecanismos silenciam linfócitos T e B potencialmente autorreativos nos tecidos periféricos; estes são mais bem definidos para os linfócitos T. ⁴⁰ Os mecanismos incluem os seguintes:

Anergia: Refere-se à inativação funcional prolongada ou irreversível de linfócitos, inclusive pelo encontro com antígenos sob certas condições. ⁴⁴ Discutimos anteriormente que a ativação de linfócitos T específicos de antígenos exige dois sinais: reconhecimento de antígeno peptídico associado a moléculas do auto-MHC na superfície de APCs e um conjunto de sinais coestimuladores (“segundos sinais”) das APCs. Estes segundos sinais são fornecidos por certas moléculas associadas aos linfócitos T, como CD28, que se ligam aos seus ligantes (os coestimuladores B7-1 e B7-2) nas APCs. Se o antígeno for apresentado por

células que não portam os coestimuladores, será transmitido um sinal negativo, e a célula se tornará anérgica (Fig. 6-24). Como as moléculas coestimuladoras não se expressam ou o fazem de modo fraco nas células dendríticas em repouso dos tecidos normais, o encontro entre linfócitos T autorreativos e seus autoantígenos específicos exibidos por estas células dendríticas pode levar à anergia. Foram demonstrados dois mecanismos de anergia dos linfócitos T em vários sistemas experimentais. No primeiro deles, as células perdem sua capacidade de desencadear sinais bioquímicos do complexo TCR, em parte pela ativação de ligases de ubiquitina e degradação proteolítica de proteínas sinalizadoras associadas aos receptores.

⁴⁵No segundo, linfócitos T que reconhecem autoantígenos recebem um sinal inibitório dos receptores estruturalmente homólogos a CD28, mas que servem a funções opostas. Dois destes receptores inibitórios são CTLA-4, que (como CD28) também se liga a moléculas B7, e PD-1, que se liga a dois ligantes expressos em ampla variedade de células.

⁴⁶É ainda uma pergunta intrigante como os linfócitos T escolhem usar CD28 para reconhecer moléculas B7 e ser ativados ou CTLA-4 para reconhecer as mesmas moléculas B7 e ficar anérgicos, e, para tal pergunta, não foram encontradas respostas claras. Todavia, foi estabelecida a importância destes mecanismos inibitórios pela verificação de que camundongos, nos quais o gene que codifica CTLA-4 ou PD-1 é anulado, desenvolvem doenças autoimunes. Além disso, polimorfismos no gene *CTLA4* associam-se a algumas doenças endócrinas autoimunes no homem. É interessante observar que alguns tumores e vírus podem ter evoluído para usar as mesmas vias de regulação imune para fugir ao ataque imune.

A anergia também afeta linfócitos B maduros em tecidos periféricos. Acredita-se que, se os linfócitos B encontrarem autoantígeno em tecidos periféricos, especialmente na ausência de linfócitos T auxiliares específicos, os linfócitos B se tornarão incapazes de responder a uma subsequente estimulação antigênica e poderão ser excluídos dos folículos linfoides, resultando em sua morte.

Supressão por linfócitos T reguladores: Uma população de linfócitos T chamada *linfócitos T reguladores* desempenha papel importante em prevenir reações imunes contra

autoantígenos. ⁴⁷Os linfócitos T reguladores desenvolvem-se principalmente no timo, em decorrência do reconhecimento de autoantígenos (Fig. 6-24), mas também podem ser induzidos nos tecidos linfoides periféricos. Os linfócitos T reguladores mais bem definidos são as células CD4⁺ que constitutivamente expressam CD25, a cadeia α do receptor de IL-2, e um fator de transcrição da família *forkhead*, chamado Foxp3. IL-2 e Foxp3 são necessários para o desenvolvimento e manutenção de linfócitos T reguladores CD4⁺ funcionais. ⁴⁸Mutações de *Foxp3* resultam em grave autoimunidade no homem e no camundongo; no homem, estas mutações são a causa de uma doença autoimune sistêmica chamada IPEX (de desregulação imune, poliendocrinopatia e enteropatia ligadas a X). Em camundongos, a anulação do gene que codifica IL-2 ou o α ou β do receptor de IL-2 também resulta em grave autoimunidade em múltiplos órgãos, porque IL-2 é essencial para a manutenção dos linfócitos T reguladores. Recentes estudos de associação no genoma todo revelaram que os polimorfismos no gene *CD25* se associavam à esclerose múltipla e a outras doenças autoimunes, levantando a possibilidade de um defeito nos linfócitos T reguladores que contribua para estas doenças. Ainda não foram completamente definidos os mecanismos pelos quais os linfócitos T reguladores suprimem as respostas imunes. A atividade inibitória destas células pode ser mediada pela secreção de citocinas

imunossupressoras, como a IL-10 e o TGF- β , que inibem a ativação de linfócitos e as funções efetoras.

Deleção pela morte celular induzida pela ativação: Os linfócitos T CD4⁺ que reconhecem autoantígenos podem receber sinais que promovam sua morte por apoptose. Este processo tem sido chamado morte celular induzida por ativação porque é consequência da ativação dos linfócitos T. Foram propostos dois mecanismos de morte celular induzida pela ativação, com base em estudos de camundongos. ⁴⁹ Postula-se que, se os linfócitos T reconhecerem autoantígenos, poderão expressar um membro pró-apoptótico da família Bcl, chamado Bim, sem membros antiapoptóticos da família, como Bcl-2 e Bcl-x (cuja indução exige o conjunto inteiro de sinais para ativação de linfócitos). Bim sem oposição desencadeia apoptose pela via mitocondrial ([Cap. 1](#)). Um segundo mecanismo de morte induzida por ativação de linfócitos T e B envolve o sistema de ligantes Fas-Fas. Os linfócitos, bem como muitas outras células, expressam Fas (CD95), um membro da família de receptores TNF. FasL, uma proteína da membrana estruturalmente homóloga à citocina TNF, é expressa principalmente em linfócitos T ativados. O envolvimento de Fas por FasL induz apoptose de linfócitos T ativados pela via ao receptor de morte ([Cap. 1](#)). Postula-se que, se os autoantígenos envolverem receptores antigênicos de linfócitos T específicos para autoantígenos, Fas e FasL serão coexpressos, levando à eliminação das células por meio de apoptose mediada por Fas ([Fig. 6-24](#)). Linfócitos B autorreativos também podem ser deletados por FasL nos linfócitos T que envolvem Fas nos linfócitos B. A importância deste mecanismo na deleção periférica de linfócitos autorreativos é destacada por duas raças de camundongos mutantes naturais de Fas ou FasL. Ambas as raças de camundongos desenvolvem uma doença autoimune que se assemelha ao LES humano, associada a uma linfoproliferação generalizada. No homem, uma doença semelhante é causada por mutações no gene *FAS*; é chamada síndrome linfoproliferativa autoimune. ⁵⁰

Alguns antígenos são escondidos (sequestrados) do sistema imune porque os tecidos em que estes antígenos se localizam não se comunicam com o sangue e a linfa. Deste modo, autoantígenos nestes tecidos não induzem tolerância, mas deixam de desencadear respostas imunes e são essencialmente ignorados pelo sistema imune. Acredita-se que seja este o caso do testículo, do olho e do cérebro, todos os quais são chamados *locais com privilégios imunes* porque é difícil induzir respostas imunes a antígenos introduzidos nestes pontos. Se os antígenos destes tecidos forem liberados, por exemplo, em consequência de trauma ou infecção, o resultado poderá ser uma resposta imune que leve à inflamação e lesão prolongadas do tecido. Este é o mecanismo postulado para a orquite e a uveíte pós-traumáticas.

Suscetibilidade genética



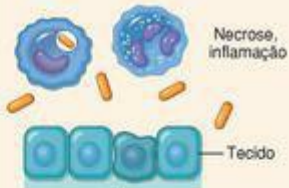
Genes de suscetibilidade

Falha da autotolerância



Linfócitos autorreativos

Infeção, dano tecidual



Necrose, inflamação

Tecido

Ativação das APCs teciduais

Influxo de linfócitos autorreativos nos tecidos

Ativação de linfócitos autorreativos

Lesão tecidual:
doença autoimune

FIGURA 6-25.

Patogenia da autoimunidade. A autoimunidade resulta de múltiplos fatores, inclusive de genes de suscetibilidade que podem interferir com a autotolerância e desencadeantes ambientais (lesão tecidual, inflamação) que promovem entrada de linfócitos nos tecidos, ativação de linfócitos autorreativos e dano tecidual.

Mecanismos de Autoimunidade: Princípios Gerais

A autoimunidade origina-se de uma combinação da herança de genes de suscetibilidade, que podem contribuir para a quebra da autotolerância, e desencadeantes ambientais, como infecções e lesões teciduais, que promovem a ativação de linfócitos autorreativos (Fig. 6-24). [51-52](#) Em geral, estas influências genéticas e ambientais conspiram para criar um desequilíbrio entre os mecanismos de controle que normalmente funcionam para impedir a autorreatividade e as vias que levam à geração e ativação de linfócitos efetores patogênicos. Na seção a seguir, discutiremos como fatores genéticos e outros contribuem para o desenvolvimento de autoimunidade.

Papel dos Genes de Suscetibilidade. Sabe-se, há décadas, que a autoimunidade tem um componente genético. A incidência da doença é maior em gêmeos de indivíduos afetados do que na população geral e maior em gêmeos monozigóticos do que nos dizigóticos. *A maioria das doenças autoimunes é de distúrbios multigênicos complexos.* [5354](#) and [55](#) Entre os genes reconhecidamente associados à autoimunidade, a maior contribuição é a dos genes do HLA. O conceito da associação do HLA a doenças já foi mencionado ([Tabela 6-1](#)). Embora esta associação tenha ficado bem estabelecida há muitos anos, continuam obscuros os mecanismos subjacentes. Postula-se que a presença de alelos do MHC em particular afete a seleção negativa de linfócitos T no timo ou o desenvolvimento de linfócitos T reguladores, mas há pouca prova para as duas possibilidades. Deve-se destacar que muitos indivíduos normais herdaram alelos do MHC associados a doenças em populações de pacientes, e as moléculas normais do MHC são

capazes de apresentar autoantígenos. Portanto, a presença de alelos do MHC em particular não é, por si mesma, a causa da autoimunidade.

Estudos de associação no genoma inteiro ([Cap. 5](#)) têm mostrado que múltiplos genes não MHC se associam a várias doenças autoimunes. Alguns destes genes são específicos para doenças, porém muitas das associações são vistas em múltiplos distúrbios, sugerindo que os produtos destes genes afetem mecanismos gerais de regulação imune e autotolerância. Três associações genéticas recentemente descritas são especialmente interessantes. Polimorfismos em um gene chamado *PTPN-22*, que codifica uma proteína tirosina fosfatase, associam-se à artrite reumatoide, ao diabetes tipo 1 e a várias outras doenças autoimunes. [56](#) Como estes distúrbios têm uma prevalência razoavelmente alta (especialmente a artrite reumatoide), *diz-se que o PTPN-22 é o gene mais frequentemente implicado na autoimunidade*. Postula-se que as variantes associadas a doenças codifiquem uma fosfatase funcionalmente defeituosa, incapaz de controlar inteiramente a atividade de tirosina quinases, que estão envolvidas em muitas respostas dos linfócitos. A resultante é a ativação excessiva dos linfócitos. Polimorfismos no gene para *NOD-2* se associam à doença de Crohn, uma forma de doença inflamatória intestinal, especialmente em certas populações étnicas. [57](#) *NOD-2* é um sensor citoplasmático de micróbios, expresso em células epiteliais e muitas outras. De acordo com uma hipótese, a variante associada a doenças é ineficaz para sentir micróbios intestinais, resultando na entrada de bactérias comensais normalmente bem toleradas e respostas inflamatórias crônicas contra elas. Os genes que codificam a cadeia *α do receptor da IL-2 (CD25)* e *do receptor da IL-7* se associam à esclerose múltipla e a outras doenças autoimunes. Estas citocinas podem controlar a manutenção dos linfócitos T reguladores. Embora estas associações genéticas estejam começando a revelar indícios interessantes sobre a patogênese, ainda precisam ser estabelecidas as ligações entre os genes, as funções de suas proteínas codificadas e as doenças.

Já mencionamos que, no camundongo e no homem, *knockouts* e mutações naturais afetando vários genes individuais resultam em autoimunidade. Estes genes incluem *AIRE*, *CTLA4*, *PDI*, *Fas*, *FasL* e *IL2* e seu receptor *CD25*. Além disso, os linfócitos B expressam um receptor Fc que reconhece anticorpos IgG ligados a antígenos e desliga a produção de anticorpos (um mecanismo normal de *feedback* negativo). *Knockout* deste receptor resulta em autoimunidade, presumivelmente porque os linfócitos B já não podem ser controlados. Estes exemplos são muito informativos sobre as vias de autotolerância e a regulação imune, mas as doenças causadas por estas mutações genéticas simples são raras e não representativas dos distúrbios autoimunes comuns.

Papel das Infecções. Muitas doenças autoimunes se associam a infecções, e as reativações clínicas costumam ser precedidas por pródromos infecciosos. Têm sido postulados dois mecanismos para explicar a ligação entre infecções e autoimunidade ([Fig. 6-26](#)). O primeiro é que as infecções podem regular para cima a expressão de coestimuladores nas APCs. Se estas células estiverem apresentando autoantígenos, o resultado poderá ser um colapso da anergia e ativação de linfócitos T específicos para os autoantígenos. O segundo é que alguns micróbios podem expressar antígenos que têm as mesmas sequências de aminoácidos que os autoantígenos. Respostas imunes contra os antígenos microbianos podem resultar na ativação de linfócitos autorreativos. Este fenômeno é chamado *mimetismo molecular*. Um exemplo claro de tal mimetismo é a cardiopatia reumática, na qual anticorpos contra proteínas estreptocócicas

reagem de modo cruzado com proteínas do miocárdio e causam miocardite ([Cap. 12](#)). Entretanto, também pode estar envolvido um mimetismo molecular mais sutil nas doenças autoimunes clássicas.

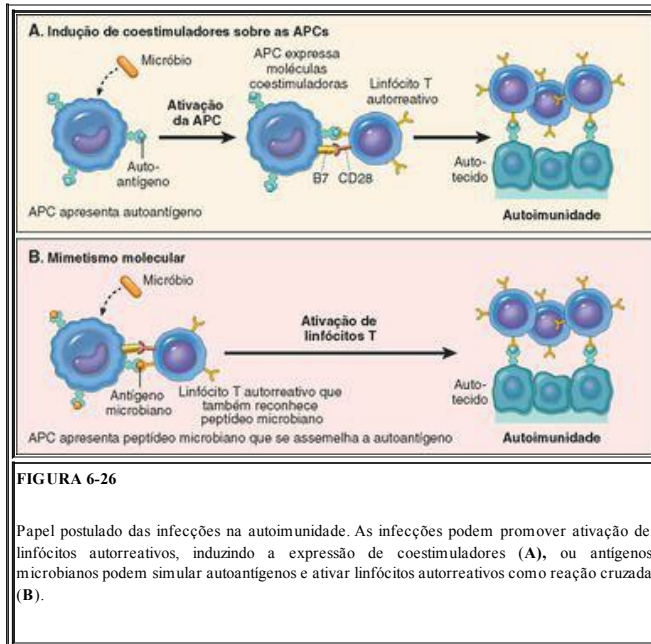


FIGURA 6-26

Papel postulado das infecções na autoimunidade. As infecções podem promover ativação de linfócitos autorreativos, induzindo a expressão de coestimuladores (A), ou antígenos microbianos podem simular autoantígenos e ativar linfócitos autorreativos como reação cruzada (B).

Micróbios podem induzir outras anormalidades que promovam reações autoimunes. Alguns vírus, como o vírus de Epstein-Barr (EBV) e o HIV, causam ativação de linfócitos B policlonais, o que pode resultar na produção de autoanticorpos. A lesão tecidual, que é comum nas infecções, pode liberar autoantígenos e alterar estruturalmente autoantígenos, de modo que sejam capazes de ativar linfócitos T que não sejam tolerantes a estes novos antígenos modificados. As infecções

podem induzir a produção de citocinas que recrutam linfócitos, incluindo linfócitos potencialmente autorreativos, para locais de autoantígenos.

Embora o papel das infecções em desencadear autoimunidade tenha recebido muita atenção, recentes estudos epidemiológicos sugerem que a incidência de doenças autoimunes esteja aumentando nos países desenvolvidos à medida que as infecções estão sendo mais bem controladas. Em alguns modelos animais (p. ex., de diabetes tipo 1), as infecções reduzem grandemente a incidência de doença. Deste modo, *paradoxalmente, as infecções podem proteger contra algumas doenças autoimunes*. [58](#) Os mecanismos subjacentes são obscuros; uma possibilidade intrigante é que as infecções promovam baixo nível de produção de IL-2 e isto seja essencial para manter os linfócitos T reguladores.

Características Gerais das Doenças Autoimunes

As doenças causadas por autoimunidade têm algumas características gerais importantes.

Uma vez induzida a doença autoimune, ela tende a ser progressiva, algumas vezes com recidivas e remissões esporádicas, e a lesão torna-se inexorável. Uma razão para isto é que o sistema imune contém muitas alças de amplificação intrínsecas que permitem que pequeno número de linfócitos antígeno-específicos cumpra sua tarefa de erradicar infecções complexas. Quando a resposta é inadequadamente dirigida contra os próprios tecidos, exatamente os mesmos mecanismos de amplificação exacerbam a lesão. Outra razão para a persistência e progressão da doença autoimune é o fenômeno da *propagação de epítopos*. Infecções e até a resposta autoimune inicial podem lesar tecidos, liberar autoantígenos e expor os epítopos dos antígenos que normalmente ficam ocultos do sistema imune. O resultado é a ativação contínua dos linfócitos que reconhecem estes epítopos previamente escondidos; já que estes epítopos não foram expressos normalmente, os linfócitos não se tornaram tolerantes a eles. A ativação de tais linfócitos T autorreativos é denominada propagação de epítopos porque a resposta imune “se propaga” a epítopos que inicialmente não eram reconhecidos. [59](#)

As manifestações clínicas e patológicas de uma doença autoimune são determinadas pela natureza da resposta imune subjacente. As respostas de T_H1 associam-se à reação inflamatória destrutiva rica em macrófagos e à produção de anticorpos que causam lesão tecidual por ativação do complemento e ligação a receptores Fc. Acredita-se que as respostas de T_H17 sejam subjacentes a lesões inflamatórias dominadas por neutrófilos, bem como monócitos.

Diferentes doenças autoimunes mostram substanciais sobreposições clínicas, patológicas e sorológicas. Por esta razão, costuma ser um desafio fazer a classificação fenotípica precisa destes distúrbios.

Com este fundo, podemos prosseguir para uma discussão de doenças autoimunes específicas. A [Tabela 6-7](#) relaciona distúrbios autoimunes sistêmicos e específicos de órgãos. As doenças sistêmicas tendem a envolver vasos e tecidos conjuntivos e, portanto, costumam ser classificadas como *doenças vasculares do colágeno*. Nosso foco aqui está sobre as doenças autoimunes sistêmicas prototípicas; os distúrbios específicos de órgãos são cobertos em outras partes do livro.

LÚPUS ERITEMATOSO SISTÊMICO (LES)

O LES é o protótipo de uma doença multissistêmica de origem autoimune e caracteriza-se por um vasto conjunto de autoanticorpos, particularmente anticorpos antinucleares ou fatores antinúcleo (FANs). *Agudo ou insidioso em seu início, é uma doença crônica, remitente e recidivante, muitas vezes febril, caracterizada principalmente por lesões da pele, das articulações, do rim e das serosas.* Virtualmente, qualquer outro órgão no corpo, contudo, também pode ser afetado. A apresentação clínica do LES é tão variável, que o American College of Rheumatology estabeleceu um conjunto complexo de critérios para este transtorno ([Tabela 6-8](#)). O LES é uma doença razoavelmente comum, com uma prevalência que pode chegar a 1 em 2.500 em certas populações. ⁶⁰ Semelhantemente a muitas doenças autoimunes, o LES afeta predominantemente mulheres, com uma frequência de 1 em 700 entre mulheres na idade fértil e uma proporção feminino-masculina de 9:1. Em comparação, a proporção feminino-masculina é de apenas 2:1 para doença que se desenvolva durante a infância ou depois da idade de 65 anos. A prevalência da doença é 2-3 vezes mais alta em negros e hispânicos do que em brancos. Embora o LES geralmente comece na terceira e quarta décadas, pode manifestar-se em qualquer idade, até mesmo na infância.

TABELA 6-8 Critérios Revisados de 1997 para Classificação de Lúpus Eritematoso Sistêmico*
Extraída de Tan EM et al. The revised criteria for the classification of systemic lupus erythematosus. *Arthritis Rheum* 25:1271, 1982; e Hochberg MC: Updating the American College of Rheumatology revised criteria for the classification of systemic lupus erythematosus. *Arthritis Rheum* 40:1725, 1997. © 1997

Critério	Definição
1. Exantema zigomático	Eritema fixo plano ou elevado sobre as eminências zigomáticas, tendendo a poupar os sulcos nasolabiais
2. Exantema discoide	Placas eritematosas elevadas com descamação ceratótica aderente e tamponamento folicular; podem ocorrer cicatrizes atróficas em lesões mais antigas
3. Fotossensibilidade	Exantema decorrente de reação incomum à luz do sol por história do paciente ou por observação do médico
4. Úlceras orais	Ulceração oral ou nasofaríngea, geralmente indolor, observada por um médico
5. Artrite	Artrite não erosiva envolvendo duas ou mais articulações, caracterizada por dor à palpação, edema ou derrame
	Pleurite — história convincente de dor pleurítica ou atrito

6. Serosite	auscultado por médico ou evidência de derrame pleural ou Pericardite — documentada por eletrocardiograma ou atrito ou evidência de derrame pericárdico
7. Transtorno renal	Proteinúria persistente > 0,5 g/dL ou > 3 se a quantificação não for feita Cilindros celulares — podem ser de hemácias, hemoglobina, granulares, tubulares ou mistos
8. Transtorno neurológico	Crises convulsivas — na ausência de drogas causadoras ou desarranjos metabólicos conhecidos (p. ex., uremia, cetoacidose ou desequilíbrio eletrolítico) ou Psicose — na ausência de drogas causadoras ou desarranjos metabólicos conhecidos (p. ex., uremia, cetoacidose ou desequilíbrio eletrolítico)
9. Transtorno hematológico	Anemia hemolítica — com reticulocitose ou Leucopenia — < $4,0 \times 10^9$ células/L (4.000 células/mm ³) no total em duas ou mais ocasiões ou Linfopenia — < $1,5 \times 10^9$ células/L (1.500 células/mm ³) em duas ou mais ocasiões ou Trombocitopenia — < 100×10^8 células/L (100×10^3 células/mm ³) na ausência de drogas causadoras
10. Transtorno imunológico	Anticorpo anti-DNA contra DNA nativo em título anormal ou Anti-Sm — presença de anticorpo contra antígeno nuclear sm ou Achado positivo de anticorpos antifosfolipídios com base em (1) nível sérico anormal de anticorpos anticardiolipina IgG ou IgM, (2) teste positivo para anticoagulante do lúpus, usando urn teste-padrão, ou (3), teste sorológico falso-positivo para sífilis sabidamente positivo há pelo menos 6 meses e confirmado por imobilização negativa do <i>Treponema pallidum</i> ou teste de absorção de anticorpo treponêmico fluorescente
11. Fator antinuclear	Título anormal de fator antinuclear por imunofluorescência ou uma prova equivalente em qualquer ponto no tempo e na ausência de drogas que sabidamente estejam associadas à síndrome do lúpus induzido por drogas

* Esta classificação com base em 11 critérios foi proposta com a finalidade de identificar

com coloração, com base em 11 critérios, e propõe com a finalidade de reconhecer pacientes nos estudos clínicos. Diz-se que uma pessoa tem lúpus eritematoso sistêmico se 4 ou mais dos 11 critérios estiverem presentes, sequencialmente ou simultaneamente, durante qualquer período de observação.

Extraída de Tan EM et al: The revised criteria for the classification of systemic lupus erythematosus. *Arthritis Rheum* 25:1271, 1982; e Hochberg MC: Updating the American College of Rheumatology revised criteria for the classification of systemic lupus erythematosus. *Arthritis Rheum* 40:1725, 1997.

Espectro de Autoanticorpos no LES

A marca de autenticidade da doença é a produção de autoanticorpos. Alguns anticorpos reconhecem diversos componentes nucleares e citoplasmáticos da célula que não são específicos de órgãos e nem da espécie, e outros se voltam contra antígenos da superfície celular das células do sangue. À parte de seu valor no diagnóstico e tratamento de pacientes com LES, estes anticorpos não têm grande significância patogênica, como, por exemplo, na glomerulonefrite mediada por imunocomplexos tão típica da doença. [61-62](#)

Os anticorpos ou fatores antinucleares são dirigidos contra antígenos nucleares (FANs) e podem ser agrupados em quatro categorias: [63](#) (1) anticorpos contra o DNA, (2) anticorpos contra histonas, (3) anticorpos contra proteínas não histonas ligadas ao RNA e (4) anticorpos contra antígenos nucleolares. A [Tabela 6-9](#) relaciona vários FANs e sua associação ao LES, bem como a outras doenças autoimunes que serão discutidas posteriormente. O método mais amplamente usado para detectar FANs é a imunofluorescência indireta, que pode identificar anticorpos que se ligam a vários antígenos nucleares, inclusive DNA, RNA e proteínas (coletivamente chamados *FANs genéricos*). O padrão de fluorescência nuclear sugere o tipo de anticorpo presente no soro do paciente. São reconhecidos quatro padrões básicos:

Coloração nuclear homogênea ou difusa geralmente reflete anticorpos contra cromatina, histonas e, ocasionalmente, DNA de cadeia dupla.

Padrões de *coloração na orla ou periférica* são mais frequentemente indicativos de anticorpo contra DNA de cadeia dupla.

Padrão pontilhado refere-se à presença de pontilhados uniformes ou com tamanhos variáveis. Este é um dos padrões de fluorescência mais comumente observados e, portanto, o menos específico. Reflete a presença de anticorpos contra constituintes nucleares não DNA. Exemplos incluem antígeno Sm, ribonucleoproteína e antígenos reativos SS-A e SS-B ([Tabela 6-9](#)).

Padrão nucleolar refere-se à presença de alguns pontos distintos de fluorescência no interior do núcleo e representa anticorpos contra o RNA. Este padrão é relatado mais frequentemente em pacientes com esclerose sistêmica.

Natureza do Antígeno	Sistema de Anticorpos	Doença, % Positivos					
		LES	LE Induzido por Drogas	Esclerose Sistêmica — Difusa	Esclerodermia Limitada — CREST	Síndrome de Sjögren	Miop Inflar
Muitos antígenos nucleares (DNA, RNA, proteínas)	FAN genérico (IF indireta)	> 95	> 95	70–90	70–90	50–80	40
DNA nativo	Anti-Dna de dupla fita	40-60	< 5	< 5	< 5	< 5	
Histonas	Anti-histona	50-70	> 95	< 5	< 5	< 5	
Proteínas centrais de pequenas partículas de RNP nuclear (antígeno Smith)	Anti-Sm	20-30	< 5	< 5	< 5	< 5	
RNP (U1RNP)	RNP nuclear	30-40	< 5	15	10	< 5	
RNP	SS-A (Ro)	30-50	< 5	< 5	< 5	70-95	
RNP	SS-B (La)	10-15	< 5	< 5	< 5	60-90	
DNA topoisomerase I	Scl-70	< 5	< 5	28-70	10-18	< 5	
Proteínas centroméricas	Anticentrômero	< 5	< 5	22-36	90	< 5	
Histidil-RNAt sintetase	Jo-1	< 5	< 5	< 5	< 5	< 5	

FAN, fator antinuclear; IF, imunofluorescência; LE, lúpus eritematoso; RNP, ribonucleoproteína lúpus eritematoso sistêmico.

Os padrões de fluorescência não são absolutamente específicos do tipo de anticorpo e, como podem estar presentes muitos autoanticorpos, são frequentes as combinações de padrões. *O teste da imunofluorescência para FANs é sensível porque é positivo virtualmente em todos os pacientes com LES, mas não é específico porque pacientes com outras doenças autoimunes também têm frequentemente um escore positivo (Tabela 6-9).* Além disso, aproximadamente 5% a 15% dos indivíduos normais têm baixos títulos destes anticorpos, e a incidência aumenta com a idade. *Os anticorpos contra DNA de cadeia dupla e o chamado antígeno Smith (Sm) virtualmente são o diagnóstico de LES.*⁶⁴

Além dos FANs, os pacientes com lúpus têm uma grande variedade de outros autoanticorpos. Alguns se dirigem contra as células do sangue, como as hemácias, as plaquetas e os linfócitos; outros reagem como proteínas em complexo com fosfolípidios. Nos últimos anos, tem havido muito interesse nos chamados *anticorpos antifosfolípidios*. Estão presentes em 40% a 50% dos pacientes com lúpus. São, na verdade, dirigidos contra epitopos de proteínas plasmáticas que são reveladas quando as proteínas estão em complexo com fosfolípidios. Estão incluídas entre estas proteínas a protrombina, a anexina V, a β_2 -glicoproteína I, a proteína S e a proteína C.⁶⁵ *Os anticorpos contra o complexo fosfolípido- β_2 -glicoproteína também se ligam ao antígeno cardiolipina, usado na sorologia para sífilis e, portanto, os pacientes com lúpus podem ter um resultado falso-positivo para sífilis.* Alguns destes anticorpos interferem com os testes de coagulação *in vitro*, como o tempo de tromboplastina parcial. Portanto, estes anticorpos algumas vezes são denominados *anticoagulante do lúpus*. Apesar de terem um anticoagulante circulante que retarda a coagulação *in vitro*, estes pacientes têm complicações associadas a um *estado hipercoagulável*.⁶⁶ Têm trombozes venosas e arteriais, que podem se associar a abortamentos espontâneos recorrentes e a isquemia cerebral ou ocular focal. Esta constelação de características clínicas associadas ao lúpus é denominada *síndrome do anticorpo antifosfolípido secundária*. A patogênese da trombose, nestes pacientes, é desconhecida; possíveis mecanismos são discutidos no [Capítulo 4](#). Alguns destes pacientes desenvolvem autoanticorpos e a síndrome clínica sem LES associado. Diz-se que têm a síndrome do anticorpo antifosfolípido primária ([Cap. 4](#)).

Etiologia e Patogenia do LES

A causa do LES continua desconhecida, mas a existência, nestes pacientes, de um número aparentemente ilimitado de anticorpos contra autoconstituintes indica que o *defeito fundamental, no LES, é uma falha dos mecanismos que mantêm a autotolerância*. Como é verdade para a maioria das doenças autoimunes, fatores genéticos e ambientais desempenham um papel na patogênese do LES.⁶⁷

Fatores Genéticos. O LES é uma doença geneticamente complexa com contribuições do MHC e de múltiplos genes não-MHC. Muitas linhas de evidências apoiam uma predisposição genética.^{68,69}

Familiares de pacientes têm um aumento do risco de desenvolver LES. Até 20% dos parentes em primeiro grau de pacientes com LES que não sejam afetados clinicamente revelam autoanticorpos e outras anormalidades imunorreguladoras.

Há uma taxa mais alta de concordância (>20%) em gêmeos monozigóticos, comparados aos gêmeos dizigóticos (1% a 3%).

Estudos de associações de HLA sustentam o conceito de que os genes do MHC regulam a produção de autoanticorpos em particular. Alelos específicos do *locus HLA-DQ* têm sido ligados à produção de anti-DNA com cadeia dupla, anti-Sm e anticorpos antifosfolípidios, embora o risco relativo seja pequeno.

Alguns pacientes com lúpus (~6%) têm deficiências hereditárias de componentes precoces do complemento, como C2, C4 ou C1q. A falta de complemento pode comprometer a remoção de imunocomplexos circulantes pelo sistema de fagócitos mononucleares, deste modo favorecendo a deposição nos tecidos. Camundongos *knockout* que não possuem C4 ou certos receptores do complemento também têm a tendência de desenvolver autoimunidade *lúpus-like*. Têm sido invocados vários mecanismos, inclusive falta de retirada dos imunocomplexos e perda de autotolerância dos linfócitos B. Também tem sido proposto que a deficiência de C1q resulte em defeito da remoção fagocitária de células apoptóticas. [70](#) Muitas células normalmente sofrem apoptose e, se não forem removidas, seus componentes nucleares podem desencadear respostas imunes.

Em modelos animais de LES, foram identificados vários *loci* de suscetibilidade não MHC. O modelo animal mais conhecido é a raça de camundongo (NZB x NZW)F₁. Em diferentes versões desta raça, acredita-se que até 20 *loci* se associem à doença. [71](#)

Fatores Imunológicos. Estudos recentes em modelos animais e pacientes estão revelando várias aberrações imunológicas que coletivamente resultam na persistência e ativação não controlada de linfócitos autorreativos.

A eliminação defeituosa de linfócitos B autorreativos na medula óssea ou defeitos dos mecanismos de tolerância periférica pode levar à *falta de autotolerância nos linfócitos B*. [72](#)

Em modelos de LES e em alguns pacientes, há evidências de que *linfócitos T auxiliares CD4⁺* específicos para antígenos nucleossômicos também *escapem à tolerância* e contribuam para a produção de autoanticorpos patogênicos de alta afinidade. [73](#)

O DNA e o RNA nucleares contidos em imunocomplexos podem ativar os linfócitos B, envolvendo os *TLRs*, que funcionam normalmente percebendo os produtos microbianos, inclusive os ácidos nucleicos. Deste modo, os linfócitos B específicos para antígenos nucleares podem obter segundos sinais dos *TLRs* e podem ser ativados, resultando em aumento da produção de autoanticorpos antinucleares. [74](#)

Análises recentes de pacientes têm revelado uma extraordinária assinatura molecular em linfócitos do sangue periférico que sugere exposição a *interferons do tipo I*. [75](#) Estas citocinas são citocinas antivirais normalmente produzidas durante respostas imunes inatas a vírus. Pode ser que os ácidos nucleicos envolvam os *TLRs* em células dendríticas e estimulem a produção de interferons. Em outras palavras, autoácidos nucleicos simulam seus correlatos microbianos. O papel dos interferons no LES também ainda não está claro; estas citocinas

podem ativar células dendríticas e linfócitos B e promover resposta de T_H1 , todas as quais podem contribuir para a produção de autoanticorpos patogênicos.

Outras citocinas que podem desempenhar um papel na ativação de linfócitos B não regulada incluem o membro da família TNF, BAFF, que promove a sobrevivência dos linfócitos B. Em alguns pacientes e modelos de animais, relata-se o aumento da produção de BAFF, levando a tentativas de bloquear a citocina ou seu receptor como terapia para doenças autoimunes. [76](#)

Fatores Ambientais. Há muitas indicações de que fatores *ambientais* não genéticos também têm de estar envolvidos na patogênese do LES. A exposição à *luz ultravioleta (UV)* exacerba a doença em muitos indivíduos. A irradiação UV pode induzir apoptose em células e pode alterar o DNA de tal modo que se torne imunogênica, talvez em razão do aumento do reconhecimento pelos TLRs. [77](#) Além disso, a luz UV pode modular a resposta imune, por exemplo, estimulando os queratinócitos a produzir IL-1, uma citocina que sabidamente promove a inflamação. Os *hormônios sexuais* parecem exercer uma importante influência sobre a ocorrência e manifestações do LES. Durante a idade fértil, a frequência do LES é 10 vezes maior nas mulheres do que nos homens no grupo etário de 17 a 55 anos e observa-se a exacerbação durante menstruações normais e na gravidez. *Medicamentos*, como a hidralazina, a procainamida e a D-penicilamina, podem induzir uma resposta *LES-like* nos humanos. [78](#)

Modelo para a Patogenia do LES. Está claro, por esta discussão, que as anormalidades imunológicas do LES — documentadas e postuladas — são tão variadas e complexas quanto a apresentação clínica (discutida adiante). Todavia, pode ser feita uma tentativa de sintetizar os novos resultados em um modelo hipotético de patogênese de LES ([Fig. 6-27](#)). A irradiação UV e outras agressões ambientais levam à apoptose de células. A remoção inadequada dos núcleos destas células resulta em uma grande carga de antígenos nucleares. [79](#) Uma anormalidade subjacente dos linfócitos B e T é responsável pelo defeito de tolerância, em razão do qual os linfócitos autorreativos sobrevivem e continuam funcionais. Estes linfócitos são estimulados por autoantígenos nucleares e são produzidos anticorpos contra os antígenos. Complexos dos antígenos e anticorpos ligam-se a receptores Fc nos linfócitos B e nas células dendríticas e podem ser internalizados. Os componentes do ácido nucleico envolvem os TLRs e estimulam os linfócitos B a produzirem autoanticorpos e ativam células dendríticas para produzirem interferons e outras citocinas, que aumentam ainda mais a resposta imune e causam mais apoptose. A resultante é um ciclo de liberação de antígeno e ativação imune, resultando na produção de autoanticorpos de alta afinidade.

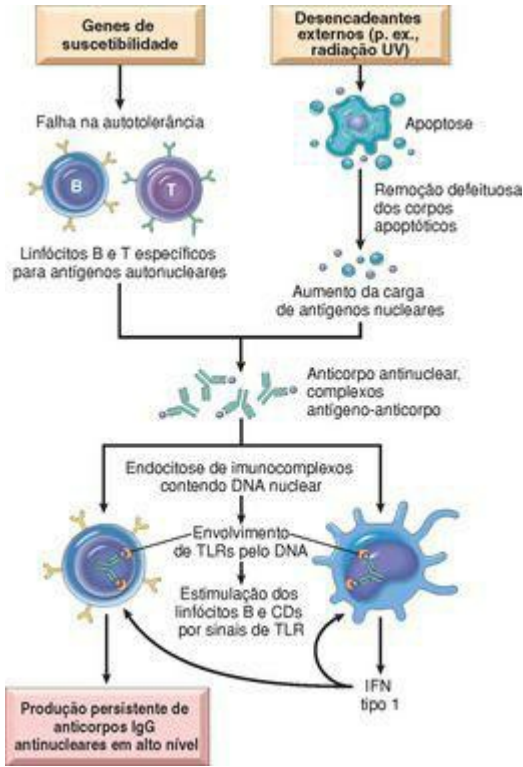


FIGURA 6-27

Modelo para a patogênese do lúpus eritematoso sistêmico. Neste modelo hipotético, genes de

suscetibilidade interferem com a manutenção da autotolerância, e desencadeantes externos levam à persistência de antígenos nucleares. O resultado é uma resposta de anticorpos contra antígeno autonucleares, a qual é amplificada pela ação de ácidos nucleicos nas células dendríticas (CDs) e linfócitos B e pela produção de interferons do tipo 1. TLRs, Receptores toll-like.

Mecanismos de Lesão Tecidual. Independentemente dos mecanismos exatos pelos quais são formados, os autoanticorpos são claramente os mediadores da lesão tecidual. *A maioria das lesões viscerais é causada por imunocomplexos (hipersensibilidade tipo III).* Podem ser detectados complexos de DNA-anti-DNA nos glomérulos e pequenos vasos. Baixos níveis de complemento no sangue (secundários ao consumo das proteínas do complemento) e depósitos granulares de complemento e imunoglobulinas nos glomérulos respaldam ainda mais a natureza de imunocomplexos da doença. *Autoanticorpos específicos para hemácias, leucócitos e plaquetas opsonizam estas células e promovem sua fagocitose e lise.* Não há evidência de que os FANs, que estão envolvidos na formação de imunocomplexos, possam penetrar em células intactas. Se os núcleos ficarem expostos, contudo, os FANs poderão ligar-se a eles. Nos tecidos, núcleos de células danificadas reagem com os FANs, perdem seu padrão de cromatina e tornam-se homogêneas, produzindo os chamados corpos LE ou corpos de hematoxilina. Relacionada com este fenômeno, há a célula LE, facilmente vista quando o sangue é agitado *in vitro*. A célula LE é qualquer leucócito fagocitário (neutrófilo do sangue ou macrófago) que tenha englobado o núcleo desnaturado de uma célula lesada. Foi usada a demonstração das células LE *in vitro* no passado como teste para LES. Com novas técnicas para detecção dos FANs, contudo, este teste agora praticamente só tem interesse histórico. Algumas vezes, as células LE são encontradas em derrames pericárdicos ou pleurais nos pacientes.

Resumindo, o LES é um transtorno complexo de origem multifatorial, decorrente de interações entre fatores genéticos, imunológicos e ambientais que atuam em conjunto para causar ativação dos linfócitos T auxiliares e B e resultam na produção de várias espécies de autoanticorpos patogênicos.

Morfologia. As alterações morfológicas no LES são extremamente variáveis, assim como as manifestações clínicas e a evolução da doença. A constelação de alterações clínicas, sorológicas e morfológicas é essencial para o diagnóstico ([Tabela 6-8](#)). A frequência de envolvimento de órgãos individuais é mostrada na [Tabela 6-10](#). As lesões mais características decorrem de imunocomplexos depositados nos vasos, rins, tecido conjuntivo e pele.

TABELA 6-10 Manifestações Clínicas e Patológicas do Lúpus Eritematoso Sistêmico

Manifestação Clínica	Prevalência nos Pacientes (%) *
----------------------	---------------------------------

Hematológicas	100
Artrite	80-90
Pele	85
Febre	55-85
Cansaço	80-100
Perda de peso	60
Renais	50-70
Neuropsiquiátricas	25-35
Pleurite	45
Mialgias	35
Pericardite	25
Gastrointestinais	20
Fenômeno de Raynaud	15-40
Oculares	15
Neuropatia periférica	15
* As porcentagens são aproximadas e podem variar com a idade, a etnia e outros fatores.	

Pode estar presente uma vasculite necrosante aguda envolvendo capilares, pequenas artérias e arteríolas em qualquer tecido. ⁸⁰A arterite caracteriza-se por depósitos fibrinoides nas paredes dos vasos. Em estágios crônicos, os vasos sofrem espessamento fibroso com estreitamento da luz.

Rim. A nefrite lúpica afeta até 50% dos pacientes com LES. O principal mecanismo de lesão é a deposição de imunocomplexos nos glomérulos, membranas basais dos capilares tubulares ou peritubulares ou vasos maiores. Outras lesões podem incluir trombos nos capilares glomerulares, arteríolas ou artérias, muitas vezes associados a anticorpos antifosfolípidios.

Todas as lesões glomerulares descritas a seguir são o resultado da deposição de imunocomplexos regularmente presentes no mesângio ou ao longo da membrana basal inteira e, algumas vezes, por todo o glomérulo. Os imunocomplexos consistem em DNA e anticorpos anti-DNA, mas também podem estar implicados outros antígenos, como as histonas. A formação *in situ* e a deposição de imunocomplexos circulantes pré-formados

podem contribuir para a lesão, mas continua incerta a razão para o amplo espectro de lesões histopatológicas (e manifestações clínicas) na nefrite lúpica.

Comprovou-se que uma classificação morfológica de nefrite lúpica é clinicamente útil. [81](#) São reconhecidos cinco padrões: mesangial mínimo (classe I); proliferativo mesangial (classe II); proliferativo focal (classe III); proliferativo difuso (classe IV); e membranoso (classe V). Nenhum destes padrões é específico do lúpus.

Glomerulonefrite lúpica mesangial é vista em 10% a 25% dos pacientes e caracteriza-se por proliferação de células mesangiais e deposição de imunocomplexos sem envolvimento dos capilares glomerulares. Não há aumento da matriz mesangial nem do número de células mesangiais ou ele é discreto (classe I) a moderado (classe II). **Sempre estão presentes depósitos mesangiais granulares de imunoglobulina e complemento.** A nefrite das classes III a V, descritas adiante, geralmente se superpõem a um certo grau de alterações mesangiais.

Vê-se **glomerulonefrite proliferativa focal** (classe III) em 20% a 35% dos pacientes e é definida por menos de 50% de envolvimento de todos os glomérulos. As lesões podem ser segmentares (afetando apenas uma parte do glomérulo) ou globais (envolvendo o glomérulo inteiro). Os glomérulos afetados podem exibir formação de meias-luas, necrose fibrinoide, proliferação de células endoteliais e mesangiais, infiltrado de leucócitos e depósitos eosinofílicos ou trombos intracapilares ([Fig. 6-28](#)), que costumam se correlacionar com hematúria e proteinúria. Alguns pacientes podem evoluir para glomerulonefrite proliferativa difusa. As lesões inflamatórias ativas (ou proliferativas) podem curar-se completamente ou levar a uma cicatriz glomerular global ou segmentar crônica.

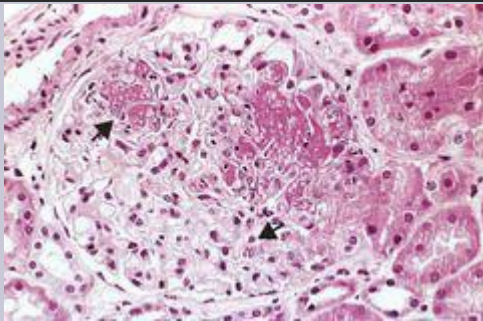


FIGURA 6-28

Nefrite lúpica, tipo proliferativo focal. Há duas lesões necrosantes no glomérulo (*setas*).

(Cortesia do Dr. Helmut Rennke, Departamento de Patologia, Brigham and Women's Hospital, Boston, MA.)

Glomerulonefrite proliferativa difusa (classe IV) é a mais grave das formas da nefrite lúpica, ocorrendo em 35% a 60% dos pacientes. As alterações glomerulares patológicas podem ser idênticas às da nefrite lúpica focal (classe III), incluindo proliferação de células endoteliais, mesangiais e, algumas vezes, epiteliais ([Fig. 6-29](#)), as últimas produzindo meias-luas celulares que preenchem o espaço de Bowman ([Cap. 20](#)). O glomérulo inteiro frequentemente é afetado, mas também podem ocorrer lesões segmentares. Glomérulos com lesões agudas e cronicamente cicatriciais em nefrite lúpica focal ou difusa são qualitativamente indistinguíveis entre si; a distinção baseia-se unicamente na porcentagem de envolvimento glomerular (< 50% para classe III vs. > 50% para classe IV). Os pacientes com glomerulonefrite difusa geralmente são sintomáticos, mostrando hematúria, bem como proteinúria. Também são comuns a hipertensão e a insuficiência renal leve a grave.

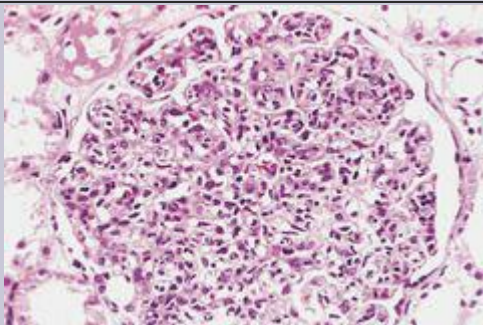


FIGURA 6-29

Nefrite lúpica, tipo proliferativo difuso. Observe o acentuado aumento de celularidade em todo o glomérulo.

(Cortesia do Dr. Helmut Rennke, Departamento de Patologia, Brigham and Women's

A **glomerulonefrite membranosa** (classe V) caracteriza-se por espessamento difuso das paredes capilares, o que é semelhante à glomerulonefrite membranosa idiopática, descrita no [Capítulo 20](#). Esta lesão é vista em 10% a 15% dos pacientes com nefrite lúpica, geralmente é acompanhada por proteinúria intensa ou síndrome nefrótica e pode ocorrer concomitantemente com nefrite lúpica focal ou difusa.

Depósitos granulares de anticorpo e complemento podem ser detectados por imunofluorescência ([Fig. 6-30](#)). A microscopia eletrônica demonstra depósitos eletrodensos que representam imunocomplexos em localizações mesangial, intramembranosa, subepitelial ou subendotelial. Todas as classes mostram quantidades variáveis de depósitos mesangiais. Na nefrite lúpica membranosa, os depósitos são predominantemente subepiteliais (entre a membrana basal e as células epiteliais viscerais). São vistos depósitos subendoteliais (entre o endotélio e a membrana basal) nos tipos proliferativos (classes III e IV), mas podem ser encontrados raramente na nefrite lúpica classes I, II e V ([Fig. 6-31](#)). Quando proeminentes, os depósitos subendoteliais criam um espessamento homogêneo da parede capilar, que é visto por microscopia óptica como lesão **“em alça de arame”** ([Fig. 6-32](#)). Tais alças de arame costumam ser encontradas na nefrite lúpica proliferativa focal e difusa (classe III ou IV), o que reflete doença ativa.

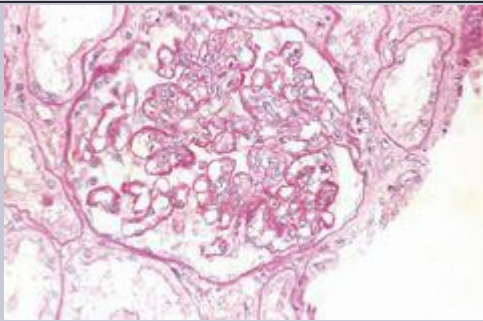


FIGURA 6-32

Nefrite lúpica. Vê-se um glomerúlo com várias lesões “em wire loop”, representando

depósitos subendoteliais extensos de imunocomplexos (coloração pelo ácido periódico de Schiff [PAS]).

(Cortesia do Dr. Helmut Rennke, Departamento de Patologia, Brigham and Women's Hospital, Boston, MA.)

Alterações do **interstício e dos túbulos estão frequentemente presentes** nos pacientes com nefrite lúpica. Raramente, lesões tubulointersticiais podem ser a anormalidade dominante. Imunocomplexos distintos semelhantes aos dos glomérulos estão presentes nas membranas basais capilares tubulares ou peritubulares em muitos pacientes com nefrite lúpica.

Pele. Eritema característico em borboleta afeta a área facial (zigomático, dorso do nariz e faces) em aproximadamente 50% dos pacientes, mas também pode ser vista uma erupção semelhante nas extremidades e no tronco. Também podem ocorrer urticária, bolhas, lesões maculopapulares e ulcerações. **A exposição à luz do sol incita ou acentua o eritema.** Histologicamente, as áreas envolvidas mostram degeneração vacuolar da camada basal da epiderme ([Fig. 6-33A](#)). Na derme, há um edema variável e inflamação perivascular. Vasculite com necrose fibrinoide pode ser proeminente. A microscopia por imunofluorescência mostra deposição de imunoglobulina e complemento ao longo da junção dermoepidérmica ([Fig. 6-33B](#)), a qual também pode estar presente na pele não envolvida. Este achado não é diagnóstico de LES e, algumas vezes, é visto na esclerodermia ou na dermatomiosite.

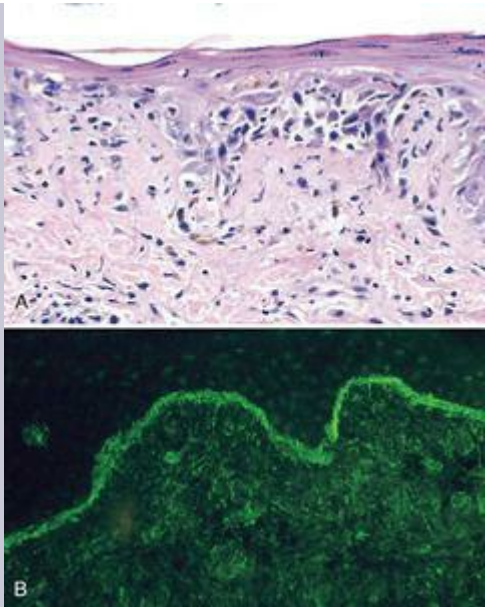


FIGURA 6-33

Lúpus eritematoso sistêmico envolvendo a pele. **A**, Corte corado por H&E mostra degeneração liquefativa da camada basal da epiderme e edema na junção dermoepidérmica. **B**, Micrografia com imunofluorescência corada para IgG revela depósitos de Ig ao longo da junção dermoepidérmica.

(Cortesia do Dr. Jag Bhawan, Escola de Medicina da Universidade de Boston, Boston, MA.); (Cortesia do Dr. Richard Sontheimer, Departamento de Dermatologia, Escola de Medicina da Universidade Texas Southwestern, Dallas, TX.)

Articulações. O envolvimento articular é tipicamente de uma sinovite não erosiva com pouca deformidade, o que contrasta com a artrite reumatoide.

Sistema Nervoso Central. A base patológica dos sintomas no SNC não foi ainda inteiramente esclarecida, mas têm sido implicados anticorpos contra a proteína da membrana sináptica.

[82.83](#) Sintomas neuropsiquiátricos de LES têm sido atribuídos a uma vasculite aguda, mas, em estudos histológicos do sistema nervoso em tais pacientes, raramente está presente vasculite significativa. Em lugar disso, algumas vezes se observa oclusão não inflamatória de pequenos vasos por proliferação da íntima, o que pode ser causado por dano endotelial por anticorpos antifosfolípidios.

Pericardite e Outros Envolvimentos de Cavidades Serosas. A inflamação das membranas serosas pode ser aguda, subaguda ou crônica. Durante as fases agudas, as superfícies mesoteliais algumas vezes ficam cobertas por exsudato fibrinoso. Mais tarde, ficam espessadas, opacas e cobertas por um tecido fibroso felpudo que pode levar à obliteração parcial ou total da cavidade serosa.

O envolvimento do **sistema cardiovascular** pode manifestar-se como lesão de qualquer camada do coração. [84](#) O envolvimento sintomático ou assintomático do pericárdio está presente em até 50% dos pacientes. Miocardite ou infiltrado de células mononucleares é menos comum e pode causar taquicardia de repouso e anormalidades eletrocardiográficas. As anormalidades valvares, primariamente das valvas atrioventricular esquerda e aórtica, manifestam-se como espessamento difuso das cúspides que pode associar-se à disfunção (estenose e/ou insuficiência). A endocardite valvar (ou ainda chamada Libman-Sacks) foi mais comum antes do uso generalizado dos esteroides. Esta **endocardite verrucosa não bacteriana** assume a forma de depósitos verrucosos únicos ou múltiplos com 1 a 3 mm em qualquer valva cardíaca, distintivamente em qualquer uma das superfícies das cúspides ([Fig. 6-34](#)). Em comparação, as vegetações da endocardite infecciosa são consideravelmente maiores, e as da cardiopatia reumática ([Cap. 12](#)) são menores e confinadas às linhas de fechamento das cúspides valvares.

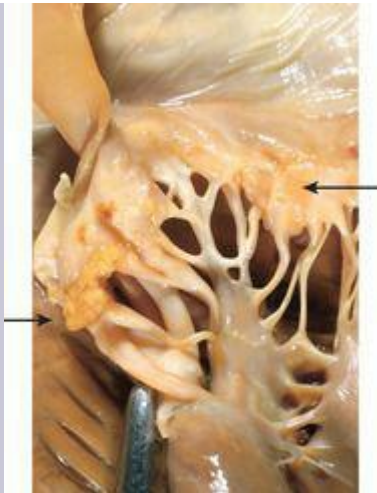

FIGURA 6-34

Endocardite de Libman-Sacks da valva atrioventricular esquerda no lúpus eritematoso. As vegetações fixadas à margem à cuspide da valva espessada são indicadas por *setas*.

(Cortesia do Dr. Fred Schoen, Departamento de Patologia, Brigham and Women's Hospital, Boston, MA.)

Um número cada vez maior de pacientes tem evidências clínicas de coronariopatia (angina, infarto do miocárdio) devido à aterosclerose coronariana. Esta complicação é observada particularmente nos pacientes com doença de longa duração e especialmente naqueles que têm sido tratados com corticosteroides. A patogênese da aterosclerose coronariana acelerada ainda não está clara, mas provavelmente é multifatorial. Os fatores de risco tradicionais, incluindo hipertensão, obesidade e hiperlipidemia, são mais comuns nos pacientes com LES do que nas populações controles. Além disso, imunocomplexos e anticorpos antifosfolípidos podem causar lesão endotelial e promover aterosclerose.

Baço. Esplenomegalia, espessamento capsular e hiperplasia folicular são características comuns. As artérias peniciliares centrais podem mostrar hiperplasia concêntrica da íntima e do músculo liso, produzindo as chamadas lesões em casca de cebola.

Pulmões. Pleurite e derrames pleurais são as manifestações pulmonares mais comuns, afetando quase 50% dos pacientes. É menos comum a lesão alveolar com edema e hemorragia. Em alguns casos, há fibrose intersticial crônica e hipertensão pulmonar secundária. Nenhuma destas alterações é específica para LES.

Outros Órgãos e Tecidos. Corpúsculos LE ou de hematoxilina na medula óssea ou outros órgãos são fortemente indicativos de LES. Os linfonodos podem aumentar de volume com foliculos hiperplásicos ou até demonstrar linfadenite necrosante.

Quadro Clínico. O LES é uma doença multissistêmica altamente variável em sua apresentação clínica. Tipicamente, a paciente é mulher jovem com algumas das seguintes características, mas não todas elas: *rash* em borboleta na face, febre, dor, mas não deformidade, em uma ou mais articulações periféricas (pés, tornozelos, joelhos, quadris, dedos das mãos, punhos, cotovelos, ombros), dor torácica pleurítica e fotossensibilidade. Em muitas pacientes, contudo, a apresentação do LES é sutil e surpreendente, assumindo formas como uma doença febril de origem desconhecida, achados urinários anormais ou doença articular disfarçando-se como artrite reumatoide ou febre reumática. Os FANs são encontrados virtualmente em 100% das pacientes, mas é preciso lembrar que eles não são específicos ([Tabela 6-9](#)). Vários achados clínicos podem apontar para envolvimento renal, incluindo hematúria, cilindros hemáticos, proteinúria e, em alguns casos, a clássica síndrome nefrótica ([Cap. 20](#)). Encontram-se evidências laboratoriais de algum desarranjo hematológico virtualmente em todos os casos, mas, em alguns pacientes, anemia ou trombocitopenia pode ser a manifestação de apresentação, bem como o problema clínico dominante. Ainda em outros, aberrações mentais, incluindo psicose ou convulsões ou coronariopatia podem ser problemas clínicos proeminentes. As pacientes com LES têm propensão às infecções, presumivelmente em razão de sua disfunção imune subjacente e do tratamento com imunossuppressores.

A evolução da doença é variável e imprevisível. Raros casos agudos resultam em óbito em semanas a meses. Mais frequentemente, com terapia apropriada, a doença caracteriza-se por reativações e remissões durante um período de anos ou até décadas. Durante as reativações, o aumento da formação de imunocomplexos e a ativação do complemento acompanhante costumam resultar em hipocomplementemia. As exacerbações da doença geralmente são tratadas com corticosteroides ou outros imunossuppressores. Mesmo sem terapia, em alguns pacientes, a doença pode ter uma evolução benigna com manifestações de pele e leve hematúria por anos. O prognóstico tem melhorado significativamente e pode ser esperada uma sobrevida em cinco anos de aproximadamente 90% e de 80% em 10 anos. *As causas mais comuns de óbito são insuficiência renal e infecções intercorrentes.* Coronariopatia também está tornando-se uma causa importante de óbito. Os pacientes tratados com esteroides e imunossuppressores incorrem nos riscos habituais associados a tal terapia.

Como foi mencionado anteriormente, o envolvimento da pele juntamente com doença multissistêmica é razoavelmente comum no LES. Os tópicos a seguir descrevem duas síndromes em que o envolvimento cutâneo é a característica exclusiva ou mais proeminente.

Lúpus Eritematoso Discoide Crônico. O lúpus eritematoso discoide crônico é uma doença em que as manifestações na pele podem simular o LES, mas são raras as manifestações sistêmicas.

85 Caracteriza-se pela presença de placas na pele, mostrando graus variáveis de edema, eritema, descamação, tamponamento folicular e atrofia da pele, cercadas por uma borda eritematosa elevada. A face e o couro cabeludo geralmente são afetados, mas 5% a 10% dos pacientes com lúpus eritematoso discoide desenvolvem manifestações multissistêmicas depois de muitos anos. Inversamente, alguns pacientes com LES podem ter lesões discoides proeminentes na pele. Aproximadamente 35% dos pacientes mostram um FAN positivo, mas *raramente estão presentes anticorpos contra DNA de cadeia dupla*. Estudos dos espécimes de biópsia da pele por imunofluorescência mostram deposição de imunoglobulina e C3 na junção dermoepidérmica, semelhantemente ao que se vê no LES.

Lúpus Eritematoso Cutâneo Subagudo. Esta afecção também se apresenta com envolvimento predominante da pele e pode ser distinguida do lúpus eritematoso discoide crônico por vários critérios. A erupção cutânea, nesta doença, tende a ser generalizada, superficial e não cicatricial, embora possam ocorrer lesões cicatriciais em alguns pacientes. A maioria dos pacientes tem sintomas sistêmicos leves compatíveis com LES. Além disso, há uma forte associação com anticorpos contra o antígeno SS-A e com o genótipo *HLA-DR3*. Deste modo, o termo *lúpus eritematoso cutâneo subagudo* parece definir um grupo intermediário entre o LES e o lúpus eritematoso localizado somente na pele. **85**

Lúpus Eritematoso Induzido por Drogas

Uma síndrome lúpus eritematoso-like pode desenvolver-se em pacientes que recebem várias drogas, incluindo hidralazina, procainamida, isoniazida e D-penicilamina, para dar o nome de algumas. **78** Muitas destas drogas se associam ao desenvolvimento de FANs, porém a maioria dos pacientes não tem sintomas de lúpus eritematoso. Por exemplo, 80% dos pacientes que recebem procainamida têm FANs positivos, mas apenas um terço deles manifesta sintomas clínicos, como artralguas, febre e serosite. *Embora múltiplos órgãos sejam afetados, o envolvimento renal e da parte central do sistema nervoso é distintamente incomum*. Há diferenças sorológicas e genéticas do LES clássico também. São raros os anticorpos específicos para DNA de cadeia dupla, mas há uma *frequência extremamente alta de anticorpos específicos para histona*. As pessoas com o alelo *HLA-DR4* têm um risco maior de desenvolver lúpus eritematoso depois da administração da hidralazina. A doença tem remissão depois da suspensão da droga causadora.

ARTRITE REUMATOIDE

A artrite reumatoide é uma doença inflamatória crônica que afeta primariamente as articulações, mas pode envolver tecidos extra-articulares, como a pele, os vasos, pulmões e coração. Evidências abundantes apoiam a natureza autoimune da doença. Como as manifestações principais da doença estão nas articulações, ela é discutida no [Capítulo 26](#).

SÍNDROME DE SJÖGREN

A síndrome de Sjögren é uma doença crônica caracterizada por olhos secos (ceratoconjuntivite seca) e boca seca (xerostomia) decorrentes da destruição das glândulas lacrimais e salivares mediada imunologicamente. Ocorre como transtorno isolado (forma primária), também conhecido como síndrome seca, ou mais frequentemente em associação a alguma outra doença autoimune (forma secundária). Entre os transtornos associados, a artrite reumatoide é o mais comum, mas alguns pacientes têm LES, polimiosite, esclerodermia, vasculite, doença mista do tecido conjuntivo ou tireoideite.

Etiologia e Patogenia

A característica diminuição de lágrimas e saliva (síndrome seca) é decorrente de infiltrado linfocitário e fibrose das glândulas lacrimais e salivares.^{86,87} O infiltrado contém predominantemente linfócitos T auxiliares CD4⁺ e alguns linfócitos B, incluindo plasmócitos. Cerca de 75% dos pacientes têm fator reumatoide (um anticorpo reagente com auto-IgG), quer esteja presente ou não artrite reumatoide coexistente. São detectados FANs em 50% a 80% dos pacientes. Também foi identificada uma grande quantidade de anticorpos específicos ou não específicos de órgãos. O mais importante, contudo, são os anticorpos direcionados contra dois antígenos de ribonucleoproteínas, SS-A (Ro) e SS-B (La) ([Tabela 6-9](#)), que podem ser detectados em até 90% dos pacientes por técnicas sensíveis. Estes anticorpos, deste modo, são considerados marcadores sorológicos da doença. Os pacientes com altos títulos de anticorpos contra SS-A têm mais probabilidade de apresentar doença de início precoce, duração mais longa e manifestações extraglandulares, como a vasculite cutânea e a nefrite.⁶² Estes autoanticorpos também estão presentes em uma porcentagem menor de pacientes com LES e, por isso, não são diagnósticos de síndrome de Sjögren.

Como com outras doenças autoimunes, a síndrome de Sjögren mostra uma certa associação, se bem que fraca, com certos alelos HLA. Estudos de brancos e negros sugerem ligação da forma primária com os loci *HLA-B8*, *HLA-DR3* e *DRW52*, bem como *HLA-DQA1* e *HLA-DQB1*; nos pacientes com anticorpos anti-SS-A ou anti-SS-B, são frequentes os alelos específicos de *HLA-DQA1* e *HLA-DQB1*. Isto sugere que, como no LES, a herança de certas moléculas da classe II predispõe ao desenvolvimento de autoanticorpos em particular.

Embora a patogenia da síndrome de Sjögren continue obscura, é implicada a ativação aberrante de linfócitos T e B. O desencadeante inicial pode ser uma infecção viral das glândulas salivares, o que causa morte de células locais e liberação de autoantígenos teciduais. Em indivíduos geneticamente suscetíveis, linfócitos T CD4⁺ e B específicos para estes autoantígenos podem ter escapado à tolerância e são capazes de reagir. O resultado é inflamação, lesão tecidual e, finalmente, fibrose. Ainda é um mistério a natureza do(s) autoantígeno(s) reconhecido(s) por estes linfócitos. Uma proteína do citoesqueleto chamada α -fodrina é autoantígeno candidato, mas ainda não foi estabelecido seu papel no desenvolvimento da doença.⁸⁸ Os vírus que podem servir como estímulos iniciais também são desconhecidos, mas podem incluir o culpado perene nas doenças inflamatórias crônicas, o vírus de Epstein-Barr, e o vírus da hepatite C.⁸⁹ Além disso, uma pequena proporção de indivíduos infectados pelo retrovírus humano vírus linfotrópico

de linfócitos T humanos tipo 1 desenvolve um quadro clínico e alterações patológicas virtualmente idênticas às vistas na síndrome de Sjögren.

Morfologia. Como foi mencionado anteriormente, as glândulas lacrimais e salivares são os grandes alvos da doença, embora outras glândulas exócrinas, incluindo as que re-vestem os tratos respiratório e gastrointestinal e a vagina, também possam estar envolvidas. O achado histológico mais precoce nas glândulas salivares maiores e menores é o **infiltrado linfocitário periductal e perivascular**. Finalmente, o infiltrado linfocitário torna-se extenso (Fig. 6-35) e, nas glândulas salivares maiores, podem ser vistos folículos linfoides com centros germinativos. As células epiteliais de revestimento ductal podem mostrar hiperplasia, assim obstruindo os ductos. Mais tarde, há atrofia dos ácinos, fibrose e hialinização; ainda mais tarde na evolução, são vistas atrofia e substituição do parênquima por gordura. Em alguns casos, o infiltrado linfóide pode ser tão intenso a ponto de dar a impressão de um linfoma. Na verdade, estes pacientes têm alto risco de desenvolvimento de linfomas de células B e podem ser necessárias avaliações moleculares de clonalidade para distinguir inflamação crônica reativa de envolvimento precoce por linfoma.

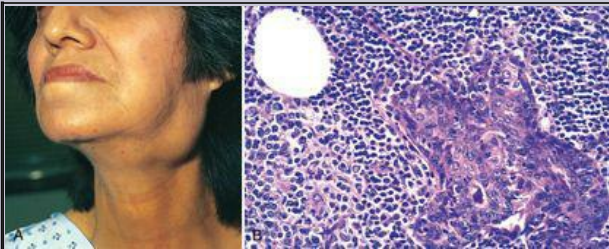


FIGURA 6-35

Síndrome de Sjögren. **A**, Aumento da glândula salivar. **B**, Intenso infiltrado linfocítico e de plasmócitos com hiperplasia epitelial ductal em uma glândula salivar.

(Cortesia do Dr. Richard Sontheimer, Departamento de Dermatologia, Escola de Medicina da Universidade Texas Southwestern, Dallas, TX); (Cortesia do Dr. Dennis Burns, Departamento de Patologia, Escola de Medicina da Universidade Texas Southwestern, Dallas, TX.)

A falta de lágrimas leva ao ressecamento do epitélio da córnea, que se torna inflamado, tem erosão e ulcera; a mucosa oral pode atrofiar, com fissuras inflamatórias e ulceração; e o ressecamento e a formação de crostas do nariz podem levar a ulcerações e até à perfuração do septo nasal.

Quadro Clínico. A síndrome de Sjögren ocorre mais comumente em mulheres entre 50 e 60 anos. Como se poderia esperar, os sintomas resultam da destruição inflamatória das glândulas exócrinas. A ceratoconjuntivite produz borramento da visão, ardor e prurido, e secreções espessas acumulam-se no saco conjuntival. A xerostomia resulta em dificuldade para deglutir alimentos sólidos, em uma diminuição da capacidade de gustatória, em fissuras na boca e no ressecamento da mucosa bucal. Está presente um aumento de volume da glândula parótida em metade dos pacientes; ressecamento da mucosa nasal, epístaxe, bronquite recorrente e pneumonite são outros sintomas. São vistas manifestações de doença extraglandular em um terço dos pacientes e incluem sinovite, fibrose pulmonar difusa e neuropatia periférica. Elas são comuns em pacientes com altos títulos de anticorpos específicos para SS-A. Diferentemente do LES, as lesões glomerulares são extremamente raras na síndrome de Sjögren. Defeitos da função tubular, contudo, incluindo acidose tubular renal, uricosúria e fosfatúria, costumam ser vistos e associam-se histologicamente à nefrite tubulointersticial ([Cap. 20](#)). Cerca de 60% dos pacientes têm mais um distúrbio autoimune acompanhante, como a artrite reumatoide, e estes pacientes também têm os sintomas e sinais desse transtorno.

A combinação de envolvimento inflamatório das glândulas lacrimais e salivares já foi chamada *doença de Mikulicz*. O nome agora foi substituído, contudo, por *síndrome de Mikulicz*, ampliado para incluir aumento de volume das glândulas lacrimais e salivares por qualquer causa, incluindo sarcoidose, leucemia, linfoma e outros tumores. *É essencial a biópsia do lábio (para examinar glândulas salivares menores) para o diagnóstico de síndrome Sjögren.*


Os linfonodos de pacientes com a síndrome de Sjögren costumam ser hiperplásicos, mas a resposta linfocitária mais intensa é vista nos tecidos que são o ponto focal da resposta autoimune, particularmente as glândulas salivares e lacrimais. Nos estágios iniciais da doença, este infiltrado imune consiste em uma mistura de linfócitos T e B policlonais. No entanto, se a reação continuar sem pausa, haverá forte tendência, ao longo do tempo, para que clones individuais dentro da população de linfócitos B ganhem uma vantagem em crescimento, presumivelmente em razão da aquisição de mutações somáticas. A emergência de um clone dominante de linfócitos B geralmente é indicativa do desenvolvimento de um linfoma de zona marginal, um tipo específico de malignidade de linfócitos B que costuma originar-se na situação de inflamação linfocitária crônica. Cerca de 5% de pacientes com síndrome de Sjögren desenvolvem linfoma, uma incidência que é 40 vezes mais alta do que o normal. Certos outros transtornos autoimunes (p. ex., tireoidite de Hashimoto) também se associam a um risco alto de linfoma da zona marginal ([Cap. 13](#)).

ESCLEROSE SISTÊMICA (ESCLERODERMIA)

A esclerose sistêmica é uma doença crônica caracterizada por: (1) inflamação crônica que se pensa ser decorrente de autoimunidade, (2) lesão generalizada dos pequenos vasos e (3) fibrose intersticial e perivascular progressiva na pele e em múltiplos órgãos. ⁹⁰ Embora o termo esclerodermia esteja impregnado em medicina clínica, é melhor dar a esta doença o nome de esclerose sistêmica porque ela se caracteriza por fibrose excessiva em todo o corpo. A pele é mais comumente afetada, mas o trato gastrointestinal, os rins, o coração, os músculos e os pulmões também são frequentemente envolvidos. Em alguns pacientes, a doença parece continuar confinada à pele por muitos anos, mas, na maioria, evolui para envolvimento visceral, com óbito por insuficiência renal, insuficiência cardíaca, insuficiência pulmonar ou má absorção intestinal. A heterogeneidade clínica da esclerose sistêmica tem sido reconhecida pela classificação da doença em duas categorias principais: *esclerodermia difusa*, caracterizada por envolvimento generalizado da pele a princípio, com rápida progressão e envolvimento visceral precoce e *esclerodermia limitada*, na qual o envolvimento; da pele costuma ser confinado aos dedos das mãos, antebraços e face. Ocorre envolvimento visceral tardiamente; por isso, a evolução clínica é relativamente benigna. Alguns pacientes com a doença limitada também desenvolvem uma combinação de calcinose, fenômeno de Raynaud, dismotilidade esofágica, esclerodactilia e telangectasia, a chamada *síndrome CREST*. Muitas outras variantes e afecções relacionadas, como a fasciíte eosinofílica, ocorrem muito menos frequentemente e não são descritas aqui.

Etiologia e Patogenia

A causa da esclerose sistêmica não é conhecida. *Respostas autoimunes, lesão vascular e deposição de colágeno, todas contribuem para a lesão final do tecido* (Fig. 6-36). ^{90,91}



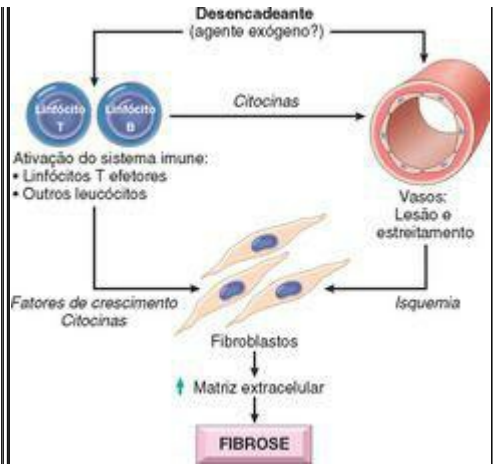


FIGURA 6-36

Possíveis mecanismos que levam à esclerose sistêmica.

Respostas Imunes Anormais. Propõe-se que os linfócitos $T CD4^+$, respondendo a um antígeno ainda não identificado, acumulam-se na pele e liberam citocinas que ativam células inflamatórias e fibroblastos.⁹² Embora os infiltrados inflamatórios sejam tipicamente esparsos na pele dos pacientes com esclerose sistêmica, os linfócitos $T CD4^+$ ativados podem ser encontrados em muitos pacientes e têm sido isoladas células T_H2 da pele. Várias citocinas produzidas por estes linfócitos T, incluindo $TGF-\beta$ e IL-13, podem estimular a transcrição de genes que codificam colágeno e outras proteínas da matriz extracelular (p. ex., fibronectina) nos fibroblastos. Outras citocinas recrutam leucócitos e propagam a inflamação crônica.

Há, também, evidências de ativação imprópria da imunidade humoral, e a presença de vários autoanticorpos dá o diagnóstico e informações de prognóstico.⁹³ Virtualmente, todos os pacientes têm FANs que reagem com vários antígenos nucleares. Foram descritos dois FANs

fortemente associados à esclerose sistêmica. Um destes, direcionado contra a *topoisomerase I do DNA* (anti-Scl 70), é altamente específico. Dependendo do grupo étnico e do ensaio, está presente em 10% a 20% dos pacientes com esclerose sistêmica difusa. Os pacientes que têm este anticorpo apresentam maior probabilidade de ter fibrose pulmonar e doença vascular periférica. O outro, um *anticorpo anticentrômero*, é encontrado em 20% a 30% dos pacientes, que tendem a apresentar a síndrome CREST ou esclerose sistêmica cutânea limitada. Apenas raramente o mesmo paciente tem ambos os anticorpos. Não está claro o papel destes FANs na patogênese da doença; postula-se que alguns destes anticorpos possam estimular a fibrose, mas não são convincentes as evidências que dão suporte a esta ideia.

Lesão Vascular. *A doença microvascular está consistentemente presente já no início da esclerose sistêmica e pode ser a lesão inicial.* É evidente a proliferação da íntima em 100% das artérias digitais dos pacientes com esclerose sistêmica. Também é comum a dilatação capilar com vazamento, bem como destruição. As alças capilares nas pregas ungueais são distorcidas no início da evolução da doença e, mais tarde, desaparecem. Deste modo, há evidências morfológicas inegáveis de lesão microvascular. Também se observam sinais que denunciam ativação e lesão do endotélio (p. ex., aumento dos níveis do fator de von Willebrand) e aumento da ativação plaquetária (aumento da porcentagem de agregados plaquetários circulantes). No entanto, não se sabe o que causa a lesão vascular; poderia ser o evento iniciante ou o resultado de inflamação crônica, sendo os mediadores liberados por células inflamatórias que infligem lesão ao endotélio microvascular. Ciclos repetidos de lesão endotelial seguidos por agregação plaquetária levam à liberação de fatores plaquetários e endoteliais (p. ex., PDGF, TGF- β) que desencadeiam fibrose perivascular. As próprias células endoteliais ativas ou lesadas podem liberar PDGF e fatores quimiotáticos para os fibroblastos. As células da musculatura lisa vascular também mostram anormalidades, como o aumento da expressão de receptores adrenérgicos. Finalmente, o estreitamento generalizado da microvasculatura leva à lesão isquêmica e a cicatrizes. Ainda não se tem certeza se a lesão endotelial também pode ser iniciada por efeitos tóxicos dos desencadeantes ambientais, mas não se pode excluir definitivamente a possibilidade.

Fibrose. *A fibrose progressiva característica da doença pode ser a culminação de múltiplas anormalidades*, inclusive ações de citocinas fibrogênicas produzidas por infiltrados de leucócitos, hiper-responsividade de fibroblastos a estas citocinas e cicatrizes após dano isquêmico causado pelas lesões vasculares. Também há evidências de uma anormalidade primária na produção de colágeno. É compatível com esta noção o achado de que um polimorfismo no gene que codifica o fator de crescimento do tecido conjuntivo se associe à esclerose sistêmica.⁹⁴ Em modelos de camundongos de síndrome de Marfan causada pela mutação do gene da fibrilina-1, também são vistas algumas características da esclerose sistêmica,⁹⁵ sugerindo novamente que as anormalidades do tecido conjuntivo possam contribuir para esta doença.

Morfologia. Virtualmente, todos os órgãos podem ser envolvidos na esclerose sistêmica. Ocorrem alterações proeminentes na pele, trato alimentar, sistema musculoesquelético e rim, mas as lesões também costumam estar presentes nos vasos, coração, pulmões e nervos periféricos.

Pele. A maioria de pacientes tem atrofia difusa esclerótica da pele, que geralmente começa

nos dedos das mãos e regiões distais das extremidades superiores e estende-se proximalmente, envolvendo braços, ombros, pescoço e face. Histologicamente, há edema e infiltrados perivasculares contendo linfócitos T CD4⁺, juntamente com edema e degeneração das fibras de colágeno, que se tornam eosinofílicas. Capilares e pequenas artérias (150 a 500 μ m de diâmetro) podem mostrar espessamento da lâmina basal, lesão das células endoteliais e oclusão parcial. Com a progressão da doença, há fibrose cada vez maior da derme, que se torna estreitamente ligada às estruturas subcutâneas. Há acentuado aumento do colágeno compacto na derme, geralmente com diminuição da espessura da epiderme, perda das cristas interpapilares, atrofia dos apêndices dérmicos e espessamento hialino das paredes das arteríolas e capilares dérmicos (Fig. 6-37). Podem desenvolver-se calcificações subcutâneas focais e, algumas vezes, difusas, especialmente nos pacientes com a síndrome CREST. Nos estágios avançados, os dedos das mãos assumem um aspecto afilado semelhante a garras, com limitação do movimento articular, e a face se torna uma máscara desenhada. A perda de irrigação pode levar a úlceras cutâneas e a alterações atróficas das falanges terminais (Fig. 6-38). Algumas vezes, as pontas dos dedos das mãos sofrem autoamputação.

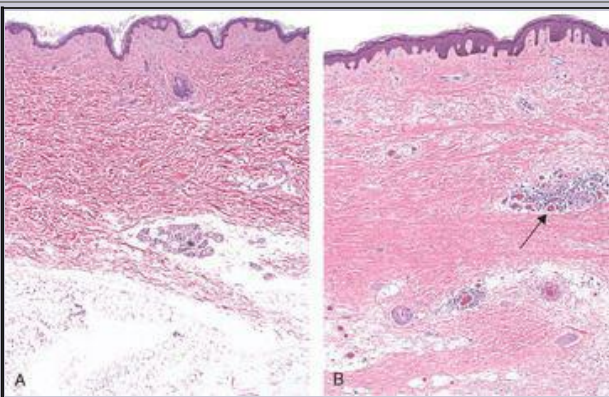


FIGURA 6-37

Esclerose sistêmica. **A**, Pele normal. **B**, Biópsia de pele de paciente com esclerose sistêmica. Observe a extensa deposição de colágeno denso na derme com virtual ausência

de apêndices (p. ex., folículos pilosos) e focos de inflamação (*setas*).

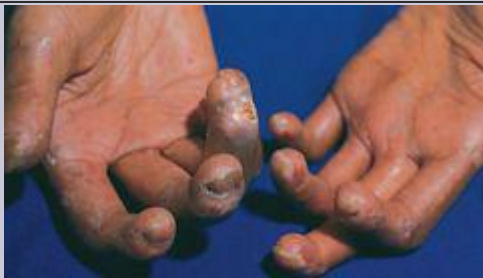

FIGURA 6-38

Esclerose sistêmica avançada. A extensa fibrose subcutânea virtualmente imobilizou os dedos, criando uma garra em flexão. A perda de irrigação levou a ulcerações cutâneas.

(Cortesia do Dr. Richard Sontheimer, Departamento de Dermatologia, Escola de Medicina da Universidade Texas Southwestern, TX.)

Trato Alimentar. O trato alimentar é afetado em aproximadamente 90% dos pacientes. Podem se desenvolver atrofia progressiva e substituição fibrosa do colágeno na camada muscular em qualquer nível do trato, mas é mais intensa no esôfago. Os dois terços inferiores do esôfago costumam desenvolver uma inflexibilidade em mangueira de borracha. A disfunção associada do esfíncter esofágico inferior dá origem a refluxo gastroesofágico e suas complicações, inclusive metaplasia de Barrett ([Cap. 17](#)) e estenoses. A mucosa tem sua espessura diminuída e pode ficar ulcerada, havendo excessiva colagenização da lâmina própria e da submucosa. A perda de vilosidades e microvilosidades no intestino delgado é a base anatômica para a síndrome de má absorção algumas vezes encontrada.

Sistema Musculoesquelético. A inflamação da sinóvia, associada a hipertrofia e hiperplasia das partes moles sinoviais, é comum nos primeiros estágios; a fibrose vem a seguir. Estas alterações são remissivas de artrite reumatoide, mas não é comum a destruição articular na esclerose sistêmica. Em um pequeno subgrupo de pacientes (aproximadamente 10%),

pode desenvolver-se uma mioosite indistinguível da polimiosite.

Rins. Ocorrem anormalidades renais em dois terços dos pacientes com esclerose sistêmica. As mais proeminentes são as lesões vasculares. As artérias interlobulares mostram espessamento da íntima em decorrência da deposição de material mucinoso ou finamente colagenoso, que se cora histoquimicamente para glicoproteínas e mucopolissacarídeos ácidos. Também há proliferação concêntrica de células da íntima. Estas alterações podem assemelhar-se àquelas vistas na hipertensão maligna, mas, na esclerodermia, as alterações restringem-se aos vasos com 150 a 500 μ m de diâmetro e nem sempre se associam à hipertensão. Ocorre, contudo, hipertensão em 30% dos pacientes com esclerodermia e, em 20%, ela assume uma evolução tragicamente rápida (hipertensão maligna). Nos pacientes hipertensos, as alterações vasculares são mais pronunciadas e costumam associar-se à necrose fibrinoide, envolvendo as arteríolas, juntamente com trombose e infarto. Tais pacientes costumam morrer de insuficiência renal, que é responsável por cerca de 50% dos óbitos em pessoas com esta doença. Não há alterações glomerulares específicas.

Pulmões. Os pulmões são envolvidos em mais de 50% dos indivíduos com esclerose sistêmica. Este envolvimento pode manifestar-se como hipertensão pulmonar e fibrose intersticial. O vasospasmo pulmonar, secundário à disfunção endotelial vascular pulmonar, é considerado importante na patogenia da hipertensão pulmonar. A fibrose pulmonar, quando presente, é indistinguível do que se vê na fibrose pulmonar idiopática ([Cap. 15](#)).

Coração. Ocorre pericardite com derrame e fibrose do miocárdio, juntamente com espessamento das arteríolas intramiocárdicas, em um terço dos pacientes. O envolvimento clínico do miocárdio, entretanto, é menos comum.

Quadro Clínico. A esclerose sistêmica tem uma proporção feminina-masculina de 3:1, com um pico de incidência na faixa etária dos 50 aos 60 anos. Embora a esclerose sistêmica compartilhe muitas características com o LES, a artrite reumatoide ([Cap. 26](#)) e a polimiosite ([Cap. 27](#)), suas características distintivas são as extraordinárias alterações cutâneas, notavelmente o espessamento da pele. O fenômeno de Raynaud, manifesto como vasoconstrição episódica das artérias e arteríolas das extremidades, é visto virtualmente em todos os pacientes e precede outros sintomas em 70% dos casos. A disfagia, atribuível à fibrose esofágica, e sua hipomotilidade resultante estão presentes em mais de 50% dos pacientes. Finalmente, a destruição da parede esofágica leva a atonia e dilatação, especialmente na extremidade inferior. Dor abdominal, obstrução intestinal ou síndrome de má absorção com perda de peso e anemia refletem o envolvimento do intestino delgado. Dificuldades respiratórias causadas pela fibrose pulmonar podem resultar em disfunção cardíaca do lado direito, e a fibrose miocárdica pode causar arritmias ou insuficiência cardíaca. Ocorre leve proteinúria em até 30% dos pacientes, mas raramente a proteinúria é grave o suficiente para causar uma síndrome nefrótica. A manifestação mais ameaçadora é a hipertensão maligna, com o subsequente desenvolvimento de insuficiência renal fatal, mas, em sua ausência, a progressão da doença pode ser lenta. A doença tende a ser mais intensa em negros, especialmente em mulheres negras. À medida que tem melhorado o tratamento das crises renais, a doença pulmonar tornou-se a principal causa de óbito na esclerose sistêmica.

Como já foi mencionado, a síndrome CREST é vista em alguns pacientes com esclerose sistêmica limitada. Caracteriza-se por calcinose, fenômeno de Raynaud, disfunção esofágica, esclerodactilia, telangiectasia e a presença de anticorpos anticentrômero. Os pacientes com a síndrome CREST têm envolvimento relativamente limitado da pele, muitas vezes confinado aos dedos das mãos, antebraços e face e calcificação dos tecidos subcutâneos. O envolvimento das vísceras, inclusive lesões esofágicas, hipertensão pulmonar e cirrose biliar pode não ocorrer de maneira alguma ou ocorrer tardiamente. Em geral, os pacientes vivem mais do que aqueles com esclerose sistêmica com envolvimento visceral difuso desde o início.

MIOPATIAS INFLAMATÓRIAS

As miopatias inflamatórias compreendem um grupo heterogêneo incomum de transtornos caracterizados por lesão e inflamação principalmente dos músculos esqueléticos, provavelmente imunologicamente mediadas. Estão incluídos nesta categoria três transtornos distintos, *dermatomiosite*, *polimiosite* e *miosite de corpos de inclusão*. Estas podem ocorrer isoladamente ou com outras doenças imunomediadas, particularmente a esclerose sistêmica. Estas doenças são descritas no [Capítulo 27](#).

DOENÇA MISTA DO TECIDO CONJUNTIVO

O termo *doença mista do tecido conjuntivo* é usado para descrever uma doença com características clínicas que são uma mistura das características do LES, esclerose sistêmica e polimiosite.⁹⁶ A doença caracteriza-se *sorologicamente por altos títulos de anticorpos contra ribonucleoproteína U1 contendo partículas de ribonucleoproteína*. Tipicamente, a doença mista do tecido conjuntivo mostra modesto envolvimento renal e uma boa resposta aos corticosteroides, pelo menos no curto prazo. Como as características clínicas se sobrepõem às de outras doenças, sugeriu-se que a doença mista do tecido conjuntivo não seja uma entidade distinta, mas que diferentes pacientes representem subgrupos de LES, esclerose sistêmica e polimiosite. A doença também pode, com o passar do tempo, evoluir para LES ou esclerose sistêmica clássicos. Duas das complicações mais sérias da doença mista do tecido conjuntivo são a hipertensão pulmonar e a doença renal que se assemelha à associada à esclerose sistêmica.

POLIARTERITE NODOSA E OUTRAS VASCULITES

A poliarterite nodosa pertence a um grupo de doenças caracterizadas por inflamação necrosante das paredes dos vasos e mostrando fortes evidências de um mecanismo patogênico imunológico.

[97.98](#) O termo geral *vasculite não infecciosa* diferencia estas afecções daquelas causadas por infecção direta da parede do vaso (como ocorre na parede de um abscesso) e serve para enfatizar que qualquer tipo de vaso pode ser envolvido — artérias, arteríolas, veias ou capilares.

A vasculite não infecciosa é encontrada em muitas situações clínicas. Uma classificação e descrição detalhadas das vasculites são apresentadas no [Capítulo 11](#) sobre vasos, onde também são discutidos os mecanismos imunológicos.

Rejeição de Transplantes de Tecidos

A rejeição de transplantes é discutida aqui porque envolve várias das reações imunológicas que estão por trás das doenças inflamatórias imunomediadas. Uma grande barreira ao transplante é o processo de *rejeição*, no qual o sistema imune do receptor reconhece o enxerto como sendo estranho e o ataca.

MECANISMOS DE RECONHECIMENTO E REJEIÇÃO DE ALOENXERTOS

A rejeição é um processo complexo em que a imunidade celular e os anticorpos circulantes desempenham seus papéis⁹⁹; além disso, as contribuições destes dois mecanismos costumam ser refletidas nas características histológicas dos órgãos rejeitados.

Reações Mediadas por Linfócitos T

O papel crítico dos linfócitos T na rejeição de transplantes tem sido documentado no homem e em animais de experimentação. A rejeição de enxertos mediada por linfócitos T é chamada *rejeição celular* e envolve destruição das células do enxerto por LTCs CD8⁺ e reações de hipersensibilidade tardia desencadeadas por linfócitos auxiliares CD4⁺ ativados. As principais diferenças antigênicas entre um doador e o receptor que resultam em rejeição dos transplantes são diferenças em alelos HLA altamente polimórficos. Os linfócitos T do receptor reconhecem antígenos do doador do enxerto (antígenos alogênicos ou aloantígenos) por duas vias chamadas *direta* e *indireta* (Fig. 6-39).¹⁰⁰

Na *via direta*, os linfócitos T do receptor do transplante reconhecem moléculas MHC alogênicas (do doador) na superfície das APCs no enxerto. Acredita-se que as células dendríticas carregadas nos órgãos do doador são as APCs mais importantes para iniciar a resposta anti-enxerto porque não apenas expressam altos níveis de moléculas da classe I e II do MHC, mas também são dotadas de moléculas coestimuladoras (p. ex., B7-1 e B7-2). Os linfócitos T do hospedeiro encontram as células dendríticas do doador no interior do órgão enxertado ou depois que as células dendríticas migram para os linfonodos de drenagem. Os linfócitos T CD8⁺ reconhecem as moléculas classe I do MHC e diferenciam-se em LTCs ativos que podem matar as células do enxerto por mecanismos já discutidos. Os linfócitos T auxiliares CD4⁺ reconhecem moléculas alogênicas da classe II e proliferam e diferenciam-se em células efetoras T_H1 (e possivelmente T_H17). Citocinas secretadas pelos linfócitos T

CD4⁺ ativados desencadeiam uma reação de hipersensibilidade tardia no enxerto, resultando em aumento da permeabilidade vascular e acúmulo local de células mononucleares (linfócitos e macrófagos) e lesão do enxerto, causada pelos macrófagos ativados. O reconhecimento direto das moléculas alogênicas do MHC parece paradoxal às regras da restrição do MHC próprio: Se os linfócitos T normalmente ficam restritos a reconhecer peptídeos estranhos exibidos por moléculas do MHC próprio, por que estes linfócitos T devem reconhecer o MHC estranho? A provável explicação é que as moléculas alogênicas do MHC, com seus peptídeos ligados, assemelham-se ou simulam os complexos MHC próprio-peptídeo estranho que são reconhecidos por linfócitos T restritos ao MHC próprio. Deste modo, o reconhecimento de moléculas alogênicas do MHC é uma reação cruzada de linfócitos T selecionados para reconhecer o MHC próprio mais peptídeos estranhos.

Na *via indireta* do alorreconhecimento, os linfócitos T do receptor reconhecem antígenos do MHC do doador do enxerto depois que são apresentados pelas próprias APCs do receptor. Este processo envolve a captação e o processamento de moléculas do MHC e de outras

moléculas estranhas do órgão enxertado pelas APCs do hospedeiro. Os peptídeos derivados do tecido doador são apresentados pelas próprias moléculas do MHC do hospedeiro, como qualquer outro peptídeo estranho. Deste modo, a via indireta é semelhante ao processamento fisiológico e apresentação de outros antígenos estranhos (p. ex., micróbios). A via indireta gera linfócitos T $CD4^+$ que entram no enxerto e reconhecem os antígenos do enxerto exibidos por APCs do hospedeiro que também entraram no enxerto, e o resultado é um tipo de reação de hipersensibilidade tardia. No entanto, os LTCs $CD8^+$ que podem ser gerados pela via indireta não podem reconhecer diretamente ou matar as células do enxerto porque estes LTCs reconhecem antígenos do enxerto apresentados pelas APCs do hospedeiro. Portanto, quando os linfócitos T reagem a um enxerto pela via indireta, o principal mecanismo de rejeição celular pode ser a produção de citocinas dos linfócitos T e hipersensibilidade tardia. Postula-se que a via direta seja a principal via na rejeição celular aguda, enquanto que a via indireta é mais importante na rejeição crônica. No entanto, esta separação não é, de modo algum, absoluta.

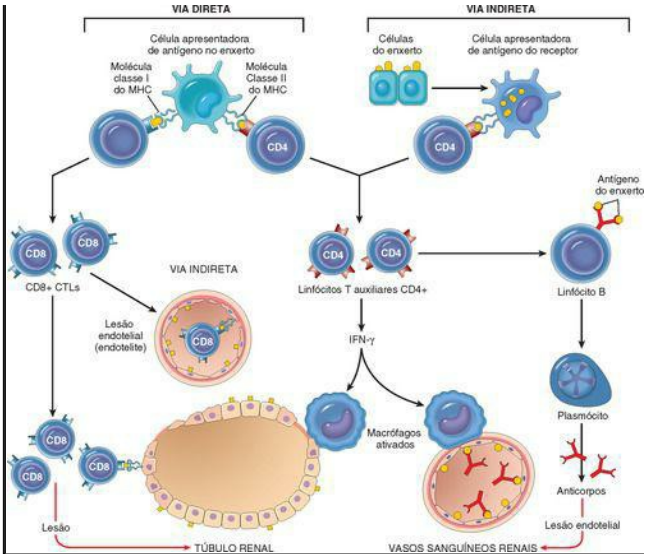


FIGURA 6-39

Reconhecimento e rejeição de aloenxertos de órgãos. Na via direta, antígenos doadores das classes I e II do MHC nas células apresentadoras de antígenos no enxerto (juntamente com coestimuladores não mostrados) são reconhecidos por linfócitos T citotóxicos CD8⁺ do hospedeiro e linfócitos T auxiliares CD4⁺ respectivamente. Os linfócitos T CD4⁺ proliferam e produzem citocinas (p. ex., IFN- γ), que induzem lesão tecidual por uma reação local de hipersensibilidade tardia. Linfócitos CD8⁺ respondendo a antígenos do enxerto, diferenciam-se em LTCs, que matam células do enxerto. Na via indireta, os antígenos do enxerto são pegos, processados e exibidos por APCs do hospedeiro e ativam linfócitos T CD4⁺, que danificam o enxerto por uma reação de hipersensibilidade tardia local e estimulam os linfócitos B a produzir anticorpos.

Reações Mediadas por Anticorpos

Embora os linfócitos T sejam decisivos na rejeição dos transplantes de órgãos, os anticorpos produzidos contra aloantígenos no enxerto também são importantes mediadores de rejeição. ¹⁰¹ Este processo é chamado *rejeição humoral* e pode assumir duas formas. *A rejeição hiperaguda ocorre quando anticorpos antidoador pré-formados estão presentes na circulação do receptor.* Tais anticorpos podem estar presentes em um receptor que tinha previamente rejeitado um transplante de rim. Mulheres que tiveram múltiplos partos e que desenvolvem anticorpos anti-HLA contra antígenos paternos eliminados do feto podem ter anticorpos pré-formados contra enxertos tomados do marido ou dos filhos ou até de indivíduos sem parentesco que compartilhem alelos HLA com o marido. Transfusões de sangue prévias também podem levar à pré-sensibilização porque as plaquetas e os leucócitos são ricos em antígenos HLA, e os doadores e receptores geralmente não são idênticos ao HLA. Com a atual prática de provas cruzadas, isto é, testar o soro do receptor para anticorpos contra as células do doador, a rejeição hiperaguda já não é um problema clínico significativo.

Nos receptores não sensibilizados previamente aos antígenos do transplante, a exposição aos antígenos HLA classes I e II do enxerto do doador pode provocar anticorpos. Os anticorpos formados pelo receptor podem causar lesão por vários mecanismos, inclusive citotoxicidade dependente do complemento, inflamação e citotoxicidade mediada por células dependente de anticorpos. *O alvo inicial destes anticorpos, na rejeição, parece ser a vasculatura do enxerto.* Deste modo, a *rejeição humoral aguda* dependente de anticorpos geralmente se manifesta por uma vasculite, algumas vezes denominada *vasculite da rejeição*.

Rejeição de Enxertos de Rim

Como os rins foram os primeiros órgãos sólidos a ser transplantados e mais rins têm sido transplantados do que qualquer outro órgão, grande parte de nossos conhecimentos sobre os aspectos clínicos e patológicos do transplante de órgãos sólidos se baseia em estudos de aloenxertos renais.

Morfologia. Com base na morfologia e no mecanismo subjacente, **as reações de rejeição são classificadas como hiperagudas, agudas e crônicas.** As alterações morfológicas destes padrões serão descritas a seguir no que se relacionam com os transplantes renais. Podem ocorrer alterações semelhantes em qualquer outro transplante de órgão vascularizado e são discutidas nos capítulos relevantes.

Rejeição Hiperaguda. Esta forma de rejeição ocorre em minutos ou horas depois do transplante. Um rim rejeitado de maneira hiperaguda rapidamente se torna cianótico, pintalgado e flácido, podendo excretar meras gotas de urina com sangue. São depositados imunoglobulina e complemento na parede do vaso, causando lesão endotelial e trombos de fibrina-plaquetas (**Fig. 6-40A**). Os neutrófilos rapidamente se acumulam no interior das arteríolas, glomérulos e capilares peritubulares. A medida que estas alterações se tornam

difusas e intensas, os glomérulos sofrem oclusão trombótica dos capilares e ocorre necrose fibrinoide nas paredes arteriais. O córtex renal sofre então necrose clara (infarto), e tais rins não funcionantes têm de ser removidos.

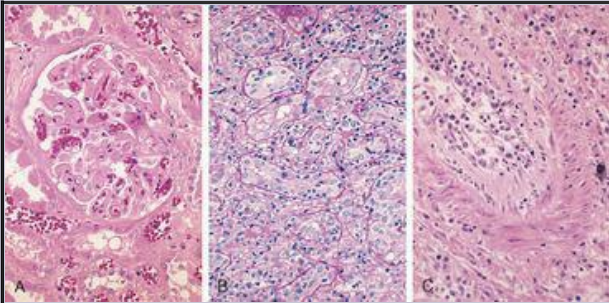


FIGURA 6-40

Morfologia da rejeição de enxerto hiperaguda e aguda. **A**, Rejeição hiperaguda de um aloenxerto do rim, mostrando lesão endotelial, trombos de plaquetas e de trombina e infiltrado precoce de neutrófilos em um glomérulo. **B**, Rejeição celular aguda de um aloenxerto de rim com células inflamatórias no interstício e entre células epiteliais e túbulos. **C**, Rejeição humoral aguda de um aloenxerto de rim (vasculite de rejeição) com células inflamatórias e células musculares lisas proliferando na íntima.

(Cortesia do Dr. Helmut Rennle, Departamento de Patologia, Brigham and Women's Hospital e Escola de Medicina Harvard, Boston, MA.)

Rejeição Aguda. Esta pode ocorrer em dias após o transplante no receptor não tratado ou pode aparecer subitamente meses ou até anos mais tarde depois de ter sido usada imunossupressão e encerrada. Em qualquer paciente, podem predominar os mecanismos imunes celulares ou humorais. Histologicamente, a rejeição humoral associa-se à vasculite, enquanto que a rejeição celular é marcada por um infiltrado intersticial de células mononucleares.

A **rejeição celular aguda** é mais comumente vista nos meses iniciais após o transplante e é

anunciada por sinais clínicos e bioquímicos de insuficiência renal ([Cap. 20](#)). Histologicamente, pode haver extenso infiltrado intersticial de células mononucleares e edema, bem como leve hemorragia intersticial ([Fig. 6-40B](#)). Como se poderia esperar, a coloração imuno-histoquímica revela linfócitos T CD4⁺ e CD8⁺, que expressam marcadores de linfócitos T ativadas, como a cadeia α do receptor IL-2. Os capilares glomerulares e peritubulares contêm grande número de células mononucleares que também podem invadir os túbulos, causando necrose tubular focal. Além de causar lesão tubular, as células T CD8⁺ podem lesar as células endoteliais vasculares, causando a chamada **endotelite**. Os vasos afetados têm células endoteliais com edema e, em alguns locais, podem ser vistos linfócitos entre o endotélio e a parede do vaso. O reconhecimento da rejeição celular é importante porque, na ausência de rejeição humoral acompanhante, os pacientes respondem bem à terapia imunossupressora. A ciclosporina, um imunossupressor amplamente usado, também é nefrotóxica e, por isso, podem ser superpostas alterações histológicas decorrentes do uso da ciclosporina.

A **rejeição humoral aguda (vasculite da rejeição)** é mediada por anticorpos antidoador e, por isso, manifesta-se principalmente por dano aos vasos sanguíneos. Isto pode assumir a forma de vasculite necrosante com necrose de células endoteliais, infiltração de neutrófilos, deposição de imunoglobulinas, complemento e fibrina e trombose. Tais lesões se associam a uma extensa necrose do parênquima renal. Em muitos casos, a vasculite é menos aguda e se caracteriza por acentuado espessamento da íntima, com proliferação de fibroblastos, miócitos e macrófagos espumosos ([Fig. 6-40C](#)). O resultante estreitamento das arteríolas pode causar infarto ou atrofia cortical renal. As lesões vasculares proliferativas simulam espessamento arteriosclerótico e se acredita que sejam causadas por citocinas que causam proliferação das células musculares lisas vasculares. A deposição do produto de degradação do complemento C4d em aloenxertos é forte indicador de rejeição humoral porque o C4d é produzido durante ativação do sistema do complemento pela via clássica dependente de anticorpo. [101,102](#) A importância de fazer este diagnóstico é que dá uma fundamentação para tratar pacientes afetados com agentes que causem depleção dos linfócitos B.

Rejeição Crônica. Nos últimos anos, a rejeição aguda tem sido significativamente controlada pela terapia com imunossupressores, e a rejeição crônica emergiu como causa importante de falência do enxerto. [103](#) Os pacientes com rejeição crônica apresentam clinicamente uma insuficiência renal progressiva, manifesta por elevação da creatinina no sangue ao longo de um período de quatro a seis meses. A rejeição crônica é dominada por alterações vasculares, fibrose intersticial e atrofia tubular, com perda do parênquima renal ([Fig. 6-41](#)). As **alterações vasculares** consistem em densa fibrose obliterativa da íntima, principalmente nas artérias corticais. Estas lesões vasculares resultam em isquemia renal, manifesta por perda glomerular, fibrose intersticial e atrofia tubular, além de encolhimento do parênquima renal. Os glomérulos podem mostrar cicatrizes com duplicação das membranas basais; este aspecto, algumas vezes, é chamado glomerulopatia crônica dos transplantes. Os rins que passam por rejeição crônica geralmente têm infiltrados intersticiais de células mononucleares de plasmócitos e numerosos eosinófilos.

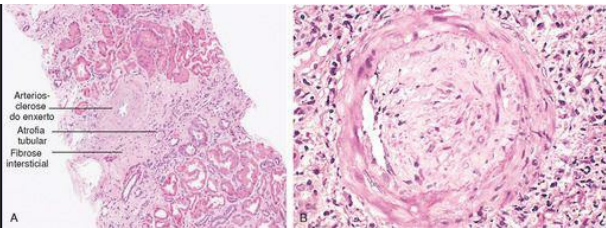


FIGURA 6-41

Rejeição crônica de um aloenxerto de rim. **A**, Alterações do rim na rejeição crônica. **B**, Arteriosclerose do enxerto. A luz vascular é substituída por um acúmulo de células musculares lisas e tecido conjuntivo na íntima do vaso.

(Cortesia do Dr. Helmut Rennle, Departamento de Patologia, Brigham and Women's Hospital e Escola de Medicina Harvard, Boston, MA.)

Métodos para Aumentar a Sobrevida do Enxerto

O valor da compatibilidade HLA entre doador e receptor varia em transplantes de diferentes órgãos sólidos. Nos transplantes renais, há um benefício substancial se todos os alelos HLA polimórficos forem compatíveis (alelos hereditários *HLA-A*, *HLA-B* e *HLA-DR*). No entanto, a compatibilidade HLA geralmente nem é feita para transplantes de fígado, coração e pulmões porque outras considerações, como compatibilidade anatômica, intensidade da doença subjacente e necessidade de minimizar o tempo de armazenamento do órgão, revertem os benefícios em potencial da compatibilidade HLA.

Exceto no caso de gêmeos idênticos, que obviamente expressam os mesmos antígenos de histocompatibilidade, a *terapia imunossupressora* é uma necessidade prática em todas as outras combinações de doador-receptor. ¹⁰⁴ O pilar da imunossupressão é a droga *ciclosporina*. Esta atua bloqueando a ativação de um fator de transcrição chamado fator nuclear de linfócitos T ativados (NFAT), que é necessário para a transcrição de genes das citocinas, em particular o gene que codifica IL-2. Drogas adicionais que são usadas para tratar a rejeição incluem azatioprina (que inibe o desenvolvimento de leucócitos a partir de precursores da medula óssea), esteroides (que bloqueiam a inflamação), rapamicina e micofenolato mofetil (ambos os quais inibem a proliferação de linfócitos) e anticorpo monoclonais antilinfócitos T (p. ex., anti-CD3

monoclonal e anticorpos contra a cadeia do receptor α da IL-2 [CD25], que opsonizam e eliminam as células e também podem bloquear a ativação dos linfócitos T. Outra estratégia mais recente para reduzir as respostas imunes anti-enxerto é impedir os linfócitos T do hospedeiro de receber sinais coestimuladores das células dendríticas durante a fase inicial da sensibilização. Isto pode ser efetuado por interrupção da interação entre as moléculas B7 das células dendríticas do doador do enxerto com receptores CD28 dos linfócitos T do hospedeiro, por exemplo, por administração de proteína que se ligue aos coestimuladores de B7.

Embora a imunossupressão prolongue a sobrevida do enxerto, ela traz seus próprios riscos. Não é pequeno o preço pago sob a forma de aumento da suscetibilidade a infecções oportunistas. Estes pacientes também têm aumento do risco de desenvolver linfomas induzidos pelo EBV, carcinomas espinocelulares induzidos pelo papilomavírus humano e sarcoma de Kaposi ([Cap. 11](#)), todos provavelmente decorrentes da reativação de infecções virais latentes em razão da diminuição das defesas do hospedeiro. Para contornar os efeitos indesejáveis da imunossupressão, está sendo dedicado muito esforço para induzir tolerância específica ao doador em receptores de enxertos.¹⁰⁵ Por exemplo, dar células do doador a receptores de enxertos pode prevenir reações ao enxerto, talvez porque o inóculo do doador contenha células, como as células dendríticas imaturas, que induzem tolerância aos aloantígenos do doador. Esta abordagem pode resultar em *quimerismo misto*, no qual o receptor vive com as células do doador injetadas. Estão sendo testadas outras estratégias, como incluir linfócitos T reguladores, na ocasião do transplante, e promover a morte de linfócitos T alorreativos no receptor.

Transplante de Outros Órgãos Sólidos

Além do rim, também são transplantados vários órgãos, como o fígado ([Cap. 18](#)), o coração ([Cap. 12](#)), os pulmões e o pâncreas. A reação de rejeição contra transplantes de fígado não é tão vigorosa quanto se poderia esperar pelo grau de disparidade do HLA. Não se conhece a base molecular deste “privilegio”.

Transplante de Células Hematopoiéticas

Está aumentando o uso de transplantes de células-tronco hematopoiéticas para malignidades hematológicas, para certos cânceres não hematológicos, para as anemias aplásticas, talassemias e certos estados de imunodeficiência. O transplante de células-tronco hematopoiéticas geneticamente modificadas também pode ser útil para a terapia genética com células somáticas e está sendo avaliado em algumas imunodeficiências. As células-tronco hematopoiéticas geralmente são obtidas da medula óssea, mas também podem ser colhidas do sangue periférico depois de mobilizadas da medula óssea por administração de fatores de crescimento hematopoiético. Na maioria das afecções em que está indicado o transplante da medula óssea, o receptor é irradiado para se destruir o sistema imune (e, algumas vezes, as células cancerosas) e para se criar um leito para o enxerto. Várias características distinguem os transplantes de medula óssea dos transplantes de órgãos sólidos. Dois problemas que são peculiares do transplante da medula óssea são a doença enxerto-hospedeiro (DEH) e a imunodeficiência.

*A DEH ocorre em qualquer situação na qual células imunologicamente competentes ou seus precursores são transplantados para receptores imunologicamente avariados, e as células transferidas reconhecem aloantígenos no hospedeiro.*¹⁰⁶ É vista mais comumente na situação de

transplante da medula óssea, mas, raramente, pode ocorrer após transplante de órgãos sólidos ricos em células linfoides (p. ex., o fígado) ou a transfusão de sangue não irradiado. Quando receptores imunocomprometidos recebem células da medula óssea normais de doadores alogênicos, os linfócitos T imunocompetentes presentes na medula do doador reconhecem os antígenos HLA do receptor como estranhos e reagem contra eles. Para tentar minimizar a DEH, os transplantes de medula óssea são feitos entre doador e receptor que sejam compatíveis no HLA, para o que se usam métodos de sequenciamento de DNA sensíveis para tipagem molecular dos alelos do HLA.

A *DEH aguda* ocorre dias a semanas depois de transplante da medula óssea alogênico. Embora qualquer órgão possa ser afetado, as principais manifestações clínicas decorrem do envolvimento do *sistema imune e dos epitélios da pele, fígado e intestinos*. O envolvimento da pele na DEH manifesta-se por *rash* generalizado, que pode levar à descamação nos casos mais graves. A destruição de pequenos ductos biliares dá origem à icterícia, e a ulceração da mucosa do intestino resulta em diarreia com sangue. Embora a lesão tecidual possa ser grave, os tecidos afetados geralmente não são maciçamente infiltrados por linfócitos. Acredita-se que, além da citotoxicidade direta pelas células T CD8⁺, é infligida lesão considerável pelas citocinas liberadas pelos linfócitos T sensibilizados do doador.

A *DEH crônica* pode vir após a síndrome aguda ou pode ocorrer insidiosamente. Estes pacientes têm extensa lesão cutânea, com destruição dos apêndices da pele e fibrose da derme. As alterações podem assemelhar-se à esclerose sistêmica (discutida anteriormente). Também é frequente a doença hepática crônica, manifesta por icterícia colestática. A lesão do trato gastrointestinal pode causar estreitamentos esofágicos. O sistema imune é devastado, com involução do timo e depleção dos linfócitos nos linfonodos. Não é surpreendente que os pacientes apresentem infecções recorrentes e que coloquem a vida em risco. Alguns pacientes desenvolvem manifestações de autoimunidade, que se postula resultarem de células T auxiliares CD4⁺ que reagem com células B do hospedeiro estimulando estas células, algumas das quais podem ser capazes de produzir autoanticorpos.

Como a DEH é mediada por linfócitos T contidos na medula óssea do doador, a depleção de células T do doador antes de transfusão virtualmente elimina a doença. Este protocolo, contudo, tem provado ser uma “faca de dois gumes” a DEH é abrandada, mas aumenta a incidência de falências do enxerto e de linfoma de células B relacionado com o EBV e a recorrência da doença nos pacientes leucêmicos. Parece que as células T multifacetadas não somente medeiam a DEH, mas também são necessárias para a pega das células-tronco da medula transplantadas, para a supressão dos clones de linfócitos B infectados por EBV e para controle das células leucêmicas. Este último, o chamado efeito *enxerto-leucemia*, pode ser bem dramático. A indução deliberada de do efeito enxerto-leucemia por infusão de linfócitos T alogênicos está sendo usada no tratamento da leucemia mieloide crônica quando os pacientes recidivam depois de transplante da medula óssea.

Imunodeficiência é uma complicação frequente do transplante da medula óssea. A imunodeficiência pode ser decorrente de tratamento prévio, preparação mieloablativa para o enxerto, atraso no repovoamento do sistema imune do receptor e ataque das células imunes do hospedeiro pelos linfócitos transplantados. Os indivíduos afetados ficam profundamente

imunossuprimidos e são presas fáceis de infecções. Embora muitos tipos diferentes de organismos possam infectar os pacientes, a infecção pelo citomegalovírus é particularmente importante. Ela geralmente resulta da ativação de infecção previamente silenciosa. A pneumonite induzida pelo citomegalovírus pode ser uma complicação fatal.

Síndromes de Imunodeficiência

As imunodeficiências podem ser divididas em transtornos de *imunodeficiência primária*, que, quase sempre, são determinados geneticamente, e estados de *imunodeficiência secundária*, que podem originar-se como complicações de cânceres, infecções, desnutrição ou efeitos colaterais de imunossupressão, irradiação ou quimioterapia para câncer e outras doenças. As síndromes de imunodeficiência primária são acidentes da natureza que proporcionam esclarecimentos valiosos sobre algumas das moléculas críticas do sistema imune humano. Aqui discutimos brevemente as imunodeficiências primárias mais importantes, vindo a seguir uma descrição mais detalhada da síndrome da imunodeficiência adquirida (Aids), o exemplo mais devastador de imunodeficiência secundária.

IMUNODEFICIÊNCIAS PRIMÁRIAS

A maioria das doenças por imunodeficiência primária é determinada geneticamente e afeta os braços humoral e/ou celular da imunidade adaptativa (mediada por linfócitos B e T, respectivamente) ou os mecanismos de defesa da imunidade inata (células NK, fagócitos ou complemento). Os defeitos da imunidade adaptativa costumam ser subclassificados com base no componente primário envolvido (ou seja, linfócitos B, T ou ambos). No entanto, estas distinções não são nítidas; por exemplo, os defeitos dos linfócitos T quase sempre levam a um comprometimento da síntese de anticorpos e, por isso, deficiências isoladas de linfócitos T costumam ser indistinguíveis clinicamente das deficiências combinadas de linfócitos T e B. Embora antigamente se pensasse que estes transtornos fossem bem raros, alguma forma de imunodeficiência genética leve, de fato, está presente em muitos indivíduos.¹⁰⁷ A maioria das imunodeficiências primárias se manifesta entre os seis meses e os dois anos de idade e é detectada porque os lactentes afetados são suscetíveis a infecções recorrentes. A natureza dos organismos infectantes depende, em certo grau, da natureza do defeito subjacente, conforme resumido na [Tabela 6-11](#). Os defeitos dos fagócitos foram discutidos no [Capítulo 2](#). Aqui apresentamos exemplos selecionados de outras imunodeficiências. Começamos com defeitos isolados dos linfócitos B, seguidos por uma discussão das imunodeficiências combinadas e defeitos das proteínas do complemento. Finalmente, é apresentada a síndrome de Wiskott-Aldrich, um transtorno complexo que afeta linfócitos, bem como plaquetas. Com os avanços das análises genéticas, agora estão identificadas as mutações responsáveis por muitas das imunodeficiências primárias comuns ([Fig. 6-42](#)).^{108,109}

TABELA 6-11 Exemplos de Infecções nas Imunodeficiências

Tipo de Patógeno	Defeito de Linfócito T	Defeito de Linfócito B	Defeito de Granulócito	Defeito de Complemento
Bactérias	Sepse bacteriana	Estreptococos, estafilococos, <i>Haemophilus</i>		Infecções por Neisserias, outras infecções piogênicas
Vírus	Citomegalovírus, vírus de Epstein-Barr, varicela grave, infecções crônicas por vírus respiratórios e intestinais	Encefalite enteroviral	Estafilococos, <i>Pseudomonas</i>	
Fungos e parasitas	<i>Candida</i> , <i>Pneumocystis jiroveci</i>	Giardíase intestinal grave		
Características	Doença agressiva por patógenos oportunistas,	Infecções sinopulmonares	<i>Candida</i> , <i>Nocardia</i> , <i>Aspergillus</i>	

especiais

falta de remoção das
infecções

recorrentes,
sepse, meningite
crônica

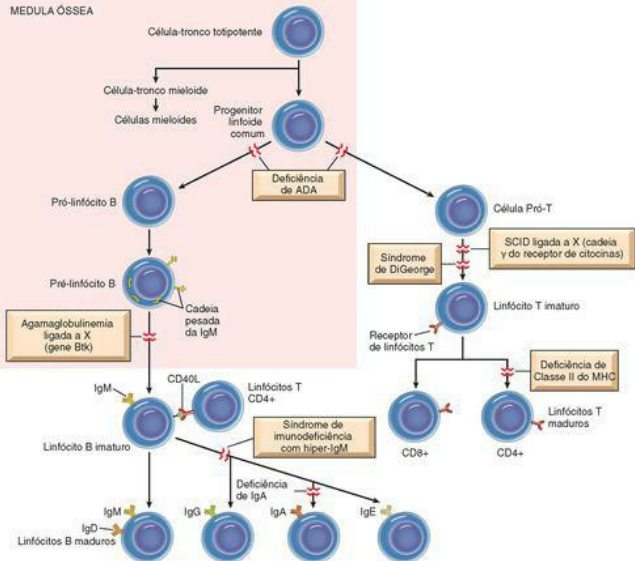


FIGURA 6-42

Esquema simplificado do desenvolvimento dos linfócitos e locais de bloqueio em algumas doenças com imunodeficiência primária. Os genes afetados são indicados entre parênteses para alguns dos transtornos. ADA, Adenosina desaminase; AID, desaminase induzida pela ativação; CD40L, ligante de CD40 (também conhecido como CD154); SCID, imunodeficiência combinada grave.

Agamaglobulinemia Ligada a X (Agamaglobulinemia de Bruton)

A agamaglobulinemia ligada a X é uma das formas mais comuns de imunodeficiência primária.

110 *Caracteriza-se pela falha dos precursores de linfócitos B (células pró-B e células pré-B) desenvolverem-se em linfócitos B maduros.* Durante a maturação normal dos linfócitos B na medula óssea, os genes da cadeia pesada das Igs são primeiramente rearranjados, nas células pré-B, e estas se expressam na superfície celular associadamente a uma cadeia leve “substituta”, onde transmitem sinais que induzem o rearranjo dos genes da cadeia leve da Ig e maior maturação. Esta necessidade de sinais iniciados pelas Igs é um mecanismo de controle de qualidade que garante que a maturação prosseguirá somente se proteínas de Igs funcionais forem expressas. A agamaglobulinemia ligada a X é causada por mutações em uma tirosina quinase citoplasmática chamada *tirosina quinase de Bruton (Btk)*; o gene que codifica está localizado no braço longo do cromossomo X em Xq21.22. ⁹⁵ Btk é uma proteína tirosina quinase associada ao complexo do receptor de Igs das células pré-B maduras e é necessária para transdução de sinais a partir do receptor. Quando sofre mutação, o receptor das células pré-B não pode transmitir sinais, e a maturação para neste estágio. Como não são produzidas cadeias leves, não pode ser montada a molécula completa do receptor antigênico (que contém cadeias leves e pesadas de Ig) e nem transportada até a membrana da célula.

Como doença ligada a X, este transtorno é visto quase inteiramente no sexo masculino, mas têm sido descritos casos esporádicos no sexo feminino, possivelmente causados por mutações em algum outro gene que funcione na mesma via. *A doença geralmente não se torna aparente até cerca de seis meses de idade, à medida que ocorre depleção das imunoglobulinas maternas.* Na maioria dos casos, infecções bacterianas recorrentes do trato respiratório, como as faringites aguda e crônica, sinusite, otite média, bronquite e pneumonia, chamam a atenção para o defeito imune subjacente. Quase sempre, os microrganismos causadores são o *Haemophilus influenzae*, o *Streptococcus pneumoniae* ou o *Staphylococcus aureus*. Estes microrganismos normalmente são opsonizados por anticorpos e removidos por fagocitose. Como os anticorpos são importantes para neutralizar vírus infecciosos que estão presentes na corrente sanguínea ou nas secreções de mucosas ou que estão sendo transmitidos de célula a célula, os indivíduos com esta doença também são suscetíveis a certas infecções virais, especialmente as causadas por enterovírus, como os ecovírus, os poliovírus e os coxsackievírus. Estes vírus infectam o trato gastrointestinal e, daí, podem disseminar-se para o sistema nervoso através do sangue. Deste modo, a imunização com poliovírus vivos traz o risco de poliomielite paraltica, e os ecovírus podem causar encefalite fatal. Por razões semelhantes, a *Giardia lamblia*, um protozoário intestinal que normalmente sofre resistência da IgA secretada, causa infecções persistentes em pessoas com este transtorno. Em geral, contudo, a maioria das infecções virais, fúngicas e por protozoários é bem manejada pela imunidade mediada por linfócitos T.

A forma clássica desta doença tem as seguintes características:

Os linfócitos B estão ausentes ou estão intensamente diminuídos na circulação, e os níveis séricos de todas as classes de imunoglobulinas estão deprimidos. As células pré-B, que expressam o marcador da linhagem B CD19, mas não a Ig de membrana, são encontradas em número normal na medula óssea.

Os centros germinativos dos linfonodos, das placas de Peyer, do apêndice e das tonsilas são subdesenvolvidos.

Os plasmócitos estão ausentes em todo o corpo.

As reações mediadas por linfócitos T são normais.

Doenças autoimunes, como a artrite e a dermatomiosite, ocorrem com aumento de frequência em até 35% dos indivíduos com esta doença, que é paradoxal na presença de uma imunodeficiência. É provável que estes transtornos autoimunes sejam causados por uma degradação da autotolerância, resultando em autoimunidade, mas as infecções crônicas associadas à imunodeficiência podem desempenhar um papel na indução de reações inflamatórias. O tratamento da agamaglobulinemia ligada a X é a terapia de reposição com imunoglobulinas. No passado, a maioria dos pacientes sucumbia à infecção nos primeiros dois anos de vida ou na idade pré-escolar. A terapia profilática com Ig intravenosa permite que a maioria dos indivíduos chegue à idade adulta.

Imunodeficiência Variável Comum

Esta entidade relativamente comum, porém mal definida, representa um grupo heterogêneo de transtornos. [111,112](#) A característica comum a todos os pacientes é a hipogamaglobulinemia, em geral afetando todas as classes de anticorpos, mas algumas vezes apenas IgG. O diagnóstico de uma imunodeficiência variável comum baseia-se na exclusão de outras causas bem definidas de diminuição da produção de anticorpos.

Como se poderia esperar em um grupo heterogêneo de transtornos, ocorrem formas esporádicas e hereditárias da doença. Na formas familiares, não há padrão único de herança. Os parentes de tais pacientes têm uma alta incidência de deficiência seletiva de IgA (mais adiante). Estes estudos sugerem que, pelo menos em alguns casos, a deficiência seletiva de IgA e uma imunodeficiência variável comum podem representar diferentes expressões de um defeito genético em comum na síntese de anticorpos. Diferentemente da agamaglobulinemia ligada a X, a maioria dos indivíduos com imunodeficiência variável comum tem número normal ou quase normal de linfócitos B no sangue e tecidos linfoides. Estes linfócitos B, contudo, não são capazes de se diferenciar em plasmócitos.

Tanto os defeitos intrínsecos dos linfócitos B como as anormalidades de ativação de linfócitos B mediada por linfócitos T auxiliares podem ser responsáveis pela deficiência de anticorpos nesta doença. Já se fizeram relatos de famílias nas quais a anormalidade subjacente está em um receptor para uma citocina chamada BAFF, que promove a sobrevivência e a diferenciação de linfócitos B, ou em uma molécula chamada ICOS (coestimulador indutível), que é homóloga a CD28 e está envolvida na ativação de linfócitos T e nas interações entre linfócitos T e B. [111](#) No entanto, as mutações conhecidas são responsáveis por uma minoria de casos.

As manifestações clínicas da imunodeficiência variável comum são causadas por deficiência de anticorpos e, por isso, assemelham-se às da agamaglobulinemia ligada a X. Os pacientes tipicamente apresentam infecções piogênicas sinopulmonares recorrentes. Além disso, cerca de 20% dos pacientes apresentam infecções recorrentes por herpesvírus. Também podem ocorrer infecções sérias por enterovírus, causando meningoencefalite. Indivíduos com este transtorno também têm a tendência de desenvolver diarreia persistente causada por *G. lamblia*. Diferentemente da agamaglobulinemia ligada a X, a imunodeficiência variável comum afeta ambos os sexos igualmente, e o início dos sintomas é posterior — na idade escolar ou na adolescência. Histologicamente, as áreas de linfócitos B dos tecidos linfoides (ou seja, os folículos linfoides nos linfonodos, baço e intestino) ficam hiperplásicas. O aumento de volume das áreas de

linfócitos B provavelmente reflete defeito na regulação, isto é, os linfócitos B podem proliferar em resposta a antígenos, mas não produzem anticorpos e, portanto, fica ausente a inibição normal por *feedback* efetuada pela IgG.

Como na agamaglobulinemia ligada a X, estes pacientes têm alta frequência de doenças autoimunes (aproximadamente 20%), incluindo artrite reumatoide. O risco de malignidade linfóide também aumenta e já foi registrado aumento do número de casos de câncer gástrico.

Deficiência Isolada de IgA

A deficiência isolada de IgA é uma imunodeficiência comum. Nos Estados Unidos, ocorre em cerca de 1 em 600 indivíduos de ascendência europeia. ¹³³É muito menos comum em negros e asiáticos. Os indivíduos afetados têm *níveis* extremamente baixos de IgA no soro e de IgA secretora. Pode ser familiar ou adquirida, associada à toxoplasmose, ao sarampo ou a alguma outra infecção viral. Já foi mencionada a associação da deficiência de IgA com imunodeficiência variável comum. A maioria dos indivíduos com esta doença é assintomática. Como a IgA é a principal Ig nas secreções externas, as defesas de mucosa ficam enfraquecidas e ocorrem infecções nos tratos respiratório, gastrointestinal e urogenital. Os pacientes sintomáticos comumente se apresentam com infecções sinopulmonares recorrentes e diarreia. Alguns indivíduos com deficiência de IgA também são deficientes nas subclasses IgG2 e IgG4 da IgG. Este grupo de pacientes tem uma tendência particular de desenvolver infecções. Além disso, os pacientes deficientes em IgA têm alta frequência de alergia do trato respiratório e várias doenças autoimunes, particularmente LES e artrite reumatoide. Não é conhecida a base do aumento da frequência de doenças autoimunes e alérgicas. Quando transfundidos com sangue contendo IgA normal, alguns destes pacientes desenvolvem graves reações anafiláticas até fatais porque a IgA se comporta como um antígeno estranho (já que os pacientes não a produzem e não são tolerantes a ela).

O defeito básico na deficiência de IgA é o comprometimento da diferenciação de linfócitos B *naive* em células produtoras de IgA. Ainda não se conhece a base molecular deste defeito na maioria dos pacientes. Foram descritos, em alguns pacientes, defeitos num receptor para citocina ativadora de linfócitos B, a BAFF.

Síndrome de Hiper-IgM

Na síndrome de hiper-IgM, os *pacientes afetados fabricam anticorpos IgM, mas têm deficiência em sua capacidade de produzir anticorpos IgG, IgA e IgE*. Agora se sabe que o defeito, nesta doença, afeta a capacidade dos linfócitos T auxiliares de transmitir sinais de ativação aos linfócitos B e macrófagos. Como já foi discutido neste capítulo, muitas das funções dos linfócitos T auxiliares CD4⁺ exigem o envolvimento de CD40 nos linfócitos B, macrófagos e células dendríticas por CD40L (também chamado CD154) expresso em linfócitos T ativados por antígenos. Esta interação desencadeia mudança da classe de Ig e maturação por afinidade nos linfócitos B e estimula as funções microbicidas dos macrófagos. Aproximadamente 70% dos indivíduos com a síndrome de imunodeficiência por hiper-IgM têm a forma ligada a X da doença, causada por mutações na codificação de genes de CD40L localizado em Xq26. ¹¹⁴ Nas pessoas restantes, a doença é herdada em um padrão autossômico recessivo. A maioria destes

pacientes tem mutações na codificação do gene CD40 ou na enzima chamada desaminase induzida pela ativação, uma citosina desaminase editora de DNA que é necessária para a mudança de classe e a maturação por afinidade.

O soro de pessoas com esta síndrome contém níveis normais ou elevados de IgM, mas não IgA ou IgE, e níveis extremamente baixos de IgG. O número de linfócitos B e T é normal. Muitos dos anticorpos IgM reagem com elementos do sangue, dando origem a anemia hemolítica autoimune, trombocitopenia e neutropenia. Em pacientes com mais idade, pode haver proliferação sem controle de plasmócitos produtores de IgM com infiltrações do trato gastrointestinal. Embora os linfócitos B que proliferam sejam policlonais, a infiltração extensa pode levar ao óbito.

Clinicamente, indivíduos com a síndrome de imunodeficiência com hiper-IgM apresentam infecções piogênicas recorrentes porque o nível de anticorpos igG opsonizantes é baixo. Além disso, aqueles com mutações de CD40L também são suscetíveis à pneumonia causada pelo organismo intracelular *Pneumocystis jiroveci* em razão do defeito da imunidade celular.

Síndrome de DiGeorge (Hipoplasia Tímica)

A síndrome de DiGeorge é uma deficiência de linfócitos T que decorre da insuficiência de desenvolvimento da terceira e quarta bolsas faríngeas. A última dá origem ao timo, às paratireoides, a algumas das células claras da tireoide e ao corpo ultimobrânquial. Deste modo, indivíduos com esta síndrome têm uma perda variável de imunidade celular (decorrente da hipoplasia ou falta do timo), tetania (decorrente da falta das paratireoides) e defeitos congênitos do coração e dos grandes vasos. Além disso, o aspecto da boca, orelhas e face pode ser anormal. A ausência de imunidade celular é causada pelo baixo número de linfócitos T no sangue e tecidos linfóides e pela pouca defesa contra certas infecções fúngicas e virais. Há depleção das zonas de linfócitos T dos órgãos linfóides — áreas paracorticais dos linfonodos e bainhas periarteriolas do baço. Os níveis de Igs podem ser normais ou reduzidos, dependendo da gravidade da deficiência de linfócitos T.

A síndrome de DiGeorge não é um transtorno familiar. Resulta da deleção de um gene mapeado no cromossomo 22q11. [115](#) Esta deleção é vista em 90% dos pacientes, e a síndrome de DiGeorge agora é considerada um componente da *síndrome de deleção de 22q11*, discutida no [Capítulo 5](#). Uma mutação que tem sido associada à síndrome de DiGeorge afeta um membro da família T-box de fatores de transcrição, que pode estar envolvido no desenvolvimento do arco branquial e dos grandes vasos.

Imunodeficiência Combinada Grave

A imunodeficiência combinada grave (IDCG) representa uma constelação de síndromes geneticamente distintas, todas tendo em comum *defeitos das respostas imunes humorais e celulares*. [116](#) Os lactentes afetados apresentam candidíase oral proeminente, dermatite das fraldas extensa e insuficiência de crescimento. Alguns pacientes desenvolvem um rash morbiliforme logo depois do nascimento porque os linfócitos T maternos são transferidos através da placenta e atacam o feto, causando a DEH. Pessoas com a IDCG são extremamente suscetíveis a infecções recorrentes graves por uma ampla variedade de patógenos, incluindo

Candida albicans, *P. jiroveci*, *Pseudomonas*, citomegalovírus, varicela e um conjunto inteiro de bactérias. Sem transplante da medula óssea, ocorre o óbito no primeiro ano de vida. Apesar das manifestações clínicas comuns, os defeitos subjacentes são bem diferentes nas diferentes formas de IDCG e, em muitos casos, não se conhece a lesão genética. Muitas vezes, o defeito da IDCG reside no compartimento de linfócitos T, havendo um comprometimento secundário da imunidade humoral.

A forma mais comum, responsável por 50% a 60% dos casos, é ligada a X e, por isso, a IDCG é mais comum em meninos do que em meninas. O defeito genético, na forma ligada a X, é uma *mutação na subunidade da cadeia γ comum (γ_c) dos receptores de citocinas*. Esta proteína transmembrana faz parte dos componentes transdutores de sinais dos receptores para IL-2, IL-4, IL-7, IL-9, IL-11, IL-15 e IL-21. A IL-7 é necessária para a sobrevivência e a proliferação dos progenitores linfoides, particularmente os precursores dos linfócitos T. Em decorrência da sinalização defeituosa do receptor da IL-7, há um profundo defeito nos primeiros estágios de desenvolvimento dos linfócitos, especialmente do desenvolvimento dos linfócitos T. [117](#) O número de linfócitos T se reduz grandemente e, embora os linfócitos B tenham um número normal, a síntese de anticorpos é gravemente comprometida em razão da falta de ajuda dos linfócitos T. A IL-15 é importante para a maturação e proliferação de células NK e, como a cadeia γ comum é um componente do receptor para IL-15, estes indivíduos também costumam ter uma deficiência de células NK.

Os casos restantes de IDCG são herdados com um padrão autossômico recessivo. A causa mais comum de IDCG autossômica recessiva é uma *deficiência da enzima adenosina desaminase (ADA)*. Embora não estejam inteiramente claros os mecanismos pelos quais a deficiência de ADA causa IDCG, tem sido proposto que a deficiência de ADA leve ao acúmulo de desoxiadenosina e seus derivados (p. ex., desoxi-ATP), que são tóxicos para os linfócitos imaturos que se dividem rapidamente, especialmente para aqueles da linhagem de células T. [118](#) Por isso, pode haver uma redução maior no número de linfócitos T do que de linfócitos B.

Foram descobertas várias outras causas menos comuns de IDCG autossômica recessiva:

Mutações nos genes ativadores de recombinase impedem os rearranjos de genes somáticos para a montagem do receptor de linfócitos T e dos genes de Igs. [119](#) Isto bloqueia o desenvolvimento de linfócitos T e B.

Uma quinase intracelular chamada Jak3 é essencial para a transdução de sinais por meio da cadeia γ comum de receptores de citocinas (que sofre mutação na IDCG ligada a X, como discutido anteriormente). Mutações de Jak3, portanto, têm os mesmos efeitos que as mutações na cadeia γ_c . [120](#)

Têm sido descritas várias mutações nas moléculas de sinalização, incluindo as quinases associadas ao receptor antigênico dos linfócitos T e aos componentes dos canais de cálcio necessários para a entrada de cálcio e ativação de muitas vias de sinalização.

Mutações que comprometam a expressão das moléculas da classe II do MHC impedem o desenvolvimento de linfócitos T CD4⁺. [121](#) Estes estão envolvidos na imunidade celular e dão ajuda aos linfócitos B e, por isso, a deficiência da classe II do MHC resulta em imunodeficiência combinada. Esta doença, chamada *síndrome do linfócito nu*, geralmente é causada por mutações nos fatores de transcrição necessários para a expressão de genes da

Os achados histológicos na IDCG dependem do defeito subjacente. Nas duas formas mais comuns (deficiência de ADA e mutação de γc), o timo é pequeno e desprovido de células linfoides. Na IDCG causada por deficiência de ADA, podem ser encontrados remanescentes dos corpúsculos de Hassall, enquanto que, na IDCG ligada a X, o timo contém lóbulos de células epiteliais indiferenciadas semelhantes às do timo fetal. Em qualquer um dos dois casos, outros tecidos linfoides também são hipoplásicos, havendo acentuada depleção nas áreas de linfócitos T e, em alguns casos, das zonas de linfócitos T e B.

Atualmente, o transplante da medula óssea é o pilar do tratamento, mas a IDCG ligada a X é a primeira doença humana em que a terapia genética tem sido bem-sucedida. ¹²² Para a terapia genética, um gene com γc normal é expresso em células-tronco da medula óssea dos pacientes usando um vetor retroviral, e as células são transplantadas de volta nos pacientes. A experiência clínica é pequena, mas alguns pacientes têm mostrado reconstituição de seus sistemas imunes por mais de um ano depois da terapia. Infelizmente, contudo, 20% destes pacientes têm desenvolvido leucemias agudas de linfócitos T, que parecem ser desencadeadas pela ativação de oncogenes pelo retrovírus integrado, ¹²³ destacando os perigos desta abordagem em particular da terapia genética. Pacientes com deficiência de ADA também têm sido tratados com transplante da medula óssea e, mais recentemente, com terapia genética para introduzir um gene da ADA normal em precursores de linfócitos T.

Imunodeficiência com Trombocitopenia e Eczema (Síndrome de Wiskott-Aldrich)

A síndrome de Wiskott-Aldrich é uma doença recessiva ligada a X caracterizada por trombocitopenia, eczema e uma acentuada vulnerabilidade a infecções recorrentes, terminando em óbito precoce. ¹²⁴ O timo é morfológicamente normal, pelo menos no início da evolução da doença, mas há depleção secundária progressiva de linfócitos T no sangue periférico e nas zonas de linfócitos T (áreas paracorticais). Os pacientes não fabricam anticorpos contra antígenos polissacarídicos, e a resposta a antígenos proteicos é insatisfatória. Os níveis de IgM no soro são baixos, mas os níveis de IgG geralmente são normais. Paradoxalmente, os níveis de IgA e de IgE costumam ser elevados. Os pacientes também têm a propensão de desenvolver linfomas de células B não Hodgkin. A síndrome de Wiskott-Aldrich é causada por mutações no gene que codifica a proteína da síndrome de Wiskott-Aldrich (WASP), que está localizado em Xp11.23. Acredita-se que esta proteína pertença a uma família de proteínas que ligam receptores da membrana, como os receptores antigênicos, a elementos do citoesqueleto. A proteína WASP pode estar envolvida em respostas dependentes do citoesqueleto, incluindo migração celular e transdução de sinais, mas não foram esclarecidas as funções essenciais desta proteína nos linfócitos e plaquetas. O único tratamento é o transplante da medula óssea.

Deficiências Genéticas do Sistema do Complemento

O sistema do complemento desempenha papéis críticos na defesa do hospedeiro e na inflamação. Têm sido descritas deficiências hereditárias para virtualmente todos os componentes do sistema do complemento e vários dos reguladores. ¹²⁵ A deficiência de C2 é a mais comum

de todas. Com uma deficiência de C2 ou dos componentes iniciais da via clássica (p. ex., C1 [C1q, 4, ou s] ou C4), há pouco ou nenhum aumento na suscetibilidade a infecções, mas a manifestação dominante é um aumento da incidência de uma doença autoimune LES-like, que já foi discutida anteriormente. Presumivelmente, a via alternativa do complemento é adequada para o controle da maioria das infecções. É rara a deficiência de componentes da via alternativa (properdina e fator D). Associa-se a infecções piogênicas recorrentes. O componente C3 do complemento é necessário para as vias clássica e alternativa e, por isso, uma deficiência desta proteína resulta em suscetibilidade a infecções piogênicas sérias e recorrentes. Também há aumento da incidência de glomerulonefrite mediada por imunocomplexos; na ausência de complemento, a inflamação mediada por imunocomplexos presumivelmente é causada por ativação de leucócitos dependente do receptor Fc. Os componentes terminais do complemento, C5, 6, 7, 8 e 9, são necessários para a montagem do complexo de ataque à membrana envolvido na lise de organismos. Com uma deficiência destes componentes de ação tardia, há aumento da suscetibilidade a infecções recorrentes por *Neisseria* (gonocócicas e meningocócicas); as bactérias *Neisseria* têm paredes celulares finas e são especialmente suscetíveis a ações líticas do complemento. Alguns pacientes herdam uma forma de lectina de ligação à manose, a proteína plasmática que inicia a via da lectina do complemento, que não polimeriza normalmente e é funcionalmente defeituosa. Estes indivíduos também mostram aumento da suscetibilidade a infecções.

Uma deficiência do inibidor de C1 dá origem ao *angioedema hereditário*.¹²⁶ Este transtorno autossômico dominante é mais comum do que os estados de deficiência de complemento. O inibidor de C1 é um inibidor de proteases cujas enzimas-alvo são C1r e C1s da cascata do complemento, fator XII da via de coagulação e o sistema da calicreína. Como foi discutido no [Capítulo 2](#), estas vias são estreitamente ligadas, e a falta de regulação de sua ativação pode dar origem a peptídeos vasoativos, como a bradicinina. Embora não se tenha certeza sobre a natureza exata do composto bioativo produzido no angioedema hereditário, estes pacientes têm episódios de edema afetando superfícies da pele e das mucosas, como a laringe e o trato gastrointestinal. Isto pode resultar em asfixia que coloque a vida em risco ou náuseas, vômitos e diarreia depois de pequenos traumas ou estresse emocional. Crises agudas de angioedema hereditário podem ser tratadas com concentrados de inibidor de C1 preparados a partir do plasma humano.

A deficiência de outras proteínas regulatórias do complemento é a causa da hemoglobinúria noturna paroxística. Nesta doença, há mutações de enzimas necessárias para as ligações de glicosfosfatidil inositol, que são essenciais para a montagem do fator de aceleração de decaimento e CD59, ambos os quais regulam o complemento.¹²⁷ Acredita-se que a ativação sem controle do complemento na superfície das hemácias seja a base da hemólise ([Cap. 14](#)). Mutações na proteína reguladora do complemento fator H estão por trás de cerca de 10% dos casos de uma doença renal chamada síndrome hemolítico-urêmica, que se caracteriza por trombose microvascular nos rins ([Cap. 20](#)).

IMUNODEFICIÊNCIAS SECUNDÁRIAS

As imunodeficiências secundárias podem ser encontradas em indivíduos com câncer, diabetes e outras doenças metabólicas, desnutrição, infecção crônicas e doença renal. Também ocorrem em pessoas que recebem quimioterapia ou radioterapia para câncer, ou imunossuppressores para impedir a rejeição de transplantes ou para tratar doenças autoimunes. Alguns destes estados de imunodeficiência secundária podem ser causados por maturação defeituosa dos linfócitos (quando a medula óssea é lesada por radiação ou quimioterapia ou envolvida por tumores, como as leucemias e cânceres metastáticos), perda de imunoglobulinas (como nas doenças renais proteinúricas), síntese inadequada de Igs (como na desnutrição) ou depleção de linfócitos (por drogas ou infecções graves). *Como grupo, as imunodeficiências secundárias são mais comuns do que os transtornos de origem genética primária.* A imunodeficiência secundária mais comum é a Aids, e vamos descrevê-la na próxima seção.

SÍNDROME DA IMUNODEFICIÊNCIA ADQUIRIDA (AIDS)

A Aids é uma doença causada pelo vírus da imunodeficiência humana (HIV), um retrovírus, e caracteriza-se por profunda imunossupressão que leva a infecções oportunistas, neoplasias secundárias e manifestações neurológicas. A magnitude desta calamidade moderna é verdadeiramente incrível. No final de 2006, mais de um milhão de casos de Aids tinham sido relatados nos Estados Unidos, onde a Aids é a segunda causa de morte em homens entre 25 e 44 anos e a terceira causa de morte entre mulheres neste grupo etário. Embora inicialmente reconhecida nos Estados Unidos, a Aids é um problema global. Agora é relatada em mais de 190 países no mundo todo, e o grupo de pessoas infectadas pelo HIV, na África e na Ásia, é grande e está em expansão. No ano de 2006, o HIV tinha infectado 60 milhões de pessoas no mundo todo e quase 20 milhões de adultos e crianças tinham morrido da doença. Há cerca de 33 milhões de pessoas vivendo com o HIV, das quais 65% estão na África e mais de 20% na Ásia; a taxa de prevalência, em adultos de países da África meridional, fica acima de 8%. Estima-se que 2,5 milhões de pessoas tenham adquirido a infecção pelo HIV durante o ano de 2006 e, apenas naquele ano, 2,1 milhões de óbitos foram causados pela Aids. Neste cenário lúgubre, pode haver algumas notícias boas. Em razão de medidas de saúde pública, a taxa de infecções parece estar diminuindo, e algumas autoridades acreditam que pode ter atingido o máximo no final da década de 1990. Além disso, a melhora das terapias antivirais tem resultado na morte de menos pessoas pela doença. Isto, contudo, traz sua própria preocupação trágica; como mais pessoas estão vivendo com o HIV, o risco de propagação da infecção aumentará se a vigilância for relaxada.

O enorme ônus médico e social do problema da Aids tem levado a uma explosão de pesquisas com o objetivo de compreender o HIV e sua notável capacidade de debilitar as defesas do hospedeiro. A literatura sobre Aids é vasta e está em expansão. Aqui, resumimos os dados atualmente disponíveis sobre epidemiologia, patogênese e quadro clínico da infecção pelo HIV.

Epidemiologia

Estudos epidemiológicos nos Estados Unidos identificaram cinco grupos de adultos com risco de desenvolver Aids. A distribuição de casos, nestes grupos, é a seguinte:

Homens homossexuais ou bissexuais constituem o maior grupo, sendo responsáveis por mais de 50% dos casos relatados. Isto inclui cerca de 5% que também eram usuários de drogas intravenosas. A transmissão da Aids, nesta categoria, parece estar em declínio: em 2005, cerca de 48% dos novos casos foram atribuídos a contatos homossexuais masculinos.

Usuários de drogas intravenosas sem antecedentes de homossexualidade são o maior grupo a seguir, representando cerca de 20% dos indivíduos infectados.

Os hemofílicos, especialmente aqueles que receberam grandes quantidades de concentrados de fator VIII ou fator IX antes de 1985, constituem cerca de 0,5% de todos os casos.

Receptores de sangue e componentes do sangue que não sejam hemofílicos, mas que receberam transfusões de sangue total ou componentes (p. ex., plaquetas, plasma) infectados pelo HIV, são responsáveis por cerca de 1% dos pacientes. (Órgãos obtidos de doadores infectados pelo HIV também podem transmitir Aids.)

Contactantes heterossexuais de membros de outros grupos de alto risco (principalmente usuários de drogas intravenosas) constituem cerca de 10% da população de pacientes. Cerca de 30% dos novos casos, em 2005, foram atribuíveis ao contato heterossexual. Este é o grupo com crescimento mais rápido dentre os indivíduos infectados, particularmente as mulheres;

na África meridional, onde se estima que a taxa de infecção seja de cerca de 10.000 novos casos a cada dia, mais de metade dos indivíduos infectados são mulheres.

Em aproximadamente 5% dos casos, não podem ser determinados os fatores de risco.

A epidemiologia da Aids é bem diferente nas crianças abaixo de 13 anos de idade. Perto de 2% de todos os casos de Aids ocorrem nesta população pediátrica e foram relatados, no mundo todo, mais de 500.000 novos casos e quase 400.000 óbitos em crianças no ano de 2006. Neste grupo, a maioria adquiriu a infecção por transmissão do vírus da mãe para a criança (discutido adiante).

Deve ficar aparente, pela discussão precedente, que a transmissão do HIV ocorre sob condições que facilitam a troca de sangue ou líquidos corporais contendo o vírus ou células infectadas pelo vírus. As três principais vias de transmissão são *contato sexual, inoculação parenteral e passagem do vírus de mães infectadas para seus recém-nascidos*.

A *transmissão sexual* é claramente o modo predominante de infecção no mundo todo, sendo responsável por mais de 75% de todos os casos de transmissão do HIV. Como a maioria das pessoas infectadas, nos Estados Unidos, é de homens que fazem sexo com homens, a maior parte da transmissão sexual tem ocorrido entre homens homossexuais. O vírus é carregado no sêmen e entra no corpo do receptor através de abrasões na mucosa retal ou oral ou por contato direto com as células de revestimento das mucosas. A transmissão viral ocorre de dois modos: (1) inoculação direta nos vasos nos quais se abrem brechas por trauma e (2) infecção das células dendríticas ou CD4⁺ no interior da mucosa. A transmissão heterossexual, embora inicialmente de menor importância numérica nos Estados Unidos, é globalmente o modo mais comum pelo qual o HIV se propaga. Nos últimos anos, até nos Estados Unidos, *a taxa de aumento da transmissão heterossexual ultrapassou a transmissão por outros meios*. Tal propagação está ocorrendo mais rapidamente nas parceiras sexuais de homens usuários de drogas intravenosas. Assim sendo, o número de mulheres com Aids está se elevando rapidamente. Diferentemente da experiência nos EUA, a transmissão heterossexual sempre foi o modo dominante de infecção pelo HIV na Ásia e na África.

Além da transmissão de homem para homem e de homem para mulher, há evidências apoiando a transmissão de mulher para homem. O HIV está presente em secreções vaginais e células cervicais de mulheres infectadas. Nos Estados Unidos, esta forma de propagação heterossexual é aproximadamente 20 vezes menos comum do que a transmissão de homem para mulher. Diferentemente, na África e em partes da Ásia, o risco de transmissão de mulher para homem é muito mais alto. Acredita-se que esta observação seja atribuível à presença de doença sexualmente transmissível concomitante. Todas as formas de transmissão sexual do HIV são ampliadas por doenças sexualmente transmissíveis coexistentes, especialmente as associadas à ulceração genital. Com referência a isto, sífilis, cancroide e herpes são particularmente importantes. Outras doenças sexualmente transmissíveis, incluindo gonorreia e clamídia, também são cofatores para transmissão do HIV, talvez porque nestes estados inflamatórios genitais há maior concentração do vírus e de células contendo vírus nos líquidos genitais em decorrência do aumento do número de células inflamatórias no sêmen.

A *transmissão parenteral* do HIV tem ocorrido em três grupos de indivíduos: os usuários de drogas intravenosas, hemofílicos que receberam concentrados de fator VIII e fator IX e receptores aleatórios de transfusão de sangue. Destes três, os usuários de drogas intravenosas

constituem, de longe, o maior grupo. A transmissão ocorre pelo compartilhamento de agulhas, seringas e outra parafernália contaminada com sangue contendo HIV.

A transmissão do HIV por transfusão de sangue ou hemoderivados, como concentrados liofilizados dos fatores VIII e IX, foi virtualmente eliminada. Este resultado afortunado é decorrente do aumento do uso de fatores de coagulação recombinantes e de três medidas de saúde pública: triagem de anticorpos contra o HIV no sangue e no plasma doados, critérios rígidos de pureza para as preparações dos fatores VIII e IX e triagem dos doadores com base na história. No entanto, persiste um risco extremamente pequeno de adquirir Aids através de transfusão de sangue soronegativo porque um indivíduo recentemente infectado pode ser negativo para anticorpos. Atualmente, estima-se que este risco seja de 1 em mais de 2 milhões de unidades de sangue transfundido. Como é possível agora detectar antígenos p24 associados ao HIV no sangue antes do desenvolvimento de anticorpos humorais, este pequeno risco provavelmente diminuirá ainda mais.

Como foi mencionado anteriormente, a *transmissão da mãe para a criança* é a principal causa de Aids pediátrica. As mães infectadas podem transmitir a infecção ao seu filho por três vias: (1) intraútero por propagação transplacentária, (2) durante o parto através de um canal de parto infectado e (3) depois do nascimento, por ingestão de leite materno. Destas, a transmissão durante o parto (intraparto) e no período imediato daí em diante (periparto) é considerada a modalidade mais comum nos Estados Unidos. As taxas de transmissão relatadas variam de 7% a 49% em diferentes partes do mundo. O risco mais alto de transmissão se associa à alta carga viral materna e a baixas contagens de linfócitos T CD4⁺, bem como à corioamnionite. Atualmente, com a terapia antirretroviral dada a mulheres grávidas infectadas nos Estados Unidos, a transmissão mãe-filho foi virtualmente eliminada.

Tem surgido muita preocupação entre o público leigo e entre os profissionais da saúde sobre a propagação da infecção pelo HIV fora dos grupos de alto risco. Extensos estudos indicam que a *infecção pelo HIV não pode ser transmitida por contato pessoal casual no domicílio, local de trabalho ou escola*. A propagação por picadas de insetos é virtualmente impossível. Referentemente à transmissão da infecção pelo HIV aos trabalhadores na área da saúde, parece haver um risco extremamente pequeno, porém definido. Tem sido documentada a soroconversão depois de lesão acidental por punção com agulha ou exposição de pele não intacta a sangue infectado em acidentes de laboratório. Depois dos acidentes com picadas de agulhas, acredita-se que o risco de soroconversão seja de cerca de 0,3% e a terapia antirretroviral dada num prazo de 24 a 48 horas de uma punção de agulha pode reduzir em oito vezes o risco de infecção. Por comparação, aproximadamente 30% dos acidentalmente expostos ao sangue infectado por hepatite B se tornam soropositivos.

Etiologia: Propriedades do HIV

A Aids é causada pelo HIV, um retrovírus humano não transformador que pertence à família dos lentivírus. Estão incluídos neste grupo o vírus da imunodeficiência felina, o vírus da imunodeficiência dos símios, o vírus visna dos carneiros, o vírus da imunodeficiência bovina e o vírus da anemia infecciosa equina.

Duas formas geneticamente diferentes, porém relacionadas, de HIV, o *HIV-1* e o *HIV-2*, têm sido isoladas de pacientes com Aids. O HIV-1 é o tipo mais comumente associado à Aids nos Estados Unidos, Europa e África Central, enquanto que o HIV-2 causa uma doença semelhante principalmente no oeste da África e na Índia. Existem testes específicos para o HIV-2, e o sangue colhido para transfusão é triado, de rotina, para soropositividade para HIV-1 e HIV-2. A discussão a seguir relaciona-se primariamente com o HIV-1 e doenças causadas por ele, mas a informação geralmente também é aplicável ao HIV-2.

Estrutura do HIV

De modo semelhante à maioria dos retrovírus, o vírion do HIV-1 é esférico e contém um centro eletrodenso e em forma de cone cercado por um envoltório lipídico derivado da membrana celular do hospedeiro (Fig. 6-43). O centro do vírus contém (1) a proteína p24 maior da cápside; (2) a proteína p7/p9 da cápside; (3) duas cópias do RNA genômico; e (4) as três enzimas virais (protease, transcriptase reversa e integrase). O p24 é o antígeno viral mais facilmente detectado e é alvo para os anticorpos usados para o diagnóstico da infecção pelo HIV no ensaio imunoadsorvente associado à enzima amplamente usado. O centro viral é cercado por uma proteína de matriz chamada p17, que se situa sob o envelope do vírion. Salpicando o envelope viral estão duas glicoproteínas virais, gp120 e gp41, que são críticas para a infecção das células pelo HIV.

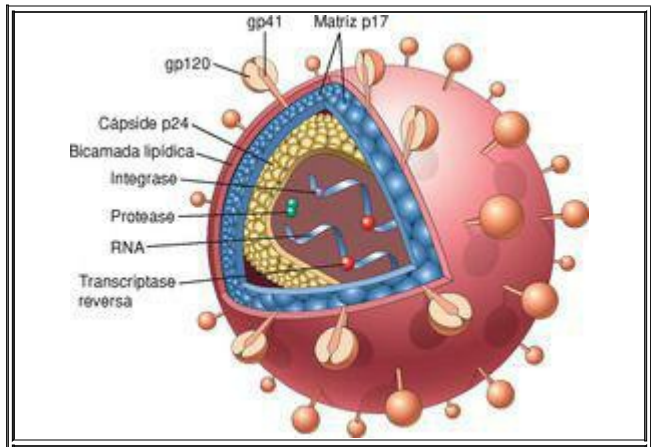


FIGURA 6-43

Estrutura do vírion do vírus da imunodeficiência humana (HIV)-1. A partícula viral é coberta por uma bicamada lipídica derivada da célula do hospedeiro e salpicada com glicoproteínas virais gp41 e gp120.

O genoma do RNA do HIV-1 contém os genes *gag*, *pol* e *env*, que são típicos dos retrovírus ([Fig. 6-44](#)). Os produtos dos genes *gag* e *pol* são traduzidos inicialmente em grandes proteínas precursoras que são clivadas pela protease viral, produzindo as proteínas maduras. Os agentes anti-HIV-1 inibidores da protease altamente eficazes impedem a montagem viral, inibindo a formação de proteínas virais maduras. Além destes três genes retrovirais padrão, o HIV contém vários outros genes acessórios, incluindo *tat*, *ver*, *fv*, *nef*, *vpr* e *vpu*, que regulam a síntese e a montagem de partículas virais infecciosas e a patogenicidade do vírus.¹²⁸¹²⁹ and ¹³⁰ Por exemplo, o produto do gene *tat* (transativador) causa um aumento de 1.000 vezes na transcrição dos genes virais e, portanto, é crítico para a replicação do vírus. As funções de outras proteínas acessórias estão indicadas na [Figura 6-44](#).

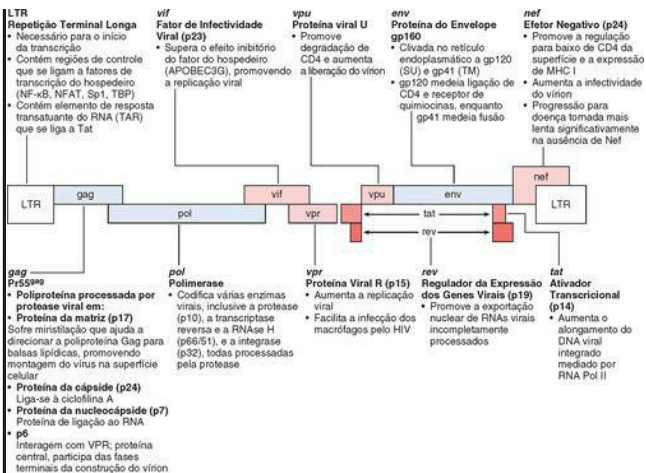


FIGURA 6-44

Genoma do HIV. São ilustrados vários genes virais e as funções das proteínas codificadas. Os genes descritos em vermelho são peculiares do HIV; os outros são compartilhados por todos os retrovírus.

A análise molecular de diferentes isolados do HIV-1 tem revelado considerável variabilidade em certas partes de seu genoma. A maioria das variações se agrupa em regiões particulares das glicoproteínas do envelope. Como a resposta humoral contra o HIV-1 é direcionada contra seu envelope, tal variabilidade traz problemas para o desenvolvimento de uma vacina com antígeno único. Com base na análise genética, o HIV-1 pode ser dividido em três subgrupos, designados *M* (maior), *O* (extremo) e *N* (nem *M* nem *O*). Os vírus do grupo *M* são a forma mais comum no mundo todo e ainda se dividem em vários subtipos ou *clades*, designadas de A a K. Vários subtipos diferem em sua distribuição geográfica; por exemplo, o subtipo B é a forma mais comum na Europa Ocidental e nos Estados Unidos, enquanto que o subtipo E é o mais comum na Tailândia. Atualmente, o subtipo C é o que se propaga mais rapidamente no mundo, estando

presente na Índia, Etiópia e sul da África.

Patogenia da Infecção pelo HIV e da AIDS

Conquanto o HIV possa infectar muitos tecidos, *há dois alvos principais da infecção pelo HIV: o sistema imune e a parte central do sistema nervoso*. Serão discutidos em separado os efeitos da infecção pelo HIV em cada um destes dois sistemas.

A imunodeficiência profunda, afetando primariamente a imunidade celular, é a marca de autenticidade da Aids. Isto resulta principalmente da infecção de linfócitos T CD4⁺ e grande perda deles, bem como do comprometimento de função dos linfócitos T auxiliares sobreviventes.

[131,132](#) Como ainda será discutido, os macrófagos e células dendríticas também são alvos da infecção pelo HIV. Este entra no corpo através dos tecidos das mucosas e pelo sangue e infecta primeiro os linfócitos T, bem como as células dendríticas e os macrófagos. A infecção se estabelece nos tecidos linfoides, onde o vírus pode permanecer latente por longos períodos. A replicação viral ativa associa-se a mais infecção de células e progressão para Aids. Primeiramente, descreveremos os mecanismos envolvidos na entrada viral nos linfócitos T e macrófagos e o ciclo de replicação do vírus no interior das células. Isto é seguido por uma revisão mais detalhada da interação entre o HIV e seus alvos celulares.

Ciclo de Vida do HIV

O ciclo de vida do HIV consiste em infecção de células, integração do provírus ao genoma das células do hospedeiro, ativação da replicação viral e produção e liberação dos vírus infecciosos (Fig. 6-45). [133](#) As moléculas e mecanismos de cada uma destas etapas já estão compreendidos com muitos detalhes.

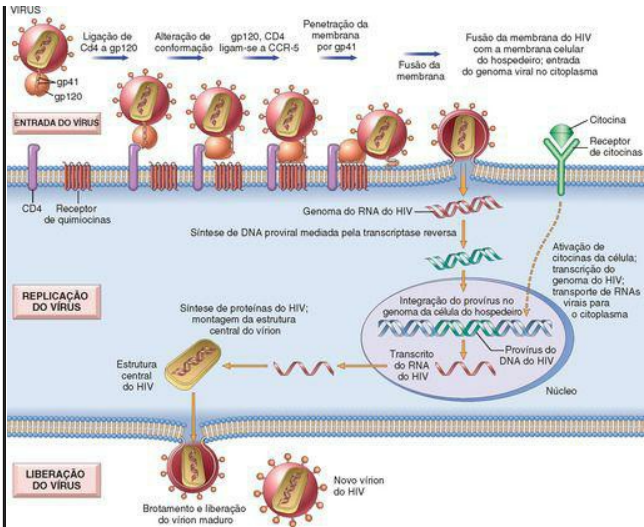


FIGURA 6-45

Ciclo de vida do HIV, mostrando as etapas desde a entrada viral até a produção de vírions infecciosos.

(Adaptada com permissão de Wain-Hobson S: HIV. One on one meets two. Nature 384:117, 1996. Copyright 1996, Macmillan Magazines Limited.)

Macmillan Magazines Limited

Infeção das Células pelo HIV. O HIV infecta as células pelo uso da molécula CD4 como receptor e vários receptores de quimiocinas como correceptores (Fig. 6-45). A necessidade de ligação a CD4 explica o tropismo seletivo do vírus por linfócitos T CD4⁺ e outras células CD4⁺, particularmente monócitos/macrófagos e células dendríticas. A ligação a CD4 não é, entretanto,

suficiente para a infecção. A gp120 do HIV também precisa ligar-se a outras moléculas da superfície celular (correceptores) para entrar na célula. Os receptores de quimiocinas, particularmente CCR5 e CXCR4, servem para isto. ¹³⁴ Os isolados de HIV podem ser distinguidos pelo uso destes receptores: as cepas R5 usam CCR5, as cepas X4 usam CXCR4 e algumas cepas (R5X4) têm duplo tropismo. Em aproximadamente 90% dos casos, o tipo R5 (M-tropical) do HIV é o vírus dominante encontrado no sangue de indivíduos com infecção aguda e no início da evolução da infecção. Ao longo da evolução da infecção, contudo, os vírus T-tropicos acumulam-se gradualmente; estes são especialmente virulentos porque são capazes de infectar muitos linfócitos T e até precursores tímicos dos linfócitos T e causam maior depleção e comprometimento dos linfócitos T.

Têm sido descobertos detalhes moleculares do aperto de mãos mortal entre glicoproteínas e seus receptores da superfície celular por estudos distintos e é importante compreendê-los porque podem fornecer a base da terapia anti-HIV. O envelope do HIV contém duas glicoproteínas, gp120 da superfície, fixada de modo não covalente a uma proteína transmembrana, gp41. *A etapa inicial da infecção é a ligação da glicoproteína gp120 do envelope a moléculas CD4.* Esta ligação leva a uma alteração de conformação que resulta na formação de um novo sítio de reconhecimento na gp120 para os correceptores CCR5 ou CXCR4. A ligação aos correceptores induz mudanças de conformação em gp41, as quais resultam na exposição de uma região hidrofóbica, chamada peptídeo de fusão, na extremidade de gp41. Este peptídeo se insere na membrana celular das células-alvo (p. ex., linfócitos T ou macrófagos), levando à fusão do vírus com a célula do hospedeiro. ¹³⁵ Depois da fusão, o centro do vírus contendo o genoma do HIV entra no citoplasma da célula. A necessidade da ligação do HIV aos correceptores pode ter importantes implicações para a patogenia da Aids. As quimiocinas atrapalham, de maneira estequiométrica, a infecção das células em cultura, ocupando seus receptores e, portanto, podem influenciar a eficiência da infecção viral *in vivo*. De igual modo, polimorfismos no gene que codifica CCR5 se associam a diferente suscetibilidade à infecção pelo HIV. Cerca de 1% dos brancos nos Estados Unidos herdaram duas cópias defeituosas do gene CCR5 e são resistentes à infecção e ao desenvolvimento de Aids, o que se associa a isolados R5 do HIV. ¹²⁵ Cerca de 20% dos indivíduos são heterozigóticos para este alelo CCR5 protetor; estas pessoas não são protegidas da Aids, mas o início de sua doença depois da infecção é um tanto tardio. Somente raros homozigotos para a mutação têm sido encontrados em populações africanas ou do leste da Ásia.

Replicação Viral. Uma vez incorporado, o genoma do RNA do vírus sofre transcrição reversa, levando à síntese de DNA complementar com dupla fita (DNAc; DNA proviral) ([Fig. 6-45](#)). Nos linfócitos T em repouso, o DNAc do HIV pode continuar no citoplasma em uma forma episomal linear. Nos linfócitos T que estão dividindo-se, o DNAc torna-se circular, entra no núcleo e é então integrado ao genoma do hospedeiro. Depois desta integração, o provírus pode ficar em silêncio por meses ou anos, uma forma de infecção latente. Alternativamente, o DNA proviral pode ser transcrito, com a formação de partículas virais completas que brotam da membrana celular. Tal infecção produtiva, quando associada a extenso brotamento viral, leva à morte das células infectadas.

In vivo, o HIV infecta os linfócitos T de memória e ativados, mas não é eficiente em infectar produtivamente os linfócitos T *naive* (não ativados). Estes contêm uma forma ativa de enzima

que introduz mutações no genoma do HIV. A esta enzima foi dado o nome trabalho APOBEC3G (a subunidade 3G da desaminase do RNA da apolipoproteína B).¹³⁶ É uma desaminase de citidina que introduz mutações citosina para uracila no DNA viral, o que é produzido por transcrição reversa. Estas mutações inibem maior replicação do DNA por mecanismos que não estão inteiramente definidos. A ativação dos linfócitos T converte a APOBEC3G celular em um complexo inativo com alta massa molecular, o que explica por que o vírus pode replicar-se em linfócitos T (p. ex., de memória) e linhagens de linfócitos T previamente ativadas. O HIV também evoluiu para contrapor-se a este mecanismo de defesa celular; a proteína viral Vif liga-se a APOBEC3G e promove sua degradação por proteases celulares.

A finalização do ciclo de vida viral em células infectadas latentemente ocorre somente depois de ativação celular e, no caso da maioria dos linfócitos T CD4⁺, a ativação resulta em lise celular. A ativação dos linfócitos T por antígenos ou citocinas regula para cima vários fatores de transcrição, incluindo NF-κB, que estimulam a transcrição dos genes que codificam citocinas, como a IL-2, e seu receptor. Nos linfócitos T em repouso, NF-κB é sequestrado no citoplasma em um complexo com membros da proteína IκB (inibidora de κB). A ativação celular por antígeno ou citocinas induz quinases citoplasmáticas que fosforilam IκB e a têm como objetivo para degradação enzimática, assim liberando NF-κB e permitindo que ele se transloque para o núcleo. No núcleo, NF-κB liga-se a sequências no interior de regiões promotoras de vários genes, incluindo as de citocinas que são expressas em linfócitos T ativados. As sequências de repetição terminais longas que flanqueiam o genoma do HIV também contêm sítios de ligação a NF-κB que podem ser desencadeados pelos mesmos fatores de transcrição.¹³⁷ Imagine agora um linfócito CD4⁺ infectado latentemente que encontre um antígeno ambiental. A indução de NF-κB em tal célula (uma resposta fisiológica) ativa a transcrição de DNA proviral do HIV (um resultado patológico) e leva, finalmente, à produção de vírions e à lise da célula. Além disso, o TNF e outras citocinas produzidas por macrófagos ativados também estimulam a atividade de NF-κB e, deste modo, levam à produção de RNA do HIV. Assim, parece que o HIV tem sucesso quando os linfócitos T e macrófagos do hospedeiro são ativados fisiologicamente, um ato que pode ser descrito melhor como “subversão partindo de dentro”. Tal ativação *in vivo* pode resultar da estimulação antigênica pelo próprio HIV ou por outros microrganismos infectantes. As pessoas infectadas pelo HIV têm aumento do risco de exposição recorrente a outras infecções, o que leva a aumento da ativação dos linfócitos e produção de citocinas próinflamatórias. Estes, por sua vez, estimulam ainda mais a produção do HIV, a perda adicional de linfócitos T CD4⁺ e mais infecção. Deste modo, é fácil visualizar como, em indivíduos com Aids, pode ser estabelecido um círculo vicioso que culmine em destruição inexorável do sistema imune.

Mecanismo de Imunodeficiência na Infecção pelo HIV

*A perda de linfócitos T CD4⁺ se dá principalmente em razão da infecção das células e dos efeitos citopáticos diretos dos vírus em replicação (Fig. 6-46).*¹³⁸ Aproximadamente 100 bilhões de novas partículas virais são produzidas todos os dias, e em a dois bilhões de linfócitos T CD4⁺ morrem a cada dia.¹³⁹ Como a frequência de células infectadas na circulação é muito baixa, há muitos anos já se suspeitava que a imunodeficiência fosse desproporcional ao nível de infecção e

que não pudesse ser atribuída à morte das células infectadas. De fato, muitas células infectadas podem estar em órgãos linfoides das mucosas e em outros órgãos linfoides periféricos, e a morte destas células é uma causa importante da inexorável e finalmente profunda perda celular. De igual modo, até certo ponto, o sistema imune pode substituir os linfócitos T que morrem e, por isso, a taxa de perda de linfócitos T pode parecer enganosamente baixa, mas, à medida que a doença evolui, a renovação de linfócitos CD4⁺ não consegue se equipar à perda destas células. Possíveis mecanismos pelos quais o vírus mata diretamente as células infectadas incluem aumento da permeabilidade da membrana plasmática associada ao brotamento de partículas virais a partir das células infectadas e replicação do vírus, interferindo com a síntese de proteínas.

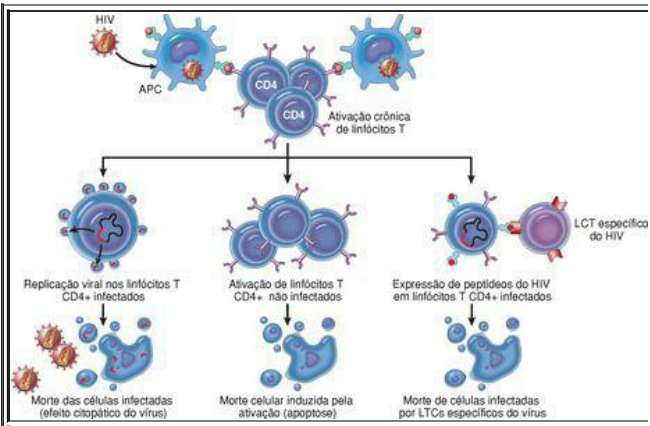


FIGURA 6-46

Mecanismos de perda de linfócitos T CD4⁺ na infecção pelo HIV, mostrando alguns dos mecanismos conhecidos e postulados de depleção de linfócitos T depois da infecção pelo HIV. APC, Célula apresentadora de antígeno; LCT, linfócito T citotóxico.

Além da morte direta das células pelo vírus, outros mecanismos podem contribuir para a perda

de linfócitos T ([Fig. 6-46](#)). [140](#) Eles incluem:

O HIV coloniza os órgãos linfoides (baço, linfonodos, tonsilas) e pode causar destruição progressiva da arquitetura e da composição celular dos tecidos linfoides.

A ativação crônica das células não infectadas, respondendo ao próprio HIV ou a infecções que são comuns nos indivíduos com Aids, leva à apoptose destas células pelo processo de *morte celular induzida pela ativação*. [140,141](#) Deste modo, o número de linfócitos T CD4⁺ que morrem é muito maior do que o número de células infectadas. Não se sabe qual seja o mecanismo molecular deste tipo de morte celular.

Também pode ocorrer a perda de precursores imaturos dos linfócitos T CD4⁺, seja por infecção direta das células progenitoras tímicas ou por infecção de células acessórias que secretam citocinas essenciais para a maturação de linfócitos T CD4⁺.

Pode ocorrer fusão das células infectadas e não infectadas, com formação de sincícios (células gigantes). Em culturas de tecidos, a gp120 expressa em células produtivamente infectadas liga-se a moléculas de CD4 em linfócitos T não infectados, vindo a seguir a fusão celular. As células em fusão se desenvolvem inchando e geralmente morrem em algumas horas. Esta propriedade de formação de sincícios, em geral, é confinada ao tipo X4 T-trópico do HIV-1. Por esta razão, este tipo costuma ser denominado vírus indutor de sincícios (SI), diferentemente do vírus R5.

A apoptose de linfócitos T CD4⁺ não infectados por ligação da gp120 solúvel à molécula de CD4 é seguida por ativação através do receptor de linfócitos T pelos antígenos. Tem sido sugerido que tal ligação cruzada de moléculas CD4 e ativação de linfócitos T leve à sinalização aberrante e à ativação de vias de morte. Os LTCs CD8⁺ podem matar linfócitos T CD4⁺ não infectados, revestidos por gp120 liberada das células infectadas.

Embora a acentuada redução de linfócitos T CD4⁺, uma característica distintiva da Aids, possa ser responsável pela maior parte da imunodeficiência tardia na evolução da infecção pelo HIV, há evidências convincentes de *defeitos qualitativos nos linfócitos T que podem ser detectados até em pessoas assintomáticas infectadas pelo HIV*. Os defeitos relatados incluem uma redução da proliferação de linfócitos T induzida por antígenos, uma diminuição das respostas tipo T_H1 relativamente ao tipo T_H2, defeitos de sinalização intracelular e muitos mais. A perda de respostas T_H1 resulta em profunda deficiência a imunidade celular, levando a aumento da suscetibilidade a infecções por vírus e outros micróbios intracelulares. Também há uma perda seletiva do subgrupo de memória dos linfócitos T auxiliares CD4⁺ cedo na evolução da doença, o que explica as poucas respostas de recordação a antígenos previamente encontrados.

A infecção de baixo nível ou latente dos linfócitos T (e macrófagos, o que é discutido adiante) é importante característica da infecção pelo HIV. Acredita-se que o provírus integrado, sem expressão do vírus (infecção latente), possa permanecer nas células por meses a anos. Mesmo com potente terapia antiviral, que praticamente esterilize o sangue periférico, o vírus latente esquia-se dentro das células CD4⁺ (linfócitos T e macrófagos) nos linfonodos. De acordo com algumas estimativas, 0,05% dos linfócitos T CD4⁺ restantes nos linfonodos estão infectados

latentemente. Como estes linfócitos T CD4⁺ são de memória, têm vida longa, que vai de meses a anos e, deste modo, proporcionam um reservatório resistente para o vírus.

Os linfócitos T CD4⁺ desempenham um papel fundamental na regulação das respostas imunes celulares e humorais. Portanto, a perda deste “regulador-mestre” tem efeitos instabilizantes sobre virtualmente todos os outros componentes do sistema imune, como foi resumido na [Tabela 6-12](#).

TABELA 6-12 Principais Anormalidades da Função Imune na Aids

LINFOPENIA

Predominantemente causada por perda seletiva do subconjunto de linfócitos T auxiliares CD4⁺

DIMINUIÇÃO DA FUNÇÃO DOS LINFÓCITOS T *IN VIVO*

Perda preferencial dos linfócitos T ativados e de memória

Diminuição da hipersensibilidade do tipo tardio

Suscetibilidade a infecções oportunistas

Suscetibilidade a neoplasias

ALTERAÇÃO DA FUNÇÃO DOS LINFÓCITOS T *IN VITRO*

Diminuição da resposta proliferativa a mitógenos, aloantígenos e antígenos solúveis

Diminuição da citotoxicidade

Diminuição da função auxiliar para a produção de anticorpo pelos linfócitos B

Diminuição da produção de IL-2 e de IFN- γ

ATIVAÇÃO DE LINFÓCITOS B POLICLONAIS

Hipergamaglobulinemia e imunocomplexos circulantes

Incapacidade de montar resposta nova de anticorpos para novos antígenos

Respostas insatisfatórias aos sinais normais de ativação dos linfócitos B *in vitro*

ALTERAÇÃO DAS FUNÇÕES DOS MONÓCITOS OU MACRÓFAGOS

Diminuição da quimiotaxia e da fagocitose

Diminuição da expressão da classe II do HLA

Diminuição da capacidade de apresentar antígeno aos linfócitos T

HLA, Antígeno de leucócitos humanos; IFN- γ , interferon- γ ; IL-1 etc., interleucina-1; TNF, fator de necrose tumoral.

Infecção das Células não T pelo HIV

Além da infecção e perda de linfócitos T CD4⁺, a infecção dos macrófagos¹⁴² e células dendríticas¹⁴³ também é importante na patogenia da infecção pelo HIV. Semelhantemente aos linfócitos T, a maioria dos *macrófagos* infectados pelo HIV é encontrada nos tecidos, e o número de monócitos do sangue infectados pelo vírus pode ser baixo. Em certos tecidos, como os pulmões e o cérebro, 10% a 50% dos macrófagos são infectados. Devem ser enfatizados vários aspectos da infecção dos macrófagos pelo HIV:

Embora seja necessária divisão celular para a replicação da maioria dos retrovírus, o HIV-1 pode infectar e multiplicar-se em macrófagos terminalmente diferenciados que não estejam se dividindo. Esta propriedade do HIV-1 é dependente de seu gene *vpr*. A proteína Vpr permite que o complexo pré-integração do HIV tenha o núcleo como alvo através do poro nuclear.

Os macrófagos infectados fazem brotar quantidades relativamente pequenas de vírus da superfície celular, mas estas células contêm grande número de partículas virais, muitas vezes localizadas nos vacúolos intracelulares. Ainda que os macrófagos permitam replicação viral, são bem resistentes aos efeitos citopáticos do HIV, diferentemente dos linfócitos T CD4⁺. Deste modo, os macrófagos podem ser reservatórios de infecção cuja produção permaneça protegida das defesas do hospedeiro. Nos estágios tardios da infecção pelo HIV, quando declina muito o número de linfócitos T CD4⁺, os macrófagos podem ser um importante local de replicação viral contínua.¹⁴⁴

Os macrófagos, com toda a probabilidade, atuam como porteiros da infecção. Lembre-se de que, em mais de 90% dos casos, a infecção aguda pelo HIV caracteriza-se predominantemente por cepas M-trópicas circulantes. Este achado sugere que a infecção inicial dos macrófagos ou células dendríticas possa ser importante na patogenia da doença pelo HIV.

Relata-se que até mesmo os monócitos não infectados tenham defeitos funcionais inexplicáveis que possam ter importantes consequências para a defesa do hospedeiro. Estes defeitos incluem comprometimento da atividade microbicida, diminuição da quimiotaxia, diminuição da secreção de IL-1, secreção imprópria do TNF e pouca capacidade de apresentar antígenos aos linfócitos T. De igual modo, até o baixo número de monócitos do sangue infectados pode ser veículo para o HIV ser transportado a várias partes do corpo, inclusive o sistema nervoso.

Estudos têm documentado que, além dos macrófagos, dois tipos de *células dendríticas* também são alvos importantes para o início e a manutenção da infecção pelo HIV: as células dendríticas da mucosa e as foliculares. Pensa-se que *as células dendríticas da mucosa sejam infectadas pelo vírus e o transportem até os linfonodos regionais*, onde o vírus é transmitido aos linfócitos T CD4⁺.

¹⁴³ As células dendríticas também expressam um receptor lectina-like que se liga especificamente ao HIV e o exibe numa forma infecciosa intacta aos linfócitos T, assim promovendo a infecção destes últimos.¹⁴⁵ *As células dendríticas foliculares, nos centros germinativos dos linfonodos, semelhantemente aos macrófagos, são reservatórios em potencial do*

HIV. Embora algumas células dendríticas foliculares possam ser suscetíveis à infecção pelo HIV, a maioria das partículas virais é encontrada na superfície dos seus processos dendríticos. As células dendríticas foliculares têm receptores para a parte Fc das imunoglobulinas e, por isso, aprisionam os vírions do HIV revestidos com anticorpos anti-HIV. Os vírions revestidos com anticorpos localizados nas células dendríticas foliculares retêm a capacidade de infectar linfócitos T CD4⁺ ao atravessarem a tela intrincada formada pelos processos dendríticos das células dendríticas foliculares.

Embora se tenha concentrado muita atenção nos linfócitos T, macrófagos e células dendríticas porque podem ser infectados pelo HIV, os indivíduos com Aids também exibem profundas anormalidades de função dos linfócitos B. Paradoxalmente, há ativação policlonal dos linfócitos B, resultando em hiperplasia dos linfócitos B nos centros germinativos (particularmente no início da evolução da doença), plasmocitose na medula óssea, hipergamaglobulinemia e formação de imunocomplexos circulantes. Esta ativação pode resultar de múltiplos fatores interagentes: pode ocorrer reativação do citomegalovírus e do EBV ou reinfeção por eles, ambos os quais são ativadores policlonais dos linfócitos B; a própria gp41 pode promover crescimento e diferenciação dos linfócitos B; e os macrófagos infectados pelo HIV produzem quantidades aumentadas de IL-6, que estimula a proliferação dos linfócitos B. *Apesar da presença de linfócitos B espontaneamente ativados, os pacientes com Aids não são capazes de montar resposta de anticorpos aos antígenos novos encontrados.* Isto poderia dever-se, em parte, à falta de ajuda dos linfócitos T, mas as respostas dos anticorpos contra antígenos independentes de T também são suprimidas e, por isso, também pode haver outros defeitos intrínsecos nos linfócitos B. O comprometimento da imunidade humoral torna estes pacientes presas de infecções disseminadas causadas por bactérias encapsuladas, como o *S. pneumoniae* e o *H. influenzae*, ambos os quais precisam de anticorpos para a opsonização e remoção efetivas.


Patogenia do Envolvimento da Parte Central do Sistema Nervoso

A patogenia das manifestações neurológicas merece menção especial porque, além do sistema linfóide, o sistema nervoso é um alvo importante da infecção pelo HIV. Macrófagos e micróglia, células da parte central do sistema nervoso que pertencem à linhagem dos macrófagos, são os tipos predominantes de células no cérebro infectadas pelo HIV. ¹⁴⁶ Acredita-se que o HIV seja carregado para o cérebro por monócitos infectados. De conformidade com isto, os isolados do HIV retirados do cérebro são quase exclusivamente M-trópicos. O mecanismo de lesão do cérebro induzida pelo HIV, contudo, continua obscuro. Como os neurônios não são infectados pelo HIV e o grau de alterações neuropatológicas costuma ser menor do que se poderia esperar pela intensidade dos sintomas neurológicos, mais pesquisadores acreditam que o déficit neurológico seja causado indiretamente por produtos virais e por fatores solúveis, que são os culpados habituais, como a IL-1, o TNF e a IL-6. Além disso, tem sido implicado o óxido nítrico induzido nas células neuronais pela gp41. Também se postula lesão direta dos neurônios pela gp120 solúvel do HIV.

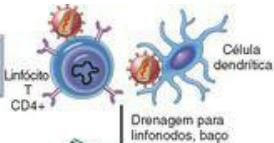História Natural da Infecção pelo HIV

A doença pelo HIV começa com infecção aguda, que é controlada apenas em parte pela resposta imune adaptativa, e avança para infecção progressiva crônica dos tecidos linfóides periféricos

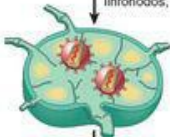
([Fig. 6-47](#)). O vírus tipicamente entra pelos epitélios das mucosas. Os eventos patogênicos e manifestações clínicas subsequentes da infecção podem ser divididos em várias fases: (1) uma síndrome retroviral aguda; (2) uma fase média crônica, na qual a maioria dos indivíduos é assintomática; e (3) Aids clínica ([Figs. 6-47](#) e [6-48](#)). [131,132](#)



Infeção primária de células nos tecidos linfóides das mucosas



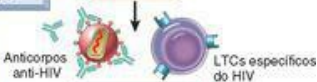
Infeção estabelecida nos tecidos linfóides, por exemplo, linfonodo



Síndrome retroviral aguda, propagação da infecção por todo o corpo

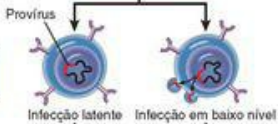
Viremia

Resposta imune



Controle parcial da replicação viral

Latência clínica



Outras infecções microbianas; citocinas (p. ex., TNF)

Replicação viral extensa e lise de células CD4+

Aids

Destruição de tecidos linfóides: depleção de linfócitos T CD4+

FIGURA 6-47

Patogenia da infecção pelo HIV-1. A infecção inicial ocorre em tecidos de mucosas, envolvendo principalmente linfócitos T $CD4^+$ de memória e células dendríticas, propagando-se aos linfonodos. A replicação viral leva à viremia e à sementeira generalizada do tecido linfoide. A viremia é controlada pela resposta imune do hospedeiro (não mostrada), e o paciente entra em uma fase de latência clínica. Durante esta fase, a replicação viral em linfócitos T e em macrófagos continua sem pausa, mas há uma certa contenção imune do vírus (não ilustrada). Continua um comprometimento gradual dos linfócitos $CD4^+$ e, finalmente, declina o número de linfócitos T $CD4^+$, e o paciente desenvolve sintomas clínicos de Aids declarada. LCT, linfócito T citotóxico.

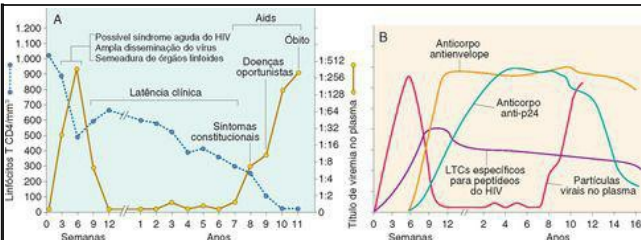


FIGURA 6-48

Evolução clínica da infecção pelo HIV. **A**, Durante o período inicial depois da infecção primária, há disseminação do vírus, desenvolvimento de uma resposta imune ao HIV e costuma haver uma síndrome viral aguda. Durante o período de latência clínica, a replicação viral continua e a contagem de linfócitos T $CD4^+$ gradualmente diminui até que chegue a um nível crítico, abaixo do qual há substancial risco de doenças associadas à Aids. **B**, Resposta imune à infecção pelo HIV. Detecta-se uma resposta de linfócitos T citotóxicos (LTCs) ao HIV após duas a três semanas da infecção inicial e chega ao máximo em 9 a 12 semanas. Ocorre acentuada expansão de clones de linfócitos T $CD8^+$ específicos para o vírus durante este tempo,

e até 10% dos LTCs de um paciente podem ser específicos para o HIV em 12 semanas. A resposta imune humoral ao HIV chega ao máximo em cerca de 12 semanas.

(Redesenhada de Fauci AS, Lane HC: Human immunodeficiency virus disease: Aids and related conditions. In Fauci AS, et al (Eds): Harrison's Principles of Internal Medicine, 14th ed. New York, McGraw-Hill, 1997, p 1791.)

McGraw-Hill

Infecção Primária, Disseminação do Vírus e a Síndrome Retroviral Aguda. A infecção aguda (inicial) caracteriza-se por infecção dos linfócitos T CD4⁺ de memória (que expressam CCR5) em tecidos linfoides das mucosas e morte de muitas células infectadas. Como os tecidos das mucosas são o maior reservatório de linfócitos T no corpo e um local importante de residência dos linfócitos T de memória, esta perda local resulta em considerável depleção dos linfócitos. 147,148 Poucas células infectadas são detectáveis no sangue e outros tecidos.

A infecção das mucosas é seguida por disseminação do vírus e desenvolvimento de respostas imunes do hospedeiro. As células dendríticas nos epitélios em locais de entrada do vírus capturam-no e, então, migram para os linfonodos. Uma vez nos tecidos linfoides, as células dendríticas podem passar HIV para os linfócitos T CD4⁺ através de contato direto de célula com célula. Em dias depois da primeira exposição ao HIV, pode ser detectada replicação viral nos linfonodos. Esta replicação leva à viremia, durante a qual alto número de partículas do HIV está presente no sangue do paciente. O vírus dissemina-se pelo corpo e infecta linfócitos T auxiliares, macrófagos e células dendríticas nos tecidos linfoides periféricos.

À medida que a infecção pelo HIV se propaga, o indivíduo monta respostas imunes humorais e celulares antivirais. 149 Estas respostas são evidenciadas pela soroconversão (geralmente em três a sete semanas da exposição presumida) e pelo desenvolvimento de linfócitos T citotóxicos CD8⁺ específicos para o vírus. *Os linfócitos T CD8⁺ específicos para o HIV são detectados no sangue aproximadamente no momento em que os títulos virais começam a cair e, mais provavelmente, são responsáveis pela contenção inicial da infecção pelo HIV.* Estas respostas imunes controlam parcialmente a infecção e a produção viral, e tal controle se reflete por uma queda da viremia a níveis baixos, porém detectáveis, cerca de 12 semanas depois da exposição primária.

A síndrome retroviral aguda é a apresentação clínica da propagação inicial do vírus e da resposta do hospedeiro. 150 Estima-se que 40% a 90% dos indivíduos que adquirem uma infecção primária desenvolvem a síndrome viral. Isto ocorre tipicamente três a seis semanas depois da infecção e resolve-se espontaneamente em duas a quatro semanas. Clinicamente, esta fase se associa a uma doença aguda autolimitada com sintomas inespecíficos, incluindo irritação da orofaringe, mialgias, febre, perda de peso e cansaço, o que se assemelha a uma síndrome gripal. Também podem ocorrer outras características clínicas, como exantema, adenopatia cervical, diarreia e vômitos.

A carga viral, ao final da fase aguda, reflete o equilíbrio alcançado entre o vírus e a resposta do hospedeiro e, em um dado paciente, pode continuar razoavelmente estável por vários anos. Este nível de viremia em estado de equilíbrio, ou “ponto de ajuste”, é um preditor da taxa de declínio dos linfócitos T CD4⁺ e, portanto, de progressão da doença pelo HIV. Em um estudo, apenas 8% dos pacientes com carga viral inferior a 4.350 cópias de RNA viral por microlitro de sangue evoluíram para Aids clínica em cinco anos, enquanto 62% daqueles com uma carga viral acima de 36.270 cópias tinham desenvolvido Aids no mesmo período. [151](#) De um ponto de vista prático, portanto, o grau de viremia, medido como níveis de RNA do HIV-1, é um marcador substituto útil de progressão da doença pelo HIV e tem valor clínico no tratamento de pessoas com infecção pelo HIV.

Como a perda de contenção imune se associa ao declínio das contagens de linfócitos T CD4⁺, a classificação do Centers for Disease Control and Prevention (CDC) para a infecção pelo HIV estratifica os pacientes em três categorias, tendo por base as contagens de linfócitos CD4⁺: número de linfócitos CD4⁺ ≥ 500 células/μL, 200 a 499 células/μL e menos de 200 células/μL ([Tabela 6-13](#)). Para a conduta clínica, as contagens de linfócitos T CD4⁺ talvez sejam o indicador de curto prazo mais confiável de progressão da doença. Por esta razão, as contagens de células CD4⁺, e não a carga viral, são as medidas clínicas primárias usadas para determinar quando iniciar a terapia antirretroviral combinada.

TABELA 6-13 Categorias de Classificação do CDC para Infecção pelo HIV

Dados extraídos de CDC. Centers for Disease Control and Prevention. 1993 revised classification system and expanded surveillance definition for Aids among adolescents and adults. MMWR 41(RR-17):1, 1992. © 1993

Categorias Clínicas	Categorias de Linfócitos T CD4 ⁺		
	1	2	3
	≥ 500 células/μL	200-499 células/μL	< 200 células/μL
A. A. HIV assintomático, agudo (primário) ou linfadenopatia generalizada persistente	A1	A2	A3
B. Sintomática, diferentes das condições A ou C	B1	B2	B3
C. Afecções indicadoras de Aids: incluindo doença constitucional, doença neurológica ou neoplasia			

Infecção Crônica: Fase de Latência Clínica. Na fase crônica seguinte da doença, os linfonodos e o baço são locais de replicação e destruição celular contínuas do HIV ([Fig. 6-47](#)). Durante este

período da doença, estão presentes poucas ou nenhuma manifestação clínica da infecção pelo HIV. Portanto, esta fase da doença pelo HIV é chamada período de latência clínica. Embora a maioria dos linfócitos T do sangue periférico não abrigue o vírus, a destruição dos linfócitos T CD4⁺ nos tecidos linfoides continua durante esta fase, e o número de linfócitos T CD4⁺ no sangue circulante declina constantemente. Mais de 90% dos aproximadamente 10¹² linfócitos T no corpo são normalmente encontrados nos tecidos linfoides e estima-se que o HIV destrua 1 × 10⁹ a 2 × 10⁹ linfócitos T CD4⁺ todos os dias. No início da evolução da doença, o corpo pode continuar a fabricar novos linfócitos T CD4⁺ e, portanto, estes podem ser substituídos quase tão rapidamente quanto são destruídos. Neste estágio, até 10% dos linfócitos T CD4⁺ nos órgãos linfoides podem estar infectados, mas a frequência de linfócitos T CD4⁺ circulantes infectados em qualquer momento pode ser inferior a 0,1% do total de linfócitos T CD4⁺. Finalmente, ao longo de um período de anos, o ciclo contínuo de infecção viral, a morte dos linfócitos T e nova infecção levam a um declínio constante do número de linfócitos T CD4⁺ nos tecidos linfoides e na circulação.

Concomitantemente com esta perda de linfócitos T CD4⁺, as defesas do hospedeiro começam a diminuir e aumenta a proporção de linfócitos T CD4⁺ sobreviventes infectados pelo HIV, assim como a carga viral por célula CD4⁺. Não é de surpreender que os níveis de RNA do HIV possam começar a aumentar à medida que o hospedeiro começa a perder a batalha para o vírus. Não está inteiramente claro como o HIV escapa ao controle imune, mas têm sido propostos vários mecanismos. [152.153](#) Estes incluem a destruição dos linfócitos T CD4⁺, críticos para a imunidade efetiva, a variação antigênica e a modulação para baixo das moléculas classe I do MHC em células infectadas para que os antígenos virais não sejam reconhecidos por LTCs CD8⁺. Durante este período, o vírus pode evoluir e mudar da dependência unicamente de CCR5 para entrar em suas células-alvo para depender de CXCR4 ou tanto de CCR5 como de CXCR4. Esta mudança de correceptores se associa ao declínio mais rápido das contagens de linfócitos T CD4⁺, presumivelmente em razão da maior infecção de linfócitos T.

Nesta fase crônica da infecção, os pacientes são assintomáticos ou desenvolvem infecções oportunistas menores, como a candidíase oral, a candidíase vaginal, o herpes-zoster e talvez tuberculose (esta particularmente comum em regiões com poucos recursos, como a África meridional). Também pode ser observada trombocitopenia autoimune ([Cap. 14](#)).

Aids. A fase final é a *progressão para Aids*, caracterizada por colapso das defesas do hospedeiro, aumento dramático do vírus plasmático e doença clínica grave que coloca a vida em risco. Tipicamente, o paciente apresenta febre de longa duração (mais de um mês), cansaço, perda de peso, infecções, neoplasias secundárias ou doença neurológica (agrupada sob a rubrica de *doenças indicadoras de Aids*, discutidas adiante) e diz-se que ele desenvolveu Aids.

Na ausência de tratamento, a maioria, mas nem todos os pacientes com infecção pelo HIV, evolui para Aids depois de uma fase crônica que dura 7 a 10 anos. São exemplificadas exceções a esta evolução típica pelos que avançam rapidamente e os que não avançam a longo prazo. Nos *que avançam rapidamente*, a fase crônica é encurtada para dois a três anos depois da infecção

primária. Cerca de 5% a 15% dos indivíduos infectados são os que *não avançam a longo prazo*, definidos como indivíduos não tratados e infectados pelo HIV-1 que continuam assintomáticos por 10 anos ou mais, com contagens estáveis de linfócitos T CD4⁺ e baixos níveis de viremia plasmática (geralmente menos de 500 cópias de RNA viral por mililitro). ¹⁵⁴ Notavelmente, cerca de 1% dos indivíduos infectados têm vírus plasmático indetectável (50-75 cópias de RNA/mL); estes têm sido chamados *controladores de elite*. Os indivíduos com uma evolução clínica assim tão incomum têm atraído grande atenção, na esperança de que estudá-los possa trazer luz sobre os fatores virais e do hospedeiro que influenciam a progressão da doença. Os estudos, até aqui, indicam que este grupo seja heterogêneo com respeito às variáveis que influenciam a evolução da doença. Na maioria dos casos, os isolados virais não mostram anormalidades qualitativas, sugerindo que a evolução da doença não possa ser atribuída a um vírus “fraquinho”. Em todos os casos, há evidências de uma resposta imune anti-HIV, mas os correlatos imunes de proteção ainda são desconhecidos. Alguns destes indivíduos têm altos níveis de respostas específicas do HIV para linfócitos T CD4⁺ e CD8⁺, e estes níveis são mantidos ao longo da evolução da infecção. Espera-se que outros estudos deem respostas a estas e a outras perguntas críticas para compreender a progressão da doença.

Quadro Clínico da Aids

As manifestações clínicas da infecção pelo HIV podem ser prontamente supostas pela discussão anterior. Variam de uma doença aguda leve à doença grave. Como as características clínicas salientes das fases inicial aguda e média crônica da infecção pelo HIV foram descritas anteriormente, resumimos aqui as manifestações clínicas da fase terminal, a Aids. Desde o início, deve ser destacado que as manifestações clínicas e as infecções oportunistas associadas à infecção pelo HIV podem diferir em diferentes partes do mundo. Igualmente, a evolução da doença tem sido grandemente modificada por novas terapias antirretrovirais, e muitas complicações que já foram devastadoras agora são infrequentes.

Nos Estados Unidos, o paciente adulto típico com Aids apresenta febre, perda de peso, diarreia, linfadenopatia generalizada, múltiplas infecções oportunistas, doença neuromuscular e, em muitos casos, neoplasias secundárias. As infecções e neoplasias relacionadas na [Tabela 6-14](#) estão incluídas na definição de vigilância da Aids.

TABELA 6-14 Infecções Oportunistas Definidoras de Aids e Neoplasias Encontradas em Pacientes com Infecção pelo HIV

INFECÇÕES POR PROTOZOÁRIOS E HELMINTOS

Criptosporidiose ou isosporidiose (enterite)
Toxoplasmose (pneumonia ou infecção do SNC)

INFECÇÕES FÚNGICAS

Pneumocitose (pneumonia ou infecção disseminada)

Candidíase (esofágica, traqueal ou pulmonar)
Criptococose (infecção do SNC)
Coccidioidomicose (disseminada)
Histoplasmose (disseminada)

INFECÇÕES BACTERIANAS

Micobacteriose („atípica”, p. ex., *Mycobacterium aviumintracellulare*, disseminada ou extrapulmonar; *M. tuberculosis*, pulmonar ou extrapulmonar)
Nocardiose (pneumonia, meningite, disseminada)
Infecções por *Salmonella*, disseminadas

INFECÇÕES VIRAIS

Citomegalovírus (pulmonar, intestinal, retinite ou infecções do SNC)
Vírus do herpes simples (localizada ou disseminada)
Vírus varicela-zoster (localizada ou disseminada)
Leucoencefalopatia multifocal progressiva

SNC, Sistema nervoso central.

Infecções Oportunistas

As infecções oportunistas são responsáveis pela maioria dos óbitos nos pacientes com Aids não tratados. Muitas destas infecções representam reativação de infecções latentes, normalmente mantidas sob controle por um sistema imune robusto, mas não completamente erradicadas porque os agentes infecciosos evoluíram para coexistir com seus hospedeiros. A frequência real das infecções varia em diferentes regiões do mundo e se tem reduzido acentuadamente pelo advento da terapia antirretroviral altamente ativa (HAART, do Inglês). [155](#) Fornece-se aqui um breve resumo de infecções oportunistas selecionadas.

Aproximadamente 15% a 30% das pessoas infectadas pelo HIV não tratadas desenvolvem pneumonia, em algum momento durante a evolução da doença, causada por *Pneumocystis jiroveci* (reativação de uma infecção latente prévia). Antes do advento da HAART, esta infecção era a característica de apresentação em cerca de 20% dos casos, mas a incidência é muito menor em pacientes que respondem à HAART.

Muitos pacientes apresentam uma infecção oportunista, que não a pneumonia por *P. jiroveci*. Entre os patógenos mais comuns estão *Candida*, citomegalovírus, micobactérias atípicas e típicas, *Cryptococcus neoformans*, *Toxoplasma gondii*, *Cryptosporidium*, vírus do herpes simples, papovavírus e *Histoplasma capsulatum*.

A *candidíase* é a infecção fúngica mais comum nos pacientes com Aids, e a infecção da cavidade oral, da vagina e do esôfago são suas manifestações clínicas mais comuns. Nos

indivíduos assintomáticos infectados pelo HIV, a candidíase oral é um sinal de descompensação imunológica e costuma anunciar a transição para Aids. A candidíase invasiva é infrequente em pacientes com Aids e geralmente ocorre quando há neutropenia induzida por drogas ou uso de cateteres de demora.

O *citomegalovírus* pode causar doença disseminada, embora, mais comumente, afete o olho e o trato gastrointestinal. Foi vista coriorretinite em aproximadamente 25% dos pacientes antes do advento da HAART, mas esta diminuiu dramaticamente depois do início da HAART. A retinite por citomegalovírus ocorre quase exclusivamente em pacientes com contagens de linfócitos T CD4⁺ abaixo de 50 por microlitro. A doença gastrointestinal, vista em 5% a 10% dos casos, manifesta-se como esofagite e colite, a última associada a múltiplas ulcerações da mucosa.

A infecção bacteriana disseminada por *micobactérias atípicas* (principalmente *M. avium-intracellulare*) também ocorre tardiamente na situação de imunossupressão grave. Coincidentemente com a epidemia de Aids, a incidência de tuberculose tem se elevado dramaticamente. No mundo todo, quase um terço de todos os óbitos em pacientes com Aids é atribuível à tuberculose, mas esta complicação continua incomum nos Estados Unidos. Os pacientes com Aids têm reativação de doença pulmonar latente, bem como surtos de infecção primária. Diferentemente da infecção por micobactérias atípicas, o *M. tuberculosis* manifesta-se cedo na evolução da Aids. Como com a tuberculose em outras situações, a infecção pode ser confinada aos pulmões ou pode envolver múltiplos órgãos. O padrão de expressão depende do grau de imunossupressão; a disseminação é mais comum nos pacientes com contagens muito baixas de linfócitos T CD4⁺. São mais preocupantes os relatos que indicam que um número cada vez maior de isolados é resistente a múltiplos antimicobacterianos.

A *criptococose* ocorre em cerca de 10% dos pacientes com Aids. Como em outras situações com imunossupressão, a meningite é a principal manifestação clínica da criptococose. O *Toxoplasma gondii*, outro invasor frequente da parte central do sistema nervoso na Aids, causa encefalite e é responsável por 50% de todos os processos expansivos na parte central do sistema nervoso.

O vírus JC, um papovavírus humano, é mais uma causa importante de infecções da parte central do sistema nervoso em pacientes infectados pelo HIV. Ele causa leucoencefalopatia multifocal progressiva ([Cap. 28](#)). A *infecção pelo vírus do herpes simples* manifesta-se por ulcerações cutâneo-mucosas envolvendo a boca, o esôfago, a genitália externa e a região perianal. *Diarreia persistente*, que é comum nos pacientes não tratados com Aids avançada, costuma ser causada por infecções por protozoários, como *Cryptosporidium*, *Isospora belli* ou microsporídios. Estes pacientes têm diarreia crônica abundante e aquosa com perda maciça de líquidos. A diarreia também pode decorrer de infecção por bactérias entéricas, como *Salmonella* e *Shigella*, bem como por *M. avium-intracellulare*.

Neoplasias

Os pacientes com Aids têm alta incidência de certas neoplasias, especialmente *sarcoma de Kaposi (SK)*, linfoma de células B não Hodgkin, câncer cervical em mulheres e câncer anal em homens. [156](#) Estima-se que 25% a 40% dos indivíduos infectados pelo HIV e não tratados

finalmente desenvolverão uma doença maligna. Uma característica comum destas neoplasias é que se acredita que sejam causadas por vírus de DNA oncogênicos, isso é, herpesvírus do sarcoma de Kaposi, EBV (linfoma de células B) e papilomavírus humano (carcinomas cervical e anal). Até em pessoas saudáveis, qualquer um destes vírus pode estabelecer infecções latentes mantidas sob controle por um sistema imune competente. Existe aumento do risco de malignidade em pacientes com Aids, principalmente em razão da falha em conter as infecções e reativação dos vírus, bem como diminuição da imunidade contra os tumores.

Sarcoma de Kaposi. O sarcoma de Kaposi, um tumor vascular raro, em geral, nos Estados Unidos, é a neoplasia mais comum nos pacientes com Aids. A morfologia do SK e sua ocorrência em pacientes não infectados pelo HIV são discutidas no [Capítulo 11](#). No início da epidemia de Aids, até 30% dos homens homossexuais ou bissexuais infectados tinham SK, mas, nos últimos anos, com o uso da HAART, tem havido acentuado declínio de sua incidência, de 15 casos por 1.000 pessoas-anos para menos de 5 casos. [157](#)

As lesões do SK caracterizam-se pela proliferação de células fusiformes que expressam marcadores de células endoteliais (vasculares ou linfáticas) e células musculares lisas ([Cap. 11](#)). Também há uma profusão de espaços vasculares em fenda, sugerindo que as lesões possam originar-se de precursores mesenquimais primitivos dos canais vasculares. Além disso, as lesões do SK exibem infiltrados de células inflamatórias crônicas. Muitas das características do SK sugerem que ele não seja uma neoplasia maligna (apesar de seu nome sinistro). [158](#) Por exemplo, as células fusiformes, em muitas lesões de SK, são policlonais ou oligoclonais, embora lesões mais avançadas ocasionalmente mostrem monoclonalidade. As células fusiformes, em muitas lesões de SK, são diploides e dependentes de fatores de crescimento para sua proliferação. Quando estas células são implantadas no subcutâneo de camundongos imunodeficientes, não formam neoplasias, mas induzem transitoriamente novos vasos em forma de fenda e infiltrados inflamatórios no tecido em torno. Estes elementos lembram características do SK humano, mas, surpreendentemente, são de origem murina e, quando as células de SK humano envolvem, estes elementos também regridem. Com base nestas observações, o atual modelo de patogênese do SK é que as células fusiformes produzam fatores próinflamatórios e angiogênicos, que recrutam os componentes inflamatórios e neovasculares da lesão, e os últimos componentes fornecem sinais que auxiliam na sobrevida e no crescimento das células fusiformes ([Fig. 6-49](#)).

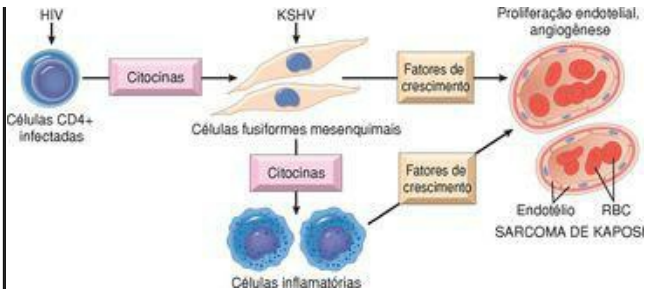


FIGURA 6-49

Patogenia postulada do sarcoma de Kaposi (SK). Papéis propostos do HIV, herpesvírus KS (KSHV; HHV8) e citocinas no desenvolvimento do SK. As citocinas são produzidas pelas células mesenquimais infectadas por KSHV ou células CD4⁺ infectadas pelo HIV. Os linfócitos B também podem ser infectados pelo KSHV; são as prováveis células nos linfomas das cavidades corporais, também associados à infecção pelo KSHV, mas seu papel ainda não está claro no SK.

Mas o que inicia este ciclo de eventos? Há evidências convincentes de que o próprio HIV não seja o culpado e que o SK seja causado por *herpesvírus KS* (KSHV), também chamado *herpesvírus humano 8* (HHV8). [159](#) Estudos epidemiológicos e moleculares estabeleceram a ligação entre KSHV e desenvolvimento de SK. O DNA do KSHV é encontrado virtualmente em todas as lesões do SK, inclusive aquelas que ocorrem em populações HIV-negativas e, nas lesões, o KSHV é notavelmente localizado nas células fusiformes, que exibem predominantemente infecção latente. No entanto, a infecção pelo KSHV, conquanto necessária para o desenvolvimento de KS, não é suficiente e são necessários cofatores adicionais. Na forma relacionada com a Aids, o cofator é claramente o HIV. (Continuam desconhecidos os cofatores relevantes para o SK HIV-negativo.) Continua a controvérsia sobre exatamente como o HIV contribui para o desenvolvimento de SK. O modelo mais simples é que a imunossupressão mediada pelo HIV permita a disseminação do KSHV no hospedeiro, permitindo que tenha acesso às células fusiformes e estabelecendo-as na via para crescimento sem controle. Outra ideia é que os linfócitos T infectados pelo HIV produzam citocinas ou outras proteínas que promovam proliferação de células fusiformes e sua sobrevivência. É claro que estas possibilidades não são mutuamente exclusivas.

Ainda não está claro exatamente como a infecção pelo KSHV leva ao SK. [158](#) Como outros herpesvírus, o KSHV estabelece infecção latente, durante a qual são produzidas várias proteínas com papéis em potencial na estimulação da proliferação de células fusiformes e na prevenção da apoptose. Elas incluem um homólogo viral da ciclina D e vários inibidores de p53. Tais proteínas poderiam dar às células infectadas latentemente uma vantagem em sobrevivência e crescimento *in vivo* que lhes permitiria começar a proliferar. Mas além da infecção latente, uma pequena subpopulação de células, no SK, sofre replicação viral lítica, com morte celular e liberação da progênie viral. O ciclo lítico do KSHV é notável por sua produção de numerosas moléculas de sinalização parácrinas, incluindo um homólogo viral da citocina IL-6 e várias quimiocinas. As últimas provavelmente desempenham papéis proeminentes em desencadear infiltrados inflamatórios, que são característica importante do SK. A contribuição da IL-6 viral ainda não está clara. Outra proteína viral produzida durante a infecção lítica é um receptor acoplado a proteínas G constitutivamente ativas. Esta proteína tem atraído atenção porque sua expressão ativa a liberação de fator de crescimento endotelial vascular (VEGF), que pode promover angiogênese no tecido em volta. É interessante observar que a expressão do receptor acoplado à proteína G viral, em camundongos transgênicos, leva ao desenvolvimento de espaços neovasculares vagamente reminiscentes daqueles no SK. Deste modo, há amplas razões para se acreditar que a infecção latente e lítica pelo KSHV contribua para a patogênese do SK.

Clinicamente, o SK associado à Aids é bem diferente da forma esporádica ([Cap. 11](#)). Nos indivíduos infectados pelo HIV, o tumor geralmente se generaliza, afetando a pele, as mucosas, o trato gastrointestinal, os linfonodos e os pulmões. Estas neoplasias também tendem a ser mais agressivas do que o SK clássico.

Linfomas. *Os linfomas relacionados com a Aids* podem ser divididos em três grupos, com base em sua localização: sistêmicos, primários do sistema nervoso central e linfomas das cavidades corporais. [160](#) Os linfomas sistêmicos envolvem os linfonodos, bem como pontos extranodais e viscerais; constituem 80% de todos os linfomas relacionados com a Aids. O sistema nervoso central é o ponto extranodal mais comumente afetado, seguido pelo trato gastrointestinal e, menos comumente, virtualmente qualquer outra localização, inclusive a órbita, as glândulas salivares e os pulmões. A maioria destes linfomas é de tumores agressivos de células B que se apresentam em um estágio avançado ([Cap. 13](#)). Além de ser comumente envolvido por linfomas não Hodgkin sistêmicos, o sistema nervoso central também é o local primário de envolvimento linfomatoso em 20% dos pacientes infectados pelo HIV que desenvolvem linfomas. O linfoma primário do SNC é 1.000 vezes mais comum nos pacientes com Aids do que na população geral. Os linfomas das cavidades corporais são raros, mas atraem atenção em razão da sua apresentação incomum como derrames pleurais, peritoneais ou pericárdicos.

A patogenia dos linfomas de células B associados à Aids provavelmente envolve ativação sustentada de linfócitos B policlonais, seguida pela emergência de populações de células B monoclonais ou oligoclonais. Acredita-se que, durante o furor de proliferação, alguns clones sofram mutações ou translocações cromossômicas envolvendo oncogenes ou genes supressores tumorais e subsequente transformação neoplásica ([Cap. 7](#)). Há evidências morfológicas de ativação de linfócitos B nos linfonodos e acredita-se que tal desencadeamento de linfócitos B seja multifatorial. Pacientes com Aids têm altos níveis de várias citocinas, algumas das quais, inclusive IL-6, são fatores de crescimento para linfócitos B. Além disso, parece haver um papel para o EBV, sabidamente um mitógeno policlonal para linfócitos B. Metade dos linfomas

sistêmicos de linfócitos B e virtualmente todos os linfomas primários no SNC são latentemente infectados pelo EBV. Outra evidência da infecção pelo EBV inclui leucoplasia pilosa oral (projeções brancas na língua), decorrente de proliferação de células escamosas da mucosa oral impulsionada pelo EBV ([Cap. 16](#)). Em casos nos quais não possam ser detectadas pedagas moleculares da infecção pelo EBV, outros vírus e micróbios podem iniciar a proliferação de linfócitos B policlonais. Não há evidências de que o HIV, por si mesmo, seja capaz de causar transformação neoplásica. Os raros linfomas com derrame primário em cavidades corporais são uniformemente infectados latentemente pelo KSHV, já discutido.

Com a sobrevida prolongada, o número de pacientes com Aids que desenvolvem linfoma não Hodgkin tem aumentado constantemente. Atualmente, acredita-se que aproximadamente 6% de todos os pacientes com Aids desenvolvam linfoma durante a vida. Deste modo, o risco de desenvolver linfoma não Hodgkin é aproximadamente 120 vezes maior do que na população geral. Diferentemente do SK, a imunodeficiência é firmemente implicada como fator predisponente central. Parece que os pacientes com contagens de linfócitos T CD4⁺ abaixo de 50 por microlitro incorrem num risco extremamente alto.

Outras Neoplasias. Além do SK e de linfomas, os pacientes com Aids também têm aumento da ocorrência de carcinoma do colo uterino e de câncer anal. Isto se deve, mais provavelmente, à reativação de infecção latente pelo papilomavírus humano (HPV) em decorrência de imunossupressão. [161](#) Acredita-se que este vírus esteja intimamente associado ao carcinoma espinocelular da cérvix e suas lesões precursoras, displasia cervical e carcinoma *in situ* ([Caps. 7 e 22](#)). A displasia cervical associada ao HPV é 10 vezes mais comum nas mulheres infectadas pelo HIV, em comparação às mulheres não infectadas que são atendidas em clínicas de planejamento familiar. Por isso, recomenda-se que o exame ginecológico faça parte de uma investigação de rotina de mulheres infectadas pelo HIV.

Doença do Sistema Nervoso Central (SNC)

O envolvimento do SNC é manifestação comum e importante da Aids. Noventa por cento dos pacientes demonstram alguma forma de envolvimento neurológico na autópsia, e 40% a 60% têm disfunção neurológica clinicamente manifesta. É importante observar, em alguns pacientes, que as manifestações neurológicas podem ser a única característica ou a apresentação mais precoce da infecção pelo HIV. Além das infecções oportunistas e neoplasias, ocorrem várias alterações neuropatológicas determinadas viralmente. Estas incluem uma meningoencefalite autolimitada que ocorre no momento da soroconversão, meningite asséptica, mielopatia vacuolar, neuropatias periféricas e, mais comumente, uma encefalopatia progressiva designada clinicamente como complexo Aids-demência ([Cap. 28](#)).

Efeito da Terapia com Antirretrovirais sobre a Evolução Clínica da Infecção pelo HIV

O advento de novos antirretrovirais direcionados a transcriptase reversa, protease e integrase tem mudado a face clínica da Aids. Estes medicamentos são dados combinados para reduzir a emergência de mutantes que desenvolvam resistência a qualquer um deles; os esquemas de tratamento são comumente chamados *terapia antirretroviral altamente ativa (HAART)* ou *terapia antirretroviral combinada*. Foram desenvolvidos mais de 25 antirretrovirais de seis classes

medicamentosas distintas para o tratamento da infecção pelo HIV. Quando se usa uma combinação de pelo menos três drogas eficazes em um paciente motivado e com alta adesão ao tratamento, a replicação do HIV invariavelmente se reduz a abaixo do nível de quantificação (< 50 cópias de RNA por mililitro) e continua assim indefinidamente (enquanto o paciente aderir à terapia). Mesmo quando irrompe um vírus resistente a medicamentos, há várias segundas e terceiras opções para novamente suprimi-lo. Uma vez suprimido o vírus, a perda progressiva de linfócitos T CD4⁺ é suspensa. Ao longo de um período de vários anos, a contagem de linfócitos T CD4⁺ lentamente aumenta e costuma retornar a um nível normal (embora, por razões desconhecidas, uma proporção significativa de pacientes com viremia suprimida deixe de reconstituir inteiramente uma contagem normal de linfócitos T CD4⁺). Com o uso destes medicamentos, a taxa anual de óbitos por Aids, nos Estados Unidos, tem diminuído de seu máximo de 16 a 18 por 100.000 em 1995-1996 para cerca de 4 por 100.000 em 2005. Muitos transtornos associados à Aids, como as infecções oportunistas por *P. jiroveci*, são muito incomuns agora. Em razão da mortalidade grandemente reduzida, um número cada vez maior de pessoas está vivendo com o HIV, mas como não estão livres do vírus, há aumento do risco de propagarem a infecção.

Apesar destas melhoras dramáticas, têm emergido várias complicações associadas à infecção pelo HIV e seu tratamento. Alguns pacientes com doença avançada que recebem terapia antirretroviral desenvolvem uma deterioração clínica paradoxal durante o período de recuperação do sistema imune. Isto ocorre apesar do aumento das contagens de linfócitos T CD4⁺ e da diminuição da carga viral. Este transtorno tem sido chamado *síndrome inflamatória da reconstituição imune*. [162](#) Sua base não é compreendida, mas se postula que seja uma resposta mal regulada do hospedeiro à alta carga antigênica de micróbios persistentes. Talvez uma complicação mais importante da HAART a longo prazo tenha a ver com uma série em evolução de toxicidades a longo prazo. Estas incluem lipoatrofia (perda de gordura facial), lipoacúmulo (excesso de deposição de gordura central), elevação dos lipídios, resistência à insulina, neuropatia periférica, doença cardiovascular prematura, doença renal e disfunção hepática, não se limitando a elas. Os mecanismos subjacentes a estas toxicidades continuam indefinidos. Finalmente, agora se reconhece bem que a morbidade não Aids é muito mais comum do que a clássica morbidade relacionada com a Aids nos pacientes tratados com HAART a longo prazo. As principais causas de morbidade são câncer (inclusive os que não se acredita estarem relacionados com o HIV), doença cardiovascular acelerada, doença renal e doença hepática. Muitas destas complicações estão ocorrendo numa idade mais baixa em pessoas infectadas pelo HIV do que nas pessoas não infectadas. O mecanismo para estas complicações não relacionadas com a Aids é desconhecido, mas a inflamação persistente e/ou a disfunção de linfócitos T pode desempenhar um papel.

Morfologia. As alterações anatômicas nos tecidos (com exceção das lesões no cérebro) não são específicas nem diagnósticas. Em geral, o quadro patológico da Aids inclui as infecções oportunistas disseminadas, SK e neoplasias linfoides. A maioria destas lesões é discutida em outra parte porque também ocorrem em indivíduos que não têm infecção pelo HIV. As lesões no SNC são descritas no [Capítulo 28](#).

Espécimes de biópsia de linfonodos aumentados nos primeiros estágios da infecção pelo

HIV revelam **acentuada hiperplasia folicular**. As zonas do manto que circundam os foliculos são atenuadas e, por isso, os centros germinativos parecem fundir-se com a área interfolicular. Estas alterações, afetando primariamente as áreas de linfócitos B do linfonodo, são reflexos morfológicos da ativação de linfócitos B policlonais e da hipergamaglobulinemia vistas em pacientes em pacientes com Aids. Sob microscopia eletrônica e por hibridização *in situ*, partículas de HIV podem ser detectadas nos centros germinativos. Aqui, elas parecem estar concentradas nos processos de células dendríticas foliculares, presumivelmente aprisionadas sob a forma de imunocomplexos. Durante a fase inicial da infecção pelo HIV, pode ser encontrado DNA viral nos núcleos dos linfócitos T CD4⁺ localizados predominantemente nas regiões para-foliculares. A hiperplasia de linfócitos B também se reflete na medula óssea, que tipicamente contém aumento do número de plasmócitos e nos esfregaços do sangue periférico, que frequentemente demonstram *rouleaux*, o empilhamento anormal das hemácias que resulta de hipergamaglobulinemia.

Com a progressão da doença, diminui o furor de proliferação dos linfócitos B, dando lugar a um padrão de involução folicular intensa. Os foliculos sofrem depleção de células, e a **rede organizada de células dendríticas foliculares é rompida**. Os centros germinativos podem até se hialinizar. Durante este estágio avançado, reduz-se a carga viral nos linfonodos, em parte pela ruptura das células dendríticas foliculares. Estes linfonodos “gastos” são atróficos e pequenos e podem abrigar numerosos patógenos oportunistas. Em razão da profunda imunossupressão, a resposta inflamatória à infecção, nos linfonodos e nos locais extranodais, pode ser esparsa ou atípica. Por exemplo, as micobactérias podem não provocar formação de granuloma porque há deficiência de células CD4⁺. Nos linfonodos com aspecto vazio e em outros órgãos, a presença de agentes infecciosos pode não ficar prontamente aparente sem colorações especiais. Como se poderia esperar, a depleção linfóide não é confinada aos linfonodos; em estágios posteriores da Aids, o baço e o timo também parecem “terras devastadas”.

Apesar dos espetaculares avanços dos nossos conhecimentos sobre a infecção pelo HIV, o prognóstico dos pacientes com Aids continua lúgubre. Embora com terapia medicamentosa eficaz a mortalidade tenha declinado nos Estados Unidos, os pacientes tratados ainda carregam DNA viral em seus tecidos linfóides. De fato, há evidências convincentes de que até os pacientes tratados que permanecem assintomáticos, virtualmente com vírus indetectáveis no plasma por anos, desenvolvem infecção ativa se pararem o tratamento. Pode haver cura com um vírus persistente? Embora tenha sido montado um esforço considerável para desenvolver uma vacina, permanecem muitos obstáculos a serem atravessados antes que a profilaxia à base de vacina se torne uma realidade. [163,164](#) Análises moleculares têm revelado um grau alarmante de polimorfismo nos isolados virais de diferentes pacientes; isto torna extremamente difícil a tarefa de produzir uma vacina. Esta tarefa ainda é complicada pelo fato de que os correlatos de proteção imune ainda não foram inteiramente compreendidos. No presente, portanto, a prevenção, medidas efetivas de saúde pública e antirretrovirais continuam a ser os pilares na luta contra a Aids.

Amiloidose

Suspeita-se que mecanismos imunológicos contribuam para um grande número de doenças além dos já descritos neste capítulo. Algumas das entidades são discutidas nos capítulos que tratam de órgãos e sistemas individuais. A amiloidose é descrita aqui porque é uma doença sistêmica que pode envolver componentes do sistema imune, embora a patogenia da doença provavelmente esteja relacionada com dobramento anormal de proteínas, e as anormalidades imunológicas associem-se apenas a algumas formas de amiloidose.

O amiloide é uma substância proteínácea patológica, depositada no espaço extracelular em vários tecidos e órgãos do corpo em várias situações clínicas. Como a deposição de amiloide aparece insidiosamente e, algumas vezes, misteriosamente, seu reconhecimento clínico finalmente depende da identificação morfológica desta substância distintiva nos espécimes de biópsia apropriados. Com o microscópio óptico e colorações por hematoxilina e eosina, o amiloide aparece como substância amorfa, eosinofílica, hialina e extracelular que, com o acúmulo progressivo, invade as células adjacentes e produz pressão sobre elas. Para diferenciar o amiloide de outros depósitos hialinos (p. ex., colágeno, fibrina), são usadas várias técnicas histoquímicas, que ainda serão descritas. Talvez a mais amplamente usada seja o vermelho Congo, que, sob luz comum, confere uma cor rósea ou vermelha aos depósitos teciduais, porém é muito mais extraordinária e específica a birrefringência verde do amiloide corado quando observado por microscopia polarizante ([Fig. 6-50](#)).

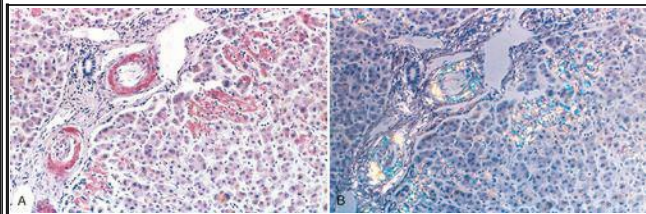


FIGURA 6-50

Amiloidose. **A**, Corte do fígado corado com vermelho Congo revela depósitos róseo-avermelhados de amiloide nas paredes dos vasos e ao longo dos sinusoides. **B**, Observe a birrefringência amarelo-esverdeada dos depósitos quando observados por microscópio de luz polarizada.

(Cortesia dos Drs. Trace Worrell e Sandy Hinton, Departamento de Patologia, Escola de Medicina da Universidade Texas Southwestern, TX)

Embora todos os depósitos tenham um aspecto e características de coloração uniformes, o amiloide não é entidade quimicamente distinta.¹⁶⁵ Há três formas bioquímicas maiores e várias menores. Estas se depositam por mecanismos patogênicos diferentes e, portanto, a amiloidose não deve ser considerada uma doença única; é, sim, um grupo de doenças que têm em comum a deposição de proteínas com aspecto semelhante. No coração da semelhança morfológica está a organização física notavelmente uniforme da proteína do amiloide, que consideraremos primeiro.

Propriedades das Proteínas do Amiloide

Natureza Física do Amiloide

Por microscopia eletrônica, vê-se que o amiloide é composto amplamente por fibrilas contínuas não ramificadas com um diâmetro de aproximadamente 7,5 a 10 nm. Esta estrutura microscópica eletrônica é idêntica em todos os tipos de amiloidose. A cristalografia com raios X e a espectroscopia infravermelha demonstram uma conformação em lâminas características dobradas trans- β (Fig. 6-51). Esta conformação é vista independentemente da situação clínica ou da composição química e é responsável pela coloração distintiva com vermelho Congo e a birrefringência do amiloide.

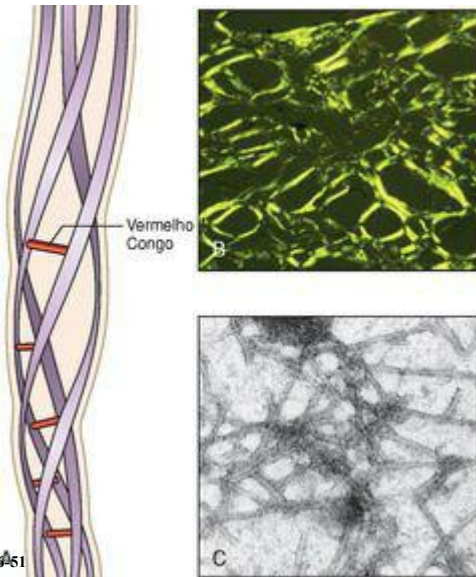


FIGURA 6-51

Estrutura do amiloide. **A**, Fibra de amiloide mostrando esquematicamente quatro fibrilas (pode haver até seis em cada fibra), enroladas entre si com ligação do corante vermelho Congo em espaçamento regular. **B**, Coloração vermelho Congo mostra birrefringência verde-maçã sob luz polarizada, uma característica diagnóstica de amiloide. **C**, Micrografia eletrônica de fibrilas de amiloide com 7,5 a 10 nm.

(Reproduzida de Merlini G e Bellotti V. Molecular mechanisms of amyloidosis. *N Engl J Med* 349:583-596, 2003, com permissão da Massachusetts Medical Society.)

Massachusetts Medical Society

Natureza Química do Amiloide

Aproximadamente 95% do material amiloide consiste em proteínas fibrilares; os restantes 5% são o componente P e outras glicoproteínas. Das mais de 20 formas bioquimicamente distintas de proteínas do amiloide identificadas, três são as mais comuns: (1) AL (amiloide de cadeia leve) é derivada das cadeias leves das Igs produzidas nos plasmócitos; (2) AA (associada ao amiloide) é derivada de uma proteína não Ig peculiar sintetizada pelo fígado; e (3) amiloide A β é produzida pela proteína precursora do β -amiloide e é encontrada nas lesões cerebrais da doença de Alzheimer.

A proteína AL é composta por cadeias leves completas de imunoglobulinas, os fragmentos aminoterminais das cadeias leves ou ambas. A maioria das proteínas AL analisadas é composta por cadeias leves λ ou seus fragmentos, mas, em alguns casos, têm sido identificadas cadeias κ . A proteína fibrilar amiloide do tipo AL é produzida a partir de cadeias leves livres de Ig secretadas por uma população monoclonal de plasmócitos, e sua deposição se associa a certas formas de tumores de plasmócitos ([Cap. 13](#)).

A segunda principal classe de proteínas fibrilares amiloides (AA) não tem homologia estrutural com as imunoglobulinas. Tem um peso molecular de 8.500 e consiste em 76 resíduos de aminoácidos. As fibrilas AA são derivadas por proteólise de um precursor maior (12.000 dáltons) no soro chamado proteína SAA (associada ao amiloide do soro), que é sintetizada no fígado e circula em associação à lipoproteína de alta densidade. A produção da proteína SAA aumenta em estados inflamatórios como parte da “resposta de fase aguda”; portanto, esta forma de amiloidose se associa à inflamação crônica e costuma ser chamada *amiloidose secundária*.

A proteína β -amiloide (A β) é um peptídeo de 4.000 dáltons que constitui o centro das placas cerebrais encontradas na doença de Alzheimer, bem como no amiloide depositado nas paredes dos vasos cerebrais em indivíduos com esta doença. A proteína A β é derivada por proteólise de uma glicoproteína transmembrana chamada *proteína precursora do amiloide*. Esta forma de amiloide é discutida no [Capítulo 28](#).

Várias outras proteínas bioquimicamente distintas têm sido encontradas em depósitos de amiloide em várias situações clínicas. Algumas das mais comuns são as seguintes:

Transtiretina (TTR) é uma proteína normal do soro que se liga à tiroxina e ao retinol e os transporta. Uma forma mutante de TTR (e seus fragmentos) é depositada em um grupo de transtornos geneticamente determinados denominados polineuropatias amiloides familiares. [167](#) Têm sido identificadas várias mutações na proteína TTR que contribuem para sua deposição nos tecidos sob a forma de amiloide. TTR também se deposita no coração de indivíduos idosos (amiloidose sistêmica senil), mas, em tais casos, a sequência de aminoácidos da molécula TTR é normal.

A β_2 -*microglobulina*, um componente das moléculas da classe I do MHC e uma proteína normal do soro, tem sido identificada como a subunidade fibrilar do amiloide (A β_2 m) na amiloidose que complica a evolução de pacientes em *hemodiálise há muito tempo*.

Em uma minoria de casos de doença por príons no SNC, *proteínas de príons* mal dobradas agregam-se no espaço extracelular e adquirem as características estruturais e de coloração da proteína amiloide. Portanto, as doenças por príons algumas vezes são consideradas

exemplos de amiloidose local.

Além disso, outros componentes menores sempre estão presentes no amiloide. Estes incluem componente P do amiloide no soro, proteoglicanos e glicosaminoglicanos altamente sulfatados. A proteína do amiloide P no soro pode contribuir para a deposição de amiloide por estabilizar as fibrilas e diminuir sua remoção.

Patogenia da Amiloidose

A amiloidose resulta de dobramento anormal das proteínas, que são depositadas como fibrilas em tecidos extracelulares e rompem a função normal. [165,166](#) As proteínas mal dobradas costumam ser instáveis e se associam, finalmente, levando à formação de oligômeros e fibrilas que se depositam nos tecidos. A razão pela qual diversas afecções se associam à amiloidose pode ser que cada uma resulte na produção excessiva de proteínas que são propensas ao mau dobramento ([Fig. 6-52](#)). As proteínas que formam o amiloide caem em duas categorias gerais: (1) proteínas normais que têm uma tendência inerente de se dobrar inadequadamente, associar-se e formar fibrilas e o fazem quando são produzidas em quantidades aumentadas; e (2) proteínas mutantes que têm mais propensão ao mau dobramento e subsequente agregação.

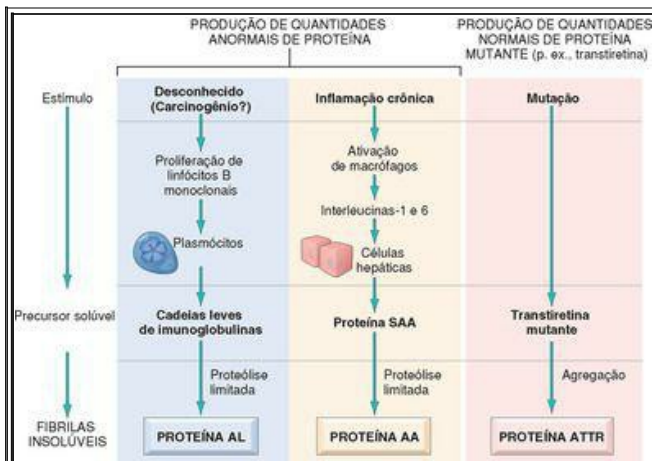


FIGURA 6-52

Patogenia da amiloidose, mostrando os mecanismos propostos subjacentes à deposição das formas maiores de fibrilas de amiloide. Abreviações no texto.

Normalmente, as proteínas mal dobradas são degradadas intracelularmente em proteossomos ou extracelularmente por macrófagos. Parece que, na amiloidose, estes mecanismos de controle de qualidade falham, de modo que se acumula um excesso de proteínas mal dobradas fora das células. Este mecanismo proposto pode explicar a maioria das formas de amiloidose. Por exemplo, SAA é sintetizada pelas células hepáticas sob a influência de citocinas como a IL-6 e a IL-1, que são produzidas durante a inflamação; deste modo, a inflamação de longa duração leva a níveis elevados de SAA. No entanto, o aumento da produção de SAA, por si mesmo, não é suficiente para a deposição de amiloide. Há duas explicações possíveis para isto. De acordo com um ponto de vista, SAA é normalmente degradada em produtos finais solúveis pela ação de enzimas derivadas de monócitos. É concebível que indivíduos que desenvolvam amiloidose tenham um defeito enzimático que resulte em degradação incompleta de SAA, assim gerando moléculas AA insolúveis. Alternativamente, uma anormalidade estrutural determinada geneticamente na própria molécula SAA a torna resistente à degradação pelos macrófagos.

Na amiloidose familiar, a deposição de TTRs como fibrilas de amiloide não resulta da hiperprodução de TTRs. Tem sido proposto que alterações de estrutura geneticamente determinadas tornem as TTRs propensas ao mau dobramento e agregação, além de serem resistentes à proteólise.

Classificação da Amiloidose

Como uma dada forma bioquímica do amiloide (p. ex., AA) pode associar-se à deposição de amiloide em diversas situações clínicas, seguimos uma classificação combinada bioquímico-clínica para nossa discussão ([Tabela 6-15](#)). O amiloide pode ser *sistêmico* (generalizado), envolvendo vários sistemas orgânicos, ou pode ser *localizado*, quando os depósitos se limitam a um único órgão, como o coração.

TABELA 6-15 Classificação da Amiloidose

Categoria Clinicopatológica	Doenças Associadas	Proteína Fibrilar Principal	Proteína Precursora Quimicamente Relacionada
AMILOIDOSE SISTÊMICA (GENERALIZADA)			
Discrasias de imunócitos	Mieloma múltiplo e outras		Cadeias leves das

com amiloidose (amiloidose primária)	proliferações de plasmócitos monoclonais	AL	imunoglobulinas, principalmente tipo λ
Amiloidose sistêmica reativa (amiloidose secundária)	Afecções inflamatórias crônicas	AA	SAA
Amiloidose associada à hemodiálise	Insuficiência renal crônica	A β 2m	β 2-microglobulina
AMILOIDOSE HEREDITÁRIA			
Febre familiar do Mediterrâneo		AA	SAA
Neuropatias amiloidóticas familiares (vários tipos)		ATTR	Transtiretina
AMILOIDOSE SENIL SISTÊMICA		ATTR	Transtiretina
AMILOIDOSE LOCALIZADA			
Cerebral senil	Doença de Alzheimer	Ab	APP
Endócrinas		A Cal	Calcitonina
Carcinoma medular da tireoide	Diabetes tipo 2	AIAPP	Peptídeo amiloide das ilhotas
Ilhotas de Langerhans do pâncreas		AANF	Fator natriurético atrial
Amiloidose atrial isolada			

Em bases clínicas, o padrão sistêmico ou generalizado é subclassificado em *amiloidose primária*, quando associado a algum transtorno de imunócitos, ou *amiloidose secundária*, quando ocorre como complicação de um processo inflamatório crônico ou destrutivo de tecidos subjacente. [167](#) A *amiloidose hereditária ou familiar* constitui um grupo separado, se bem que heterogêneo, com vários padrões distintivos de envolvimento de órgãos.

Amiloidose Primária: Discrasias de Imunócitos com Amiloidose

O amiloide, nesta categoria, geralmente tem distribuição sistêmica e é do tipo AL. Com aproximadamente 1.275 a 3.200 novos casos todos os anos nos Estados Unidos, esta é a forma mais comum de amiloidose. Em muitos destes casos, os pacientes têm alguma forma de discrasia de plasmócitos. Está mais bem definida a ocorrência de amiloidose sistêmica em 5% a

15% dos indivíduos com mieloma múltiplo, uma neoplasia de plasmócitos caracterizada por múltiplas lesões osteolíticas em todo o sistema esquelético (Cap. 13). As células B malignas caracteristicamente sintetizam quantidades anormais de uma Ig específica única (gamopatia monoclonal), produzindo um pico de proteína M (mieloma) à eletroforese de proteínas séricas. Além da síntese de moléculas totais de Igs, somente as cadeias leves (denominadas *proteína de Bence-Jones*) da variedade κ ou λ podem ser elaboradas e encontradas no soro. Em virtude do pequeno tamanho molecular da proteína de Bence-Jones, ela é frequentemente excretada na urina. Os depósitos de amiloide contêm a mesma proteína de cadeia leve. Quase todos os indivíduos com mieloma que desenvolvem amiloidose têm proteínas de Bence-Jones no soro ou na urina ou em ambos, mas a grande maioria dos pacientes com mieloma que têm cadeias leves livres não desenvolvem amiloidose. É claro que, portanto, a presença de proteínas de Bence-Jones, embora necessária, não é, por si mesma, suficiente para produzir amiloidose. Outros fatores, como o tipo de cadeia leve produzida (*potencial amiloidogênico*) e a suscetibilidade à degradação, podem sustentar se as proteínas de Bence-Jones são depositadas ou não como amiloide.

A maioria das pessoas com amiloide AL não tem mieloma múltiplo clássico ou qualquer outro tipo de neoplasia de células B manifesta; tais casos têm sido tradicionalmente classificados como amiloidose primária porque seu quadro clínico deriva dos efeitos da deposição de amiloide sem qualquer outra doença associada. Virtualmente em todos estes casos, contudo, imunoglobulinas monoclonais ou cadeias leves livres, ou ambas, podem ser encontradas no soro ou na urina. A maioria destes pacientes também tem um aumento modesto do número de plasmócitos na medula óssea, os quais presumivelmente secretam os precursores da proteína AL. É claro que estes pacientes têm uma discrasia de plasmócitos subjacente, na qual a produção de uma proteína anormal, e não a produção de massas tumorais, é a manifestação predominante.

Amiloidose Sistêmica Reativa

Os depósitos de amiloide neste padrão têm distribuição sistêmica e são compostos por proteína AA. Esta categoria era denominada *amiloidose secundária* porque é secundária a uma afecção inflamatória associada. Houve tempo em que a tuberculose, a bronquiectasia e a osteomielite crônica foram as afecções subjacentes mais importantes, mas com o advento de quimioterapia antimicrobiana efetiva, diminuiu a importância destas afecções. Mais comumente agora, a amiloidose sistêmica reativa complica artrite reumatoide, outros transtornos do tecido conjuntivo, como espondilite anquilosante e doença inflamatória intestinal, particularmente doença de Crohn e colite ulcerativa. Entre estas, a afecção mais frequentemente associada é a artrite reumatoide. Relata-se que a amiloidose ocorra em aproximadamente 3% dos pacientes com artrite reumatoide, sendo clinicamente significativa em metade dos afetados. Os usuários de heroína que injetam a droga subcutaneamente também têm uma taxa de ocorrência de amiloidose AA generalizada. As infecções crônicas de pele associadas ao *skin-popping* dos narcóticos parecem ser responsáveis pela amiloidose. Amiloidose sistêmica reativa também pode ocorrer associadamente a neoplasias não derivadas de imunócitos, sendo mais comuns o carcinoma de células renais e o linfoma de Hodgkin.

Amiloidose Associada à Hemodiálise

Os pacientes em diálise para insuficiência renal há muito tempo desenvolvem amiloidose em

decorrência da deposição de β_2 -microglobulina. Esta proteína está presente em altas concentrações no soro das pessoas com doença renal e é retida na circulação porque não pode ser filtrada através das membranas de diálise. Os pacientes costumam apresentar-se com uma síndrome do túnel do carpo em razão da deposição da β_2 -microglobulina. Em algumas séries, mais da metade dos pacientes em diálise há muito tempo (> 20 anos) desenvolveram depósitos de amiloide na sinóvia, articulações ou bainhas dos tendões.

Amiloidose Heredofamiliar

Foram descritas várias formas familiares de amiloidose. A maioria é rara e ocorre em áreas geográficas limitadas. A mais comum e mais bem estudada é uma afecção autossômica recessiva chamada *febre familiar do Mediterrâneo*.¹⁶⁸ Esta é uma síndrome “autoinflamatória” associada a uma produção anormalmente alta da citocina IL-1 e caracterizada clinicamente por crises de febre acompanhada por inflamação das superfícies serosas, incluindo peritônio, pleura e membrana sinovial. O gene para a febre familiar do Mediterrâneo codifica uma proteína chamada *pirina* (por sua relação com a febre), que é uma de um complexo de proteínas que regulam as reações inflamatórias via produção de citocinas proinflamatórias ([Cap. 2](#)).^{169,170} Este transtorno é encontrado, em grande parte, em indivíduos de origens armênia, judaica sefárdica e árabe. Algumas vezes, associa-se à amiloidose generalizada. As proteínas das fibrilas do amiloide são compostas por proteínas AA, sugerindo que esta forma de amiloidose esteja relacionada com as crises recorrentes de inflamação.

Diferentemente da febre familiar do Mediterrâneo, um grupo de transtornos familiares autossômicos dominantes caracteriza-se por deposição de amiloide predominantemente nos nervos periféricos e autônomos. Estas polineuropatias amiloidóticas familiares têm sido descritas em diferentes partes do mundo. Como foi mencionado antes, em todos estes transtornos genéticos, as fibrilas são compostas por TTRs mutantes.

Amiloidose Localizada

Algumas vezes, os depósitos de amiloide são limitados a um único órgão ou tecido, sem envolvimento de qualquer outro local do corpo. Os depósitos podem produzir massas nodulares visivelmente detectáveis ou evidentes somente ao exame microscópico. Os depósitos nodulares de amiloide são mais frequentemente encontrados no pulmão, laringe, pele, bexiga, língua e na região em torno do olho. Frequentemente, há infiltrados de linfócitos e plasmócitos na periferia destas massas de amiloide. Pelo menos em alguns casos, o amiloide consiste em proteína AL e pode, portanto, representar uma forma localizada de amiloide derivada de imunócitos.

Amiloide Endócrino

Depósitos microscópicos localizados de amiloide podem ser encontrados em certas neoplasias endócrinas, como o carcinoma medular da tireoide, neoplasias das ilhotas do pâncreas, feocromocitomas e carcinomas indiferenciados do estômago e, nas ilhotas de Langerhans, em indivíduos com *diabetes mellitus* tipo II. Nestas situações, as proteínas amiloidogênicas parecem ser derivadas de hormônios polipeptídicos (p. ex., carcinoma medular) ou de proteínas peculiares

(p. ex., polipeptídeo amiloide das ilhotas do pâncreas).

Amiloide do Envelhecimento

Ocorrem com o envelhecimento várias formas bem documentadas de deposição de amiloide. *Amiloidose sistêmica senil* refere-se à deposição sistêmica de amiloide nos pacientes idosos (geralmente na oitava e nona décadas). Em razão do envolvimento dominante e disfunção relacionada do coração, esta forma foi previamente chamada *amiloidose cardíaca senil*. Os sintomáticos apresentam uma miocardiopatia restritiva e arritmias ([Cap. 12](#)). O amiloide nesta forma é composto pela molécula normal de TTR. Além da amiloidose sistêmica senil esporádica, também tem sido reconhecida outra forma, afetando predominantemente o coração, que resulta da deposição de uma forma mutante de TTR. Aproximadamente 4% da população negra nos Estados Unidos é portadora do alelo mutante e identifica-se miocardiopatia em pacientes homocigóticos e heterocigóticos. Não se sabe qual é a prevalência precisa dos pacientes com esta mutação que desenvolvem doença cardíaca clinicamente manifesta.

Morfologia. Não há padrões consistentes ou distintivos de distribuição nos órgãos ou tecidos de depósitos de amiloide em qualquer uma das categorias citadas. Os rins, o fígado, o baço, os linfonodos, as suprarrenais e a tireoide, bem como muitos outros tecidos, são classicamente envolvidos. Macroscopicamente, os órgãos afetados costumam estar aumentados de volume e firmes e têm uma aparência cêrea. Se os depósitos forem suficientemente grandes, pintar a superfície de corte com iodo confere uma cor amarela que é transformada em azul violáceo depois da aplicação de ácido sulfúrico.

Como foi observado anteriormente, o diagnóstico histológico de amiloide baseia-se em suas características de coloração. A técnica de coloração mais comumente usada se faz com o corante **vermelho Congo**, que, sob luz comum, confere uma cor rósea ou vermelha aos depósitos de amiloide. Sob luz polarizada, o amiloide corado por vermelho Congo mostra uma birrefringência verde ([Fig. 6-50B](#)). Esta reação é compartilhada com todas as formas de amiloide e deve-se à configuração dobrada trans- β das fibrilas de amiloide. A confirmação pode ser obtida por microscopia eletrônica. Os amiloides AA, AL e TTR podem ser distinguidos em cortes histológicos por coloração imuno-histoquímica específica. Como o padrão de envolvimento dos órgãos é variável em diferentes formas clínicas de amiloidose, cada um dos envoltimentos principais de órgãos é descrito em separado.

Rim. A amiloidose do rim é a forma mais comum e potencialmente mais séria de envolvimento dos órgãos. Na macroscopia, os rins podem ser de tamanho e cor normais ou, em casos avançados, podem encolher em razão da isquemia causada por estreitamento vascular induzido pela deposição de amiloide no interior das paredes arteriais e arteriolas.

Histologicamente, o amiloide é depositado primariamente nos glomérulos, mas o tecido peritubular intersticial, as artérias e arteriolas também são afetados. Os depósitos glomerulares aparecem primeiramente como espessamentos sutis da matriz mesangial, acompanhados geralmente por espessamento desigual das membranas basais dos capilares glomerulares. Com o passar do tempo, as deposições mesangiais e os depósitos ao longo das membranas basais causam estreitamento capilar e distorção do tufo vascular glomerular.

Com a progressão da amiloidose glomerular, as luzes capilares obliteram-se, e os glomérulos obsoletos são preenchidos por massas confluentes ou fitas amplas entrelaçadas de amiloide ([Fig. 6-53](#)).

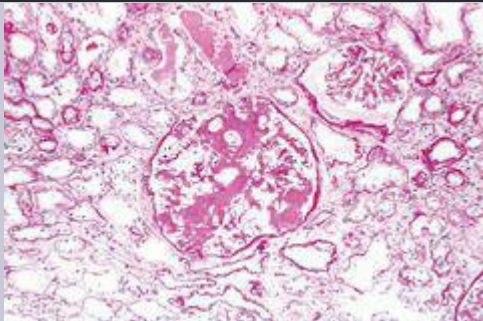


FIGURA 6-53

Amiloidose do rim. A arquitetura glomerular está quase totalmente obliterada pelo acúmulo maciço de amiloide.

Baço. A amiloidose do baço pode ser inaparente macroscopicamente ou pode causar esplenomegalia moderada ou acentuada (até 80 g). Por razões completamente misteriosas, vê-se um de dois padrões de deposição. Em um, os depósitos são grandemente limitados aos folículos esplênicos, produzindo grânulos em forma de tapioca à inspeção macroscópica, os quais são designados **baço em sagu**. No outro padrão, o amiloide envolve as paredes dos seios esplênicos e a estrutura do tecido conjuntivo na polpa vermelha. A fusão dos depósitos iniciais dá origem a grandes áreas de amiloidose em forma de mapa, criando o que foi chamado **baço lardáceo**.

Fígado. Os depósitos podem ser inaparentes macroscopicamente ou podem causar hepatomegalia moderada a acentuada. O amiloide aparece primeiramente no espaço de Disse e depois invade progressivamente as células parenquimatosas hepáticas adjacentes e os sinusoides ([Fig. 6-50](#)). Com o passar do tempo, ocorrem deformidade, atrofia por pressão e desaparecimento dos hepatócitos, causando substituição total de grandes áreas de

parênquima hepático. São frequentes o envolvimento vascular e os depósitos nas células de Kupffer. A função hepática normal geralmente é preservada, apesar de algumas vezes haver envolvimento muito grave do fígado.

Coração. A amiloidose do coração ([Cap. 12](#)) pode ocorrer em qualquer forma de amiloidose sistêmica. Também é o principal órgão envolvido na amiloidose sistêmica senil. O coração pode estar aumentado e firme, porém, mais frequentemente, não mostra alterações à inspeção macroscópica. Histologicamente, os depósitos começam como acúmulos subendocárdicos focais e, dentro do miocárdio, entre as fibras musculares. A expansão destes depósitos do miocárdio finalmente causa atrofia por pressão das fibras do miocárdio. Quando os depósitos de amiloide são subendocárdicos, o sistema de condução pode ser danificado, o que resulta nas anormalidades eletrocardiográficas observadas em alguns pacientes.

Outros Órgãos. A amiloidose de outros órgãos, em geral, é encontrada na doença sistêmica. As suprarrenais, a tireoide e a hipófise são locais comuns de envolvimento. O trato gastrointestinal pode ser envolvido em qualquer nível, da cavidade oral (gengiva, língua) ao ânus. As lesões iniciais afetam principalmente os vasos, mas finalmente se estendem, envolvendo áreas adjacentes da submucosa, muscular e subserosa.

Deposições nodulares na língua podem causar macroglossia, dando origem à designação **amiloido da língua formador de tumor**. O trato respiratório pode ser envolvido focal ou difusamente da laringe aos menores bronquíolos. Envolve as chamadas placas, bem como os vasos ([Cap. 28](#)). A amiloidose dos nervos periféricos e autônomos é uma característica das várias neuropatias amiloidóticas familiares. As deposições de amiloide em pacientes em hemodiálise há muito tempo são mais proeminentes no ligamento do carpo do punho, resultando em compressão do nervo mediano (síndrome do túnel do carpo). Estes pacientes também podem ter extensa deposição de amiloide nas articulações.

Quadro Clínico. A amiloidose pode ser encontrada como alteração anatômica insuspeita, não tendo produzido manifestações clínicas, ou pode causar a morte. Os sintomas dependem da magnitude dos depósitos e dos locais ou órgãos afetados em particular. As manifestações clínicas, a princípio, costumam ser inteiramente inespecíficas, como fraqueza, perda de peso, tonturas ou síncope. Achados um pouco mais específicos aparecem mais tarde e mais frequentemente se relacionam com envolvimento renal, cardíaco e gastrointestinal.

O *envolvimento renal* dá origem à proteinúria, que pode ser intensa o suficiente para causar a síndrome nefrótica ([Cap. 20](#)). A obliteração progressiva dos glomérulos, em casos avançados, finalmente leva à insuficiência renal e à uremia. A insuficiência renal é uma causa comum de óbito. A *amiloidose cardíaca* pode apresentar-se como insuficiência cardíaca congestiva insidiosa. Os aspectos mais sérios da amiloidose cardíaca são os distúrbios de condução e as arritmias, que podem ser fatais. Ocasionalmente, a amiloidose cardíaca produz um padrão restritivo de miocardiopatia e disfarça-se em pericardite constrictiva crônica ([Cap. 12](#)). A *amiloidose gastrointestinal* pode ser inteiramente assintomática ou pode apresentar-se de vários modos. A amiloidose da língua pode causar aumento de volume e falta de elasticidade que

atrapalhem a fala e a deglutição. As deposições no estômago e intestino podem levar a má absorção, diarreia e distúrbios da digestão.

O diagnóstico de amiloidose depende da demonstração histológica de depósitos de amiloide nos tecidos. Os locais biopsiados mais comuns são o rim, quando estão presentes manifestações renais, ou os tecidos retais ou gengivais em pacientes com suspeita de terem amiloidose sistêmica. O exame de aspirados de gordura abdominal corados com vermelho Congo também pode ser usado para o diagnóstico de amiloidose sistêmica. O teste é bem específico, mas sua sensibilidade é baixa. Nos casos com suspeita de amiloidose associada a imunócitos, devem ser realizadas a eletroforese de proteínas no soro e na urina e a imunoeletroforese. Aspirados da medula óssea, em tais casos, costumam mostrar plasmocitose monoclonal, mesmo na ausência de mieloma múltiplo manifesto. A cintilografia com o componente do amiloide P do soro (SAP) marcado é um teste rápido e específico, já que o SAP se liga a depósitos de amiloide e revela sua presença. Também dá uma medida do grau de amiloidose e pode ser usado para controlar os pacientes submetidos a tratamento.

O prognóstico para os indivíduos com amiloidose generalizada é mau. Aqueles com amiloidose derivada de imunócitos (não incluindo o mieloma múltiplo) têm uma média de sobrevivência de dois anos depois do diagnóstico. As pessoas com amiloidose associada ao mieloma têm um prognóstico pior. A perspectiva para os indivíduos com amiloidose sistêmica reativa é um tanto melhor e depende, em certo grau, do controle da afecção subjacente. Tem sido relatada a reabsorção do amiloide depois do tratamento da afecção associada, mas é ocorrência rara. Estão sendo desenvolvidas novas estratégias terapêuticas visando a corrigir o mau dobramento das proteínas e inibir a fibrilogênese.

REFERÊNCIAS

1. Akira, S; *et al.*, Pathogen recognition and innate immunity, *Cell* **124** (2006) 783.
2. Krogsgaard, M; Davis, MM, How T cells “see” antigen, *Nat Immunol* **6** (2005) 239.
3. Jung, D; Alt, FW, Unraveling V(D)J recombination; insights into gene regulation, *Cell* **116** (2004) 299.
4. Kuhns, MS; *et al.*, Deconstructing the form and function of the TCR/CD3 complex, *Immunity* **24** (2006) 133.
5. Carding, SR; Egan, PJ, Gammadelta T cells: functional plasticity and heterogeneity, *Nat Rev Immunol* **2** (2002) 336.
6. Bendelac, A; *et al.*, The biology of NKT cells, *Annu Rev Immunol* **25** (2007) 297.
7. Davis, SJ; *et al.*, The nature of molecular recognition by T cells, *Nat Immunol* **4** (2003) 217.
8. Steinman, RM; Banchereau, J, Taking dendritic cells into medicine, *Nature* **449** (2007) 419.
9. Allen, CD; *et al.*, Germinal-center organization and cellular dynamics, *Immunity* **27** (2007) 190.
10. Lanier, LL, NK cell recognition, *Annu Rev Immunol* **23** (2005) 225.
11. Cyster, JG, Chemokines and cell migration in secondary lymphoid organs, *Science* **286** (1999) 2098.
12. von Andrian, UH; Mempel, TR, Homing and cellular traffic in lymph nodes, *Nat Rev*

- 13 Bajenoff, M; *et al.*, Highways, by ways and breadcrumbs: directing lymphocyte traffic in the lymph node, *Trends Immunol* **28** (2007) 346.
- 14 von Andrian, UH; Mackay, CR, T-cell function and migration. Two sides of the same coin, *N Engl J Med* **343** (2000) 1020.
- 15 Klein, J; Sato, A, The HLA system, *N Engl J Med* **343** (2000) 702; 782.
- 16 Hennecke, J; Wiley, DC, T cell receptor–MHC interactions up close, *Cell* **104** (2001) 1.
- 17 Trombetta, ES; Mellman, I, Cell biology of antigen processing in vitro and in vivo, *Annu Rev Immunol* **23** (2005) 975.
- 18 Thorsby, E; Lie, BA, HLA associated genetic predisposition to autoimmune diseases: genes involved and possible mechanisms, *Transpl Immunol* **14** (2005) 175.
- 19 Germain, RN; Jenkins, MK, In vivo antigen presentation, *Curr Opin Immunol* **16** (2004) 120.
- 20 Greenwald, RJ; *et al.*, The B7 family revisited, *Annu Rev Immunol* **23** (2005) 515.
- 21 Reiner, SL, Development in motion: helper T cells at work, *Cell* **129** (2007) 33.
- 22 Bettelli, E; *et al.*, T(H)-17 cells in the circle of immunity and autoimmunity, *Nat Immunol* **8** (2007) 345.
- 23 Steinman, L, A brief history of T(H)17, the first major revision in the T(H)1/T(H)2 hypothesis of T cell–mediated tissue damage, *Nat Med* **13** (2007) 139.
- 24 McHeyzer-Williams, LJ; *et al.*, Helper T cell–regulated B cell immunity, *Curr Top Microbiol Immunol* **311** (2006) 59.
- 25 Sallusto, F; *et al.*, Central memory and effector memory T cell subsets: function, generation, and maintenance, *Annu Rev Immunol* **22** (2004) 745.
- 26 Kay, AB, Allergy and allergic diseases, *N Engl J Med* **344** (2001) 30.
- 27 Galli, SJ; *et al.*, The development of allergic inflammation, *Nature* **454** (2008) 445.
- 28 Romagnani, S, Cytokines and chemoattractants in allergic inflammation, *Mol Immunol* **38** (2002) 881.
- 29 Stetson, DB; *et al.*, Th2 cells: orchestrating barrier immunity, *Adv Immunol* **83** (2004) 163.
- 30 Rothenberg, ME; Hogan, SP, The eosinophil, *Annu Rev Immunol* **24** (2006) 147.
- 31 Wills-Karp, M; Ewart, SL, Time to draw breath: asthma-susceptibility genes are identified, *Nat Rev Genet* **5** (2004) 376.
- 32 Golden, DB, What is anaphylaxis? *Curr Opin Allergy Clin Immunol* **7** (2007) 331.
- 33 Baumann, U; Schmidt, RE, The role of Fc receptors and complement in autoimmunity, *Adv Exp Med Biol* **495** (2001) 219.
- 34 Jancar, S; Sanchez Crespo, M, Immune complex–mediated tissue injury: a multistep paradigm, *Trends Immunol* **26** (2005) 48.
- 35 Nigrovic, PA; Lee, DM, Synovial mast cells: role in acute and chronic arthritis, *Immunol Rev* **217** (2007) 19.
- 36 Gutcher, I; Becher, B, APC-derived cytokines and T cell polarization in autoimmune inflammation, *J Clin Invest* **117** (2007) 1119.

- 37 Russell, JH; Ley, TJ, Lymphocyte-mediated cytotoxicity, *Annu Rev Immunol* **20** (2002) 323.
- 38 Goodnow, CC; *et al.*, Cellular and genetic mechanisms of self tolerance and autoimmunity, *Nature* **435** (2005) 590.
- 39 Singh, NJ; Schwartz, RH, Primer: mechanisms of immunologic tolerance, *Nat Clin Pract Rheumatol* **2** (2006) 44.
- 40 Walker, LS; Abbas, AK, The enemy within: keeping self-reactive T cells at bay in the periphery, *Nat Rev Immunol* **2** (2002) 11.
- 41 Mathis, D; Benoist, C, Back to central tolerance, *Immunity* **20** (2004) 509.
- 42 Mathis, D; Benoist, C, A decade of AIRE, *Nat Rev Immunol* **7** (2007) 645.
- 43 Nemazee, D, Receptor editing in lymphocyte development and central tolerance, *Nat Rev Immunol* **6** (2006) 728.
- 44 Schwartz, RH, T cell anergy, *Annu Rev Immunol* **21** (2003) 305.
- 45 Mueller, DL, E3 ubiquitin ligases as T cell anergy factors, *Nat Immunol* **5** (2004) 883.
- 46 Riley, JL; June, CH, The CD28 family: a T-cell rheostat for therapeutic control of T-cell activation, *Blood* **105** (2005) 13 .
- 47 Sakaguchi, S; Powrie, F, Emerging challenges in regulatory T cell function and biology, *Science* **317** (2007) 627.
- 48 Zheng, Y; Rudensky, AY, Foxp3 in control of the regulatory T cell lineage, *Nat Immunol* **8** (2007) 457.
- 49 Bidere, N; *et al.*, Genetic disorders of programmed cell death in the immune system, *Annu Rev Immunol* **24** (2006) 321.
- 50 Rieux-Laucat, F, Inherited and acquired death receptor defects in human autoimmune lymphoproliferative syndrome, *Curr Dir Autoimmun* **9** (2006) 18.
- 51 Goodnow, CC, Multistep pathogenesis of autoimmune disease, *Cell* **130** (2007) 25.
- 52 Davidson, A; Diamond, B, Autoimmune diseases, *N Engl J Med* **345** (2001) 340.
- 53 Gregersen, PK; Behrens, TW, Genetics of autoimmune diseases—disorders of immune homeostasis, *Nat Rev Genet* **7** (2006) 917.
- 54 Rioux, JD; Abbas, AK, Paths to understanding the genetic basis of autoimmune disease, *Nature* **435** (2005) 584.
- 55 Xavier, RJ; Rioux, JD, Genome-wide association studies: a new window into immune-mediated diseases, *Nat Rev Immunol* **8** (2008) 631.
- 56 Gregersen, PK; *et al.*, PTPN22: setting thresholds for autoimmunity, *Semin Immunol* **18** (2006) 214.
- 57 Cho, JH; Abraham, C, Inflammatory bowel disease genetics: Nod2, *Annu Rev Med* **58** (2007) 401.
- 58 Bach, JF, Infections and autoimmune diseases, *J Autoimmun* **25** (Suppl) (2005) 74.
- 59 Vanderlugt, CL; Miller, SD, Epitope spreading in immune-mediated diseases: implications for immunotherapy, *Nat Rev Immunol* **2** (2002) 85.
- 60 D'Cruz, DP; *et al.*, Systemic lupus erythematosus, *Lancet* **369** (2007) 587.

- 61 Riemekasten, G; Hahn, BH, Key autoantigens in SLE, *Rheumatology (Oxford)* **44** (2005) 975.
- 62 Migliorini, P; *et al.*, Anti-Sm and anti-RNP antibodies, *Autoimmunity* **38** (2005) 47.
- 63 Hahn, BH, Antibodies to DNA, *N Engl J Med* **338** (1998) 1359.
- 64 Keren, DF, Antinuclear antibody testing, *Clin Lab Med* **22** (2002) 447.
- 65 Koike, T; *et al.*, Antiphospholipid antibodies: lessons from the bench, *J Autoimmun* **28** (2007) 129.
- 66 Fischer, MJ; *et al.*, The antiphospholipid syndrome, *Semin Nephrol* **27** (2007) 35.
- 67 Kyttaris, VC; *et al.*, Systems biology in systemic lupus erythematosus: integrating genes, biology and immune function, *Autoimmunity* **39** (2006) 705.
- 68 Morel, L, Genetics of human lupus nephritis, *Semin Nephrol* **27** (2007) 2.
- 69 Harley, JB; *et al.*, Unraveling the genetics of systemic lupus erythematosus, *Springer Semin Immunopathol* **28** (2006) 119.
- 70 Manderson, AP; *et al.*, The role of complement in the development of systemic lupus erythematosus, *Annu Rev Immunol* **22** (2004) 431.
- 71 Fairhurst, AM; *et al.*, Systemic lupus erythematosus: multiple immunological phenotypes in a complex genetic disease, *Adv Immunol* **92** (2006) 1.
- 72 Yurasov, S; *et al.*, B-cell tolerance checkpoints in healthy humans and patients with systemic lupus erythematosus, *Ann N Y Acad Sci* **1062** (2005) 165.
- 73 Hoffman, RW, T cells in the pathogenesis of systemic lupus erythematosus, *Clin Immunol* **113** (2004) 4.
- 74 Rahman, AH; Eisenberg, RA, The role of toll-like receptors in systemic lupus erythematosus, *Springer Semin Immunopathol* **28** (2006) 131.
- 75 Banchereau, J; Pascual, V, Type I interferon in systemic lupus erythematosus and other autoimmune diseases, *Immunity* **25** (2006) 383.
- 76 Mackay, F; *et al.*, B cells and the BAFF/APRIL axis: fast-forward on autoimmunity and signaling, *Curr Opin Immunol* **19** (2007) 327.
- 77 White, S; Rosen, A, Apoptosis in systemic lupus erythematosus, *Curr Opin Rheumatol* **15** (2003) 557.
- 78 Borchers, AT; *et al.*, Drug-induced lupus, *Ann N Y Acad Sci* **1108** (2007) 166.
- 79 Sigal, LH, Basic science for the clinician 42: handling the corpses: apoptosis, necrosis, nucleosomes and (quite possibly) the immunopathogenesis of SLE, *J Clin Rheumatol* **13** (2007) 44.
- 80 Calamia, KT; Balabanova, M, Vasculitis in systemic lupus erythematosus, *Clin Dermatol* **22** (2004) 148.
- 81 Schwartz, MM, The pathology of lupus nephritis, *Semin Nephrol* **27** (2007) 22.
- 82 Stojanovich, L; *et al.*, Psychiatric manifestations in systemic lupus erythematosus, *Autoimmun Rev* **6** (2007) 421.
- 83 Hanly, JG, Neuropsychiatric lupus, *Rheum Dis Clin North Am* **31** (2005) 273.
- 84 Tincani, A; *et al.*, Heart involvement in systemic lupus erythematosus, anti-phospholipid

- syndrome and neonatal lupus, *Rheumatology (Oxford)* **45** (Suppl 4) (2006) iv8.
- 85 Patel, P; Werth, V, Cutaneous lupus erythematosus: a review, *Dermatol Clin* **20** (2002) 373.
- 86 Garcia-Carrasco, M; *et al.*, Pathophysiology of Sjögren's syndrome, *Arch Med Res* **37** (2006) 921.
- 87 Jonsson, R; *et al.*, Sjögren's syndrome—a plethora of clinical and immunological phenotypes with a complex genetic background, *Ann N Y Acad Sci* **1108** (2007) 433.
- 88 Witte, T, Antifodrin antibodies in Sjögren's syndrome: a review, *Ann N Y Acad Sci* **1051** (2005) 235.
- 89 James, JA; *et al.*, Role of viruses in systemic lupus erythematosus and Sjögren syndrome, *Curr Opin Rheumatol* **13** (2001) 370.
- 90 Varga, J; Abraham, D, Systemic sclerosis: a prototypic multisystem fibrotic disorder, *J Clin Invest* **117** (2007) 557.
- 91 Boin, F; Rosen, A, Autoimmunity in systemic sclerosis: current concepts, *Curr Rheumatol Rep* **9** (2007) 165.
- 92 Sakkas, LI; *et al.*, Mechanisms of disease: the role of immune cells in the pathogenesis of systemic sclerosis, *Nat Clin Pract Rheumatol* **2** (2006) 679.
- 93 Cepeda, EJ; Reveille, JD, Autoantibodies in systemic sclerosis and fibrosing syndromes: clinical indications and relevance, *Curr Opin Rheumatol* **16** (2004) 723.
- 94 Fonseca, C; *et al.*, A polymorphism in the *CTGF* promoter region associated with systemic sclerosis, *N Engl J Med* **357** (2007) 1210.
- 95 Lemaire, R; *et al.*, Fibrillin in Marfan syndrome and tight skin mice provides new insights into transforming growth factor-beta regulation and systemic sclerosis, *Curr Opin Rheumatol* **18** (2006) 582.
- 96 Venables, PJ, Mixed connective tissue disease, *Lupus* **15** (2006) 132.
- 97 Jennette, JC; Falk, RJ, Nosology of primary vasculitis, *Curr Opin Rheumatol* **19** (2007) 10.
- 98 Guillevin, L; Dorner, T, Vasculitis: mechanisms involved and clinical manifestations, *Arthritis Res Ther* **9** (Suppl 2) (2007) S9.
- 99 Rocha, PN; *et al.*, Effector mechanisms in transplant rejection, *Immunol Rev* **196** (2003) 51.
- 100 Heeger, PS, T-cell allorecognition and transplant rejection: a summary and update, *Am J Transplant* **3** (2003) 525.
- 101 Colvin, RB, Antibody-mediated renal allograft rejection: diagnosis and pathogenesis, *J Am Soc Nephrol* **18** (2007) 1046.
- 102 Truong, LD; *et al.*, Acute antibody-mediated rejection of renal transplant: pathogenetic and diagnostic considerations, *Arch Pathol Lab Med* **131** (2007) 1200.
- 103 Mitchell, RN, Graft vascular disease: immune response meets the vessel wall, *Annu Rev Pathol* **4** (2009) 19.
- 104 Tang, IY; *et al.*, Immunosuppressive strategies to improve outcomes of kidney transplantation, *Semin Nephrol* **27** (2007) 377.

- 105 Giralanda, R; Kirk, AD, Frontiers in nephrology: immune tolerance to allografts in humans, *J Am Soc Nephrol* **18** (2007) 2242.
- 106 Shlomchik, WD, Graft-versus-host disease, *Nat Rev Immunol* **7** (2007) 340.
- 107 Casanova, JL; Abel, L, Primary immunodeficiencies: a field in its infancy, *Science* **317** (2007) 617.
- 108 Cunningham-Rundles, C; Ponda, PP, Molecular defects in T- and B-cell primary immunodeficiency diseases, *Nat Rev Immunol* **5** (2005) 880.
- 109 Notarangelo, L; *et al.*, Primary immunodeficiency diseases: an update from the International Union of Immunological Societies Primary Immunodeficiency Diseases Classification Committee Meeting in Budapest, 2005, *J Allergy Clin Immunol* **117** (2006) 883.
- 110 Conley, ME; *et al.*, Genetic analysis of patients with defects in early B-cell development, *Immunol Rev* **203** (2005) 216.
- 111 Schaffer, AA; *et al.*, Deconstructing common variable immunodeficiency by genetic analysis, *Curr Opin Genet Dev* **17** (2007) 201.
- 112 Castigli, E; Geha, RS, Molecular basis of common variable immunodeficiency, *J Allergy Clin Immunol* **117** (2006) 740.
- 113 Latiff, AH; Kerr, MA, The clinical significance of immunoglobulin A deficiency, *Ann Clin Biochem* **44** (2007) 131.
- 114 Durandy, A; *et al.*, Pathophysiology of B-cell intrinsic immunoglobulin class switch recombination deficiencies, *Adv Immunol* **94** (2007) 275.
- 115 Sullivan, KE, DiGeorge syndrome/velocardiofacial syndrome: the chromosome 22q11.2 deletion syndrome, *Adv Exp Med Biol* **601** (2007) 37.
- 116 Buckley, RH, Molecular defects in human severe combined immunodeficiency and approaches to immune reconstitution, *Annu Rev Immunol* **22** (2004) 625.
- 117 Kovanen, PE; Leonard, WJ, Cytokines and immunodeficiency diseases: critical roles of the gamma(c)-dependent cytokines interleukins 2, 4, 7, 9, 15, and 21, and their signaling pathways, *Immunol Rev* **202** (2004) 67.
- 118 Blackburn, MR; Kellems, RE, Adenosine deaminase deficiency: metabolic basis of immune deficiency and pulmonary inflammation, *Adv Immunol* **86** (2005) 1.
- 119 Sobacchi, C; *et al.*, RAG-dependent primary immunodeficiencies, *Hum Mutat* **27** (2006) 1174.
- 120 O'Shea, JJ; *et al.*, Jak3 and the pathogenesis of severe combined immunodeficiency, *Mol Immunol* **41** (2004) 727.
- 121 Reith, W; Mach, B, The bare lymphocyte syndrome and the regulation of MHC expression, *Annu Rev Immunol* **19** (2001) 331.
- 122 Cavazzana-Calvo, M; *et al.*, Gene therapy for severe combined immunodeficiency, *Annu Rev Med* **56** (2005) 585.
- 123 Pike-Overzet, K; *et al.*, New insights and unresolved issues regarding insertional mutagenesis in X-linked SCID gene therapy, *Mol Ther* **15** (2007) 1910.
- 124 Ochs, HD; Thrasher, AJ, The Wiskott-Aldrich syndrome, *J Allergy Clin Immunol* **117**

- (2006) 725.
- 125 Sjöholm, AG; *et al.*, Complement deficiency and disease: an update, *Mol Immunol* **43** (2006) 78.
- 126 Cicardi, M; *et al.*, C1 inhibitor: molecular and clinical aspects, *Springer Semin Immunopathol* **27** (2005) 286.
- 127 Smith, LJ, Paroxysmal nocturnal hemoglobinuria, *Clin Lab Sci* **17** (2004) 172.
- 128 Frankel, AD; Young, JA, HIV-1: fifteen proteins and an RNA, *Annu Rev Biochem* **67** (1998) 1.
- 129 Li, L; *et al.*, Roles of HIV-1 auxiliary proteins in viral pathogenesis and host-pathogen interactions, *Cell Res* **15** (2005) 923.
- 130 Rohr, O; *et al.*, Regulation of HIV-1 gene transcription: from lymphocytes to microglial cells, *J Leukoc Biol* **74** (2003) 736.
- 131 Stevenson, M, HIV-1 pathogenesis, *Nat Med* **9** (2003) 853.
- 132 Letvin, NL; Walker, BD, Immunopathogenesis and immunotherapy in Aids virus infections, *Nat Med* **9** (2003) 861.
- 133 Sierra, S; *et al.*, Basics of the virology of HIV-1 and its replication, *J Clin Virol* **34** (2005) 233.
- 134 Lusso, P, HIV and the chemokine system: 10 years later, *EMBO J* **25** (2006) 447.
- 135 Arenzana-Seisdedos, F; Parmentier, M, Genetics of resistance to HIV infection: role of co-receptors and co-receptor ligands, *Semin Immunol* **18** (2006) 387.
- 136 Harris, RS; Liddament, MT, Retroviral restriction by APOBEC proteins, *Nat Rev Immunol* **4** (2004) 868.
- 137 Greene, WC; Peterlin, BM, Charting HIV's remarkable voyage through the cell: basic science as a passport to future therapy, *Nat Med* **8** (2002) 673.
- 138 Hazenberg, MD; *et al.*, T cell depletion in HIV-1 infection: how CD4+ T cells go out of stock, *Nat Immunol* **1** (2000) 285.
- 139 Simon, V; Ho, DD, HIV-1 dynamics in vivo: implications for therapy, *Nat Rev Microbiol* **1** (2003) 181.
- 140 Grossman, Z; *et al.*, CD4+ T-cell depletion in HIV infection: are we closer to understanding the cause? *Nat Med* **8** (2002) 319.
- 141 McCune, JM, The dynamics of CD4+ T-cell depletion in HIV disease, *Nature* **410** (2001) 974.
- 142 Verani, A; *et al.*, Macrophages and HIV-1: dangerous liaisons, *Mol Immunol* **42** (2005) 195.
- 143 Larsson, M, HIV-1 and the hijacking of dendritic cells: a tug of war, *Springer Semin Immunopathol* **26** (2005) 309.
- 144 Blankson, JN; *et al.*, The challenge of viral reservoirs in HIV-1 infection, *Annu Rev Med* **53** (2002) 557.
- 145 Wu, L; KewalRamani, VN, Dendritic-cell interactions with HIV: infection and viral dissemination, *Nat Rev Immunol* **6** (2006) 859.

- 146 Gonzalez-Scarano, F; Martin-Garcia, J, The neuropathogenesis of Aids, *Nat Rev Immunol* **5** (2005) 69.
- 147 Haase, AT, Perils at mucosal front lines for HIV and SIV and their hosts, *Nat Rev Immunol* **5** (2005) 783.
- 148 Brencley, JM; *et al.*, HIV disease: fallout from a mucosal catastrophe? *Nat Immunol* **7** (2006) 235.
- 149 Gandhi, RT; Walker, BD, Immunologic control of HIV-1, *Annu Rev Med* **53** (2002) 149.
- 150 Picker, LJ, Immunopathogenesis of acute Aids virus infection, *Curr Opin Immunol* **18** (2006) 399.
- 151 Mellors, JW; *et al.*, Prognosis in HIV-1 infection predicted by the quantity of virus in plasma, *Science* **272** (1996) 1167.
- 152 Peterlin, BM; Trono, D, Hide, shield and strike back: how HIV-infected cells avoid immune eradication, *Nat Rev Immunol* **3** (2003) 97.
- 153 Johnson, WE; Desrosiers, RC, Viral persistence: HIV's strategies of immune system evasion, *Annu Rev Med* **53** (2002) 499.
- 154 Deeks, SG; Walker, BD, Human immunodeficiency virus controllers: mechanisms of durable virus control in the absence of antiretroviral therapy, *Immunity* **27** (2007) 406.
- 155 Kaplan, JE; *et al.*, Epidemiology of human immunodeficiency virus-associated opportunistic infections in the United States in the era of highly active antiretroviral therapy, *Clin Infect Dis* **30** (Suppl 1) (2000) S5.
- 156 Scadden, DT, Aids-related malignancies, *Annu Rev Med* **54** (2003) 285.
- 157 Yarchoan, R; *et al.*, Therapy insight: Aids-related malignancies—the influence of antiviral therapy on pathogenesis and management, *Nat Clin Pract Oncol* **2** (2005) 406.
- 158 Ganem, D, KSHV infection and the pathogenesis of Kaposi's sarcoma, *Annu Rev Pathol Mech Dis* **1** (2006) 273.
- 159 Moore, PS; Chang, Y, Molecular virology of Kaposi's sarcoma-associated herpesvirus, *Philos Trans R Soc Lond B Biol Sci* **356** (2001) 499.
- 160 Carbone, A; Ghoghini, A, Aids-related lymphomas: from pathogenesis to pathology, *Br J Haematol* **130** (2005) 662.
- 161 Einstein, MH; Kadish, AS, Anogenital neoplasia in Aids, *Curr Opin Oncol* **16** (2004) 455.
- 162 Murdoch, DM; *et al.*, Immune reconstitution inflammatory syndrome (IRIS): review of common infectious manifestations and treatment options, *Aids Res Ther* **4** (2007) 9.
- 163 McMichael, AJ, HIV vaccines, *Annu Rev Immunol* **24** (2006) 227.
- 164 Letvin, NL, Correlates of immune protection and the development of a human immunodeficiency virus vaccine, *Immunity* **27** (2007) 366.
- 165 Merlini, G; Bellotti, V, Molecular mechanisms of amyloidosis, *N Engl J Med* **349** (2003) 583.
- 166 Pepys, MB, Amyloidosis, *Annu Rev Med* **57** (2006) 223.
- 167 Obici, L; *et al.*, Clinical aspects of systemic amyloid diseases, *Biochim Biophys Acta* **1753** (2005) 11.

- 168 van der Hilst, JC; *et al.*, Hereditary periodic fever and reactive amyloidosis, *Clin Exp Med* **5** (2005) 87.
- 169 Stojanov, S; Kastner, DL, Familial autoinflammatory diseases: genetics, pathogenesis and treatment, *Curr Opin Rheumatol* **17** (2005) 586.
- 170 Ting, JP; *et al.*, CATERPILLERS, pyrin and hereditary immunological disorders, *Nat Rev Immunol* **6** (2006) 183.

7. Neoplasia

THOMAS P. STRICKER and VINAY KUMAR

Nomenclatura

Características das Neoplasias Benignas e Malignas

Diferenciação e Anaplasia

Taxas de Crescimento

Células -tronco Cancerosas e Linhagens de Células Cancerosas

Invasão Local

Metástases

Vias de Disseminação

Epidemiologia

Incidência do Câncer

Fatores Geográficos e Ambientais

Idade

Predisposição Genética ao Câncer

Condições Predisponentes não Hereditárias

Bases Moleculares do Câncer

Alterações Essenciais para a Transformação Maligna

Autossuficiência nos Sinais de Crescimento: Oncogenes

Proto-oncogenes, Oncogenes e Oncoproteínas

Alterações nas Tirosina-cinases não Receptoras

Insensibilidade à Inibição do Crescimento e Escape da Senescência: Genes

Supressores do Tumor

Evasão da Apoptose

Potencial de Replicação Ilimitado: Telomerase

Angiogênese

Invasão e Metástase

Invasão da Matriz Extracelular

Disseminação Vascular e Instalação das Células Tumorais

Genética Molecular do Desenvolvimento de Metástases

Instabilidade Genômica – Viabilizadora da Malignidade

Microambiente Estromal e Carcinogênese

Alterações Metabólicas: O Efeito Warburg

Desregulação dos Genes Associados ao Câncer

Alterações Cromossômicas

Amplificação Gênica

Alterações Epigenéticas

miRNA e Câncer

Bases Moleculares da Carcinogênese em Múltiplas Etapas

Agentes Carcinogênicos e Suas Interações Celulares

Etapas Envolvidas na Carcinogênese Química

Agentes de Ação Direta

Agentes de Ação Indireta

Iniciação e Promoção da Carcinogênese Química

Carcinogênese por Radiação

Raios Ultravioleta

Radiação Ionizante

Carcinogênese Microbiana

Vírus Oncogênicos de RNA

Vírus Oncogênicos de DNA

Helicobacter pylori

Defesa do Hospedeiro contra Tumores – Imunidade Tumoral

Antígenos Tumoriais

Mecanismos Efetores Antitumorais

Vigilância e Escape Imunes

Aspectos Clínicos da Neoplasia

Efeitos Locais e Hormonais

Caquexia por Câncer

Síndromes Paraneoplásicas

Gradação e Estadiamento dos Tumores

Diagnóstico Laboratorial do Câncer

Perfis Moleculares dos Tumores

Marcadores Tumoriais

O câncer é a segunda causa de morte mais comum nos Estados Unidos; somente as doenças cardiovasculares atingem taxas mais altas. Ainda mais perturbadora do que a taxa de mortalidade é o sofrimento emocional e físico infligido pelas neoplasias. Os pacientes e o público frequentemente perguntam, “Quando haverá uma cura para o câncer?” A resposta a essa simples questão é difícil, pois o câncer não é uma doença, mas muitas desordens que compartilham uma profunda desregulação do crescimento. Algumas neoplasias malignas, como o linfoma de Hodgkin, são curáveis, enquanto outras, como o adenocarcinoma pancreático,

apresentam uma alta mortalidade. A única esperança de controle do câncer está em aprender mais sobre sua causa e patogenia, e grandes avanços foram feitos no entendimento de suas bases moleculares. De fato, algumas boas notícias surgiram: a mortalidade por câncer, tanto para homens quanto para mulheres nos Estados Unidos, diminuiu durante a última década do século XX e continua seu curso descendente no século XXI. ¹A discussão que se segue lida tanto com tumores benignos quanto com malignos, focando nas propriedades morfológicas e biológicas básicas dos tumores e nas bases moleculares da carcinogênese. Também serão discutidas as interações do tumor com o hospedeiro e a resposta do hospedeiro aos tumores.

Nomenclatura

Neoplasia significa “novo crescimento”, e um novo crescimento é denominado de *neoplasma*. O termo *tumor* foi originalmente aplicado ao edema causado pela inflamação, mas o uso não neoplásico de *tumor* praticamente desapareceu; portanto, o termo atualmente se iguala a neoplasma. *Oncologia* (do grego *oncos* = tumor) é o estudo dos tumores ou neoplasmas.

Apesar de todos os médicos saberem o que querem dizer quando usam o termo *neoplasma*, tem sido surpreendentemente difícil desenvolver uma definição adequada. O eminente oncologista britânico Willis² chegou o mais próximo dessa definição: “O neoplasma é uma massa anormal de tecido, cujo crescimento é excessivo e não coordenado com aquele dos tecidos normais, e persiste da mesma maneira excessiva após a interrupção do estímulo que originou as alterações.” Sabemos que a persistência dos tumores, mesmo depois que o estímulo iniciador se foi, resulta de *alterações genéticas que são passadas adiante para a prole das células tumorais. Tais alterações genéticas permitem a proliferação excessiva e desregulada que se torna autônoma (independente do estímulo fisiológico de crescimento)*, apesar de os tumores geralmente permanecerem dependentes do hospedeiro para sua nutrição e suprimento sanguíneo. Como discutiremos mais tarde, toda a população de células neoplásicas dentro de um tumor individual surge de uma única célula que sofreu alterações genéticas e, portanto, se diz que os tumores são *clonais*.

Diz-se que um tumor é *benigno* quando suas características micro e macroscópicas são consideradas relativamente inocentes, significando que ele permanece localizado, não consegue se disseminar para outros sítios e geralmente pode ser removido por cirurgia local; o paciente normalmente sobrevive. Deve ser notado, contudo, que os tumores benignos podem produzir mais do que nódulos localizados, e algumas vezes são responsáveis por doenças graves.

Os tumores malignos são referidos coletivamente como *cânceres*, um derivado da palavra latina *caranguejo*, pois se aderem a qualquer região em que estejam, de maneira obstinada, similar a um caranguejo. O termo *maligno*, quando aplicado a um neoplasma, significa que a lesão pode invadir e destruir as estruturas adjacentes e se disseminar para sítios distantes (metastatizar), levando à morte. Nem todos os cânceres seguem um curso tão mortífero. Alguns são descobertos precocemente e são tratados com sucesso, mas a designação *maligno* sempre levanta uma bandeira vermelha.

Todos os tumores, benignos e malignos, apresentam dois componentes básicos: (1) células neoplásicas clonais que constituem seu *parênquima* e (2) *estroma* reativo feito de tecido conjuntivo, vasos sanguíneos e quantidade variável de macrófagos e linfócitos. Apesar de as células neoplásicas determinarem em grande parte o comportamento de um tumor e suas consequências patológicas, seu crescimento e evolução são criticamente dependentes do seu estroma. Um suprimento sanguíneo estromal adequado é requisito para as células tumorais viverem e se dividirem, e o tecido conjuntivo estromal provê o molde estrutural essencial para as células em crescimento. Além disso, há uma conversa cruzada entre as células tumorais e as células estromais que influencia diretamente o crescimento dos tumores. Em alguns tumores, o suporte estromal é escasso e então o neoplasma é mole e carnoso. Em outros casos, as células do parênquima estimulam a formação de um estroma colagenoso abundante, referido como *desmoplasia*. Alguns tumores desmoplásicos – por exemplo, alguns cânceres da mama feminina

– são duros como pedra ou *cirróticos*. A nomenclatura dos tumores e seu comportamento biológico são baseados primariamente em seu componente parenquimatoso.

Tumores Benignos. Em geral, os tumores benignos são designados pela ligação do sufixo *-oma* à célula de origem. Os tumores de células mesenquimais geralmente seguem essa regra. Por exemplo, um tumor benigno que surge nos tecidos fibrosos é denominado *fibroma*, enquanto um tumor cartilaginoso benigno é denominado *condroma*. Por outro lado, a nomenclatura dos tumores epiteliais benignos é mais complexa. Eles são classificados de forma diversificada, alguns com base em suas próprias células de origem, outros no padrão microscópico, e ainda outros em sua arquitetura macroscópica.

O termo *adenoma* é aplicado a um neoplasma epitelial benigno derivado de glândulas, apesar de poderem, ou não, formar estruturas glandulares. Com base nisso, um neoplasma epitelial benigno que surja de células tubulares renais que crescem na forma de numerosas glândulas pequenas agrupadas seria denominado *adenoma*, assim como uma massa heterogênea de células corticais suprarrenais crescendo como lençóis sólidos. As neoplasias epiteliais benignas que produzem micro e macroscopicamente projeções visíveis, semelhantes a dedos ou verrucosas, que surgem a partir de suas superfícies epiteliais, são referidas como *papilomas*. Aquelas que formam grandes massas císticas, como no ovário, são referidas como *cistadenomas*. Alguns tumores produzem padrões papilares que se projetam nos espaços císticos e são denominados *cistadenomas papilares*. Quando uma neoplasia, benigna ou maligna, produz uma projeção macroscopicamente visível sobre a superfície mucosa e se projeta, por exemplo, no lúmen gástrico ou colônico, denomina-se *pólipo* ([Fig. 7-1](#)).

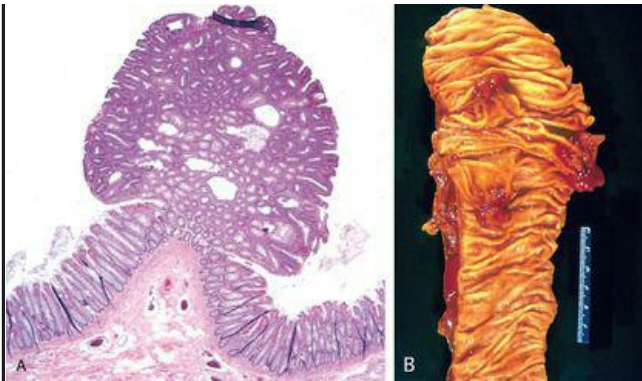


FIGURA 7-1

Pólipo colônico. **A**, Esse tumor glandular benigno (adenoma) se projeta na luz do cólon e está aderido à mucosa por um pedículo distinto. **B**, Aspecto macroscópico de diversos pólipos colônicos.

Tumores Malignos. A nomenclatura dos tumores malignos segue essencialmente o mesmo esquema usado para as neoplasias benignas, com adição de algumas expressões. *Os tumores malignos que surgem do tecido mesenquimal geralmente são denominados de sarcomas* (do grego *sar* = feito de carne), pois eles apresentam pouco estroma de tecido conjuntivo e, portanto, são carnosos (p. ex., fibrossarcoma, condrossarcoma, leiomiossarcoma e rabiomiossarcoma). Os neoplasmas malignos de origem nas células epiteliais, derivados de qualquer uma das três camadas germinativas, são denominados *carcinomas*. Portanto, o câncer que surge na epiderme de origem ectodérmica é um carcinoma, assim como o câncer que se origina nas células dos túbulos renais derivados da mesoderme e nas células do revestimento do trato gastrointestinal derivados da endoderme. Os carcinomas podem ser ainda mais qualificados. O termo *carcinoma de células escamosas* denota um câncer em que as células tumorais lembram o epitélio escamoso estratificado, e *adenocarcinoma* denota uma lesão em que as células epiteliais neoplásicas crescem em padrões glandulares. Algumas vezes o tecido ou órgão de origem pode ser identificado, como na designação adenocarcinoma de células renais, ou carcinoma de células escamosas broncogênico. Com certa frequência, contudo, um câncer é composto por células

indiferenciadas de origem tecidual desconhecida e deve ser designado meramente como um tumor maligno indiferenciado.

Em muitos neoplasmas benignos e malignos, as células parenquimatosas têm uma semelhança muito grande umas com as outras, já que todas se derivaram de uma única célula. De fato, os neoplasmas são de origem monoclonal, como será documentado adiante. Incomumente, a diferenciação divergente de um único clone neoplásico com duas linhagens cria os denominados *tumores mistos*. O melhor exemplo é o *tumor misto com origem em glândula salivar*. Esses tumores contêm componentes epiteliais esparsos dentro de um estroma mixoide que algumas vezes contém ilhas de cartilagem ou osso ([Fig. 7-2](#)). Acredita-se que todos esses elementos surjam de um único clone capaz de originar tanto células epiteliais quanto mioepiteliais; portanto, a designação de preferência para tais neoplasmas é *adenoma pleomórfico*. A grande maioria dos neoplasmas, até mesmo os tumores mistos, são compostos por células representativas de uma única camada germinativa. Os tumores mistos multifacetados não devem ser confundidos com o *teratoma*, que contém células maduras ou imaturas reconhecíveis ou tecidos representativos de mais de uma camada germinativa, algumas vezes de todas as três. Os teratomas se originam de células totipotentes, como as células normalmente presentes nos ovários e nos testículos, e, algumas vezes, anormalmente presentes em restos embrionários sequestrados na linha média. Tais células possuem a capacidade de se diferenciar em qualquer um dos tipos celulares encontrados no corpo adulto e, portanto, não surpreendentemente, podem originar neoplasmas que mimetizam, de maneira desordenada, pedaços de osso, epitélio, músculo, gordura, nervo e outros tecidos. Quando todas as partes que compõem o tumor são bem diferenciadas, ele é um *teratoma benigno (maduro)*; quando menos diferenciado, ele é um potencial, ou real, *teratoma maligno (imaturo)*. Um padrão particularmente comum é observado no *teratoma cístico ovariano* (cisto dermoide), que se diferencia principalmente em linhagens ectodérmicas para criar um tumor cístico revestido de pele e repleto de pelos, glândulas sebáceas e estruturas dentárias ([Fig. 7-3](#)).

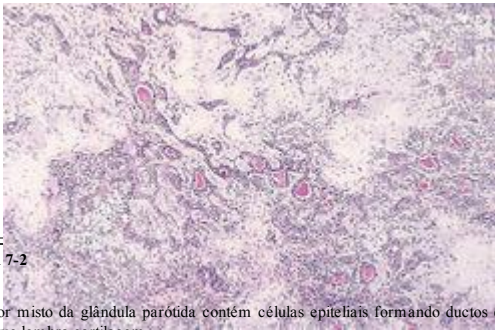


FIGURA 7-2

Esse tumor misto da glândula parótida contém células epiteliais formando ductos e estroma mixoide que lembra cartilagem.

(Cortesia do Dr. Trace Worrell, University of Texas Southwestern Medical School, Dallas, TX.)

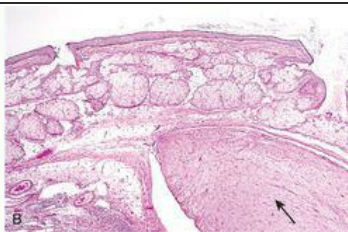
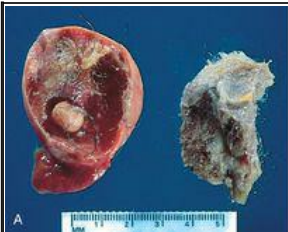

FIGURA 7-3

A, Aspecto macroscópico de um teratoma cístico aberto do ovário. Note a presença de pelos, material sebáceo e dente. **B**, Uma visão microscópica de um tumor similar mostra pele, glândulas sebáceas, adipócitos e um feixe de tecido nervoso (*seta*).

A nomenclatura das formas mais comuns de neoplasias é apresentada na [Tabela 7-1](#). Fica evidente, a partir dessa compilação, que há alguns termos inapropriados, mas profundamente enraizados devido ao seu uso. Por gerações, designações que soam benignas, tais como linfoma, melanoma, mesotelioma e seminoma, foram usadas para certos neoplasmas malignos. O contrário também é verdadeiro; termos ominosos podem ser aplicados a lesões triviais. *Hamartomas* se apresentam sob a forma de massas desorganizadas, mas de aspecto benigno, compostos por células indígenas de um sítio em particular. No passado pensava-se ou eles eram uma malformação do desenvolvimento, que não mereciam o sufixo -oma. Por exemplo, o hamartoma condroide pulmonar contém ilhas desorganizadas, mas histologicamente normais, de cartilagem, brônquios e vasos. Contudo, muitos hamartomas, incluindo o hamartoma condroide pulmonar, apresentam translocações clonais recorrentes envolvendo genes que codificam certas proteínas da cromatina. ³ Portanto, por meio da biologia molecular, eles finalmente receberam sua designação -oma. Outro nome inadequado é o termo *coristoma*. Essa anomalia congênita é mais bem descrita como *restos heterotópicos* de células. Por exemplo, um nódulo pequeno de substância pancreática bem desenvolvida e normalmente organizada pode ser encontrado na submucosa do estômago, do duodeno, ou do intestino delgado. Esses restos heterotópicos podem estar repletos de ilhotas de Langerhans e de glândulas exócrinas. O termo *coristoma*, com conotação de neoplasma, transmite a esse resto heterotópico uma gravidade muito além de seu significado trivial usual. Apesar de, lamentavelmente, a terminologia das neoplasias não ser simples, ela é importante, pois representa a linguagem pela qual a natureza e o significado dos tumores são categorizados.

TABELA 7-1 Nomenclatura dos Tumores

Tecido de Origem	Benigno	Maligno
COMPOSTOS DE UM TIPO CELULAR PARENQUIMATOSO		
<i>Tumores de Origem Mesenquimal</i>		
Tecido conjuntivo e derivados	Fibroma	Fibrossarcoma
	Lipoma	Lipossarcoma
	Condroma	Condrossarcoma
	Osteoma	Sarcoma osteogênico
<i>Tumores Endoteliais e de Tecidos Relacionados</i>		
Vasos sanguíneos	Hemangioma	Angiossarcoma
Vasos linfáticos	Linfangioma	Linfangiossarcoma

Sinóvia		Sarcoma sinovial
Mesotélio		Mesotelioma
Membranas do cérebro	Meningioma	Meningioma invasivo
<i>Células Sanguíneas e Células Relacionadas</i>		
Células hematopoéticas		Leucemias
Tecido linfoide		Linfomas
<i>Músculo</i>		
Liso	Leiomioma	Leiomiossarcoma
Estriado	Rabdomioma	Rabdomiossarcoma
<i>Tumores de Origem Epitelial</i>		
Epitélio escamoso estratificado	Papiloma de células escamosas	Carcinoma de células escamosas
Células basais da pele ou dos anexos cutâneos		Carcinoma de células basais
		Adenocarcinoma
Revestimento epitelial das glândulas ou ductos	Adenoma	Carcinomas papilares
	Papiloma	Cistadenocarcinoma
	Cistadenoma	Carcinoma broncogênico
Vias respiratórias	Adenoma brônquico	Carcinoma de células renais
Epitélio renal	Adenoma tubular renal	Carcinoma hepatocelular
Células do fígado	Adenoma de células do fígado	Carcinoma de células transicionais
Epitélio do trato urinário (transicional)	Papiloma de células transicionais	Coriocarcinoma
Epitélio da placenta	Mola hidatiforme	Seminoma
Epitélio testicular (células germinativas)		Carcinoma embrionário
	Nevo	Melanoma maligno

Tumores dos Melanócitos

**MAIS DE UM TIPO DE CÉLULA NEOPLÁSICA — TUMORES MISTOS,
GERALMENTE DERIVADOS DE UMA CAMADA GERMINATIVA**

Glândulas salivares

Adenoma pleomórfico (tumor misto de origem em glândula salivar)

Tumor misto maligno de origem em glândula salivar

Primórdio renal

Tumor de Wilms

**MAIS DE UM TIPO DE CÉLULA NEOPLÁSICA DERIVADO DE MAIS DE UMA
CAMADA GERMINATIVA — TERATOGENÉTICO**

Células totipotentes em gônadas ou em restos embrionários

Teratoma maduro, cisto dermoide

Teratoma imaturo, teratocarcinoma

Características das Neoplasias Benignas e Malignas

Para o indivíduo que possui um tumor, nada é mais importante do que a comunicação de que “Ele é benigno”, e, portanto, a diferenciação entre tumores benignos e malignos é uma das distinções mais importantes que um patologista pode fazer. Na grande maioria dos casos, um tumor benigno pode ser distinguido de um tumor maligno com base em sua morfologia, com considerável confiança. Ocasionalmente, apesar dos maiores esforços dos patologistas, certos tumores desafiam as categorizações. Algumas características anatômicas podem sugerir inocência, enquanto outras apontam na direção do potencial maligno. Em alguns casos, não há perfeita concordância entre o aspecto do neoplasma e seu comportamento biológico. Nesses casos, o perfil molecular (ver adiante) ou outros testes moleculares subordinados podem prover informações úteis. Apesar de um aspecto inofensivo poder mascarar uma natureza ruim, em geral, tumores benignos e malignos podem ser distinguidos com base em sua diferenciação e anaplasia, na sua taxa de crescimento, na invasão local e nas metástases.

DIFERENCIAÇÃO E ANAPLASIA

O termo diferenciação refere-se à extensão com que as células do parênquima neoplásico lembram as células parenquimatosas normais correspondentes, tanto morfológica quanto funcionalmente; a falta de diferenciação é denominada anaplasia. Em geral, os tumores benignos são bem diferenciados (Figs. 7-4 e 7-5). A célula neoplásica em um tumor adiposo benigno – um lipoma – lembra tanto a célula normal que pode ser impossível reconhecê-lo como um tumor através da análise microscópica das células individuais. Somente o crescimento de tais células formando uma massa distinta revela a natureza neoplásica da lesão. Pode-se chegar tão perto da árvore que não se enxerga mais a floresta. Em tumores bem diferenciados benignos, as mitoses são extremamente reduzidas em número e apresentam configuração normal.

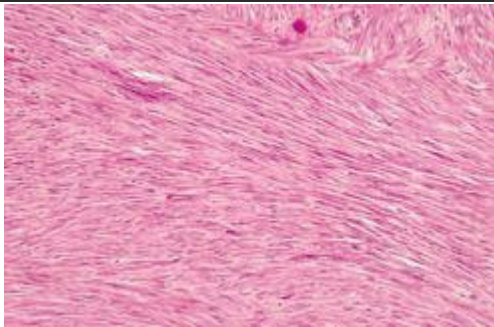


FIGURA 7-4

Leiomioma do útero. Esse tumor benigno, bem diferenciado, contém feixes entrelaçados de células musculares lisas neoplásicas que são virtualmente idênticas em aparência às células do músculo liso normal do miométrio.

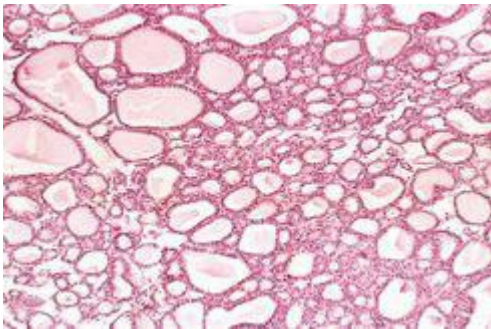


FIGURA 7-5

Tumor benigno (adenoma) da tireoide. Note os folículos tireoideanos de aspecto normal (bem diferenciados), preenchidos por coloide.

(Cortesia do Dr. Trace Worrell, University of Texas Southwestern Medical School, Dallas, TX.)

As neoplasias malignas são caracterizadas por uma ampla gama de diferenciação das células parenquimatosas, de surpreendentemente bem diferenciadas ([Fig. 7-6](#)) a completamente indiferenciadas. Certos adenocarcinomas bem diferenciados da tireoide, por exemplo, podem formar folículos de aspecto normal, e alguns carcinomas de células escamosas contêm células que não diferem citologicamente das células epiteliais escamosas normais ([Fig. 7-7](#)). Portanto, o diagnóstico morfológico de malignidade em tumores bem diferenciados pode, algumas vezes, ser bem difícil. Entre os dois extremos estão os tumores que são imprecisamente referidos como *moderadamente bem diferenciados*.

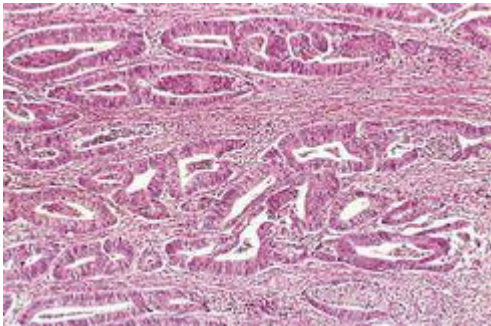


FIGURA 7-6

Tumor maligno (adenocarcinoma) do cólon. Note que, em comparação com as glândulas bem formadas e de aspecto normal características de um tumor benigno ([Fig. 7-5](#)), as glândulas cancerosas são irregulares em sua forma e tamanho e não lembram as glândulas colônicas normais. Esse tumor é considerado diferenciado, pois se observa formação de glândulas. As glândulas malignas invadiram a camada muscular do cólon.

(Cortesia do Dr. Trace Worrell, University of Texas Southwestern Medical School, Dallas, TX.)

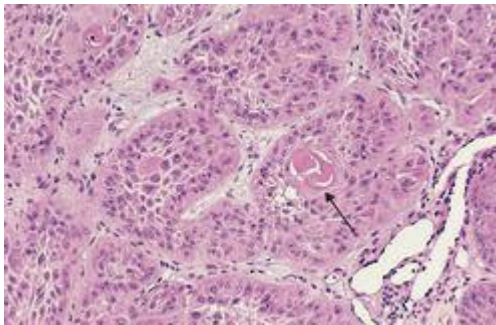


FIGURA 7-7

Carcinoma de células escamosas bem diferenciado da pele. As células tumorais são notavelmente similares às células epiteliais escamosas normais, com pontes intercelulares e ninhos de pérolas de queratina (*seta*).

(Cortesia do Dr. Trace Worrell, University of Texas Southwestern Medical School, Dallas, TX.)

Neoplasmas malignos que são compostos por células pouco diferenciadas são denominados *anaplásicos*. A falta de diferenciação, ou anaplasia, é considerada uma marca registrada da malignidade. O termo *anaplasia* significa, literalmente, “transformar-se para trás”, indicando uma reversão da diferenciação para um nível mais primitivo. Acredita-se, contudo, que a maioria dos cânceres não representa uma “diferenciação reversa” das células normais maduras, mas, de fato, surgem de células menos maduras com propriedades “semelhantes a células-tronco”, tais como as células-tronco teciduais (Cap. 3). Em tumores bem diferenciados (Fig. 7-7), as células-filhas derivadas dessas “células-tronco cancerosas” retêm a capacidade de diferenciação, enquanto em tumores pouco diferenciados tal capacidade se perde.

A falta de diferenciação, ou anaplasia, frequentemente está associada a muitas outras alterações morfológicas.

Pleomorfismo. Tanto as células quanto os núcleos mostram, caracteristicamente, um *pleomorfismo* – uma variação no tamanho e na forma (Fig. 7-8). Portanto, as células dentro do mesmo tumor não são uniformes, mas variam desde grandes células, muitas vezes maiores do que suas vizinhas, até células extremamente pequenas e de aspecto primitivo.

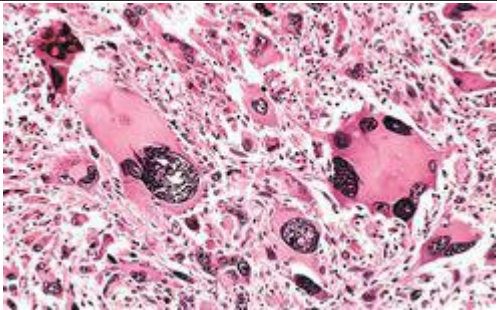


FIGURA 7-8

Tumor anaplásico do músculo esquelético (rabdomiossarcoma). Note o marcante pleomorfismo celular e nuclear, os núcleos hiper Cromáticos e as células gigantes tumorais.

(Cortesia do Dr. Trace Worrell, University of Texas Southwestern Medical School, Dallas, TX.)

Morfologia nuclear anormal. Caracteristicamente, o núcleo contém cromatina abundante e se cora fortemente (*hipercromático*). Os núcleos são desproporcionalmente grandes em comparação com a célula, e a razão núcleo-citoplasma pode chegar a 1:1, em vez da relação normal de 1:4 ou 1:6. A forma do núcleo é variável e frequentemente irregular, e a cromatina, comumente, está grosseiramente agrupada e distribuída pela membrana nuclear. Normalmente, grandes nucléolos estão presentes nesses núcleos.

Mitoses. Quando comparados a tumores benignos e a alguns neoplasmas malignos bem diferenciados, os tumores indiferenciados usualmente possuem grande número de mitoses, refletindo a maior atividade proliferativa das células parenquimatosas. *A presença de mitoses, contudo, não indica, necessariamente, que um tumor seja maligno ou que o tecido seja neoplásico.* Muitos tecidos normais exibindo rápida renovação, como a medula óssea, apresentam numerosas mitoses, sendo que proliferações não neoplásicas, como as hiperplasias, também contêm muitas células em mitose. Mais importante como característica morfológica de malignidade são as figuras mitóticas atípicas, bizarras e,

algumas vezes, produzindo fusos tripolares, quadripolares ou multipolares ([Fig. 7-9](#)).

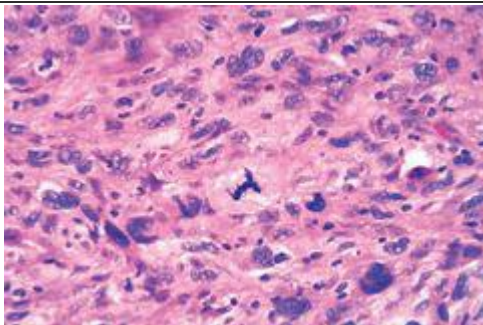


FIGURA 7-9

Tumor anaplásico mostrando variação celular e nuclear de tamanho e de forma. A célula proeminente no centro do campo possui um fuso tripolar anormal.

Perda de polaridade. Além das anormalidades citológicas, a *orientação das células anaplásicas é marcadamente alterada (i.e., elas perdem a polaridade normal)*. Lençóis ou grandes massas de células tumorais crescem de maneira anárquica e desorganizada.

Outras alterações. Outra característica da anaplasia é a formação de *células gigantes tumorais*, algumas possuindo somente um único núcleo gigante e polimórfico, enquanto outras apresentam dois ou mais grandes núcleos hiper cromáticos ([Fig. 7-8](#)). Essas células gigantes não devem ser confundidas com as células de Langhans inflamatórias, ou com as células gigantes de corpo estranho, que são derivadas dos macrófagos e contêm muitos núcleos pequenos de aspecto normal. Apesar de as células tumorais em crescimento obviamente requererem um suprimento sanguíneo, frequentemente o estroma vascular é escasso e, em muitos tumores anaplásicos, grandes áreas centrais sofrem *necrose isquêmica*.

Antes de finalizar o tópico sobre diferenciação e anaplasia, deveríamos discutir a metaplasia e a displasia. A *metaplasia é definida como a substituição de um tipo celular por outro tipo celular*. A

metaplasia quase sempre é encontrada em associação com os processos de dano, reparo e regeneração teciduais. Frequentemente, o tipo celular que está fazendo a substituição é mais adaptado à alteração do ambiente. Por exemplo, o refluxo gastroesofágico danifica o epitélio escamoso do esôfago, levando à sua substituição por epitélio glandular (gástrico ou intestinal), mais adaptado ao ambiente ácido. O termo *displasia* literalmente significa crescimento desordenado. A displasia com frequência ocorre no epitélio metaplásico, mas nem todo epitélio metaplásico também é displásico. A displasia pode ser encontrada principalmente em epitélios, e é caracterizada por uma constelação de alterações que *incluem a perda da uniformidade das células individuais, assim como a perda de sua orientação arquitetônica*. As células displásicas exibem pleomorfismo considerável e frequentemente contêm núcleos hiper cromáticos grandes com uma grande razão núcleo-citoplasma. A arquitetura do tecido pode ser desordenada. Por exemplo, no epitélio escamoso, a maturação progressiva usual das células altas pertencentes à camada basal em células escamosas achatadas da superfície pode ser perdida e substituída por uma mistura de células escuras, de aspecto basal, por todo o epitélio. As figuras mitóticas são mais abundantes do que o normal, apesar de, quase invariavelmente, elas apresentaram uma configuração normal. Contudo, frequentemente, as mitoses aparecem em localizações anormais dentro do epitélio. Por exemplo, no epitélio escamoso estratificado displásico, as mitoses não estão confinadas à camada basal, pelo contrário, podem aparecer em todos os níveis, inclusive nas células da superfície. Quando as alterações displásicas são marcantes e envolvem toda a espessura do epitélio, porém a lesão permanece confinada pela membrana basal, ela é considerada como um neoplasma pré-invasivo e é denominada *carcinoma in situ* (Fig. 7-10). Uma vez que as células tumorais tenham rompido a membrana basal, diz-se que o tumor é *invasivo*. As alterações displásicas são frequentemente encontradas adjacentes a focos de carcinoma invasivo e em algumas situações, tais como em fumantes de cigarro de longo prazo e em pessoas com esôfago de Barrett, a displasia epitelial grave comumente antecede o aparecimento do câncer. Contudo, *a displasia não necessariamente progride para câncer*. Alterações leves a moderadas que não envolvem toda a espessura do epitélio podem ser reversíveis, e com a remoção dos agentes causadores, o epitélio pode retornar à normalidade. Até mesmo o carcinoma *in situ* pode levar anos para se tornar invasivo.

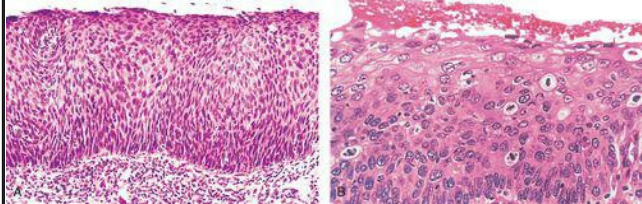


FIGURA 7-10

A, Carcinoma *in situ*. Esse campo de pequeno aumento mostra que toda a espessura do epitélio foi substituída por células displásicas. Não há diferenciação ordenada das células escamosas. A membrana basal está intacta e não há tumor no estroma subepitelial. **B**, Uma visão de grande aumento de outra região mostra ausência de diferenciação normal, marcante pleomorfismo nuclear e celular, e numerosas figuras mitóticas se estendendo em direção à superfície. A membrana basal não pode ser observada nesse corte.

Como se pode presumir, quanto maior a diferenciação da célula transformada, mais completamente ela retém as capacidades funcionais encontradas em suas contrapartes normais. Portanto, os neoplasmas benignos e carcinomas bem diferenciados de glândulas endócrinas comumente elaboram os hormônios característicos de sua origem. Níveis aumentados desses hormônios no sangue são usados clinicamente para detectar e acompanhar esses tumores. Carcinomas de células escamosas bem diferenciados da epiderme elaboram queratina, assim como carcinomas hepatocelulares bem diferenciados elaboram bile. As células altamente anaplásicas e indiferenciadas, não importa qual seja seu tecido de origem, perdem sua semelhança com as células normais das quais se originaram. Em alguns casos, novas e inesperadas funções emergem. Alguns tumores podem elaborar proteínas fetais não produzidas por células comparáveis em adultos. Carcinomas de origem não endócrina podem produzir uma variedade de hormônios. Por exemplo, carcinomas broncogênicos podem produzir corticotrofina, hormônio semelhante à paratireoide, insulina e glucagon, entre outros. *Apesar das exceções, quanto mais rapidamente o tumor crescer e quanto mais anaplásico for, menor a probabilidade de ter atividade funcional especializada e se assemelhar às suas células normais de origem; as células no câncer podem ser menos ou mais diferenciadas, mas algum grau de desordem de diferenciação está sempre presente.*

TAXAS DE CRESCIMENTO

Uma questão fundamental na biologia tumoral é a compreensão dos fatores que afetam as taxas de crescimento dos tumores e sua influência no desfecho clínico e nas respostas terapêuticas. Pode-se iniciar a consideração da cinética celular tumoral por meio do seguinte questionamento: Quanto demora para que seja produzida uma massa tumoral clinicamente detectável? É razoável estimar que a célula original transformada (aproximadamente 10 μm de diâmetro) deva sofrer pelo menos 30 duplicações em sua população para produzir 10^9 células (que pesam aproximadamente 1 gm), que é a menor massa clinicamente detectável. Em contraste, somente mais 10 ciclos de replicação são necessários para produzir um tumor contendo 10^{12} células (pesando ~ 1 kg), o que geralmente é o tamanho máximo compatível com a vida. Essas são estimativas mínimas, baseadas na suposição de que todos os descendentes de uma célula transformada retêm a habilidade de se dividir e de que não há perda celular no grupo replicativo. Esse conceito do tumor como um “dínamo patológico” não está totalmente correto, como será discutido subsequentemente. No entanto, esse cálculo destaca um conceito extremamente importante sobre o crescimento tumoral: *Quando um tumor sólido puder ser detectado clinicamente, significa que ele já completou a maior parte de seu ciclo de vida.* Esse é um dos grandes impedimentos no tratamento do câncer e enfatiza a necessidade de desenvolver marcadores diagnósticos para detectar tumores malignos precoces.

A taxa de crescimento de um tumor é determinada por três fatores principais: o tempo de duplicação das células tumorais, a fração das células tumorais que se encontram no grupo replicativo e a taxa com que as células são perdidas ou morrem. Como na maioria dos tumores os controles do ciclo celular estão desordenados, as células tumorais podem ser incitadas a entrar no ciclo sem as restrições usuais. As células em divisão, contudo, não necessariamente completam o ciclo celular mais rapidamente do que as células normais. De fato, o tempo total do ciclo celular para muitos tumores é igual ou maior do que aquele das células normais correspondentes. Portanto, pode-se concluir de maneira segura que o crescimento dos tumores normalmente não está associado ao encurtamento do tempo do ciclo celular.

A proporção de células dentro da população tumoral que estão no grupo replicativo é referida como *fração de crescimento*. Estudos clínicos e experimentais sugerem que durante a fase precoce submicroscópica do crescimento tumoral, a vasta maioria das células transformadas estão no grupo replicativo (Fig. 7-11). À medida que o tumor continua a crescer, as células deixam o grupo replicativo em números continuamente crescentes como consequência da descamação, da falta de nutrientes, da necrose, da apoptose, da diferenciação e da reversão da fase não proliferativa do ciclo celular (G0). Portanto, quando um tumor for clinicamente detectável, a maioria das células não estarão no grupo replicativo. Mesmo em tumores de crescimento rápido, a fração de crescimento é somente de 20% ou menos.

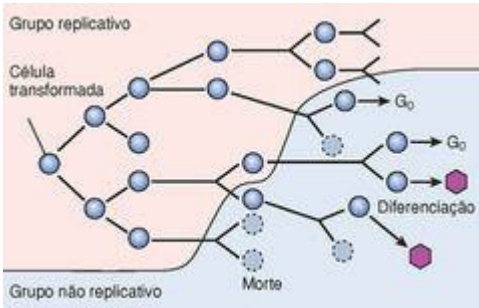


FIGURA 7-11

Representação esquemática do crescimento tumoral. À medida que a população celular se expande, uma porcentagem progressivamente maior de células tumorais deixa o grupo replicativo pela reversão para G_0 , pela diferenciação ou pela morte.

Em última instância, o crescimento progressivo dos tumores e a taxa com que eles crescem são determinados por *um excesso de produção celular em relação à perda celular*. Em alguns tumores, especialmente aqueles com uma fração de crescimento relativamente alta, o desequilíbrio é grande, resultando em crescimento mais rápido do que naqueles em que a produção celular excede a perda celular somente por uma pequena margem. Algumas leucemias e linfomas e certos cânceres de pulmão (*i.e.*, carcinoma de pequenas células) apresentam uma fração de crescimento relativamente alta, e seu curso clínico é rápido. Em comparação, muitos tumores comuns, como os cânceres de colo intestinal e mama, apresentam frações baixas de crescimento e a produção celular excede a perda celular somente em cerca de 10%; eles tendem a crescer em um ritmo muito mais lento.

Podem-se aprender diversas lições conceituais e práticas importantes por meio dos estudos sobre a cinética da célula tumoral:

Tumores de crescimento rápido podem ter uma *renovação celular* alta, significando que tanto as taxas de proliferação quanto as taxas de apoptose são altas. Obviamente, para que haja crescimento do tumor, a taxa de proliferação deve exceder a de morte celular.

A fração de crescimento das células tumorais possui um efeito profundo em sua susceptibilidade à quimioterapia para o câncer. Como a maioria dos agentes anticâncer age nas células que estão no ciclo, não é difícil imaginar que um tumor que contenha 5% de

todas as células no grupo replicativo apresentará crescimento lento, mas será relativamente refratário ao tratamento com drogas que atuam sobre as células em divisão. Uma estratégia usada no tratamento de tumores com baixa fração de crescimento (p. ex., câncer de colo intestinal e de mama) é primeiramente transferir as células que estão na fase G_0 para o ciclo celular. Isso pode ser atingido pela redução do volume do tumor através de cirurgia ou radioterapia. As células tumorais sobreviventes tendem a entrar no ciclo celular e então se tornam susceptíveis à terapia com drogas. Tais considerações formam a base do tratamento com modalidades associadas. Alguns tumores agressivos (como certos linfomas e leucemias), que contêm um grande grupo de células em divisão, literalmente se desmancham com a quimioterapia e podem até mesmo ser curados.

Agora podemos retornar à questão proposta anteriormente: Quanto demora para que uma célula transformada produza um tumor clinicamente detectável contendo 10^9 células? Se cada uma das células-filhas permanecesse no ciclo celular e nenhuma célula fosse descamada ou perdida, poderíamos calcular que a resposta seria 90 dias (30 duplicações populacionais, com um tempo de ciclo celular de 3 dias). Na verdade, *o período de latência pelo qual um tumor passa antes de se tornar clinicamente detectável não pode ser previsto, mas tipicamente é muito maior do que 90 dias, e pode durar tanto quanto vários anos para os tumores sólidos, enfatizando uma vez mais que os tumores malignos em humanos são diagnosticados somente após estarem razoavelmente avançados em seu ciclo de vida.* Depois que se tornam clinicamente detectáveis, o tempo médio para que haja duplicação de volume em tumores letais comuns, como o câncer de pulmão e de cólon intestinal, é de aproximadamente 2 a 3 meses. Contudo, como pode ser previsto a partir da discussão das variáveis que afetam a taxa de crescimento, a gama de valores de tempo de duplicação é extremamente ampla, variando de menos de 1 mês para alguns tumores da infância, até mais de 1 ano para certos tumores de glândula salivar. O câncer é, de fato, um grupo imprevisível de desordens.

Em geral, *a taxa de crescimento dos tumores se correlaciona com seu nível de diferenciação e, portanto, a maioria dos tumores malignos cresce mais rapidamente do que as lesões benignas.* Há, contudo, muitas exceções para essa simplificação exagerada. Alguns tumores benignos apresentam uma taxa de crescimento mais alta do que os tumores malignos. Além disso, a taxa de crescimento de neoplasias benignas, assim como de neoplasias malignas, pode não ser constante durante um período de tempo. Fatores como a estimulação hormonal, o suprimento sanguíneo adequado, e influências desconhecidas podem afetar o crescimento tumoral. Por exemplo, o crescimento dos leiomiomas uterinos (tumores benignos de músculo liso) pode mudar ao longo do tempo devido a variações hormonais. Não é infrequente que exames de repetição, ao longo de várias décadas, em mulheres portando tal neoplasma, não revelem um aumento significativo de tamanho da lesão. Após a menopausa, o neoplasma pode atrofiar e pode ser substituído em grande parte por tecido colagenoso, algumas vezes calcificado. Durante a gravidez, os leiomiomas frequentemente entram em explosão de crescimento. Tais alterações refletem a resposta das células tumorais a níveis circulantes de hormônios esteroides, particularmente o estrogênio. Os tumores malignos mostram uma grande gama de padrões de crescimento. Alguns tumores malignos crescem lentamente durante anos e, depois, repentinamente aumentam de tamanho, disseminando-se de forma explosiva para provocar a morte dentro de poucos meses após sua descoberta. É possível que tal comportamento resulte da

emergência de um subclone agressivo de células transformadas. No outro extremo estão as neoplasias malignas, que crescem mais lentamente do que os tumores benignos e podem até mesmo entrar em períodos de latência que duram vários anos. Às vezes, os cânceres diminuem de tamanho e até desaparecem espontaneamente, mas tais “milagres” são tão raros que permanecem como curiosidades intrigantes.

CÉLULAS -TRONCO CANCEROSAS E LINHAGENS DE CÉLULAS CANCEROSAS

O crescimento continuado e a manutenção de muitos tecidos que contêm células de vida curta, como os elementos constituintes do sangue e as células epiteliais do trato gastrointestinal e da pele, requerem uma população residente de células-tronco teciduais que apresentam vida longa e são capazes de autorrenovação. As células-tronco teciduais são raras e existem em um nicho criado por células de apoio, as quais produzem fatores parácrinos que sustentam as células-tronco. ⁴ Recorde, do [Capítulo 3](#), que as células-tronco teciduais se dividem assimetricamente para produzir dois tipos de células-filhas – aquelas com potencial proliferativo limitado, que sofrem diferenciação terminal e morrem, e aquelas que retêm o potencial de células-tronco.

Os tumores malignos são imortais e possuem capacidade proliferativa ilimitada, indicando que, de forma semelhante aos tecidos normais, eles também devem conter células com propriedades “tronco-símile”. ^{5,6} O conceito de células-tronco cancerosas apresenta diversas implicações importantes. Mais notavelmente, se as células-tronco cancerosas são essenciais para a persistência do tumor, conclui-se que tais células devem ser eliminadas para curar o paciente afetado. Há a hipótese de que, como as células-tronco normais, as células-tronco cancerosas possuem uma alta resistência intrínseca a terapias convencionais, em razão de sua baixa taxa de divisão celular e expressão de fatores, como o resistência a múltiplas droga-1 (MDR1), que se contrapõe dos efeitos das drogas quimioterápicas. ^{5,6} Portanto, o sucesso limitado das terapias atuais pode, em parte, ser explicado por sua ineficácia em destruir as células-tronco malignas que estão na raiz do câncer. As células-tronco cancerosas poderiam surgir das células-tronco do tecido normal ou de células mais diferenciadas que, como parte do processo de transformação, adquirem a propriedade de autorrenovação. Estudos sobre certas leucemias ([Cap. 13](#)) apoiam ambas as possibilidades. Por exemplo, a leucemia mieloide crônica (LMC) se origina da contraparte maligna de uma célula-tronco hematopoiética normal, enquanto certas leucemias mieloides agudas (LMA) são derivadas de precursores mieloides mais diferenciados que adquirem uma capacidade anormal de autorrenovação. A identificação de “células-tronco leucêmicas” tem estimulado a pesquisa em busca de células-tronco cancerosas em tumores sólidos. A maioria desses estudos enfocou a identificação de células iniciadoras do tumor (T-IC) que são definidas como células que permitem que um tumor humano cresça e se mantenha indefinidamente quando transplantado em um camundongo imunodeficiente. As T-IC foram identificadas em diversos tumores humanos, incluindo o carcinoma de mama, o glioblastoma multiforme, o câncer de intestino e a LMA, ^{5,6,7} and ⁸ em que constituem 0,1% a 2% da celularidade total.

Estudos mais recentes mostraram que em alguns cânceres, as T-IC são muito comuns, representando 25% da celularidade total. ⁹ Portanto, alguns tumores podem ter um pequeno número de T-IC que então se “diferenciam” para formar a maior parte do tumor, enquanto outros tumores podem ser primariamente compostos por T-IC. No futuro, será importante identificar a população tumorigênica de cada tumor para direcionar a terapia contra as células-tronco tumorais. Um tema emergente a respeito dos genes e vias que mantêm as células-tronco cancerosas, é se eles seriam os mesmos que aqueles que regulam a homeostasia das células-tronco dos tecidos normais. Exemplos incluem o BMI1, um componente do complexo de

remodelagem da cromatina policombe que promove a “tronculização”, (*stem-ness*) tanto em células-tronco hematopoiéticas normais, quanto em leucêmicas; e a via do WNT, um regulador-chave das “células-tronco” da cripta intestinal normal que tem sido implicado na manutenção das células-tronco do adenocarcinoma intestinal. [9.10](#) Questões remanescentes importantes giram em torno das T-IC, se realmente representariam uma mensuração adequada das células-tronco cancerosas, se as células-tronco cancerosas permanecem dependentes do “nicho” que fornece apoio para as células-tronco normais, e se será possível atingir seletivamente os fatores de “tronculização” das células cancerosas.

INVASÃO LOCAL

Praticamente todos os tumores benignos crescem como uma massa expansiva coesa que permanece localizada em seu sítio de origem e não apresenta a capacidade de infiltrar, invadir ou metastatizar para sítios distantes, como fazem os tumores malignos. Como eles crescem e se expandem vagarosamente, geralmente desenvolvem uma margem de tecido conjuntivo comprimido, algumas vezes referido como *cápsula* fibrosa, que o separa do tecido hospedeiro. Essa cápsula se deriva, em grande parte, da matriz extracelular do tecido nativo devido à atrofia das células parenquimatosas normais que estão sob pressão de um tumor em expansão. Essa cápsula não evita que o tumor cresça, mas mantém o tumor benigno como uma massa discreta, facilmente palpável e bem móvel, que pode ser enucleada cirurgicamente (Figs. 7-12 e 7-13). Apesar de um plano de clivagem bem definido existir ao redor da maioria dos tumores benignos, em alguns ele não existe. Por exemplo, os hemangiomas (neoplasmas compostos por vasos sanguíneos entrelaçados) frequentemente não são encapsulados e podem dar a impressão de permear o sítio em que surgem (comumente a derme da pele).

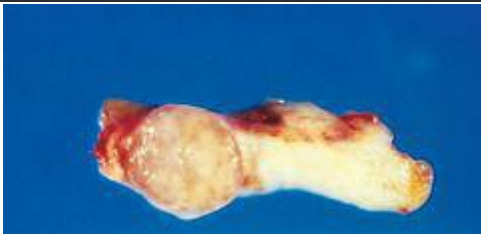

FIGURA 7-12

Fibroadenoma de mama. O tumor de cor parda, encapsulado e pequeno, está bem demarcado do tecido mamário mais branco.

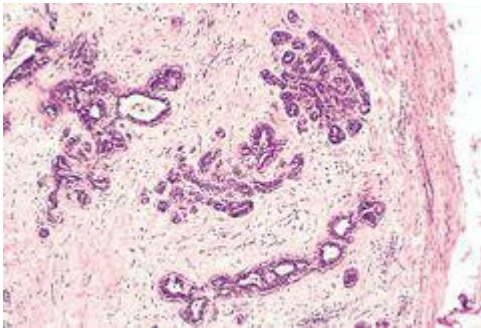


FIGURA 7-13

Visão microscópica do fibroadenoma de mama observado na [Fig. 7-12](#). A cápsula fibrosa (à direita) delimita o tumor do tecido circunjacente.

(Cortesia do Dr. Trace Worrell, University of Texas Southwestern Medical School, Dallas, TX.)

O crescimento dos cânceres é acompanhado por infiltração progressiva, invasão e destruição dos tecidos circunjacentes. Em geral, os tumores malignos são pouco demarcados do tecido normal ao seu redor e não há um plano de clivagem bem definido (Figs. 7-14 e 7-15). A expansão vagarosa dos tumores malignos, contudo, pode propiciar o desenvolvimento de uma cápsula fibrosa aparente, que pode empurrar uma ampla frente tumoral em direção às estruturas normais adjacentes. O exame histológico de tais massas pseudoencapsuladas quase sempre mostra fileiras de células penetrando na margem e infiltrando as estruturas adjacentes, um padrão de crescimento em forma de caranguejo que constitui a imagem popular do câncer.

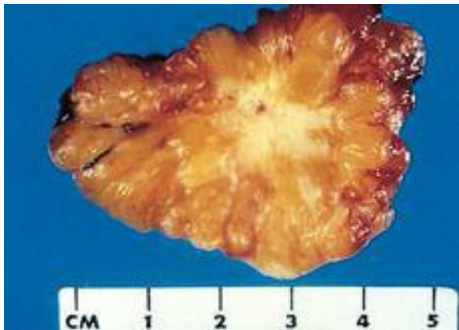


FIGURA 7-14

Superfície de corte de um carcinoma ductal invasivo da mama. A lesão é retraída, infiltra a substância mamária que a cerca, e seria pétreia à palpação.

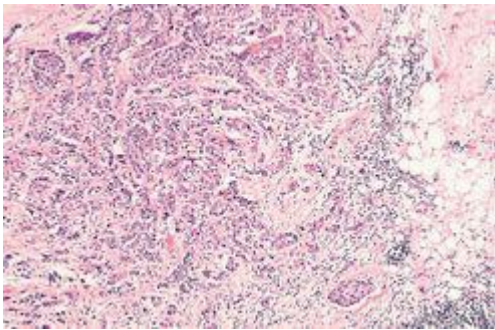


FIGURA 7-15

A visão microscópica do carcinoma de mama mostrado na [Fig. 7-14](#) ilustra a invasão do estroma mamário e da gordura por ninhos e cordões de células tumorais (compare com o fibroadenoma mostrado na [Fig. 7-13](#)). A ausência de uma cápsula bem definida deve ser observada.

(Cortesia do Dr. Trace Worrell, University of Texas Southwestern Medical School, Dallas, TX.)

A maioria dos tumores malignos é obviamente invasiva e pode-se esperar que penetrem, por exemplo, a parede do intestino ou do útero, ou perfurem a superfície cutânea. Eles não reconhecem as barreiras anatômicas normais. Tal invasividade torna sua ressecção cirúrgica difícil ou mesmo impossível, e mesmo quando o tumor parece bem circunscrito é necessário remover uma margem considerável de tecidos aparentemente normais adjacentes ao neoplasma infiltrante. *Afora o desenvolvimento de metástases, a invasividade é a característica mais confiável para diferenciar os tumores malignos dos benignos.* Notamos anteriormente que alguns cânceres parecem evoluir de um estágio pré-invasivo referido como *carcinoma in situ*. Isso ocorre comumente nos carcinomas da pele, mama e outros sítios e é mais bem ilustrado pelo carcinoma do colo uterino ([Cap. 22](#)). *Os cânceres epiteliais in situ mostram características citológicas de malignidade sem a invasão da membrana basal.* Eles podem ser considerados uma etapa anterior ao câncer invasivo; com o tempo, a maioria penetra a membrana basal e invade o estroma subepitelial.

METÁSTASES

As metástases são implantes tumorais descontínuos com o tumor primário. *As metástases assinalam de forma inequívoca um tumor como maligno porque os neoplasmas benignos não metastatizam.* A invasividade dos tumores malignos permite que eles penetrem nos vasos sanguíneos, linfáticos e cavidades corpóreas, provendo a oportunidade para a disseminação. *Com poucas exceções, todos os tumores malignos podem gerar metástases.* As principais exceções são a maioria dos neoplasmas malignos das células gliais do sistema nervoso central, denominados *gliomas*, e os carcinomas basocelulares da pele. Ambos são formas localmente invasivas de câncer, mas raramente provocam metástases. É evidente então que as propriedades de invasão e metástases são separáveis.

Em geral, quanto mais agressivo, mais rápido o crescimento e maior o neoplasma primário, maior será a probabilidade de o tumor formar, ou mesmo já ter feito, metástases. Contudo, há inúmeras exceções. Lesões pequenas, bem diferenciadas, de crescimento lento algumas vezes fazem amplas metástases; contrariamente, algumas lesões de crescimento rápido e grandes permanecem localizadas durante anos. Muitos fatores relacionados tanto ao invasor quanto ao hospedeiro estão envolvidos.

Aproximadamente 30% dos indivíduos recém-diagnosticados com tumores sólidos (excluindo cânceres de pele que não os melanomas) se apresentam com metástases. A disseminação metastática reduz fortemente a possibilidade de cura; então, fora a prevenção do câncer, não existe outra conquista de maior benefício aos pacientes do que os métodos para bloquear as metástases.

Vias de Disseminação

A disseminação dos cânceres pode ocorrer através de uma dentre três vias: (1) implante direto das cavidades ou superfícies corpóreas, (2) disseminação linfática e (3) disseminação hematológica. Apesar de o transplante direto de células tumorais, como, por exemplo, sobre os instrumentos cirúrgicos, poder ocorrer teoricamente, ele é raro e não discutimos em detalhes essa maneira artificial de disseminação. Cada uma das três principais vias será descrita separadamente.

Implante em Cavidades e Superfícies Corpóreas. O implante de células tumorais em cavidades e superfícies corpóreas pode ocorrer sempre que um neoplasma maligno penetra em uma “campo aberto” natural. A cavidade peritoneal é o local mais frequentemente envolvido ([Fig. 7-16](#)), mas qualquer outra cavidade – pleural, pericárdica, subaracnoidea e do espaço articular – pode ser afetada. Tal implantação é particularmente característica de carcinomas que se originam nos ovários, quando, com certa frequência, todas as superfícies peritoneais se tornam recobertas por uma pesada camada vítrea do tumor maligno. Ressalta-se que as células tumorais podem permanecer confinadas à superfície da víscera abdominal recoberta sem penetrar em sua substância. Algumas vezes carcinomas mucossecretores do apêndice preenchem a cavidade peritoneal com uma massa neoplásica gelatinosa referida como *pseudomixoma peritonei* (pseudomixoma peritoneal).

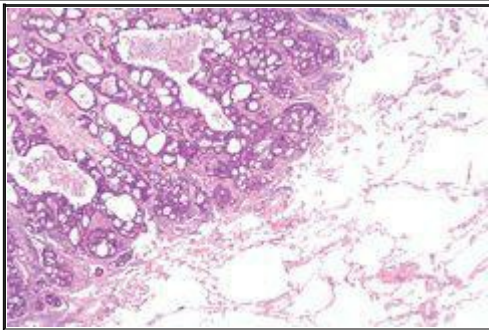


FIGURA 7-16

Carcinoma de cólon invadindo o tecido adiposo peri-intestinal.

(Cortesia de Melissa Upton, University of Washington, Seattle, WA.)

Disseminação Linfática. O transporte através dos vasos linfáticos é a via mais comum para a disseminação dos carcinomas ([Fig. 7-17](#)) e os sarcomas podem também usar essa rota. Os tumores não contêm linfáticos funcionais, mas os vasos linfáticos localizados nas margens tumorais são aparentemente suficientes para a disseminação das células tumorais.¹¹ A ênfase na disseminação linfática dos carcinomas e na disseminação hematogênica dos sarcomas é enganosa, pois, em última instância, há numerosas conexões entre os sistemas vascular e linfático. *O padrão de envolvimento dos linfonodos segue as rotas naturais da drenagem linfática.* Como os carcinomas da mama geralmente surgem nos quadrantes superiores externos, eles geralmente se disseminam primeiro para os linfonodos axilares. Os cânceres dos quadrantes internos drenam para os linfonodos ao longo das artérias mamárias internas. Portanto, os linfonodos infraclaviculares e supraclaviculares podem se tornar envolvidos. Os carcinomas do pulmão que surgem nas vias respiratórias principais formam metástases primeiramente para os linfonodos peri-hilares traqueobrônquicos e mediastinais. Os linfonodos locais, contudo, podem ser contornados – a denominada “metástase saltada” – porque os vasos linfáticos podem ter sido obliterados em razão de anastomoses venolinfáticas, ou devido à inflamação, ou à radiação.

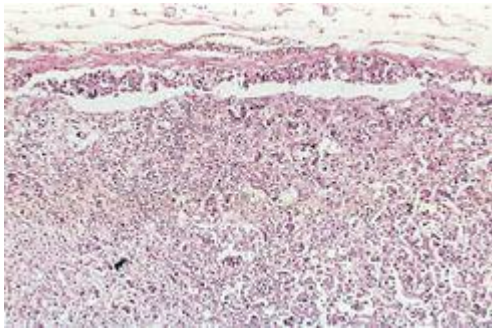


FIGURA 7-17

Linfonodo axilar com carcinoma mamário metastático. O seio subcapsular (*acima*) está distendido pelas células tumorais. Os ninhos de células tumorais também invadiram o córtex subcapsular.

(Cortesia do Dr. Trace Worrell, University of Texas Southwestern Medical School, Dallas, TX.)

No câncer de mama, a determinação do envolvimento dos linfonodos axilares é muito importante para a avaliação do curso futuro da doença e para a seleção de estratégias terapêuticas cabíveis. Para evitar a morbidade cirúrgica considerável associada a uma completa dissecação de linfonodos axilares, *uma biópsia dos linfonodos sentinelas* frequentemente é utilizada para avaliar a presença ou ausência de lesões metastáticas nos linfonodos. Um linfonodo sentinela é definido como “o primeiro linfonodo em uma bacia linfática que recebe o fluxo da linfa que vem do tumor primário.”¹² O mapeamento do linfonodo sentinela pode ser feito através da injeção de sondas radiomarcadas e de corantes azuis, e o uso de cortes congelados sobre o linfonodo sentinela no momento da cirurgia pode guiar o cirurgião em direção à terapia mais adequada. A biópsia de linfonodo sentinela também já foi usada para detectar a disseminação de melanomas, de cânceres de cólon e de outros tumores. ^{12,13}

Em muitos casos os linfonodos regionais servem como barreiras efetivas contra a disseminação futura do tumor, pelo menos por um tempo. É concebível que as células, após pararem no linfonodo, possam ser destruídas por uma resposta imune tumor-específica. A drenagem de

restos de células tumorais ou de antígenos tumorais, ou de ambos, também induz a alterações reativas dentro dos linfonodos. Assim, o aumento dos linfonodos pode ser causado por (1) disseminação e crescimento das células cancerosas, ou (2) hiperplasia reativa ([Cap. 13](#)). Portanto, o aumento dos linfonodos próximos a um câncer, ao mesmo tempo em que deve levantar suspeita, não significa necessariamente um meio de disseminação da lesão primária.

Disseminação Hematogênica. A disseminação hematogênica é típica dos sarcomas, mas também é vista nos carcinomas. As artérias, com suas paredes mais espessas, são menos prontamente penetradas do que as veias. Contudo, a disseminação arterial pode ocorrer quando as células tumorais passam através dos leitos capilares pulmonares, ou através dos *shunts* arteriovenosos pulmonares, ou quando as metástases pulmonares por si mesmas originam um êmbolo tumoral adicional. Nessa disseminação vascular, diversos fatores influenciam os padrões de distribuição das metástases. Com a invasão venosa, as células produzidas pelo sangue seguem o fluxo venoso de drenagem do sítio do neoplasma, enquanto as células tumorais frequentemente se detêm no primeiro leito capilar que encontram. Compreensivelmente, o fígado e os pulmões são mais frequentemente envolvidos nessa disseminação hematogênica ([Figs. 7-18](#) e [7-19](#)), porque toda a drenagem da área portal flui para o fígado e todo o sangue da cava flui para os pulmões. Os tumores malignos que surgem em íntima proximidade com a coluna vertebral com frequência embolizam através do plexo paravertebral, e essa via está envolvida nas frequentes metástases vertebrais dos carcinomas da tireoide e da próstata.

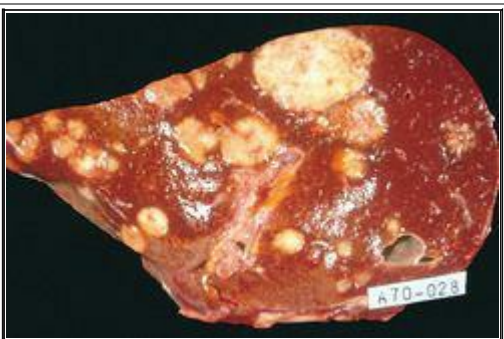

FIGURA 7-18

Um fígado tomado por câncer metastático.

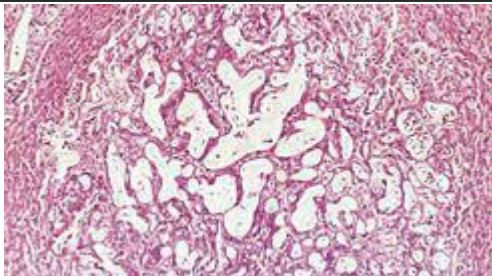


FIGURA 7-19

Visão microscópica das metástases no fígado. Um adenocarcinoma pancreático formou um nódulo metastático no fígado.

(Cortesia do Dr. Trace Worrell, University of Texas Southwestern Medical School, Dallas, TX.)

Alguns cânceres possuem a propensão de invadir as veias. O carcinoma de células renais frequentemente invade os ramos da veia renal e depois a própria veia renal, e cresce de forma semelhante a uma cobra, em direção superior na veia cava inferior, alcançando, por vezes, o lado direito do coração. Os carcinomas hepatocelulares com frequência penetram as vênulas portais e hepáticas, crescendo dentro delas até atingir os canais venosos principais. É notável observar que esse crescimento intravenoso pode não ser acompanhado por uma ampla disseminação tumoral. Evidência histológica de penetração tumoral em pequenos vasos no sítio do neoplasma tumoral, é obviamente uma característica perigosa. Tais alterações, contudo, devem ser observadas com precaução, pois, por razões discutidas posteriormente, elas não indicam o desenvolvimento inevitável de metástases.

Muitas observações sugerem que uma localização meramente anatômica do neoplasma e das vias naturais de drenagem venosa não explicam, por completo, as distribuições sistêmicas das metástases. Por exemplo, o carcinoma de mama dissemina-se preferencialmente para o osso, os carcinomas broncogênicos tendem a envolver as glândulas suprarrenais e o cérebro, e os neuroblastomas disseminam-se para o fígado e para os ossos. Pelo contrário, os músculos

esqueléticos e o baço, apesar da grande porcentagem de fluxo sanguíneo que recebem e da presença de enormes leitos vasculares, raramente servem de sítio para os depósitos secundários. A base provável de tal morada tecido-específica das células tumorais será discutida adiante.

As características que distinguem os tumores benignos dos malignos discutidas nesta revisão estão resumidas na [Tabela 7-2](#) e na [Figura 7-20](#). Com essa base sobre a estrutura e comportamento dos neoplasmas, discutiremos agora a origem dos tumores, começando a partir das observações obtidas da epidemiologia do câncer, seguidas pelas bases moleculares da carcinogênese.

TABELA 7-2 Comparação entre os Tumores Benignos e Malignos

Características	Benigno	Maligno
Diferenciação/anaplasia	Bem diferenciado; estrutura às vezes típica do tecido de origem	Certa falta de diferenciação com anaplasia; estrutura frequentemente atípica
Taxa de crescimento	Geralmente progressiva e lenta; pode chegar a um ponto de paralisação ou regredir; figuras mitóticas raras e normais	Ínstável e pode ser desde lenta a rápida; figuras mitóticas podem ser numerosas e anormais
Invasão local	Geralmente são massas coesivas, expansivas, bem delimitadas, que não invadem ou infiltram o tecido normal circunjacente	Localmente invasivo, infiltrando o tecido circunjacente; algumas vezes pode ser aparentemente coesivo e expansivo
Metástases	Ausentes	Frequentemente presentes; quanto maior e mais indiferenciado o primário, maior a probabilidade de metástases

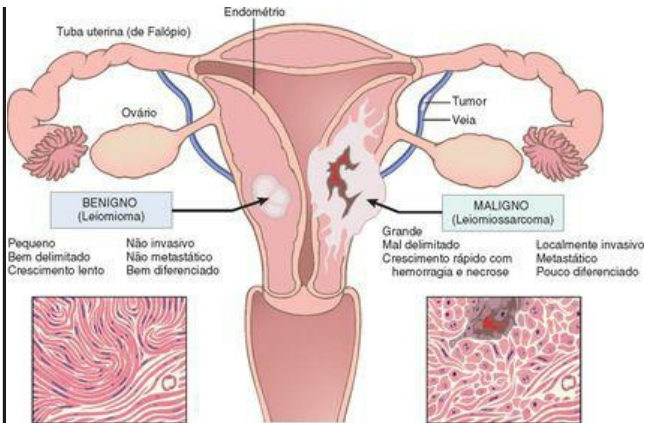


FIGURA 7-20

Comparação entre um tumor benigno do miométrio (leiomioma) e um tumor maligno de mesma origem (leiomiossarcoma).

Epidemiologia

Como o câncer é uma desordem do crescimento e do comportamento celular, sua causa final deve ser definida em níveis celular e subcelular. O estudo dos padrões das neoplasias nas populações, contudo, pode contribuir substancialmente para o conhecimento das origens do câncer. Estudos epidemiológicos estabeleceram o elo causador entre o tabagismo e o câncer de pulmão, e a comparação das dietas e das taxas de câncer no mundo Ocidental e na África relacionou os altos índices de gordura na dieta e a pouca quantidade de fibras no desenvolvimento do câncer intestinal. As principais observações sobre as causas do câncer podem ser obtidas por estudos epidemiológicos que relacionam influências ambientais, raciais (possivelmente hereditárias) e culturais particulares com a ocorrência de neoplasmas específicos. Algumas doenças associadas a um risco aumentado de desenvolver o câncer (desordens pré-neoplásicas) também fornecem pistas para a patogenia do câncer. Na discussão que se segue, primeiramente resumiremos a incidência geral do câncer, para gerar uma observação da magnitude do problema câncer, e, então, serão revisados alguns fatores relacionados ao paciente e ao ambiente que influenciam a predisposição ao câncer.

INCIDÊNCIA DO CÂNCER

De alguma forma, a probabilidade de um indivíduo desenvolver um câncer é expressa pelas taxas de incidência nacional e de mortalidade. Por exemplo, os residentes dos Estados Unidos apresentam cerca de uma em cinco chances de morrer de câncer. Estima-se que houve cerca de 1.437.180 novos casos de câncer e 565.650 mortes por câncer em 2008, representando 23% de toda a mortalidades, ¹ uma frequência suplantada apenas pelas mortes causadas por doenças cardiovasculares. Esses dados não incluem 1 milhão a mais de cânceres, em sua maioria prontamente curáveis, de pele não melanomas e 122.000 casos de carcinoma *in situ*, em grande parte da mama feminina, e os melanomas. ¹ Os principais órgãos afetados e a frequência estimada de mortes por câncer são mostrados na [Figura 7-21](#). Os tumores mais comuns em homens surgem na próstata, nos pulmões e na região colorretal. Em mulheres, os cânceres de mama, pulmão e da região colorretal são os mais frequentes. Os cânceres de pulmão, da mama feminina, da próstata e da região colorretal constituem mais de 50% dos diagnósticos de câncer e das mortes por câncer na população dos EUA. ¹

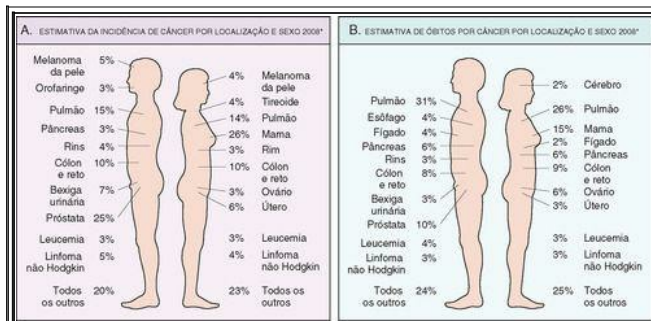


FIGURA 7-21

Incidência de câncer e mortalidade de acordo com localização e sexo. Foram excluídos o carcinoma basocelular e o carcinoma de células escamosas da pele, e os carcinomas *in situ*, exceto da bexiga urinária.

(Adaptado de Jemal A. et al.: Cancer statistics, 2008. CA Cancer J Clin 58:2, 2008.)

As taxas de mortalidade ajustadas por idade (número de mortes por 100.000 pessoas) para muitas formas de câncer mudaram significativamente nos últimos anos. Vale a pena ressaltar muitas das comparações de longo prazo. Nos últimos 50 anos do século XX, a taxa global de câncer ajustada por idade aumentou significativamente, tanto em homens quanto em mulheres. Contudo, desde 1995 a taxa de incidência de câncer em homens se estabilizou, e desde 1990 a taxa de mortalidade por câncer em homens diminuiu 18,4%.¹ Em mulheres, a taxa de incidência de câncer se estabilizou em 1995, e a taxa de mortalidade por câncer diminuiu 10,4% desde 1991.¹ Dentre os homens, cerca de 80% da diminuição total das taxas de mortalidade por câncer se deve à diminuição nas taxas de óbito em razão de tumores de pulmão, de próstata e tumores colorretais desde 1990.¹ Dentre as mulheres, cerca de 60% da diminuição nas taxas de mortalidade por câncer se deve a reduções nas taxas de óbito por tumores de mama e colorretais.¹ Quase 40% da diminuição sexo-específica nas taxas de óbito por câncer se deve à redução das mortes por câncer de pulmão em homens e mortes por câncer de mama em mulheres.¹ A diminuição do uso de derivados do tabaco é responsável pela redução dos óbitos por câncer de pulmão, enquanto a melhora na detecção e no tratamento é responsável pela diminuição das taxas de óbito para os cânceres colorretais, da mama feminina e de próstata.¹ Na última metade do século, observou-se um declínio no número de mortes causadas por câncer do colo do útero, que se relaciona ao diagnóstico precoce, possibilitado pelo esfregaço de Papanicolaou (Pap). A tendência de queda nos óbitos por câncer de estômago foi atribuída a uma diminuição em alguns carcinógenos da dieta, em decorrência de melhor preservação dos alimentos ou de mudanças nos hábitos nutricionais. Infelizmente, entre 1990-1991 e 2004, as taxas de mortalidade por câncer de pulmão em mulheres, e as taxas de mortalidades por câncer de fígado e câncer do ducto biliar intra-hepático em homens aumentaram substancialmente, anulando parte do aumento na sobrevida de outros cânceres.¹ De fato, apesar de nas mulheres o carcinoma da mama ocorrer cerca de 2,5 vezes mais frequentemente do que os de pulmão, o câncer de pulmão se tornou a causa principal de óbitos por câncer em mulheres. Os óbitos devido ao câncer primário de fígado, que diminuíram entre 1930 e 1970, praticamente dobraram durante os últimos 30 anos. Presume-se que esse número aumente nas próximas décadas, à medida que um grande número de indivíduos infectados pelo vírus da hepatite C (HCV) comece a desenvolver o carcinoma hepatocelular.

Apesar de a raça não ser uma categoria biológica explícita, ela pode definir grupos de risco para certos cânceres.^{14,15} A disparidade nas taxas de mortalidade por câncer entre brancos e negros americanos persiste, mas os americanos com ascendência africana apresentaram o maior declínio na mortalidade por câncer na última década. Os hispânicos que moram nos Estados Unidos apresentam uma menor frequência dos tumores mais comuns do que a população branca não hispânica, mas possuem maior incidência de tumores de estômago, fígado, colo do útero e vesícula biliar, assim como de algumas leucemias da infância.

FATORES GEOGRÁFICOS E AMBIENTAIS

Apesar de tanto os gatilhos genéticos quanto os ambientais terem um papel na patogênia do câncer, acredita-se que os fatores ambientais sejam os contribuintes mais significativos na maioria dos cânceres esporádicos comuns. Em um grande estudo, encontrou-se que a proporção do risco devido a causas ambientais era de 65%, enquanto os fatores hereditários contribuíram com 26% a 42% para o risco de câncer. Diferenças marcantes encontradas nas taxas de incidência e de mortalidade de formas específicas de câncer em todo o mundo também sugerem um importante papel para os fatores ambientais. [16,17](#) Por exemplo, a taxa de mortalidade para o carcinoma de estômago, tanto em homens quanto em mulheres, é sete a oito vezes maior no Japão do que nos Estados Unidos. Por outro lado, a taxa de mortalidade devido ao carcinoma de pulmão é levemente mais do que duas vezes maior nos Estados Unidos do que no Japão. Apesar de as predisposições raciais não poderem ser excluídas, em geral se acredita que a maioria das diferenças geográficas surge em consequência de influências ambientais. De fato, ao comparar as taxas de mortalidade dos imigrantes japoneses nos Estados Unidos e dos japoneses nascidos nos Estados Unidos de pais imigrantes (Nisei) com aquelas dos residentes de longo prazo de ambos os países, observa-se que as taxas de mortalidade por câncer para a primeira geração de imigrantes japoneses são intermediárias entre aquelas dos nativos do Japão e nativos da Califórnia, e que as duas taxas se aproximam a cada geração que passa ([Fig. 7-22](#)). Isso aponta fortemente em direção a fatores ambientais e culturais, em vez de predisposição genética.

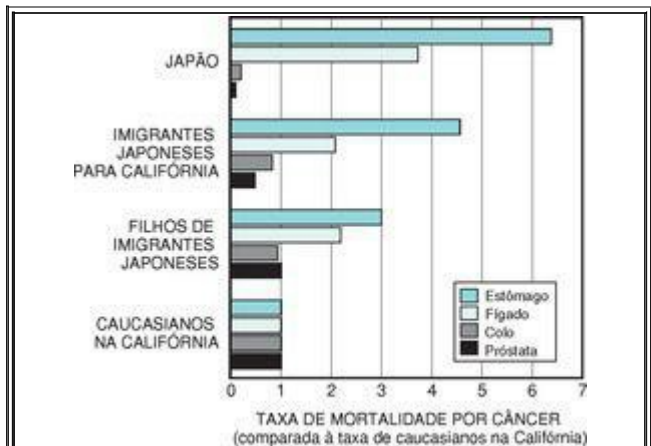


FIGURA 7-22

A alteração na incidência de diversos tipos de câncer, após a migração do Japão para os Estados Unidos, gera evidência de que a ocorrência dos tumores está relacionada a componentes do ambiente que diferem nos dois países. A incidência de cada tipo de câncer está expressa sob a forma de uma razão entre a taxa de mortalidade na população em relação àquela de uma população hipotética de brancos da Califórnia com a mesma distribuição etária; as taxas de mortalidade para brancos, portanto, são definidas como 1. As taxas de mortalidade entre os imigrantes e os filhos de imigrantes tendem, de forma consistente, em direção ao modelo da Califórnia.

(De Cairns J: *The cancer problem. In Readings from Scientific American – Cancer Biology. New York, WH Freeman, 1986, p. 13.*)

WH Freeman

Não há escassez de fatores ambientais carcinogênicos: eles se escondem na atmosfera ambiente, no local de trabalho, nos alimentos e nas práticas pessoais. Os indivíduos podem se expor a fatores carcinogênicos quando eles vão para o ambiente externo (raios ultravioleta [UV], poluição), em seus medicamentos (metotrexato), no trabalho (asbestos, cloreto de vinil; [Tabela 7-3](#)), ou em casa (alimentação rica em gorduras, álcool). Em geral, os dados de mortalidade indicam que a maioria dos indivíduos com sobrepeso na população dos EUA apresenta uma taxa de mortalidade para o câncer de 52% (homens) e 62% (mulheres), que é maior do que a taxa de seus pares mais magros. De fato, a obesidade está associada a aproximadamente 14% das mortes por câncer em homens e 20% nas mulheres. ¹⁸ O excesso de ingestão de álcool, isoladamente, aumenta o risco para os carcinomas de orofaringe (excluindo o lábio), laringe, e esôfago e, por meio do desenvolvimento de cirrose alcoólica, de carcinoma hepatocelular. O fumo, principalmente de cigarros, tem sido apontado como causador das mortes por câncer de boca, faringe, laringe, esôfago, pâncreas, bexiga e, mais significativamente, de cerca de 90% das mortes por câncer de pulmão ([Cap. 9](#)). O tabagismo tem sido indicado como o fator ambiental isolado mais importante que contribui para a morte prematura nos Estados Unidos. O álcool e o tabaco, juntos, aumentam de forma sinérgica o risco de sofrer de câncer no trato digestório e nas vias aéreas superiores. O risco de câncer de colo do útero está associado à idade na primeira relação sexual e ao número de parceiros sexuais, e agora se sabe que a infecção pelo papilomavírus humano (HPV), transmitida por via venérea, contribui para a displasia e para o câncer do colo de útero. Parece que quase tudo o que se faz para ganhar a vida ou por prazer é imoral, ilegal, engorda, ou até pior, causa câncer.

Agentes ou Grupos de Agentes	Localização do Câncer em Humanos para os quais Há Evidência Razoável Disponível	Uso ou Ocorrência Típica
Arsênico e compostos de arsênico	Pulmão, pele, hemangiossarcoma	Subproduto da fundição de metais; componente de ligas, equipamentos elétricos e semicondutores, medicamentos e herbicidas, fungicidas e banhos de animais
Asbesto	Pulmão, mesotelioma; trato gastrointestinal (esôfago, estômago, intestino grosso)	Usado antigamente para muitas aplicações devido à sua resistência ao fogo, calor e fricção; ainda encontrado em construções existentes, assim como em material têxtil resistente ao fogo, materiais de atrito (<i>i.e.</i> , revestimento de freios) e papel de telhado e forro e azulejos para pisos
Benzeno	Leucemia, linfoma de Hodgkin	Componente principal do óleo leve; apesar do risco conhecido, muitas aplicações existem na impressão e litografia, pintura, borracha, lavanderias, adesivos e revestimentos, e detergentes; antigamente amplamente utilizado como solvente e fumigante
Berílio e seus compostos	Pulmão	Combustível de mísseis e veículos espaciais; enrijecedor para ligas metálicas de baixo peso, principalmente em aplicações aeroespaciais e reatores nucleares
Cádmio e seus compostos	Prostata	Utilizados em corantes e fósforos; encontrados em soldas; usados em baterias e como liga e nas placas e revestimentos metálicos
Compostos do crômio	Pulmão	Componentes de ligas metálicas, tintas, pigmentos e conservantes
Compostos do níquel	Nariz, pulmão	Niquelagem; componentes das ligas de ferro, cerâmicas e baterias; subprodutos do arco de solda do aço inoxidável
Radônio e seus produtos de degradação	Pulmão	Derivados da degradação de minerais que contêm urânio; dano potencialmente grave em pedreiras ou minas subterrâneas
		Refrigerante; monômero para polímeros de vinil; adesivo

Cloreto de
vinil

Angiossarcoma,
fígado

para plásticos; aerosol explosivo previamente inerte em
recipientes pressurizados

IDADE

A idade tem uma influência importante na probabilidade de ser atingido por câncer. A maioria dos carcinomas ocorre nos anos mais tardios da vida (>55 anos). O câncer é a principal causa de morte entre as mulheres com idade entre 40 e 79 anos e entre os homens com idades entre 60 e 79 anos; o declínio após os 80 anos de idade se deve aos números menores de indivíduos que atingem essa idade. A incidência crescente com a idade pode ser explicada pelo acúmulo de mutações somáticas associadas à emergência de neoplasmas malignos (discutida adiante). O declínio na imunocompetência, que acompanha o envelhecimento, também pode ser um fator.

Contudo, as crianças não são poupadas; o câncer é responsável por um pouco mais de 10% de todas as mortes em crianças menores do que 15 anos nos Estados Unidos, perdendo somente para os acidentes. Entretanto, os tipos de câncer que predominam em crianças são significativamente diferentes daqueles vistos em adultos. Os carcinomas, a categoria geral de tumores mais comum em adultos, são extraordinariamente raros entre as crianças. Por outro lado, a leucemia aguda e os neoplasmas primitivos do sistema nervoso central são responsáveis por aproximadamente 6% das mortes por câncer na infância. Os neoplasmas comuns da lactância e da infância incluem os denominados tumores de células pequenas azuis e redondas, tais como o neuroblastoma, o tumor de Wilms, o retinoblastoma, as leucemias agudas e os rabdomiossarcomas. Eles serão discutidos no [Capítulo 10](#) e ao longo deste texto.

PREDISPOSIÇÃO GENÉTICA AO CÂNCER

Com frequência, ouvimos a pergunta: “Minha mãe e meu pai morreram de câncer. Isso significa que estou fadado a ter a doença?” Com base nos conhecimentos atuais, a pergunta deve ser cuidadosamente analisada. [19,20](#) As evidências presentes indicam que para um grande número de tipos de câncer, inclusive as formas mais comuns, há não somente influências ambientais, como também predisposições hereditárias. Por exemplo, o câncer de pulmão está, na maioria dos casos, claramente relacionado ao tabagismo, ainda que a mortalidade devido ao câncer de pulmão tenha se mostrado quatro vezes maior dentre os parentes de não fumantes (pais e irmãos) de pacientes com câncer de pulmão do que entre os parentes não fumantes dos controles (os efeitos do fumo passivo podem confundir alguns desses resultados). Menos de 10% dos pacientes com câncer herdaram mutações que os predis põem ao câncer, e a frequência é até menor (cerca de 0,1%) para certos tipos de tumores. Apesar da baixa frequência com que se apresenta, o reconhecimento da predisposição hereditária para o câncer teve um impacto grande no entendimento da patogenia do câncer. Além disso, os genes que apresentam relação de causa com os neoplasmas que mostram um componente hereditário forte, em geral, estão envolvidos nas formas esporádicas muito mais comuns do mesmo tumor. A predisposição genética para o câncer pode ser dividida em três categorias ([Tabela 7-4](#)).

TABELA 7-4 Exemplos de Predisposição Hereditária ao Câncer

SÍNDROMES NEOPLÁSICAS HEREDITÁRIAS (AUTOSSÔMICAS DOMINANTES)	
Gene	Predisposição Hereditária
<i>RB</i>	Retinoblastoma
<i>p53</i>	Síndrome de Li-Fraumeni (diversos tumores)
<i>p16/INK4A</i>	Melanoma
<i>APC</i>	Câncer da polipose adenomatosa familiar/do cólon
<i>NF1, NF2</i>	Neurofibromatose tipos 1 e 2
<i>BRCA1, BRCA2</i>	Tumores de mama e ovário
<i>MEN1, RET</i>	Neoplasia endócrina múltipla 1 e 2
<i>MSH2, MLH1, MSH6</i>	Câncer colorretal hereditário sem polipose
<i>PTCH</i>	Síndrome do carcinoma basocelular nevoide
<i>PTEN</i>	Síndrome de Cowden (cânceres epiteliais)
<i>LKB1</i>	Síndrome de Peutz-Jegher (cânceres epiteliais)

SÍNDROMES AUTOSSÔMICAS RECESSIVAS HEREDITÁRIAS DE REPARO DEFEITUOSO DE DNA

Xeroderma pigmentoso

Ataxia-telangiectasia

Síndrome de Bloom

Anemia de Falconi

CÂNCERES FAMILIARES

Agrupamento familiar dos casos, mas o papel da predisposição hereditária não está esclarecido para cada indivíduo

Câncer de mama

Câncer de ovário

Câncer de pâncreas

Síndromes Neoplásicas Hereditárias com Padrão Autossômico Dominante. As síndromes neoplásicas hereditárias incluem diversos tipos de câncer bem definidos, em que a hereditariedade de um único gene autossômico dominante aumenta o risco de desenvolver um tumor. A mutação herdada geralmente é uma mutação pontual que ocorre em um único alelo de um gene supressor de tumor. O silenciamento do segundo alelo ocorre nas células somáticas, geralmente como consequência de deleção ou recombinação. O *retinoblastoma* da infância é o exemplo mais evidente dessa categoria. Aproximadamente 40% dos retinoblastomas são herdados. Os portadores de um *gene supressor de tumor RB* mutante possuem um aumento de 10.000 vezes no risco de desenvolver um retinoblastoma, geralmente bilateral. Eles também possuem um risco grandemente aumentado de desenvolver um segundo câncer, particularmente o osteossarcoma. A polipose adenomatosa familiar é uma desordem hereditária autossômica dominante provocada por uma mutação do gene supressor de tumor da polipose adenomatosa colônica (*APC*). Outras síndromes autossômicas dominantes incluem a síndrome de Li-Fraumeni, resultante de mutações nas linhagens germinativas do gene p53; as neoplasias endócrinas múltiplas tipos 1 e 2 (MEN-1 e MEN-2) provocadas por mutações nos genes que codificam o fator de transcrição *menin* e a tirosina-cinase *RET*, respectivamente; o câncer colorretal hereditário sem polipose (HNPCC), uma condição provocada pela inativação de um gene de reparo de erro de pareamento do DNA (também listado a seguir dentre os defeitos de reparo); e diversos outros listados na [Tabela 7-4](#).

Há diversas peculiaridades que caracterizam as síndromes neoplásicas hereditárias:

Em cada síndrome, os tumores tendem a surgir em sítios e tecidos específicos, apesar de poderem envolver mais de uma localização. Não há aumento na predisposição para o câncer em geral. Por exemplo, na MEN-2, a tireoide, a paratireoide e as suprarrenais estão

envolvidas, enquanto que na MEN-1, a hipófise, a paratireoide e o pâncreas estão envolvidos. Os pacientes com a polipose adenomatosa familiar desenvolvem inúmeros adenomas polipoides do cólon, e virtualmente 100% dos afetados desenvolvem um adenocarcinoma colônico até os 50 anos de idade. A síndrome de Li-Fraumeni é a única exceção para o envolvimento tumoral tecido-específico.

Os tumores dentro desse grupo frequentemente estão associados a um fenótipo marcador específico. Por exemplo, pode haver múltiplos tumores benignos no tecido afetado, como ocorre na polipose familiar do cólon na MEN. Algumas vezes, há anormalidades teciduais que não são alvo de transformação (p. ex., nódulos de Lisch e manchas café com leite na neurofibromatose tipo 1; [Cap. 27](#)).

Como em outras condições autossômicas dominantes, ocorre tanto a penetrância incompleta quanto a expressividade variável.

Síndromes do Defeito no Reparo do DNA. Além das condições pré-cancerígenas herdadas de forma dominante, um grupo de condições predisponentes ao câncer é coletivamente caracterizado por defeitos no reparo de DNA com resultante instabilidade do DNA. Essas condições geralmente apresentam um padrão de herança autossômico recessivo. Estão incluídos nesse grupo o xeroderma pigmentoso, a síndrome de ataxia-telangiectasia, e a síndrome de Bloom, todas doenças raras caracterizadas por instabilidade genética resultante de defeitos nos genes de reparo do DNA. Também está incluída nesse grupo a HNPCC, uma condição autossômica dominante provocada pela inativação de um gene de reparo errôneo de pareamento do DNA. ²¹ A HNPCC é a síndrome mais comum de predisposição ao câncer, aumentando a suscetibilidade de câncer colorretal, de intestino delgado, de endométrio e de ovário ([Cap. 17](#)).

Cânceres Familiares. Além das síndromes hereditárias de suscetibilidade ao câncer, o câncer pode ocorrer em uma frequência maior em certas famílias sem um padrão claramente definido de transmissão. Virtualmente todos os tipos comuns de câncer que ocorrem esporadicamente também foram relatados como ocorrendo em suas formas familiares. Os exemplos incluem os carcinomas de cólon, mama, ovário e cérebro, assim como os melanomas e os linfomas. *Os aspectos que caracterizam os cânceres familiares incluem a idade precoce ao acometimento, tumores que surgem em dois ou mais parentes próximos ao caso índice e, algumas vezes, tumores múltiplos ou bilaterais.* Os cânceres familiares não estão associados a fenótipos marcadores específicos. Por exemplo, em contraste com a síndrome da polipose adenomatosa familiar, os cânceres colorretais familiares não surgem em pólipos benignos preexistentes. O padrão de transmissão dos cânceres familiares não é claro. Em geral, irmãos possuem um risco aumentado em duas a três vezes, em comparação com indivíduos sem parentesco. Análises de segregação de grandes famílias geralmente mostram que a predisposição aos tumores é dominante, mas a hereditariedade multifatorial não pode ser facilmente descartada. É provável que a suscetibilidade familiar ao câncer dependa de múltiplos alelos de baixa penetrância, cada um contribuindo somente para um pequeno aumento do risco de desenvolvimento do tumor. Estudos de associação do genoma completo se mostram como grandes promessas na identificação de tais alelos ([Cap. 5](#)). ²² Foi estimado que cerca de 10% a 20% dos pacientes com câncer de mama e de ovário possuem um parente de primeiro ou segundo grau com um desses tumores. Apesar de dois genes de suscetibilidade ao câncer de mama, denominados *BRCA1* e *BRCA2*, terem sido identificados, a mutação desses genes ocorre em não mais do que 3% dos tumores malignos de

mama. [20](#) Uma situação similar ocorre em melanomas familiares, em que uma mutação no gene supressor de tumor *p16* foi identificada. Contudo, a mutação nesse gene é responsável por cerca de somente 20% dos melanomas familiares da mesma família, sugerindo que outros fatores estão envolvidos na predisposição familiar. [23](#)

Interações entre os Fatores Genéticos e não Genéticos. O que pode ser dito a respeito da influência da hereditariedade na maioria dos neoplasmas malignos? Poderia ser discutido que eles são, em grande parte, de origem ambiental, mas a falta de história familiar não exclui um componente hereditário. Geralmente é difícil descartar as bases hereditárias e adquiridas de um tumor, pois esses fatores frequentemente interagem intimamente. A interação entre os fatores genéticos e não genéticos é particularmente complexa quando o desenvolvimento do tumor depende da ação de múltiplos genes contribuintes. Mesmo em tumores com um componente hereditário bem definido, o risco de desenvolver o tumor pode ser influenciado grandemente por fatores não genéticos. Por exemplo, o risco para o câncer de mama em mulheres portadoras de mutações no *BRCA1* ou *BRCA2* é quase três vezes maior para mulheres nascidas após 1940, quando comparado com os riscos para mulheres nascidas antes desse ano. [20](#) Além disso, o genótipo pode influenciar significativamente a probabilidade de desenvolver cânceres induzidos pelo meio ambiente. Variações hereditárias (polimorfismos) de enzimas que metabolizam pró-carcinógenos para suas formas carcinogênicas (veja “Iniciação da Carcinogênese”) podem influenciar a suscetibilidade ao câncer. De interesse, nesse aspecto, são os genes que codificam as enzimas do citocromo P-450. Como discutido adiante sob o título “Carcinogênese Química”, o polimorfismo em um dos *loci* da P-450 confere susceptibilidade hereditária ao câncer de pulmão em fumantes de cigarro. É provável que sejam encontradas outras associações semelhantes a essa.

CONDIÇÕES PREDISPOSTAS NÃO HEREDITÁRIAS

A única maneira segura de evitar um câncer é não nascer; viver significa correr este risco. No entanto, sob certas influências predisponentes, como influências ambientais e condições clínicas, o risco pode aumentar. Por exemplo, as proliferações regenerativas, metaplásicas hiperplásicas e displásicas consistem em solo fértil para a origem de um tumor maligno, já que a replicação celular está envolvida na transformação neoplásica. De fato, a proliferação pode ser um requisito para a transformação neoplásica em algumas conjunturas, já que são as células em proliferação que acumulam as lesões genéticas requeridas para a carcinogênese.

Inflamação Crônica e Câncer. Em 1863, Virchow propôs que o *câncer se desenvolve em locais de inflamação crônica*, e as relações potenciais entre câncer e inflamação têm sido estudadas desde então. ²⁴ Isso pode ser exemplificado pelo risco aumentado de desenvolvimento do câncer em indivíduos afetados por diversas doenças crônicas inflamatórias do trato gastrointestinal ([Tabela 7-5](#)). Estão incluídas entre elas a colite ulcerativa, a gastrite por *Helicobacter pylori*, a hepatite viral e a pancreatite crônica. Apesar de os mecanismos exatos que correlacionam a inflamação ao desenvolvimento de câncer não terem sido estabelecidos, trabalhos recentes demonstraram que nas situações em que há uma inflamação crônica não resolvida, como ocorre na hepatite viral ou na gastrite crônica, a resposta imune pode se tornar desadaptada, promovendo a tumorigênese. ²⁴ Como ocorre com qualquer fator etiológico de injúria tecidual, há uma proliferação compensatória de células de forma a reparar o dano. Esse processo regenerativo conta com o auxílio e cooperação de uma pletoia de fatores de crescimento, citocinas, quimiocinas e outras substâncias bioativas produzidas por células imunes ativadas que promovem a sobrevivência celular, o remodelamento tecidual e a angiogênese. Em alguns casos, a inflamação crônica pode aumentar o grupo de células-tronco teciduais, que se tornam susceptíveis ao efeito de agentes mutagênicos. Esses mediadores também causam estresse genômico e mutações; além disso, as células imunes ativadas também produzem espécies reativas de oxigênio que são diretamente genotóxicas. Para agravar ainda mais a injúria, muitos desses mediadores promovem a sobrevivência celular, mesmo em face do dano genômico. Em curto prazo, isso pode ser uma reação adaptativa; provavelmente o organismo sobreviverá e as células danificadas poderão ser reparadas ou eliminadas mais tarde. Contudo, na inflamação crônica, tal comportamento representa uma desadaptação, já que permite a criação e a permanência de tais mutações, eventualmente levando ao câncer. Seja qual for o mecanismo exato, o elo entre a inflamação crônica e o câncer possui implicações de ordem prática. Por exemplo, a expressão da enzima *ciclo-oxigenase-2 (COX-2)*, que converte o ácido araquidônico em prostaglandinas ([Cap. 2](#)), é induzida por estímulos inflamatórios e apresenta-se aumentada nos tumores do cólon e noutros tumores. ²⁵ O desenvolvimento dos inibidores da COX-2 para o tratamento do câncer é uma área ativa de pesquisa. ²⁶

Adaptado de Tlsty TD, Coussens LM. Tumor stroma and regulation of cancer development. *Ann Rev Pathol Mech Dis* 1:119, 2006. © 2006

Condição Patológica	Neoplasma(s) Associados	Agente Etiológico
Asbestose, silicose	Mesotelioma, carcinoma de pulmão	Filtros de asbesto, partícula de sílica
Bronquite	Carcinoma de pulmão	Sílica, asbesto, tabaco (nitrosaminas, peróxidos)
Cistite, inflamação da bexiga	Carcinoma de bexiga	Cateteres urinários residentes crônicos
Gengivite, líquen plano	Carcinoma de células escamosas da boca	
Doença inflamatória intestinal	Carcinoma colorretal	
Líquen escleroso	Carcinoma de células escamosas da vulva	
Pancreatite crônica	Carcinoma pancreático	Alcoolismo
Pancreatite hereditária	Carcinoma pancreático	Mutação no gene tripsinogênio
Esofagite de refluxo, esôfago de Barrett	Carcinoma esofágico	Ácidos gástricos
Sialadenite	Carcinoma de glândulas salivares	
Síndrome de Sjögren, tireoidite de Hashimoto	Linfoma MALT	

CÂNCERES ASSOCIADOS A AGENTES INFECCIOSOS

Opistorquíase, colangite	Colangiossarcoma, carcinoma de colon	Parasitas hepáticos (<i>Opisthorchis viverrini</i>)
		Ácidos biliares
Colecistite crônica	Câncer da vesícula biliar	Bactérias, cálculos na vesícula
Gastrite/úlceras	Adenocarcinoma gástrico, MALT	<i>Helicobacter pylori</i>
Hepatite	Carcinoma hepatocelular	Vírus das hepatites B e/ou C
Mononucleose	Linfoma não Hodgkin de células B e linfoma de Hodgkin	Vírus Epstein-Barr

Aids	Linfoma não Hodgkin, carcinoma de células escamosas, sarcoma de Kaposi	Vírus da imunodeficiência humana, herpesvírus humano tipo 8
Osteomielite	Carcinoma nos seios de drenagem	Infecção bacteriana
Doença inflamatória pélvica, cervicite crônica	Carcinoma ovariano, carcinoma cervical/anal	Gonorreia, clamídia, papilomavírus humano
Cistite crônica	Carcinoma de bexiga, do fígado e do reto	Esquistossomose

Condições Pré-cancerosas. Algumas desordens não neoplásicas – *a gastrite crônica atrófica da anemia perniciosa, a queratose cutânea solar, a colite ulcerativa crônica e as leucoplasias da cavidade oral, da vulva e do pênis* – apresentam uma associação tão bem definida com o câncer que foram denominadas *condições pré-cancerosas*. Tal designação é relativamente infeliz, pois, na grande maioria dessas lesões, não há o desenvolvimento de um tumor maligno. Entretanto, o termo persiste, pois ele chama a atenção para o aumento do risco. Algumas formas de neoplasia benigna também constituem condições pré-cancerosas. O adenoma viloso do cólon, à medida que aumenta de tamanho, se torna maligno em até 50% dos casos. Pode-se questionar: Há um aumento do risco para todos os tumores benignos? Apesar de poder haver algum risco inerente, uma grande experiência acumulada indica que a maioria dos tumores benignos não se torna cancerosa. Entretanto, podem ser dados inúmeros exemplos de cânceres que se originam, apesar de raramente, de tumores benignos – por exemplo, um leiomiossarcoma que começa em um leiomioma, e o carcinoma que aparece em adenomas pleomórficos de longa duração. É impossível generalizar, pois cada tipo de tumor benigno está associado a um nível particular de risco, variando de virtualmente nulo até bem frequente. Somente os estudos de acompanhamento de grandes séries de cada neoplasma podem estabelecer o grau de risco, e sempre permanecerá o questionamento: O câncer surgiu a partir de uma célula não maligna no tumor benigno, ou o tumor benigno continha, desde o início, um foco maligno silencioso ou indolente?

BASES MOLECULARES DO CÂNCER

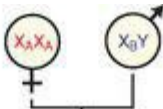
A literatura referente às bases moleculares do câncer continua a proliferar com ritmo tão acelerado que se torna fácil ficar perdido nesse volume crescente de informações. Alguns princípios fundamentais são listados antes de nos aprofundarmos nos detalhes sobre as bases moleculares do câncer.

O dano genético não letal encontra-se no cerne da carcinogênese. Tal dano genético (ou mutação) pode ser adquirido pela ação de agentes ambientais, como substâncias químicas, radiação, ou vírus, ou pode ser herdado na linhagem germinativa.²⁶ O termo *ambiental*, usado nesse contexto, envolve qualquer defeito adquirido, provocado por agentes exógenos ou produtos endógenos do metabolismo celular. Contudo, nem todas as mutações são “ambientalmente” induzidas. Algumas podem ser espontâneas e estocásticas, se enquadrando na categoria da má sorte.

Um tumor é formado pela expansão clonal de uma única célula precursora que sofreu lesão genética (i.e., os tumores são monoclonais). A clonalidade dos tumores pode ser avaliada nas mulheres heterozigotas para marcadores polimórficos ligados ao X, como os receptores de andrógeno. O princípio subjacente a tal análise está ilustrado na [Figura 7-23](#). O método mais comumente usado para determinar a clonalidade do tumor envolve a análise dos padrões de metilação adjacente ao *locus* altamente polimórfico do gene receptor do androgênio humano, *AR*.²⁷ A frequência desses polimorfismos na população geral é superior a 90%, portanto é fácil estabelecer a clonalidade através da demonstração de que todas as células em um tumor expressam o mesmo alelo. Para os tumores com aberrações citogenéticas adquiridas de qualquer tipo (p. ex., uma translocação), sua presença pode ser considerada como uma evidência de que a proliferação é clonal. Os rearranjos gênicos do receptor de imunoglobulina e do gene do receptor de célula T servem como marcadores de clonalidade nos linfomas de células B e T, respectivamente.



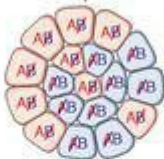
Cromossomos sexuais



Zigoto feminino



Blastocisto –
inativação de
um cromossomo X



Neoplasmas

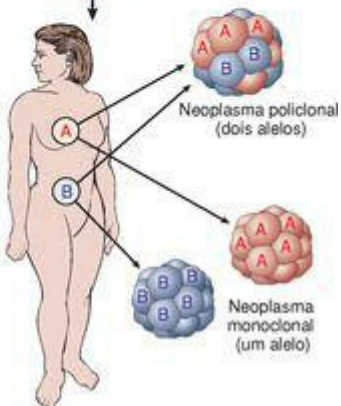


FIGURA 7-23

O uso de marcadores ligados ao X como evidência da monoclonalidade dos neoplasmas. Devido à inativação aleatória do X, todas as mulheres são mosaicos com duas populações celulares (com diferentes alelos para o receptor de androgênio marcado como A e B nesse caso). Quando os neoplasmas que surgem nas mulheres heterozigotas para marcadores ligados ao X são analisados, percebe-se que eles são formados por células que contêm o cromossomo X materno (X_A) ou paterno (X_B) ativos, mas não ambos.

Quatro classes de genes reguladores normais – os proto-oncogenes promotores do crescimento, os genes supressores do tumor que inibem o crescimento, os genes que regulam a morte celular programada (apoptose) e os genes envolvidos no reparo do DNA – são os principais alvos do dano genético. Os alelos mutantes dos proto-oncogenes são considerados dominantes, pois eles transformam as células, independentemente da presença de sua contraparte normal. Em contraste, tipicamente, ambos os alelos normais dos genes supressores de tumor devem estar lesionados para que ocorra a transformação. No entanto, existem exceções a essa regra; algumas vezes, a perda de um simples alelo de um gene supressor de tumor reduz os níveis de atividade da proteína suficientemente para que os freios sobre a proliferação celular e sobrevivência sejam liberados. A perda da função gênica causada por um dano a um único alelo é denominada *haploinsuficiência*. Tal achado indica que a dosagem do gene é importante e que duas cópias são requeridas para a função normal. ²⁸ Os genes que regulam a apoptose podem se comportar como proto-oncogenes ou como genes supressores de tumor. As mutações nos genes de reparo do DNA não transformam diretamente as células através de modificações na proliferação ou na apoptose. Ao contrário disso, os genes de reparo do DNA afetam a proliferação ou a sobrevivência celular indiretamente, através da influência na habilidade do organismo em reparar danos não letais em outros genes, incluindo os proto-oncogenes, os genes supressores de tumor e os genes que regulam a apoptose. Uma deficiência nos genes de reparo do DNA pode predispor as células a mutações disseminadas no genoma e, então, à transformação neoplásica. Diz-se que as células com mutações nos genes de reparo do DNA desenvolveram um *fenótipo mutante*. ²⁹ Interessantemente, uma nova classe de moléculas reguladoras, denominadas de microRNA (miRNA), foi recentemente descoberta ([Cap. 5](#)). Apesar de elas não codificarem proteínas, demonstrou-se que diferentes famílias de miRNA agem ou como oncogenes ou como supressores de tumor. ^{29,30} Elas o fazem através da alteração da tradução de outros genes, como será discutido adiante.

A carcinogênese é um processo em múltiplas etapas, tanto a nível fenotípico quanto a nível genético, resultante do acúmulo de múltiplas mutações. ³¹ Como discutido anteriormente, os neoplasmas malignos apresentam diversos atributos fenotípicos, tais como crescimento excessivo, invasividade local e habilidade de formar metástases a distância. Além disso, está bem estabelecido que, com o decorrer do tempo, muitos tumores se tornam mais agressivos e adquirem um maior potencial maligno. Esse fenômeno é referido como progressão tumoral e não é uma simples função do aumento do tamanho tumoral. Estudos clínicos e experimentais cuidadosos revelaram que o aumento da malignidade é frequentemente adquirido de maneira incremental. A nível molecular, a progressão tumoral e a heterogeneidade associada a ela resultam, mais provavelmente, de múltiplas mutações que

se acumulam independentemente em diferentes células, gerando subclones com habilidades variadas de crescimento, invasão, metástase e resistência (ou resposta) à terapia (Fig. 7-24). Algumas das mutações podem ser letais; outras podem estimular o crescimento celular afetando outros proto-oncogenes ou genes supressores de tumor. Apesar de a maioria dos tumores malignos ser de origem monoclonal, quando eles se tornam clinicamente evidentes suas células constituintes são extremamente heterogêneas. Durante a progressão, as células tumorais estão sujeitas a pressões de seleção imune e não imune. Por exemplo, as células que são altamente antigênicas são destruídas por defesas do hospedeiro, enquanto aquelas com requisitos reduzidos de fator de crescimento sofrem seleção positiva. Um tumor em crescimento, portanto, tende a ser enriquecido por subclones que “superam as diferenças” e são peritos em sobrevivência, crescimento, invasão e metástase.

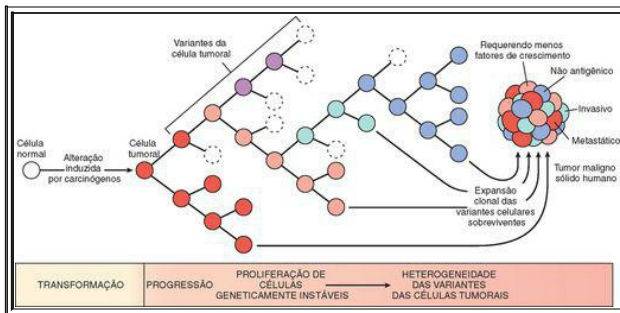


FIGURA 7-24

Progressão tumoral e geração de heterogeneidade. Novos subclones surgem dos descendentes da célula originalmente transformada por múltiplas mutações. Com a progressão, a massa tumoral se torna enriquecida por variantes que são mais hábeis a evadir as defesas do hospedeiro e são propensas a ser mais agressivas.

ALTERAÇÕES ESSENCIAIS PARA A TRANSFORMAÇÃO MALIGNA

Com esta visão geral, podemos agora abordar com algum detalhe a patogenia molecular do câncer e então discutir os agentes carcinogênicos que infligem lesão genética. Nas últimas duas décadas, centenas de genes associados ao câncer foram descobertos. Alguns, como o *p53*, estão mutados em muitos cânceres diferentes; outros, tais como o *ABLI*, são afetados somente em um ou poucos tipos. Cada um dos genes associados ao câncer apresenta uma função específica, cuja a desregulação contribui para a origem ou progressão da malignidade. Tradicionalmente, descrevem-se os genes associados ao câncer com base em sua função presumida. É benéfico, no entanto, considerar os genes relacionados ao câncer no contexto de sete alterações fundamentais na fisiologia celular que, juntas, determinam o fenótipo maligno. ³² (Uma outra importante alteração para o desenvolvimento do tumor é a capacidade de escapar do ataque imune. Essa propriedade será discutida posteriormente neste capítulo). As sete alterações-chave são as seguintes:

Autossuficiência nos sinais de crescimento: Os tumores apresentam a capacidade de proliferação sem estímulos externos, em geral como consequência da ativação de oncogenes.

Insensibilidade aos sinais inibidores do crescimento: Os tumores podem não responder às moléculas que são inibidoras da proliferação de células normais, como o fator de crescimento transformador β (TGF- β) e inibidores diretos das cinases dependentes de ciclina (CDKI).

Evasão da apoptose: Os tumores podem ser resistentes à morte celular programada, como consequência da inativação do *p53* ou de ativação de genes antiapoptóticos.

Potencial de replicação ilimitado: As células tumorais apresentam capacidade de proliferação sem restrições, evitando a senescência celular e a catástrofe mitótica.


Angiogênese mantida: As células tumorais, assim como as células normais, não são capazes de crescer sem a formação de um suprimento vascular para trazer nutrientes e oxigênio e remover os produtos do catabolismo. Portanto, os tumores devem induzir a angiogênese.

Capacidade de invadir e metastatizar: As metástases tumorais são a causa da grande maioria das mortes por câncer e dependem de processos que são intrínsecos à célula ou são iniciados por sinais do ambiente tecidual.

Defeitos no reparo do DNA: Os tumores podem falhar em reparar ao dano ao DNA causado por carcinógenos ou causado durante a proliferação celular desregulada, levando à instabilidade genômica e a mutações em proto-oncogenes ou genes supressores de tumor.

As mutações em um ou mais genes que regulam esses traços celulares são encontradas em todos os cânceres. No entanto, as vias genéticas exatas que originam esses atributos diferem entre os cânceres individuais, inclusive dentro de um mesmo órgão. Acredita-se amplamente que a ocorrência de mutações nos genes relacionados ao câncer seja condicionada pela integridade da maquinaria de reparo do DNA, assim como por mecanismos protetores, tais como a apoptose e a senescência que evitam a proliferação de células com DNA danificado. De fato, estudos recentes em diversos tumores humanos, tais como o melanoma e o adenocarcinoma de próstata, mostraram que a senescência induzida por oncogenes, em que a mutação de um proto-oncogene leva as células à senescência em vez de à proliferação, é uma importante barreira à

carcinogênese. ³³ Alguns limites ao crescimento neoplásico são até mesmo físicos. Se um tumor deve crescer mais do que 1 a 2 mm, devem ser fornecidos mecanismos que permitam a distribuição de nutrientes e a eliminação dos produtos do catabolismo (angiogênese). Além disso, o epitélio está isolado da matriz intersticial por uma membrana basal, composta por moléculas da matriz extracelular, que deve ser rompida pelas células do carcinoma invasor. Essas barreiras protetoras, tanto intrínsecas quanto extrínsecas à célula, devem ser quebradas e as alças de retroalimentação, que normalmente evitam a divisão celular descontrolada, devem ser desativadas por mutações antes que um tumor totalmente maligno possa surgir. Os princípios fundamentais das bases moleculares do câncer estão resumidos de forma simplificada na [Figura 7-25](#).



**Agentes adquiridos (ambientais)
que provocam dano ao DNA:**

- Substâncias químicas
- Radiação
- Virus

CÉLULA NORMAL

Reparo do DNA bem-sucedido

Dano ao DNA

Falha do
reparo do DNA

Mutações herdadas em:
• Genes que afetam
o reparo do DNA
• Genes que afetam o
crescimento celular
ou a apoptose

Mutações no
genoma das
células somáticas

Ativação de
oncogenes promotores
do crescimento

Inativação de
genes supressores
de tumor

Alterações nos
genes que
regulam a apoptose

Proliferação celular desregulada

Apoptose diminuída

Expansão clonal

Angiogênese

Escape
da imunidade

Mutações adicionais

Progressão tumoral

Neoplasma maligno

Invasão e metástase

FIGURA 7-25

Fluxograma exibindo um esquema simplificado das bases moleculares do câncer.

Nas seções seguintes, será discutida a natureza dos genes envolvidos em cada uma das sete alterações biológicas listadas anteriormente. Finalizaremos com uma discussão sobre as alterações epigenéticas e anomalias cromossômicas no câncer.

AUTOSSUFICIÊNCIA NOS SINAIS DE CRESCIMENTO: ONCOGENES

Os genes que promovem o crescimento celular autônomo nas células cancerosas são chamados de *oncogenes*, e suas contrapartes celulares não mutadas são chamadas de *proto-oncogenes*. Os oncogenes são criados por mutações nos proto-oncogenes e se caracterizam pela capacidade de promover o crescimento celular na ausência de sinais promotores de crescimento normais. Seus produtos, chamados de *oncoproteínas*, lembram os produtos normais dos proto-oncogenes, com a exceção de que as oncoproteínas frequentemente são desprovidas de importantes elementos reguladores internos e sua produção nas células transformadas não depende de fatores de crescimento ou de outros sinais externos. Para ajudar na compreensão da natureza e das funções das oncoproteínas e do seu papel no câncer, é necessário mencionar brevemente as etapas sequenciais que caracterizam a proliferação celular normal. Sob condições fisiológicas, a proliferação celular pode ser prontamente definida nas seguintes etapas:

Ligação de um fator de crescimento ao seu receptor específico.

Ativação transitória e limitada do receptor do fator de crescimento, que, por sua vez, ativa diversas proteínas transdutoras de sinal no folheto interno da membrana plasmática.

Transmissão do sinal transduzido através do citosol para o núcleo por meio dos segundos mensageiros, ou por uma cascata de moléculas transdutoras de sinal.

Indução e ativação dos fatores nucleares reguladores que iniciam a transcrição do DNA.

Entrada e progressão da célula no ciclo celular, resultado, finalmente, na divisão celular.

Com essa base, podemos identificar prontamente as estratégias usadas pelas células tumorais para adquirir autossuficiência nos sinais de crescimento. Elas podem ser agrupadas com base em seu papel nas cascatas de transdução de sinal mediadas por fatores de crescimento e na regulação do ciclo celular.

Proto-oncogenes, Oncogenes e Oncoproteínas

Os proto-oncogenes apresentam múltiplas funções, participando das funções celulares relacionadas ao crescimento e à proliferação. As proteínas codificadas pelos proto-oncogenes podem atuar como fatores de crescimento ou como seus receptores, como transdutores de sinal, como fatores de transcrição ou como componentes do ciclo celular. As oncoproteínas codificadas por oncogenes geralmente apresentem funções similares às de suas contrapartes normais ([Tabela 7-6](#)). Contudo, *as mutações convertem proto-oncogenes em oncogenes celulares constitutivamente ativos que estão envolvidos no desenvolvimento do tumor, pois as oncoproteínas por eles codificadas capacitam a célula com a autossuficiência no crescimento.* ³⁴

TABELA 7-6 Oncogenes Seleccionados, Seu Modo de Ativação e Tumores Humanos Associados

Categoria	Proto-oncogene	Modo de Ativação	Tumor Humano Associado
FATORES DE CRESCIMENTO			

Cadeia do PDGF- β	<i>SIS</i> (nome oficial, <i>PDGFB</i>)	Superexpressão	Astrocitoma Osteossarcoma
Fator de crescimento fibroblástico	<i>HST1</i>	Superexpressão	Câncer de estômago
	<i>INT2</i> (nome oficial, <i>FGF3</i>)	Amplificação	Câncer de bexiga
			Câncer de mama
Melanoma			
TGF- α	<i>TGFA</i>	Superexpressão	Astrocitomas
			Carcinomas hepatocelulares
HGF	<i>HGF</i>	Superexpressão	Câncer de tireoide

RECEPTORES DE FATOR DE CRESCIMENTO

Família do receptor de EGF	<i>ERBB1</i> (<i>EGFR</i>), <i>ERBB2</i>	Superexpressão	Carcinoma de células escamosas do pulmão, gliomas
Tirosina-cinase 3 semelhante a FMS	<i>FLT3</i>	Amplificação	Câncer de mama e de ovário
		Mutação pontual	Leucemia
Receptor de fatores neurotróficos	<i>RET</i>	Mutação pontual	Neoplasia endócrina múltipla 2A e B. Carcinoma medular da tireoide familiar
Receptor de PDGF	<i>PDGFRB</i>	Superexpressão, translocação	Gliomas, leucemias
Receptor do fator de células-tronco (açó)	<i>KIT</i>	Mutação pontual	Tumores estromais gastrointestinais, seminomas, leucemias

PROTEÍNAS ENVOLVIDAS NA TRANSDUÇÃO DE SINAL

Ligação ao GTP	<i>KRAS</i>	Mutação pontual	Tumores do Cólon, do pulmão e do pâncreas
	<i>HRAS</i>	Mutação pontual	
	<i>NRAS</i>	Mutação pontual	Tumores de bexiga e rim Melanomas, malignidades hematológicas

Tirosina-cinase nao receptora	<i>ABL</i>	Translocação	Leucemia mieloide crônica
Transdução de sinal RAS	<i>BRAF</i>	Mutação pontual	Leucemia linfoblástica aguda
Transdução de sinal WNT	β -catenina	Mutação pontual	Melanomas
		Superexpressão	Hepatoblastomas, carcinoma hepatocelular

PROTEÍNAS NUCLEARES REGULADORAS

Ativadores de transcrição	<i>C-MYC</i>	Translocação	Linfoma de Burkitt
	<i>H-MYC</i>	Amplificação	Neuroblastoma, carcinoma de pequenas células do pulmão
	<i>L-MYC</i>	Amplificação	Carcinoma de pequenas células do pulmão

REGULADORES DO CICLO REGULAR

Ciclinas	Ciclina D	Translocação	Linfoma de células do manto
		Amplificação	Câncer de mama e esôfago
	Ciclina E	Superexpressão	Câncer de mama
Ciclina dependente de cinase	<i>CDK4</i>	Amplificação ou mutação pontual	Glioblastoma, melanoma, sarcoma

Seguem-se duas questões: (1) Quais são as funções dos produtos dos oncogenes, as oncoproteínas? (2) Como os proto-oncogenes, normalmente “civilizados”, se tornam “inimigos internos”? Estas questões serão discutidas adiante.

Fatores de Crescimento. As células normais requerem uma estimulação pelos fatores de crescimento para que haja proliferação. A maioria dos fatores de crescimento solúveis são produzidos por um tipo celular e agem em uma célula adjacente para estimular a proliferação (ação parácrina). Contudo, muitas células neoplásicas adquirem a habilidade de sintetizar os mesmos fatores de crescimento a que são responsivas, gerando uma alça autócrina. Por exemplo, muitos glioblastomas secretam o fator de crescimento derivado de plaquetas (PDGF) e expressam o receptor de PDGF, enquanto muitos sarcomas produzem tanto o fator de crescimento- α (TGF- α) quanto o seu receptor. Apesar de a alça autócrina ser considerada como um elemento importante na patogenia de diversos tumores, na maioria dos casos o próprio gene do fator de crescimento não está alterado ou mutado. Mais comumente, os produtos de outros oncogenes que estão ao longo de muitas vias transdutoras de sinal, tais como a via *RAS*, provocam a superexpressão de genes de fatores de crescimento, tais como o TGF- α . No entanto,

a produção aumentada de fatores de crescimento não é suficiente, por si só, para a transformação neoplásica. Em todas as possibilidades, a proliferação provocada por fatores de crescimento contribui para o fenótipo maligno por meio do aumento do risco de mutações espontâneas ou induzidas nas populações celulares em proliferação.

Receptores de Fator de Crescimento. Foram encontrados diversos oncogenes que codificam os receptores de fator de crescimento. Para compreender de que maneira as mutações afetam a função desses receptores, devemos lembrar que uma importante classe de receptores de fator de crescimento são as proteínas transmembrana com um domínio de ligação externa e um domínio citoplasmático do tipo tirosina-cinase ([Cap. 3](#)). Nas formas normais desses receptores, a cinase se torna *transitoriamente* ativada pela ligação do fator de crescimento específico, seguida rapidamente pela dimerização do receptor e pela fosforilação pela tirosina de diversos substratos que fazem parte da cascata de sinalização. *As versões oncogênicas desses receptores estão associadas a dimerização e ativação constitucionais, sem a ligação com o fator do crescimento.* Assim, os receptores mutantes liberam sinais mitogênicos contínuos para a célula, mesmo na ausência do fator de crescimento no ambiente.

Os receptores do fator de crescimento podem ser ativados constitutivamente nos tumores por múltiplos mecanismos diferentes, inclusive por mutações, rearranjos gênicos e superexpressão. O proto-oncogene *RET*, um receptor do tipo tirosina-cinase, exemplifica a conversão oncogênica através de mutações e rearranjos gênicos. [33](#) A proteína *RET* é um receptor para o fator neurotrófico derivado da linhagem celular da glia e as proteínas estruturalmente relacionadas que promovem a sobrevivência celular durante o desenvolvimento neural. A *RET* normalmente é expressa nas células neuroendócrinas, tais como as células C parafoliculares da tireoide, da medula da suprarrenal e dos precursores das células da paratireoide. Mutações pontuais no proto-oncogene *RET* estão associadas ao carcinoma de tireoide herdado de forma dominante na MEN tipos 2A e 2B e ao carcinoma de tireoide medular familiar ([Cap. 24](#)). Na MEN-2A, as mutações pontuais no domínio extracelular *RET* provocam dimerização e ativação constitutivas, que conduzem à formação de carcinomas medulares da tireoide e de tumores da suprarrenal e das paratireoides. Na MEN-2B, as mutações pontuais no domínio citoplasmático catalítico *RET* alteram a especificidade do substrato da tirosina-cinase e provocam tumores de tireoide e da suprarrenal, sem o envolvimento das paratireoides. Em todas essas condições familiares, os indivíduos afetados herdam a mutação *RET* na linhagem germinativa. Carcinomas medulares da tireoide esporádicos estão associados a rearranjos somáticos do gene *RET*, geralmente similares aos encontrados na MEN-2B. [35,36](#)

Conversões oncogênicas por mutações e rearranjos foram encontradas em outros genes de receptores de fator de crescimento. Mutações pontuais no *FLT3*, o gene que codifica o receptor tirosina-cinase 3 semelhante à FMS, que leva à sinalização constitutiva, foram detectadas nas leucemias mieloides. Em algumas leucemias mielomonocíticas crônicas com a translocação (5;12), todo o domínio citoplasmático do receptor PDGF está fusionado a um segmento de um fator de transcrição da família ETS, resultando em dimerização permanente do receptor de PDGF. Mais de 90% dos tumores estromais gastrointestinais possuem uma mutação constitutivamente ativa nos receptores tirosina-cinases c-KIT ou PDGFR, que são os receptores para fator de célula-tronco e para PDGF, respectivamente. Essas mutações são passíveis de inibição específica pelo inibidor de tirosina-cinase mesilato de imatinib. Esse tipo de terapia,

dirigida a uma alteração específica na célula cancerosa, é denominada *terapia-alvo*.³⁷

Bem mais comum do que as mutações desses proto-oncogenes é a superexpressão de formas normais de receptores de fatores de crescimento. Em alguns tumores, a expressão aumentada do receptor resulta de amplificação gênica, mas em muitos casos as bases moleculares da expressão aumentada do receptor não são completamente conhecidas. Dois membros da família de receptores do fator de crescimento epidérmico (EGF) são os mais bem descritos. A forma normal do *ERBB1*, o gene receptor de EGF, está superexpressa em 80% dos carcinomas de células escamosas do pulmão, em 50% ou mais dos *glioblastomas* (Cap. 28) e em 80% a 100% dos tumores de cabeça e pescoço.^{38,39} De forma semelhante, o gene *ERBB2* (também denominado *HER-2/NEU*), o segundo membro da família de receptores EGF, está amplificado em aproximadamente 25% dos cânceres de mama e em adenocarcinomas humanos que surgem no ovário, no pulmão, no estômago e nas glândulas salivares.³⁶ Como a alteração molecular no *ERBB2* é específica para as células cancerosas, novos agentes terapêuticos consistindo em anticorpos monoclonais específicos para o *ERBB2* foram desenvolvidos e são atualmente utilizados clinicamente, representando ainda um outro exemplo de terapia-alvo.^{38,39}

Proteínas Transdutoras de Sinal. Diversos exemplos de oncoproteínas que mimetizam a função de proteínas citoplasmáticas transdutoras de sinal foram encontrados. A maioria dessas proteínas está estrategicamente localizada no aspecto interno da membrana plasmática, de onde recebem sinais de fora da célula (p. ex., por ativação dos receptores de fator de crescimento) e os transmitem para o núcleo celular. Bioquimicamente, as proteínas transdutoras de sinal são heterogêneas. *O exemplo mais bem estudado de uma oncoproteína transdutora de sinal é a família RAS de proteínas de ligação ao trifosfato de guanina (GTP) (proteínas G).*

O Oncogene RAS. Os genes *RAS*, dos quais há três no genoma humano (*HRAS*, *KRAS* e *NRAS*), foram descobertos inicialmente nos retrovírus transformantes. *A mutação pontual da família de genes RAS é a anormalidade isolada mais comum dos proto-oncogenes nos tumores humanos.* Aproximadamente, de 15% a 20% de todos os tumores humanos contêm versões mutadas das proteínas *RAS*.⁴⁰ A frequência de tais mutações varia de acordo com os diferentes tumores, mas em alguns tipos é muito elevada. Por exemplo, 90% dos adenocarcinomas pancreáticos e dos colangiocarcinomas contêm uma mutação pontual no *RAS*, assim como ocorre com cerca de 50% dos cânceres de cólon, de endométrio e de tireoide e com 30% dos adenocarcinomas de pulmão e das leucemias mieloides.^{41,42} Em geral, os carcinomas (especialmente do cólon e do pâncreas) apresentam mutações no *KRAS*, tumores de bexiga apresentam mutações no *HRAS*, e os tumores hematopoiéticos apresentam mutações no *NRAS*. As mutações no *RAS* não são frequentes em alguns outros tumores, como aqueles que surgem no colo uterino ou na mama.

A *RAS* possui um papel importante nas cascatas de sinalização posteriores aos receptores de fatores de crescimento, resultando na mitogênese. Por exemplo, a anulação da função da *RAS* bloqueia a resposta proliferativa ao EGF, PDGF e CSF-1. As proteínas *RAS* normais estão presas ao lado citoplasmático da membrana plasmática, assim como ao retículo endoplasmático e às membranas do Golgi. Elas podem ser ativadas por ligação do fator de crescimento aos seus receptores na membrana plasmática.⁴⁰ A *RAS* é um membro da família de proteínas G

pequenas que se ligam a nucleotídeos de guanosina (trifosfato de guanosina, GTP, e difosfato de guanosina, GDP), de maneira similar às proteínas G maiores trimoleculares. Normalmente as proteínas RAS alternam continuamente entre um estado excitado, que transmite sinal, e um estado quiescente. No estado inativado, a proteína RAS se liga do GDP. A estimulação das células por fatores de crescimento leva à troca de GDP o GTP e a subsequentes alterações conformacionais que geram a RAS ativa (Fig. 7-26). A RAS ativada estimula reguladores de proliferação mais abaixo na cascata, tais como a *cascata da cinase da proteína ativada por mitógeno* (MAP), que inunda o núcleo com sinais para proliferação celular.

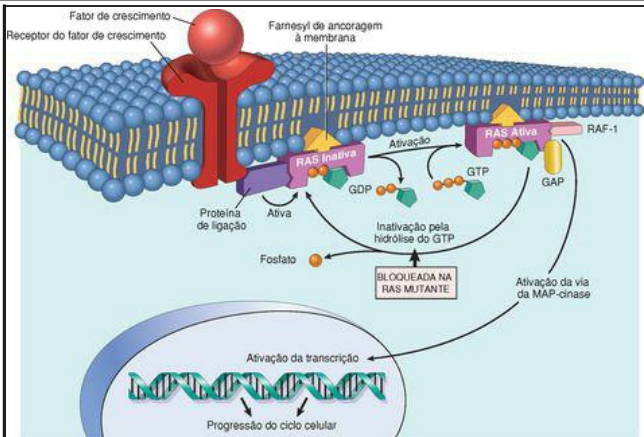


FIGURA 7-26

Modelo de ação dos genes *RAS*. Quando uma célula normal é estimulada através de um receptor de fator de crescimento, a RAS inativa (ligada ao GDP) é ativada para um estado ligado ao GTP. A RAS ativada recruta o RAF e estimula a via da MAP-quinase para transmitir sinais de promoção do crescimento para o núcleo. A proteína RAS mutada fica permanentemente ativada devido à sua incapacidade de hidrolisar a GTP, levando à estimulação contínua das células sem qualquer disparo externo. A ancoragem da RAS à membrana celular através do meio farnesyl é essencial para sua ação. Veja o texto para explicação das abreviaturas.

O ciclo bem ordenado da proteína RAS depende de duas reações: (1) da troca de nucleotídeos (GDP por GTP), que ativa a proteína RAS, e (2) da hidrólise do GTP, que converte a RAS ativa, ligada ao GTP, em sua forma inativa, ligada ao GDP. Ambos os processos são regulados extrinsecamente por outras proteínas. A remoção do GDP e sua substituição por GTP durante a ativação da RAS são catalisadas por uma família de proteínas liberadoras do nucleotídeo guanina. De maneira contrária, a atividade GTPase intrínseca das proteínas RAS normais é dramaticamente acelerada pelas *proteínas ativadores da GTPase (GAP)*. Essas proteínas são amplamente distribuídas e se ligam à RAS ativa, aumentando sua atividade de GTPase em mais de 1.000 vezes e levando ao término da transdução de sinal. Portanto, as GAP funcionam como “freios” que impedem a atividade descontrolada da RAS.

Diversas mutações de ponto distintas na *RAS* foram identificadas nas células cancerosas. Os resíduos afetados estão dentro da bolsa de ligação ao GTP ou na região enzimática essencial para a hidrólise do GTP, e, portanto, reduzem marcadamente a atividade de GTPase da proteína RAS. A RAS mutada fica aprisionada em sua forma ativada de ligação ao GTP e a célula é forçada a ficar em um estado continuamente ativado de proliferação. Com base nesse cenário, pode-se imaginar que as consequências das mutações na proteína RAS seriam imitadas por mutações nas GAP que não conseguem acionar a atividade de GTPase e, portanto, reprimem as proteínas RAS normais. De fato, a mutação incapacitante da neurofibromina 1, uma GAP, está associada à síndrome neoplásica hereditária familiar da neurofibromatose tipo 1 ([Cap. 27](#)).

Além da RAS, outros membros da cascata de sinalização do RAS (RAS/RAF/MAP-cinase) também podem estar alterados nas células tumorais, resultando em um fenótipo semelhante. Assim, foram detectadas mutações na *BRAF*, um dos membros da família *RAF*, em mais de 60% dos melanomas e em mais de 80% dos nevos benignos, [44,45](#) o que sugere que uma desregulação da via do RAS/RAF/MAP-cinase pode ser um dos eventos iniciadores no desenvolvimento dos melanomas, apesar de, por si só, não ser suficiente para causar a tumorigênese. De fato, mutações isoladas na *BRAF* levam à senescência induzida por oncogenes, originando o nevo benigno, em vez do melanoma maligno. Portanto, a senescência induzida por oncogenes é uma barreira para a carcinogênese que deve ser sobreposta por mutações e desativação dos mecanismos protetores-chave, tais como aqueles gerados pelo gene *p53* (discutido adiante). [33](#)

Como o *RAS* está frequentemente mutado nos tumores humanos, muitos esforços têm sido feitos para desenvolver modalidades anti-RAS de terapia-alvo. Infelizmente, até agora nenhuma dessas estratégias se mostrou bem-sucedida a ponto de ser usada clinicamente.

Alterações nas Tirosina-cinases não Receptoras

Mutações que revelam uma atividade oncogênica latente ocorrem em diversas tirosina-cinases sem associação com receptores, que funcionam normalmente nas vias de transdução de sinal que regulam o crescimento celular ([Cap. 3](#)). Como ocorre com outras tirosina-cinases, em alguns casos, as mutações adquirem a forma de translocações cromossômicas ou rearranjos que criam

genes de fusão que codificam constitutivamente tirosina-cinases ativas. Um importante exemplo desse mecanismo oncogênico envolve a tirosina-cinase c-ABL. Na LMC e em algumas leucemias linfoblásticas agudas, o gene ABL é translocado de seu sítio normal no cromossomo 9, para o cromossomo 22 ([Fig. 7-27](#)), onde ele se funde com o gene *BCR* (veja a discussão das translocações cromossômicas adiante, neste capítulo). O gene quimérico resultante codifica uma tirosina-cinase BCR-ABL oncogênica, constitutivamente ativa. Diversas características estruturais da fusão da proteína BCR-ABL contribuem para o aumento da atividade de cinase, mas o mais importante é que o meio BCR promove sua própria associação com BCR-ABL. Esse é um tema comum, já que muitas tirosinas-cinases oncogênicas diferentes consistem em proteínas de fusão em que a parceira não tirosina-cinase indica a autosassociação. [46](#) O tratamento da LMC foi revolucionado pelo desenvolvimento do mesilato de imatinib, uma droga “*designer*” com baixa toxicidade e alta eficácia terapêutica que inibe a cinase BCR-ABL. [4748](#) and [49](#) Esse é um outro exemplo de desenho racional de drogas que surge a partir do entendimento das bases moleculares do câncer. Também é um exemplo do conceito de vício ao oncogene. [50](#) Independentemente do acúmulo de numerosas mutações por todo o genoma, a sinalização através do gene *BCR-ABL* é requerida para que o tumor persista; portanto, a inibição de sua atividade é uma terapia efetiva. A translocação BCR-ABL é um evento precoce, talvez iniciador, durante a leucemogênese. As mutações remanescentes são selecionadas para e construídas ao redor da constante sinalização através de BCR-ABL. A sinalização BCR-ABL pode ser considerada como o eixo ao redor do qual a estrutura é construída. Remove-se o eixo através da inibição da cinase BCR-ABL e a estrutura colapsa.

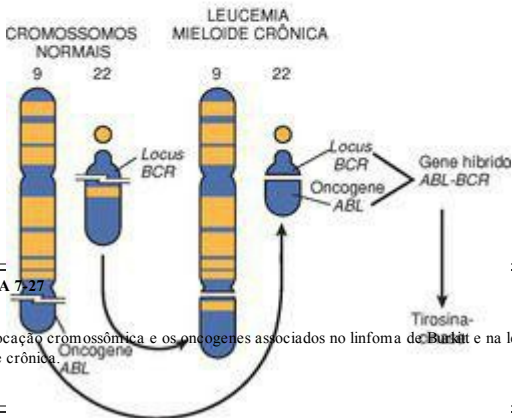
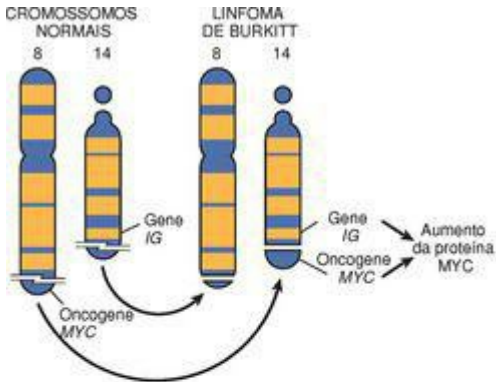


FIGURA 7-27

A translocação cromossômica e os oncogenes associados no linfoma de Burkitt e na leucemia mieloide crônica.

Em outros casos, as tirosina-cinases não receptoras são ativadas através de mutações pontuais

que anulam a função de domínios reguladores negativos que normalmente mantêm a atividade de enzima em cheque. Por exemplo, diversas desordens mieloproliferativas, particularmente a policitemia vera e a mielofibrose primária, estão altamente associadas à ativação de mutações pontuais na tirosina-cinase JAK2 ([Cap. 13](#)). [51](#) A cinase JAK2 aberrante, por sua vez, ativa fatores de transcrição da família STAT, que promove a proliferação independente dos fatores de crescimento, além da sobrevivência das células tumorais. O reconhecimento dessa lesão molecular levou a teste de inibidores de JAK2 em desordens mieloproliferativas e estimulou as pesquisas em busca de mutações ativadoras em outras tirosina-cinases não receptoras em uma ampla variedade de cânceres humanos.


Fatores de Transcrição. Assim como todos os caminhos levam a Roma, todas as vias de transdução de sinal convergem para o núcleo, onde é ativado um grande banco de genes responsivos que orquestram o avanço ordenado da célula através do ciclo mitótico. De fato, o resultado final da sinalização através de oncogenes como o *RAS* ou o *ABL* é a estimulação inadequada e contínua de fatores de transcrição nucleares que guiam os genes promotores do crescimento. Os fatores de transcrição contêm sequências de aminoácidos específicos, ou motivos, que permitem sua ligação ao DNA, ou sua dimerização para que haja a ligação com o DNA. A ligação dessas proteínas a sequências específicas no DNA genômico ativa a transcrição dos genes. A autonomia do crescimento pode então ocorrer como consequência das mutações que afetam os genes que regulam a transcrição. Uma multidão de oncoproteínas, incluindo produtos dos oncogenes *MYC*, *MYB*, *JUN*, *FOS* e *REL*, são fatores de transcrição que regulam a expressão de genes promotores do crescimento, como as ciclinas. *Deles, o MYC é o mais comumente envolvido nos tumores humanos*, e, portanto, se justifica a realização de uma breve revisão da sua função.

O Oncogene MYC. O proto-oncogene *MYC* está expresso em praticamente todas as células eucarióticas e pertence aos genes de resposta imediata precoce, que são rapidamente induzidos quando as células quiescentes recebem um sinal para se dividirem (veja a discussão sobre a regeneração do fígado, no [Cap. 3](#)). Após um aumento transitório do mRNA do *MYC*, sua expressão diminui para os níveis basais. A base molecular da função do *MYC* na replicação celular não está completamente esclarecida. Como ocorre com muitos fatores de transcrição, acredita-se que o *MYC* esteja envolvido na carcinogênese através da ativação de genes que estão envolvidos na proliferação. De fato, alguns dos seus genes-alvo, tais como a ornitina decarboxilase e a ciclina D2, são conhecidos por sua associação com a proliferação celular. Contudo, a gama de atividades modulada pelo *MYC* é muito ampla e inclui a acetilação das histonas, a redução da adesão celular, o aumento da motilidade celular, o aumento da atividade da telomerase, o aumento da síntese de proteínas, a diminuição da atividade de proteinase e outras alterações no metabolismo celular que permitem uma alta taxa de divisão celular. [52](#) O mapeamento genômico dos sítios de ligação ao *MYC* identificou milhares de sítios diferentes e um número equivalente de genes que podem ser regulados. [53](#) Contudo, há uma pequena sobreposição nos genes-alvo do *MYC* em diferentes tipos de câncer, evitando a identificação de um programa de carcinogênese regular do *MYC*. Interessantemente, foi sugerido recentemente que o *MYC* interage com os componentes da maquinaria de replicação do DNA e possui um papel na seleção da fonte de replicação. [54](#) Portanto, ao superexpressão do *MYC* pode levar à ativação de mais fontes do que o necessário para a divisão celular normal, ou superar os pontos

de checagem envolvidos na replicação, provocando danos genômicos e acúmulo de mutações. Finalmente, o MYC representa um dos poucos fatores de transcrição que podem agir em consonância para reprogramar as células somáticas em células-tronco multipotentes ([Cap. 3](#)); o MYC também pode aumentar a autorrenovação, bloquear a diferenciação, ou ambos.

Enquanto que, por um lado, a ativação do MYC está associada à proliferação, por outro lado, as células em cultura sofrem apoptose se a ativação do MYC ocorrer na ausência de sinais de sobrevivência (fatores de crescimento). [55](#) O proto-oncogene MYC contém domínios separados que codificam as atividades de promoção do crescimento e de apoptose, mas não está claro se a apoptose induzida pelo MYC ocorre *in vivo*.

Ao contrário da expressão regulada do MYC durante a proliferação celular normal, a expressão persistente, e, em alguns casos, a superexpressão da proteína MYC são comumente encontradas nos tumores. A desregulação da expressão do MYC resultante da translocação do gene ocorre no linfoma de Burkitt, um tumor de células B ([Fig. 7-27](#)). O MYC está amplificado em alguns casos de carcinomas de mama, do cólon, de pulmão e de diversos outros carcinomas. Os genes relacionados N-MYC e L-MYC estão amplificados nos neuroblastomas ([Fig. 7-28](#)) e nos carcinomas de pequenas células do pulmão, respectivamente.



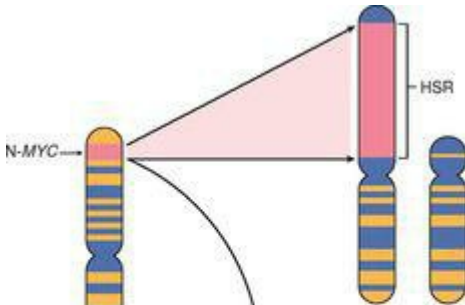


FIGURA 7-28

Amplificação do gene *N-MYC* em neuroblastomas humanos. O gene *N-MYC*, normalmente presente no cromossomo 2p, torna-se amplificado e é observado ou como duplos minutos extracromossômicos, ou como uma região de coloração homogênea (HSR) integrada ao cromossomo. A integração envolve outros autossomas, como o 4, 9 ou 13.

(Modificado de Brodeur GM: Molecular correlates of cytogenetic abnormalities in human cancer cells: implications for oncogene activation. In Brown EB (ed): Progress in Hematology, Vol. 14. Orlando, FL, Grune & Stratton, 1986, p. 229-256.)

Grune & Stratton

Ciclins e Cinasas Dependentes de Ciclins. O resultado final de todos os estímulos de promoção do crescimento é a entrada das células quiescentes no ciclo celular. Os cânceres podem crescer de forma autônoma se os genes que coordenam o ciclo celular se tornam desregulados por mutações ou amplificações. Como descrito no [Capítulo 3](#), a progressão ordenada das células através das várias fases do ciclo celular é orquestrada por cinases dependentes de ciclina (CDK), que são ativadas através da ligação às *ciclins*, assim chamadas em decorrência da natureza cíclica de sua produção e degradação. Os complexos ciclina-CDK fosforilam proteínas-alvo cruciais que conduzem a célula através do ciclo celular. Quando tal tarefa é finalizada, os níveis de ciclina diminuem rapidamente. Mais de 15 ciclins foram identificadas; as ciclins D, E, A e B aparecem sequencialmente durante o ciclo celular e se ligam a uma ou mais CDK. O ciclo celular pode, assim, ser considerado como uma corrida de revezamento, em que cada volta é

regulada por um conjunto distinto de ciclinas, e à medida que um conjunto de ciclinas deixa a pista, o próximo conjunto assume (Fig. 7-29 e Tabela 7-7).

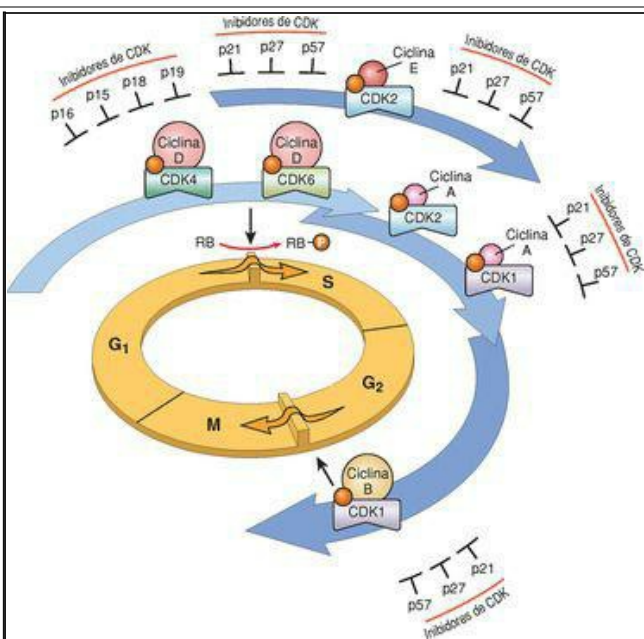


FIGURA 7-29

Ilustração esquemática do papel das ciclinas, das CDK e dos inibidores de CDK (CDKI) na regulação do ciclo celular. As setas sombreadas representam as fases do ciclo celular durante as quais complexos ciclinas-CDK específicos estão ativos. Como ilustrado, a ciclina D-CDK4, a

a ciclina D-CDK6 e a ciclina E-CDK2 regulam a transição entre G_1 e S através da fosforilação da proteína RB (pRB). A ciclina A-CDK2 e a ciclina A-CDK1 estão ativas na fase S. A ciclina B-CDK1 é essencial para a transição entre G_2 e M. Duas famílias de CDKI podem bloquear a atividade das CDK e a consequente progressão através do ciclo celular. Os denominados inibidores INK4, compostos pela p16, p15, p18 e p19, agem na ciclina D-CDK4 e na ciclina D-CDK6. A outra família de três inibidores, p21, p27 e p57 pode inibir todas as CDK.

TABELA 7-7 Componentes Principais do Ciclo Celular e Seus Inibidores

Componente do Ciclo Celular	Função Principal
CINASES DEPENDENTES DE CICLINA	
CDK4	Forma um complexo com a ciclina D que fosforila o RB, permitindo que a célula progrida através do ponto de restrição em G_1
CDK2	Forma um complexo com a ciclina E no final de G_1 que está envolvido na transição G_1/S . Forma um complexo com a ciclina A na fase S que facilita a transição G_2/M
CDK1	Forma um complexo com a ciclina B que facilita a transição G_2/M
INIBIDORES	
Família CIP/KIP: p21, p27 (CDKN2A-C)	Bloqueiam o ciclo celular através da ligação aos complexos ciclina-CDK; a p21 é induzida pelo supressor de tumor p53; a p27 responde aos supressores de crescimento tais como o TGF- β
Família INK4/ARF (CDKN1A-D)	A p16/INK4a liga-se a ciclina D/CDK4 e promove os efeitos inibitórios da RB; a p14/ARF aumenta os níveis de p53, através da inibição da atividade de MDM2
COMPONENTES DOS PONTOS DE CHECAGEM	
	O Gene supressor de tumor alterado na maioria dos cânceres; provoca a interrupção do ciclo celular e a apoptose. Age principalmente através da p21

p53	para provocar a interrupção no ciclo celular. Provoca apoptose através da indução da transcrição de genes pró-apoptóticos, como o <i>BAX</i> . Os níveis de p53 são regulados negativamente pela MDM2 através de uma alça de retroalimentação. A p53 é requerida no ponto de checagem G ₁ /S e é um dos principais componentes do ponto de checagem G ₂ /M
Ataxia-telangiectasia mutada	Ataxia-telangiectasia mutada Ativada por mecanismos que sentem quebras na fita dupla de DNA. Transmite sinais para parar o ciclo celular após o dano ao DNA. Age através da p53 no ponto de checagem G ₁ /S. No ponto de checagem G ₂ /M, age tanto através de mecanismos dependentes de p53, quanto através da inativação da fosfatase CDC25, que interrompe o complexo ciclina B-CDK1 Componente de uma rede de genes que inclui <i>BRCA1</i> e <i>BRCA2</i> , que conectam o dano ao DNA com a interrupção no ciclo celular e a apoptose

Com base nesse conhecimento, é fácil contemplar que as mutações que desregulam a atividade das ciclinas e CDK favorecem a proliferação celular. Incidentes que afetam a expressão da ciclina D ou da CDK4 parecem ser um evento comum na transformação neoplásica. Os genes da ciclina D estão superexpressos em muitos cânceres, incluindo aqueles que afetam a mama, o esôfago, o fígado e um subconjunto de linfomas. A amplificação do gene *CDK4* ocorre nos melanomas, nos sarcomas e nos glioblastomas. As mutações que afetam a ciclina B, a ciclina E e outras CDK, também ocorrem, mas são muito menos frequentes.

Enquanto as ciclinas estimulam as CDK, seus inibidores (CDKI), dos quais há muitos, silenciam as CDK e exercem um controle negativo sobre o ciclo celular. A família CIP/WAF das CDKI, compostas por três proteínas, denominadas p21 (CDKN1A), p27 (CDKN1B) e p57 (CDKN1C), inibem as CDK de forma ampla, enquanto que a família INK4 de CDKI, composta pela p15 (CDKN2B), pela p16 (CDKN2A), pela p18 (CDKN2C) e pela p19 (CDKN2D) possuem efeitos seletivos sobre a ciclina D/CDK4 e sobre a ciclina D/CDK6. A expressão desses inibidores tem sua regulação diminuída por vias de sinalização mitogênicas, promovendo assim a progressão do ciclo celular. Por exemplo, a p27 (CDKN1B), uma CDKI que inibe a ciclina E, é expressa ao longo da G₁. Sinais mitogênicos amortecem a atividade da p27 através de diversas formas, aliviando a inibição da ciclina E-CDK2 e assim permitindo que o ciclo celular proceda. ⁵⁶ As CDKIs estão frequentemente mutadas ou silenciadas de outras formas em muitas malignidades humanas. Mutações na linhagem germinativa da *p16* (*CDKN2A*) estão associadas a 25% dos familiares com predisposição ao melanoma. ²³ A deleção adquirida na linhagem somática ou a inativação da *p16* é vista em 75% dos carcinomas pancreáticos, em 40% a 70% dos glioblastomas, em 50% dos cânceres esofágicos, em 20% a 70% das leucemias linfoblásticas e em 20% dos carcinomas não pequenas células de pulmão, dos sarcomas de partes moles e dos cânceres de bexiga. ⁵⁷

Antes de terminar a discussão sobre o ciclo celular e sua regulação, deveríamos discutir de forma breve os controles internos do ciclo celular, chamados de *pontos de checagem*, já que uma discussão posterior sobre os genes supressores de tumor ilustrará a importância dos pontos de checagem do ciclo celular na manutenção da integridade genômica. Há dois principais pontos de

checagem, um na transição entre G_1/S e outro em G_2/M . A fase S é o ponto sem retorno no ciclo celular. Antes que uma célula se comprometa de forma definitiva a se replicar, o ponto de checagem G_1/S checa se há dano ao DNA; se houver dano, a maquinaria de reparo do DNA e os mecanismos que param o ciclo celular são colocados em ação. O atraso na progressão do ciclo celular fornece o tempo necessário para que o DNA seja reparado; se o dano não for reparável, as vias apoptóticas são ativadas para destruir a célula. Portanto, o ponto de checagem G_1/S evita a replicação de células que possuem defeitos no DNA, o que, de outra forma, seria perpetuado como mutações ou quebras cromossômicas na prole da célula. O dano ao DNA após sua replicação pode ainda assim ser reparado, contanto que as cromátides não tenham se separado. O ponto de checagem G_2/M monitora a finalização da replicação do DNA e checa se a célula pode iniciar a mitose de forma segura, e separa as cromátides irmãs. Esse ponto de checagem é particularmente importante nas células expostas à radiação ionizante. As células danificadas pela radiação ionizante ativam o ponto de checagem G_2/M e param em G_2 ; os defeitos nesse ponto de checagem dão origem a anomalias cromossômicas. Para funcionar adequadamente, os pontos de checagem do ciclo celular requerem sensores de dano ao DNA, transdutores de sinal e moléculas efetoras. ⁵⁸ Os sensores e transdutores de dano ao DNA parecem ser similares para os pontos de checagem G_1/S e G_2/M . Eles incluem, como sensores, as proteínas da família RAD e da ataxia-telangiectasia mutada (ATM) e, como transdutores, as famílias CHK-cinase. ⁵⁹ As moléculas efetoras de ponto de checagem diferem dependendo do estágio do ciclo celular em que estão agindo. No ponto de checagem G_1/S , a interrupção do ciclo celular é, em sua maior parte, mediada através da p53, que induz o inibidor de ciclo celular p21. A interrupção do ciclo celular pelo ponto de checagem G_2/M envolve tanto mecanismos p53-dependentes quanto independentes. *Defeitos nos componentes dos pontos de checagem do ciclo celular são uma das principais causas de instabilidade genética nas células cancerosas.*

INSENSIBILIDADE À INIBIÇÃO DO CRESCIMENTO E ESCAPE DA SENESCÊNCIA: GENES SUPRESSORES DO TUMOR

A falha na inibição do crescimento consiste em uma das alterações fundamentais do processo da carcinogênese. Enquanto os oncogenes coordenam a proliferação das células, os produtos dos *genes supressores de tumor aplicam freios à proliferação celular* (Tabela 7-8). Tornou-se aparente que as proteínas supressoras do tumor formam uma rede de pontos de checagem que evitam o crescimento descontrolado. Muitos supressores de tumor, tais como a RB e a p53, são parte de uma rede regulatória que reconhece o estresse genotóxico de qualquer fonte e respondem através da finalização da proliferação. De fato, a expressão de um oncogene em uma célula que de outra forma seria completamente normal, leva à quiescência ou a uma interrupção permanente no ciclo celular (senescência induzida por oncogenes), em vez de levar à proliferação descontrolada. Finalmente, as vias inibitórias do crescimento podem empurrar as células para a apoptose. Outro conjunto de supressores de tumor parece estar envolvido na diferenciação celular, levando as células a entrar em uma população celular pós-mitótica, diferenciada, sem potencial replicativo. De maneira similar aos sinais mitogênicos, os sinais inibitórios do crescimento e pró-diferenciação se originam fora da célula e usam receptores, transdutores de sinal e reguladores da transcrição nuclear para alcançar seus efeitos; os supressores de tumor formam uma parte dessas redes.

TABELA 7-8 Genes Supressores de Tumor Selecionados Envolvidos em Neoplasmas Humanos

Localização Subcelular	Gene	Função	Tumores Associados a Mutações Somáticas	Tumores Associados a Mutações Hereditárias
Superfície celular	Receptor do TGF- β	Inibição do crescimento	Carcinomas do cólon	Desconhecidos
	E-caderina	Adesão celular	Carcinomas do estômago	Câncer gástrico familiar
Aspecto interno da membrana citoplasmática	<i>NF1</i>	Inibição do sinal de transdução RAS e do inibidor do ciclo celular p21	Neuroblastomas	Neurofibromatose tipo 1 e sarcomas
Citoesqueleto	<i>NF2</i>	Estabilidade citoesquelética	Schwanomas e meningiomas	Neurofibromatose tipo 2, schwanomas do acústico e meningiomas
			Carcinomas do	Polipose

Citosol 1	APC/ β -catenina	Inibição da transdução de sinal	estômago, do cólon, do pâncreas; melanoma	adenomatosa familiar do cólon/câncer do cólon
	<i>PTEN</i>	Transdução de sinal por PI3-cinase	Câncer de endométrio e da próstata	Síndrome de Cowden
	<i>SMAD2</i> e <i>SMAD4</i>	Transdução de sinal por TGF- β	Tumores do cólon e do pâncreas	Desconhecidos
Nucleo	<i>RBI</i>	Regulação do ciclo celular	Retinoblastoma; osteossarcoma, carcinomas de mama, do cólon e do pulmão	Retinoblastomas, osteossarcoma
	<i>p53</i>	Interrupção do ciclo celular e apoptose em resposta ao dano celular	A maioria dos cânceres humanos	Síndrome de Li-Fraumeni; carcinomas e sarcomas múltiplos
	<i>WT1</i>	Transcrição nuclear	Tumor de Wilms	Tumor de Wilms
	<i>p76/INK4a</i>	Regulação do ciclo celular pela inibição de ciclinas dependentes de cinase	Câncer do pâncreas, de mama e do esôfago	Melanoma maligno
	<i>BRCA1</i> e <i>BRCA2</i>	Reparo do DNA	Desconhecidos	Carcinomas da mama feminina e do ovário; carcinomas da mama masculina
PI3-cinase, fosfatidilinositol cinase-3.				

Nessa seção, serão descritos os genes supressores de tumor, seus produtos e os possíveis mecanismos através dos quais a perda de suas funções contribui para o crescimento celular desregulado. Os produtos proteicos dos genes supressores de tumor podem funcionar como fatores de transcrição, inibidores do ciclo celular, moléculas transdutoras de sinal e receptores de superfície celular e como reguladores da resposta celular ao dano ao DNA. Na seção seguinte, serão discutidas as funções dos genes supressores de tumor mais importantes e como seus

defeitos contribuem para a carcinogênese.

Começaremos nossa discussão com o *RB*, o primeiro e protótipo gene supressor de tumor a ser descoberto. Como muitas descobertas na medicina, o *RB* foi descoberto por meio do estudo de uma rara doença, no caso, o retinoblastoma. Aproximadamente 60% dos retinoblastomas são esporádicos e o restante é familiar, com a predisposição ao desenvolvimento do tumor sendo transmitida como um traço autossômico dominante. Os pacientes com retinoblastomas familiares apresentam também um risco grandemente aumentado de desenvolver osteossarcoma e outros sarcomas de partes moles. Para explicar a ocorrência hereditária e esporádica de um tumor aparentemente idêntico, Knudson propôs sua (agora aceita) *hipótese dos "dois eventos" na oncogênese*.^{19,60} Em termos moleculares, a hipótese de Knudson pode ser explicada como a seguir (Fig. 7-30):

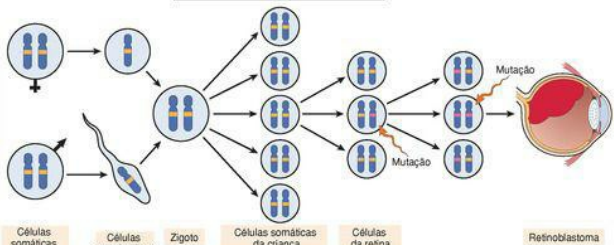
Duas mutações (eventos), envolvendo ambos os alelos do *RB* no locus cromossômico 13q14, são requeridas para produzir o retinoblastoma. Em alguns casos, o dano genético é suficientemente grande de forma a se tornar visível na forma de uma deleção do 13q14.

Nos casos familiares, a criança herda uma cópia deficiente do gene *RB* na linhagem germinativa (um evento); a outra cópia é normal (Fig. 7-30). O retinoblastoma se desenvolve quando o alelo *RB* normal é mutado nos retinoblastos como consequência de uma mutação somática espontânea (segundo evento). Como somente uma única mutação somática é requerida para a perda de função do *RB* nas famílias com retinoblastoma, o retinoblastoma familiar é herdado como um traço autossômico dominante.

Nos casos esporádicos, ambos os alelos normais do *RB* devem sofrer mutação somática no mesmo retinoblasto (dois eventos). O resultado final é o mesmo: uma célula da retina que sofreu perda completa de função do *RB* se torna cancerosa.

PATOGENIA DO RETINOBLASTOMA

FORMA ESPORÁDICA



FORMA FAMILIAR

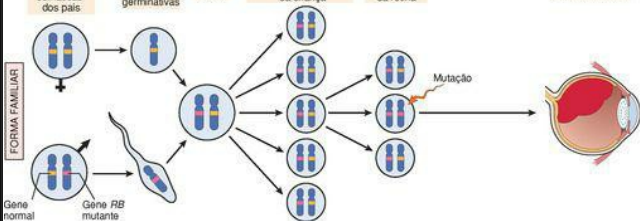


FIGURA 7-30

Patogenia do retinoblastoma. Duas mutações no *locus RB* no cromossomo 13q14 levam à proliferação neoplásica das células da retina. Na forma esporádica, ambas as mutações no *locus RB* são adquiridas pelas células da retina após o nascimento. Na forma familiar, todas as células somáticas herdam um gene *RB* mutante de um dos pais que seja o portador. A segunda mutação afeta o *locus RB* em uma das células da retina após o nascimento.

Nesse ponto, devemos esclarecer algumas terminologias. Uma criança portadora de um alelo *RB* mutante hereditário em todas as células somáticas é perfeitamente normal (exceto para o risco aumentado de desenvolver câncer). Como essa criança é heterozigota no *locus RB*, isso significa que a heterozigotidade para o gene *RB* não afeta o comportamento celular. O câncer se desenvolve quando a célula se torna homozigota para o alelo mutante ou, colocado de outra forma, quando a célula perde a heterozigotidade para o gene *RB* normal (uma condição conhecida como

LOH, acrônimo em inglês, loss of heterozygosity para perda de heterozigosidade). O gene *RB* representa um paradigma para diversos outros genes que agem de forma similar. Por exemplo, um ou mais genes no braço curto do cromossomo 11 possuem um papel na formação do tumor de Wilms, do hepatoblastoma e do rabdomiossarcoma. O gene de von Hippel-Landau (*VHL*) é um gene supressor de tumor que provoca a forma familiar do carcinoma renal de células claras e também está envolvido nas formas esporádicas do mesmo tumor. ⁶¹A *LOH consistente e não aleatória gerou pistas importantes sobre a localização de diversos genes supressores de tumor*.

RB. A proteína RB, o produto do gene *RB*, é uma fosfoproteína nuclear expressa de forma ubíqua que possui um papel-chave na regulação do ciclo celular. A RB existe sob seu estado ativo hipofosforilado nas células quiescentes, e no estado inativo hiperfosforilado na transição entre as fases G₁/S do ciclo celular ([Fig. 7-31](#)). A importância da RB reside no seu papel reforçador da G₁, ou o intervalo entre a mitose (M) e a replicação do DNA (S). Nos embriões, as divisões celulares procedem em um passo impressionante, com a replicação do DNA começando imediatamente após o término da mitose. Contudo, à medida que o desenvolvimento procede, dois intervalos são incorporados ao ciclo celular: Intervalo 1 (G₁), entre a mitose (M) e a replicação do DNA (S), e o intervalo 2 (G₂), entre a replicação do DNA (S) e a mitose (M) ([Fig. 7-29](#)). Apesar de cada fase do circuito do ciclo celular ser monitorada cuidadosamente, acredita-se que a transição entre G₁ e S seja um ponto de checagem extremamente importante no relógio do ciclo celular. Uma vez que as células atravessam o ponto de checagem em G₁, elas podem pausar o ciclo celular por um certo tempo, mas são obrigadas a completar a mitose. Contudo, na G₁, as células podem deixar o ciclo celular, ou temporariamente, na chamada quiescência, ou de forma permanente, na denominada senescência. Portanto, na G₁, diversos sinais são integrados para determinar se a célula deve entrar no ciclo celular, sair do ciclo celular e se diferenciar, ou morrer. A RB é um ponto crítico nesse processo de decisão. Para entender porque a RB é um componente tão crucial, devemos revisar os mecanismos que policiam a fase G₁. ⁶²

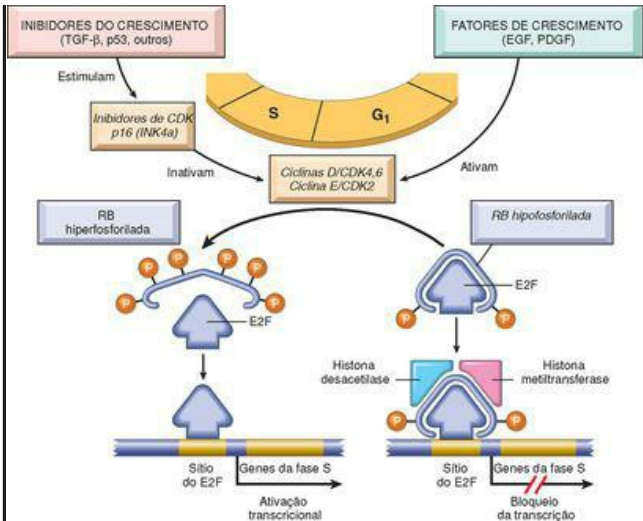


FIGURA 7-31

O papel da RB na regulação do ponto de checagem G₁-S do ciclo celular. A RB hipofosforilada no complexo de ligação com os fatores de transcrição E2F se liga ao DNA, recruta os fatores remodeladores de cromatina (histona desacetilases e histona metiltransferases) e inibe a transcrição de genes cujos produtos são requeridos para a fase S do ciclo celular. Quando a RB está fosforilada pelos complexos ciclina D-CDK4, ciclina D-CDK6 e ciclina E-CDK2, ela libera o E2F, que então ativa a transcrição dos genes da fase S. A fosforilação da RB é inibida pelas CDK1, pois elas inativam os complexos ciclina-CDK. Virtualmente, todas as células cancerosas exibem a desregulação do ponto de checagem G₁-S, como consequência da mutação de um dos quatro genes que regulam a fosforilação do RB; esses genes são o *RBI*, *CDK4*, os genes que codificam as proteínas ciclina D e o *CDKN2A* (p16). EGF, fator de crescimento epidérmico; PDGF, fator de crescimento derivado de plaquetas; TGF-β, fator de crescimento transformador-beta.

A iniciação da replicação do DNA requer a atividade dos complexos ciclina E-CDK2, sendo que a expressão da ciclina E depende da família E2F de fatores de transcrição. Precocemente na fase G₁, a RB está em sua forma hipofosforilada ativa e se liga à família E2F de fatores de transcrição, inibindo-a, evitando a transcrição da ciclina E. A RB hipofosforilada bloqueia a transcrição mediada por E2F de, pelo menos, dois modos ([Fig. 7-31](#)). Primeiro, ela sequestra o E2F, evitando sua interação com outros ativadores transcritoriais. Segundo, a RB recruta proteínas remodeladoras de cromatina, tais como as histonas desacetilases e as histonas metiltransferases, que se ligam aos promotores dos genes responsivos a E2F, tais como a ciclina E. Essas enzimas modificam a cromatina de forma a tornar os promotores insensíveis aos fatores de transcrição. Os sinais mitogênicos levam a expressão de ciclina D e ativação dos complexos ciclina D-CDK4/6. Esses complexos fosforilam a RB, inativando a proteína e liberando o E2F para induzir os genes-alvo, tais como a ciclina E. A expressão da ciclina E então estimula a replicação do DNA e a progressão através do ciclo celular. Quando as células entram na fase S, elas estão comprometidas a se dividir sem a estimulação adicional por fatores de crescimento. Durante a fase M seguinte, os grupos fosfatos são removidos da RB por fosfatases celulares, regenerando a forma hipofosforilada da RB. Os E2Fs não são os únicos efetores da interrupção em G₁ mediada por Rb. O Rb também controla a estabilidade do inibidor do ciclo celular p27.

[63.64](#)

Se a RB estiver ausente (como consequência de mutações no gene) ou sua habilidade em regular os fatores de transcrição da E2F estiver prejudicada, os freios moleculares no ciclo celular são liberados e a célula segue através do ciclo celular. As mutações nos genes *RB* encontradas nos tumores são localizadas em uma região da proteína RB, denominada “bolso RB”, que está envolvida na ligação ao E2F. Contudo, também foi mostrado que a versátil proteína RB se liga a uma variedade de outros fatores de transcrição que regulam a diferenciação celular. [65](#) Por exemplo, a RB estimula fatores de transcrição específicos para miócitos, adipócitos, melanócitos e macrófagos. Assim, a via da RB emparelha o controle da progressão do ciclo celular em G₁ com a diferenciação, o que pode explicar como a diferenciação está associada à saída do ciclo celular. Além dessas atividades duais, a RB também pode induzir à senescência, discutida adiante.

Foi mencionado previamente que perdas na linhagem germinativa ou mutações no gene *RB* predisõem a ocorrência de retinoblastomas e, em menor grau, de osteossarcomas. Além disso, mutações no RB somaticamente adquiridas foram descritas nos glioblastomas, nos carcinomas de pequenas células do pulmão, nos cânceres de mama e nos carcinomas de bexiga. Dada a presença de RB em todas as células e à sua importância no controle do ciclo celular, duas questões surgem: (1) Por que os pacientes com mutações na linhagem germinativa no *locus RB* desenvolvem preferencialmente retinoblastomas? (2) Por que as mutações inativadoras do *RB* não são muito mais comuns nos cânceres humanos? A razão para a ocorrência dos tumores restritos à retina em pessoas que herdaram um alelo defeituoso do *RB* não é completamente compreendida, mas algumas explicações possíveis emergiram do estudo em camundongos com interrupção-alvo no *locus rb*. Por exemplo, os membros da família RB podem completar parcialmente sua função em tipos celulares que não os retinoblastos. De fato, o RB é um membro

de uma pequena família de proteínas, denominada proteínas-bolso, que também incluem a p107 e a p130. [66](#) Todas as três proteínas se ligam a fatores de transcrição E2F. A complexidade cresce; há sete proteínas E2F (denominadas E2F1 a E2F7), que agem ou como ativadores ou como repressores transcricionais. Acredita-se que todas as proteínas-bolso regulam a progressão através do ciclo celular, assim como a diferenciação, de maneira similar à descrita acima para a RB. Contudo, cada membro dessa família de proteínas se liga a um conjunto diferente de proteínas E2F e também é expresso em diferentes períodos no ciclo celular. Assim, apesar de haver alguma redundância na rede, suas funções não são completamente sobrepostas. A complexidade da rede de proteína-bolso E2F está, apenas agora, sendo desvendada. Por exemplo, em um modelo em camundongos de retinoblastoma, foi mostrado que a mutação de membros diferentes da rede, com diversas combinações, gera retinoblastomas não somente de retinoblastos, mas também de células diferenciadas da retina, tais como os interneurônios horizontais. [67](#)

No que diz respeito à segunda questão (*i.e.*, por que a perda do *RB* não é mais comum nos tumores humanos), a resposta é muito mais simples: as mutações em outros genes que controlam a fosforilação da RB podem mimetizar o efeito da perda de *RB*, e tais genes estão mutados em muitos cânceres que podem ter genes *RB* normais. Assim, por exemplo, uma ativação mutacional da ciclina D ou da CDK4 iria favorecer a proliferação celular pela facilitação da fosforilação da RB. Como discutido previamente, a ciclina D está superexpressa em muitos tumores devido à amplificação ou à translocação gênica. A inativação mutacional das CDKI também levaria ao ciclo celular pela ativação desregulada das ciclinas e CDK. Portanto, *o paradigma emergente é que a perda de um controle do ciclo celular normal é central para a transformação maligna e que pelo menos um dos quatro reguladores-chave do ciclo celular (p16/INK4a, ciclina D, CDK4, RB) deve estar desregulado na vasta maioria dos cânceres humanos.* [68](#) Nas células que possuem mutações em um desses outros genes, a função da RB é interrompida, mesmo que o próprio gene *RB* não esteja mutado. [34](#)

As proteínas transformantes de diversos vírus de DNA oncogênicos animais e humanos parecem agir, em parte, através da neutralização das atividades inibitórias do crescimento da RB. Nesses casos, a proteína RB é funcionalmente desativada pela ligação a uma proteína viral e não age mais como inibidora do ciclo celular. Os antígenos do vírus simio 40 e antígenos T grandes do poliomavírus, a proteína E1A do adenovírus e a proteína E7 do HPV – todos se ligam à forma hipofosforilada da RB. A ligação ocorre no mesmo bolso da RB que normalmente sequestra os fatores de transcrição E2F; no caso do HPV, a ligação é particularmente forte para os tipos virais, tais como o HPV tipo 16, que conferem um alto risco para o desenvolvimento de carcinomas cervicais. Assim, a proteína RB, que não é capaz de se ligar aos fatores de transcrição E2F, fica funcionalmente inativada, e os fatores de transcrição ficam livres para provocar a progressão do ciclo celular.

Diversas outras vias de regulação do crescimento celular, algumas a serem discutidas em maiores detalhes posteriormente, também convergem para RB ([Fig. 7-31](#)):

p53: Guardiã do Genoma. O gene *p53* está localizado no cromossomo 17p13.1, sendo o alvo mais comum de alterações genéticas nos tumores humanos. [69](#) (O nome oficial do gene é *TP53* e da

proteína, p53; em nome da simplicidade, ambos serão referidos como “p53”). *Um pouco mais de 50% dos tumores humanos contêm mutações nesse gene.* A perda homocigota do p53 ocorre em virtualmente todos os tipos de câncer, incluindo os carcinomas de pulmão, do cólon e da mama – as três causas principais de óbito por câncer. Na maioria dos casos, as mutações inativadoras afetam ambos os alelos p53 e são adquiridas nas células somáticas (não são herdadas na linhagem germinativa). Menos comumente, alguns indivíduos herdam um alelo p53 mutante. Como ocorre com o gene RB, a herança de um alelo mutante predispõe os indivíduos ao desenvolvimento de tumores malignos porque somente um “evento” adicional é necessário para inativar o segundo alelo normal. Tais indivíduos, ditos portadores da *síndrome de Li-Fraumeni*, possuem uma probabilidade 25 vezes maior de desenvolver um tumor maligno aos 50 anos de idade, quando comparados à população geral. [70](#) Em contraste com os indivíduos que herdam um alelo RB mutante, o espectro de tumores que se desenvolvem em pessoas com a síndrome de Li-Fraumeni é bastante variado; os tipos mais comuns de tumores são os sarcomas, os carcinomas de mama, a leucemia, os tumores de cérebro e os carcinomas do córtex da glândula suprarrenal. Quando comparados aos tumores esporádicos, aqueles que afligem os pacientes com a síndrome de Li-Fraumeni ocorrem em idade mais precoce e um dado indivíduo pode desenvolver múltiplos tumores primários. [71](#)

O fato de que as mutações em p53 são comuns em uma variedade de tumores humanos sugere que a proteína p53 funciona como um guardião crítico contra a formação de câncer. De fato, fica evidente que a p53 age como um “*policial molecular*” que evita a propagação de células geneticamente danificadas. A p53 é um fator de transcrição que está no centro de uma grande rede de sinais que percebem o estresse celular, tal como o dano ao DNA, o encurtamento dos telômeros e a hipóxia. Muitas atividades da proteína p53 estão relacionadas à sua função como um fator de transcrição. Foi demonstrado que diversas centenas de genes são regulados pela p53 em numerosos contextos diferentes, todavia, ainda não está claro quais genes são a chave para a resposta da p53. Aproximadamente 80% das mutações pontuais da p53 presentes nos cânceres humanos estão localizadas no domínio de ligação ao DNA da proteína. Contudo, os efeitos de diferentes mutações pontuais variam consideravelmente; em alguns casos, há completa anulação das capacidades transcricionais, enquanto outros mutantes retêm a habilidade de se ligar e ativar um subconjunto de genes. Além das mutações somáticas e hereditárias, as funções da p53 podem ser inativadas por outros mecanismos. Como ocorre com a RB, as proteínas transformantes de diversos vírus de DNA, incluindo a proteína E6 do HPV, podem se ligar ao p53 e promover a sua degradação. Também de forma análoga ao RB, acredita-se que na maioria dos tumores sem uma mutação no p53, a função da via da p53 é bloqueada por uma mutação em outro gene que regula a função da p53. Por exemplo, o MDM2 e o MDMX estimulam a degradação da p53; essas proteínas estão frequentemente superexpressas nos tumores malignos, nos quais o gene que codifica a p53 não está mutado. De fato, a MDM2 está amplificada em 33% dos sarcomas humanos, causando assim a perda funcional da p53 nesse tumores. [72.73](#)

A p53 frustra a transformação neoplásica por meio de três mecanismos integrados: ativação da interrupção temporária do ciclo celular (quiescência), indução da interrupção permanente do ciclo celular (senescência), ou ativação da morte celular programada (apoptose).

Em células saudáveis não estressadas, a p53 possui uma meia-vida curta (20 minutos), devido à

sua associação à MDM2, uma proteína que a alveja para que seja destruída. Quando a célula está estressada, por exemplo, por um ataque ao seu DNA, a p53 sofre modificações pós-transcricionais que a liberam da MDM2 e aumentam a sua meia-vida. Liberada da MDM2, a p53 também se torna ativa sob a forma de um fator de transcrição. Centenas de genes cuja transcrição é iniciada pela p53 foram descritos. [74,75](#) Eles podem ser agrupados em duas amplas categorias: aqueles que provocam a interrupção do ciclo celular e os que causam a apoptose. Se o dano ao DNA pode ser reparado durante a interrupção do ciclo celular, a célula retorna ao seu estado normal; se o reparo falha, a p53 induz à apoptose ou à senescência. Recentemente, contudo, o gráfico se tornou mais espesso. Sabe-se que a repressão de um subconjunto de genes pró-proliferação e antiapoptóticos é a chave para a resposta da p53, mas não estava claro como a p53 atinja a repressão, já que na maioria dos ensaios ela parecia ser um ativador de transcrição. Nesse ponto, entram os recém-famosos miRNA, os “pequenos garotos com grandes tacos”. Foi mostrado que a p53 ativa a transcrição da família de miRNA, a mir34 (mir34a-mir34c). [76](#) Os miRNA, como discutido no [Capítulo 5](#), se ligam a sequências cognatas na região 3' não traduzida dos mRNA, impedindo a tradução ([Fig. 7-32B](#)). Interessantemente, o bloqueio da mir34 prejudica gravemente a resposta da p53 nas células, enquanto a expressão ectópica da mir34 sem a ativação de p53 é suficiente para induzir a interrupção do crescimento e a apoptose. Assim, os microRNA mir34 são capazes de recapitular muitas das funções da p53 e são necessários para essas funções, demonstrando a importância da mir34 para a resposta da p53. Os alvos da mir34 incluem genes pró-proliferativos, como as ciclinas, e os genes antiapoptóticos, como o *BCL-2*. A regulação da p53 sobre a mir34 explica, pelo menos em parte, como a p53 é capaz de reprimir a expressão gênica, e parece que a regulação desses miRNA é crucial para a resposta da p53.

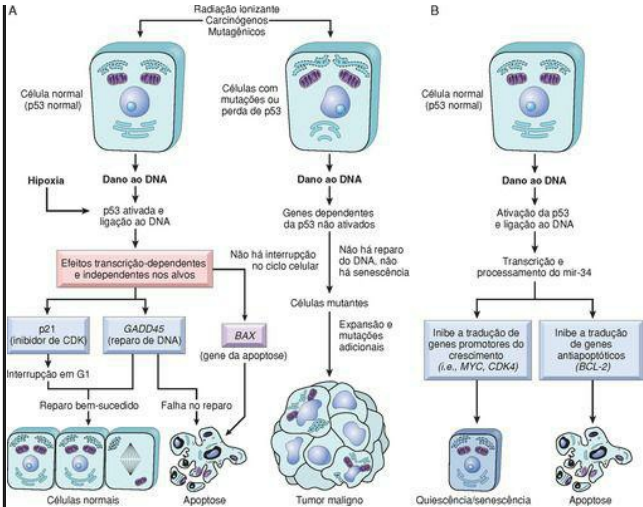


FIGURA 7-32

A, O papel do *p53* na manutenção da integridade de genoma. A ativação do *p53* normal pelos agentes que provocam dano ao DNA ou pela hipoxia leva à interrupção do ciclo celular em G₁ e à indução do reparo do DNA, pela regulação aumentada da transcrição do inibidor da cinase dependente de ciclina *CDKN1A* (*p21*) e dos genes *GADD45*. O reparo bem-sucedido do DNA permite que as células procedam com o ciclo celular; se o reparo do DNA falha, o *p53* ativa a apoptose ou a senescência. Nas células com perda ou mutação do *p53*, o dano ao DNA não induz a interrupção do ciclo celular ou o reparo do DNA e as células geneticamente danificadas proliferam, dando origem, eventualmente, aos neoplasmas malignos. **B**, A *p53* medeia a repressão gênica pela ativação da transcrição de miRNA. A *p53* ativa a transcrição da família do mir34 de miRNA. Os mir34 reprimem a tradução de ambas as classes de genes proliferativos, como as ciclinas e os genes antiapoptóticos, como o *BCL-2*. A repressão desses genes pode promover tanto a quiescência quanto a senescência, ou ainda a apoptose.

A maneira com que a p53 percebe o dano ao DNA e determina a adequação do reparo ao DNA está começando a ser mais bem compreendida. Os iniciadores-chave para a via do dano ao DNA são duas proteínas cinases relacionadas: a *ataxia-telangiectasia mutada (ATM)* e a *ataxia-telangiectasia e relacionada ao Rad3 (ATR)*.^{77,78} Como o nome sugere, o gene *ATM* foi originalmente identificado como uma mutação na linhagem germinativa de indivíduos com ataxia telangiectasia. Pessoas com essa doença, caracterizada por uma incapacidade em reparar certos tipos de dano ao DNA, sofrem de um aumento na incidência de câncer. Os tipos de danos percebidos pela ATM e pela ATR são diferentes, mas as vias subsequentes que eles ativam são similares. Uma vez ativadas, tanto a ATM quanto a ATR fosforilam uma variedade de alvos, incluindo a p53 e proteínas de reparo ao DNA. A fosforilação desses dois alvos leva a uma pausa no ciclo celular e à estimulação de vias de reparo do DNA, respectivamente.

A interrupção no ciclo celular mediada por p53 pode ser considerada a resposta primordial ao dano ao DNA (Fig. 7-32). Ela ocorre tardiamente na fase G₁ e é provocada principalmente pela transcrição dependente de p53 do inibidor de CDK *CDKN1A (p21)*. Como discutido, o p21 inibe os complexos cilina-CDK e a fosforilação da RB, portanto evitando que as células entrem na fase G₁. Essa pausa no ciclo celular é bem-vinda, porque ela proporciona às células “tempo de respirar” para reparar o dano infringido ao DNA. A p53 também auxilia no processo através da indução de certas proteínas, como a GADD45 (interrupção no crescimento e dano ao DNA), que auxilia no reparo ao DNA.⁷⁵ A p53 pode estimular as vias de reparo do DNA por mecanismos independentes de transcrição também. Se o dano ao DNA, for reparado de forma bem-sucedida, a p53 suprarregula a transcrição de MDM2, levando à sua própria destruição e, assim, liberando o bloqueio do ciclo celular. Se o dano não puder ser reparado, a célula pode entrar em senescência induzida por p53 ou sofrer apoptose coordenada por p53.

A senescência induzida por p53 significa uma interrupção permanente no ciclo celular, caracterizada por alterações específicas na morfologia e na expressão gênica que a diferenciam da quiescência, ou da interrupção reversível do ciclo celular. A senescência requer a ativação da p53 e/ou da RB e a expressão de seus mediadores, tais como os inibidores de CDK, e geralmente é irreversível, apesar de poder requerer a expressão continuada da p53. Os mecanismos de senescência não são claros, mas envolvem alterações epigenéticas que resultam na formação de heterocromatina em diferentes *loci* por todo o genoma.⁸⁰ Esses focos de heterocromatina associados à senescência incluem genes pró-proliferação regulados pela E2F; isso altera drástica e permanentemente a expressão desses alvos do E2F. Como todas as respostas da p53, a senescência pode ser estimulada em resposta a uma variedade de estresses, tais como a sinalização oncogênica sem oposição, a hipoxia e o encurtamento dos telômeros.

A apoptose induzida por p53 das células com dano irreversível do DNA é o último mecanismo protetor contra a transformação neoplásica. A p53 dirige a transcrição de diversos genes pró-apoptóticos, como *BAX* e *PUMA* (nome aprovado: *BBC3*; será descrito adiante). Não está totalmente claro como exatamente uma célula decide se vai reparar seu DNA ou entrar em apoptose. Parece que a afinidade da p53 pelos promotores e realçadores dos genes de reparo do DNA é mais forte do que a afinidade por genes pró-apoptóticos.⁸⁰ Portanto, a via de reparo do DNA é estimulada primeiro, enquanto a p53 continua a se acumular. Eventualmente, se o dano

ao DNA não for reparado, quantidades suficientes de p53 se acumulam para estimular a transcrição de genes pró-apoptóticos e a célula morre. Ao mesmo tempo em que esse esquema é, de maneira geral, correto, parece também haver respostas importantes que são específicas ao tipo celular, com alguns tipos celulares sucumbindo à apoptose mais precocemente, enquanto outros optam pela senescência. [80](#) Tais respostas diferenciadas podem estar relacionadas à função de outros membros da família p53 expressos em diferentes tipos celulares (ver adiante).

Para resumir, o p53 conecta o dano celular ao reparo ao DNA, à interrupção do ciclo celular e à apoptose. Em resposta ao dano ao DNA, o p53 é fosforilado por genes que percebem o dano e estão envolvidos no reparo do DNA. A p53 auxilia no reparo do DNA por meio da interrupção em G₁ e indução de genes de reparo do DNA. Uma célula com DNA danificado que não pode ser reparada é colocada pela p53 para sofrer apoptose (Fig. 7-32). Em vista de tais atividades, a p53 tem sido chamada corretamente de "guardiã do genoma". Com a perda de função da p53, o dano ao DNA segue sem ser reparado, as mutações se acumulam em células em divisão e a célula caminha por uma rua de mão única que leva à transformação maligna.

A habilidade da p53 em controlar a apoptose em resposta ao dano ao DNA possui importantes implicações terapêuticas práticas. A irradiação e a quimioterapia, as duas modalidades mais comuns de tratamento do câncer, têm seus efeitos mediados através da indução de dano ao DNA e subsequente apoptose. Os tumores que retêm a p53 normal são mais propensos a responder a essas terapias do que os tumores que são portadores de alelos mutados do gene. Isso ocorre nos casos de teratocarcinomas testiculares e nas leucemias linfoblásticas agudas da infância. Em contraste, os tumores como os cânceres de pulmão e colorretais, que frequentemente portam mutações no p53, são relativamente resistentes à quimioterapia e à radiação. Estão sendo investigadas diversas modalidades terapêuticas com o objetivo de aumentar a atividade normal da p53 nas células tumorais que retêm esse tipo de atividade, ou com objetivo de destruir seletivamente as células com função defeituosa da p53.

A descoberta da p63 e da p73, membros da família da p53, revelou que a p53 tem colaboradores. De fato, a p53, a p63 e a p73 são participantes de uma rede complexa com significativa conversa cruzada que está apenas começando a ser desvendada. [81,82](#) A p53 está vastamente expressada, enquanto a p63 e a p73 mostram especificidade tecidual maior. Por exemplo, a p63 é essencial para a diferenciação do epitélio escamoso estratificado, enquanto a p73 possui efeitos pró-apoptóticos fortes após o dano ao DNA induzido por agentes quimioterápicos. Além disso, tanto a p63 quanto a p73, e provavelmente a p53 também, são expressadas sob diferentes isoformas, algumas das quais agem como ativadores transcricionais e outras que funcionam como dominantes negativas. Um exemplo ilustrativo das ações em concerto desses três mosqueteiros é observado no denominado subconjunto basal do câncer de mama, que possui um prognóstico reservado. Foi demonstrado que tais tumores possuem uma mutação no p53 e expressam, adicionalmente, uma versão dominante negativa da p63 que antagoniza a atividade apoptótica da p73. Essa perturbação da rede p53-p63-p73 contribui para a quimiorresistência e para o prognóstico desfavorável desses tumores. [83](#)

Via da APC/β-catenina. O gene da polipose adenomatosa colônica (APC) representa uma classe de supressores de tumor cuja função principal é diminuir a regulação dos sinais promotores de crescimento. Mutações nas linhagens germinativas no *locus* do APC (5q21) estão associadas à

polipose adenomatosa familiar, em que todos os indivíduos nascidos com um alelo mutante desenvolvem milhares de pólipos adenomatosos no cólon durante a sua adolescência ou durante a idade adulta jovem (polipose adenomatosa familiar; [Cap. 17](#)). Quase invariavelmente, um ou mais desses pólipos sofre transformação maligna, dando origem ao câncer de cólon. Como ocorre com outros genes supressores de tumor, ambas as cópias do gene *APC* devem ser perdidas para que surja um tumor. Essa conclusão é apoiada pelo desenvolvimento de adenomas colônicos em camundongos com interrupção dirigida aos genes *apc* da mucosa colônica. [84](#) Como discutido posteriormente, diversas mutações adicionais devem ocorrer para que o câncer se desenvolva nos adenomas. Além desses tumores, que apresentam forte predisposição hereditária, 70% a 80% dos carcinomas colorretais não familiares e adenomas esporádicos também mostram perda homozigota do gene *APC*, indicando seguramente o envolvimento da perda do *APC* na patogênese dos tumores colônicos. [85](#)

AAPC é um componente da via de sinalização WNT, que possui papel principal no controle do destino celular, na adesão e na polaridade celular durante o desenvolvimento embrionário ([Fig. 7-33](#)). A sinalização WNT também é requerida para a autorrenovação das células-tronco hematopoéticas. A WNT sinaliza através de uma família de receptores de superfície celular denominados *frizzled* (FRZ) e estimula diversas vias, a via central envolvendo a β -catenina e a APC.

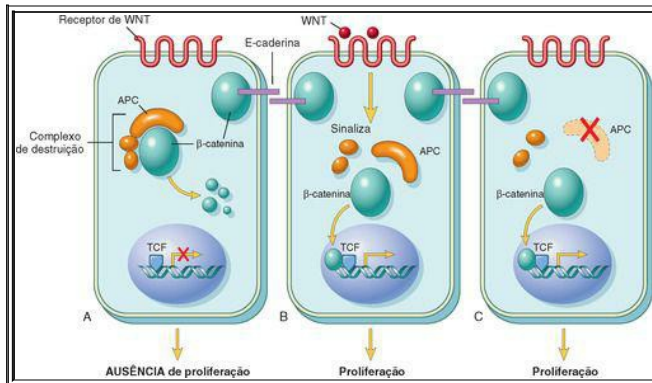


FIGURA 7-33

A, O papel da APC na regulação da estabilidade e função da β -catenina. APC e a β -catenina são componentes da via WNT de sinalização. Nas células em repouso (não expostas ao WNT), a β -catenina forma um complexo macromolecular contendo a proteína APC. Esse complexo leva à destruição da β -catenina, e os níveis intracelulares de β -catenina ficam baixos. B, Quando as células são estimuladas pelas moléculas da WNT, o complexo de destruição é desativado, a degradação da β -catenina não ocorre e os níveis citoplasmáticos aumentam. A β -catenina transloca-se para o núcleo, onde se liga ao TCF, um fator de transcrição que ativa os genes envolvidos na progressão do ciclo celular. C, Quando o APC está mutado ou ausente, a destruição da β -catenina não pode ocorrer. A β -catenina transloca-se para o núcleo e coativa os genes que promovem a entrada no ciclo celular e, assim, as células se comportam como se estivessem sob constante estimulação pela via WNT.

Uma importante função da proteína APC é diminuir a regulação da β -catenina. Na ausência da sinalização WNT, a APC provoca a degradação da β -catenina, evitando seu acúmulo no citoplasma. ⁸⁵ Ela o faz através da formação de um complexo macromolecular com a β -catenina, com a axina e com GSK3 β , o que leva à fosforilação e, eventualmente, à ubiquitinação da β -catenina e à posterior destruição por proteassoma. A sinalização através da WNT bloqueia o complexo de destruição APC-AXINA-GSK3 β , permitindo que a β -catenina se transloque do citoplasma para o núcleo. No núcleo celular, a β -catenina forma um complexo com o TCF, um fator de transcrição que aumenta a proliferação celular através do aumento da transcrição de *c-MYC*, de *ciclina D1* e de outros genes. Uma vez que a inativação do gene APC obstrui o complexo de destruição, a β -catenina sobrevive e se transloca para o núcleo, onde pode ativar a transcrição em cooperação com o TCF. ⁸⁵ Assim, as células com perda de APC se comportam como se estivessem sob contínua sinalização do WNT. A importância da via de sinalização APC/ β -catenina na tumorigênese é atestada pelo fato de que os tumores de cólon que possuem genes APC normais abrigam mutações na β -catenina que evitam sua destruição pelo APC, permitindo que a proteína mutante se acumule no núcleo. A desregulação da via APC/ β -catenina não está restrita aos cânceres de cólon; as mutações no gene da β -catenina estão presentes em mais de 50% dos hepatoblastomas e em aproximadamente 20% dos carcinomas hepatocelulares. ⁸⁶ Como mencionado no [Capítulo 3](#), a β -catenina se liga ao domínio citoplasmático da E-caderina, uma proteína de superfície celular que mantém a adesão intercelular. A perda de contato célula a célula, como nas feridas ou nas injúrias ao epitélio, interrompe a interação entre a E-caderina e a β -catenina, permitindo que a β -catenina viaje para o núcleo e estimule a proliferação; essa é uma resposta apropriada para a injúria, que pode ajudar no reparo da ferida. O restabelecimento desses contatos da E-caderina à medida que a ferida cicatriza, faz com que a β -catenina seja novamente sequestrada na membrana e diminui o sinal de proliferação; diz-se que essas células estão sob “inibição de contato”. A perda da inibição de contato por mutações no eixo E-caderina/ β -catenina, ou por outros métodos, é uma característica-chave dos carcinomas. Além disso, a perda das caderinas pode favorecer o fenótipo maligno por permitir a fácil desagregação das células, que podem então provocar invasão local ou metástase. A expressão reduzida da E-caderina na superfície celular foi notada em muitos tipos de câncer, incluindo aqueles provenientes do esôfago, do cólon, da mama, do ovário e da próstata. ⁸⁷ As mutações

nas linhagens germinativas do gene da E-caderina podem predispor ao carcinoma gástrico familiar, sendo que a mutação do gene e a diminuição da expressão da E-caderina estão presentes em uma proporção variável de cânceres gástricos do tipo difuso. As bases moleculares da expressão reduzida da E-caderina são variadas. Em uma pequena proporção dos casos, há mutação no gene da E-caderina (localizado no 16q); em outros cânceres, a expressão da E-caderina é reduzida como efeito secundário de mutações nos genes da β -catenina. Além disso, a E-caderina pode ter a sua regulação diminuída por repressores da transcrição, como SNAIL, que foram envolvidos na transição epitelial-mesenquimal e na metástase⁸⁸ (discutidos a seguir).

Outros Genes que Atuam como Supressores de Tumor. Não há muitas dúvidas de que mais genes supressores de tumor permanecem por serem descobertos. Frequentemente suspeita-se de sua localização através da detecção de sítios consistentes de *deleções cromossômicas*, ou pela análise da *LOH*. Alguns dos genes supressores de tumor que estão associados a síndromes clínicas bem definidas estão brevemente descritos a seguir ([Tabela 7-8](#)):

INK4a/ARF. Também denominado de *locus* gênico *CDKN2A*, o *locus INK4a/ARF* codifica dois produtos proteicos; a p16/INK4a CDKI, que bloqueia a fosforilação da RB mediada por ciclina D/CDK2, mantendo o ponto de checagem da RB no seu lugar. O segundo produto gênico, p14/ARF, atua a via da p53 pela inibição de MDM2, evitando a destruição da p53. Ambos os produtos proteicos atuam como supressores de tumor, e assim a mutação ou silenciamento desse *locus* tem impacto tanto na via da RB quanto na via da p53. A p16, em particular, é crucial para a indução da senescência. As mutações nesse *locus* foram detectadas em tumores de bexiga, de cabeça e pescoço, na leucemia linfoblástica aguda e em colangiocarcinomas. Em alguns tumores, tais como o câncer de colo do útero, a p16/INK4a é frequentemente silenciada através da hipermetilação do gene, sem a presença de uma mutação (veja discussão sobre alterações epigenéticas). As outras CDKI também atuam como supressores de tumores e estão frequentemente mutadas ou silenciadas de outras formas em muitas malignidades humanas, inclusive em 20% dos melanomas familiares, em 50% dos adenocarcinomas pancreáticos esporádicos, e nos carcinomas de células escamosas do esôfago.

A Via do TGF- β . Na maioria dos epitélios normais, das células endoteliais e hematopoéticas, o TGF- β é um potente inibidor da proliferação. Ele regula os processos celulares através da ligação a um complexo de serina-treonina cinase composto por receptores TGF- β I e II. A dimerização do receptor quando ocorre a união com o ligante leva à ativação da cinase e à fosforilação do receptor SMAD (R-SMAD). Quando há a fosforilação, os R-SMAD podem entrar no núcleo, se ligar ao SMAD-4 e ativar a transcrição de genes, incluindo a CDKIs p21 e a p15/INK4b. Além disso, a sinalização por TGF- β leva à repressão do C-MYC, da CDK2, da CDK4, das ciclinas A e E. Como pode ser inferido de nossa discussão prévia, essas alterações resultam na fosforilação diminuída da RB e na interrupção do ciclo celular.

Em muitas formas de câncer, os efeitos inibitórios do crescimento das vias mediadas por TGF- β estão prejudicados por mutações na via de sinalização do TGF- β . Essas mutações podem afetar o receptor tipo II do TGF- β ou interferir nas moléculas SMAD, que servem para transduzir sinais antiproliferativos, advindos do receptor, para o núcleo. As mutações que afetam os receptores tipo II são observadas em cânceres do cólon, do estômago e do endométrio. A inativação mutacional do SMAD4 é comum no câncer pancreático. *Em 100% dos cânceres pancreáticos e em 83% dos cânceres de cólon, pelo menos um componente da via TGF- β está mutado.* Contudo,

em muitos cânceres, a perda da inibição do crescimento mediada por TGF- β ocorre em um nível abaixo do centro da via de sinalização, por exemplo, a perda de p21 e/ou a expressão persistente do c-Myc. Essas células tumorais podem então usar outros elementos do programa de indução de TGF- β , incluindo a supressão do sistema imune/evasão ou promoção da angiogênese, para facilitar a progressão tumoral. ⁸⁹ Portanto, o TGF- β pode atuar para evitar ou para promover o crescimento tumoral, dependendo do estado dos outros genes na célula.

PTEN. O *PTEN* (do inglês, *phosphatase and tensin homologue*, homólogo da fosfatase e tensina) é uma fosfatase associada à membrana, codificada por um gene no cromossomo 10q23 que está mutado na síndrome de Cowden, uma desordem autossômica dominante marcada por frequentes crescimentos benignos, como tumores dos apêndices cutâneos e uma incidência aumentada de cânceres epiteliais, particularmente de mama ([Cap. 23](#)), do endométrio e da tireoide. O *PTEN* age com um supressor de tumor, atuando como um freio da via pró-sobrevivida/pró-crescimento PI3K/AKT. ^{90,91} Como visto no [Capítulo 3](#), essa via normalmente é estimulada (juntamente com as vias RAS e JAK/STAT) quando ligantes se unem ao receptor tirosina-cinase e envolvem uma cascata de eventos de fosforilação. Primeiro, a PI3K (fosfatidilinositol 3-cinase) fosforila o lipídio fosfatidilinositol 3 para originar o 3,4,5-trifosfato de inosítídeo, que se liga e ativa a cinase PDK1. A PDK1 e outros fatores, por sua vez, fosforilam e ativam a serina/treonina cinase AKT, que é uma conexão principal da via com diversas funções importantes. Através da fosforilação de diversos substratos, incluindo BAD e MDM2, a AKT aumenta a sobrevivência celular. AAKT também inativa o complexo TSC1/TSC2. TSC1 e TSC2 são produtos de dois genes supressores de tumor que estão mutados na esclerose tuberosa ([Cap. 28](#)), uma desordem autossômica dominante associada ao desenvolvimento de malformações e neoplasmas benignos incomuns, como os rabdomiomas cardíacos ([Cap. 12](#)), os angiomiolipomas renais e os astrocitomas de células gigantes. A inativação da TSC1/TSC2 revela ainda a atividade de outra cinase, denominada mTOR (alvo mamífero da rapamicina, uma potente droga imunossupressora), que estimula a captação de nutrientes, como a glicose e aminoácidos que são necessários para o crescimento e aumentam a atividade de diversos fatores que são requeridos para a síntese proteica. Apesar de a perda adquirida da função de *PTEN* ser uma das formas mais comuns de aumentar a sinalização de PI3K/AKT em vários cânceres, muitos outros componentes da via, inclusive o próprio PI3K, também podem estar mutados de modo a aumentar a sinalização. Considerando todas essas lesões moleculares coletivamente, diz-se que essa pode ser a via mais comumente mutada no câncer humano. Como consequência, há grande interesse em alvejar a via PI3K/AKT com inibidores de mTOR, AKT, e de outras cinases da via.

NF1. Indivíduos que herdam um alelo mutante do gene *NF1* desenvolvem numerosos neurofibromas benignos e gliomas do nervo óptico como uma consequência da inativação da cópia secundária do gene. ⁹² Essa condição é denominada *neurofibromatose tipo 1* ([Cap. 27](#)). Alguns dos neurofibromas se desenvolvem em tumores malignos da bainha do nervo periférico, posteriormente. A *neurofibromina*, o produto proteico do gene *NF1*, contém um domínio de ativação da GTPase, que regula a transdução de sinal através das proteínas RAS. Lembre-se de que a RAS transmite sinais promotores de crescimento e alterna entre o estado ligado ao GTP (inativo) e ligado ao GTP (ativo). A neurofibromina facilita a conversão de RAS de seu estado ativo para o estado inativo. Com a perda da função da neurofibromina, a RAS fica aprisionada em seu estado ativo, emissor de sinal.

NF2. Mutações nas linhagens germinativas no gene *NF2* predisõem ao desenvolvimento da *neurofibromatose tipo 2*.⁹³ Como discutido no [Capítulo 27](#), os indivíduos com mutações no *NF2* desenvolvem schwannomas benignos bilaterais do nervo acústico. Além disso, mutações somáticas que afetam ambos os alelos do *NF2* também foram encontradas nos meningiomas e ependimomas esporádicos. O produto do gene *NF2*, denominado *neurofibromina 2* ou *merlina*, mostra uma grande quantidade de homologia com a proteína da membrana 4.1 do citoesqueleto das hemácias ([Cap. 14](#)) e está relacionado à família ERM (*ezrin*, *radixin* e *moesin*) de proteínas de membrana associadas ao citoesqueleto. Apesar de o mecanismo através do qual a deficiência de *merlina* leva à carcinogênese permanecer desconhecido, as células que não possuem tal proteína não são capazes de estabelecer junções célula-célula estáveis e são insensíveis aos sinais de interrupção do crescimento normais, gerados pelo contato célula a célula. A *merlina* é um membro-chave da via supressora de tumor Salvador-Warts-Hippo (SWH), originalmente descrita em *Drosophila*. A via de sinalização controla o tamanho do órgão através da modulação do crescimento celular, da proliferação e da apoptose. Muitos homólogos humanos de genes da via SWH foram implicados nos cânceres humanos.⁹⁴

VHL. As mutações nas linhagens germinativas do gene von Hippel-Lindau (*VHL*) no cromossomo 3p estão associadas a cânceres de células renais hereditários, feocromocitomas, hemangioblastomas do sistema nervoso central, angiomas da retina e cistos renais.⁶⁰ Mutações no gene *VHL* também foram notadas nos cânceres de células renais esporádicos ([Cap. 20](#)). A proteína VHL é parte de um complexo da ubiquitina ligase. Um substrato crítico para essa atividade é o HIF1 α (fator de transcrição indutor de hipóxia-1 α). Na presença de oxigênio, o HIF1 α é hidroxilado e se liga à proteína VHL, levando a ubiquitinação e degradação proteossômica. Essa reação de hidroxilação requer oxigênio; nos ambientes hipóxicos, a reação não pode ocorrer e a HIF1 α escapa do reconhecimento pela VHL e de sua subsequente degradação. A HIF1 α pode então se translocar para o núcleo e ativar muitos genes, tais como os fatores de crescimento/angiogênicos fator de crescimento vascular endotelial (VEGF) e PDGF. A falta de atividade da VHL evita a ubiquitinação e a degradação da HIF1 α e está associada a níveis aumentados de fatores de crescimento angiogênicos.

WT1. O gene *WT1*, localizado no cromossomo 11p13, está associado ao desenvolvimento do tumor de Wilms, um câncer renal pediátrico.⁹⁵ Tanto a forma hereditária quanto a esporádica do tumor de Wilms podem ocorrer, e a inativação mutacional do *locus WT1* foi observada em ambas as formas. A proteína WT1 é um ativador transcricional dos genes envolvidos na diferenciação renal e gonadal. Ela regula a transição entre o mesênquima e o epitélio, que ocorre no desenvolvimento do rim. Apesar de não ser precisamente conhecido, parece provável que o efeito tumorigênico da deficiência de WT1 esteja intimamente conectado ao papel do gene na diferenciação dos tecidos genitourinários. Interessantemente, apesar de a WT1 ser uma supressora de tumor no tumor de Wilms, uma variedade de cânceres adultos, incluindo leucemias e carcinoma de mama, também demonstrou a superexpressão de WT1. Já que esses tumores não expressam WT1, foi sugerido que a WT1 pode atuar como um oncogene nesses tumores. Outro gene de Wilms, *WT2*, localizado no 11p15, está associado à síndrome de Beckwith-Wiedemann ([Cap. 10](#)).

Patched (PTCH). *PTCH1* e *PTCH2* são genes supressores de tumor que codificam uma proteína

da membrana celular (PATCHED) que atua como receptor para a família de proteínas denominadas *Hedgehog*. [96](#) A via Hedgehog/PATCHED regula diversos genes, incluindo o *TGF-β*, e *PDGFRA* e *PDGFRB*. As mutações no PTCH estão relacionadas à síndrome de Gorlin, uma condição hereditária também conhecida como carcinoma nevoide de células basais ([Cap. 26](#)). As mutações em *PTCH* estão presentes em 20% a 50% dos casos esporádicos de carcinoma basocelular. Cerca de metade dessas mutações é do tipo provocado por exposição aos raios UV.

EVASÃO DA APOPTOSE

O acúmulo de células neoplásicas pode resultar não somente da ativação de oncogenes promotores do crescimento ou da inativação de genes supressores de tumor que suprimem o crescimento, mas também de mutações nos genes que regulam a apoptose.⁹⁷⁹⁸ and ⁹⁹ Assim, a apoptose representa uma barreira que deve ser sobreposta para que o câncer ocorra. No adulto, a morte celular por apoptose é uma resposta fisiológica a diversas condições patológicas que poderiam contribuir para a malignidade se as células permanecessem viáveis. Uma grande família de genes que regulam a apoptose foi identificada. Antes que compreendamos como as células tumorais evadem a apoptose, é essencial revisar brevemente as vias bioquímicas para a apoptose.

Como discutido no [Capítulo 1](#), há dois programas distintos para ativar a apoptose, as vias extrínseca e intrínseca. A [Figura 7-34](#) mostra, de forma simplificada, a sequência de eventos que leva à apoptose através da sinalização por meio de um receptor de morte CD95/Fas (via extrínseca) e pelo dano ao DNA (via intrínseca). A via extrínseca é iniciada quando o CD95/Fas se conecta ao seu ligante, CD95/FasL, levando à trimerização do receptor e de seus *domínios de morte* citoplasmáticos, que atraem a proteína adaptadora intracelular FADD. Essa proteína recruta a pró-caspase 8 para formar o complexo de sinalização indutor de morte. A pró-caspase 8 é ativada pela clivagem em subunidades menores, gerando a caspase 8. A caspase 8 então ativa as caspases subsequentes, como a caspase 3, uma típica *caspase efetora*, que cliva o DNA e outros substratos para causar a morte celular. Além disso, a caspase 8 pode clivar e ativar uma proteína da classe “somente BH3”, a BID, ativando também a via intrínseca. A via intrínseca da apoptose é iniciada por uma variedade de estímulos, incluindo a retirada de fatores de sobrevivência, o estresse e a injúria. A ativação dessa via leva a permeabilização da membrana mitocondrial externa, com liberação resultante de moléculas, como o citocromo *c*, que inicia a apoptose. A integridade da membrana mitocondrial externa é regulada por membros pró e antiapoptóticos da família BCL2 de proteínas.¹⁰⁰ As proteínas pró-apoptóticas BAX e BAK são requeridas para a apoptose e promovem diretamente a permeabilização da membrana. Sua ação é inibida pelos membros antiapoptóticos dessa família, exemplificados pelo BCL2 e pelo BCL-XL. Um terceiro conjunto de proteínas (denominadas proteínas “somente BH3”) inclui a BAD, a BID e a PUMA e regula o equilíbrio entre os membros pró- e antiapoptóticos da família BCL2. As proteínas “somente BH3” percebem os estímulos indutores de morte e promovem a apoptose através da neutralização da ação das proteínas antiapoptóticas, como a BCL2 e BCL-XL. Quando a soma total de todas as proteínas BH3 expressas “ultrapassa” a barreira proteica antiapoptótica formada por BCL2/BCL-XL, a BAX e a BAK são ativadas formando poros na membrana mitocondrial. O citocromo *c* sai para o citosol, onde se liga ao APAF1, ativando a caspase 9. Assim como a caspase 8 da via extrínseca, a caspase 9 pode clivar e ativar as caspases efetoras. As caspases podem ser inibidas por uma família de proteínas denominadas Inibidores de Proteínas da Apoptose (IAP). Alguns tumores evitam a apoptose por meio do aumento da regulação dessas proteínas, e há interesse no desenvolvimento de drogas que possam bloquear a interação entre as IAP e as caspases. Devido ao efeito pró-apoptótico das proteínas “somente BH3”, estão sendo feitos esforços para desenvolver drogas BH3 miméticas.

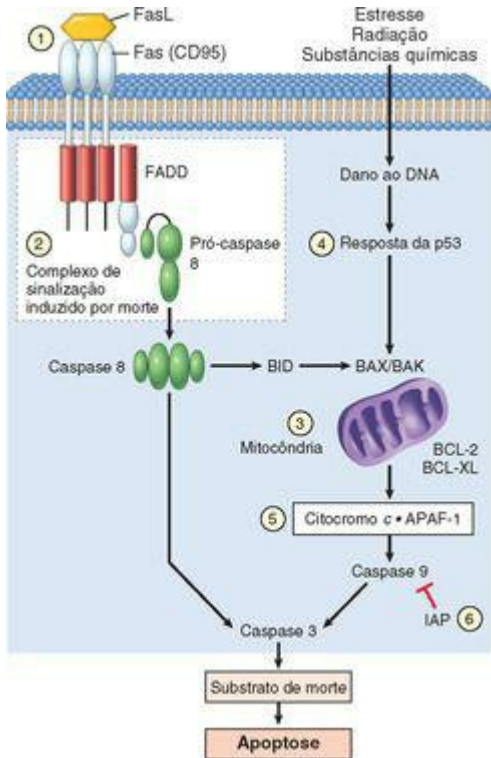


FIGURA 7-34

As vias de indução da apoptose por meio do receptor CD95 e pelo dano ao DNA e os mecanismos usados pelas células tumorais para escapar da morte celular. (1) Níveis reduzidos

de CD95. (2) Inativação do complexo de sinalização induzido por morte pela proteína FLICE (caspase 8; peptidase cisteína relacionada à apoptose). (3) Saída reduzida de citocromo *c* da mitocôndria como resultado do aumento da regulação de BCL2. (4) Níveis reduzidos da proteína pró-apoptótica BAX, resultante da perda de p53. (5) Perda do fator ativação da peptidase apoptótica 1 (APAF1). (6) Aumento da regulação de inibidores da apoptose (IAP). FADD. Domínio de morte via associação com Fas.

Dentro desse quadro, é possível ilustrar os múltiplos sítios em que a apoptose é impedida pelas células cancerosas¹⁰¹ (Fig. 7-34). Começando pela superfície, níveis reduzidos de CD95/Fas podem gerar células tumorais menos susceptíveis à apoptose por meio do CD95L/FasL. Alguns tumores apresentam níveis elevados de FLIP, uma proteína que pode se ligar ao complexo de sinalização indutor de morte e evitar a ativação da caspase 8. De todos esses genes, talvez o *mais bem estabelecido seja o papel do BCL2 na proteção das células tumorais contra a apoptose*. Como discutido posteriormente, aproximadamente 85% dos linfomas de células B do tipo folicular (Cap. 13) são portadores de uma translocação t(14:18)(q32;q21) característica. Lembre-se de que 14q32, o sítio onde os genes da imunoglobulina de cadeia pesada (IgH) são encontrados, também está envolvido na patogenia do linfoma de Burkitt. A justaposição desse *locus* transcricionalmente ativo com *BCL2* (localizado em 18q21) provoca a superexpressão da proteína BCL2. Isso, por sua vez, aumenta o gradiente de BCL2/BCL-XL, protegendo os linfócitos contra a apoptose e permitindo que sobrevivam por longos períodos; há, portanto, um acúmulo estável de linfócitos B, resultando em linfadenopatia e infiltração da medula. Como os linfomas que superexpressam a BCL2 surgem, em grande parte, a partir de redução da morte celular, em vez de surgirem da explosão da proliferação celular, eles tendem a ser indolentes (de crescimento lento), quando comparados aos muitos outros linfomas.

Como mencionado anteriormente, *o p53 é um importante gene pró-apoptótico que induz a apoptose em células que não são capazes de reparar o dano ao DNA*. As ações da p53 são mediadas em parte por ativação transcricional de BAX, mas também há outras conexões entre a p53 e a maquinaria apoptótica. Assim, a maquinaria apoptótica no câncer pode ser impedida por mutações que afetam diretamente o componente proteico, assim como pela perda de sensores da integridade genômica, tais como a p53.

POTENCIAL DE REPLICAÇÃO ILIMITADO: TELOMERASE

Como foi discutido na seção sobre o envelhecimento celular ([Cap. 1](#)), a maioria das células humanas normais possui uma capacidade de 60 a 70 duplicações, após o que as células perdem sua habilidade de se dividir e se tornam senescentes. Esse fenômeno foi relacionado ao encurtamento progressivo dos *telômeros* nas extremidades dos cromossomos. De fato, telômeros curtos parecem ser reconhecidos pela maquinaria de reparo ao DNA como quebras na fita dupla de DNA, o que leva à interrupção do ciclo celular mediada por p53 e RB. [102](#) Nas células em que os pontos de checagem estão desativados por mutações no *p53* ou no *RB1*, a via não homóloga de união da extremidade é ativada como um último esforço para salvar a célula, unindo as extremidades encurtadas de dois cromossomos. [103](#) Esse sistema de reparo ativado de forma inapropriada resulta em cromossomos dicêntricos que são separados uns dos outros na anáfase, resultando em novas quebras na fita dupla do DNA. A instabilidade genômica resultante, de ciclos repetidos de ponte-fusão-quebra eventualmente produz a catástrofe mitótica, caracterizada por morte celular maciça. *Assim, conclui-se que para que os tumores cresçam indefinidamente, como frequentemente o fazem, a perda das restrições ao crescimento não são suficientes. As células tumorais devem também desenvolver formas de evitar tanto a senescência celular quanto a catástrofe mitótica (Fig. 7-35).* Se durante uma crise uma célula consegue reativar a telomerase, os ciclos de ponte-fusão-quebra cessam e a célula se torna capaz de evitar a morte. Contudo, durante o período de instabilidade genômica que precede a ativação, numerosas mutações podem ter se acumulado, auxiliando a caminhada da célula em direção à malignidade. A passagem por um período de instabilidade genômica pode explicar os complexos cariótipos frequentemente vistos nos carcinomas humanos. A telomerase, ativa nas células-tronco normais, geralmente está ausente ou expressada em níveis muito baixos, na maioria das células somáticas. Em contraste, a manutenção do telômero é observada em virtualmente todos os tipos de cânceres. Em 85% a 95% dos cânceres, isso se deve ao aumento da enzima telomerase. Poucos tumores usam outros mecanismos, denominados de *alongamento alternativo dos telômeros*, que provavelmente dependem da recombinação de DNA. Interessantemente, na progressão dos adenomas colônicos para adenocarcinomas, as lesões precoces apresentaram um alto grau de instabilidade genômica com baixa expressão de telomerase, enquanto lesões malignas apresentaram cariótipos complexos com altos níveis de atividade de telomerase, consistente com um modelo de tumorigênese guiada por telômero no câncer humano. Diversos outros mecanismos de instabilidade genômica são discutidos adiante.

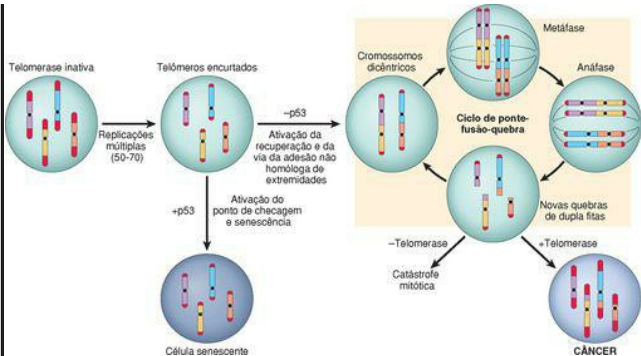


FIGURA 7-35

Sequência de eventos no desenvolvimento do potencial replicativo sem limite. A replicação das células somáticas, que não expressam a telomerase, leva ao encurtamento dos telômeros. Na presença de pontos de checagem competentes, as células são submetidas à interrupção no ciclo celular e entram em senescência não replicativa. Na ausência dos pontos de checagem, as vias de reparo do DNA são ativadas de forma inadequada, levando à formação de cromossomos dicêntricos. Na mitose, os cromossomos dicêntricos são separados, gerando quebras aleatórias da dupla fita, que então ativam as vias de reparo do DNA, levando à associação aleatória das extremidades de dupla fita e à formação, de novo, de cromossomos dicêntricos. As células passam por numeroso ciclos de ponte-fusão-quebra, o que gera instabilidade cromossômica maciça e numerosas mutações. Se as células não forem capazes de expressar a telomerase de novo, eventualmente sofrerão catástrofe mitótica e morte. A reexpressão da telomerase permite que as células escapem do ciclo de ponte-fusão-quebra, promovendo assim sua sobrevivência e a tumorigênese.

ANGIOGÊNESE

Mesmo com todas as anomalias genéticas discutidas anteriormente, os tumores sólidos não são capazes de crescer além de 1 a 2 mm de diâmetro a menos que sejam vascularizados. Como os tecidos normais, os tumores requerem a distribuição de oxigênio e nutrientes e a remoção de produtos de excreção (resíduos); provavelmente, a zona de 1 a 2 mm representa a distância máxima através da qual o oxigênio, os nutrientes e os resíduos podem se difundir a partir dos vasos sanguíneos. As células cancerosas podem estimular a neoangiogênese, durante a qual novos vasos brotam a partir dos capilares previamente existentes ou, em alguns casos, a vasculogênese, em que as células endoteliais são recrutadas da medula óssea ([Cap. 3](#)). Contudo, a vasculatura tumoral é anormal. Os vasos vazam e são dilatados, e possuem um padrão de conexão aleatório. A neovascularização apresenta um efeito duplo no crescimento tumoral: a perfusão provê nutrientes e oxigênio e as células endoteliais recém-formadas estimulam o crescimento de células tumorais adjacentes através da secreção de fatores de crescimento, como fatores de crescimento semelhante à insulina (IGF), PDGF e fator estimulante de colônia de macrófagos-granulócitos. A angiogênese é requerida não somente para o crescimento continuado, mas também para o acesso à vasculatura e posterior formação de metástases. *A angiogênese é, então, um correlato biológico necessário à malignidade.* [104](#)

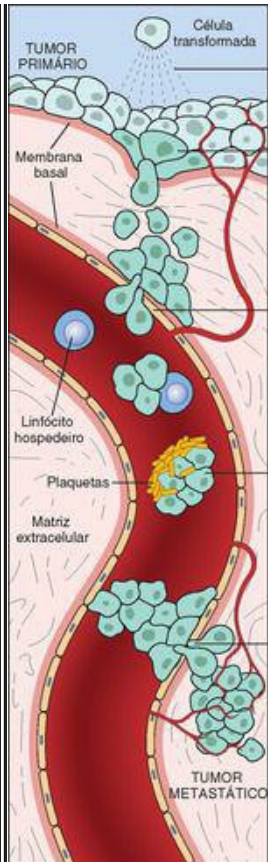
Como os tumores em crescimento desenvolvem um suprimento sanguíneo? O paradigma emergente é de que a angiogênese tumoral é controlada pelo equilíbrio entre os promotores e inibidores da angiogênese. No início de seu crescimento, muitos tumores humanos não induzem a angiogênese. Eles permanecem pequenos ou *in situ*, possivelmente durante anos, até que um *acionador angiogênico* finaliza esse estágio de quiescência vascular. [105](#) As bases moleculares do interruptor angiogênico envolvem a produção aumentada de fatores angiogênicos e/ou a perda dos inibidores angiogênicos. Esses fatores podem ser produzidos diretamente pelas próprias células tumorais ou pelas células inflamatórias (p. ex., macrófagos), ou por outras células estromais associadas aos tumores. As proteases, quer sejam elaboradas pelas células tumorais diretamente ou por células estromais em resposta ao tumor, também estão envolvidas na regulação do equilíbrio entre fatores angiogênicos e antiangiogênicos. Muitas proteases podem liberar o fator de crescimento fibroblástico básico (bFGF) pró-angiogênico armazenado na MEC; por outro lado, três potentes inibidores da angiogênese – angiostatina, endostatina e vasculostatina – são produzidos pela clivagem proteolítica do plasminogênio, do colágeno e da transtretina, respectivamente. O acionamento da angiogênese é controlado por diversos estímulos fisiológicos, tais como a hipóxia. A relativa falta de oxigênio estimula a HIF1 α , um fator de transcrição sensível ao oxigênio mencionado anteriormente, que, por sua vez, ativa a transcrição de uma gama de citocinas pró-angiogênicas, como o VEGF e o bFGF. Esses fatores criam um gradiente angiogênico que estimula a proliferação de células endoteliais e guia o crescimento de novos vasos em direção ao tumor. O VEGF também aumenta a expressão de ligantes que ativam a via de sinalização Notch, que possui um papel crucial na regulação da ramificação e da densidade dos novos vasos ([Cap. 3](#)). Tanto os fatores próquanto antiangiogênicos são regulados por muitos outros genes frequentemente mutados no câncer. Por exemplo, nas células normais, a p53 pode estimular a expressão de moléculas antiangiogênicas, tais como a trombospondina-1, e reprimir a expressão de moléculas pró-angiogênicas, tais como VEGF. Assim, a perda da p53 nas células tumorais não somente remove os pontos de checagem do ciclo celular, mencionados anteriormente, mas também gera um ambiente mais permissivo para a angiogênese. A

transcrição de VEGF também é influenciada por sinais da via RAS-MAP cinase, sendo que as mutações no *RAS* ou *MYC* aumentam a regulação da produção de VEGF. Os mecanismos através dos quais bFGF, VEGF e a via Notch trabalham em conjunto para coordenar a angiogênese são discutidos no [Capítulo 3](#). O bFGF e o VEGF são comumente expressos em uma grande variedade de células tumorais, e níveis elevados podem ser detectados no soro e na urina de uma fração significativa de pacientes com câncer. De fato, um anticorpo monoclonal anti-VEGF, o bevacizumab, foi recém-aprovado para uso no tratamento de múltiplos cânceres. [106](#) Outra estratégia emergente envolve o uso de anticorpos que inibem a ativação Notch. Esse anticorpos fazem com que os novos vasos sejam tão malformados que não podem levar o sangue para o tumor de forma efetiva. [107,108](#)

INVASÃO E METÁSTASE

A invasão e a metástase são marcas registradas biológicas dos tumores malignos. Elas são a principal causa de morbidade e mortalidade relacionadas ao câncer e, portanto, são objetos de intensos estudos detalhados. Estudos em camundongos e em humanos revelam que, apesar de milhões de células, advindas do tumor primário, serem liberadas na circulação a cada dia, somente poucas metástases são produzidas. De fato, as células tumorais podem ser frequentemente detectadas no sangue e na medula de pacientes com câncer de mama que não possuem, e não possuirão, o desenvolvimento de doença metastática macroscópica. Por que o processo metastático é tão ineficiente? Cada passo no processo está sujeito a milhares de controles; assim, em qualquer ponto da sequência, as células desgarradas podem não sobreviver.

109 Para que as células tumorais se soltem do tumor primário, entrem nos vasos sanguíneos ou linfáticos e produzam um segundo crescimento em um sítio distante, elas devem passar por um série de passos (resumidos na [Fig. 7-36](#)). Para o propósito dessa discussão, a cascata metastática será dividida em duas fases: (1) invasão da matriz extracelular (MEC); (2) disseminação vascular, instalação das células tumorais e colonização. Subsequentemente, a genética molecular da cascata metastática, como compreendida atualmente, será apresentada.



Expansão clonal,
crescimento,
diversificação,
angiogênese

Subclone metastático

Adesão à e
invasão da
membrana basal

Passagem através
da matriz extracelular

Entrada no
vaso sanguíneo

Interação com as
células linfóides do hospedeiro

Êmbolo de
células tumorais

Adesão à
membrana
basal

Saída do vaso sanguíneo

Depósito
metastático

Angiogênese

Crescimento

FIGURA 7-36

A cascata metastática. Etapas sequenciais envolvidas na disseminação hematogênica de um tumor.

Invasão da Matriz Extracelular

A organização estrutural e função dos tecidos normais são, em grande parte, determinadas pela interação entre as células e a MEC. ¹¹⁰ Como discutido no [Capítulo 3](#), os tecidos são organizados em compartimentos separados um do outro por dois tipos de MEC: a membrana basal e o tecido conjuntivo intersticial. Apesar de organizados diferentemente, cada um desses componentes da MEC é composto por colágeno, glicoproteínas e proteoglicanos. Como mostrado na [Figura 7-36](#), as células tumorais devem interagir com a MEC em diversos estágios da cascata metastática. Um carcinoma deve primeiro romper a membrana basal subjacente, então atravessar o tecido conjuntivo intersticial e, em última instância, ter acesso à circulação através da penetração na membrana basal vascular. Esse processo é repetido ao contrário quando um êmbolo de células tumorais extravasa em um sítio distante. A invasão da MEC inicia a cascata metastática e *é um processo ativo que pode ser separado em diversos passos* ([Fig. 7-37](#)):

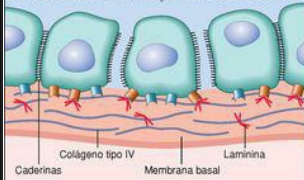
Alterações (“relaxamento”) das interações célula-célula do tumor.

Degradação da MEC.

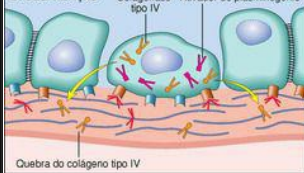
Ligação a novos componentes da MEC.

Migração das células tumorais.

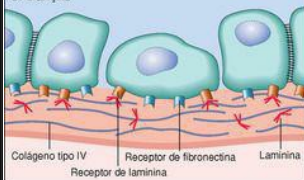
A. AFROUXAMENTO DAS JUNÇÕES INTERCELULARES



B. DEGRADAÇÃO



C. LIGAÇÃO



D. MIGRAÇÃO

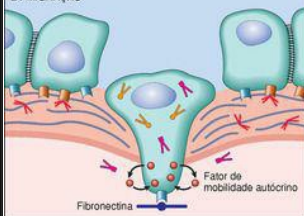


FIGURA 7-37

A-D, Sequência de eventos na invasão da membrana basal epitelial pelas células tumorais. As células tumorais se desconectam umas das outras devido à adesividade diminuída, então secretam enzimas proteolíticas, degradando a membrana basal. A seguir, ocorre a ligação a sítios de ligação gerados por proteólise e a migração das células tumorais.

A dissociação das células, uma da outra, é frequentemente uma consequência das alterações nas moléculas de adesão intercelulares. As células normais estão organizadamente coladas umas às outras e aos seus ambientes circunjacentes por uma diversidade de moléculas de adesão. ¹¹¹ As interações célula-célula são mediadas por uma família de glicoproteínas transmembrana chamadas caderinas. As E-caderinas medeiam as adesões homotípicas no tecido epitelial, servindo assim para manter as células epiteliais em união e para transmitir sinais entre as células; intracelularmente, as E-caderinas são conectadas à β -catenina e à actina do citoesqueleto. Em diversos tumores epiteliais, incluindo adenocarcinomas do cólon intestinal e de mama, há uma regulação diminuída da expressão da E-caderina. Provavelmente, essa diminuição da regulação reduz a capacidade das células de se aderirem umas às outras e facilita o seu desligamento do tumor primário e consequente avanço em direção aos tecidos circunjacentes. As E-caderinas estão unidas ao citoesqueleto por *cateninas*, proteínas que estão sob a membrana plasmática (Fig. 7-33). A função normal da E-caderina depende de sua ligação às cateninas. Em alguns tumores, a E-caderina é normal, mas sua expressão está reduzida devido a mutações no gene para a α -catenina.

O segundo passo na invasão é a *degradação local da membrana basal e do tecido conjuntivo intersticial*. As células tumorais podem elas mesmas secretar enzimas proteolíticas, ou induzir as células estromais (p. ex., fibroblastos e células inflamatórias) a elaborar proteases. Muitas famílias de proteases diferentes, tais como as metaloproteinasas (MMP), a catepsina D e o ativador de plasminogênio uroquinase, foram relacionadas à invasão por células tumorais. As MMP regulam a invasão tumoral através da remodelação de componentes insolúveis da membrana basal e da matriz intersticial, mas também através da liberação de fatores de crescimento sequestrados na MEC. De fato, produtos de clivagem do colágeno e dos proteoglicanos também possuem efeitos quimiotáticos, angiogênicos e promotores do crescimento. ¹¹² Por exemplo, a MMP9 é uma gelatinase que cliva o colágeno tipo IV da membrana basal epitelial e vascular, sendo que, além disso, estimula a liberação de VEGF dos grupamentos sequestrados na MEC. Os tumores benignos da mama, cólon e estômago mostram pouca atividade da colagenase tipo IV, enquanto suas contrapartes malignas superexpressam essa enzima. Concomitantemente, as concentrações de inibidores de metaloproteinasas estão reduzidas, de forma que o equilíbrio está inclinado grandemente em direção à degradação tecidual. De fato, a superexpressão de MMP e outras proteases foi relatada em muitos tumores. Contudo, recentes experimentos de imagem *in vivo* mostraram que as células tumorais podem

adotar um segundo modo de invasão, denominado *migração ameboide*. ¹¹³ Nesse tipo de migração, as células se apertam através dos espaços da matriz em vez de recortar seu caminho através dela. Essa migração ameboide é muito mais rápida e as células tumorais parecem ser capazes de usar as fibras de colágeno como estradas de alta velocidade em sua jornada. As células tumorais, pelo menos *in vitro*, parecem ser capazes de alternar entre as duas formas de migração, explicando talvez o desempenho desapontador dos inibidores de MMP nos estudos clínicos.

O terceiro passo na invasão envolve as *alterações na ligação das células tumorais a proteínas da MEC*. As células epiteliais normais possuem receptores, como as integrinas, para a laminina da membrana basal e para o colágeno que estão polarizados em sua superfície basal; esses receptores ajudam a manter as células em um estado quiescente, diferenciado. A perda de adesão nas células normais leva à indução da apoptose, enquanto que, não surpreendentemente, as células tumorais são resistentes a essa forma de morte celular. Além disso, a própria matriz se torna modificada de maneira a promover a invasão e a metástase. Por exemplo, a clivagem das proteínas de membrana basal, colágeno IV e laminina, pelas MMP2 e MMP9, gera novos sítios que se ligam a receptores nas células tumorais e estimulam a migração.

A *locomotoção* é a última etapa da invasão, impulsionando as células tumorais através da membrana basal degradada e das zonas de proteólise da matriz. A migração é um processo complexo, em múltiplas etapas, que envolve muitas famílias de receptores e proteínas de sinalização que eventualmente colidem no citoesqueleto de actina. As células devem se ligar à matriz na extremidade de avanço, soltar-se da matriz na extremidade final e contrair o citoesqueleto de actina para seguir adiante. Tais movimentos parecem ser potencializados e direcionados por citocinas derivadas das células tumorais, tais como os fatores de mobilidade autócrinos. Além disso, os produtos de clivagem dos componentes da matriz (p. ex., colágeno, laminina) e alguns fatores de crescimento (p. ex., IGF I e II) possuem atividade quimiotática para as células tumorais. Não obstante, a clivagem proteolítica libera fatores de crescimento ligados a moléculas da matriz. As células do estroma também produzem efetores parácrinos de mobilidade celular, como o fator de crescimento de hepatócitos-fator de dispersão, que se liga a receptores nas células tumorais. As concentrações de fatores de crescimento de hepatócitos-fator de dispersão são elevadas nas extremidades de avanço dos tumores de cérebro altamente invasivo glioblastoma multiforme, apoiando a teoria de sua função na mobilidade.

Nos últimos anos, ficou claro que as células da MEC e do estroma que cercam as células tumorais não representam meramente uma barreira estática para ser atravessada pelas células tumorais, mas, pelo contrário, representam um ambiente variado em que a sinalização recíproca entre as células tumorais e as células do estroma podem ou promover ou evitar a tumorigênese ou a progressão tumoral. ²⁴ As células estromais que interagem com os tumores incluem as células da resposta imune inata e adaptativa (discutidas adiante), assim como os fibroblastos. Uma variedade de estudos demonstrou que os fibroblastos associados ao tumor exibem expressão alterada de genes que codificam moléculas da MEC, proteases, inibidores de proteases e diversos fatores de crescimento. Portanto, as células tumorais vivem em um ambiente complexo e sempre em mudança, composto por MEC, fatores de crescimento, fibroblastos e células imunes, com conversa cruzada significativa entre todos os componentes. Os tumores mais bem-sucedidos provavelmente são aqueles que podem optar por um membro e se

adaptar a esse ambiente em função de seus próprios fins nefastos.

Disseminação Vascular e Instalação das Células Tumorais

Uma vez que atinjam a circulação, as células tumorais ficam vulneráveis à destruição por uma variedade de mecanismos, incluindo o estresse mecânico de cisalhamento, a apoptose estimulada pela perda de adesão (que foi denominada *anoikis*) e a defesa imune inata e adaptativa. Os detalhes da imunidade tumoral serão considerados adiante.

Dentro da circulação, as células tumorais tendem a agregar-se formando massas. As adesões homotípicas entre as células tumorais favorecem esse arranjo, assim como as adesões heterotípicas entre as células tumorais e as células do sangue, principalmente as plaquetas (Fig. 7-36). A formação de agregados plaqueta-tumor pode aumentar a sobrevivência da célula tumoral e sua capacidade de se implantar. As células tumorais também podem se ligar e ativar os fatores de coagulação, resultando na formação de êmbolos. A interrupção e o extravasamento dos êmbolos tumorais em sítios distantes envolvem a adesão ao endotélio, seguida pelo egresso através da membrana basal. As moléculas de adesão (integrinas, receptores de laminina) e as enzimas proteolíticas, discutidas anteriormente, estão envolvidas nesses processos. A moléculas da adesão CD44 apresenta interesse em particular, pois está expressa em linfócitos T normais, sendo usada por essas células para migrar através de sítios selecionados no tecido linfóide. Tal migração é atingida pela ligação da CD44 ao hialuronato em vênulas endoteliais altas, e a superexpressão de CD44 pode favorecer a disseminação metastática. No novo sítio, as células tumorais devem proliferar, desenvolver um suprimento vascular e evadir as defesas do hospedeiro. [109](#)

O sítio em que as células tumorais circulantes deixam os capilares para formar depósitos secundários está relacionado, em parte, à localização anatômica do tumor primário, com a maioria das metástases ocorrendo no primeiro leito capilar disponível para o tumor. Muitas observações, contudo, sugerem que uma via natural de drenagem não explica totalmente a distribuição das metástases. Por exemplo, o carcinoma prostático se dissemina preferencialmente para o osso, os carcinomas broncogênicos tendem a envolver as suprarrenais e o cérebro, os neuroblastomas se disseminam para o fígado e para os ossos. Esse tropismo por um órgão específico pode estar relacionado aos seguintes mecanismos:

Como o primeiro passo para o extravasamento é a adesão ao endotélio, as células tumorais podem ter moléculas de adesão cujos ligantes são expressos preferencialmente nas células endoteliais do órgão-alvo. De fato, foi mostrado que as células endoteliais dos leitos vasculares de vários tecidos diferem em sua expressão dos ligantes para moléculas de adesão.

As quimiocinas possuem um importante papel na determinação dos tecidos-alvo para metástases. Por exemplo, algumas células cancerosas da mama expressam os receptores de quimiocina CXCR4 e CCR7. [114](#) As quimiocinas que se ligam a esses receptores estão altamente expressadas nos tecidos em que os cânceres de mama comumente metastatizam. O bloqueio da interação entre CXCR4 e seu receptor diminui as metástases do câncer de mama para linfonodos e pulmões. Alguns órgãos-alvo podem liberar quimioatraentes que recrutam células tumorais para o sítio. Exemplos incluem os IGF I e II.

Em alguns casos, o tecido-alvo pode ser um ambiente não permissivo – solo infértil, como se diz, para o crescimento de mudas tumorais. Por exemplo, apesar de bem vascularizados, os


músculos esqueléticos raramente são locais de metástases.

Apesar de sua “esperteza” em escapar de seu sítio de origem, as células tumorais são bastante ineficientes em colonizar órgãos distantes. Milhões de células tumorais são descamadas diariamente, mesmo de tumores pequenos. Essas células podem ser detectadas na corrente sanguínea e em pequenos focos na medula óssea, mesmo em pacientes que nunca desenvolveram lesões metastáticas macroscópicas. De fato, o conceito de dormência, referindo-se a sobrevivência prolongada de micrometástases sem sua progressão, é bem descrito no melanoma e nos cânceres de mama e de próstata. Apesar de os mecanismos moleculares de colonização estarem apenas começando a ser desvendados em modelos com camundongos, um padrão constante parece ser o padrão em que as células tumorais secretam citocinas, fatores de crescimento e moléculas da MEC que agem nas células estromais residentes, que, por sua vez, tornam o sítio metastático habitável para a célula cancerosa. [115](#) Por exemplo, as metástases do câncer de mama para o osso são osteolíticas em razão da ativação dos osteoclastos no sítio metastático. As células do câncer de mama secretam a proteína relacionada ao hormônio da paratireoide (PTHrP), que estimula os osteoblastos a produzir o ligante da RANK (RANKL). O RANKL então ativa os osteoclastos, que degradam a matriz óssea e liberam fatores de crescimento embebidos nele, como o IGF e o TGF- β . Com uma compreensão molecular melhor dos mecanismos de metástase, nossa habilidade de torná-los alvos terapêuticos será grandemente aumentada.

Genética Molecular do Desenvolvimento de Metástases

Por que somente alguns tumores formam metástases? Quais são as alterações genéticas que permitem as metástases? Por que o processo metastático é tão ineficiente? Diversas teorias concorrentes foram propostas para explicar como o fenótipo metastático surge. O modelo de evolução clonal sugere que, à medida que as mutações se acumulam nas células cancerosas geneticamente instáveis e o tumor se torna heterogêneo ([Fig. 7-38A](#)), um subconjunto de subclones de células tumorais desenvolve a combinação certa de produtos gênicos para completar todas as etapas envolvidas na metástase. Assim, subclones metastáticos resultam da evolução clonal e somente a célula rara, que adquire todas as alterações genéticas necessárias, pode completar todas as etapas. Contudo, experimentos recentes, em que o perfil da expressão gênica dos tumores primários e o perfil dos depósitos metastáticos foram comparados, desafiam tal hipótese. Por exemplo, um subconjunto de cânceres de mama possui uma assinatura da expressão gênica similar à encontrada nas metástases, apesar de não haver evidência clínica de metástase aparente. Nesses tumores, parece que a maioria, se não todas as células, desenvolve uma predileção para a disseminação metastática durante os estágios precoces da carcinogênese. As metástases, de acordo com essa visão, não são dependentes da geração estocástica de subclones metastáticos postulada anteriormente. A hipótese alternativa sugerida por esses dados é a de que a metástase é o resultado de múltiplas anomalias que ocorrem em muitas, talvez em todas, as células de um tumor primário, e talvez precocemente no desenvolvimento do tumor ([Fig. 7-38B e C](#)). Tais anomalias geram na maioria das células dentro do tumor uma predisposição geral para a metástase, frequentemente denominada “assinatura metastática”. [116](#) Essa assinatura pode envolver não somente propriedades intrínsecas às células cancerosas, mas também características de seu microambiente, tais como os componentes do estroma, a presença de células imune infiltrantes e a angiogênese ([Fig. 7-38D](#)). Deveria ser notado, contudo,

que análises da expressão gênica, como aquelas descritas anteriormente, não seriam capazes de detectar um pequeno subconjunto de subclones metastáticos dentro de um tumor grande. Talvez ambos os mecanismos sejam atuantes, com os tumores agressivos adquirindo um padrão de expressão gênica permissivo para metástases precocemente na tumorigênese que requeira somente algumas mutações aleatórias adicionais para completar o fenótipo metastático. Uma terceira hipótese sugere que o histórico de variação genética e a variação resultante na expressão gênica na população humana, contribuem para a geração de metástases. Em modelos murinos, os tumores induzidos com as mesmas mutações oncogênicas podem ter diferentes desfechos de metástases, dependendo da linhagem (*i.e.*, do histórico genético) do rato usado. Mesmo oncogenes muito fortes podem ser significativamente afetados pelo histórico genético. A quarta hipótese é um corolário da hipótese das células-tronco tumorais, que sugere que se o tumor deriva de células-tronco raras, a metástase requer a disseminação das próprias células-tronco tumorais.



Tumor primário
não metastático

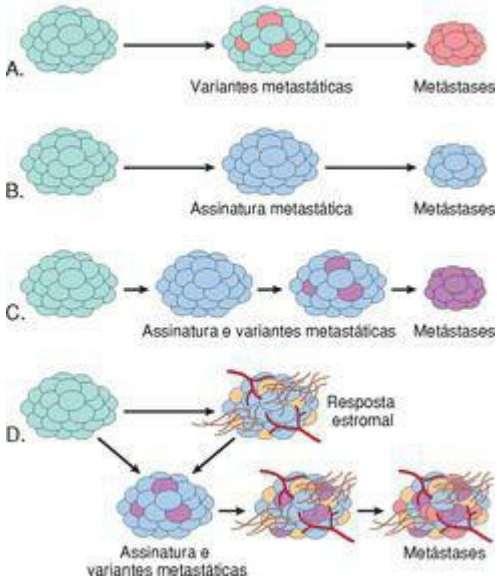


FIGURA 7-38

Mecanismos de desenvolvimento de metástases no tumor primário. Um tumor primário não metastático é mostrado (azul-claro) no lado esquerdo de todos os diagramas. Quatro modelos são apresentados: **A**, Metástase provocada por clones variantes raros que se desenvolvem no tumor primário; **B**, As metástases são provocadas pelo padrão de expressão gênica da maioria das células do tumor primário, referido como assinatura metastática; **C**, Uma combinação de **A** e **B**, em que variantes metastáticas aparecem em um tumor com uma assinatura genética metastática; **D**, O desenvolvimento de metástases é grandemente influenciado pelo estroma tumoral, que pode regular a angiogênese, a invasividade local e a resistência à eliminação pela

resposta imunológica, permitindo que as células do tumor primário, como em C, se tornem metastáticas.

Um questionamento ainda em aberto nesse tema é, há genes cuja principal ou única contribuição para a tumorigênese é o controle das metástases? Essa questão é mais do que de interesse acadêmico, pois se formas alteradas de certos genes promovem ou suprimem o fenótipo metastático, sua detecção em um tumor primário teria tanto implicações prognósticas quanto terapêuticas. Já que a metástase é um fenômeno complexo envolvendo uma variedade de etapas e vias descritas anteriormente, acredita-se que, diferentemente da transformação, em que um subconjunto de proteínas como a p53 e a RB parecem ter papel-chave, os genes que atuam como “oncogenes da metástase” ou “supressores metastáticos” são raros. Um gene supressor de metástase é definido como um gene cuja perda promove o desenvolvimento de metástase sem um efeito no tumor primário. De acordo, a expressão de um oncogene metastático favorece o desenvolvimento de metástase sem efeitos sobre o tumor primário. Pelo menos uma dúzia de genes perdidos nas lesões metastáticas foi confirmada como tendo atuação como “supressores metastáticos”. [117,118](#) Suas funções moleculares são variadas e ainda não estão totalmente esclarecidas; contudo, a maioria parece afetar várias vias de sinalização. Interessantemente, trabalhos recentes sugeriram que dois miRNA, mir335 e mir126, suprimem a via de metástase do câncer de mama, enquanto um segundo conjunto (mir10b) promove a metástase. [119,120](#)

Entre os candidatos a oncogenes metastáticos, estão o SNAIL e o TWIST, que codificam fatores de transcrição cuja função primária é promover um processo denominado transição epitelial-mesenquimal (TEM). [88](#) Na TEM, as células carcinomatosas diminuem a regulação de certos marcadores epiteliais (p. ex., E-caderina) e aumentam a regulação de certos marcadores mesenquimais (p. ex., vimentina e actina de músculo liso). Acredita-se que essas alterações favoreçam o desenvolvimento de um fenótipo pró-migratório que é essencial para a metástase. A perda da expressão da E-caderina parece ser um evento-chave na TEM, sendo que o SNAIL e o TWIST são repressores transcricionais que diminuem a regulação da expressão de E-caderina. [121](#) A TEM foi documentada principalmente nos cânceres de mama; permanece a ser estabelecido se esse é um fenômeno geral.

INSTABILIDADE GENÔMICA – VIABILIZADORA DA MALIGNIDADE

Apesar de os humanos literalmente nadarem em um ambiente de agentes que são mutagênicos (p. ex., substâncias químicas, radiação, luz solar), os cânceres são desfechos relativamente raros desses encontros. Esse estado de acontecimentos resulta da habilidade das células normais em reparar o dano ao DNA, da morte das células com danos irreparáveis¹²² (ver “Evasão da Apoptose,” anteriormente) e de outros mecanismos, como a senescência induzida por oncogenes e a vigilância imunológica (discutida adiante). A importância do reparo do DNA na manutenção da integridade do genoma é realçada por diversas desordens em que os genes que codificam proteínas envolvidas no reparo de DNA são defeituosos. *Os indivíduos nascidos com tais defeitos hereditários nas proteínas de reparo do DNA estão com risco grandemente aumentado de desenvolver câncer.* Além disso, defeitos nos mecanismos de reparo estão presentes nos cânceres humanos esporádicos. *Os genes de reparo do DNA, por si mesmos, não são oncogênicos, mas suas anormalidades permitem mutações em outros genes durante o processo de divisão celular normal.* Tipicamente, a instabilidade genômica ocorre quando ambas as cópias dos genes de reparo de DNA são perdidas; contudo, trabalhos recentes sugeriram que pelo menos um subconjunto desses genes pode promover o câncer de maneira haploinsuficiente. Defeitos em três tipos de sistemas de reparo de DNA – reparo do pareamento errôneo, reparo de excisão de nucleotídeos e reparo de recombinação – contribuem para diferentes tipos de câncer.

Síndrome do Câncer Colorretal Hereditário sem Polipose. A síndrome HNPCC, caracterizada por carcinomas familiares do cólon afetando predominantemente o ceco e o cólon proximal ([Cap. 17](#)), resulta de defeitos nos genes envolvidos no reparo de pareamento errôneo de DNA.

¹²³ Quando uma fita de DNA está sendo replicada, esses genes agem como os “verificadores de palavras”. Por exemplo, se há um pareamento errado do G com T, diferente do normal A com o T, os genes de reparo errôneo do pareamento corrigem o defeito. Sem esses “revisores prévios”, os erros gradualmente se acumulariam de forma aleatória no genoma, e alguns desses erros podem envolver proto-oncogenes e genes supressores de tumor. Uma das marcas registradas dos pacientes com defeitos de reparo do pareamento errôneo é a instabilidade de microssatélites.²¹ Microssatélites são repetições em série de um a seis nucleotídeos encontradas por todo o genoma. Nas pessoas normais, o comprimento desses microssatélites permanece constante. Contudo, em pessoas com HNPCC, esses satélites são instáveis e aumentam ou diminuem de comprimento nas células tumorais, criando alelos não encontrados nas células normais do mesmo paciente. Dos vários genes de reparo do pareamento errôneo de DNA, pelo menos quatro estão envolvidos na patogênese do HNPCC, mas mutações nas linhagens germinativas dos genes *MSH2* (2p16) e *MLH1* (3p21) respondem, cada uma delas, por aproximadamente 30% dos casos. Os casos remanescentes apresentam mutações em outros genes de reparo do pareamento errôneo. Cada indivíduo afetado herda uma cópia defeituosa do gene de reparo do pareamento errôneo do DNA e adquire o segundo evento nas células colônicas epiteliais. Assim, os genes de reparo do DNA se comportam como genes supressores de tumor em seu modo de herança, mas em contraste com os genes supressores de tumor (e oncogenes), eles afetam o crescimento celular apenas indiretamente – permitindo que mutações em outros genes sejam adquiridas durante o processo de divisão celular normal. Apesar de a HNPCC ser responsável por somente 2% a 4% de todos os cânceres colônicos, a instabilidade de microssatélites pode ser detectada em cerca de 15% dos cânceres de cólon esporádicos. Os genes reguladores do crescimento que estão mutados nos

tumores HNPCC ainda não foram totalmente caracterizados, mas incluem os genes que codificam o receptor II de TGF- β , o componente TCF da via da β -catenina, *BAX* e outros oncogenes e genes supressores de tumor. [124](#)

Xeroderma Pigmentoso. Indivíduos com outra desordem hereditária do reparo defeituoso do DNA, o xeroderma pigmentoso, apresentam risco aumentado para o desenvolvimento de cânceres da pele, particularmente após a exposição aos raios UV contidos na radiação solar. [125](#) A radiação UV provoca a ligação cruzada de resíduos de pirimidina, evitando a replicação normal do DNA. Tal dano ao DNA é reparado por um sistema de reparo por excisão de nucleotídeos. Diversas proteínas estão envolvidas no reparo por excisão de nucleotídeos, e a perda hereditária de qualquer uma delas pode originar o xeroderma pigmentoso.

Doenças com Defeitos no Reparo de DNA por Recombinação Homóloga. Um grupo de desordens autossômicas recessivas compreendendo a síndrome de Bloom, a ataxia-telangiectasia e a anemia de Fanconi é caracterizado por uma hipersensibilidade a outros agentes que provocam dano ao DNA, como a radiação ionizante (síndrome de Bloom e ataxia-telangiectasia) ou agentes de ligação cruzada ao DNA, como muitos agentes quimioterápicos (anemia de Fanconi). [126,127](#) O fenótipo relacionado a elas é complexo e inclui, além da predisposição ao câncer, características tais como sintomas neurais (ataxia-telangiectasia), aplasia da medula óssea (anemia de Fanconi) e defeitos do desenvolvimento (síndrome de Bloom). Como mencionado anteriormente, o gene mutado na ataxia-telangiectasia, o *ATM*, é importante no reconhecimento e resposta ao dano do DNA causado pela radiação ionizante. Pessoas com a síndrome de Bloom possuem predisposição a uma ampla gama de tumores. O gene defeituoso está localizado no cromossomo 15 e codifica uma helicase que participa do reparo de DNA por recombinação homóloga. Há 13 genes que tornam a anemia de Fanconi complexa, sendo que a mutação de qualquer um desses genes pode resultar no fenótipo. [126,128](#) Interessantemente, o *BRCA2*, que está mutado em alguns indivíduos com câncer de mama familiar, também está mutado em um subconjunto de pessoas com anemia de Fanconi. Também existem evidências para o papel dos genes de reparo do DNA na origem do câncer advindas do estudo do câncer de mama hereditário. As mutações em dois genes, *BRCA1* (cromossomo 17q21) e *BRCA2* (cromossomo 13q12-13), são responsáveis por 25% dos casos de câncer de mama familiar. Além do câncer de mama, mulheres com mutação no *BRCA1* possuem um risco substancialmente maior de ter cânceres epiteliais de ovário, e os homens possuem um risco levemente aumentado para o câncer de próstata. De maneira similar, as mutações no gene *BRCA2* aumentam o risco para o câncer de mama, tanto em homens quanto em mulheres, assim como de câncer de ovário, de próstata, de pâncreas, das vias biliares, do estômago e dos melanócitos. Apesar das funções desses genes ainda não terem sido totalmente elucidadas, as células que não apresentam esses genes desenvolvem quebras cromossômicas e intensa aneuploidia. De fato, foi demonstrado que tanto o *BRCA1* quanto o *BRCA2* estão associados a uma variedade de proteínas envolvidas na via de reparo da recombinação homóloga. As proteínas da anemia de Fanconi e as proteínas do BRCA formam uma rede de resposta ao dano ao DNA cujo propósito é resolver e reparar ligações cruzadas dentro e entre as fitas de DNA. O insucesso em resolver as ligações cruzadas antes da separação das duas fitas levaria à quebra cromossômica e a extremidades cromossômicas expostas. A geração de tais extremidades levaria, assim como ocorre com os telômeros curtos (veja anteriormente), ativação da via de

recuperação não homóloga de união de extremidades, formação de cromossomos dicêntricos, ciclos de ponte-fusão-quebra e aneuploidia maciça. De forma similar a outros genes supressores de tumor, ambas as cópias do *BRCA1* e do *BRCA2* devem ser inativadas para que haja o desenvolvimento do câncer. Apesar de a conexão entre os genes *BRCA1* e *BRCA2* e os cânceres de mama familiares estar estabelecida, esses genes raramente são inativados em casos esporádicos de câncer de mama. Nesse aspecto, o *BRCA1* e o *BRCA2* são diferentes dos outros genes supressores de tumor, como o *APC* e o *p53*, que são inativados tanto nos cânceres familiares quanto nos esporádicos.

MICROAMBIENTE ESTROMAL E CARCINOGENESE

Apesar de o foco da nossa discussão, até então, ter sido prioritariamente sobre as células do parênquima neoplásico, os tumores não são compostos por um único tipo celular. De fato, os tumores são compostos por uma mistura complexa de células de numerosas linhagens, incluindo as próprias células tumorais, as células imunes inatas e adaptativas, os fibroblastos, as células endoteliais e outras. Além disso, numerosos exemplos de conversa cruzada entre a MEC e as células tumorais foram descritos. Por exemplo, a clivagem dos componentes da matriz, tais como o colágeno tipo IV, libera fatores angiogênicos (VEGF), e a degradação enzimática da laminina-5 por MMP2 revela um fragmento proteolítico oculto que favorece a mobilidade das células cancerosas.¹¹² A MEC também armazena fatores de crescimento em formas inativas, que são liberados por proteases ativas da matriz. Tais fatores incluem PDGF, TGF- β e bFGF, que, por sua vez, afetam o crescimento das células tumorais de maneira parácrina. As células tumorais bem-sucedidas devem cooptar essas e outras interações e usá-las para promover seu crescimento e a invasão. Mais interessante é pensar se as células tumorais são dependentes dessas interações para sua proliferação, sobrevivência ou formação de metástases. Se sim, essas interações, e as próprias células estromais, se tornam potenciais alvos terapêuticos.

Foi demonstrado que tanto as células inflamatórias quanto os fibroblastos dentro do tumor possuem uma relação complexa com as células cancerosas e umas com as outras. O papel da inflamação crônica no desenvolvimento do câncer já foi descrito (ver anteriormente). Vários mecanismos, como a expressão de citocinas pró-sobrevivência e pró-proliferação pelas células imunes, não somente promovem o desenvolvimento do câncer, mas também promovem a sobrevivência e a progressão das células tumorais. Além disso, foi sugerido que os macrófagos que infiltram o tumor podem ser induzidos por células tumorais a secretarem fatores que promovem as metástases.¹²⁹ Em um modelo murino para o câncer de mama, a deleção genética dos macrófagos evitou as metástases. Além disso, os exames de imagem *in vivo* dos tumores em modelos animais mostraram que os macrófagos ao redor dos vasos sanguíneos secretam EGF, resultando na migração quimiotática das células tumorais em direção à vasculatura.¹¹³ Os fibroblastos têm um importante papel nos tumores também. Os fibroblastos secretam a matriz que resulta na resposta desmoplásica aos tumores. Interessantemente, experimentos *in vitro* que alteraram somente a dureza da matriz puderam mudar a agressividade de uma linhagem de células de câncer. Assim, a resposta desmoplásica aos tumores pode ser estimulada pelas células cancerosas e pode promover seu crescimento. Por outro lado, em um modelo de câncer de próstata, a injeção de células imortalizadas, mas não tumorigênicas, juntamente com os fibroblastos derivados de um tumor (fibroblastos associados ao câncer) levou ao desenvolvimento de tumores pouco diferenciados em camundongos atímicos.¹³⁰ Esses carcinomas apresentavam múltiplas anomalias genéticas que não estavam presentes na linhagem celular parental, sugerindo que o estroma pode direcionar as alterações genéticas ou promover a carcinogênese. De fato, algumas das previsões de comportamento tumoral baseadas no perfil de expressão gênica estão revelando ter base em genes altamente expressos nas células estromais, em vez de nas células tumorais. Como essas alterações surgem ainda é um mistério, assim como sua relevância na carcinogênese *in vivo*. Contudo, os resultados são suficientemente intrigantes para merecer atenção, já que sugerem uma nova forma de terapia para o câncer que poderia ter como alvo as células estromais. O papel das células estromais no crescimento e na progressão

tumoral foi enfatizado por estudos recentes em que os perfis de expressão gênica das células estromais previam o desfecho clínico no câncer de mama humano. [131](#)

ALTERAÇÕES METABÓLICAS: O EFEITO WARBURG

Mesmo na presença de muito oxigênio, as células cancerosas alteram seu metabolismo da glicose em direção oposta à mitocôndria faminta por oxigênio, porém eficiente, para usar a glicólise. [132133](#) and [134](#) Esse fenômeno, denominado efeito de Warburg e também conhecido como glicólise anaeróbica, já foi reconhecido há muitos anos (na verdade, Otto Warburg recebeu o Prêmio Nobel pela descoberta do efeito que leva seu nome, em 1931), mas foi grandemente negligenciado até recentemente. Essa alteração metabólica é tão comum em tumores, que alguns a chamariam de a oitava marca registrada do câncer. De fato, clinicamente, a “fome por glicose” dos tumores é usada para visualizar os tumores através da tomografia de emissão de pósitrons (PET), em que se injeta nos pacientes a 18F-fluorodeoxiglicose, um derivado não metabolizável da glicose que é preferencialmente captado pelas células tumorais (assim como por tecidos normais em divisão ativa, como a medula óssea). A maioria dos tumores é PET-positivo, e os de crescimento rápido são marcadamente positivos. Contudo, a relação de causa entre a glicólise aeróbica e a progressão do tumor não está totalmente clara, tampouco a injúria inicial que direciona tais alterações metabólicas.

De fato, como bem se sabe, a glicólise gera duas moléculas de ATP por molécula de glicose, enquanto a fosforilação oxidativa na mitocôndria gera mais de 20. Como uma mudança para a glicólise, que é menos eficiente, leva a uma vantagem de crescimento para o tumor? Diversas hipóteses que não são mutuamente exclusivas foram feitas. Uma hipótese atrativa para explicar o efeito Warburg é que o metabolismo alterado confere uma vantagem de crescimento no microambiente tumoral hipóxico. [133–134](#) Apesar de a angiogênese gerar um aumento da vascularização, os vasos são malformados e os tumores, ainda assim, são relativamente hipóxicos, comparados com o tecido normal. Na verdade, a ativação do HIF1 α pela hipoxia não somente estimula a angiogênese, mas também aumenta a expressão de numerosas enzimas metabólicas da via glicolítica, assim como diminui a regulação de genes envolvidos na fosforilação oxidativa. Dessa forma, a explicação mais simples se fundamenta na economia básica: oferta e demanda. A diminuição da demanda vinda de células tumorais individuais aumenta o suprimento de oxigênio, aumentando assim o número de células tumorais que podem ser providas pela vascularização e, conseqüentemente, aumentando o tamanho do tumor.

Contudo, o efeito de Warburg se refere à glicólise anaeróbica; a glicólise que ocorre em face à quantidade adequada de oxigênio para a fosforilação oxidativa. Assim, as trocas que promovem a alteração do metabolismo durante a hipoxia devem estar fixadas na célula tumoral. Pode ser que ciclos contínuos de hipoxia, seguidos por normoxia, como observados frequentemente nos tumores, selecionem as células tumorais que regulam constitutivamente o aumento da glicólise. Além disso, ou talvez de forma alternativa, as mutações em oncogenes e genes supressores de tumor que favorecem o crescimento, como em *RAS*, *p53* e *P TEN*, também estimulam as alterações metabólicas na célula, o que nos traz para a segunda parte da equação de oferta e demanda, que pode ajudar a explicar porque as células tumorais optam por uma linha de produção de energia menos eficiente.

Além de duplicar o seu conteúdo de DNA prévio à divisão, uma célula em mitose ativa (quer seja normal ou transformada) deve também duplicar todos os seus outros componentes, incluindo membranas, proteínas e organelas. Essa tarefa requer a captação aumentada de nutrientes, particularmente de glicose (que produz a energia necessária pra a biossíntese desses

componentes) e de aminoácidos (que geram os blocos de construção usados para a síntese de proteínas), assim como a síntese aumentada dos blocos de construção necessários. Ao parar a quebra da glicose no piruvato, permite-se que os carbonos sejam desviados para as vias anabólicas, tais como a produção de lipídios e nucleotídeos; além disso, as células tumorais são capazes de desviar glutamina tanto para a via glicolítica quanto para a via anabólica. [134-135](#) Assim, as alterações metabólicas que as células tumorais sofrem aumentam a sua habilidade de sintetizar os blocos de construção necessários para a divisão celular. De fato, as alterações nas vias de sinalização envolvidas no câncer também estimulam a captação de glicose e de outros nutrientes, favorecem a glicólise sobre a fosforilação oxidativa e aumentam a via anabólica na célula. Normalmente, os fatores de crescimento estimulam a captação de glicose e de aminoácidos através da via PI3K/AKT/mTOR, que é um receptor posterior de tirosinas-cinases e de outros fatores de crescimento; nos tumores, esses sinais têm autonomia celular. Assim, a mutação dos supressores de tumor e dos oncogenes leva não somente à ativação constitutiva das vias que favorecem a sobrevivência e a proliferação celular, mas também torna a glicólise e a biossíntese anabólica um pilar permanente na célula tumoral. [135-136](#)

Agora que o efeito Warburg foi “redescoberto”, outras conexões fascinantes entre o metabolismo e a neoplasia estão surgindo e envolvem tanto supressores de tumor quanto oncoproteínas. Um exemplo do primeiro envolve o *LKB1*, um gene supressor de tumor que codifica uma treonina-cinase que está mutada na síndrome de Peutz-Jegher ([Cap. 17](#)), a qual é associada a proliferações epiteliais benignas e malignas do trato gastrointestinal. Pelo menos um aspecto da atividade supressora de tumor da *LKB1* é mediado através de sua habilidade em ativar a proteína cinase dependente de AMP (AMPK), um sensor conservado do estado de energia celular que atua como um importante regulador negativo de mTOR. Assim, *LKB1* suprime a formação do tumor, pelo menos em parte, colocando freios no metabolismo anabólico. Note que dois outros supressores de tumor que estão mutados na esclerose tuberosa, o *TSC1* e *TSC2* ([Cap. 28](#)), também regulam negativamente mTOR. Por outro lado, foi dito que os efeitos transformadores de muitas oncoproteínas, incluindo receptores de tirosina cinases mutados e o notório fator de transcrição oncogênico *c-MYC*, são mediados, em parte, através da indução do “efeito Warburg”. Esse tipo de pensamento estimulou muitas tentativas recentes de alvejar vias de sinalização que regulam o metabolismo anabólico nas células cancerosas, tais como a via PI3K/AKT/mTOR.

Como discutido anteriormente, as células possuem muitas barreiras regulatórias para evitar o crescimento inadequado. Uma resposta adaptativa das células normais à privação de oxigênio e glicose é a *autofagia*, um estado em que as células param seu crescimento e canibalizam suas próprias organelas, proteínas e membranas como fontes de carbono para produção de energia ([Cap. 1](#)). Se essa adaptação falhar, a célula morre. As células tumorais frequentemente parecem ser capazes de crescer sob condições ambientais marginais sem iniciar a autofagia, sugerindo que as vias que induzem a autofagia estão desreguladas. Pensando assim, diversos genes que promovem a autofagia são supressores de tumor, mais notavelmente o *PTEN* (um regulador negativo da via PI3K/AKT), que está mutado ou silenciado epigeneticamente em uma ampla variedade de cânceres humanos. Contudo, se a autofagia é sempre ruim do ponto de vista do tumor, ainda é uma questão de investigação e debate ativos. Por exemplo, sob condições de grave privação de nutrientes, as células tumorais podem usar a autofagia para se tornar “dormentes”, um estado de hibernação metabólica que permite às células sobreviverem aos tempos difíceis por longos períodos. Acredita-se que essas células sejam resistentes às terapias

que destroem as células em divisão ativa e poderiam, portanto, ser responsáveis por falhas terapêuticas. Assim, a autofagia pode ser amiga ou inimiga do tumor, dependendo de como as vias de sinalização que a regulam estão “ligadas” em um dado tumor.

DESREGULAÇÃO DOS GENES ASSOCIADOS AO CÂNCER

O dano genético que ativa os oncogenes ou inativa os genes supressores de tumor pode ser súbito (p. ex., mutações pontuais) ou pode envolver segmentos dos cromossomos grandes o suficiente para serem detectados em um cariótipo de rotina. A ativação de oncogenes e a perda de função dos genes supressores de tumor por mutações foram discutidas anteriormente neste capítulo. Aqui, serão discutidas as anomalias cromossômicas. Terminaremos esta seção discutindo as alterações epigenéticas que contribuem para a carcinogênese.

Alterações Cromossômicas

Em certos neoplasmas, anomalias cariotípicas são não aleatórias e comuns. Anomalias cromossômicas específicas foram identificadas na maioria das leucemias e linfomas, em muitos sarcomas e em um número crescente de carcinomas. Além disso, cromossomos inteiros podem ser adquiridos ou perdidos. Apesar das alterações no número de cromossomos (aneuploidia) e em sua estrutura serem geralmente consideradas como um fenômeno tardio na progressão para o câncer, foi sugerido que a aneuploidia e a instabilidade cromossômica podem ser os eventos iniciadores do crescimento tumoral.

O estudo das alterações cromossômicas nas células tumorais é importante por dois motivos. Primeiro, a clonagem molecular de genes na vizinhança dos pontos de quebra cromossômicos ou de deleções foi extremamente útil na identificação de oncogenes (p. ex., *BCL2*, *ABL*) e de genes supressores de tumor (p. ex., *APC*, *RB*). Segundo, certas anormalidades cariotípicas são específicas o suficiente para ter valor diagnóstico e, em alguns casos, são preditivas do curso clínico da doença. As translocações associadas ao oncogene *ABL* na LMC e ao *c-MYC* no linfoma de Burkitt foram mencionadas anteriormente, no contexto dos defeitos moleculares nas células cancerosas (Fig. 7-27). Diversas outras alterações cariotípicas nas células cancerosas estão presentes na discussão dos tumores específicos nos capítulos posteriores.

Dois tipos de rearranjos cromossômicos podem ativar proto-oncogenes – translocações e inversões. As translocações cromossômicas são muito mais comuns (Tabela 7-9) e são discutidas aqui. As translocações podem ativar os proto-oncogenes de duas formas:

Translocações específicas nos tumores linfoides resultam na superexpressão de proto-oncogenes através da troca de seus elementos regulatórios com aqueles de outros genes.

Em muitos tumores hematopoéticos, sarcomas e certos carcinomas, as translocações permitem sequências normalmente não relacionadas de dois cromossomos diferentes para se recombinarem e formarem um gene de fusão híbrido que codifica uma proteína quimérica que pode promover o crescimento e a sobrevivência de forma variada, ou melhorar a autorrenovação e o bloqueio da diferenciação.

TABELA 7-9 Exemplos Selecionados de Oncogenes Ativados por Translocação

Tumor Maligno	Translocação	Genes Afetados*
Leucemia mieloide crônica	(9;22)(q34;q11)	ABL 9q34 BCR 22q11
Leucemias agudas (LMA e LLA)	(8;21)(q22;q22) (15;17)(q22;q21)	AML 8q22 ETO 21q22 PML 15q22 RARA 17q21
Linfoma de Burkitt	(8;14)(q24;q32)	c-MYC 8q24 IGH 14q32
Linfoma de células do manto	(11;14)(q13;q32)	CCND1 11q13 IGH 14q32
Linfoma folicular	(14;18)(q32;q21)	IGH 14q32 BCL2 18q21
LLA de células T	(10;14)(q24;q11)	HOX 11 10q24 TCRA 14q11
Sarcoma de Ewing	(11;22)(q24;q12)	FLI1 11q24 EWSR1 22q12
Adenocarcinoma prostático	(21;21)(q22;q22) (7;21)(p22;q22) (17;21)(p21;q22)	TMPRSS2 (21q22.3) ERG (21q22.2) ETV1 (7p21.2) ETV4 (17q21)

*Genes em negrito estão envolvidos em múltiplas translocações.
LMA, leucemia mieloide aguda; LLA, leucemia linfoblástica aguda.

A superexpressão de um proto-oncogene provocada por uma translocação é mais bem exemplificada pelo linfoma de Burkitt. Todos esses tumores são portadores de uma de três translocações, cada uma envolvendo o cromossomo 8q24, onde o gene *MYC* foi mapeado, assim como um dos três cromossomos portadores de genes da imunoglobulina. Em seu *locus* normal, o *MYC* é estritamente controlado e está mais altamente expresso em células em divisão ativa. No linfoma de Burkitt, a forma mais comum de translocação resulta no movimento do segmento contendo o *MYC* do cromossomo 8 para o cromossomo 14q32 (Fig. 7-27), colocando-o próximo ao gene *IGH*. A notação genética para a translocação é t(8:14)(q24;q32). Os mecanismos moleculares da ativação associada à translocação do *MYC* são variáveis, assim como os pontos de quebra precisos dentro do gene. Na maioria dos casos, a translocação provoca mutações ou perda das sequências reguladoras do gene *MYC*, substituindo-as pelas regiões de controle do *locus IGH*, que é altamente expresso em precursores de células B. Como as sequências codificantes permanecem intactas, o gene é constitutivamente expresso em níveis altos. A presença invariável do gene *MYC* translocado nos linfomas de Burkitt atesta a importância da superatividade de *MYC* na patogênese do tumor.

Há outros exemplos de oncogenes translocados para os *loci* receptores de antígenos nos tumores

linfoides. Como mencionado anteriormente, no linfoma de células do manto, o gene da ciclina D1 (*CCND1*) no cromossomo 11q13 é superexpresso por justaposição ao locus *IGH* no 14q32. Nos linfomas foliculares, uma translocação t(14;18)(q32;q21), a translocação mais comum nas malignidades linfoides, provoca a ativação do gene *BCL2*. Conforme esperado, todos esses tumores em que o gene da imunoglobulina está envolvido possuem origem nas células B. Em uma situação análoga, a superexpressão de diversos proto-oncogenes nos tumores de células T resulta da translocação de oncogenes para o locus do receptor de antígeno das células T. Os oncogenes afetados são diversos, mas, na maioria dos casos, assim como no *MYC*, eles codificam um fator de transcrição nuclear.

O cromossomo Philadelphia, característico da LMC e de um subconjunto de leucemias linfoblásticas, gera o exemplo prototípico de um oncogene formado pela fusão de dois genes separados. Nesses casos, uma translocação recíproca entre os cromossomos 9 e 22 realoca uma porção truncada do proto-oncogene *c-ABL* (do cromossomo 9) para o *BCR* (ponto de quebra da região de agrupamento) no cromossomo 22 (Fig. 7-27). A fusão híbrida do gene *BCR-ABL* codifica uma proteína quimérica que possui uma atividade constitutiva de tirosina-cinase. Como mencionado, a tirosina-cinase *BCR-ABL* serviu como alvo para a terapia da leucemia, com marcante sucesso até agora. Apesar de as translocações serem idênticas citogeneticamente na LMC e nas leucemias linfoblásticas agudas, geralmente elas diferem em nível molecular. Na maioria dos casos de LMC, a proteína quimérica possui um peso molecular de 210 kD, enquanto nas leucemias agudas mais agressivas, tipicamente é formada uma proteína de fusão *BCR-ABL* de 190 kD. [48,49](#)

Os fatores de transcrição são frequentemente os parceiros das fusões gênicas que ocorrem nas células cancerosas. Por exemplo, o gene *LLM* (da leucemia linfóide, mielóide) no 11q23, que por si só é um componente do complexo de remodelagem da cromatina, é conhecido por estar envolvido em 50 translocações diferentes, com diversos genes parceiros diferentes, alguns dos quais codificam fatores de transcrição (Tabela 7-9). O sarcoma de Ewing/tumor neuroectodérmico primitivo (PNET) é definido pela translocação, do gene do sarcoma de Ewing (*EWSRI*) no 22q12, que está envolvido em numerosas translocações, e todos os seus genes parceiros analisados até agora também codificam um fator de transcrição. No sarcoma de Ewing/PNET, por exemplo, o gene *EWSRI* se funde ao gene *FLI1*, que também é um membro da família do fator de transcrição ETS; a proteína quimérica EWS-FLI1 resultante possui habilidades transformantes. Pode-se perguntar, por que translocações particulares estão associadas tão fortemente a tumores específicos? Isso não é completamente compreendido, mas um tema recorrente é que pelo menos um dos genes afetados frequentemente codifica um fator de transcrição que é requerido para o desenvolvimento e diferenciação das células normais da mesma linhagem do tumor. Por exemplo, nas leucemias agudas, muitos genes envolvidos por translocações recorrentes (tais como o *MLL*) possuem papel essencial na regulação da autorrenovação de células-tronco hematopoéticas e na diferenciação normal das células linfóides e mielóides. As proteínas de fusão resultantes da translocação inibem, mais frequentemente, mas ocasionalmente aumentam, a função transcricional. Até recentemente, a maioria das translocações conhecidas foram descobertas em leucemias/linfomas e sarcomas; poucas translocações comuns foram identificadas em carcinomas, mesmo que sejam essas lesões mais comuns do que as anteriores. Os complexos cariótipos da maioria dos carcinomas tornaram a identificação das translocações difícil. Contudo, recentemente, foi descoberto que a translocação

envolvendo um gene regulado por androgênio, *TMPRSS2* (21q22), e um de três fatores de transcrição da família ETS (*ERG* [21q22], *ETV1* [7p22.2], ou *ETV4* [17q21]) estava presente em 50% ou mais dos adenocarcinomas de próstata. [137,138](#) O desenvolvimento dessa translocação parece ocorrer precocemente na carcinogênese, uma vez que também está presente na neoplasia intraepitelial prostática de alto grau, uma lesão precursora. Apesar do mecanismo através do qual essa translocação provoca o câncer não ser completamente compreendido, ele remove o gene da família ETS de sua região de controle normal e o fusiona ao *TMPRSS2* regulado por androgênio. Assim, a família ETS de fatores de transcrição é expressa de forma inadequada nas células da próstata, e como notado anteriormente com o sarcoma de Ewing, quando as proteínas da ETS são expressas de forma inadequada, elas apresentam habilidades de transformação. Há interesse significativo na identificação de genes de fusão adicionais em outros carcinomas. Acredita-se que muitos genes de fusão sejam iniciadores da carcinogênese e postula-se que muitos cânceres podem estar “viciados” em suas propriedades, similar ao vício ao oncogene visto na LMC com a fusão BCR-ABL. Assim, a inibição desse genes pode prover uma rota para a terapia-alvo.

Deleções. As deleções cromossômicas são a segunda anomalia estrutural mais prevalente nas células tumorais. *Comparadas às translocações, as deleções são mais comuns em tumores sólidos não hematopoiéticos.* A deleção de regiões específicas dos cromossomos está associada à perda de genes supressores de tumor particulares. Como discutido, as deleções envolvendo o cromossomo 13q14, o sítio do gene *RB*, estão associadas ao retinoblastoma. As deleções do 17p, 5q e 18q foram todas notadas nos cânceres colorretais; essas regiões abrigam três genes supressores de tumor. A deleção do 3p, notado em diversos tumores, é extremamente comum nos carcinomas de pulmão de células pequenas, e a temporada de caças está aberta em busca de um ou mais genes supressores de tumor nesse local.

Amplificação Gênica

A ativação de proto-oncogenes associados à superexpressão de seus produtos pode resultar da reduplicação e *amplificação* de suas sequências de DNA. [139](#) Tal amplificação pode produzir diversas centenas de cópias do proto-oncogene na célula tumoral. Os genes amplificados podem ser rapidamente detectados por hibridização molecular com sondas de DNA apropriadas. Em alguns casos, os genes amplificados produzem alterações cromossômicas que pode ser identificadas microscopicamente. Dois padrões mutuamente exclusivos são observados: estruturas pequenas múltiplas, cêntricas, denominadas *minutos duplos* e *regiões homoganeamente coradas*. A última deriva da inserção de genes amplificados em novas localizações cromossômicas, que podem estar distantes da localização normal dos genes envolvidos; como as regiões que contêm os genes amplificados não possuem um padrão de bandas normal, elas aparecem homogêneas em um cariótipo com banda G ([Fig. 7-28](#)). Os casos mais interessantes de amplificação envolvem o *N-MYC*, no neuroblastoma, e o *ERBB2*, nos carcinomas de mama. O *N-MYC* está amplificado em 25% a 30% dos neuroblastomas e a amplificação está associada a um mau prognóstico. Nos neuroblastomas com amplificação de *N-MYC*, o gene está presente tanto em regiões de minutos duplos, quanto em regiões homoganeamente coradas. A amplificação do *ERBB2* ocorre em cerca de 20% dos cânceres de mama, e a terapia com anticorpos direcionados contra esse receptor provou ser efetiva nesse subconjunto de tumores. A

amplificação de C-MYC, L-MYC ou N-MYC correlaciona-se com a progressão da doença em cânceres pulmonares de pequenas células.

Alterações Epigenéticas

A epigenética refere-se a alterações reversíveis e hereditárias na expressão gênica que ocorrem sem mutação. Tais alterações envolvem modificações pós-tradução das histonas e a metilação do DNA, ambas afetando a expressão gênica. Nas células normais, diferenciadas, a maioria do genoma não é expressa. Algumas partes do genoma são silenciadas por metilação do DNA e por modificações nas histonas que levam à compactação do DNA em heterocromatina. Por outro lado, as células cancerosas são caracterizadas por uma hipometilação global do DNA e por hipermetilação seletiva em regiões promotoras localizadas. ¹⁴⁰ Na verdade, tornou-se evidente nos últimos anos que os genes supressores de tumor são algumas vezes silenciados por hipermetilação das sequências promotoras, em vez de por mutação. Um exemplo é o CDKN2A, um locus complexo que codifica dois supressores de tumor, p14/ARF e p16/INK4a, de duas regiões de leitura diferentes; o p14/ARF é silenciado epigeneticamente nos tumores malignos de cólon e gástricos, enquanto o p16/INK4a é silenciado em uma ampla gama de cânceres. Já que esse locus produz dois genes supressores de tumor que afetam as vias da p53 e da Rb, o silenciamento desse locus apresenta o efeito agradável (do ponto de vista do câncer) de remover dois pontos de checagem com uma única alteração. Outros genes supressores de tumor sujeitos ao silenciamento por metilação incluem o *BRCA1*, no câncer de mama, o *VHL*, nos carcinomas de células renais e o gene de reparo do pareamento errôneo *MLH1*, no câncer colorretal. ¹⁴⁰ Lembre-se, do [Capítulo 5](#), que a metilação também participa do fenômeno denominado *impressão genômica*, em que o alelo materno ou paterno de um gene ou cromossomo é modificado por metilação, sendo inativado. O fenômeno reverso – isto é, desmetilação de um gene impresso, levando à sua expressão bialélica (perda de impressão) – também pode ocorrer nas células tumorais. ¹⁴¹ Há grande interesse no desenvolvimento de potenciais agentes terapêuticos que agem por desmetilação de sequências de DNA nos genes supressores de tumor. Dados recentes demonstrando que a hipometilação genômica provoca a instabilidade cromossômica e induz tumores em camundongos fortalecem muito a noção de que as alterações epigenéticas podem contribuir diretamente para o desenvolvimento do tumor. ¹⁴¹

As alterações da cromatina que contribuem para a carcinogênese são menos bem compreendidas. O paradigma atual é de que há um código das histonas em que diversas modificações nas extremidades das histonas, tais como a acetilação e a metilação, levam à ativação ou à repressão da transcrição. Foi demonstrado que diversas enzimas modificadores da cromatina, tais como EZH2, estão superexpressas nos carcinomas de mama e próstata. ¹⁴¹ A EZH2 é o componente enzimático do complexo multiproteico polipente repressivo 2, que coloca marcas de repressão na cromatina dos promotores gênicos. Apesar de seus alvos no câncer *in vivo* ainda não terem sido definidos, em cultura de células a superexpressão da EZH2 leva à repressão dos supressores de tumor, tais como p21. Interessantemente, nas moscas e nos mamíferos, os complexos repressores polipentes são requeridos para a manutenção das células-tronco, assim como para o silenciamento de fatores de transcrição linhagem-específicos até que as dicas apropriadas sinalizem a diferenciação. A repressão inadequada ou a expressão de tais genes poderia dar às células cancerosas uma característica semelhante e indiferenciada de

células-tronco. Claro que há conversa cruzada significativa entre as enzimas de remodelação da cromatina e a maquinaria de metilação do DNA. Por exemplo, a colocação de marcas repressoras na cromatina por enzimas como a EZH2 em células cancerosas resulta no recrutamento de metilases do DNA, na metilação dos promotores e na repressão duradoura da expressão gênica.

miRNA e Câncer

Como discutido no [Capítulo 5](#), os miRNA são RNA pequenos, não codificantes, de fita única, com aproximadamente 22 nucleotídeos de comprimento, que são incorporados ao complexo de silenciamento induzido por RNA. Os miRNA medeiam o reconhecimento sequência-específico de mRNA e, através da ação do complexo de silenciamento induzido por RNA, medeiam o silenciamento gênico pós-transcricional. Dado que os miRNA controlam o crescimento, a diferenciação e a sobrevivência celular, não é surpreendente que eles tenham função na carcinogênese. ¹⁴² Foi demonstrado que os miRNA sofrem mudanças em sua expressão nas células cancerosas, sendo que frequentes ampliações e deleções dos *locus* de miRNA foram identificadas em muitos cânceres. Como ilustrado na [Figura 7-39](#), os miRNA podem participar da transformação neoplásica, quer seja pelo aumento da expressão dos oncogenes ou pela diminuição da expressão de genes supressores de tumor. Se o miRNA inibe a tradução de um oncogene, uma redução na quantidade ou função daquele miRNA levará a uma superprodução de produtos oncogênicos; dessa forma, o miRNA age como um supressor de tumor. Por outro lado, se o alvo de um miRNA é um gene supressor de tumor, então a superatividade do miRNA pode reduzir a proteína supressora de tumor; assim, o miRNA age como um oncogene. Tais relações já foram estabelecidas pelo perfil de miRNA em diversos tumores humanos. Por exemplo, a diminuição da regulação ou a deleção de certos miRNA em algumas leucemias e linfomas resultou na expressão aumentada de BCL2, uma proteína antiapoptótica. Assim, através da regulação negativa do BCL2, tais miRNA se comportam como genes supressores de tumor. Aumento similar da regulação mediada por miRNA nos oncogenes *RAS* e *MYC* também foi detectado nos tumores de pulmão e em certas leucemias de células B, respectivamente. Em alguns tumores de cérebro e mama, há uma expressão aumentada em cinco a 100 vezes de certos miRNA. Apesar de os alvos desses miRNA ainda não terem sido identificados, provavelmente eles são genes supressores de tumor, cujas atividades estão reduzidas pela superexpressão de miRNA.

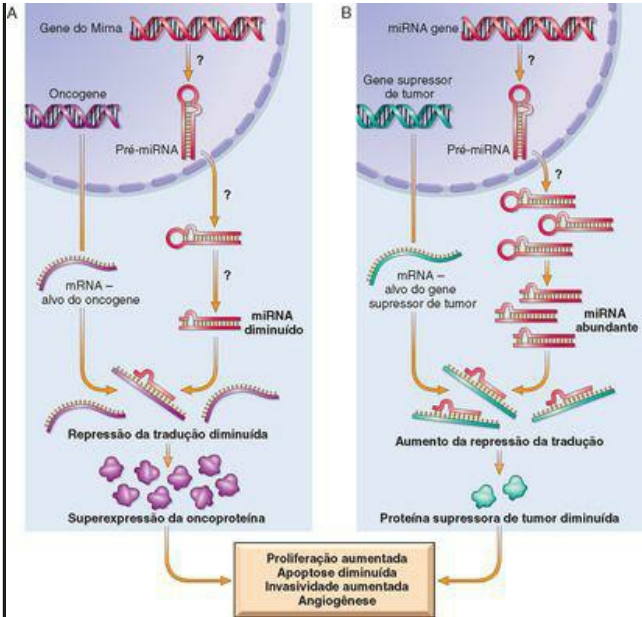


FIGURA 7-39

O papel dos miRNA na tumorigênese. **A**, Atividade reduzida de um miRNA que inibe a tradução de um oncogene, originando um excesso de oncoproteínas. **B**, A superatividade de um miRNA, que tem como alvo um gene supressor de tumor, reduz a produção da proteína de supressão tumoral. Pontos de interrogação em **A** e **B** indicam os mecanismos pelos quais há alterações no nível ou na atividade dos miRNA não são completamente conhecidos.

Esses achados geram não somente novos *insights* na carcinogênese, mas também possuem implicações práticas. Por exemplo, as drogas que inibem ou aumentam a função dos miRNA podem ser úteis na quimioterapia. Já que os miRNA regulam a diferenciação celular normal, os padrões de expressão do miRNA (“perfil do miRNA”) podem prover pistas para a origem celular e para a classificação dos tumores. Resta muito a aprender sobre esses miRNA oncogênicos, ou, por assim dizer, “oncomirs”.

Bases Moleculares da Carcinogênese em Múltiplas Etapas

A noção de que os tumores malignos surgem de uma sequência prolongada de eventos encontra suporte em estudos epidemiológicos, experimentais e moleculares. O estudo dos oncogenes e genes supressores de tumor gerou uma base molecular firme para o conceito de carcinogênese em múltiplas etapas. [143](#)

Dado que os tumores malignos devem adquirir diversas anomalias fundamentais, discutidas anteriormente, segue-se que *cada câncer deve resultar do acúmulo de múltiplas mutações*. De fato, análises recém-finalizadas do sequenciamento do genoma completo de cânceres do cólon e mama revelaram que tumores individuais acumulam uma média de 90 genes mutantes. Um subconjunto muito menor deles (11/tumor) estavam mutados com frequência significativa. [144](#) Incluídos entre os tumores mutados estão alguns oncogenes conhecidos e alguns genes supressores de tumor e outros que não eram previamente conhecidos como estando associados a tumores. Ainda não está estabelecido quais dessas mutações estabelecem o estado transformado, contribuindo para a progressão tumoral, e quais são “passageiras” (mutações neutras) que ocorrem em células genômicamente instáveis e estão meramente “passando pelo caminho”. Mais diretamente, contudo, nenhum oncogene único pode transformar completamente células não imortalizadas *in vitro*, mas *geralmente as células podem ser transformadas por uma combinação de oncogenes*. Tal cooperação é requerida porque cada oncogene é especializado na indução de parte do fenótipo necessário para a transformação total. Por exemplo, o oncogene *RAS* induz as células a secretar fatores de crescimento e permite que elas cresçam sem ancoragem a um substrato normal (independência de ancoragem), enquanto o oncogene *MYC* torna as células mais sensíveis aos fatores de crescimento e as imortaliza. Esses dois genes, agindo em conjunto, podem provocar a transformação neoplásica de fibroblastos de camundongos em cultura.

Além disso, parece que a evolução instalou uma variedade de “mecanismos intrínsecos supressores de tumor”, tais como a apoptose e a senescência, que atuam como obstáculos para a ação das mutações promotoras do crescimento. De fato, nas células com pontos de checagem competentes, a sinalização oncogênica através de proteínas como a *RAS* leva não somente a transformação, mas também à senescência ou apoptose. [33](#) Assim, o surgimento de tumores malignos requer a perda mutacional de muitos genes, inclusive os que regulam a apoptose e a senescência. [145](#) Um exemplo clássico de aquisição incremental do fenótipo maligno é documentado pelo estudo dos carcinomas de cólon. Acredita-se que muitos desses cânceres evoluam através de uma série de estágios morfológicamente identificáveis: a hiperplasia epitelial colônica seguida pela formação de adenomas que crescem progressivamente e, em última instância, sofrem transformação maligna ([Cap. 17](#)). As correlações moleculares propostas para essa sequência adenoma-carcinoma estão ilustradas na [Figura 7-40](#). De acordo com o esquema, primeiro ocorre a inativação do gene supressor de tumor *APC*, seguida da inativação do *RAS*, e, por último, a perda de um gene supressor de tumor no 18q e perda do *p53*. Também está descrita a via de senescência, que ocorre se não houver a perda de *p53*. De fato, foi mostrado que a maioria das células na maior parte dos adenomas são senescentes. Acredita-se que a mutação de um proto-oncogene como o *RAS* leve as células à senescência, em vez de à proliferação [33](#) por meio da ativação do ponto de checagem do dano ao DNA, como discutido anteriormente. A

perda da p53 nos adenomas evita a senescência induzida por oncogene, permitindo que as células adenomatosas continuem a proliferar, gerando um carcinoma. Enquanto múltiplas mutações, incluindo o ganho de oncogenes e a perda de genes supressores de tumor, são requeridas para a carcinogênese, a exata sequência temporal de mutações pode ser diferente em cada órgão e tipo tumoral.

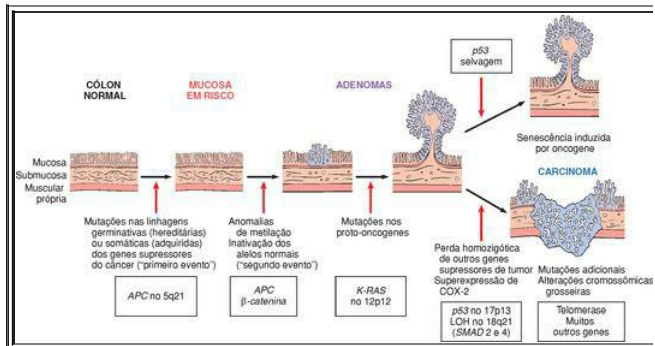


FIGURA 7-40

Modelo molecular para a evolução dos cânceres colorretais através da sequência adenoma-carcinoma. Apesar de as mutações no *APC* serem um evento precoce e a perda do *p53* ocorrer tardiamente no processo da tumorigênese, o momento das outras alterações pode ser variável. Note também que tumores individuais podem não apresentar todas as alterações listadas. *Em cima, à direita*, as células que ganharam sinalização oncogênica sem a perda da *p53* eventualmente entram em senescência induzida por oncogene.

Agentes Carcinogênicos e Suas Interações Celulares

Há mais de 200 anos, o cirurgião londrino *Sir Percival Pott* atribuiu corretamente o câncer de pele do escroto em limpadores de chaminé à exposição crônica à fuligem. Com base nessa observação, a *Danish Chimney Sweeps Guild* (Associação Dinamarquesa dos Limpadores de Chaminé) determinou que seus membros deveriam tomar banho diariamente. Nenhuma medida de saúde pública, desde aquela época, foi tão bem-sucedida no controle de uma forma de câncer. Subsequentemente, foi demonstrado em animais que centenas de substâncias químicas são carcinogênicas.

Alguns dos principais agentes são apresentados na [Tabela 7-10](#). Alguns comentários são feitos sobre um punhado deles.

TABELA 7-10 Principais Carcinógenos Químicos

CARCINÓGENOS DE AÇÃO DIRETA

Agentes Alquilantes

β -Propiolactona

Dimetil sulfato

Diepoxibutano

Drogas antineoplásicas (ciclosfosfomide, clorambucil, nitrosureios e outros)

Agentes Acilantes

1-Acetil-imidazol

Cloreto de dimetilcarbamil

PRÓ-CARCINÓGENOS QUE REQUEREM ATIVAÇÃO METABÓLICA

Hidrocarbonetos Policíclicos e Heterocíclicos Aromáticos

Benzoantraceno

Benzopireno

Diabenzantraceno

3-metilcolantreno

7,12-Dimetilbenzantraceno

Aminas Aromáticas, Amidas e Corantes Azo

2-Naftilamina (β -naftilamina)

Benzidina

2-Acetilaminofluoreno

Dimetilaminazobenzeno (amarelo-manteiga)

Plantas Naturais e Produtos Microbianos

Aflotoxina B₁

Griseofulvina

Cicasina

Safrole

Noz da Areca

Outros

Nitrosamina e amidas

Cloreto de vinil, níquel e crômio

Inseticidas, fungicidas

Policloretos de bifenila

Etapas Envolvidas na Carcinogênese Química

Como discutido anteriormente, a carcinogênese é um processo em múltiplas etapas. Isso pode ser mais prontamente demonstrado em modelos experimentais de carcinogênese química, nos quais os estágios de iniciação e progressão durante o desenvolvimento do câncer foram primeiramente descritos. ¹⁴⁶ Os experimentos clássicos que permitiram a distinção entre a iniciação e a promoção foram realizados na pele de camundongos e estão delineados na [Figura 7-41](#). Os seguintes conceitos relacionados à sequência iniciação-promoção emergiram desses experimentos:

A *iniciação* resulta da exposição das células a uma dose suficiente de agentes carcinogênicos (iniciadores); uma célula iniciada está alterada, tornando-a potencialmente capaz de dar origem a um tumor (grupos 2 e 3). *A iniciação isoladamente, contudo, não é suficiente para a formação do tumor* (grupo 1).

A iniciação provoca dano permanente ao DNA (mutações). Ela é, portanto, rápida e irreversível, possuindo “memória”. Isso é ilustrado pelo grupo 3, em que os tumores foram produzidos mesmo com o atraso da aplicação do agente promotor por diversos meses após uma única aplicação do iniciador.

Os promotores podem induzir os tumores nas células iniciadas, mas eles não são tumorigênicos por si mesmos (grupo 5). Além disso, não há formação de tumores quando o agente promotor é aplicado antes, ao invés de depois, do agente iniciador (grupo 4). Isso indica que, *em contraste com os efeitos dos iniciadores, as alterações celulares que resultam da aplicação dos promotores não afetam o DNA diretamente e são reversíveis*. Como discutido posteriormente, os promotores aumentam a proliferação das células iniciadas, um efeito que pode contribuir para o desenvolvimento de mutações adicionais nessas células. O grupo 6 documenta ainda mais claramente que os efeitos dos promotores são reversíveis, pois não houve a formação de tumores em células iniciadas quando o tempo entre as múltiplas aplicações do promotor foi suficientemente estendido.

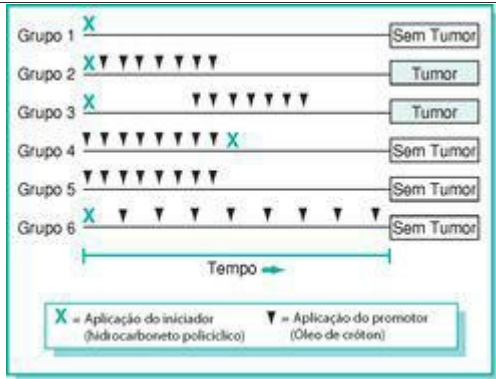


FIGURA 7-41

Experimentos demonstrando as fases de iniciação e promoção da carcinogênese em camundongos. Grupo 2: aplicação repetida de promotor em intervalos de duas vezes por semana, por diversos meses. Grupo 3: a aplicação do promotor foi adiada por vários meses e então ele foi aplicado duas vezes por semana, regularmente. Grupo 6: o promotor foi aplicado em intervalos mensais.

Apesar de os conceitos de iniciação e promoção terem sido derivados em grande parte dos experimentos envolvendo a indução do câncer de pele em camundongos, esses estágios também são discerníveis no desenvolvimento do câncer de fígado, de bexiga, de mama, de cólon e do trato respiratório. Com essa breve revisão sobre as duas principais etapas na carcinogênese, podemos agora examinar a iniciação e a promoção em maiores detalhes (Fig. 7-42). Todos os carcinógenos químicos iniciadores são eletrófilos (possuem elétrons deficientes em átomos) altamente reativos que podem reagir com sítios nucleofílicos (ricos em elétrons) nas células. Os seus alvos são o DNA, o RNA e proteínas, e em alguns casos, as interações provocam a morte. A iniciação, obviamente, gera danos não letais ao DNA que não podem ser reparados. As células mutadas passam as lesões do DNA para suas células-filhas. As substâncias químicas que podem causar a iniciação da carcinogênese podem ser classificadas em duas categorias: de ação direta e de ação indireta.

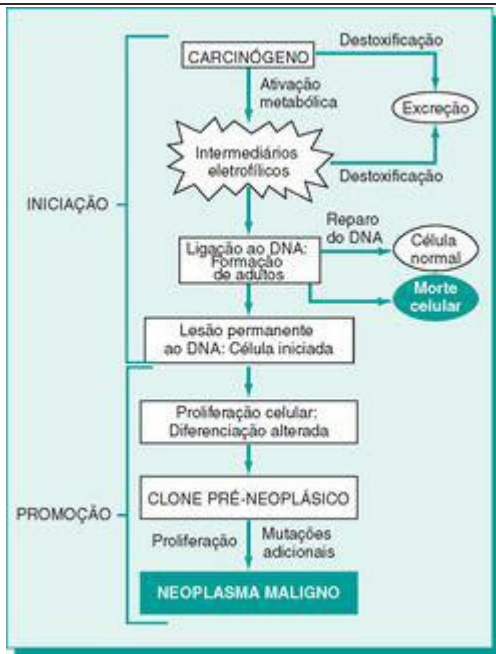


FIGURA 7-42

Esquema geral de eventos na carcinogênese química. Note que os promotores provocam a expansão clonal da célula iniciada, produzindo assim um clone pré-neoplásico. Mais proliferação, induzida pelo promotor ou por outros fatores, provoca o acúmulo de mutações adicionais e o surgimento do tumor maligno.

Agentes de Ação Direta

Os agentes de ação direta não requerem a conversão metabólica para se tornarem carcinogênicos. A maioria deles são carcinógenos fracos, mas importantes, porque alguns são drogas quimioterápicas para o câncer (p. ex., agentes alquilantes) que curaram, controlaram ou adiaram a recorrência com sucesso em certos tipos de câncer (p. ex., leucemia, linfomas e carcinoma de ovário), somente para evocar, mais adiante, uma segunda forma de câncer, geralmente a leucemia mieloide aguda. O risco do câncer induzido é baixo, mas sua existência demanda o uso judicioso de tais agentes.

Agentes de Ação Indireta

A designação *agentes de ação indireta* refere-se às substâncias químicas que requerem a conversão metabólica para um *carcinógeno em sua forma final* antes que eles se tornem ativos. Um dos mais potentes carcinógenos químicos indiretos – os hidrocarbonetos policíclicos – estão presentes em combustíveis fósseis. Outros, por exemplo, o benzopireno e outros carcinógenos, são formados na combustão de altas temperaturas do tabaco no fumo do cigarro. *Esses produtos estão envolvidos na etiologia do câncer de pulmão em fumantes de cigarro.* Os hidrocarbonetos policíclicos também podem ser produzidos a partir da gordura animal durante o processo de assar as carnes e estão presentes em carnes e peixes defumados. Os principais produtos ativos em muitos hidrocarbonetos são epóxidos, que formam adutos (produtos de adição) covalentes com moléculas na célula, principalmente o DNA, mas também com RNA e com proteínas.

As aminas aromáticas e corantes azo são outra classe de carcinógenos de ação indireta que foram amplamente usados no passado no corante anilina e na indústria de borracha. ¹⁴⁷ Muitos outros carcinógenos ocupacionais são listados na [Tabela 7-3](#).

A maioria dos carcinógenos requer ativação metabólica para a conversão em carcinógenos em sua forma final ([Fig. 7-42](#)). Outras vias metabólicas podem levar à inativação (destoxificação) dos pró-carcinógenos ou de seus derivados. Assim, *a potência carcinogênica de uma substância química é determinada não somente pela atividade inerente de seu derivado eletrofilico, mas também pelo equilíbrio entre ativação metabólica e reações de inativação.*

A maioria dos carcinógenos conhecidos é metabolizada por mono-oxigenases dependentes de citocromo P-450. Os genes que codificam essas enzimas são bem polimórficos e foi demonstrado que a atividade e a capacidade de indução dessas enzimas variam entre indivíduos diferentes. Como essas enzimas são essenciais para ativação de pró-carcinógenos, a susceptibilidade aos carcinógenos é regulada em parte por polimorfismos nos genes que codificam essas enzimas. Assim, pode ser possível avaliar o risco de câncer em um dado indivíduo através de análise genética de tal polimorfismo enzimático. ¹⁴⁷

O metabolismo dos hidrocarbonetos policíclicos aromáticos, tais como o benzopireno, pelo produto do gene P-450, *CYP1A1*, fornece um exemplo instrutivo. Aproximadamente 10% da população branca apresenta uma forma altamente induzível dessa enzima, associada a um risco

umentado de câncer de pulmão em fumantes. [148,149](#) Pessoas que fumam pouco e têm o genótipo susceptível *CYP1A1* apresentam um risco sete vezes maior de desenvolver o câncer de pulmão, quando comparadas a fumantes sem o genótipo permissivo. Nem todas as variações na ativação ou na destoxificação de carcinógenos são geneticamente determinadas. Idade, sexo e estado nutricional também determinam a dose interna de toxinas produzidas e assim influenciam o risco de desenvolvimento de câncer, principalmente em um indivíduo em particular. [150](#)

Alvos Moleculares da Carcinógenese Química. Como a transformação maligna resulta de mutações, não é surpresa que a maioria das substâncias químicas iniciadoras sejam mutagênicas. Assim, o DNA é o alvo primário para os carcinógenos químicos, mas não há alteração isolada ou única associada à iniciação da carcinogênese química. Apesar de qualquer gene poder se o alvo dos carcinógenos químicos, os oncogenes e genes supressores de tumor comumente mutados, como o *RAS* e o *p53*, são alvos particularmente importantes. Um exemplo ilustrativo de uma forma de carcinogênese química é a aflotoxina B₁, um agente de ocorrência natural produzido por cepas de *Aspergillus*, um fungo micelial que cresce em grãos e castanhas armazenados de forma inadequada. Há uma forte correlação entre o nível desses alimentos contaminantes na dieta e a incidência de carcinoma hepatocelular em partes da África e Leste Asiático. Interessantemente, a aflotoxina B₁ produz mutações no gene *p53*; 90% ou mais dessas mutações são uma transversão G:C → T:A característica no códon 249 (denominada mutação 249(*ser*) em *p53*). [151](#) Em contraste, as mutações em *p53* são muito menos frequentes nos tumores de fígado de áreas onde a contaminação por aflatoxina dos alimentos não é um fator de risco, e a mutação 249(*ser*) é incomum. Assim, a detecção da “assinatura de mutação” dentro do gene *p53* estabelece a aflatoxina como o agente causador. Essas associações estão provando ser ferramentas úteis em estudos epidemiológicos da carcinogênese química.

Além disso, o cloreto de vinil, o arsênico, o níquel, o crômio, inseticidas, fungicidas e policloreto de bifenila são carcinógenos em potencial no ambiente de trabalho e doméstico. Finalmente, nitritos usados como preservantes de alimentos provocam preocupação, já que causam nitrosilação de aminas contidas nos alimentos. As nitrosaminas assim formadas são suspeitas de serem carcinogênicas.

Iniciação e Promoção da Carcinogênese Química

Alterações não reparadas no DNA são os primeiros passos essenciais no processo de iniciação. *Para que a alteração seja hereditária, o molde de DNA danificado deve ser replicado. Assim, para que a iniciação ocorra, as células alteradas pelo carcinógeno devem sofrer pelo menos um ciclo de proliferação de forma que as alterações no DNA se tornem fixas.* No fígado, muitas substâncias químicas são ativadas para reativar eletrófilos, ainda que a maioria deles não produza tumores malignos, a menos que as células do fígado proliferem dentro de poucos dias da formação dos adutos de DNA. Nos tecidos que normalmente são quiescentes, o estímulo mitogênico pode ser provido pelo próprio carcinógeno, pois muitas células morrem em consequência dos efeitos tóxicos dos carcinógenos químicos, estimulando assim a regeneração das células sobreviventes. De forma alternativa, a proliferação celular pode ser induzida por exposição concomitante a agentes biológicos tais como vírus e parasitos, fatores alimentares ou influências hormonais. Os agentes que não provocam mutação, mas, em vez disso, estimulam a divisão de células mutadas,

são conhecidos como *promotores*.

A carcinogenicidade de alguns iniciadores é aumentada pela administração subsequente de *promotores* (tais como ésteres de forbol, hormônios, fenóis e drogas) que, por si sós, não são tumorigênicos. A aplicação de promotores leva à proliferação e à expansão clonal das células iniciadas (mutadas). Essas células possuem exigência diminuída de fatores de crescimento e podem também ser menos responsivas a sinais inibitórios do crescimento em seu ambiente extracelular. Levadas à proliferação, as células do clone iniciado sofrem mutações adicionais, desenvolvendo-se, eventualmente, em um tumor maligno. Assim, o processo de promoção tumoral inclui múltiplas etapas: a proliferação de células pré-neoplásicas, a conversão maligna e eventualmente a progressão tumoral, que depende das alterações nas células tumorais e no estroma tumoral – o processo de carcinogênese em múltiplas etapas enfatizado anteriormente.

CARCINOGENESE POR RADIAÇÃO

A energia de radiação, quer seja na forma de raios UV da luz solar ou sob a forma de ionização eletromagnética e radiação particulada, é um carcinógeno bem estabelecido. A luz UV está claramente envolvida na etiologia dos cânceres de pele, e a exposição à radiação ionizante devido à exposição médica ou ocupacional, acidentes de usinas nucleares e detonações de bombas atômicas produziu uma diversidade de cânceres. Apesar de a contribuição da radiação para o número total de cânceres ser provavelmente pequena, a bem conhecida latência do dano provocado por energia de radiação e o seu efeito cumulativo requerem períodos extremamente longos de observação e tornam difícil a averiguação de seu significado completo. Uma incidência crescente de câncer de mama se tornou aparente somente décadas depois entre as mulheres expostas durante a infância ao teste da bomba atômica. A incidência teve seu pico durante 1988 a 1992 e depois caiu. [152](#) Além disso, os efeitos possivelmente aditivos ou sinérgicos da radiação com outras influências carcinogênicas potenciais acrescentam outra dimensão ao quadro.

Raios Ultravioleta

Há ampla evidência advinda dos estudos epidemiológicos que os raios UV derivados do sol causam incidência aumentada de carcinoma de células escamosas, carcinoma basocelular e possivelmente de melanoma da pele. [153](#) O grau de risco depende do tipo de raios UV, da intensidade da exposição e da quantidade do “manto protetor” que absorve luz, composto pela melanina da pele. Pessoas de origem europeia que possuem pele clara repetidamente exposta ao sol, mas que bravamente se recusam a ficar bronzeadas e que moram em locais que recebem muita luz solar (p. ex, Queensland, na Austrália, próximo ao equador) estão entre as incidências mais altas de câncer de pele (melanoma, carcinoma de células escamosas e carcinomas basocelulares) no mundo. Os cânceres de pele não melanoma estão associados a uma exposição total cumulativa à radiação UV, enquanto os melanomas estão associados à intensa exposição intermitente – como ocorre ao se pegar sol. A porção de UV do espectro solar pode ser dividida em três grandes gamas de comprimento de onda: UVA (320-400 nm), UVB (280-320 nm) e UVC (200 a 280 nm). Acredita-se que entre eles, o UVB seja responsável pela indução dos cânceres de pele. O UVC, apesar de ser um potente mutagênico, não é considerado significativo porque é filtrado pela camada de ozônio ao redor da Terra (daí a preocupação em torno da depleção do ozônio).

A carcinogenicidade da luz UVB é atribuída à indução da formação de dímeros de pirimidina no DNA. Esse tipo de dano ao DNA é reparado pela via de reparo de excisão de nucleotídeos. Há cinco passos no reparo de excisão de nucleotídeos, e em células de mamíferos o processo pode envolver mais de 30 proteínas. É postulado que, com a exposição solar excessiva, a capacidade da via de reparo de excisão de nucleotídeos é superada e os mecanismos de reparo do DNA não moldado propensos a erros se tornam operantes, o que gera a sobrevivência da célula a custo de mutações genômicas, que em alguns casos, levam ao câncer. A importância da via de reparo de excisão de nucleotídeos do reparo de DNA é ilustrada mais graficamente pela alta frequência de cânceres nos indivíduos com a desordem hereditária denominada *xeroderma pigmentoso* (discutida anteriormente). [126](#)

Radiação Ionizante

As radiações eletromagnéticas (raios X e raios γ) e particuladas (partículas α e β , prótons e nêutrons) são todas carcinogênicas. A evidência é tão volumosa que bastam poucos exemplos.

[152,154](#) Muitos indivíduos pioneiros no uso dos raios X desenvolveram câncer de pele. Os mineiros de elementos radioativos na Europa central e na região das Montanhas Rochosas (Rocky Mountain) dos Estados Unidos apresentam um aumento de 10 vezes na incidência de cânceres de pulmão, quando comparados ao resto da população. Mais revelador é o acompanhamento dos sobreviventes da bomba atômica enviada a Hiroshima e Nagasaki. Inicialmente houve um aumento marcante na incidência de leucemias – principalmente nas leucemias mieloides crônica e aguda – após um período médio de latência de cerca de 7 anos. Subsequentemente, a incidência de muitos tumores sólidos com períodos latentes mais longos (p. ex., mama, cólon, tireoide e pulmão) aumentou.

Em humanos há uma vulnerabilidade hierárquica de diferentes tecidos a cânceres induzidos por radiação. Os mais frequentes são as leucemias mieloides aguda e crônica. O câncer da tireoide segue de perto, mas somente nos jovens. Na categoria intermediária estão as neoplasias malignas de mama, pulmões e glândulas salivares. Em contraste, a pele, ossos e trato gastrointestinal são relativamente resistentes a neoplasias induzidas por radiação, mesmo que as células epiteliais gastrointestinais sejam vulneráveis aos efeitos agudos de morte celular provocados pela radiação e a pele esteja no caminho de todas as radiações externas. Não obstante, o médico não deve esquecer: praticamente *qualquer* célula pode ser transformada em uma célula cancerosa se houver exposição suficiente à energia de radiação.

CARCINOGENESE MICROBIANA

Foi provado que muitos vírus de RNA e DNA são oncogênicos em animais tão diferentes quanto sapos e primatas. Apesar de intensos estudos detalhados, contudo, somente poucos vírus foram associados ao câncer humano. Nossa discussão enfoca os vírus oncogênicos humanos, assim como no papel emergente da bactéria *Helicobacter pylori* no câncer gástrico.

Vírus Oncogênicos de RNA

Vírus da Leucemia de Células T Humanas Tipo 1. Apesar de o estudo de retrovírus de animais ter provido incrível discernimento sobre as bases moleculares do câncer, somente um retrovírus humano, o vírus da leucemia de células T humanas Tipo 1 (HTLV-1) está firmemente envolvido na etiologia do câncer em humanos.

O HTLV-1 provoca uma forma de linfoma/leucemia de células T que é endêmica em certas partes do Japão e na bacia Caribenha, mas é encontrado esporadicamente em outros lugares, incluindo os Estados Unidos. ¹⁵⁵ De forma similar ao vírus da imunodeficiência humana, que provoca a síndrome da imunodeficiência adquirida (Aids), o HTLV-1 possui um tropismo para as células T CD4+ e, portanto, esse subconjunto de células T é o alvo principal da transformação neoplásica. A infecção humana requer a transmissão de células T infectadas através do ato sexual, de produtos do sangue, ou da amamentação materna. A leucemia se desenvolve em somente 3% a 5% dos indivíduos infectados após um período latente de 40 a 60 anos.

Há pouca dúvida de que a infecção dos linfócitos T por HTLV-1 é necessária para a leucemogênese, mas os mecanismos moleculares da transformação não são totalmente claros. Em contraste com diversos retrovírus murinos, o HTLV-1 não contém um oncogene e não foi descoberta uma integração consistente próxima a um proto-oncogene. Nas células leucêmicas, contudo, a integração viral mostra um padrão clonal. Em outras palavras, apesar de o sítio de integração viral nos cromossomos hospedeiros ser aleatório (o DNA viral é encontrado em diferentes localizações em cânceres diferentes), o sítio de integração é idêntico entre as células de um dado câncer. Isso não ocorreria se o HTLV-1 fosse meramente um passageiro que infecta as células após a transformação. O genoma do HTLV-1 contém as regiões *gag*, *pol*, *env* e regiões de repetições longas terminais típicas de outros retrovírus, mas, em contraste com outros vírus da leucemia, contém outra região, referida como *tax*. Parece que os segredos dessa atividade transformadora estão guardados no gene *tax*. ¹⁵⁶ O produto desse gene é essencial para a replicação viral, pois ele estimula a transcrição do mRNA viral através da ação na repetição terminal longa 5'. Agora está estabelecido que a proteína Tax também pode ativar a transcrição de diversos genes da célula hospedeira envolvidos na proliferação e na diferenciação das células T. Eles incluem o gene imediato precoce *FOS*, genes que codificam a interleucina-2 (IL-2) e seu receptor, e o gene para o fator de crescimento mieloide, o fator estimulante de colônia de granulócitos-macrófagos. Além disso, a proteína Tax inativa o inibidor do ciclo celular p16/INK4a e melhora a ativação da ciclina D, desregulando assim o ciclo celular. A Tax também ativa o NF- κ B, um fator de transcrição que regula uma gama de genes, incluindo os genes pró-sobrevivência/antiapoptóticos. Outro mecanismo através do qual a Tax pode contribuir para a transformação maligna é por meio da instabilidade genômica. Dados recentes mostraram que a Tax interfere com as funções de reparo de DNA e inibe os pontos de checagem do ciclo

celular mediados por ATM que são ativados por dano ao DNA. [156](#)

As principais etapas que levam ao desenvolvimento da leucemia/linfoma de células T no adulto podem ser resumidas como a seguir. A infecção por HTLV-1 provoca a expansão da população de células policlonais não malignas através de efeitos estimulatórios da Tax na proliferação celular. As células T em proliferação possuem risco aumentado de mutação e instabilidade genômica induzidas por Tax. Essa instabilidade permite o acúmulo de novas mutações e anomalias cromossômicas e eventualmente surge uma população neoplásica monoclonal de células T. As células malignas se replicam, independentemente da IL-2, e contêm anomalias moleculares e cromossômicas.

Vírus Oncogênicos de DNA

Como ocorre com os vírus de RNA, diversos vírus oncogênicos de DNA que provocam tumores em animais foram identificados. Dos diversos vírus de DNA humano, quatro – HPV, vírus Epstein-Barr (EBV), vírus da hepatite B (HBV) e herpesvírus do sarcoma de Kaposi, também denominado herpesvírus 8 – foram implicados na etiologia do câncer humano. Um quinto vírus, o poliomavírus das células de Merkel, foi identificado nos carcinomas de células de Merkel e pode em breve se juntar à galeria dos vilões; ele é descrito no [Capítulo 25](#). O herpesvírus do sarcoma de Kaposi será discutido nos [Capítulos 6](#) e [11](#). Apesar de não ser um vírus de DNA, o HCV também está associado ao câncer e será brevemente discutido aqui. [157](#)

Papilomavírus Humano. Pelo menos 70 tipos geneticamente distintos de HPV foram identificados. Alguns tipos (p. ex., 1, 2, 4 e 7) provocam o papiloma escamoso benigno (verrugas) em humanos ([Caps. 19](#) e [22](#)). Por outro lado, HPV de alto risco (p. ex., tipos 16 e 18) foram envolvidos na gênese de diversos cânceres, principalmente do carcinoma de células escamosas do colo do útero e da região oncofaringeal. [158,159](#) Assim, o câncer do colo do útero é uma doença sexualmente transmitida, provocada pela transmissão do HPV. Além disso, pelo menos 20% dos cânceres de orofaringe estão associados ao HPV. Em contraste com os cânceres de colo do útero, as verrugas genitais possuem baixo potencial maligno e estão associadas aos HPV de baixo risco, predominantemente o HPV-6 e HPV-11. Interessantemente, nas verrugas benignas o genoma do HPV é mantido em sua forma episomal não integrada, enquanto em cânceres o genoma do HPV é integrado ao genoma do hospedeiro, sugerindo que a integração do DNA viral é importante para a transformação maligna. Assim como ocorre com o HTLV-1, o sítio de integração viral em cromossomos hospedeiros é aleatório, mas o padrão de integração é clonal. As células em que o genoma viral se integrou mostram significativamente mais instabilidade genômica. Em vez, uma vez que o sítio de integração é aleatório, não há associação consistente com um proto-oncogene do hospedeiro. Em vez disso, a integração interrompe o DNA viral dentro da fase de leitura aberta E1/E2, levando à perda do repressor viral E2 e à superexpressão das oncoproteínas E6 e E7.

Na verdade, o potencial oncogênico do HPV pode estar relacionado ao produto de dois genes virais, E6 e E7. Juntos, eles interagem com uma variedade de proteínas reguladoras do crescimento codificadas por proto-oncogenes e por genes supressores de tumor ([Fig. 7-43](#)). A proteína E7 se liga à proteína RB e desloca os fatores de transcrição E2F que normalmente estão sequestrados pela RB, promovendo a progressão através do ciclo celular. Merece atenção o fato de que a proteína E7 dos tipos de HPV de alto risco possui uma afinidade maior pela RB do que a

E7 dos tipos de HPV de baixo risco. A E7 também inativa as CDKI p21 e p27. As proteínas E7 dos tipos de HPV de alto risco (tipos 16, 18 e 31) também se ligam e provavelmente ativam as ciclinas E e A. A proteína E6 possui efeitos complementares. Ela se liga a e medeia a degradação da p53 e da BAX, um membro pró-apoptótico da família BCL2, e ativa a telomerase. Como E7, a E6 dos tipos de HPV de alto risco possui maior afinidade pela p53 do que a E6 dos tipos de HPV de baixo risco. Interessantemente, a interação entre E6-p53 pode oferecer algumas pistas no que diz respeito ao polimorfismo e aos fatores de risco para o desenvolvimento do câncer de colo de útero. O p53 humano é polimórfico no aminoácido 72, codificando ou um resíduo de prolina ou de arginina nessa posição. A variante p53 Arg72 é muito mais susceptível à degradação pelo E6. Não surpreendentemente, indivíduos infectados com o polimorfismo Arg72 são mais predispostos ao desenvolvimento de carcinomas cervicais. [160](#)

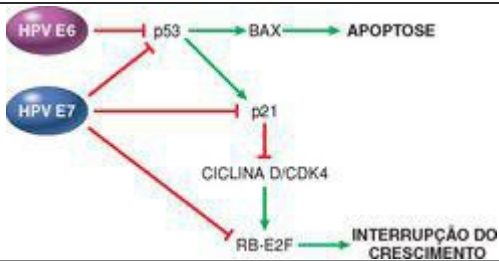


FIGURA 7-43

Efeito das proteínas E6 e E7 do HPV no ciclo celular. A E6 e a E7 aumentam a degradação de p53, provocando um bloqueio na apoptose e uma diminuição da atividade do inibidor de ciclo celular p21. A E7 se associa com a p21 e evita sua inibição do complexo ciclina-CDK4; a E7 pode se ligar a RB, removendo a restrição ao ciclo celular. O efeito global das proteínas E6 e E7 do HPV consiste no bloqueio da apoptose e na remoção das restrições à proliferação celular ([Fig. 7-29](#)).

(Modificado de Münger K, Howley PM: Human papillomavirus immortalization and transformation functions. *Virus Res* 89:213-228, 2002.)

Para resumir, os tipos de HPV de alto risco expressam proteínas oncogênicas que inativam os

supressores de tumor, ativam ciclinas, inibem a apoptose e combatem a senescência celular. Assim, fica evidente que muitas das marcas registradas do câncer discutidas mais cedo são induzidas por proteínas do HPV. A preferência da infecção por HPV na etiologia do câncer de colo do útero é confirmada pela efetividade das vacinas anti-HPV na prevenção do câncer de colo do útero. Contudo, a infecção por HPV por si só não é suficiente para a carcinogênese. Por exemplo, quando os ceratinócitos humanos são transfectados com o DNA do HPV dos tipos 16, 18 e 31 *in vitro*, eles são imortalizados, mas não formam tumores em animais experimentais. A cotransfecção com um gene *RAS* mutado resulta na completa transformação maligna. Além desses cofatores genéticos, o HPV em todas as possibilidades também age em consonância com fatores ambientais ([Cap. 22](#)), que incluem o tabagismo, infecções microbianas coexistentes, deficiências nutricionais, e alterações hormonais, todas tendo sido implicadas na patogenia dos cânceres de colo de útero. Uma grande proporção de mulheres infectadas com o HPV ficam livres da infecção através de mecanismos imunológicos, mas algumas não, por razões desconhecidas.

Vírus Epstein-Barr. O EBV, um membro da família herpes, está envolvido na patogenia de diversos tumores humanos: a forma africana do linfoma de Burkitt; os linfomas de células B em indivíduos imunossuprimidos (especialmente aqueles com infecção por HIV ou sob terapia imunossupressora após transplante de órgãos); um subconjunto de linfomas de Hodgkin; carcinoma nasofaríngeo e alguns carcinomas gástricos e formas raras de linfomas de células T e linfomas de células *natural killers*. [161](#) Com exceção do carcinoma nasofaríngeo, todos os outros são tumores de células B. Esses neoplasmas são revisados em outras partes deste livro; portanto, somente sua associação com EBV será discutida aqui.

O EBV infecta os linfócitos B e possivelmente as células epiteliais da orofaringe. O EBV usa o receptor do complemento CD21 para se ligar e para infectar as células B. A infecção das células B é latente; isto é, não há replicação viral e as células não são mortas, mas as células B infectadas latentemente com EBV são imortalizadas e adquirem a habilidade de se propagar indefinidamente *in vitro*. As bases moleculares das proliferações de células B induzidas por EBV é complexa, mas como ocorre com outros vírus, ela envolve a “usurpação” de diversas vias normais de sinalização. [162](#) Um gene do EBV, a proteína de membrana latente-1 (*LMP-1*) age como um oncogene, ou seja, sua expressão em camundongos transgênicos induz a formação de linfomas de células B. A LMP-1 se comporta como um receptor de CD40 constitutivamente ativo, um receptor-chave dos sinais de células T auxiliares que estimula o crescimento das células B ([Cap. 6](#)). A LMP-1 ativa as vias de sinalização NF- κ B e JAK/STAT e promove a sobrevivência das células B e sua proliferação, tudo ocorrendo de forma autônoma (p. ex., sem sinalização de células T ou outros sinais externos) em células B infectadas por EBV. Ao mesmo tempo, a LMP-1 evita a apoptose através da ativação do BCL2. Assim, o vírus “empresta” uma via normal de ativação da célula B para expandir o grupo de células infectadas latentemente. Outro gene do EBV, o *EBNA-2*, codifica uma proteína nuclear que mimetiza um receptor Notch constitutivamente ativo. A EBNA-2 provoca a transativação de diversos genes hospedeiros, incluindo a ciclina D e a família *src* de proto-oncogenes. Além disso, o genoma do EBV contém uma citocina viral, vIL-10, que foi usurpada do genoma hospedeiro. Essa citocina viral pode evitar que macrófagos e monócitos ativem as células T e é requerida para a transformação dependente de EBV das células B. Em indivíduos imunologicamente normais, a proliferação de células B policlonais induzida por EBV *in vivo* é rapidamente controlada, e o indivíduo pode


permanecer assintomático ou desenvolver um episódio auto limitado de mononucleose infecciosa ([Cap. 8](#)). A evasão do sistema imune parece ser um passo-chave na oncogênese relacionada ao EBV.

O linfoma de Burkitt é um neoplasma de linfócitos B que é o tumor da infância mais comum na África central e na Nova Guiné. Um linfoma morfológicamente idêntico ocorre esporadicamente por todo o mundo. A associação entre a forma endêmica do linfoma de Burkitt e o EBV é bastante forte ([Fig. 7-44](#)):

Mais de 90% dos tumores africanos são portadores do genoma do EBV.

Cem por cento dos pacientes apresentam títulos elevados dos anticorpos contra os antígenos do capsídeo viral.

Os títulos séricos dos anticorpos contra os antígenos do capsídeo viral estão correlacionados ao risco de desenvolver o tumor.



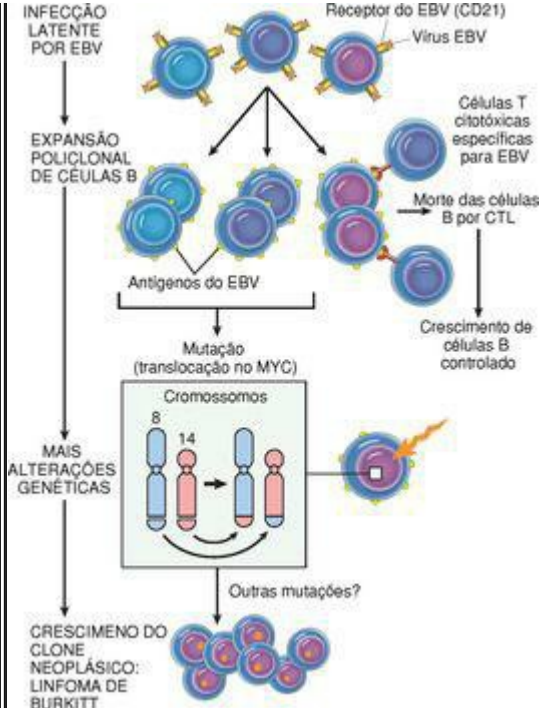


FIGURA 7-44

Provável evolução do linfoma de Burkitt induzido por EBV.

Apesar de o EBV estar intimamente envolvido na etiologia do linfoma de Burkitt, diversas observações sugerem que fatores adicionais também devem estar envolvidos. [163,164](#) (1) a infecção por EBV não é limitada a locais geográficos onde o linfoma de Burkitt é encontrado, mas é um vírus ubíquo que infecta assintomaticamente quase todos os humanos em todo o mundo. (2) O genoma do EBV é encontrado em somente 15% a 20% dos pacientes com linfoma de Burkitt fora da África. (3) Há diferenças significativas nos padrões de expressão gênica viral nas linhagens de células B transformadas por EBV (mas não tumorigênicas) e nas células do linfoma de Burkitt. Mais notável, as células do linfoma de Burkitt não expressam LMP-1, EBNA-2 e outras proteínas do EBV que induzem ao crescimento e à imortalização das células B.

Com base nessas informações, como então o EBV contribui para a gênese do linfoma de Burkitt endêmico? Um cenário plausível é mostrado na [Figura 7-44](#). Em regiões do mundo onde o linfoma de Burkitt é endêmico, infecções concomitantes, tais como a malária, prejudicam a competência do sistema imune, permitindo a manutenção da proliferação de células B. Eventualmente, contudo, a imunidade por células T dirigida contra os antígenos do EBV, tais como EBNA2 e LMP1, elimina a maioria das células B infectadas por EBV, mas um pequeno número de células diminui a expressão desses antígenos imunológicos. Essas células persistem indefinidamente, mesmo em face da imunidade normal. As células do linfoma podem emergir dessa população, somente após a aquisição de mutações específicas, mais notavelmente translocações que ativam o oncogene *c-MYC*. Deve ser notado que, em áreas não endêmicas, 80% dos tumores não possuem o genoma do EBV, mas todos os tumores possuem a translocação t(8;14) ou outras translocações que desregulam o *c-MYC*. Essa observação sugere que, apesar de os linfomas de Burkitt não africanos serem iniciados por mecanismos outros que não o EBV, eles se desenvolvem através de vias oncogênicas muito similares.

Em resumo, no caso do linfoma de Burkitt, parece que o EBV não é diretamente oncogênico, mas ao agir como um mitógeno policlonal das células B, ele dita estágio para a aquisição da translocação t(8;14) e de outras mutações, que, em última análise, liberam as células da regulação normal do crescimento. Em indivíduos normais, a infecção por EBV é rapidamente controlada por respostas imunes efetivas dirigidas contra antígenos virais expressos nas membranas celulares. Assim, a vasta maioria de indivíduos infectados permanece assintomáticas ou desenvolve mononucleose infecciosa autolimitada. Em regiões da África onde o linfoma de Burkitt é endêmico, cofatores pouco compreendidos (p. ex., malária crônica) podem favorecer a aquisição de eventos genéticos (p. ex., a translocação t(8;14)) que levam à transformação.

O EBV possui um papel mais direto nos linfomas de células B em pacientes imunossuprimidos. Algumas pessoas com Aids e aquelas que recebem terapia imunossupressora por longos períodos para evitar a rejeição de aloenxertos apresentam tumores multifocais de células B dentro do tecido linfóide ou no sistema nervoso central. Esses tumores são policlonais desde o início, mas podem desenvolver-se em neoplasmas monoclonais. Em contraste com o linfoma de Burkitt, os tumores em pacientes imunossuprimidos expressam uniformemente LMP-1 e EBNA2, que são reconhecidos pelas células T citotóxicas. Essas proliferações potencialmente letais podem ser subjogadas se o estado imunológico do hospedeiro melhora, como pode ocorrer com a retirada das drogas imunossupressoras em transplantados.

O carcinoma nasofaríngeo também está associado à infecção por EBV. Esses tumores são endêmicos no sul da China, em algumas parte da África e na população esquimó (Inuíte) do

Artigo. Em contraste com o linfoma de Burkitt, 100% dos carcinomas nasofaríngeos obtidos de todas as partes do mundo contêm o DNA do EBV. [165](#) A integração viral nas células do hospedeiro é clonal, descartando assim a possibilidade de que a infecção por EBV tenha ocorrido após o desenvolvimento do tumor. Os títulos de anticorpos contra os antígenos do capsídeo viral estão grandemente elevados, e em áreas endêmicas os pacientes desenvolvem anticorpos IgA antes do aparecimento dos tumores. A correlação de 100% entre o EBV e o carcinoma nasofaríngeo sugere que o EBV [110](#) tem um papel na gênese desse tumor, mas (assim como o tumor de Burkitt) a distribuição geográfica restrita indica que os cofatores genéticos ou ambientais, ou ambos, também contribuem para o desenvolvimento desse tumor. A LMP-1 também é expressa nas células epiteliais. Nessas células, assim como nas células B, a LMP-1 ativa a via da NF- κ B. Além disso, a LMP-1 induz a expressão de fatores pró-angiogênicos tais como VEGF, FGF-2, MMP9 e COX2, que podem contribuir para a oncogênese. O relacionamento do EBV com a patogênese do linfoma de Hodgkin também é discutido no [Capítulo 13](#).

Vírus das Hepatites B e C. Estudos epidemiológicos sugerem fortemente uma associação próxima entre a infecção por HBV e a ocorrência de câncer de fígado ([Cap. 8](#)). Estima-se que 70% a 85% dos carcinomas hepatocelulares em todo o mundo se devam à infecção com HBV ou HCV. [111,166167](#) and [168](#) O HBV é endêmico nos países do Leste da Ásia e da África; correspondentemente, essas áreas possuem a maior incidência de carcinoma hepatocelular. Apesar das evidências epidemiológicas e experimentais convincentes, o modo de ação desses vírus na tumorigênese do fígado não está completamente elucidado. Os genomas do HBV e do HCV não codificam nenhuma oncoproteína viral, e apesar de o DNA do HBV se integrar dentro do genoma humano, não há um padrão consistente de integração nas células hepáticas. De fato, os efeitos oncogênicos do HBV e do HCV são multifatoriais, mas o efeito dominante parece ser a inflamação crônica mediada imunologicamente, com a morte dos hepatócitos levando à regeneração e dano genômico. Apesar de se acreditar geralmente que o sistema imune têm papel protetor, trabalhos recentes demonstraram que na situação de uma inflamação crônica não resolvida, como ocorre na hepatite viral ou na gastrite crônica por *H. pylori* (ver adiante), a resposta imune pode se tornar inadequada, promovendo a tumorigênese.

Como em qualquer agente que provoca injúria hepatocelular, a infecção viral crônica leva à proliferação compensatória dos hepatócitos. Esse processo regenerativo atua em cooperação com uma plethora de fatores de crescimento, citocinas, quimiocinas e outras substâncias bioativas que são produzidas por células imunes ativas e promovem a sobrevivência celular, o remodelamento tecidual e a angiogênese ([Cap. 3](#)). As células imunes ativadas também produzem outros mediadores, tais como espécies reativas de oxigênio, que são genotóxicos e mutagênicos. Uma etapa molecular-chave parece ser a ativação da via do NF- κ B em hepatócitos em resposta aos mediadores derivados das células imunes ativadas. A ativação da via do NF κ B dentro dos hepatócitos bloqueia a apoptose, permitindo que os hepatócitos em divisão incorram em estresse genotóxico e acumulem mutações. Embora isso pareça ser mecanismo dominante na patogênese do carcinoma hepatocelular induzido por vírus, tanto o HBV quanto o HCV também contêm proteínas dentro dos seus genomas que podem promover mais diretamente o desenvolvimento do câncer. O genoma do HBV contém um gene conhecido como *HBx* que pode ativar direta ou indiretamente uma diversidade de fatores de transcrição e diversas vias sinais de transdução. Além disso, a integração viral pode provocar rearranjos secundários dos cromossomos, incluindo

múltiplas deleções que podem abrigar genes supressores de tumor desconhecidos.

Apesar de não ser um vírus de DNA, o HCV também está fortemente ligado à patogenia do câncer de fígado. Os mecanismos moleculares usados pelo HCV são menos bem definidos do que aqueles do HBV. Além da injúria celular crônica ao fígado e da regeneração compensatória, os componentes do genoma do HCV, tais como a proteína central do HCV, podem ter um efeito direto na tumorigênese, possivelmente pela ativação de uma variedade de vias de transdução de sinal promotoras do crescimento.

Helicobacter pylori

Primeiramente incriminado como uma causa das úlceras pépticas, o *H. pylori* agora adquiriu a distinção duvidosa de ser a primeira bactéria classificada como carcinogênica. De fato, a infecção por *H. pylori* está envolvida na gênese tanto dos adenocarcinomas gástricos quanto dos linfomas gástricos. [169](#)

O cenário para o desenvolvimento do adenocarcinoma gástrico é similar ao do câncer de fígado induzido por HBV e HCV. Ele envolve a proliferação aumentada de células epiteliais e um histórico de inflamação crônica. Como na hepatite viral, o ambiente inflamatório contém numerosos agentes genotóxicos, tais como espécies reativas de oxigênio. Há um desenvolvimento inicial da gastrite crônica, seguido por atrofia gástrica, metaplasia intestinal das células do revestimento, displasia e câncer. Essa sequência leva décadas para se completar e ocorre em somente 3% dos pacientes infectados. Como o HBV e o HCV, o genoma do *H. pylori* também contém genes diretamente implicados na oncogênese. Foi demonstrado que cepas associadas ao adenocarcinoma gástrico contêm uma “ilha de patogenicidade” que abriga o gene associado à citotoxina A (*CagA*). Apesar de o *H. pylori* não ser invasivo, o *CagA* penetra nas células epiteliais gástricas, onde apresenta uma variedade de efeitos, incluindo a iniciação de uma cascata de sinalização que mimetiza a estimulação desregulada de fatores de crescimento.

Como mencionado anteriormente, o *H. pylori* também está associado a um risco aumentado para o desenvolvimento de linfomas gástricos. Os linfomas gástricos possuem origem nas células B, e como os tumores lembram algumas das características das placas de Peyer normais, frequentemente eles são chamados de linfomas da mucosa associada ao tecido linfoide, ou MALTomas (também discutidos nos [Caps. 13](#) e [17](#)). Sua patogenia molecular não ainda não é completamente compreendida, mas parece envolver fatores específicos de cepas do *H. pylori*, assim como fatores genéticos do hospedeiro, tais como polimorfismos nos promotores de citocinas inflamatórias, como a IL-1 e o fator de necrose tumoral (TNF). Acredita-se que a infecção por *H. pylori* leve ao aparecimento de células T reativas ao *H. pylori*, que, por sua vez, estimulam a proliferação policlonal de células B. Nas infecções crônicas, mutações atualmente desconhecidas podem ser adquiridas, o que fornece às células individuais uma vantagem de crescimento. Essas células crescem para formar um “MALToma” monoclonal que, não obstante, permanece dependente do estímulo através das células T das vias de células B, que ativam o fator de transcrição NF- κ B. Nesse estágio, a erradicação do *H. pylori* pela terapia antibiótica “cura” o linfoma através da remoção dos estímulos antigênicos para células T. Em estágios posteriores, contudo, mutações adicionais podem ser adquiridas, tais como uma translocação (11;18) que provoca a ativação constitutiva do NF- κ B. Nesse ponto, o MALToma não mais requer o estímulo antigênico da bactéria para seu crescimento e sobrevivência,

desenvolvendo a capacidade de se disseminar para outros tecidos, além do estômago.

Defesa do Hospedeiro contra Tumores – Imunidade Tumoral

A ideia de que os tumores não são completamente próprios e podem ser reconhecidos pelo sistema imunológico foi concebida por Paul Ehrlich, que propôs que o reconhecimento imunológico das células autólogas dos tumores pode ser capaz de eliminar os tumores. Subsequentemente, Lewis Thomas e Macfarlane Burnet formalizaram esse conceito, cunhando o nome *vigilância imunológica*, sugerindo que a inspeção do organismo é uma função normal do sistema imunológico, buscando e destruindo as células malignas emergentes. [170,171](#) Muitas fatos empíricos apoiam essa ideia – a ocorrência de infiltrados linfocitários ao redor dos tumores e em linfonodos que drenam sítios de câncer; resultados experimentais, a maioria com tumores transplantados; a incidência aumentada de algum câncer em indivíduos imunodeficientes; e a demonstração direta de células T tumor-específicas e de anticorpos em pacientes. O fato de que os tumores malignos ocorrem em indivíduos imunocompetentes sugere que a vigilância imune não é perfeita; contudo, o fato de que alguns tumores escapem a tal policiamento não impede a possibilidade de que outros possam ter sido abortados. [172](#) O conceito de vigilância imunológica tumoral foi recém-expandido para compreender não somente o papel protetor do sistema imunológico no desenvolvimento do tumor, mas também o efeito do sistema imunológico na seleção das variantes tumorais. [173,174](#) Essas variantes possuem imunogenicidade diminuída e podem escapar mais facilmente da detecção e rejeição imunológicas. O termo *imunoedição do câncer* está atualmente sendo usado para descrever os efeitos do sistema imunológico na prevenção da formação de tumores, e também para “esculpir” as propriedades imunogênicas dos tumores, selecionando as células tumorais que escapam à eliminação imunológica. [175](#)

Na seção seguinte, serão exploradas algumas das importantes questões sobre a imunidade tumoral: Qual é a natureza dos antígenos tumorais? Quais sistemas efetores do hospedeiro podem reconhecer as células tumorais? A imunidade antitumoral é efetiva contra os neoplasmas espontâneos? As reações imunes contra os tumores podem ser exploradas sob a forma de imunoterapia?

ANTÍGENOS TUMORAIS

Os antígenos tumorais que geram uma resposta imunológica foram demonstrados em muitos tumores induzidos experimentalmente e em alguns cânceres humanos. ¹⁷⁶ Inicialmente, eles foram amplamente classificados em duas categorias com base em seus padrões de expressão: *antígenos tumor-específicos*, que estão presentes somente nas células tumorais e não em qualquer uma das células normais, e *antígenos associados ao tumor*, que estão presentes nas células tumorais e também em algumas células normais. Essa classificação, contudo, é imperfeita porque muitos antígenos que se acreditava serem tumor-específicos revelaram ser expressos também por algumas células normais. A classificação moderna para os antígenos tumorais é baseada em sua estrutura molecular e sua fonte.

As tentativas iniciais de purificar e caracterizar os antígenos tumorais se basearam na produção de anticorpos monoclonais específicos para as células tumorais e na definição dos antígenos que esses anticorpos podem reconhecer. Um avanço importante nesse campo foi o desenvolvimento de técnicas para a identificação de antígenos tumorais que foram reconhecidos por linfócitos T citotóxicos (CTL) porque os CTL são o principal mecanismo imunológico de defesa contra os tumores. Lembre-se de que os CTL reconhecem os peptídeos derivados das proteínas citoplasmáticas que são apresentados ligados às moléculas do complexo de histocompatibilidade principal classe I (MHC) (Cap. 6). A seguir serão descritas as principais classes de antígenos tumorais (Fig. 7-45).



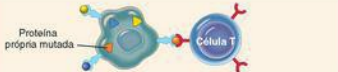
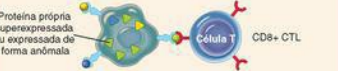

Células hospedeiras normais mostrando múltiplos autoantígenos associados ao MHC	 <p>Sem resposta de célula T</p>	EXEMPLOS
Células tumorais expressando tipos diferentes de antígenos tumorais	 <p>Produto de um oncogene ou gene supressor de tumor mutado</p> <p>Célula T CD8+ CTL</p>	<p>Produtos do oncogene: RAS mutada, proteínas de fusão BCR/ABL</p> <p>Produtos dos genes supressores de tumor: proteína p53 mutada</p>
	 <p>Proteína própria mutada</p> <p>Célula T</p>	<p>Diversas proteínas mutantes em tumores animais induzidos por carcinógenos ou radiação; diversas proteínas mutadas nos melanomas</p>
	 <p>Proteína própria superexpressada ou expressada de forma anômala</p> <p>Célula T CD8+ CTL</p>	<p>Superexpressão: tirosinase, gp100; MART nos melanomas</p> <p>Expressão anômala: antígenos do câncer de testículo (MAGE, BAGE)</p>
	 <p>Virus oncogênico</p> <p>Célula T</p> <p>Virus antígeno-específico CTL CD8+</p>	<p>Proteínas E6 e E7 do papilomavírus humano no carcinoma do colo do útero; proteínas do EBNA no linfoma induzido por EBV</p>

FIGURA 7-45

Antígenos tumorais reconhecidos por células T CD8+.

(Modificado de Abbas AK, Lichtman AH: *Celular and Molecular Immunology*, 5th ed. Philadelphia, WB Saunders, 2003.)

Produtos de Genes Mutados. A transformação neoplásica, como foi discutida, resulta das alterações genéticas em proto-oncogenes e em genes supressores de tumor; essas proteínas mutadas representam antígenos que nunca foram vistos pelo sistema imunológico e, assim, podem ser reconhecidos como sendo não próprios. [177,178](#) Além disso, devido à instabilidade genética das células tumorais, muitos genes diferentes podem estar mutados nessas células, incluindo os genes cujos produtos não são relacionados ao fenótipo transformado e não possuem função conhecida. Os produtos desses genes mutados também podem ser antígenos tumorais em potencial. Os produtos dos proto-oncogenes alterados, os genes supressores de tumor ou outros genes mutados não associados à transformação são sintetizados no citoplasma das células tumorais, e como qualquer proteína citoplasmática, podem entrar na via de processamento do MHC classe I e serem reconhecidos por células T CD8+. Além disso, essas proteínas podem entrar na via de processamento do MHC classe II nas células apresentadoras de antígeno que

possuem células tumorais mortas fagocitadas e, assim, também serem reconhecidas pelas células T CD4+. Como essas proteínas alteradas não estão presentes nas células normais, elas não induzem a autotolerância. Alguns pacientes com câncer possuem células CD4+ e CD8+ circulantes que podem responder aos produtos dos oncogenes mutados, tais como as proteínas RAS, p53 e BCR-ABL. Nos animais, a imunização com as proteínas RAS ou p53 mutadas induz CTL e respostas de rejeição contra os tumores que expressam esses mutantes. Contudo, essas oncoproteínas não parecem ser os alvos principais de CTL tumores-específicos na maioria dos pacientes.

Proteínas Celulares Superexpressas ou Expressas de Forma Aberrante. Os antígenos tumorais podem ser proteínas celulares normais que estão expressas de forma anormal nas células tumorais e produzem uma resposta imunológica. Em um subconjunto de melanomas humanos, alguns antígenos tumorais são proteínas estruturalmente normais que são produzidas em níveis baixos nas células normais e estão superexpressadas nas células tumorais. Um desses antígenos é a tirosinase, uma enzima envolvida na biossíntese de melanina, que é expressa somente nos melanócitos normais e nos melanomas.¹⁷⁹ As células T dos pacientes com melanoma reconhecem os peptídeos derivados da tirosinase, levantando a possibilidade de que as vacinas contra tirosinase possam estimular tais respostas aos melanomas; ensaios clínicos com essas vacinas estão sendo conduzidos. Pode ser surpreendente que esses pacientes sejam capazes de responder a um antígeno próprio normal. A explicação provável é que a tirosinase normalmente é produzida em quantidades tão pequenas e em tão poucas células que não é reconhecida pelo sistema imunológico e não é capaz de induzir tolerância.

Outro grupo, os antígenos do “câncer de testículo”, é codificado por genes que são silenciosos em todos os tecidos adultos, exceto nos testículos – daí o seu nome. Apesar de a proteína estar presente nos testículos, ela não é expressa na superfície celular sob sua forma antigênica, porque o esperma não expressa os antígenos do MHC classe I. Assim, para todos os propósitos práticos, esses antígenos são tumor-específicos. A família do gene do antígeno do melanoma (MAGE) é o protótipo desse grupo. Apesar de ter sido originalmente descrito nos melanomas, os antígenos MAGE são expressos por diversos tipos de tumor. Por exemplo, o MAGE-1 é expresso em 37% dos melanomas e em um número variável de carcinomas de pulmão, fígado, estômago e esôfago.¹⁸⁰ Antígenos similares, denominados GAGE, BAGE e RAGE, foram detectados em outros tumores.

Antígenos Tumorais Produzidos por Vírus Oncogênicos. Como foi discutido, diversos vírus estão associados aos cânceres. Não é surpreendente que esses vírus produzam proteínas que são reconhecidas como estranhas pelo sistema imunológico. O mais potente desses antígenos são as proteínas produzidas por um vírus de DNA latente; os exemplos em humanos incluem o HPV e o EBV. Há abundante evidência de que os CTL reconhecem o antígeno desses vírus e de que um sistema imunológico competente possui uma função na vigilância contra os tumores induzidos por vírus, devido à sua habilidade em reconhecer e destruir as células infectadas por vírus. De fato, o conceito de vigilância imunológica contra tumores é mais bem estabelecido para tumores induzidos por vírus de DNA. Na verdade, as vacinas contra antígenos do HPV são efetivas na prevenção do câncer de colo do útero em jovens mulheres.

Antígenos Oncofetais. Os antígenos oncofetais são proteínas expressas em altos níveis nas células cancerosas e nos tecidos normais em desenvolvimento (fetais), mas não nos tecidos adultos.

Acredita-se que os genes que codificam essas proteínas são silenciados durante o desenvolvimento e são liberados quando há transformação maligna. Os antígenos oncofetais foram identificados em anticorpos preparados em outras espécies e sua principal importância é que eles proveem marcadores que auxiliam no diagnóstico do tumor. À medida que as técnicas para detectar esses antígenos melhoraram, tornou-se claro que a sua expressão em adultos não está limitada a tumores. Quantidades aumentadas dessas proteínas são identificadas nos tecidos e na circulação em várias condições inflamatórias, e elas são encontradas em pequenas quantidades mesmo nos tecidos normais. Não há evidência de que os antígenos oncofetais sejam importantes indutores ou alvos da imunidade antitumoral. Os dois antígenos oncofetais mais completamente caracterizados são o antígeno carcinoembrionário (CEA) e a α -fetoproteína (AFP). Eles são discutidos na seção sobre “Marcadores Tumerais”.

Glicolípídios e Glicoproteínas de Superfície Celular Alterados. A maioria dos tumores humanos e experimentais expressam níveis maiores do que o normal e/ou formas anormais de glicoproteínas de superfície e de glicolípídios, que podem ser marcadores diagnósticos e alvos para terapia. Essas moléculas alteradas incluem gangliosídeos, antígenos de grupos sanguíneos e mucinas. Muitos anticorpos criados em animais reconhecem os grupos de carboidrato ou núcleos (*cores*) de peptídeos protéicos dessas moléculas. Apesar de a maioria dos epítomos reconhecidos por esses anticorpos não serem especificamente expressos nos tumores, eles estão presentes em níveis mais altos nas células cancerosas do que nas células normais. Essa classe de antígenos é um alvo para a terapia contra o câncer com anticorpos específicos.

Dentre os glicolípídios expressos em altos níveis nos melanomas estão os gangliosídeos GM₂, GD₂, GD₃. Ensaios clínicos dos anticorpos anti-GM₂ e anti-GD₃ e a imunização com a vacina contendo GM₂ estão sendo conduzidos em pacientes com melanoma. As mucinas são glicoproteínas de alto peso molecular contendo numerosos carboidratos ligados ao oxigênio das cadeias laterais em um polipeptídeo central. Os tumores frequentemente apresentam expressão desregulada das enzimas que sintetizam essas cadeias laterais de carboidratos, o que leva ao aparecimento de epítomos tumor-específicos nas cadeias laterais de carboidratos ou no polipeptídeo central anormalmente exposto. Diversas mucinas foram o foco de estudos diagnósticos e terapêuticos, incluindo a CA-125 e a CA-19-9, expressas em carcinomas de ovário, e a MUC-1, expressa em carcinomas de mama. Diferentemente de muitas mucinas, a MUC-1 é uma proteína integral de membrana que normalmente está expressa somente na superfície apical do epitélio ductal mamário, um sítio que está relativamente isolado do sistema imune. Nos carcinomas ductais de mama, contudo, a molécula é expressa de forma não polarizada e contém carboidratos novos, tumor-específicos, e epítomos de peptídeos detectáveis por anticorpos monoclonais de camundongos. Os epítomos de peptídeos induzem tanto respostas humorais quanto de células T em pacientes com câncer e estão, portanto, sendo considerados como candidatos para vacinas tumorais.

Antígenos de Diferenciação Específicos para o Tipo Celular. Os tumores expressam moléculas que normalmente estão presentes nas suas células de origem. Esses antígenos são denominados *antígenos de diferenciação*, porque eles são específicos para a linhagens particulares ou estágios de diferenciação de diversos tipos celulares. Tais antígenos de diferenciação são tipicamente autoantígenos normais e, portanto, não induzem resposta imune em hospedeiros que apresentam tumores. Sua importância reside em ser alvos em potencial para a imunoterapia e para a

identificação dos tecidos de origem dos tumores. Por exemplo, os linfomas podem ser diagnosticados como tumores derivados de células B através da detecção de marcadores de superfície característicos dessa linhagem, tais como o CD20. Os anticorpos contra CD20 também estão sendo usados para a imunoterapia tumoral. Eles também destroem células B normais, mas como as células-tronco hematopoéticas são poupadas, novas células B eventualmente emergem. Os determinantes idiotípicos da imunoglobulina de superfície de uma população clonal de células B são marcadores para aquele clone de células B, porque todas as outras células B expressam diferentes idiotipos. Portanto, o idiotipo da imunoglobulina é um antígeno tumoral altamente específico para os linfomas de células B e leucemias.

MECANISMOS EFETORES ANTITUMORAIS

A imunidade mediada por células é o mecanismo antitumoral dominante *in vivo*. Apesar de poderem ser feitos anticorpos contra os tumores, não há evidência de que eles possuam um papel protetor sob condições fisiológicas. Os efetores celulares que medeiam a imunidade são descritos no [Capítulo 6](#), portanto aqui somente será necessário caracterizá-los brevemente.

Linfócitos T citotóxicos: O efeito antitumoral das células T citotóxicas que reagem contra os antígenos tumorais é bem estabelecido em tumores induzidos experimentalmente. Em humanos, os CTL CD8⁺ possuem um papel protetor contra os neoplasmas associados a vírus (p. ex., tumores induzidos por EBV e HPV) e foram demonstrados no sangue e nos infiltrados tumorais de pacientes com câncer. Em alguns casos, tais células T CD8⁺ não se desenvolvem espontaneamente *in vivo*, mas podem ser geradas por imunização das células dendríticas pulsadas com antígeno tumoral.

Células natural killer: As células NK são linfócitos capazes de destruir as células tumorais sem sensibilização prévia e, assim, podem prover a primeira linha de defesa contra as células tumorais. [181](#) Após sua ativação com IL-2 e IL-15, as células NK podem lisar uma ampla gama de tumores humanos, incluindo muitos dos que parecem ser não imunogênicos para as células T. As células T e NK parecem gerar mecanismos antitumorais complementares. Os tumores que não são capazes de expressar antígenos do MHC classe I não podem ser reconhecidos pelas células T, mas esses tumores podem ativar as células NK porque elas são inibidas pelo reconhecimento de uma molécula classe I autólogas normais ([Cap. 6](#)). Os receptores ativadores nas células NK são extremamente diversos e pertencem a diversas famílias de genes. As proteínas NKG2D, expressas nas células NK e em algumas células T, são importantes receptores ativadores. Elas reconhecem antígenos induzidos por estresse, que são expressos nas células tumorais, e células que sofreram dano ao DNA e estão sob risco de transformação neoplásica.

Macrófagos: Macrófagos ativados exibem citotoxicidade contra as células tumorais *in vitro*. As células T, as células NK e os macrófagos podem colaborar na reatividade antitumoral, porque o interferon- γ , uma citocina secretada por células T e por células NK, é um potente ativador de macrófagos. Os macrófagos ativados podem destruir o tumor por mecanismos similares àqueles usados para destruir micróbios (p. ex., produção de metabólitos reativos do oxigênio; [Cap. 2](#)) ou por secreção de TNF.

Anticorpos: Apesar de não haver evidências para os efeitos protetores dos anticorpos antitumorais contra tumores espontâneos, a administração de anticorpos monoclonais contra as células tumorais pode ser efetiva terapêuticamente. Um anticorpo monoclonal contra CD20, um antígeno de superfície de célula B, é amplamente usado para o tratamento de linfomas.

VIGILÂNCIA E ESCAPE IMUNES

Dados os muitos mecanismos antitumorais em potencial, há alguma evidência de que eles operam *in vivo* para evitar o surgimento de neoplasmas? O argumento mais forte para a existência de vigilância imune é a frequência aumentada de cânceres nos hospedeiros imunodeficientes. Cerca de 5% de pessoas com imunodeficiências congênitas desenvolvem cânceres, cerca de 200 vezes mais do que a taxa dos indivíduos imunocompetentes. Receptores de transplante imunossuprimidos e pessoas com Aids também apresentam uma incidência aumentada de malignidades. A maioria (mas não todos) desses neoplasmas são linfomas, frequentemente linfomas difusos de grandes células B. Particularmente ilustrativa é a rara desordem de imunodeficiência recessiva ligada ao X denominada *XLP* (*síndrome linfoproliferativa ligada ao X*), provocada por mutações no gene que codifica uma proteína adaptadora (*SAP*), que participa das vias de sinalização dos linfócitos. ¹⁸² Quando garotos afetados desenvolvem uma infecção por EBV, tal infecção não toma a forma usual, autolimitada, de uma mononucleose infecciosa, mas, em vez disso, se desenvolve sob uma forma crônica, algumas vezes fatal, de mononucleose infecciosa, ou mesmo pior, de um linfoma de células B.

A maioria dos cânceres ocorre em pessoas que não sofrem de qualquer imunodeficiência aparente. Fica evidente, então, que *as células tumorais devem desenvolver mecanismos para escapar ou evadir do sistema imunológico* em hospedeiros imunocompetentes. Diversos desses mecanismos podem estar operantes ([Fig. 7-46](#)).

Crescimento seletivo de variantes antígeno-negativas: Durante a progressão tumoral, subclones fortemente imunogênicos podem ser eliminados.

Perda ou redução da expressão de moléculas de MHC: As células tumorais podem não ser capazes de expressar níveis normais de moléculas de HLA classe I, escapando assim do ataque por células T citotóxicas. Tais células, contudo, podem ativar as células NK.

Falta de coestimulação: Deve ser lembrado que a sensibilização das células T requer dois sinais, um por um peptídeo estranho apresentado por moléculas de MHC e outro por moléculas coestimulatórias ([Cap. 6](#)); apesar de as células tumorais poderem expressar antígenos peptídicos com moléculas de classe I, elas frequentemente não expressam as moléculas coestimulatórias. Isso não somente evita a sensibilização, mas também pode gerar células T anérgicas, ou pior, fazer com que sofram apoptose. Para contornar tal problema, tentativas estão sendo feitas para imunizar os pacientes com células tumorais autólogas que foram transfectadas com o gene para a molécula co-estimulatória B7-1 (CD 80). Em outra abordagem, células dendríticas autólogas expandidas *in vitro* e pulsadas com antígenos tumorais (p. ex., MAGE1) foram então inoculadas nos pacientes com câncer. Como as células dendríticas expressam altos níveis de moléculas coestimulatórias, espera-se que tal imunização estimule as células T antitumorais.

Imunossupressão: Muitos agentes oncogênicos (p. ex., substâncias químicas e radiação ionizante) suprimem a resposta imunológica do hospedeiro. Os tumores ou produtos tumorais também podem ter ação imunossupressora. Por exemplo, o TGF- β secretado em grandes quantidades por muitos tumores é um potente imunossupressor. Em alguns casos, a resposta imune induzida pelo tumor pode inibir a imunidade tumoral. Diversos mecanismos foram descritos para tal inibição. Por exemplo, o reconhecimento das células tumorais pode levar ao comprometimento do receptor inibitório de célula T, o CTLA4, ou à ativação de células T

reguladoras que suprimem as respostas imunológicas.

Mascaramento de antígenos: Os antígenos de superfície celular dos tumores podem estar escondidos, ou mascarados, do sistema imunológico através das moléculas de glicocálice, tais como os mucopolissacarídeos contendo ácido siálico. Isso pode ser uma consequência do fato de que as células tumorais frequentemente expressam mais dessas moléculas do glicocálice do que o fazem as células normais.

Apoptose de células T citotóxicas: Alguns melanomas e carcinomas hepatocelulares expressam o FasL. Foi postulado que esses tumores destroem todos os linfócitos T que expressam Fas e que entram em contato com eles, eliminando assim as células T tumor-específicas. [183](#)

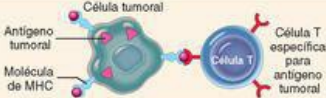



Imunidade antitumoral	 <p>Célula tumoral</p> <p>Antígeno tumoral</p> <p>Molécula de MHC</p> <p>Célula T</p> <p>Célula T específica para antígeno tumoral</p>	Reconhecimento por célula T do antígeno tumoral levando à ativação da célula T
Evasão imunológica pelos tumores	Falha ao produzir antígeno tumoral  <p>Variante de célula tumoral com perda de antígeno</p> <p>Célula T</p>	Falta de reconhecimento do tumor pela célula T
	Mutações nos genes MHC ou genes necessários para o processamento de antígenos  <p>Células tumoral deficiente em MHC classe I</p> <p>Célula T</p>	Falta de reconhecimento do tumor pela célula T
	Produção de proteínas imunossupressoras  <p>Citocinas imunossupressoras (p. ex., TGF-β)</p>	Inibição da ativação da célula T

FIGURA 7-46

Mecanismos através dos quais os tumores evadem o sistema imunológico.

(Reimpresso de Abbas AK, Lichtman AH: Cellular and Molecular Immunology, 5th ed. Philadelphia, WB Saunders, 2003.)

Então, parece que não há escassez de mecanismos através dos quais as células tumorais podem vencer o hospedeiro e ter sucesso, a despeito de um sistema imunológico intacto.

Vale à pena mencionar que, apesar de muito do foco no campo da imunidade tumoral ter sido nos mecanismos pelos quais o sistema imunológico do hospedeiro se defende contra os tumores, há alguma evidência recente de que, paradoxalmente, o sistema imunológico pode promover o crescimento dos tumores.¹⁸⁴ É possível que os linfócitos e macrófagos ativados produzam fatores de crescimento para as células tumorais, sendo que as células T reguladoras e certos subtipos de macrófagos podem suprimir a resposta do hospedeiro aos tumores. Enzimas como as MMP, que aumentam a invasão tumoral, também podem ser produzidas. Armar as ações protetoras do sistema imunológico e abolir sua habilidade de aumentar o crescimento tumoral são obviamente objetivos importantes para imunologistas e oncologistas.

Aspectos Clínicos da Neoplasia

Em última instância, a importância dos neoplasmas reside em seus efeitos sobre os pacientes. Apesar de os tumores malignos serem, obviamente, mais ameaçadores do que os tumores benignos, qualquer tumor, mesmo um benigno, pode provocar morbidade e mortalidade. De fato, tanto os tumores malignos quanto os benignos podem causar problemas devido a: (1) localização e invasão de estruturas adjacentes; (2) atividade funcional, tal como a síntese de hormônios ou o desenvolvimento de síndromes paraneoplásicas; (3) sangramento e infecções quando o tumor ulcera através das superfícies adjacentes; (4) sintomas que resultam da ruptura ou do infarto e (5) caquexia ou fraqueza.

Efeitos Locais e Hormonais

A localização é crucial tanto em tumores benignos quanto em malignos. Um adenoma hipofisário pequeno (1 cm), apesar de benigno e possivelmente não funcional, pode comprimir e destruir a glândula normal circunjacente e assim levar ao hipopituitarismo grave. Os cânceres que surgem dentro de uma glândula endócrina ou como uma metástase nela podem causar uma insuficiência endócrina através da destruição da glândula. Os neoplasmas do intestino, tanto benignos quanto malignos, podem provocar obstrução à medida que crescem. Não é frequente que os movimentos peristálticos projetem o neoplasma e seu segmento afetado para o segmento seguinte, produzindo uma intuscepção obstrutiva ([Cap. 17](#)).

A produção de hormônio é observada em neoplasmas benignos e malignos surgindo em glândulas endócrinas. Tal atividade funcional é mais típica de tumores benignos do que dos malignos, que podem ser tão indiferenciados a ponto de ter perdido tal capacidade. Um adenoma benigno das células beta das ilhotas pancreáticas menor do que 1 cm de diâmetro pode produzir insulina suficiente para provocar uma hipoglicemia fatal. Além disso, tumores não endócrinos podem elaborar hormônios e produtos semelhantes a hormônios e originar síndromes paraneoplásicas (discutidas adiante). O crescimento erosivo e destrutivo dos cânceres, ou a pressão expansiva de um tumor benigno em qualquer superfície natural, tal como a pele ou a mucosa do intestino, podem provocar ulcerações, infecções secundárias e sangramento. Melena (sangue nas fezes) e hematúria, por exemplo, são características de neoplasmas do intestino e do trato urinário. Os neoplasmas, tanto benignos quanto malignos, podem causar problemas de diversas formas, mas todos são bem menos comuns do que a caquexia da malignidade.

Caquexia por Câncer

Indivíduos com câncer comumente sofrem de perda progressiva da gordura corporal e da massa magra corpórea, acompanhada por profunda fraqueza, anorexia e anemia, processo referido como *caquexia*. Diferentemente privação de alimentos, a perda de peso vista na caquexia resulta igualmente de perda de gordura e músculo magro. Há alguma correlação entre a sobrecarga do tumor e a gravidade da caquexia. Contudo, a caquexia não é provocada por demandas nutricionais do tumor. Em pessoas com câncer, a taxa metabólica basal é aumentada, independentemente da ingestão reduzida de alimentos. Isso contrasta com a taxa metabólica mais baixa que ocorre como resposta adaptativa aos períodos de privação de alimentos. Apesar de os pacientes com câncer serem frequentemente anoréticos, a caquexia provavelmente resulta da ação de fatores solúveis tais como as citocinas produzidas pelo tumor e pelo hospedeiro, em vez da ingestão diminuída de alimentos. A base dessas anormalidades metabólicas não é totalmente

compreendida. Suspeita-se de que o TNF produzido por macrófagos em resposta às células tumorais, ou pelas próprias células tumorais, medeia a caquexia. O TNF em altas concentrações pode mobilizar gorduras dos depósitos teciduais e suprimir o apetite; ambas as atividades contribuiriam para a caquexia. Outras citocinas, tais como IL-1, interferon- γ e fator inibidor da leucemia, possuem ação sinérgica com o TNF. Além disso, outros fatores solúveis produzidos pelos tumores, tais como o fator indutor de proteólise e um fator mobilizador de lipídios, aumentam o catabolismo dos tecidos muscular e adiposo. ¹⁸⁵ Esses fatores reduzem a síntese de proteínas através da diminuição da tradução de mRNA e por meio do estímulo do catabolismo proteico, através da ativação da via ATP-dependente da ubiquitina-proteassoma. Acredita-se atualmente que há um equilíbrio entre os fatores que regulam a hipertrofia muscular, tais como IGF, e os fatores que regulam o catabolismo muscular. Na caquexia, esses mecanismos homeostáticos estão interrompidos, inclinando a balança em direção a fatores caquéticos. Atualmente ainda não há tratamento satisfatório para a caquexia do câncer que não seja a remoção da causa subjacente, o tumor. Contudo, a caquexia claramente prejudica a eficácia da quimioterapia, pela redução das dosagens que podem ser administradas. Além disso, foi estimado que um terço dos óbitos por câncer é atribuível à caquexia, em vez de diretamente decorrente do crescimento tumoral por si só. A identificação dos mecanismos moleculares envolvidos na caquexia do câncer pode permitir o tratamento da própria caquexia.

Síndromes Paraneoplásicas

Complexos de sintomas em indivíduos portadores de câncer que não podem prontamente ser explicados, quer seja por disseminação local do tumor ou a distância, ou ainda pela elaboração de hormônios indígenas ao tecido a partir dos quais o tumor surgiu, são conhecidos como *síndromes paraneoplásicas*. ¹⁸⁶ Elas ocorrem em cerca de 10% das pessoas com doenças malignas. Apesar de sua relativa infreqüência, é importante reconhecer as síndromes paraneoplásicas, por diversos motivos:

Elas podem representar a manifestação mais precoce de um neoplasma oculto.

Em pacientes afetados, elas podem representar problemas clinicamente significativos e podem até ser letais.

Elas podem mimetizar a doença metastática e, assim, atrapalhar o tratamento.

Uma classificação das síndromes paraneoplásicas e de suas presumidas origens está representada na [Tabela 7-11](#). Alguns comentários sobre as síndromes mais comuns e interessantes são feitos.

TABELA 7-11 Síndromes Paraneoplásicas

Síndromes Clínicas	Principais Formas de Câncer Subjacente	Mecanismo Etiológico
ENDOCRINOPATIAS		

Síndrome de Cushing	Carcinoma de pulmão de pequenas células Carcinoma pancreático	ACTH ou substância semelhante ao ACTH
	Tumores neurais	
Síndrome da secreção inadequada do hormônio antidiurético	Carcinoma de pulmão de pequenas células; neoplasmas intracranianos	Hormônio antidiurético ou hormônios natriuréticos atriais
Hipercalcemia	Carcinoma de células escamosas do pulmão	Proteína relacionada ao hormônio da paratireoide (PTHrP), TGF- α , TNF, IL-1
	Carcinoma de mama	
	Carcinoma renal	
	Linfoma/leucemia de células T do adulto	
Hipoglicemia	Carcinoma de ovário	
	Fibrossarcoma	Insulina ou substância semelhante à insulina
	Outros sarcomas mesenquimais	
Síndrome carcinoide	Carcinoma hepatocelular	
	Adenoma brônquico (carcinoide)	Serotonina, bradicinina
	Carcinoma pancreático	
Policetemia	Carcinoma gástrico	
	Carcinoma renal	Eritropoetina
	Hemangioma cerebelar	
	Carcinoma hepatocelular	

SÍNDROMES DOS NERVÓS E MÚSCULOS

Miastenia	Carcinoma broncogênico	Imunológico
Desordens do sistema nervoso central e periférico	Carcinoma de mama	

DESORDENS DERMATOLÓGICAS

<i>Acantose nigricans</i>	Carcinoma gástrico	Imunológico; secreção de fator de crescimento epidérmico
	Carcinoma de pulmão	
	Carcinoma do útero	
Dermatomiosite	Carcinoma broncogênico e de mama	Imunológico

ALTERAÇÕES ÓSSEAS, ARTICULARES E DE PARTES MOLES

Osteoartropatia hipertrófica e baqueteamento dos dedos	Carcinoma broncogênico	Desconhecido
--	------------------------	--------------

ALTERAÇÕES VASCULARES E HEMATOLÓGICAS

Trombose venosa (fenômeno de Trousseau)	Carcinoma pancreático	Produtos tumorais (mucinas que ativam a coagulação)
	Carcinoma broncogênico	
	Outros tipos de câncer	
Endocardite trombótica não bacteriana	Cânceres avançados	Hipercoagulabilidade
Aplasia das hemácias	Neoplasmas do timo	Desconhecido

OUTRAS

Síndrome nefrótica	Diversos tipos de câncer	Antígenos tumorais, complexos imunes
--------------------	--------------------------	--------------------------------------

ACTH, Hormônio adrenocorticotrófico; IL, interleucina; TGF, fator de crescimento transformador; TNF, fator de necrose tumoral,

As *endocrinopatias* são síndromes paraneoplásicas frequentemente encontradas. ¹⁸⁷ Como as células do câncer não são de origem endócrina, a atividade funcional é referida como *produção ectópica de hormônio*. A síndrome de Cushing é a endocrinopatia mais comum. Aproximadamente 50% dos indivíduos com essa endocrinopatia apresentam carcinoma de pulmão, principalmente do tipo de células pequenas. Ele é causado por uma produção excessiva de corticotrofina, ou de peptídeos semelhantes à corticotrofina. O precursor da corticotrofina é uma molécula grande conhecida como pró-opiomelanocortina. Pacientes com câncer de pulmão e síndrome de Cushing possuem níveis séricos aumentados de pró-opiomelanocortina e de corticotrofina. A primeira não é encontrada no soro de pacientes com corticotrofina em excesso

produzida pela hipófise.

A *hipercalcemia* é provavelmente a síndrome paraneoplásica mais comum; a hipercalcemia evidentemente sintomática é mais frequentemente relacionada a algumas formas de câncer, em vez de estar relacionada ao hiperparatireoidismo. Dois processos gerais estão envolvidos na hipercalcemia associada ao câncer: (1) a osteólise induzida por câncer, quer seja no osso primário, tal como no mieloma múltiplo, ou metastática para o osso advinda de qualquer lesão primária e (2) a produção de substâncias humorais calcêmicas por neoplasmas extraósseos. *A hipercalcemia em decorrência de metástases esqueléticas não é uma síndrome paraneoplásica.*

Diversos fatores humorais foram associados à hipercalcemia paraneoplásica da malignidade. O mais importante, a proteína relacionada ao hormônio da paratireoide (PTHrP), é uma molécula associada ao hormônio da paratireoide (PTH), mas distinta dele. A PTHrP lembra o hormônio nativo somente em sua extremidade N-terminal. ¹⁸⁸ Ela possui algumas ações biológicas similares às do PTH, e ambos os hormônios compartilham um receptor ligado à proteína G, conhecido como receptor PTH/PTHrP (frequentemente referido como PTH-R ou PTHrP-R). Diferentemente do PTH, o PTHrP é produzido em pequenas quantidades por muitos tecidos normais, incluindo ceratinócitos, músculos, ossos e ovários. Ele regula o transporte de cálcio na mama lactante e também através da placenta, parecendo participar da regulação do desenvolvimento e da remodelação do pulmão. Os tumores mais frequentemente associados à hipercalcemia paraneoplásica são os carcinomas da mama, do pulmão, dos rins e de ovário. Nos cânceres de mama, a produção de PTHrP está associada à doença osteolítica do osso, à metástase óssea e à hipercalcemia humoral. O neoplasma pulmonar mais comumente associado à hipercalcemia é o carcinoma broncogênico de células escamosas. Além do PTHrP, diversos outros fatores, tais como IL-1, TGF- α , TNF e diidroxivitamina D, também foram envolvidos na etiologia da hipercalcemia da doença maligna.

As *síndromes paraneoplásicas neuromiopáticas* tomam diversas formas, tais como neuropatias periféricas, degeneração cerebelar cortical, uma polimiospatia lembrando a polimiosite e uma síndrome miastênica similar à *miastenia gravis* ([Cap. 27](#)). A causa dessas síndromes é pouco compreendida. Em alguns casos, anticorpos, presumivelmente induzidos contra os antígenos das células tumorais ([Cap. 28](#)) que fazem reação cruzada com antígenos dos neurônios, foram detectados. Postula-se que alguns antígenos neurais são expressos ectopicamente por cânceres viscerais. Por alguma razão desconhecida, o sistema imune reconhece esses antígenos como estranhos e monta uma resposta imunológica.

A *acantose nigricans* é caracterizada por placas negro-acinzentadas com hiperqueratose verrucosa na pele. Essa desordem ocorre raramente como uma doença determinada geneticamente em jovens e adultos ([Cap. 25](#)). Além disso, em cerca de 50% dos casos, principalmente naqueles acima de 40 anos, o aparecimento dessas lesões está associado a alguma forma de câncer. Algumas vezes aparecem alterações cutâneas antes de o câncer ser descoberto.

A *osteoartrópata hipertrófica* é encontrada em 1% a 10% dos pacientes com carcinomas broncogênicos. Raramente, outras formas de câncer estão envolvidas. Essa desordem é caracterizada por: (1) formação de osso novo periosteal, primariamente nas extremidades distais dos ossos longos, nos metatarsos, nos metacarpos e nas falanges proximais; (2) artrite das articulações adjacentes e (3) baqueteamento dos dedos. Apesar de a osteoartrópata raramente

ser vista em pacientes não cancerosos, o baqueteamento das pontas dos dedos pode ser encontrado em doenças do fígado, na doença pulmonar difusa, na doença cardíaca cianótica congênita, na colite ulcerativa e em outras doenças. A causa da osteoartropatia hipetrófica é desconhecida.

Diversas *manifestações vasculares e hematológicas* podem surgir em associação a uma variedade de tipos de câncer. Como mencionado na discussão sobre a trombose ([Cap. 4](#)), a *tromboflebite migratória* (síndrome de Trousseau) pode ser encontrada associada aos cânceres de localização profunda, mais frequentemente nos carcinomas do pâncreas ou de pulmão. A coagulação intravascular disseminada pode complicar diversas desordens clínicas ([Cap. 14](#)). A coagulação intravascular disseminada aguda está mais comumente associada à leucemia pró-mielocítica aguda e ao adenocarcinoma prostático. Vegetações fibrinosas não bacterianas, suaves e pequenas, algumas vezes se formam nos folhetos das valvas cardíacas (mais frequentemente nas válvulas do lado esquerdo), principalmente em indivíduos com adenocarcinomas secretores de mucina. Essas lesões, denominadas *endocardite trombótica não bacteriana*, são descritas em maior detalhe no [Capítulo 12](#). As vegetações são fontes em potencial de êmbolos que podem complicar ainda mais o curso do câncer.

GRADUAÇÃO E ESTADIAMENTO DOS TUMORES

Métodos para quantificar a provável agressividade clínica de um dado neoplasma e suas aparentes extensão e disseminação no paciente individual são necessários para que o prognóstico seja exato e para a comparação dos resultados finais de diversos protocolos terapêuticos. Por exemplo, os resultados do tratamento do adenocarcinoma bem diferenciado da tireoide, que fica restrito à glândula tireoide, serão diferentes daqueles obtidos com o tratamento de cânceres da tireoide altamente anaplásicos que já invadiram outros órgãos do pescoço. Sistemas foram desenvolvidos para expressar, pelo menos em termos semiquantitativos, o nível de diferenciação, ou *grau*, e a extensão da disseminação de um câncer dentro do paciente, ou *estágio*, como parâmetros de atividade da doença.

A graduação de um câncer se baseia no grau de diferenciação das células tumorais, e em alguns cânceres, no número de mitoses ou nas características arquitetônicas. Os esquemas de graduação evoluíram para cada tipo de malignidade e geralmente variam de duas categorias (baixo grau e alto grau) até quatro categorias. Os critérios para cada graduação individual variam de acordo com cada tipo de neoplasia e, portanto, não serão detalhados aqui, mas todos tentam, em essência, julgar a extensão em que as células tumorais se assemelham, ou não, às suas contrapartes normais. Apesar de a graduação histológica ser útil, a correlação entre o aspecto histopatológico e o comportamento biológico não chega a ser perfeita. Reconhecendo esse problema e para evitar uma quantificação artificial, é uma prática comum caracterizar um neoplasma em particular em termos descritivos, por exemplo, adenocarcinoma mucossecrator bem diferenciado do estômago ou adenocarcinoma pancreático pouco diferenciadas. Em geral, com poucas exceções, tais como os sarcomas de tecido mole, a graduação dos cânceres demonstrou apresentar menor valor clínico do que o estadiamento.

O estadiamento dos cânceres é baseado no tamanho da lesão primária, na extensão de sua disseminação para os linfonodos regionais e na presença ou ausência de metástases hematogênicas. O principal sistema de estadiamento atualmente em uso pertence ao *American Joint Committee*. Esse sistema usa uma classificação denominada de *sistema TNM* – onde *T* significa tumor primário, *N*, envolvimento dos linfonodos regionais e *M*, metástase. O estadiamento TNM varia para cada forma específica do câncer, mas há princípios gerais. Com o crescente aumento do tumor, a lesão primária é caracterizada como T1 a T4. O T0 é usado para indicar uma lesão *in situ*. N0 significaria ausência de envolvimento linfonodal, enquanto N1 a N3 denotaria envolvimento de um número e abrangência crescentes de linfonodos. M0 significa ausência de metástases a distância, enquanto M1, ou algumas vezes M2, indica a presença de metástases e algum julgamento sobre o seu número.

DIAGNÓSTICO LABORATORIAL DO CÂNCER

Todos os anos a abordagem do diagnóstico laboratorial do câncer se torna mais complexa, mais sofisticada e mais especializada. Virtualmente para todos os neoplasmas mencionados neste texto, os especialistas caracterizaram diversas subcategorias; devemos caminhar, contudo, antes de podermos correr. Cada uma das seções seguintes se propõe a apresentar o estado da arte, evitando detalhes do método.

Métodos Citológicos e Histológicos. O diagnóstico laboratorial do câncer, na maioria dos casos, não é difícil. As duas extremidades do espectro benigno-maligno não apresentam desafios; contudo, no meio existe uma zona cinzenta que os novatos temem e por onde os experientes caminham cuidadosamente. O foco aqui está nos papéis do clínico (frequentemente um cirurgião) e do patologista na facilitação do diagnóstico correto.

Os dados clínicos são de valor inestimável para o excelente diagnóstico patológico, mas frequentemente os clínicos subestimam seu valor. As alterações provocadas pela radioterapia na pele ou na mucosa podem ser similares àquelas associadas ao câncer. Lâminas confeccionadas a partir de um sítio de fratura em cicatrização podem mimetizar um osteossarcoma. Além disso, a avaliação laboratorial de uma lesão somente consegue atingir um nível de qualidade compatível com o espécime disponibilizado para exame, que deve ser adequado, representativo, e apropriadamente preservado. Existem diversas abordagens de amostragem: (1) excisão ou biópsia; (2) aspiração por agulha e (3) esfregaço citológico. Quando a excisão de uma pequena lesão não é possível, a seleção de um sítio apropriado para biópsia de uma grande massa requer a consciência de que a periferia pode não ser representativa e o centro, em grande parte, necrótico. A preservação apropriada do espécime é evidente, ainda que envolva ações como imersão imediata em fixador de rotina (comumente uma solução de formalina, mas outros fluidos podem ser usados), a preservação de uma porção em um fixador especial (p. ex., glutaraldeído) para microscopia eletrônica, ou a refrigeração imediata para permitir análise ótima hormonal, de receptores ou de outros tipos de análises moleculares. A requisição do diagnóstico por “congelamento” algumas vezes é desejável, por exemplo, na determinação da natureza de uma massa lesional, ou na avaliação das margens de um câncer excisado para se certificar de que todo o neoplasma foi removido. Esse método permite a avaliação histopatológica dentro de poucos minutos. Em mãos experientes e competentes, o diagnóstico por congelamento é altamente preciso, mas há casos em particular em que é necessário o melhor detalhe histopatológico gerado pelos métodos de rotina mais demorados – por exemplo, quando uma cirurgia extremamente radical, tal como a amputação de uma extremidade, for indicada. É melhor esperar 1 dia ou 2, independentemente das inconveniências, do que realizar uma cirurgia inadequada ou desnecessária.

A aspiração por agulha fina dos tumores é outra abordagem amplamente utilizada. O procedimento envolve a aspiração de células e fluidos presentes com uma agulha de calibre pequeno, seguida pelo exame citopatológico do esfregaço obtido. Esse método é usado mais comumente para a avaliação de lesões prontamente palpáveis em sítios tais como a mama, a tireoide e os linfonodos. As técnicas modernas de imagem permitem a extensão desses métodos para lesões em estruturas profundas, tais como os linfonodos pélvicos e o pâncreas. A aspiração por agulha fina é menos invasiva e realizada mais rapidamente do que as biópsias por agulha. Ela evita as cirurgias e seus riscos inerentes. Apesar de aferir algumas dificuldades, tais como o

pequeno tamanho da amostra e os erros de amostragem, em mãos experientes, ela é extremamente confiável, rápida e útil.

Os esfregaços citopatológicos (de Papanicolaou) representam ainda outro método para a detecção do câncer (Cap. 22). Essa abordagem é amplamente utilizada para triar os carcinomas de colo do útero, frequentemente em estágio *in situ*, mas também é utilizada em muitas outras formas de lesões malignas, suspeitadas, tais como o carcinoma endometrial, o carcinoma broncogênico, os tumores de bexiga e próstata, e carcinomas gástricos; para a identificação de células tumorais nos fluidos abdominais, pleurais, articulares e cefalorraquidiano; e, menos comumente, em outros tipos de neoplasia.

Como ressaltado previamente, as células cancerosas apresentam adesividade diminuída e exibem uma gama de alterações morfológicas compreendidas sob o termo *anaplasia*. Assim, o esfregaço de células pode ser avaliado em relação às características de anaplasia indicativas da origem das células a partir de um tumor (Figs. 7-47 e 7-48). Em contraste com a tarefa do patologista, o julgamento aqui deve ser realizado com base nas características das células individuais, ou, no máximo, de grupos de células, sem a evidência de apoio da perda de orientação de uma célula em relação à outra e (mais importante) sem evidência de invasão. Esse método permite a diferenciação entre células normais, displásicas e malignas e, além disso, permite o reconhecimento das alterações celulares características do carcinoma *in situ*. O controle gratificante do câncer de colo do útero é o melhor testemunho do valor desse método citopatológico.

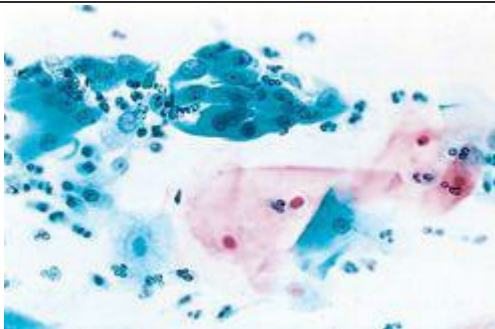


FIGURA 7-47

Esfregaço cervicovaginal normal mostrando células escamosas achatadas e grandes e grupos de células metaplásicas; há alguns neutrófilos entremeados. Não há células malignas.

(Cortesia do Dr. P.K. Gupta, University of Pennsylvania, Philadelphia, PA.)

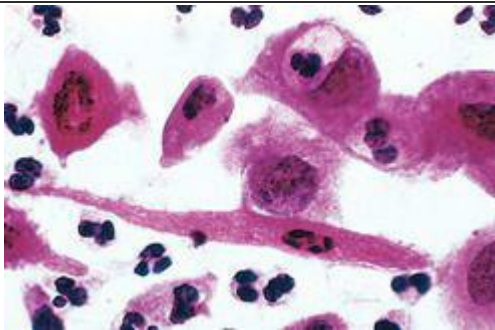


FIGURA 7-48

Esfregaço cervicovaginal anormal mostrando numerosas células malignas que apresentam núcleo pleomórfico e hiper cromático; há alguns leucócitos polimorfonucleares entremeados.

(Cortesia do Dr. P.K. Gupta, University of Pennsylvania, Philadelphia, PA.)

Apesar de a histopatologia e a citologia esfoliativa permanecerem como os métodos mais comumente usados no diagnóstico do câncer, novas técnicas estão sendo constantemente adicionadas às ferramentas da patologia cirúrgica. Algumas, como a imunoistoquímica, já estão bem estabelecidas e são amplamente utilizadas; outras, incluindo os métodos moleculares, estão rapidamente encontrando sua rota em direção à categoria da “rotina”. Somente alguns comentários sobre essas modalidades diagnósticas serão apresentados.

Imunoistoquímica. A disponibilidade de anticorpos específicos facilitou grandemente a identificação de produtos celulares ou de marcadores de superfície. Alguns exemplos da utilidade

da imunoistoquímica no diagnóstico ou na conduta dos neoplasmas malignos estão a seguir.

Categorização de tumores malignos indiferenciados: Em muitos casos, os tumores malignos de diversas origem se assemelham uns aos outros devido à sua diferenciação limitada. Frequentemente é difícil distinguir esses tumores com base nos cortes de tecido corados rotineiramente por hematoxilina e eosina (H&E). Por exemplo, certos carcinomas anaplásicos, linfomas, melanomas e sarcomas podem ser muito similares, mas eles devem ser identificados precisamente porque seus tratamento e prognóstico são diferentes. Anticorpos específicos para filamentos intermediários provaram ser especialmente valiosos nesses casos, porque as células do tumor sólido frequentemente contêm filamentos intermediários característicos da sua célula de origem. Por exemplo, a presença de citoqueratinas, detectadas por imunoistoquímica, aponta para uma origem epitelial (carcinoma) (Fig. 7-49), enquanto a desmina é específica para neoplasmas de origem muscular.

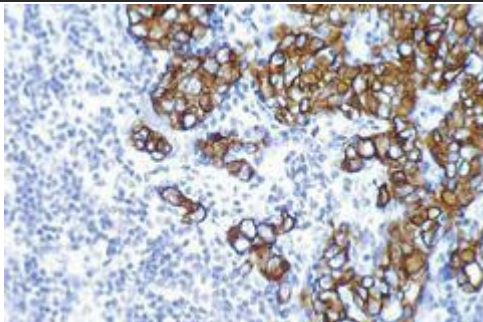


FIGURA 7-49

Coloração por imunoperoxidase para antiqueratina em um tumor de origem epitelial (carcinoma).

(Cortesia da Dra. Melissa Upton, University of Washington, Seattle, WA.)

Determinação do sítio de origem dos tumores metastáticos: Muitos pacientes com câncer apresentam metástases. Em alguns, o sítio primário é evidente ou prontamente detectado com base nos achados clínicos ou radiográficos. Nos casos em que a origem do tumor é

obscura, a detecção imunoistoquímica de antígenos tecido-específicos ou órgão-específicos em uma amostra de biópsia do depósito metastático pode levar à identificação da fonte tumoral. Por exemplo, o antígeno próstata-específico (PSA) e a tireoglobulina são marcadores de carcinomas da próstata e da tireoide, respectivamente.

Detecção de moléculas que apresentam significado prognóstico e terapêutico: A detecção imunoistoquímica dos receptores de hormônio (estrogênio/progesterona) nas células do câncer de mama é de valor prognóstico e terapêutico porque esses cânceres são susceptíveis à terapia antiestrogênio ([Cap. 23](#)). Em geral, os cânceres de mama positivos para os receptores possuem um melhor prognóstico. Os produtos proteicos dos oncogenes, como o *ERBB2*, em cânceres de mama também podem ser detectados por imunomarcção. Os cânceres de mama com superexpressão da proteína *ERBB2* geralmente apresentam mau prognóstico. Na prática geral, a superexpressão de *ERBB2* é confirmada por hibridização *in situ* por fluorescência (FISH) para confirmar a amplificação da região genômica que contém o gene *ERBB2*.

Citometria de Fluxo. A citometria de fluxo pode rápida e quantitativamente mensurar diversas características individuais das células, como antígenos de membrana e o conteúdo de DNA das células tumorais. *A citometria de fluxo* também se mostrou útil na identificação e classificação dos tumores com origem em linfócitos T e B, e advindos das células do sistema mononuclear-fagocítico. Anticorpos monoclonais dirigidos contra várias células linfo-hematopoéticas são listados no [Capítulo 13](#).

Diagnóstico Molecular. Diversas técnicas moleculares – algumas estabelecidas, outras emergentes – foram usadas para o diagnóstico e, em alguns casos, para prever o comportamento dos tumores.

Diagnóstico dos neoplasmas malignos: Apesar de os métodos moleculares não serem a modalidade primária para o diagnóstico do câncer, eles possuem valor considerável em casos selecionados. As técnicas moleculares são úteis na diferenciação entre proliferações benignas (policlonais) de células T ou B e proliferações malignas (monoclonais). Como cada célula T e B possui um rearranjo específico de seus genes receptores de antígenos ([Cap. 6](#)), a detecção dos receptores de célula T ou dos genes da imunoglobulina baseada em PCR permite a distinção entre as proliferações monoclonais (neoplásicas) ou monoclonais (reativas). Muitas neoplasmas hematopoéticos (leucemias e linfomas) estão associados a translocações específicas que ativam os oncogenes. A detecção de tais translocações, usualmente por análise citogenética de rotina ou pela técnica de FISH ([Cap. 5](#)), frequentemente se apresenta extremamente útil no diagnóstico. ¹⁸⁹ Em alguns casos, as técnicas moleculares, tais como a PCR, podem detectar a doença residual nos casos que parecem negativos pela análise convencional. O diagnóstico dos sarcomas ([Cap. 26](#)), com suas translocações características, também pode ser auxiliado pelas técnicas moleculares, uma vez que as preparações cromossômicas a partir de tumores sólidos com frequência são de difícil obtenção. Por exemplo, muitos sarcomas da infância, denominados tumores de células redondas azuis ([Cap. 10](#)), podem ser difíceis de distinguir um do outro com base apenas na morfologia. Contudo, a presença da translocação [t(11;22)(q24;q12)] característica, determinada através da PCR, em um desses tumores confirma o diagnóstico de sarcoma de Ewing. ¹⁹⁰ Uma técnica molecular citogenética denominada *cariotipagem*

spectral possui uma grande sensibilidade e permite o exame de todos os cromossomos em um único experimento.¹⁹¹ Por meio dessa técnica, que possui embasamento na pintura cromossômica de 24 cores com uma mistura de fluorocromos, podem ser detectados todos os tipos de rearranjos cromossômicos em células tumorais, mesmo as translocações pequenas e crípticas e as inserções ([Cap. 5; Fig. 5-35](#)). Ela também pode detectar a origem dos cromossomos não identificados, denominados *cromossomos marcadores*, observados em muitas malignidades hematopoéticas. Outra técnica disponível é a *hibridização genômica comparativa, atualmente mais convenientemente convertida para o formato de microarranjo*, que permite a análise de ganhos e perdas cromossômicas em células tumorais. O uso dos microarranjos de DNA (discutido adiante), quer sejam os *tiling arrays*, que cobrem todo o genoma humano, ou arranjos de polimorfismos de nucleotídeo único (chips de SNP), também permite a análise das ampliações e deleções genômicas com resolução bastante alta.

Prognóstico dos neoplasmas malignos: Certas alterações genéticas estão associadas a um prognóstico ruim, e assim sua detecção permite a estratificação dos pacientes para a terapia. Por exemplo, a amplificação do gene *N-MYC* e as deleções do 1p anunciam um mau presságio para pacientes com neuroblastoma, enquanto a amplificação de *HER-2/NEU* no câncer de mama é uma indicação de que a terapia com anticorpos contra o receptor ERBB2 pode ser efetiva. Eles podem ser detectados através da citogenética de rotina e também por ensaios de FISH ou PCR. Os oligodendrogliomas que possuem apenas a anomalia genômica representada pela perda dos cromossomos 1p e 19q respondem bem à terapia e estão associados à sobrevida de longo prazo, quando comparados aos tumores com 1p e 19q intactos, mas com a amplificação do receptor EGF.¹⁹²

Deteção de doença residual mínima: Após o tratamento de pacientes com leucemia ou linfoma, a presença de doença ou o início de uma recidiva podem ser monitorados, pela amplificação baseada em PCR das sequências de ácido nucleico particulares do clone maligno. Por exemplo, a detecção de transcritos *BCR-ABL* através de PCR fornece uma medida das células leucêmicas residuais em pacientes com LMC tratados. De maneira similar, a detecção de mutações *KRAS* específicas em amostras de fezes de pessoas previamente tratadas para o câncer de cólon pode alertar o clínico para a possível recorrência tumoral. A importância prognóstica da doença mínima foi estabelecida na leucemia linfoblástica aguda e está sendo avaliada em outros neoplasmas.

Diagnóstico da predisposição hereditária para o câncer: Como discutido anteriormente, mutações nas linhagens germinativas de diversos genes supressores de tumor, incluindo *BRCA1*, *BRCA2* e o proto-oncogene *RET*, estão associadas a um alto risco de desenvolvimento de cânceres específicos. Assim, a detecção desses alelos mutados pode permitir que o paciente e o médico planejem um programa de triagem agressivo, considerem a opção da cirurgia profilática e o aconselhamento dos parentes em risco. Tal análise usualmente requer a detecção de uma mutação específica (p. ex., o gene *RET*) ou o sequenciamento de todo o gene. O último é necessário quando se sabe que existem diversas mutações diferentes associadas ao câncer. Apesar de a detecção das mutações em tais casos ser relativamente direta, as questões éticas que cercam o diagnóstico pré-sintomático são complexas.

Até recentemente, os estudos de expressão gênica em tumores envolviam a análise de genes individuais. A introdução de métodos que podem medir a expressão de essencialmente todos os genes no genoma simultaneamente revolucionaram esses estudos. [193,194](#) O método mais comum para análise de grande escala da expressão gênica em uso atualmente baseia-se na tecnologia do microarranjo de DNA. Há essencialmente dois métodos para análise da expressão: produtos de PCR de genes clonados ou então oligonucleotídeos homólogos a genes de interesse que são colocados em uma lâmina de vidro. Cada método possui vantagens e desvantagens. Os chips podem ser comprados de um fornecedor comercial ou produzidos nas premissas, e arranjos de oligonucleotídeos de alta densidade podem conter mais de 2 milhões de elementos. O chipe do gene é então hibridizado a “sondas” preparadas para amostras de tumor e amostras-controles (as sondas geralmente são cópias de DNA complementar elaboradas a partir do RNA extraído do tumor e dos tecidos não envolvidos) que foram marcadas com fluorocromo. Após a hibridização, lê-se o chipe usando um escaner a laser ([Fig. 7-50](#)); *softwares* sofisticados foram desenvolvidos para medir a intensidade da fluorescência para cada ponto. Diversas análises podem então ser realizadas com esses dados; uma das mais úteis para as pesquisas de câncer é o agrupamento hierárquico, que pode ser usado de muitas formas para o entendimento da heterogeneidade molecular e do comportamento biológico do câncer. Pode-se determinar os perfis de expressão de muitos tumores diferentes que apresentam diferentes desfechos, por exemplo, cânceres de mama que recidivaram e aqueles que não recidivaram. Usando o agrupamento hierárquico, (espera-se que) uma lista curta de genes que estão diferencialmente expressos nesses dois grupos poderá ser gerada. Essa “assinatura” pode então ser usada para prever o comportamento dos tumores. Dessa forma, espera-se que os perfis de expressão gênica irão melhorar nossa capacidade de estratificar os riscos dos pacientes e guiar o tratamento além dos limites da histopatologia e do estadiamento das doenças. De fato, a análise de linfomas de grandes células B fenotipicamente idênticos ([Cap. 13](#)) de diferentes indivíduos mostra que esses tumores são heterogêneos no que diz respeito aos seus perfis de expressão gênica. É importante ressaltar que assinaturas de expressão gênica que permitem a segregação de linfomas morfológicamente similares em subcategorias distintas, com taxas de sobrevivência marcadamente diferentes, foram identificadas. [195](#)

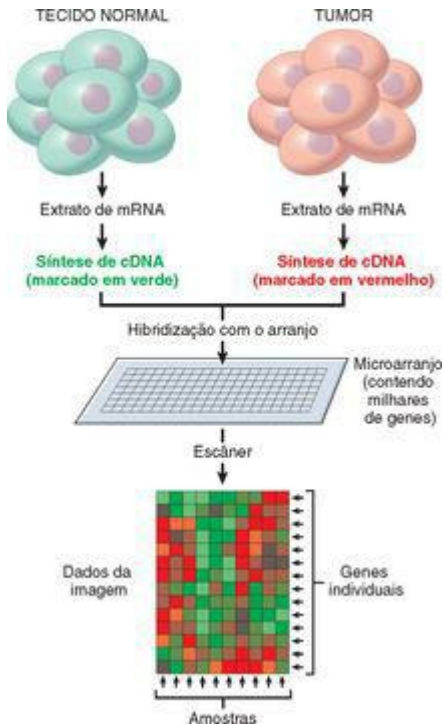


FIGURA 7-50

Etapas requeridas para a análise da expressão gênica global por microarranjo de DNA. Extraí-se o RNA do tumor e do tecido normal. DNA complementar (cDNA) sintetizado de cada preparação é marcado com corantes fluorescentes (no exemplo mostrado, o cDNA do

tecido normal foi marcado com corante verde; o cDNA do tecido tumoral foi marcado com corante vermelho). O arranjo consiste em um apoio sólido em que fragmentos do DNA de muitos milhares de genes são alocados. Os cDNA marcados do tumor e do tecido normal são combinados e hibridizados aos genes contidos no arranjo. Os sinais de hibridização são detectados utilizando-se um escâner a laser confocal e são baixados em um computador para análise (*quadrados vermelhos*, a expressão do gene é mais alta no tumor; *quadrados verdes*, a expressão do gene é maior no tecido normal; *quadrados pretos*, não há diferença na expressão do gene entre o tumor e o tecido normal). No exemplo, as fileiras horizontais correspondem a cada gene contido no arranjo; cada fileira vertical corresponde a amostras únicas.

Um grande problema na análise da expressão gênica em tumores é a heterogeneidade do tecido. Além da heterogeneidade das células tumorais, as amostras podem conter quantidades variáveis de tecido conjuntivo estromal, infiltrados inflamatórios e células teciduais normais. Uma forma de superar tais problemas é obter praticamente apenas células tumorais ou pequenos tumores livres do estroma associado, através da *captura por microdissecção a laser*. Nessa técnica, a dissecação das células tumorais é feita sob um microscópio através de um foco de *laser*. O material dissecado é então capturado ou “catapultado” em um pequeno recipiente e processado para extração de RNA e DNA.

As aplicações da tecnologia de desenho do perfil molecular estão constantemente expandindo e sendo refinadas, mas muito já foi alcançado. O trabalho que recebeu maior publicidade envolve o perfil de expressão gênica de cânceres de mama. Além da identificação de novos subtipos de cânceres de mama, uma assinatura prognóstica contendo 70 genes foi estabelecida. [196](#) Foi relatado que a assinatura é um fator preditivo poderoso do prognóstico da doença em pacientes jovens e é especialmente precisa na previsão das metástases durante os primeiros 5 anos após o diagnóstico. O prognóstico determinado pelo perfil de expressão gênica apresenta alta correlação com a graduação histopatológica e com o estado do receptor de estrogênio, mas não com a disseminação linfática do tumor. Um painel menor, de 21 genes, atualmente está sendo usado para avaliar o risco de recidivas e o provável benefício da quimioterapia em um subconjunto de pacientes com câncer de mama. [197](#)

O desenvolvimento de novas plataformas de microarranjo e de novas tecnologias, tais como o sequenciamento de alto rendimento, torna uma possibilidade real a categorização metódica de todas as alterações genômicas presentes em uma célula cancerosa. A hibridização genômica comparativa baseada em arranjo pode ser usada para procurar alterações na estrutura genômica, tais como ampliações e deleções. Essas alterações podem então ser correlacionadas a alterações na expressão gênica. Os chips de polimorfismos de nucleotídeo único (SNP), que incluem os SNP que varrem todo o genoma, foram utilizados em análises de ligação do genoma completo ([Cap. 5](#)) e em estudos de associação para identificar os genes associados a um risco aumentado de câncer. [198](#)[199](#) and [200](#) Arranjos tiled por todo o genoma podem ser usados para procurar por novos transcritos, novo promotores e novas variantes recombinantes. Esses arranjos tiling também podem ser usados para identificar eventos epigenéticos, tais como a metilação do DNA, e, quando combinados à técnica denominada

imunoprecipitação de cromatina, podem mapear o sítio genômico das marcas na cromatina, assim como os sítios de ligação genômica dos fatores de transcrição. Métodos de ressequenciamento de alto rendimento, que podem gerar centenas de milhões a bilhões de pares de bases em uma única corrida, podem permitir a identificação de produtos gênicos de fusão desconhecidos, assim como um eficiente ressequenciamento de todos os genomas do câncer. [201](#)

A seguir, no horizonte das técnicas moleculares para análises globais dos cânceres, está a *proteômica*, uma técnica utilizada para obter os perfis das proteínas contidas em um tecido, no soro, ou em outros fluidos corporais. De fato, com a constatação de que os níveis de mRNA são regulados pós-transcricionalmente, não está claro quão próximo os níveis de proteínas, que são as moléculas que executam os processos celulares, realmente se correlacionam com os níveis de mRNA. As tecnologias para alcançar mensurações proteicas globais, tais como a espectrometria de massas e arranjos de anticorpos, estão atualmente sendo desenvolvidas.

A excitação criada pelo desenvolvimento de novas técnicas para a análise molecular global dos tumores levou alguns cientistas a prever que o fim da histopatologia está chegando, e a considerar as abordagens existentes para o diagnóstico tumoral como o equivalente de métodos mágicos de adivinhação. Na verdade, é difícil escapar à excitação gerada pelo desenvolvimento de métodos totalmente novos e poderosos de análise molecular. Contudo, o que está diante de nós não é a substituição de um conjunto de técnicas por outro. Pelo contrário, o diagnóstico e o prognóstico mais precisos do câncer serão alcançados por meio de uma combinação de técnicas morfológicas e moleculares.

Marcadores Tumorais

Ensaio bioquímico para enzimas, hormônios e outros marcadores tumorais associados a tumores no sangue não podem ser usados para o diagnóstico definitivo do câncer; contudo, eles contribuem para a detecção do câncer e, em alguns casos, são úteis na determinação da efetividade da terapia ou no aparecimento de uma recorrência.

Muitos marcadores tumorais foram descritos e alguns novos estão sendo identificados a cada ano. Somente alguns sobreviveram ao teste do tempo e provaram ter utilidade clínica.

A aplicação de diversos marcadores, listados na [Tabela 7-12](#), é considerada na discussão das formas específicas de neoplasia em outros capítulos, portanto somente alguns exemplos amplamente aplicados bastam aqui. O PSA, usado na triagem do adenocarcinoma de próstata, pode ser um dos mais utilizados e bem-sucedidos marcadores tumorais na prática clínica. [202](#) Pode-se suspeitar de um carcinoma de próstata quando níveis elevados de PSA são encontrados no sangue. Contudo, a triagem com PSA também realça os problemas encontrados em virtualmente todo marcador tumoral. Apesar de os níveis de PSA estarem frequentemente elevados no câncer, os níveis de PSA também podem estar elevados na hiperplasia prostática benigna ([Cap. 18](#)). Além disso, não há níveis de PSA que certifiquem que a pessoa não tenha câncer de próstata. *Assim, o teste de PSA sofre tanto de baixa sensibilidade quanto de baixa especificidade.* Outros marcadores tumorais ocasionalmente usados na prática clínica incluem o CEA, que é elaborado por carcinomas de intestino, de pâncreas, do estômago e de mama, e também o AFP, que é produzido por carcinomas hepatocelulares, remanescentes do saco vitelino nas gônadas, e ocasionalmente teratocarcinomas e carcinomas de células embrionárias.

Infelizmente, como o PSA, ambos os marcadores podem ser produzidos por uma variedade de condições não neoplásicas também. Assim, como ocorre com os níveis de PSA, falta aos ensaios de CEA e de AFP tanto a especificidade quanto a sensibilidade requeridas para a detecção precoce dos cânceres. Mesmo assim, eles são úteis na detecção das recorrências após a excisão. Com a ressecção bem-sucedida do tumor, esses marcadores desaparecem do soro; seu reaparecimento quase sempre significa o começo do fim.

TABELA 7-12 Marcadores Tumorais Seleccionados

HORMÔNIOS	
Gonadotrofina coriônica humana	Tumores trofoblásticos, tumores testiculares não seminomatosos
Calcitonina	Carcinoma medular da tireoide
Catecolamina e metabólitos	Feocromocitoma e tumores relacionados
Hormônios ectópicos	Veja „Síndromes Paraneoplásicas” (Tabela 7-11)
ANTÍGENOS ONCOFETAIS	
α -Fetoproteína	Câncer das células do fígado, tumores das células germinativas não seminomatosos do testículo
Antígeno carcinoembrionário	Carcinomas do cólon, pâncreas, pulmão, estômago e coração
ISOENZIMAS	
Fosfatase ácida prostática	Câncer de próstata
Enolase neurônio-específica	Câncer de pequenas células do pulmão, neuroblastoma
PROTEÍNAS ESPECÍFICAS	
Imunoglobulinas	Mieloma múltiplo e outras gamopatias
Antígeno prostático-específico e antígeno de membrana prostático-específico	Câncer de próstata
MUCINAS E OUTRAS GLICOPROTEÍNAS	
CA-125	Câncer de ovário
CA-19-9	Câncer de colon, câncer pancreático

CA-1 5-3	Câncer de mama
NOVOS MARCADORES MOLECULARES	
Mutantes da p53, APC, RAS nas fezes e soro	Câncer de colon
Mutantes da p53 e RAS nas fezes e soro	Câncer pancreático
Mutantes da p53 e RAS no escarro e soro	Câncer de pulmão
Mutantes da p53 na urina	Câncer de bexiga

Outros marcadores amplamente utilizados incluem a gonadotropina coriônica humana para tumores testiculares, o CA-125 para tumores de ovário e as imunoglobulinas no mieloma múltiplo e em outros tumores secretores de plasmócitos. O desenvolvimento de testes para a detecção de marcadores de câncer no sangue e nos fluidos corporais é uma área ativa de pesquisa. Alguns dos marcadores que estão sendo avaliados incluem a detecção do *APC*, *p53* e *RAS* mutados nas fezes de indivíduos com carcinomas colorretais; a presença de *p53* mutado e de genes hipermetilados no escarro de pessoas com câncer de pulmão e na saliva de pessoas com cânceres de cabeça e pescoço, e a detecção de *p53* mutado na urina de pacientes com câncer de bexiga.

REFERÊNCIAS

- Jemal, A; *et al.*, Cancer Statistics, 2008, *CA Cancer J Clin* **58** (2008) 71.
- Willis, R, *The Spread of Tumors in the Human Body*. (1952) Butterworth, London .
- Fusco, A; Fedele, M, Roles of HMGA proteins in cancer, *Nat Rev Cancer* **7** (2007) 899.
- Morrison, SJ; Spradling, C, Stem cells and niches: mechanisms that promote stem cell maintenance throughout life, *Cell* **132** (2008) 598.
- Jordan, C; Guzman, M; Noble, M, Cancer stem cells, *N Engl J Med* **355** (2006) 1253.
- Ward, R; Dirks, P, Cancer stem cells: at the headwaters of tumor development, *Annu Rev Pathol* **2** (2007) 175.
- Al-Hajj, M; *et al.*, Prospective identification of tumorigenic breast cancer cells, *Proc Natl Acad Sci U S A* **100** (2003) 3983.
- O'Brien, CA; *et al.*, A human colon cancer cell capable of initiating tumour growth in immunodeficient mice, *Nature* **445** (2007) 106.
- Quintana, E; *et al.*, Efficient tumor formation by single human melanoma cells, *Nature* **456** (2008) 593.
- Park, IK; *et al.*, Bmi-1 is required for maintenance of adult self-renewing haematopoietic stem cells, *Nature* **423** (2003) 302.
- Padera, T; *et al.*, Lymphatic metastasis in the absence of functional intratumor lymphatics, *Science* **296** (2002) 1883 .
- Choi, S-H; *et al.*, Clinicopathologic analysis of sentinel lymph node mapping in early

- breast cancer, *Breast J* **9** (2003) 153.
- 13 Covens, A, Sentinel lymph nodes, *Cancer* **97** (2003) 2945.
- 14 Ghafoor, A; *et al.*, Cancer statistics for African Americans, *CA Cancer J Clin* **52** (2002) 326.
- 15 O'Brien, K; *et al.*, Cancer statistics for Hispanics, 2003, *CA Cancer J Clin* **53** (2003) 208.
- 16 Parkin, DM, Global cancer statistics in the year 2000, *Lancet Oncol* **2** (2001) 533.
- 17 Parkin, DM; *et al.*, Global cancer statistics, 2002, *CA Cancer J Clin* **55** (2005) 74.
- 18 Calle, E; Kaaks, R, Overweight, obesity and cancer: epidemiological evidence and proposed mechanisms, *Nat Rev Cancer* **4** (2004) 579.
- 19 Knudson, AG, Cancer genetics, *Am J Med Genet* **111** (2002) 96.
- 20 Narod, S, Modifiers of risk of hereditary breast cancer, *Oncogene* **25** (2005) 5832.
- 21 Rustgi, A, The genetics of hereditary colon cancer, *Genes Dev* **21** (2007) 2525.
- 22 Easton, D; *et al.*, Genome-wide association study identifies novel breast cancer susceptibility loci, *Nature* **447** (2007) 1087.
- 23 Pho, LG; *et al.*, Melanoma genetics: a review of genetic factors and clinical phenotypes in familial melanoma, *Curr Opin Oncol* **18** (2006) 173.
- 24 Tlsty, TD; Coussens, LM, Tumor stroma and regulation of cancer development, *Annu Rev Pathol* **1** (2006) 119.
- 25 Sinicrope, FA, Targeting cyclooxygenase-2 for prevention and therapy of colorectal cancer, *Mol Carcinog* **45** (2006) 447.
- 26 Howe, LR; Dannenberg, AJ, A role for cyclooxygenase-2 inhibitors in the prevention and treatment of cancer, *Semin Oncol* **29** (2002) 111.
- 27 Gale, RE, Evaluation of clonality in myeloid stem-cell disorders, *Semin Hematol* **36** (1999) 361.
- 28 Santarosa, M; Ashworth, A, Haploinsufficiency for tumour suppressor genes: when you don't need to go all the way, *Biochim Biophys Acta* **1654** (2004) 105.
- 29 Zhang, W; *et al.*, MicroRNAs in tumorigenesis: a primer, *Am J Pathol* **171** (2007) 728.
- 30 Rana, TM, Illuminating the silence: understanding the structure and function of small RNAs, *Nat Rev Mol Cell Biol* **8** (2007) 23.
- 31 Loeb, LA; *et al.*, Multiple mutations and cancer, *Proc Natl Acad Sci U S A* **100** (2003) 776.
- 32 Weinberg, RA; Hanahan, D, The hallmarks of cancer, *Cell* **100** (2000) 57.
- 33 Halazonetis, TD; *et al.*, An oncogene-induced DNA damage model for cancer development, *Science* **319** (2008) 1352.
- 34 Kern, SE, Progressive genetic abnormalities in human neoplasia, In: (Editors: Mendelsohn, J; Howley, PM; Israel, MA; *et al.*) *The Molecular Basis of Cancer* 2nd ed. (2001) WB Saunders, Philadelphia, p. 41.
- 35 Plaza-Menacho, I; *et al.*, Current concepts in RET-related genetics, signaling and therapeutics, *Trends Genet* **22** (2006) 627.
- 36 Lakhani, VT; *et al.*, The multiple endocrine neoplasia syndromes, *Annu Rev Med* **58** (2007) 253.

- 37 Badalamenti, G; *et al.*, Gastrointestinal stromal tumors (GISTs): focus on histopathological diagnosis and biomolecular features, *Ann Oncol* **18** (Suppl 6) (2007) vi36.
- 38 Rowinsky, EK, The erbB family: targets for therapeutic development against cancer and therapeutic strategies using monoclonal antibodies and tyrosine kinase inhibitors, *Annu Rev Med* **55** (2004) 433.
- 39 Hudis, C, Trastuzumab—mechanism of action and use in clinical practice, *N Engl J Med* **357** (2007) 39.
- 40 Malumbres, M; Barbacid, M, *RAS* oncogenes: the first 30 years, *Nat Rev Cancer* **3** (2003) 459.
- 41 Jaffee, EM; *et al.*, Focus on pancreas cancer, *Cancer Cell* **2** (2002) 25.
- 42 Minna, JD; *et al.*, Focus on lung cancer, *Cancer Cell* **1** (2002) 49.
- 43 Hingorani, SR; Tuveson, DA, Ras redux: rethinking how and where Ras acts, *Curr Opin Genet Dev* **13** (2003) 6.
- 44 Michaloglou, C; *et al.*, BRAFE600 in benign and malignant human tumours, *Oncogene* **27** (2007) 877.
- 45 Pollock, P; *et al.*, High frequency of BRAF mutations in nevi, *Nat Genet* **33** (2003) 19.
- 46 Krause, DS; Van Eetten, RA, Tyrosine kinases as targets for cancer therapy, *N Engl J Med* **353** (2005) 172.
- 47 Goldman, JM; Melo, JV, Chronic myeloid leukemia—advances in biology and new approaches to treatment, *N Engl J Med* **349** (2003) 1451.
- 48 Kurczok R; *et al.*, Philadelphia chromosome-positive leukemias: from basic mechanisms to molecular therapeutics, *Ann Intern Med* **138** (2003) 819.
- 49 Sattler, M; Griffin, JD, Molecular mechanisms of transformation by the *BCR-ABL* oncogene, *Semin Hematol* **40** (2003) 4.
- 50 Sharma, SV; Settleman, J, Oncogene addiction: setting the stage for molecularly targeted cancer therapy, *Genes and Development* **21** (2007) 3214.
- 51 Campbell, PJ; Green, AR, The myeloproliferative disorders, *N Engl J Med* **355** (2006) 2452.
- 52 Patel, JH; *et al.*, Analysis of genomic targets reveals complex functions of MYC, *Nat Rev Cancer* **4** (2004) 562.
- 53 Adhikary, S; Eilers, M, Transcriptional regulation and transformation by Myc proteins, *Nat Rev Mol Cell Biol* **6** (2005) 635.
- 54 Dominguez-Sola, D; *et al.*, Non-transcriptional control of DNA replication by c-Myc, *Nature* **448** (2007) 445.
- 55 Meyer, N; *et al.*, The Oscar-worthy role of Myc in apoptosis, *Semin Cancer Biol* **16** (2006) 275.
- 56 Chu, I; *et al.*, The Cdk inhibitor p27 in human cancer: prognostic potential and relevance to anticancer therapy, *Nat Rev Cancer* **8** (2008) 253.
- 57 Kim, WY; Sharpless, NE, The regulation of INK4/ARF in cancer and aging, *Cell* **127** (2006) 265.

- 58 Bartek, J; Lukas, J, Mammalian G₁- and S-phase checkpoints in response to DNA damage, *Curr Opin Cell Biol* **13** (2001) 738.
- 59 Kastan, MB; Bartek, J, Cell cycle checkpoints and cancer, *Nature* **432** (2004) 316.
- 60 Knudson, A, Two genetic hits (more or less) to cancer, *Nat Rev Cancer* **1** (2001) 157.
- 61 Kaelin, WG, von Hippel-Lindau disease, *Annu Rev Pathol* **2** (2007) 145.
- 62 Massague, J, G₁ cell-cycle control and cancer, *Nature* **432** (2004) 298.
- 63 Ji, P; *et al.*, An Rb-Skp2-p27 pathway mediates acute cell cycle inhibition by Rb and is retained in a partial-penetrance Rb mutant, *Mol Cell* **16** (2004) 47.
- 64 Binne, UK; *et al.*, Retinoblastoma protein and anaphase-promoting complex physically interact and functionally cooperate during cell-cycle exit, *Nature Cell Biol* **9** (2007) 225.
- 65 Skapek, SX; *et al.*, Regulation of cell lineage specification by the retinoblastoma tumor suppressor, *Oncogene* **25** (2006) 5268.
- 66 Macaluso, M; *et al.*, Rb family proteins as modulators of gene expression and new aspects regarding the interaction with chromatin remodeling enzymes, *Oncogene* **25** (2006) 5263.
- 67 Ajioka, I; *et al.*, Differentiated horizontal interneurons clonally expand to form metastatic retinoblastoma in mice, *Cell* **131** (2007) 378.
- 68 Sherr, CJ; McCormick, F, The RB and p53 pathways in cancer, *Cancer Cell* **2** (2002) 103.
- 69 Vousden, K; Lane, D, p53 in health and disease, *Nat Rev Mol Cell Biol* **8** (2007) 275.
- 70 Frebourg, T; *et al.*, Germ-line p53 mutations in 15 families with Li-Fraumeni syndrome, *Am J Hum Genet* **56** (1995) 608.
- 71 Nichols, KE; *et al.*, Germ-line p53 mutations predispose to a wide spectrum of early-onset cancers, *Cancer Epidemiol Biomarkers Prev* **10** (2001) 83.
- 72 Onel, K; Cordon-Cardo, C, MDM2 and prognosis, *Mol Cancer Res* **2** (2004) 1.
- 73 Shmueli, A; Oren, M, Regulation of p53 by Mdm2: fate is in the numbers, *Mol Cell* **13** (2004) 4.
- 74 Wei, CL; *et al.*, A global map of p53 transcription-factor binding sites in the human genome, *Cell* **124** (2006) 207.
- 75 Riley, T; *et al.*, Transcriptional control of human p53-regulated genes, *Nature Rev Mol Cell Biol* **402** (2008) 402.
- 76 He, L; *et al.*, microRNAs join the p53 network—another piece in the tumour-suppression puzzle, *Nat Rev Cancer* **7** (2007) 819.
- 77 Shiloh, Y, The ATM-mediated DNA-damage response: taking shape, *Trends Biochem Sci* **31** (2006) 402.
- 78 Cimprich, KA; Cortez, D, ATR: an essential regulator of genome integrity, *Nature Rev Med* **9** (2008) 616.
- 79 Di Micco, R; *et al.*, Breaking news: high-speed race ends in arrest—how oncogenes induce senescence, *Trends Cell Biol* **17** (2007) 529.
- 80 Murray-Zmijewski; *et al.*, A complex barcode underlies the heterogenous response of p53 to stress, *Nature Rev Med* **9** (2008) 702.

- 81 Deyoung, M; Ellisen, L, p63 and p73 in human cancer: defining the network, *Oncogene* **26** (2007) 5169.
- 82 Ratovitski, E; *et al.*, p63 and p73: teammates or adversaries? *Cancer Cell* **9** (2006) 1.
- 83 Leong, C; *et al.*, The p63/p73 network mediates chemosensitivity to cisplatin in a biologically defined subset of primary breast cancers, *J Clin Invest* **117** (2007) 1370 .
- 84 Shibata, H; *et al.*, Rapid colorectal adenoma formation initiated by conditional targeting of the *Apc* gene, *Science* **278** (1997) 120.
- 85 Polakis, P, The many ways of Wnt in cancer, *Curr Opin Genet Dev* **17** (2007) 45.
- 86 Wei, Y; *et al.*, Activation of β -catenin in epithelial and mesenchymal hepatoblastomas, *Oncogene* **19** (2000) 498.
- 87 Hirohashi, S; Kanai, Y, Cell adhesion system and human cancer morphogenesis, *Cancer Sci* **94** (2003) 575.
- 88 Thiery, J; Sleeman, J, Complex networks orchestrate epithelial-mesenchymal transitions, *Nat Rev Mol Cell Biol* **7** (2006) 131.
- 89 Bierie, B; Moses, H, Tumour microenvironment: TGF β : the molecular Jekyll and Hyde of cancer, *Nat Rev Cancer* **6** (2006) 506.
- 90 Jiang, B-H; Liu, L-Z, PI3K/PTEN signaling in tumorigenesis and angiogenesis, *Biochim Biophys Acta* **1784** (2008) 150.
- 91 Chaloub, N; Baker, SJ, PTEN and PI3-kinase pathway in cancer, *Ann Rev Path Mech Dis* **4** (2009) 97.
- 92 In: (Editors: Gutmann, D; Collins, F; Vogelstein, B; Kinzler, K) *The Genetic Basis of Human Cancer; Neurofibromatosis 1* 2nd ed. (2002) McGraw-Hill, New York, pp. 417–437.
- 93 Neurofibromatosis 2, In: (Editors: MacCollin, M; Gusella, J; Vogelstein, B; Kinzler, K) *The Genetic Basis of Human Cancer* (2002) McGraw-Hill, New York, p. 439.
- 94 Harvey, K; Tapon, N, The Salvador-Warts-Hippo pathway—an emerging tumour-suppressor network, *Nat Rev Cancer* **7** (2007) 182.
- 95 Wilms tumor, In: (Editors: Haber, D; Vogelstein, B; Kinzler, K) *The Genetic Basis of Human Cancer* (2002) McGraw-Hill, New York, p. 403.
- 96 Beachy, PA; *et al.*, Tissue repair and stem cell renewal in carcinogenesis, *Nature* **432** (2004) 324.
- 97 Evan, GI; Vousden, KH, Proliferation, cell cycle and apoptosis in cancer, *Nature* **411** (2001) 342.
- 98 Korsmeyer, SJ, Programmed cell death and the regulation of homeostasis, *Harvey Lect* **95** (1999) 21.
- 99 Igney, FH; Krammer, PH, Death and anti-death: tumour resistance to apoptosis, *Nat Rev Cancer* **2** (2002) 277.
- 100 Green, D; Kroemer, G, The pathophysiology of mitochondrial cell death, *Science* **305** (2004) 626.
- 101 Danial, NN; Korsmeyer, SJ, Cell death: critical control points, *Cell* **116** (2004) 205.
- 102 Deng, Y; *et al.*, Telomere dysfunction and tumor suppression: the senescence

- connection. *Nature Rev, Cancer* **8** (2008) 450.
- 103 Sharpless, N; DePinho, R, Telomeres, stem cells, senescence, and cancer, *J Clin Invest* **113** (2004) 160.
- 104 Nagy, J; *et al.*, VEGF-A and the induction of pathological angiogenesis, *Annu Rev Pathol* **2** (2007) 251.
- 105 Bergers, G; Benjamin, L, Tumorigenesis and the angiogenic switch, *Nat Rev Cancer* **3** (2003) 401.
- 106 Sonpavde, G; *et al.*, Bevacizumab in colorectal cancer, *N Engl J Med* **351** (2004) 1690.
- 107 Noguera-Troise, I; *et al.*, Blockade of Dll4 inhibits tumour growth by promoting non-productive angiogenesis, *Nature* **444** (2006) 1032.
- 108 Ridgway, J; *et al.*, Inhibition of Dll4 signalling inhibits tumour growth by deregulating angiogenesis, *Nature* **444** (2006) 1083.
- 109 Fidler, IJ, The pathogenesis of cancer metastasis: the “seed and soil” hypothesis revisited, *Nat Rev Cancer* **3** (2003) 453.
- 110 Bissell, MJ; Radisky, D, Putting tumours in context, *Nat Rev Cancer* **1** (2001) 46.
- 111 Radisky, D; Muschler, J; Bissell, MJ, Order and disorder: the role of extracellular matrix in epithelial cancer, *Cancer Invest* **20** (2002) 139.
- 112 Overall, CM; Kleinfeld, O, Validating matrix metalloproteinases as drug targets and anti-targets for cancer therapy, *Nature Rev Cancer* **6** (2006) 227.
- 113 Sahai, E, Illuminating the metastatic cascade, *Nature Rev Cancer* **7** (2007) 737.
- 114 Epstein, RJ, The CXCL12-CXCR4 chemotactic pathway as a target of adjuvant breast cancer therapies, *Nat Rev Cancer* **4** (2004) 901.
- 115 Steeg, P, Tumor metastasis: mechanistic insights and clinical challenges, *Nat Med* **12** (2006) 895.
- 116 Ramaswamy, S; *et al.*, A molecular signature of metastasis in primary solid tumors, *Nat Genet* **33** (2003) 49.
- 117 Nguyen, D; Massague, J, Genetic determinants of cancer metastasis, *Nat Rev Genet* **8** (2007) 341.
- 118 Steeg, PZ, Metastasis suppressors alter the signal transduction of cancer cells, *Nat Rev Cancer* **3** (2003) 55.
- 119 Tavazoie, SF; *et al.*, Endogenous human microRNAs that suppress breast cancer metastases, *Nature* **451** (2008) 157.
- 120 Ma, L; *et al.*, Tumor invasions and metastases initiated by microRNA-10b in breast cancer, *Nature* **449** (2008) 682.
- 121 Peinado, H; *et al.*, Snail, ZEB and bHLH factors in tumour progression; an alliance against the epithelial phenotype? *Nature Rev Cancer* **7** (2007) 415.
- 122 Hoeijmakers, JH, Genome maintenance mechanisms for preventing cancer, *Nature* **411** (2001) 366.
- 123 Lynch, HT; de la Chapelle, A, Hereditary colorectal cancer, *N Engl J Med* **348** (2003) 919.

- 124 Jiricny, J; Marra, G, DNA repair defects in colon cancer, *Curr Opin Genet Dev* **13** (2003) 61.
- 125 Friedberg, EC, How nucleotide excision repair protects against cancer, *Nat Rev Cancer* **1** (2001) 22.
- 126 Wang, W, Emergence of a DNA-damage response network consisting of Fanconi anaemia and BRCA proteins, *Nat Rev Genet* **8** (2007) 735.
- 127 Hickson, ID; *et al.*, Role of the Bloom's syndrome helicase in maintenance of genome stability, *Biochem Soc Trans* **29** (2001) 201.
- 128 Venkatiraman, AR, Linking the cellular functions of *BRCA* gene to cancer pathogenesis and treatment, *Ann Rev Path Mech Dis* **4** (2009) 435.
- 129 Condeelis, J; Pollard, JW, Macrophages: obligate partners for tumor cell migration, invasion, and metastasis, *Cell* **124** (2006) 263.
- 130 Cunha, GR; *et al.*, Role of stromal microenvironment in carcinogenesis of prostate, *Int J Cancer* **107** (2003) 1.
- 131 Finak, G; *et al.*, Stromal gene expression predicts clinical outcome in breast cancer, *Nat Med* **14** (2008) 518.
- 132 Yeung, SJ; *et al.*, Roles of p53, Myc, and HIF1 in regulating glycolysis—the seventh hallmark of cancer, *Cell Mol Life Sci* (2008); Advance Online Publication..
- 133 DeBerardinis, RJ; *et al.*, Brick by brick metabolism and tumor cell growth, *Curr Opin Gen Devel* **18** (2008) 54.
- 134 Hsu, PP; Sabatini, DM, Cancer cell metabolism: warburg and beyond, *Cell* **134** (2008) 703.
- 135 Dang, CV; *et al.*, The interplay between MYC and HIF in cancer, *Nature Rev Cancer* **8** (2008) 51.
- 136 Denko, NC, Hypoxia, HIF1 and glucose metabolism in the solid tumor, *Nature Rev Cancer* **8** (2008) 705.
- 137 Tomlins, SA; *et al.*, Recurrent fusion of *TMPRSS2* and *ETS* transcription factor genes in prostate cancer, *Science* **310** (2005) 644.
- 138 Kumar-Sinha, C; *et al.*, Recurrent gene fusions in prostate cancer, *Nature Rev Cancer* **8** (2008) 497.
- 139 Hogarty, MD; Brodeur, GM, Gene amplification in human cancers: biological and clinical significance, In: (Editors: Vogelstein, B; Kinzler, KW) *The Genetic Basis of Human Cancer* 2nd ed. (2002) McGraw-Hill, New York, pp. 115–128.
- 140 Ting, A; *et al.*, The cancer epigenome—components and functional correlates, *Genes Dev* **20** (2006) 3215.
- 141 Esteller, M, Epigenetics in cancer, *N Engl J Med* **358** (2008) 1148.
- 142 Dutta, A; Lee, YS, MicroRNA in cancer, *Ann Rev Path Mech Dis* **4** (2009) 175.
- 143 Hahn, W; Weinberg, R, Rules for making human tumor cells, *N Engl J Med* **347** (2002) 1593.
- 144 Wood, LD; *et al.*, The genomic landscapes of human breast and colorectal cancers, *Science* **318** (5853) (2007) 1108.

- 145 Cichowski, K; Hahn, WC, Unexpected pieces of the senescence puzzle, *Cell* **133** (2008) 958.
- 146 Tennant, R, Chemical carcinogenesis, In: (Editors: Franks, LM; Teich, NM) *An Introduction to the Cellular and Molecular Biology of Cancer* 3rd ed. (1997) Oxford University Press, Oxford, pp. 106–125.
- 147 Perera, F, Environment and cancer: who are susceptible? *Science* **278** (1997) 1068.
- 148 Vineis, P; *et al.*, CYP1A1 T3801 C polymorphism and lung cancer: a pooled analysis of 2,451 cases and 3,358 controls, *Int J Cancer* **104** (2003) 650.
- 149 Hecht, SS, Cigarette smoking and lung cancer: chemical mechanisms and approaches to prevention, *Lancet Oncol* **3** (2002) 461.
- 150 Palli, D; *et al.*, Biomarkers of dietary intake of micronutrients modulate DNA adduct levels in healthy adults, *Carcinogenesis* **24** (2003) 739.
- 151 Hussain, S; *et al.*, TP53 mutations and hepatocellular carcinoma: insights into the etiology and pathogenesis of liver cancer, *Oncogene* **26** (2007) 2166 .
- 152 Preston, DL; *et al.*, Radiation effects on breast cancer risk: a pooled analysis of eight cohorts, *Radiat Res* **158** (2002) 220.
- 153 Cleaver, JE; Crowley, E, UV damage, DNA repair and skin carcinogenesis, *Front Biosci* **7** (2002) 1024.
- 154 Neronova, E; *et al.*, Chromosome alterations in cleanup workers sampled years after the Chernobyl accident, *Radiat Res* **160** (2003) 46.
- 155 Matsuoka, M; Jeang, K.-T, Human T-cell leukaemia virus type 1 (HTLV-1) infectivity and cellular transformation, *Nat Rev Cancer* **7** (2007) 270.
- 156 Grassmann, R; *et al.*, Molecular mechanisms of cellular transformation by HTLV-1 Tax, *Oncogene* **24** (2005) 5976.
- 157 McLaughlin-Drubin, ME; Munger, K, Viruses associated with human cancer, *Biochim Biophys Acta* **1782** (2008) 127.
- 158 Woodman, C; *et al.*, The natural history of cervical HPV infection: unresolved issues, *Nat Rev Cancer* **7** (2007) 11.
- 159 zur Hausen, H, Papillomaviruses and cancer: from basic studies to clinical application, *Nat Rev Cancer* **2** (2002) 342.
- 160 Zehbe, I; *et al.*, Codon 72 polymorphism of and its association with cervical cancer, *The Lancet* **354** (1999) 218.
- 161 Kutok, J; Wang, F, Spectrum of Epstein-Barr virus-associated diseases, *Annu Rev Pathol* **1** (2006) 375.
- 162 Thorley-Lawson, D, Epstein-Barr virus: exploiting the immune system, *Nat Rev Immunol* **1** (2001) 75.
- 163 Thorley-Lawson, DA; Gross, A, Mechanism of disease: persistence of Epstein-Barr virus and the origins of associated lymphomas, *N Engl J Med* **350** (2004) 1328.
- 164 Lindstrom, MS; Wiman, KG, Role of genetic and epigenetic changes in Burkitt lymphoma, *Semin Cancer Biol* **12** (2002) 381.
- 165 Raab-Traub, N, Epstein-Barr virus in the pathogenesis of NPC, *Semin Cancer Biol* **12**

- (2002) 431.
- 166 Tang, H; *et al.*, Molecular functions and biological roles of hepatitis B virus x protein, *Cancer Sci* **97** (2006) 977.
- 167 Kremsdorf, D; *et al.*, Hepatitis B virus-related hepatocellular carcinoma: paradigms for viral-related human carcinogenesis, *Oncogene* **25** (2006) 3823.
- 168 Levrero, M, Viral hepatitis and liver cancer: the case of hepatitis C, *Oncogene* **25** (2006) 3834.
- 169 Peek Jr, RM; Crabtree, JE, *Helicobacter* infection and gastric neoplasia, *J Pathol* **208** (2006) 233.
- 170 Burnet, FM, The concept of immunological surveillance, *Prog Exper Tumor Res* **13** (1970) 1.
- 171 Dunn, GP; *et al.*, Cancer immunoediting: from immunosurveillance to tumor escape, *Nat Immunol* **3** (2002) 991.
- 172 Aptsiauri, N; *et al.*, MHC class I antigens and immune surveillance in transformed cells, *Int Rev Cytol* **256** (2007) 139.
- 173 Zitvogel, L; *et al.*, Cancer despite immunosurveillance: immunoselection and immunosubversion, *Nat Rev Immunol* **6** (2006) 715.
- 174 Kim, R; *et al.*, Cancer immunoediting from immune surveillance to immune escape, *Immunology* **121** (2007) 1.
- 175 Dunn, GP; *et al.*, Interferons, immunity and cancer immunoediting, *Nat Rev Immunol* **6** (11) (2006) 836.
- 176 Coulie, PG; Hanagiri, T; Takenoyama, M, From tumor antigens to immunotherapy, *Int J Clin Oncol* **6** (2001) 163.
- 177 Pardoll, D, Does the immune system see tumors as foreign or self? *Annu Rev Immunol* **21** (2003) 807.
- 178 Boon, T; Van den Eynde, B, Tumour immunology, *Curr Opin Immunol* **15** (2003) 129.
- 179 Castelli, C; *et al.*, T-cell recognition of melanoma-associated antigens, *J Cell Physiol* **182** (2000) 323.
- 180 Barker, PA; Salehi, A, The MAGE proteins: emerging roles in cell cycle progression, apoptosis, and neurogenetic disease, *J Neurosci Res* **67** (2002) 705.
- 181 Cerwenka, A; Lanier, LL, Natural killer cells, viruses and cancer, *Nat Rev Immunol* **1** (2001) 41.
- 182 Latour, S; Veillette, A, Molecular and immunological basis of X-linked lymphoproliferative disease, *Immunol Rev* **192** (2003) 212.
- 183 Strand, S; Galle, PR, Immune evasion by tumours: involvement of the CD95 (APO-1/Fas) system and its clinical implications, *Mol Med Today* **4** (1998) 63.
- 184 Hanahan, D; Lanzavecchia, A; Mihich, E, The novel dichotomy of immune interactions with tumors, *Cancer Res* **63** (2003) 3005.
- 185 Acharyya, S; Guttridge, D, Cancer cachexia signaling pathways continue to emerge yet much still points to the proteasome, *Clin Cancer Res* **13** (2007) 1356.
- 186 Darnell, R; Posner, J, Paraneoplastic syndromes involving the nervous system, *N Engl J*

- Med* **349** (2003) 1543.
- 187 Mazzone, PJ; Arroliga, AC, Endocrine paraneoplastic syndromes in lung cancer, *Curr Opin Pulm Med* **9** (2003) 313.
- 188 Hoey, RP; *et al.*, The parathyroid hormone-related protein receptor is expressed in breast cancer bone metastases and promotes autocrine proliferation in breast carcinoma cells, *Br J Cancer* **88** (2003) 567.
- 189 Swansbury, J, Some difficult choices in cytogenetics, *Methods Mol Biol* **220** (2003) 245.
- 190 Rowland, JM, Molecular genetic diagnosis of pediatric cancer: current and emerging methods, *Pediatr Clin North Am* **49** (2002) 1415.
- 191 Bayani, J; Squire, JA, Advances in the detection of chromosomal aberrations using spectral karyotyping, *Clin Genet* **59** (2001) 65.
- 192 Louis, DN; Pomeroy, SL; Cairncross, JG, Focus on central nervous system neoplasia, *Cancer Cell* **1** (2002) 125.
- 193 Lakhani, SR; Ashworth, A, Microarray and histopathological analysis of tumours: the future and the past? *Nat Rev Cancer* **1** (2001) 151.
- 194 Riggins, GJ; Morin, PJ, Gene expression profiling in cancer, In: (Editors: Vogelstein, B; Kinzler, KW) *The Genetic Basis of Human Cancers* 2nd ed. (2002) McGraw-Hill, New York, pp. 131–141.
- 195 Rosenwald, A; *et al.*, The use of molecular profiling to predict survival after chemotherapy for diffuse large-B-cell lymphoma, *New Engl J Med* **346** (2002) 1937.
- 196 van de Vijver, MJ; *et al.*, A gene-expression signature as a predictor of survival in breast cancer, *N Engl J Med* **347** (2002) 1999.
- 197 Paik, S; *et al.*, A Multigene assay to predict recurrence of tamoxifen-treated, node-negative breast cancer, *N Engl J Med* **351** (27) (2004) 2817.
- 198 Eeles, RA; *et al.*, Multiple newly identified loci associated with prostate cancer susceptibility, *Nat Genet* **40** (3) (2008) 316.
- 199 Thomas, G; *et al.*, Multiple loci identified in a genome-wide association study of prostate cancer, *Nat Genet* **40** (3) (2008) 310.
- 200 Hunter, DJ; *et al.*, A genome-wide association study identifies alleles in FGFR2 associated with risk of sporadic postmenopausal breast cancer, *Nat Genet* **39** (7) (2007) 870.
- 201 Campbell, PJ; *et al.*, Identification of somatically acquired rearrangements in cancer using genome-wide massively parallel paired-end sequencing, *Nat Genet* **40** (6) (2008) 722.
- 202 Lilja, H; *et al.*, Prostate-specific antigen and prostate cancer: prediction, detection and monitoring, *Nature Rev Cancer* **8** (4) (2008) 268.

8. Doenças Infecciosas

ALEXANDER J. McADAM and ARLENE H. SHARPE

Categorias de Agentes Infecciosos

Prions

Vírus

Bactérias

Fungos

Protozoários

Helminhos

Ectoparasitos

Técnicas Especiais para o Diagnóstico de Agentes Infecciosos

Doenças Infecciosas Novas e Emergentes

Agentes de Bioterrorismo

Transmissão e Disseminação de Micro-organismos

Rotas de Entrada dos Micro-organismos

Dispersão e Disseminação de Micro-organismos

Liberação de Micro-organismos do Corpo

Infeções Sexualmente Transmissíveis

Infeções Associadas ao Cuidado Hospitalar

Defesas do Hospedeiro Contra Infeções

Como os Micro-organismos Causam Doença

Mecanismos de Injúria Viral

Mecanismos de Injúria Bacteriana

Efeitos Danosos da Imunidade do Hospedeiro

Evasão Imune pelos Micro-organismos

Infeções em Hospedeiros Imunossuprimidos

Espectro de Respostas Inflamatórias à Infecção

Inflamação Supurativa (Purulenta)

Inflamação Mononuclear e Granulomatosa

Reação Citopática-Citoproliferativa

Necrose Tecidual

Inflamação Crônica e Cicatrização

Infeções Virais

Infeções Agudas (Transitórias)

Sarampo

Caxumba
Infecção por Poliovírus
Vírus do Oeste do Nilo
Febres Hemorrágicas Virais

Infecções Latentes Crônicas (Infecções por Herpesvírus)

Herpesvirus Simples (HSV)
Vírus Varicela-zoster (VZV)
Citomegalovírus (CMV)

Infecções Crônicas Produtivas

Vírus da Hepatite B

Infecções Transformantes

Vírus Epstein-Barr (EBV)

Infecções Bacterianas

Infecções Bacterianas Grampositivas

Infecções Estafilocócicas
Infecções Estreptocócicas e Enterocócicas
Difteria
Listeriose
Antraz
Nocardia

Infecções Bacterianas Gram-negativas

Infecções por Neisseria
Coqueluche
Infecção por Pseudomonas
Peste
Cancroide (Cancro Mole)
Granuloma Inguinal

Micobactérias

Tuberculose
Complexo Mycobacterium avium-intracellulare
Lepra

Espiroquetas

Sífilis
Febre Recorrente
Doença de Lyme

Bactérias Anaeróbicas

Abscessos Causados por Anaeróbios

Infecções por Clostrídios

Bactérias Intracelulares Obrigatórias

Infecções por Clamídias

Infecções por Riquetsias

Infecções Fúngicas

Candidíase

Criptococose

Aspergilose

Zigomicose (Mucormicose)

Infecções Parasitárias

Protozoários

Malária

Babesiose

Leishmaniose

Tripanossomíase Africana

Doença de Chagas

Metazoários

Estrongiloidíase

Tênia (Cestodas): Cisticercose e Doença Hidática

Triquinose

Esquistossomose

Filariase Linfática

Oncocercíase

Princípios Gerais da Patogenia Microbiana

Apesar da disponibilidade e do uso de vacinas e antibióticos eficazes, as doenças infecciosas permanecem como um importante problema de saúde nos Estados Unidos e ao redor do mundo. Nos Estados Unidos, duas das primeiras 10 causas de morte são doenças infecciosas (pneumonia e influenza, e septicemia). ¹As doenças infecciosas são causas particularmente importantes de morte entre idosos, pessoas com síndrome da imunodeficiência adquirida (Aids), aqueles com doenças crônicas, e os que estão recebendo drogas imunossupressoras. Nos países em desenvolvimento, baixas condições sanitárias de vida e desnutrição contribuem para uma carga maciça de doenças infecciosas que matam mais de 10 milhões de pessoas a cada ano. A maioria dessas mortes ocorre entre crianças, especialmente de infecções respiratórias e diarreicas. ²

CATEGORIAS DOS AGENTES INFECCIOSOS

Os agentes infecciosos pertencem a uma grande variedade de classes e variam em tamanho de um príon livre de ácido nucleico de aproximadamente 27 kD, a um poliovírus de 20 nm, até as tênias de 10 m ([Tabela 8-1](#)).

TABELA 8-1 Classes de Patógenos Humanos e Suas Características

Taxonomia	Tamanho	Local de Propagação	Exemplos	Doença
Prions	30-50 kD	Intracelular	Proteína do príon	Doença de Creutzfeldt-Jakob
Vírus	20-300 nm	Intracelular obrigatório	Poliovírus	Poliomielite
Bactérias	0,2-15 μm	Intracelular obrigatório	<i>Chlamydia trachomatis</i>	Tracoma, uretrite
		Extracelular	<i>Streptococcus pneumoniae</i>	Pneumonia
		Intracelular facultativo	<i>Mycobacterium tuberculosis</i>	Tuberculose
Fungos	2-200 μm	Extracelular	<i>Candida albicans</i>	Sapinho
		Intracelular facultativo	<i>Histoplasma capsulatum</i>	Histoplasmose
Protozoários	1-50 μm	Extracelular	<i>Trypanosoma gambiense</i>	Doença do sono
		Intracelular facultativo	<i>Trypanosoma cruzi</i>	Doença de Chagas
		Intracelular obrigatório	<i>Leishmania donovani</i>	Calazar
Helmintos	3 mm - 10 m	Extracelular	<i>Wuchereria bancrofti</i>	Filariase
		Intracelular	<i>Trichinella spiralis</i>	Triquinose

Os príons são compostos de formas anormais de uma proteína do hospedeiro, denominada de *proteína prion* (PrP).³ Esses agentes causam encefalopatias espongiformes transmissíveis, incluindo *kuru* (associada ao canibalismo humano), doença de Creutzfeldt-Jakob (CJD), encefalopatia espongiforme bovina (BSE; mais conhecida como doença da vaca louca), e uma variante da doença de Creutzfeldt-Jakob (vCJD; provavelmente transmitida a humanos por bovinos infectados por BSE).⁴ A PrP é normalmente encontrada em neurônios. As doenças ocorrem quando a PrP sofre uma mudança conformacional que confere resistência a proteases. A PrP resistente a protease promove uma conversão da PrP normal sensível à protease para a forma anormal, explicando a natureza infecciosa dessas doenças. O acúmulo da PrP anormal leva a dano neuronal e mudanças espongiformes patológicas características no cérebro. Mutações espontâneas ou herdadas na PrP, as quais tornam a PrP resistente a proteases, foram observadas nas formas esporádicas e familiares de CJD, respectivamente. A CJD pode ser transmitida de pessoa a pessoa iatrogenicamente, por cirurgia, transplante de órgão, ou transfusão sanguínea. Essas doenças são discutidas em detalhes no [Capítulo 28](#).

Vírus

Os vírus são parasitos intracelulares obrigatórios que dependem da maquinaria metabólica da célula do hospedeiro para sua replicação. Eles consistem em um genoma de ácido nucleico circundado por um envelope de proteína (denominado capsídeo) que é algumas vezes delimitado por uma membrana lipídica. Os vírus são classificados pelo seu genoma de ácido nucleico (DNA ou RNA, mas não ambos), o formato do capsídeo (icosaédrico ou helicoidal), a presença ou ausência de um envelope lipídico, seu modo de replicação, o tipo celular preferido para replicação (denominado tropismo), ou o tipo de condição patológica. Devido aos vírus serem de apenas 20 a 300 nm de tamanho, eles são mais bem visualizados através de um microscópio eletrônico ([Fig. 8-1](#)). Entretanto, algumas partículas virais se agregam no interior das células que elas infectam, formando corpos de inclusão característicos, os quais podem ser vistos ao microscópio óptico e são úteis para o diagnóstico. Por exemplo, as células infectadas por citomegalovírus (CMV) são maiores e demonstram uma inclusão nuclear eosinofílica grande e inclusões citoplasmáticas basofílicas menores; os herpesvírus formam uma inclusão nuclear grande circundada por um halo claro; e tanto o vírus da catapora como o da raiva formam inclusões citoplasmáticas características. Muitos vírus não produzem inclusões (p. ex., vírus Epstein-Barr [EBV]).

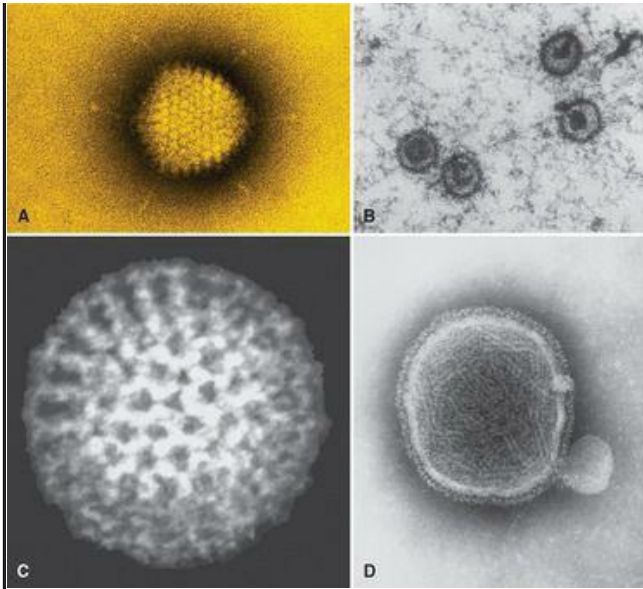


FIGURA 8-1

Variedade das estruturas virais, observadas por microscopia eletrônica. **A**, Adenovírus, um vírus de DNA icosaédrico não envelopado com fibras. **B**, Vírus Epstein-Barr, um vírus de DNA icosaédrico e envelopado. **C**, Rotavírus, vírus de RNA não envelopado em forma de disco. **D**, Paramixovírus, vírus de RNA esférico envelopado. É possível observar o RNA saindo do vírus rompido.

(Fotos de cortesia de Science Source; © Photo Researches, Inc., New York, NY.)

Os vírus são responsáveis por uma grande parte das infecções humanas. Muitos vírus causam doenças transitórias (p. ex., resfriados, influenza). Outros vírus não são eliminados do corpo e persistem no interior das células do hospedeiro por anos, ou continuando a se multiplicar (p. ex., infecção crônica pelo vírus da hepatite B [HBV]) ou sobrevivendo em alguma forma não replicativa (denominada *infecção latente*) com potencial para ser reativado tardiamente. Por exemplo, o vírus do herpes zoster, a causa da catapora, pode penetrar na raiz do gânglio dorsal e estabelecer latência neste local, e posteriormente ser ativado periodicamente para causar o herpes zoster, uma condição de pele dolorosa. Alguns vírus estão envolvidos na transformação da célula do hospedeiro em um tumor benigno ou maligno (p. ex., verrugas benignas e carcinoma cervical induzidos por papilomavírus humano [HPV]). Espécies diferentes de vírus podem produzir o mesmo quadro clínico (p. ex., infecção respiratória superior); contrariamente, um único vírus pode causar manifestações clínicas diferentes dependendo da idade ou do estado imune do hospedeiro (p. ex., CMV).

Bactérias

As bactérias são procariontes, o que significa que elas possuem uma membrana celular, mas não possuem núcleo delimitado por membrana e outras organelas envoltas por membrana. A maioria das bactérias está envolta por uma parede celular consistindo em peptidoglicano, um polímero de longas cadeias de açúcar ligadas por pontes peptídicas. Existem duas formas de estruturas de paredes celulares: uma parede espessa circundando a membrana celular, a qual retém uma coloração cristal-violeta (bactérias Gram-positivas), ou uma parede celular fina localizada entre duas membranas de bicamadas fosfolipídicas (bactérias Gram-negativas) (Fig. 8-2). As bactérias são classificadas pela sua coloração de Gram (positiva ou negativa), formato (as esféricas são cocos; as em forma de bastão são bacilos) (Fig. 8-3), e necessidade de oxigênio (aeróbios e anaeróbios). Muitas bactérias possuem flagelos, filamentos helicoidais alongados se estendendo da superfície celular, que permitem a movimentação da bactéria. Algumas bactérias possuem *pili*, outro tipo de projeção de superfície que pode fixar a bactéria às células do hospedeiro ou matriz extracelular. A maioria das bactérias sintetiza seu próprio DNA, RNA, e proteínas, mas dependem do hospedeiro para condições favoráveis de crescimento.

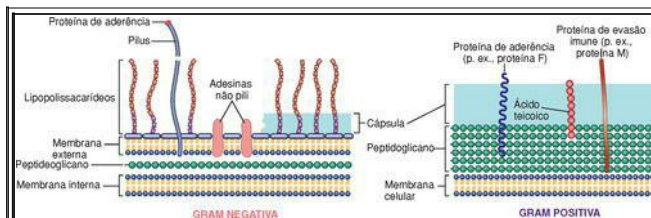


FIGURA 8-2

Moléculas de superfície de bactérias Gram-negativas e Gram-positivas envolvidas na patogenia. Não está demonstrado o aparato secretor tipo 3 das bactérias Gram-negativas (veja o texto).

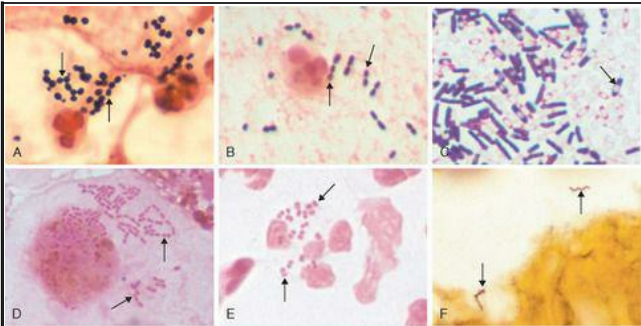


FIGURA 8-3

Variedade de morfologia bacteriana. Em cada painel, as bactérias estão identificadas por meio de setas. **A**, Escarro de um paciente com pneumonia corado por Gram. Observam-se grupos de cocos Gram-positivos (*Staphylococcus aureus*) com neutrófilos degenerados. **B**, Escarro de um paciente com pneumonia corado por Gram. São observados cocos Gram-positivos alongados em pares e em pequenas cadeias (*Streptococcus pneumoniae*) e em um neutrófilo. **C**, Cultura de *Clostridium sordellii* corada pelo Gram. Está presente uma mistura de bastonetes Gram-positivos e Gram-negativos, muitos dos quais com esporos subterminais (áreas claras). As espécies de *Clostridium* geralmente se coram tanto como Gram-positivo quanto Gram-negativo, embora sejam bactérias verdadeiramente Gram-positivas. **D**, Amostra de lavado broncoalveolar corado pelo Gram, demonstrando bastonetes Gram-negativos intracelulares típicos de Enterobacteriaceae, como *Klebsiella pneumoniae* ou *Escherichia coli*. **E**, Corrimento uretral de um paciente com gonorreia corado pelo Gram. Inúmeros diplococos Gram-negativos (*Neisseria gonorrhoeae*) estão presentes no interior de um neutrófilo. **F**, Tecido cerebral corado

pela prata de um paciente com meningoencefalite associada à doença de Lyme. As setas indicam dois espiroquetas helicoidais (*Borrelia burgdorferi*). Os painéis estão em diferentes aumentos.

(D, Cortesia da Dra. Karen Krisher, Clinical Microbiology Institute, Wilsonville, OR. Outros painéis de cortesia do Dr. Kenneth Van Horn, Focus Diagnostics.)

Pessoas normais e saudáveis podem ser colonizadas por até 10^{12} bactérias na pele, 10^{10} bactérias na boca, e 10^{14} bactérias no trato gastrointestinal. As bactérias que colonizam a pele incluem *Staphylococcus epidermidis* e *Propionibacterium acnes*, a causa da acne. Bactérias aeróbias e anaeróbias na boca, particularmente *Streptococcus mutans*, contribuem para a placa dentária, a principal causa de cáries dentárias. Métodos de sequenciamento de alto processamento recentemente permitiram uma análise detalhada da diversidade da flora bacteriana intestinal. Existem pelo menos 395 espécies de bactérias na flora intestinal normal, mas apenas um pequeno subgrupo, basicamente de anaeróbios, é responsável pela grande maioria. Uma análise minuciosa do genoma coletivo (denominado “microbioma”) da flora intestinal pode render conhecimentos acerca das pressões evolutivas que selecionaram os organismos que foram bem-sucedidos em tornar os humanos seu *habitat*, assim como distúrbios nessa relação simbiótica, como em doenças inflamatórias intestinais.⁵ Muitas bactérias permanecem extracelulares quando invadem o corpo, enquanto outras podem sobreviver e se replicar tanto fora quanto dentro das células do hospedeiro (bactérias *intracelulares facultativas*) e algumas crescem apenas no interior de células do hospedeiro (bactérias *intracelulares obrigatórias*).

As bactérias intracelulares obrigatórias incluem *Chlamydia* e *Rickettsia*, as quais se replicam no interior de vacúolos delimitados por membrana em células epiteliais e endoteliais, respectivamente. Essas bactérias conseguem a maioria ou toda a sua fonte de energia, ATP, da célula hospedeira. A *Chlamydia trachomatis* é a causa infecciosa mais frequente de esterilidade feminina (devido à formação de cicatrizes e estreitamento das tubas uterinas) e cegueira (devido à inflamação crônica da conjuntiva que eventualmente causa cicatrização e opacificação da córnea). As riquetsias causam injúria em células endoteliais nas quais elas crescem, e desta forma causam uma vasculite hemorrágica, frequentemente visível na forma de um exantema, mas elas também podem lesionar o sistema nervoso central (SNC) e causar a morte (febre maculosa das Montanhas Rochosas [FMRR] e tifo epidêmico). As riquetsias são transmitidas por vetores artrópodes, incluindo piolhos (tifo epidêmico), carrapatos (FMRR e erliquiose) e ácaros (tifo rural).⁶

Os organismos do gênero *Mycoplasma* e aqueles que pertencem ao gênero relacionado *Ureaplasma* são únicos entre os patógenos bacterianos extracelulares, pois eles não possuem uma parede celular. Estes são os menores organismos livres conhecidos (125-300 nm).

Fungos

Os fungos são eucariontes que possuem paredes celulares espessas contendo quitina e membranas celulares contendo ergosterol. Os fungos podem crescer tanto como leveduras arredondadas quanto como hifas filamentosas delgadas. As hifas podem ser septadas (com paredes celulares separando células individuais) ou asseptadas, o que é uma importante característica de distinção no material clínico. Alguns dos fungos patogênicos mais importantes exibem um dimorfismo térmico; isto é, eles crescem na forma de hifas à temperatura ambiente, mas na forma de levedura à temperatura corporal. Os fungos podem produzir esporos sexuados ou, mais comumente, esporos assexuados denominados *conídios*. Os últimos são produzidos em estruturas especializadas ou corpos de frutificação que surgem ao longo do filamento hifal. Os fungos podem causar infecções superficiais ou profundas. As infecções superficiais envolvem a pele, o cabelo e as unhas. As espécies fúngicas que estão confinadas às camadas superficiais da pele humana são denominadas dermatófitos. Estas infecções são comumente referidas pelo termo “tinea” seguido da área do corpo afetada (p. ex., *tinea pedis*, “pé de atleta”; *tinea capitis*, “ringworm do escalpo”). Certas espécies de fungos invadem o tecido subcutâneo, causando abscessos ou granulomas (p. ex., esporotricose e micoses tropicais).

Infecções fúngicas profundas podem se disseminar sistemicamente e invadir tecidos, destruindo órgãos vitais em hospedeiros imunocomprometidos, mas usualmente se curam ou permanecem latentes em hospedeiros normais sob os demais aspectos. Algumas espécies de fungos profundos estão limitadas a uma região geográfica em particular (p. ex., *Coccidioides* no sudoeste dos Estados Unidos e *Histoplasma* no Vale do Rio Ohio). Em contraste, os fungos oportunistas (p. ex., *Candida*, *Aspergillus*, *Mucor* e *Cryptococcus*) são organismos onipresentes, que tanto colonizam indivíduos como são encontrados em fontes ambientais. Em indivíduos imunodeficientes, os fungos oportunistas dão origem a infecções ameaçadoras à vida caracterizadas por necrose tecidual, hemorragia, e oclusão vascular, com pouca ou nenhuma resposta inflamatória. Pacientes com Aids são frequentemente infectados pelo fungo oportunista *Pneumocystis jirovecii* (anteriormente denominado de *Pneumocystis carinii*).

Protozoários

Os protozoários parasitos são eucariontes unicelulares e são a principal causa de doença e morte em países em desenvolvimento. Os protozoários podem se reproduzir intracelularmente no interior de uma variedade de células (p. ex., *Plasmodium* em eritrócitos, *Leishmania* em macrófagos) ou extracelularmente no sistema urogenital, intestino ou sangue. Os *Trichomonas vaginalis* são protozoários parasitos flagelados que são sexualmente transmitidos e podem colonizar a vagina e a uretra masculina. Os protozoários intestinais mais prevalentes, *Entamoeba histolytica* e *Giardia lamblia*, possuem duas formas: (1) trofozoítas móveis que se fixam à parede epitelial intestinal e podem invadir, e (2) cistos imóveis que são resistentes aos ácidos estomacais e são infectantes quando ingeridos. Protozoários que circulam na corrente sanguínea (p. ex., *Plasmodium*, *Trypanosoma* e *Leishmania*) são transmitidos por insetos vetores, nos quais eles se reproduzem antes de serem transmitidos para novos hospedeiros humanos. Os protozoários intestinais são adquiridos por meio da ingestão dos cistos presentes em alimentos ou água contaminados. O *Toxoplasma gondii* é adquirido tanto pelo contato com filhotes de gatos que estejam eliminando oocistos quanto pela ingestão de carne mal cozida contaminada por cistos.

Helminths

Os vermes parasitos são organismos multicelulares altamente diferenciados. Seus ciclos de vida são complexos; a maioria alterna entre reprodução sexuada no hospedeiro definitivo e multiplicação assexuada em um hospedeiro intermediário ou vetor. Portanto, dependendo da espécie de parasito, os humanos podem albergar vermes adultos (p. ex., *Ascaris lumbricoides*) ou estágios imaturos (p. ex., *Toxocara canis*) ou formas larvares assexuadas (p. ex., *Echinococcus* sp.). Uma vez que os vermes adultos assumam residência nos humanos, eles não se multiplicam, mas produzem ovos ou larvas que normalmente são eliminadas nas fezes. Frequentemente, a gravidade da doença é proporcional ao número de organismos que infectaram o indivíduo (p. ex., 10 ancilostomídeos causam uma doença branda, enquanto 1.000 ancilostomídeos causam anemia intensa devido ao consumo de 100 mL de sangue por dia). Em algumas infecções helmínticas, a doença é causada por respostas inflamatórias aos ovos ou larvas em vez dos adultos (p. ex., esquistossomose).

Ectoparasitos

Os ectoparasitos são insetos (piolhos, triatomíneos, pulgas) ou aracnídeos (ácaros, carrapatos, aranhas) que se fixam e vivem no exterior ou interior da pele. Os artrópodes podem produzir doença diretamente, através de dano ao hospedeiro humano, ou indiretamente, servindo como vetores para a transmissão de um agente infeccioso para o hospedeiro humano. Alguns artrópodes causam prurido e escoriações (p. ex., pediculose causada por piolhos fixados às hastes dos pelos, ou escabiose causada por ácaros que escavam túneis no estrato córneo). No local da picada, o aparato bucal pode ser encontrado associado a um infiltrado misto de linfócitos, macrófagos e eosinófilos. Além disso, artrópodes fixados podem ser vetores para outros patógenos. Por exemplo, o carrapato dos cervídeos transmite o espiroqueta causador da doença de Lyme, *Borrelia burgdorferi*.

TÉCNICAS ESPECIAIS PARA O DIAGNÓSTICO DE AGENTES INFECIOSOS

Alguns agentes infecciosos ou seus produtos podem ser diretamente observados em cortes teciduais corados por hematoxilina e eosina (p. ex., os corpos de inclusão formados por CMV e herpesvírus simples (HSV); agregados bacterianos, os quais usualmente se coram de azul; *Candida* e *Mucor*, entre os fungos; a maioria dos protozoários e todos os helmintos). Entretanto, muitos agentes infecciosos são mais bem visualizados por meio de colorações especiais, as quais identificam organismos baseando-se em características particulares de sua parede celular ou membrana – colorações de Gram, ácido-resistentes, de prata, de mucicarmim e de Giemsa – ou após marcação por sondas de anticorpos específicos ([Tabela 8-2](#)). A despeito da técnica de coloração, os organismos são normalmente mais bem visualizados na borda da lesão, em vez de no seu centro, particularmente se houver necrose.

TABELA 8-2 Técnicas Especiais para o Diagnóstico de Agentes Infecciosos

Técnicas	Agentes Infecciosos
Coloração de Gram	Maioria das bactérias
Coloração ácido-resistente	Micobactérias, nocárdia (modificado)
Coloração pela prata	Fungos, legionelas, pneumocystis
Ácido periódico de Schiff	Fungos, amebas
Mucicarmim	Criptococos
Giemsa	Campilobactérias, leishmânias, parasitos da malária
Sondas de anticorpos	Todas as classes
Cultura	Todas as classes
Sondas de DNA	Todas as classes

Infeções agudas podem ser diagnosticadas sorologicamente mediante a detecção de anticorpos específicos para o patógeno no soro. A presença de anticorpos IgM específicos logo após o início dos sintomas é frequentemente diagnóstica. Alternativamente, títulos de anticorpos específicos podem ser mensurados precocemente (“agudamente”) e 4-6 semanas (“convalescente”) após a infecção; uma elevação de quatro vezes no título é normalmente considerada diagnóstica.

Testes baseados no ácido nucleico, coletivamente denominados de *diagnósticos moleculares*, tornaram-se métodos de rotina para detecção e quantificação de diversos patógenos. Por exemplo, em pessoas infectadas pelo vírus da imunodeficiência humana (HIV), a quantificação

do RNA do HIV é um importante guia para a terapia antirretroviral. [7](#) O tratamento das infecções por HBV e HCV é semelhantemente guiado pela quantificação ou tipagem viral baseada no ácido nucleico para predizer a resistência as drogas antirretrovirais.

Testes de amplificação do ácido nucleico, como a reação em cadeia da polimerase (PCR) e a amplificação mediada por transcrição, tornaram-se rotina para o diagnóstico de gonorreia, infecções por clamídias, tuberculose, e encefalite por herpes. Em alguns casos, ensaios moleculares são muito mais sensíveis do que os testes convencionais. [8,9](#) O teste de PCR do líquido cefalorraquidiano (LCR) para encefalite por herpesvírus simples (HSV) possui uma sensibilidade de cerca de 80%, enquanto a cultura viral de LCR possui uma sensibilidade de menos de 10%. De forma semelhante, testes baseados no ácido nucleico para clamídia genital detectam 10% a 30% mais infecções do que as culturas convencionais para clamídia. Em outros casos, como na gonorreia, a sensibilidade do teste para ácido nucleico é semelhante à da cultura.

DOENÇAS INFECCIOSAS NOVAS E EMERGENTES

Apesar de doenças infecciosas como a lepra serem conhecidas desde os tempos bíblicos, e os esquistossomos e micobactérias parasitos terem sido demonstrados em múmias egípcias, um número surpreendente de novos agentes infecciosos continua a ser descoberto (Tabela 8-3). As causas infecciosas de algumas doenças com mortalidade e morbidade significativas não foram previamente reconhecidas, pois alguns dos agentes infecciosos são difíceis de serem cultivados; exemplos incluem gastrite por *Helicobacter pylori*, HBV e HCV, e pneumonia por Legionelas. Alguns agentes infecciosos são genuinamente novos para humanos, p. ex., HIV, o qual causa Aids, e *B. burgdorferi*, a qual causa a doença de Lyme. Outras infecções se tornaram muito mais comuns devido à imunossupressão causada pela Aids ou terapia contra rejeição de transplantes e alguns cânceres (p. ex., CMV, herpesvírus do sarcoma de Kaposi, *Mycobacterium avium-intracellulare*, *P. jiroveci* e *Cryptosporidium parvum*).^{10,11} Finalmente, doenças infecciosas que são comuns em uma área podem ser introduzidas em uma nova área. Por exemplo, o vírus do Oeste do Nilo tem sido comum na Europa, Ásia e África por anos, mas foi primeiramente descrito nos Estados Unidos em 1999.

TABELA 8-3 Alguns agentes Infecciosos Recém-identificados e Manifestações

Data de Identificação	Agente Infeccioso	Manifestações
1977	Vírus Ebola	Febre hemorrágica epidêmica do Ebola
	Hantavírus	Febre hemorrágica com síndrome renal
	<i>Legionella pneumophila</i>	Doença dos legionários
	<i>Campylobacter jejuni</i>	Enterite
1980	HTLV-I	Linfoma de células T ou leucemia, mielopatia associada ao HTLV
1981	<i>Staphylococcus aureus</i>	Síndrome do choque tóxico
1982	<i>Escherichia coli</i> 0157:H7	Colite hemorrágica, síndrome hemolítico-urêmica
	<i>Borrelia burgdorferi</i>	Doença de Lyme
1983	HIV	Aids
	<i>Helicobacter pylori</i>	Úlceras gástricas

1988	Hepatite E	Hepatite transmitida por via entérica
1989	Hepatite C	Hepatite C
1992	<i>Vibrio cholerae</i> 0139	Nova cepa epidêmica do cólera
	<i>Bartonella henselae</i>	Doença da arranhadura do gato
1995	KSHV (HHV-8)	Sarcoma de Kaposi na Aids
1999	Vírus do Oeste do Nilo	Febre do Oeste do Nilo, doença neuroinvasiva
2003	Coronavírus SARS	Síndrome respiratória aguda severa

A demografia e o comportamento humano estão entre as muitas variáveis que contribuem para a emergência de doenças infecciosas. A Aids foi primeiramente reconhecida nos Estados Unidos como sendo predominantemente uma doença de homossexuais e dependentes de drogas, mas a transmissão heterossexual é hoje comum. Na África subsaariana, a área do mundo com o maior número de casos de Aids, esta é predominantemente uma doença heterossexual. ¹² Mudanças no ambiente ocasionalmente direcionam as taxas de doenças infecciosas. O reflorestamento do leste dos Estados Unidos levou a um aumento maciço nas populações de cervos e camundongos, os quais transportam os carrapatos que transmitem a doença de Lyme, babesiose e erliquiose. ¹³ A falha do DDT em controlar os mosquitos que transmitem malária e o desenvolvimento de parasitos resistentes a drogas têm aumentado dramaticamente a morbidade e mortalidade do *Plasmodium falciparum* na Ásia, África, e América latina. A adaptação microbiana ao uso difundido de antibióticos contribuiu para a emergência de resistência a drogas em muitas espécies de bactérias, incluindo *Mycobacterium tuberculosis*, *Neisseria gonorrhoeae*, *Staphylococcus aureus* e *Enterococcus faecium*. Infecções por bactérias resistentes a antibióticos estão se tornando um problema sério, como o estafilococos resistente à metilina (discutido posteriormente).

AGENTES DE BIOTERRORISMO

Infelizmente, os ataques por antraz nos Estados Unidos em 2001 transformaram a ameaça teórica de bioterrorismo em realidade. O Centers for Disease Control and Prevention (CDC) avaliou os micro-organismos que apresentam o maior risco como armas biológicas, baseando-se na eficiência com a qual a doença pode ser transmitida, a dificuldade de produção e distribuição dos micro-organismos, o que pode ser feito para se defender deles, e até que ponto eles provavelmente podem alarmar o público e produzir medo generalizado. O CDC ranqueou as bioarmas em três categorias, A, B e C, baseando-se nesses critérios ([Tabela 8-4](#)). ¹⁴

TABELA 8-4 Agentes Potenciais para Bioterrorismo

Doenças/Agentes/Categoria A

Antraz (*Bacillus anthracis*)

Botulismo (toxina do *Clostridium botulinum*)

Peste (*Yersinia pestis*)

Variola (vírus principal da varíola)

Tularemia (*Francisella tularensis*)

Febres hemorrágicas virais (filovírus [p. ex., Ebola, Marburg] e arenavírus [p. ex., Lassa, Machupo])

Doenças/Agentes/Categoria B

Brucelose (*Bruceila* sp.)

Toxina Epsilon do *Clostridium perfringens*

Ameaças à segurança alimentar (p. ex., *Salmonella* sp., *Escherichia coli* 0157:H7, *Shigella*)

Mormo (*Burkholderia mallei*)

Melioidose (*Burkholderia pseudomallei*)

Psitacose (*Chlamydia psittaci*)

Febre Q (*Coxiella burnetii*)

Toxina ricina do *Ricinus communis* (mamona)

Enterotoxina B estafilocócica

Febre tifoide (*Rickettsia prowazekii*)

Encefalites virais (alfavírus [p. ex., encefalite equina venezuelana, encefalite equina do leste, encefalite equina do oeste])

Ameaças à segurança da água (p. ex., *Vibrio cholerae*, *Cryptosporidium parvum*)

Doenças/Agentes/Categoria C

Doenças infecciosas emergentes, como o vírus Nipah e Hantavírus

Os agentes da categoria A são os de maior risco e podem ser prontamente disseminados ou transmitidos de pessoa a pessoa, podem causar alta mortalidade com potencial para um grande impacto na saúde pública, podem causar pânico público e desordem social, e podem necessitar de ação especial para prontidão da saúde pública. Por exemplo, a varíola é um agente de categoria A devido à sua alta transmissibilidade em qualquer clima ou estação, taxa de mortalidade de caso de 30% ou mais, e falta de uma terapia antiviral eficaz. Este agente pode ser facilmente disseminado devido à estabilidade do vírus na forma de aerossol e à dose bastante pequena necessária para a infecção. A varíola naturalmente se dissemina de pessoa a pessoa, principalmente por contato direto com o vírus em lesões de pele, roupas, e roupas de cama contaminadas. Os sintomas aparecem após 7 a 17 dias. Inicialmente ocorrem febre alta, cefaleia, e dor nas costas, seguidas pelo aparecimento de exantema, o qual primeiramente surge na mucosa da boca e faringe, face, e antebraços, e posteriormente se espalha para o tronco e pernas e se torna vesicular, e depois, pustular. Devido ao fato de as pessoas se tornarem contagiosas durante o período de incubação, esse vírus tem o potencial para continuar a se disseminar entre uma população desprotegida. Uma vez que a vacinação nos Estados Unidos terminou em 1972 e a imunidade vacinal terminou, a população é altamente susceptível à varíola. A recente preocupação de que a varíola possa ser utilizada para bioterrorismo levou a um retorno da vacinação para grupos seletos nos Estados Unidos e Israel.

Os agentes da categoria B são moderadamente fáceis de serem disseminados, produzem morbidade moderada mas baixa mortalidade, e necessitam de diagnóstico específico e vigilância da doença. Muitos desses agentes são transmitidos por via alimentar ou hídrica. Os agentes da categoria C incluem patógenos emergentes que podem ser modificados para disseminação em massa devido à sua disponibilidade, facilidade de produção e disseminação, ao potencial para altas morbidade e mortalidade, e grande impacto na saúde.

TRANSMISSÃO E DISSEMINAÇÃO DE MICRO-ORGANISMOS

Rotas de Entrada dos Micro-organismos

Os micro-organismos podem penetrar no hospedeiro através de inalação, ingestão, transmissão sexual, picadas de insetos ou outros animais, ou através de injeção. As primeiras defesas contra infecções são a pele e as superfícies mucosas intactas, as quais proporcionam barreiras físicas e produzem substâncias antimicrobianas. Em geral, infecções dos tratos respiratório, gastrointestinal ou genitourinário que ocorrem em pessoas saudáveis são causadas por micro-organismos relativamente virulentos, que são capazes de danificar as ou penetrar em barreiras epiteliais intactas. Em contraste, a maioria das infecções cutâneas em pessoas saudáveis é causada por organismos menos virulentos, que penetram na pele através de locais danificados (cortes e queimaduras).

Pele. A camada externa queratinizada e densa da pele é uma barreira natural à infecção, e o baixo pH da pele (~5,5) e a presença de ácidos graxos inibem o crescimento de micro-organismos, com exceção da flora normal residente. A pele humana é normalmente habitada por uma variedade de espécies de bactérias e fungos, incluindo algumas oportunistas potenciais, como *S. epidermidis* e *Candida albicans*. Apesar de a pele ser usualmente uma barreira eficaz, alguns tipos de fungos (dermatófitos) podem infectar o estrato córneo, cabelo e unhas, e um número pequeno de micro-organismos é capaz de atravessar a pele intacta. Por exemplo, as formas larvares de *Schistosoma* liberadas de caramujos de água doce penetram na pele de nadadores através da liberação de colagenase, elastase e outras enzimas que dissolvem a matriz extracelular. Entretanto, a maioria dos micro-organismos penetra através de lesões na pele, incluindo orifícios superficiais (infecções fúngicas), feridas (estafilócocos), queimaduras (*Pseudomonas aeruginosa*) e feridas nos pés relacionadas ao diabetes e à pressão (infecções multibacterianas). Cateteres intravenosos em pacientes hospitalizados podem produzir infecções locais ou sistêmicas (bacteremia). Picadas de agulha podem expor o receptor a sangue potencialmente infectado e podem transmitir HBV, vírus da hepatite C (HCV) ou HIV. Alguns patógenos penetram na pele via picada de inseto ou de animal. Por exemplo, picadas de pulgas, carrapatos, mosquitos, ácaros e piolhos lesionam a pele e transmitem arbovírus (que causam a febre amarela e encefalites), riquetsias (febre maculosa das Montanhas Rochosas [FMRR]), bactérias (peste, doença de Lyme) protozoários (malária, leishmaniose) e helmintos (filariases). Mordidas de animais podem levar a infecções por bactérias ou alguns vírus, como a raiva.

Trato Gastrointestinal. A maioria dos patógenos gastrointestinais é transmitida por alimentos ou água contaminados por material fecal. Onde há falha nas condições de higiene, as doenças diarreicas se tornam exuberantes.

Secreções gástricas ácidas são importantes defesas no trato gastrointestinal e são letais para muitos patógenos gastrointestinais. ¹⁴ Voluntários saudáveis não se infectam por *Vibrio cholerae* a menos que sejam alimentados com 10^{11} organismos, enquanto voluntários que receberam *V. cholerae* e bicarbonato de sódio tiveram um aumento de 10.000 vezes na susceptibilidade à cólera. Em contraste, alguns agentes ingeridos, como a *Shigella* e os cistos de *Giardia*, são relativamente resistentes ao ácido gástrico; portanto, tão pouco quanto 100 organismos de cada são suficientes para causar doença.

Outras defesas normais do trato gastrointestinal incluem (1) a camada de muco viscoso que recobre o epitélio intestinal, (2) enzimas pancreáticas líticas e detergentes biliares, (3) peptídeos antimicrobianos de mucosa denominados defensinas, (4) a flora normal e (5) anticorpos IgA secretados. Os anticorpos IgA são produzidos pelos plasmócitos localizados em tecidos linfóides associados à mucosa (MALT). Esses agregados linfóides são recobertos por uma camada única de células epiteliais especializadas, denominadas células M. As células M são importantes para o transporte de antígenos para os tecidos linfóides associados à mucosa e para a ligação e absorção de numerosos patógenos intestinais, incluindo poliovírus, *Escherichia coli* enteropática, *V. cholerae*, *Salmonella typhi* e *Shigella flexneri*. ¹⁵

As infecções via trato gastrointestinal ocorrem quando as defesas locais são enfraquecidas ou os organismos desenvolvem estratégias para superar estas defesas. As defesas do hospedeiro são enfraquecidas por baixa acidez gástrica, por antibióticos que alteram a flora bacteriana normal (p. ex., na colite pseudomembranosa), ou quando ocorre redução da peristalse ou obstrução mecânica (p. ex., na síndrome da alça cega). A maioria dos vírus envelopados são inativados pela bile e enzimas digestivas, mas os vírus não envelopados podem ser resistentes (p. ex., o vírus da hepatite A, rotavírus, reovírus, e norovírus).

As bactérias enteropatogênicas provocam doença gastrointestinal por meio de uma variedade de mecanismos:

Enquanto crescem em alimentos contaminados, algumas cepas de estafilococos liberam poderosas enterotoxinas que causam envenenamento alimentar sem qualquer multiplicação bacteriana no intestino.

V. cholerae e *E. coli* toxigênica se multiplicam no interior da camada mucosa que recobre o epitélio intestinal e liberam exotoxinas, que fazem com que o epitélio intestinal secrete grandes volumes de fluido, resultando em diarreia aquosa.

Shigella, *Salmonella* e *Campylobacter* invadem e danificam a mucosa intestinal e lâmina própria e, portanto, causam ulceração, inflamação e hemorragia que são clinicamente manifestadas como disenteria.

A *Salmonella typhi* passa da mucosa danificada, através das placas de Peyer e linfonodos mesentéricos, para alcançar a corrente sanguínea, resultando em uma infecção sistêmica.

A infecção fúngica do trato gastrointestinal ocorre principalmente em indivíduos imunologicamente comprometidos. A *Candida*, que faz parte da flora gastrointestinal normal, demonstra uma predileção pelo epitélio escamoso estratificado, causando candidíase oral ou esofagite membranosa, mas também pode se espalhar para o estômago, trato gastrointestinal inferior e órgãos sistêmicos.

As formas císticas dos protozoários intestinais são essenciais para sua transmissão, pois estes cistos resistem ao ácido estomacal. No intestino, os cistos se transformam em trofozoítas móveis e se ligam a açúcares no epitélio intestinal através de lectinas de superfície. O que acontece a seguir difere entre os patógenos. A *Giardia lamblia* fixa-se à borda em escova epitelial, enquanto os criptosporídeos são internalizados por enterócitos, nos quais eles formam gametas e esporos. A *E. histolytica* causa citólise mediada por contato através de uma proteína de poro formadora de

canal e, portanto, ulcera e invade a mucosa colônica. Os helmintos intestinais, via de regra, causam doença apenas quando estão presentes em grandes números ou em locais ectópicos, por exemplo, através da obstrução do intestino ou invadindo e destruindo os ductos biliares (*Ascaris lumbricoides*). Os ancilostomídeos podem causar anemia por deficiência de ferro devido à perda crônica de sangue ingerido a partir das vilosidades intestinais; a tênia do peixe *Diphyllobothrium latum* pode depletar seu hospedeiro de vitamina B₁₂, dando origem a uma doença que se assemelha à anemia perniciosa. Finalmente, as larvas de diversos helmintos atravessam o intestino brevemente em sua migração para outros órgãos; por exemplo, as larvas de *Trichinella spiralis* encistam-se preferencialmente na musculatura, as formas larvares de espécies de *Echinococcus* se localizam no fígado ou pulmão.

Trato Respiratório. Um grande número de micro-organismos, incluindo vírus, bactérias e fungos, é inalado diariamente por cada habitante de uma cidade. Em muitos casos, os micro-organismos são inalados em partículas de poeira ou aerossóis. A distância que estas partículas viajam no sistema respiratório é inversamente proporcional ao seu tamanho. Partículas grandes são retidas na cobertura mucociliar que recobre o nariz e o trato respiratório superior. Os micro-organismos inalados são retidos no muco secretado pelas células caliciformes e são então transportados pela ação ciliar para o fundo da garganta, onde eles são deglutidos e eliminados. Partículas menores de 5 mm viajam diretamente para os alvéolos, onde elas são fagocitadas por macrófagos alveolares ou por neutrófilos recrutados para os pulmões por citocinas.

Os micro-organismos que invadem o trato respiratório saudável normal desenvolveram mecanismos específicos para superar as defesas mucociliares ou evitar a destruição por macrófagos alveolares. Alguns patógenos respiratórios bem-sucedidos evadem essas defesas através da ligação a células epiteliais no trato respiratório inferior e faringe. Por exemplo, os vírus influenza possuem proteínas hemaglutininas que se projetam da superfície do vírus e se ligam ao ácido siálico na superfície das células epiteliais. Essa ligação induz a célula do hospedeiro a internalizar o vírus, levando a entrada e replicação viral na célula hospedeira. Entretanto, o ácido siálico também interfere na liberação de vírus recém-sintetizados da célula do hospedeiro. Os vírus influenza possuem uma outra proteína de superfície celular, neuraminidase, a qual cliva o ácido siálico e permite que os vírus sejam liberados da célula do hospedeiro. A neuraminidase também reduz a viscosidade do muco e facilita o trânsito viral no trato respiratório. Interessantemente, algumas drogas anti-influenza são análogas do ácido siálico, as quais inibem a neuraminidase e evitam a liberação viral da célula hospedeira.

Certos patógenos respiratórios bacterianos podem prejudicar a atividade ciliar. Por exemplo, *Haemophilus influenzae* e *Bordetella pertussis* produzem toxinas que paralisam os cílios da mucosa; *P. aeruginosa*, uma causa de infecção respiratória intensa em pessoas com fibrose cística, e *M. pneumoniae* produzem substâncias ciliostáticas. Algumas bactérias como *Streptococcus pneumoniae* ou espécies de *Staphylococcus* não possuem fatores de aderência específicos, e frequentemente ganham acesso após uma infecção viral causar perda de epitélio ciliado, tornando os indivíduos com infecção respiratória viral mais susceptíveis a estas superinfecções bacterianas secundárias. O dano crônico aos mecanismos de defesa mucociliares ocorre em tabagistas e pessoas com fibrose cística, enquanto injúria aguda ocorre em pacientes intubados e naqueles que aspiraram ácido gástrico.

Alguns patógenos respiratórios evitam a fagocitose ou destruição após a fagocitose. O *M. tuberculosis*, por exemplo, ganha sua posição segura no alvéolo normal porque ele é capaz de escapar da morte no interior dos fagolisossomos dos macrófagos. Fungos oportunistas infectam os pulmões quando a imunidade celular é deprimida ou quando os leucócitos estão reduzidos em número (p. ex., *P. jiroveci* em pacientes com Aids e espécies de *Aspergillus* após a quimioterapia).

Trato Urogenital. O trato urinário é quase sempre invadido do exterior via uretra. A lavagem regular do trato urinário com urina serve como uma defesa contra micro-organismos invasores. A urina na bexiga é normalmente estéril, e patógenos eficientes (p. ex., *N. gonorrhoeae*, *E. coli*) se aderem ao epitélio urinário. A anatomia desempenha um papel importante na infecção. As mulheres possuem 10 vezes mais infecções do trato urinário do que os homens, pois a distância entre a bexiga urinária e a pele (i.e., a extensão da uretra) é de 5 cm nas mulheres, em contraste com 20 cm nos homens. A obstrução do fluxo urinário e/ou refluxo podem comprometer as defesas normais e aumentar a susceptibilidade a infecções do trato urinário. As infecções do trato urinário podem se espalhar retrogradamente da bexiga para os rins e causar uma pielonefrite aguda e crônica, a qual é a principal causa evitável de insuficiência renal.

Da puberdade até a menopausa a vagina é protegida de patógenos por um pH baixo resultante do catabolismo de glicogênio no epitélio normal pelos lactobacilos. Os antibióticos podem destruir os lactobacilos e tornar a vagina susceptível à infecção. Patógenos sexualmente transmissíveis desenvolveram mecanismos específicos para se fixar à mucosa vaginal ou cervical, ou penetram via lesões locais na mucosa durante o ato sexual (HIV, HPV, *Treponema pallidum*).

Dispersão e Disseminação de Micro-organismos

Alguns micro-organismos proliferam-se localmente, no sítio da infecção, enquanto outros penetram a barreira epitelial e se disseminam para locais distantes via linfáticos, sangue ou nervos (Fig. 8-4). Patógenos que causam infecções superficiais permanecem confinados ao lúmen de vísceras ocas (p. ex., *Vibrio cholerae*), ou aderem a ou se proliferam exclusivamente dentro ou sobre as células epiteliais (p. ex., papilomavírus, dermatófitos). Uma variedade de bactérias patogênicas, fungos e helmintos são invasivos devido à sua motilidade ou à habilidade de secretar enzimas líticas (p. ex., estreptococos e estafilococos secretam hialuronidase, a qual degrada a matriz extracelular entre as células do hospedeiro). A dispersão microbiana inicialmente segue os planos teciduais de menor resistência e para locais drenados por linfáticos regionais. Por exemplo, as infecções estafilocócicas podem progredir de abscessos localizados ou furúnculos para linfonodos regionais. Isto pode, algumas vezes, levar a bacteremia e colonização de órgãos distantes (coração, fígado, cérebro, rim, osso). No sangue, os micro-organismos podem ser transportados livremente ou no interior de células hospedeiras. Alguns vírus (p. ex., poliovírus e HBV), a maioria das bactérias e fungos, e alguns protozoários (p. ex., tripanossomos africanos) e todos os helmintos são transportados livremente no plasma. Os leucócitos podem carrear herpesvírus, HIV, micobactérias e organismos dos gêneros *Leishmania* e *Toxoplasma*. Alguns vírus (p. ex., vírus da febre do carrapato do Colorado) e parasitos (*Plasmodium* e *Babesia*) são carreados por eritrócitos. A maioria dos vírus dissemina-se de célula a célula através de replicação e liberação de virions infecciosos, mas outros podem se propagar de célula a célula por fusão ou transporte no interior de nervos (p. ex., vírus da raiva). Focos infecciosos semeados pelo sangue são

denominados de focos secundários. Eles podem ser únicos e grandes (um abscesso solitário ou tuberculoma) ou múltiplos e pequenos (p. ex., tuberculose miliar ou microabscessos por *Candida* em muitos tecidos). A invasão esporádica da corrente sanguínea por micro-organismos pouco virulentos ou não virulentos (p. ex., durante a escovação dentária) é comum, mas é rapidamente controlada pelas defesas normais do hospedeiro. Em contraste, a viremia, bacteremia, fungemia, ou parasitemia disseminadas por patógenos virulentos são um insulto sério e se manifestam por febre, hipotensão, e múltiplos outros sinais e sintomas sistêmicos de sepse. A invasão maciça da corrente sanguínea por bactérias ou suas endotoxinas pode rapidamente se tornar fatal, mesmo para indivíduos previamente saudáveis.

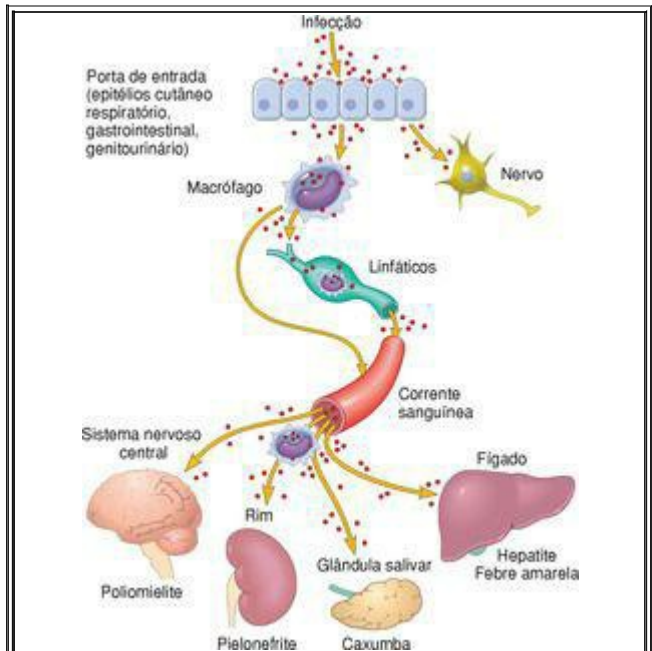


FIGURA 8-4

Rotas de entrada e disseminação dos micro-organismos. Para invadir o organismo, o agente penetra pela barreira epitelial ou mucosa. A infecção pode permanecer restrita ao local de entrada ou se espalhar para outras localizações no organismo. Os micro-organismos mais comuns (exemplos selecionados estão demonstrados) disseminam-se através da corrente sanguínea ou linfáticos (livremente ou no interior de células inflamatórias). Entretanto, alguns vírus e toxinas bacterianas podem se espalhar através dos nervos.

(Adaptado de Mims CA: *The Pathogenesis of Infectious Disease*, 4th ed. San Diego, Academic Press, 1996.)

As principais manifestações da doença infecciosa podem aparecer em locais distantes do ponto de entrada do micro-organismo. Por exemplo, os vírus da catapora e do sarampo penetram por via respiratória, mas causam exantemas na pele; o poliovírus penetra através do intestino, mas destrói neurônios motores. O parasito *Schistosoma mansoni* penetra pela pele, mas eventualmente se localiza nos vasos sanguíneos do sistema porta e mesentérico, danificando o fígado e o intestino. Por outro lado, o *Schistosoma haematobium* se localiza na bexiga urinária e causa cistite. O vírus da raiva viaja para o cérebro de forma retrógrada através dos nervos, enquanto o vírus varicela-zoster (VZV) se esconde no gânglio da raiz dorsal, e sob reativação, viaja ao longo dos nervos para causar o herpes zoster.

A via transplacentária é um importante mecanismo de transmissão (Cap. 10). Quando organismos infecciosos alcançam o útero grávido através do orifício cervical ou da corrente sanguínea e são capazes de atravessar a placenta, podem resultar em danos severos ao feto. A placentite bacteriana ou por micoplasma pode causar parto prematuro ou natimorto. Infecções virais podem causar malformações do feto, com a infecção que ocorre no início da gestação resultando em doenças mais severas. A infecção pela rubéola durante o primeiro trimestre pode causar doença cardíaca congênita, retardo mental, catarata ou surdez no bebê, enquanto pouco dano é causado pela infecção por rubéola durante o terceiro trimestre. A transmissão de treponemas leva à sífilis congênita apenas quando *T. pallidum* infecta a mãe tardiamente no segundo trimestre, mas então causa osteocondrite e periostite fetal intensa que levam a múltiplas lesões ósseas. A infecção também pode ocorrer durante a passagem através do canal do parto (p. ex., conjuntivite gonocócica ou clamidial) ou através do leite materno (p. ex., CMV, HBV, vírus da leucemia de células T humano-1 [HTLV-1]). A transmissão materna do HIV é a principal causa de Aids em crianças. A transmissão materna de HBV pode tardiamente causar hepatite crônica ou câncer hepático.

Liberção de Micro-organismos do Corpo

Para a transmissão de uma doença, o modo de saída de um micro-organismo do corpo do hospedeiro é tão importante quanto o modo de entrada. Dependendo da localização da infecção,

a liberação pode ser conseguida através de descamação da pele, tosse, espirro, evacuação de urina ou fezes, durante contato sexual, ou através de insetos vetores. Alguns micro-organismos são resistentes e conseguem sobreviver por períodos extensos na poeira, alimento, ou água. Esporos bacterianos, cistos de protozoários e ovos de helmintos de casca espessa podem sobreviver em um ambiente frio e seco. Alguns patógenos entéricos são eliminados durante longos períodos por hospedeiros assintomáticos carreadores (p. ex., *S. typhi*). Micro-organismos menos resistentes devem ser rapidamente transmitidos de uma pessoa para outra, frequentemente por contato direto.

A transmissão de pessoa a pessoa pode ocorrer por rotas respiratória, fecal-oral, ou sexual (discutidas posteriormente). Vírus e bactérias transmitidos por via respiratória (p. ex., *M. tuberculosis*) são infecciosos apenas quando as lesões são abertas para as vias aéreas. Muitos patógenos, variando de vírus a helmintos, podem ser transmitidos por via fecal-oral, ou seja, pela ingestão de água ou alimentos contaminados por fezes. Os vírus de transmissão hídrica envolvidos em epidemias incluem os vírus das hepatites A e E, poliovírus e rotavírus. Alguns helmintos parasitos (p. ex., ancilostomídeos, esquistossomas) eliminam ovos nas fezes que ganham acesso a novos hospedeiros através da penetração larvar da pele, em vez de ingestão. Protozoários e helmintos desenvolveram ciclos de transmissão complexos, envolvendo uma cadeia de hospedeiros intermediários e vetores que albergam estágios sucessivos de desenvolvimento dos parasitos. Vírus que infectam a orofaringe (p. ex., vírus EBV, CMV, e da caxumba) são transmitidos principalmente através da saliva. Outros patógenos são dispersos principalmente por contato íntimo prolongado ou contato com mucosa (como ocorre durante a transmissão sexual), incluindo vírus (HPV, HSV, HBV, HIV), bactérias (*T. pallidum*, *N. gonorrhoeae*, *Chlamydia trachomatis*), fungos (*Candida* sp.), protozoários (*Trichomonas* sp.) e artrópodes (*Phthirus pubis*, ou chato). A transmissão das infecções por HBV, HCV e HIV através do sangue e produtos do sangue pode ser causada pelo comportamento humano, como, por exemplo, compartilhamento de agulhas por usuários de drogas, cortes e picadas de agulha.

Os micro-organismos podem ser transmitidos dos animais para os humanos (denominado de *infecções zoonóticas*), tanto por contato direto quanto por consumo de produtos animais, ou indiretamente, via um vetor invertebrado. Vetores invertebrados (insetos, carrapatos, ácaros) podem dispersar as infecções passivamente em alguns casos ou servir como hospedeiros necessários para reprodução e desenvolvimento do patógeno.

Infecções Sexualmente Transmissíveis

Uma variedade de organismos pode ser transmitida através de contato sexual ([Tabela 8-5](#)). Alguns, como *C. trachomatis* e *N. gonorrhoeae*, são usualmente disseminados por relação sexual, enquanto outros, como as espécies de *Shigella* e *E. histolytica*, são tipicamente disseminados por outros meios, mas são ocasionalmente dispersos por sexo anal-oral. Grupos que estão sob maior risco para algumas infecções sexualmente transmissíveis (IST) incluem adolescentes, homens que têm relação sexual com homens, e pessoas que utilizam drogas ilegais. Enquanto o aumento do risco entre esses grupos se deve parcialmente às práticas de sexo não seguras, o acesso limitado ao sistema de saúde também é frequentemente um fator contributivo. A presença de uma IST em uma criança jovem, a menos que adquirida durante o parto, sugere fortemente abuso sexual.

TABELA 8-5 Classificação das Doenças Sexualmente Transmissíveis Importantes

Patógenos	Doença ou Síndrome e Principais Populações Acometidas		
	Masculina	Feminina	Ambas
VÍRUS			
Herpesvírus simples			Herpes primário e recorrente, herpes neonatal
Vírus da hepatite B			Hepatite
Papilomavírus humano	Câncer no pênis (alguns casos)	Displasia e câncer cervicais, câncer vulvar	Condiloma acuminado
Vírus da imunodeficiência humana			Síndrome da imunodeficiência adquirida
CLAMÍDIAS			
<i>Chlamydia trachomatis</i>	Uretrite, epididimite, proctite	Síndrome uretral, cervicite, bartolinite, salpingite e sequelas	Linfogranuloma venéreo
MICOPLASMAS			
<i>Ureaplasma urealyticum</i>	Uretrite		
BACTÉRIAS			
<i>Neisseria gonorrhoeae</i>	Epididimite, prostatite, estenose uretral	Cervicite, endometrite, bartolinite, salpingite e sequelas (infertilidade, gestação ectópica, salpingite recorrente)	Uretrite, proctite, faringite, infecção gonocócica disseminada
<i>Treponema pallidum</i>			Sífilis
<i>Haemophilus</i>			

<i>ducreyi</i>			Cancroide
<i>Klebsiella granulomatis</i>			Granuloma inguinal (donovanose)
PROTOZOÁRIOS			
<i>Trichomonas vaginalis</i>	Uretrite, balanite	Vaginite	

O local inicial de uma IST pode ser a uretra, vagina, colo do útero, reto ou orofaringe. Os organismos que causam essas infecções tendem a viver por pequenos períodos fora do hospedeiro, e, portanto, eles normalmente dependem da disseminação direta de pessoa a pessoa. A maioria desses agentes pode ser infecciosa na ausência de sintomas, de forma que a transmissão frequentemente ocorre a partir de pessoas que não sabem que possuem a infecção. Para reduzir a dispersão das IST, essas infecções são frequentemente relatadas às autoridades de saúde pública, de forma que pessoas que tiveram contato íntimo com a pessoa infectada possam ser testadas e tratadas.

Apesar de os diversos patógenos que causam IST diferirem em muitas maneiras, algumas características gerais devem ser notadas.

A infecção por um organismo associado a IST aumenta o risco de IST adicionais. Isto se deve principalmente porque os fatores de risco são os mesmos para todas as IST, o que provavelmente explica a associação entre duas IST comuns nos Estados Unidos: clamídia e gonorreia. A infecção por ambas bactérias é tão comum que o diagnóstico de qualquer uma deve levar ao tratamento de ambas. Além disso, a lesão epitelial causada por *N. gonorrhoeae* ou *C. trachomatis* pode elevar a chance de coinfeção pela outra, assim como o risco de infecção pelo HIV com exposição concomitante.

Os micro-organismos que causam IST podem ser disseminados de uma mulher gestante para o feto e causar dano severo ao feto ou à criança. A *C. trachomatis* adquirida perinatalmente causa conjuntivite, e a infecção neonatal pelo HSV é muito mais propensa a causar doença visceral e do SNC do que uma infecção adquirida mais tarde na vida. A sífilis frequentemente causa o abortamento. A infecção pelo HIV pode ser fatal para crianças infectadas com o vírus de forma pré-natal ou perinatal. O diagnóstico das IST em mulheres gestantes é crítico, pois a transmissão de IST intrauterina ou neonatal pode frequentemente ser prevenida por meio do tratamento da mãe ou do recém nascido. Infecções bacterianas como gonorreia, sífilis e clamídia podem ser facilmente curadas com antibióticos. O tratamento antirretroviral da mulher gestante com infecção pelo HIV e o tratamento do neonato podem reduzir a transmissão do HIV para crianças de 25% para menos de 2%.

A sífilis é discutida posteriormente neste capítulo, e outras IST são descritas nos [Capítulos 21](#) e [22](#).

Infecções Associadas ao Cuidado Hospitalar

Uma fonte de infecções progressivamente importante é o cenário hospitalar. As infecções “nosocomiais” são aquelas adquiridas no hospital. Estima-se que, a cada ano, cerca de 1,7 milhão

de pacientes adquiram infecções nosocomiais nos Estados Unidos. ¹⁵Essas infecções podem ser transmitidas de muitas maneiras (p. ex., transfusão de sangue ou transplante de órgãos), mas talvez a forma mais comum de transmissão, e altamente evitável, inclua a dispersão através das mãos de profissionais de saúde ou de superfícies contaminadas como *bedrails*. A atenção apropriada à higiene e à limpeza (p. ex., lavagem das mãos) pode reduzir grandemente a transmissão de patógenos importantes, como o *S. aureus* resistente a meticilina e o enterococos resistente a vancomicina.

Defesas do Hospedeiro contra Infecções

O desfecho da infecção é determinado pela habilidade do micro-organismo de infectar, colonizar e danificar os tecidos do hospedeiro, e pela habilidade dos mecanismos de defesa do hospedeiro de erradicar a infecção. *As barreiras do hospedeiro à infecção impedem a entrada de micro-organismos no corpo e consistem em defesas imunes inatas e adaptativas.* Os mecanismos de defesa imune inata existem antes da infecção e respondem rapidamente aos micro-organismos. Esses mecanismos incluem barreiras físicas à infecção, células fagocíticas, células *natural killer* (NK), e proteínas plasmáticas, incluindo as proteínas do sistema complemento e outros mediadores das respostas inflamatórias (citocinas, colectinas, reativos de fase aguda). As respostas imunes adaptativas são estimuladas pela exposição aos micro-organismos e aumentam em magnitude, velocidade e eficácia com exposições sucessivas aos micro-organismos. A imunidade adaptativa é mediada por linfócitos T e B e seus produtos ([Cap. 6](#)).

Os micro-organismos e o sistema imune têm se engajado em uma batalha evolucionária, na qual cada um tenta sobrepujar o outro. O sistema imune é capaz de efetivamente combater muitas infecções, mas micro-organismos diferentes desenvolveram formas de evadir as defesas do hospedeiro (discutido posteriormente). Em algumas infecções, um equilíbrio é alcançado entre o micro-organismo e o hospedeiro, de forma que a infecção persiste em um estado de latência, mas não causa patologia significativa. Em tais situações, o declínio de respostas imunes pode resultar em rápida reativação da infecção e manifestações patológicas intensas. Tal reativação é vista em infecções virais latentes (p. ex., EBV) e algumas infecções bacterianas (p. ex., tuberculose).

COMO OS MICRO-ORGANISMOS CAUSAM DOENÇAS

Agentes infecciosos estabelecem infecção e danificam tecidos por meio de três mecanismos:

Eles podem contatar as ou penetrar nas células do hospedeiro e causar diretamente a morte celular.

Eles podem liberar toxinas que destroem as células a distância, liberam enzimas que degradam componentes teciduais, ou danificar os vasos sanguíneos e causar necrose isquêmica.

Eles podem induzir a resposta imune do hospedeiro que, apesar de direcionada contra o invasor, causa dano tecidual adicional. Portanto, como discutido nos [Capítulos 2](#) e [6](#), as respostas defensivas do hospedeiro constituem uma faca de dois gumes: elas são necessárias para superar a infecção, mas, ao mesmo tempo, podem contribuir diretamente para o dano tecidual.

Aqui nós descrevemos alguns dos mecanismos pelos quais os vírus e as bactérias danificam os tecidos dos hospedeiros.

Mecanismos de Injúria Viral

Os vírus podem danificar diretamente as células do hospedeiro através da penetração nas mesmas e por meio da replicação à custa do hospedeiro. A predileção dos vírus em infectar determinadas células e não outras é denominada *tropismo*, e é determinada por diversos fatores, incluindo (1) expressão de receptores para o vírus nas células do hospedeiro, (2) presença de fatores de transcrição celulares que reconhecem sequências virais amplificadoras e promotoras, (3) barreiras anatómicas e (4) temperatura, pH e defesas locais do hospedeiro. ¹⁷ Cada um destes é descrito brevemente.

Um grande determinante de tropismo tecidual é a presença de receptores virais nas células hospedeiras. Os vírus possuem proteínas de superfície celular específicas que se ligam a proteínas de superfície celular particulares das células hospedeiras. Muitos vírus utilizam receptores celulares normais do hospedeiro para penetrar nas células. Por exemplo, a glicoproteína gp120 do HIV se liga ao CD4 nas células T e aos receptores de quimiocina CXCR4 (especialmente em células T) e CCR5 (especialmente em macrófagos) ([Cap. 6](#)). A glicoproteína gp350 do envelope do EBV se liga ao receptor 2 do complemento (CR2/CD21) nas células B. Em alguns casos, as proteases do hospedeiro são necessárias para permitir a ligação do vírus às células do hospedeiro; por exemplo, uma protease do hospedeiro cliva e ativa a hemaglutinina do vírus influenza. Outro determinante do tropismo viral é a habilidade do vírus de se replicar no interior de algumas células e não de outras, e isto está relacionado à presença de fatores de transcrição específicos para cada tipo celular. Por exemplo, o vírus JC, o qual causa leucoencefalopatia ([Cap. 28](#)), está restrito à oligodendroglia no SNC, pois suas sequências de DNA promotoras e amplificadoras localizadas anteriormente aos genes virais estão ativas nas células gliais, mas não nos neurônios ou células endoteliais. Barreiras físicas também podem contribuir para o tropismo tecidual. Por exemplo, os enterovírus replicam-se no intestino, em parte porque eles são capazes de resistir à inativação por ácidos, bile e enzimas digestivas. Os rinovírus infectam apenas o trato respiratório superior porque eles se replicam otimamente nas baixas temperaturas do trato respiratório superior.

Uma vez estando no interior das células do hospedeiro, os vírus podem danificar ou destruir as células por uma variedade de mecanismos ([Fig. 8-5](#)):

Efeitos citopáticos diretos. Alguns vírus destroem as células por impedir a síntese de macromoléculas pelo hospedeiro (p. ex., DNA, RNA, ou proteínas da célula hospedeira), através da produção de enzimas degradativas e proteínas tóxicas, ou pela indução da apoptose. Por exemplo, o poliovírus inativa a proteína ligada à cápsula, a qual é essencial para a tradução dos mRNA da célula do hospedeiro, mas não afeta a tradução dos mRNA do poliovírus. O HSV produz proteínas que inibem a síntese de DNA e mRNA celular e outras proteínas que degradam o DNA do hospedeiro. Alguns vírus podem estimular a apoptose através da produção de proteínas que são pró-apoptóticas (p. ex., proteína vpr do HIV). A replicação viral também pode desencadear a apoptose das células hospedeiras por mecanismos celulares intrínsecos, como perturbações do retículo endoplasmático durante a montagem viral, a qual pode ativar proteases que medeiam a apoptose (caspases).

Respostas imunes antivirais. Proteínas virais na superfície das células hospedeiras podem ser reconhecidas pelo sistema imune, e os linfócitos do hospedeiro podem atacar as células infectadas pelo vírus. Os linfócitos T citotóxicos (CTL) são importantes para a defesa contra infecções virais, mas os CTL também podem ser responsáveis pela injúria tecidual. A infecção pelo vírus da coriomeningite linfocítica em camundongos é um modelo experimental no qual a doença é causada pela resposta imune do hospedeiro. A insuficiência hepática aguda durante a infecção pelo vírus da hepatite B pode ser acelerada pela destruição dos hepatócitos infectados mediada por CTL (uma resposta normal para eliminar a infecção).

Transformação de células infectadas em células tumorais benignas ou malignas. Diferentes vírus oncogênicos podem estimular o crescimento e a sobrevivência celulares por uma variedade de mecanismos, incluindo a expressão de oncogenes codificados por vírus, estratégias antiapoptóticas, ou mutagêneses insercionais (nas quais a função dos genes do hospedeiro é alterada por genes virais inseridos no genoma do hospedeiro). Os mecanismos de transformação viral são numerosos e são discutidos no [Capítulo 7](#).



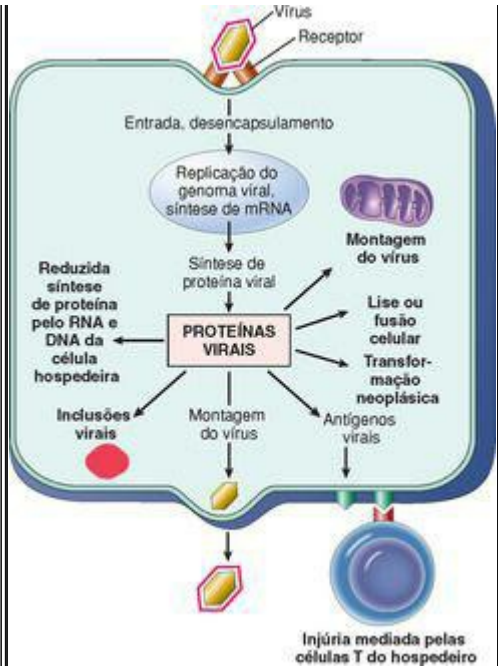


FIGURA 8-5

Mecanismos pelos quais os vírus causam injúria à célula.

Virulência Bacteriana. O dano bacteriano aos tecidos do hospedeiro depende da habilidade da bactéria de se aderir às células do hospedeiro, invadir células e tecidos, ou gerar toxinas. Bactérias patogênicas possuem genes de virulência que codificam proteínas que conferem estas propriedades. Os genes de virulência são frequentemente encontrados agrupados juntos, em conjuntos denominados *ilhas de patogenicidade*. Todas as cepas de *Salmonella* que infectam humanos são proximalmente relacionadas o suficiente para formar uma única espécie, o que significa que elas compartilham muitos genes housekeeping.¹⁶ Diferenças em um número relativamente pequeno de genes de patogenicidade determinam se um isolado de *Salmonella* pode causar febre tifoide ameaçadora à vida ou enterite autolimitante.

Plasmídeos e bacteriófagos (vírus) são elementos genéticos móveis que se disseminam entre as bactérias e podem codificar fatores de virulência (p. ex., toxinas, ou enzimas que conferem resistência a antibióticos). Os bacteriófagos ou plasmídeos podem converter bactérias anteriormente não patogênicas em virulentas. A troca destes elementos entre bactérias pode favorecer a receptora com uma vantagem de sobrevivência, com a capacidade de causar doença, ou ambas. Os plasmídeos ou transposons codificadores de resistência a antibióticos podem converter uma bactéria susceptível a um antibiótico em uma resistente, tornando a terapia difícil (p. ex., enterococos resistentes à vancomicina e estafilococos resistentes à metilina são endêmicos em muitos hospitais).

Muitas bactérias regulam a expressão de genes coordenadamente em uma grande população de organismos através da *percepção de quórum*. Por exemplo, bactérias podem induzir a expressão de fatores de virulência à medida que sua concentração no tecido aumenta. Isto pode permitir o crescimento de bactérias em locais discretos do hospedeiro, como em um abscesso ou pneumonia consolidada, para superar as defesas do hospedeiro. O *S. aureus* regula fatores de virulência de forma coordenada através da secreção de *peptídeos autoindutores*.¹⁷ À medida que as bactérias crescem a concentrações elevadas, o nível de peptídeos autoindutores aumenta, estimulando a produção de toxina. Dentre a população, algumas bactérias produzem o peptídeo autoindutor e outras respondem a este através da secreção de toxinas. Portanto, devido a percepção do quórum, bactérias unicelulares adquirem algumas das propriedades mais complexas dos organismos multicelulares, nas quais células diferentes realizam funções diferentes.

Comunidades de bactérias podem formar *biofilmes* nos quais os organismos vivem em uma camada viscosa de polissacarídeos extracelulares, que aderem aos tecidos do hospedeiro ou dispositivos, como cateteres intravasculares e articulações artificiais. Além de melhorar a aderência aos tecidos do hospedeiro, os biofilmes aumentam a virulência das bactérias por torná-las inacessíveis aos mecanismos efetores imunes, e aumentam sua resistência a drogas antimicrobianas. A formação de biofilmes parece ser importante na persistência e recidiva de infecções como endocardite bacteriana, infecções em articulações artificiais, e infecções respiratórias em pessoas com fibrose cística.

Aderência Bacteriana às Células Hospedeiras. As *adesinas* são moléculas de superfície bacteriana que se ligam às células hospedeiras ou matriz extracelular. As adesinas bacterianas que ligam bactérias às células hospedeiras são limitadas em tipos estruturais, mas possuem um amplo espectro de especificidade da célula hospedeira. O *Streptococcus pyogenes* é uma

bactéria Gram-positiva que se adere aos tecidos do hospedeiro por meio da projeção da proteína F e ácido teicoico da parede celular bacteriana e ligação à fibronectina na superfície das células hospedeiras e na matriz extracelular.

Os *pili* são proteínas filamentosas na superfície de bactérias. As hastes dos *pili* são compostas de subunidades repetidas conservadas, enquanto os aminoácidos variáveis nas pontas do *pili* determinam a especificidade de ligação das bactérias. Cepas de *E. coli* que causam infecções do trato urinário unicamente expressam um tipo de *pilus* P específico, o qual se liga a um *motif gal(α1-4)gal* expresso nas células uroepiteliais. ¹⁸ Os *pili* nas bactérias *N. gonorrhoeae* medeiam a aderência da bactéria às células hospedeiras, e também são alvos da resposta de anticorpos contra *N. gonorrhoeae*. A variação no tipo de *pili* expresso é um mecanismo importante no qual a *N. gonorrhoeae* escapa da resposta imune. ¹⁹

Virulência de Bactérias Intracelulares. Bactérias intracelulares facultativas infectam células epiteliais (*Shigella* e *E. coli* enteroinvasiva), macrófagos (*M. tuberculosis*, *M. leprae*), ou ambos (*S. typhi*). O crescimento de bactérias em células pode permitir que a bactéria escape de certos mecanismos efetores da resposta imune (p. ex., anticorpos), ou isto pode facilitar a dispersão da bactéria, já que a migração dos macrófagos carrega bactérias *M. tuberculosis* do pulmão para outros locais.

As bactérias possuem uma variedade de mecanismos para penetrar nas células hospedeiras. Algumas bactérias utilizam a resposta imune do hospedeiro para penetrar nos macrófagos. A cobertura da bactéria com anticorpos ou com a proteína C3b do complemento (opsonização) normalmente resulta em fagocitose da bactéria por macrófagos. Da mesma forma que muitas bactérias, o *M. tuberculosis* ativa a via alternativa do complemento, resultando em opsonização pelo C3b. Uma vez recoberto pelo C3b, o *M. tuberculosis* se liga ao receptor CR3 do complemento nos macrófagos e sofre endocitose para dentro da célula. ²⁰ Bactérias Gram-negativas utilizam um sistema complexo de secreção para penetrar em células epiteliais. ²¹ Esse sistema consiste em estruturas semelhantes a agulhas que se projetam da superfície bacteriana e se ligam às células do hospedeiro, formando poros na membrana celular da célula hospedeira, e então injetam proteínas que medeiam o rearranjo do citoesqueleto celular, facilitando a entrada bacteriana. Bactérias como a *Listeria monocytogenes* podem manipular o citoesqueleto celular para se disseminar diretamente de célula a célula, talvez permitindo que a bactéria escape de mecanismos efetores imunes. ²²

Uma vez no citoplasma, as bactérias possuem diferentes estratégias para interagir com a célula hospedeira. *Shigella* e *E. coli* inibem a síntese de proteína do hospedeiro, replicam-se rapidamente, e lisam a célula hospedeira dentro de 6 horas. No interior de macrófagos, a maioria das bactérias é morta quando o fagossomo se funde a um lisossomo ácido para formar o fagolisossomo, mas certas bactérias enganam esta defesa do hospedeiro. Por exemplo, *M. tuberculosis* bloqueia a fusão do lisossomo com o fagossomo, ²³ permitindo que este se prolifere de forma incontrolada no interior do macrófago. Outras bactérias evitam a destruição nos macrófagos escapando do fagossomo. A *L. monocytogenes* produz uma proteína formadora de poro, denominada de listeriolisina O, e duas fosfolipases que degradam a membrana do

fagossomo, permitindo que a bactéria escape para o citoplasma. [22](#)

Toxinas Bacterianas. Qualquer substância bacteriana que contribui para doença pode ser considerada uma toxina. As toxinas são classificadas como endotoxinas, as quais são componentes da célula bacteriana, e exotoxinas, as quais são proteínas secretadas pela bactéria.

A *endotoxina bacteriana* é um lipopolissacarídeo (LPS) que é um grande componente da membrana externa das bactérias Gram-negativas. O LPS é composto de uma âncora de ácidos graxos de cadeia longa (lipídio A) conectada a uma cadeia de açúcar central, ambas as quais são muito semelhantes em todas as bactérias Gram-negativas. Aderida ao açúcar central existe uma cadeia de carboidrato variável (antígeno O), a qual é utilizada de forma diagnóstica para sorotipar e discriminar entre diferentes cepas de bactérias. A resposta ao LPS bacteriano pode ser tanto benéfica como maléfica ao hospedeiro. A resposta é benéfica quando o LPS ativa a imunidade protetora de diversas formas, incluindo a indução de citocinas e quimioatrativos (quimiocinas) importantes do sistema imune, assim como o aumento da expressão de moléculas coestimulatórias, as quais potencializam a ativação de linfócitos T. Entretanto, acredita-se que altos níveis de LPS desempenham um papel importante no choque séptico, coagulação intravascular disseminada (CID), e síndrome da angústia respiratória do adulto, principalmente através da indução de níveis excessivos de citocinas como TNF, IL-1 e IL-12 ([Cap. 4](#)). O LPS se liga ao receptor de superfície celular CD14, e o complexo então se liga ao receptor *Toll-like 4* (TLR4), o qual é um receptor de reconhecimento padrão do sistema imune inato e transmite sinais que levam à resposta celular. [24](#)

As *exotoxinas* são proteínas secretadas que causam injúria celular e doença. Elas podem ser classificadas em categorias amplas através de seu local e mecanismo de ação. Estas são brevemente descritas posteriormente e discutidas em mais detalhes nas seções específicas sobre cada tipo de bactéria.

Enzimas. As bactérias secretam uma variedade de enzimas (proteases, hialuronidasas, coagulases, fibrinolisinases) que atuam em seus respectivos substratos *in vitro*, mas o papel de apenas algumas destas nas doenças é entendido. Por exemplo, certas proteases produzidas por *S. aureus* degradam proteínas que mantêm os queratinócitos juntos, fazendo com que a epiderme se destaque da pele profunda. [25](#)

Toxinas que alteram a sinalização intracelular ou vias regulatórias. A maioria dessas toxinas possui uma subunidade ativa (A) com atividade enzimática e uma subunidade ligante (B) que se liga a receptores na superfície celular e levam a subunidade A para o citoplasma celular. O efeito dessas toxinas depende da especificidade de ligação do domínio B e das vias celulares afetadas pelo domínio A. As toxinas A-B são produzidas por muitas bactérias, incluindo o *Bacillus anthracis*, *V. cholerae*, e algumas cepas de *E. coli*.

Neurotoxinas produzidas por *Clostridium botulinum* e *Clostridium tetani* inibem a liberação de neurotransmissores, resultando em paralisia. [26](#) Essas toxinas não destroem neurônios; em vez disso, os domínios A interagem especificamente com proteínas envolvidas na secreção de neurotransmissores na junção sináptica. Tanto o tétano como o botulismo podem resultar em morte por insuficiência respiratória devido a paralisia dos músculos torácicos e diafragmáticos.

Os *superantígenos* são toxinas bacterianas que estimulam um grande número de linfócitos T

através da ligação a porções conservadas do receptor da célula T, levando a uma proliferação maciça de linfócitos T e liberação de citocina. Os altos níveis de citocinas podem levar a extravasamento capilar e choque. ²⁷ Os superantígenos produzidos por *S. aureus* e *S. pyogenes* causam a síndrome do choque tóxico (SCT).

Efeitos Danosos da Imunidade do Hospedeiro

Como mencionado anteriormente, a resposta imune do hospedeiro aos micro-organismos pode algumas vezes ser a causa da injúria tecidual. A reação inflamatória granulomatosa ao *M. tuberculosis* é uma resposta de hipersensibilidade tardia que sequestra os bacilos e evita a dispersão, mas também pode produzir dano tecidual e fibrose. Da mesma forma, o dano hepático após a infecção dos hepatócitos por HBV e HCV é principalmente devido à resposta imune às células hepáticas infectadas e não pelos efeitos citopáticos do vírus. A resposta imune humoral aos micro-organismos também pode ter consequências patológicas. Por exemplo, em seguida à infecção por *S. pyogenes*, os anticorpos produzidos contra a proteína M estreptocócica podem reagir cruzadamente com proteínas cardíacas e danificar o coração, levando à doença cardíaca reumática. A glomerulonefrite pós-estreptocócica, a qual também pode se desenvolver após uma infecção por *S. pyogenes*, é causada por anticorpos antiestreptocócicos que se ligam aos antígenos estreptocócicos e formam complexos imunes, os quais se depositam nos glomérulos renais e produzem nefrite. Portanto, as respostas imunes antimicrobianas podem ter consequências benéficas e patológicas.

Os exemplos fornecidos acima são situações relativamente infrequentes nas quais respostas imunes específicas a micro-organismos foram identificadas como agentes causais de diversas doenças. Estudos clínicos, epidemiológicos, e experimentais recentes sugerem que infecções podem estar associadas a uma grande variedade de desordens inflamatórias crônicas assim como câncer. ²⁸ Em algumas doenças inflamatórias crônicas, como a doença inflamatória intestinal ([Cap. 17](#)), um evento inicial importante pode comprometer a barreira epitelial intestinal, o qual permite a entrada tanto de micro-organismos comensais como patogênicos, e sua interação com células imunes locais, resultando em inflamação. O ciclo de inflamação e injúria epitelial pode ser a base da doença, com os micro-organismos desempenhando o papel central. Os vírus (HBV e HCV) e bactérias (*H. pylori*) que não são conhecidos como carreadores ou ativadores de oncogenes, estão associados a cânceres, presumivelmente porque estes micro-organismos desencadeiam inflamação crônica, a qual proporciona terreno fértil para o desenvolvimento de câncer ([Cap. 7](#)).

EVASÃO IMUNE PELOS MICRO-ORGANISMOS

Respostas imunes humorais e celulares que protegem o hospedeiro da maioria das infecções foram discutidas no [Capítulo 6](#). Não é surpreendente que os micro-organismos tenham desenvolvido muitas formas de resistir ao e evadir do sistema imune ([Fig. 8-6](#)).²⁹ Esses mecanismos são importantes determinantes da virulência e patogenicidade microbianas. Eles incluem (1) crescimento em nichos que são inacessíveis ao sistema imune hospedeiro, (2) variação antigênica, (3) resistência às defesas imunes inatas e (4) deficiência das respostas antimicrobianas eficazes de células T através de imunossupressão específica ou não específica.

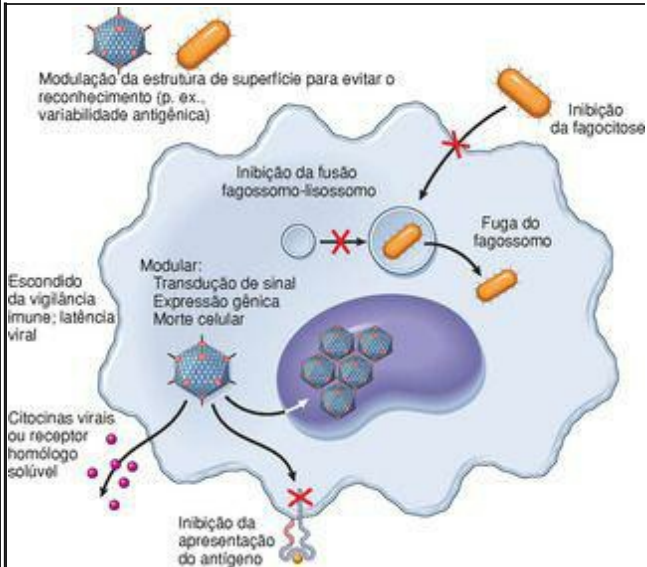


FIGURA 8-6

Uma visão geral dos mecanismos utilizados por vírus e bactérias para escapar da imunidade inata e adaptativa.

(Modificado com permissão de Finlay B, McFadden G: Anti-immunology: evasion of the most immune system by bacterial and viral pathogens. Cell 124:767-782, 2006.)

Alguns micro-organismos se replicam em locais que são inacessíveis à resposta imune hospedeira. Micro-organismos que se propagam no lúmen do intestino (p. ex., *Clostridium difficile* produtor de toxina) ou vesícula biliar (p. ex., *S. typhi*) estão ocultos das defesas imunes mediadas por células. Alguns organismos estabelecem infecções através de uma invasão rápida das células do hospedeiro, antes de a resposta humoral do hospedeiro se tornar eficaz (p. ex., esporozoítas da malária penetrando em hepatócitos, *Trichinella* e *Trypanosoma cruzi* penetrando em células musculares esqueléticas ou cardíacas). Alguns parasitos maiores (p. ex., as formas larvares de cestódeos) formam cistos nos tecidos do hospedeiro, que são recobertos por uma cápsula densa, e são portanto inacessíveis às células imunes e anticorpos do hospedeiro. A latência viral é a estratégia máxima para esconder antígenos do sistema imune. Durante o estado de latência, muitos genes virais não são expressos.

Alguns micro-organismos podem se evadir das respostas imunes através da variação de antígenos que eles expressam. Anticorpos neutralizantes bloqueiam a habilidade dos micro-organismos de infectar células e recrutar mecanismos efetores para destruir patógenos. Para escapar do reconhecimento, os micro-organismos utilizam muitas estratégias que envolvem mecanismos genéticos para gerar variação antigênica. A baixa fidelidade das polimerases do RNA viral (no HIV e em muitos vírus respiratórios, incluindo o vírus influenza) e o reagrupamento dos genomas virais (vírus influenza) criam a variação antigênica viral ([Tabela 8-6](#)). O espiroqueta *Borrelia recurrentis* repetidamente troca seus antígenos de superfície, e os organismos da doença de Lyme do gênero *Borrelia* utilizam mecanismos semelhantes para variar suas proteínas externas de membrana. ³⁰ As espécies de *Trypanosoma* possuem muitos genes para seu antígeno principal de superfície, o VSG, e podem variar a expressão desta proteína de superfície. Existem pelo menos 80 sorotipos diferentes de *S. pneumoniae*, cada um com polissacarídeos capsulares diferentes.

TABELA 8-6 Mecanismos de Variação Antigênica

Tipo	Exemplo	Doença
Taxa de mutação elevada	HIV	Aids
	Vírus influenza	Influenza
	Vírus influenza	Influenza

Reagrupamento genético	Rotavírus	Diarreia
Rearranjo genético (p. ex., recombinação de genes, conversão de genes, inversão local-específica)	<i>Borrelia burgdorferi</i>	Doença de Lyme
	<i>Neisseria gonorrhoeae</i>	Gonorreia
	<i>Trypanosoma</i> sp.	Doença do sono africana
	<i>Plasmodium</i> sp.	Malária
Grande diversidade de sorotipos	Rinovírus	Resfriados
	<i>Streptococcus pneumoniae</i>	Pneumonia
		Meningite

Alguns micro-organismos possuem métodos desenvolvidos para se evadir das defesas imunes inatas, como escapar da morte por células fagocíticas e do complemento. ³¹ Peptídeos antimicrobianos catiônicos, incluindo as defensinas, catelicidinas e trombocidinas, proporcionam uma defesa inicial importante contra micro-organismos invasores. A resistência a esses peptídeos antimicrobianos é a chave para a virulência de um grande número de bactérias peptídicas, permitindo que estas evitem a morte por neutrófilos e macrófagos. ³² A cápsula de carboidratos na superfície de todas as principais bactérias que causam pneumonia ou meningite (pneumococos, meningococos, *H. influenzae*), as tornam mais virulentas por meio da proteção de antígenos bacterianos e por impedir a fagocitose dos organismos por neutrófilos. Por exemplo, a *E. coli* com cápsula K1 contendo ácido siálico causa meningite em recém-nascidos. O ácido siálico não se liga ao C3b, o qual é crítico para ativação da via alternativa do complemento, de forma que a bactéria escapa da lise mediada por complemento e fagocitose direcionada por opsonização. Muitas bactérias produzem proteínas tóxicas que destroem fagócitos, impedem sua migração, ou reduzem sua explosão oxidativa. As bactérias também podem escapar das defesas imunes recobrando-se com proteínas do hospedeiro. Alguns patógenos bacterianos, incluindo a *Salmonella*, podem modificar a porção lipídica do LPS para reduzir a ativação do receptor Toll-like (TLR). Os *S. aureus* são recobertos por moléculas de proteína A que se ligam a porção Fc de anticorpos e, dessa forma, inibem a fagocitose. *Neisseria*, *Haemophilus* e *Streptococcus* secretam proteases que degradam anticorpos. Como mencionado anteriormente, outra estratégia eficiente para escapar dos mecanismos de defesa é a de se replicar no interior de células fagocitárias. Uma variedade de vírus, algumas bactérias intracelulares (incluindo micobactérias, *Listeria* e *Legionella*), fungos (p. ex., *Cryptococcus neoformans*), e protozoários (p. ex., leishmânias, tripanossomos e toxoplasmas) podem se multiplicar no interior de fagócitos.

Os vírus podem produzir moléculas que inibem a imunidade inata. ^{29,33} Alguns vírus (p. ex., herpesvírus e poxvírus) produzem proteínas que bloqueiam a ativação do complemento. Os vírus desenvolveram um grande número de estratégias para combater os interferons (IFN), uma

defesa precoce do hospedeiro contra vírus. Alguns vírus produzem homólogos solúveis de receptores de IFN- α/β ou IFN- γ/γ que se ligam e inibem ações dos IFN secretados, ou produzem proteínas que inibem a sinalização intracelular JAK/STAT a fusante de receptores IFN. Eles também podem inativar ou inibir a proteína cinase dependente de RNA de fita dupla (PKR), um mediador-chave dos efeitos antivirais do IFN. Alguns vírus codificam em seus genomas, homólogos de outras citocinas e quimiocinas, ou de seus receptores, os quais atuam de várias formas para inibir as respostas imunes. Muitos vírus desenvolveram estratégias para bloquear apoptose na célula hospedeira, as quais podem fornecer aos vírus tempo para completar sua replicação, montagem e saída, promover persistência viral e contribuir para a transformação celular.

Alguns micro-organismos produzem fatores que reduzem o reconhecimento das células infectadas por células T auxiliares CD4+ e células T citotóxicas CD8+. Por exemplo, diversos vírus de DNA (p. ex., herpesvírus, incluindo HSV, CMV e EBV) podem se ligar às ou alterar a localização das proteínas do complexo de principal histocompatibilidade (MHC) classe I, impedindo a apresentação de peptídeos às células T CD8+. [34,35](#) A regulação decrescente das moléculas do MHC classe I pode tornar mais provável que células infectadas por vírus sejam alvos de células NK. Entretanto, o herpesvírus também expressa homólogos do MHC classe I que atuam como inibidores eficazes das células NK, através do emprego de receptores *killer* inibitórios ([Cap. 6](#)). Os herpesvírus podem ter como alvo moléculas do MHC classe II para sua degradação, impedindo a apresentação de antígeno às células T auxiliares CD4+. Os vírus também podem infectar leucócitos e comprometer diretamente sua função. O HIV infecta células T CD4+, macrófagos, e células dendríticas, e o EBV infecta linfócitos B.

INFECÇÕES EM HOSPEDEIROS IMUNOSSUPRIMIDOS

Defeitos na imunidade herdados ou adquiridos ([Cap. 6](#)) frequentemente prejudicam apenas parte do sistema imune, deixando o indivíduo afetado susceptível a tipos específicos de infecções. Pacientes com deficiências de anticorpos, como na agamaglobulinemia ligada ao X, contraem infecções bacterianas severas por organismos que incluem *S. pneumoniae*, *H. influenzae* e *S. aureus*, assim como poucas infecções virais (rotavírus e enteroviroses). Pacientes com defeitos nas células T estão especificamente susceptíveis a infecções por patógenos intracelulares, notavelmente vírus e alguns parasitos. Pacientes com deficiências em proteínas do complemento são particularmente susceptíveis a infecções por *S. pneumoniae*, *H. influenzae* e *N. meningitidis*. Algumas crianças apresentam deficiências na função de neutrófilos, levando a um aumento das infecções por *S. aureus* assim como por algumas bactérias Gram-negativas e fungos.

Imunodeficiências adquiridas possuem uma variedade de causas, a mais importante sendo a infecção pelo HIV, a qual causa a Aids. O HIV infecta e eventualmente destrói e linfócitos T auxiliares CD4+. Como discutido no [Capítulo 6](#), isto leva a uma imunossupressão profunda e a uma multiplicidade de infecções. Enquanto a maioria dos organismos que infectam pessoas com Aids eram patógenos comuns antes da era do HIV, outros eram incomuns (*Cryptococcus*, *Pneumocystis*), e um, o herpesvírus do sarcoma de Kaposi (KSHV), também denominado de herpesvírus humano-8 (HHV-8), foi descoberto como resultado de pesquisas em pacientes com Aids. [36](#)

Doenças que prejudicam a produção de leucócitos, como a leucemia, a qual preenche a medula óssea com células cancerígenas, torna os pacientes vulneráveis a infecções oportunistas. Causas iatrogênicas de imunossupressão incluem drogas imunossupressoras utilizadas para tratar pacientes com doenças autoimunes e receptores de transplante de órgãos, assim como drogas utilizadas para tratar o câncer. Terapia para evitar rejeição de órgãos transplantados leva à imunossupressão severa, tornando os receptores de transplantes bastante susceptíveis a doenças infecciosas. Pacientes que receberam transplantes de medula óssea possuem deficiências profundas na imunidade adaptativa e inata durante o longo tempo que leva para a medula óssea doada se enxertar, e se tornam susceptíveis a infecções por quase qualquer organismo, incluindo organismos oportunistas que raramente causam doença em pessoas saudáveis (p. ex., espécies de *Aspergillus* e *Pseudomonas*).

Doenças de outros sistemas de órgãos que não o sistema imune também podem tornar os pacientes susceptíveis a micro-organismos específicos. Pessoas com fibrose cística comumente adquirem infecções respiratórias por *P. aeruginosa*, *S. aureus* e *Burkholderia cepacia*. [37](#) A falta de função esplênica em indivíduos com anemia falciforme os torna susceptíveis à infecção por bactérias encapsuladas, como *S. pneumoniae*, as quais são normalmente opsonizadas e fagocitadas por macrófagos esplênicos. As queimaduras destroem a pele, removendo esta barreira aos micro-organismos e permitindo a infecção por patógenos como *P. aeruginosa*. Finalmente, a desnutrição pode prejudicar as defesas do hospedeiro.

ESPECTRO DE RESPOSTAS INFLAMATÓRIAS À INFECÇÃO

Em contraste com a vasta diversidade molecular dos micro-organismos, os padrões morfológicos das respostas teciduais aos micro-organismos são limitados, assim como os mecanismos que direcionam essas respostas. Portanto, muitos patógenos produzem padrões de reação semelhantes, e poucas características são únicas ou patognomônicas de um micro-organismo em particular. Além disso, é a interação entre o micro-organismo e o hospedeiro que determina as características histológicas da resposta inflamatória. Portanto, bactérias piogênicas, as quais normalmente evocam respostas leucocitárias vigorosas, podem causar necrose tecidual rápida com pouca exsudação leucocitária em um hospedeiro profundamente neutropênico. Da mesma forma, em um paciente normal, *M. tuberculosis* causa granulomas bem definidos, com poucas micobactérias presentes, enquanto em um paciente com Aids a mesma micobactéria se multiplica abundantemente nos macrófagos, os quais falham em coalescer para formar granulomas.

Existem cinco padrões histológicos principais de reação tecidual em infecções.

Inflamação Supurativa (Purulenta)

Este padrão é a reação a um dano tecidual agudo, descrito no [Capítulo 2](#), caracterizado por aumento da permeabilidade vascular e infiltração leucocitária, predominantemente de neutrófilos ([Fig. 8-7](#)). Os neutrófilos são atraídos para o local de infecção pela liberação de quimioatrativos das bactérias “piogênicas” (formadoras de pus) que evocam esta resposta, na maioria cocos Gram-positivos extracelulares e bastonetes Gram-negativos. O acúmulo de neutrófilos e a necrose liquefativa do tecido formam pus. Os tamanhos das lesões exsudativas variam de microabscessos pequenos, formados em múltiplos órgãos durante a sepse bacteriana secundária à colonização da válvula cardíaca, a um envolvimento difuso de todos os lobos pulmonares em uma pneumonia. O quão destrutivas estas lesões são, irá depender de sua localização e do organismo envolvido. Por exemplo, os pneumococos usualmente poupam as paredes alveolares e causam pneumonia lobar, a qual se resolve completamente, enquanto as espécies de estafilococos e *Klebsiella* destroem as paredes alveolares e formam abscessos que se curam com a formação de cicatrizes. A faringite bacteriana se resolve sem sequelas, enquanto a inflamação bacteriana aguda não tratada de uma articulação pode destruí-la em poucos dias.

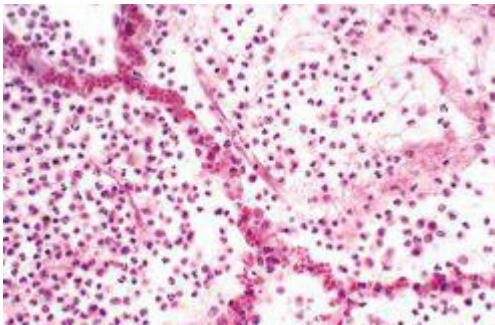


FIGURA 8-7

Pneumonia pneumocócica. Observe o exsudato intra-alveolar de polimorfonucleares e septos alveolares intactos.

Inflamação Mononuclear e Granulomatosa

Infiltrados intersticiais difusos, predominantemente mononucleares, são uma característica comum de todos os processos inflamatórios crônicos, mas quando eles se desenvolvem agudamente, frequentemente são uma resposta a vírus, bactérias intracelulares ou parasitos intracelulares. Além disso, espiroquetas e helmintos provocam respostas inflamatórias crônicas. Qual célula mononuclear predomina na lesão inflamatória depende da resposta imune do hospedeiro ao organismo. Por exemplo, plasmócitos são abundantes nas lesões primárias e secundárias da sífilis ([Fig. 8-8](#)), enquanto linfócitos predominam na infecção pelo HBV ou infecções virais do cérebro. A presença destes linfócitos reflete respostas imunes mediadas por células contra o patógeno ou células infectadas pelo patógeno. No outro extremo, os macrófagos podem se tornar preenchidos por organismos, como ocorre nas infecções por *M. avium-intracellulare* em pacientes com Aids, os quais não são capazes de montar uma resposta imune eficaz aos organismos. A *inflamação granulomatosa* é uma forma característica de inflamação mononuclear, normalmente incitada por agentes infecciosos que resistem à erradicação e são capazes de estimular forte imunidade mediada por células T (p. ex., *M. tuberculosis*, *Histoplasma capsulatum*, ovos de esquistossoma). A inflamação granulomatosa é caracterizada pelo acúmulo de macrófagos ativados, denominados células “epitelioides”, que podem se fundir para formar células gigantes. Em alguns casos, existe uma área central de necrose caseosa ([Cap. 2](#) e

“Tuberculose”, neste capítulo).

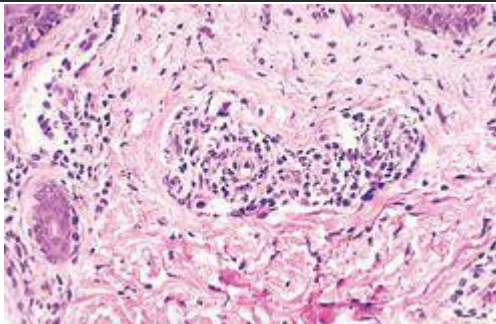


FIGURA 8-8

Sífilis secundária na derme com infiltrado linfoplasmocitário perivascular e proliferação endotelial.

Reação Citopática-citoproliferativa

Estas reações são normalmente produzidas por vírus. As lesões são caracterizadas por necrose celular ou proliferação celular, normalmente com células inflamatórias esparsas. Alguns vírus se replicam no interior de células e formam agregados virais que são visíveis como corpos de inclusão (p. ex., herpesvírus ou adenovírus) ou induzem células a se fundir e formar células multinucleadas denominadas policarions (p. ex., vírus do sarampo ou herpesvírus). O dano celular focal na pele pode causar o desprendimento de células epiteliais, formando bolhas ([Fig. 8-9](#)). Alguns vírus podem causar proliferação das células epiteliais (p. ex., verrugas venéreas causadas pelo HPV ou as pápulas umbilicadas do molusco contagioso causadas pelo poxvírus). Finalmente, os vírus podem contribuir para o desenvolvimento de neoplasias malignas ([Cap. 7](#)).

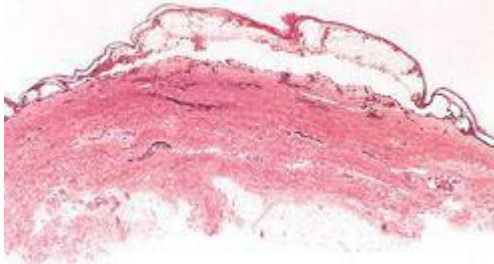


FIGURA 8-9

Bolha na mucosa causada pelo herpesvírus. Veja a [Figura 8-12](#) para inclusões virais.

Necrose Tecidual

O *Clostridium perfringens* e outros organismos que secretam toxinas poderosas podem causar uma necrose tão rápida e intensa (necrose gangrenosa) que o dano tecidual é a característica dominante. Como poucas células inflamatórias estão presentes, estas lesões se assemelham a infartos, com rompimento ou perda da coloração basofílica nuclear e preservação dos contornos celulares. Os clostrídios são frequentemente patógenos oportunistas, os quais são introduzidos no tecido muscular através de trauma penetrante ou infecção intestinal em um hospedeiro neutropênico. Da mesma forma, o parasito *E. histolytica* causa úlceras colônicas e abscessos hepáticos caracterizados por destruição tecidual extensa com necrose liquefativa e sem um infiltrado inflamatório proeminente. Por mecanismos completamente diferentes, os vírus podem causar necrose dispersa e intensa das células hospedeiras associada à inflamação, como exemplificado pela destruição total dos lobos temporais do cérebro pelo herpesvírus ou do fígado pelo HBV.

Inflamação Crônica e Cicatrização

Muitas infecções induzem a inflamação crônica, a qual pode levar ou à cura completa ou à formação extensa de cicatrizes. Por exemplo, a infecção crônica pelo EBV pode causar cirrose do fígado, na qual septos fibrosos densos circundam nódulos de hepatócitos em regeneração. Algumas vezes, a resposta cicatricial exuberante é a principal causa de disfunção (p. ex., a fibrose em “haste de cachimbo” do fígado ou a fibrose da parede da bexiga, ambas causadas por

ovos de esquistossoma [Fig. 8-10], ou a pericardite fibrosa constrictiva na tuberculose).

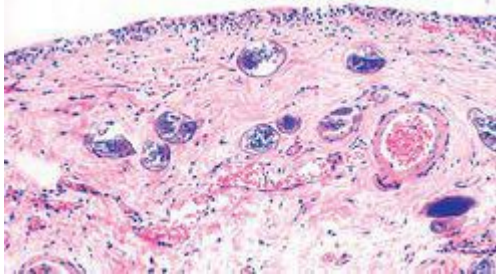


FIGURA 8-10

Infecção da bexiga por *Schistosoma haematobium* com numerosos ovos calcificados e extensa cicatrização.

Esses padrões de reação tecidual são diretrizes úteis para se analisar as características microscópicas dos processos infecciosos, mas eles raramente aparecem na forma pura, porque diferentes tipos de reações do hospedeiro frequentemente ocorrem ao mesmo tempo. Por exemplo, o pulmão de um paciente com Aids pode estar infectado por CMV, o qual causa mudanças citolíticas, e ao mesmo tempo por *Pneumocystis*, o qual causa inflamação intersticial. Padrões semelhantes de inflamação também podem ser vistos em respostas teciduais a agentes físicos ou químicos e em doenças inflamatórias de causa desconhecida ([Cap. 2](#)).

Isto conclui nossa discussão dos princípios gerais da patogenia e patologia das doenças infecciosas. Nós agora iremos nos voltar para descrições de infecções específicas causadas por vírus, bactérias, fungos e parasitos. Nessa discussão, nós enfatizamos os *mecanismos patogênicos* e *mudanças patológicas*, em vez de detalhes de características clínicas, as quais estão disponíveis em livros clínicos. Infecções que tipicamente envolvem um órgão específico são discutidas em outros capítulos.

Infecções Virais

Os vírus são a causa de muitas infecções agudas e crônicas clinicamente importantes que afetam virtualmente qualquer sistema de órgãos ([Tabela 8-7](#)).

TABELA 8-7 Vírus e Doenças Virais Humanas Seleccionadas

Sistema de Órgãos	Espécie	Doença
Respiratório	Adenovírus	Infecção dos tratos respiratórios superior e inferior, conjuntivite, diarreia
	Rinovírus	Infecção do trato respiratório superior
	Vírus da influenza A e B	Influenza
	Vírus sincicial respiratório	Bronquiolite, pneumonia
Digestivo	Vírus da cachumba	Cachumba, pancreatite, orquite
	Rotavírus	Gastroenterite infantil
	Norovírus	Gastroenterite
	Vírus da hepatite A	Hepatite viral aguda
	Vírus da hepatite B	Hepatite aguda ou crônica
	Vírus da hepatite D	Com HBV, hepatite aguda ou crônica
	Vírus da hepatite C	Hepatite aguda ou crônica
	Vírus da hepatite E	Hepatite transmitida por via entérica
	Vírus do sarampo	Sarampo (rubéola)
	Vírus da rubéola	Sarampo alemão (rubéola)

Sistêmico com erupções cutâneas	Vírus Varicela-zoster	Catapora, herpes zoster
	Herpesvírus simples 1	Herpes oral („herpes labial“)
	Herpesvírus simples 2	Herpes genital
Sistêmico com distúrbios hematopoiéticos	Citomegalovírus	Doença de inclusão citomegálica
	Vírus Epstein-Barr	Mononucleose infecciosa
	HIV-1 e HIV-2	Aids
Arbovírus e febres hemorrágicas	Vírus da dengue 1-4	Febre da dengue hemorrágica
	Vírus da febre amarela	Febre amarela
Verrugas cutâneas/genitais	Papilomavírus	Condiloma; carcinoma cervical
Sistema nervoso central	Poliovírus	Leucoencefalopatia multifocal progressiva (oportunista)
	Vírus JC	

INFECÇÕES AGUDAS (TRANSITÓRIAS)

Os vírus que causam infecções transitórias são estruturalmente heterogêneos, mas cada um induz uma resposta imune eficaz que elimina o organismo e pode ou não conferir proteção por toda a vida. O vírus da caxumba, por exemplo, possui apenas um sorotipo e infecta pessoas apenas uma vez, enquanto outros vírus transitórios, como o vírus da influenza, podem infectar repetidamente o mesmo indivíduo devido à variação antigênica. A resposta imune a alguns vírus transitórios diminui com o tempo, permitindo ao mesmo sorotipo de vírus infectar repetidamente (p. ex., vírus sincicial respiratório).

Sarampo

O vírus do sarampo (rubéola) é uma das principais causas de morte e doença preveníveis por vacinação ao redor do mundo. Mais de 20 milhões de pessoas são afetadas por sarampo a cada ano. Em 2005, foram estimadas 345.000 mortes globalmente, a maioria destas em crianças em países em desenvolvimento. Devido à má nutrição, as crianças em países em desenvolvimento são 10 a 1.000 vezes mais propensas a morrer de pneumonia por sarampo do que crianças em países desenvolvidos.³⁸ Epidemias de sarampo ocorrem entre indivíduos não vacinados. O sarampo pode produzir doença intensa em pessoas com defeitos na imunidade celular (como pessoas infectadas pelo HIV ou pessoas com malignidades hematológicas). Nos Estados Unidos, a incidência de sarampo decresceu dramaticamente desde 1963, quando uma vacina para sarampo foi licenciada. O diagnóstico é normalmente feito clinicamente, ou através de sorologia ou detecção de antígeno viral em exsudato nasal ou sedimento urinário.

Patogenia. O vírus do sarampo é um vírus de RNA fita simples da família paramixovírus, que inclui caxumba, vírus sincicial respiratório (a principal causa de infecções respiratórias baixas em bebês), vírus parainfluenza (uma causa de crupe), e o metapneumovírus humano. Existe apenas um sorotipo de vírus do sarampo. Dois receptores de superfície celular foram identificados para o vírus: CD46, uma proteína regulatória do complemento que inativa C3 convertases, e a molécula ativadora da sinalização linfocítica (SLAM), uma molécula envolvida na ativação da célula T.³⁹ O CD46 é expresso em todas as células nucleadas, enquanto o SLAM é expresso em células do sistema imune. Ambos os receptores se ligam à proteína hemaglutinina viral. O vírus do sarampo é transmitido através de gotículas respiratórias. O vírus inicialmente se multiplica no interior das células epiteliais do trato respiratório superior e então se dissemina para o tecido linfóide local. O vírus do sarampo pode se replicar nas células epiteliais, células endoteliais, monócitos, macrófagos, células dendríticas e linfócitos. A replicação do vírus no tecido linfático é seguida de viremia e disseminação sistêmica do vírus para muitos tecidos, incluindo a conjuntiva, trato respiratório, trato urinário, pequenos vasos sanguíneos, sistema linfático e SNC. O sarampo pode causar crupe, pneumonia, diarreia com enteropatia perdedora de proteína, ceratite com cicatrização e cegueira, encefalite, e exantemas hemorrágicos (“sarampo negro”) em crianças desnutridas e com cuidados médicos deficientes. A maioria das crianças desenvolve imunidade mediada por células T ao vírus do sarampo, a qual controla a infecção viral e produz o exantema do sarampo, uma reação de hipersensibilidade às células infectadas pelo vírus do sarampo na pele. O exantema é menos frequente em pessoas com deficiências na imunidade mediada por células, mas ocorre em pessoas agamaglobulinêmicas. A imunidade mediada por anticorpos ao vírus do sarampo protege contra reinfecções. O sarampo também pode causar imunossupressão transitória, mas profunda, resultando em infecções

secundárias bacterianas e virais, as quais são responsáveis por muitos da morbidade e mortalidade relacionadas ao sarampo. Alterações de ambas as respostas, inata e adaptativa, ocorrem em seguida à infecção pelo sarampo, incluindo defeitos nas funções das células dendríticas e dos linfócitos. [40](#) Panencefalite esclerosante subaguda (descrita no [Cap. 28](#)) e encefalite com corpos de inclusão de sarampo (em indivíduos imunocomprometidos) são complicações tardias raras do sarampo. A patogenia da panencefalite esclerosante subaguda não é bem entendida, mas uma variante do sarampo com replicação defeituosa pode estar envolvida nessa infecção viral persistente. [41](#)

Morfologia. O exantema macular marrom-avermelhado da infecção pelo vírus do sarampo na face, tronco e extremidades proximais é produzido por vasos dilatados da pele, edema, e um infiltrado perivascular mononuclear não específico e moderado. Lesões mucosas ulceradas na cavidade oral, próximas à abertura dos ductos de Stensen (os pontos patognomônicos de Koplik), são marcadas por necrose, exsudato neutrofilico e neovascularização. Os órgãos linfoides tipicamente possuem marcada hiperplasia folicular, grandes centros germinativos, e células gigantes multinucleadas randomicamente distribuídas, denominadas de células Warthin-Finkeldey, as quais possuem corpos de inclusão eosinofílicos nucleares e citoplasmáticos. Estes são patognomônicos do sarampo e também são encontrados nos pulmões e escarro ([Fig. 8-11](#)). As formas mais brandas da pneumonia por sarampo demonstram a mesma infiltração celular mononuclear peribrônquica e intersticial que é vista em outras infecções virais não letais. Nos casos intensos ou negligenciados, a superinfecção bacteriana pode ser a causa de morte.

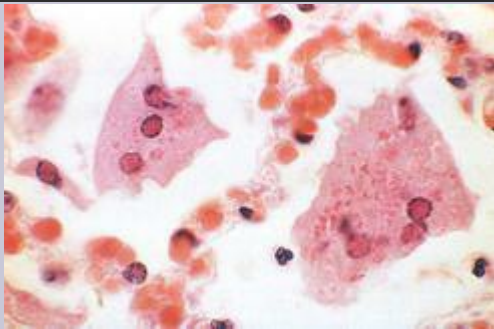


FIGURA 8-11

Células gigantes do sarampo no pulmão. Observe as inclusões intranucleares eosinofílicas vítreas.

Caxumba

Da mesma forma que o vírus do sarampo, o vírus da caxumba é um membro da família paramixovírus. O vírus da caxumba possui dois tipos de glicoproteínas de superfície, uma com atividades de hemaglutinina e neuraminidase, e a outra com atividades de fusão celular e citolítica. O vírus da caxumba penetra no trato respiratório superior através da inalação de gotículas respiratórias, dissemina-se para linfonodos de drenagem, onde ele se replica em linfócitos (preferencialmente em células T ativadas), e então dissemina-se através do sangue para glândulas salivares e outras glândulas. O vírus da caxumba infecta as células epiteliais ductais das glândulas salivares, resultando em descamação das células envolvidas, edema, e inflamação que leva a dor e edema nas glândulas salivares clássicas da caxumba. O vírus da caxumba também pode se disseminar para outros locais, incluindo o SNC, testículos e ovários, e pâncreas. A meningite asséptica é a complicação da glândula extrassalivar mais comum da infecção por vírus da caxumba, ocorrendo em cerca de 10% dos casos. A vacina para caxumba reduziu a incidência de caxumba em 99% nos Estados Unidos. O diagnóstico em geral é feito clinicamente, mas a sorologia ou a cultura viral podem ser utilizadas para o diagnóstico definitivo.

Morfologia. Na parotite por caxumba, que é bilateral em 70% dos casos, as glândulas afetadas estão aumentadas, possuem uma consistência pastosa, e são úmidas, brilhosas, e marrom-avermelhadas em cortes transversais. Ao exame microscópico, o interstício da glândula se encontra edematoso e difusamente infiltrado por macrófagos, linfócitos e plasmócitos, o que comprime os ácinos e ductos. Neutrófilos e debris necróticos podem preencher o lúmen ductal e causar dano focal ao epitélio ductal.

Na **orquite por caxumba**, o inchaço testicular pode ser evidente, causado por edema, infiltrado de células mononucleares e hemorragias focais. Devido ao testículo ser firmemente contido pela túnica albugínea, o edema parenquimatoso pode comprometer o suprimento sanguíneo e causar áreas de infarto. A esterilidade, quando ocorre, é causada por cicatrizes e atrofia do testículo após resolução da infecção viral.

Na **pâncreas** rico em enzimas, as lesões podem ser destrutivas, causando necrose parenquimatosa e gordurosa e inflamação rica em neutrófilos. A **encefalite por caxumba** causa desmielinização perivenosa e formação de uma borda circundante mononuclear perivascular.

Infecção por Poliovírus

O poliovírus é um vírus RNA esférico e não encapsulado do gênero enterovirus. Outros

enterovírus causam a diarreia da infância, assim como exantemas (vírus coxsáckie A), conjuntivite (enterovírus 70), meningite viral (vírus coxsáckie e vírus echo), e miopericardite (vírus coxsáckie B). Existem três cepas principais de poliovírus, cada uma das quais é incluída na vacina Salk fixada (morta) por formalina e na vacina atenuada (viva) Sabin oral.⁴² Essas vacinas quase eliminaram o poliovírus do hemisfério ocidental, pois o poliovírus, da mesma forma que o vírus do sarampo, infecta pessoas mas não outros animais, é apenas eliminado brevemente, não sofre variação antigênica, e é prevenido eficazmente por imunização.⁴³ O poliovírus ainda persiste em partes da África.

O poliovírus, assim como outros enterovírus, é transmitido pela via fecal-oral. Ele primeiramente infecta tecidos na orofaringe, então é secretado na saliva e deglutido, e subsequentemente se multiplica na mucosa intestinal e linfonodos, causando viremia e febre transitórias. O vírus infecta apenas humanos, porque ele utiliza o CD155 humano para penetrar nas células, mas não se liga a células de outras espécies.⁴⁴ Apesar de a maioria das infecções por pólio serem assintomáticas, em cerca de 1 em cada 100 pessoas infectadas o poliovírus invade o SNC e se replica nos neurônios motores da medula espinal (poliomielite espinal) ou no tronco cerebral (poliomielite bulbar). Anticorpos antivirais controlam a doença na maioria dos casos, e não se sabe porque eles falham em conter o vírus em alguns indivíduos. A disseminação viral para o sistema nervoso pode ser secundária à viremia ou ocorrer por transporte retrógrado do vírus ao longo dos axônios de neurônios motores.⁴⁵ Casos raros de poliomielite que ocorrem após vacinação são causados por mutações dos vírus atenuados para formas selvagens. O diagnóstico pode ser feito por cultura viral ou de secreções da garganta ou fezes, ou por sorologia. As características neurológicas e neuropatologia da infecção por poliovírus são descritas no [Capítulo 28](#).

Vírus do Oeste do Nilo

O vírus do Oeste do Nilo é um vírus (arbovírus) transmitido por artrópodes do grupo dos flavivírus, o qual também inclui os vírus que causam a dengue e a febre amarela. O vírus do Oeste do Nilo possui uma ampla distribuição geográfica no Velho Mundo, com epidemias na África, no Oriente Médio, Europa, sudeste da Ásia, e Austrália. Esse vírus foi primeiramente detectado nos Estados Unidos em 1999 durante uma epidemia na cidade de Nova York.⁴⁶ O vírus do Oeste do Nilo é transmitido por mosquitos para aves e mamíferos. As aves silvestres desenvolvem viremia prolongada e são os principais reservatórios para o vírus. Os humanos são normalmente hospedeiros incidentais. Entretanto, o vírus do Oeste do Nilo já foi transmitido por transfusões de sangue, órgãos transplantados, leite materno, e de modo transplacentário.⁴⁷

Após a inoculação por um mosquito, o vírus do Oeste do Nilo se replica em células dendríticas da pele, as quais então migram para os linfonodos, onde os vírus se replicam posteriormente, penetram na corrente sanguínea, e, em alguns indivíduos, atravessam a barreira hematoencefálica. No SNC, o vírus infecta neurônios. Quimiocinas possuem papéis essenciais no direcionamento de leucócitos para o SNC para a eliminação viral. Em humanos e camundongos, o receptor CCR5 para quimiocina funciona como um fator essencial do hospedeiro para resistir à infecção neuroinvasiva. O alelo CCR5 Δ 32, o qual contém uma deleção de 32 pares de bases na sequência codificante e resulta em uma completa perda de função em um indivíduo homocigótico, está associada à infecção sintomática e letal pelo vírus do Oeste do Nilo. Portanto,

a perda do receptor CCR5 aumenta o risco de infecção fatal pelo vírus do Oeste do Nilo, mas é protetora contra a infecção pelo HIV-1, porque o HIV utiliza o receptor para infectar células hospedeiras (Cap. 6).⁴⁸

A infecção pelo vírus do Oeste do Nilo é normalmente assintomática, mas em 20% dos indivíduos infectados ela dá origem a uma doença febril branda, efêmera, associada a cefaleia e mialgia. Um exantema maculopapular é visto em aproximadamente metade dos casos. Complicações do SNC (meningite, encefalite, meningoencefalite) não são frequentes, ocorrendo em cerca de 1 em cada 150 infecções clinicamente aparentes. Existe uma mortalidade de cerca de 10% em pessoas com meningoencefalite e deficiência neurológica e cognitiva a longo prazo em muitos sobreviventes. Inflamação crônica perivascular e leptomenígea, nódulos microgliais (Cap. 28), e neuronofagia envolvendo predominantemente os lobos temporais e tronco cerebral já foram observados em cérebros de pacientes que morreram de infecção pelo vírus do Oeste do Nilo. Pessoas imunossuprimidas e idosos parecem estar sob alto risco para doença severa. Complicações raras incluem hepatite, miocardite e pancreatite. O diagnóstico é normalmente feito por sorologia, mas a cultura viral e testes baseados na PCR também são utilizados.

Febres Hemorrágicas Virais

As febres hemorrágicas virais (FHV) são infecções sistêmicas. Elas são causadas por vírus RNA envelopados de quatro famílias diferentes: arenavírus, filovírus, bunyavírus, e flavivírus. Apesar de estruturalmente distintos, todos estes vírus dependem de um hospedeiro animal ou inseto para sobrevivência e transmissão. Os vírus FHV são restritos geograficamente a áreas nas quais residem seus hospedeiros. Os humanos são infectados quando eles entram em contato com hospedeiros infectados ou insetos vetores, mas não são reservatórios naturais de nenhum desses vírus. Alguns vírus que causam febre hemorrágica (Ebola, Marburg, Lassa) também podem ser disseminados de pessoa a pessoa. Os vírus FHV produzem um espectro de doenças, variando de uma doença aguda relativamente branda caracterizada por febre, cefaleia, mialgia, exantema, neutropenia e trombocitopenia a doença severa e ameaçadora à vida, na qual existe súbita deterioração hemodinâmica e choque. Esses vírus são armas biológicas potenciais devido às suas propriedades infecciosas, morbidade e mortalidade, e à ausência de terapia e vacinas.

A patogenia das febres hemorrágicas virais não é bem entendida. As manifestações hemorrágicas se devem à trombocitopenia ou intensa disfunção plaquetária ou endotelial. Tipicamente, ocorre aumento da permeabilidade vascular. Pode haver necrose e hemorragia em muitos órgãos, particularmente no fígado. Apesar de os vírus que causam febre hemorrágica poderem se replicar nas células endoteliais, e efeitos citopáticos diretos poderem contribuir para a doença, a maioria das manifestações da doença estão relacionadas à ativação das respostas imunes inatas.⁴⁹ A infecção viral dos macrófagos e células dendríticas leva à liberação de mediadores que modificam a função vascular e possuem atividade pró-coagulante.

INFECÇÕES LATENTES CRÔNICAS (INFECÇÕES POR HERPESVÍRUS)

Os herpesvírus são vírus grandes encapsulados que possuem um genoma de DNA de fita dupla que codifica aproximadamente 70 proteínas. Os herpesvírus causam infecção aguda seguida de infecção latente, na qual o vírus persiste em uma forma não infecciosa com reativação periódica e eliminação de vírus infeccioso. A latência é operacionalmente definida como a inabilidade de se recuperar partículas infecciosas de células que albergam o vírus. Existem oito tipos de herpesvírus humanos, que pertencem a três subgrupos, definidos pelo tipo celular mais frequentemente infectado e o local de latência: *vírus do grupo-α*, incluindo HSV-1, HSV-2 e VZV, os quais infectam células epiteliais e produzem infecções latentes em neurônios; *vírus do grupoβ linfotrópico*, incluindo CMV, herpesvírus humano-6 (o qual causa exantema súbito, também conhecido como *roseola infantum* e sexta doença, um exantema benigno de bebês), e herpesvírus humano-7 (um vírus sem associação à doença conhecida), os quais infectam e produzem infecção latente em uma variedade de tipos celulares; e os *vírus do grupo-γ* EBV e KSHV/HHV-8, a causa do sarcoma de Kaposi, ⁵⁸ os quais produzem infecção latente basicamente em células linfoides. Além disso, o herpesvírus *simiae* é um vírus de macacos do Velho Mundo que se assemelha ao HSV-1 e pode causar doença neurológica fatal em manipuladores de animais, normalmente resultando de uma mordida de animal.

Herpesvírus Simples (HSV)

HSV-1 e HSV-2 diferem sorologicamente mas são geneticamente semelhantes e causam um quadro semelhante de infecções primárias e recorrentes. ⁵⁰ Esses vírus produzem infecções agudas e latentes. Ambos os vírus se replicam na pele e membranas mucosas no local de entrada do vírus (normalmente orofaringe ou genitália), onde eles produzem vírus infecciosos e causam lesões vesiculares da epiderme. Os vírus se disseminam para os neurônios sensoriais que inervam estes locais primários de replicação. Nucleocapsídeos virais são transportados ao longo de axônios para os corpos celulares neuronais, onde os vírus estabelecem infecções latentes. Em hospedeiros imunocompetentes, a infecção primária pelo HSV se resolve em poucas semanas, apesar de o vírus permanecer latente nas células nervosas. Durante a latência, o DNA viral permanece no interior do núcleo do neurônio, e apenas os produtos da transcrição do RNA viral associados à latência (LAT) são sintetizados. ⁵¹ Neste estado, nenhuma proteína viral parece ser produzida. Dados recentes sugerem que alguns LAT podem ser microRNA que conferem resistência à apoptose e, portanto, contribuem para a persistência viral nos neurônios sensoriais. ⁵² A reativação do HSV-1 e HSV-2 pode ocorrer repetidamente com ou sem sintomas, e resulta na disseminação do vírus dos neurônios para a pele ou membranas mucosas. A reativação ocorre na presença de imunidade do hospedeiro, pois os herpesvírus desenvolveram formas de evitar o reconhecimento imune. Por exemplo, os HSVs podem evadir CTL antivirais através da inibição da via de reconhecimento pelo MHC classe I, e evitam as defesas imunes humorais por meio da produção de receptores para o domínio Fc da imunoglobulina e inibidores do complemento. ^{34,35}

Além de causar lesões cutâneas, o HSV-1 é a principal causa infecciosa de cegueira de córnea nos Estados Unidos; acredita-se que a doença epitelial da córnea seja devido ao dano viral direto, enquanto a doença estromal da córnea parece ser imunomediada. O HSV-1 também é a causa

principal de encefalite esporádica fatal nos Estados Unidos, quando o vírus se dissemina para o cérebro, particularmente nos lobos temporais e no giro orbital dos lobos frontais. Além disso, os neonatos e indivíduos com comprometimento da imunidade celular (p. ex., secundário, à infecção pelo HIV ou quimioterapia) podem sofrer infecções disseminadas pelos herpesvírus.

Morfologia. As células infectadas pelo HSV contêm inclusões intranucleares (Cowdry tipo A) grandes e rosa a arroxeadas, que consistem em vírions intactos e rompidos com a cromatina da célula do hospedeiro corada e empurrada para as margens do núcleo (Fig. 8-12). Devido à fusão celular, o HSV também produz sincícios multinucleados contendo inclusões.

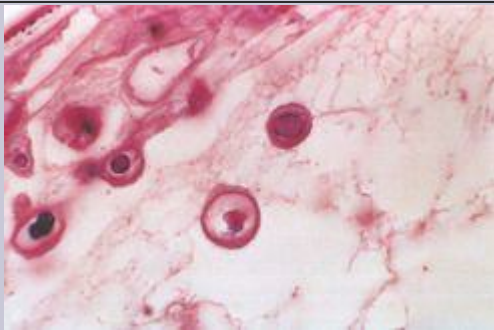


FIGURA 8-12

Visão em maior aumento das células da bolha na [Figura 8-9](#), demonstrando os corpúsculos de inclusão intranucleares vítreos causados pelo herpes simples.

HSV-1 e HSV-2 causam lesões que variam de aftas e gengivoestomatites autolimitantes, a infecções viscerais e encefalites disseminadas ameaçadoras à vida. As **bolhas de febre ou aftas** ocorrem preferencialmente na pele facial ao redor de orifícios mucosos (lábios, nariz), onde sua distribuição é frequentemente bilateral e independente de dermatômos da pele. Vesículas intraepiteliais (bolhas), as quais são formadas por edema intracelular e degeneração balonizante das células epidérmicas, frequentemente se rompem e formam

crostas, mas algumas podem resultar em ulcerações superficiais.

A **gengivostomatite**, a qual é normalmente encontrada em crianças, é causada pelo HSV-1. É uma erupção vesicular que se estende da língua para a retrofaringe e causa linfadenopatia cervical. Lesões de HSV inchadas e eritematosas dos dedos e palmas (paroníquia herpética) ocorrem em bebês e, ocasionalmente, em trabalhadores da área de saúde.

A **herpes genital** é mais frequentemente causada pelo HSV-2 do que pelo HSV-1. Ela é caracterizada por vesículas nas membranas mucosas genitais, assim como na genitália externa, que são rapidamente convertidas em ulcerações superficiais, margeadas por um infiltrado inflamatório ([Cap. 22](#)). O herpesvírus (normalmente HSV-2) pode ser transmitido para neonatos durante a passagem pelo canal de parto de mães infectadas. Apesar de a infecção pelo HSV-2 no neonato poder ser branda, ela é mais comumente fulminante com linfadenopatia generalizada, esplenomegalia, e focos necróticos por todo o pulmão, fígado, suprarrenais e SNC.

Duas formas de **lesões de córnea** são causadas pelo HSV ([Cap. 29](#)). A **ceratite epitelial herpética** demonstra citólise típica induzida por vírus do epitélio superficial. Em contraste, a **ceratite estromal herpética** é caracterizada por infiltrados de células mononucleares ao redor de queratinócitos e células endoteliais, levando a neovascularização, cicatrizes, opacificação da córnea e eventual cegueira. Esta é uma reação imunológica à infecção pelo HSV.

A **encefalite por herpes simples** é descrita no [Capítulo 28](#).

Infecções disseminadas na pele e vísceras pelo herpes são usualmente encontradas em pacientes hospitalizados com alguma forma de câncer ou imunossupressão subjacente. A **erupção variceliforme de Kaposi** é um envolvimento vesiculante generalizado da pele, enquanto o **eczema herpético** é caracterizado por bolhas pustulares ou hemorrágicas confluentes, frequentemente com superinfecção bacteriana e disseminação viral para as vísceras internas. A **esofagite herpética** é frequentemente complicada por superinfecções bacterianas ou fúngicas. A **broncopneumonia herpética**, a qual pode ser introduzida por intubação de um paciente com lesões orais ativas, é frequentemente necrosante, e a **hepatite herpética** pode causar insuficiência hepática.

Vírus Varicela-zoster (VZV)

Duas condições – *catapora* e *herpes zoster* – são causadas pelo VZV. A infecção aguda pelo VZV causa catapora; a reativação do VZV latente causa herpes zoster (também denominado de cobreiro). A catapora é branda em crianças, porém mais intensa em adultos e em indivíduos imunocomprometidos. O herpes zoster é uma fonte de morbidade em idosos e indivíduos imunossuprimidos. ⁵³ Da mesma forma que o HSV, o VZV infecta membranas mucosas, pele e neurônios e causa uma infecção primária autolimitante em indivíduos imunocompetentes. Também da mesma forma que o HSV, o VZV escapa das respostas imunes e estabelece uma

infecção latente nos gânglios sensoriais. ⁵¹ Em contraste com o HSV, o VZV é transmitido de forma epidêmica por aerossóis, dissemina-se hematogenicamente, e causa lesões cutâneas vesiculares disseminadas. O VZV infecta neurônios e/ou células satélites ao redor de neurônios nos gânglios da raiz dorsal e pode recorrer muitos anos após a infecção primária, causando herpes zoster. A recorrência localizada do VZV é mais frequente e dolorosa em dermatômos inervados pelo gânglio trigêmeo, onde ele é mais provável de existir em um estado de latência. Em contraste com as numerosas recorrências do HSV, a maioria das pessoas não possui recorrência do VZV. O VZV usualmente recorre apenas uma vez em indivíduos imunocompetentes, mas indivíduos imunossuprimidos e idosos podem ter múltiplas recorrências de VZV. A infecção pelo VZV é diagnosticada por meio de cultura viral ou detecção de antígenos virais em raspados celulares de lesões superficiais.

Morfologia. Os exantemas de **catapora** ocorrem aproximadamente 2 semanas após a infecção respiratória. As lesões aparecem em múltiplas ondas centrifugamente do torso para a cabeça e extremidades. Cada lesão progride rapidamente de uma mácula para uma vesícula, a qual se assemelha a uma gota de orvalho em uma pétala de rosa. Ao exame histológico, as vesículas de catapora contêm inclusões intranucleares nas células epiteliais semelhantes àquelas do HSV-1 (Fig. 8-13). Após alguns dias, a maioria das vesículas de catapora se rompe, forma crosta, e se cura por regeneração, não deixando cicatrizes. Entretanto, a superinfecção bacteriana das vesículas rompidas por trauma pode levar a destruição da camada epidérmica basal e cicatrização residual.

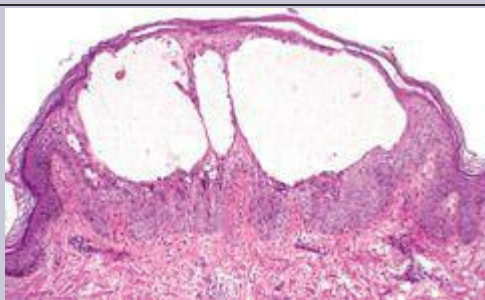


FIGURA 8-13

Lesão cutânea da catapora (vírus varicela-zoster) com vesícula intraepitelial.

O **herpes zoster** ocorre quando o VZV, que permaneceu latente no gânglio da raiz dorsal após uma prévia infecção por catapora, é reativado e infecta nervos sensoriais que o carregam para um ou mais dermatômos. Neste local, o vírus infecta queratinócitos e causa lesões vesiculares, as quais, diferentemente da catapora, são frequentemente associadas a prurido intenso, queimação, ou dor aguda devido à radiculoneurite simultânea. Essa dor é especialmente intensa quando os nervos trigêmeos são envolvidos; raramente, o núcleo geniculado está envolvido, causando paralisia facial (síndrome de Ramsay Hunt). Os gânglios sensoriais contêm um infiltrado denso, predominantemente mononuclear, com inclusões intranucleares herpéticas no interior dos neurônios e suas células de suporte ([Fig. 8-14](#)). O VZV também pode causar pneumonia intersticial, encefalite, mielite transversa e lesões viscerais necrosantes, particularmente em pessoas imunossuprimidas.

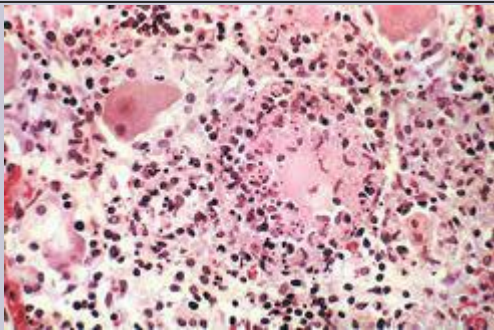


FIGURA 8-14

Gânglio da raiz dorsal com infecção por vírus varicela-zoster. Observe a necrose das células ganglionares e inflamação associada.

(Cortesia do Dr. James Morris, Radcliffe Infirmary, Oxford, England.)

Citomegalovírus (CMV)

O citomegalovírus (CMV), um herpesvírus do grupo- β , pode produzir uma variedade de manifestações de doença, dependendo da idade do hospedeiro, e, mais importante, do estado imune do hospedeiro. O CMV infecta latentemente monócitos e seus progenitores na medula óssea, e pode ser reativado quando a imunidade celular está deprimida. O CMV causa uma infecção assintomática ou semelhante à mononucleose em indivíduos saudáveis, mas infecções sistêmicas devastadoras em neonatos e em pessoas imunocomprometidas. Como seu nome implica, as células infectadas pelo CMV exibem gigantismo tanto de toda a célula como de seu núcleo. No interior do núcleo existe uma inclusão grande, circundada por um halo claro (olho de coruja).

A transmissão do CMV pode ocorrer por diversos mecanismos, dependendo do grupo etário afetado. [54,55](#) Isto inclui o seguinte:

A transmissão transplacentária pode ocorrer de uma infecção recém-adquirida ou infecção primária em uma mãe que não possui anticorpos protetores (“CMV congênito”).

A transmissão neonatal pode ocorrer através de secreções cervicais ou vaginais no momento do parto ou, mais tarde, através do leite materno de uma mãe que possui infecção ativa (“CMV perinatal”).

A transmissão pode ocorrer através da saliva durante os anos pré-escolares, especialmente em creches. Os bebês infectados prontamente transmitem o vírus para seus pais.

A transmissão por via venérea é o modo dominante após cerca de 15 anos de idade, mas a dispersão também pode ocorrer via secreções respiratórias e via fecal-oral.

A transmissão iatrogênica pode ocorrer em qualquer idade através de transplante de órgãos ou transfusão de sangue.

A infecção aguda pelo CMV induz uma imunossupressão transitória, mas severa. O CMV pode infectar células dendríticas e prejudicar sua maturação e habilidade de estimular as células T. [55](#) Semelhante a outros herpesvírus, o CMV pode enganar as respostas imunes através de modulação decrescente das moléculas do MHC classes I e II, e produzindo homólogos de receptores de TNF, IL-10, e moléculas do MHC classe I. [29,34,35](#) Interessantemente, o CMV pode tanto ativar as como escapar das células NK através da indução de ligantes para ativação de receptores e proteínas semelhantes à classe I, que se acoplam a receptores inibitórios. Assim, o CMV pode tanto se esconder das defesas imunes quanto suprimir ativamente as respostas imunes.

Morfologia. O aumento característico das células infectadas pode ser observado histologicamente. **Inclusões basofílicas intranucleares** proeminentes que transpõem metade do diâmetro nuclear são normalmente iniciadas da membrana nuclear por um halo claro ([Fig. 8-15](#)). No interior do citoplasma dessas células, inclusões basofílicas menores também podem ser vistas. Nos órgãos glandulares, as células epiteliais parenquimatosas são afetadas; no cérebro, os neurônios; nos pulmões, os macrófagos alveolares e as células epiteliais e endoteliais; e nos rins, as células epiteliais tubulares e endoteliais glomerulares. As células afetadas estão visivelmente aumentadas, frequentemente para um diâmetro de 40 μm , e elas demonstram pleomorfismo celular e nuclear. O CMV disseminado causa necrose focal com inflamação mínima em virtualmente qualquer órgão.

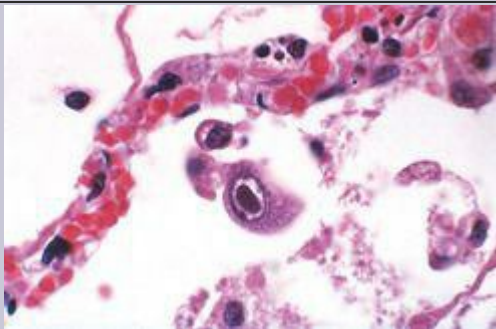


FIGURA 8-15

Citomegalovírus: inclusões nucleares distintas e citoplasmáticas pouco definidas no pulmão.

Infeções Congênitas. A infecção adquirida no útero pode ter diversas formas. Em aproximadamente 95% dos casos, ela é assintomática. Entretanto, algumas vezes, quando o vírus é adquirido de uma mãe com infecção primária (que não possui anticorpos protetores), desenvolve-se à *doença de inclusão citomegálica* clássica. A doença de inclusão citomegálica se assemelha à eritroblastose fetal. Bebês afetados podem sofrer retardo no crescimento intrauterino, estar profundamente doentes, e manifestar icterícia, hepatoesplenomegalia, anemia, sangramento devido a trombocitopenia, e encefalite. Em casos fatais, o cérebro está frequentemente menor do que o normal (microcefalia) e pode apresentar focos de calcificação. O diagnóstico de CMV neonatal é feito através de *shell-virus cultura* de urina ou secreções orais.

Os lactentes que sobrevivem normalmente possuem déficits permanentes, incluindo retardo mental, perda auditiva, e outras deficiências neurológicas. Entretanto, a infecção congênita nem sempre é devastadora, e pode tomar a forma de pneumonite intersticial, hepatite, ou uma desordem hematológica. A maioria dos bebês com esta forma branda de doença de inclusão citomegálica se recupera, apesar de poucos desenvolverem retardo mental posteriormente. De

forma incomum, uma infecção totalmente assintomática pode ser seguida, meses a anos depois, por sequelas neurológicas, incluindo início tardio de retardo mental e surdez.

Infecções Perinatais. Infecção adquirida durante a passagem pelo canal de parto ou através do leite materno é assintomática na vasta maioria dos casos, apesar de, incomumente, bebês poderem desenvolver uma pneumonite intersticial, falha no desenvolvimento, exantema cutâneo, ou hepatite. Essas crianças adquiriram anticorpos maternos contra o CMV, os quais reduzem a severidade da doença. Apesar da falta de sintomas, muitas destas pessoas continuam a excretar CMV em sua urina ou saliva por meses a anos. Efeitos sutis na audição e inteligência tardiamente na vida já foram relatados em alguns estudos.

Mononucleose por Citomegalovírus. Em crianças jovens e adultos saudáveis a doença é quase sempre assintomática. Em pesquisas ao redor do mundo, 50% a 100% dos adultos demonstram anticorpos para o CMV no soro, indicando exposição prévia. *A manifestação clínica mais comum da infecção pelo CMV em hospedeiros imunocompetentes, após o período neonatal, é uma doença semelhante à mononucleose infecciosa, com febre, linfocitose atípica, linfadenopatia, e hepatomegalia acompanhada de anormalidade nos resultados de testes de função hepática, sugerindo hepatite branda.* O diagnóstico é realizado através de sorologia. A maioria das pessoas se recupera sem qualquer sequela, apesar de a excreção do vírus poder ocorrer nos fluidos corpóreos por meses a anos.

Independentemente da presença ou ausência dos sintomas, uma vez infectada, a pessoa torna-se soropositiva por toda a vida. O vírus permanece latente no interior de leucócitos.

CMV em Indivíduos Imunossuprimidos. Indivíduos imunocomprometidos (p. ex., receptores de transplante, indivíduos infectados por HIV) são susceptíveis à acentuada infecção pelo CMV. Esta pode ser tanto uma infecção primária como uma reativação do CMV latente. *O CMV é o patógeno viral oportunista mais comum na Aids.* Receptores de transplantes de órgãos sólidos (coração, fígado, rins) também podem contrair CMV do órgão doado.

Em todos esses quadros, infecções por CMV disseminadas sérias e ameaçadoras à vida afetam primeiramente os pulmões (pneumonite) e trato gastrointestinal (colite). Na infecção pulmonar, um infiltrado intersticial mononuclear com focos de necrose se desenvolve, acompanhado por células aumentadas típicas contendo inclusões. A pneumonite pode progredir para síndrome da angústia respiratória aguda completa. Necrose e ulceração intestinais podem se desenvolver e ser extensas, levando a formação de pseudomembranas e diarreia debilitante. O diagnóstico de infecções por CMV é feito por meio da demonstração de alterações morfológicas características nas secções teciduais, cultura viral, elevação do título de anticorpos antivirais, detecção de antígenos do CMV, e detecção do DNA do CMV baseada em PCR. Os métodos baseados nos antígenos e na PCR revolucionaram a abordagem de monitoramento da infecção pelo CMV em pessoas após transplante.

INFECÇÕES CRÔNICAS PRODUTIVAS

Em algumas infecções, o sistema imune é incapaz de eliminar o vírus, e a replicação viral continuada leva à viremia persistente. A alta taxa de mutação de vírus como o HIV e o HBV pode permitir que estes escapem do controle do sistema imune.

Vírus da Hepatite B

O HBV é uma causa significativa de doença hepática aguda e crônica ao redor do mundo. Aqui nós iremos discutir brevemente o HBV como um exemplo de uma infecção crônica viral produtiva; a hepatite viral é discutida em detalhes no [Capítulo 18](#). O HBV, um membro da família hepadnavírus, é um vírus DNA que pode ser transmitido percutaneamente (p. ex., uso de drogas intravenosas ou transfusão sanguínea), perinatalmente, e sexualmente. O HBV infecta hepatócitos, e a injúria celular ocorre basicamente da resposta imune aos hepatócitos infectados e não pelos efeitos citopáticos do vírus. [56](#) A eficácia da resposta dos linfócitos T citotóxicos (CTL) é a principal determinante de se a pessoa irá eliminar o vírus ou se tornar um portador crônico. Quando os hepatócitos infectados são destruídos por CTL, os vírus em replicação são também eliminados e a infecção é dissipada. Entretanto, se a taxa de infecção de hepatócitos for maior do que a habilidade dos CTL de eliminar células infectadas, uma infecção crônica é estabelecida. Isto pode ocorrer em cerca de 5% dos adultos e em até 90% das crianças infectadas perinatalmente. Neste quadro, o fígado desenvolve uma hepatite crônica, com inflamação linfocítica, hepatócitos apoptóticos resultantes de morte mediada por CTL, e destruição progressiva do parênquima hepático. Uma replicação viral a longo prazo e injúria hepática imunomediada recorrente podem levar à cirrose hepática e a um aumento do risco de carcinoma hepatocelular. A morfologia e patogenia do carcinoma hepatocelular e o papel do HBV são discutidos no [Capítulo 18](#). Em alguns indivíduos infectados, os hepatócitos são infectados, mas a resposta dos CTL é latente, resultando no estabelecimento de um “estado” portador, sem dano hepático progressivo.

INFECÇÕES TRANSFORMANTES

Este grupo inclui diversos vírus que foram implicados na causa de cânceres humanos: EBV, HPV, HBV e HTLV-1. O EBV é discutido aqui; os outros são discutidos em capítulos posteriores.

Vírus Epstein-Barr (EBV)

O EBV causa a *mononucleose infecciosa*, uma desordem linfoproliferativa benigna e autolimitante, e está associado ao desenvolvimento de uma variedade de neoplasias, mais notavelmente certos linfomas e o carcinoma nasofaríngeo.⁵⁷ A mononucleose infecciosa é caracterizada por febre, linfadenopatia generalizada, esplenomegalia, dor de garganta, e o aparecimento no sangue de linfócitos T ativados atípicos (células da mononucleose). Algumas pessoas desenvolvem hepatite, meningoencefalite e pneumonite. A mononucleose infecciosa ocorre principalmente em adolescentes ou adultos jovens de classes socioeconômicas altas em nações desenvolvidas. No resto do mundo, a infecção primária por EBV ocorre na infância e é normalmente assintomática.

Patogenia. O EBV é transmitido por contato humano próximo, frequentemente pela saliva durante o beijo. Uma glicoproteína do envelope do EBV se liga ao CD21 (CR2), o receptor para o componente C3d do complemento ([Cap. 2](#)), presente nas células B.⁵⁸ A infecção viral se inicia nos tecidos linfoides nasofaríngeos e orofaríngeos, particularmente nas tonsilas ([Fig. 8-16](#)). Tanto por meio de uma infecção transitória do epitélio como pela transição para a submucosa, o EBV ganha acesso aos tecidos linfoides submucosos. Aqui, a infecção das células B pode tomar uma de duas formas. Em uma minoria de células B existe infecção produtiva, com lise de células infectadas e liberação de vírions, os quais podem infectar outras células B. Na maioria das células B, o EBV estabelece uma infecção latente. É importante salientar que pessoas com agamaglobulinemia ligada ao X, as quais têm ausência de células B, não se tornam latentemente infectadas pelo EBV ou eliminam vírus, sugerindo que as células B são o principal reservatório da infecção latente. Durante a infecção latente, um pequeno número de genes do EBV é expresso e eles estão envolvidos no estabelecimento da latência. Os produtos gênicos incluem EBNA1, o qual liga o genoma do EBV aos cromossomos, mediando a persistência e manutenção epissemiais, e o EBNA2 e a proteína latente de membrana 1 (LMP1), os quais direcionam a ativação e proliferação de células B.⁵⁹ A LMP1 parece atuar através da ligação a fatores associados ao receptor para TNF, e ativa as vias de sinalização que mimetizam a ativação de células B pelo CD40, o qual está envolvido em respostas normais de células B ([Cap. 6](#)). O EBNA2 estimula a transcrição de muitos genes da célula do hospedeiro, incluindo genes que direcionam a entrada no ciclo celular. As células B ativadas então se disseminam na circulação e secretam anticorpos com diversas especificidades, incluindo os anticorpos heterófilos antieritrócitos de ovelhas utilizados para o diagnóstico da mononucleose infecciosa. Os anticorpos heterófilos se ligam a antígenos que diferem dos antígenos que os induziram. Portanto, pessoas com mononucleose produzem anticorpos que aglutinam eritrócitos de ovelhas ou equinos em laboratório, mas estes anticorpos não reagem ao EBV.

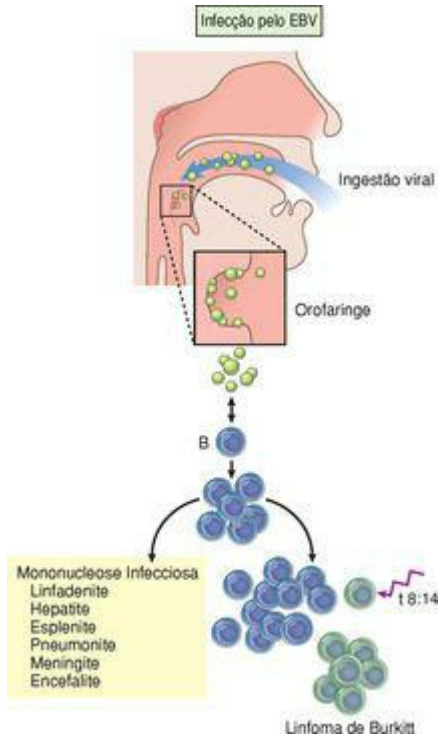


FIGURA 8-16

Resultado da infecção pelo vírus Epstein-Barr (EBV). Em um indivíduo com função imune normal, a infecção geralmente é assintomática ou leva à mononucleose. Em um quadro de imunodeficiência celular, a proliferação dos linfócitos B infectados pode ser descontrolada,

levando ao desenvolvimento de neoplasias de células B. Em outras circunstâncias, indivíduos sem uma evidência clara de imunodeficiência desenvolvem tumores EBV-positivos, que geralmente (mas não sempre) também são derivados de células B. Um evento genético secundário que colabora com o EBV na causa da transformação das células B é a translocação cromossômica 8;14 balanceada, que é observada no linfoma de Burkitt. O EBV também está envolvido na patogenia do carcinoma nasofaríngeo, linfoma de Hodgkin e outros raros linfomas não Hodgkin.

Os sintomas da mononucleose infecciosa aparecem no início da resposta imune do hospedeiro. A imunidade celular mediada por células T citotóxicas CD8+ e células NK é o componente mais importante dessa resposta. Os *linfócitos atípicos* encontrados no sangue, tão característicos dessa doença, são basicamente células T citotóxicas CD8+ específicas para o EBV, mas também incluem células NK CD16+. A proliferação reativa de células T está largamente centrada nos tecidos linfoides, os quais são responsáveis pela linfadenopatia e esplenomegalia. Precocemente no curso da infecção, são formados anticorpos IgM contra os antígenos do capsídeo viral; mais tarde, são formados anticorpos IgG que persistem por toda a vida. Em pessoas de outra forma saudáveis, as respostas humorais e celulares totalmente desenvolvidas ao EBV atuam como freios para a liberação viral, resultando na eliminação de células B expressando todo o complemento dos genes associados à latência do EBV. Entretanto, o EBV persiste ao longo da vida em uma pequena população de células B em repouso nas quais a expressão de genes do EBV é limitada ao *EBNA1* e *LMP2*. Acredita-se que as células dentro desse grupo ocasionalmente reativem a expressão dos outros genes associados à latência, tais como o *EBNA2* e o *LMP1*, fazendo com que eles se proliferem. Em hospedeiros com defeitos adquiridos da imunidade celular (p. ex., Aids, transplante de órgãos), essa proliferação pode progredir através de um processo de múltiplos passos para linfomas de células B associados ao EBV. O EBV também contribui para o desenvolvimento de alguns casos de linfoma de Burkitt ([Cap. 13](#)), no qual uma translocação cromossômica (mais comumente uma translocação 8:14) envolvendo o oncogene *c-myc* é o evento oncogênico crítico ([Fig. 8-16](#)).

Morfologia. As principais alterações envolvem o sangue, linfonodos, baço, fígado, SNC, e, ocasionalmente, outros órgãos. O **sangue periférico** apresenta linfocitose absoluta; mais de 60% das células brancas são linfócitos. Entre 5% e 80% destes são **linfócitos atípicos** grandes, de 12 a 16 µm de diâmetro, caracterizados por um citoplasma abundante contendo múltiplas vacuolizações claras, um núcleo oval, entalhado ou dobrado, e grânulos citoplasmáticos azurofílicos dispersos ([Fig. 8-17](#)). Esses linfócitos atípicos, a maioria dos quais expressa CD8, são suficientemente distintos para sugerir fortemente o diagnóstico.

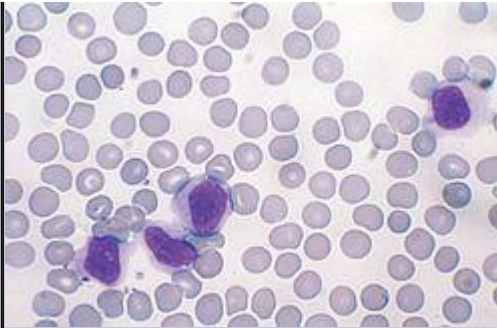


FIGURA 8-17

Linfócitos atípicos na mononucleose infecciosa.

Os **linfonodos** estão tipicamente distintos e aumentados por todo o corpo, principalmente nas regiões cervical posterior, axilar, e da virilha. Ao exame histológico a característica mais notável é a expansão das áreas paracorticais por células T ativadas (imunoblastos). Uma pequena população de células B infectadas pelo EBV expressando *EBNA2*, *LMP1* e outros genes específicos de latência também pode ser detectada no paracórtex utilizando-se anticorpos específicos. Ocasionalmente, podem ser encontradas células B infectadas pelo EBV, que se assemelham às células de Reed-Sternberg (as células malignas do linfoma de Hodgkin, [Cap. 13](#)). Áreas de células B (foliculos) também podem estar hiperplásicas, mas isto é normalmente brando. A proliferação de células T é, algumas vezes, tão exuberante que é difícil de distinguir a morfologia nodular daquela vista nos linfomas malignos. Mudanças semelhantes comumente ocorrem nas tonsilas e tecido linfóide da orofaringe.

O **baço** está aumentado na maioria dos casos, pesando entre 300 e 500 g. Normalmente este se encontra maleável e corpulento, com uma superfície de corte hiperêmica. As mudanças histológicas são análogas àquelas dos linfonodos, demonstrando uma expansão dos foliculos da polpa branca e dos sinusoides da polpa vermelha, devido à presença de numerosas células T ativadas. Esses baços estão especialmente vulneráveis à ruptura, possivelmente em parte porque o rápido aumento de tamanho produz uma cápsula esplênica tensa e frágil.

O **fígado** normalmente está envolvido em algum grau, apesar de a hepatomegalia ser, no máximo, moderada. Ao exame histológico, linfócitos atípicos são visualizados nas áreas

portais e sinusoides, e podem estar presentes células dispersas, isoladas, ou focos de necrose parenquimatosa. Esse quadro histológico é semelhante ao de outras formas de hepatite viral.

Aspectos Clínicos. A mononucleose infecciosa classicamente se apresenta com febre, dor de garganta, linfadenite e as outras características mencionadas anteriormente. Entretanto, apresentações atípicas são comuns, e incluem mal-estar, fadiga e linfadenopatia, levantando o espectro de leucemia ou linfoma; uma febre de origem desconhecida sem linfadenopatia significativa ou outros achados localizados; hepatite assemelhando-se a uma das síndromes virais hepatotrópicas; ou um exantema febril se assemelhando a rubéola. *O diagnóstico depende dos seguintes achados (em ordem crescente de especificidade): (1) linfocitose com os linfócitos atípicos característicos no sangue periférico, (2) uma reação de anticorpos heterófilos positiva (teste por monospot) e (3) anticorpos específicos para antígenos de EBV (antígenos do capsídeo viral, antígenos precoces, ou antígeno nuclear do Epstein-Barr).* Na maioria dos pacientes, a mononucleose infecciosa se resolve dentro de 4 a 6 semanas, mas às vezes a fadiga dura mais tempo. Uma ou mais complicações ocasionalmente surpreendem. Talvez o mais comum seja uma disfunção hepática notável com icterícia, níveis elevados de enzimas hepáticas, distúrbio de apetite, e raramente até mesmo insuficiência hepática. Outras complicações envolvem o sistema nervoso, rins, medula óssea, pulmões, olhos, coração e baço. A ruptura esplênica pode ocorrer mesmo com um trauma pequeno, levando à hemorragia que pode ser fatal. Uma complicação mais séria naqueles que estão sofrendo de alguma forma de imunodeficiência, como a Aids, ou recebendo terapia imunossupressora (p. ex., receptores de transplante de medula óssea ou órgão sólido) é o linfoma de células B. Como detalhado no [Capítulo 13](#), o EBV também causa uma outra forma distinta de linfoma, denominada de *linfoma de Burkitt*, particularmente em certas localizações geográficas.

Consequências desafortunadas também ocorrem em indivíduos que sofrem de síndrome de linfoproliferação ligada ao X (também conhecida como doença de Duncan), uma desordem causada por um defeito em um gene, *SH2D1A*, que é expresso primariamente nas células T citotóxicas e células NK. ⁶⁰ O SH2D1A (também denominado de SAP) participa de uma via de sinalização crítica para uma resposta celular eficaz contra as células B infectadas pelo EBV. Os pacientes frequentemente estão normais até que eles sejam agudamente infectados pelo EBV, com frequência durante a adolescência. A falha em controlar a infecção pelo EBV variadamente leva a mononucleose infecciosa crônica, agamaglobulinemia, e linfoma de células B, cada um dos quais se mostra fatal em cerca de um terço dos pacientes.



FEBRE AMARELA NO BRASIL

A febre amarela é causada pelo *Flavivirus* da família *Flaviviridae*, transmitida aos seres humanos através da picada de mosquitos (*Aedes*, *Hemagogus* ou *Sabeths*).

No Brasil, as primeiras referências a esta doença infecciosa aguda surgiram, primeiramente, em Recife, em 1685. Posteriormente, em 1849, houve uma nova epidemia na Bahia, que espalhou-se pelo país até atingir o Rio de Janeiro. Em 1850, no Rio de Janeiro, foram registradas mais de 4.100 mortes em decorrência da doença.

No Brasil, o último registro de caso de febre amarela urbana foi no Acre, em 1942. Contudo, há o risco de reurbanização da doença em decorrência, por exemplo, de uma nova invasão das cidades pelo *Ae. Aegypti* (também transmissor da dengue), da infestação das áreas urbanas pelo *Ae. aegypti* e *Ae. albopictus* e da expansão da febre amarela silvestre. No país, a transmissão da febre amarela silvestre é feita pelo *Hemagogus*. São registrados cerca de 250 casos da doença por ano nas bacias dos rios amazônicos Araguaia-Tocantins e no Paraná.

Epidemiologia. A doença caracteriza-se por ser sazonal, apresentando maior frequência entre os meses de janeiro e abril. Ao longo desses meses, os fatores ambientais favorecem o crescimento da densidade vetorial.

A febre amarela acomete, com maior frequência, indivíduos com mais de 15 anos, do sexo masculino. Em geral, são agricultores, madeireiros, pescadores e ecoturistas.

No Brasil, entre 1989 e 2008, foram registrados 540 casos, sendo que 236 resultaram em óbito. Os estados com maior número de registros foi Minas Gerais (109), seguido por Goiás (90), Maranhão (90), Pará (83) e Amazonas (43).



DENGUE E DENGUE HEMORRÁGICO NO BRASIL

Dengue é a doença causada por um dos quatro tipos do vírus dengue DEN-1, 2, 3, e 4, do gênero *Flavivirus*, família *Flaviviridae*. Esse vírus é transmitido ao homem principalmente pelo mosquito *Ae. Aegypti*. Sua manifestação pode ser assintomática, oligossintomática ou clássica (febre, cefaleia, dor retroorbital, mialgia e artralgia, astenia, prostração e hemorragia nas formas mais graves). No Brasil, os vírus DEN-1 e DEN-4 foram isolados em Boavista, em Roraima apenas no início da década de 1980. Então, depois disso, diversas epidemias da doença assolaram, e vêm assolando, o país.

O *Aedes* é capaz de se multiplicar em vários ambientes, como caixas d'água, pneus, calhas de telhas, etc. Uma única fêmea do mosquito pode colocar até 150 ovos. Estes, por sua vez, podem resistir por mais de um ano sem umidade. Devido a esses fatores e à capacidade de proliferação, o *Aedes* se faz presente em mais de 4 mil cidades brasileiras.

O período de incubação médio da doença é de quatro a sete dias, e a infecção pode apresentar-se, por exemplo, como assintomática, febre indiferenciada, síndrome do dengue e dengue hemorrágico.

Epidemiologia. A população brasileira tem sido acometida por repetidas epidemias de dengue desde a década de 1980. No Brasil, os mais atingidos pela doença desde a introdução do vírus foram os adultos jovens. Contudo, a partir de 2006, alguns estados indicaram a recirculação do sorotipo 2, após alguns anos de predomínio do DEN-3. Esse cenário levou a um aumento no número de casos, de formas graves e de hospitalizações em crianças, sobretudo no Nordeste do país.

Ao longo do primeiro trimestre de 2008, cerca de 230 mil casos suspeitos de dengue foram registrados no país. No mesmo ano, ocorreram novas epidemias causadas pelo DEN-2 em diversos estados brasileiros. Essas epidemias evidenciaram o pior cenário da doença no Brasil em relação ao total de internações e de óbitos até o momento. Elas foram caracterizadas por um padrão de gravidade em crianças, que representaram mais de 50% dos casos de internação nos municípios de maior contingente populacional. Mesmo nos municípios de menor população, mais de 25% dos pacientes internados por dengue eram crianças, o que evidencia que todo o país vem sofrendo, de maneira semelhante, essas alterações no perfil da doença.

Três sorotipos encontram-se em circulação, com predomínio do DEN-3. As regiões Norte, Nordeste, Centro-Oeste e Sudeste apresentam taxas médias de incidência, entre 100 e 300 casos/10⁵ habitantes, enquanto a região Sul tem taxa baixa, abaixo de 100/10⁵.

Infecções Bacterianas

Diferentes classes de bactérias são responsáveis por inúmeras infecções ([Tabela 8-8](#)).

TABELA 8-8 Doenças Bacterianas Humanas Seleccionadas e Seus Patógenos

Categoria Clínica ou Microbiológica	Espécies	Apresentações Frequentes da Doença
Infecções por cocos piogênicos	<i>Staphylococcus aureus</i> , <i>S. epidermidis</i>	Abscesso, celulite, pneumonia, sepse
	<i>Streptococcus pyogenes</i>	Faringite, erisipelas, escarlatina
	<i>Streptococcus pneumoniae</i> (pneumococos)	Pneumonia lobar, meningite
	<i>Neisseria meningitidis</i> (meningococos)	Meningite
	<i>Neisseria gonorrhoeae</i> (gonococos)	Gonorreia
Infecções por Gram-negativos	<i>Escherichia coli</i> , * <i>Klebsiella pneumoniae</i> —	Infecção do trato urinário, infecção de ferida, abscesso, pneumonia, sepse, choque, endocardite
	<i>Enterobacter (Aerobacter) aerogenes</i> —*	
	<i>Proteus</i> spp. (<i>P. mirabilis</i> , <i>P. morgani</i>) *—	
	<i>Serratia marcescens</i> , * <i>Pseudomonas</i> spp. (<i>P. aeruginosa</i>) *—	
	<i>Bacteroides</i> spp. (<i>B. fragilis</i>)	Infecção anaeróbica
	<i>Legionella</i> spp. (<i>L. pneumophila</i>)	Doença dos legionários
	<i>Haemophilus influenzae</i>	Meningite, infecções dos tratos

Doenças bacterianas contagiosas da infância		respiratórios inferior e superior
	<i>Bordetella pertussis</i>	Coqueluche
	<i>Corynebacterium diphtheriae</i>	Difteria
Infecções entéricas	<i>E. coli</i> enteropatogênica, <i>Shigella</i> spp.	Gastroenterocolite invasiva ou não invasiva
	<i>Vibrio cholerae</i> ,	
	<i>Campylobacter jejuni</i> , <i>C. coli</i>	
	<i>Yersinia enterocolitica</i> ,	
	<i>Salmonella</i> spp. (1.000 cepas)	
	<i>Salmonella typhi</i>	Febre tifoide
Infecções por clostrídios	<i>Clostridium tetani</i>	Tétano (tetania)
	<i>Clostridium botulinum</i>	Botulismo (intoxicação alimentar paralítica)
	<i>Clostridium perfringens</i> , <i>C. septicum</i>	Gangrena gasosa, celulite necrosante
	<i>Clostridium difficile</i> *	Colite pseudomembranosa
Infecções bacterianas zoonóticas	<i>Bacillus anthracis</i>	Antraz
	<i>Yersinia pestis</i>	Peste bubônica
	<i>Francisella tularensis</i>	Tularemia
	<i>Brucella melitensis</i> , <i>B. suis</i> , <i>B. abortus</i>	Brucelose [febre recorrente (ondulante)]
	<i>Borrelia recurrentis</i>	Febre recorrente
	<i>Borrelia burgdorferi</i>	Doença de Lyme
Infecções humanas por treponemas	<i>Treponema pallidum</i>	Sífilis
Infecções por	<i>Mycobacterium tuberculosis</i> , * <i>M. bovis</i>	Tuberculose
	<i>M. leprae</i>	

micobactérias	<i>M. kansasii</i> ,* <i>M. avium</i>, <i>M. intracellulare</i>	Lepra Infecções por micobacterianas atípicas
Actinomycetaceae	<i>Nocardia asteroides</i> *	Nocardiose
	<i>Actinomyces israelii</i>	Actinomicose
* Infecções oportunistas importantes.		

INFECÇÕES POR BACTÉRIAS GRAM-POSITIVAS

Os patógenos Gram-positivos mais comuns incluem o *Staphylococcus*, *Streptococcus* e *Enterococcus*, e cada um destes causa muitos tipos de infecções. Quatro doenças menos comuns causadas por organismos em forma de bastonetes Gram-positivos também serão discutidas neste capítulo: difteria, listeriose, antraz e nocardiose. Os *Clostridia*, que são Gram-positivos, serão discutidos com os micro-organismos anaeróbios. Todas essas infecções são diagnosticadas por meio da cultura e alguns testes especiais mencionados posteriormente.

Infecções Estafilocócicas

Os *Staphylococcus aureus* são cocos piogênicos Gram-positivos que formam grupos em forma de cachos de uva. Essas bactérias causam inúmeras lesões na pele (*furúnculos, carbúnculos, impetigo e síndrome da pele escaldada*), assim como *abscessos, sepse, osteomielite, pneumonia, endocardite, intoxicação alimentar e síndrome do choque tóxico (TSS)* ([Fig. 8-18](#)). Neste capítulo, revisamos as características gerais da infecção por *S. aureus*. As infecções de órgãos específicos são descritas em outros capítulos. *S. epidermidis*, uma espécie relacionada ao *S. aureus*, causa infecções oportunistas em pacientes cateterizados, pacientes com prótese de válvula cardíaca, e viciados em drogas. *S. saprophyticus* é uma causa comum de infecções do trato urinário em mulheres jovens.



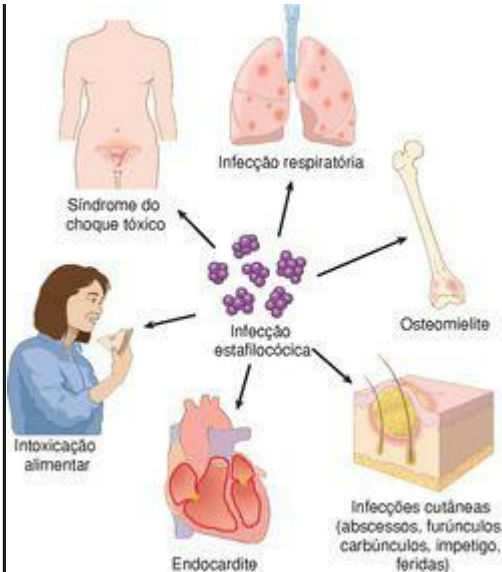


FIGURA 8-18

As muitas consequências da infecção estafilocócica.

Patogenia. *S. aureus* apresenta uma grande variedade de fatores de virulência, os quais incluem proteínas de superfície envolvidas na aderência, enzimas secretadas que degradam proteínas, e toxinas secretadas que lesionam as células hospedeiras.

O *S. aureus* expressa receptores de superfície para o fibrinogênio (denominado “fator agregante”), fibronectina e vitronectina, e utiliza estas moléculas como uma ponte para se ligar às células endoteliais do hospedeiro. [61](#) Estafilococos que infectam válvulas protéticas e cateteres

apresentam uma cápsula de polissacarídeo que permite que eles se adiram a materiais artificiais e resistam à fagocitose da célula hospedeira. A lipase do *S. aureus* degrada os lipídios presentes na superfície da pele, e sua expressão está correlacionada à habilidade da bactéria em produzir abscessos cutâneos. Os estafilococos também apresentam a proteína A em sua superfície, a qual se liga à porção Fc das imunoglobulinas, permitindo que o organismo escape da morte mediada por anticorpos.

O *S. aureus* produz múltiplas toxinas (hemolíticas) que lesionam a membrana, incluindo a α -toxina, uma proteína formadora de poros que se intercala na membrana plasmática da célula hospedeira despolarizando-a⁶²; a β -toxina, uma esfingomielinase; e δ -toxina, um peptídeo semelhante ao detergente. A γ -toxina e a leucocidina dos estafilococos lisam os eritrócitos e as células fagocíticas, respectivamente.

As toxinas esfoliativas A e B sintetizadas pelo *S. aureus* são serino-proteases que clivam a proteína desmogleína 1, que é parte dos desmossomos que mantêm as células epidérmicas unidas.²⁵ Isto causa o descolamento dos queratinócitos e da pele subjacente, resultando na perda da função de barreira, que geralmente leva a infecções secundárias da pele. A esfoliação pode ocorrer localmente no sítio da infecção (impetigo bolhoso) ou pode ser disseminada, quando a toxina secretada causa uma perda disseminada da epiderme superficial (síndrome da pele escaldada estafilocócica).

Superantígenos produzidos pelo *S. aureus* causam intoxicação alimentar e TSS. A TSS ganhou a atenção do público devido à sua associação com o uso de tampões hiperabsorventes, que se tornam colonizados por *S. aureus* durante o uso. Hoje está claro que a TSS pode ser causada pelo crescimento do *S. aureus* em inúmeros locais, mais comumente na vagina e locais cirúrgicos infectados. A TSS é caracterizada por hipotensão (choque), insuficiência renal, coagulopatia, doença hepática, angústia respiratória, exantema eritematoso generalizado e necrose de tecido mole no local da infecção. Caso não seja prontamente tratada, a TSS pode ser fatal. A TSS pode ser causada pelo *Streptococcus pyogenes*. Como mencionado anteriormente, os superantígenos bacterianos se ligam a porções conservadas das moléculas do MHC e a porções relativamente conservadas das cadeias β dos receptores das células T. Dessa forma, os superantígenos podem estimular até 20% dos linfócitos T, levando a liberação de grandes quantidades de citocinas, como o TNF e IL-1, que podem produzir uma condição semelhante ao choque séptico (Cap. 4). Os superantígenos produzidos pelo *S. aureus* também causam vômitos, presumivelmente por afetar o SNC ou sistema nervoso entérico.⁶³

Morfologia. Independentemente de a lesão estar localizada na pele, pulmões, ossos ou válvulas cardíacas, o *S. aureus* causa inflamação piogênica que é característica por sua destrutividade local.

Excluindo o impetigo, que é uma infecção estafilocócica ou estreptocócica restrita à epiderme superficial, as infecções estafilocócicas da pele são centradas ao redor dos folículos pilosos. O **furúnculo**, ou **carneão**, é uma inflamação supurativa focal da pele e tecido subcutâneo, tanto solitária como múltipla ou recorrente em ondas sucessivas. Os furúnculos são mais frequentes em regiões mais úmidas e com pelos, como a face, axila,

virilha, pernas e dobras submamárias. Iniciando em um único folículo piloso, o furúnculo se desenvolve em um abscesso que eventualmente fistula pelo adelgaçamento e ruptura da pele sobrejacente. O **carbúnculo** é uma infecção supurativa mais profunda que se espalha lateralmente por baixo da fáscia subcutânea profunda e então se superficializa para irromper em múltiplos seios cutâneos subjacentes. Tipicamente, o carbúnculo se forma embaixo da pele da porção superior das costas e posterior do pescoço, onde os planos fasciais favorecem sua disseminação. A **hidradenite** é uma infecção supurativa crônica das glândulas apócrinas, mais frequentemente nas axilas. Infecções do leito ungueal (**paroníquia**) ou na face palmar das pontas dos dedos (**felons**) são extremamente dolorosas. Elas podem ser subsequentes ao trauma ou à penetração de uma farpa e, se profundas o suficiente, destroem o osso da falange terminal ou descolam a unha.

As infecções estafilocócicas pulmonares ([Fig. 8-19](#)) apresentam um infiltrado polimorfonuclear similar ao causado pelo pneumococo ([Fig. 8-7](#)), contudo causam muito mais dano tecidual. As infecções pulmonares por *S. aureus* geralmente ocorrem em pessoas com fonte hematogênica, como um trombo infectado, ou com uma condição predisponente, como a influenza.

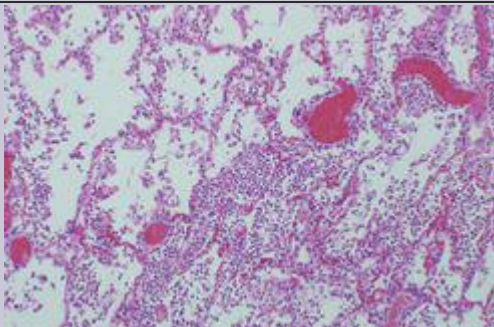


FIGURA 8-19

Abcesso estafilocócico pulmonar com um grande infiltrado neutrofílico e destruição do alvéolo (compare com a [Fig. 8-7](#)).

A **síndrome da pele escaldada estafilocócica**, também denominada **doença de Ritter**, ocorre mais frequentemente em crianças com infecções estafilocócicas na nasofaringe ou pele. Há exantema semelhante à queimadura de sol, que se espalha pelo corpo inteiro e evolui para formação de bolhas frágeis que levam à perda parcial ou total da pele. A descamação da epiderme na síndrome da pele escaldada estafilocócica ocorre ao nível da camada granulosa, distinguindo-a da necrose epidérmica tóxica, ou doença de Lyell, a qual é secundária à hipersensibilidade a drogas e causa descamação ao nível da junção epiderme-derme ([Cap. 25](#)).

A resistência aos antibióticos é um crescente problema no tratamento das infecções por *S. aureus*. Os *S. aureus* resistentes à metilina (MRSA) são resistentes a todos os betalactâmicos inibidores da síntese da parede celular atualmente disponíveis (que incluem as penicilinas e cefalosporinas). Até recentemente, MRSA eram principalmente encontrados em infecções hospitalares; contudo, as infecções por MRSA adquiridas na comunidade estão se tornando comuns em várias regiões.⁶⁴ Como resultado, o tratamento empírico das infecções estafilocócicas com antibióticos betalactâmicos se tornou menos eficaz. Comumente, os MRSA adquiridos na comunidade produzem uma potente toxina que danifica a membrana, a qual destrói leucócitos e pode tornar estas cepas de *S. aureus* particularmente virulentas.

Infecções Estreptocócicas e Enterocócicas

Os estreptococos são cocos Gram-positivos que crescem em pares ou cadeias e causam uma variedade de infecções supurativas da pele, orofaringe, pulmões e válvulas cardíacas. Eles também são responsáveis por uma variedade de síndromes pós-infecção, incluindo a febre reumática ([Cap. 12](#)), glomerulonefrite por complexo imune ([Cap. 20](#)) e eritema nodoso ([Cap. 25](#)). O estreptococos β -hemolíticos são tipificados de acordo com seus carboidratos que são antígenos de superfície (Lancefield). *S. pyogenes* (grupo A) causa faringite, febre escarlate, erisipelas, impetigo, febre reumática, TSS e glomerulonefrite. *S. agalactiae* (grupo B) coloniza o trato genital feminino e causa sepse e meningite em neonatos e corioamnionite em gestantes. *S. pneumoniae*, o estreptococos α -hemolítico mais importante, é uma causa comum de pneumonia adquirida na comunidade e meningite em adultos. O grupo de estreptococos *viridans* inclui inúmeras espécies de estreptococos α -hemolíticos e não hemolíticos que compõem a flora oral normal e são também causas comuns de endocardite. Finalmente, o *S. mutans* é a principal causa de cáries dentárias. As infecções estreptocócicas são diagnosticadas por meio da cultura e do teste rápido de antígeno para a faringite.

Os enterococos são também cocos Gram-positivos que crescem em cadeias. São geralmente resistentes aos antibióticos comumente utilizados e são causas significativas de endocardite e infecções do trato urinário.

Patogenia. As diferentes espécies de estreptococos produzem diversos fatores de virulência e toxinas. *S. pyogenes*, *S. agalactiae* e *S. pneumoniae* apresentam cápsulas resistentes à fagocitose. *S. pyogenes* também expressam a proteína M, uma proteína de superfície que evita a fagocitose da bactéria, e uma peptidase do C5a do complemento, que degrada este peptídeo quimiotático.

64 *S. pyogenes* secreta uma exotoxina pirogênica fago-codificada que causa febre e exantema na febre escarlate. A febre reumática aguda pós-estreptocócica é provavelmente causada pelos anticorpos antiproteína M estreptocócica e células T que reagem de forma cruzada com as proteínas cardíacas. **66** *S. pyogenes* virulento tem sido referido como uma bactéria devoradora de carne, pois causa uma rápida e progressiva fasciíte necrosante. A pneumolisina é uma proteína bacteriana citosólica liberada após a lise do *S. pneumoniae*. **67** A pneumolisina se insere na membrana da célula hospedeira e causa sua lise, aumentando muito o dano tecidual. Essa toxina também ativa a via clássica do complemento, reduzindo a disponibilidade do complemento para a opsonização da bactéria. *S. mutans* causa a cárie por meio da metabolização da sacarose em ácido láctico (que causa a desmineralização do esmalte dentário) e através de secreção de glicanos de alto peso molecular que promovem a agregação das bactérias e a formação de placas.

Os enterococos apresentam uma cápsula antifagocítica e sintetizam enzimas que clivam o tecido do hospedeiro, contudo são bactérias de virulência relativamente baixa. A emergência dos enterococos como patógenos é primariamente devido à sua resistência aos antibióticos, incluindo a vancomicina, um antibiótico de amplo espectro.

Morfologia. As infecções estreptocócicas são caracterizadas por infiltrados neutrofilicos intersticiais difusos com mínima destruição do tecido hospedeiro. As lesões cutâneas causadas pelos estreptococos (furúnculos, carbúnculos e impetigo) se assemelham àquelas causadas pelos estafilococos, embora os estreptococos sejam menos propensos a causar a formação de abscessos discretos.

Erisipelas são mais comuns entre pessoas de meia-idade localizadas em climas quentes, e são causadas por exotoxinas da infecção superficial por *S. pyogenes*. São caracterizadas por um edema cutâneo eritematoso de disseminação rápida, que pode ter início na face ou, menos frequentemente, no corpo ou em uma extremidade. O exantema apresenta uma borda afiada, bem demarcada e serpiginosa, e pode apresentar uma distribuição em “borboleta” na face ([Fig. 8-20](#)). Ao exame histológico, é possível observar uma reação inflamatória difusa edematosa e neutrofilica na derme e epiderme, se estendendo para o tecido subcutâneo. Microabscessos podem ser formados, contudo a necrose tecidual é normalmente mínima.

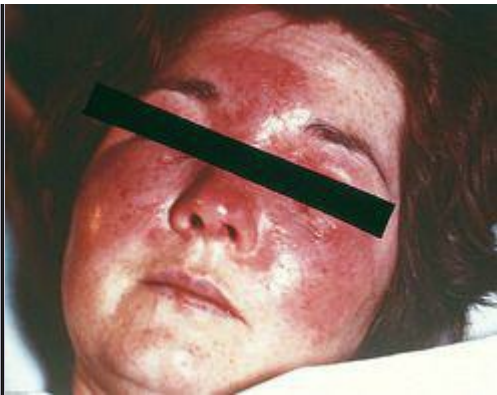

FIGURA 8-20

Erisipela estreptocócica.

A **faringite estreptocócica**, que é a principal antecedente da glomerulonefrite pós-estreptocócica ([Cap. 20](#)), é marcada por edema, edema da epiglote e abscessos puntiformes nas criptas tonsilares, às vezes acompanhados por linfadenopatia cervical. Edema associado à infecção faríngea severa pode avançar para as vias aéreas, especialmente se houver formação de abscesso peritonsilar ou retrofaríngeo.

A **febre escarlate**, associada à faringite causada pelo *S. pyogenes*, é mais comum entre as idade de 3 e 15 anos. É manifestada por um exantema puntiforme eritematoso, o qual é mais proeminente sobre o tronco e os aspectos internos dos braços e das pernas. A face também é acometida, mas normalmente uma pequena área ao redor da boca permanece relativamente intacta para formar uma palidez circumoral. A inflamação da pele normalmente leva a hiperqueratose e descamação durante a defervescência.

O *S. pneumoniae* é uma importante causa de pneumonia lobar (descrita no [Cap. 15](#) e ilustrada na [Fig. 8-7](#)).

Difteria

A difteria é causada pela *Corynebacterium diphtheriae*, um bastonete Gram-positivo delgado com terminações claviformes, que é transmitido de pessoa a pessoa através de aerossóis ou exsudato de pele. A *C. diphtheriae* pode ser carregada assintomaticamente ou causar doença que varia de lesões de pele em ferimentos negligenciados de tropas de combate nos trópicos, a uma síndrome ameaçadora à vida que inclui a formação de uma membrana faríngea rígida e um dano mediado por toxina ao coração, nervos, e outros órgãos. *C. diphtheriae* produz apenas uma toxina, a qual é uma toxina A-B fago-codificada que bloqueia a síntese de proteína da célula hospedeira. ⁶⁸ O fragmento A faz isto através da catalização da transferência covalente da difosfato de adenosina (ADP)-ribose para o prolongamento do fator-2 (EF-2). Isto inibe a função do EF-2, a qual é essencial para a tradução do mRNA em proteína. Uma única molécula de toxina diftérica pode destruir uma célula através de ribosilação do ADP e, portanto, inativar mais de um milhão de moléculas EF-2. A imunização com toxoide diftérico (toxina fixada em formalina) não impede a colonização pelo *C. diphtheriae*, mas protege os indivíduos imunizados dos efeitos letais da toxina.

Morfologia. A *C. diphtheriae* inalada prolifera-se no local de fixação à mucosa da nasofaringe, orofaringe, laringe ou traqueia, mas também forma lesões satélites no esôfago ou vias aéreas inferiores. A liberação de exotoxina causa necrose do epitélio, acompanhada por um derrame de um exsudato fibrinoso denso. A coagulação desse exsudato na superfície necrótica ulcerada cria uma membrana superficial rígida, cinza-escura a negra (Fig. 8-21). A infiltração neutrofilica nos tecidos subjacentes é intensa e está acompanhada de marcada congestão vascular, edema intersticial e exsudação de fibrina. Quando a membrana se desprende de seu leito inflamado e vascularizado, sangramento e asfixia podem ocorrer. Com o controle da infecção, a membrana é tossida ou removida por digestão enzimática, e a reação inflamatória decresce.





FIGURA 8-21

Membrana da difteria (*seta*) sobre o brônquio transversos.

Apesar de a invasão bacteriana permanecer localizada, hiperplasia generalizada do baço e linfonodos segue-se como resultado da entrada de exotoxina solúvel no sangue. A exotoxina pode causar mudança gordurosa no miocárdio com necrose isolada de miofibras, polioneurite com degeneração das bainhas mielínicas e cilindros-eixos, e (menos comumente) mudança gordurosa e necrose focal das células parenquimatosas do fígado, rins e adrenais.

A *Listeria monocytogenes* é um bacilo Gram-positivo, intracelular facultativo, que causa infecções alimentares severas. Miniepidemias de infecções por *L. monocytogenes* foram relacionadas a produtos lácteos, frango, e cachorros-quentes. Mulheres gestantes, seus neonatos, idosos e indivíduos imunossuprimidos (p. ex., receptores de transplantes ou pacientes com Aids) são particularmente susceptíveis a infecção severa por *L. monocytogenes*. Em mulheres gestantes (e em ovinos e bovinos gestantes), a *L. monocytogenes* causa uma amnionite que pode resultar em abortamento, parto prematuro ou sepse neonatal. Em neonatos, a *L. monocytogenes* pode causar doença disseminada (granulomatose infantisséptica) e uma meningite exsudativa, ambas as quais também são vistas em adultos imunossuprimidos.

A *Listeria monocytogenes* possui proteínas ricas em leucina em sua superfície, denominadas *internalinas*, as quais se ligam à caderina-E nas células epiteliais do hospedeiro e induzem a internalização da bactéria. ⁶⁹ No interior da célula, a bactéria escapa do fagolisossoma envolto por membrana através da ação de uma proteína formadora de poro, a listeriolisina O, e duas fosfolipases. ²² No citoplasma da célula hospedeira, a ACTA, uma proteína de superfície da bactéria, se liga às proteínas do citoesqueleto da célula do hospedeiro e induz a polimerização da actina, a qual propuliona a bactéria para o interior de células hospedeiras adjacentes não infectadas. Macrófagos não ativados, os quais internalizam *L. monocytogenes* através do C3 ativado na superfície bacteriana, não são capazes de destruir as bactérias. Em contraste, os macrófagos que são ativados pelo IFN- γ fagocitam e destroem as bactérias. Portanto, a proteção contra *L. monocytogenes* é amplamente mediada pelo IFN- γ produzido por células NK e células T.

Morfologia. Em infecções humanas agudas, *L. monocytogenes* evoca um padrão exsudativo de inflamação com numerosos neutrófilos. A meningite que ela causa é macroscópica e microscopicamente indistinguível daquela causada por outras bactérias piogênicas (Cap. 28). O achado de bacilos Gram-positivos, basicamente intracelulares, no LCR é virtualmente diagnóstico. Lesões mais variadas podem ser encontradas em neonatos e em adultos imunossuprimidos. Abscessos focais se alternam com nódulos acinzentados ou amarelados representando debris teciduais necróticos amórficos basofílicos. Estes podem ocorrer em qualquer órgão, incluindo o pulmão, fígado, baço e linfonodos. Em infecções de durações mais longas, os macrófagos aparecem em maiores números, mas os granulomas são raros. Bebês nascidos com sepse por *L. monocytogenes* frequentemente apresentam um exantema papular vermelho nas extremidades, e abscessos listerianos podem ser vistos na placenta. Um esfregaço do mecônio irá revelar os organismos Gram-positivos.

Antraz

O *Bacillus anthracis* é uma bactéria grande, em forma de bastonete, Gram-positiva e formadora de esporo. Essas bactérias são patógenos comuns em animais de fazenda e selvagens que têm contato com solo contaminado por esporos de *B. anthracis*. Os esporos de antraz podem ser moidos em um pó fino, tornando-o uma arma biológica potente. Existem entre 20.000 e 100.000 casos de antraz a cada ano, e o uso recente do micro-organismo como um agente de

bioterrorismo tem elevado a preocupação acerca desse organismo. Em 1979, a liberação acidental de esporos de *B. anthracis* em um instituto de pesquisas militar na Rússia matou 66 pessoas. Em 2001, 22 pessoas nos Estados Unidos foram infectadas por *B. anthracis*, em sua maioria através de esporos entregues pelo correio.

O *B. anthracis* é tipicamente adquirido através da exposição a animais ou produtos animais, como lã ou pele. ⁷⁰ Existem três principais síndromes por antraz.

O antraz cutâneo, que totaliza 95% das infecções de ocorrência natural, se inicia como uma pápula indolor, pruriginosa, que se desenvolve em uma vesícula dentro de 2 dias. À medida que a vesícula aumenta, pode se formar um edema evidente ao redor, e se desenvolve uma linfadenopatia regional. Após a ruptura da vesícula, a úlcera remanescente se torna recoberta por uma escara negra característica, a qual seca e se desprende à medida que a pessoa se recupera. A bacteremia é rara no antraz cutâneo.

O antraz inalado ocorre quando esporos são inalados. O organismo é carregado por fagócitos aos linfonodos onde os esporos germinam, e a liberação de toxinas causa mediastinite hemorrágica. Após uma doença prodrômica de 1 a 6 dias caracterizada por febre, tosse, e dor torácica ou abdominal, há início abrupto de febre elevada, hipoxia e sudorese. Frequentemente, a meningite por antraz se desenvolve da bacteremia. O antraz inalado rapidamente leva ao choque e frequentemente à morte dentro de 1 a 2 dias.

O antraz gastrointestinal é uma forma incomum desta infecção que é normalmente contraída através da ingestão de carne mal cozida contaminada por *B. anthracis*. Inicialmente, a pessoa apresenta náusea, dor abdominal e vômito, seguidos de diarreia sanguinolenta intensa. A mortalidade é maior que 50%.

Patogenia. O *Bacillus anthracis* produz toxinas potentes e uma cápsula de poliglutamil que é antifagocítica. O modo de ação da toxina do antraz é bem entendido ⁸⁵ (Fig. 8-22). Ela possui subunidades A e B. A subunidade B também é referida como o *antígeno protetor*, porque anticorpos contra essa proteína protegem animais contra a toxina. O antígeno protetor se liga a uma proteína de superfície celular, e então uma protease do hospedeiro retira um fragmento de 20 kD da subunidade B. O fragmento de 63 kD remanescente se autoassocia para formar um heptâmero. A toxina do antraz possui duas subunidades A alternadas: fator de edema (FE) e fator letal (FL), cada qual nomeado de acordo com o efeito da toxina em animais experimentais. Três subunidades A se ligam ao heptâmero B, e este complexo é endocitado para dentro da célula hospedeira. O baixo pH do endossomo causa uma mudança conformacional no heptâmero B, o qual então forma um canal seletivo na membrana do endossomo pelo qual FE e FL se movem para dentro do citoplasma. No citoplasma, o FE se liga ao cálcio e à calmodulina para formar uma adenilato ciclase. O FE ativo converte ATP em monofosfato de adenosina cíclico (cAMP), uma importante molécula sinalizadora que estimula o efluxo de água da célula, levando ao edema intersticial. O FL possui um mecanismo de ação diferente. O FL é uma protease que destrói cinases proteína-cinase ativadas por mitógenos (MAPKK). Essas cinases regulam a atividade das MAPK, as quais são importantes reguladores do crescimento e diferenciação celular (Cap. 3). O mecanismo de morte celular devido à desregulação de MAPK não é entendido.

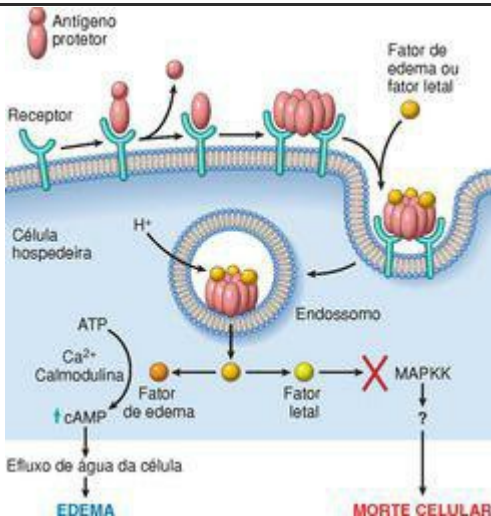


FIGURA 8-22

Mecanismo de ação das toxinas do antraz

(Adaptado de Mourez M et al.: 2001: a year of major advances in anthrax toxins research. Trends Microbiol, 2002.)

Morfologia. As lesões por antraz em qualquer local são tipificadas por necrose e inflamação exsudativa com infiltração de neutrófilos e macrófagos. A presença de bactérias extracelulares grandes, Gram-positivas, em forma de *boxcar* e dispostas em cadeias, visualizadas histopatologicamente ou recuperadas em cultura, deve sugerir o diagnóstico.

O antraz inalatório causa numerosos focos de hemorragia no mediastino, com linfonodos

hilares e peribrônquicos hemorrágicos e aumentados.⁷² O exame microscópico dos pulmões tipicamente demonstra uma pneumonia intersticial peri-hilar com infiltração de macrófagos e neutrófilos e pneumonite vascular. Lesões hemorrágicas associadas à vasculite também estão presentes em cerca de metade dos casos. Linfonodos mediastínicos demonstram linfocitose, macrófagos com linfócitos apoptóticos fagocitados, e um edema rico em fibrina (Fig. 8-23). O *B. anthracis* está presente predominantemente nos capilares e vênulas alveolares e, em um menor grau, no interior do espaço alveolar. Nos casos fatais, o *B. anthracis* é evidente em múltiplos órgãos (baço, fígado, intestinos, rins, glândulas suprarrenais e meninges).

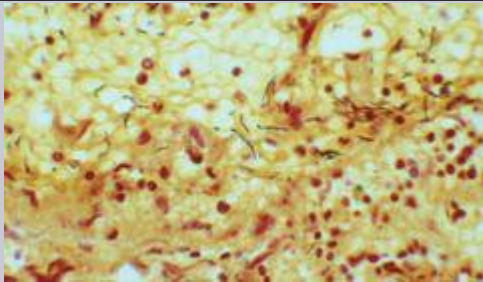


FIGURA 8-23

Bacillus anthracis no seio subcapsular de um linfonodo hilar de um paciente que faleceu por inalação de antraz.

(Cortesia do Dr. Lev Grinberg, Department of Pathology, Hospital 40, Elaterinburg, Russia e Dr. David Walker, UTMB Center for Biodefense and Emerging Infectious Disease, Galveston, TX)

Nocardia

Nocardia são bactérias Gram-positivas aeróbicas que crescem em cadeias ramificadas características. Em cultura, a *Nocardia* forma filamentos aéreos finos que se assemelham a

hifas. Apesar dessa similaridade morfológica aos fungos, as *Nocardia* são bactérias verdadeiras.

As *Nocardia* são encontradas no solo e causam infecções oportunistas em pessoas imunocomprometidas.⁷³ A *Nocardia asteroides* causa infecções respiratórias, enquanto outras espécies, principalmente *Nocardia brasiliensis*, infectam a pele. Um quinto das infecções por *N. asteroides* envolve o SNC, presumivelmente após disseminação a partir dos pulmões. A maioria dos pacientes com *N. asteroides* possui defeitos na imunidade mediada por células T, frequentemente devido ao uso prolongado de esteroides ou infecção pelo HIV, ou diabetes melito. A infecção respiratória por *N. asteroides* causa uma doença indolente com febre, perda de peso, e tosse, a qual pode ser confundida com tuberculose ou malignidades. As infecções do SNC por *N. asteroides* também são indolentes e causam déficits neurológicos variados, dependendo do local de infecção. Infecções de pele possuem uma variedade de manifestações, de infecções rapidamente progressivas, se assemelhando àquelas de *Staphylococcus* ou *Streptococcus*, a lesões lentamente progressivas.

Morfologia. As *Nocardia* aparecem no tecido como organismos Gram-positivos delgados arranjados em filamentos ramificados (Fig. 8-24). A coloração irregular dá ao filamento uma aparência espumosa. As *Nocardia* se coram por colorações ácido-resistentes modificadas (coloração de Fite-Faraco), diferente do *Actinomyces*, o qual pode parecer semelhante na coloração de Gram do tecido. Em qualquer local da infecção, as *Nocardia* elicitam uma resposta supurativa com liquefação central e granulação e fibrose circundante. Não se formam granulomas.

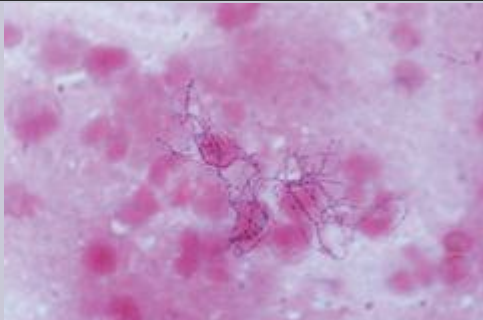


FIGURA 8-24

Nocardia asteroides em uma amostra de escarro corada pelo Gram. Observe a efervescência de organismos Gram-positivos e ramificados e leucócitos.

(Cortesia da Dra. Ellen Jo Baron, Stanford University Medical Center, Stanford, CA.)

INFECÇÕES BACTERIANAS GRAM-NEGATIVAS

Apenas poucas bactérias Gram-negativas são consideradas nesta seção. Uma variedade de patógenos Gram-negativos importantes é discutida nos capítulos apropriados dos sistemas de órgãos, incluindo causas bacterianas de infecções gastrointestinais e do trato urinário. Organismos anaeróbios Gram-negativos são considerados mais adiante neste capítulo. As infecções por bactérias Gram-negativas são normalmente diagnosticadas por cultura.

Infecções por *Neisseria*

Neisseria são diplococos Gram-negativos que são achatados nos lados contíguos, dando ao par o formato de um grão de café (Fig. 8-3E). Essas bactérias aeróbicas possuem necessidades nutricionais rigorosas e crescem melhor em meios enriquecidos, como o ágar sangue de ovelha lisado (ágar “chocolate”). As duas *Neisseria* clinicamente significativas são a *N. meningitidis* e *N. gonorrhoeae*.

A *N. meningitidis* é uma causa significativa de meningite bacteriana, particularmente entre crianças menores de 2 anos de idade. O organismo é um colonizador comum da orofaringe e é disseminado por via respiratória. Aproximadamente 10% da população está colonizada em qualquer momento, e cada episódio de colonização dura, em média, vários meses. Uma resposta imune leva à eliminação do organismo na maioria das pessoas, e essa resposta é protetora contra a doença subsequente pelo mesmo sorotipo de bactéria. Existem pelo menos 13 sorotipos de *N. meningitidis*. A doença invasiva basicamente ocorre quando pessoas encontram novas cepas para as quais não são imunes, como pode acontecer em crianças pequenas ou adultos jovens vivendo em alojamentos populosos, como quartéis militares ou dormitórios universitários. A doença por *N. meningitidis* é endêmica nos Estados Unidos, mas epidemias ocorrem periodicamente na África subsaariana e causam milhares de mortes. ⁷⁴

Mesmo na ausência de imunidade preexistente, apenas uma pequena fração de pessoas infectadas por *N. meningitidis* desenvolve meningite. A bactéria precisa invadir as células epiteliais respiratórias e mover-se para o lado basolateral das células para penetrar no sangue. ⁷⁵ No sangue, a cápsula da bactéria inibe a opsonização e destruição das bactérias pelas proteínas do complemento. Apesar disso, a importância do complemento como uma primeira linha de defesa contra *N. meningitidis* é demonstrada pelas taxas elevadas de infecções sérias entre pessoas que possuem defeitos herdados nas proteínas do complemento (C5 a C9), que formam o complexo de ataque à membrana. Se a *N. meningitidis* escapa da resposta do hospedeiro, as consequências podem ser intensas. Apesar de o tratamento da meningite com antibiótico ter reduzido grandemente a mortalidade na infecção por *N. meningitidis*, a taxa de morte ainda é de cerca de 10%. A patologia de meningites piogênicas é discutida no [Capítulo 28](#).

A *N. gonorrhoeae* é uma causa importante de doença sexualmente transmissível (DST), infectando cerca de 700.000 pessoas a cada ano nos Estados Unidos. Dentre os agentes bacterianos causadores de DST, ela é a segunda, sendo ultrapassada apenas pela *C. trachomatis*. A infecção no homem causa uretrite. Em mulheres, a infecção por *N. gonorrhoeae* é frequentemente assintomática e, portanto, pode ocorrer sem ser notada. A infecção não tratada

pode levar à doença inflamatória pélvica, a qual pode causar infertilidade ou gestação ectópica ([Cap. 22](#)). A infecção é diagnosticada por testes de PCR, em adição à cultura.

Apesar de a infecção por *N. gonorrhoeae* normalmente se manifestar localmente na mucosa genital ou cervical, faringe ou anorreto, infecções disseminadas podem ocorrer. Da mesma forma que *N. meningitidis*, a *N. gonorrhoeae* é mais propensa a se tornar disseminada em pessoas que têm deficiência de proteínas do complemento que formam o complexo de ataque à membrana. Infecções disseminadas de adultos e adolescentes normalmente causam artrite séptica acompanhada de exantema ou pápulas e pústulas hemorrágicas. A infecção neonatal por *N. gonorrhoeae* causa cegueira e, raramente, sepse. A infecção ocular, a qual é prevenível através da instilação de nitrato de prata ou antibióticos nos olhos do recém-nascido, permanece uma causa importante de cegueira em algumas nações em desenvolvimento.

Patogenia. A *Neisseria* utiliza a variação antigênica como uma estratégia para escapar da resposta imune. A existência de múltiplos sorotipos de *N. meningitidis* resulta em meningite em algumas pessoas ao serem expostas a uma nova cepa, como discutido anteriormente. Além disso, as espécies de *Neisseria* também produzem variação antigênica por mecanismos genéticos especiais, os quais permitem que um único clone bacteriano mude seus antígenos expressos (veja posteriormente) e escape das defesas imunes.¹⁹ Os organismos do gênero *Neisseria* se aderem às e invadem células epiteliais não ciliadas no local de entrada (nasofaringe, uretra ou colo uterino). Duas proteínas de superfície da *Neisseria*, ambas as quais ligam a bactéria às células hospedeiras, sofrem variação antigênica por meio de mecanismos diferentes. Apesar de ambas, *N. meningitidis* e *N. gonorrhoeae*, utilizarem esses mecanismos, eles parecem ser mais importantes na *N. gonorrhoeae*.

As proteínas dos *pili* são alteradas por *recombinação genética*. A aderência de *N. gonorrhoeae* às células epiteliais é inicialmente mediada por *pili* longos, os quais se ligam ao CD46, uma proteína regulatória do complemento expressa em todas as células nucleadas humanas. Os *pili* são compostos de polipeptídeos codificados pelo gene do *pili*, o qual consiste em sequências promotoras e codificadoras para 10-15 proteínas variantes de *pili*. Em qualquer momento no tempo, apenas uma dessas sequências codificadoras é justaposta ao promotor, permitindo que esta seja expressa. Periodicamente, a recombinação homóloga coloca uma das outras sequências codificadoras próxima ao promotor, resultando na expressão de uma variante diferente dos *pili*. Algumas vezes, apenas uma parte da segunda sequência codificadora é trocada, criando uma variante química totalmente nova.

N. gonorrhoeae possui três ou quatro genes para proteínas OPA, e *N. meningitidis* tem até 12. As proteínas OPA (nomeadas desta forma pois tornam as colônias bacterianas opacas) estão localizadas na membrana externa da bactéria. Elas aumentam a ligação de organismos do gênero *Neisseria* às células epiteliais e promovem a entrada da bactéria nas células. Cada gene *OPA* possui diversas repetições de uma sequência de cinco nucleotídeos, os quais estão frequentemente deletados ou duplicados. Estas mudanças alteram a matriz ou quadro de leitura do gene, de forma que ele codifica novas sequências. Códon de interrupção também são introduzidos por adições e deleções, o que determina se cada gene *OPA* é expresso ou silenciado. Isto permite que a *N. gonorrhoeae* expresse nenhum, um, ou diversos genes OPA ao mesmo tempo.

Coqueluche

A coqueluche, causada pelo cocobacilo Gram-negativo *Bordetella pertussis*, é uma doença aguda, altamente comunicável, caracterizada por paroxismos de tosse violenta seguidos de um “estridor” inspiratório. A vacinação para *B. pertussis*, tanto pela bactéria morta como pela nova vacina acelular, tem sido eficaz na prevenção da coqueluche. Desde a década de 1980, entretanto, taxas de coqueluche vêm aumentando nos Estados Unidos particularmente em adolescentes e adultos, apesar da continuação de altas taxas de vacinação.⁷⁶ A causa desse aumento não é conhecida, mas a divergência antigênica de cepas clínicas de cepas vacinais e a diminuição da imunidade em adultos jovens podem desempenhar um papel. Em partes do mundo em desenvolvimento, onde a vacinação não é amplamente praticada, a coqueluche mata centenas a milhares de crianças a cada ano. O diagnóstico é mais bem realizado através de PCR, porque a cultura é menos sensível.

Patogenia. A *Bordetella pertussis* coloniza a borda em escova do epitélio brônquico e também invade macrófagos. A expressão coordenada de fatores de virulência é regulada pelo locus gênico de virulência da *Bordetella* (*bvg*).⁷⁷ A BVGS é uma proteína transmembrana que “percebe” sinais que induzem a expressão de fatores de virulência. Durante a ativação, a BVGS fosforila a proteína BVGA, a qual regula a transcrição de mRNA para adesinas e toxinas. A adesina hemaglutinina filamentososa se liga a carboidratos na superfície das células epiteliais respiratórias, assim como as integrinas CR3 (Mac-1) nos macrófagos. A toxina *pertussis* é uma exotoxina composta de cinco proteínas distintas, incluindo um peptídeo catalítico S1 que demonstra homologia aos peptídeos catalíticos da toxina colérica e da toxina termolábil da *E. coli*.⁷⁸ Da mesma forma que a toxina colérica, a toxina *pertussis* ribosila o ADP e inativa proteínas ligadoras de nucleotídeo guanina, de forma que essas proteínas G não mais transduzem sinais de receptores da membrana plasmática do hospedeiro. A toxina produzida pela *B. pertussis* paralisa os cílios, impedindo, portanto, uma importante defesa pulmonar.

Morfologia. A bactéria *Bordetella* causa uma laringotraqueobronquite que, em casos intensos, exibe erosão da mucosa brônquica, hiperemia, e exsudato mucopurulento copioso (Fig. 8-25). A menos que superinfectados, os alvéolos pulmonares permanecem abertos e intactos. Em paralelo à linfocitose periférica evidente (até 90%), ocorrem hiperplasia e aumento dos folículos linfóides da mucosa e linfonodos peribrônquicos.

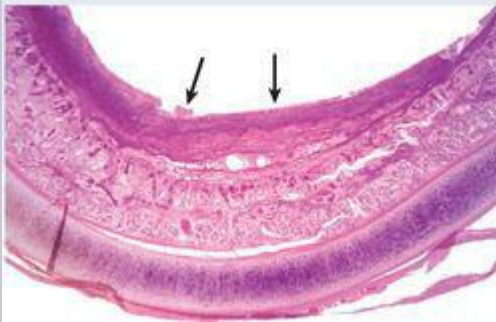

FIGURA 8-25

Coqueluche demonstrando uma névoa de bacilos (*setas*) misturados aos cílios das células epiteliais brônquicas.

Infecção por Pseudomonas

Pseudomonas aeruginosa é um bacilo Gram-negativo aeróbico oportunista que é um patógeno fatal e frequente de pessoas com fibrose cística, queimaduras severas ou neutropenia. ⁹³ Muitas pessoas com fibrose cística morrem de insuficiência pulmonar secundária à infecção crônica por *P. aeruginosa*. O *P. aeruginosa* pode ser bastante resistente a antibióticos, tornando estas infecções difíceis de serem tratadas. O *P. aeruginosa* frequentemente infecta queimaduras de pele extensas, as quais podem ser uma fonte de sepse. O *P. aeruginosa* é uma causa comum de infecções adquiridas em hospitais; ele já foi cultivado de bacias de lavagem, tubos respiratórios, berços de maternidades, e até mesmo em garrafas contendo antissépticos. *P. aeruginosa* causa ceratite córnea em pessoas que utilizam lentes de contato, endocardite e osteomielite em usuários de drogas intravenosas, otite externa (ouvido de nadadores) em indivíduos saudáveis, e otite externa intensa em diabéticos.

Patogenia. O *p. aeruginosa* possui *pili* e proteínas de aderência que se ligam às células epiteliais e à mucina do pulmão, e expressa uma endotoxina que causa os sintomas e sinais de sepse Gram-negativa. *Pseudomonas* também possui um número de fatores de virulência característicos. Nos

pulmões de pessoas com fibrose cística, essas bactérias secretam um exopolissacarídeo mucóide denominado *alginato*, formando um biofilme viscoso que protege a bactéria dos anticorpos, complemento, fagócitos e antibióticos. Os organismos também secretam uma exotoxina e diversos outros fatores de virulência. A exotoxina A, da mesma forma que a toxina diftérica, inibe a síntese proteica através de ribosilação do ADP à proteína ribossômica EF-2. [80](#) *P. aeruginosa* também libera a exoenzima S, a qual ribosila ADP, RAS e outras proteínas G que regulam o crescimento e o metabolismo celular. Os organismos também secretam uma fosfolipase C que lisa os eritrócitos e degrada surfactantes pulmonares, e uma elastase que degrada IgG e proteínas da matriz extracelular. Essas enzimas podem ser importantes na invasão e destruição tecidual da córnea na ceratite. Finalmente, *P. aeruginosa* produz componentes que contêm ferro e que são extremamente tóxicos para as células endoteliais e, portanto, podem causar as lesões vasculares que são características dessa infecção. [81](#)

Morfologia. *Pseudomonas* causa uma **pneumonia necrosante** que está distribuída por toda a via aérea terminal em um padrão de flor de lis, com centros necróticos pálidos evidentes e áreas periféricas vermelhas e hemorrágicas. Ao exame microscópico, massas de organismos nebulam o tecido com uma névoa azulada, concentrando-se nas paredes dos vasos sanguíneos, onde as células hospedeiras sofrem necrose de coagulação ([Fig. 8-26](#)). Esse quadro de vasculite Gram-negativa acompanhado de trombose e hemorragia, apesar de não patognomônico, é altamente sugestivo de uma infecção por *P. aeruginosa*.

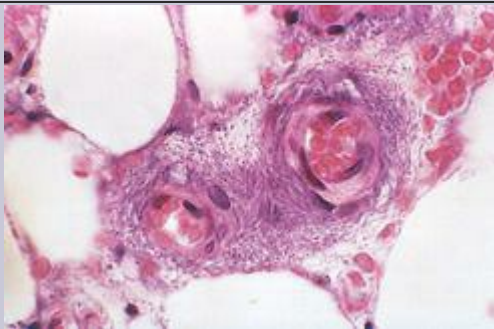


FIGURA 8-26

Vasculite por *Pseudomonas* na qual massas de micro-organismos formam uma mancha azul perivascular.

A obstrução brônquica causada por tampões mucosos e a subsequente infecção por *P. aeruginosa* são complicações frequentes da fibrose cística. Apesar do tratamento antibiótico e da resposta imune do hospedeiro, a infecção crônica por *P. aeruginosa* pode resultar em bronquiectasia e fibrose pulmonar ([Cap. 15](#)).

Nas queimaduras de pele, *P. aeruginosa* prolifera-se largamente, penetrando profundamente nas veias e se espalhando hematogenicamente. Lesões de pele ovas bem demarcadas, necróticas e hemorrágicas, denominadas de **ectima gangrenoso**, frequentemente aparecem. A coagulação intravascular disseminada (CID) é uma complicação frequente da bacteremia.

Peste

Yersinia pestis é uma bactéria Gram-negativa intracelular facultativa que é transmitida de roedores para humanos através de picadas de pulgas ou, menos frequentemente, de um humano para outro através de aerossóis. Ela causa uma infecção invasiva, frequentemente fatal, denominada *peste*. A peste, também denominada de Morte Negra, causou três grandes pandemias que mataram uma estimativa de 100 milhões de pessoas no Egito e Império Bizantino no sexto século; um quarto da população europeia nos séculos XIV e XV; e dezenas de milhões na Índia, Mianmar e China, no início do século XX. Atualmente, 1.000 a 3.000 casos de peste ocorrem a cada ano mundialmente. Roedores silvestres no oeste rural dos Estados Unidos estão infectados por *Y. pestis*, e 10 a 15 casos humanos ocorrem a cada ano. *Y. enterocolitica* e *Y. pseudotuberculosis* são geneticamente semelhantes a *Y. pestis*; essas bactérias causam ileite e linfadenite mesentérica transmitidas por via fecal-oral.

A *Yersinia* patogênica prolifera-se no interior do tecido linfóide. Esses organismos possuem um complexo de genes, denominado *Yop virulon*, o qual permite que a bactéria destrua os fagócitos do hospedeiro. ⁸² O *Yop virulon* codifica proteínas que se agrupam em um sistema de secreção tipo III, o qual é uma estrutura semelhante a uma seringa oca que se projeta da superfície bacteriana, liga-se às células do hospedeiro, e injeta toxinas bacterianas, denominadas *Yops* (proteínas da capa externa da *Yersinia*), para dentro da célula. As YopE, YopH, e YopT bloqueiam a fagocitose através da inativação de moléculas que regulam a polimerização da actina. A YopJ inibe as vias de sinalização que são ativadas por LPS, bloqueando a produção de citocinas inflamatórias. A *Y. pestis* garante sua própria dispersão através da formação de um biofilme que obstrui o intestino da pulga infectada. A pulga deve regurgitar antes de se alimentar, e assim, infecta o roedor ou humano que está sendo picado.

Morfologia. *Yersinia pestis* causa aumento dos linfonodos (bubões), pneumonia, ou sepse com uma neutrofilia evidente. As características histológicas marcantes incluem (1) proliferação maciça dos organismos, (2) aparecimento precoce de efusões ricas em proteína e em polissacarídeos com poucas células inflamatórias, mas com marcado edema tecidual, (3) necrose dos tecidos e vasos sanguíneos com hemorragia e trombose, e (4) infiltrados neutrofílicos que se acumulam adjacentes às áreas necróticas à medida que a cicatrização se inicia.

Na **peste bubônica**, a picada de pulga infectada é normalmente localizada nas pernas e está marcada por uma pequena pústula ou úlcera. Os linfonodos de drenagem aumentam dramaticamente dentro de alguns dias e se tornam moles, polpudos, e de cor de ameixa, podendo infartar ou se romper através da pele. Na **peste pneumônica** ocorre uma broncopneumonia hemorrágica e necrosante intensa e confluenta, frequentemente com pleurite fibrinosa. Na **peste septicêmica**, os linfonodos ao longo do corpo, assim como os órgãos ricos em fagócitos mononucleares, desenvolvem focos de necrose. Bacteremias fulminantes também induzem CID com hemorragias e trombos disseminados.

Cancroide (Cancro Mole)

O cancroide é uma infecção ulcerativa aguda, sexualmente transmissível, causada pelo *Hemophilus ducreyi*.⁸³ A doença é mais comum em áreas tropicais e subtropicais, entre grupos socioeconômicos baixos e homens que possuem contato regular com prostitutas. *O cancroide é uma das causas mais comuns de úlceras genitais na África e Sudeste da Ásia*, onde ele provavelmente serve como um importante cofator na transmissão da infecção pelo HIV. O cancroide é incomum nos Estados Unidos, com 20 a 50 casos por ano relatados ao CDC nos últimos anos. O organismo deve ser cultivado em condições especiais, e testes baseados na PCR não estão largamente disponíveis, de forma que o cancroide pode ser subdiagnosticado.

Morfologia. Quatro a 7 dias após a inoculação, a pessoa desenvolve uma pápula eritematosa macia envolvendo a genitália externa. Nos indivíduos do sexo masculino, a lesão primária ocorre normalmente no pênis; nas mulheres, a maioria das lesões ocorre na vagina ou na área periuretral. Durante o curso de vários dias, a superfície da lesão primária sofre erosão para produzir uma úlcera irregular, a qual está mais apta a ser dolorosa nos homens do que nas mulheres. Em contraste com o cancro primário da sífilis, a úlcera do cancroide não é endurecida, e lesões múltiplas podem estar presentes. A base da úlcera é recoberta por um exsudato desordenado amarelo-acinzentado. Os linfonodos regionais, particularmente na região inguinal, se tornam aumentados e macios em cerca de 50% dos casos, dentro de 1 a 2 semanas da inoculação primária. Nos casos não tratados, os nodos inflamados e aumentados (bubões) podem erodir a pele sobrejacente para produzir úlceras crônicas e drenosas.

Microscopicamente, a úlcera do cancroide contém uma zona superficial de debris neutrofílicos e fibrina, com uma zona subjacente de tecido de granulação contendo áreas de necrose e vasos com trombose. Um infiltrado inflamatório linfoplasmocitário denso está presente abaixo da camada de tecido de granulação. Os cocobacilos são algumas vezes

demonstráveis em colorações de Gram ou pela prata, mas eles são frequentemente obscurecidos por outras bactérias que colonizam a base da úlcera.

Granuloma Inguinal

O granuloma inguinal, ou donovanose, é uma doença inflamatória crônica causada pela *Klebsiella granulomatis* (anteriormente denominada de *Calymmatobacterium donovani*), um cocobacilo pequeno e encapsulado. O organismo é sexualmente transmitido. O granuloma inguinal é incomum nos Estados Unidos e na Europa ocidental, mas é endêmico em áreas rurais de certas regiões tropicais e subtropicais. Casos não tratados são caracterizados pelo desenvolvimento de cicatrizes extensas, frequentemente associadas a obstrução linfática e linfedema (elefantíase) da genitália externa. A cultura do organismo é difícil, e as análises por PCR ainda estão em desenvolvimento, de forma que o diagnóstico é realizado por meio do exame microscópico de esfregaços ou amostras de biópsias de úlceras.

Morfologia. O granuloma inguinal se inicia como uma lesão papular elevada no epitélio estratificado escamoso úmido da genitália ou, raramente, na mucosa oral ou faríngea. A lesão eventualmente ulcera e desenvolve tecido de granulação abundante, o qual é manifestado macroscopicamente como uma massa protuberante, mole e indolor. À medida que a lesão aumenta, suas bordas se tornam elevadas e endurecidas. Cicatrizes desfigurantes podem se desenvolver nos casos não tratados e estão algumas vezes associadas a constrictões uretrais, vulvares, ou anais. Linfonodos regionais são tipicamente poupados ou demonstram apenas mudanças reacionais não específicas, em contraste ao cancroide.

O exame microscópico de lesões ativas revela hiperplasia epitelial evidente nas bordas da úlcera, algumas vezes mimetizando carcinoma (**hiperplasia pseudoepiteliomatosa**). Uma mistura de células inflamatórias mononucleares e de neutrófilos está presente na base da úlcera e abaixo do epitélio circundante. Os organismos são demonstráveis em esfregaços do exsudato corados pelo Giemsa, como cocobacilos pequenos, encapsulados, no interior de macrófagos (corpos de Donovan). Colorações pela prata (p. ex., a coloração de Warthin-Starry) também podem ser utilizadas para demonstrar o organismo.

MICOBACTÉRIAS

Bactérias do gênero *Mycobacterium* são bastonetes delgados, aeróbicos, que crescem em cadeias retas ou ramificadas. As micobactérias possuem uma parede celular cerácea única, composta por ácido micólico, o qual as torna *ácido-resistentes*, o que significa que elas irão reter colorações mesmo sob tratamento com uma mistura de ácido e álcool. As micobactérias são fracamente Gram-positivas.

Tuberculose

O *Mycobacterium tuberculosis* é responsável pela maioria dos casos de tuberculose; o reservatório da infecção são humanos com tuberculose ativa. A tuberculose orofaríngea e intestinal, contraída através da ingestão do leite contaminado por *M. bovis*, é rara em países onde o leite é rotineiramente pasteurizado, mas ela ainda é vista em países que possuem vacas leiteiras tuberculosas e leite não pasteurizado.

Epidemiologia. Estima-se que a tuberculose afete 1,7 bilhão de indivíduos ao redor do mundo, com 8 a 10 milhões de novos casos e 1,6 milhão de mortes a cada ano, um número menor apenas do que na doença pelo HIV. A infecção pelo HIV torna as pessoas susceptíveis à tuberculose rapidamente progressiva; cerca de 10 milhões de pessoas estão infectadas com ambos, HIV e *M. tuberculosis*. De 1985 a 1992, o número de casos de tuberculose nos Estados Unidos aumentou em 20% devido ao aumento da doença em pessoas portadoras do HIV, imigrantes, e aqueles em prisões ou abrigos para sem-teto. Devido aos esforços de saúde pública, o número de casos de tuberculose tem declinado desde 1993. Atualmente, existem cerca de 14.000 novos casos de tuberculose ativa nos Estados Unidos anualmente, e cerca de metade dos quais ocorre em pessoas nascidas fora do país.

A tuberculose floresce em qualquer lugar onde exista pobreza, aglomeração, e doença debilitante crônica. Nos Estados Unidos, a tuberculose é basicamente uma doença de idosos, de pobres urbanos e de pessoas com Aids. *Alguns estados de doença também aumentam o risco:* diabetes melito, linfoma de Hodgkin, doença pulmonar crônica (particularmente silicose), insuficiência renal crônica, desnutrição, alcoolismo e imunossupressão.



TUBERCULOSE NO BRASIL

Estima-se que cerca de 50 milhões de pessoas estejam infectadas pelo bacilo da tuberculose no Brasil. Anualmente, são notificados cerca de 80 mil casos novos em 4,5 mil mortes em decorrência da doença. Em decorrência disso, a tuberculose é um grave problema de saúde pública em nosso país. A doença acomete, em geral, adultos entre 20 e 39 anos de idade, cuja incidência é de 98,8/100 mil e dos quais apenas um terço é do sexo feminino. Já os adultos entre 40 e 59 anos de idade apresentam uma incidência de quase 91/100 mil e nos com 60 anos ou mais é de 75,5/100 mil.

No Brasil, na década de 1980, houve uma redução no número de casos de tuberculose. Contudo, com o aumento do número de casos de Aids, houve, também, um novo crescimento nos casos registrados de tuberculose. Esse crescimento estendeu-se até atingir

uma estabilidade em 1999. Desde então, há uma notificação de aproximadamente 80 mil novos casos a cada ano. De acordo com dados relativos à coinfeção, no Brasil é possível verificar que a tuberculose é a segunda condição mais associada à Aids.

O Ministério da Saúde afirmou, em 2003, que o controle da tuberculose seria uma prioridade para o país. Nos últimos anos, a tuberculose apresentou uma queda de 24,4% na taxa de incidência e de 31% na taxa de mortalidade.

Existe no país, desde 2007, um projeto de controle da tuberculose que recebe o apoio do Fundo Global contra a Tuberculose, a Aids e a Malária. Todas as estratégias da iniciativa STOP-TB da OMS estão contempladas no plano de ação de controle da tuberculose no Brasil. As metas estão bem definidas no que se refere à redução do número de casos e à aceleração da diminuição da incidência. A previsão é de que chegaremos a 2011 com menos de 70 mil casos novos e, a 2015, com 45 mil casos novos anuais. A longo prazo, a meta é eliminar a tuberculose como problema de saúde pública em nosso país até 2050.

O tratamento da tuberculose no Brasil é normatizado pelo Ministério da Saúde. As Diretrizes Brasileiras para o tratamento da doença podem ser encontradas no Jornal Brasileiro de Pneumologia 30 (Supl 1) de junho de 2004. Informações sobre tratamento e profilaxia da tuberculose em pacientes soropositivos podem ser encontrados em www.aids.gov.br (acessado em 27/01/2010).

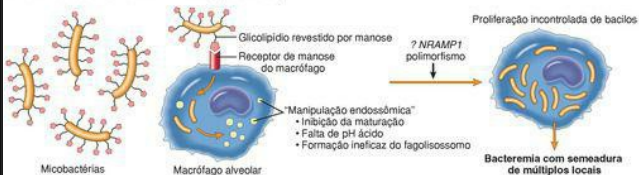É importante que a *infecção* por *M. tuberculosis* seja diferenciada da *doença*. A infecção é a presença dos organismos, os quais podem ou não causar doença clinicamente significativa. A maioria das infecções é adquirida através de transmissão pessoa-a-pessoa de organismos veiculados pelo ar, de um caso ativo para um hospedeiro suscetível. Na maioria das pessoas, a tuberculose primária é assintomática, apesar de poder causar febre e efusão pleural. Geralmente, a única evidência da infecção, se alguma permanecer, é um nódulo pequeno e fibrocalcificado no local da infecção. Organismos viáveis podem permanecer dormentes em tais lesões por décadas. Se as defesas imunes forem diminuídas, a infecção pode reativar para produzir doença comunicável e potencialmente ameaçadora à vida.

A infecção tipicamente leva ao desenvolvimento de hipersensibilidade tardia aos antígenos de *M. tuberculosis*, a qual pode ser detectada através do teste dérmico da tuberculina (Mantoux). Cerca de 2 a 4 semanas após a infecção, a injeção intracutânea da proteína purificada derivada do *M. tuberculosis* induz uma induração visível e palpável, que tem seu pico em 48 a 72 horas. *Um resultado positivo no teste de tuberculina significa que existe imunidade mediada por células T aos antígenos micobacterianos.* Ele não diferencia entre infecção e doença. Reações falso-negativas podem ocorrer em quadros de certas infecções virais, sarcoidose, desnutrição, linfoma de Hodgkin, imunossupressão e (notavelmente) doença tuberculosa ativa incontrolável. Reações falso-positivas podem resultar da infecção por micobactérias atípicas ou vacinação prévia por BCG (*Bacilo Calmette-Guerin*), uma cepa atenuada de *M. bovis* que é utilizada como uma vacina em alguns países.

Patogenia. A patogenia da tuberculose em uma pessoa imunocompetente não exposta

previamente depende do desenvolvimento de imunidade antimicobacteriana mediada por células, a qual confere resistência às bactérias e também resulta no desenvolvimento de hipersensibilidade aos antígenos micobacterianos. As manifestações patológicas da tuberculose, como os granulomas caseosos e a cavitação, são o resultado da hipersensibilidade que se desenvolve em conjunto com a resposta imune protetora do hospedeiro. Devido às células efectoras que medeiam a proteção imune também mediar a hipersensibilidade e a destruição tecidual, o aparecimento de hipersensibilidade também sinaliza a aquisição de imunidade ao organismo. Um resumo da patogenia da tuberculose é demonstrado na [Figura 8-27](#).

A. TUBERCULOSE PULMONAR PRIMÁRIA (0-3 semanas)



B. TUBERCULOSE PULMONAR PRIMÁRIA (> 3 semanas)

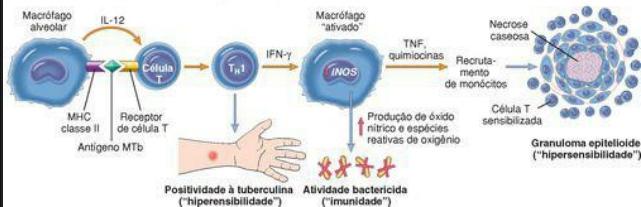


FIGURA 8-27

A sequência de eventos na tuberculose pulmonar primária, iniciando pela inalação de *Mycobacterium tuberculosis* e culminando com o desenvolvimento de imunidade mediada por células ao organismo. **A**, Eventos ocorrendo nas primeiras 3 semanas após a exposição. **B**, Eventos posteriores. O desenvolvimento de resistência ao organismo é acompanhado pelo aparecimento de um teste de tuberculina positivo. IFN- γ , interferon- γ ; iNOS, óxido nítrico sintetase induzível; MHC, complexo principal de histocompatibilidade; MTB, *M. tuberculosis*; NRAMP1, proteína macrófágica associada à resistência natural; TNF; fator de necrose tumoral.

Os macrófagos são as células primárias infectadas por *M. tuberculosis*. Precocemente na infecção, o bacilo da tuberculose se multiplica essencialmente de forma incontrolada, enquanto tardiamente na infecção, a resposta celular estimula os macrófagos a conter a proliferação da bactéria.

M. tuberculosis penetra em macrófagos por endocitose mediada por diversos receptores dos macrófagos: receptores manose se ligam à lipoarabinomana, um glicolípido na parede celular bacteriana, e receptores do complemento (já discutidos) se ligam a micobactérias opsonizadas. [23](#)

Uma vez dentro do macrófago, os organismos *M. tuberculosis* se replicam no interior de fagossomos através do bloqueio da fusão do fagossomo e lisossomo. O *M. tuberculosis* bloqueia a formação do fagolisossomo através da inibição de sinais de Ca^{2+} e do recrutamento e montagem de proteínas que medeiam a fusão fagossomo-lisossomo. [84](#) Portanto, durante o estágio inicial da tuberculose primária (<3 semanas) em um indivíduo não sensibilizado, as bactérias se proliferam nos macrófagos alveolares pulmonares e nos espaços aéreos, resultando em bacteremia e sementeira de múltiplos locais. *Apesar da bacteremia, a maioria das pessoas nesse estágio é assintomática ou possui uma doença branda semelhante à gripe.*

A maquiagem genética do hospedeiro pode influenciar o curso da doença. Em algumas pessoas com polimorfismos no gene *NRAMP1*, a doença pode progredir devido à ausência de uma resposta imune eficaz. A *NRAMP1* é uma proteína transmembrana encontrada nos endossomos e lisossomos que bombeiam cátions divalentes (p. ex., Fe^{2+}) para fora do lisossomo. A *NRAMP1* pode inibir o crescimento microbiano através da limitação da disponibilidade de íons necessários para a bactéria. [85](#)

Cerca de 3 semanas após a infecção, uma resposta T-auxiliar 1 ($\text{T}_{\text{H}1}$) é montada, a qual ativa macrófagos para se tornarem bactericidas. [86](#) A resposta é iniciada por antígenos micobacterianos que penetram em linfonodos de drenagem e são revelados para células T. A diferenciação das células $\text{T}_{\text{H}1}$ depende de IL-12, a qual é produzida por células apresentadoras de antígenos que encontraram a micobactéria. O *M. tuberculosis* produz diversas moléculas que são ligantes para TLR2, e a estimulação de TLR2 por estes ligantes promove a produção de IL-12 por células dendríticas.

Células $\text{T}_{\text{H}1}$ maduras, tanto nos linfonodos quanto nos pulmões, produzem IFN- γ . *O IFN- γ é o mediador crítico que permite que os macrófagos contenham a infecção por *M. tuberculosis*.* O IFN- γ estimula a formação do fagolisossomo nos macrófagos infectados, expondo as bactérias a um ambiente ácido inóspito. O IFN- γ também estimula a expressão da óxido nítrico sintetase induzível, a qual produz óxido nítrico, capaz de destruir diversos constituintes micobacterianos, da parede celular ao DNA.

Além de estimular os macrófagos a destruir a micobactéria, a resposta $\text{T}_{\text{H}1}$ orquestra a formação de granulomas e necrose caseosa. Os macrófagos ativados pelo IFN- γ se diferenciam em “histiócitos epitelioides” que caracterizam a resposta granulomatosa, e

podem se fundir para formar células gigantes. Em muitas pessoas essa resposta estaciona a infecção antes de uma destruição tecidual ou doença significativa. Em outras pessoas, a infecção progride devido a idade avançada ou imunossupressão, e a resposta imune contínua resulta em destruição tecidual devido a caseação e cavitação. Macrófagos ativados também secretam TNF, o qual promove o recrutamento de mais monócitos. A importância do TNF é ressaltada pelo fato de que pacientes com artrite reumatoide que são tratados com antagonistas de TNF possuem um risco aumentado de reativação da tuberculose.

Além da resposta T_H1 , as células T-NK que reconhecem antígenos lipídicos micobacterianos ligados ao CD1 em células apresentadoras de antígenos, ou células T que expressam um receptor $\gamma\delta$ de células T, também produzem $IFN-\gamma$. Entretanto, está claro que as células T_H1 possuem um papel central nesse processo, já que defeitos em qualquer um dos passos na geração de uma resposta T_H1 resultam na ausência de resistência e progressão da doença.

Em resumo, a imunidade ao *M. tuberculosis* é primariamente mediada pelas células T_H1 , as quais estimulam os macrófagos a destruir as bactérias. Essa resposta imune, embora largamente eficaz, ocorre à custa da hipersensibilidade e acompanha a destruição tecidual. A reativação da infecção ou reexposição aos bacilos em um hospedeiro previamente sensibilizado resulta em uma rápida mobilização de uma reação defensiva, mas também em elevação da necrose tecidual. Assim como a hipersensibilidade e a resistência estão correlacionadas, da mesma forma a perda de hipersensibilidade (indicada pela negatividade à tuberculina em um indivíduo previamente positivo para tuberculina) pode ser um sinal ameaçador de que a resistência ao organismo esvaiu-se.

Aspectos Clínicos da Tuberculose. Os muitos padrões clínico-patológicos da tuberculose são demonstrados na [Figura 8-28](#). *A tuberculose primária é a forma da doença que se desenvolve em uma pessoa previamente não exposta e, portanto, não sensibilizada.* Cerca de 5% das pessoas primo-infectadas desenvolvem doença clinicamente significativa. Os idosos e pessoas profundamente imunossuprimidas podem perder sua imunidade ao *M. tuberculosis* e, portanto, podem desenvolver uma tuberculose primária mais de uma vez. Na tuberculose primária, a fonte do organismo é exógena.

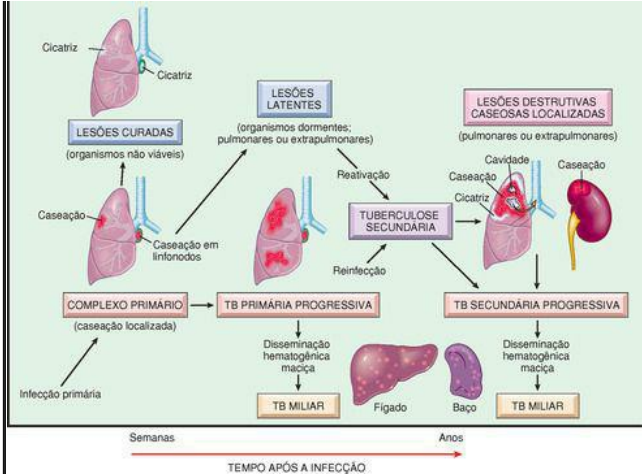


FIGURA 8-28

A história natural e o espectro da tuberculose

(Adaptado de um esboço fornecido pelo Professor R.K. Kumar, The University of New South Wales, School of Pathology, Sydney, Austrália).

Na maioria das pessoas, a infecção primária é contida, mas, em outras, a tuberculose primária é progressiva. O diagnóstico de tuberculose primária progressiva em adultos pode ser difícil. Em contraste com a tuberculose secundária (doença apical com cavitação; veja posteriormente), a tuberculose primária progressiva mais frequentemente se assemelha a uma pneumonia bacteriana aguda, com consolidação dos lobos inferior e médio, adenopatia hilar e efusão pleural; a cavitação é rara, especialmente em pessoas com imunossupressão severa. A disseminação linfado-hematogênica pode resultar no desenvolvimento da *meningite tuberculosa* e *tuberculose miliar* (discutida posteriormente).

A tuberculose secundária é o padrão da doença que surge em um hospedeiro previamente

sensibilizado. Ela pode seguir logo após a tuberculose primária, porém mais comumente ela aparece muitos anos após a infecção inicial, usualmente quando a resistência do hospedeiro está enfraquecida. Ela mais comumente deriva da reativação de uma infecção latente, mas também pode resultar de uma reinfeção exógena no caso de uma redução da imunidade do hospedeiro ou quando um grande inóculo de bacilos virulentos inunda o sistema imune do hospedeiro. A reativação é mais comum em áreas de baixa prevalência, enquanto a reinfeção desempenha um importante papel em regiões de alto contágio.

A tuberculose pulmonar secundária classicamente envolve o ápice dos lobos superiores de um ou ambos os pulmões. Devido à preexistência de hipersensibilidade, os bacilos elicitam uma imediata e marcada resposta tecidual que tende a isolar o foco de infecção. Como resultado, os linfonodos regionais são menos prontamente envolvidos inicialmente na doença secundária do que o são na tuberculose primária. Por outro lado, a cavitação ocorre prontamente na forma secundária. De fato, a cavitação é quase inevitável em tuberculoses secundárias negligenciadas, e a erosão das cavidades em uma via aérea é uma importante fonte de infecção porque a pessoa agora tosse escarro que contém bactérias.

A tuberculose secundária localizada pode ser assintomática. Quando aparecem manifestações, elas são usualmente de início *insidioso*. Sintomas sistêmicos, provavelmente relacionados a citocinas liberadas por macrófagos ativados (p. ex., TNF e IL-1), frequentemente aparecem precocemente no curso e incluem mal-estar, anorexia, perda de peso e febre. Comumente, a *febre é baixa* e remitte (aparecendo no fim de cada tarde e então decrescendo), e ocorrem *suores noturnos*. Com o envolvimento pulmonar progressivo, aparece uma elevação da quantidade de escarro, primeiramente mucóide e depois purulento. Algum grau de *hemoptise* está presente em cerca de metade dos casos de tuberculose pulmonar. *Dor pleurítica* pode resultar da extensão da infecção para as superfícies pleurais. Manifestações extrapulmonares de tuberculose são numerosas e dependem do sistema de órgãos envolvido.

O diagnóstico da doença pulmonar é baseado em parte na história e nos achados físicos e radiográficos de consolidação ou cavitação nos ápices *dos pulmões*. Entretanto, apesar de tudo, *o bacilo da tuberculose deve ser identificado*. Esfregaços e culturas ácido-resistentes do escarro de pacientes suspeitos de ter tuberculose devem ser realizados. Culturas convencionais requerem até 10 semanas, mas a cultura em meio líquido pode proporcionar uma resposta dentro de 2 semanas. A amplificação do DNA de *M. tuberculosis* por PCR permite um diagnóstico ainda mais rápido. Os ensaios de PCR podem detectar tão pouco quanto 10 organismos em amostras clínicas, comparados a mais de 10.000 organismos necessários para a positividade em um esfregaço. Entretanto, a cultura permanece o padrão-ouro porque ela também permite o teste de susceptibilidade à droga. A resistência multidrogas é hoje encontrada mais comumente do que ocorria nos últimos anos; portanto, todos os casos novos diagnosticados nos Estados Unidos são assumidos como resistentes e são tratados com múltiplas drogas. O prognóstico é geralmente favorável se as infecções são localizadas nos pulmões, exceto quando elas são causadas por cepas resistentes às drogas ou ocorrem em indivíduos idosos, debilitados ou indivíduos imunossuprimidos, os quais estão sob alto risco para o desenvolvimento da tuberculose miliar (veja posteriormente).

Todos os estágios de infecção pelo HIV estão associados a um aumento do risco de tuberculose. O uso de terapia antirretroviral altamente ativa (HAART) reduz o risco de tuberculose em

pessoas com infecção pelo HIV, mas mesmo com HAART, pessoas infectadas pelo HIV são mais propensas a adquirir tuberculose do que as não infectadas. Uma baixa contagem de CD4 antes do início da HAART é um importante fator de risco para o desenvolvimento da tuberculose, a qual ressalta o papel da resposta imune em manter a reativação do *M. tuberculosis* sob controle. As manifestações da tuberculose diferem, dependendo do grau de imunossupressão. Pessoas com uma imunossupressão menos intensa (contagem de células T CD4+ > 300 células/mm³) apresentam uma tuberculose secundária usual (doença apical com cavitação). Pessoas com imunossupressão mais avançada (contagem de células T CD4+ <200 células/mm³) apresentam um quadro clínico que se assemelha à tuberculose primária progressiva. A extensão da imunodeficiência também determina a frequência de envolvimento extrapulmonar, variando de 10% a 15% em pessoas moderadamente imunossuprimidas a mais de 50% naquelas com imunodeficiência intensa. Outras características atípicas de tuberculose em pessoas HIV-positivas incluem uma frequência elevada de esfregaços de escarro e testes de tuberculina falso-negativos (o último devido à “anergia”) e a ausência de granulomas característicos nos tecidos, particularmente nos estágios tardios do HIV. O aumento da frequência de negatividade no esfregaço de escarro é paradoxal, porque esses pacientes imunossuprimidos tipicamente possuem altas cargas bacterianas. A explicação provável é a de que a cavitação e o dano brônquico ocorrem mais em indivíduos imunocompetentes, resultando em mais bacilos no escarro expelido. Em contraste, a ausência da destruição da parede brônquica devido à redução da hipersensibilidade mediada por células T resulta na excreção de menos bacilos no escarro.

Morfologia.

Tuberculose Primária. Em países onde o leite infectado foi eliminado, a tuberculose primária quase sempre se inicia nos pulmões. Tipicamente, o bacilo inalado se implanta nos espaços aéreos distais da parte inferior do lobo superior ou na parte superior do lobo inferior, usualmente próximo à pleura. À medida que a sensibilização se desenvolve, emerge uma área de 1 a 1,5 cm de inflamação branco-acinzentada com consolidação, conhecida como o foco de Ghon. Na maioria dos casos, o centro desse foco sofre necrose caseosa. Os bacilos da tuberculose, tanto livres como no interior de fagócitos, são drenados para os nodos regionais, os quais também frequentemente sofrem caseação. Essa combinação de lesão parenquimatosa pulmonar e envolvimento nodal é referida como complexo de Ghon ([Fig. 8-29](#)). Durante as primeiras semanas, também existe uma disseminação linfática e hematogênica para outras partes do corpo. Em aproximadamente 95% dos casos, o desenvolvimento de imunidade mediada por células controla a infecção. Portanto, o complexo de Ghon sofre fibrose progressiva, frequentemente seguida de calcificação radiologicamente detectável (complexo de Ranke), e apesar da sementeira de outros órgãos, não são desenvolvidas lesões.

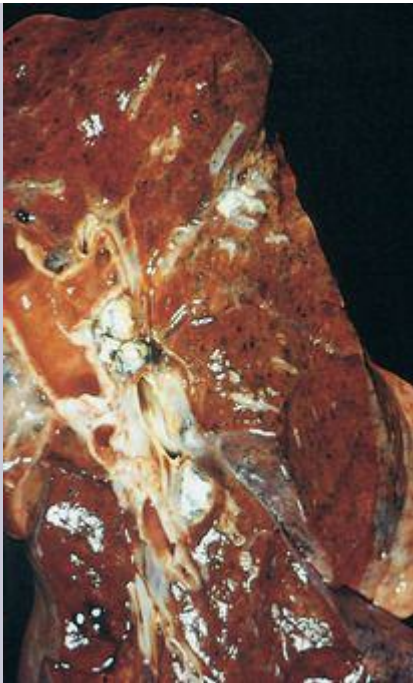

FIGURA 8-29

Tuberculose pulmonar primária, complexo de Ghon. O foco parenquimatoso branco-acinzentado se localiza abaixo da pleura na parte inferior do lobo superior. Linfonodos hilares com caseação são vistos à esquerda.

Histologicamente, locais de envolvimento ativo são marcados por uma reação inflamatória granulomatosa característica, que forma tanto tubérculos caseosos quanto não caseosos ([Fig. 8-30A](#) a C). Tubérculos individuais são microscópicos; apenas quando múltiplos granulomas coalescem é que eles se tornam macroscopicamente visíveis. Os granulomas são usualmente envolvidos por uma margem fibroblástica pontuada por linfócitos. Células gigantes multinucleadas estão presentes nos granulomas. Pessoas imunocomprometidas não formam os granulomas característicos ([Fig. 8-30D](#)).

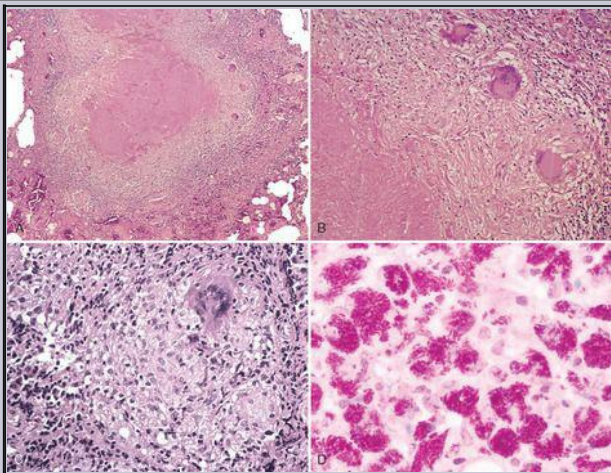


FIGURA 8-30

O espectro morfológico da tuberculose. Um tubérculo característico em pequeno aumento (A) e em detalhe (B) ilustra a caseação central circundada por células epitelioides e células gigantes multinucleadas. Esta é a resposta usual ao organismo encontrada em pacientes que apresentam imunidade celular mediada. Nem todos os granulomas tuberculosos demonstram caseação central (C); portanto, a despeito da presença ou ausência de necrose caseosa, colorações especiais para organismos ácido-resistentes

devem ser realizadas quando os granulomas estão presentes. Em indivíduos imunossuprimidos sem imunidade celular, massas de macrófagos espumosos são visualizadas, as quais estão repletas de micobactérias (demonstráveis através de colorações ácido-resistentes) (D).

(D, Cortesia do Dr. Dominick Cavuoti, Department of Pathology, University of Texas Southwestern Medical School, Dallas, TX.)

Tuberculose Secundária. A lesão inicial é normalmente um pequeno foco de consolidação, com menos de 2 cm de diâmetro, dentro de 1 a 2 cm da pleura apical. Tais focos são áreas branco-acinzentadas nitidamente circunscritas e firmes, que possuem uma quantidade variável de caseação central e fibrose periférica (Fig. 8-31). Em indivíduos imunocompetentes, o foco parenquimatoso inicial sofre encapsulação fibrosa progressiva, deixando apenas cicatrizes fibrocalcificadas. Histologicamente, as lesões ativas demonstram tubérculos coalescentes característicos com caseação central. Os bacilos da tuberculose podem frequentemente ser identificados por colorações ácido-resistentes nas fases iniciais exsudativa e caseosa da formação do granuloma, mas são normalmente muito poucos para serem encontrados nos estágios tardios fibrocalcificantes. A tuberculose pulmonar secundária apical localizada pode se curar com fibrose tanto espontaneamente como após terapia, ou a doença pode progredir e se estender ao longo de diversas vias diferentes.

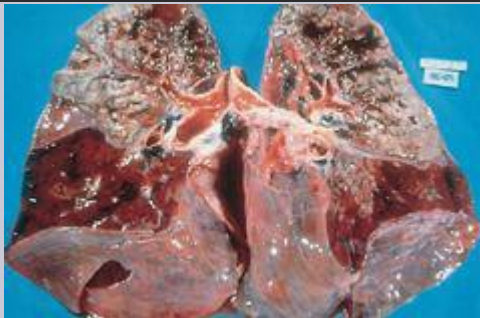


FIGURA 8-31

Tuberculose pulmonar secundária. As partes superiores de ambos os pulmões estão semeadas por áreas cinza-esbranquiçadas de caseação e múltiplas áreas de amolecimento e cavitação.

A **tuberculose pulmonar progressiva** pode seguir-se em idosos e imunossuprimidos. A lesão apical se expande para porções adjacentes do pulmão e eventualmente erode para os brônquios e vasos. Isso evacua o centro caseoso, criando uma cavidade irregular e áspera que é pobremente isolada por tecido fibroso. A erosão de vasos sanguíneos resulta em hemoptise. Com tratamento adequado, o processo pode ser interrompido, apesar de a cicatrização por fibrose frequentemente distorcer a arquitetura pulmonar. As cavidades, agora livres de inflamação, podem persistir ou se tornar fibróticas. Se o tratamento for inadequado ou se as defesas do hospedeiro estiverem deficientes, a infecção pode se disseminar por via respiratória, canais linfáticos, ou sistema vascular. A **doença pulmonar miliar** ocorre quando organismos drenados através dos linfáticos penetram no sangue venoso e circulam de volta aos pulmões. Lesões individuais são ou focos de consolidação (2 mm) microscópicos ou pequenos, visíveis, branco-amarelados, dispersos pelo parênquima pulmonar (o adjetivo “miliar” é derivado da semelhança destes focos com grãos de milho). As lesões miliares podem se expandir e coalescer, resultando em consolidação de grandes regiões ou mesmo de todo um lobo do pulmão. Com a tuberculose pulmonar progressiva, a cavidade pleural é invariavelmente envolvida, e **efusões pleurais** serosas, **empiema tuberculoso** ou **pleurite fibrosa obliterativa** podem se desenvolver.

A **tuberculose endobrônquica, endotraqueal e laríngea** pode se desenvolver pela dispersão através dos canais linfáticos ou pelo material infeccioso expectorado. O revestimento mucoso pode ser salpicado de lesões granulomatosas pequenas que podem apenas ser aparentes microscopicamente.

A **tuberculose miliar sistêmica** ocorre quando as bactérias se disseminam através do sistema arterial sistêmico. A tuberculose miliar é mais proeminente no fígado, medula óssea, baço, suprarrenais, meninges, rins, tubas uterinas e epidídimos, mas pode envolver qualquer órgão ([Fig. 8-32](#)).

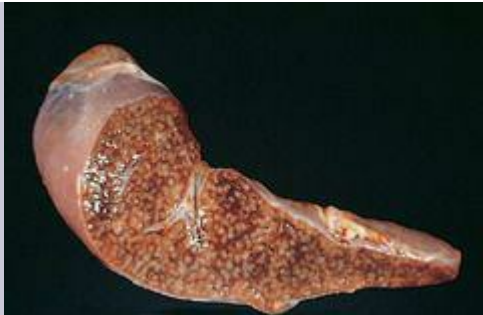

FIGURA 8-32

Tuberculose miliar do baço. A superfície de corte apresenta numerosos tubérculos cinza-esbranquiçados.

A **tuberculose isolada** pode aparecer em qualquer um dos órgãos ou tecidos semeados hematogenicamente e pode ser a manifestação demonstrada. Órgãos que são comumente envolvidos incluem as meninges (meningite tuberculosa), rins (tuberculose renal), suprarrenais (antigamente uma causa importante da doença de Addison), ossos (osteomielite), e tubas uterinas (salpingite). Quando as vértebras são afetadas, a doença é referida como **doença de Pott**. Abscessos “frios” paraespinais nesses pacientes podem seguir ao longo dos planos teciduais e se apresentar como uma massa abdominal ou pélvica.

A **linfadenite** é a apresentação mais frequente de tuberculose extrapulmonar, usualmente ocorrendo na região cervical (“escrófula”). Em indivíduos negativos para o HIV, a linfadenite tende a ser unifocal e localizada. Por outro lado, pessoas positivas para o HIV quase sempre apresentam doença multifocal, sintomas sistêmicos, e tanto envolvimento pulmonar como de outro órgão por tuberculose ativa.

Em anos passados, a **tuberculose intestinal** contraída pela ingestão de leite contaminado era um foco primário bastante comum da doença. Em países onde o leite é pasteurizado, a tuberculose intestinal é mais frequentemente causada pela ingestão de material infectante

tossido em pacientes com doença pulmonar avançada. Tipicamente, os organismos são semeados aos agregados linfoides da mucosa dos intestinos delgado e grosso, os quais então sofrem inflamação granulomatosa que pode levar à ulceração da mucosa subjacente, particularmente no íleo.

Complexo Mycobacterium avium-intracellulare

O *Mycobacterium avium* e o *M. intracellulare* são espécies separadas, mas as infecções que elas causam são tão similares que elas são simplesmente referidas como complexo *M. avium-intracellulare*, ou MAC. O MAC é comum no solo, água, poeira e animais domésticos. A infecção clinicamente significativa pelo MAC é incomum, exceto entre pessoas com Aids e com baixos números de linfócitos CD4+ (< 60 células/mm³).

Em pacientes com Aids, o MAC causa infecções largamente disseminadas e organismos proliferam abundantemente em muitos órgãos, incluindo os pulmões e o sistema gastrointestinal. Não controlados pela resposta imune, os organismos alcançam níveis bastante altos: até 10^4 organismos/mL de sangue e 10^6 organismos/g de tecido. Os pacientes se encontram febris, com suores noturnos profusos e perda de peso. No caso raro de MAC em uma pessoa sem HIV, os organismos primeiramente infectam o pulmão, causando uma tosse produtiva e algumas vezes febre e perda de peso.

Morfologia. A característica principal das infecções por MAC em pacientes com HIV é a abundância de bacilos ácido-resistentes no interior de macrófagos (Fig. 8-33). Dependendo da intensidade da deficiência imunológica, as infecções por MAC podem ser largamente disseminadas por todo o sistema fagocítico mononuclear, causando aumento dos linfonodos envolvidos, fígado e baço, ou localizadas nos pulmões. Pode haver uma pigmentação amarelada destes órgãos secundária ao grande número de organismos presentes nos macrófagos aumentados. Granulomas, linfócitos e destruição tecidual são raros.

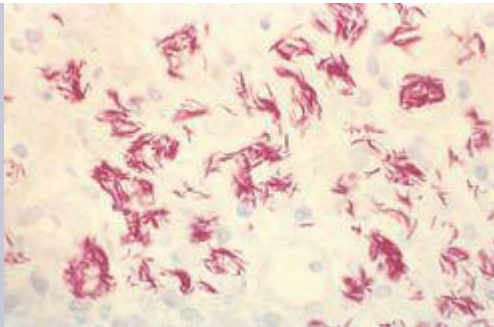


FIGURA 8-33

Infecção por *Mycobacterium avium* em um paciente com Aids, demonstrando infecção maciça por organismos ácido-resistentes.

Hanseníase

A doença de Hansen é uma infecção lentamente progressiva causada pelo *Mycobacterium leprae* que basicamente afeta a pele e nervos periféricos e resulta em deformidades incapacitantes. O *M. leprae* é mais propenso a ser transmitido de pessoa a pessoa através de aerossóis de lesões assintomáticas no trato respiratório superior. O *M. leprae* inalado, assim como o *M. tuberculosis*, é fagocitado por macrófagos alveolares e se dissemina pelo sangue, mas se replica apenas em tecidos relativamente frios da pele e extremidades. Apesar de sua baixa comunicabilidade, estima-se que a lepra permaneça endêmica entre 10 a 15 milhões de pessoas vivendo em países tropicais pobres.



A hanseníase é somente considerada endêmica em países onde a prevalência é superior a dez casos por 100 mil habitantes. O Brasil, com 45 casos por 100 mil habitantes, é um desses países.

Nas duas últimas décadas do século XX, a taxa de detecção da hanseníase aumentou no Brasil. Cabe salientar que a reforma sanitária ocorreu durante o mesmo período. O chamado coeficiente de detecção indica a incidência real dos casos e retrata a agilidade diagnóstica dos serviços de saúde. A cobertura vacinal por BCG foi adotada como uma variável procuradora do acesso à atenção primária em saúde. A taxa de detecção entre 1980 a 2006 (com o tempo, tempo ao quadrado e da cobertura do BCG como variáveis independentes) foi ajustada a uma regressão log-normal. O coeficiente de regressão da última variável foi positivo, o que sugeriu que a taxa de detecção da hanseníase sofreu uma melhora no acesso à atenção primária no período estudado. Já em 2003, essa tendência de aumento na taxa de detecção sofreu uma reversão, o que indicou uma nova fase no controle da doença.

No Brasil, a coordenação do Programa Nacional de Controle da Hanseníase (PNCH), reestruturado em 2004, assume como objetivo de saúde pública o controle da doença (OMS, 2008) e registra o acompanhamento epidemiológico por meio do coeficiente de detecção de casos novos. Esse coeficiente é apresentado por 100.000 habitantes para que seja possível sua comparação a outros eventos.

No período entre 2001 e 2007, houve uma maior ocorrência de casos nas regiões Norte e Centro-Oeste, seguidas pela região Nordeste. Durante os anos mencionados, a região Norte apresentou um coeficiente médio de 69,40/100.000 habitantes, com valores situados entre 54,25/100.000, (registrado em 2007) e 78,01/100.000 (registrado em 2003). Na região Centro-Oeste, o coeficiente apresentou um valor médio de 60,77/100.000 habitantes, variando entre 40,65/100.000 (2007) e 68,69/100.000 (2003). Durante o mesmo período, a média do coeficiente referente à região Nordeste foi de 35,48/100.000 habitantes, oscilando entre 31,53/100.000 (2007) e 38,75/100.000 (2004).

Já na região Sudeste, o coeficiente subiu, entre 2001 e 2002, de 14,06/100.000 habitantes para 15,32/100.000, vindo a apresentar uma queda em 2007, chegando a 9,75/100.000. Na região Sul, onde foram registrados os valores mais baixos do país, o coeficiente passou de 7,44/100.000, em 2001, para 8,50/100.000, em 2002, caindo para 6,45/100.000 habitantes em 2007.

Neste período, de 2001 a 2007, o valor médio do indicador para o Brasil foi de 26,26/100.000 habitantes. Houve uma ascensão de 26,61/100.000, em 2001, para 29,34/100.000, em 2003, seguida de uma queda até 21,08/100.000, em 2007.

Em 2007, o coeficiente de detecção de novos casos alcançou o valor de 21,08/100.000 habitantes e o coeficiente de prevalência, 21,94/100.000 habitantes no Brasil.

Patogenia. O *M. leprae* é um organismo intracelular obrigatório ácido-resistente, que cresce muito pobremente em cultura, mas pode ser propagado no tatu. Ele prolifera melhor de 32° a

34°C, a temperatura da pele humana e a temperatura central dos tatus. Da mesma forma que o *M. tuberculosis*, o *M. leprae* não secreta toxinas, e sua virulência está baseada nas propriedades de sua parede celular. A parede celular é bastante semelhante à do *M. tuberculosis*, de forma que a imunização pelo BCG confere alguma proteção contra a infecção por *M. leprae*. A imunidade mediada por célula é refletida por reações de hipersensibilidade tardias a injeções dérmicas de um extrato bacteriano denominado *lepromina*.

M. leprae causa dois padrões de doença evidentemente diferentes. Pessoas com a forma menos intensa, *lepra tuberculóide*, possuem lesões de pele secas e escamosas que não possuem sensação. Ela frequentemente possui envolvimento assimétrico dos grandes nervos periféricos. A forma mais intensa, *lepra lepromatosa*, inclui espessamento e nódulos simétricos da pele. Isto também é denominado de *lepra anérgica*, devido a não responsividade (anergia) do sistema imune do hospedeiro. Áreas mais frias da pele, incluindo os lobos da orelha e pés, são mais intensamente afetadas do que áreas mais quentes, como a axila e a virilha. Na lepra lepromatosa, a invasão disseminada da micobactéria nas células de Schwann e nos macrófagos endoneurais e perineurais danifica o sistema nervoso periférico. Em casos avançados de lepra lepromatosa, o *M. leprae* está presente no escarro e no sangue. Pessoas também podem ter formas intermediárias da doença, denominadas de *lepra limitrofe*.

A resposta de linfócito T auxiliar ao *M. leprae* determina se um indivíduo possui lepra tuberculóide ou lepromatosa. ⁸⁸ Pessoas com lepra tuberculóide possuem uma resposta T_H1 associada à produção de IL-2 e IFN- γ . Assim como na infecção por *M. tuberculosis*, o IFN- γ é crítico na mobilização de uma resposta eficaz de macrófagos do hospedeiro. A lepra lepromatosa está associada a uma fraca resposta T_H1 e, em alguns casos, a um relativo aumento na resposta T_H2. O resultado global é a fraca imunidade mediada por células e uma incapacidade de controlar a bactéria. Ocasionalmente, mais frequentemente na forma lepromatosa, os anticorpos são produzidos contra antígenos de *M. leprae*. Paradoxalmente, esses anticorpos são usualmente não protetores, mas podem formar complexos imunes com antígenos livres que podem levar a eritema nodoso, vasculite e glomerulonefrite.

Morfologia. A **lepra tuberculóide** se inicia com lesões de pele avermelhadas, localizadas e achatadas, que aumentam e desenvolvem formas irregulares com margens hiperpigmentadas, endurecidas, elevadas, e centros pálidos deprimidos (cicatrização central). O envolvimento neuronal domina a lepra tuberculóide. Os nervos se tornam confinados por reações inflamatórias granulomatosas e, se pequenos (p. ex., os ramos periféricos), são destruídos (Fig. 8-34). A degeneração nervosa causa anestesia da pele e atrofia muscular, que tornam a pessoa propensa a trauma das partes afetadas, levando ao desenvolvimento de úlceras crônicas de pele. Contraturas, paralisias e autoamputação de dedos das mãos ou pés podem seguir-se. O envolvimento do nervo facial pode levar à paralisia das pálpebras, com ceratite e ulcerações corneanas. Ao exame microscópico, todos os locais de envolvimento possuem lesões granulomatosas que se assemelham proximamente àquelas encontradas na tuberculose, e os bacilos quase nunca são encontrados, daí o nome lepra “paucibacilar”. A presença de granulomas e a ausência de bactérias refletem uma forte imunidade de células T. Devido à lepra seguir um curso

extremamente lento, transpondo décadas, a maioria dos pacientes morre com lepra em vez de morrer dela.

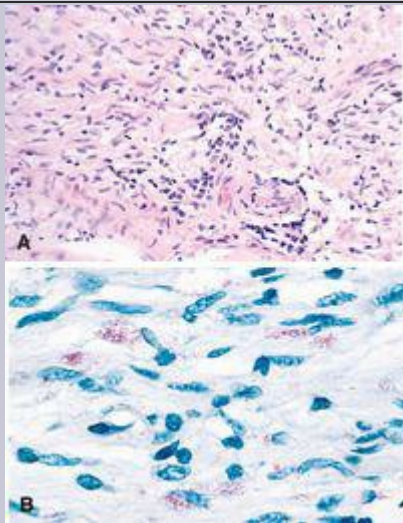


FIGURA 8-34

Lepra. **A**, Nervo periférico. Note os infiltrados de células inflamatórias nos compartimentos endoneurais e epineurais. **B**, Células no interior do endoneuro contêm bacilos ácido-resistentes positivos para lepra.

(Cortesia de E.P. Richardson, Jr., e U. De Girolami, Harvard Medical School.)

A lepra lepromatosa envolve a pele, nervos periféricos, câmara anterior do olho, vias

aéreas superiores (até a laringe), testículos, mãos e pés. Os órgãos vitais e o SNC são raramente afetados, presumivelmente porque a temperatura central é muito alta para o crescimento de *M. leprae*. As lesões lepromatosas contêm grandes agregados de macrófagos ricos em lipídios (células leprosas), frequentemente preenchidos por massas (“bolas”) de bacilos ácido-resistentes (Fig. 8-35). Devido às bactérias serem abundantes, a lepra lepromatosa é referida como sendo “**multibacilar**”. Lesões maculares, papulares ou nodulares se formam na face, orelhas, pulsos, cotovelos e joelhos. Com a progressão, as lesões nodulares coalescem para gerar uma face leonina característica. A maioria das lesões de pele é hipoestética ou anestésica. Lesões no nariz podem causar inflamação persistente e liberação de secreção rica em bacilos. Os nervos periféricos, particularmente os nervos ulnares e peroneal, onde eles se aproximam da superfície da pele, são simetricamente invadidos por micobactérias, com inflamação mínima. A perda da sensação e mudanças tróficas nas mãos e pés seguem as lesões nervosas. Os linfonodos contêm agregados de macrófagos espumosos repletos de bacilos nas áreas paracorticais (células T) e centros germinativos reativos. Na doença avançada, agregados de macrófagos também estão presentes na polpa vermelha esplênica e no fígado. Os testículos são usualmente extensivamente envolvidos, levando à destruição dos túbulos seminíferos e, conseqüentemente, à esterilidade.

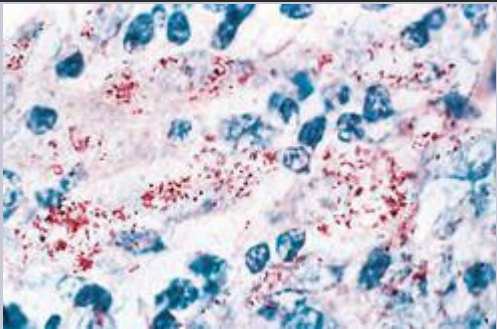


FIGURA 8-35

Lepra lepromatosa. Bacilos ácido-resistentes (“estalinhos vermelhos”) no interior de macrófagos.



ESPIROQUETAS

Os espiroquetas são bactérias Gram-negativas, em forma de saca-rolhas e delgadas, com flagelos axiais periplasmáticos envolvidos ao redor de um protoplasma helicoidal. As bactérias são recobertas por uma membrana denominada de bainha externa, a qual pode mascarar os antígenos bacterianos da resposta imune do hospedeiro. O *Treponema pallidum* subesp. *pallidum* é o espiroqueta microaerófilo que causa a sífilis, uma doença venérea crônica com muitas apresentações clínicas. Outros treponemas proximamente relacionados causam a boubá (*Treponema pallidum* subesp. *pertenue*) e pinta (*Treponema pallidum* subesp. *carateum*).

Sífilis

A sífilis é uma doença venérea crônica com múltiplas apresentações. O espiroqueta causador, *T. pallidum* subesp. *pallidum*, anteriormente referido simplesmente como *T. pallidum*, é muito delgado para ser visualizado em colorações de Gram, mas pode ser visualizado por colorações pela prata, exame de campo escuro, e técnicas de imunofluorescência (Fig. 8-36). O contato sexual é o modo usual de disseminação. A transmissão transplacentária do *T. pallidum* ocorre prontamente, e a doença ativa durante a gestação resulta em sífilis congênita. O *T. pallidum* não pode ser cultivado em culturas.

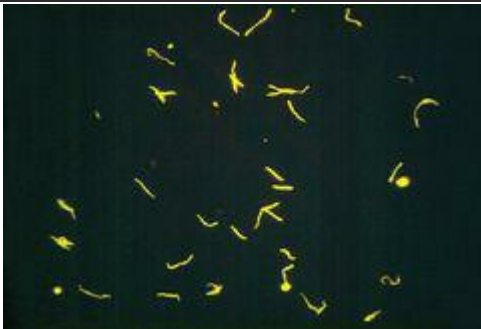


FIGURA 8-36

Treponema pallidum (microscopia de campo escuro) demonstrando diversos espiroquetas no raspado da base de um cancro.

(Cortesia do Dr. Paul Southern, Department of Pathology, University of Texas Southwestern Medical School, Dallas, TX.)

Programas de saúde pública e o tratamento com penicilina reduziram o número de casos de sífilis nos Estados Unidos, do fim dos anos de 1940 até os anos de 1970. Casos de sífilis surgiram de forma ascendente em meados dos anos de 1980, alcançando um total de 50.000 casos em 1990. Esforços renovados na área de saúde pública levaram a uma queda brusca na incidência da sífilis nos 10 anos subsequentes, mas desde o ano de 2000 tem havido uma elevação constante no número de casos relatados anualmente, a ~10.000 em 2006.

A sífilis é dividida em três estágios, com manifestações clínicas e patológicas distintas ([Fig 8-37](#)).

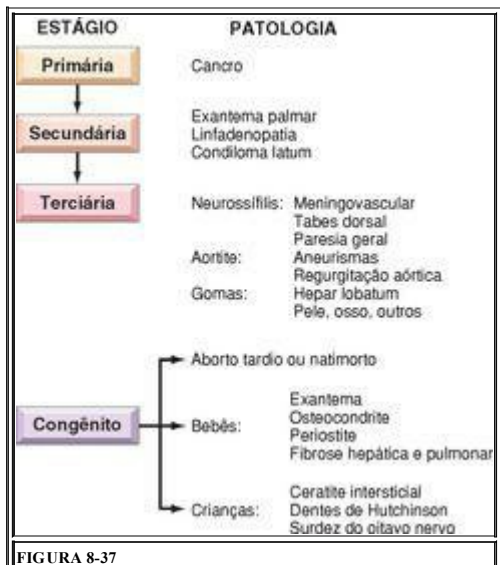


FIGURA 8-37

Sífilis Primária. Este estágio, ocorrendo aproximadamente 3 semanas após o contato com um indivíduo infectado, apresenta uma lesão vermelha (cancro) única, firme, não dolorosa e elevada, localizada no sítio da invasão pelo treponema no pênis, colo uterino, parede vaginal, ou ânus. O cancro se cura em 3 a 6 semanas com ou sem terapia. *Os espiroquetas são numerosos no cancro e podem ser vistos por imunofluorescência do exsudato seroso.* Os treponemas se espalham ao longo do corpo por disseminação hematológica e linfática mesmo antes do aparecimento do cancro.

Sífilis Secundária. Este estágio normalmente ocorre 2 a 10 semanas após o cancro primário e se deve a disseminação e proliferação dos espiroquetas na pele e tecidos mucocutâneos. A sífilis secundária ocorre em aproximadamente 75% das pessoas não tratadas. *As lesões de pele, as quais frequentemente ocorrem nas palmas ou solas dos pés, podem ser maculopapulares, escamosas, ou pustulares.* Áreas úmidas da pele, tais como a região anogenital, parte interna da coxa e axilas, podem apresentar *condylomata lata*, as quais são placas elevadas e de base ampla. Erosões superficiais cinza-prateadas podem se formar em qualquer das membranas mucosas, mas são particularmente comuns na boca, faringe e genitália externa. Todas essas lesões superficiais indolores contêm espiroquetas e, dessa forma, são infecciosas. Linfadenopatia, febre branda, mal-estar e perda de peso também são comuns na sífilis secundária. Os sintomas da sífilis secundária duram diversas semanas, após as quais a pessoa entra na fase latente da doença. Lesões superficiais podem retornar durante a fase latente inicial, apesar de elas serem brandas.

Sífilis Terciária. Este estágio é raro onde o tratamento médico adequado está disponível, mas ele ocorre em aproximadamente um terço dos pacientes não tratados, usualmente após um período latente de 5 anos ou mais. A sífilis terciária possui três manifestações principais: sífilis cardiovascular, neurosífilis, e a chamada sífilis terciária benigna. Elas podem ocorrer sozinhas ou em combinação.

A *sífilis cardiovascular*, na forma de aortite sífilítica, é responsável por mais de 80% dos casos de doença terciária. A aortite leva a uma dilatação lentamente progressiva do ramo e arco aórticos, a qual causa insuficiência da válvula aórtica e aneurismas da aorta proximal ([Cap. 11](#)).

A *neurosífilis* pode ser sintomática ou assintomática. A doença sintomática se manifesta de diversas formas, incluindo doença meningovascular crônica, tabes dorsal, e uma doença parenquimal cerebral generalizada, denominada *paresia geral*. Estas são discutidas no [Capítulo 28](#). A neurosífilis assintomática, a qual é responsável por cerca de um terço dos casos de neurosífilis, é detectada quando o LCR do paciente exibe anormalidades como pleiocitose (números elevados de células inflamatórias), níveis elevados de proteínas, ou redução de glicose. Anticorpos estimulados pelos espiroquetas, discutidos posteriormente, também podem ser detectados no LCR, e este é o teste mais específico para neurosífilis. Antibióticos são administrados por um longo período se as espiroquetas tiverem se disseminado para o SNC, e,

portanto, os pacientes com sífilis terciária devem ser testados para neurosífilis mesmo que eles não apresentem sintomas neurológicos.

A sífilis denominada de *terciária benigna* é caracterizada pela formação de gomas em vários locais. Gomas são lesões nodulares provavelmente relacionadas ao desenvolvimento de hipersensibilidade tardia à bactéria. Elas ocorrem mais comumente nos ossos, pele e membranas mucosas das vias aéreas superiores e boca, apesar de qualquer órgão poder ser afetado. O envolvimento esquelético caracteristicamente causa dor local, sensibilidade, edema e, algumas vezes, fraturas patológicas. O envolvimento da pele e membranas mucosas pode produzir lesões nodulares ou, raramente, lesões ulcerativas destrutivas que se assemelham a neoplasias malignas. Gomas são hoje bastante raras devido ao uso de antibióticos eficazes e são encontradas principalmente em indivíduos com Aids.

Sífilis Congênita. A sífilis congênita ocorre quando o *T. pallidum* cruza a barreira da placenta de uma mãe infectada para o feto. A transmissão materna ocorre mais frequentemente durante a sífilis primária ou secundária, quando os espiroquetas são mais numerosos. Devido às manifestações da sífilis materna poderem ser sutis, o teste sorológico de rotina para sífilis é obrigatório em todas as gestações. A morte intrauterina e a morte perinatal ocorrem cada uma, em aproximadamente 25% dos casos de sífilis congênita não tratada.

Manifestações da doença congênita são divididas em sífilis precoce (infantil) e tardia (atrasada), dependendo de se elas ocorrem nos primeiros 2 anos de vida ou depois. A sífilis congênita precoce é frequentemente manifestada por corrimento nasal e congestão (congestão nasal) nos primeiros meses de vida. Um exantema descamante ou bolhoso pode levar ao desprendimento da pele, particularmente das mãos e dos pés, e ao redor da boca e do ânus. Hepatomegalia e anormalidades esqueléticas também são comuns.

Cerca de quase metade das crianças com sífilis neonatal não tratadas irá desenvolver manifestações tardias, as quais são discutidas posteriormente.

Testes Sorológicos para Sífilis. A sorologia permanece o diagnóstico principal, apesar de a microscopia e a PCR também serem úteis. Os testes sorológicos incluem testes de anticorpos não treponema e testes de anticorpos antitreponema. Os testes não treponema mensuram anticorpos contra a cardiolipina, um fosfolípido presente tanto nos tecidos do hospedeiro quanto do *T. pallidum*. Esses anticorpos são detectados nos testes de reagina plasmática rápida e no *Venereal Disease Research Laboratory* (VDRL). Os testes não treponema tipicamente se tornam positivos 4 a 6 semanas após a infecção, e portanto a imunofluorescência do exsudato do cancro é importante para o diagnóstico precoce da infecção. Os testes não treponema são quase sempre positivos na sífilis secundária, mas eles normalmente se tornam negativos na sífilis terciária. Os testes de VDRL e da reagina plasmática rápida são utilizados como testes de triagem para sífilis e para monitorar a resposta à terapia, uma vez que estes se tornam negativos após um tratamento eficaz da infecção. Os resultados falso-positivos do VDRL não são incomuns e estão associados a certas infecções agudas, doenças vasculares do colágeno (p. ex., lúpus eritematoso sistêmico), dependência de drogas, gestação, hipergamaglobulinemia de qualquer causa e lepra lepromatosa.

Os testes de anticorpos antitreponema mensuram os anticorpos que reagem especificamente ao

T. pallidum. Estes incluem o teste de absorção de anticorpos antitreponema fluorescente e o ensaio de micro-hemaglutinação para anticorpos anti-*T. pallidum*. Esses testes também se tornam positivos 4 a 6 semanas após a infecção, mas diferentemente dos testes de anticorpos não treponema, eles permanecem positivos indefinidamente, mesmo após o sucesso do tratamento. Eles não são recomendados como testes primários de triagem, pois são significativamente mais caros do que os testes não treponema. Apesar de mais específicos do que os testes não treponema, os resultados falso-positivos nos testes de anticorpos antitreponema também podem ocorrer.

A resposta sorológica pode ser atrasada, ausente, ou exagerada (resultados falso-positivos) em pessoas coinfectadas com sífilis e HIV. Entretanto, na maioria dos casos, os testes permanecem úteis no diagnóstico e tratamento da sífilis mesmo em pessoas infectadas pelo HIV.

Morfologia. Na **sífilis primária**, o cancro ocorre no pênis ou escroto em 70% dos homens e na vulva ou colo uterino em 50% das mulheres. O cancro é uma pápula avermelhada, levemente elevada, firme, e de até diversos centímetros de diâmetro, que erode para criar uma úlcera rasa e de base limpa. A induração contígua cria uma massa semelhante a um botão, diretamente adjacente à pele erodida, proporcionando a base para a designação de cancro duro ([Fig. 8-38](#)). Ao exame histológico, os treponemas são visíveis na superfície da úlcera em colorações pela prata (p. ex., coloração de Warthin-Starry) ou técnicas de imunofluorescência. O cancro contém um infiltrado intenso de plasmócitos, com macrófagos e linfócitos dispersos, e uma endarterite proliferativa ([Fig. 8-8](#)). A endarterite, que é visualizada em todos os estágios da sífilis, se inicia com a ativação e proliferação da célula endotelial e progride para fibrose da íntima. Os nodos regionais estão usualmente aumentados devido a linfadenite inespecífica aguda ou crônica, infiltrados ricos em plasmócitos, ou granulomas.

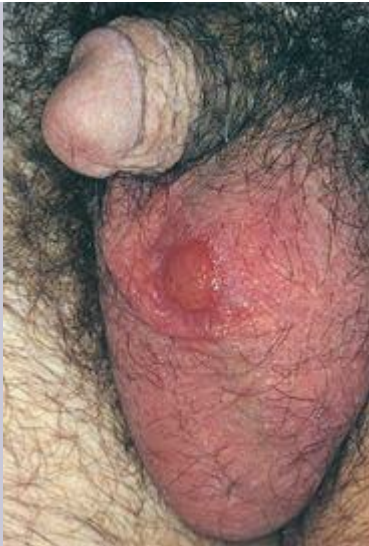

FIGURA 8-38

Cancro sífilítico no escroto (Veja a [Fig. 8-8](#) para a histopatologia da sífilis).

(Cortesia do Dr. Richard Johnson, Beth Israel-Deaconess Hospital, Boston, MA.)

Na **sífilis secundária**, as lesões mucocutâneas disseminadas envolvem a cavidade oral, palmas das mãos e solas dos pés. O exantema frequentemente consiste em máculas marrom-avermelhadas discretas com menos de 5 mm de diâmetro, mas elas podem ser foliculares, pustulares, anulares ou escamadas. Lesões vermelhas na boca ou vagina contêm a maioria dos organismos e são as mais infecciosas. Histologicamente, as lesões mucocutâneas da sífilis secundária demonstram o mesmo infiltrado plasmocitário e endarterite obliterativa do cancro primário, apesar de a inflamação ser frequentemente

menos intensa.

A **sífilis terciária** mais frequentemente envolve a aorta; o SNC; e o fígado, ossos e testículos. A aortite é causada por endarterite dos *vasa vasorum* da aorta proximal. A oclusão dos *vasa vasorum* resulta em cicatrização da túnica média da parede aórtica proximal, causando uma perda de elasticidade. Pode haver estreitamento do óstio da artéria coronária, causado por cicatrização subintimal com resultante isquemia miocárdica. As características morfológicas e clínicas da aortite sífilítica são discutidas em maiores detalhes juntamente com as doenças dos vasos sanguíneos ([Cap. 11](#)). A **neuroossífilis** toma uma de diversas formas, designadas como sífilis meningovascular, tabes dorsal e paresia geral ([Cap. 28](#)). **Gomas sífilíticas** são branco-acinzentadas e flexíveis, ocorrem de forma única ou múltipla, e variam em tamanho, de lesões microscópicas, se assemelhando a tubérculos, até massas grandes semelhantes a tumores. Elas ocorrem na maioria dos órgãos, mas particularmente na pele, tecidos subcutâneos, ossos e articulações. No fígado, a cicatrização como resultado de gomas pode causar uma lesão hepática característica conhecida como *hepar lobatum* ([Fig. 8-39](#)). Ao exame histológico, as gomas possuem centros de material coagulado necrótico e margens compostas de macrófagos e fibroblastos dispostos em paliçada, circundados por grandes números de leucócitos mononucleares, principalmente plasmócitos. Os treponemas são escassos nas gomas e são difíceis de serem demonstrados.

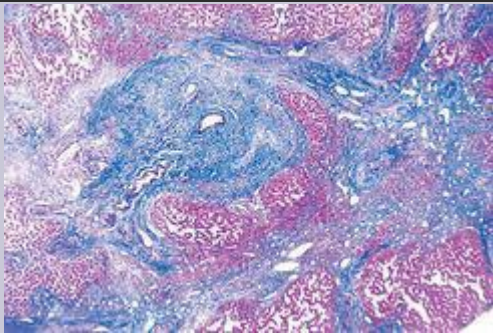


FIGURA 8-39

Coloração tricrômica do fígado demonstrando uma goma (cicatriz), corada em azul, causada por sífilis terciária (a lesão hepática também é conhecida como *hepar lobatum*).

O exantema da **sífilis congênita** é mais intenso do que o da sífilis secundária do adulto. Ele é uma erupção bolhosa das palmas e solas dos pés associada ao desprendimento epidérmico. A **ostecondrite** e a **periostite sífilítica** afetam todos os ossos, mas lesões do nariz e parte inferior das pernas são mais características. A destruição do vômer causa colapso da ponte nasal e, tardiamente, a deformidade característica do nariz em sela. A periostite da tibia leva a um crescimento novo excessivo de osso nas superfícies anteriores e arqueamento anterior, ou *saber shin*. Também ocorre distúrbio disseminado da formação do osso endocondral. As epífises se tornam alargadas à medida que a cartilagem sofre supercrescimento, e a cartilagem é encontrada em ilhas desordenadas no interior da metáfise.

O **fígado** é com frequência severamente afetado na sífilis congênita. A fibrose difusa permeia os lóbulos para isolar as células hepáticas em pequenos ninhos, acompanhadas pelos infiltrados linfoplasmocitários e mudanças vasculares característicos. As gomas são ocasionalmente encontrados no fígado, mesmo em casos iniciais. Os **pulmões** podem ser afetados por uma fibrose intersticial difusa. No natimorto sífilítico, os pulmões parecem páldios e sem ar (pneumonia alba). A espiroquetemia generalizada pode levar a reações inflamatórias intersticiais difusas em virtualmente qualquer órgão (p. ex., pâncreas, rins, coração, baço, timo, órgãos endócrinos, e SNC).

As manifestações tardias da sífilis congênita incluem uma **triade característica de ceratite intersticial, dentes de Hutchinson e surdez do oitavo nervo**. Em adição à ceratite intersticial, as mudanças oculares incluem coroidite e pigmentação anormal da retina. Os dentes de Hutchinson são incisivos pequenos na forma de chave de fenda ou de uma estaca, frequentemente com fendas no esmalte. A surdez do oitavo nervo e atrofia do nervo óptico se desenvolvem secundariamente à sífilis meningovascular.

Patogenia. Não existem bons modelos animais de sífilis, e o *T. pallidum* nunca foi cultivado em cultura (ele não possui genes para formar nucleotídeos, ácidos graxos e a maioria dos aminoácidos). Como resultado, nosso escasso conhecimento da patogenia do *T. pallidum* provém basicamente da observação da doença em humanos.

A endarterite proliferativa ocorre em todos os estágios da sífilis. A fisiopatologia da endarterite não é conhecida, apesar de a escassez de treponemas e de o infiltrado inflamatório intenso sugerirem que a resposta imune desempenhe um papel no desenvolvimento dessas lesões. Apesar do mecanismo, grande parte da patologia da doença, como a aortite sífilítica, pode ser atribuída às anormalidades vasculares.

A resposta imune ao *T. pallidum* reduz a carga de bactérias, mas ela também pode ter um papel central na patogenia da doença. As células T que infiltram o cancro são células T_{H1}, sugerindo que a ativação de macrófagos para destruir a bactéria pode causar a resolução da infecção local.

89 Apesar de haver muitos plasmócitos nas lesões sífilíticas e anticorpos antitreponema específicos serem prontamente detectáveis, a resposta dos anticorpos não elimina a infecção. A membrana externa do *T. pallidum* parece proteger a bactéria da ligação com o anticorpo. O

mecanismo deste efeito não é bem entendido, mas tanto a escassez de proteínas bacterianas na membrana como a absorção (revestimento) da membrana por proteínas do hospedeiro podem desempenhar um papel.⁹⁰ A resposta imune é essencialmente inadequada, já que os espiroquetas se disseminam, persistem, e causam sífilis secundária e terciária.

A propósito, deve ser notado que o tratamento antibiótico da sífilis, em pacientes com uma alta carga bacteriana, pode causar uma liberação maciça de endotoxinas, resultando em uma tempestade de citocinas que se manifesta por febre alta, rigor, hipotensão e leucopenia. Essa síndrome, denominada de reação de Jarisch-Herxheimer, é vista não apenas na sífilis, mas em outras doenças por espiroquetas, como a doença de Lyme, e pode ser confundida com alergia aos medicamentos.

Febre Recorrente

A febre recorrente é uma doença transmitida por inseto caracterizada por febres recorrentes com espiroquetemia. A *febre recorrente epidêmica* é causada pela *Borrelia recurrentis* e transmitida pelo piolho do corpo, a qual infecta humanos. A *B. recurrentis*, a qual está associada à superlotação devido à pobreza ou à guerra, causou múltiplas grandes epidemias na África, Europa Oriental e Rússia na primeira metade do século XX, infectando 15 milhões de pessoas e matando 5 milhões, sendo ainda um problema em alguns países em desenvolvimento. A *febre recorrente endêmica* é causada por diversas espécies de *Borrelia*, as quais são transmitidas de pequenos animais para humanos por carrapatos (de corpo mole) do gênero *Ornithodoros*.

Tanto na borreliose transmitida por piolhos quanto na transmitida por carrapatos, existe um período de incubação de 1 a 2 semanas após a picada, já que os espiroquetas se multiplicam no sangue. A infecção clínica é manifestada por calafrios com tremores, febre, cefaleia, e fadiga, seguida de CID e falência múltipla dos órgãos. Os espiroquetas são temporariamente eliminados do sangue por anticorpos anti-*Borrelia*, os quais têm como alvo uma única proteína de superfície principal, denominada proteína variável principal.⁹¹ Após alguns dias, bactérias expressando antígenos de superfície diferentes emergem e alcançam altas densidades no sangue, e os sintomas retornam até que um segundo grupo de anticorpos do hospedeiro elimine estes organismos. A redução da intensidade dos ataques sucessivos de febre recorrente e sua cura espontânea em muitos pacientes não tratados foram atribuídas ao repertório genético limitado da *Borrelia*, permitindo que o hospedeiro produza anticorpos que reagem cruzadamente, assim como clones específicos.

Morfologia. O diagnóstico pode ser feito por meio da identificação de espiroquetas em esfregaços de sangue obtidos durante os períodos febris. Na doença fatal transmitida por piolhos, o baço se encontra moderadamente aumentado (300-400 gn) e contém necrose focal e coleções miliares de leucócitos, incluindo neutrófilos e numerosas borrelias. Há congestão e hiperplasticidade da polpa vermelha, a qual contém macrófagos com eritrócitos fagocitados (eritrofagocitose). O fígado pode também estar aumentado e congesto, com células de Kupffer proeminentes e focos sépticos. Hemorragias dispersas resultantes de CID podem ser encontradas nas superfícies serosas e mucosas, pele e vísceras. A superinfecção bacteriana pulmonar é uma complicação frequente.

Doença de Lyme

A doença de Lyme recebe este nome em função da cidade de Connecticut, onde ocorreu uma epidemia de artrite associada a eritema de pele em meados dos anos de 1970. Ela é causada por diversas subespécies do espiroqueta *Borrelia burgdorferi*, o qual é transmitido de roedores para pessoas por carrapatos de cervídeos do gênero *Ixodes*.^{92,93} A doença de Lyme é transmitida por artrópodes e bastante comum nos Estados Unidos, Europa e Japão. Nos Estados Unidos, a incidência de doença de Lyme tem aumentado, com aproximadamente 23.000 casos em 2005. A maioria dos casos ocorre nos estados do nordeste e em algumas partes dos estados do meio-oeste. Nas áreas endêmicas, tanto quanto 50% dos carrapatos estão infectados por *B. burgdorferi*, e carrapatos também podem estar infectados por *Ehrlichia* e *Babesia* (discutidas posteriormente). A sorologia é o principal método de diagnóstico, mas a PCR pode ser realizada no tecido infectado.

A doença de Lyme envolve múltiplos sistemas de órgãos e é dividida em três estágios ([Fig. 8-40](#)). No *estágio 1*, os espiroquetas se multiplicam e se disseminam na derme no local da picada do carrapato, causando uma área de vermelhidão crescente, frequentemente com um centro pálido. Essa lesão de pele, denominada de *eritema migrans crônico*, pode estar acompanhada de febre e linfadenopatia, mas usualmente desaparece em 4 a 12 semanas. No *estágio 2*, o *estágio disseminado inicial*, os espiroquetas se disseminam hematogenicamente através do corpo e causam lesões de pele secundárias, linfadenopatia, dor articular e muscular migratória, arritmias cardíacas e meningite frequentemente associadas ao envolvimento do nervo craniano. No *estágio 3*, o *estágio disseminado tardio*, 2 a 3 anos após a picada inicial, as borrelíias de Lyme causam artrite crônica, algumas vezes com danos severos às articulações grandes, e polineuropatia e encefalite que variam de brandas a debilitantes.



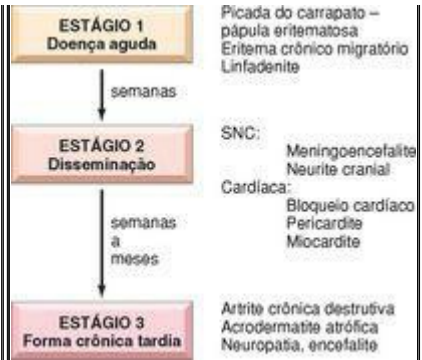


FIGURA 8-40

Estágios clínicos da doença de Lyme.

Patogenia. A *Borrelia burgdorferi* não produz LPS ou exotoxinas que danifiquem o hospedeiro. *Acredita-se que muita da patologia associada a B. burgdorferi seja secundária à resposta imune contra a bactéria e a inflamação que a acompanha.* A resposta imune inicial é estimulada pela ligação de lipoproteínas bacterianas ao TLR2 expresso por macrófagos. Em resposta, essas células liberam citocinas pró-inflamatórias (IL-6 e TNF) e geram óxido nítrico bactericida, reduzindo, mas normalmente não eliminando, a infecção.

A resposta imune adaptativa à doença de Lyme é mediada por células T auxiliares CD4⁺ e células B. Anticorpos anti-*Borrelia* específicos, produzidos 2 a 4 semanas após a infecção, direcionam a morte de bactérias mediada por complemento; entretanto, a *B. burgdorferi* escapa da resposta de anticorpos através de variação antigênica. Semelhante à *Borrelia hermsii*, uma causa de febre recorrente endêmica, a *B. burgdorferi* possui um plasmídeo com uma única sequência promotora, e múltiplas sequências codificadoras para uma proteína de superfície antigênica, VlsE, cada uma das quais pode alternar sua posição próxima ao promotor e ser expressa. Portanto, à medida que a resposta de anticorpos a uma proteína VlsE é montada, a bactéria expressando uma proteína VlsE alternada pode escapar do reconhecimento imune. Manifestações crônicas da doença de Lyme, como a artrite tardia, são provavelmente causadas pela resposta imune contra as bactérias persistentes.

Morfologia. As lesões de pele causadas por *B. burgdorferi* são caracterizadas por edema e um infiltrado celular linfocítico-plasmocitário. Na artrite de Lyme inicial, a sinóvia se assemelha a uma artrite reumatoide inicial, com hipertrofia das vilosidades, hiperplasia das células de revestimento, e abundância de linfócitos e plasmócitos na subsinóvia. Uma característica singular da artrite de Lyme é uma arterite, a qual produz lesões similares à pele de cebola que se assemelham àquelas vistas no lúpus ([Cap. 6](#)). Na doença de Lyme tardia, pode haver extensa erosão da cartilagem nas articulações grandes. Na meningite de Lyme, o LCR está hiper celular, devido a um marcado infiltrado linfoplasmocitário, e contém IgGs antiespiroqueta.

BACTÉRIAS ANAERÓBICAS

Muitas bactérias anaeróbicas pertencem à flora normal em locais do corpo que possuem baixos níveis de oxigênio. A flora anaeróbica causa doenças (abscessos ou peritonites) quando elas são introduzidas em locais normalmente estéreis ou quando o equilíbrio dos organismos é interrompido e anaeróbios patogênicos crescem demais (p. ex., colite por *Clostridium difficile* após tratamento antibiótico). Anaeróbios ambientais também causam doenças (tétano, botulismo e gangrena gasosa).

Abscessos Causados por Anaeróbios

Abscessos são usualmente causados por uma mistura de bactérias anaeróbicas e aeróbicas facultativas (capazes de crescer com ou sem oxigênio). Em média, os abscessos possuem 2,5 espécies de bactérias, 1,6 das quais é anaeróbia e 0,9 das quais é aeróbia ou bactéria facultativa. ⁹⁴Bactérias comensais de locais adjacentes (orofaringe, intestino e trato genital feminino) são as causas usuais de abscessos, de forma que as espécies encontradas nos abscessos refletem a flora normal. Uma vez que a maioria dos anaeróbios que causam abscessos faz parte da flora normal, não é surpreendente que estes organismos não produzam toxinas significativas.

As bactérias encontradas em abscessos na cabeça e no pescoço refletem a flora oral e faríngea. Anaeróbios comuns neste local incluem as espécies de bacilos Gram-negativos *Prevotella* e *Porphyromonas*, frequentemente misturados aos facultativos *S. aureus* e *S. pyogenes*. O *Fusobacterium necrophorum*, um comensal oral, causa a síndrome de Lemierre, caracterizada pela infecção do espaço faríngeo lateral e trombose séptica da veia jugular. Abscessos abdominais são causados pelos anaeróbicos do trato gastrointestinal, incluindo as espécies Gram-positivas *Peptostreptococcus* e *Clostridium*, assim como as Gram-negativas *Bacteriodes fragilis* e *E. coli*. Infecções do trato genital em mulheres são causadas por bacilos anaeróbicos Gram-negativos, incluindo espécies de *Prevotella* que são encontradas nos abscessos dos cistos de Bartholin e abscessos tubo-ovarianos, frequentemente misturados com *E. coli* ou *Streptococcus agalactiae*.

Morfologia. Abscessos causados por anaeróbios contêm pus descolorido e odor desagradável, sendo, pobremente isolados. De outra forma, essas lesões se assemelham patologicamente com frequência àquelas de infecções piogênicas comuns. A coloração de Gram revela infecção mista por bastonetes Gram-positivos e Gram-negativos e cocos Gram-positivos misturados com neutrófilos.

Infecções por Clostrídios

As espécies de *Clostridium* são bacilos Gram-positivos que crescem sob condições anaeróbicas e produzem esporos que estão presentes no solo. Quatro tipos de doença são causados por *Clostridium*:

C. perfringens, *C. septicum* e outras espécies causam celulite e mionecrose de feridas

traumáticas e cirúrgicas (*gangrena gasosa*), mionecrose uterina frequentemente associada a abortos ilegais, envenenamento alimentar brando, e infecção do intestino delgado associada à isquemia ou neutropenia que frequentemente leva à sepse intensa.

C. tetani, a causa do tétano, prolifera em feridas perfuradas e no coto umbilical de recém-nascidos e libera uma neurotoxina potente, denominada de tetanospasmina, que causa contrações convulsivas dos músculos esqueléticos (tetania). O toxoide tetânico (neurotoxina fixada em formalina) faz parte da imunização DPT (difteria, coqueluxe e tétano), a qual decresceu grandemente a incidência de tétano em todo o mundo.

C. botulinum cresce em alimentos enlatados inadequadamente esterilizados e libera uma potente neurotoxina, que bloqueia a liberação sináptica de acetilcolina e causa uma paralisia intensa dos músculos respiratórios e esqueléticos (*botulismo*).

C. difficile apresenta um crescimento maior do que o restante da flora intestinal em pessoas tratadas com antibióticos, libera toxinas, e causa *colite pseudomembranosa* ([Cap. 17](#)).

Infecções por clostrídios podem ser diagnosticadas através de culturas (celulite, mionecrose), ensaios de toxinas (colite pseudomembranosa), ou ambos (botulismo).

Patogenia. O *Clostridium perfringens* não cresce na presença de oxigênio, de modo que a morte tecidual é essencial para o crescimento da bactéria no hospedeiro. Essas bactérias liberam colagenase e hialuronidase, que degradam as proteínas da matriz extracelular e contribuem para a capacidade invasiva da bactéria, mas seus fatores de virulência mais poderosos são as muitas toxinas que produzem. O *C. perfringens* secreta 14 toxinas, e a mais importante destas é a α -toxina. [95](#) Essa toxina possui múltiplas ações. Ela é uma fosfolipase C que degrada lecitina, um dos principais componentes das membranas celulares e, portanto, destrói eritrócitos, plaquetas e células musculares, causando mionecrose. Ela também possui uma atividade esfingomielinase que contribui para dano à bainha nervosa.

A ingestão de alimento contaminado por *C. perfringens* causa uma breve diarreia. Esporos, normalmente na carne contaminada, sobrevivem ao cozimento, e o organismo se prolifera no alimento em resfriamento. A enterotoxina do *C. perfringens* forma poros na membrana das células epiteliais, lisando as células e rompendo as junções oclusivas entre as células epiteliais. [96](#)

As neurotoxinas produzidas pelo *C. botulinum* e *C. tetani* inibem a liberação de neurotransmissores, resultando em paralisia. [26](#) A toxina botulínica, ingerida em alimentos contaminados ou absorvida de feridas infectadas por *C. botulinum*, se liga a gangliosídeos em neurônios motores e é transportada para dentro da célula. No citoplasma, o fragmento. A da toxina botulínica cliva uma proteína, denominada sinaptobrevina, que medeia a fusão de vesículas contendo neurotransmissores com a membrana do neurônio. Através do bloqueio da fusão da vesícula, a toxina botulínica evita a liberação de acetilcolina na junção neuromuscular, resultando em paralisia flácida. Se os músculos respiratórios forem afetados, o botulismo pode levar à morte. Realmente, o uso difundido da toxina botulínica (Botox) na cirurgia cosmética é baseado na sua habilidade de causar paralisia de músculos estrategicamente escolhidos na face. O mecanismo da toxina tetânica é semelhante ao da toxina botulínica, mas a toxina tetânica causa uma paralisia espástica violenta através do bloqueio da liberação de ácido γ -aminobutírico,

um neurotransmissor que inibe os neurônio motores.

O *Clostridium difficile* produz a toxina A, uma enterotoxina que estimula a produção de quimiocinas e, portanto, atrai leucócitos, e a toxina B, uma citotoxina, a qual causa efeitos citopáticos característicos em células de cultura. Ambas as toxinas são glicosil transferases e são parte de uma ilha de patogenicidade que está ausente nos cromossomos de cepas não patogênicas de *C. difficile*.⁹⁷

Morfologia. A **celulite por clostrídio**, a qual se origina em feridas, pode ser diferenciada da infecção causada por cocos piogênicos por seu odor desagradável, seu exsudato fino e descolorido, e pela relativamente rápida e ampla destruição tecidual. Ao exame microscópico, a quantidade de necrose tecidual é desproporcional ao número de neutrófilos e de bactérias Gram-positivas presentes (Fig. 8-41). A celulite por clostrídio, que frequentemente possui tecido de granulação em suas bordas, é tratável por desbridamento e antibióticos.

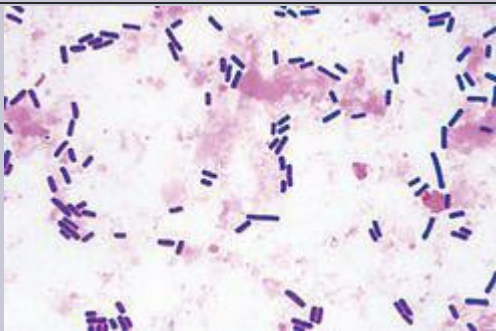


FIGURA 8-41

Clostridium perfringens Gram-positivo e em forma de “vagão” em um tecido gangrenoso.

Em contraste, a **gangrena gasosa por clostrídio** é ameaçadora à vida e é caracterizada por marcados edema e necrose enzimática das células musculares envolvidas 1 a 3 dias após a injúria. Um exsudato fluido extenso, o qual não possui células inflamatórias, causa edema da região afetada e da pele sobrejacente, formando vesículas bolhosas grandes que se rompem. As bolhas de gás causadas pela fermentação bacteriana aparecem nos tecidos gangrenosos. À medida que a infecção progride, os músculos inflamados se tornam moles, preto-azulados, friáveis e semifluidos como resultado de uma ação proteolítica maciça das enzimas bacterianas liberadas. Ao exame microscópico, há intensa **mionecrose**, hemólise extensa e marcada injúria vascular, com trombose. O *C. perfringens* é também associado a infartos *dusk-coloured* e em forma de cunha no intestino delgado, particularmente em pessoas neutropênicas. A despeito do local de entrada, quando o *C. perfringens* se dissemina hematogenicamente ocorre uma formação disseminada de bolhas de gás.

Apesar do dano neurológico intenso causado pelas toxinas botulínica e tetânica, as mudanças neuropatológicas são sutis e não específicas.

BACTÉRIAS INTRACELULARES OBRIGATÓRIAS

As bactérias intracelulares obrigatórias proliferam-se apenas no interior das células hospedeiras, apesar de algumas poderem sobreviver fora das células. Esses organismos são bem adaptados ao ambiente intracelular, com bombas de membrana para capturar aminoácidos e ATP para obter energia. Alguns são inaptos a sintetizar ATP (p. ex., *Chlamydia*), enquanto outros sintetizam pelo menos algum de seu próprio ATP (p. ex., as riquetsias).

Infecções por Clamídias

A *Clamídia trachomatis* é uma bactéria Gram-negativa pequena que é um parasito intracelular obrigatório. A *C. trachomatis* existe em duas formas durante seu ciclo de vida singular. A forma infectante, denominada de corpúsculo elementar (CE), é uma estrutura metabolicamente inativa semelhante ao esporo. O CE é interiorizado por células hospedeiras através de endocitose mediada por receptores. A bactéria impede a fusão do endossomo ao lisossomo por meio de um mecanismo desconhecido. No interior do endossomo, o corpúsculo elementar se diferencia em uma forma metabolicamente ativa, denominada corpo reticulado. Utilizando fontes energéticas e aminoácidos da célula hospedeira, o corpo reticulado se replica e por fim forma novos corpúsculos elementares que são capazes de infectar células adicionais.

As várias doenças causadas pela infecção por *C. trachomatis* estão associadas a diferentes sorotipos da bactéria: infecções urogenitais e conjuntivite de inclusão (sorotipos D a K), linfogranuloma venéreo (sorotipos L1, L2 e L3), e uma infecção ocular de crianças, tracoma (sorotipos A, B e C). As infecções venéreas causadas por *C. trachomatis* serão discutidas aqui.

A infecção genital por *C. trachomatis* é a doença bacteriana sexualmente transmissível mais comum no mundo.⁹⁸ Em 2006, aproximadamente um milhão de casos de clamídia genital foram relatados ao CDC; isto é mais do que duas vezes o número de casos de gonorreia. Antes da identificação de *C. trachomatis*, as pessoas infectadas com este organismo eram diagnosticadas como tendo uretrite não gonocócica (UNG). Realmente, *C. trachomatis* é a causa de mais de metade dos casos de UNG. As recomendações atuais do CDC são o do tratamento de *N. gonorrhoeae* e *C. trachomatis* em pacientes que são diagnosticados com uma das infecções, pois a coinfeção com ambas é comum.

Infecções genitais por *C. trachomatis* (além do linfogranuloma venéreo, discutido posteriormente) estão associadas a características clínicas semelhantes àquelas causadas por *N. gonorrhoeae*. Os pacientes podem desenvolver epididimite, prostatite, doença inflamatória pélvica, faringite, conjuntivite, inflamação peri-hepática e proctite. Diferentemente da uretrite por *N. gonorrhoeae*, a uretrite por *C. trachomatis* em homens pode ser assintomática e, portanto, continuar sem tratamento. Tanto a *N. gonorrhoeae* como a *C. trachomatis* frequentemente causam infecções assintomáticas em mulheres. A uretrite por *C. trachomatis* pode ser diagnosticada através de cultura da bactéria em linhagens de células humanas, mas testes de ácido nucleico amplificado realizados em swabs genitais ou amostras de urina são mais sensíveis e já suplantaram as culturas.

A infecção genital pelos sorotipos L de *C. trachomatis* causa *linfogranuloma venéreo*, uma doença crônica ulcerativa. O linfogranuloma venéreo é uma doença esporádica nos Estados Unidos e Europa Ocidental, mas é endêmica em partes da Ásia, África, região do Caribe e América do Sul. A infecção inicialmente se manifesta como uma pápula pequena, frequentemente não notada, na mucosa genital ou na pele próxima. Duas a 6 semanas depois, o crescimento do organismo e a resposta do hospedeiro em linfonodos de drenagem produzem linfonodos edemaciados, dolorosos, os quais podem coalescer e romper-se. Se não tratada, a infecção pode subsequentemente causar fibrose e estenoses no trato anogenital. Estenoses retais são particularmente comuns em mulheres.

Morfologia. As características morfológicas da **uretrite** por *C. trachomatis* são virtualmente idênticas àquelas da gonorreia. A infecção primária é caracterizada por um corrimento mucopurulento contendo uma predominância de neutrófilos. Os organismos não são visíveis em esfregaços ou cortes corados por Gram.

As lesões do **linfogranuloma venéreo** contêm uma mistura de resposta inflamatória granulomatosa e neutrofílica. Números variáveis de inclusões clamidiais são visualizados no citoplasma das células epiteliais ou células inflamatórias. A linfadenopatia regional é comum, usualmente ocorrendo dentro de 30 dias de infecção. O envolvimento do linfonodo é caracterizado por uma reação inflamatória granulomatosa, associada a focos de necrose de formato irregular e infiltração neutrofílica (abscessos estrelados). Com o tempo, a reação inflamatória é dominada por infiltrados inflamatórios crônicos inespecíficos e extensa fibrose. A última, por sua vez, pode causar obstrução linfática local, linfedema e estenoses. Em lesões ativas, o diagnóstico de linfogranuloma venéreo pode ser realizado mediante a demonstração do organismo em cortes de biópsia ou esfregaços de exsudato. Em casos mais crônicos, o diagnóstico reside na demonstração de anticorpos aos sorotipos apropriados de clamídia no soro do paciente.

Infecções por Riquétsias

Membros da ordem *Rickettsiales* são bactérias intracelulares obrigatórias transmitidas por vetores que causam tifo epidêmico (*Rickettsia prowazekii*), tifo rural (*Orientia tsutsugamushi*), e febres maculosas (*Rickettsia rickettsii* e outras).⁶ Esses organismos possuem a estrutura de bactérias em forma de bastonetes, Gram-negativas, apesar de se corarem fracamente pela coloração de Gram. O tifo epidêmico, o qual é transmitido de pessoa a pessoa através do piohlo do corpo, está associado às guerras e à privação humana, quando os indivíduos são forçados a viver em contato próximo sem a troca de roupas. O tifo rural, transmitido por *chiggers*, foi um grande problema para os soldados americanos no Pacífico durante a II Guerra Mundial e no Vietnã. A febre maculosa das Montanhas Rochosas (FMMR), transmitida para humanos por carrapatos de cães, é mais comum no sudeste e centro-sul dos Estados Unidos. Riquétsias da FMMR são transmitidas após diversas horas de alimentação do carrapato ou, menos comumente, quando o carrapato é esmagado durante a remoção da pele.

A erliquiose é uma doença transmitida por carrapatos, recém-descoberta, e causada por

Rickettsiales. As bactérias infectam predominantemente neutrófilos (*Anaplasma phagocytophilum* e *Ehrlichia ewingii*) ou macrófagos (*Ehrlichia chaffeensis*). Inclusões citoplasmáticas características (mórulas), ocasionalmente com forma de amoras e compostas de massas de bactérias, podem ser vistas em leucócitos (Fig. 8-42). A erliquiose é caracterizada por início abrupto de febre, cefaleia e mal-estar, e pode progredir para insuficiência respiratória, insuficiência renal e choque. O exantema ocorre em aproximadamente 40% das pessoas com infecções por *E. chaffeensis*.

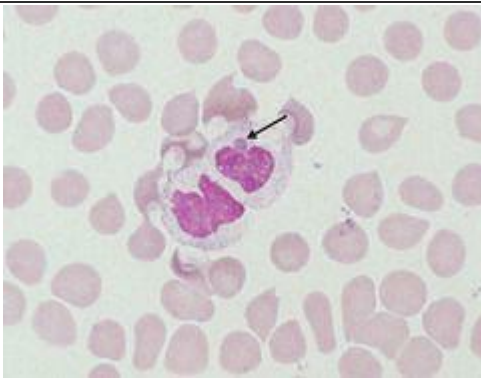

FIGURA 8-42

Granulócito de sangue periférico (neutrófilo em bastão) contendo uma inclusão de *Ehrlichia* (seta).

(Cortesia do Dr. Stephen Dumler, Johns Hopkins Medical Institution, Baltimore, MD.)

As doenças por riquetsias são usualmente diagnosticadas clinicamente e confirmadas através de sorologia.

Patogenia. As riquetsias não produzem toxinas significativas. As riquetsias que causam tifo e febres maculosas predominantemente infectam células endoteliais vasculares, especialmente

aqueles dos pulmões e cérebro. As bactérias penetram nas células endoteliais por endocitose, mas elas escapam do endossomo para o citoplasma antes da formação do fagolisossomo ácido. Os organismos proliferam no citoplasma da célula endotelial e então ou lisam a célula (grupo do tifo) ou se disseminam de célula a célula através de movimento mobilizado por actina (grupo da febre maculosa). *As manifestações intensas da infecção por riquetsias são primeiramente devido ao extravasamento vascular secundário ao dano celular endotelial.* ⁶ Isto causa choque hipovolêmico com edema periférico, assim como edema pulmonar, insuficiência renal e uma variedade de manifestações do SNC que podem incluir coma.

A resposta imune inata à infecção por riquetsia é montada por células NK, as quais produzem IFN- γ , reduzindo a proliferação bacteriana. Respostas subsequentes dos CTL são críticas para a eliminação das infecções por riquetsias. O IFN- γ e o TNF, provenientes de células NK e células T ativadas, estimulam a produção de óxido nítrico bactericida. CTL lisam células infectadas, reduzindo a proliferação bacteriana. Infecções por riquetsias são diagnosticadas pela imunocoloração dos organismos ou pela detecção de anticorpos antiriquetsia no soro.

Morfologia

Febre Tifoide. Nos casos brandos, as mudanças macroscópicas são limitadas a exantema e pequenas hemorragias devido a lesões vasculares. Em casos mais intensos, pode haver áreas de necrose da pele e gangrena da ponta dos dedos, nariz, lobos da orelha, escroto, pênis e vulva. Em tais casos, hemorragias equimóticas irregulares podem ser encontradas internamente, principalmente no cérebro, músculo cardíaco, testículos, membranas serosas, pulmões e rins.

As mudanças microscópicas mais proeminentes são as lesões de pequenos vasos e áreas focais de hemorragia e inflamação em vários órgãos e tecidos. O edema endotelial nos capilares, arteríolas e vênulas pode estreitar os lumens destes vasos. Uma borda circundante de células inflamatórias mononucleares usualmente circunda o vaso afetado. Os lumens vasculares estão algumas vezes trombóticos. A necrose da parede do vaso não é usual no tifo (quando comparado à FMMR). A trombose vascular induz a necrose gangrenosa da pele e de outras estruturas em uma minoria de casos. No cérebro, nódulos característicos do tifo são compostos de proliferações microgliais focais com um infiltrado de uma mistura de linfócitos T e macrófagos ([Fig. 8-43](#)).

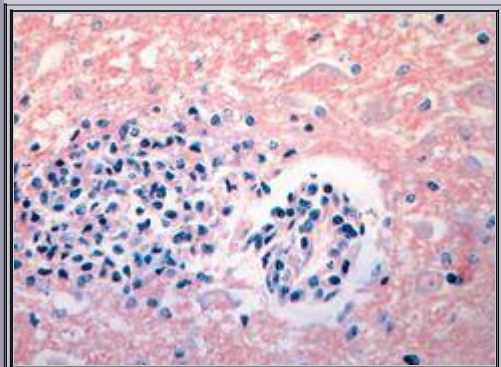


FIGURA 8-43

Nódulo do tifo no cérebro.

O **tifo rural**, ou infecção transmitida por ácaro, é usualmente uma versão mais branda da febre tifoide. O exantema é usualmente transitório ou pode não aparecer. A necrose ou trombose vascular é rara, mas pode haver uma linfadenopatia inflamatória importante.

Febre Maculosa das Montanhas Rochosas. Um exantema hemorrágico que se estende por todo o corpo, incluindo as palmas das mãos e solas dos pés, é a marca registrada da FMMR. Uma escara no local da picada do carrapato é incomum na FMMR, mas é comum na infecção por *R. akari*, *R. africae*, e *R. conorii*. As lesões vasculares que sustentam o exantema frequentemente levam a necrose aguda, extravasamento de fibrina, e, ocasionalmente, trombose dos pequenos vasos sanguíneos, incluindo arteríolas ([Fig. 8-44](#)). Na FMMR intensa, focos de pele necrótica aparecem, particularmente nos dedos, dedos dos pés, cotovelos, orelhas e escroto. A resposta inflamatória perivascular, semelhante à do tifo, é vista no cérebro, músculo esquelético, pulmões, rins, testículos e músculo cardíaco. As lesões vasculares no cérebro podem envolver vasos maiores e produzir microinfartos. Um edema pulmonar não cardiogênico causando a síndrome da angústia respiratória do adulto é a principal causa de morte em pacientes com FMMR.

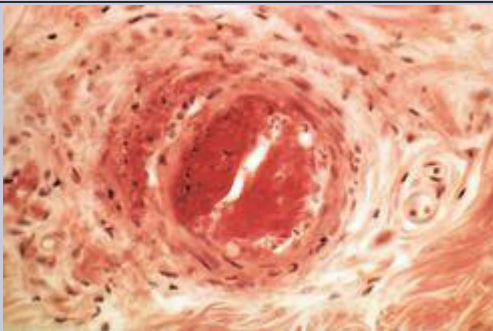


FIGURA 8-44

Febre maculosa das Montanhas Rochosas apresentando um vaso trombótico e vasculite.



Infecções Fúngicas

Os fungos são eucariotos com paredes celulares que dão a eles sua forma. As células fúngicas podem crescer como filamentos multicelulares denominados micélios ou como células únicas ou cadeias de células denominadas leveduras. A maioria das leveduras se reproduz por brotamento. Algumas leveduras, como a *Candida albicans*, podem produzir brotos que não se destacam e se tornam alongados, produzindo uma cadeia de células leveduriformes alongadas, denominadas pseudo-hifas. Os micélios consistem em filamentos semelhantes a fios (hifas) que crescem e se dividem em suas pontas. Eles podem produzir células redondas, denominadas conídios, que são facilmente transmitidas pelo ar, disseminando o fungo. Muitos fungos clinicamente importantes são dimórficos, existindo como leveduras ou micélios, dependendo das condições ambientais (leveduras se formam à temperatura do corpo humano e micélio se formam à temperatura ambiente).⁹⁹ Infecções fúngicas podem ser diagnosticadas através de exame histológico, apesar da identificação definitiva de algumas espécies necessitar de cultura.

As infecções fúngicas, também denominadas *micoses*, são de quatro tipos: (1) micoses superficiais e cutâneas, as quais são comuns e limitadas às camadas bastante superficiais ou queratinizadas da pele, cabelo e unhas; (2) micoses subcutâneas, as quais envolvem a pele, tecidos subcutâneos e linfáticos e raramente se disseminam sistemicamente; (3) micoses endêmicas, as quais são causadas por fungos dimórficos, que podem produzir doenças sistêmicas sérias em indivíduos saudáveis, e (4) micoses oportunistas, as quais podem causar doenças sistêmicas ameaçadoras à vida em indivíduos que estão imunossuprimidos ou que carregam dispositivos protéticos implantados ou cateteres vasculares. Alguns dos fungos que causam micoses oportunistas são discutidos posteriormente; aqueles que envolvem órgãos específicos são discutidos em outros capítulos.

Candidíase

Residindo normalmente na pele, boca, trato gastrointestinal e vagina, as espécies de *Candida* usualmente vivem como comensais benignos e raramente produzem doença em indivíduos saudáveis. Entretanto, as espécies de *Candida*, em geral *C. albicans*, são a causa mais frequente de infecções fúngicas humanas. A maioria dos tipos de infecções por *Candida* se origina quando a flora comensal normal rompe a pele ou barreiras mucosas. Essas infecções podem ser confinadas à pele ou membranas mucosas ou se disseminar largamente.⁹⁹ Em pessoas de outro modo saudáveis, os organismos do gênero *Candida* causam vaginite e exantema de fralda. Pacientes com diabetes e queimados são particularmente susceptíveis à candidíase superficial. Em indivíduos com linhas intravenosas ou cateteres de demora, ou que estejam se submetendo a diálise peritoneal, os organismos do gênero *Candida* podem se disseminar para a corrente sanguínea. A candidíase disseminada intensa ocorre mais comumente em pacientes que são neutropênicos devido a leucemia, quimioterapia ou transplante de medula óssea, e pode causar choque e CID.

Patogenia. Uma única cepa de *Candida* pode ser bem-sucedida como comensal ou como patógeno. A *Candida* pode alternar entre diferentes fenótipos de uma forma reversível e aparentemente aleatória. A alternância fenotípica envolve regulação coordenada de genes fase-específicos e proporciona uma forma de a *Candida* se adaptar a mudanças no ambiente do

hospedeiro (produzidas por terapia antibiótica, resposta imune ou alteração da fisiologia do hospedeiro). Essas variantes podem exibir morfologia alterada de colônia, forma celular, antigenicidade e virulência. [100](#)

A *Candida* produz um grande número de adesinas funcionalmente distintas que medeiam a aderência às células hospedeiras, algumas das quais também funcionam na morfogênese ou sinalização da *Candida*. [101](#) Essas adesinas incluem (1) uma proteína semelhante a integrina, a qual se liga aos grupos arginina-glicina-ácido aspártico (RGD) no fibrinogênio, fibronectina e laminina; (2) uma proteína que se assemelha aos substratos transglutaminase e se liga às células epiteliais, e (3) diversas aglutininas que se ligam às células endoteliais ou à fibronectina. A adesão é um importante determinante de virulência, já que cepas com aderência reduzida às células *in vitro* são avirulentas em modelos experimentais *in vivo*. Expressão diferencial de adesinas por leveduras e formas filamentosas leva ao reconhecimento de receptores distintos nas células hospedeiras.

A *Candida* produz um número de enzimas que contribui para a capacidade invasiva, incluindo pelo menos nove aspartil proteinases secretadas, as quais podem promover a invasão tecidual através da degradação de proteínas da matriz extracelular, e catalases, as quais podem permitir que o organismo resista a morte oxidativa por células fagocíticas. [101,102](#) A *Candida* também secreta adenosina, a qual bloqueia a produção de radicais de oxigênio e desgranulação pelos neutrófilos.

A habilidade da *C. albicans* de crescer na forma de biofilmes também contribui para sua capacidade de causar doença. [103](#) Os biofilmes de *Candida* são comunidades microbianas consistindo em misturas de leveduras, formas filamentosas e matriz extracelular derivada de fungo. A *C. albicans* pode formar biofilmes em dispositivos médicos implantados, que reduzem a susceptibilidade do organismo a respostas imunes e à terapia com drogas antifúngicas.

A resposta imune à *Candida* é complexa. A imunidade inata e as respostas de células T são importantes para a proteção contra a infecção por *Candida*. [104](#) Neutrófilos e macrófagos fagocitam *Candida*, e a morte oxidativa por esses fagócitos é a primeira linha de defesa do hospedeiro. O papel importante dos neutrófilos e macrófagos é ilustrado pelo risco aumentado de infecções por *Candida* em indivíduos com neutropenia ou defeitos na oxidase ou mieloperoxidase NADPH. Formas filamentosas, mas não leveduriformes, podem escapar de fagossomos e entrar no citoplasma e se proliferar. A levedura de *Candida* ativa células dendríticas para produzir IL-12 mais do que o fazem as formas filamentosas do fungo. Como resultado, as formas leveduriformes elicitam uma resposta T_H1 fúngica protetora, enquanto as formas filamentosas tendem a estimular uma resposta T_H2 não protetora. Da mesma forma que outros fungos, a *Candida* também elicitam respostas T_H17 , as quais são responsáveis pelo recrutamento de neutrófilos e monócitos ([Cap. 6](#)). As respostas de células T à *Candida* são particularmente importantes para a proteção contra a infecção mucosa e cutânea pela *Candida*, como demonstrado pelas infecções mucocutâneas recorrentes por *Candida* em indivíduos com infecção pelo HIV e baixas contagens de células T.

Morfologia. Em cortes teciduais, a *C. albicans* pode aparecer como formas leveduriformes (blastocônídios), pseudo-hifas, e, menos comumente, hifas verdadeiras, definidas pela presença de septos (Fig. 8-45). As pseudo-hifas, um indicio diagnóstico importante, representam células leveduriformes em brotamento unidas por suas partes finais através de constrições. Todas as formas podem estar presentes juntas no mesmo tecido. Os organismos podem ser visíveis com colorações de rotina por hematoxilina e eosina, mas uma variedade de colorações “fúngicas” especiais (prata-metenamina de Gomori, ácido periódico de Schiff) é comumente utilizada para melhor visualizá-las.

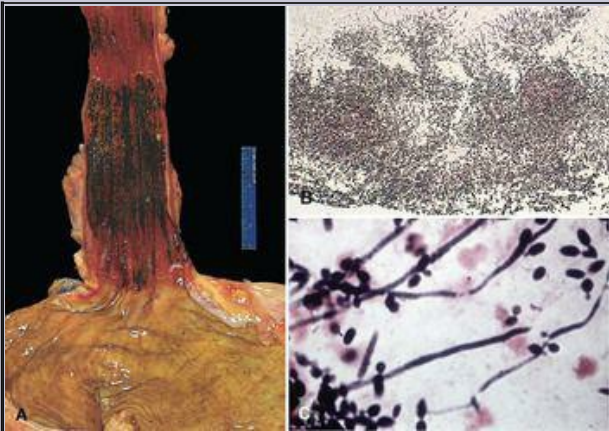


FIGURA 8-45

A morfologia de infecções por *Candida*. **A**, Candidíase intensa do esôfago distal. **B**, Coloração pela prata da candidíase esofágica revela o denso tapete de *Candida*. **C**, Pseudo-hifas e blastocônídios (levedura em brotamento) característicos de *Candida*.

(C, Cortesia do Dr. Dominick Cuvuoti, Department of Pathology, University of Texas Southwestern Medical School, Dallas, TX.)

Mais comumente, a candidíase toma a forma de uma infecção superficial nas superfícies mucosas da cavidade oral (**sapinho**). A proliferação florida do fungo cria pseudomembranas branco-acinzentadas com aspecto sujo, compostas de organismos emaranhados e debris inflamatórios. Profundamente à superfície, ocorre hiperemia mucosa e inflamação. Essa forma de candidíase é vista em neonatos, pessoas debilitadas, crianças recebendo esteroides por via oral para tratamento de asma, e em seguida a um tratamento com antibióticos de amplo espectro, os quais destroem a flora bacteriana normal competidora. O outro grande grupo de risco inclui pacientes HIV-positivos; pessoas com sapinho oral sem razão óbvia devem ser avaliadas para infecção pelo HIV.

A **esofagite por *Candida*** é comumente encontrada em pacientes com Aids e naqueles com malignidades hematolinfoides. Esses pacientes apresentam disfagia (deglutição dolorosa) e dor retroesternal; a endoscopia demonstra placas brancas e pseudomembranas, que se assemelham ao sapinho oral, na mucosa esofágica ([Fig. 8-45](#)).

A **vaginite por *Candida*** é uma forma comum de infecção vaginal em mulheres, especialmente naquelas que são diabéticas, gestantes, ou que utilizam contraceptivos orais. Ela normalmente está associada a intenso prurido e a um corrimento espesso tipo coalhada.

A **candidíase cutânea** pode se apresentar de muitas formas diferentes, incluindo infecção da própria unha (“onicomicose”), dobras ungueais (“paroníquia”), folículos pilosos (“foliculite”), pele intertriginosa e úmida como as axilas ou tecidos dos dedos das mãos e pés (“intertrigo”), e na pele peniana (“balanite”). O “exantema de fralda” é uma infecção cutânea por *Candida* encontrada no períneo de bebês, na região de contato com fraldas molhadas.

A **candidíase invasiva** é causada por disseminação hematogênica de organismos a vários tecidos ou órgãos. Os padrões comuns incluem (1) abscessos renais, (2) abscessos miocárdicos e endocardite, (3) microabscessos cerebrais e meningite, (4) endoftalmite (virtualmente qualquer estrutura do olho pode estar envolvida) e (5) abscessos hepáticos. Em qualquer uma dessas localizações, dependendo do estado imune da pessoa infectada, o fungo pode evocar pouca reação inflamatória, causar a resposta supurativa usual, ou ocasionalmente produzir granulomas. Pessoas com leucemias agudas que estão profundamente neutropênicas após quimioterapia são particularmente propensas a desenvolver a doença sistêmica. A endocardite por *Candida* é a endocardite fúngica mais comum, usualmente ocorrendo em pessoas possuidoras de válvulas cardíacas protéticas ou em dependentes de drogas intravenosas.

Criptococose

O *Cryptococcus neoformans* cresce como uma levedura encapsulada que causa meningoencefalite em indivíduos sob os demais aspectos, porém mais frequentemente se apresenta como uma infecção oportunista em pessoas com Aids, leucemia, linfoma, lúpus

eritematoso sistêmico, ou sarcoidose, assim como em receptores de transplante. Muitos desses pacientes recebem altas doses de corticosteroides, um grande fator de risco para a infecção por *Cryptococcus*.

Patogenia. O *Cryptococcus neoformans* está presente no solo e em fezes de aves (particularmente pombos) e infecta pessoas quando inalado. Diversos fatores de virulência permitem que ele escape das defesas do hospedeiro, incluindo (1) uma cápsula polissacarídica, (2) produção de melanina e (3) enzimas. [105](#) Esses mecanismos não são muito eficazes quando o *C. neoformans* infecta hospedeiros com defesas imunes intactas, mas eles podem levar à doença disseminada em indivíduos imunossuprimidos.

Glicuronoxilomanana, o principal polissacarídeo capsular do *C. neoformans*, é um grande fator de virulência que inibe a fagocitose de macrófagos alveolares, migração de leucócitos e recrutamento de células inflamatórias. O *C. neoformans* pode sofrer variação fenotípica, a qual leva a mudanças na estrutura e tamanho da cápsula polissacarídica, proporcionando uma maneira de escapar das respostas imunes. [106](#)

O *Cryptococcus neoformans* produz lacase, a qual cataliza a formação de um pigmento semelhante à melanina. [105](#) Mutantes de lacase de *C. neoformans* reduziram a virulência em modelos animais. Os efeitos da melanina podem estar relacionados às suas propriedades antioxidantes. Esses fungos também produzem uma variedade de outras enzimas, incluindo uma serino-proteinase que cliva fibronectina e outras proteínas de membrana basal, o que pode ajudar na invasão tecidual. [107](#) O *C. neoformans* pode estabelecer infecções latentes acompanhadas por formação de granulomas, que podem reativar-se em hospedeiros imunossuprimidos. [108](#)

Morfologia. O *Cryptococcus* possui forma de levedura, mas não pseudo-hifas ou hifas. A levedura criptocócica possui 5 a 10 µm e uma cápsula gelatinosa espessa altamente característica. O polissacarídeo capsular cora-se intensamente em vermelho com ácido periódico de Schiff e mucicarmim em tecidos, e pode ser detectado com esferas recobertas por anticorpos em ensaios de aglutinação. Preparações com nanquim criam uma imagem negativa, visualizando-se a cápsula espessa como um halo claro em um fundo negro. Apesar de o pulmão ser o local primário de infecção, o envolvimento pulmonar é normalmente brando e assintomático, mesmo enquanto o fungo está se disseminando para o SNC. Entretanto, o *C. neoformans* pode formar um granuloma pulmonar solitário semelhante às lesões circunscritas (moeda) causadas por *Histoplasma*. As principais lesões causadas por *C. neoformans* são no SNC, envolvendo meninges, massa cinzenta cortical e núcleos basais. A resposta do hospedeiro aos criptococos é extremamente variável. Em pessoas imunossuprimidas, os organismos podem evocar virtualmente nenhuma reação inflamatória, de forma que massas gelatinosas de fungos crescem nas meninges ou expandem os espaços perivascularares de Virchow-Robin na massa cinzenta, produzindo as denominadas lesões em bola de sabão ([Fig. 8-46](#)). Em pessoas severamente imunossuprimidas, o *C. neoformans* pode se disseminar largamente para a pele, fígado, baço, suprarrenais e ossos. Em pessoas não imunossuprimidas ou naquelas com doença prolongada, os fungos induzem uma reação granulomatosa crônica composta de

macrófagos, linfócitos e células gigantes tipo corpo estranho. A supuração também pode ocorrer, assim como uma arterite granulomatosa rara do círculo de Willis.

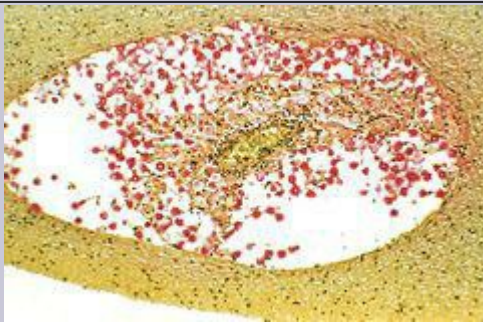


FIGURA 8-46

Coloração por mucicarmim de criptococcos (corados em vermelho) em um espaço perivascular de Virchow-Robin do cérebro (lesão em bolha de sabão).

Aspergilose

O *Aspergillus* é um fungo ubíquo que causa alergias (aspergilose broncopulmonar alérgica) em pessoas de outro modo saudáveis e sérias *sinusite*, *pneumonia* e doença invasiva em indivíduos imunocomprometidos. As principais condições que predisõem a infecção por *Aspergillus* são neutropenia e corticosteroides. O *Aspergillus fumigatus* é a espécie mais comum que causa doença, e ele produz infecções invasivas severas em indivíduos imunocomprometidos.

Patogenia. As espécies de *Aspergillus* são transmitidas por conídios no ar, e o pulmão é a principal porta de entrada. O pequeno tamanho dos esporos de *A. fumigatus*, de aproximadamente 2 a 3 μm , permite que eles alcancem os alvéolos. Os conídios germinam em hifas, as quais então invadem tecidos. Neutrófilos e macrófagos são a principal defesa do hospedeiro contra o *Aspergillus*. Macrófagos alveolares ingerem e destroem os conídios, enquanto neutrófilos

produzem intermediários do oxigênio reativo que destroem as hifas. A aspergilose invasiva está altamente associada a neutropenia e defesas prejudicadas dos neutrófilos.

O *Aspergillus* produz diversos fatores de virulência, incluindo adesinas, antioxidantes, enzimas e toxinas. ¹⁰⁸ Os conídios podem se ligar ao fibrinogênio, laminina, complemento, fibronectina, colágeno, albumina, e proteínas surfactantes, mas interações receptor-ligante não são bem definidas. O *Aspergillus* produz várias defesas antioxidantes, incluindo o pigmento melanina, manitol, catalases e superóxido dismutases. Esse fungo também produz fosfolipases, proteases e toxinas, mas seus papéis na patogenicidade ainda não estão claros. *Restrictocina* e *mitogilina* são ribotoxinas que inibem a síntese de proteínas da célula do hospedeiro através da degradação de mRNA. O carcinógeno *aflatoxina* é produzido por espécies de *Aspergillus* que crescem em superfícies de amendoins e podem ser uma causa de câncer hepático na África. ¹⁰⁹ A sensibilização aos esporos do *Aspergillus* produz alveolite alérgica ¹¹⁰ (Cap. 15). A *aspergilose broncopulmonar alérgica*, associada à hipersensibilidade proveniente da colonização superficial da mucosa brônquica, frequentemente ocorre em pessoas asmáticas.

Morfologia. A **aspergilose colonizante (aspergiloma)** normalmente implica crescimento do fungo nas cavidades pulmonares com invasão mínima ou ausente dos tecidos (o nariz também é frequentemente colonizado). As cavidades são usualmente o resultado de tuberculose prévia, bronquiectasia, infartos antigos ou abscessos. Massas proliferativas de hifas formam “bolas fúngicas” amarronzadas repousando livres no interior das cavidades. A reação inflamatória circunjacente pode ser esparsa, ou pode haver inflamação crônica e fibrose. Pessoas com aspergilomas usualmente possuem hemoptise recorrente.

A **aspergilose invasiva** é uma infecção oportunista confinada a hospedeiros imunossuprimidos. As lesões primárias estão usualmente nos pulmões, mas a disseminação hematogênica difundida com envolvimento das válvulas cardíacas e cérebro é comum. As lesões pulmonares tomam a forma de pneumonia necrosante, com focos cinza nitidamente delineados, arredondados, e bordas hemorrágicas; elas são frequentemente referidas como **lesões em alvo** (Fig. 8-47A). O *Aspergillus* forma corpos de frutificação (usualmente nas cavidades pulmonares) e filamentos septados, com 5 a 10 µm de espessura, e ramificações em ângulos agudos (40 graus) (Fig. 8-47B). As hifas de *Aspergillus* não podem ser diferenciadas de *Pseudallescheria boydii* e espécies de *Fusarium* apenas através de morfologia. O *Aspergillus* possui uma tendência de invadir vasos sanguíneos; portanto, áreas de hemorragia e infarto são usualmente sobrepostas nas reações inflamatórias teciduais necrosantes. A infecção rinocerebral por *Aspergillus* em indivíduos imunossuprimidos se assemelha à causada por zigomicetos (p. ex., mucormicose).

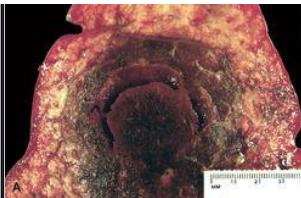

FIGURA 8-47

Morfologia do *Aspergillus*. **A**, Aspergilose invasiva do pulmão em um paciente que sofreu transplante de medula óssea. **B**, Cortes histológicos desse caso, corados por coloração pela prata-metenamina de Gomori, demonstrando hifas septadas com ramificações em ângulo agudo, aspectos consistentes com *Aspergillus*. Ocasionalmente, o *Aspergillus* pode apresentar corpos de frutificação (*detalhe*) quando ele cresce em áreas que são bastante aeradas (como o trato respiratório superior).

Zigomicose (Mucormicose)

A zigomicose (mucormicose, ficomicose) é uma infecção oportunista causada por “fungos do pão”, incluindo *Mucor*, *Rhizopus*, *Absidia* e *Cunninghamella*, que pertencem à classe Zigomicetos.

111 Esses fungos são amplamente distribuídos na natureza e não causam mal a indivíduos imunocompetentes, mas infectam pessoas imunossuprimidas, embora de forma menos frequente do que a *Candida* e o *Aspergillus*. Os principais fatores predisponentes são neutropenia, uso de corticoides, diabetes melito, sobrecarga de ferro e quebra da barreira cutânea (p. ex., como resultado de queimaduras, feridas cirúrgicas ou trauma).

Patogenia. Semelhante ao *Aspergillus*, os fungos zigomicetos são transmitidos pelo ar através de esporos assexuados. Mais comumente, esporos inalados produzem infecção nos seios nasais e nos pulmões, mas a exposição percutânea ou ingestão também podem levar à infecção. A termotolerância dos esporos de algumas espécies de zigomicetos pode contribuir para sua dispersão. Macrófagos proporcionam a defesa inicial através de fagocitose e morte oxidativa dos esporos em germinação. **111** Neutrófilos possuem um papel-chave na morte de fungos durante a infecção estabelecida.

Morfologia. Os zigomicetos formam hifas fúngicas não septadas, irregularmente largas (6 a

50 μm), com frequentes ramificações de ângulo reto, as quais são prontamente demonstradas em tecidos necróticos por colorações de hematoxilina e eosina ou especiais para fungos (Fig. 8-48). Os três locais primários de invasão são os seios nasais, pulmões e trato gastrointestinal, dependendo de se os esporos (os quais estão dispersos na poeira e no ar) são inalados ou ingeridos. Mais comumente em diabéticos, o fungo pode se disseminar dos seios nasais para a órbita e cérebro, dando origem a **mucormicose rinocerebral**. Os zigomicetos causam necrose tecidual local, invadem a parede arterial e penetram nos tecidos periorbitais e caixa craniana. A meningoencefalite se segue, algumas vezes complicada por infartos cerebrais quando fungos invadem artérias e induzem trombose.

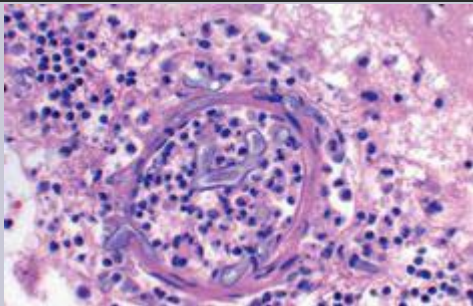


FIGURA 8-48

Vasos sanguíneos meníngeos apresentando espécies de *Mucor* angioinvasivas. Note a espessura irregular e ramificações próximas a um ângulo reto das hifas.

(Cortesia do Dr. Dan Milner, Department of Pathology, Brigham and Woman's Hospital, Boston, MA.)

O **envolvimento pulmonar** por zigomicetos pode ser secundário à doença rinocerebral, ou pode ser primário em pessoas com imunodeficiência intensa. As lesões pulmonares combinam áreas de pneumonia hemorrágica com trombos vasculares e infartos distais.



PARACOCCIDIOIDOMICOSE (MICOSE DE LUTZ) NO BRASIL

A paracoccidioidomicose (PCM) é uma micose sistêmica causada por infecção pelo *Paracoccidioides brasiliensis*, e pode apresentar-se na forma aguda ou subaguda. Sua prevalência e incidência não são conhecidas a fundo, uma vez que se baseiam em descrições ocasionais dos casos. Contudo, é estimado que cerca de 10% da população brasileira esteja infectada pelo fungo – já nas áreas endêmicas, o número de infectados pode chegar a 50%.

As regiões Sudeste, Sul e Centro-Oeste concentram o maior número de casos registrados de PCM. Já a região Nordeste, de maneira geral, não é propícia para o desenvolvimento da doença. Apesar de na região Norte, a infecção de seres humanos ser considerada rara, mais casos passaram a ser registrados em regiões da Amazônia e em índios de Rondônia.

Embora grande parte dos portadores seja infectada até os 20 anos de idade, a PCM manifesta-se com mais frequência entre os 30 e 50 anos, sendo 90% dos infectados pertencentes ao sexo masculino. Verifica-se uma maior manifestação da doença entre trabalhadores que lidam diretamente com o solo. Podem, também, ser considerados fatores de risco o tabagismo (invariavelmente associado a pacientes com a forma pulmonar da PCM) e o alcoolismo.



LOBOMICOSE (DOENÇA DE JORGE LOBO) NO BRASIL

A lobomicose, ou doença de Jorge Lobo, é uma micose subcutânea de evolução crônica, causada pelo fungo *Lacazia (Loboa) loboi*. A doença caracteriza-se por lesões queloidiformes em diferentes partes do corpo e que podem apresentar ulcerações sem comprometimento visceral e nem mucoso.

O agente foi descrito pela primeira vez em Recife, em 1931, por Jorge Lobo. Desde então, a doença já foi descrita em diversos países das Américas, como, por exemplo, Colômbia, Equador, Venezuela, Costa Rica, Honduras, Panamá e até México. Dos 460 registrados até 2006, o Brasil é o líder em relação à incidência de casos, com um total de 318; seguido pela Colômbia, com 50; o Suriname, com 34; a Venezuela, com 23; e a Costa Rica, com 21.

Infeções Parasitárias

PROTOZOÁRIOS

Os protozoários são organismos unicelulares eucarióticos. Os protozoários parasitários são transmitidos por insetos ou pela via fecal-oral e, em humanos, basicamente residem no sangue ou intestino ([Tabela 8-9](#)). A maioria dessas infecções é diagnosticada através de exame microscópico de esfregaços de sangue ou lesões.

TABELA 8-9 Seleção de Doenças Humanas por Protozoários

Localização	Espécies	Doença
Luminal ou Epitelial	<i>Entamoeba histolytica</i>	Disenteria amebiana; abscesso hepático
	<i>Balantidium coli</i>	Colite
	<i>Giardia lamblia</i>	Doença diarreica, má absorção
	<i>Isospora belli</i>	Enterocolite crônica ou má absorção ou ambas
	<i>Cryptosporidium</i> sp.	
	<i>Trichomonas vaginalis</i>	Uretrite, vaginite
Sistema Nervoso Central	<i>Naegleria fowleri</i>	Meningoencefalite
	<i>Acanthamoeba</i> sp.	Meningoencefalite ou oftalmite
Corrente sanguínea	<i>Plasmodium</i> sp.	Malária
	<i>Babesia microti</i> , <i>B. bovis</i>	Babesiose
	<i>Trypanosoma</i> sp.	Doença do sono africana
Intracelular	<i>Trypanosoma cruzi</i>	Doença de Chagas
	<i>Leishmania donovani</i>	Calazar
	<i>Leishmania</i> sp.	Leishmaniose cutânea e mucocutânea
	<i>Toxoplasma gondii</i>	Toxoplasmose

Malária

A malária, causada pelo parasito intracelular *Plasmodium*, é uma infecção mundial que afeta 500 milhões e mata mais de um milhão de pessoas a cada ano. De acordo com a Organização Mundial de Saúde, 90% das mortes por malária ocorrem na África subsaariana, onde a malária é

a principal causa de morte em crianças menores de 5 anos de idade. O *Plasmodium falciparum*, o qual causa a malária intensa, e os três outros parasitos causadores de malária que infectam o homem (*P. vivax*, *P. ovale* e *P. malariae*) são transmitidos por fêmeas de mosquitos do gênero *Anopheles* que são largamente distribuídos por toda a África, Ásia e América Latina. Quase todos os aproximadamente 1.500 novos casos de malária a cada ano nos Estados Unidos ocorrem em viajantes ou imigrantes, apesar de ocorrerem casos raros transmitidos por mosquitos *Anopheles* ou transfusão de sangue. Esforços de saúde pública em todo o mundo para controlar a malária nos anos de 1950 até 1980 falharam, deixando mosquitos resistentes ao DDT e ao malation e o *Plasmodium* resistente a cloroquina e pirimetamina.



MALÁRIA NO BRASIL

A malária é uma doença febril aguda, de elevada prevalência e morbidade. No Brasil, os primeiros casos de malária ocorreram no século XVI e foram trazidos pelos colonizadores europeus. Já no fim do século XIX e início do século XX, estimava-se a ocorrência de 6 milhões de casos anuais de malária no país. Isso representava, à época, cerca de 50% da população brasileira. Como resultado dos programas de controle adotados, em 1970 o número de casos caiu para aproximadamente 52 mil casos. Contudo, em 1999, esse número voltou a subir – 610 casos foram registrados, sendo que a região Amazônica era a responsável pela quase totalidade dos casos.

De uma maneira geral, a maior parte dos casos de malária ocorre em áreas rurais, mas também há registro da doença nas áreas urbanas (em torno de 15%). Mesmo na área endêmica, o risco de contrair a doença não é uniforme. Este risco é medido pelo IPA (Índice Parasitário Anual), que serve para classificar as áreas de transmissão em alto, médio e baixo risco, de acordo com o número de casos por mil habitantes. A *Plasmodium vivax* era a espécie de maior incidência, com cerca de 73,4%. A região da Amazônia Legal, considerada a mais endêmica do país em relação à malária e que abriga 90 de municípios com alto risco para a doença, concentra 99,7% dos casos de malária. Neste caso, o IPA é igual ou maior que 50 casos por 1.000 habitantes.


Os programas de controle obtiveram um resultado positivo com a redução do número de casos entre 2000 e 2002. No entanto, em 2003 esse número voltou a crescer e, em 2006, o Brasil registrou mais de 545 mil casos de malária. Atualmente, voltamos a registrar um alto índice de notificações de casos da doença – aproximadamente 500 mil casos por ano.

No ano de 2008, a região da Amazônia Brasileira contava com 3.422 laboratórios para diagnóstico de malária, além de 48.281 agentes de saúde envolvidos no controle da doença. Essa estrutura contemplava os 807 municípios, além de médicos, enfermeiros e outros profissionais de saúde. Essa extensa rede de diagnóstico e tratamento tornou possível. Segundo o Ministério da Saúde, a realização de 2.717.511 exames de gota espessa e o tratamento de todos os casos diagnosticados. No Brasil, neste mesmo ano, cerca de 97% dos casos de malária estavam restritos a seis estados da região amazônica: Acre, Amapá, Amazonas, Pará, Rondônia e Roraima; enquanto que Maranhão, Mato Grosso e Tocantins, os outros três estados da região amazônica, eram responsáveis por menos de 3% dos casos da doença no país.

As diretrizes do Ministério da Saúde, com recomendações sobre doses e esquemas de tratamento da doença, podem ser encontradas no Manual de Terapêutica da Malária, disponível no site do próprio ministério (www.portaldasaude.gov.br).

Ciclo de Vida e Patogenia. *Plasmodium vivax*, *P. ovale* e *P. malariae* causam baixos níveis de parasitemia, anemia branda, e, em casos raros, ruptura esplênica e síndrome nefrótica. O *P. falciparum* causa altos níveis de parasitemia, anemia intensa, sintomas cerebrais, insuficiência renal, edema pulmonar e morte. Os ciclos de vida das espécies de *Plasmodium* são semelhantes, apesar de o *P. falciparum* diferir nas formas que contribuem para sua maior virulência.

O estágio infectante da malária, o *esporozoíta*, é encontrado nas glândulas salivares das fêmeas de mosquitos. Quando o mosquito se alimenta de sangue, os esporozoítas são liberados no sangue humano e, dentro de alguns minutos, se ligam a e invadem hepatócitos por meio da ligação ao receptor do hepatócito para as proteínas séricas trombospondina e properdina¹¹² (Fig. 8-49). No interior dos hepatócitos, os parasitos da malária se multiplicam rapidamente, liberando tanto quanto 30.000 *merozoítas* (formas haploides assexuadas) quando cada hepatócito infectado se rompe. O *P. vivax* e o *P. ovale* formam *hipnozoítas* latentes nos hepatócitos, os quais causam recaídas de malária muito tempo após a infecção inicial.



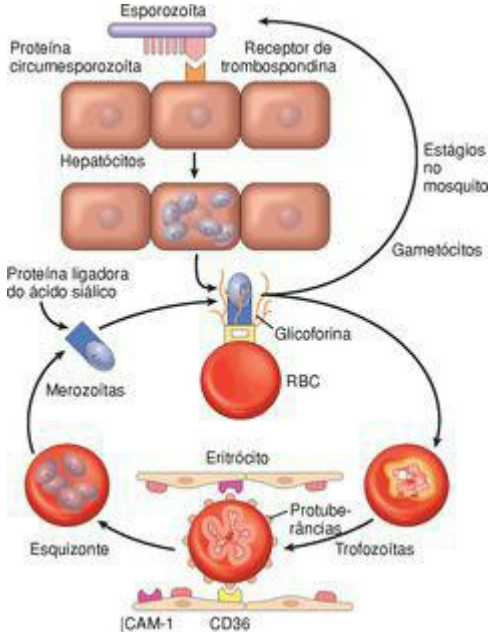


FIGURA 8-49

Ciclo de vida do *Plasmodium falciparum*. ICAM-1, molécula de adesão intracelular-1.

(Desenhado pelo Dr. Jeffrey Joseph, Beth Israel-Deaconess Hospital, Boston, MA.)

Uma vez liberados do fígado, os merozoítas do *Plasmodium* se ligam, através de uma molécula semelhante à lectina do parasito, aos resíduos do ácido siálico nas moléculas glicoforinas na superfície de eritrócitos. No interior dos eritrócitos, os parasitos crescem em vacúolos digestivos

envoltos por membrana, hidolisando hemoglobina através de enzimas secretadas. O *trofozoita* é o primeiro estágio do parasito nos eritrócitos e é definido pela presença de uma única massa de cromatina. O próximo estágio, o *esquizonte*, possui múltiplas massas de cromatina, cada qual se desenvolvendo em um merozoito. Na lise do eritrócito, os novos merozoítos infectam eritrócitos adicionais. Apesar de a maioria dos parasitos da malária no interior de eritrócitos se desenvolver em merozoítos, alguns se desenvolvem em formas sexuadas denominadas *gametócitos*, que infectam o mosquito quando este se alimenta de sangue.

O *Plasmodium falciparum* causa uma doença mais intensa do que as outras espécies de *Plasmodium*. Diversas características de *P. falciparum* são responsáveis por sua grande patogenicidade:

O *P. falciparum* é capaz de infectar eritrócitos de qualquer idade, levando a altas cargas parasitárias e anemia profunda. As outras espécies infectam apenas eritrócitos jovens ou velhos, os quais são uma fração menor do *pool* de eritrócitos.

O *P. falciparum* faz com que os eritrócitos se agreguem (rosetas) e provocam sua adesão às células endoteliais do revestimento de pequenos vasos sanguíneos (sequestro), o que bloqueia o fluxo sanguíneo. Diversas proteínas, incluindo a proteína 1 da membrana do eritrócito pelo *Plasmodium falciparum* (PfEMP1), formam protuberâncias na superfície dos eritrócitos (Fig. 8-49).¹¹³ A PfEMP1 se liga a ligantes nas células endoteliais, incluindo CD36, trombospondina, VCAM-1, ICAM-1 e E-seletina. *A isquemia devido à baixa perfusão causa as manifestações da malária cerebral, a qual é a causa principal de morte devido à malária em crianças.*

O *P. falciparum* estimula a produção de altos níveis de citocinas, incluindo TNE, IFN- γ , e IL-1. Proteínas ligadas ao GPI, incluindo os antígenos de superfície do merozoíta, são liberadas dos eritrócitos infectados e induzem a produção de citocinas pelas células do hospedeiro, por meio de um mecanismo que ainda não é entendido. Essas citocinas suprimem a produção de eritrócitos, aumentam a febre, estimulam a produção de óxido nítrico (levando a dano tecidual) e induzem a expressão de receptores endoteliais para PfEMP1 (aumentando o sequestro).

Resistência do Hospedeiro ao *Plasmodium*. Existem dois mecanismos gerais de resistência do hospedeiro ao *Plasmodium*. Primeiro, alterações herdadas em eritrócitos tornam pessoas resistentes ao *Plasmodium*. Segundo, exposição repetida ou prolongada as espécies de *Plasmodium* estimulam uma resposta imune que reduz a intensidade da doença causada pela malária.

Diversas mutações comuns nos genes da hemoglobina conferem resistência à malária. Pessoas que são heterozigóticas para o traço falcêmico (Hbs) se tornam infectadas pelo *P. falciparum*, mas elas são menos propensas a morrer da infecção. O traço Hbs faz com que os parasitos cresçam pobremente ou morram devido às baixas concentrações de oxigênio. A distribuição geográfica do traço Hbs é semelhante à do *P. falciparum*, sugerindo a seleção evolutiva, pelo parasito, do traço Hbs em pessoas. A HbC, uma outra mutação comum da hemoglobina, também protege contra a malária intensa por reduzir a proliferação do parasito. As pessoas também podem ser resistentes à malária devido à ausência de proteínas as quais o parasito se liga. O *P.*

vivax entra nos eritrócitos através da ligação ao antígeno do grupo sanguíneo Duffy. Muitos africanos, incluindo a maioria dos gambianos, não são suscetíveis a infecção por *P. vivax* porque eles não possuem o antígeno Duffy.

Indivíduos vivendo onde o *Plasmodium* é endêmico frequentemente ganham resistência parcial imunomediada à malária, evidenciada pela redução da doença a despeito da infecção. Anticorpos e linfócitos T específicos para o *Plasmodium* reduzem as manifestações da doença, apesar de o parasito ter desenvolvido estratégias para escapar da resposta imune dos hospedeiros. O *P. falciparum* utiliza a variação antigênica para escapar das respostas de anticorpos ao PfEMP1. Cada genoma haploide do *P. falciparum* tem cerca de 50 genes *var*, cada qual codificando uma variante de PfEMP1. O mecanismo da regulação *var* não é conhecido, mas pelo menos 2% dos parasitos mudam os genes PfEMP1 a cada geração. Os CTL também podem ser importantes na resistência ao *P. falciparum*. Apesar de esforços enormes, tem havido pouco progresso no desenvolvimento de vacina para a malária.

Morfologia. A infecção pelo *Plasmodium falciparum* inicialmente causa congestão e aumento do baço, o qual pode eventualmente exceder 1.000 g em peso. Os parasitos estão presentes no interior de eritrócitos, o que é a base do teste diagnóstico, e existe aumento da atividade fagocítica dos macrófagos no baço. Na infecção crônica pela malária, o baço se torna progressivamente fibrótico e frágil, com uma cápsula espessa e trabéculas fibrosas. O parênquima está cinza ou preto devido às células fagocíticas conterem pigmento hemozoína, que é granular, marrom-enebecido, fracamente birrefringente. Além disso, são numerosos os macrófagos com parasitos, eritrócitos e debris endocitados.

Com a progressão da malária, o fígado se torna progressivamente aumentado e pigmentado. As células de Kupffer são altamente preenchidas por pigmentos maláricos, parasitos e debris celulares, enquanto algum pigmento também está presente nas células parenquimatosas. Células fagocíticas pigmentadas podem ser encontradas dispersas ao longo da medula óssea, linfonodos, tecidos subcutâneos e pulmões. Os rins estão frequentemente aumentados e congestionados com uma poeira de pigmento nos glomérulos e aglomerados de hemoglobina nos túbulos.

Na **malária cerebral maligna** causada por *P. falciparum*, os vasos sanguíneos cerebrais são obstruídos por eritrócitos parasitados ([Fig. 8-50](#)). Ao redor dos vasos, existem hemorragias em anel, que estão provavelmente relacionadas à hipoxia local que incide na estase vascular e em reações inflamatórias focais pequenas (denominadas **granulomas maláricos** ou de **Durck**). Com a hipoxia mais severa, ocorre degeneração dos neurônios, amolecimento isquêmico focal e, ocasionalmente, infiltrados inflamatórios escassos nas meninges.

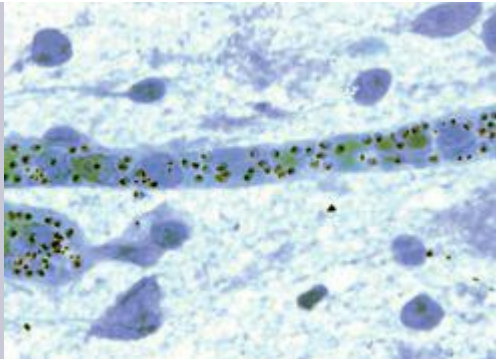


FIGURA 8-50

Coloração de Field de eritrócitos infectados por *Plasmodium falciparum* marginando em um capilar na malária cerebral.

(Cortesia do Dr. Dan Milner, Department of Pathology, Brigham and Women's Hospital, Boston, MA.)

Lesões hipóxicas focais não específicas no coração podem ser induzidas por anemia progressiva e estase circulatória em pessoas cronicamente infectadas. Em algumas, o miocárdio demonstra infiltrados intersticiais focais. Finalmente, no paciente não imune, o edema pulmonar ou o choque com CID podem causar morte, algumas vezes na ausência de outras lesões características.

Babesiose

A *Babesia microti* e a *Babesia divergens* são protozoários semelhantes à malária transmitidos pelos mesmos carrapatos de cervídeos que transmitem a doença de Lyme e a erliquiose granulocítica. ¹¹⁴ O camundongo de patas brancas é o reservatório para *B. microti*, e em algumas áreas, quase todos os camundongos possuem uma parasitemia persistente de nível baixo. A *B. microti* sobrevive bem em sangue refrigerado, e diversos casos de babesiose adquirida por

transfusão foram relatados. As babesias parasitam os eritrócitos e causam febre e anemia hemolítica. Os sintomas são brandos, exceto em indivíduos debilitados ou esplenectomizados, os quais desenvolvem parasitemias intensas e fatais.

Morfologia. Em esfregaços de sangue, os organismos do gênero *Babesia* se assemelham aos estágios em anel de *P. falciparum*, apesar de eles não possuírem pigmento hemozoína e serem mais pleomórficos. Eles formam tétrades características (cruz de Malta), as quais são diagnósticas se encontradas ([Fig. 8-51](#)). O nível da parasitemia por *B. microti* é um bom indicador da severidade da infecção (cerca de 1% nos casos brandos e até 30% em pessoas esplenectomizadas). Em casos fatais, os achados anatômicos estão relacionados ao choque e à hipoxia, e incluem icterícia, necrose hepática, necrose tubular renal aguda, síndrome da angústia respiratória do adulto, eritrofagocitose e hemorragias viscerais.

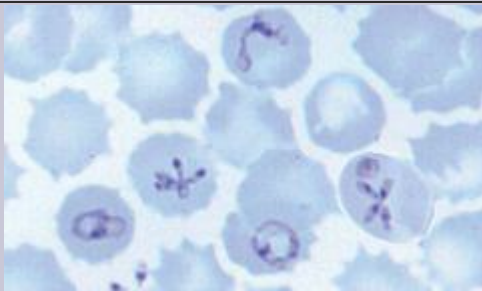


FIGURA 8-51

Eritrócitos contendo *Babesia*, incluindo a forma característica de cruz de Malta.

(Cortesia de Lynne Garcia, LSG and Associates, Santa Mônica, CA.)

Leishmaniose

A leishmaniose é uma doença inflamatória crônica da pele, membranas mucosas ou vísceras, causada por protozoários parasitos intracelulares obrigatórios, possuidores de cinetoplasto

(cinetoplastídeos), transmitidos através da picada de flebotomíneos infectados. A leishmaniose é endêmica por todo o Oriente Médio, Sul da Ásia, África e América Latina. Ela também pode ser epidêmica, como é tragicamente o caso no Sudão, Índia, Bangladesh e Brasil, onde dezenas de milhares de pessoas já morreram de leishmaniose visceral. A infecção por leishmânias, da mesma forma que com outros organismos intracelulares (micobactérias, *Histoplasma*, *Toxoplasma* e tripanossomos), é exacerbada por condições que interferem na função de células T, como a Aids. ¹¹⁵ A cultura ou o exame histológico são utilizados para diagnosticar a infecção.



LEISHMANIOSE NO BRASIL

No Brasil, embora sejam registradas aproximadamente 230 espécies de flebotomíneos, poucas são vetores comprovados das leishmanioses. No país, os principais transmissores de *L. brasiliensis* são o *Lu. intermedia* no Sudeste e o *Lu. Whitmani* no Nordeste. Já na Amazônia, são considerados vetores primários de *L. guyanensis* e *L. amazonensis*, respectivamente *Lu. umbratilis* e *Lu. flaviscutellata*. Os outros estados brasileiros abrigam outras espécies, como, por exemplo, *Lu. Fischeri*, *Lu. Migonei* e *Lu. pessoai*. A leishmaniose acomete cerca de 35 mil pessoas por ano em todo o país. A maioria desses casos encontra-se principalmente nas regiões Norte e Nordeste, seguidas do Centro-Oeste, Sudeste e Sul.

No Brasil, no período entre 2001 e 2008 foram registrados 204.783 casos de LTA. A região Norte atualmente representa 40% dos casos, seguida pelas regiões Nordeste com 31%, Centro-Oeste com 16%, Sudeste com 10% e Sul com 3%. Entre esse mesmo período, observou-se que a doença demonstra incidência mais frequente no sexo masculino, com 72% dos casos; em maiores de 10 anos, com 91,5% dos casos; e a forma cutânea com 92% dos casos.

O Ministério da Saúde elaborou os manuais *Leishmaniose Visceral Grave 2006* (http://portal.saude.gov.br/portal/arquivos/pdf/manual_lv_grave_nc.pdf) e *Manual de Vigilância da Leishmaniose Tegumentar Americana 2007* (http://portal.saude.gov.br/portal/arquivos/pdf/manual_lta_2ed.pdf).

Patogenia. O ciclo de vida da *Leishmania* envolve duas formas: a promastigota, a qual se desenvolve e vive extracelularmente no vetor flebotomíneo, e a amastigota, a qual se multiplica intracelularmente nos macrófagos do hospedeiro. Os mamíferos, incluindo roedores, cães e raposas, são reservatórios da *Leishmania*. Quando os flebotomíneos picam humanos ou animais infectados, os macrófagos albergando as amastigotas são ingeridos. As amastigotas se diferenciam em promastigotas, multiplicam-se no interior do trato digestivo dos flebotomíneos e migram para a glândula salivar, onde elas estão prontas para transmissão através da picada do inseto. Quando o inseto infectado pica uma pessoa, as promastigotas infectantes finas, flageladas, são liberadas na derme do hospedeiro juntamente com a saliva do flebotomíneo, a qual potencializa a infectividade do parasito. ¹¹⁶ As promastigotas são fagocitadas por macrófagos, e a acidez do fagolisossomo induz a sua transformação para as formas amastigotas arredondadas, que não possuem flagelo mas contêm uma única mitocôndria com seu DNA concentrado em

uma única suborganela, o cinetoplasto. ¹¹⁷ Amastigotas se proliferam no interior de macrófagos, e os macrófagos em processo de morte liberam novas amastigotas que podem infectar macrófagos adicionais.

A distância que as amastigotas se dispersam pelo corpo depende da espécie de *Leishmania* e do hospedeiro. A doença cutânea é causada primariamente pela *Leishmania major* e *Leishmania tropica* no Velho Mundo e pela *Leishmania mexicana* e *Leishmania braziliensis* no Novo Mundo; a doença mucocutânea (também denominada de espúndia) é causada por *L. braziliensis* no Novo Mundo; e a doença visceral envolvendo o fígado, baço e medula óssea é causada por *Leishmania donovani* e *Leishmania infantum* no Velho Mundo e *Leishmania chagasi* no Novo Mundo. O tropismo das espécies de *Leishmania* parece estar ligado em parte à temperatura ótima para seu crescimento. Parasitos que causam doença visceral crescem melhor a 37°C *in vitro*, enquanto parasitos que causam doença mucocutânea crescem melhor a temperaturas mais baixas. Entretanto, as espécies de *Leishmania* “cutâneas” frequentemente se tornam viscerotrópicas em pacientes com HIV.

A *Leishmania* manipula as defesas inatas do hospedeiro para facilitar sua entrada e sobrevivência nos macrófagos do hospedeiro. ¹¹⁸ As promastigotas produzem dois glicoconjugados de superfície abundantes, os quais parecem ser importantes para sua virulência. O primeiro, *lipofosfoglicano*, forma um glicocálice denso que tanto ativa o complemento (levando à deposição de C3b na superfície do parasito) como inibe a ação do complemento (evitando a inserção do complexo de ataque à membrana na membrana do parasito). Portanto, o parasito se torna recoberto por C3b, mas evita a destruição pelo complexo de ataque a membrana. Em vez disso, o C3b na superfície do parasito se liga ao Mac-1 e CR1 nos macrófagos, direcionando a promastigota para fagocitose. Uma vez dentro da célula, o lipofosfoglicano protege os parasitos no interior de fagolisossomos através da eliminação de radicais de oxigênio e pela inibição de enzimas lisossômicas. A segunda glicoproteína de superfície, *gp63*, é uma proteinase dependente de zinco que cliva o complemento e algumas enzimas antimicrobianas lisossômicas. A gp63 também se liga a receptores de fibronectina nos macrófagos e promove a adesão de promastigotas a macrófagos. As amastigotas de *Leishmania* também produzem moléculas que facilitam sua sobrevivência e replicação no interior de macrófagos. As amastigotas se reproduzem em fagolisossomos de macrófagos, os quais normalmente possuem um pH de 4,5. Entretanto, as amastigotas se protegem deste ambiente hostil expressando uma ATPase transportadora de próton, a qual mantém o pH intracelular do parasito em 6,5.

Muito do nosso conhecimento dos mecanismos de resistência e susceptibilidade da *Leishmania* são provenientes de modelos experimentais murinos. ¹¹⁸ Linfócitos T CD4+ auxiliares parasito-específicos do subgrupo T_H1 são necessários para controlar a *Leishmania* em camundongos e humanos. A *Leishmania* evade a imunidade do hospedeiro por alterar a expressão gênica de macrófagos e impedir o desenvolvimento da resposta T_H1. Em modelos animais, camundongos que são resistentes à infecção por *Leishmania* produzem altos níveis de IFN-γ derivado de T_H1, o qual ativa macrófagos para destruir os parasitos através de espécies de oxigênio reativas. Em contraste, em linhagens de camundongo que são suscetíveis a leishmaniose, existe uma resposta T_H2 dominante, e as citocinas T_H2, como a IL-4, IL-13 e IL-10, impedem a morte eficaz da

Leishmania através da inibição da atividade microbicida dos macrófagos.

Morfologia. As espécies de *Leishmania* produzem quatro tipos diferentes de lesões em humanos: visceral, cutânea, mucocutânea e cutânea-difusa. Na **leishmaniose visceral**, os parasitos *L. donovani* ou *L. chagasi* invadem macrófagos por todo o sistema fagocítico mononuclear (Fig. 8-52) e causam doença sistêmica intensa, marcada por hepatoesplenomegalia, linfadenopatia, pancitopenia, febre e perda de peso. O baço pode pesar tanto quanto 3 kg, e os linfonodos podem medir 5 cm de diâmetro. Células fagocíticas estão aumentadas e repletas de *Leishmania*, muitos plasmócitos estão presentes, e a arquitetura normal do baço está obscura. Nos estágios tardios, o fígado se torna progressivamente fibrótico. Células fagocíticas superpopulam a medula óssea e também podem ser encontradas nos pulmões, trato gastrointestinal, rins, pâncreas e testículos. Frequentemente há hiperpigmentação da pele nos indivíduos com ancestralidade do sul da Ásia, que é o motivo pelo qual denominada kala-azar ou “febre negra” em Urdu (a linguagem falada na Índia e Paquistão). Nos rins pode haver glomerulonefrite mesangioproliferativa mediada por imunocomplexo, e em casos avançados, pode haver deposição amiloide. A sobrecarga de células fagocíticas com parasitos predispõe os pacientes à infecções bacterianas secundárias, a causa usual de morte. Hemorragias relacionadas à trombocitopenia podem também ser fatais.

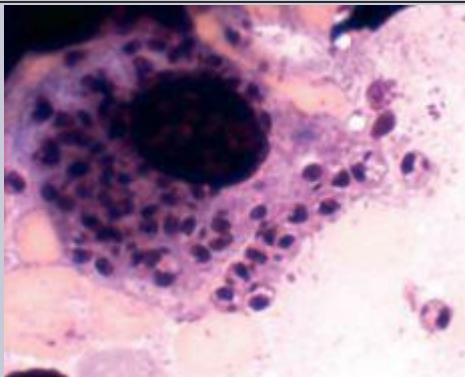


FIGURA 8-52

Coloração de Giemsa de um macrófago tecidual contendo *Leishmania donovani*.

(Cortesia do Dr. Dan Milner, Department of Pathology, Brigham and Women's Hospital, Boston, MA.)

A **leishmaniose cutânea**, causada por *L. major*, *L. mexicana* e *L. braziliensis*, é uma doença localizada, relativamente branda, consistindo em úlcera(s) na pele exposta. A lesão se inicia como uma pápula circundada por induração, sofrendo então modificação para uma úlcera rasa e de expansão lenta, frequentemente com bordas elevadas e usualmente cicatrizando por involução dentro de 6 a 18 meses sem tratamento. Ao exame microscópico, a lesão é granulomatosa, usualmente com muitas células gigantes e poucos parasitos.

A **leishmaniose mucocutânea**, causada por *L. braziliensis*, é encontrada apenas no Novo Mundo. Lesões úmidas, ulceradas ou não ulceradas, as quais podem ser desfigurantes, se desenvolvem nas áreas nasofaríngeas. Lesões podem ser progressivas e altamente destrutivas. O exame microscópico revela um infiltrado inflamatório misto composto por macrófagos contendo parasitos com linfócitos e plasmócitos. Mais tarde, a resposta inflamatória tecidual se torna granulomatosa e o número de parasitos declina. Eventualmente, as lesões diminuem e cicatrizam, apesar de a reativação poder ocorrer após longos intervalos, por meio de mecanismos que não são atualmente entendidos.

A **leishmaniose cutânea-difusa** é uma forma rara de infecção dérmica, portanto remotamente encontrada na Etiópia e África Oriental adjacente e nas Américas Central e do Sul. A leishmaniose cutânea-difusa se inicia como um único nódulo de pele, que continua a se disseminar até que todo o corpo esteja recoberto por lesões nodulares. Microscopicamente, eles contêm agregados de macrófagos espumosos repletos de leishmanias.

Tripanossomiase Africana

Os tripanossomas africanos são parasitos cinetoplastídeos que se proliferam como formas extracelulares no sangue e causam febres constantes ou intermitentes, linfadenopatia, esplenomegalia, disfunção cerebral progressiva (doença do sono), caquexia e morte. As infecções por *Trypanosoma brucei rhodesiense*, as quais ocorrem no leste da África, são frequentemente agudas e virulentas. A infecção por *Trypanosoma brucei gambiense* tende a ser crônica e ocorre mais frequentemente na parte oeste selvagem da África. As moscas tsé-tsé (gênero *Glossina*) transmitem o *Trypanosoma* africano para humanos tanto de reservatórios de parasitos encontrados em animais domésticos e selvagens (*T. brucei rhodesiense*) como de outros humanos (*T. brucei gambiense*). No interior da mosca, os parasitos se multiplicam no estômago e então na glândula salivar, antes de se desenvolverem em tripomastigotas que não se dividem, as quais são transmitidas para humanos e animais.

Patogenia. Os tripanossomas africanos são recobertos por uma proteína única, abundante e

ancorada por glicolípido, denominada e *glicoproteína variante de superfície (VSG)*. ¹¹⁹À medida que os parasitos se proliferam na corrente sanguínea, o hospedeiro produz anticorpos contra a VSG, os quais, em associação com os fagócitos, destroem a maioria dos organismos, causando um pico de febre. Um pequeno número de parasitos, entretanto, sofre um rearranjo genético e produz uma VSG diferente na sua superfície, e, dessa forma, escapa da resposta imune do hospedeiro. Esses tripanossomas sucessores se multiplicam até que o hospedeiro monte uma resposta de anticorpos contra sua VSG e destrua a maioria deles, e um outro clone com uma nova VSG assume. Dessa forma, os tripanossomas africanos escapam da resposta imune e causam ondas de febre antes de finalmente invadirem o SNC.

Os tripanossomas possuem muitos genes VSG, e apenas um dos quais é expresso de cada vez. O parasito utiliza um mecanismo elegante para ligar e desligar os genes VSG. ¹¹⁹Apesar de os genes VSG serem dispersos por todo o genoma do tripanossomo, apenas os genes VSG encontrados nas regiões cromossômicas denominadas de *locais de expressão bloodstream*, localizados nos telômeros (as terminações dos cromossomos), são expressas. Novos genes VSG são movidos para os locais de expressão *bloodstream* basicamente por recombinação homóloga. Um aparato de transcrição pouco entendido, o qual inclui a RNA polimerase que transcreve os genes VSG, se associa a um único local de expressão *bloodstream* para limitar a expressão de um gene VSG de cada vez.

Morfologia. Um cancro flexível, vermelho e grande se forma no local da picada do inseto, onde grandes quantidades de parasitos estão circundados por um infiltrado inflamatório denso, predominantemente mononuclear. Com a cronicidade, os linfonodos e baço aumentam de tamanho devido à infiltração por linfócitos, plasmócitos e macrófagos, os quais estão repletos de parasitos mortos. Os tripanossomas, os quais são pequenos e difíceis de serem visualizados ([Fig. 8-53](#)), se concentram em alças capilares, como o plexo coroide e os glomérulos. Quando os parasitos rompem a barreira hematoencefálica e invadem o SNC, desenvolve-se uma leptomeningite que se estende para os espaços perivasculares de Virchow-Robin, e eventualmente ocorre uma panencefalite desmielinizante. Plasmócitos contendo glóbulos citoplasmáticos preenchidos por imunoglobulinas são frequentes e são referidos como **células de Mott**. A doença crônica leva à caquexia progressiva, e pacientes, desprovidos de energia e raciocínio normal, definham.

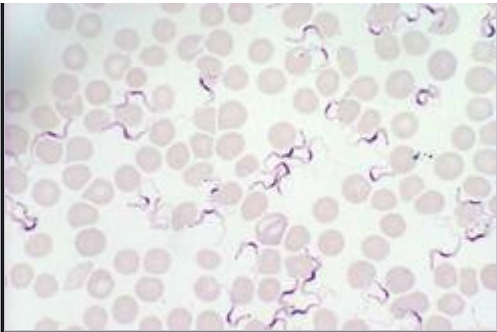


FIGURA 8-53

Parasitas delgados da tripanossomíase africana na corrente sanguínea.

Doença de Chagas

O *Trypanosoma cruzi* é um protozoário parasito intracelular cinetoplastídeo, que causa a tripanossomíase americana ou doença de Chagas. A doença de Chagas ocorre raramente nos Estados Unidos e México, mas é mais comum na América do Sul, particularmente no Brasil. Os parasitos *T. cruzi* infectam muitos animais, incluindo gatos, cães e roedores. Os parasitos são transmitidos entre animais e humanos através de “barbeiros” (triatomídeos) os quais se escondem em rachaduras de casas pobremente construídas, se alimentam nos habitantes durante o sono, e eliminam os parasitos em suas fezes; os parasitos infectantes penetram no hospedeiro através de lesão na pele ou através de membranas mucosas. No local de entrada na pele, pode haver um nódulo eritematoso transitório denominado *chagoma*.



DOENÇA DE CHAGAS NO BRASIL

No Brasil, diversos fatores favoreceram a adaptação dos triatomíneos. Os ciclos da agricultura e da pecuária geraram um crescimento do desmatamento de grandes áreas e, conseqüentemente, a fuga dos animais silvestres. Sem sua fonte de alimento, os triatomíneos precisaram se adaptar aos seres humanos para poderem sobreviver.

No país, cinco espécies de triatomíneos possuem relevância epidemiológica – *T. infestans*, *P. megistus*, *T. brasiliensis*, *T. pseudomaculata* e *T. sordida*. As outras 47 espécies encontradas em nosso território não são domiciliadas como as citadas e desenvolvem seu ciclo na natureza. Dentre as espécies mencionadas, a *T. infestans* já foi erradicada do país.

Quadro clínico. No Brasil, há uma variação regional significativa das formas clínicas da doença. No país, nos estados do Amazonas, Mato Grosso do Sul e Paraíba, a forma indeterminada da doença é a mais presente, sendo que as formas cardíaca e digestiva têm pouca incidência. Já a forma congênita, de acordo com os registros, encontra uma incidência de menos de 1% em nosso país. Vale ressaltar que esta forma pode levar ao aborto, à prematuridade e, até mesmo, à morte antes ou depois do nascimento.

Embora incomum, pacientes imunossuprimidos, transplantados e infectados por HIV podem apresentar a reação chagásica. Nestas situações, uma contagem de linfócitos CD4 < 200 mm³ pode ser extremamente comum. No Brasil, em decorrência da vigilância epidemiológica, a partir de 2004 a reativação da doença (nas formas miocardite e meningoencefalite aguda) foi incluída na definição de caso de Aids.

No Brasil, há registro de surtos de doença de Chagas associados à ingestão de alimentos contaminados (como caldo de cana, açaí, entre outros) e outros casos isolados por transmissão vetorial em estados como PA, AP, Amazonas, Bahia, Ceará, Pará e Santa Catarina. No país, entre os anos de 1997 e 2008, ocorreram 696 casos da doença aguda por transmissão oral e vetorial. Destes, 90% estavam localizados na Amazônia Legal, sendo cerca de 79% somente no estado do Pará.

Segundo o Ministério da Saúde (<http://portal.saude.gov.br/portal/saude/default.cfm>) e a Secretaria Nacional de Vigilância em Saúde, a doença de Chagas aguda é de notificação compulsória em nosso país. Esses órgãos disponibilizam um manual prático para orientação de exames laboratoriais auxiliares no diagnóstico e manejo de casos de doença de Chagas aguda.

Patogenia. Enquanto a maioria dos patógenos intracelulares evita os conteúdos tóxicos dos lisossomas, o *T. cruzi* realmente necessita de breve exposição ao fagolisossomo ácido para estimular o desenvolvimento das amastigotas, o estágio intracelular do parasito. ¹²⁰ Para ser exposto ao lisossomo, as tripomastigotas de *T. cruzi* estimulam um aumento na concentração de cálcio citoplasmático nas células hospedeiras, o que promove a fusão do fagossomo e lisossomo. Além de estimular o desenvolvimento da amastigota, o baixo pH do lisossoma ativa proteínas formadoras de poros que rompem a membrana lisossômica, liberando o parasito no citoplasma celular. Os parasitos se reproduzem na forma de amastigotas arredondadas no citoplasma das células hospedeiras, e então desenvolvem flagelos, lisam a célula hospedeira, entram na corrente sanguínea e penetram nos músculos liso, esquelético e cardíaco.

Na *doença de Chagas aguda*, a qual é branda na maioria dos indivíduos, o dano cardíaco resulta de invasão direta das células miocárdicas por organismos e subsequente inflamação. Raramente,

a doença de Chagas aguda se apresenta com alta parasitemia, febre ou dilatação cardíaca progressiva e insuficiência cardíaca, frequentemente com linfadenopatia generalizada ou esplenomegalia. Na *doença de Chagas crônica*, a qual ocorre em 20% das pessoas 5 a 15 anos após a infecção inicial, o mecanismo de dano cardíaco e ao trato digestivo é controverso; ele provavelmente resulta de uma resposta imune induzida por parasitos *T. cruzi*, os quais ainda estão presentes em pequenos números. Um infiltrado inflamatório evidente do miocárdio pode ser induzido por organismos escassos. [121](#) Alternativamente, parasitos podem induzir uma resposta autoimune, de forma que anticorpos e células T que reconhecem proteínas do parasito reajam de forma cruzada com células miocárdicas do hospedeiro, células nervosas e proteínas extracelulares como a laminina. O dano às células miocárdicas e às vias de condução causa miocardiopatia dilatada e arritmias cardíacas, enquanto o dano ao plexo mioentérico causa dilatação do cólon (megacólon) e esôfago.

Morfologia. Na **miocardite aguda** letal, as mudanças são difusamente distribuídas ao longo do coração. Grupos de amastigotas causam aumento de fibras miocárdicas individuais e criam pseudocistos intracelulares. Ocorre necrose celular miocárdica focal acompanhada de infiltração inflamatória intersticial extensa, densa e aguda por todo o miocárdio, frequentemente associada à dilatação das quatro câmaras cardíacas ([Cap. 12](#)).

Na **doença de Chagas crônica**, o coração está tipicamente dilatado, arredondado, e aumentado em tamanho e peso. Frequentemente, existem trombos murais que, em cerca de metade dos casos de autópsia, deram origem a êmbolos pulmonares ou sistêmicos ou infartos. Ao exame histológico, existem infiltrados inflamatórios intersticiais e perivasculares compostos de linfócitos, plasmócitos e monócitos. Ocorrem focos dispersos de necrose de células miocárdicas e fibrose intersticial, especialmente em direção ao ápice do ventrículo esquerdo, o qual pode sofrer dilatação aneurismal e afinamento. Nos focos endêmicos brasileiros, tanto quanto metade dos pacientes com cardite letal também possui dilatação do esôfago ou cólon relacionada ao dano à inervação intrínseca desses órgãos. Nos estágios finais, entretanto, quando tais mudanças aparecem, os parasitos não podem ser encontrados nesses gânglios. A miocardiopatia chagásica crônica é frequentemente tratada por transplante cardíaco.

METAZOÁRIOS

Os metazoários são organismos multicelulares eucarióticos. Os metazoários parasitos são contraídos através do consumo do parasito, frequentemente por carne mal cozida, ou pela invasão direta do hospedeiro através da pele ou via picada de insetos. Os metazoários residem em muitos locais do corpo, incluindo intestino, pele, pulmão, fígado, músculo, vasos sanguíneos e linfáticos. As infecções são diagnosticadas por identificação microscópica das larvas ou ovos nas excreções ou tecidos, e por sorologia.

Estrongiloidíase

O *Strongyloides stercoralis* infecta dezenas de milhões de pessoas em todo o mundo. Ele é endêmico no sudeste dos Estados Unidos, América do Sul, África subsaariana e sudeste da Ásia. Os vermes vivem no solo e infectam humanos quando as larvas penetram na pele, migram pela circulação para os pulmões, e então migram para a traqueia, para serem deglutidas. Os vermes fêmeas residem na mucosa do intestino delgado, onde produzem ovos por reprodução assexuada (partenogênese). A maioria das larvas é eliminada nas fezes e então pode contaminar o solo para continuar o ciclo de infecção.

Em hospedeiros imunocompetentes, o *S. stercoralis* pode causar diarreia, timpanismo e, ocasionalmente, má absorção. Diferentemente de outros vermes parasitos, as larvas de *S. stercoralis* que eclodem no intestino podem invadir a mucosa do cólon e reiniciar a infecção (autoinfecção). *Hospedeiros imunocomprometidos, particularmente pessoas sob terapia prolongada por corticoides, podem apresentar cargas parasitárias bastante altas devido à autoinfecção descontrolada.* Essa hiperinfecção pode ser complicada por sepse causada por bactérias do intestino, as quais são carregadas para o sangue do hospedeiro pelas larvas invasivas.

Morfologia. Na strongiloidíase branda, os vermes, principalmente larvas, estão presentes nas criptas duodenais, mas não são vistos nos tecidos subjacentes. Existe um infiltrado eosinofílico na lâmina própria com edema de mucosa. A hiperinfecção por *S. stercoralis* resulta na invasão das larvas em direção à submucosa colônica, linfáticos e vasos sanguíneos, com um infiltrado mononuclear associado. Existem muitos vermes adultos, larvas e ovos nas criptas do duodeno e íleo ([Fig. 8-54](#)). Vermes de todos os estágios podem ser encontrados em outros órgãos, incluindo pele e pulmões, e podem até ser encontrados em grande número no escarro.

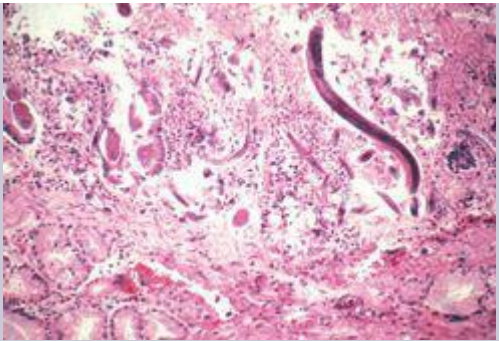


FIGURA 8-54

Hiperinfecção por *Strongyloides* em um paciente tratado com altas doses de cortisona. Uma fêmea, seus ovos e larvas rabditoides se encontram nas criptas duodenais; larvas filarioides estão penetrando nos vasos sanguíneos e na muscular da mucosa.

(Cortesia do Dr. Franz C. Von Lichtenberg, Brigham and Women's Hospital, Boston, MA.)

Tênia (Cestódeos): Cisticercose e Doença Hidática

A *Taenia solium* e o *Echinococcus granulosus* são cestódeos parasitos (tênia) que causam a cisticercose e a hidatidose, respectivamente. [122,123](#) Ambas as doenças são causadas por larvas que se desenvolvem após a ingestão de ovos de tênia. Essas tênia possuem um ciclo de vida complexo, que requer dois hospedeiros mamíferos: um hospedeiro definitivo, no qual o verme alcança a maturidade sexual, e um hospedeiro intermediário, no qual o verme não alcança a maturidade sexual.

As tênia da espécie *Taenia solium* consistem em uma cabeça (escólex) que possui ventosas e ganchos que se fixam à parede intestinal, um colo, e muitos segmentos achatados, denominados proglotes, que contêm tanto órgãos reprodutores femininos quanto masculinos. Novos proglotes se desenvolvem atrás do escólex. Os proglotes mais distais são maduros e contêm muitos ovos, e

eles podem se desprender e ser eliminados nas fezes. A *T. solium* pode ser transmitida para humanos de duas maneiras, com resultados distintos. (1) Ingestão de carne suína mal cozida contendo formas larvares císticas, denominadas cisticercos, que leva ao desenvolvimento de tênias adultas no intestino. Os cisticercos ingeridos se fixam à parede intestinal e se desenvolvem em adultos maduros de tênia, os quais podem crescer muitos metros de comprimento e produzir sintomas abdominais brandos. (2) Quando hospedeiros intermediários (suínos ou humanos) ingerem ovos nos alimentos ou água contaminados por fezes humanas, a larva eclode, penetra na parede intestinal, dissemina-se hematogenicamente, e se encista em muitos órgãos. Convulsões, pressão intracraniana aumentada e distúrbios neurológicos são causados por cisticercos de *T.*

solium no tecido cerebral. ¹²⁴ Tênia adulta não são produzidas neste modo de infecção. Cisticercos viáveis de *T. solium* frequentemente não produzem sintomas e podem evadir as defesas imunes do hospedeiro através da produção de teniaestatina e paramiosina, as quais parecem inibir a ativação do complemento. ¹²⁵ Quando o cisticercos morre e se degenera, desenvolve-se uma resposta inflamatória. A *Taenia saginata*, a tênia do bovino, e o *Diphyllobothrium latum*, a tênia do peixe, são adquiridas através da ingestão de carne ou peixe mal passados. Nos humanos, esses parasitos vivem apenas no intestino e não formam cisticercos.

A doença hidática é causada pela ingestão de ovos de espécies de *Echinococcus*. ¹²³ Os hospedeiros definitivos usuais do *Echinococcus granulosus* são os cães, e os hospedeiros intermediários são as ovelhas. Para o *Echinococcus multilocularis*, as raposas são os hospedeiros definitivos mais importantes, e roedores são hospedeiros intermediários. Os humanos são hospedeiros intermediários acidentais, infectados pela ingestão de alimentos contaminados por ovos eliminados por cães ou raposas. Os ovos eclodem no duodeno e invadem o fígado, pulmões, ou ossos.

Morfologia. Os cisticercos podem ser encontrados em qualquer órgão, mas as localizações mais comuns incluem cérebro, músculos, pele e coração. Sintomas cerebrais dependem da localização precisa dos cisticercos, a qual pode ser intraparenquimatosa, presa à aracnoide, ou flutuando livremente no sistema ventricular. Os cisticercos são ovoides e brancos a opalescentes, frequentemente do tamanho de uma uva, e contêm um escólex invaginado com acúleos, os quais são banhados em um fluido cístico claro (Fig. 8-55). A parede do cisticercos possui mais de 100 µm de espessura, é rica em glicoproteínas, e evoca pouca reação do hospedeiro quando está intacta. Entretanto, quando o cisticercos degenera, ocorre inflamação, seguida de cicatrização focal, e calcificações, as quais podem ser visíveis por radiografia.

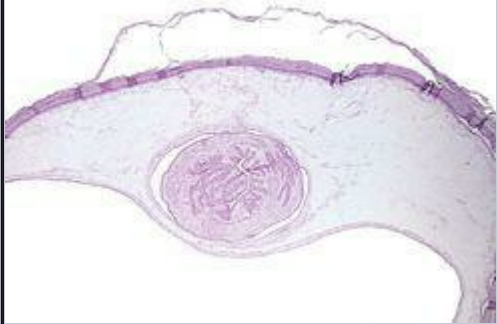


FIGURA 8-55

Porção de um cisto de cisticerco na pele.

Cerca de dois terços dos cistos humanos de *E. granulosus* são encontrados no fígado, 5% a 15% nos pulmões, e o resto nos ossos e cérebro ou outros órgãos. Nos vários órgãos, a larva se aloja no interior dos capilares, e primeiramente incita uma reação inflamatória composta principalmente por leucócitos mononucleares e eosinófilos. Muitas dessas larvas são destruídas, mas outras encistam. Os cistos começam a nível microscópico e progressivamente aumentam de tamanho, de forma que em 5 anos ou mais eles podem ter atingido dimensões de mais de 10 cm em diâmetro. Confinando um fluido opalescente está uma membrana germinativa nucleada interna, e uma camada não nucleada opaca externa. A camada não nucleada externa é característica e possui inúmeras laminações delicadas. Fora desta camada opaca, existe uma reação inflamatória do hospedeiro que produz uma zona de fibroblastos, células gigantes, e células mononucleares e eosinofílicas. Com o tempo, forma-se uma densa cápsula fibrosa. Cistos-filhos frequentemente se desenvolvem no interior do grande cisto-mãe. Esses aparecem primeiramente como projeções pequenas da membrana germinativa, que desenvolvem vesículas centrais e, portanto, formam pequenas cápsulas-filhas. Escólices do verme em degeneração produzem um sedimento fino, semelhante à areia, no fluido hidático (“areia hidática”).

A *Trichinella spiralis* é um parasito nematódeo que é adquirido por ingestão da larva em carne mal cozida de animais infectados (normalmente suínos, javalis ou equinos), que foram infectados por meio da ingestão de ratos ou produtos de carne infectados por *T. spiralis*. Nos Estados Unidos, o número de suínos infectados por *T. spiralis* foi bastante reduzido por leis que requerem o cozimento de alimentos ou lixo utilizado para alimentação de suínos, e isto reduziu o número de infecções humanas relatadas nos Estados Unidos em cerca de 100 por ano. Ainda, a triquinose é difundida onde a carne mal cozida é consumida.

No intestino humano, as larvas de *T. spiralis* se desenvolvem em adultos que copulam e liberam novas larvas, as quais penetram em tecidos. As larvas se disseminam hematogenicamente e penetram nas células musculares, causando febre, mialgias, marcada eosinofilia e edema periorbital. Muito menos comumente, os pacientes desenvolvem dispneia, encefalite e insuficiência cardíaca. No músculo esquelético estriado, a larva de *T. spiralis* se torna um parasito intracelular, aumenta dramaticamente de tamanho, e modifica a célula muscular do hospedeiro (referida como célula mantedora), de forma que esta perde suas estriações, ganha uma cápsula colagenosa, e desenvolve um plexo de novos vasos sanguíneos ao redor de si mesma. [126](#) O complexo célula mantedora-parasito é largamente assintomático, e o verme pode persistir por anos antes de morrer e calcificar. Anticorpos contra antígenos larvais, os quais incluem um epitopo carboidrato imunodominante denominado de tivolese, podem reduzir a reinfecção e são úteis para o sorodiagnóstico da doença. [127](#)

A *Trichinella spiralis* e outros nematódeos invasivos estimulam a resposta T_H2 , com produção de IL-4, IL-5, IL-10 e IL-13. As citocinas produzidas pelas células T_H2 ativam eosinófilos e mastócitos, ambos os quais estão associados à resposta inflamatória a estes parasitos. Em modelos animais da infecção por *T. spiralis*, a resposta T_H2 está associada a um aumento da contratilidade do intestino, a qual expelle os vermes adultos do intestino e subsequentemente reduz o número de larvas nos músculos. [128](#) O mecanismo pelo qual a resposta T_H2 aumenta a motilidade intestinal não está claro, apesar de IL-4, IL-13 e a desgranulação de mastócitos terem sido implicadas. Enquanto a resposta T_H2 indiretamente reduz o número de larvas no músculo através da eliminação dos adultos do intestino, não está claro se a resposta inflamatória intramuscular, a qual é composta de células mononucleares e eosinófilos, é eficaz contra a larva.

Morfologia. Durante a fase invasiva da triquinose, a destruição celular pode ser ampla durante infecções pesadas e pode ser letal. No coração ocorre uma miocardite intersticial desigual caracterizada por muitos eosinófilos e células gigantes dispersas. A miocardite pode levar à cicatrização. As larvas no coração não encistam e são difíceis de identificar-se, porque elas morrem e desaparecem. Nos pulmões, larvas presas causam edema e hemorragias focais, algumas vezes com um infiltrado eosinofílico alérgico. No SNC, as larvas causam um infiltrado linfocítico e eosinofílico difuso, com gliose focal no interior e ao redor de pequenos capilares do cérebro.

A *Trichinella spiralis* preferencialmente se encista em músculos estriados esqueléticos com o suprimento sanguíneo mais rico, incluindo o diafragma, e os músculos extraoculares,

láríngeos, deltoide, gastrocnêmio e intercostais (Fig. 8-56). Larvas enroladas possuem aproximadamente 1 mm de comprimento e estão circundadas por vacúolos ligados a membrana no interior das células mantedoras, as quais, por sua vez estão circundadas por novos vasos sanguíneos e um infiltrado celular mononuclear rico em eosinófilos. Esse infiltrado é maior ao redor de parasitos que estão morrendo, que eventualmente calcificam e deixam para trás cicatrizes características, as quais são úteis para o diagnóstico retrospectivo de triquinose.

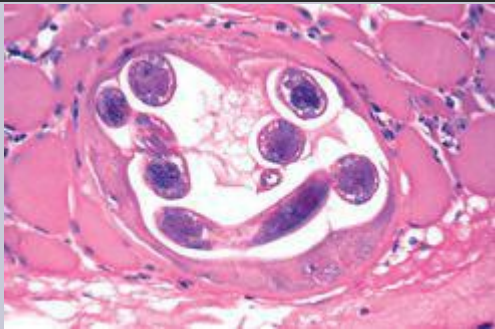


FIGURA 8-56

Larva enrolada de *Trichinella spiralis* no interior de uma célula muscular esquelética.

Esquistossomose

A esquistossomose infecta aproximadamente 200 milhões de pessoas e mata mais de 100.000 indivíduos anualmente. A maioria da mortalidade se deve à lesão hepática, causada por *Schistosoma mansoni* na América Latina, África e Oriente Médio, e *Schistosoma japonicum* e *Schistosoma mekongi* na Ásia Oriental. ¹²⁹ Além disso, *Schistosoma haematobium*, encontrado na África, causa hematúria e doença granulomatosa da bexiga, resultando em uropatia crônica obstrutiva.



ESQ UISTOSSOMOSE NO BRASIL

No Brasil, entre os anos de 2000 e 2007, apesar das oscilações no número de casos detectados, houve um aumento de casos de esquistossomose nas regiões Nordeste (de 43.784 para 83.057) e Sul (de 81 para 384); e uma redução nas regiões Norte (de 1.049 para 146), Sudeste (de 31.022 para 30.061) e Centro-Oeste (de 104 para 64), segundo o Ministério da Saúde. Em todo o país, entre esse mesmo período, o aumento foi de 76.040 para 113.712 casos, sendo que mais de 1.300 municípios já registraram o aparecimento da doença.

Os estados com maior número de pessoas infectadas pela esquistossomose são Minas Gerais, Bahia, Sergipe, Alagoas, Pernambuco e Paraíba. Há, também, registro de alguns focos, por exemplo, no Piauí, no Maranhão, em Belém do Pará, no Espírito Santo, no Rio de Janeiro e em São Paulo. Já em Santa Catarina, no Rio Grande do Sul, em Brasília, no Mato Grosso e em Rondônia, os focos aparecem de maneira isolada.

Patogenia. A esquistossomose é transmitida por caramujos de água doce que vivem em águas de baixo movimento de rios tropicais, lagos, e trincheiras de irrigação, ironicamente ligando o desenvolvimento da agricultura com a dispersão da doença. A larva infectante do esquistossoma (cercária) nada através da água doce e penetra na pele humana, com a ajuda de enzimas proteolíticas poderosas que degradam a membrana queratinizada. Os esquistossomas migram para a vasculatura periférica, para o pulmão, e maturam e acasalam-se nos vasos hepáticos, e então, à medida que se formam pares de vermes machos e fêmeas, migram para fora e se fixam no sistema venoso portal ou pélvico. Fêmeas produzem centenas de ovos por dia, ao redor dos quais se formam granulomas e fibrose. Os ovos de esquistossoma produzem proteases e elicitam reações inflamatórias proeminentes. Essa resposta inflamatória é necessária para a transferência passiva dos ovos através das paredes do intestino e bexiga, permitindo que os ovos sejam eliminados nas fezes ou urina, respectivamente. A infecção dos caramujos de água doce completa o ciclo de vida.

Os ovos que são carregados pela circulação portal para o parênquima hepático causam reações inflamatórias proeminentes. Essa resposta imune aos ovos de *S. mansoni* e *S. japonicum* no fígado causa a patologia intensa da esquistossomose. ¹³⁰ Enquanto a resposta imune proporciona alguma proteção nos modelos animais, o preço dessa resposta é a formação do granuloma e fibrose hepática. A esquistossomose aguda em humanos pode ser uma doença febril intensa, que tem pico cerca de 2 meses após a infecção. A resposta de células T auxiliares nesse estágio inicial é dominada por células T_{H1} que produzem IFN- γ , o qual estimula macrófagos a secretar altos níveis de citocinas TNF, IL-1 e IL-6 que causam febre. A esquistossomose crônica está associada à resposta T_{H2} dominante, apesar de células T_{H1} persistirem. A estimulação de células T_{H2} pode ser devido a proteínas no ovo do parasito, que fazem com que mastócitos produzam IL-4, a qual induz posterior diferenciação T_{H2} e amplifica a resposta. Ambos os tipos de células T auxiliares contribuem para a formação de granulomas ao redor dos ovos no fígado. Fibrose hepática severa é uma manifestação séria da esquistossomose crônica. Em modelos

animais, a IL-13, produzida por células TH2, aumenta a fibrose por estimulação da síntese de colágeno.

Morfologia. Nas infecções brandas por *S. mansoni* e *S. japonicum*, granulomas brancos, do tamanho de cabeças de alfinete, estão dispersos por todo o intestino e fígado. No centro do granuloma está o ovo de esquistossoma, o qual contém um miracídio; este se degenera com o tempo e calcifica. Os granulomas são compostos de macrófagos, linfócitos, neutrófilos e eosinófilos; os eosinófilos são característicos das infecções helmínticas ([Fig. 8-57](#)). O fígado está escurecido por pigmentos derivados do heme, regurgitados do intestino do esquistossoma, os quais, da mesma forma que o pigmento malárico, são livres de ferro e se acumulam nas células de Kupffer e macrófagos esplênicos.

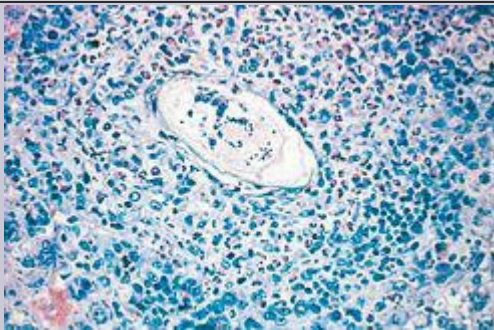


FIGURA 8-57

Granuloma causado por *Schistosoma mansoni* apresentando um ovo contendo um miracídio (*centro*) e numerosos eosinófilos adjacentes dispersos.

Nas infecções intensas por *S. mansoni* e *S. japonicum*, placas ou pseudopólipos inflamatórios podem se formar no cólon. A superfície do fígado está irregular, e as superfícies de corte revelam granulomas e fibrose difundidos, e aumento portal sem nódulos regenerativos intervenientes. Devido a essas tríades fibrosas se assemelharem à haste de um cachimbo de

barro, a lesão é denominada de **fibrose em haste de cachimbo** ([Fig. 8-58](#)). A fibrose frequentemente oblitera as veias portas, levando a hipertensão porta, esplenomegalia congestiva intensa, varizes esofágicas e ascite. Os ovos de esquistossoma, desviados para o pulmão através de colaterais portais, podem produzir arterite granulomatosa pulmonar, com hiperplasia da íntima, obstrução arterial progressiva, e finalmente insuficiência cardíaca (*cor pulmonale*). Ao exame histológico, as artérias nos pulmões demonstram rompimento da camada elástica por granulomas e cicatrizes, trombos luminais organizados, e lesões angiomatoides semelhantes àquelas da hipertensão pulmonar idiopática ([Cap. 15](#)). Pacientes com esquistossomose hepatoesplênica também possuem uma frequência aumentada de glomerulopatia mesangioproliferativa ou membranosa ([Cap. 20](#)), na qual os glomérulos contêm depósitos de imunoglobulina e complemento mas raramente antígenos de esquistossoma.

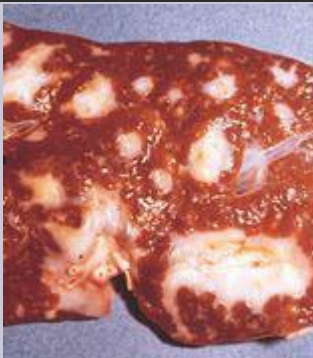

FIGURA 8-58

Fibrose em haste de cachimbo do fígado devido à infecção crônica por *Schistosoma japonicum*.

Na infecção por *S. haematobium*, aparece precocemente uma cistite inflamatória devido à deposição maciça de ovos e granulomas, levando a erosões de mucosa e hematuria ([Fig. 8-10](#)). Mais tarde, os granulomas calcificam e desenvolvem uma aparência “arenosa”, a qual,

se severa, pode revestir a parede da bexiga e causar uma margem concêntrica densa (bexiga calcificada) em filmes radiográficos. A complicação mais frequente da infecção pelo *S. haematobium* é a inflamação e fibrose das paredes ureterais, levando a obstrução, hidronefrose e pielonefrite crônica. Também há uma associação entre a esquistossomose urinária e o carcinoma de células escamosas da bexiga ([Cap. 21](#)).

Filariase Linfática

A filariase linfática é transmitida por mosquitos e é causada por nematódeos proximamente relacionados, *Wuchereria bancrofti* e *Brugia* sp. (*B. malayi* ou *B. timori*), os quais são responsáveis por 90% e 10%, respectivamente, dos 90 milhões de infecções por todo o mundo. Em áreas endêmicas, as quais incluem partes da América Latina, África subsaariana e sudeste da Ásia, a filariase causa um espectro de doenças, incluindo (1) microfiliaremia assintomática, (2) linfadenite recorrente, (3) linfadenite crônica com edema do membro ou escroto dependente (elefantíase), e (4) eosinofilia pulmonar tropical. Assim como é o caso da lepra e da leishmaniose, algumas das diferentes manifestações da doença causadas por filárias linfáticas são provavelmente relacionadas a variações nas respostas de células T do hospedeiro aos parasitos. [131](#)

Patogenia. As larvas infectantes liberadas por mosquitos nos tecidos durante a ingestão de sangue se desenvolvem no interior de canais linfáticos em adultos machos e fêmeas, os quais copulam e há liberação de microfíliarias, que entram na corrente sanguínea. Quando os mosquitos picam indivíduos infectados, eles podem ingerir a microfíliaria e transmitir a doença. O projeto genoma filariano levou à identificação de um número de moléculas filarianas que permitem ao organismo escapar das ou inibir as defesas imunes. A *Brugia malayi* produz (1) diversas glicoproteínas de superfície com função antioxidante, as quais podem proteger dos radicais superóxido e oxigênio livre; (2) homólogos de cistatinas, inibidores de cisteína protease, os quais podem impedir a via de processamento de antígenos MHC classe II; (3) serpinas, inibidores de serina-proteases, os quais podem inibir as proteases de neutrófilos, mediadores inflamatórios críticos; e (4) homólogos do TGF- β , os quais podem se ligar a receptores para o TGF- β de mamíferos e regular de forma decrescente as respostas inflamatórias. [132,133](#) Além disso, a bactéria endossimbiótica semelhante à riquetsia, do gênero *Wolbachia*, infecta nematódeos filarianos e contribui para a patogenia da doença. [134](#) A *Wolbachia* parece ser necessária para o desenvolvimento e reprodução do nematódeo, já que antibióticos que erradicam a *Wolbachia* impedem a sobrevivência e fertilidade do nematódeo. Tem sido hipotetizado que o LPS da *Wolbachia* também estimula as respostas inflamatórias.

Na filariase linfática crônica, o dano ao linfático é causado diretamente pelos parasitos adultos e por uma resposta imunomediada por TH1, a qual estimula a formação de granulomas ao redor dos parasitos adultos. As microfíliarias estão mais frequentemente ausentes da corrente sanguínea.

Finalmente, pode haver uma *hipersensibilidade mediada por IgE* a microfíliarias na *eosinofilia pulmonar tropical*. A IgE e os eosinófilos podem ser estimulados por IL-4 e IL-5,

respectivamente, secretadas por células T auxiliares T_H2 específicas para filária. A eosinofilia pulmonar tropical é vista mais comumente em indivíduos descendentes da Ásia meridional ou no norte da América Latina, sugerindo que fatores do hospedeiro contribuem para essa desordem ([Cap. 15](#)).

Morfologia. A filaríase crônica é caracterizada por linfedema persistente das extremidades, escroto, pênis ou vulva ([Fig. 8-59](#)). Frequentemente ocorrem hidrocele e aumento do linfonodo. Em infecções severas e duradouras, o gotejamento quiloso do escroto aumentado pode seguir-se, ou uma perna cronicamente edemaciada pode desenvolver fibrose rígida subcutânea e hiperkeratose epitelial, denominada de **elefantíase**. A pele elefantoide demonstra dilatação dos linfáticos dérmicos, infiltrados linfocíticos dispersos e depósitos de colesterol focais; a epiderme está espessada e hiperkeratósica. Vermes filarianos adultos – vivos, mortos, ou calcificados – estão presentes nos linfáticos de drenagem ou nodos, circundados por (1) inflamação branda ou ausente, (2) uma eosinofilia intensa com hemorragia e fibrina (funiculoepididimite filariana recorrente), ou (3) granulomas. Com o tempo, os linfáticos dilatados desenvolvem polipoides circundantes. Nos testículos, o fluido da hidrocele, o qual frequentemente contém cristais de colesterol, eritrócitos e hemossiderina, induz o espessamento e a calcificação da túnica vaginal.

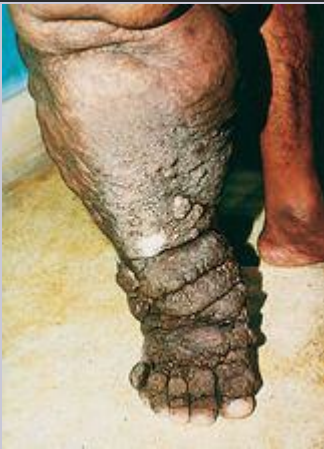

FIGURA 8-59

Edema maciço e elefantíase causados pela filariase da perna.

(Cortesia do Dr. Willy Piessens, Harvard School of Public Health, Boston, MA.)

O envolvimento pulmonar por microfilárias é marcado por eosinofilia causada por respostas T_H2 e produção de citocina (eosinofilia tropical), ou por microfilárias mortas circundadas por precipitados eosinofílicos, hialinos e estrelados, embebidos em granulomas epitelioides pequenos (corpos de Meyers-Kouvenaar). Tipicamente, estes pacientes não possuem outras manifestações de doença filariana.

Oncocercíase

A *Anchocerca volvulus*, um nematódeo filariano transmitido por simulídeos, afeta milhões de pessoas na África, América do Sul e Iémen. [135](#) Uma campanha agressiva de tratamento com ivermectina tem reduzido dramaticamente a incidência de infecção por *Anchocerca* na África Ocidental; entretanto, *O. volvulus* permanece a segunda causa mais comum de cegueira prevenível na África subsaariana (denominada de “cegueira dos rios” devido à sua prevalência próxima a alguns rios). Estima-se que existam meio milhão de pessoas cegas devido à oncocercíase.

Adultos de *O. volvulus* parasitam copulam na derme, onde eles são circundados por um infiltrado misto de células do hospedeiro que produz um nódulo subcutâneo característico (*oncocercoma*). O principal processo patológico é causado por grandes números de microfilárias, liberadas por fêmeas, que se acumulam na pele e nas câmaras do olho. A *ceratite puntiforme* é causada pela inflamação ao redor das microfilárias em degeneração. Infelizmente, isto algumas vezes é acentuado pelo tratamento com drogas antifilarianas (reação de Mazzoti). A ivermectina destrói apenas vermes imaturos, e não os vermes adultos, de forma que os parasitos repopulam o hospedeiro poucos meses após o tratamento. O tratamento com doxiciclina bloqueia a reprodução de *O. volvulus* por até 24 meses. A doxiciclina destrói a *Wolbachia*, a bactéria simbiótica que vive no interior do adulto de *O. volvulus* e que é necessária para a fertilidade do verme. [136](#)

Morfologia. A *Anchocerca volvulus* causa dermatite crônica pruriginosa com escurecimento local ou perda da pigmentação e descamação, referida como pele de leopardo, lagarto, ou elefante. Focos de atrofia epidérmica e quebra da fibra elástica podem se alternar com áreas de hiperqueratose, hiperpigmentação com incontinência de pigmento, atrofia dérmica e fibrose. O oncocercoma subcutâneo é composto de uma cápsula fibrosa circundando vermes adultos e uma mistura de infiltrado inflamatório crônico que inclui

fibrina, neutrófilos, eosinófilos, linfócitos e células gigantes (Fig. 8-60). A lesão ocular progressiva se inicia com ceratite puntiforme juntamente com opacidades pequenas “fofas” da córnea, causadas por microfilárias em degeneração, as quais evocam um infiltrado eosinofílico. Isto é seguido por uma ceratite esclerosante que opacifica a córnea, iniciando-se no limbo escleral. As microfilárias na câmara anterior causam iridociclite e glaucoma, enquanto o envolvimento da coróide e da retina resulta em atrofia e perda da visão.

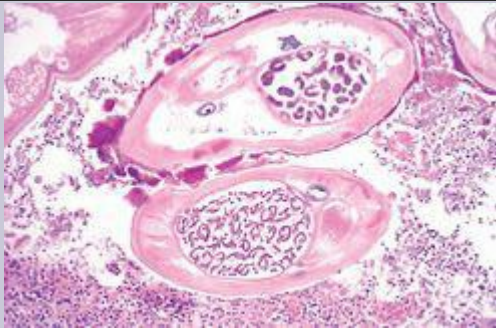


FIGURA 8-60

Fêmea grávida de *Onchocerca volvulus* repleta de microfilárias em um nódulo fibroso subcutâneo.

REFERÊNCIAS

1. Minino, AM; *et al.*, Deaths: final data for 2004, *Natl Vital Stat Rep* **55** (2007) 1.
2. Lopez, AD; *et al.*, Global and regional burden of disease and risk factors, 2001: systematic analysis of population health data, *Lancet* **367** (2006) 1747.
3. Caughey, B; Baron, GS, Prions and their partners in crime, *Nature* **443** (2006) 803.
4. Aguzzi, A; *et al.*, Molecular mechanisms of prion pathogenesis, *Annu Rev Pathol* **3** (2008) 1.
5. Ley, RE; Peterson, DA; Gordon, JI, Ecological and evolutionary forces shaping microbial

- diversity in the human intestine, *Cell* **124** (2006) 837.
6. Walker, DH, Rickettsiae and rickettsial infections: the current state of knowledge, *Clin Infect Dis* **45** (Suppl 1) (2007) S39.
 7. Clarke, JR, Molecular diagnosis of HIV, *Expert Rev Mol Diagn* **2** (2002) 233.
 8. Cinque, P; *et al.*, Molecular analysis of cerebrospinal fluid in viral diseases of the central nervous system, *J Clin Virol* **26** (2003) 1.
 9. Watson, EJ; *et al.*, The accuracy and efficacy of screening tests for *Chlamydia trachomatis*: a systematic review, *J Med Microbiol* **51** (2002) 1021.
 - 10 Hui, EK, Reasons for the increase in emerging and re-emerging viral infectious diseases, *Microbes Infect* **8** (2006) 905.
 - 11 Gillim-Ross, L; Subbarao, K, Emerging respiratory viruses: challenges and vaccine strategies, *Clin Microbiol Rev* **19** (2006) 614.
 - 12 Quinn, TC, Circumcision and HIV transmission, *Curr Opin Infect Dis* **20** (2007) 33.
 - 13 Harrus, S; Baneth, G, Drivers for the emergence and re-emergence of vector-borne protozoal and bacterial diseases, *Int J Parasitol* **35** (2005) 1309.
 - 14 Centers for Disease Control and Prevention, Biological and chemical terrorism: strategic plan for preparedness and response. Recommendation of the CDC Strategic Planning Workgroup, *MMWR Morb Mortal Wkly Rep* **49** (2000) 1.
 - 15 Curtis, LT, Prevention of hospital-acquired infections: review of non-pharmacological interventions, *J Hosp Infect* **69** (2008) 204.
 - 16 Edwards, RA; *et al.*, Comparative genomics of closely related salmonellae, *Trends Microbiol* **10** (2002) 94.
 - 17 Irie, Y; Parsek MR, Quorum sensing and microbial biofilms, *Curr Top Microbiol Immunol* **322** (2008) 67.
 - 18 Mulvey, MA, Adhesion and entry of uropathogenic *Escherichia coli*, *Cell Microbiol* **4** (2002) 257.
 - 19 Criss, AK; *et al.*, The frequency and rate of pilin antigenic variation in *Neisseria gonorrhoeae*, *Mol Microbiol* **58** (2005) 510.
 - 20 Velasco-Velazquez, MA; *et al.*, Macrophage–*Mycobacterium tuberculosis* interactions: role of complement receptor 3, *Microb Pathog* **35** (2003) 125.
 - 21 Coburn, B; *et al.*, Type III secretion systems and disease, *Clin Microbiol Rev* **20** (2007) 535.
 - 22 Portnoy, DA; *et al.*, The cell biology of *Listeria monocytogenes* infection: the intersection of bacterial pathogenesis and cell-mediated immunity, *J Cell Biol* **158** (2002) 409.
 - 23 Pieters, J; Gatfield, J, Hijacking the host: survival of pathogenic mycobacteria inside macrophages, *Trends Microbiol* **10** (2002) 142.
 - 24 Dobrovolskaia, MA; Vogel, SN, Toll receptors, CD14, and macrophage activation and deactivation by LPS, *Microbes Infect* **4** (2002) 903.
 - 25 Amagai, M; *et al.*, Toxin in bullous impetigo and staphylococcal scalded-skin syndrome targets desmoglein 1, *Nat Med* **6** (2000) 1275.

- 26 Turton, K; *et al.*, Botulinum and tetanus neurotoxins: structure, function and therapeutic utility, *Trends Biochem Sci* **27** (2002) 552.
- 27 Papageorgiou, AC; Acharya, KR, Microbial superantigens: from structure to function, *Trends Microbiol* **8** (2000) 369.
- 28 Karin, M; Lawrence, T; Nizet, V, Innate immunity gone awry: Linking microbial infections to chronic inflammation and cancer, *Cell* **124** (2006) 823 .
- 29 Finlay, BB; McFadden, G, Anti-immunology: evasion of the host immune system by bacterial and viral pathogens, *Cell* **124** (2006) 767.
- 30 Fikrig, E; Narasimhan, S, *Borrelia burgdorferi*—traveling incognito? *Microbes Infect* **8** (2006) 1390.
- 31 Hornef, MW; *et al.*, Bacterial strategies for overcoming host innate and adaptive immune responses, *Nat Immunol* **3** (2002) 1033.
- 32 Brown, KL; Hancock, RE, Cationic host defense (antimicrobial) peptides, *Curr Opin Immunol* **18** (2006) 24.
- 33 Lodoen, MB; Lanier, LL, Viral modulation of NK cell immunity, *Nat Rev Microbiol* **3** (2005) 59.
- 34 Yewdell, JW; Hill, AB, Viral interference with antigen presentation, *Nat Immunol* **3** (2002) 1019.
- 35 Lilley, BN; Ploegh, HL, Viral modulation of antigen presentation: manipulation of cellular targets in the ER and beyond, *Immunol Rev* **207** (2005) 126.
- 36 Ganem, D, KSHV infection and the pathogenesis of Kaposi's sarcoma, *Annu Rev Pathol* **1** (2006) 273.
- 37 Lyczak, JB; *et al.*, Lung infections associated with cystic fibrosis, *Clin Microbiol Rev* **15** (2002) 194.
- 38 Moss, WJ; Griffin, DE, Global measles elimination, *Nat Rev Microbiol* **4** (2006) 900.
- 39 Yanagi, Y; *et al.*, Measles virus: cellular receptors, tropism and pathogenesis, *J Gen Virol* **87** (2006) 2767.
- 40 Trifilo, MJ; *et al.*, Dendritic cell inhibition: memoirs from immunosuppressive viruses, *J Infect Dis* **194** (Suppl 1) (2006) S3.
- 41 Rima, BK; Duprex, WP, Molecular mechanisms of measles virus persistence, *Virus Res* **111** (2005) 132.
- 42 De Jesus, NH, Epidemics to eradication: the modern history of poliomyelitis, *Virology* **4** (2007) 70.
- 43 Chumakov, K; *et al.*, Vaccination against polio should not be stopped, *Nat Rev Microbiol* **5** (2007) 952.
- 44 Racaniello, VR, One hundred years of poliovirus pathogenesis, *Virology* **344** (2006) 9.
- 45 Blondel, B; *et al.*, Poliovirus, pathogenesis of poliomyelitis, and apoptosis, *Curr Top Microbiol Immunol* **289** (2005) 25.
- 46 Hayes, EB; Gubler, DJ, West Nile virus: epidemiology and clinical features of an emerging epidemic in the United States, *Annu Rev Med* **57** (2006) 181.

- 47 Samuel, MA; Diamond, MS, Pathogenesis of West Nile Virus infection: a balance between virulence, innate and adaptive immunity, and viral evasion, *J Virol* **80** (2006) 9349.
- 48 Diamond, MS; Klein, RS, A genetic basis for human susceptibility to West Nile virus, *Trends Microbiol* **14** (2006) 287.
- 49 Bray, M, Pathogenesis of viral hemorrhagic fever, *Curr Opin Immunol* **17** (2005) 399.
- 50 Taylor, TJ; *et al.*, Herpes simplex virus, *Front Biosci* **7** (2002) d752.
- 51 Jones, C, Herpes simplex virus type 1 and bovine herpesvirus 1 latency, *Clin Microbiol Rev* **16** (2003) 79.
- 52 Gupta, A; *et al.*, Anti-apoptotic function of a microRNA encoded by the HSV-1 latency-associated transcript, *Nature* **442** (2006) 82.
- 53 Quinlivan, M; Breuer, J, Molecular studies of *Varicella zoster* virus, *Rev Med Virol* **16** (2006) 225.
- 54 Fishman, JA; *et al.*, Cytomegalovirus in transplantation—challenging the status quo, *Clin Transplant* **21** (2007) 149.
- 55 Lehner, PJ; Wilkinson, GW, Cytomegalovirus: from evasion to suppression? *Nat Immunol* **2** (2001) 993.
- 56 Guidotti, LG; Chisari, FV, Immunobiology and pathogenesis of viral hepatitis, *Annu Rev Pathol* **1** (2006) 23.
- 57 Kutok, JL; Wang, F, Spectrum of Epstein-Barr virus-associated diseases, *Annu Rev Pathol* **1** (2006) 375.
- 58 Szakonyi, G; *et al.*, Structure of the Epstein-Barr virus major envelope glycoprotein, *Nat Struct Mol Biol* **13** (2006) 996.
- 59 Soni, V; *et al.*, LMP1 TRAFFICKING activates growth and survival pathways, *Adv Exp Med Biol* **597** (2007) 173.
- 60 Morra, M; *et al.*, X-linked lymphoproliferative disease: a progressive immunodeficiency, *Annu Rev Immunol* **19** (2001) 657.
- 61 Clarke, SR; Foster, SJ, Surface adhesins of *Staphylococcus aureus*, *Adv Microb Physiol* **51** (2006) 187.
- 62 Menestrina, G; *et al.*, Ion channels and bacterial infection: the case of beta-barrel pore-forming protein toxins of *Staphylococcus aureus*, *FEBS Lett* **552** (2003) 54.
- 63 Proft, T; Fraser, JD, Bacterial superantigens, *Clin Exp Immunol* **133** (2003) 299.
- 64 Daum, RS, Skin and soft-tissue infections caused by methicillin-resistant *Staphylococcus aureus*, *N Eng J Med* **357** (2007) 380.
- 65 Bisno, AL; *et al.*, Molecular basis of group A streptococcal virulence, *Lancet Infect Dis* **3** (2003) 191.
- 66 Guilherme, L; *et al.*, Molecular mimicry in the autoimmune pathogenesis of rheumatic heart disease, *Autoimmunity* **39** (2006) 31.
- 67 Jedrzejak, MJ, Unveiling molecular mechanisms of bacterial surface proteins: *Streptococcus pneumoniae* as a model organism for structural studies, *Cell Mol Life Sci* (2007).

- 68 Hadfield, TL; *et al.*, The pathology of diphtheria, *J Infect Dis* **181** (Suppl 1) (2000) S116.
- 69 Seveau, S; *et al.*, Molecular mechanisms exploited by *Listeria monocytogenes* during host cell invasion, *Microbes Infect* **9** (2007) 1167.
- 70 Swartz, MN, Recognition and management of anthrax—an update, *N Engl J Med* **345** (2001) 1621.
- 71 Young, JA; Collier, RJ, Anthrax toxin: receptor binding, internalization, pore formation, and translocation, *Annu Rev Biochem* **76** (2007) 243.
- 72 Grinberg, LM; *et al.*, Quantitative pathology of inhalational anthrax I: quantitative microscopic findings, *Mod Pathol* **14** (2001) 482.
- 73 Torres, HA; *et al.*, Nocardiosis in cancer patients, *Medicine (Baltimore)* **81** (2002) 388.
- 74 Stephens, DS; *et al.*, Epidemic meningitis, meningococcaemia, and *Neisseria meningitidis*, *Lancet* **369** (2007) 2196.
- 75 Pathan, N; *et al.*, Pathophysiology of meningococcal meningitis and septicaemia, *Arch Dis Child* **88** (2003) 601.
- 76 Mooi, FR; *et al.*, Adaptation of *Bordetella pertussis* to vaccination: a cause for its reemergence? *Emerg Infect Dis* **7** (2001) 526.
- 77 Locht, C; *et al.*, *Bordetella pertussis*, molecular pathogenesis under multiple aspects, *Curr Opin Microbiol* **4** (2001) 82.
- 78 Ahuja, N; *et al.*, The adenylate cyclase toxins, *Crit Rev Microbiol* **30** (2004) 187.
- 79 Driscoll, JA; *et al.*, The epidemiology, pathogenesis and treatment of *Pseudomonas aeruginosa* infections, *Drugs* **67** (2007) 351.
- 80 Yates, SP; *et al.*, Stealth and mimicry by deadly bacterial toxins, *Trends Biochem Sci* **31** (2006) 123.
- 81 DeWitte, JJ; *et al.*, Assessment of structural features of the pseudomonas siderophore pyochelin required for its ability to promote oxidant-mediated endothelial cell injury, *Arch Biochem Biophys* **393** (2001) 236.
- 82 Prentice, MB; Rahalison, L, Plague, *Lancet* **369** (2007) 1196.
- 83 Lewis, DA, Chancroid: clinical manifestations, diagnosis, and management, *Sex Transm Infect* **79** (2003) 68.
- 84 Fratti, RA; *et al.*, Role of phosphatidylinositol 3-kinase and Rab5 effectors in phagosomal biogenesis and mycobacterial phagosome maturation arrest, *J Cell Biol* **154** (2001) 631.
- 85 Cellier, MF; *et al.*, NRAMP1 phagocyte intracellular metal withdrawal defense, *Microbes Infect* **9** (2007) 1662.
- 86 Flynn, JL; Chan, J, Immunology of tuberculosis, *Annu Rev Immunol* **19** (2001) 93.
- 87 Kaufmann, SHE, Tuberculosis: back on the immunologists' agenda, *Immunity* **24** (2006) 351.
- 88 Ottenhoff, TH; *et al.*, Control of human host immunity to mycobacteria, *Tuberculosis (Edinb)* **85** (2005) 53.
- 89 Leader, BT; *et al.*, CD4+ lymphocytes and gamma interferon predominate in local immune responses in early experimental syphilis, *Infect Immun* **75** (2007) 3021.

- 90 Lafond, RE; Lukehart, SA, Biological basis for syphilis, *Clin Microbiol Rev* **19** (2006) 29.
- 91 Palmer, GH; Brayton, KA, Gene conversion is a convergent strategy for pathogen antigenic variation, *Trends Parasitol* **23** (2007) 408.
- 92 Hengge, UR; *et al.*, Lyme borreliosis, *Lancet Infect Dis* **3** (2003) 489.
- 93 Hoppa, E; Bachur, R, Lyme disease update, *Curr Opin Pediatr* **19** (2007) 275.
- 94 Brook, I, Microbiology of polymicrobial abscesses and implications for therapy, *J Antimicrob Chemother* **50** (2002) 805.
- 95 Sakurai, J; *et al.*, *Clostridium perfringens* alpha-toxin: characterization and mode of action, *J Biochem (Tokyo)* **136** (2004) 569.
- 96 McClane, BA, *Clostridium perfringens* enterotoxin and intestinal tight junctions, *Trends Microbiol* **8** (2000) 145.
- 97 Cloud, J; Kelly, CP, Update on *Clostridium difficile* associated disease, *Curr Opin Gastroenterol* **23** (2007) 4.
- 98 Coonrod, DV, Chlamydial infections, *Curr Womens Health Rep* **2** (2002) 266.
- 99 Latge, JP; Calderone, R, Host-microbe interactions: fungi invasive human fungal opportunistic infections, *Curr Opin Microbiol* **5** (2002) 355.
- 100 Whiteway, M; Oberholzer, U, *Candida* morphogenesis and host-pathogen interactions, *Curr Opin Microbiol* **7** (2004) 350.
- 101 Calderone, RA; Fonzi, WA, Virulence factors of *Candida albicans*, *Trends Microbiol* **9** (2001) 327.
- 102 Filler, SG, *Candida*-host cell receptor-ligand interactions, *Curr Opin Microbiol* **9** (2006) 333.
- 103 Nett, J; Andes, D, *Candida albicans* biofilm development, modeling a host-pathogen interaction, *Curr Opin Microbiol* **9** (2006) 340.
- 104 Romani, L, Immunity to fungal infections, *Nat Rev Immunol* **4** (2004) 1.
- 105 Gomez, BL; Nosanchuk, JD, Melanin and fungi, *Curr Opin Infect Dis* **16** (2003) 91.
- 106 Fries, BC; *et al.*, Phenotypic switching in *Cryptococcus neoformans*, *Microbes Infect* **4** (2002) 1345.
- 107 Rodrigues, ML; *et al.*, Cleavage of human fibronectin and other basement membrane-associated proteins by a *Cryptococcus neoformans* serine proteinase, *Microb Pathog* **34** (2003) 65.
- 108 Eisenman, HC; *et al.*, New Insights on the pathogenesis of invasive *Cryptococcus neoformans* infection, *Curr Infect Dis Rep* **9** (2007) 457.
- 109 Gropman, JD; *et al.*, Protective interventions to prevent aflatoxin-induced carcinogenesis in developing countries, *Annu Rev Public Health* **29** (2008) 187.
- 110 Kauffman, HF, Immunopathogenesis of allergic bronchopulmonary aspergillosis and airway remodeling, *Front Biosci* **8** (2003) e190.
- 111 Greenberg, RN; *et al.*, Zygomycosis (mucormycosis): emerging clinical importance and new treatments, *Curr Opin Infect Dis* **17** (2004) 517.
- 112 Mikolajczak, SA; Kappe, SH, A clash to conquer: the malaria parasite liver infection,

- Mol Microbiol* **62** (2006) 1499.
- 113 Haldar, K; *et al.*, Malaria: mechanisms of erythrocytic infection and pathological correlates of severe disease, *Annu Rev Pathol* **2** (2007) 217.
- 114 Krause, PJ, Babesiosis diagnosis and treatment, *Vector Borne Zoonotic Dis* **3** (2003) 45.
- 115 Banuls, AL; *et al.*, *Leishmania* and the leishmaniasis: a parasite genetic update and advances in taxonomy, epidemiology and pathogenicity in humans, *Adv Parasitol* **64** (2007) 1.
- 116 Rogers, ME; Bates, PA, *Leishmania* manipulation of sand fly feeding behavior results in enhanced transmission, *PLoS Pathog* **3** (2007) e91.
- 117 Liu, B; *et al.*, Fellowship of the rings: the replication of kinetoplast DNA, *Trends Parasitol* **21** (2005) 363.
- 118 Sacks, D; Noben-Trauth, N, The immunology of susceptibility and resistance to *Leishmania major* in mice, *Nat Rev Immunol* **2** (2002) 845.
- 119 Pays, E, Regulation of antigen gene expression in *Trypanosoma brucei*, *Trends Parasitol* **21** (2005) 517.
- 120 Andrews, NW, Lysosomes and the plasma membrane: trypanosomes reveal a secret relationship, *J Cell Biol* **158** (2002) 389.
- 121 Viotti, R; Vigliano, C, Etiological treatment of chronic Chagas disease: neglected “evidence” by evidence-based medicine, *Expert Rev Anti Infect Ther* **5** (2007) 717.
- 122 Hoberg, EP, *Taenia* tapeworms: their biology, evolution and socioeconomic significance, *Microbes Infect* **4** (2002) 859.
- 123 Zhang, W; Li, J; *et al.*, Concepts in immunology and diagnosis of hydatid disease, *Clin Microbiol Rev* **16** (2003) 18.
- 124 Kristensson, K; *et al.*, Parasites and the brain: neuroinvasion, immunopathogenesis and neuronal dysfunctions, *Curr Top Microbiol Immunol* **265** (2002) 227.
- 125 White, AJ, Neurocysticercosis: updates on epidemiology, pathogenesis, diagnosis, and management, *Annu Rev Med* **51** (2000) 187.
- 126 Pozio, E; Darwin Murrell, K, Systematics and epidemiology of trichinella, *Adv Parasitol* **63** (2006) 367.
- 127 Pozio, E; *et al.*, Clinical aspects, diagnosis and treatment of trichinellosis, *Expert Rev Anti Infect Ther* **1** (2003) 471.
- 128 Finkelman, FD; *et al.*, Interleukin-4- and interleukin-13-mediated host protection against intestinal nematode parasites, *Immunol Rev* **201** (2004) 139.
- 129 Ross, AG; *et al.*, Schistosomiasis, *N Engl J Med* **346** (2002) 1212.
- 130 Pearce, EJ; MacDonald, AS, The immunobiology of schistosomiasis, *Nat Rev Immunol* **2** (2002) 499.
- 131 King, CL, Transmission intensity and human immune responses to lymphatic filariasis, *Parasite Immunol* **23** (2001) 363.
- 132 Lawrence, RA; Devaney, E, Lymphatic filariasis: parallels between the immunology of infection in humans and mice, *Parasite Immunol* **23** (2001) 353.

- 133 Maizels, RM; *et al.*, Helminth parasites—masters of regulation, *Immunol Rev* **201** (2004) 89.
- 134 Taylor, MJ; *et al.*, *Wolbachia* bacterial endosymbionts of filarial nematodes, *Adv Parasitol* **60** (2005) 245.
- 135 Hoerauf, A; *et al.*, Onchocerciasis, *BMJ* **326** (2003) 207.
- 136 Hoerauf, A; *et al.*, Depletion of *Wolbachia* endobacteria in *Onchocerca volvulus* by doxycycline and microfilaridermia after ivermectin treatment, *Lancet* **357** (2001) 1415.



REFERÊNCIAS

- Basilio-De-Oliveira, CA, *ATLAIDS. Atlas de Patologia da Síndrome da Imunodeficiência Humana (Aids/HIV)*. (2005) Atheneu, Rio de Janeiro .
- Brener, Z; Andrade, ZA; Barrol Neto, M, *Trypanosoma cruzi e Doença de Chagas. 2ed.* (2000) Guanabara Koogan, Rio de Janeiro .
- Coura, JR, Control of schistosomiasis in Brazil: perspectivas and proposals. Mem. Inst, *Oswaldo Cruz* **90** (1995) 259–260.
- Coura, JR, *Dinâmica das Doenças Infecciosas e Parasitárias*. (2005) Guanabara Koogan, Rio de Janeiro .
- Coura, JR, *Síntese das Doenças Infecciosas e Parasitárias*. (2008) Guanabara Koogan, Rio de Janeiro .
- Coura, RS; Amaral, JR;, Epidemiologic and control aspects of schistosomiasis in Brazilian endemic areas. Mem. Inst, *Oswaldo Cruz* **99** (suppl. I) (2004) 13–19.
- Coura, JR; Suarez-Mutis, M, Ladeia-Andrade, S: A new challenge for malaria control in Brazil: asymptomatic Plasmodium infection Mem. Inst, *Oswaldo Cruz* **101** (2006) 1–9.
- Goldman, L; Ausiello, D, *Cecil Medicina*. (2009) Elsevier, Rio de Janeiro .
- Ministério da Saúde, www.aids.gov.br.
- Ministério da Saúde, www.portaldasaude.gov.br.
- Penna, MLF; Oliveira, MLW; Carmo, EH; Penna, GO; Temporão, IG, The influence of increased access to basic healthcare on the trends in Hansen's disease detection rate in Brazil from 1980 to 2006, *Revista da Sociedade Brasileira de Medicina Tropical* **41** (Suplemento II) (2008) 6–10.
- Rey, L, O complexo “Leishmania braziliensis” e as leishmanioses tegumentares americanas, In: *Parasitologia, Parasitos e Doenças Parasitárias do homem nas Américas e na África* (2001) Guanabara Koogan, Rio de Janeiro, pp. 227–239.
- Rey Rey L: Protozoários Agentes de Doenças Humanas. Doença de Chagas, página 549-556.

9. Doenças Ambientais e Nutricionais

A Carga Mundial de Doenças

Efeitos das Alterações Climáticas na Saúde

Toxicidade dos Agentes Químicos e Físicos

Poluição Ambiental

Poluição do Ar

Poluição Atmosférica

Poluição do Ar em Ambientes Fechados

Metais como Poluentes Ambientais

Chumbo

Mercúrio

Arsênico

Cádmio

Riscos de Saúde Ocupacionais: Exposições Industriais e Agrícolas

Efeitos do Tabaco

Efeitos do Alcool

Lesão por Drogas Terapêuticas e Abuso de Drogas

Lesão por Drogas Terapêuticas (Reações Adversas às Drogas)

Terapia de Reposição Hormonal (TRH)

Contraceptivos Orais (CO)

Esteroides Anabólicos

Acetaminofeno

Aspirina (Ácido Acetilsalicílico)

Lesão por Agentes não Terapêuticos (Abuso de Drogas)

Cocaína

Heroína

Anfetaminas

Maconha

Outras Drogas

Lesão por Agentes Físicos

Trauma

Lesão Térmica

Queimaduras Térmicas

Hipertermia

Hipotermia

Lesão Elétrica

Lesões Produzidas por Radiação

Doenças Nutricionais

Insuficiência Dietética

Desnutrição Proteico-energética (DPE)

Anorexia Nervosa e Bulimia

Deficiências Vitamínicas

Vitamina A

Vitamina D

Vitamina C (Ácido Ascórbico)

Obesidade

Consequências Gerais da Obesidade

Obesidade e Câncer

Dietas, Câncer e Aterosclerose

Dieta e Câncer

Dieta e Aterosclerose

O termo “ambiente” engloba os ambientes atmosféricos, ambientes fechados e ocupacionais compartilhados por pequenas e grandes populações, e o nosso próprio ambiente pessoal. Em cada um desses ambientes, o ar que respiramos coletivamente, o alimento e a água que consumimos, e a exposição a agentes tóxicos são os principais determinantes de nossa saúde. O nosso ambiente pessoal é grandemente influenciado pelo uso de tabaco, ingestão de álcool, consumo de drogas terapêuticas e não terapêuticas, e dieta. Os fatores do ambiente pessoal possuem um maior efeito na saúde humana do que o meio ambiente. *O termo doenças ambientais refere-se a condições causadas pela exposição a agentes químicos ou físicos no meio ambiente, local de trabalho, e no ambiente pessoal, incluindo doenças de origem nutricional.* As doenças ambientais geralmente tomam a atenção pública após grandes desastres, como a contaminação de mercúrio na Baía Minamata, no Japão, na década de 1960, a exposição à dioxina em Seveso, Itália, em 1976, o vazamento de gás metil isocianato em Bhopal, Índia, em 1984, o acidente nuclear de Chernobyl, em 1986, e a contaminação com pesticidas contendo organofosfato e sarina dos metrô subterrâneos em Tóquio. Felizmente, essas são ocorrências incomuns e raras, mas as doenças ambientais causadas por exposição crônica a níveis relativamente baixos de contaminantes, lesões ocupacionais e deficiências nutricionais são comuns. A International Labor Organization estimou que as lesões e doenças relacionadas ao trabalho matam aproximadamente 2 milhões de indivíduos por ano mundialmente (mais mortes do que em acidentes de carro e guerras juntos). Um relatório global feito pelo Disease Control Priorities Project (<http://www.dcp2/prg>) estimou que há 130 milhões de crianças subnutridas no mundo, e que a desnutrição por si só é responsável por 2,67 milhões de mortes por ano. Avaliar a carga de morbidade na população geral causada por exposições não ocupacionais a agentes tóxicos é complicado pela diversidade de agentes e pela dificuldade em determinar a extensão e duração dessas exposições. Quaisquer que sejam os números precisos, as doenças ambientais (incluindo as nutricionais) são causas principais das deficiências e sofrimentos, e constituem uma carga financeira pesada, em particular nos países

em desenvolvimento. Durante os últimos anos, novas preocupações foram levantadas sobre a qualidade do ar e da água, e os potenciais efeitos das alterações climáticas na saúde.

Neste capítulo, vamos considerar primeiramente dois aspectos fundamentais na saúde mundial: a carga mundial de doenças, e o problema emergente dos efeitos das alterações climáticas na saúde. Depois, então, discutiremos os mecanismos da toxicidade dos agentes químicos e físicos e os transtornos ambientais específicos, incluindo aqueles de origem nutricional.

A Carga Mundial de Doenças

Até cerca de 1990, os dados mundiais sobre a saúde eram fragmentados e careciam de medidas padronizadas.¹ Desde então, um projeto chamado The Global Burden of Disease (GBD) determinou um padrão para reportar informações da saúde. A abordagem do GBD é aplicada atualmente para medir a carga imposta por doenças ambientais, incluindo aquelas causadas por doenças transmissíveis e nutricionais. Adicionalmente, uma unidade de medida (“métrica”) chamada DALY (*disability-adjusted life year*, uma medida baseada no tempo que soma os anos de vida perdidos à mortalidade prematura com os anos vividos com doenças e deficiências) vem sendo utilizada para avaliar tanto a mortalidade prematura quanto a morbidade de doenças. Os indicadores DALY fornecem um alto grau de uniformidade para informações agrupadas relativas à saúde sobre doenças agudas e crônicas em diferentes partes do mundo e em múltiplas localidades em um único país. A nova metodologia revelou importantes tendências na morbidade mundial e na mortalidade por doenças.

A subnutrição é a principal causa mundial da perda de saúde (definida como morbidade e morte prematura). Estima-se que cerca de um terço da carga de doenças nos países em desenvolvimento é, direta ou indiretamente, devido à nutrição geral precária ou a deficiências em nutrientes específicos que aumentam o risco de infecções.

Doença cardíaca isquêmica e doença cerebrovascular são as causas principais de morte nos países desenvolvidos. Nesses países os principais fatores de risco associados à perda da vida saudável são o tabagismo, hipertensão, obesidade, colesterol alto e abuso de álcool.

Nos países em desenvolvimento, as doenças infecciosas constituem cinco das 10 principais causas de morte: infecções respiratórias, vírus da imunodeficiência humana/síndrome da imunodeficiência adquirida (HIV/Aids), doenças diarreicas, tuberculose e malária.² HIV/Aids contribuem com 18% à perda da vida saudável na África subsaariana e com 13% no sul da Ásia.

Cerca de 70% de todas as mortes infantis são atribuídas a apenas cinco condições, sendo todas evitáveis: pneumonia, doenças diarreicas, malária, sarampo e problemas perinatais e neonatais (a maioria por prematuridade e infecções neonatais).

A mortalidade mundial de crianças com menos de 5 anos de idade reduziu de 110 mortes a cada 1.000 em 1980 para 72 a cada 1.000 em 2005. Embora impressionante, a redução de 27% na mortalidade abaixo dos 5 anos de idade, esperada entre 1990 e 2015, não chegará ao objetivo de redução de 67% esperado pelo *United Nations Millennium Development Goal*. De suma importância está a mortalidade abaixo dos 5 anos de idade no oeste e no centro da África (cerca de 210/1.000), quase 50 vezes mais alta do que no oeste da Europa³ (Fig. 9-1), e não demonstrou redução significativa.

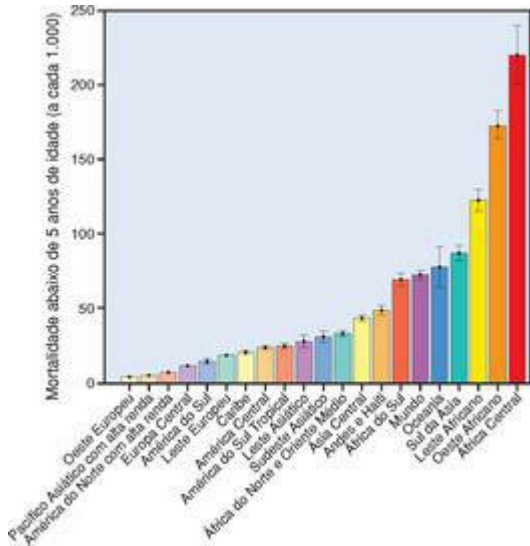


FIGURA 9-1

Mortalidade infantil mundial abaixo de 5 anos de idade. Observe uma diferença de mais de 50 vezes entre as áreas com menor e maior mortalidade. A desnutrição e infecções são as principais causas da alta mortalidade na África Leste, Central e Oeste.

Doenças infecciosas emergentes (DIE) constituem um dos mais importantes componentes da carga mundial de doenças. As DIE são correlacionadas a condições ambientais e socioeconômicas e incluem: (1) *doenças causadas por novas cepas ou organismos evoluídos*, como a tuberculose resistente à rifampina/isoniazida e resistente a múltiplos medicamentos (XDR), malária resistente à cloroquina, e *Staphylococcus aureus* resistente à metilicina; (2) *doenças causadas por patógenos endêmicos em outras espécies* (p. ex., mamíferos e pássaros

selvagens) que entraram recentemente na população humana, como o HIV e a síndrome respiratória aguda severa (SARS); (3) doenças causadas por patógenos presentes nas populações humanas, mas que demonstraram um aumento recente na incidência, como a dengue.

Bactérias e Riquétsia causaram aproximadamente 54% das doenças infecciosas emergentes mundiais durante os últimos 60 anos (vírus representaram ~25%). As bactérias resistentes a medicamentos foram o grupo de patógenos mais importante. O surgimento dessas bactérias está relacionado ao uso terapêutico de antibióticos, e na agricultura, assim como na vida urbana em áreas densamente populosas. Durante a última década, as doenças vetoriais constituíram cerca de 29% das doenças infecciosas emergentes, um aumento que pode estar relacionado às alterações ambientais, como o aquecimento global. [4](#)

Efeitos das Alterações Climáticas na Saúde

Há um acordo geral de que a Terra está se aquecendo em um ritmo acelerado durante os últimos 40 anos, e que a taxa de aquecimento está mais rápida do que em, talvez, qualquer outro período dos últimos 1.000 anos. ⁵ Desde 1960 a temperatura global média aumentou em 0,6°C; o aumento não é uniforme, sendo maior nas latitudes entre 40° N e 70° N. ⁶ O derretimento das geleiras está acelerado, e nas regiões polares, a área coberta por neve e a espessura do gelo diminuíram. Ao mesmo tempo, o nível do mar aumentou em 1 a 2 mm/ano como resultado da expansão térmica. ⁶ A importância das alterações climáticas foi destacada pela entrega do Prêmio Nobel da Paz de 2007 a indivíduos e organizações preocupados com o impacto dessas alterações na saúde humana.

As causas das alterações climáticas globais são o objeto de debate, mas a atividade humana é o maior contribuinte, através do aumento do dióxido de carbono (CO₂), metano e ozônio (discutido depois), os principais agentes do efeito estufa. Esses gases (juntamente com o vapor d'água) agem como uma camada, absorvendo a energia radiada pela superfície da terra que, de outra forma, iria se perder no espaço. Aumentos recentes nos níveis dos gases do efeito estufa, em particular do CO₂ e do ozônio produzidos pela combustão de hidrocarbonetos em carros e centrais elétricas, estão fortemente correlacionados ao aquecimento da Terra (Fig. 9-2). Espera-se que a concentração atmosférica de CO₂ presente, estimada em 370 ppm (a mais alta em cerca de 1 milhão de anos) aumente de 500 a 1.200 ppm no final deste século. O que também contribui para o aumento do CO₂ na atmosfera é o desflorestamento em grande escala (estimativas atuais são de que a floresta Amazônica perderá 50% da área original até 2050), o que reduz o sequestro de carbono pelas árvores. Para além de determinados níveis de aquecimento da terra e do mar, prevê-se que um ciclo de retroalimentações positivas irá ampliar ainda mais esse processo. Exemplos incluem o aumento da absorção de calor devido à perda da camada refletiva da neve e do gelo; aumento do vapor d'água na atmosfera devido a uma maior evaporação das massas de água e transpiração das árvores; grandes liberações de CO₂ e metano armazenados a partir do derretimento da tundra ártica; e redução do sequestro de CO₂ nos oceanos, devido à redução do crescimento das diatomáceas, que servem com um importante depósito de CO₂. Dependendo do modelo utilizado, essas alterações são previstas para causar o aumento da temperatura global de 2° a 5°C até o ano de 2100 (Fig. 9-2).

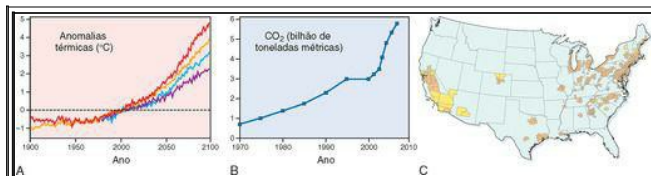


FIGURA 9-2

Fontes e consequências do aumento dos gases do efeito estufa. **A**, Temperatura prevista aumentou durante o século XXI. Diferentes esboços de modelos de computadores anteciparam os aumentos na temperatura de 2° para 5°C no ano de 2100. **B**, Liberação de dióxido de carbono (CO₂) de fontes de combustão na China, 1970 a 2005. A China ultrapassou os Estados Unidos, e é atualmente o maior produtor mundial de CO₂. **C**, Regiões dos Estados Unidos em que os níveis de ozônio estão acima dos padrões aceitáveis existentes (80 ppb durante um período de 8 horas). Essas áreas incluem cerca de 500 países localizados predominantemente no corredor da Costa Leste, na bacia de Los Angeles, e em áreas com grandes fábricas com queima de carvão.

O futuro impacto do aquecimento global na saúde dependerá da extensão e da rapidez das alterações climáticas, da gravidade das consequências subsequentes, e da capacidade da humanidade em se adaptar ou então mitigar os efeitos danosos. Mesmo no melhor dos casos, entretanto, espera-se que as alterações climáticas impactem gravemente a saúde humana através do aumento da incidência de diversas doenças. ⁷

Doenças cardiovasculares, cerebrovasculares e respiratórias, causadas por ondas de calor e poluição do ar (p. ex., o verão Europeu de 2003, o mais quente dos últimos 500 anos, resultou em mais de 25.000 mortes relacionadas ao calor e à poluição).

Epidemias de gastroenterite e doenças infecciosas, causadas por contaminação da água e de alimentos como consequência de inundações, e interrupção do fornecimento de água limpa e tratamento de esgotos, após fortes chuvas e outros desastres ambientais.

Doenças vetoriais, como a dengue, malária, infecção pelo vírus do Oeste do Nilo, e síndrome pulmonar pelo hantavírus, como consequência das alterações no número de vetores e na distribuição geográfica causados pelo aumento das temperaturas, colheitas malsucedidas, e ciclos climáticos El Niño mais frequentes.

Desnutrição, causada pela interrupção de colheitas, principalmente em localidades tropicais nas quais a média das temperaturas está próxima ou acima dos níveis de tolerância das colheitas; estima-se que pelo ano de 2080 a produtividade agrícola pode ser reduzida em 10% a 25% em alguns países em desenvolvimento como consequência do aquecimento, enquanto isto pode reduzir-se ou até aumentar em até 6% nos países desenvolvidos com climas mais moderados.

Independentemente do reconhecimento desses perigos, a alteração climática é somente um dos diversos fatores que contribuem para a incidência de uma doença em uma localidade geográfica em particular, o que dificulta a determinação precisa de estimativas de risco para os efeitos que são especificamente causados pelo aquecimento global. ⁸

Tanto os países desenvolvidos como os em desenvolvimento sofrerão as consequências das

alterações climáticas, mas a carga será mais pesada nas nações em desenvolvimento. Os países ricos são os principais produtores das emissões que causam o aquecimento global, mas os países com rápido desenvolvimento, como a China e a Índia, estão utilizando de maneira crescente enormes quantidades de energia para manter o seu crescimento. O urgente desafio à frente é desenvolver novos métodos de produção de energia que não prejudiquem o meio ambiente e não contribuam para o aquecimento global.

Toxicidade dos Agentes Químicos e Físicos

Toxicologia é definida como a ciência dos venenos. Ela estuda a distribuição, os efeitos, e os mecanismos de ação dos agentes tóxicos. De maneira mais abrangente, também inclui o estudo dos efeitos dos agentes físicos, como a radiação e o calor. Cerca de 1,8 bilhão de substâncias químicas tóxicas, incluindo 33 milhões de cancerígenos reconhecidos, são liberados por ano nos Estados Unidos. Das 100.000 substâncias químicas de uso comercial nos Estados Unidos, somente uma pequena proporção foi testada experimentalmente para os efeitos na saúde. Diversas agências nos Estados Unidos planejam níveis permissíveis de exposição a riscos ambientais reconhecidos (p. ex., o nível máximo de monóxido de carbono no ar que não seja prejudicial ou os níveis toleráveis de radiação que sejam inofensivos ou “seguros”). Mas fatores como a complexa interação entre vários poluentes e a idade, predisposição genética, e as diferentes sensibilidades teciduais de indivíduos expostos criam amplas variações na sensibilidade individual a agentes tóxicos, limitando o valor rígido de “níveis seguros” estabelecidos para uma população inteira. No entanto, tais níveis são úteis para estudos comparativos dos efeitos de agentes nocivos entre populações específicas, e para estimar o risco da doença em indivíduos muito expostos.

Agora consideraremos alguns princípios básicos relevantes aos efeitos das substâncias químicas e das drogas tóxicas.

A *definição de um veneno* não é clara. Basicamente é um conceito quantitativo estritamente dependente da *dosagem*. A citação de Paracelsus no século XVI que diz “todas as substâncias são venenosas; a dose correta diferencia o veneno de um remédio” é válida ainda mais atualmente, dada a proliferação das drogas farmacêuticas com efeitos nocivos potenciais.

Xenobióticos são substâncias químicas exógenas no ambiente no ar, água, alimento e solo que podem ser absorvidos pelo corpo através da inalação, ingestão e contato com a pele ([Fig. 9-3](#)).



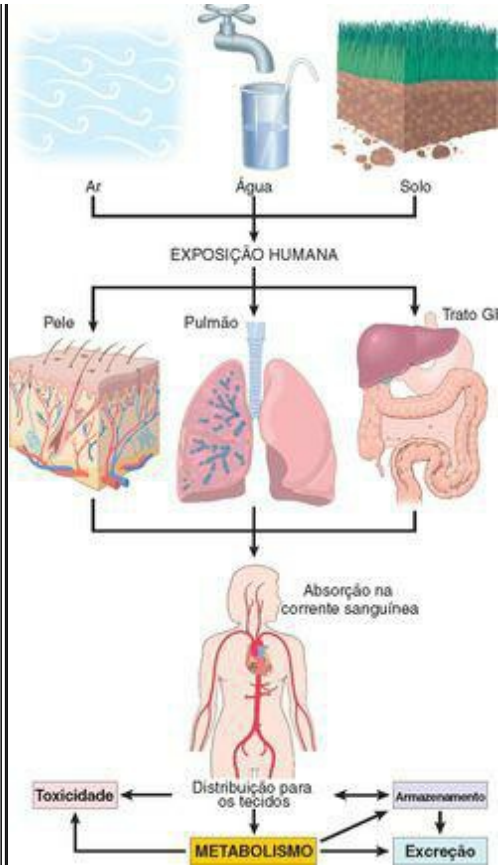


FIGURA 9-3

Exposição humana a poluentes. Poluentes contidos no ar, água e solo são absorvidos pelo pulmão, trato gastrointestinal e pele. No corpo eles podem agir no local da absorção, mas geralmente são transportados pela corrente sanguínea para diversos órgãos, onde possam ser armazenados ou metabolizados. O metabolismo dos xenobióticos pode resultar na formação de componentes hidrossolúveis que são excretados, ou na ativação do agente, criando um metabólito tóxico.

As substâncias químicas podem ser excretadas na urina, fezes, ou eliminadas no ar expirado, ou podem se acumular nos ossos, gordura, cérebro ou outros tecidos.

Os produtos químicos podem agir no local de entrada ou em outros locais após serem transportados pela corrente sanguínea.

A maioria dos solventes e drogas é lipofílica, o que facilita o seu transporte no sangue pelas lipoproteínas e sua penetração através da membrana plasmática dentro das células.

Alguns agentes não são modificados após a entrada no corpo, mas a maioria dos solventes, drogas e xenobióticos são metabolizados para formar produtos hidrossolúveis inativos (*destoxificação*), ou são *ativados para formar-se metabólitos tóxicos*. As reações que metabolizam xenobióticos em produtos não tóxicos, ou que ativam xenobióticos para gerar componentes tóxicos ([Figs. 9-3](#) e [9-4](#)), ocorrem em duas fases. Na *fase I* da reação, as substâncias químicas passam pela hidrólise, oxidação ou redução. Os produtos das reações de fase I frequentemente são metabolizados em componentes hidrossolúveis durante as reações da *fase II*, que incluem glicuronidação, sulfatização, metilação e conjugação com glutatona. Os componentes hidrossolúveis são prontamente excretados. As enzimas que catalisam a biotransformação dos xenobióticos e das drogas são conhecidas com *enzimas metabolizadoras de drogas*.

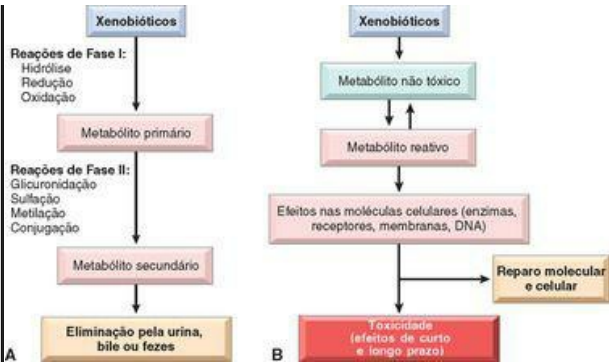


FIGURA 9-4

Metabolismo dos xenobióticos. **A**, Os xenobióticos podem ser metabolizados em metabólitos não tóxicos e eliminados do corpo (desintoxicação). **B**, O metabolismo xenobiótico também pode resultar na formação de um metabólito reativo que é tóxico aos componentes celulares. Caso o reparo não seja eficaz, efeitos de curto e de longo prazo se desenvolvem.

(Baseado em Hodgson E: *A Textbook of Modern Toxicology*, 3rd ed. Hoboken, NJ, Wiley, 2004.)

Wiley

O catalisador mais importante da reação de fase I é o *sistema enzimático citocromo P-450* (abreviado como *CYP*) localizado primeiramente no retículo endoplasmático do fígado, mas também presente na pele, pulmões e na mucosa gastrointestinal, e praticamente em todos os órgãos.² Os CYP são uma grande família de enzimas que contêm heme com afinidade preferencial por substratos diferentes. O sistema catalisa reações que ou *desintoxificam xenobióticos* ou *ativam xenobióticos em compostos ativos que causam lesão celular*. Ambos os tipos de reações podem produzir, como subproduto, *espécies reativas de oxigênio (ERO)*, que podem causar dano celular ([Cap. 1](#)). Exemplos da ativação metabólica das substâncias químicas através de CYP são a produção do radical livre triclorometil tóxico a partir do

tetracloroeto de carbono no fígado, e a geração de metabólito de ligação ao DNA a partir do benzo[*a*]pireno, um cancerígeno presente em cigarros. Os CYP participam do metabolismo em um grande número de medicamentos terapêuticos comuns, como a acetaminofeno, barbituratos e anticonvulsivos, além do metabolismo do álcool (discutido adiante neste capítulo).

Há grande variação na atividade dos CYP entre indivíduos. A variação pode ser uma consequência dos *polimorfismos genéticos em CYP específicos*, porém, mais comumente, deve-se à exposição a medicamentos ou substâncias químicas que incluem produtos que induzem ou cortam a atividade dos CYP. São indutores dos CYP os químicos ambientais, drogas, tabagismo, álcool e hormônios. Em contrapartida, jejum ou podem inanição reduzir a atividade dos CYPs.

Os indutores de CYP agem ligando-se a receptores nucleares, que então se heterodimerizam com o receptor do retinoide X (RXR) para formar um complexo de ativação transcricional que se associa com os elementos promotores localizados na região 5' flanqueadora dos genes CYP.

10 Os receptores nucleares que participam nas reações indutoras de CYP incluem o *receptor aril hidrocarboneto*, os *receptores ativados por proliferadores de peroxissoma (PPAR)*, e dois receptores nucleares órfãos, receptor constitutivo do androstano (CAR) e receptor pregnano X (PXR).

Essa breve visão geral dos mecanismos da toxicidade fornece uma bagagem para uma discussão das doenças ambientais apresentadas neste capítulo.

POLUIÇÃO DO AR

Como o ar é precioso – especialmente aos que são privados de ar – frequentemente está carregado com muitas causas potenciais de doenças. Micro-organismos do ar ambiente que contaminam os alimentos e a água são há muito tempo uma das principais causas de morbidade e mortalidade, especialmente em países em desenvolvimento. Os mais difundidos são as substâncias químicas e as partículas poluentes encontradas no ar, especialmente em nações industrializadas. Aqui, consideraremos esses riscos nos ares interior e atmosférico.

Poluição Atmosférica

O ar atmosférico nas nações industrializadas é contaminado com uma mistura insípida de gases e partículas poluentes, sendo pior nas cidades e nas proximidades das indústrias. Nos Estados Unidos, a *Environmental Protection Agency* monitora e estabelece limites máximos admissíveis para seis poluentes: dióxido de enxofre, monóxido de carbono, ozônio, dióxido de nitrogênio, chumbo e material particulado. Coletivamente, esses agentes produzem o tão conhecido *smog* (do inglês *smoke and fog* fumaça e nevoeiro) que às vezes sufoca as grandes cidades com Pequim, Los Angeles, Houston, Cairo, Nova Déli, Cidade do México e São Paulo. Pode parecer que a poluição atmosférica é um fenômeno moderno. Não é, desde que John Evelyn escreveu em 1661, que os habitantes de Londres sofriam de *Catharrs, Phthisicks and Consumptions* (bronquite, pneumonia e tuberculose) e respiravam “nada além de uma névoa impura e espessa, acompanhada de um vapor fuliginoso e imundo, que os torna desagradável por mil inconvenientes, corrompendo os pulmões e desordenando todo o *habitat* de seus corpos”. A primeira lei de controle ambiental, proclamada por Edward I, em 1306, era direta em sua simplicidade: “quem for considerado culpado por queimar carvão, deverá ser condenado a perder a cabeça”. Deste modo, o que mudou nos tempos modernos é a natureza e a origem dos poluentes da atmosfera, e os tipos de regulamentos que controlam a emissão destes poluentes.

Embora os pulmões suportem o peso das consequências adversas, os poluentes atmosféricos podem afetar diversos órgãos (p. ex., a discussão sobre os efeitos do envenenamento por chumbo e por monóxido de carbono neste capítulo). Com exceção de alguns comentários sobre o tabagismo, as doenças pulmonares causadas por poluentes são discutidas no [Capítulo 15](#). Importantes impactos dos poluentes atmosféricos na saúde estão descritos na [Tabela 9-1](#). Aqui discutimos o ozônio, dióxido de enxofre, particulados e monóxido de carbono.

TABELA 9-1 Efeitos dos Poluentes do Ar na Saúde

Dados de Bascom R, et al. Health effects of outdoor air pollution. *Ann N Y Acad Sci* 1996;792:1-15. Respir Crit Care Med 153:477, 1996. © 1996

Poluente	Populações em Risco	Efeitos
	Adultos e crianças saudáveis	Redução da função pulmonar
		Aumento da reatividade das vias aéreas

Ozônio		Inflamação pulmonar
	Atletas, trabalhadores ao ar livre	Redução da capacidade de exercícios
	Asmáticos	Aumento das hospitalizações
Dióxido de nitrogênio	Adultos saudáveis	Aumento da reatividade das vias aéreas
	Asmáticos	Redução da função pulmonar
	Crianças	Aumento das infecções pulmonares
Dióxido de enxofre	Adultos saudáveis	Aumento dos sintomas respiratórios
	Indivíduos com doença pulmonar crônica	Aumento da mortalidade
	Asmáticos	Aumento das hospitalizações
		Redução da função pulmonar
Aerossóis ácidos	Adultos saudáveis	Clearance mucociliar alterada
	Crianças	Aumento das infecções respiratórias
	Asmáticos	Redução da função pulmonar
		Aumento das hospitalizações
Particulados	Crianças	Aumento das infecções respiratórias
	Indivíduos com doença pulmonar ou cardíaca crônica	Redução da função pulmonar
	Asmáticos	Excesso de mortalidade
		Aumento das crises

Ozônio. A interação da radiação ultravioleta (UV) e do oxigênio (O₂) na estratosfera leva à formação do *ozônio* (O₃), que se acumula na chamada camada de ozônio de 16 a 42 km acima da superfície da terra. Essa camada protege a vida na Terra através da absorção das mais perigosas radiações de UV emitidas pelo sol. Durante os últimos 30 anos, a camada de ozônio estratosférica reduziu-se tanto na espessura quanto no tamanho devido ao amplo uso de aerossóis, que se elevam até a atmosfera superior e participam das reações químicas que destroem o

ozônio. A diminuição resultante tem sido mais profunda sobre as regiões polares, em particular sobre a Antártica, durante os meses do inverno. O reconhecimento do problema levou à proibição do clorofluorocarbonetos como propelentes para aerossol e à sua substituição por hidrofluoroalcanos, resultando na redução dos “buracos” no ozônio estratosférico.

Em contraste com o ozônio “bom” na estratosfera, *o ozônio que se acumula na baixa atmosfera (ozônio ao nível do solo) é um dos poluentes atmosféricos mais prejudiciais* (Fig. 9-2). O ozônio ao nível do solo é um gás formado pela reação dos óxidos de nitrogênio e compostos orgânicos voláteis na presença da luz solar. Esses produtos químicos são liberados pelas emissões industriais e pelo escape dos veículos automotores. A toxicidade por ozônio é, em grande parte, mediada pela produção de radicais livres, que lesionam as células epiteliais ao longo do trato respiratório e as células alveolares tipo I, e causa a liberação de mediadores inflamatórios. Indivíduos saudáveis expostos ao ozônio sofrem de inflamação do trato respiratório superior e sintomas leves (redução da função pulmonar e desconforto no tórax), mas a exposição é mais perigosa para indivíduos com asma ou enfisema. A asma induzida pelo ozônio está associada à hiperreatividade das vias aéreas e neutrofilia. ¹¹

Mesmo baixos níveis de ozônio podem ser prejudiciais à função pulmonar de indivíduos normais, quando combinados com outros poluentes atmosféricos. Infelizmente, os poluentes atmosféricos frequentemente se misturam para criar uma autêntica “infusão de bruxas” de ozônio e outros agentes como *dióxido de enxofre* e particulados. O dióxido de enxofre é produzido por usinas que queimam carvão e petróleo, a partir do cobre fundido, e como um subproduto das fábricas de papel. Ao ser liberado na atmosfera, pode ser convertido em ácido sulfúrico e trióxido sulfúrico, o que causa a sensação de queimação no nariz e na garganta, dificuldade na respiração, e crises de asma em indivíduos suscetíveis.

O *material particulado* (conhecido por “fuligem”) é emitido pelo carvão – e usinas termoeletricas, através de processos industriais que queimam estes combustíveis, e através da exaustão de *diesel*. A exposição a particulados foi a principal causa de morbidade e mortalidade nos episódios de poluição atmosférica que ocorrem em Londres, em 1952 e em 1962. Embora as partículas não tenham sido bem definidas química ou fisicamente, *partículas finas e ultrafinas, menores que 10 µm de diâmetro, são as mais perigosas*. Elas são prontamente inaladas pelos alvéolos, onde são fagocitadas por macrófagos e neutrófilos, que liberam mediadores inflamatórios como a proteína inflamatória do macrófago 1a e endotelina. A exposição aguda a exaustão de *diesel*, que contém partículas finas, pode causar irritação nos olhos, garganta e pulmões, induzir crises asmáticas¹² e promover isquemia miocárdica. ¹³ Em contrapartida, a exposição a partículas maiores que 10 µm de diâmetro tem consequências reduzidas, porque essas partículas são geralmente removidas do nariz, ou são presas no epitélio mucociliar das vias aéreas.

Monóxido de carbono (CO). CO é um gás não irritante, incolor, sem sabor e inodoro produzido pela oxidação incompleta de materiais carbonáceos. Suas origens incluem motores de automóveis, processos industriais que queimam combustíveis fósseis, madeira e carvão vegetal com abastecimento inadequado de oxigênio, e fumaça de cigarro. Os baixos níveis frequentemente encontrados no ar podem contribuir para a deficiência na função respiratória, mas eles, por si sós não produzem ameaça a vida. Entretanto, o envenenamento crônico pode

ocorrer em indivíduos que trabalham em ambientes confinados com alta exposição à fumaça, como túneis, garagens subterrâneas, e em pedágios de vias expressas. *CO é incluído aqui como um poluente atmosférico, mas também é uma causa importante de mortes acidentais e suicídios.* Em uma garagem pequena e fechada, a média de exaustão de um carro induz como a letal dentro de 5 minutos. O CO é um asfíxiante sistêmico que mata através da depressão induzida do sistema nervoso central (SNC), que parece tão insidiosamente que as vítimas geralmente não estão cientes do risco que correm e falham ao tentar se ajudar. A hemoglobina possui uma afinidade 200 vezes maior com o CO do que com o oxigênio, e a carboxiemoglobina resultante não transporta oxigênio. Hipoxia sistêmica se desenvolve quando a hemoglobina está saturada em 20% a 30% com o CO; inconsciência e morte geralmente ocorrem com 60% a 70% de saturação.

Morfologia. Envenenamento crônico por CO ocorre porque a carboxiemoglobina, uma vez formada, é marcadamente estável. Mesmo com baixos níveis, mas persistentes, de exposição ao CO, a carboxiemoglobina pode aumentar a níveis com risco de morte no sangue. A lenta hipoxia desenvolvida pode insidiosamente suscitar alterações isquêmicas amplas no sistema nervoso central; estas são marcadas em particular no gânglio basal e no núcleo lenticular. Com a interrupção da exposição ao CO, o paciente geralmente se recupera, mas com frequência há sequelas neurológicas permanentes, como deficiência na memória, visão, audição e fala. O diagnóstico é feito medindo-se os níveis de carboxiemoglobina no sangue.

Envenenamento agudo por CO geralmente é uma consequência de uma exposição acidental ou tentativa de suicídio. Em indivíduos de pele clara, **o envenenamento agudo é marcado por uma característica cor vermelho-cereja generalizada na pele** e nas membranas mucosas, que resultam de altos níveis de carboxiemoglobina. Caso ocorra morte rapidamente, as alterações morfológicas podem estar ausentes; com uma sobrevivência maior, o cérebro pode ficar levemente edematoso, com hemorragias pontuadas e alterações neuronais induzidas pela hipoxia. As alterações morfológicas não são específicas e derivam da hipoxia sistêmica.

Poluição do Ar em Ambientes Fechados

À medida que nos “enclausuramos” em casa para excluir o meio ambiente, os potenciais de poluição dos ambientes internos aumentam. O poluente mais comum é a *fumaça do tabaco* (discutida adiante), mas ofensivos adicionais são CO, dióxido de nitrogênio (ambos já mencionados como poluentes atmosféricos), e asbestos ([Cap. 15](#)). Substâncias voláteis contendo hidrocarbonetos aromáticos policíclicos a partir de óleos de cozinha e do carvão queimado são poluentes internos importantes em algumas regiões da China. Poucos comentários sobre outros agentes serão feitos aqui.

A *fumaça da madeira*, que contém diversos óxidos de nitrogênio e particulados de carbono, pode não ser apenas irritante, mas também predispõe a infecções pulmonares e pode conter muito mais hidrocarbonetos cancerígenos policíclicos perigosos. Os *bioaerossóis* variam de agentes microbiológicos capazes de causar doenças infecciosas, como a doença dos Legionários,

pneumonia viral, e resfriado comum, alérgenos menos ameaçadores, mas não menos incômodos, derivados de pelos de animais de estimação, ácaros, e fungos e mofo responsáveis pela rinite, irritação nos olhos e asma. O *radônio*, um gás radioativo derivado do urânio amplamente presente no solo e nas residências, pode causar câncer de pulmão em escavadores de urânio. Entretanto, exposições crônicas de baixo nível em residências não aparentam aumentar o risco de câncer de pulmão, pelo menos para os não fumantes. A exposição a *formaldeído*, utilizado na fabricação de materiais de construção (armários, móveis, adesivos etc.) tornou-se um problema de saúde comum para refugiados de desastres ambientais que vivem em *trailers* com pouca ventilação. Muitos destes casos ocorrem em *trailers* ocupados por famílias desalojadas de suas residências após o Furacão Katrina, que atingiu o sudeste dos Estados Unidos em 2005. A concentrações de 0,1 ppm ou mais, causa ele dificuldades na respiração e sensação de queimação nos olhos e garganta, e pode desencadear crises asmáticas. O formaldeído é classificado como carcinógeno para seres humanos e animais. Finalmente, a chamada *síndrome dos edifícios doentes* permanece um problema evasivo, já que pode ser uma consequência da exposição a um ou mais poluentes internos já mencionados ou causados por ventilação precária.

METAIS COMO POLUENTES AMBIENTAIS

Chumbo, mercúrio, arsênico e cádmio são os metais pesados mais comumente associados a efeitos nocivos em seres humanos.

Chumbo


A exposição ao chumbo ocorre através da contaminação do ar, alimentos e água. Na maior parte do século XX, as principais fontes de chumbo no meio ambiente foram as tintas para casa contendo chumbo e gasolina. Embora tenham sido estabelecidos limites para quantidades de chumbo nas tintas residenciais, e a gasolina com chumbo tenha praticamente desaparecido nos Estados Unidos, a contaminação por chumbo permanece um importante perigo à saúde, em particular para crianças. A grande escala de *recall* de brinquedos contendo chumbo, em 2007, alertou o público em geral a dobrar os perigos da exposição ao chumbo. Existem diversas fontes de chumbo no meio ambiente, como mineração, fundição, baterias, e tintas a *spray*, que constituem os perigos ocupacionais. Entretanto, a *descamação das tintas contendo chumbo* de casas antigas e a contaminação do solo representam os principais riscos aos mais jovens, e a ingestão de até 200 mg/dia pode ocorrer. Durante os últimos 30 anos, o nível médio de chumbo no sangue em crianças com idade pré-escolar nos Estados Unidos diminuiu de 15 µg/dL, para o nível atual, de menos de 2 µg/dL. Entretanto, os níveis de chumbo no sangue de crianças vivendo em casas antigas contendo tinta à base de chumbo ou poeira contaminada com chumbo frequentemente excedem os níveis máximos permitidos, de 10 µg/dL. O *envenenamento subclínico por chumbo* pode ocorrer em crianças expostas a níveis de chumbo abaixo de 10 µg/dL, causando baixa capacidade intelectual, problemas comportamentais como hiperatividade, e habilidades organizacionais precárias. [14,15](#) O envenenamento por chumbo, embora seja menos comum em adultos, ocorre principalmente como um risco ocupacional em indivíduos envolvidos na fabricação de baterias, pigmentos, radiadores de carro e latas. As principais características clínicas do envenenamento por chumbo em crianças e adultos são mostradas nas [Figuras 9-5](#) e [9-6](#).

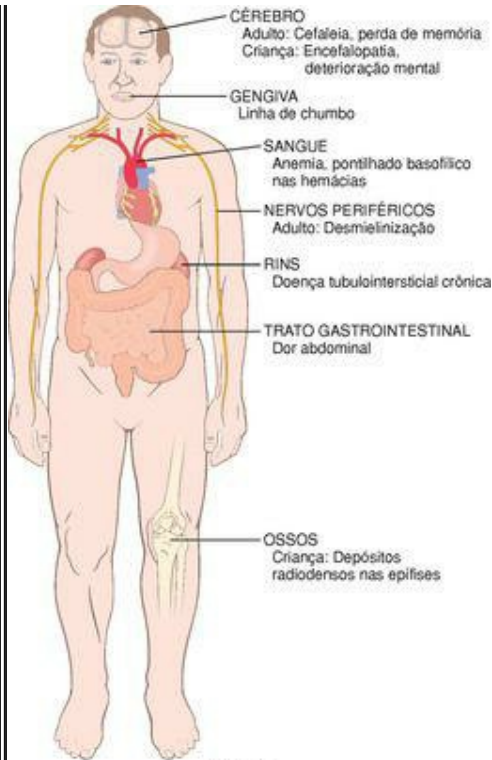


FIGURA 9-5

Efeitos do envenenamento por chumbo em crianças relacionados aos níveis sanguíneos.

(Modificado de Bellinger DC, Bellinger AM: Childhood lead poisoning: the tortuous path from science to policy. *J Clin Invest* 116:853, 2006.)





FONTES

OCUPACIONAL

Tinta spray;
Trabalho com fundição;
Mineração e extração de chumbo;
Queimar baterias

NÃO OCUPACIONAIS

Abastecimento de água;
Poeira e lascas de tinta;
Exaustão automotiva;
Solo urbano

FIGURA 9-6

Características patológicas do envenenamento por chumbo em adultos.

A maioria do chumbo absorvido (80% a 85%) é incorporada nos ossos e nos dentes em desenvolvimento, onde compete com o cálcio; a meia-vida nos ossos é de 20 a 30 anos. *Altos níveis de chumbo causam distúrbios no SNC em adultos e crianças*, mas as neuropatias periféricas predominam em adultos. Crianças absorvem mais de 50% do chumbo ingerido (conforme comparado com $\leq 15\%$ em adultos); quanto maior a absorção intestinal e quanto mais permeável à barreira hematoencefálica das crianças, maior a susceptibilidade à lesão cerebral. Os efeitos neurotóxicos do chumbo são atribuídos à inibição dos neurotransmissores causada pela interrupção da homeostasia do cálcio. Outros efeitos da exposição ao chumbo estão listados a seguir.

O chumbo interfere com a remodelação normal da cartilagem e nas trabéculas ósseas primárias nas epífises em crianças. Isto causa um aumento na densidade óssea detectada como “linhas de chumbo” radiodensas (Fig. 9-7; outro tipo de linha de chumbo aparece nas gengivas, como resultado da hiperpigmentação). O chumbo inibe a cicatrização de fraturas através do aumento da condrogênese e do retardo da mineralização da cartilagem.

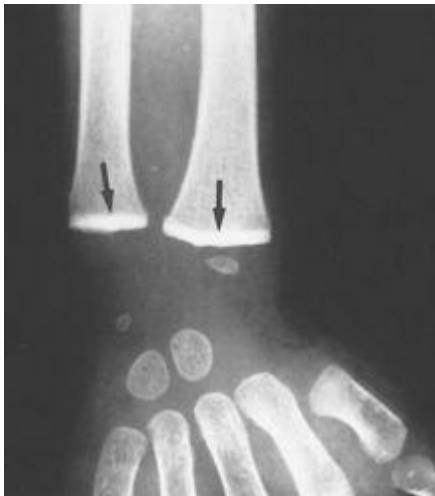

FIGURA 9-7

Envenenamento por chumbo. Remodelagem prejudicada da cartilagem calcificada na epífise (*setas*) do punho causou um aumento marcante na radiodensidade, tornando-a tão radiopaca quanto o osso cortical.

(Cortesia do Dr. G.W. Dietz, Department of Radiology, University of Texas Southwestern Medical School, Dallas, TX.)

O chumbo inibe a atividade de duas enzimas envolvidas na síntese da heme, ácido δ -aminolevulinico desidratase e ferroquelatase. A ferroquelatase catalisa a incorporação do ferro em protoporfirina, e a sua inibição causa um aumento nos níveis da protoporfirina. A deficiência de heme resultante causa diversas anormalidades, mas a mais óbvia é a *anemia hipocrômica microcítica*, derivada da supressão da síntese de hemoglobina.

O diagnóstico do envenenamento por chumbo requer constante consciência de sua prevalência. Em crianças, isto pode ser suspeitado com base em alterações neurológicas e comportamentais, ou por uma anemia inexplicável com pontilhados basofílicos nas hemácias. O diagnóstico definitivo requer a detecção de níveis elevados de chumbo e protoporfirina livre (ou ligada ao zinco) nas hemácias.

Morfologia. Os principais alvos anatómicos da toxicidade por chumbo são a medula óssea e sangue, sistema nervoso, trato gastrointestinal e rins ([Fig. 9-6](#)).

Alterações no sangue e na medula ocorrem mais cedo e são características. A inibição do ferroquelatase por chumbo resulta na aparência de **sideroblastos em anel** espalhados, precursores de hemácias com excesso de ferro nas mitocôndrias, que são detectados através da coloração azul da Prússia. No sangue periférico, o defeito na síntese da hemoglobina aparece como **anemia hipocrômica microcítica**, frequentemente acompanhada por **hemólise** leve. Até mais distintivo é um **pontilhado basofílico das hemácias**.

A lesão cerebral tende a ocorrer em crianças. Pode ser muito sutil, produzindo uma disfunção leve, ou pode ser maciça e letal. Em crianças jovens, deficiências sensoriais, motoras, intelectuais e psicológicas já foram descritas, incluindo QI reduzido, deficiências de aprendizagem, desenvolvimento psicomotor retardado, cegueira, e, em casos mais graves, psicoses, convulsões e coma ([Fig. 9-5](#)). A toxicidade do chumbo em mães pode prejudicar o desenvolvimento cerebral no bebê pré-natal. As alterações anatómicas subjacentes aos mais sutis déficits funcionais são mal definidas, mas há uma preocupação de que alguns dos déficits possam ser permanentes. No final mais grave do espectro estão marcados edema cerebral, desmielinização da substância branca cerebral e cerebelar, e necrose dos neurônios corticais acompanhada por proliferação astrocítica difusa. Em adultos, o SNC é afetado com menos frequência, mas em geral aparece uma **neuropatia periférica desmielinizante**, envolvendo tipicamente os nervos motores dos músculos mais comumente utilizados. Dessa forma, os músculos extensores do punho e dos dedos geralmente são os primeiros a serem afetados (causando lesão do nervo radial, queda do punho), seguidos por paralisia dos músculos peroneais (causando lesão do nervo peroneal, queda do pé).

O **trato gastrointestinal** também é uma fonte principal de manifestações clínicas. A “cólica” de chumbo é caracterizada por uma dor abdominal mal localizada e extremamente grave.

Os **rins** podem desenvolver uma lesão tubular proximal com inclusões intranucleares de chumbo. Dano renal crônico eventualmente leva à fibrose intersticial e possivelmente a insuficiência renal. Redução na excreção do ácido úrico pode levar à podagra (“gota saturnina”).

Mercúrio

O mercúrio foi usado durante a história como pigmento nas pinturas das cavernas, cosmético,

remédio para sífilis, e componente de diuréticos. Os alquimistas tentaram (sem muito sucesso) produzir ouro a partir do mercúrio. O envenenamento através da inalação dos vapores de mercúrio foi há muito reconhecido e é associado a tremor, gengivite, e comportamento bizarro, como é exibido pelo Chapeleiro em *Alice no País das Maravilhas*. Existem três tipos de mercúrio: mercúrio metálico (também conhecido como mercúrio elementar), compostos de mercúrio inorgânico (principalmente o cloreto mercúrico), e o mercúrio orgânico (principalmente o metil mercúrio). Atualmente, as principais fontes de exposição ao mercúrio são os peixes contaminados (metil mercúrio) e os vapores de mercúrio liberados pelo mercúrio metálico em amálgamas dentários, um possível risco ocupacional para profissionais da área dental. Em algumas áreas do mundo, o mercúrio utilizado no garimpo contaminou rios e córregos.

O mercúrio inorgânico proveniente da desgasificação natural da crosta terrestre ou da contaminação industrial é convertido em compostos orgânicos, como o metil mercúrio pela bactérias. O metil mercúrio entra na cadeia alimentar, e em peixes carnívoros, como o peixe-espada, tubarão, e o peixe azul, o mercúrio pode se concentrar em níveis um milhão de vezes maior do que na água ao seu redor. Desastres causados pelo consumo de peixes contaminados pela liberação do metil mercúrio de origem industrial na Baía Minamata e no Rio Agano, no Japão, resultaram em amplas mortalidade e morbidade. Exposição aguda através do consumo de pão feito do grão tratado com fungicida baseado no metil mercúrio no Iraque, em 1971, resultou em centenas de mortes e milhares de hospitalizações. Os transtornos médicos associados ao episódio de Minamata tornaram-se conhecidos como “doença de Minamata” e incluem paralisia cerebral, surdez, cegueira, retardo mental, e grandes defeitos no SNC em crianças expostas no útero. Por razões incertas, *o cérebro em desenvolvimento é extremamente sensível ao metil mercúrio*. A solubilidade dos lipídios do metil mercúrio e do mercúrio metálico facilita o seu acúmulo no cérebro, atrapalhando as funções neuromotoras, cognitivas e comportamentais. ¹⁶ O mercúrio liga-se com grande afinidade aos grupos tiol, uma propriedade que contribui para a sua toxicidade. *Glutathione intracelular, agindo como doador de tiol, é o principal mecanismo de proteção contra os danos induzidos por mercúrio no SNC e nos rins*.

O mercúrio continua sendo liberado no meio ambiente através de usinas e outras fontes industriais, e existem sérias preocupações acerca dos efeitos das exposições crônicas de baixo nível ao metil mercúrio no fornecimento de alimentos. Para proteger contra eventuais danos cerebrais fetais, o *Centers fo Disease Control and Prevention* recomenda que as gestantes reduzam o consumo de peixes que contenham mercúrio ao mínimo. Tem havido muita publicidade sobre uma possível relação entre timerosal (um composto que contém metil mercúrio, até recentemente utilizado como preservativo em algumas vacinas) e o desenvolvimento de autismo, mas diversos estudos fracassaram para encontrar evidências de uma relação causal. ¹⁷

Arsênico

O arsênico foi o veneno de escolha na Itália Renascentista, com membros das famílias Borgia e Médici sendo profissionais altamente qualificados da arte. Em função de ser utilizado como arma em assassinatos entre as famílias reais, o arsênico foi chamado de “o veneno dos reis e o rei dos venenos.”¹⁸ Envenenamento deliberado por arsênico é extremamente raro atualmente, mas a exposição ao arsênico é um problema da saúde importante em diversas áreas do mundo. O

arsênico é naturalmente encontrado em solos e águas e é utilizado em produtos como conservantes de madeira, assim como em herbicidas e outros produtos agrícolas. Pode ser liberado no meio ambiente por minas e indústrias de fundição. O arsênico é presente na medicina herbal chinesa e indiana, e o trióxido de arsênico é utilizado no tratamento de leucemia promielocítica aguda recorrente. Grandes concentrações de arsênico inorgânico estão presentes nas águas subterrâneas utilizadas como água potável em países como Bangladesh, Chile e China. Entre 35 e 70 milhões de indivíduos em Bangladesh bebem água contaminada com arsênico, constituindo o maior risco de câncer ambiental já encontrado.

As formas mais tóxicas de arsênico são: compostos trivalentes de trióxido de arsênico, arsenito de sódio, e tricloreto de arsênico. ¹⁹ Caso seja ingerido em grandes quantidades, o arsênico causa efeitos tóxicos agudos constituídos por graves distúrbios nos *sistemas gastrointestinal, cardiovascular e nervoso central*, que com frequência são fatais. Esses efeitos podem ser atribuídos à interferência com a fosforilação oxidativa mitocondrial, já que o arsênico trivalente pode repor os fosfatos no trifosfato de adenosina. Os *efeitos neurológicos* geralmente ocorrem de 2 a 8 semanas após a exposição e consistem em neuropatia sensoriomotora que causa parestesias, embotamento e dor. A consequência mais séria da exposição crônica é o *aumento do risco de desenvolvimento de cânceres* em quase todos os tecidos, mas, em particular, nos pulmões e na pele. A exposição crônica ao arsênico causa *alterações na pele*, consistindo em hiperpigmentação e hiperqueratose, que podem ser seguidas pelo desenvolvimento de carcinomas celulares basais e escamosos. Tumores de pele induzidos por arsênico diferem dos induzidos por luz solar; geralmente eles são múltiplos e aparecem nas palmas das mãos e solas dos pés. Os mecanismos da carcinogênese por arsênico na pele e no pulmão não foram esclarecidos, mas podem envolver defeitos nos mecanismos de reparo por excisão de nucleotídeo que protege contra o dano do DNA. ¹⁸ Estudos recentes sugeriram que a exposição crônica ao arsênico na água potável também pode causar doença respiratória benigna. ²⁰

Cádmio

Em contraste com outros metais discutidos nesta seção, a toxicidade pelo cádmio é um problema relativamente moderno. Ele é um poluente ocupacional e ambiental gerado pela mineração, galvanoplastia, e produção de baterias de níquel-cádmio, que geralmente são descartadas como resíduos domésticos. O cádmio pode contaminar o solo e as plantas diretamente ou através de fertilizantes e água de irrigação. Os alimentos são a fonte mais importante de exposição ao cádmio para população em geral. *Os efeitos tóxicos do excesso de cádmio consistem na doença pulmonar obstrutiva causada pela necrose dos macrófagos alveolares, e dano dos rins, inicialmente consistindo em dano tubular que pode progredir para doença renal em estágio final.* A exposição ao cádmio também pode causar anormalidades esqueléticas associadas à perda de cálcio. A água contendo cádmio utilizada na irrigação dos campos de arroz no Japão causou uma doença em mulheres nos períodos pós-menopausa conhecida por “Itai-Itai” (ai-ai), uma combinação de osteoporose e osteomalácia associada à doença renal. A exposição a cádmio também está associada a riscos elevados de câncer de pulmão, que tem sido observado em trabalhadores expostos ocupacionalmente e em populações residindo perto de fundições de zinco. ²¹ O cádmio não é diretamente genotóxico e mais provavelmente produz dano no DNA através da produção de espécies reativas de oxigênio (Cap. 1). Uma pesquisa recente demonstrou que

5% da população dos Estados Unidos com 20 anos de idade ou mais tem níveis urinários de cádmio que podem produzir uma sutil lesão nos rins e perda de cálcio.

Riscos de Saúde Ocupacionais: Exposições Industriais e Agrícolas

Mais de 10 milhões de lesões e cerca de 100.000 mortes ocorrem por ano nos Estados Unidos como consequência de acidentes e doenças relacionados ao trabalho. Os acidentes de trabalho são os principais problemas em países em desenvolvimento, enquanto as doenças relacionadas ao trabalho são mais frequentes em países industrializados. A fração das doenças mundiais atribuídas a exposições ocupacionais inclui 13% de todos os casos de doença pulmonar obstrutiva crônica, 9% dos cânceres de pulmão e 2% das leucemias. As exposições industriais a agentes tóxicos são tão variadas como as próprias indústrias. Elas variam de mera irritação da mucosa respiratória pelo formaldeído ou vapor de amônia; a câncer de pulmão induzido pela exposição à mineração de asbestos, arsênico ou urânio; à leucemia causada por exposição crônica a benzeno. As doenças humanas associadas a exposições ocupacionais estão listadas na [Tabela 9-2](#). Aqui fornecemos alguns exemplos de agentes importantes que contribuem para doenças ocupacionais. A toxicidade causada pelos metais já foi discutida neste capítulo.

Solventes orgânicos são utilizados amplamente em grandes quantidades no mundo. Alguns, como o *clorofórmio* e o *tetracloro de carbono*, são encontrados em agentes desengordurantes e de lavagem a seco e em removedores de tinta. A exposição aguda a altos níveis de vapores desses agentes pode causar tontura e confusão, levando a depressão do sistema nervoso central e até coma. Níveis mais baixos são tóxicos para o fígado e os rins. A exposição ocupacional de trabalhadores da indústria da borracha a *benzeno* e *1,3-butadieno* aumenta o risco de leucemia. O benzeno é oxidado pelo CYP2E1 hepático a metabólitos tóxicos que perturbam a diferenciação das células hematopoéticas na medula óssea, levando à aplasia da medula dose-dependente e a um aumento no risco da leucemia mieloide aguda.

Os *hidrocarbonetos policíclicos* podem ser liberados durante a combustão dos combustíveis fósseis, especialmente quando carvão e gás são queimados a altas temperaturas (como nas fundições de aço), e também estão presentes no alcatrão e na fuligem (Pott identificou a fuligem como a causa dos cânceres de testículo em limpadores de chaminé, em 1775, conforme mencionado no [Cap. 7](#)). Os hidrocarbonetos policíclicos estão entre os carcinógenos mais potentes, e as exposições industriais implicaram o desenvolvimento do câncer de pulmão e da bexiga.

Organoclorados. Os organoclorados (e os compostos orgânicos halogenados em geral) são produtos lipofílicos sintéticos que resistem à degradação. Organoclorados importantes utilizados como pesticidas incluem DDT (*diclorodifeniltricloreto*), Lindane®, Aldrin® e Dieldrin.® Os organoclorados não pesticidas incluem *bifenis policlorinados (PCB)* e *dioxina (TCDD; 2,3,7,8-tetraclorodibenzo-p-dioxina)*. O DDT foi banido nos Estados Unidos em 1973, porém mais da metade da população dos Estados Unidos tem níveis detectáveis de *p*, *p'*-DDE, um metabólito do DDT de longa duração. Essa substância foi encontrada até em indivíduos de 12 a 19 anos de idade nascidos após a proibição do DDT. O PCB (outra substância proibida), a dioxina e PBDE (éteres polibrominado difenil utilizados como retardantes de chama) também são detectáveis em grandes proporções da população dos Estados Unidos. *A maioria dos organoclorados são interferentes endócrinos* com atividades antiestrogênica ou antiandrogênica.

As *dioxinas* e os *PCB* podem causar transtornos na pele, como foliculite e uma dermatose conhecida como *cloracne*, caracterizada por acne, formação de cisto, hiperpigmentação e hiperqueratose, geralmente na face e atrás das orelhas. Essas toxinas também podem causar

anormalidades no fígado e no sistema nervoso central. Em função de os PCB induzirem os CYP, os trabalhadores expostos a essas substâncias podem demonstrar um metabolismo anormal de medicamentos. Os desastres ambientais no Japão e na China no final dos anos de 1960 causados pelo consumo de óleo de arroz contaminado por PCB durante a sua produção envenenaram cerca de 2.000 pessoas em cada episódio. As manifestações primárias da doença (Yusho no Japão; Yu-Cheng na China) foram cloracne e hiperpigmentação da pele e unhas. Um caso bizarro de envenenamento intencional por dioxina, que foi capa de jornais e revistas internacionais com ilustração da cloracne, envolveu um futuro presidente da Ucrânia. Esse indivíduo desenvolveu cloracne extensa e sintomas sistêmicos, como consequência de ingerir uma refeição enriquecida com dioxina que lhe foi oferecida por um de seus “amigos” políticos.

A inalação de poeiras minerais causa doenças pulmonares crônicas e não neoplásicas, conhecidas como pneumoconioses. Esse termo também inclui doenças induzidas por particulados orgânicos e inorgânicos, e doenças pulmonares não neoplásicas induzidas por fumaça e vapor químico. As pneumoconioses mais comuns são causadas por exposição à *poeira de carvão* (das minerações do carvão duro), *silica* (jateamento, serragem de pedras etc.), *asbestos* (mineração, fabricação, trabalho de isolamento), e *berílio* (mineração e fabricação). A exposição a esses agentes quase sempre ocorre em locais de trabalho. Entretanto, o aumento do risco de câncer como resultado da exposição a asbestos estende-se aos membros familiares dos trabalhadores com asbestos e a outros indivíduos expostos fora da área de trabalho. A pneumoconioses e suas patogenias são discutidas no [Capítulo 15](#).

A exposição ao *cloreto de vinil* utilizado na síntese das resinas de polivinil leva ao desenvolvimento de angiossarcoma do fígado, um tipo raro de tumor hepático.

A exposição à *ftalatos* em laboratórios de animais causa perturbações endócrinas e uma síndrome da disgenesia testicular envolvendo hipospádia, criptorquidismo, e anormalidades nas células testiculares que são similares às condições de origem desconhecida encontradas em humanos. Os ftalatos são plastificantes amplamente utilizados em plásticos flexíveis (como em embrulhos de alimentos) e em contêineres médicos, como bolsas de sangue e soro. Um motivo de preocupação é que os bebês criticamente doentes podem receber grandes doses de ftalatos de bolsas com fluidos intravenosos, embora a toxicidade em humanos ainda não tenha sido firmemente estabelecida.

TABELA 9-2 Doenças Humanas Associadas a Exposições Ocupacionais

Dados de Leigh JP, et al.: Occupational injury and illness in the United States: Estimates of costs, morbidity, and mortality. Arch Intern Med 157:1557, 1997; Mitchell FL: Hazardous waste. In Rom WN (ed): Environmental and Occupational Medicine, 2rd ed. Boston, Little, Brown, 1992, p 1275; and Levi PE: Classes of toxic chemicals. In Hodgson E, Levi PE (eds): A Textbook of Modern Toxicology. Stamford, CT, Appleton & Lange, 1997, p 229. © **Appleton & Lange 1997**

Órgão/Sistema	Efeito	Tóxicos
Sistema cardiovascular	Doença cardíaca	Monóxido de carbono, chumbo, solventes, cobalto, cádmio

Sistema respiratório	Câncer nasal	Álcool isopropil, poeira de madeira
	Câncer de pulmão	Radônio, asbestos, sílica, bis (clorometil) éter, níquel, arsênico, cromo, gás mostarda, urânio
	Doença pulmonar obstrutiva crônica	Poeira de grão, poeira de carvão, cádmio
	Hipersensibilidade	Berílio, isocianatos
	Irritação	Amônia, óxidos de enxofre, formaldeído
	Fibrose	Sílica, asbestos, cobalto
Sistema nervoso	Neuropatias periféricas	Solventes, acrilamidas, cloreto de metila, mercúrio, chumbo, arsênico, DDT
	Marcha atáxica	
	Depressão do sistema nervoso central	Clordano, tolueno, acrilamida, mercúrio
	Cataratas	Álcoois, cetonas, aldeídos, solventes
Radiação ultravioleta		
Sistema urinário	Toxicidade	Mercúrio, chumbo, éteres glicol, solventes
	Câncer de bexiga	Naftilaminas, 4-amino bifenil, benzidina, produtos de borracha
Sistema reprodutor	Infertilidade masculina	Chumbo, ftalato plastificante, cádmio
	Infertilidade feminina/natimortos	Chumbo, mercúrio
	Teratogênese	Mercúrio, bifenil policlorinado
Sistema hematopoético	Leucemia	Benzeno
Pele	Foliculite e dermatose acneiforme	Bifenil policlorinado, dioxinas, herbicidas
	Câncer	Radiação ultravioleta
Trato gastrointestinal	Angiossarcoma do fígado	Cloreto de vinil



Efeitos do Tabaco

O tabaco é a causa exógena mais comum de câncer em humanos, sendo responsável por 90% dos cânceres de pulmão. O principal culpado é o cigarro, mas o tabaco sem fumaça (cheirar, mastigar tabaco, etc.) também é nocivo à saúde e uma causa importante de câncer oral. O uso de produtos de tabaco não cria somente riscos pessoais, mas a inalação passiva de tabaco (“fumantes de segunda-mão”) pode causar câncer de pulmão em não fumantes. ²² Fumar cigarros causa, mundialmente, mais de 5 milhões de mortes por ano, a maioria de doenças cardiovasculares, diversos tipos de cânceres, e problemas respiratórios crônicos, que resultam em um total de mais de 35 milhões de anos de vida perdidos. Espera-se que esses números cresçam para 8 milhões de mortes relacionadas ao tabaco em 2020, o maior aumento ocorrendo nos países em desenvolvimento. Foi estimado que, das pessoas vivas atualmente, cerca de 500 milhões morrerão de doenças relacionadas ao tabaco. Somente nos Estados Unidos, o tabaco é responsável por mais de 400.000 mortes por ano, um terço destas são atribuídos ao câncer de pulmão. Dois terços dos fumantes vivem em 10 países, liderados pela China, que conta com cerca de 30%, e a Índia, com cerca de 10%, seguidos por Indonésia, Rússia, Estados Unidos, Japão, Brasil, Bangladesh, Alemanha e Turquia.

O tabagismo é a maior causa evitável de morte humana. Ele reduz a sobrevida global por meio dos efeitos dose-dependentes. Por exemplo, enquanto 80% de uma população de não fumantes está viva aos 70 anos de idade, somente 50% dos fumantes sobrevivem a esta idade (Fig. 9-8). A prevalência de fumantes diminuiu nos adolescentes americanos, uma tendência esperançosa. Entretanto, pesquisas recentes estimam que 7%, 14% e 22% dos estudantes no 8º, 10º e 12º anos, respectivamente, utilizaram produtos de tabaco durante o mês anterior à pesquisa. Retardar a idade em que o tabagismo é iniciado reduz o futuro risco de câncer de pulmão e de outros cânceres, mas, infelizmente, a iniciação parece estar ocorrendo em idades cada vez mais jovens. Parar de fumar reduz enormemente, dentro de 5 anos, a mortalidade geral e o risco de morte por doenças cardiovasculares. A mortalidade por câncer de pulmão reduz-se em 21% dentro de 5 anos, mas o risco restante dura por 30 anos. ²²

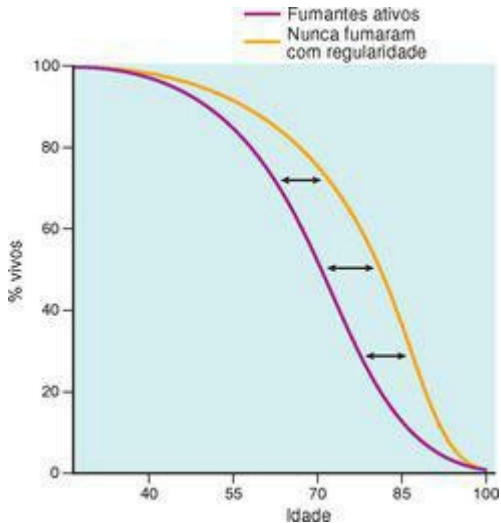


FIGURA 9-8

Os efeitos do tabagismo em sobreviventes. O estudo comparou taxas de mortes com idades específicas para fumantes ativos com indivíduos que nunca fumaram com regularidade (British Doctors Study). Calculada aos 75 anos de idade, a diferença de sobrevivência entre os fumantes e os não fumantes é de 7,5 anos.

(Modificado de Stewart BW, Kleihues P (eds): World Cancer Report. Lyon, IARC Press, 2003.)

IARC Press

O número de substâncias químicas potencialmente nocivas na fumaça do tabaco é extraordinário. O tabaco contém entre 2.000 e 4.000 substâncias, mais de 60 das quais foram identificadas como

cancerígenas. A [Tabela 9-3](#) fornece somente uma lista parcial e inclui diversos tipos de lesões produzidas por esses agentes. A *nicotina*, um alcaloide presente nas folhas de tabaco, não é uma causa direta das doenças relacionadas ao tabaco, mas causa vício. Sem a nicotina, seria fácil para os fumantes pararem de fumar. A nicotina liga-se aos receptores do cérebro, e através da liberação de catecolaminas, é responsável pelos efeitos agudos do tabagismo, como o aumento da frequência cardíaca e da pressão sanguínea, e o aumento da contratilidade e do débito cardíaco. *As doenças mais comuns causadas pelo tabagismo envolvem o pulmão e incluem enfisema, bronquite crônica, doença pulmonar obstrutiva crônica, e câncer de pulmão*, condições que são discutidas no [Capítulo 15](#). *O tabagismo também está fortemente associado ao desenvolvimento de aterosclerose, infartos do miocárdio, e cânceres no lábio, boca, faringe, esôfago, pâncreas, bexiga, rins e colo uterino*. Efeitos adversos do tabagismo em diversos órgãos são mostrados na [Figura 9-9](#).

TABELA 9-3 Efeitos dos Constituintes da Fumaça de Tabaco Selecionados

Substância	Efeito
Alcatrão	Carcinogênese
Hidrocarbonetos aromáticos policíclicos	Carcinogênese
Nicotina	Estímulo ganglionar e depressão; promoção de tumor
Fenol	Promoção de tumor; irritação da mucosa
Benzopirena	Carcinogênese
Monóxido de carbono	Transporte e utilização de oxigênio prejudicados
Formaldeído	Toxicidade ciliar; irritação da mucosa
Óxidos de nitrogênio	Toxicidade ciliar; irritação da mucosa
Nitrosamina	Carcinogênese



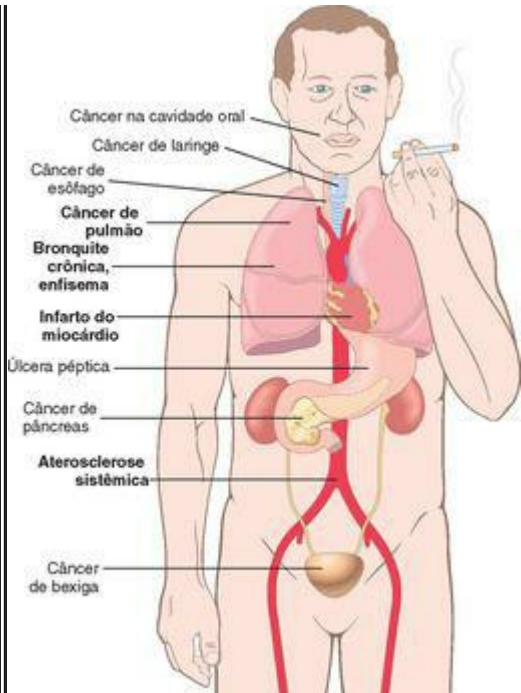


FIGURA 9-9

Efeitos adversos do tabagismo: os mais comuns estão em negrito.

Tabagismo e Câncer de Pulmão. Os agentes do cigarro possuem um efeito irritante direto na

mucosa traqueobrônquica, produzindo *inflamação e aumento na produção de muco (bronquite)*. O tabagismo também causa o recrutamento de leucócitos para o pulmão, com aumento na produção local de elastase e lesão ao tecido pulmonar subsequente, levando a *enfisema*. Os componentes do cigarro, em particular os hidrocarbonetos policíclicos e as nitrosaminas (Tabela 9-4), são *cancerígenos potentes em animais e provavelmente estão diretamente envolvidos com o desenvolvimento de câncer de pulmão em humanos (Cap. 15)*. Os CYP (enzimas da fase I do citocromo P-450) e as enzimas da fase II aumentam a solubilidade da água dos carcinógenos, facilitando a sua excreção. Entretanto, alguns intermediários produzidos pelos CYP são eletrofílicos e formam adutos de DNA. Caso tais adutos persistam, eles podem causar mutações nos oncogenes e nos supressores de tumor, como *K-Ras* e *p53*,²³ respectivamente. O risco de desenvolver câncer de pulmão está relacionado à intensidade da exposição, frequentemente expressa em termos de “pacotes-ano” (p. ex., um maço por dia por 20 anos equivale a 20 pacotes-ano) ou em cigarros fumados por dia (Fig. 9-10). Além disso, *o tabagismo multiplica os riscos de outras influências cancerígenas*. Como testemunho, uma incidência 10 vezes maior de carcinomas pulmonares nos trabalhadores com asbestos e mineiros de urânio que fumavam sobre os que não fumavam, e a interação entre o consumo de tabaco e álcool no desenvolvimento de cânceres orais (ver adiante).

TABELA 9-4 Carcinógenos do Tabagismo. Órgão-específicos

Dados de Szczenly EB, Holbrook JT. Cigarette smoking: The Road to Cancer. Environmental and Occupational Medicine, 2nd ed. Boston, Little, Brown, 1992, p 1211 © 1992

Órgão	Carcinógenos
Pulmão, laringe	Hidrocarbonetos aromáticos policíclicos 4-(Metilnitrosamino)-1-(3-piridil)-1-butanol (NNK), polônio 210
Esôfago	N'-nitrosornicotina (NNN)
Pâncreas	NNK (?)
Bexiga	4-Aminobifenil, 2-naftilamina
Cavidade oral (fumo)	Hidrocarbonetos aromáticos policíclicos, NNK, NNN
Cavidade oral (cheiro)	NNK, NNN, polônio 210

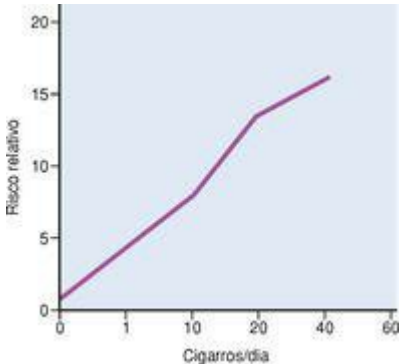


FIGURA 9-10

O risco de câncer de pulmão é determinado pelo número de cigarros fumados.

(Modificado de Stewart BW, Kleihues P (eds): *World Cancer Report*. Lyon, IARC Press, 2003.)

IARC Press

Tabagismo e Outras Doenças. Além dos cânceres de pulmão, *o tabaco contribui para o desenvolvimento de cânceres da cavidade oral, do esôfago, do pâncreas e da bexiga*. O tabaco fumável e o não fumável interagem com o álcool no desenvolvimento do câncer de laringe. A combinação desses agentes possui um efeito multiplicador no risco do desenvolvimento desse tumor ([Fig. 9-11](#)).

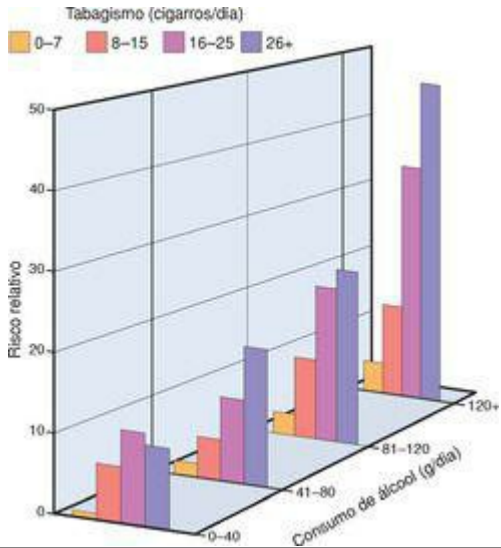


FIGURA 9-11

Aumento multiplicativo do risco de câncer de laringe a partir da interação entre o tabagismo e o consumo de álcool.

(Modificado de Stewart BW, Kleihues P (eds): World Cancer Report. Lyon, IARC Press, 2003.)

IARC Press

O tabagismo está fortemente ligado ao desenvolvimento da aterosclerose e a sua maior complicação, o infarto do miocárdio. Os mecanismos causais provavelmente relacionam-se a diversos fatores, incluindo o aumento da agregação plaquetária, redução do fornecimento de

oxigênio ao miocárdio (em função da doença pulmonar significativa acoplada à hipoxia relacionada ao conteúdo de CO no cigarro), acompanhados pelo aumento da demanda de oxigênio e uma redução dos limiares da fibrilação ventricular. O tabagismo tem um efeito multiplicador na incidência do infarto do miocárdio quando combinado com hipertensão e hipercolesterolemia.

O tabagismo na gravidez aumenta os riscos de abortos espontâneos e de nascimentos prematuros e resulta no atraso do crescimento intrauterino (Cap. 10). O peso ao nascimento dos bebês de mulheres que pararam de fumar antes da gestação, entretanto, é normal.

A exposição à *fumaça do tabaco ambiental (inalação passiva da fumaça)* também está associada a alguns dos mesmos efeitos prejudiciais que resultam do tabagismo ativo. Estima-se que o relativo risco de câncer de pulmão em não fumantes expostos a fumaça ambiental é seja de cerca de 1,3 vez maior do que de não fumantes que não são expostos a fumaça. Nos Estados Unidos, cerca de 3.000 mortes por câncer de pulmão em não fumantes com mais de 35 anos de idade podem ser atribuídas, a cada ano, à fumaça ambiental do tabaco. Ainda mais preocupante é o aumento do risco da aterosclerose coronária e do infarto do miocárdio fatal. Estudos relataram que, a cada ano, 30.000 a 60.000 mortes cardíacas nos Estados Unidos estão associadas à exposição à fumaça passiva. A inalação passiva da fumaça em não fumantes pode ser estimada medindo-se os níveis sanguíneos de *cotínina*, um metabólito da nicotina. Os níveis médios de cotínina em não fumantes diminuíram mais de 60% durante os últimos 10 anos, mas a exposição à fumaça ambiental do tabaco permanece uma grande preocupação da saúde pública, particularmente em crianças que podem desenvolver doenças respiratórias e asma. Está claro que o prazer provisório que o trago pode dar é acompanhado por um grande preço a longo prazo.

Efeitos do Álcool

O consumo de etanol em quantidades moderadas geralmente não é prejudicial, mas em quantidades excessivas, o álcool causa sérios danos físicos e psicológicos. Nesta seção, discutiremos os passos do metabolismo do álcool e as principais consequências na saúde associadas ao abuso de álcool.

A despeito de toda a atenção dada às drogas ilícitas, como a cocaína e a heroína, o alcoolismo é um perigo mais amplo e afeta muito mais vidas. Cinquenta por cento dos adultos no mundo ocidental bebem álcool, e cerca de 5% a 10% sofrem de alcoolismo crônico. Estima-se que *existam mais de 10 milhões de alcoólatras crônicos nos Estados Unidos e que o consumo de álcool seja responsável por mais de 100.000 mortes por ano*. Mais de 50% destas mortes resultam de acidentes causados por motoristas alcoolizados e homicídios e suicídios relacionados ao álcool, e cerca de 15.000 mortes por ano são consequência de cirrose hepática. Mundialmente, o álcool contabiliza cerca de 1,8 milhão de mortes por ano (3,2% de todas as mortes). Após o consumo, o etanol é absorvido sem alteração pelo estômago e pelo intestino delgado. Depois é distribuído para todos os tecidos e fluidos do corpo em proporção direta ao nível sanguíneo. Menos de 10% são eliminados sem alteração pela urina, suor e respiração. A quantidade exalada é proporcional ao nível sanguíneo e forma a base do teste respiratório utilizado pelos responsáveis pela aplicação das leis. Uma concentração de 80 mg/dL no sangue constitui a definição legal de dirigir alcoolizado nos Estados Unidos. Para um indivíduo normal, essa concentração de álcool pode ser obtida após o consumo de três bebidas alcoólicas, aproximadamente 3 (355 mL) latas de cerveja, 445 ml de vinho, ou 120-150 mL de bebidas destiladas com 40% de teor alcoólico. A sonolência ocorre com 200 mg/dL, entorpecimento, com 300 mg/dL, e coma, com possível parada respiratória, com níveis mais altos. A taxa de metabolismo afeta o nível alcoólico no sangue. Os alcoólatras crônicos podem tolerar níveis de até 700 mg/dL, uma situação que é parcialmente explicada pelo metabolismo acelerado do etanol causado por uma indução de cinco a 10 vezes maior dos CYP hepáticos, discutidos a seguir. Os efeitos do álcool também variam de acordo com a idade, sexo e gordura corporal.

Grande parte do álcool no sangue é biotransformada em acetaldeído no fígado por três sistemas de enzima: álcool desidrogenase (ADH), o sistema microsômico de oxidação do etanol (MEOS), e catalase (Fig. 9-12). O principal sistema enzimático envolvido no metabolismo do álcool é a ADH, localizada no citosol dos hepatócitos. Em altos níveis sanguíneos de álcool, o sistema microsômico de oxidação do etanol participa no seu metabolismo. A catalase, que utiliza peróxido de hidrogênio como um substrato, é de menor importância, já que metaboliza não mais do que 5% do etanol no fígado. O acetaldeído produzido pelo metabolismo do álcool através da ADH ou do MEOS é convertido em *acetato* através da aldeído desidrogenase (ALDH), que então é utilizada na cadeia respiratória mitocondrial.

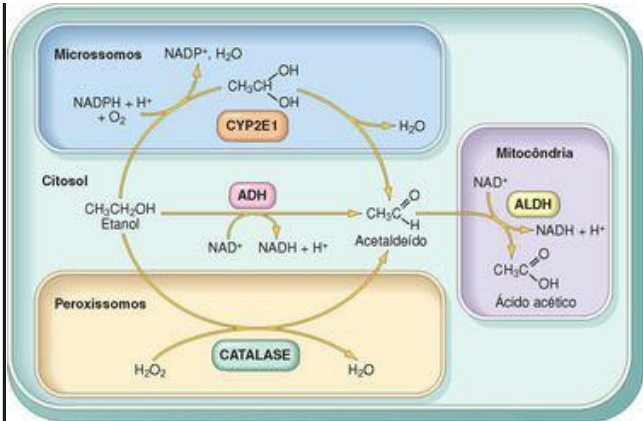


FIGURA 9-12

Metabolismo do etanol: oxidação do etanol para acetaldeído por três rotas diferentes, e a produção do ácido acético. Observe que a oxidação através da ADH (álcool desidrogenase) ocorre no citosol; o sistema citocromo P-450 e sua isoforma CYP2E1 estão localizados no retículo endoplasmático (microsossomos), e a catalase está localizada nos peroxissomos. A oxidação do acetaldeído pela ALDH (aldeído desidrogenase) ocorre na mitocôndria. A oxidação da ADH é a rota mais importante; a catalase é envolvida somente em 5% do metabolismo do etanol. A oxidação através dos CYP também pode produzir espécies reativas de oxigênio (não demonstradas).

(De Parkinson A: Biotransformation of xenobiotics. In Klassen CD [ed]: Casarett and Soull's Toxicology: The Basic Science of Poisons, 6th ed. New York, McGraw-Hill, 2001, p 133.)

McGraw-Hill

O sistema microsossômico de oxidação envolve os CYP, em especial o CYP2E1, localizado no retículo endoplasmático agranulos. A indução dos CYP pelo álcool explica o aumento da suscetibilidade dos alcoólatras a outros compostos metabolizados pelo mesmo sistema enzimático,

que incluem drogas, anestésicos, carcinógenos e solventes industriais. Observe, entretanto, que quando o álcool está presente no sangue em altas concentrações, ele compete com outros substratos CYP2E1 e atrasa o catabolismo das drogas, potencializando os efeitos depressivos dos narcóticos, sedativos e drogas psicoativas no sistema nervoso central. A oxidação do etanol produz agentes tóxicos e perturba as vias metabólicas. Aqui mencionaremos somente as observações alterações mais importantes.

O *acetaldéido* possui diversos efeitos tóxicos e é responsável por alguns dos efeitos agudos do álcool e pelo desenvolvimento de cânceres orais. A eficiência do metabolismo do álcool varia entre populações, dependendo dos níveis de ADH e das isozimas da ALDH, e da presença de variações genéticas que alteram a atividade enzimática. Cerca de 50% dos asiáticos possuem uma atividade de ALDH muito baixa, devido à substituição da lisina por glutamina no resíduo 487 (o alelo normal é chamado ALDH2*1 e a variante inativa é designada como ALDH2*2). A proteína ALDH2*2 possui uma atividade dominante negativa, tanto que até uma cópia do alelo ALDH2*2 reduz a atividade de ALDH significativamente. *Indivíduos homozigóticos para o alelo ALDH2*2 são completamente incapazes de oxidar o acetaldéido e não toleram álcool*, experienciando náuseas, rubor, taquicardia e hiperventilação após sua ingestão. ²⁴

A oxidação alcoólica pela ADH causa redução da nicotinamida adenina dinucleotídeo (NAD) a NADH, com uma consequente redução na NAD e um aumento no NADH. NAD é necessária para oxidação dos ácidos graxos no fígado e para a conversão do lactato em piruvato. A sua deficiência é a principal causa do acúmulo de gordura no fígado dos alcoólatras. O aumento na razão NADH/NAD em alcoólatras também pode causar acidose láctica.

O metabolismo do etanol no fígado através do CYP2E1 produz espécies reativas de oxigênio e causa peroxidação lipídica das membranas celulares. Entretanto, o mecanismo exato responsável pela lesão celular induzida pelo álcool no fígado não foi bem definido. O álcool também causa a liberação de endotoxinas (lipopolissacarídeos) a partir de bactérias Gram-negativas na flora intestinal, que estimulam a produção de TNF (fator de necrose tumoral) e outras citocinas dos macrófagos e células Kupffer, levando à lesão hepática.

Os efeitos adversos do etanol podem ser classificados em agudos e crônicos.

O *alcooolismo agudo* exerce seus efeitos principalmente no SNC, mas pode induzir alterações hepáticas e gástricas reversíveis se o consumo de álcool for descontinuado. Mesmo com uma ingestão moderada de álcool, múltiplas gotículas de gordura se acumulam no citoplasma dos hepatócitos (*fígado gorduroso ou esteatose hepática*). As alterações gástricas são *gastrite e ulceração* agudas. No SNC, o álcool é depressivo, afetando primeiro as estruturas subcorticais (provavelmente a formação reticular do tronco cerebral alto) que modulam a atividade cortical cerebral. Consequentemente, há estimulação e desordem no comportamento cortical, motora e intelectual. Em níveis sanguíneos progressivamente mais altos, os neurônios corticais e depois os centros medulares inferiores são deprimidos, incluindo os que regulam a respiração. A parada respiratória pode ocorrer em seguida.

O *alcooolismo crônico* afeta não somente o fígado e o estômago, mas virtualmente todos os outros órgãos e tecidos também. Os alcoólatras crônicos sofrem de morbidade significativa e têm uma duração de vida mais curta, relacionada principalmente ao dano no fígado, trato gastrointestinal,

SNC, sistema cardiovascular e pâncreas.

O *figado* é o local principal da lesão crônica. Adicionalmente às alterações da gordura mencionadas anteriormente, o alcoolismo crônico causa hepatite alcoólica e cirrose, conforme descrito no [Capítulo 18](#). A cirrose está associada à hipertensão porta e ao aumento no risco do desenvolvimento do carcinoma hepatocelular.

No *trato gastrointestinal*, o alcoolismo crônico pode causar hemorragia maciça em função de gastrite, úlcera gástrica, ou varizes esofágicas (associadas à cirrose), podendo tornar-se fatal.

A deficiência de tiamina (vitamina B₁) é comum nos alcoólatras crônicos. As principais lesões resultantes dessa deficiência são *neuropatias periféricas* e *síndrome de Wernicke-Korsakoff* ([Tabela 9-9](#), neste capítulo, e [Cap. 28](#)); atrofia cerebral, degeneração cerebelar e neuropatia óptica também podem ocorrer.

TABELA 9-9 Vitaminas: Principais Funções e Síndromes de Deficiência

Vitamina	Funções	Síndromes de Deficiência
LIPOSSOLÚVEIS		
Vitamina A	Um componente do pigmento visual	Cegueira noturna, xeroftalmia, cegueira
	Manutenção do epitélio especializado	Metaplasia escamosa
	Manutenção da resistência a infecções	Vulnerabilidade a infecções, especialmente sarampo
Vitamina D	Facilitar a absorção intestinal de cálcio e fósforo e mineralização óssea	Raquitismo em crianças
		Osteomalacia em adultos
Vitamina E	Importante antioxidante; elimina os radicais livres	Degeneração espinocerebelar
Vitamina K	Cofator na carboxilação hepática dos pró-coagulantes – fatores III (prótrrombina), VII, IX e X; e proteína C e proteína S	Diátese hemorrágica (Cap. 14)
HIDROSSOLÚVEIS		
Vitamina B ₁ (tiamina)	Assim como o pirofosfato, é uma coenzima nas reações de descarboxilação	Beribéri seco e úmido, síndrome de Wernicke, síndrome de Korsakoff (Cap. 28)
	Convertida em coenzimas	

Vitamina B ₂ (riboflavina)	mononucleotídeo flavina e dinucleotídeo flavina-adenina, cofatores para diversas enzimas no metabolismo intermediário	Ariboflavinose, queilose, estomatite, glossite, dermatite, vascularização da cornea
Niacina	Incorporada no dinucleotídeo nicotinamida-adenina (NAD) e fosfato NAD, envolvida em uma variedade de reações redox	Pelagra – „os três Ds”: demência, dermatite e diarreia
Vitamina B ₆ (piridoxina)	Os derivativos Servern como coenzimas em várias reações intermediárias	Queilose, glossite, dermatite, neuropatia periférica (Cap. 28)
Vitamina B ₁₂	Necessária para o metabolismo normal do folato e síntese do DNA	Anemia perniciosa megaloblástica e degeneração dos tratos póstero-laterais da medula espinal (Cap. 14)
	Manutenção da mielinização dos tratos da medula espinal	
Vitamina C	Serve para várias reações de oxidação-redução (redox) e hidroxilação do colágeno	Escorbuto
Folato	Essencial para transferir e usar uma unidade de carbono na síntese do DNA	Anemia megaloblástica, defeitos dos tubos neurais (Cap. 14)
Ácido pantotênico	Incorporado na coenzima A	Nenhuma síndrome não experimental reconhecida
Biotina	Cofator nas reações de carboxilação	Nenhuma síndrome clínica claramente definida

O álcool possui diversos efeitos no sistema cardiovascular. Uma lesão no miocárdio pode produzir miocardiopatia congestiva dilatada (*miocardiopatia alcoólica*, discutida no [Cap. 12](#)). O alcoolismo crônico também está associado ao aumento na incidência da hipertensão. Quantidades moderadas de álcool (cerca de 20-30 g de ingestão diária, correspondendo a cerca de 250 mL de vinho) demonstraram um aumento nos níveis das lipoproteínas de alta densidade (HDL) e inibem a agregação plaquetária, dessa maneira protegendo contra uma doença cardíaca coronariana. Entretanto, o consumo pesado de álcool, com lesões hepáticas presentes, resulta na redução dos níveis do HDL, aumentando a probabilidade de uma doença cardíaca coronariana.

A ingestão excessiva de álcool aumenta o risco de *pancreatite aguda e crônica* ([Cap. 19](#)).

O uso do etanol durante a gestação – declaradamente em mínimas quantidades – pode causar *síndrome alcoólica fetal*. [25](#) Esta consiste em microcefalia, atraso no crescimento e anormalidades faciais no recém-nascido, e redução das funções mentais à medida que a

criança cresce. É difícil estabelecer a quantidade mínima de consumo de álcool que possa causar a síndrome alcoólica fetal, mas o consumo durante o primeiro trimestre da gestação é especialmente nocivo. Estimou-se que cerca de 6% das mulheres gestantes ingerem álcool com frequência e que a síndrome alcoólica fetal afeta de 1 a 4,8 a cada 1.000 crianças nascidas nos Estados Unidos.

O consumo crônico de álcool está associado ao *aumento na incidência de câncer* na cavidade oral, esôfago, fígado e, possivelmente, na mama, em mulheres. O acetaldeído é considerado o agente principal associado ao câncer de laringe e esôfago induzido por álcool, nos quais os adutos do DNA-acetaldeído foram detectados em alguns tumores desses tecidos. Indivíduos com uma cópia do alelo ALDH2*2 que ingerem álcool correm mais risco de desenvolver câncer no esôfago.


O etanol é uma fonte substancial de energia (calorias vazias). O alcoolismo crônico leva a desnutrição e deficiências nutricionais, especialmente de vitaminas B.

E agora, algumas boas notícias: o vinho tinto contém *resveratrol*, um composto polifenólico que aumenta o tempo de vida em minhocas e moscas, promove longevidade em ratos, e protege ratos contra a obesidade induzida por dieta e resistência à insulina. O resveratrol contribui para o efeito protetor contra doenças cardiovasculares em indivíduos que bebem moderadamente, e eventualmente deixa uma pista para o “paradoxo francês”, uma população amante de vinhos e comidas com uma baixa incidência de obesidade e de doenças cardiovasculares. Os efeitos do resveratrol na longevidade são atribuídos à ativação das proteínas desacetilases da família *Sirt2* (*sirtuína*), que incluem a histona desacetilase ([Cap. 1](#)). Entretanto, em função do resveratrol também interagir com diversas outras proteínas, estudos em andamento procuram identificar os mecanismos exatos de seus efeitos protetores. [26,27](#)

Lesão por Drogas Terapêuticas e Abuso de Drogas

LESÃO POR DROGAS TERAPÊUTICAS (REAÇÕES ADVERSAS ÀS DROGAS)

As reações adversas às drogas (RAD) referem-se aos efeitos indesejáveis após a administração de um medicamento em situações terapêuticas convencionais. Essas reações são extremamente comuns na prática da medicina ([Fig. 9-13](#)) e afetam quase 10% dos pacientes admitidos em hospitais. Estima-se que em cerca de 10% desses pacientes, as RAD são fatais. A [Tabela 9-5](#) lista os achados patológicos comuns em RAD e os medicamentos envolvidos com mais frequência. Conforme pode ser observado na tabela, muitos dos medicamentos que podem produzir RAD, como agentes antineoplásicos, são altamente potentes, e as reações adversas são riscos esperados no tratamento. Nesta seção, examinaremos as reações adversas a alguns medicamentos comumente utilizados. Primeiro discutiremos os efeitos adversos na *terapia de reposição hormonal (TRH)*, *contraceptivos orais (CO)*, e *esteróides anabólicos*. Isto se seguirá de uma discussão sobre os efeitos dos medicamentos *acetaminofeno* e *aspirina*, por serem comumente utilizados.



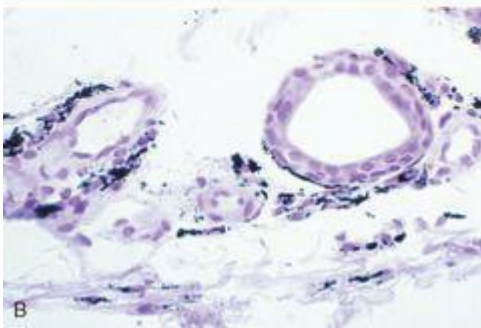
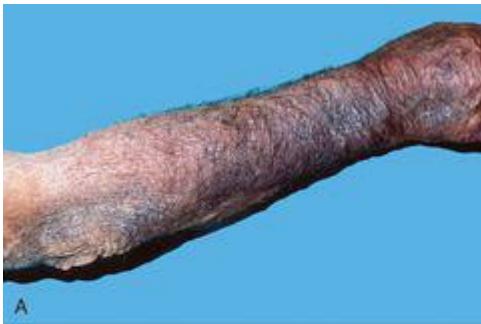

FIGURA 9-13

Reação adversa a medicamento. Pigmentação da pele causada por minociclina, um derivado da tetraciclina de longa duração. **A**, Pigmentação difusa azul-acinzentada do antebraço; **B**, Deposição de partículas pigmentadas de metabólico de medicamento ferro/melanina na derme.

(Cortesia do Dr. Zsolt Argenyi, Department of Pathology, University of Washington,

TABELA 9-5 Algumas Reações a Medicamentos Comuns e Seus Agentes

Reação	Principais Agentes
MEDULA ÓSSEA E CÉLULAS SANGUÍNEAS*	
Granulocitopenia, anemia aplásica, pancitopenia	Agentes antineoplásicos, imossupressores, e cloranfenicol
Anemia hemolítica, trombocitopenia	Penicilina, metildopa, quinidina, heparina
CUTÂNEA	
Urticária, máculas, pápulas, vesículas, petéquias, dermatite esfoliativa, erupção fixa por droga, pigmentação anormal	Agentes antineoplásicos, sulfonamidas, hidantoína, alguns antibióticos e outros diversos agentes
CARDÍACA	
Arritmias	Teofilina, hidantoína, digoxina
Miocardiopatia	Doxorrubicina, daunorrubicina
RENAL	
Glomerulonefrite	Penicilamina
Necrose tubular aguda	Antibióticos aminoglicosídeos, ciclosporina, anfotericina B
Doença tubulointersticial com necrose papilar	Fenacetina, salicilatos
PULMONAR	
Asma	Salicilatos
Pneumonite aguda	Nitrofurantóina
Fibrose intersticial	Bussulfan, nitrofurantóina, bleomicina
HEPÁTICA	
Fígado gorduroso	Tetraciclina

Dano hepatocelular difuso	Halotano, isoniazida, acetaminofeno
Colestase	Clorpromazina, estrógenos, agentes contraceptivos
SISTÊMICA	
Anafilaxia	Penicilina
Lúpus eritematoso sistêmico (lúpus induzido por droga)	Hidralazina, procainamida
SISTEMA NERVOSO CENTRAL	
Zumbido e tontura	Salicilatos
Reação distônica aguda e síndrome Parkinsoniana	Antipsicóticos de fenotiazina
Depressão respiratória	Sedativos
* Afetadas em quase metade de todas as mortes relacionadas a medicamentos.	

Terapia de Reposição Hormonal (TRH)

O tipo mais comum de TRH consiste na administração de estrogênios juntamente com progesterona. Em função do risco de câncer uterino, a terapia somente com estrogênio é utilizada apenas em mulheres histerectomizadas. Uma vez prescrita primariamente para sintomas desconfortáveis da menopausa (p. ex., ondas de calor), a TRH tem sido amplamente utilizada em mulheres no período da pós-menopausa para prevenir ou retardar a progressão da osteoporose ([Cap. 26](#)) e para reduzir a probabilidade de infarto do miocárdio. Entretanto, os resultados publicados em 2002 pela Women's Health Initiative chocaram a comunidade científica ao não encontrar suporte para alguns dos presumíveis efeitos benéficos da terapia. Esse largo estudo epidemiológico envolveu aproximadamente 17.000 mulheres que estava tomando uma combinação de estrogênio (estrogênio equino) e progesterona (acetato de medroxiprogesterona). Embora o estudo tenha encontrado que a TRH causa a redução no número de fraturas, também relatou que, após 5 anos de tratamento, a TRH aumentou o risco de câncer de mama (conforme discutido no [Cap. 23](#)) e tromboembolismo, e não teve efeito na prevenção de doenças cardiovasculares. A ampla disseminação desses achados levou a uma drástica redução no uso da TRH, de 16 milhões de prescrições, em 2001, para 6 milhões em 2006, que foi acompanhada por uma queda aparente na incidência de cânceres de mama recém-diagnosticados. Durante os últimos anos tem havido uma reavaliação dos riscos e benefícios da TRH. [28](#) A nova análise mostrou que os efeitos das TRH dependem do tipo de estrogênio/progesterona utilizado, do modo de administração dos medicamentos, da idade do indivíduo no início do tratamento, da duração do tratamento e da presença de doenças associadas.

TRH aumenta o risco de câncer de mama após um tempo médio de 5 a 8 anos. O risco é maior e os tempos de latência são menores para o desenvolvimento de carcinomas lobulares e câncer dutolobular. [29](#)

A TRH tem um efeito protetor no desenvolvimento da aterosclerose e de doenças coronarianas em mulheres com menos de 60 anos de idade, mas não há proteção para mulheres que iniciaram a TRH acima desta idade.³⁰ Esses dados apoiam a noção de que há uma janela terapêutica crítica para os efeitos da TRH no sistema cardiovascular. Os efeitos protetores em mulheres mais novas dependem em parte da reação dos receptores de estrogênio que regulam a homeostasia do cálcio nos vasos sanguíneos.

A TRH aumenta o risco de tromboembolismo venoso, incluindo trombose venosa profunda, embolia pulmonar e acidente vascular cerebral. O aumento é mais nítido durante os primeiros 2 anos do tratamento e em mulheres que possuem outros fatores de risco, como imobilização, e estados de hipercoagulabilidade causados por protrombina ou mutação do fator V de Leiden ([Cap. 4](#)).

Contraceptivos Oraís (CO)

Mundialmente, mais de 100 milhões de mulheres utilizam contracepção hormonal. Os CO quase sempre contêm um estradiol sintético e uma quantidade variável de progestina, mas alguns preparos contêm somente progestinas. Os CO agem inibindo a ovulação ou prevenindo a implantação. Os CO atualmente prescritos contêm uma menor quantidade de estrogênios (pequenas quantidades de até 20 µg de etinilestradiol) do que as primeiras fórmulas aprovadas para o uso nos Estados Unidos em 1960, e são associados a menos efeitos colaterais. As formulações transdérmicas e implantáveis também estão disponíveis. Por isso, os resultados dos estudos epidemiológicos devem ser interpretados dentro do contexto da dosagem e do sistema de administração. Contudo, há boas evidências de que o uso de CO está associado às seguintes condições:³¹

Tromboembolismo. Diversos estudos indicam que o uso de CO resulta em um aumento aproximado de três vezes no risco de trombose venosa e de tromboembolismo pulmonar. Esse risco é ainda maior em portadores de mutações na protrombina e no fator de V Leiden. O aumento no risco trombótico aparenta ser consequência da resposta de fase aguda, com aumentos na proteína C-reativa e nos fatores de coagulação (fatores VII, IX, X, XII e XIII) e redução de anticoagulantes (proteína S e antitrombina III).

Doença cardiovascular. CO aumentam o risco de infarto do miocárdio em mulheres fumantes em todas as idades e em mulheres não fumantes com mais de 35 anos de idade. Em mulheres com mais de 35 anos de idade, o efeito é até 10 vezes maior em fumantes do que em não fumantes.

Cânceres. CO reduzem a incidência de cânceres de endométrio e de ovário. Não aumentam o risco ao longo da vida de desenvolvimento de cânceres de mama, embora um pequeno aumento na incidência tenha sido detectado durante os primeiros 5 anos de uso.

Adenoma hepático. Há uma associação bem definida entre o uso de CO e este tumor hepático ([Cap. 18](#)), em especial em mulheres com mais idade que tenham utilizado CO durante longos períodos de tempo. O tumor aparece como uma massa grande, solitária e bem encapsulada.

Esteroides Anabólicos

O uso de esteroides para melhorar o desempenho dos jogadores de beisebol, atletas de corrida e lutadores tem recebido grande publicidade durante os últimos anos. Os esteroides anabólicos são versões sintéticas da testosterona, e, para uma melhora no desempenho, são utilizados em doses cerca de 10 a 100 vezes maiores do que as indicações terapêuticas. A alta concentração de testosterona e seu derivados inibe a produção e liberação do hormônio luteinizante e do hormônio foliculo-estimulante através de um mecanismo de retroalimentação, e aumenta as quantidades de estrogênios, que são produzidos a partir dos esteroides anabólicos. Os esteroides anabólicos possuem múltiplos efeitos adversos, incluindo crescimento atrofiado em adolescentes, acne, ginecomastia e atrofia testicular em homens, e crescimento de pelos faciais e alterações menstruais em mulheres. Outros efeitos incluem problemas psiquiátricos e ataques cardíacos prematuros. Colestase hepática pode se desenvolver em indivíduos recebendo esteroides anabólicos oralmente.

Acetaminofeno

A acetaminofeno é o analgésico mais comumente utilizado nos Estados Unidos. Está presente em mais de 300 produtos, sozinho ou combinado com outros agentes. Por isso, a toxicidade do acetaminofeno é comum, sendo responsável por mais de 50.000 internações de emergência por ano. Nos Estados Unidos, é a causa de cerca de 50% dos casos de insuficiência hepática aguda, com 30% de mortalidade. A *overdose* intencional (tentativa de suicídio) é a causa mais comum de toxicidade por acetaminofeno na Grã-Bretanha, mas a *overdose* não intencional é a causa mais frequente nos Estados Unidos, representando quase 50% do total de casos de intoxicação.

Com doses terapêuticas, cerca de 95% da acetaminofeno sofre destoxificação no fígado através das enzimas de fase II e é excretado pela urina como conjugados de glicuronato e sulfato ([Fig. 9-14](#)). Cerca de 5% ou menos são metabolizados através das atividades dos CYP (principalmente CYP2E) em NAPQI (*N*-acetil-*p*-benzoquinoneimina), um metabólito altamente reativo. [32.33](#) NAPQI normalmente é conjugado com a glutathione (GSH), mas, quando ingerido em grandes quantidades, o *NAPQI não conjugado se acumula e causa lesão hepatocelular, levando a necrose centrolobular e insuficiência hepática*. A lesão produzida pelo NAPQI envolve dois mecanismos: (1) ligação covalente a proteínas hepáticas, que causam dano às membranas celulares e disfunção mitocondrial, e (2) depleção de GSH, tornando os hepatócitos mais suscetíveis à lesão induzida por espécies reativas de oxigênio. Deve-se observar que em função de o álcool induzir CYP2E no fígado, a toxicidade pode ocorrer em menores doses em alcoólatras crônicos.

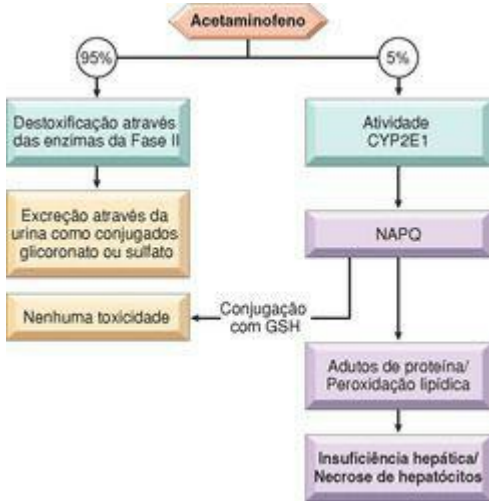


FIGURA 9-14

Metabolismo e toxicidade da acetaminofeno. (Ver texto para detalhes.)

(Cortesia do Dr. Xavier Vaquero, Department of Pathology, University of Washington, Seattle, WA.)

A janela entre a dose usual (0,5 g) e a dose tóxica (15 a 25 g) é grande, e o medicamento é normalmente muito seguro. A toxicidade começa com náusea, vômito, diarreia e, às vezes, choque, seguidos em poucos dias com evidências de icterícia. *Overdoses* de acetaminofeno podem ser tratadas nos estágios iniciais (primeiras 12 horas) por meio da administração de *N-acetilcisteína*, que restaura a GSH. Em *overdoses* graves, sucede insuficiência hepática, começando com necrose centrolobular que pode se estender a lóbulos inteiros, sendo necessário transplante de fígado para a sobrevivência. Alguns pacientes mostram evidência de dano renal simultâneo.

Aspirina (Ácido Acetilsalicílico)

Overdose pode resultar da ingestão acidental de grandes quantidades de comprimidos por crianças; a *overdose* em adultos frequentemente é suicida. Uma fonte de envenenamento por salicílico é o uso excessivo de pomadas contendo óleo de *wintergreen* (salicilato de metila). *Overdoses* agudas de salicilato causam alcalose como consequência da estimulação do centro respiratório na medula. Isto é seguido de acidose metabólica e acúmulo de piruvato e lactato, causado pelo desacoplamento da fosforilação oxidativa e inibição do ciclo de Krebs. A acidose metabólica melhora a formação de formas de salicilatos não ionizadas, que se difundem no cérebro e produzem efeitos de náusea até coma. A ingestão de 2 a 4 g por crianças ou de 10 a 30 g por adultos pode ser fatal, mas a sobrevivência foi reportada após a ingestão de doses até cinco vezes maiores.

A toxicidade crônica da aspirina (salicilismo) pode se desenvolver em indivíduos que ingerem 3 g ou mais diariamente por longos períodos para o tratamento de dor crônica ou condições inflamatórias. O salicilismo crônico é manifestado por cefaleia, tontura, zumbido nos ouvidos (tinido), debilidade auditiva, confusão mental, sonolência, náusea, vômito e diarreia. As alterações no SNC podem progredir para convulsões e coma. As consequências morfológicas do salicilismo crônico são variadas. Com mais frequência ocorre uma gastrite erosiva aguda ([Cap. 17](#)), que pode produzir sangramento gastrointestinal evidente ou não e pode levar à ulceração gástrica. Uma tendência a sangramento pode ocorrer concomitantemente à toxicidade crônica, porque a aspirina acetila a ciclo-oxigenase plaquetária e bloqueia irreversivelmente a produção de tromboxano A₂, um ativador da agregação plaquetária. Hemorragias petequiais podem aparecer na pele e nas vísceras internas, e sangramento das ulcerações gástricas pode ser exagerado. Com a identificação da ulceração gástrica e do sangramento como uma complicação importante da ingestão de grandes doses de aspirina, a sua toxicidade crônica atualmente é muito rara.

Misturas analgésicas com propriedades da aspirina e fenacetina ou o seu metabólito ativo, acetaminofeno, quando ingeridas durante vários anos, podem causar nefrite tubulointersticial com necrose papilar renal, conhecida por *nefropatia analgésica* ([Cap. 20](#)).

LESÃO POR AGENTES NÃO TERAPÊUTICOS (ABUSO DE DROGAS)

O abuso de drogas geralmente envolve o uso de substâncias que alteram o pensamento, para além das normas terapêuticas ou sociais. O vício de drogas e a *overdose* são sérios problemas da saúde pública. As drogas comuns de abuso estão listadas na [Tabela 9-6](#). Aqui discutiremos a cocaína, heroína, anfetaminas e maconha, e uma breve referência a alguns outros.

Dados de Hyman SE: Um homem de 28 anos viciado em Cocaína. JAMA 286:2586, 2001. ©

2001

Classe	Alvo Molecular	Exemplo
Narcóticos opiáceos	Receptor opioide Mu (agonista)	Heroína, hidromorfona (Dilaudid®)
		Oxicodona (Percodan®, Percocet®, Oxycontin®)
		Metadona (Dolophine®)
		Meperidina (Demerol®)
Sedativo-hipnóticos	Receptor GABA _A (agonista)	Barbituratos
		Etanol
		Metaqualona (Quaalude®)
		Glutetimida (Doriden®)
		Etclorvinol (Placidyl®)
Estimulantes psicomotores	Transportador de dopamina (antagonista)	Cocaína
	Receptores de serotonina (toxicidade)	Anfetaminas
Drogas tipo fenciclidina	Canal dos receptores NMDA do glutamato (antagonista)	3,4-metilenodioximetanfetamina (MDMA, ecstasy)
		Fenciclidina (PCP, <i>pó de anjo</i>)
Canabinoides	Receptores de canabinoide CBI (agonista)	Cetamina
		Maconha
		Haxixe

Alucinógenos	Receptores 5-HT ₂ de serotonina (agonista)	Dietilamida do ácido lisérgico (LSD)
		Mescalina
		Psilocibina
GABA, ácido γ -aminobutírico; 5-HT ₂ , 5-hidroxitriptamina; NMDA, N-metil D-aspartame.		

Cocaína

O uso de cocaína e *crack* continuam aumentando. De acordo com uma pesquisa feita em 2006, aproximadamente 35,3 milhões de americanos com 12 ou mais anos já experimentaram cocaína, com 6,1 milhões tendo usado cocaína no último ano. A cocaína é extraída das folhas da planta de coca, e geralmente é preparada como um pó solúvel em água, hidróclorato de cocaína. Vendida nas ruas, é liberadamente diluída com pó de talco, lactose, ou outras substâncias parecidas. A cocaína pode ser aspirada ou dissolvida em água e injetada subcutânea ou intravenosamente. A cristalização do alcaloide puro rende pedras de *crack*, assim chamado em função do barulho que faz quando a cocaína é aquecida para produzir os vapores que são inalados. As ações farmacológicas da cocaína e do *crack* são idênticas, mas o *crack* é bem mais potente.

A cocaína produz euforia e estimulação intensas, tornando-se uma das drogas que mais causam vício. Animais experimentais pressionam uma alavanca mais de 1.000 vezes e abstêm-se de alimentos e água para obter a cocaína. No usuário de cocaína, embora a dependência física geralmente não ocorra, a abstinência psicológica é profunda e pode ser extremamente difícil de tratar. Desejos intensos são especialmente graves nos primeiros vários meses após a abstinência, e podem ser recorrentes por diversos anos. A *overdose* aguda pode produzir convulsões, arritmias cardíacas e parada respiratória.

Efeitos cardiovasculares. Os efeitos físicos mais sérios da cocaína estão relacionados a sua ação aguda no sistema cardiovascular, onde se comporta como um simpatomimético (Fig. 9-15). Facilita a neurotransmissão tanto no SNC, onde bloqueia a recaptação de dopamina, quanto nas terminações nervosas adrenérgicas, onde bloqueia a recaptação tanto da epinefrina quanto da norepinefrina, enquanto estimula a liberação pré-sináptica da norepinefrina. O efeito líquido é o acúmulo desses dois neurotransmissores nas sinapses, resultando no excesso de estímulo, manifestado por *taquicardia*, *hipertensão* e *vasoconstrição periférica*. A cocaína também induz a *isquemia miocárdica*, causando *vasoconstrição da artéria coronária* e aumentando a agregação plaquetária e a formação de trombos. O tabagismo potencializa o vasoespasmo coronário. Induzido por cocaína. Dessa forma, o duplo efeito da cocaína, causando um aumento na demanda de oxigênio para o miocárdio através da sua ação simpatomimética, e, ao mesmo tempo, reduzindo o fluxo sanguíneo coronariano, estabelece um ambiente propício para uma isquemia miocárdica, podendo levar a um infarto do miocárdio. A cocaína também precipita *arritmias letais* por aumentar a atividade simpática, assim como por interromper o transporte de íons normal (K^+ , Ca^{2+} , Na^+) para o miocárdio. Esses efeitos tóxicos não estão necessariamente

relacionados à dose, e um evento fatal pode ocorrer em um indivíduo que usa cocaína pela primeira vez com o que é tipicamente uma dose que altera o humor.

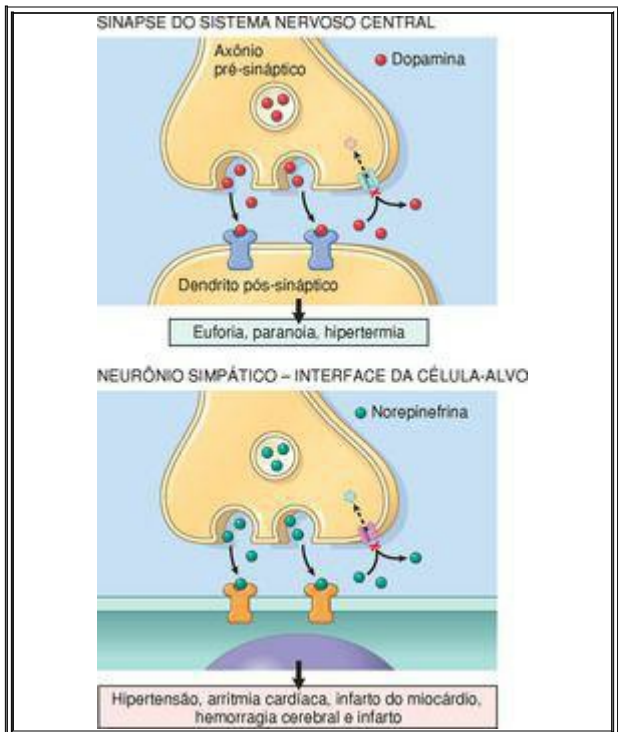


FIGURA 9-15

O efeito da cocaína na neurotransmissão. A droga inibe a recaptação dos neurotransmissores dopamina e norepinefrina nos sistemas nervosos central e periférico.

SNC. Os efeitos mais comuns no SNC são hiperpirexia (que se acredita ser causada por aberrações das vias dopaminérgicas que controlam a temperatura do corpo) e convulsões.

Efeitos na gravidez. Em gestantes, a cocaína pode causar uma redução no fluxo sanguíneo para a placenta, resultando na hipoxia fetal e aborto espontâneo. O desenvolvimento neurológico pode ser prejudicado no feto de uma gestante usuária crônica da droga.

Outros efeitos. O uso crônico da cocaína pode causar: (1) perfuração do septo nasal em usuários que cheiram; (2) redução na capacidade de difusão pulmonar em usuários que inalam a fumaça; e (3) o desenvolvimento de uma miocardiopatia dilatada.

Heroína

A heroína é um opioide derivado da planta papoula que causa dependência e que está bastante relacionada à morfina. O seu uso é ainda mais nocivo do que o da cocaína. Quando é vendida nas ruas, é misturada (diluída) com um agente (geralmente talco ou quinina); logo, o tamanho da dose não é somente variável, como também desconhecida para o comprador. A heroína, juntamente com quaisquer substâncias contaminantes, geralmente é autoadministrada intravenosa ou subcutaneamente. Os efeitos são variados e incluem euforia, alucinações, sonolência e sedação. A heroína possui uma ampla variação de efeitos adversos físicos relacionados a: (1) ação farmacológica do agente; (2) reações aos agentes ou contaminantes misturados; (3) reações de hipersensibilidade a droga ou aos seus adulterantes (a quinina, por exemplo, possui toxicidade neurológica, renal e auditiva); e (4) doenças contraídas incidentalmente através do uso de agulhas infectadas. Alguns dos efeitos adversos mais importantes da heroína estão a seguir:

Morte súbita. A morte súbita, geralmente relacionada à *overdose*, é um risco sempre presente, porque a pureza à droga geralmente é desconhecida (pode variar de 2% a 90%). A mortalidade anual dentre usuários de heroína nos Estados Unidos está estimada entre 1% e 3%. A morte súbita também pode ocorrer se a heroína for administrada após tolerância à droga, acumulada por um tempo, for perdida (como durante um período de reclusão). Os mecanismos da morte incluem depressão respiratória profunda, arritmia e parada cardíaca, e edema pulmonar grave.

Lesão pulmonar. As complicações pulmonares incluem edema de moderado a grave, embolia pulmonar séptica a partir de abscesso pulmonar por endocardite, infecções oportunistas, e granulomas de corpo estranho do talco ou de outros adulterantes. Embora os granulomas ocorram principalmente nos pulmões, às vezes são encontrados no sistema fagocitário mononuclear, especialmente no baço, fígado e linfonodos que drenam as extremidades superiores. O exame sob luz polarizada geralmente destaca cristais de talco, às vezes presos dentro de células gigantes de corpos estranhos.

Infecções. Complicações infecciosas são comuns. Os quatro locais mais comumente afetados são pele e o tecido subcutâneo, valvas cardíacas, fígado e os pulmões. Em um grupo de pacientes dependentes admitidos no hospital, mais de 10% tinham endocardite, que

com frequência toma uma forma distinta envolvendo as valvas cardíacas do lado direito, especialmente a tricúspide. A maior parte dos casos é causada por *S. aureus*, mas fungos e uma infinidade de outros organismos também têm relação. A hepatite viral é a infecção mais comum dentre os indivíduos dependentes e é adquirida através do uso compartilhado de agulhas sujas. Nos Estados Unidos, essa prática também levou a uma grande incidência de Aids nos usuários de droga intravenosa.

Pele. As lesões cutâneas são provavelmente o sinal denunciador mais frequente da dependência de heroína. Alterações agudas incluem abscessos, celulites e ulcerações decorrentes de injeções subcutâneas. Cicatrizes em locais de injeção, hiperpigmentação sobre veias comumente usadas, e veias trombosadas são as sequelas usuais das inoculações intravenosas repetidas.

Problemas renais. A doença renal é um perigo relativamente comum. As duas formas encontradas com mais frequência são amiloidose (geralmente secundária a infecções na pele) e glomerulosclerose focal; ambas induzem proteinúria pesada e a síndrome nefrótica.

A metadona, originalmente utilizada no tratamento da dependência de heroína, está cada vez mais sendo prescrita como um analgésico. Infelizmente, o seu uso descuidado tem contribuído para mais de 800 mortes por ano nos Estados Unidos.

Anfetaminas

Metanfetamina. Esta droga que causa dependência, conhecida como *speed* ou *meth*, está bastante relacionada à anfetamina, mas tem efeitos mais fortes no SNC. Estima-se que existam aproximadamente 500.000 usuários atualmente nos Estados Unidos. Cerca de 2,5% de jovens no 8º ano e 6,5% no 12º ano já experimentaram metanfetamina pelo menos uma vez. Ela age através da liberação da dopamina no cérebro, que inibe as neurotransmissões pré-sinápticas nas sinapses corticoestriatais, retardando a liberação de glutamato. ³⁴A metanfetamina produz uma sensação de euforia, que é seguida de um “choque.” O uso prolongado leva a comportamentos violentos, confusão, e características psicóticas, que incluem paranoia e alucinações.

MDMA. MDMA (3,4 metilendioximetanfetamina) é popularmente conhecida como *ecstasy*. MDMA geralmente é administrada oralmente. Seus efeitos, que incluem euforia e sensações tipo alucinógenas e que podem durar de 4 a 6 horas, ocorrem principalmente devido ao aumento da liberação de serotonina no SNC. Isto é acoplado com interferência na síntese da serotonina, causando uma redução na serotonina que só é reabastecida lentamente. O uso do MDMA também reduz o número de terminais dos axônios serotoninérgicos no estriado e no córtex, e pode aumentar os efeitos periféricos da dopamina e dos agentes adrenérgicos. Os TABELATES de MDMA podem ser enriquecidos com outras drogas, incluindo metanfetamina e cocaína, o que aumenta bastante os efeitos no SNC.

Maconha

A maconha, ou “bagulho”, é feita a partir das folhas da planta *Cannabis sativa*, que contém a substância psicoativa Δ^9 -tetraidrocannabinol (THC). Aproximadamente 5% a 10% do THC é absorvido quando é fumado em um cigarro enrolado manualmente (“baseado”). Apesar dos inúmeros estudos, a questão central de se a droga possui efeitos adversos físicos e funcionais

persistentes permanece não resolvida. ³⁵ Alguns dos efeitos inconvenientes anedóticos podem ser reações alérgicas ou idiossincrásicas ou possivelmente relacionadas aos contaminantes nos preparos em vez dos efeitos farmacológicos da maconha. Dentre os efeitos benéficos da maconha estão o uso potencial para tratar náusea secundária à quimioterapia para câncer, e como um agente capaz de reduzir a dor em algumas condições crônicas difíceis de tratar de outra maneira. As consequências funcionais e orgânicas no SNC de fumar maconha têm recebido uma pesquisa minuciosa. O seu uso distorce a percepção sensorial e debilita a coordenação motora, mas esses efeitos agudos geralmente desaparecem em 4 a 5 horas. Com uso contínuo, essas alterações podem progredir para debilidades cognitivas e psicomotoras, como a incapacidade de julgar tempo, velocidade e distância, uma causa frequente de acidentes de carro. A maconha aumenta a frequência cardíaca e às vezes a pressão sanguínea, e pode causar angina em indivíduos com doença arterial coronariana.

O sistema respiratório também é afetado pelo uso crônico da maconha; laringite, faringite, bronquite, tosse e rouquidão, e sintomas tipo asmáticos já foram descritos, juntamente com uma obstrução leve porém significativa das vias aéreas. Os cigarros de maconha contêm um grande número de carcinógenos que também estão presentes no tabaco. Fumar um cigarro de maconha, comparado com um cigarro de tabaco, está associado a um aumento de três vezes na quantidade de alcatrão inalado e retido nos pulmões, provavelmente em função do maior volume na tragada, inalação mais profunda, e mais tempo segurando a respiração.

Independentemente do uso do THC como uma droga recreativa, um grande número de estudos caracterizou o *sistema canabinoide endógeno*, que consiste em *receptores canabinoides CB1 e CB2*, e os lipídios endógenos ligantes conhecidos por *endocannabinoides*. ³⁶ Esse sistema participa na regulação do eixo hipotalâmico-hipofisário-suprarrenal, e modula o controle do apetite, ingestão alimentar e balanço energético, assim como a fertilidade e o comportamento sexual. ³⁷

Outras Drogas

A variedade de drogas já experimentadas por indivíduos que procuram “novas experiências” (p. ex., “altos”, “baixos”, “experiências fora do corpo”) é inacreditável. No geral, houve uma redução no uso da maioria das drogas ilegais, mas houve um aumento no abuso de drogas com e sem prescrição, e na inalação de produtos domésticos potencialmente tóxicos. Essas drogas incluem diversos estimulantes, depressivos, analgésicos e alucinógenos ([Tabela 9-6](#)). Dentre destes estão PCP (fenilciclidina, um agente anestésico), analgésicos como OxyContin® e Vicodin® e cetamina, um agente anestésico utilizado em cirurgias animais. A inalação crônica de vapores de tinta de *spray*, solventes para tintas e algumas colas que contêm tolueno (“cheirar cola”) pode causar anormalidades cognitivas e danos cerebrais detectáveis em imagem em ressonância magnética que variam de demência leve a intensa. Em função de serem utilizados de maneira atropelada e com diversas combinações, não se sabe muito a respeito dos efeitos prejudiciais de longo prazo da maioria desses agentes. Entretanto, os efeitos agudos são claros: causam comportamento bizarro e frequentemente agressivo que leva a violência, ou humor depressivo e ideação suicida.

Lesão por Agentes Físicos

As lesões induzidas por agentes físicos são divididas nas seguintes categorias: trauma mecânico, lesão térmica, lesão elétrica, e lesão produzida por radiação ionizante. Cada tipo é considerado separadamente.

TRAUMA

Forças mecânicas podem infligir diversas formas de danos. O tipo de lesão depende do formato do objeto de colisão, da quantidade de energia descarregada no impacto, e dos tecidos ou órgãos que sofrem o impacto. Lesões ósseas e na cabeça resultam em um dano único e são discutidas em outro capítulo ([Cap. 28](#)). Todos os tecidos moles reagem de maneira similar às forças mecânicas, e os padrões de lesão podem ser divididos em abrasões, contusões, lacerações, feridas incisivas e perfurações. Isto é apenas uma pequena amostragem das diversas formas de trauma encontradas por patologistas forenses, que lidam com lesões produzidas por tiros, esfaqueamento, traumas contusos, acidentes de trânsito, e outras causas. Além das análises morfológicas, a patologia forense atualmente inclui métodos moleculares em testes de identidade e métodos sofisticados para detectar a presença de substâncias estranhas. Detalhes sobre a prática da patologia forense podem ser encontrados em livros especializados.

Morfologia. Uma **abrasão** é uma ferida produzida por raspagem ou por fricção, resultando na remoção de uma camada superficial. As abrasões de pele podem remover somente a camada epidérmica. Uma **contusão**, ou hematoma, é uma lesão geralmente produzida por um objeto contundente caracterizada pelo dano de vasos sanguíneos e sangramentos nos tecidos ([Fig. 9-16A](#)). Uma **laceração** é um rasgo ou um estiramento do tecido causado pela aplicação de uma força de um objeto contundente ([Fig. 9-16B](#)). Ao contrário da incisão, a maioria das lacerações tem as ligações dos vasos sanguíneos intactas e as bordas entalhadas e irregulares. Uma **ferida incisiva** é uma lesão infligida por um instrumento cortante. As ligações dos vasos sanguíneos são rompidas. Uma **ferida por perfuração** é uma lesão causada por um instrumento longo e estreito, e utilizam-se o termo **penetração** quando o instrumento penetra no tecido e o termo **perfurante** quando atravessa o tecido para criar uma ferida de saída também. Feridas por armas de fogo são formas especiais de feridas por perfuração que demonstram características distintas importantes para o patologista forense. Por exemplo, uma ferida de uma bala de arma de fogo atirada de perto deixa queimaduras de pólvora, enquanto em um tiro dado de mais 1,5 metro de distância isto não ocorre.

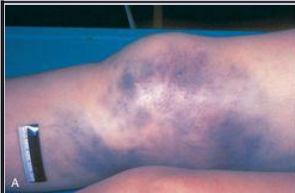

FIGURA 9-16

A, Contusão resultante de um trauma. A pele está intacta, mas há hemorragia nos vasos subcutâneos, produzindo uma alteração da cor extensa. **B**, Laceração do escalpo; os condões de ligação de tecido fibroso são evidentes.

(De Department of Pathology, Southwestern Medical School, Dallas, TX.)

Uma das causas mais comuns de lesão mecânica é um acidente de carro. As lesões típicas resultam de (1) bater uma parte do interior do veículo ou ser atingido por um objeto que entra no compartimento do passageiro durante o acidente, como, por exemplo, o motor; (2) ser atirado para fora do veículo; ou (3) ficar preso dentro do veículo em chamas. O padrão das lesões diz respeito à questão de se um ou todos os três desses mecanismos são operáveis. Por exemplo, em uma colisão frontal (de cabeça), um padrão de lesão comum para o motorista que não estava usando o cinto de segurança no momento do acidente inclui trauma na cabeça (impacto no parabrisa), no tórax (impacto no volante de direção) e nos joelhos (impacto no painel). Sob essas condições, as lesões comuns no tórax incluem fraturas do esterno e costelas, contusões cardíacas, lacerações na artéria aorta, e (menos comumente) lacerações no baço e no fígado. Dessa forma, ao tratar de vítimas de acidentes de carro, é essencial lembrar que as lesões internas frequentemente são acompanhadas por abrasões superficiais, contusões e lacerações. De fato, em muitos casos, evidências externas de graves danos internos são completamente ausentes.

LESÃO TÉRMICA

Tanto o calor quanto o frio em excesso são causas importantes de lesões. Queimaduras são a causa mais comum de lesões térmicas e são discutidas primeiro; serão seguidas por uma breve discussão sobre hipertermia e hipotermia.

Queimaduras Térmicas

Nos Estados Unidos, cerca de 500.000 indivíduos por ano recebem tratamento médico por queimaduras. Estima-se a morte de cerca de 4.000 indivíduos por ano por consequência de lesões causadas por fogo ou inalação de fumaça, sendo a maioria com origem em residências. Felizmente, desde a década de 1970 houve uma redução marcante tanto nas taxas de mortalidade como no tempo das hospitalizações dos pacientes com queimaduras. Em 2007, houve 40.000 hospitalizações em centros especializados em queimaduras, com 90% de sobreviventes. Oitenta por cento das queimaduras foram causadas por fogo ou por calor úmido, sendo o último uma das principais causas das lesões em crianças. Houve melhoras nos tratamentos de queimaduras por meio de uma melhor compreensão dos efeitos sistêmicos das queimaduras maciças, prevenção de infecções nas lesões, e melhoras nos tratamentos que promovem a cicatrização das superfícies da pele.

A significância clínica de uma lesão por queimadura depende dos seguintes fatores:

Profundidade das queimaduras.

Porcentagem da superfície corporal envolvida.

Lesões internas causadas pela inalação de fumaças quentes e tóxicas.

Prontidão e eficácia da terapia, especialmente a administração de líquidos e eletrólitos e prevenção ou controle das infecções nas lesões.

As queimaduras eram classificadas de primeiro a quarto grau, de acordo com a profundidade da lesão (queimaduras de primeiro grau sendo as mais superficiais). Essa classificação foi substituída pelos termos *queimadura superficial*, *de espessura parcial* e *de espessura integral*.

Queimaduras superficiais (primeiramente conhecidas por queimaduras de primeiro grau) atingem somente a *epiderme*.

Queimaduras de espessura parcial (primeiramente conhecidas por queimaduras de segundo grau) envolvem *lesões na derme*.

Queimaduras de espessura integral (primeiramente conhecidas por queimaduras de terceiro grau) estendem-se até o *tecido subcutâneo*. As queimaduras de espessura integral também podem envolver *danos no tecido muscular* sob o tecido subcutâneo (estas eram primeiramente conhecidas por queimaduras de quarto grau).

Choques, seps e insuficiência respiratória são os principais riscos à vida em pacientes com queimaduras. Especialmente em queimaduras com mais de 20% da superfície corporal, há uma rápida (dentro de horas) troca de fluidos corporais nos compartimentos intersticiais, tanto no local da queimadura quanto sistemicamente, que pode resultar em *choque hipovolêmico* ([Cap. 4](#)). Em função de a proteína do sangue se perder no tecido intersticial, um edema generalizado, incluindo um edema pulmonar, pode ser grave. Um efeito fisiopatológico importante das queimaduras é o

desenvolvimento de um *estado hipermetabólico* associado ao excesso de perda de calor e um aumento na necessidade de suporte nutricional. Estima-se que, quando mais de 40% da superfície corporal é queimada, a taxa metabólica em repouso pode dobrar.

O local da queimadura é ideal para o crescimento de micro-organismos; o soro e os detritos fornecem nutrientes, e a lesão queimada compromete o fluxo sanguíneo, bloqueando as reações inflamatórias eficazes. O ofensor mais comum é o oportunista *Pseudomonas aeruginosa*, mas antibióticos resistentes a capas de outras bactérias comumente adquiridas em hospitais, como *S. aureus*, e fungos, em particular os da espécie *Candida*, também podem ser utilizadas. Além disso, as defesas celular e humoral contra infecções são comprometidas, e as funções dos linfócitos e fagócitos são debilitadas. O desenvolvimento do quadro bacterêmico e a liberação de substâncias tóxicas como a endotoxina do local queimado possuem consequências terríveis. As sequelas graves mais comuns são pneumonia ou choque séptico com insuficiência renal e/ou síndrome da angústia respiratória aguda ([Cap. 15](#)).

Falência de órgãos resultando da infecção de sepse por queimaduras diminuiu bastante durante os últimos 30 anos, em função da introdução de técnicas de excisão precoce e enxerto na lesão queimada. A remoção da lesão queimada diminui a infecção e reduz a necessidade de cirurgia de reconstrução. [38](#) O enxerto é feito com enxertos de pele de espessura dividida; substitutos dérmicos, que servem como um leito para a reprodução celular, podem ser utilizados em queimaduras de espessura total.

Lesões nas vias aéreas e nos pulmões podem desenvolver-se dentro de 24 a 48 horas após a queimadura e podem resultar do efeito direto do calor sobre a boca, nariz e vias aéreas superiores, ou da inalação do ar aquecido e de gases nocivos da fumaça. Gases solúveis em água, como o cloro, óxidos de enxofre e amônia, podem reagir com a água para formar ácidos ou álcalis, especialmente nas vias aéreas superiores, produzindo inflamação e inchaço, que podem levar à obstrução parcial ou total das vias aéreas. Gases solúveis em gorduras, como o óxido nitroso e produtos de plásticos queimados, são mais prováveis de atingir vias aéreas mais profundas, produzindo pneumonite.

Nos sobreviventes de queimaduras, o desenvolvimento de cicatrizes hipertróficas, no local original da queimadura e nos locais doadores de enxerto, e de coceiras pode ser um problema de longo prazo difícil de tratar. As cicatrizes hipertróficas após a lesão queimada pode ser uma consequência da angiogênese contínua na ferida causada por excesso de neuropeptídeos, como a substância P, liberados pelas terminações nervosas da lesão. [39](#)

Morfologia. Macroscopicamente, as queimaduras de espessura integral são brancas ou carbonizadas, secas e anestésicas (em função da destruição das terminações nervosas), ao passo que, dependendo da profundidade, as queimaduras de espessura parcial são de cor rosa ou mosqueadas com bolhas e causam dor. Histologicamente, o tecido desvitalizado revela necrose coagulativa, próxima ao tecido vital que rapidamente acumula células inflamatórias e exsudação marcante.

Hipertermia

Exposição prolongada a ambientes com temperatura elevada pode resultar em câibras por calor, exaustão por calor, e choque térmico.

Câibras por calor resultam da perda dos eletrólitos através da sudorese. Câibras dos músculos voluntários, geralmente associadas a exercícios vigorosos, são uma importante característica. Mecanismos de dissipação de calor são capazes de manter a temperatura corporal central normal.

Exaustão por calor é provavelmente a síndrome hipertérmica mais comum. O surgimento é repentino, com prostração e colapso, e resulta de uma falência no sistema cardiovascular para compensar a hipovolemia secundária à falta de água. Após um período de colapso, que geralmente é breve, o equilíbrio é restabelecido espontaneamente.

Choque térmico está associado a ambientes com altas temperaturas, alta umidade e esforço. Os mecanismos termorreguladores falham, a sudorese cessa, e a temperatura corporal central aumenta para mais de 40°C, levando a uma disfunção de múltiplos órgãos, que pode ser rapidamente fatal. O mecanismo subjacente é marcado por vasodilatação generalizada, com um acúmulo periférico de sangue e uma redução do volume de sangue circulante eficaz. Hipercalemia, taquicardia, arritmias e outros efeitos sistêmicos são comuns. *Necrose dos músculos (rabdomiólise) e do miocárdio pode ocorrer como consequência da nitrosilação do receptor de rianodina tipo 1 (RYR1) no músculo esquelético.*⁴⁰ RYR1 está localizado no retículo sarcoplasmático e regula a liberação do cálcio no citoplasma. As mutações hereditárias no RYR1 ocorrem na condição chamada *hipertermia maligna*, caracterizada pelo aumento da temperatura corporal central e contratura muscular como reação à exposição a anestésicos comuns. As mutações do RYR1 também podem aumentar a susceptibilidade ao choque térmico. Indivíduos idosos, indivíduos sob estresse físico intenso (inclusive jovens atletas e recrutas militares), e indivíduos com doenças cardiovasculares são fortes candidatos ao choque térmico.

Hipotermia

Exposição prolongada a ambientes de baixa temperatura leva à hipotermia, uma condição observada com bastante frequência em moradores de rua. Alta umidade, roupas molhadas e dilatação dos vasos sanguíneos superficiais resultante da ingestão de álcool apressam a redução da temperatura corporal. Com uma temperatura corporal de aproximadamente 32°C, ocorre perda de consciência, seguida de bradicardia e fibrilação atrial com baixas temperaturas centrais.

A hipotermia causa lesões por meio de dois mecanismos:

Efeitos diretos provavelmente são mediados por rupturas físicas dentro das células através de grandes concentrações de sal causadas pela cristalização da água intra e extracelular.

Efeitos indiretos resultantes das alterações circulatórias, que variam dependendo da taxa e da duração da queda de temperatura. O lento desenvolvimento de calafrios pode induzir vasoconstrição e aumentar a permeabilidade vascular, levando a edema e hipoxia. Tais alterações são típicas do “pé de trincheira.” Essa condição desenvolvida em soldados que ficavam longos períodos de tempo em trincheiras alagadas durante a Primeira Guerra

Mundial (1914-1918), frequentemente causava gangrena, necessitando de amputação (a única proteção era cobrir os pés com óleo de baleia como isolamento). Com calafrios súbitos e persistentes, a vasoconstrição e o aumento da viscosidade do sangue no local podem causar lesão isquêmica e alterações degenerativas nos nervos periféricos. Nessa situação, a lesão vascular e o aumento da permeabilidade com a transpiração tornam-se evidentes somente após a temperatura começar a retornar ao normal. Entretanto, durante o período da isquemia, alterações da hipoxia e infarto dos tecidos afetados podem ocorrer (p. ex., gangrena dos dedos dos pés ou dos pés).

LESÃO ELÉTRICA

As lesões elétricas, frequentemente fatais, podem ocorrer por contato com correntes de baixa voltagem (*i.e.*, em casa ou no trabalho) ou com correntes de alta voltagem transportadas por linhas elétricas de alta tensão ou relâmpagos. Existem dois tipos de lesão: (1) queimaduras e (2) fibrilação ventricular ou insuficiência dos centros cardíacos e respiratórios, resultantes dos rompimentos dos impulsos elétricos normais. O tipo de lesão e a gravidade e extensão das queimaduras dependem da força (amperagem), duração, e o caminho da corrente elétrica dentro do corpo.

A voltagem dentro de casa ou no trabalho (120 ou 220 V) é alta o suficiente para que, com baixa resistência no local de contato (quando a pele está molhada), corrente suficiente consiga passar através do corpo para causar sérias lesões, incluindo *fibrilação ventricular*. Caso o fluxo de corrente continue por tempo suficiente ele, produz calor suficiente para queimar no local de entrada e saída, assim como os órgãos internos. Uma característica importante da corrente alternada, o tipo disponível na maioria das residências, é que ela induz espasmo muscular tetânico, de modo que quando um circuito elétrico ou um disjuntor é agarrado, é provável que o indivíduo fique grudado, prolongando o período de fluxo de corrente. Isto resulta em uma maior probabilidade de desenvolvimento de queimaduras elétricas extensas e, em alguns casos, em espasmos dos músculos da parede torácica, causando morte por asfixia. Correntes produzidas por fontes de alta voltagem causam dano similar; entretanto, em função dos grandes fluxos de corrente gerada, estas são mais prováveis de produzir paralisia dos centros medulares e queimaduras extensas. O relâmpago é uma causa clássica de lesão elétrica de alta voltagem.

Estudos recentes ligaram a exposição de campos magnéticos de alta voltagem ao aumento no risco de câncer, principalmente leucemias, entre trabalhadores de linhas elétricas de alta tensão e crianças que residem perto de linhas de transmissão elétrica. Entretanto, análises posteriores falharam ao tentar encontrar uma associação consistente entre estas exposições e o desenvolvimento de câncer. Campos elétricos e magnéticos e radiação de micro-ondas, quando suficientemente intensos, podem produzir queimaduras, geralmente na pele e no tecido conjuntivo, e ambas as formas de radiação podem interferir com marcapassos cardíacos.

LESÕES PRODUZIDAS POR RADIAÇÃO

A radiação é uma energia que viaja em forma de ondas ou partículas de alta velocidade. A radiação tem uma ampla variedade de energias que abrangem o espectro eletromagnético; pode ser dividida em radiação não ionizante e ionizante. A energia da radiação não ionizante, como a luz UV e a infravermelha, micro-ondas e ondas sonoras, consegue mover átomos em uma molécula ou causar vibrações, mas não é suficiente para deslocar elétrons dos átomos. Em contrapartida, a radiação ionizante possui energia suficiente para remover com força os elétrons dos átomos. A colisão dos elétrons com outras moléculas libera elétrons em uma reação em cascata, chamada de ionização. As principais fontes de radiação ionizante são raios X e raios gama (ondas eletromagnéticas de altas frequências), nêutrons de alta energia, partículas alfa (compostas de dois prótons e dois nêutrons), e partículas beta, que são essencialmente elétrons. Em quantidades equivalentes de energia, as partículas alfa induzem grandes danos em uma área restrita, ao passo que os raios X e raios gama dissipam a energia em um curso mais longo e profundo e produzem um dano consideravelmente menor por unidade de tecido. Cerca de 25% da dose total da radiação ionizante recebida pela população dos Estados Unidos é produzida pelo homem, sendo a maioria proveniente de dispositivos médicos e radioisótopos.

A radiação ionizante é uma faca de dois gumes. É indispensável na prática da medicina, sendo utilizada no tratamento de câncer, no diagnóstico por imagem, e nos radioisótopos terapêuticos ou diagnósticos, mas também produz efeitos adversos de curto e longo prazo, como fibrose, mutagênese, carcinogênese e teratogênese. [41](#)

Unidades de Radiação. Diversos termos um tanto confusos são utilizados para descrever as doses de radiação. Isto é devido à radiação ser medida de três maneiras diferentes. Estas são, a quantidade de radiação emitida por uma fonte, a dose de radiação absorvida pelo indivíduo, e o efeito biológico da radiação. Estas são descritas a seguir:

Curie (Ci) representa as desintegrações por segundo de um radionuclídeo (radioisótopo). Um Ci é igual a $3,7 \times 10^{10}$ desintegrações por segundo. Esta é a expressão da quantidade de radiação emitida por uma fonte.

Gray (Gy) é uma unidade que expressa a energia absorvida pelo tecido-alvo por unidade de massa. Corresponde à absorção de 10^4 erg/Gm de tecido. 100 erg/gm do tecido. O centigray (cGy), que é a absorção de 100 erg/Gm de tecido, é equivalente à exposição do tecido a 100 Rads (dose absorvida de radiação), abreviada por R. A terminologia cGy atualmente substitui R.

Sievert (Sv) é a unidade de dose equivalente que depende dos efeitos biológicos da radiação, em vez dos efeitos físicos (substituiu uma unidade chamada “rem”). Para a mesma dose absorvida, diversos tipos de radiação diferem na extensão do dano que produzem. O que controla esta variação é a dose equivalente e por isso fornece uma medida uniforme da dose biológica. *A dose equivalente (expressa em Sieverts) corresponde à dose absorvida (expressa em Grays) multiplicada pela eficácia biológica relativa da radiação.* A eficácia biológica relativa depende do tipo de radiação, do tipo e volume do tecido exposto, da duração da exposição, e de outros fatores biológicos (discutido a seguir). A dose efetiva dos raios X em radiografias e tomografias computadorizadas é comumente expressa em milisieverts (mSv). Para radiação X, $1 \text{ mSv} = 1 \text{ mGy}$.

Principais Determinantes dos Efeitos Biológicos da Radiação Ionizante. Além das propriedades físicas da radiação, os seus efeitos biológicos dependem em grande parte dos seguintes fatores.

Taxa de distribuição. A taxa de distribuição modifica de maneira significativa o efeito biológico. Embora o efeito da energia radiante seja cumulativo, doses divididas podem permitir as células reparar alguns dos danos entre exposições. Dessa forma, doses fracionadas da energia radiante têm efeito cumulativo somente na extensão do reparo durante os intervalos de “recuperação” quando é incompleto. A terapia de radiação de tumores explora a capacidade geral das células normais de se repararem e se recuperam mais rapidamente do que as células tumorais, e, dessa forma, não sofrerem tanto dano da radiação cumulativa.

Tamanho do campo. O tamanho do campo exposto à radiação possui grande influência em suas consequências. O corpo pode suportar doses relativamente altas de radiação quando são distribuídas em campos pequenos e cuidadosamente blindados, ao passo que as doses distribuídas em campos maiores podem ser fatais.

Proliferação celular. Em função de a radiação ionizante danificar o DNA, as divisões celulares rápidas são mais vulneráveis a lesões do que as células quiescentes ([Fig. 9-17](#)). Exceto nas doses extremamente altas que danificam a transcrição do DNA, o dano ao DNA é compatível com a sobrevivência das células não divisíveis, como as do cérebro e do miocárdio. Contudo, nas divisões celulares, certos tipos de mutações e anormalidades cromossômicas são reconhecidos pelos pontos de controle do ciclo celular, que inicia eventos que levam a interrupção do crescimento e à apoptose. Compreensivelmente, então, *os tecidos com uma maior taxa de divisão celular, como as gônadas, medula óssea, tecido linfóide e a mucosa do trato gastrointestinal, são extremamente vulneráveis à radiação, e a lesão é manifestada logo após a exposição.*

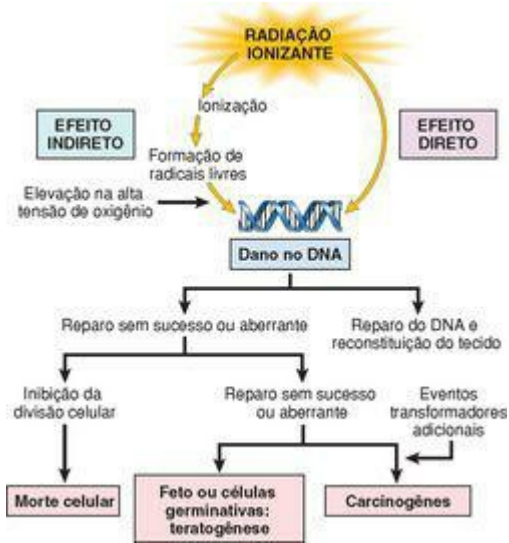


FIGURA 9-17

Efeitos da radiação ionizante no DNA e suas consequências. Os efeitos no DNA podem ser diretos ou, mais importante, indiretos, através da formação de radicais livres.

Efeitos do oxigênio e hipoxia. A produção de espécies reativas de oxigênio da radiólise da água é o mecanismo mais importante de dano no DNA pela radiação ionizante. Tecidos pouco vascularizados com baixa oxigenação, como os centros dos tumores que crescem rapidamente, geralmente são menos sensíveis à terapia de radiação do que os tecidos não hipóxicos.

Dano vascular. Dano nas células endoteliais, que são moderadamente sensíveis à radiação, podem causar estreitamento ou obstrução dos vasos sanguíneos, levando a cicatrização debilitada, fibrose e atrofia isquêmica crônica. Essas alterações podem aparecer meses ou

anos após a exposição ([Fig. 9-18](#)). Os efeitos tardios nos tecidos com baixa taxa de proliferação celular, como o cérebro, rins, fígado, músculos e tecido subcutâneo, podem incluir diversas lesões, como morte celular, atrofia e fibrose. Esses efeitos estão associados ao dano vascular e à liberação de citocinas pró-inflamatórias em áreas irradiadas.

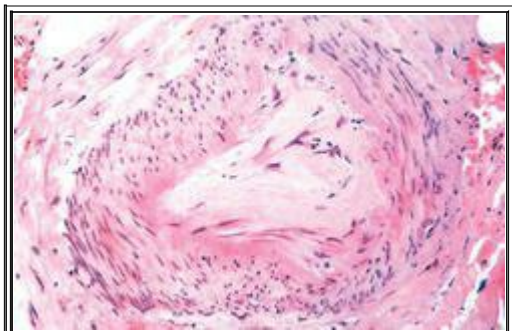


FIGURA 9-18

Lesão vascular crônica com fibrose subintimal obstruindo o lúmen.

(American Registry of Pathology© 1990.)

A [Figura 19-9](#) mostra as consequências gerais da exposição à radiação. Essas consequências podem variar de acordo com a dose de radiação e o tipo de exposição. A [Tabela 9-7](#) lista a estimativa do limiar de doses para efeitos agudos da radiação em órgãos específicos; a [Tabela 9-8](#) mostra as síndromes causadas pela exposição a diversas doses da radiação de corpo inteiro.

TABELA 9-7 Estimativa dos Limiares de Doses para Efeitos Agudos da Radiação em Órgãos Específicos

--	--	--	--	--	--

Efeito na Saúde	Órgão	Dose (Sv)
Esterilidade temporária	Testículos	0,15
Depressão da hematopoiese	Medula óssea	0,50
Efeitos reversíveis na pele (p. ex., eritema)	Pele	1,0-2,0
Esterilidade permanente	Ovários	2,5-6,0
Perda temporária de cabelo	Pele	3,0-5,0
Esterilidade permanente	Testículos	3,5
Catarata	Lente (olhos)	5,0

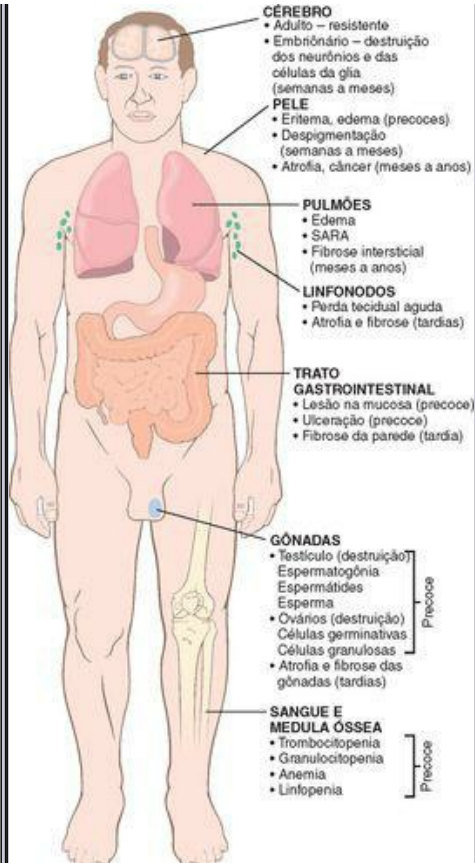
TABELA 9-8 Efeitos da Radiação Ionizante de Corpo Inteiro

	0-1 Sv	1-2 Sv	2-10 Sv	10-20 Sv	>50 Sv
Principal local de lesão	Nenhum	Linfócitos	Medula óssea	Intestino delgado	Cérebro
Principais sinais e sintomas	Nenhum	Granulocitopenia moderada Linfopenia	Leucopenia, hemorragia, perda de cabelo, vômito	Diarreia, febre, desequilíbrio de eletrólitos, vômito	Ataxia, coma, convulsões, vômito
Tempo de desenvolvimento	-	1 dia a 1 semana	2-6 semanas	5-14 dias	1-4 horas
Letalidade	Nenhuma	Nenhuma	Nenhuma variável (0% a 80%)	100%	100%

Morfologia. As células sobreviventes aos danos da energia radiante mostram uma ampla variação de alterações estruturais nos cromossomos, incluindo deleções, quebras, translocações e fragmentação. O fuso mitótico frequentemente torna-se desordenado, e poliploidia e aneuploidia podem ser encontradas. Podem ocorrer tumefação e condensação nuclear e agrupamento de cromatina; às vezes, a membrana nuclear se decompõe. Apoptose podem ocorrer. Todas as formas de morfologia nuclear anormal podem ser observadas. Células gigantes com núcleo pleomórfico ou com mais de um núcleo pode aparecer e persistir durante anos após a exposição. Com doses extremamente altas de

energia radiante, marcadores de morte celular, como picnose nuclear, e lise aparecem rapidamente.

Além de afetar o DNA e o núcleo, a energia radiante pode induzir uma variedade de **alterações citoplasmáticas**, incluindo tursulfação citoplasmática, distorção mitocondrial, e degeneração do retículo endoplasmático. A membrana plasmática se quebra e defeitos focais podem ser observados. A constelação histológica do pleomorfismo celular, formação da célula gigante, alterações conformacionais no núcleo e figuras mitóticas anormais criam mais do que uma semelhança passageira entre as células lesionadas pela radiação e as células cancerígenas, um problema que atormenta o patologista quando avalia os tecidos pós-irradiados para a possível persistência das células tumorais.



CÉREBRO

- Adulto – resistente
- Embrionário – destruição dos neurônios e das células da glia (semanas a meses)

PELE

- Eritema, edema (precoces)
- Despigmentação (semanas a meses)
- Atrofia, câncer (meses a anos)

PULMÕES

- Edema
- SARA
- Fibrose intersticial (meses a anos)

LINFONODOS

- Perda tecidual aguda
- Atrofia e fibrose (tardias)

TRATO GASTROINTESTINAL

- Lesão na mucosa (precoce)
- Ulceração (precoce)
- Fibrose da parede (tardia)

GÔNADAS

- Testículo (destruição)
 - Espermatogônia
 - Espermatídes
 - Esperma
- Ovários (destruição)
 - Células germinativas
 - Células granulosas
- Atrofia e fibrose das gônadas (tardias)

Precoce

SANGUE E MEDULA ÓSSEA

- Trombocitopenia
- Granulocitopenia
- Anemia
- Linfopenia

Precoce

FIGURA 9-19.

Visão geral das principais consequências morfológicas da lesão por radiação. Alterações precoces podem ocorrer em horas ou semanas; alterações tardias ocorrem em meses ou anos. SARA, síndrome da angústia respiratória aguda.

Ao nível da microscopia óptica, alterações vasculares e fibrose intersticial são proeminentes nos tecidos irradiados (Fig. 9-20). Durante o período logo após a irradiação, os vasos podem demonstrar somente dilatação. Com o passar do tempo, ou com doses mais altas, uma variedade de alterações degenerativas aparece, incluindo tumefação das células endoteliais e vacuolação, ou mesmo dissolução com necrose total das paredes de pequenos vasos como capilares e vênulas. Vasos afetados podem romper-se ou formar trombos. Ainda mais tarde, a proliferação das células endoteliais e hialinização do colágeno com espessamento médio são observadas nos vasos irradiados, resultando em um estreitamento marcante ou até obliteração dos lumens vasculares. Nesse momento, um aumento no colágeno intersticial no campo irradiado geralmente torna-se evidente, levando a cicatrizes e contrações.

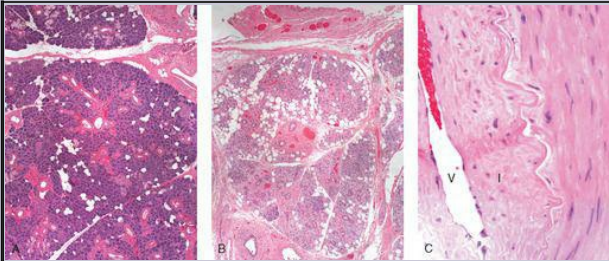


FIGURA 9-20

Fibrose e alterações vasculares nas glândulas salivares produzidas pela terapia de radiação na região do pescoço. **A**, Glândula salivar normal; **B**, fibrose causada pela radiação; **C**, fibrose e alterações vasculares consistindo em espessamento fibrointimal e esclerose arteriolar. V, do vaso lúmen; I, íntima espessada.

(Cortesia da Dra. Melissa Upton, Department of Pathology, University of Washington, Seattle, WA.)

Irradiação de Corpo Inteiro. A exposição de grandes áreas do corpo mesmo a pequenas doses de radiação pode ter efeitos devastadores. Dosagens abaixo de 1 Sv produzem poucos ou nenhum sintoma. Entretanto, níveis mais altos de exposição podem causar efeitos na saúde conhecidos por síndromes de radiação, que em doses progressivamente altas envolve os sistemas hematopoético, gastrointestinal e nervoso central. As síndromes associadas com exposições de corpo inteiro à radiação ionizante são apresentadas na [Tabela 9-8](#).

Efeitos Agudos nos Sistemas Hematopoético e Linfóide. *Os sistemas hematopoético e linfóide são extremamente susceptíveis à radiação e merecem uma atenção especial.* Com altos níveis de doses e grandes campos de exposição, pode ocorrer linfopenia grave dentro de horas após a exposição, juntamente com encolhimento dos gânglios linfáticos e do baço. A radiação destrói diretamente os linfócitos, tanto na circulação sanguínea quanto nos tecidos (nodos, baço, timo, intestinos). Com doses subletais de radiação, a regeneração a partir de precursores viáveis é rápida, levando à restauração de uma contagem normal de linfócitos no sangue dentro de semanas ou meses. *Os precursores hematopoéticos na medula óssea* também são bastante sensíveis à energia radiante, que produz uma aplasia dose-dependente na medula. Doses muito altas de radiação destroem as células-tronco da medula e induzem uma aplasia permanente (anemia aplásica), ao passo que, com doses mais baixas, a aplasia é temporária. A *contagem de granulócitos* na circulação pode aumentar a princípio, mas a contagem começa a cair no final da segunda semana. Níveis perto de zero podem ser alcançados durante a segunda semana. Caso o paciente sobreviva, a recuperação da contagem de granulócitos para normal pode necessitar de 2 a 3 meses. As *plaquetas* são afetadas de maneira similar, com o nadir da contagem ocorrendo um pouco depois daquele dos granulócitos; a recuperação é similarmente tardia. A contagem das hemácias cai e a anemia aparece após 2 a 3 semanas e pode persistir durante meses.

Fibrose. Uma consequência comum da terapia por radiação para o tratamento de câncer é o desenvolvimento de fibrose em tecidos incluídos no campo irradiado ([Fig. 9-20](#)). A fibrose pode ocorrer semanas ou meses após a irradiação como consequência da reposição das células do parênquima mortas pelo tecido conjuntivo, levando à formação de cicatrizes e adesões ([Cap. 3](#)). Dano vascular, a morte das células tronco no tecido, e a liberação de citocinas e quimiocinas que promovem uma reação inflamatória e ativação fibroblástica são os principais contribuintes para o desenvolvimento da fibrose induzida por radiação ([Figs. 9-21 e 9-22](#)). Locais comuns da fibrose após o tratamento com radiação são os pulmões, as glândulas salivares após a terapia de radiação para câncer na cabeça e pescoço, e áreas colorretais e pélvicas após o tratamento de radiação para câncer de próstata. ⁴

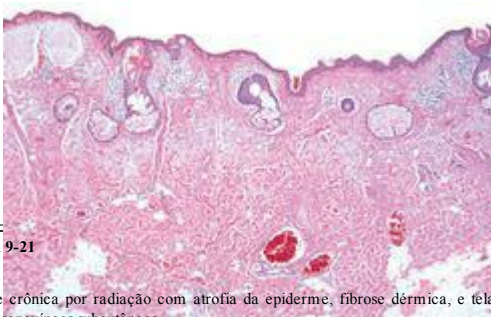


FIGURA 9-21

Dermatite crônica por radiação com atrofia da epiderme, fibrose dérmica, e telangiectasia dos vasos sanguíneos subcutâneos.

(American Registry of Pathology© 1990.)

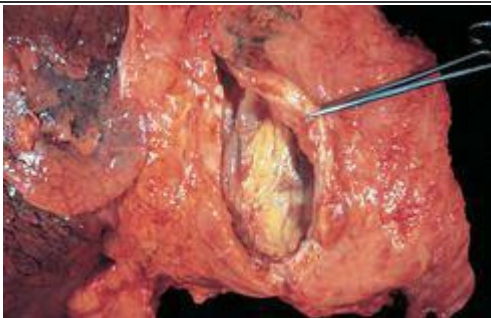

FIGURA 9-22

Fibrose mediastinal extensa após radioterapia para carcinoma do pulmão. Observe o pericárdio marcadamente espesso.

(Da coleção de ensino do Department of Pathology, Southwestern Medical School, Dallas, TX.)

Dano no DNA e Carcinogênese. A radiação ionizante pode causar múltiplos tipos de danos no DNA, incluindo danos à fita simples de DNA, quebras em fitas simples e duplas, e ligações cruzadas de DNA-proteína. Nas células sobreviventes, defeitos simples podem ser reparados através de diversos sistemas enzimáticos presentes na maioria das células mamíferas ([Cap. 7](#)). Entretanto, *os danos ao DNA mais sérios são causados pelas quebras de fita dupla (DSB)*. Dois tipos de mecanismos podem reparar DSB em células mamíferas: *recombinação homóloga e recombinação não homóloga (NHEJ)*, sendo a NHEJ o caminho mais comum de reparo. O reparo de DNA através da NHEJ frequentemente produz mutações, incluindo supressões curtas e duplicações, ou aberrações cromossômicas grosseiras, como translocações e inversões. Caso a replicação das células contendo DSB não seja interrompida pelos pontos de controle do ciclo celular ([Cap. 3](#)), as células com dano cromossômico persistem e podem iniciar carcinogênese muito anos depois. Recentemente, reconheceu-se que essas células anormais também podem ser um “efeito espectador”, isto é, elas podem promover o crescimento das células não irradiadas adjacentes através da produção de fatores de crescimento e citocinas. [42,43](#) Os efeitos espectadores são referidos como efeitos não alvo da radiação.

Riscos de Câncer por Exposição a Baixos Níveis de Radiação. Qualquer célula capaz de divisão que tenha sustentado uma mutação tem o potencial de tornar-se cancerígena. Logo, um aumento na incidência de neoplasmas pode ocorrer em qualquer órgão após a exposição à radiação ionizante. O nível de radiação necessário para aumentar o risco do desenvolvimento de câncer é difícil de ser determinado, mas há um pouco de dúvida de que exposições agudas ou prolongadas que resultem em doses acima de 100 mSv causem sérias consequências, inclusive câncer. [44](#) Isto é documentado pelo aumento na incidência de leucemias e tumores em diversos locais (como a tireoide, mama e pulmões) em sobreviventes das bombas atômicas de Hiroshima e Nagasaki; pelo grande número de cânceres de tireoide e a elevada frequência de leucemia e defeitos no nascimento dos habitantes das Ilhas Marshall expostos a partículas radioativas; e pelo desenvolvimento de “cânceres secundários”, como a leucemia mieloide aguda, síndrome mielodisplásica, linfoma de Hodgkin e tumores sólidos, em indivíduos que receberam terapia de radiação para câncer na infância. Os riscos de longo prazo de câncer causados por exposição à radiação entre 5 e 100 mSv são mais difíceis de serem estabelecidos, porque medidas precisas dos riscos necessitam de grandes grupos populacionais, variando entre 50.000 e 5 milhões de pessoas.

As estimativas dos riscos de câncer por exposição a baixos níveis de radiação ionizante contam em parte com modelos que extrapolam as doses mais altas. Apesar disso, para raios X e raios gama há boas evidências para um aumento estatisticamente significativo no risco de câncer com doses agudas acima de 50 mSv e evidências “razoáveis” para doses agudas acima de 5 mSv. Para exposições prolongadas, os valores aproximados sugeridos são acima de 100 mSv (boas

evidências para aumento estatisticamente significativo do risco) e 50 mSv (evidências razoáveis para aumento do risco). Como uma comparação, uma única radiografia de tórax pósterio-anterior, uma radiografia lateral de tórax, e uma tomografia computadorizada do tórax liberam doses efetivas de 0,01, 0,15 e 10 mSv, respectivamente, aos pulmões. [45](#)

O aumento do risco de desenvolvimento de câncer também pode ser associado a exposições ocupacionais. O gás radônio é um produto ubíquo de decaimento espontâneo do urânio. Seus efeitos carcinogênicos são em grande parte atribuíveis a dois produtos de decaimento, *polônio 214 e 218* (ou “filhas de radônio”), que emitem partículas alfa. O polônio 214 e 218 produzido a partir do radônio inalado tende depositar-se no pulmão, e a exposição crônica em mineiros de urânio pode ocasionar carcinomas no pulmão. Os riscos também estão presentes nas residências nas quais os níveis de radônio são altos, comparáveis com os encontrados nas minas. Entretanto, há pouca ou nenhuma evidência que sugira que o radônio contribui para o risco de câncer de pulmão nos núcleos familiares. Entre outros isótopos de polônio, o *polônio 210* virou centro das atenções públicas em novembro de 2006 com o uso altamente publicitário deste isótopo para matar um indivíduo na Inglaterra. Por razões históricas, também mencionamos aqui o desenvolvimento de sarcomas osteogênicos após a exposição a radônio em pintores de mostradores de relógio com tinta à base de rádio, químicos, radiologistas, e pacientes expostos ao radônio para o tratamento de diversas doenças, durante a primeira parte do século XX.

Doenças Nutricionais

A desnutrição, também referida por *desnutrição proteico-energética ou DPE*, é uma consequência da ingestão inadequada de proteínas e calorias, ou de deficiências na digestão ou absorção de proteínas, resultando na perda de tecido gorduroso e muscular, perda de peso, letargia e fraqueza generalizada. Milhões de indivíduos nas nações em desenvolvimento são desnutridos e subnutridos, ou vivem no cruel limite da inanição. No mundo industrial e, mais recentemente, também nos países em desenvolvimento, a *obesidade* tornou-se um problema da saúde pública, associada ao desenvolvimento de doenças como o diabetes e a aterosclerose.

As seções seguintes apenas tocam na superfície dos transtornos nutricionais. Uma atenção especial é dada a DPE, anorexia nervosa e bulimia, deficiências vitamínicas e de oligoelementos, obesidade, e uma breve síntese da relação entre a dieta e a aterosclerose e o câncer. Outros nutrientes e problemas nutricionais são discutidos no contexto de doenças específicas.

INSUFICIÊNCIA DIETÉTICA

Uma dieta adequada deve fornecer: (1) energia suficiente, na forma de carboidratos, gorduras e proteínas, para as necessidades metabólicas diárias do corpo; (2) aminoácidos e ácidos graxos para serem utilizados como blocos de construção para a síntese estrutural e funcional das proteínas e lipídios; e (3) vitaminas e minerais, que funcionam como coenzimas ou hormônios nas vias metabólicas vitais ou, como no caso do cálcio e do fosfato, como componentes estruturais importantes. Na *desnutrição primária*, um ou todos estes componentes estão faltando na dieta. Em contrapartida, na *desnutrição secundária*, o fornecimento de nutrientes é adequado, mas a desnutrição resulta da ingestão insuficiente, má absorção, utilização ou armazenamento debilitado, perda excessiva ou aumento das necessidades de nutrientes.

Estas são diversas condições que podem levar a insuficiências dietéticas.

Pobreza. Moradores de rua, indivíduos idosos e crianças pobres geralmente sofrem de DPE, assim como de deficiência de micronutrientes. Em países pobres, a pobreza, más colheitas, morte de gados e seca, geralmente em tempos de guerra e reviravoltas políticas, criam um ambiente para crianças e adultos desnutridos.

Infecções. A DPE aumenta a susceptibilidade a diversas doenças infecciosas comuns.

Reciprocamente, as infecções têm um efeito negativo na nutrição,⁴⁶ desta forma estabelecendo um círculo vicioso.

Doenças crônicas e agudas. A taxa metabólica basal torna-se acelerada em diversas doenças, resultando no aumento das necessidades diárias de todos os nutrientes. A incapacidade de reconhecer essas necessidades nutricionais pode retardar a recuperação. A DPE é presente com frequência em pacientes com doenças de emaciação, como cânceres em estágio avançado e Aids (discutidos adiante).

Alcoolismo crônico. Indivíduos alcoólatras podem às vezes sofrer de DPE, mas frequentemente possuem deficiências de diversas vitaminas, especialmente tiamina, piridoxina, folato e vitamina A, como resultado da deficiência dietética, absorção gastrointestinal defeituosa, utilização e armazenamento anormais dos nutrientes, aumento das necessidade metabólicas, e um aumento na taxa de perda. A incapacidade de reconhecer a probabilidade da deficiência de tiamina em indivíduos com alcoolismo crônico pode resultar em dano cerebral irreversível (p. ex., encefalopatia de Wernicke, discutida no [Cap. 28](#)).

Ignorância e fracasso das dietas suplementadas. Até mesmo indivíduos com boa situação financeira podem não reconhecer que crianças, adolescentes e gestantes têm maiores necessidades nutricionais. A ignorância sobre o conteúdo nutricional de diversos alimentos também é um fator contribuinte. Alguns exemplos: deficiência de ferro em bebês alimentados exclusivamente com leites artificiais; arroz polido utilizado como fonte principal de uma dieta pode gerar falta de quantidades adequadas de tiamina; falta de iodo nos alimentos e na água em regiões distantes dos oceanos, a menos que suplementos sejam fornecidos.

Restrição dietética autoimposta. Anorexia nervosa, bulimia e transtornos alimentares menos visíveis afetam muitos indivíduos preocupados com a imagem do corpo e que são obcecados com o peso do corpo (anorexia e bulimia são discutidas mais adiante).

Outras causas. Outras causas da desnutrição incluem doenças gastrointestinais e síndromes de má absorção, doenças genéticas, terapias com drogas específicas (que bloqueiam a

ingestão ou utilização de nutrientes específicos), e nutrição parenteral total.

DESNUTRIÇÃO PROTEICO-ENERGÉTICA (DPE)

DPE grave é uma doença séria e frequentemente letal que afeta crianças. É comum em países de baixa renda, onde até 25% das crianças podem ser afetadas, e onde é um fator principal nas altas taxas de mortalidade entre crianças com menos de 5 anos de idade. Na Nigéria, país do oeste da África, que sofreu em 2005 graves problemas de fome, os relatórios das Nações Unidas estimaram que havia, respectivamente, 150.000 e 650.000 crianças desnutridas moderada e gravemente. Nesse país, a desnutrição foi a causa direta ou indireta da mortalidade de 60% das crianças com menos de 5 anos de idade. A redução da ingestão alimentar também pode ocorrer devido a aumento nos preços, como foi observado na primeira metade de 2008. Em países desenvolvidos, DPE ocorre em idosos e em pacientes debilitados em casas de repouso para idosos e hospitais.

A desnutrição é determinada de acordo com o índice de massa corporal (IMC, peso em quilogramas dividido pela altura em metros quadrados). *Um IMC abaixo de 16 kg/m² é considerado desnutrição* (média normal de 18,5 a 25 kg/m²). De maneira mais prática, uma criança cujo peso é reduzido para menos de 80% do normal (fornecido por tabelas padrão) é considerado desnutrida. Entretanto, a perda de peso também pode ser mascarada por edema generalizado, conforme discutido mais adiante. Outros parâmetros úteis são a avaliação da gordura armazenada (espessura das dobras cutâneas), massa muscular (perímetro braquial) e proteínas séricas (as mensurações de albumina e transferrina fornecem uma medida da adequação do compartimento proteico visceral).

Marasmo e Kwashiorkor. Em crianças desnutridas, a DPE apresenta-se como uma variedade de síndromes clínicas, todas caracterizadas pela ingestão dietética inadequada de proteínas e calorias para alcançar as necessidades corporais. As duas extremidades do espectro das síndromes de DPE são conhecidas como *marasmo* e *kwashiorkor*. Do ponto de vista funcional, há dois compartimentos de proteínas regulados diferentemente no corpo: o compartimento somático, representado por proteínas dos músculos esqueléticos, e o compartimento visceral, representado pelo armazenamento de proteínas nos órgãos viscerais, principalmente no fígado. Conforme veremos, o compartimento somático é afetado de maneira mais grave no marasmo, e o compartimento visceral, no *kwashiorkor*.

Uma criança é considerada com *marasmo* quando o peso é reduzido para 60% do normal para o sexo, altura e idade. *Uma criança com marasmo sofre retardo no crescimento e perda muscular*, sendo a última resultante do catabolismo e depleção do compartimento somático proteico. Isso aparenta ser uma reação de adaptação que fornece ao corpo aminoácidos como fonte de energia. O compartimento visceral, que é presumivelmente mais precioso e crítico para a sobrevivência, é apenas marginalmente esvaziado, e logo *os níveis séricos de albumina são ou normais ou discretamente reduzidos*. Além das proteínas musculares, a gordura subcutânea também é mobilizada e utilizada como combustível. A produção de leptina (discutida em “Obesidade”) é baixa, o que pode estimular o eixo hipotalâmico-hipofisário-suprarrenal a produzir altos níveis de cortisol, que contribuem para a lipólise. Com tais perdas de gordura muscular e subcutânea, as *extremidades são emaciadas*; em comparação, a cabeça aparenta ser grande demais para o corpo (Fig. 9-23A). Anemia e manifestações de múltiplas deficiências vitamínicas estão presentes, e há evidência de *deficiência imune*, especialmente da imunidade

mediada por células T. Logo, infecções concomitantes geralmente estão presentes, o que impõe demandas nutricionais adicionais. Infelizmente, imagens de crianças mortas ou quase mortas com marasmo tornaram-se quase banais na televisão e em reportagens de jornal sobre a fome e desastres em diversas áreas do mundo.

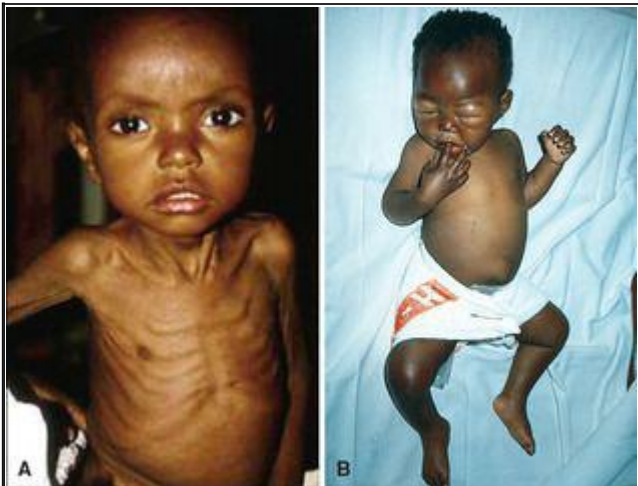

FIGURA 9-23

Desnutrição infantil. **A**, Marasmo. Observe a perda da massa muscular e gordura subcutânea; a cabeça aparenta ser muito grande para o corpo emaciado. **B**, *Kwashiorkor*. O bebê mostra edema generalizado, observado pela ascite e inchaço na face, mãos e pernas.

(A, Da Clinic Barak, Reisebericht Kenya.)

Kwashiorkor ocorre quando a falta de proteínas é relativamente maior do que a redução de

calorias totais (Fig. 9-23B). Essa é a forma mais comum de DPE vista em crianças africanas que desmamaram muito cedo e foram alimentadas, quase que exclusivamente, com uma dieta de carboidratos (o nome *kwashiorkor* vem do dialeto Ga, em Gana, e descreve a doença de um bebê devido à chegada de outra criança). A prevalência do *kwashiorkor* também é alta em países empobrecidos no Sudeste da Ásia. Formas menos graves podem ocorrer mundialmente em indivíduos com estados crônicos de diarreia nos quais a proteína não é absorvida ou em indivíduos com perda proteica crônica devido a condições como enteropatias com perda proteica, síndrome nefrótica, ou após queimaduras extensas. Casos de *kwashiorkor* resultantes de dietas da moda ou reposição de leite com bebidas à base de arroz foram observados nos Estados Unidos.

No *kwashiorkor*, a escassez de proteína é marcada e está associada à perda intensa do compartimento proteico visceral, e a hipoalbuminemia resultante desperta um edema generalizado ou dependente (Fig. 9-23B). A perda de peso nesses pacientes é mascarada pelo aumento da retenção de líquidos. Ainda em contraste com o marasmo, há uma economia da massa gordurosa e muscular. Crianças com *kwashiorkor* possuem lesões na pele características, com zonas alternadas de hiperpigmentação, áreas de descamação, e hipopigmentação, dando uma aparência de “tinta descamada”. Alterações no cabelo incluem perda geral da cor ou partes alternando entre pálidas e escuras. Outras características que diferenciam *kwashiorkor* do marasmo incluem esteatose hepática (resultante da síntese reduzida do componente transportador de proteína das lipoproteínas) e o desenvolvimento da apatia, indiferença e perda de apetite. As deficiências vitamínicas são prováveis, assim como defeitos na imunidade e infecções secundárias. Conforme já foi estabelecido, marasmo e *kwashiorkor* são as duas extremidades de um espectro, e existe uma sobreposição considerável entre essas duas condições.

DPE secundária desenvolve-se com frequência em pacientes cronicamente doentes, idosos e acamados. Um questionário com 18 itens conhecido como Miniavaliação Nutricional (MNA) geralmente é usado para medir o status nutricional de idosos. Estima-se que mais de 50% dos idosos que residem em casas de repouso nos Estados Unidos são desnutridos. A perda de peso de mais de 5% associada à DPE aumenta o risco de mortalidade dos pacientes em casas de repouso em quase cinco vezes mais. Os sinais mais óbvios da DPE secundária incluem: (1) depleção da gordura subcutânea nos braços, parede torácica, ombros ou regiões metacárpicas; (2) desgaste do quadríceps femoral e do músculo deltoide; e (3) edema no tornozelo ou no sacro. Pacientes desnutridos acamados ou hospitalizados têm um aumento no risco de infecção, sepse, cicatrização debilitada e morte após cirurgia.

Morfologia. As alterações anatômicas centrais na DPE são (1) insuficiência de crescimento, (2) edema periférico no *kwashiorkor*, e (3) perda de gordura corporal e atrofia muscular, sendo mais marcantes no marasmo.

O **fígado** no *kwashiorkor*, mas não no marasmo, está aumentado e gorduroso; cirrose sobreposta é rara.

No *kwashiorkor* (raramente no marasmo) o **intestino delgado** apresenta uma redução no índice mitótico nas criptas das glândulas, associada à atrofia muscular e perda de vilos e microvilos. Em tais casos, ocorre perda concomitante de enzimas do intestino delgado,

manifestada com mais frequência como deficiência de dissacaridase. Logo, bebês com *kwashiorkor* inicialmente podem não reagir bem a dietas à base de leite. Com tratamento, as alterações na mucosa são reversíveis.

A **medula óssea** tanto no *kwashiorkor* quanto no marasmo pode tornar-se hipoplásica, principalmente como resultado da redução no número de hemácias precursoras. O sangue periférico geralmente revela anemia leve a moderada, o que com frequência tem uma origem multifatorial; deficiências nutricionais de ferro, folato e proteínas, assim como os efeitos supressivos de infecção (anemia de doença crônica) podem contribuir. Dependendo do fator predominante, as hemácias podem ser microcíticas, normocíticas ou macrocíticas.

O **cérebro** de bebês nascidos de mães desnutridas e que sofrem de DPE durante os primeiros 1 a 2 anos de vida foi observado por alguns como tendo atrofia cerebral, um número reduzido de neurônios, e mielinização da substância branca debilitada.

Diversas **outras alterações** podem estar presentes, incluindo: (1) atrofia tímica e linfóide (mais marcada no *kwashiorkor* do que no marasmo); (2) alterações anatômicas induzidas por infecções intercorrentes, especialmente com todos os tipos de vermes endêmicos e outros parasitos; e (3) deficiências de outros nutrientes necessários, como iodo e vitaminas.

Caquexia. *A DPE é uma complicação comum em pacientes com Aids ou cânceres em estágio avançado, e nesses cenários isso é conhecido como caquexia.* A caquexia ocorre em cerca de 50% dos pacientes com câncer, sendo mais comum em indivíduos com câncer gastrointestinal, no pâncreas e nos pulmões, e é responsável por cerca de 30% das mortes por câncer. É uma condição altamente debilitante, caracterizada por perda extrema de peso, fadiga, atrofia muscular, anemia, anorexia e edema. A mortalidade geralmente é consequência da atrofia do diafragma e de outros músculos respiratórios. As causas exatas da caquexia são desconhecidas, mas é claro que os agentes secretados pelos tumores e hospedeiros contribuem para o seu desenvolvimento ([Fig. 9-24](#)). Agentes caquéticos produzidos pelos tumores incluem:

PIF (fator de indução de proteólise), que é um polipeptídeo glicosilado excretado na urina de pacientes que perdem peso devido a câncer de pâncreas, mama, cólon e outros tipos.

LMF (fator mobilizador de lipídios), que aumenta a oxidação dos ácidos graxos e as citocinas pró-inflamatórias, como o TNF (originalmente conhecido como caquetina), interleucina-2 (IL-2) e IL-6. TNF e IL-6 acionam uma reação de fase aguda do hospedeiro, aumentando a secreção da proteína C-reativa e fibrinogênio e reduzindo as concentrações plasmáticas de albumina.

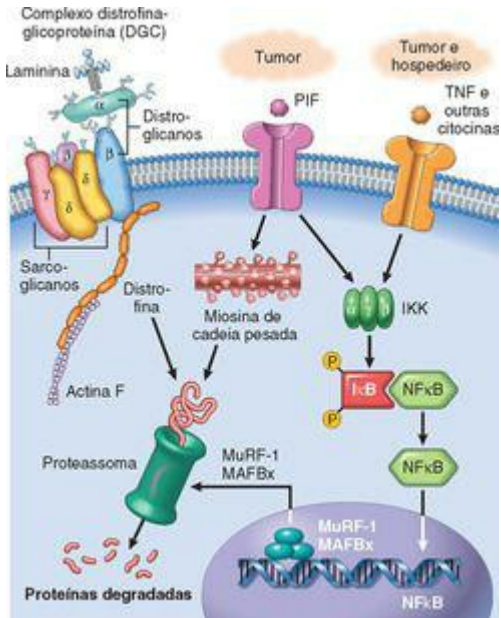


FIGURA 9-24

Mecanismos da caquexia no câncer. A figura ilustra três mecanismos que causam atrofia muscular e degradação muscular levando à caquexia. (1) Fator de indução de proteólise (PIF) produzido por tumores degrada a miosina de cadeia pesada através do proteassoma, causando atrofia muscular; (2) TNF e outras citocinas produzidas por tumores e o hospedeiro ativa o NF-κB e inicia a transcrição das ligases ubiquitinas MAFBx e MuRF1, contribuindo para a quebra proteica; (3) alterações no complexo distrofina-glicoproteína levando à degradação da distrofina através do proteassoma também participa da atrofia muscular da caquexia.

*O fator de indução de proteólise (PIF) e as citocinas pró-inflamatórias causam colapso dos músculos esqueléticos através da ativação induzida por NF-κB da via ubiquitina-proteossoma, levando à degradação da miosina de cadeia pesada.*⁴⁷ A indução da via ubiquitina-proteossoma envolve a produção de duas ubiquitina-ligases músculo-específicas, MuRF1 (*muscle RING finger-1*) e MAFBx (*muscle atrophy F-box*, ou atroglina-1). Dados mais recentes também implicam alterações na membrana miofibrilar do músculo esquelético com *perda da distrofina causada por alterações no complexo distrofina-glicoproteína* (Fig. 9-24) como contribuintes para a atrofia muscular, por meio de um mecanismo similar ao que ocorre em algumas distrofias musculares.

ANOREXIA NERVOSA E BULIMIA

Anorexia nervosa é inanição autoinduzida, resultando em marcante perda de peso; *bulimia* é uma condição na qual o paciente ingere grandes quantidades de alimentos e depois induz o vômito. A anorexia nervosa possui a mais alta taxa de mortalidade de qualquer transtorno psiquiátrico. A bulimia é mais comum do que a anorexia nervosa, e geralmente tem um prognóstico melhor; estima-se uma ocorrência de 1% a 2% das mulheres e 0,1% dos homens, com um surgimento médio aos 20 anos de idade. Esses transtornos alimentares ocorrem principalmente em mulheres jovens saudáveis que desenvolvem uma obsessão com a imagem do corpo e magreza. A base neurobiológica dessas doenças é desconhecida, mas já foi sugerido que o metabolismo alterado da serotonina pode ser um componente importante. ⁴⁹

Os achados clínicos da anorexia nervosa geralmente são parecidos com os da DPE grave. Além disso, são conhecidos efeitos no sistema endócrino. A amenorreia, resultante da secreção diminuída do hormônio liberador da gonadotrofina, e da redução subsequente da secreção do hormônio luteinizante e do hormônio foliculo-estimulante, é tão comum que a sua presença é uma característica diagnóstica do transtorno. Outros achados comuns, relacionados à redução da liberação do hormônio da tireoide, incluem intolerância ao frio, bradicardia, constipação e alterações na pele e no cabelo. Além disso, anormalidades de fluidos e eletrólitos são presentes com frequência. A pele torna-se seca e escamosa. Há uma redução na densidade óssea, provavelmente em função dos baixos níveis de estrogênio, que imita a aceleração pós-menopausa da osteoporose. Anemia, linfopenia e hipoalbuminemia podem estar presentes. Uma complicação importante da anorexia nervosa (e também da bulimia) é o aumento da suscetibilidade a arritmia cardíaca e morte súbita, resultando da hipocalcemia.

Na bulimia, a ingestão de grandes quantidades de alimentos é uma regra compulsão alimentos. Grandes quantidades de alimentos, principalmente de carboidratos, são ingeridas, somente para serem seguidas por vômito induzido. Embora irregularidades menstruais sejam comuns, a amenorreia ocorre em menos de 50% das pacientes bulímicas, provavelmente porque o peso e os níveis de gonadotrofina são mantidos perto do normal. As complicações clínicas principais estão relacionadas ao vômito induzido contínuo, e ao uso crônico de laxantes e diuréticos. Estas incluem: (1) desequilíbrio eletrolítico (hipocalcemia), que predispõe o paciente a arritmias cardíacas; (2) aspiração pulmonar dos conteúdos gástricos e (3) ruptura esofágica e gástrica cardíaca. No entanto, a bulimia não tem sinais e sintomas específicos; o diagnóstico deve contar com uma avaliação psicológica abrangente do indivíduo. Uma tendência recente em pacientes bulímicos é a combinação da ingestão de grandes quantidades alimentares com a ingestão de grandes quantidades de álcool. É desnecessário dizer que os efeitos combinados da bulimia e do alcoolismo são devastadores.

DEFICIÊNCIAS VITAMÍNICAS

Treze vitaminas são necessárias para a saúde; vitaminas A, D, E, e K são lipossolúveis, e todas as outras são hidrossolúveis. A diferença entre as vitaminas lipossolúveis e hidrossolúveis é importante. As vitaminas lipossolúveis são armazenadas com mais rapidez no corpo, mas podem ser mal absorvidas em transtornos da má-absorção de gorduras causados por distúrbios das funções digestivas ([Cap. 17](#)). Determinadas vitaminas podem ser sintetizadas endogenamente – vitamina D de esteróides precursores, vitamina K e biotina pela microflora intestinal, e niacina do triptofano, um aminoácido essencial. Não obstante essa síntese endógena, um suplemento dietético de todas as vitaminas é essencial para a saúde.


A deficiência de vitaminas pode ser primária (dietética na origem) ou secundária, em função dos distúrbios na absorção intestinal, transporte no sangue, armazenamento tecidual, ou conversão metabólica. Nas seções seguintes, as vitaminas A, D e C são apresentadas em detalhes em função de sua ampla variedade de atividades e alterações morfológicas nos estados de deficiência. Isso é seguido por uma apresentação em forma de quadro das principais consequências das deficiências do restante das vitaminas (E, K e complexo B) e alguns minerais essenciais. Entretanto, deve-se enfatizar que a deficiência de uma única vitamina é rara, e que deficiências vitamínicas únicas ou múltiplas podem estar associadas à DPE.

Vitamina A

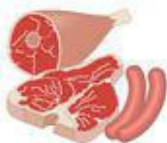A vitamina A refere-se a grupo de compostos que incluem *retinol* (forma alcoólica da vitamina A), *retinal* (aldeído da vitamina A), e *ácido retinoico* (forma ácida da vitamina A), que possuem atividades biológicas parecidas. Retinol é o nome químico dado à vitamina A. É a forma de transporte e, como o éster retinol, também a forma de armazenamento. O termo genérico *retinoides* engloba a vitamina A em suas diversas formas e substâncias químicas naturais e sintéticas que são estruturalmente relacionadas à vitamina A, mas que podem não ter necessariamente uma atividade biológica semelhante à da vitamina A. [50](#) Alimentos derivados de animais como fígado, peixe, ovos, leite e manteiga são fontes dietéticas importantes da vitamina A pré-formada. Vegetais folhosos amarelos e verdes, como cenouras, abóbora e espinafre, fornecem grandes quantidades de carotenoides, que são pró-vitaminas que podem ser metabolizadas para ativar a vitamina A no corpo. Carotenoides contribuem com cerca de 30% da vitamina A nas dietas humanas; o β -caroteno é o mais importante, o qual é eficazmente convertido em vitamina A. A Ingestão Dietética Recomendada (*Recommended Dietary Allowance – RDA*) de vitamina A é expressa em equivalentes de retinol, para considerar tanto vitaminas A pré-formadas quanto o β -caroteno.

A vitamina A é uma vitamina lipossolúvel, e a sua absorção requer bile, enzimas pancreáticas, e algum nível de atividade antioxidante no alimento. O retinol (geralmente ingerido como éster de retinol) e o β -caroteno são absorvidos no intestino, onde o β -caroteno é convertido em retinol ([Fig. 9-25](#)). O retinol é então transportado nos quilomícrons ao fígado para esterificação e armazenamento. A captação nas células hepáticas é processada através do receptor de apolipoproteína E. Mais de 90% das reservas de vitamina A no corpo são armazenadas no fígado, predominantemente nas células perissinusoidais (Ito). Em pessoas saudáveis que consomem uma dieta adequada, essas reservas são suficientes para alcançar as demandas do corpo por pelo menos 6 meses. Ésteres de retinol armazenados no fígado podem ser mobilizados; antes da

liberação, o retinol se liga a uma proteína ligadora de retinol (RBP) específica, sintetizada no fígado. A captação do retinol/RBP nos tecidos periféricos depende células de superfícies receptoras específicas de RBP. ⁵¹Após a captação, o retinol se liga a uma RBP celular, e a RBP é liberada de volta ao sangue. O retinol pode ser armazenado nos tecidos periféricos como éster de retinol ou ser oxidado para formar o ácido retinoico. O ácido retinoico possui importantes efeitos na diferenciação epitelial e no crescimento.



FONTES

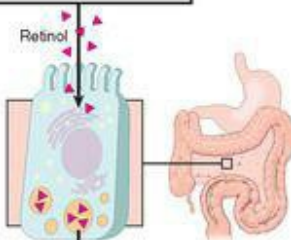


Carnes
(vitamina A pré-formada)



Vegetais
(Carotenos, pró-vitamina A)

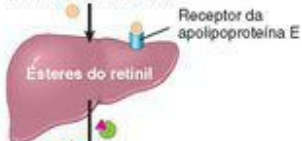CÉLULA
INTESTINAL



TRANSPORTE
PARA O FÍGADO

Retinol nos quilomícrons

ARMAZENAMENTO
NO FÍGADO



TRANSPORTE
PARA OS TECIDOS

Retinol/proteína ligadora de retinol (RBP)

TECIDOS
PERIFÉRICOS

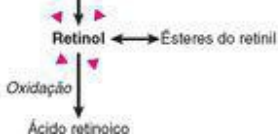

FIGURA 9-25

Metabolismo da vitamina A.

Função. As principais funções da vitamina A nos seres humanos são as seguintes:

Manutenção da visão normal. O processo visual envolve quatro formas de pigmentos contendo vitamina A: rodopsina nos bastonetes, o pigmento mais sensível à luz e, portanto, importante na iluminação reduzida, e três iodopsinas nas células cônicas, cada uma reagindo a cores específicas sob luz clara. A síntese da rodopsina do retinol envolve: (1) oxidação para *all-trans*-retinal; (2) isomerização para 11-*cis*-retinal; e (3) associação covalente com a proteína 7-transmembrana no bastonete para formar a rodopsina. Um fóton de luz causa a isomerização do 11-*cis*-retinal em *all-trans*-retinal, que desassocia da rodopsina. Isto induz uma alteração conformacional na opsina que aciona uma série de eventos que culminam e produzem um impulso nervoso, que é transmitido através dos neurônios da retina para o cérebro. Durante a adaptação escura, alguns dos *all-trans-retinal* são convertidos em 11-*cis*-retinal, mas a maioria é reduzida a retinol e perdida para a retina, ditando uma necessidade de fornecimento contínuo.

Crescimento e diferenciação celular. A vitamina A e os retinoides possuem uma função importante na diferenciação ordenada do epitélio secretor de muco; quando existe um estado de deficiência, o epitélio submete-se à metaplasia escamosa, tornando-se um epitélio queratinizante. A ativação dos receptores de ácido retinoico (RAR) através dos seus ligantes causa a liberação de correpressores e a formação obrigatória de heterodímeros com outro receptor de retinoide, conhecido por receptor retinoico X (RXR). Tanto o RAR quanto o RXR possui três isoformas, α , β e γ . Os heterodímeros RAR/RXR ligam-se aos elementos de resposta do ácido retinoico localizados na região promotora de genes que codificam receptores para fatores de crescimento, genes supressores de tumor e proteínas secretadas. Através destes efeitos, os retinoides participam do crescimento celular e da diferenciação, do controle de ciclo celular, e de outras reações biológicas. O ácido *all-trans*-retinoico, um ácido potente derivado da vitamina A, tem a mais alta afinidade com RAR, comparado com outros retinoides. [51](#)

Efeitos metabólicos dos retinoides. O receptor retinoico X (RXR), que acreditam ser ativado pelo ácido retinoico 9-*cis*, consegue formar heterodímeros com outros receptores nucleares, como (conforme já observamos) receptores nucleares envolvidos no metabolismo de medicamentos, receptores ativadores da proliferação de peroxissomos (PPAR), e receptores de vitamina D. Os PPAR são os reguladores-chave do metabolismo dos ácidos graxos, incluindo a oxidação dos ácidos graxos nos tecidos e músculos gordurosos, adipogênese, e metabolismo das lipoproteínas. A associação entre RXR e PPAR γ fornece uma explicação para os efeitos metabólicos dos retinoides na adipogênese e na obesidade. [52](#)

Resistência do hospedeiro a infecções. O suplemento de vitamina A pode reduzir a morbidade e a mortalidade de algumas formas de diarreia, e em crianças com idade pré-

escolar com sarampo, a suplementação pode rapidamente melhorar o resultado clínico. O efeito benéfico da vitamina A em doenças diarreicas pode estar relacionado a manutenção e restauração da integridade do epitélio do intestino. Os efeitos da vitamina A em infecções também deriva em parte da sua capacidade de estimular o sistema imunológico, embora os mecanismos não sejam inteiramente claros. As infecções podem reduzir a biodisponibilidade da vitamina A por inibir a síntese das proteínas de ligação do retinol no fígado através de uma reação de fase aguda associada a diversas infecções. A queda da proteína hepática de ligação de retinol causa uma redução no retinol circulante, que reduz a disponibilidade de vitamina A tecidual.

Além disso, os retinoides, β -caroteno, e alguns carotenoides relacionados podem funcionar como agentes fotoprotetores e antioxidantes.

Os retinoides são utilizados clinicamente no tratamento de transtornos da pele como acne grave e certas formas de psoríase, e também no tratamento de leucemia promielocítica aguda. Nesse tipo de leucemia, uma (15:17) translocação ([Cap. 13](#)) resulta na fusão de um gene *RAR α* truncado no cromossomo 17 com o gene *PML* no cromossomo 15. O gene de fusão codifica um RAR anormal que bloqueia a diferenciação da célula mieloide. Doses farmacológicas do ácido retinoico *all-trans* superam este bloqueio, tornando as células leucêmicas em neutrófilos, que subsequentemente morrem por apoptose. Essa “terapia de diferenciação” induz a remissão na maioria dos indivíduos com leucemia promielocítica aguda, e combinada com outros agentes quimioterápicos pode ser curativa. Um isômero diferente, ácido retinoico 13-*cis*, vem sendo utilizado com algum sucesso no tratamento de neuroblastomas em crianças.

Deficiência de Vitamina A. A deficiência de vitamina A ocorre mundialmente ou como consequência de uma subnutrição geral ou como uma deficiência secundária em indivíduos com condições que causem má absorção de gorduras. Em crianças, os armazenamentos de vitamina A são depletados por infecções, e a absorção da vitamina é escassa em recém-nascidos. Pacientes adultos com síndromes de má absorção, como a doença celíaca, doença de Crohn e colite, podem desenvolver uma deficiência de vitamina A em conjunção com a depleção de outras vitaminas lipossolúveis. A cirurgia bariátrica e, em idosos, o uso contínuo de óleos minerais como um laxante podem levar à deficiência. Os efeitos patológicos da deficiência da vitamina A estão resumidos na [Figura 9-26](#).

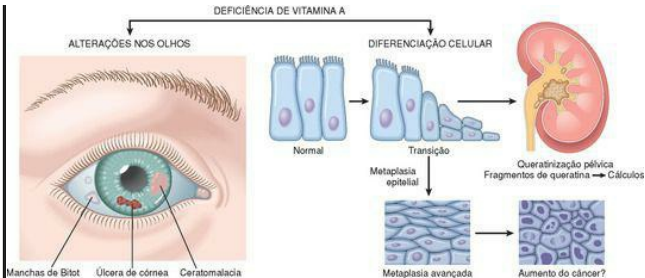


FIGURA 9-26

Deficiência da vitamina A: suas consequências principais nos olhos e na produção da metaplasia queratinizante de superfícies epiteliais específicas, e sua possível função na metaplasia epitelial. Cegueira noturna e deficiência imunológica não estão mostradas.

Conforme já discutido, a vitamina A é um componente da rodopsina e de outros pigmentos visuais. Logo, não é surpreendente que uma das primeiras manifestações da deficiência da vitamina A seja a visão debilitada, especialmente sob luz reduzida (*cegueira noturna*). Outros efeitos da deficiência estão relacionados à função da vitamina A em manter a diferenciação das células epiteliais. A deficiência persistente dá origem a uma série de alterações que envolvem a metaplasia epitelial e a queratinização. A alteração mais devastadora ocorre nos olhos e é chamada de *xerofthalmia* (olho seco). Primeiro, há uma secura na conjuntiva (*xerose conjuntival*) à medida que o epitélio lacrimal normal e o epitélio secretor de muco são substituídos pelo epitélio queratinizado. Isto é seguido pela construção de fragmentos de queratina em pequenas placas opacas (*manchas de Bitot*) e, eventualmente, pela erosão da superfície da córnea espessa com suavização e destruição da córnea (*queratomalacia*) e cegueira total.

Além do epitélio ocular, o epitélio que reveste a passagem respiratória superior e o trato urinário é substituído por células escamosas queratinizantes (*metaplasia escamosa*). Perda do epitélio mucociliar das vias aéreas predispõe a infecções pulmonares secundárias, e a descamação dos fragmentos de queratina no trato urinário predispõe a cálculos renais e cálculos na bexiga urinária. Hiperplasia e *hiperqueratinização da epiderme* com entupimento dos ductos das glândulas anexas podem produzir dermatose folicular ou papular. Outra consequência muito séria é a deficiência imunológica, que é responsável por taxas de mortalidades mais altas por infecções comuns como sarampo, pneumonia e diarreia infecciosa. Em partes do mundo onde a deficiência de vitamina A é prevalente, suplementos dietéticos reduzem a mortalidade em 20% a

Toxicidade da Vitamina A. Os excessos da vitamina A tanto em curto como longo prazo podem produzir manifestações tóxicas, um ponto de preocupação devido às megadoses fornecidas por certos vendedores de suplementos. As consequências da hipervitaminose A aguda foram descritas pela primeira vez por Gerrit de Veer, em 1597, um carpinteiro de navios encalhado do Ártico, que contou em seu diário os sérios sintomas que ele e outros membros da tripulação desenvolveram após ingerirem fígado de urso polar. Com esta história cautelosa em mente, o comedor aventureiro deve estar ciente de que a toxicidade aguda da vitamina A também foi observada em indivíduos que ingeriram fígados de baleia, tubarão, e até mesmo atum! Os sintomas da toxicidade aguda da vitamina A incluem cefaleia, tontura, vômito, torpor e visão embaçada, sintomas que podem ser confundidos com os de um tumor cerebral (pseudotumor cerebral). A toxicidade crônica está associada a perda de peso, anorexia, náusea, vômito, e dor nos ossos e nas articulações. O ácido retinoico estimula a produção e atividade de osteoclastos, o que leva ao aumento da reabsorção óssea e alto risco de fraturas. Embora os retinoides sintéticos utilizados nos tratamentos da acne não estejam associados a esses tipos de condições, seu uso durante a gravidez deve ser evitado em função dos efeitos teratogênicos dos retinoides.

Vitamina D

A principal função da vitamina D lipossolúvel é manter níveis plasmáticos adequados de cálcio e fósforo para apoiar as funções metabólicas, mineralização óssea, e transmissão neuromuscular.

53 A vitamina D é necessária para a prevenção de doenças ósseas conhecidas como *raquitismo* (em crianças cuja epífise não está totalmente fechada), *osteomalacia* (em adultos), e tetania hipocalcêmica. Esta última condição é um estado convulsivo causado por uma concentração insuficiente extracelular de cálcio ionizado, o qual é necessário para uma excitação neural normal e para o relaxamento muscular. O raquitismo quase foi endêmico nas grandes cidades europeias e nas áreas pobres de Nova Iorque e Boston no final do século XIX. Embora o óleo de fígado de bacalhau fosse reconhecido por suas propriedades antirraquíticas no início daquele século, demorou quase 100 anos para que fosse aceito por médicos como um agente preventivo eficaz (o que não ajudou foi que o óleo de fígado de bacalhau consumido nas vilas de pescadores no norte europeu, Escandinávia e Islândia era um líquido escuro e tinha um cheiro desagradável).

54 Além de seus efeitos na homeostasia do cálcio e do fósforo, a vitamina D tem efeitos nos tecidos não esqueléticos (chamados de efeitos “não clássicos”).

Metabolismo da Vitamina D. A principal fonte de vitamina D para seres humanos é sua síntese endógena na pele através da conversão fotoquímica de um precursor, 7-desidrocolesterol, através da energia solar ou luz UV artificial na variação de 290 a 315 nm (radiação UVB). A irradiação do 7-desidrocolesterol forma *colecalfiferol*, conhecida por *vitamina D₃*. Para manter isto simples, usaremos o termo vitamina D para este composto. Sob condições normais de exposição solar, cerca de 90% das necessidades de vitamina D são endogenamente derivadas do 7-desidrocolesterol presente na pele. Entretanto, indivíduos com pele escura geralmente têm níveis mais baixos de produção de vitamina D em função da pigmentação melânica. Fontes dietéticas, como peixe de água salgada, plantas e grãos, contribuem com cerca de 10% das necessidades de vitamina D e dependem de uma adequada absorção intestinal de gordura. Nas plantas, a vitamina D está presente em sua forma precursora (ergosterol), que é convertida em

vitamina D no corpo.

Os principais passos do metabolismo da vitamina D estão resumidos a seguir⁵³ e são mostrados na [Figura 9-27](#).

1. Síntese fotoquímica da vitamina D do 7-desidrocolesterol presente na pele e absorção da vitamina D no intestino a partir de alimentos e suplementos.
2. Ligação da vitamina D de ambas as fontes à α 1-globulina (*proteína ligadora da vitamina D ou DBP*) e transporte para o fígado.
3. Conversão da vitamina D em 25-hidroxicolecalciferol (25-OH-D) no fígado, através do efeito do 25-OHases (25-hidroxilases que incluem CYP27A1 e outros CYP).
4. Conversão de 25-OH-D em *1,25-diidroxivitamina D [1 α 25(OH) $_2$ D $_3$]* nos rins, a forma mais ativa de vitamina D, através da atividade da α 1-hidroxilase.

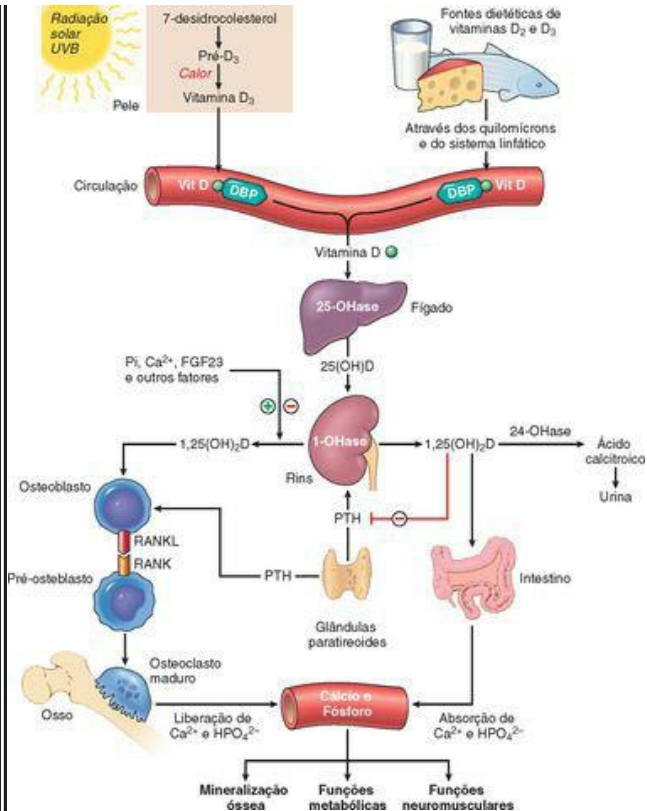


FIGURA 9-27

Metabolismo da vitamina D. A vitamina D é produzida a partir do 7-desidrocolesterol na pele ou é ingerido através da dieta. É convertido no fígado em 25(OH)D, e nos rins, em 1,25(OH)₂D (1,25-diidroxivitamina D), a forma ativa da vitamina. A 1,25(OH)₂D estimula a expressão do RANKL, um regulador importante da maturação e função dos osteoclastos, nos osteoblastos, e melhora a absorção intestinal de cálcio e fósforo no intestino. Veja o texto para mais detalhes. DBP, proteína ligadora da vitamina D (α1-globulina).

A produção de 1,25-diidroxivitamina D nos rins é regulada por três mecanismos principais (Fig. 9-27): (a) a hipocalcemia estimula a secreção do hormônio da paratireoide (PTH), que por sua vez aumenta a conversão do 25-OH-D em 1,25-diidroxivitamina D através da ativação da 1α-hidroxilase; (b) a hipofosfatemia ativa diretamente a 1α-hidroxilase, aumentando a produção de 1,25-diidroxivitamina D; (c) através do mecanismo de retroalimentação, os níveis elevados de 1,25-diidroxivitamina D intrarregulam sua própria síntese através da inibição da atividade da 1α-hidroxilase.

Mecanismos de Ação. A 1,25-diidroxivitamina D, a forma ativa biológica da vitamina D, é considerada um hormônio esteroide. Ela se liga ao receptor de vitamina D de alta afinidade (VDR), que se associa ao já mencionado RXR. Esse complexo heterodimérico liga-se aos elementos de reação da vitamina D localizados no promotor dos genes-alvo da vitamina D. Os receptores de 1,25-diidroxivitamina D estão presentes na maioria das células do corpo e transduzem sinais que regulam os níveis plásmicos de cálcio e fósforo, através da ação no intestino delgado, ossos e rins. Além da sua função na homeostasia esquelética, a vitamina D também tem efeitos imunomodulatórios e antiproliferativos. Mais recentemente, foi proposto que a 1,25-diidroxivitamina D também possa agir através de mecanismos não genômicos, que não requerem a transcrição dos genes-alvo. Os mecanismos não genômicos podem envolver a ligação do 1,25-diidroxivitamina D a uma membrana receptora de vitamina D, levando à ativação da proteína cinase C e abrindo os canais de cálcio. [55](#)

Efeitos da Vitamina D na Homeostasia do Cálcio e Fósforo. As principais funções da 1,25-diidroxivitamina D na homeostasia do cálcio e do fósforo são as seguintes:

Estimulação da absorção de cálcio no intestino. A 1,25-diidroxivitamina D estimula a absorção intestinal de cálcio no duodeno através da interação da 1,25-diidroxivitamina D com o receptor nuclear de vitamina D e da formação de um complexo com o RXR. O complexo se liga aos elementos de reação de vitamina D e ativa a transcrição do TRPV6 (um membro do receptor transitório potencial da família vaniloide), que codifica um canal de transporte de cálcio crítico.

Estimulação da reabsorção de cálcio nos rins. A 1,25-diidroxivitamina D reduz o influxo de cálcio nos túbulos distais dos rins através do aumento da expressão do TRPV5, outro membro do receptor transitório potencial da família vaniloide. A expressão do TRPV5 também é regulada pelo PTH em resposta à hipocalcemia. [56](#)

Interação com o hormônio da paratireoide (PTH) na regulação de cálcio no sangue. A vitamina D mantém o cálcio e o fósforo em níveis supersaturados no plasma. As glândulas

paratireoideas possuem um papel-crucial na regulação das concentrações de cálcio extracelular. Essas glândulas têm um receptor de cálcio que percebe até pequenas alterações nas concentrações de cálcio no sangue.⁵⁷ Além dos seus efeitos já descritos na absorção de cálcio no intestino e nos rins, tanto a 1,25-diidroxivitamina D quanto o hormônio da paratireoide melhoram a expressão do RANKL (receptor ativador de NF- κ B ligante) nos osteoblastos. O RANKL se liga ao seu receptor (RANK) localizado nos pré-osteoclastos, induzindo a diferenciação dessas células em osteoclastos maduros (Cap. 26). Através da secreção do ácido clorídrico e da ativação das proteases como a catepsina K, os osteoclastos dissolvem o osso e liberam cálcio e fósforo na circulação.

Mineralização óssea. A vitamina D contribui para a mineralização da matriz osteoide e cartilagem epifisária na formação dos ossos planos e ossos longos no esqueleto. Ela estimula os osteoblastos a sintetizar a proteína de ligação do cálcio osteocalcina, envolvidas na deposição do cálcio durante o desenvolvimento ósseo. Os ossos planos se desenvolvem através da ossificação intramembranosa, na qual as células mesenquimais diferenciam-se diretamente em osteoblastos e sintetizam a matriz osteoide colagenosa sobre a qual o cálcio é depositado. Os ossos longos se desenvolvem através da ossificação endocondral, através da qual a cartilagem em crescimento nas placas epifisárias é provisoriamente mineralizada e então progressivamente reabsorvida e substituída pela matriz osteoide, que é mineralizada para criar o osso (Fig. 9-28A).

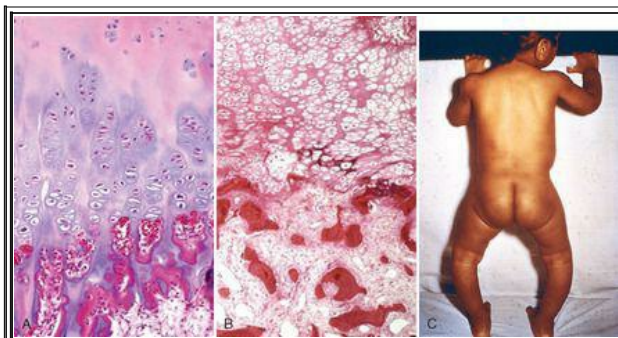


FIGURA 9-28

Raquitismo. **A**, Junção costocodral normal de uma criança, ilustrando a formação das barreiras de cartilagem e transição ordenada de cartilagem a um novo osso. **B**, Detalhe de uma junção costocodral raquítica na qual a barreira da cartilagem é perdida. Trabéculas

mais escuras são ossos bem formados; trabéculas mais claras consistem em osteoide não calcificada. C, Raquitismo, observe o entortamento das pernas devido à formação dos ossos mal mineralizados.

(B, Cortesia do Dr. Andrew E. Rosenberg, Massachusetts General Hospital, Boston, MA.)

Quando ocorre *hipocalcemia* na deficiência da vitamina D (Fig. 9-29), a produção de PTH é elevada, causando: (1) ativação da 1α -hidroxilase renal, aumentando a quantidade de vitamina D ativa e absorção de cálcio; (2) aumento na reabsorção de cálcio do osso através dos osteoclastos; (3) redução da excreção de cálcio renal e (4) aumento na excreção de fosfato renal. O fator de crescimento de fibroblasto 23, que é produzido pelo osso, é um dos grupos de agentes conhecidos por *fosfatoninas*, que bloqueiam a absorção de fosfato no intestino e a reabsorção de fosfato nos rins, causando um aumento da excreção de fosfato pela urina. Embora um nível sérico normal de cálcio possa ser restaurado, a hipofosfatemia persiste, debilitando a mineralização óssea. Um aumento na produção do fator de crescimento de fibroblasto 23 pode ser responsável pela osteomalacia induzida por tumor e algumas formas de raquitismo hipofosfatêmico. [58](#)

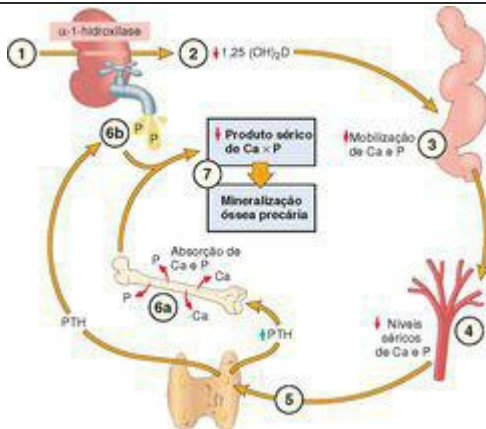


FIGURA 9-29

Deficiência da vitamina D. Há um substrato inadequado para a 1 α -hidroxilase renal (1), produzindo uma deficiência de 1,25 (OH)₂ D(2) e absorção intestinal deficiente do cálcio e fósforo (3), com consequentes níveis séricos reduzidos de ambos (4). A hipocalcemia ativa as glândulas paratireoides (5), causando mobilização do cálcio e fósforo do osso (6a). Simultaneamente, o hormônio paratireoideo (PTH) induz o desgaste do fosfato na urina (6b) e retenção de cálcio. Como resultado, os níveis séricos de cálcio são normais ou quase normais, mas os níveis de fosfato são baixos; portanto, a mineralização é prejudicada (7).

Estados de Deficiência. O intervalo de referência normal para a 25-(OH)-D circulante é de 20 a 100 ng/mL; concentrações abaixo de 20 ng/mL constituem a deficiência de vitamina D.

O raquitismo em crianças durante a fase de crescimento ([Fig. 9-28C](#)) e a osteomalacia em adultos são doenças esqueléticas com distribuição mundial. Podem resultar de dietas deficientes em cálcio e vitamina D, mas uma causa igualmente importante da deficiência de vitamina D é a exposição solar limitada. Os que mais sofrem são os habitantes das latitudes norte, mas também pode ser um problema nos países tropicais, em mulheres extremamente cobertas, e em crianças cujas mães têm gestações frequentes seguidas de lactação. Em todas estas situações, a deficiência de vitamina D pode ser prevenida por meio de uma dieta rica em óleos de peixes. Outras causas menos comuns de raquitismo e osteomalacia incluem transtornos renais causando uma redução na síntese de 1,25-diidroxivitamina D, depleção de fosfato, transtornos de má absorção, e alguns raros transtornos hereditários. [53](#) Embora o raquitismo e a osteomalacia raramente ocorram fora dos grupos de alto risco, formas mais leves de deficiência da vitamina D (também chamada de insuficiência de vitamina D), levando a um aumento do risco de perda óssea e fraturas do quadril, são bastante comuns em idosos nos Estados Unidos e na Europa. [59](#) Algumas variantes geneticamente determinadas dos receptores de vitamina D estão associadas a uma perda acelerada dos minerais ósseos com o envelhecimento e a certas formas familiares de osteoporose ([Cap. 26](#)).

Morfologia. O transtorno básico tanto no raquitismo quanto na osteomalacia é o excesso de matriz desmineralizada. A seguinte sequência ocorre no raquitismo:

- Crescimento exagerado da cartilagem epifisária devido à calcificação provisória inadequada e falha na maturação e desintegração das células da cartilagem
- Persistência de massas de cartilagem distorcidas e irregulares, que se projetam na cavidade da medula
- Deposição da matriz osteoide nos remanescentes cartilaginosa inadequadamente mineralizados
- Ruptura da substituição ordenada da cartilagem pela matriz osteoide, com alargamento e expansão lateral da junção osteocondral ([Fig. 9-28B](#))
- Supercrecimento anormal dos capilares e fibroblastos na zona desorganizada

resultante de microfaturas e pressões em ossos mineralizados inadequadamente, fracos e malformados

- Deformação do esqueleto devido à perda da estrutura rígida dos ossos em desenvolvimento

O raquitismo grave é mais comum durante o primeiro ano de vida. As alterações esqueléticas dependem da gravidade e da duração do processo e, especialmente, da pressão a que ossos individuais são sujeitos. Durante a fase do engatinhar na infância, a cabeça e o tórax sustentam as maiores pressões. O amolecido osso occipital pode tornar-se plano, e o osso parietal pode entortar para dentro por pressão; com a liberação da pressão, um recuo elástico estala o osso de volta à sua posição original (**craniotabes**). Um excesso de osteoide produz **testa proeminente** e uma **cabeça com aparência quadrada**. Deformação do tórax resulta do crescimento exagerado da cartilagem ou do tecido osteoide na junção costocondral, produzindo o “**rosário raquítico**”. As fracas regiões metafisárias das costelas são sujeitas ao aperto dos músculos respiratórios e logo dobram-se para dentro, criando protrusão anterior do esterno (**deformidade em peito de pombo**). Quando uma criança que já caminha desenvolve raquitismo, as deformidades geralmente afetam a coluna, a pelvis, e a tibia, causando **lordose lombar** e **entortamento das pernas** (Fig. 9-28C).

Em adultos, a falta de vitamina D desordena a remodelação normal do osso que ocorre ao longo da vida. A recém-formada matriz osteoide estabelecida pelos osteoblastos é mineralizada de maneira inadequada, produzindo assim o excesso de osteoide persistente que é característico da **osteomalacia**. Embora os contornos do osso não sejam afetados, o osso torna-se fraco e vulnerável a fraturas e microfaturas graves, que são prováveis de afetar os corpos vertebrais e o pescoço femoral.

Histologicamente, a osteoide não mineralizada pode ser visualizada à medida que a camada espessa da matriz (que mancha de cor rosa os preparos de hematoxilina e eosina) disposta sobre as mais basofílicas, normalmente mineralizadas trabéculas.

Efeitos não Esqueléticos da Vitamina D. Foi mencionado anteriormente que o receptor da vitamina D está presente em diversas células e tecidos que não participam da homeostasia do cálcio e do fósforo. Macrófagos, queratinócitos e tecidos como a mama, próstata e o cólon podem produzir 1,25-diidroxivitamina D.⁶⁰ Dentro dos macrófagos, a síntese de 1,25-dihidroxivitamina D ocorre através da atividade do CYP27B localizado na mitocôndria. Já foi proposto que a ativação induzida por patógenos de receptores *Toll-like* nos macrófagos causa um aumento induzido por transcrições no receptor da vitamina D e CYP27B (Fig. 9-30). A produção resultante do 1,25-diidroxivitamina D então estimula a síntese da *catelicidina*, um peptídeo antimicrobiano da família *defensina*, que é eficaz contra a infecção pelo *Mycobacterium tuberculosis*. Outros efeitos da vitamina D no sistema imunológico inato e adaptativo já foram observados,⁶¹ mas os dados são contraditórios. A vitamina D regula a expressão de mais de 200 genes, incluindo genes que participam da proliferação celular, diferenciação, apoptose e angiogênese. Foi relatado que níveis de 1,25-diidroxivitamina D abaixo de 20 ng/mL estão associados a um aumento de 30% a 50% na incidência do câncer de cólon, próstata e mama.

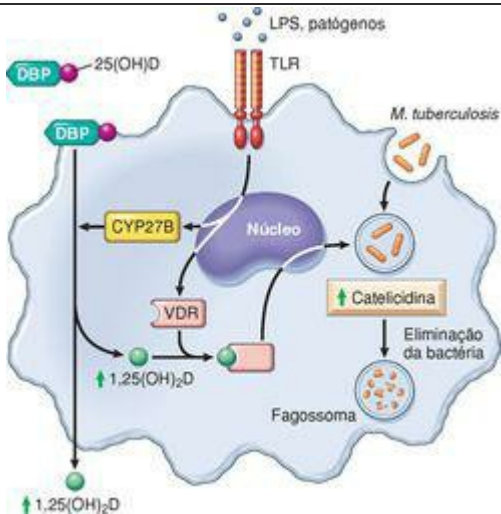


FIGURA 9-30

Efeito antimicrobiano da vitamina D. Patógenos e lipopolissacarídeos (LPS) estimulam os receptores *Toll-like* (TLR) nos macrófagos, causando a transcrição dos receptores de vitamina D (VDR) e um aumento da atividade de CYP27B na mitocôndria. Isto causa a produção do $1,25(\text{OH})_2\text{D}$ (1,25-diidroxivitamina D), que estimula a síntese da catelicidina, um peptídeo antimicrobiano que é especialmente ativo contra *Mycobacterium tuberculosis*.

Toxicidade da Vitamina D. A exposição prolongada à luz solar não produz excesso de vitamina D, mas megadoses de vitamina D administradas oralmente podem levar a hipervitaminose. Em crianças, a hipervitaminose D pode tomar a forma de calcificação metastática dos tecidos moles como os rins; em adultos, causa dor óssea e hipercalcemia. De passagem, podemos salientar que o potencial tóxico dessa vitamina é tão grande que, em doses suficientemente grandes, ela é um potente rodenticida!

Vitamina C (Ácido Ascórbico)

A deficiência da vitamina C hidrossolúvel leva ao desenvolvimento do *escorbuto*, caracterizado principalmente por doença óssea em crianças em fase de crescimento e por hemorragias e defeitos de cicatrização em crianças e adultos. Marinheiros da Marinha Real Britânica foram apelidados de *limeys*, porque, no final do século XVIII, a Marinha começou a fornecer limões e sucos de limão (ricos em vitamina C) aos marinheiros para prevenir o escorbuto durante suas longas estadas em alto mar. Foi apenas em 1932 que o ácido ascórbico foi identificado e sintetizado. O ácido ascórbico não é sintetizado endogenamente em seres humanos; logo, somos inteiramente dependentes de uma dieta para este nutriente. A vitamina C está presente no leite e em alguns produtos animais (fígado, peixe) e é abundante em uma enorme variedade de frutas e legumes. Todas as dietas, incluindo as mais restritas, fornecem quantidades adequadas de vitamina C.

Função. O ácido ascórbico funciona de diversas formas biossintéticas através da aceleração das reações de hidroxilação e amidação. *A função mais bem estabelecida da vitamina C é a ativação das prolil e lisil hidroxilases a partir de precursores inativos, fornecendo a hidroxilação do pró-colágeno.* O pró-colágeno hidroxilado inadequadamente não pode adquirir uma configuração helicoidal estável ou fazer ligação cruzada adequadamente, sendo secretado precariamente do fibroblasto. Estas moléculas que são excretadas não possuem tensão e são mais solúveis e vulneráveis à degradação enzimática. O colágeno, que normalmente possui o mais alto conteúdo de hidroxiprolina, de qualquer polipeptídeo é o mais afetado, principalmente nos vasos sanguíneos, sendo responsável pela predisposição a hemorragias no escorbuto. Além disso, a deficiência de vitamina C suprime as taxas de síntese do pró-colágeno, independentemente de um efeito de hidroxilação da prolina.

Enquanto a função da vitamina C na síntese do colágeno é conhecida há muitas décadas, somente nos últimos anos é que por suas *propriedades antioxidantes* foram reconhecidas. A vitamina C consegue deter os radicais livres diretamente e pode agir indiretamente através da regeneração da forma antioxidante da vitamina E.

Estados de Deficiência. As consequências da deficiência da vitamina C (escorbuto) são ilustradas na [Figura 9-31](#). Felizmente, em função da abundância de ácido ascórbico em diversos alimentos, o escorbuto deixou de ser um problema mundial. Às vezes ele é encontrado mesmo nas populações de classe alta como uma deficiência secundária, principalmente em indivíduos idosos, indivíduos que vivem sós, e alcoólatras crônicos, grupos que geralmente têm hábitos alimentares erráticos e inadequados. Ocasionalmente, o escorbuto aparece em pacientes submetidos a diálise peritoneal, e hemodiálise e em indivíduos que aderem a dietas da moda.

Tragicamente, a condição às vezes aparece em bebês que são mantidos à base de fórmulas de leite evaporado sem suplementos de vitamina C.

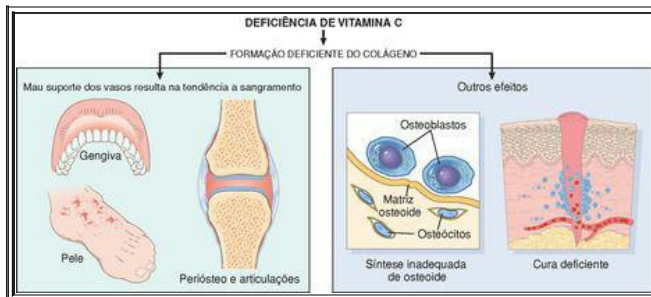


FIGURA 9-31

Principais consequências da deficiência de vitamina C causada pela formação deficiente do colágeno.

Toxicidade da Vitamina C. A noção popular de que megadoses de vitamina C protegem contra resfriados, ou que pelo menos dissipam os sintomas, não foi corroborados por estudos clínicos controladas. Tal alívio ligeiro que pode ser sentido é devido provavelmente à leve ação anti-histamínica do ácido ascórbico. Do mesmo modo, há pouco suporte de que grandes doses de vitamina C protejam contra o desenvolvimento de câncer. A disponibilidade fisiológica da vitamina C é limitada. Ela é instável, má absorvida no intestino, e prontamente excretada pela urina.

Outras vitaminas e alguns minerais essenciais estão listados e brevemente descritos nas [Tabelas 9-9](#) e [9-10](#). Algumas vitaminas são discutidas em outros capítulos, conforme indicado nas tabelas.

TABELA 9-10 Oligoelementos Seleccionados e Síndromes de Deficiências

Elemento	Função	Base da	Características
----------	--------	---------	-----------------

Zinco	Componente de enzimas, principalmente oxidases	Deficiência	Clinicas Erupção ao redor dos olhos, boca, nariz e ânus chamado de acrodermatite enteropática
		Suplementação inadequada em dietas artificiais	
		Interferência com a absorção de outros constituintes dietéticos	Anorexia e diarreia
		Erros inatos do metabolismo	Retardo do crescimento em crianças
Função mental deprimida			
Cura de feridas e reação imunológica deprimidas			
Visão noturna debilitada Infertilidade			
Ferro	Componente essencial da hemoglobina, assim como de diversas metaloenzimas que contêm ferro	Dieta inadequada	Anemia microcítica hipocrômica (Cap. 14)
		Perda sanguínea crônica	
Iodo	Componente da hormônio da tireoide	Fornecimento inadequado de alimentos e água	Bócio e hipotireoidismo (Cap. 24)
Cobre	Componente da citocromo <i>c</i> oxidase, dopamina β-hidroxilase, tirosinase, oxidase lisil e enzimas desconhecidas envolvidas na ligação cruzada do colágeno	Suplementação inadequada em dietas artificiais	Fraqueza muscular
		Interferência com a absorção	Defeitos neurológicos Ligação cruzada do

			colágeno anormal
Fluoreto	Mecanismo desconhecido	Fornecimento inadequado no solo e na água	Cáries dentárias (Cap. 16)
		Suplementação inadequada	
Selênio	Componente da glutathione peroxidase	Quantidades inadequadas no solo e na água	Miopatia
	Antioxidante com a vitamina E		Miocardiomatose (doença de Keshan)

OBESIDADE

Excesso de adiposidade (conhecido por *obesidade*) e *excesso de peso corporal* estão associados ao aumento na incidência de várias das mais importantes doenças dos seres humanos, incluindo o diabetes tipo 2, dislipidemias, doenças cardiovasculares, hipertensão e câncer. A obesidade é definida como um acúmulo de tecido adiposo de magnitude suficiente para debilitar a saúde. Assim como na perda de peso, o excesso de peso é mais bem avaliado pelo *índice de massa corporal ou IMC*. Por razões práticas, *peso corporal*, que geralmente se correlaciona bem com o IMC, frequentemente é utilizado como substituto das medidas IMC. *A variação normal do IMC é de 18,5 a 25 kg/m², embora a variação possa ser diferente em diferentes países. Indivíduos com IMC acima de 30 kg/m² são classificados como obesos; os que têm o IMC entre 25 kg/m² e 30 kg/m² são considerados acima do peso.* Para mantermos isto simples, salvo indicação contrária, o termo obesidade será aplicado tanto para os verdadeiramente obesos quanto para os com sobrepeso.

O acúmulo de gordura corporal também pode ser medido através da espessura das dobras no tríceps, perímetro braquial, e a razão entre as circunferências da cintura e do quadril. De importância na obesidade não está somente o peso corporal total, mas também a distribuição da gordura armazenada. *Obesidade central, ou visceral*, na qual a gordura é acumulada no tronco e na cavidade abdominal (no mesentério e ao redor da víscera), está associada a um maior risco de diversas doenças do que o excesso de acúmulo de gordura difusamente no tecido subcutâneo.

A obesidade é um problema de saúde pública importante, que, até cerca de 12 anos atrás, era confinada a países desenvolvidos. Desde então, tornou-se um problema de saúde pública importante em nações em desenvolvimento, e em certos países a obesidade coexiste com a desnutrição em famílias individuais. Nos Estados Unidos, a obesidade tomou proporções epidêmicas. A prevalência da obesidade aumentou de 13% para 32% entre 1960 e 2004; atualmente, 66% dos adultos nos Estados Unidos estão acima do peso ou obesos, e 16% das crianças estão acima do peso. Se a tendência atual continuar, projeta-se que, em 2015, 41% dos adultos serão obesos.⁶² O aumento da obesidade nos Estados Unidos foi associado a um conteúdo calórico mais alto na dieta, causado pelo aumento do consumo de açúcares refinados, bebidas adoçadas e óleos vegetais.

No seu nível mais simples, a obesidade é uma doença de desequilíbrio calórico que resulta do excesso de calorias ingeridas acima do consumo corporal. Entretanto, a patogenia da obesidade é excessivamente complexa e não completamente compreendida. Pesquisas em andamento identificaram mecanismos humorais e neurais complexos que controlam o apetite e a saciedade. Esses mecanismos neuro-humorais reagem a sinais genéticos, nutricionais, ambientais e psicológicos, e desencadeiam uma reação metabólica através do estímulo de centros localizados no hipotálamo. Há dúvidas a respeito de se as influências genéticas têm uma importante função no controle do peso, mas a obesidade é uma doença que depende da interação entre diversos fatores. Afinal, independente da constituição genética, a obesidade não ocorreria sem a ingestão de alimentos!

De maneira simples, os mecanismos neuro-humorais que regulam o equilíbrio energético podem

ser subdivididos em três componentes (Figs. 9-29 e 9-30):

O sistema periférico ou aferente produz sinais de diversos locais. Seus componentes principais são leptina e adiponectina produzidas pelas células gordurosas, grelina no estômago, peptídeo YY (PYY) no íleo e no cólon, e insulina no pâncreas.

O núcleo arqueado no hipotálamo processa e integra os sinais neuro-humorais periféricos e produz sinais eferentes. Ele contém dois subconjuntos de neurônios de primeira ordem: (1) neurônios POMC (pró-opiomelanocortina) e CART (transcritos regulados por cocaína e anfetamina), e (2) neurônios contendo NPY (neuropeptídeo Y) e AgRP (peptídeo relacionado ao agouti). Esses neurônios de primeira ordem se comunicam com neurônios de segunda ordem.

O sistema eferente que transporta os sinais produzidos nos neurônios de segunda ordem do hipotálamo controla a ingestão alimentar e o gasto energético. O sistema hipotalâmico também se comunica com centros do prosencéfalo e mesencéfalo que controlam o sistema nervoso autônomo. [63](#)

Os neurônios POMC/CART aumentam o gasto energético e a perda de peso através da produção do hormônio anorexigênico estimulante de α -melanócitos (MSH) e da ativação dos receptores da melanocortina 3 e 4 (MC3/4R) em neurônios de segunda ordem. Os neurônios NPY/AgRP promovem a ingestão de alimentos (efeito orexigênico) e ganho de peso, através da ativação dos receptores Y1/5 nos neurônios secundários.

Agora discutiremos três componentes importantes do sistema aferente que regulam o apetite e a saciedade: leptina, adiponectina e hormônios intestinais.

Leptina. O nome leptina vem do termo grego *leptos*, que significa “magro.” A leptina, um hormônio de 16 kD sintetizado pelas células gordurosas, é um produto do gene *ob*. O receptor de leptina (OB-R) é o produto do gene do diabetes (*db*) e pertence à superfamília do receptor de citocina tipo I que inclui o gp130, fator estimulante de colônia de granulócitos, receptores de IL-2 e IL-6. Ratos geneticamente deficientes de leptina (*ratos ob/ob*) ou de receptores de leptina (*ratos db/db*) não conseguem perceber a adequação das gorduras armazenadas, comem demais e ganham peso, comportando-se como se fossem subnutridos. Dessa forma, a obesidade desses animais é uma consequência da falta de sinais para a suficiência energética normalmente fornecidos pela leptina. [63](#)

Embora de maneira geral os níveis de leptina sejam regulados pela adequação das gorduras armazenadas, os mecanismos exatos que regulam a saída de leptina dos tecidos adiposos não foram completamente definidos, mas foi estabelecido que a secreção de leptina é estimulada quando as gorduras armazenadas são abundantes. Acredita-se que o metabolismo da glicose estimulada pela insulina é um fator importante na regulação dos níveis de leptina. Os níveis de leptina são regulados por múltiplos mecanismos pós-transcricionais que afetam a sua síntese, secreção e renovação. No hipotálamo, a leptina estimula os neurônios POMC/CART que produzem neuropeptídeos anorexigênicos (principalmente o hormônio estimulante de melanócitos) e inibe os neurônios NPY/AgRP que produzem neuropeptídeos que induzem a ingestão de alimentos (orexigênicos) (Figs. 9-32 e 9-33). Em indivíduos com peso estável, as atividades das vias opostas

POMC/CART e NPY/AgRP são equilibradas de maneira apropriada. Entretanto, quando há armazenamentos inadequados de gordura corporal, a secreção de leptina é reduzida e a ingestão de alimentos, aumentada.

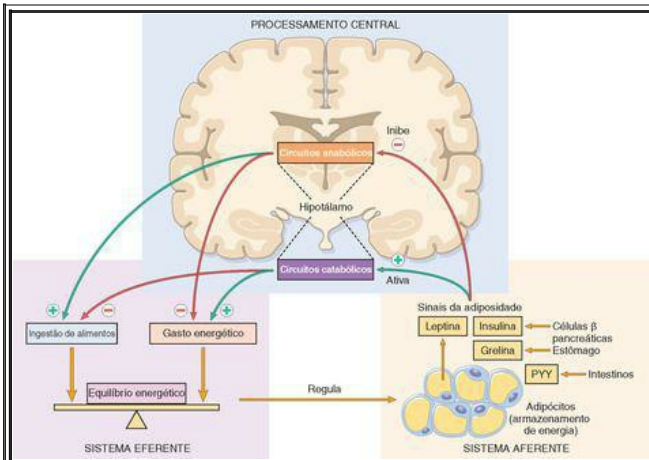


FIGURA 9-32

Regulação do equilíbrio energético. Os tecidos adiposos produzem sinais aferentes que influenciam a atividade do hipotálamo, que é o regulador central do apetite e da saciedade. Estes sinais reduzem a ingestão de alimentos por inibir os circuitos anabólicos, e aumentem o gasto energético através da ativação dos circuitos catabólicos. PYY, peptídeo YY. Veja o texto para detalhes.

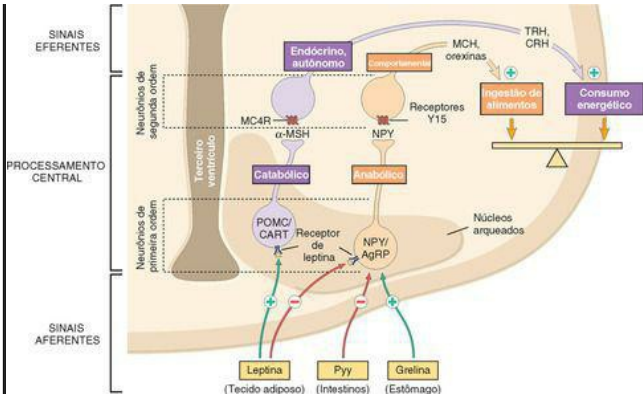


FIGURA 9-33

Circuitos neuro-humorais no hipotálamo que regulam o equilíbrio energético. São mostrados os neurônios anorexigênicos POMC/CART e neurônios orexigênicos NPY/AgRP nos núcleos arqueados do hipotálamo e suas vias. Veja texto para detalhes.

Seres humanos de mutações com perda de função no sistema da leptina desenvolvem obesidade grave com surgimento precoce, mas esta é uma condição rara. As mutações do receptor de melanocortina 4 (MC4R) e suas vias isoladas são mais frequentes, sendo responsáveis por cerca de 5% da obesidade maciça. Nesses indivíduos, a sensação de saciedade (sinal anorexigênico) não é produzida, e assim eles se comportam como se fossem subnutridos. Recentemente foi relatado⁶⁴ que a haploinsuficiência do fator neurotrófico derivado do cérebro (BDNF), um componente importante da sinalização isolada do MC4R no hipotálamo, está associada à obesidade em pacientes com a síndrome de WAGR (esta é uma condição muito rara que inclui tumor de Wilms, aniridia, anormalidades urogenitais, e retardo mental, além da obesidade, [Cap. 10](#)). Embora as anormalidades na leptina e MC4R detectadas até agora sejam raras, elas relevam a importância desses sistemas no controle do equilíbrio energético e peso corporal. Talvez outros defeitos nessas vias possam ter efeitos patogênicos em formas mais comuns de obesidade. Por exemplo, foi proposto que a resistência à leptina em vez da deficiência de leptina possa ser prevalente em seres humanos.

A leptina regula não somente a ingestão de alimentos, mas também o gasto energético, através de um conjunto de vias distintas. Dessa forma, abundância de leptina estimula a atividade física, produção de calor e gasto energético. Os mediadores neuro-humorais do gasto energético induzido pela leptina são menos definidos. *A termogênese*, um importante efeito catabólico mediado pela leptina, é controlada em parte pelos sinais hipotalâmicos que aumentam a liberação de norepinefrina das terminações nervosas simpáticas no tecido adiposo. Além desses efeitos, a leptina pode funcionar como uma citocina pró-inflamatória e participar na regulação da hematopoese e linfopoese. ⁶⁵ O receptor OB-R é estruturalmente similar ao receptor IL-6 e ativa as vias JAK/STAT.

Adiponectina. *Injeções de adiponectina em ratos estimulam a oxidação de ácidos graxos no músculo, causando uma redução na massa gordurosa.* Esse hormônio é produzido principalmente por adipócitos. Seus níveis sanguíneos são bastante altos, cerca de 1.000 vezes maiores do que os outros hormônios polipeptídicos, e são mais baixos em obesos do que em indivíduos magros. ⁶⁶ A adiponectina, que já foi chamada de “molécula que queima gordura” e de “anjo da guarda contra a obesidade,” direciona ácidos graxos aos músculos para oxidação. Ela reduz o influxo de ácidos graxos no fígado e o conteúdo total de triglicerídeos hepáticos, e também reduz a produção de glicose no fígado, causando um aumento na sensibilidade à insulina e uma proteção contra a síndrome metabólica (descrita adiante). ⁶⁷ A adiponectina circula como um complexo de três, seis ou mais agregados da forma monomérica, e liga-se a dois receptores, AdipoR1 e AdipoR2. Esses receptores são encontrados em diversos tecidos, inclusive no cérebro, mas o AdipoR1 e o AdipoR2 são mais expressados no músculo esquelético e no fígado, respectivamente. A ligação da adiponectina aos seus receptores aciona sinais que ativam a proteína ativada por o monofosfato de adenosina cíclico, que, por sua vez, fosforila e inativa a acetil coenzima A carboxilase, uma enzima-chave necessária para a síntese dos ácidos graxos.

Tecido Adiposo. *Além da leptina e da adiponectina, o tecido adiposo produz citocinas como TNF, IL-6, IL-1 e IL-18, quimocinas, e hormônios esteroides.* O aumento na produção de citocinas e quimocinas pelo tecido adiposo em pacientes obesos cria um estado inflamatório subclínico crônico (assintomático) que inclui altos níveis de proteína C-reativa circulante. Através de suas múltiplas atividades, o tecido adiposo participa no controle do equilíbrio energético e do metabolismo energético, funcionando como um *link* entre o metabolismo lipídico, nutrição e reações inflamatórias. Dessa forma, o adipócito que era relegado a uma função obscura e passiva como a “Cinderela das células do metabolismo” é, agora, “a Bela do baile” na vanguarda da pesquisa metabólica. ⁶⁸

O número total de adipócitos é estabelecido durante a infância e adolescência, e é maior em indivíduos obesos do que em magros. ⁶⁹ Em adultos o número de adipócitos permanece constante, mesmo após perdas ou ganhos de peso, mas há uma modificação contínua na população celular. Estima-se que cerca de 10% dos adipócitos são renovados anualmente, independentemente do nível de massa corporal do indivíduo. Dessa forma, mesmo que a massa de gordura em um indivíduo adulto possa aumentar através do aumento dos adipócitos existentes, o seu número é rigorosamente controlado e é pré-determinado na infância e adolescência. Em indivíduos que perdem peso após regimes dietéticos, as famosas dificuldades em manter as perdas de peso são, em parte, uma consequência da falta de redução no número de adipócitos e

do apetite elevado causado pela deficiência de leptina.

Hormônios Intestinais. Os peptídeos intestinais agem como iniciadores e finalizadores de curto prazo das refeições. Eles incluem a grelina, PYY, polipeptídeo pancreático, insulina e amilina, entre outros.⁷⁰ A *grelina* é produzida no estômago e no núcleo arqueado do hipotálamo. É o único hormônio conhecido que aumenta a ingestão de alimentos (efeito orexigênico). A injeção de grelina em roedores produz uma ingestão alimentar voraz, mesmo após administração repetida. As injeções de longo prazo causam um aumento no peso, por aumentar a ingestão calórica e reduzir a energia utilizada. A grelina age através da ligação do receptor dos secretagogos do hormônio de crescimento, que é abundante no hipotálamo e na hipófise. Embora o mecanismo exato da ação da grelina não tenha sido identificado, ele provavelmente estimula os neurônios NPY/AgRP a aumentarem a ingestão alimentar. Os níveis da grelina aumentam antes das refeições e diminuem entre 1 e 2 horas após a ingestão. Entretanto, em indivíduos obesos a supressão pós-prandial da grelina é atenuada, levando à manutenção da obesidade.

PYY é secretado das células endócrinas no íleo e no cólon. Os níveis plasmáticos de PYY são baixos durante o jejum e aumentam logo após a ingestão alimentar. A administração intravenosa do PYY reduz a ingestão energética, e seus níveis geralmente aumentam após uma cirurgia de *bypass* gástrico. Em contrapartida, os níveis de PYY geralmente são reduzidos em indivíduos com *síndrome de Prader-Willi* (causada pela perda da impressão genômica no cromossomo 15q11-13q),⁷¹ e podem contribuir para o desenvolvimento da *hiperfagia e obesidade* nesses indivíduos. Essas observações levaram a estudos em andamento para produzir PYY para o tratamento da obesidade. A *amilina*, um peptídeo secretado com insulina pelas células β pancreáticas que reduz a ingestão alimentar e o ganho de peso, também está sendo avaliada para o tratamento da obesidade e diabetes. Tanto o PYY quanto a amilina agem centralmente estimulando os neurônios POMC/CART no hipotálamo, causando uma redução na ingestão alimentar.

Consequências Gerais da Obesidade

A obesidade, especialmente a obesidade central, aumenta o risco de diversas condições, incluindo o diabetes tipo 2 e as doenças cardiovasculares (Fig. 9-34). A obesidade é a principal condutora de um grupo de alterações conhecidas por síndromes metabólicas, caracterizadas pela adiposidade visceral ou intra-abdominal, resistência à insulina, hiperinsulinemia, intolerância à glicose, hipertensão, hipertrigliceridemia e HDL – colesterol baixo (Cap. 11).

A obesidade está associada a *resistência à insulina e hiperinsulinemia*, características importantes do diabetes tipo 2, e a perda de peso está associada à melhora (Cap. 24). Especulou-se que o excesso de insulina, por sua vez, pode desempenhar uma função na retenção de sódio, expansão do volume sanguíneo, produção excessiva de norepinefrina, e proliferação das células dos músculos lisos que são características da hipertensão. Apesar da origem dos mecanismos patogênicos, *o risco de desenvolvimento da hipertensão entre indivíduos previamente normotensos aumenta proporcionalmente com o peso.*

Indivíduos obesos geralmente sofrem de hipertrigliceridemia e baixo HDL, e estes podem aumentar o risco de *doença arterial coronariana* em indivíduos muito obesos. Deve-se enfatizar que a associação entre a obesidade e a doença cardíaca não é direta, e tal ligação está mais relacionada ao diabetes e à hipertensão do que ao peso.

A obesidade está associada à *doença hepática gordurosa não alcoólica* (Cap. 18). Essa condição ocorre mais frequentemente em pacientes diabéticos e pode progredir para fibrose e cirrose. *Colelitíase (cálculos na vesícula)* é seis vezes mais comum em obesos do que em indivíduos magros. Um aumento no colesterol total, aumento no *turnover* do colesterol e aumento na excreção biliar do colesterol, predispõe em formação de cálculos vesiculares ricos em colesterol (Cap. 18).

A obesidade está associada a *hipoventilação e hipersonolência*. A *síndrome de hipoventilação* é um conjunto de anormalidades respiratórias em indivíduos muito obesos. Já foi chamada de *síndrome pickwickian*, depois de um jovem gordo que sempre adormecia ao ler *Pickwick Paper* de Charles Dickens. A hipersonolência, tanto à noite quanto durante o dia, é uma característica frequentemente associada a pausas apneicas durante o sono, policitemia, e eventual insuficiência cardíaca do lado direito.

Adiposidade marcante predispõe ao desenvolvimento da doença articular degenerativa (*osteoartrite*). Essa forma de artrite, que aparece tipicamente em indivíduos idosos, é atribuída em grande parte aos efeitos cumulativos do excesso de peso que sobrecarrega as articulações.

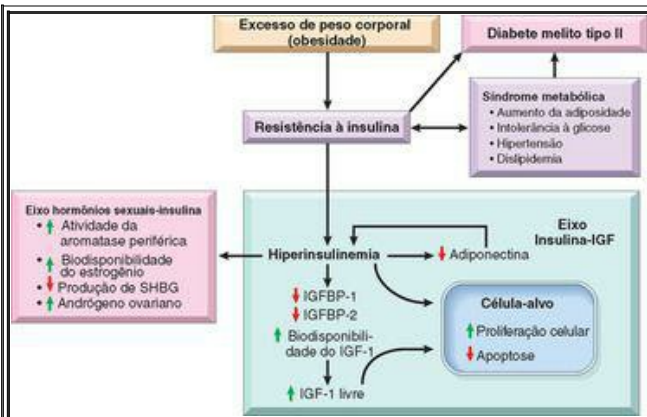


FIGURA 9-34

Obesidade, síndrome metabólica, e câncer. A obesidade e o peso excessivo são precursores da

síndrome metabólica, que está associada a resistência de insulina, diabetes tipo 2, e alterações hormonais. Os aumentos na insulina e IGF-1 (fator de crescimento semelhante à insulina-1) estimulam a proliferação celular e inibem a apoptose, podendo contribuir para o desenvolvimento de tumor. IGF, fator de crescimento semelhante à insulina; IGFBP, proteína ligadora de fator de crescimento semelhante à insulina; SHBG, globulina ligadora dos hormônios sexuais.

(Modificado de Renehan AG et al.: Obesity and cancer risk the role of the insulin-IGF axis. Trends Endocrinol Metab 17:328, 2006.)

Obesidade e Câncer

Cerca de 4% dos cânceres em homens e 7% em mulheres estão associados à obesidade. ⁷² Dados sobre as relações entre a obesidade e o câncer foram obtidos pelo Million Women Study, que examinou a relação entre o IMC e o câncer em mulheres entre 50 e 64 anos de idade no Reino Unido, e a partir da análise sistemática de um conjunto de dados publicados envolvendo mais de 280.000 casos de câncer em homens e mulheres. ^{73,74}

1. Em homens, um IMC maior que 25 kg/m² está fortemente correlacionado a um aumento na incidência de adenocarcinoma do esôfago e cânceres na tireoide, cólon e rins.
2. Em mulheres, um IMC maior que 25 kg/m² está fortemente correlacionado a um aumento na incidência de adenocarcinoma do esôfago e do endométrio, da vesícula biliar, e câncer nos rins.

Os mecanismos pelos quais a obesidade está associada a esses tipos específicos de câncer são desconhecidos, mas uma hipótese propõe que *o aumento do risco de câncer em indivíduos obesos é uma consequência da hiperinsulinemia e da resistência à insulina (Fig. 9-34)*. Altas concentrações de insulina possuem múltiplos efeitos no crescimento celular, incluindo a ativação do fosfatidilinositol 3-cinase, cinases 1 e 2 reguladas por sinais extracelulares, β -catenina e Ras. Todos estes são importantes componentes das vias que são desreguladas durante o desenvolvimento do câncer. *Hiperinsulinemia também causa um aumento nas concentrações do fator de crescimento semelhante à insulina-1 (IGF-1), porque a insulina inibe a produção das proteínas ligadoras de IGF, IGFBP-1 e IGFBP-2.* IGF-1 é um agente mitogênico e antiapoptótico altamente expresso nos cânceres em humanos. ⁷⁵ Liga-se com alta afinidade ao receptor IGF-1R, e com baixa afinidade ao receptor de insulina. IGF-1 ativa muitas das vias de crescimento celular que também são ativadas pela insulina, e aumenta a produção do fator de crescimento endotelial vascular, induzindo a expressão do fator-1 induzível por hipoxia.

Além dos efeitos da insulina e IGF-1 associados à obesidade nas vias de crescimento celular, a obesidade e a hiperinsulinemia têm efeito nos hormônios esteroides que regulam o crescimento celular e a diferenciação celular nas mamas, útero, e outros tecidos: (1) a obesidade aumenta a

síntese de estrogênio nos precursores andrógenos através de um efeito de aromatase nos tecidos adiposos; (2) insulina aumenta a síntese andrógena nos ovários e suprarrenais, e aumenta a disponibilidade de estrogênio em indivíduos obesos inibindo a produção da globulina ligadora dos hormônios sexuais (SHBG) no fígado ([Fig. 9-34](#)).

Conforme já foi discutido neste capítulo, a adiponectina, secretada principalmente pelo tecido adiposo, é um hormônio abundante inversamente correlacionado à obesidade e age como um agente sensibilizador de insulina. Dessa forma, *os níveis reduzidos de adiponectina em indivíduos obesos contribuem para a hiperinsulinemia e para a sensibilidade à insulina debilitada.*

DIETAS, CÂNCER E ATEROSCLEROSE

Dieta e Câncer

A incidência de cânceres específicos varia amplamente em todo o mundo. A frequência de alguns tumores varia em até 100 vezes em diferentes áreas geográficas. Também é sabido que as diferenças na incidência de vários cânceres não são fixas e podem ser modificada por fatores não genéticos, inclusive por alterações na dieta. Por exemplo, a incidência de câncer de cólon em homens e mulheres no Japão entre 55 e 60 anos de idade era insignificante cerca de 50 anos atrás, mas atualmente é maior do que em homens da mesma idade no Reino Unido.⁷⁶ Estudos também demonstraram um aumento progressivo nos cânceres de cólon nas populações japonesas à medida que se mudavam do Japão para o Havaí e de lá para o Estados Unidos continental. Todavia, a despeito da grande quantidade de pesquisas experimentais e epidemiológicas, poucos mecanismos que ligam dietas e tipos específicos de câncer foram estabelecidos.

No que diz respeito à carcinogênese, três aspectos da dieta são de preocupação especial: (1) o conteúdo de carcinógenos exógenos; (2) a síntese endógena dos carcinógenos provenientes de componentes dietéticos; e (3) a falta de fatores protetores.

Com relação às substâncias *exógenas*, a *aflatoxina* está envolvida no desenvolvimento de carcinomas hepatocelulares em partes da Ásia e da África, geralmente em cooperação com o vírus da hepatite B. A exposição à aflatoxina causa uma mutação específica no códon 249 do gene *p53*; quando encontrada em carcinomas hepatocelulares, esta mutação serve como assinatura molecular para a exposição à aflatoxina. O debate continua sobre a carcinogenicidade dos aditivos nos alimentos, adoçantes artificiais, e pesticidas contaminantes. Alguns adoçantes artificiais (ciclamate e sacarina) têm sido implicados no câncer de bexiga, mas faltam evidências convincentes.

A preocupação acerca da síntese *endógena* de carcinógenos ou acentuadores da carcinogenicidade dos componentes da dieta está relacionada principalmente aos carcinomas gástricos. *Nitrosaminas* e *nitrosamidas* são implicadas na produção destes tumores em humanos, porque mostraram claramente induzir o câncer gástrico em animais. Esses compostos podem ser formados no corpo a partir de nitritos e amins ou amidas derivados de proteínas digeridas. As fontes de nitrito incluem nitrito de sódio adicionado a alimentos como conservante, e nitratos, presentes em verduras, que são reduzidos no intestino pela flora bacteriana. Há, então, o potencial para produção endógena de agentes carcinogênicos a partir de componentes dietéticos, que podem muito bem ter um efeito no estômago.

Grandes ingestões de gordura animal combinadas com baixa ingestão de fibras têm sido implicadas na causa de câncer de cólon. Estimou-se que duplicar o nível médio do consumo total de fibras para cerca de 40 g/dia por indivíduo na maioria das populações pode reduzir o risco de câncer de cólon em 50%.⁷⁵ A explicação mais convincente dessa associação é que grandes ingestões de gordura aumentam o nível de ácidos biliares no estômago, que, por sua vez, modificam a flora intestinal, favorecendo o crescimento de bactérias microaerofílicas. Os metabólitos dos ácidos biliares produzidos por estas bactérias podem funcionar como carcinógenos. O *efeito protetor de uma dieta rica em fibras* pode estar relacionado a (1) aumento no volume das fezes e redução do tempo de trânsito intestinal, o que reduz a

exposição da mucosa a agentes putativos, e (2) a capacidade de certas fibras ligarem-se a carcinógenos de e, portanto, protegerem a mucosa. Entretanto, a tentativa de documentar essas teorias em estudos clínicos e experimentais não gerou resultados consistentes.

Embora dados epidemiológicos de grandes populações tenham demonstrado uma forte e positiva correlação entre a ingestão total de gordura dietética e câncer de mama, *ainda não é claro se o aumento no consumo de gorduras possui uma relação causal com o desenvolvimento de câncer de mama.*

Presumiu-se que vitaminas C e E, β -carotenos e selênio tenham efeitos anticarcinogênicos em função de suas propriedades antioxidantes. No entanto, até o momento não há provas convincentes de que estes antioxidantes atuem como agentes quimiopreventivos. Conforme discutido anteriormente neste capítulo, os retinoides são agentes eficazes na terapia da leucemia promielocítica aguda, e associações entre baixos níveis de vitamina D e câncer de cólon, próstata, e mama já foram relatadas.

Desse modo, devemos concluir que, apesar de muitas tendências tentadoras e declarações de “gurus da dieta,” até o momento não há prova definitiva de que uma dieta em especial possa causar ou prevenir câncer. Por outro lado, dada as relações entre a obesidade e o desenvolvimento de câncer, a prevenção da obesidade através do consumo de uma dieta saudável é uma medida de senso comum que leva a um longo caminho para a preservação de uma vida saudável. A preocupação de que carcinógenos se escondam em coisas prazerosas como um bife suculento, sorvetes e em nozes contaminadas com aflatoxina persiste.

Dieta e Aterosclerose

O problema mais importante e controverso é a contribuição da dieta para a aterogênese. A questão central é “uma modificação dietética pode – especificamente, a redução no consumo do colesterol e gorduras animais saturadas (p. ex., ovos, manteiga, bife) – reduzir os níveis séricos de colesterol e prevenir ou retardar o desenvolvimento da aterosclerose (mais importante, da doença cardíaca coronariana)?” O adulto médio adultos nos Estados Unidos consome grandes quantidades de gordura e colesterol diariamente, com uma proporção de ácidos graxos saturados para ácidos graxos poli-insaturados de cerca de 3:1. Reduzir esta proporção para 1:1 causa uma redução de 10% a 15% nos níveis séricos de colesterol dentro de poucas semanas. Óleos vegetais (p. ex., óleos de milho e de girassol) e óleo de peixe contendo ácidos graxos poli-insaturados são boas fontes de tais lipídios que reduzem o colesterol. Óleo de peixe contendo ácidos graxos da família do ômega-3 contém mais ligações duplas do que os ácidos graxos ômega-6 presentes nos óleos vegetais. Um estudo com homens holandeses cuja dieta diária habitual continha 30 g de peixe revelou um frequência de morte substancialmente menor de doença cardíaca coronariana do que controles comparáveis.

Fala-se muito sobre o papel que a restrição calórica e dietas especiais podem ter no controle do peso corporal e na prevenção de doenças cardiovasculares. Oferecemos apenas algumas observações gerais sobre esses tópicos.

A restrição calórica tem demonstrado convincentemente a redução na incidência de algumas doenças e o aumento de vida em animais experimentais. A base dessa notável observação não está totalmente clara, mas parece depender da ativação das sirtuínas e na redução dos níveis de insulina e IGF-1 ([Cap. 1](#)).⁷⁴ Em animais com calorias restritas, há um

declínio relacionado à idade mais modesto nas funções imunológicas, menos dano oxidativo, e uma maior resistência a carcinógenos.

Sem grandes surpresas, há um grande número de dietas comerciais que são reportadas por seus proponentes por diminuir o risco de doenças cardíacas. Dentre estas estão as dietas com baixo teor de carboidratos (como a Atkins Diet®, a Zone®, Sugar Busters®, Protein Power®), e outras como The Miami Diet®/Hollywood-48-Hour Miracle Diet®, e a South Beach Diet®. O efeito real destas dietas nas doenças cardíacas é altamente controverso.

A maioria das dietas dita o que você não deve comer (é claro, seus alimentos preferidos!). Uma melhor estratégia é simplesmente focar na alimentação com uma dieta prazerosa e saudável rica em peixes, verduras, grãos integrais, frutas, óleos de oliva e de amendoim (para substituir as gorduras saturadas e *trans*), carboidratos complexos (no lugar de carboidratos simples existentes em doces e refrigerantes), e com baixo teor de sal (para controlar a hipertensão).

Até o humilde alho foi recomendado como protetor contra doenças cardíacas (e também contra demônios, lobisomens, vampiros, e, infelizmente, beijos), embora as pesquisas ainda tenham que provar inequivocamente esse efeito. Destes mencionados, o efeito em beijos é o único comprovado!

REFERÊNCIAS

1. Stein, C; *et al.*, The global burden of disease assessments—WHO is responsible? *PLoS Negl Trop Dis* **1** (2007) e161.
2. Mathers, CD; *et al.*, Measuring the burden of neglected tropical diseases: the global burden of disease framework, *PLoS Negl Trop Dis* **1** (2007) e114.
3. Murray, CJ; *et al.*, Can we achieve Millennium Development Goal 4? New analysis of country trends and forecasts of under-5 mortality to 2015, *Lancet* **370** (2007) 1040.
4. Jones, KE; *et al.*, Global trends in emerging infectious diseases, *Nature* **451** (2008) 990.
5. Patz, JA; *et al.*, Impact of regional climate change on human health, *Nature* **438** (2005) 310.
6. Shea, KM, Global climate change and children's health, *Pediatrics* **120** (2007) e1359.
7. Patz, JA; Kovats, RS, Hotspots in climate change and human health, *BMJ* **325** (2002) 1094.
8. McMichael, AJ; *et al.*, Climate change and human health: present and future risks, *Lancet* **367** (2006) 859.
9. Iyanagi, T, Molecular mechanism of phase I and phase II drug-metabolizing enzymes: implications for detoxification, *Int Rev Cytol* **260** (2007) 35.
- 10 Tompkins, LM; Wallace, AD, Mechanisms of cytochrome P450 induction, *J Biochem Mol Toxicol* **21** (2007) 176.
- 11 Pichavant, M; *et al.*, Ozone exposure in a mouse model induces airway hyperreactivity that requires the presence of natural killer T cells and IL-17, *J Exp Med* **205** (2008) 385.
- 12 McCreanor, J; *et al.*, Respiratory effects of exposure to diesel traffic in persons with asthma, *N Engl J Med* **357** (2007) 2348.
- 13 Mills, NL; *et al.*, Ischemic and thrombotic effects of dilute diesel-exhaust inhalation in men with coronary heart disease, *N Engl J Med* **357** (2007) 1075.

- 14 Bellinger, DC; Bellinger, AM, Childhood lead poisoning: the torturous path from science to policy, *J Clin Invest* **116** (2006) 853.
- 15 Bellinger, DC, Very low lead exposures and children's neurodevelopment, *Curr Opin Pediatr* **20** (2008) 172.
- 16 Guzzi, G; La Porta, CA, Molecular mechanisms triggered by mercury, *Toxicology* **244** (2008) 1.
- 17 Thompson, WW; *et al.*, Early thimerosal exposure and neuropsychological outcomes at 7 to 10 years, *N Engl J Med* **357** (2007) 1281.
- 18 Vahidnia, A; *et al.*, Arsenic neurotoxicity—a review, *Hum Exp Toxicol* **26** (2007) 823.
- 19 Ratnaik, RN, Acute and chronic arsenic toxicity, *Postgrad Med J* **79** (2003) 391.
- 20 Parvez, F; *et al.*, Non-malignant respiratory effects of chronic arsenic exposure from drinking water in never-smokers in Bangladesh, *Environ Health Perspect* **116** (2008) 190.
- 21 Nawrot, T; *et al.*, Environmental exposure to cadmium and risk of cancer: a prospective population-based study, *Lancet Oncol* **7** (2006) 119.
- 22 Kenfield, SA; *et al.*, Smoking and smoking cessation in relation to mortality in women, *JAMA* **299** (2008) 2037.
- 23 Sun, S; *et al.*, Lung cancer in never smokers—a different disease, *Nat Rev Cancer* **7** (2007) 778.
- 24 Seitz, HK; Stickel, F, Molecular mechanisms of alcohol-mediated carcinogenesis, *Nat Rev Cancer* **7** (2007) 599 .
- 25 Bailey, BA; Sokol, RJ, Pregnancy and alcohol use: evidence and recommendations for prenatal care, *Clin Obst Gyn* **51** (2008) 436.
- 26 Baur, JA; *et al.*, Resveratrol improves health and survival of mice on a high-calorie diet, *Nature* **444** (2006) 337.
- 27 Lagouge, M; *et al.*, Resveratrol improves mitochondrial function and protects against metabolic disease by activating SIRT1 and PGC-1 α , *Cell* **127** (2006) 1109.
- 28 MacLennan, AH, HRT: a reappraisal of the risks and benefits, *Med J Aust* **186** (2007) 643.
- 29 Li, CI; *et al.*, Relationship between menopausal hormone therapy and risk of ductal, lobular, and ductal-lobular breast carcinomas, *Cancer Epidemiol Biomarkers Prev* **17** (2008) 43.
- 30 Mendelsohn, ME; Karas, RH, HRT and the young at heart, *N Engl J Med* **356** (2007) 2639.
- 31 American Society for Reproductive Medicine, Hormonal contraception: recent advances and controversies, *Fertil Steril* **86** (2006) S229.
- 3 Bessems, JG; Vermeulen, NP, Paracetamol (acetaminophen)-induced toxicity: molecular and biochemical mechanisms, analogues and protective approaches, *Crit Rev Toxicol* **31** (2001) 55.
- 3 Liu, ZX; Kaplowitz, N, Role of innate immunity in acetaminophen-induced hepatotoxicity, *Expert Opin Drug Metab Toxicol* **2** (2006) 493.
- 3 Bamford, NS; *et al.*, Repeated exposure to methamphetamine causes long-lasting

- presynaptic corticostriatal depression that is renormalized with drug readministration, *Neuron* **58** (2008) 89.
- 35 Wilkins, MR, Cannabis and cannabis-based medicines: potential benefits and risks to health, *Clin Med* **6** (2006) 16.
- 36 Pagotto, U; *et al.*, The emerging role of the endocannabinoid system in endocrine regulation and energy balance, *Endocr Rev* **27** (2006) 73.
- 37 Kunos, G; Osei-Hyiaman, D, Endocannabinoid involvement in obesity and hepatic steatosis, *Am J Physiol Gastrointest Liver Physiol* **294** (2008) G1101.
- 38 Gibran, NS; *et al.*, Cutaneous wound healing, *J Burn Care Res* **28** (2007) 577.
- 39 Scott, JR; *et al.*, Making sense of hypertrophic scar: a role for nerves, *Wound Repair Regen* **15** (Suppl 1) (2007) S27.
- 40 Durham, WJ; *et al.*, RyR1 S-nitrosylation underlies environmental heat stroke and sudden death in Y522S RyR1 knockin mice, *Cell* **133** (2008) 53.
- 41 Stone, HB; *et al.*, Effects of radiation on normal tissue: consequences and mechanisms, *Lancet Oncol* **4** (2003) 529.
- 42 Wright, EG; Coates, PJ, Untargeted effects of ionizing radiation: implications for radiation pathology, *Mutat Res* **597** (2006) 119.
- 43 Hagelstrom RT *et al.*: DNA-PKcs and ATM influence the generation of ionizing radiation-induced bystander effects. *Oncogene* Epub, 2008.
- 44 Brenner, DJ; *et al.*, Cancer risks attributable to low doses of ionizing radiation: assessing what we really know, *Proc Natl Acad Sci U S A* **100** (2003) 13761.
- 45 Brenner, DJ; Hall, EJ, Computed tomography—an increasing source of radiation exposure, *N Engl J Med* **357** (2007) 2277.
- 46 Schaible, UE; Kaufmann, SH, Malnutrition and infection: complex mechanisms and global impacts, *PLoS Med* **4** (2007) e115.
- 47 Acharyya, S; Guttridge, DC, Cancer cachexia signaling pathways continue to emerge yet much still points to the proteasome, *Clin Cancer Res* **13** (2007) 1356.
- 48 Acharyya, S; *et al.*, Dystrophin glycoprotein complex dysfunction: a regulatory link between muscular dystrophy and cancer cachexia, *Cancer Cell* **8** (2005) 421.
- 49 Kaye, W, Neurobiology of anorexia and bulimia nervosa, *Physiol Behav* **94** (2008) 121.
- 50 Ziouzenkova, O; Plutzky, J, Retinoid metabolism and nuclear receptor responses: new insights into coordinated regulation of the PPAR-RXR complex, *FEBS Lett* **582** (2008) 32.
- 51 Germain, P; *et al.*, International Union of Pharmacology. LX. Retinoic acid receptors, *Pharmacol Rev* **58** (2006) 712.
- 52 Ziouzenkova, O; Plutzky, J, Retinoid metabolism and nuclear receptor responses: new insights into coordinated regulation of the PPAR-RXR complex, *FEBS Lett* **9** (2008) 582.
- 53 Holick, MF, Resurrection of vitamin D deficiency and rickets, *J Clin Invest* **116** (2006) 2062.
- 54 Rajakumar, K; *et al.*, Solar ultraviolet radiation and vitamin D: a historical perspective, *Am J Public Health* **97** (2007) 1746.

- 55 Deeb, KK; *et al.*, Vitamin D signalling pathways in cancer: potential for anticancer therapeutics, *Nat Rev Cancer* **7** (2007) 684.
- 56 Mensenkamp, AR; *et al.*, TRPV5, the gateway to Ca²⁺ homeostasis, *Handb Exp Pharmacol* **179** (2007) 207.
- 57 Hoenderop, JG; *et al.*, Calcium absorption across epithelia, *Physiol Rev* **85** (2005) 373.
- 58 Berndt, T; Kumar, R, Phosphatonins and the regulation of phosphate homeostasis, *Annu Rev Physiol* **69** (2007) 341.
- 59 Holick, MF, Vitamin D deficiency, *N Engl J Med* **357** (2007) 266.
- 60 Schaubert, J; *et al.*, Histone acetylation in keratinocytes enables control of the expression of cathelicidin and CD14 by 1,25-dihydroxy vitamin D3, *J Invest Dermatol* **128** (2008) 816.
- 61 Adams, JS; Hewison, M, Unexpected actions of vitamin D: new perspectives on the regulation of innate and adaptive immunity, *Nat Clin Pract Endocrinol Metab* **4** (2008) 80.
- 62 Wang, Y; Beydoun, MA, The obesity epidemic in the United States—gender, age, socioeconomic, racial/ethnic, and geographic characteristics: a systematic review and meta-regression analysis, *Epidemiol Rev* **29** (2007) 6.
- 63 Badman, MK; Flier, JS, The adipocyte as an active participant in energy balance and metabolism, *Gastroenterology* **132** (2007) 2103.
- 64 Froguel, P; Blakemore, AIF, The power of the extreme in elucidating obesity, *N Engl J Med* **359** (2008) 891.
- 65 Lam, QL; Lu, L, Role of leptin in immunity, *Cell Mol Immunol* **4** (2007) 1.
- 66 Guerre-Millo, M, Adiponectin: an update, *Diabetes Metab* **34** (2008) 12.
- 67 Garaulet, M; *et al.*, Adiponectin, the controversial hormone, *Public Health Nutr* **10** (2007) 1145.
- 68 O'Rahilly, S, Human obesity and insulin resistance: lessons from experiments of nature, *Novartis Found Symp* **286** (2007) 13.
- 69 Spalding, KL; *et al.*, Dynamics of fat cell turnover in humans, *Nature* **453** (2008) 783.
- 70 Huda, MS; *et al.*, Gut peptides and the regulation of appetite, *Obes Rev* **7** (2006) 163.
- 71 Davies, W; *et al.*, Imprinted genes and neuroendocrine function, *Front Neuroendocrinol* **29** (2007) 413.
- 72 Polednak, AP, Estimating the number of U.S. incidence cancers attributable to obesity and the impact on temporal trends in incidence rates for obesity-related cancers, *Cancer Detect Prev Epub* (2008).
- 73 Reeves, GK; *et al.*, Cancer incidence and mortality in relation to body mass index in the Million Women Study: cohort study, *BMJ* **335** (2007) 1134.
- 74 Renehan, AG; *et al.*, Body-mass index and incidence of cancer: a systematic review and meta-analysis of prospective observational studies, *Lancet* **371** (2008) 569.
- 75 Renehan, AG; *et al.*, Obesity and cancer risk: the role of the insulin-IGF axis, *Trends Endocrinol Metab* **17** (2006) 328.

76 Bingham, S; Riboli, E, Diet and cancer—the European Prospective Investigation into Cancer and Nutrition, *Nat Rev Cancer* **4** (2004) 206.

10. Doenças da Lactância e da Infância

ANIRBAN MAITRA

Definições

Causas de Malformações

Causas Genéticas

Causas Ambientais

Causas Multifatoriais

Patogenia das Malformações Congênitas

Distúrbios da Prematuridade

Causas da Prematuridade e da Restrição do Crescimento Fetal

Síndrome da Angústia Respiratória Neonatal (SAR)

Enterocolite Necrosante

Infecções Perinatais

Infecções Transcervicais (Ascendentes)

Infecções Transplacentárias (Hematológicas)

Sepse

Hidropisias Fetais

Hidropisia Imune

Hidropisia não Imune

Erros Inatos do Metabolismo e Outros Distúrbios Genéticos

Fenilcetonúria (PKU)

Galactosemia

Fibrose Cística (Mucoviscidose)

Síndrome da Morte Súbita do Lactente (SMSL)

Tumores e Lesões Semelhantes a Tumores da Lactância e da Infância

Tumores Benignos e Lesões Semelhantes a Tumores

Tumores Malignos

Incidência e Tipos

Tumores Neuroblásticos

Tumor de Wilms

As crianças não são apenas adultos pequenos, tampouco as suas doenças são simplesmente variantes das doenças em adultos. Várias doenças infantis são peculiares deste estágio de vida, ou, no mínimo, apresentam formas distintas; portanto, são discutidas separadamente neste capítulo. As doenças que se originam no período perinatal são importantes porque respondem por uma taxa de morbidade e mortalidade significativa. Como era de se esperar, as chances de sobrevivência dos recém-nascidos aumentam a cada semana que passa. Esse progresso representa, ao menos em parte, um triunfo da melhora no atendimento médico. Uma assistência pré-natal melhor, métodos de monitoramento do estado do feto mais eficazes, e o recurso criterioso do parto de cesárea antes do termo quando há evidências de sofrimento fetal contribuem para trazer recém-nascidos para este “turbilhão”, os quais, no passado, teriam nascidos mortos. Esses lactentes representam um número aumentado de bebês de *alto risco*. Não obstante, a taxa de mortalidade infantil nos Estados Unidos mostrou um declínio de um nível de 20,0 mortes a cada 1.000 bebês nascidos vivos, em 1970, para aproximadamente 6,8 mortes em 2004, taxa essa correspondente ao último ano em que esses dados estavam disponíveis. ¹ Embora a taxa de mortalidade continue diminuindo para todos os lactentes, afro-americanos continuam tendo uma taxa de mortalidade infantil maior que o dobro (13,6 mortes por 1.000 nascidos vivos) do que os americanos brancos (5,6 mortes). Por todo o mundo, as taxas de mortalidade infantil variam muito, desde tão baixa quanto 2,3 mortes a cada 1.000 bebês nascidos vivos em Cingapura, até taxas tão altas como o 180 mortes no subcontinente africano.

Cada estágio no desenvolvimento do lactente e da criança é susceptível a um grupo um pouco diferente de distúrbios. Os dados disponíveis permitem uma divisão em quatro momentos distintos: (1) o período neonatal (as primeiras quatro semanas de vida); (2) a lactância (o primeiro ano de vida); (3) de 1 a 4 anos de idade; e (4) de 5 a 14 anos de idade.

As principais causas de morte na lactância e infância estão listadas na [Tabela 10-1](#). Malformações congênitas, distúrbios relacionados com a gestação curta (prematuidade) e baixo peso ao nascimento, e a síndrome da morte súbita do lactente (SMSL) representam as principais causas de morte antes dos 12 meses de vida. Vencido o primeiro ano de vida, as perspectivas da criança melhoram sensivelmente. Nas duas faixas etárias seguintes – 1 a 4 anos e 5 a 14 anos –, as lesões resultantes de acidentes tornam-se a principal causa de morte. Dentre as doenças naturais, em ordem de importância, as malformações congênitas e os tumores malignos têm maior significado. Poderia parecer que, de certo modo, a vida é um caminho de obstáculos. Para a maioria, os obstáculos são superados ou, ainda melhor, contornados.

TABELA 10-1 Causas de Morte Relacionadas com a Idade

De Minino AM et al. Deaths: final data for 2004. National Vital Statistics Rep 55:19, 2007. © 2007

Causas*	Taxa†
antes de 1 ano	
Malformações congênitas, deformidades e anomalias cromossômicas	
Distúrbios relacionados com a gestação curta e baixo peso ao nascimento	

Síndrome da morte súbita do lactente (SMSL)	685,2
Distúrbios relacionados com complicações maternas da gestação	
Distúrbios relacionados com complicações da pla-centa, cordão e membranas	
Síndrome da angústia respiratória do recém-nascido	
Acidentes (traumas não intencionais)	
Sepse bacteriana do recém-nascido	
Hipoxia intrauterina e asfixia ao nascimento	
Doenças do sistema circulatório	
1-4 ANOS	29,9
Acidentes e efeitos adversos	
Malformações congênicas, deformações e anomalias cromossômicas	
Tumores malignos	
Homicídio e intervenção legal	
Cardiopatias†	
Influenza e pneumonia	
5-14 ANOS	16,8
Acidentes e efeitos adversos	
Neoplasias malignas	
Homicídio e intervenção legal	
Malformações congênicas, deformações e anomalias cromossômicas	
Suicídio	
Cardiopatias	
15-24 ANOS	80,1
Acidentes e efeitos adversos	
Homicídio	
Suicídio	

Neoplasias malignas

Cardiopatias

* As causas estão listadas em ordem decrescente de frequência. Todas as causas e taxas são dados finais das estatísticas de 2004.

† As taxas estão expressas por 100 mil habitantes, para todas as causas dentro de cada grupo etário.

‡ Exclui as cardiopatias congênitas.

De Minino AM et al: Deaths: final data for 2004. National Vital Statistics Rep 55:19, 2007.

Iremos agora observar mais de perto os distúrbios específicos encontrados durante os vários estágios de desenvolvimento do lactente e da criança.

Malformações Congênicas

As malformações congênicas consistem em defeitos morfológicos que estão presentes ao nascimento, embora alguns, tais como defeitos cardíacos ou malformações renais, possam manifestar-se clinicamente apenas anos mais tarde. O termo *congênito* significa “nascido com”, porém não implica, nem exclui, uma base genética das malformações. Estima-se que aproximadamente 120.000 (um em 33) bebês nasçam com um defeito por ano, nos Estados Unidos. As malformações congênicas representam a causa mais comum de mortalidade no primeiro ano de vida e contribuem significativamente para a morbidade e mortalidade ao longo dos primeiros anos de vida. Na realidade, as malformações encontradas em recém-nascidos nascidos vivos representam as falhas do desenvolvimento menos graves durante a embriogênese, que são compatíveis com a vida ao nascimento. Talvez 20% dos óvulos fertilizados sejam tão anômalos que estejam condenados desde o início. Outras malformações podem ser compatíveis com o desenvolvimento fetal inicial, mas levam ao aborto espontâneo. Malformações menos intensas permitem uma sobrevida intrauterina mais prolongada, com alguns distúrbios resultando em natimortos, e aqueles ainda menos significativos permitem o nascimento de um recém-nascido vivo, a despeito das incapacidades impostas.

DEFINIÇÕES

Antes de continuarmos, definiremos alguns dos termos usados para os vários tipos de erro na morfogênese – *malformações, rupturas, deformações, seqüências e síndromes*.

As *malformações* representam erros primários na morfogênese, em que existe *desenvolvimento anormal intrínseco no processo de desenvolvimento* (Fig. 10-1). Geralmente, elas estão associadas a múltiplos *loci* genéticos (multifatoriais) e não são o resultado de um defeito cromossômico ou genético único. As malformações podem apresentar-se em diferentes padrões. Alguns, tais como as cardiopatias congênicas e a anencefalia (ausência de cérebro), envolvem sistemas corporais isolados, enquanto em outros casos, malformações múltiplas envolvendo vários órgãos podem coexistir.

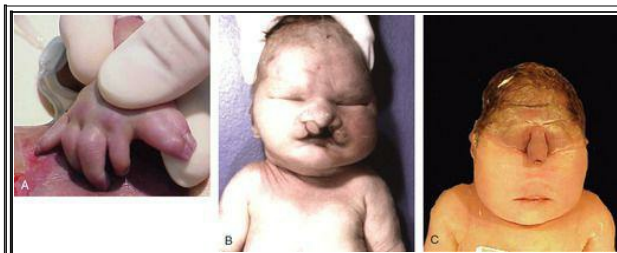

FIGURA 10-1

Exemplos de malformações. *Polidactilia* (um ou mais dedos extras) e *sindactilia* (união dos dedos), ambas ilustradas em **A**, têm conseqüências funcionais de pequenas quando ocorrem isoladamente. De forma semelhante, a *fenda labial* (**B**), associada ou não à fenda palatina, é compatível com a vida quando ocorre como uma anomalia isolada; no entanto, no caso ilustrado, este recém-nascido apresentava uma síndrome de malformação subjacente (trissomia do 13) e foi a óbito devido a várias cardiopatias. **C**, O recém-nascido ilustrado representa uma malformação grave e essencialmente fatal, em que as estruturas do terço médio da face estão fusionadas ou malformadas; em quase todos os casos, este grau de malformação externa está associado a várias malformações internas, tais como o não desenvolvimento adequado do cérebro e defeitos no coração.

(**A** e **C**, Cortesia do Dr. Reade Quinton; e **B**, cortesia do Dr. Beverly Rogers, Department of Pathology, University of Texas Southwestern Medical Center, Dallas, TX.)

As *rupturas* resultam da destruição secundária de um órgão ou de uma região do corpo, cujo desenvolvimento prévio era normal; logo, ao contrário das malformações, as rupturas surgem a partir de um *distúrbio extrínseco na morfogênese*. As *faixas amnióticas*, decorrentes da ruptura do âmnio durante o desenvolvimento fetal, podem comprimir, fixar ou circundar partes do feto em desenvolvimento e são um exemplo clássico de ruptura ([Fig. 10-2](#)). Uma variedade de agentes ambientais pode causar rupturas (ver adiante). Logo, as rupturas não são hereditárias e, portanto, não estão associadas a risco de recorrência nas gestações subsequentes.

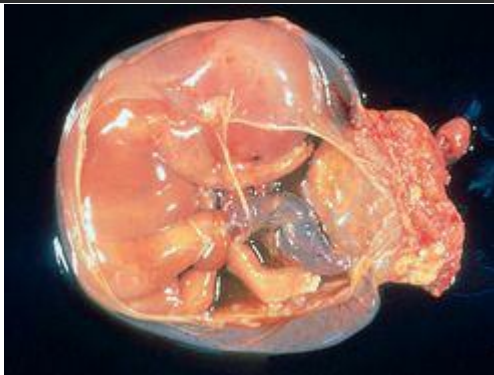


FIGURA 10-2

Ruptura da morfogênese devido à faixa amniótica. Observe a placenta à direita do diagrama e faixa amniótica estendendo-se da parte superior do saco amniótico e circundando a perna do feto.

(Cortesia da Dra. Theonia Boyd, Children's Hospital of Boston, Boston, MA.)

As *deformações*, assim como as rupturas, também representam mais um *distúrbio extrínseco do desenvolvimento* do que um erro intrínseco da morfogênese. As deformações

são problemas comuns, afetando aproximadamente 2% dos recém-nascidos em vários graus distintos. A compressão localizada ou generalizada do crescimento fetal devido a *forças biomecânicas anormais* é fundamental na patogenia das deformações, levando, eventualmente, a uma variedade de anormalidades estruturais. Geralmente o fator subjacente responsável pelas deformidades é a *coerção uterina*. Entre a 35^a e a 38^a semana de gestação, o crescimento rápido do tamanho do feto pode ultrapassar o crescimento do útero, e, ao mesmo tempo, uma pequena quantidade de líquido amniótico (que normalmente age como um amortecedor) também diminui. Assim, até mesmo o feto normal está sujeito à coerção uterina. Diversos fatores aumentam a probabilidade de compressão do feto, resultando em deformações. Os *fatores maternos* incluem a primeira gestação, útero pequeno, útero malformado (bicórneo) e leiomiomas. Os *fatores placentários ou fetais* incluem oligoidrâmnio, fetos múltiplos e apresentação fetal anormal. Um exemplo de uma deformação é o pé torto, muitas vezes um componente da sequência de Potter, descrita adiante.

Uma *sequência* consiste em um padrão de anomalias desencadeadas em cadeia a partir de uma aberração inicial. Aproximadamente na metade dos casos, as malformações congênitas ocorrem isoladamente; nos casos restantes, múltiplas anomalias congênitas são identificadas. Em algumas situações, um conjunto de malformações pode ser explicado por uma aberração localizada única na organogênese (malformação, ruptura ou deformação), com efeitos secundários em outros órgãos. Um bom exemplo é a *sequência oligoidrâmnio* (ou *de Potter*) ([Fig. 10-3](#)). O oligoidrâmnio (líquido amniótico diminuído) pode ser causado por uma variedade de anormalidades maternas, placentárias ou fetais. As causas do oligoidrâmnio incluem o extravasamento crônico de líquido amniótico devido a ruptura do âmnio, insuficiência uteroplacentária secundária à hipertensão materna ou toxemia grave e agenesia renal no feto (uma vez que a urina fetal é um componente importante do líquido amniótico). A compressão fetal associada ao oligoidrâmnio significativo acarreta um fenótipo clássico no recém-nascido, incluindo face achatada e anormalidades posicionais das mãos e dos pés ([Fig. 10-4](#)). Os quadris podem estar luxados. O crescimento da parede torácica e dos pulmões também é comprometido, e, por conseguinte, esses órgãos costumam ser hipoplásicos, às vezes em tal grau que são a causa da morte fetal. Com frequência, há nódulos no âmnio (*âmnio nodoso*).



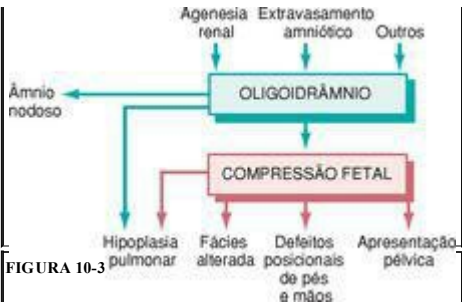

FIGURA 10-3

Diagrama esquemático da patogenia da seqüência de oligoidrâmnio.

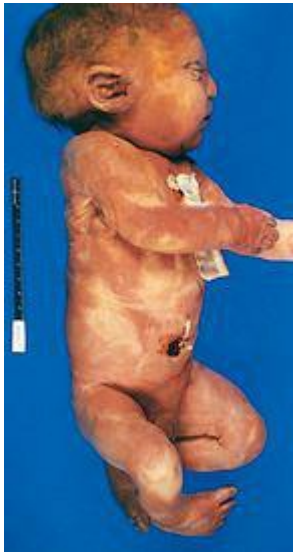

FIGURA 10-4

Recém-nascido com sequência de oligodrâmnio. Observe as feições achatadas e o pé direito deformado (*talipe equinovaro*).

Uma *síndrome* consiste em um conjunto de anomalias congênicas, que parecem estar patologicamente relacionadas e, ao contrário de uma sequência, *não* podem ser explicadas a partir de um defeito único localizado desencadeante. As síndromes geralmente são causadas por um agente etiológico único, como uma infecção viral ou uma anormalidade cromossômica específica, que afeta simultaneamente vários tecidos.

Além das definições gerais supracitadas, alguns outros termos específicos de órgãos devem ser definidos. *Agensia* refere-se à ausência completa de um órgão e seu primórdio associado. Um termo muito proximamente relacionado, *aplasia*, também se refere à ausência de um órgão, mas devido a uma falha no desenvolvimento do primórdio. A *atresia* corresponde a ausência de uma abertura, em geral de um órgão visceral oco, como a traqueia e o intestino. A *hipoplasia* refere-se ao desenvolvimento incompleto ou subdesenvolvimento de um órgão com número reduzido de células, enquanto a *hiperplasia* refere-se ao oposto, ou seja, ao aumento de um órgão devido ao número aumentado de células. Uma anormalidade de um órgão ou tecido em consequência de aumento ou diminuição do tamanho (em vez de número) das células denomina-se *hipertrofia* ou *hipotrofia*, respectivamente. Por fim, *displasia*, em um contexto de malformação (*versus* neoplasia) descreve uma organização anormal das células.

CAUSAS DE MALFORMAÇÕES

Outrora, acreditava-se que a presença de uma malformação externa visível fosse uma punição divina para a maldade, uma crença que, ocasionalmente, ameaçava a vida da mãe. Embora estejamos aprendendo bastante sobre as origens moleculares das malformações congênitas, *a causa exata permanece desconhecida em pelo menos metade a três quartos dos casos*. As causas comuns *conhecidas* das malformações congênitas podem ser agrupadas em três categorias principais: genéticas, ambientais e multifatoriais ([Tabela 10-2](#)).

TABELA 10-2 Causas das Malformações Congênicas

Adaptada de Stevenson RE et al (eds): Human Malformations and related Anomalies. New York, Oxford University Press, 1993, p 115. © Oxford University Press 1993

Causas	Frequência (%)
GENÉTICAS	
Aberrações cromossômicas	10-15
Herança mendeliana	2-10
AMBIENTAIS	
Infecções maternas/placentárias	2-3
Rubéola	
Toxoplasmose	
Sífilis	
Citomegalovirose	
Vírus da imunodeficiência humana	
Estados patológicos maternos	6-8
Diabetes	
Fenilcetonúria	
Endocrinopatias	
Drogas e substâncias químicas	1

Álcool	
Antagonistas do ácido fólico	
Androgênios	
Fenitoína	
Talidomida	
Warfarina	
Ácido 13- <i>cis</i> -retinoico	
Outros	
Irradiação	1
MULTIFATORIAIS	20-25
DESCONHECIDAS	40-60

Causas Genéticas

As malformações que são sabidamente de origem genética podem ser divididas em dois grupos:
 Aquelas associadas a aberrações cromossômicas.
 Aquelas que surgem de uma mutação genética única (“distúrbios mendelianos”).

Suspeita-se que um terceiro grupo resulte de *herança multifatorial*, um termo que traduz a interação entre dois ou mais genes com efeito pequeno e fatores ambientais, o qual será discutido separadamente.

As anormalidades cariotípicas estão presentes em 10% a 15% dos recém-nascidos vivos com malformações congênitas, mas a trissomia do 21 (síndrome de Down) é a única que se aproxima de uma frequência maior que 10 a cada 10.000 nascimentos. Em seguida, em ordem decrescente de frequência estão as trissomias do 13 e do 18 ([Tabela 10-3](#)). As demais síndromes cromossômicas associadas a malformações são bem mais raras. *Em sua maioria, essas aberrações citogenéticas originam-se como defeitos da gametogênese e, portanto, não são familiares.* Entretanto, existem várias anormalidades cromossômicas transmissíveis, como, por exemplo, a forma da síndrome de Down associada à translocação robertsoniana nos pais, a qual é passada de uma geração para outra, constituindo, portanto, um padrão familiar de anormalidades estruturais ([Cap. 5](#)). *É importante ressaltar que 80% a 90% dos fetos com aneuploidia e outras anormalidades cromossômicas morrem no útero, geralmente nos estágios iniciais da gravidez.*

TABELA 10-3 Prevalência Nacional Estimada das Malformações Congênitas mais Comuns nos

Adaptada de Canfield MA et al.: National estimates and race/ethnic-specific variation of selected birth defects in the United States, 1999-2001. Birth Defects Res A 76: 747-756, 2006. Os dados foram ajustados de acordo com a raça materna e etnia. © 2006

Malformação	Prevalência Nacional Estimada (por 10.000 Nascimentos Vivos)
DEFEITOS CROMOSSÔMICOS	
Síndrome de Down (trissomia do 21)	12,8
Trissomia do 13	1,3
Trissomia do 18	2,3
DEFEITOS OROFACIAIS	
Fenda palatina	6,4
Fenda labial associada ou não à fenda palatina	10,5
DEFEITOS CARDIOVASCULARES	
Comunicação atrioventricular (defeito do coxim endocárdico)	4,4
	4,7
Transposição das grandes artérias	3,9
Tetralogia de Fallot	
DEFEITOS DO SISTEMA NERVOSO CENTRAL	
Espinha bífida sem anencefalia	3,7
Anencefalia	2,5
DEFEITOS GASTROINTESTINAL	
Atresia/estenose do intestino grosso e reto	4,8
Atresia esofágica/fístula traqueoesofágica	2,4
DEFEITOS MUSCULOESQUELÉTICOS	
Gastrosquise	3,7
Hérnia diafragmática	2,9

As mutações de um único gene com grande efeito podem originar malformações congênicas significativas, as quais, como esperado, seguem os padrões mendelianos de hereditariedade. Destas, cerca de 90% são herdadas de modo autossômico dominante ou recessivo, enquanto as demais seguem um padrão ligado ao cromossomo X. Como esperado, várias dessas mutações que originam defeitos presentes ao nascimento envolvem perda da função dos genes envolvidos na organogênese e desenvolvimento normais. Por exemplo, a holoprosencefalia consiste no defeito de desenvolvimento mais comum do crânio e do terço médio da face em humanos ([Cap. 28](#)); a via de sinalização Hedgehog tem um papel crítico na morfogênese dessas estruturas, e as mutações com perda de função de componentes individuais dentro dessa via são relatadas em família com história recorrente de holoprosencefalia.² De forma semelhante, a acondroplasia, que representa a forma mais comum de nanismo com membros curtos, é causada pelas mutações de ganho de função no *receptor do fator de crescimento fibroblástico-3 (FGFR3)*.³ A proteína FGFR3 é um regulador negativo do crescimento ósseo, e a ativação da sua mutação na acondroplasia deve aumentar a sua inibição fisiológica, resultando em nanismo.

Causas Ambientais

As influências ambientais, como as infecções virais, drogas e irradiação, às quais a mãe foi exposta durante a gestação, podem causar malformações fetais (o uso recorrente de “malformação” é vagamente utilizado neste contexto, uma vez que tecnicamente estas anomalias representam *rupturas*).

Vírus. Vários vírus têm sido implicados na etiologia das malformações, incluindo os agentes responsáveis pela rubéola, citomegalovirose, herpes simples, infecção por varicela-zoster, influenza, caxumba, vírus da imunodeficiência humana (HIV) e enteroviroses. Dentre estes, o vírus da rubéola e o citomegalovírus são os agentes mais extensamente pesquisados. Com todos os vírus, a idade gestacional na qual ocorre a infecção na mãe tem uma importância crucial. *O período de risco para rubéola estende-se desde um pouco antes da concepção até a 16ª semana de gestação*, sendo o perigo maior nas primeiras 8 semanas, em comparação com as semanas que se seguem. A incidência de malformações diminui de 50% para 20% para 7% se a infecção ocorrer no primeiro, segundo ou terceiro mês da gestação. Os defeitos fetais são variados, mas a tríade principal compreende a catarata, defeitos cardíacos (persistência do canal arterial, hipoplasia ou estenose arterial pulmonar, comunicação interventricular, tetralogia de Fallot), surdez e retardo mental, sendo chamada de *síndrome da rubéola congênita*.

A infecção intrauterina pelo citomegalovírus, na maioria dos casos assintomática, é a infecção viral fetal mais comum. Essa infecção viral é descrita em detalhes no [Capítulo 8](#), sendo o período de risco mais alto o segundo trimestre de gestação. Como a organogênese está praticamente completa ao final do primeiro trimestre, as malformações congênicas são menos frequentes do que na rubéola; não obstante, os efeitos da lesão induzida pelo vírus sobre os órgãos formados com frequência são graves. O envolvimento do sistema nervoso central é um achado importante, e os achados clínicos mais relevantes são retardo mental, microcefalia, surdez e hepatoesplenomegalia.

Drogas e Outras Substâncias Químicas. Suspeita-se que uma variedade de drogas e substâncias químicas possa ser teratogênica, mas provavelmente menos que 1% das malformações congênitas são causadas por estes agentes. A lista inclui a talidomida, antagonistas do folato, hormônios androgênicos, álcool, anticonvulsivantes, warfarina (anticoagulante oral) e ácido 13-*cis*-retinoico, usado no tratamento de acne avançada (veja adiante). Vários estudos experimentais em organismos menores (galinha, *zebrafish* etc.) foram realizados com objetivo de elucidar qual(ais) via(s) de desenvolvimento é(são) afetada(s) através de um medicamento teratogênico. Por exemplo, a *talidomida*, outrora usada como tranquilizante na Europa, causou uma frequência extremamente alta (50% a 80%) de anormalidades nos membros nos fetos expostos. O mecanismo de teratogenicidade da talidomida envolve a desaceleração do desenvolvimento de abas importantes de vias sinalizadoras (WNT) através da aceleração de repressores endógenos destas abas.⁴ A talidomida e drogas relacionadas alcançaram uma resposta notável como agentes antineoplásicos, com propriedades imunomodulatórias e antiangiogênicas potentes. Muitos cuidados devem ser tomados quando estas drogas são utilizadas nos pacientes com câncer que estão em idade reprodutiva. O álcool é provavelmente o teratogênico mais utilizado atualmente. O álcool é responsável por várias malformações estruturais graves, assim como por defeitos sutis comportamentais e cognitivos do feto, chamados em conjunto de *espectro de distúrbios fetais relacionados com o álcool* (FASDs, do inglês, *fetal alcohol spectrum disorders*). Os lactentes afetados pela forma mais grave de FASDs apresentam retardo no crescimento, microcefalia, comunicação interatrial, fissuras palpebrais curtas e hipoplasia de maxila, sendo este fenótipo teratogênico clássico conhecido como *síndrome do álcool fetal*. Experimentos realizados em animais sugerem que a exposição pré-natal ao álcool interrompe pelo menos duas vias de sinalização de desenvolvimento seminal – a do ácido retinoico e a de Hedgehog – com papéis críticos durante o desenvolvimento.^{5,6} Embora a nicotina derivada do cigarro ainda não tenha sido comprovada como um teratogênico convincente, existe uma alta incidência de aborto espontâneo, parto prematuro e anormalidades na placenta de gestantes fumantes; bebês nascidos de gestantes tabagistas muitas vezes apresentam baixo peso ao nascimento e estão mais susceptíveis à síndrome da morte súbita do lactente (veja adiante). *Com base nesses achados, é melhor evitar completamente a exposição à nicotina durante a gestação.*

Radiação. Além de ser mutagênica e carcinogênica, a radiação é teratogênica. A exposição a altas doses de radiação durante o período de organogênese leva a malformações, como a microcefalia, cegueira, defeitos no crânio, espinha bífida e outras deformidades. Tal exposição ocorria no passado quando a radiação era utilizada para o tratamento de câncer cervical durante a gestação.

Diabetes Materno. O diabetes melito é uma doença comum, e apesar dos avanços no monitoramento obstétrico antes do nascimento e no controle da glicose, a incidência de malformações em lactentes nascidos de mães diabéticas está entre 6% e 10% na maioria dos casos. A hiperinsulinemia fetal causada pela hiperglicemia materna resulta no aumento de gordura corporal, massa muscular e organomegalia (*macrossomia fetal*). Anomalias cardíacas, defeitos do tubo neural, e outras malformações do sistema nervoso central são alguns dos principais achados observados na *embriopatia diabética*.

Causas Multifatoriais

Ao contrário dos distúrbios monogênicos como a acondroplasia, os quais são causados por perturbação funcional de um gene único, as anomalias congênicas com bases multifatoriais surgem como um resultado de herança de vários polimorfismos genéticos que conferem uma “susceptibilidade fenotípica”. A interação desses fenótipos de base com o ambiente tem que ocorrer antes que o distúrbio se expresse. No caso da luxação congênita do quadril, por exemplo, acredita-se que a profundidade do encaixe acetabular e a frouxidão dos ligamentos sejam determinadas geneticamente, ao passo que um fator ambiental significativo pareça ser uma posição pélvica franca intrauterina, com quadris fletidos e joelhos estendidos. Tal complexo de interações entre genes e ambiente talvez explique porque a taxa de concordância monozigótica para algumas malformações congênicas comuns, como a fenda labial associada à fenda palatina ou a fenda palatina, alcance 25% a 50%. A importância da contribuição ambiental à herança multifatorial pode ser ressaltada ainda por uma grande redução na incidência de defeitos no tubo neural através da utilização de ácido fólico na alimentação antes da concepção. ⁷

A frequência aproximada de algumas malformações congênicas comuns nos Estados Unidos está descrita na [Tabela 10-3](#).

PATOGENIA DAS MALFORMAÇÕES CONGÊNITAS

A patogenia das malformações congênitas é complexa e ainda mal compreendida, mas dois princípios gerais da patologia do desenvolvimento são relevantes, independentemente do agente etiológico.

1. *O momento do insulto teratogênico pré-natal exerce um impacto importante na ocorrência e no tipo de malformação produzida* (Fig. 10-5). O desenvolvimento intrauterino dos humanos pode ser dividido em duas fases: (1) o período embrionário, que representa as primeiras 9 semanas de gestação; e (2) o período fetal, que chega ao fim quando do nascimento.

- *No período embrionário inicial* (primeiras 3 semanas após a fertilização), um agente nocivo danifica as células de forma suficiente para causar a morte e o aborto, ou danifica apenas algumas células, supostamente permitindo que o embrião se recupere sem desenvolver defeitos. *Entre a terceira e a nona semana, o embrião é extremamente susceptível à teratogênese*, e o pico de sensibilidade durante este período ocorre entre a quarta e a quinta semana. Durante este período, os órgãos estão sendo criados a partir das camadas de células germinativas.

- *O período fetal* que sucede a organogênese é marcado pelo crescimento adicional e maturação dos órgãos, com uma redução acentuada da susceptibilidade a agentes teratogênicos. Em vez disso, o feto está susceptível ao retardo no crescimento ou lesão de órgãos que já estão formados. Portanto, é possível que um determinado agente produza malformações distintas de acordo com o momento da gestação em que ocorre a exposição.

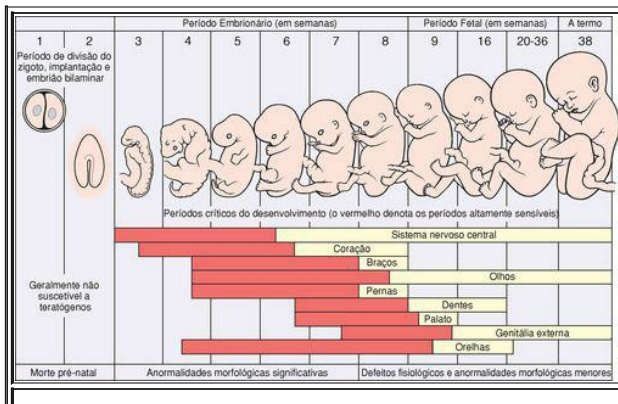


FIGURA 10-5

Períodos críticos no desenvolvimento de vários sistemas e órgãos e as malformações resultantes.

(Modificado e redesenhado de Moore KL: *The Developing Human*, 5th ed. Philadelphia, WB Saunders, 1993, p 156.)

2. A relação complexa entre os teratógenos ambientais e os defeitos genéticos intrínsecos é ressaltada pelo fato de essas características de dismorfogênese causadas pelos agressores ambientais poderem ser frequentemente recapituladas pelos defeitos genéticos nas vias-alvo para esses teratógenos. Isto é ilustrado pelos seguintes exemplos representativos.

- A *ciclopamina* é um teratógeno derivado das raízes de uma planta chamada *Veratrum californicum* (lírio da Califórnia). Ovelhas grávidas que se alimentam desta planta dão à luz carneiros que apresentam anormalidades craniofaciais graves, incluindo a holoprosencefalia e a “ciclopia” (olho único fusionado, justificando a origem do termo ciclopamina). Este composto é um potente inibidor da via de sinalização de Hedgehog no embrião e, como dito anteriormente, as mutações dos genes de Hedgehog estão presentes em um subconjunto de pacientes com holoprosencefalia.

- O *ácido valproico* é um anti-epiléptico, sendo um teratogênico reconhecido durante a gestação. O ácido valproico interfere na expressão de uma família de fatores de transcrição críticos no desenvolvimento altamente conservados, conhecidos como proteínas *homeobox* (*HOX*).⁸ Os genes que codificam as proteínas HOX apresentam uma cadeia de 180 nucleotídeos, apelidadas de *homeobox*, que possui propriedades de ligação ao DNA de maneira de sequência específica. Nos vertebrados, as proteínas HOX têm sido implicadas na formação dos membros, vértebras e estruturas craniofaciais. De forma esperada, as mutações na família de genes HOX são responsáveis pelas anomalias congênitas que simulam os achados observados na *embriopatia do ácido valproico*.

- O derivado da vitamina A (retinol) ácido *all-trans-retinoico* é essencial para o desenvolvimento normal e diferenciação, e sua *ausência* durante a embriogênese resulta em um conjunto de malformações que afeta múltiplos sistemas e órgãos, incluindo os olhos, sistema genitourinário, sistema cardiovascular, diafragma e pulmões (veja o [Cap. 9](#) para deficiência de vitamina A no período pós-natal). Por outro lado, *a exposição excessiva ao ácido retinoico também é teratogênica*. Os recém-nascidos de mães tratadas com ácido retinoico para acne avançada apresentam um fenótipo previsível (*embriopatia do ácido retinoico*), incluindo defeitos no sistema nervoso central, cardíacos e craniofaciais, tais como a *fenda labial* e a *fenda palatina*. Este último defeito pode derivar da desregulação mediada pelo ácido retinoico da via de sinalização dos componentes do fator de crescimento transformador- β (TGF- β), os quais estão envolvidos na formação do palato. Ratos com nocaute do gene *Tgfb3* desenvolvem uniformemente fenda palatina,⁹ ressaltando mais uma vez a relação funcional entre a exposição a substâncias teratogênicas e as vias de sinalização atuando

como causa para as malformações congênitas.

Distúrbios da Prematuridade

Os lactentes que nascem antes da conclusão do período gestacional ou que apresentam falhas no crescimento durante a gestação apresentam taxas de morbidade e de mortalidade mais altas do que os bebês que nascem a termo. Por exemplo, um lactente com peso de 2.300 g e nascido na 34ª semana de gestação deve ser fisiologicamente imaturo e, por conseguinte, corre um risco maior de sofrer as consequências de imaturidade da maioria dos sistemas e órgãos (p. ex., síndrome da angústia respiratória [SAR] ou hiperbilirrubinemia transitória) do que um recém-nascido a termo que também pese 2.300 g, mas com maturidade funcional correspondente da maioria dos sistemas orgânicos. Logo, adotou-se um sistema de classificação que leva em consideração tanto *o peso ao nascimento quanto a idade gestacional*. Com base no peso ao nascimento, os lactentes são classificados como sendo

Apropriados para a idade gestacional (AIG).

Pequenos para a idade gestacional (PIG).

Grandes para a idade gestacional (GIG).

Os lactentes cujo peso ao nascimento fica entre os percentis 10º e 90º para uma determinada idade gestacional são considerados AIG, enquanto aqueles que recaem acima ou abaixo desses valores são classificados como GIG ou PIG, respectivamente. No que diz respeito à idade gestacional, os lactentes nascidos antes de 37 semanas são considerados *pré-termo*, enquanto aqueles nascidos após 42 semanas são considerados *pós-termo*. A utilidade desse sistema de classificação consiste na estratificação do risco. Por exemplo, um lactente AIG com 1,5 kg, nascido na 32ª semana gestacional, apresenta um risco de mortalidade muito menor do que um PIG de 700 g nascido na mesma idade gestacional. Discutiremos sucintamente os subgrupos de lactentes que são PIG e/ou pré-termo, uma vez que eles representam uma proporção significativa dos pacientes que apresentam mortalidade perinatal.

CAUSAS DA PREMATURIDADE E DA RESTRIÇÃO DO CRESCIMENTO FETAL

A prematuridade, definida pela idade gestacional inferior a 37 semanas, é a segunda causa mais comum de mortalidade neonatal, além de outras malformações congênitas. O American College of Obstetrics and Gynecology (ACOG) estima que 12% de todos os nascimentos nos Estados Unidos são de partos pré-termo e, apesar de muitas pesquisas nesta área, esta taxa tem aumentado ao longo das últimas 2 décadas.¹⁰ Os principais fatores de risco para a prematuridade incluem:

Ruptura prematura das membranas placentárias pré-termo (RPMPP): Tal condição ocorre como complicação em cerca de 3% de todas as gestações, sendo responsável por um terço de todos os partos prematuros. A ruptura das membranas (RM) antes do acontecimento do parto pode ser espontânea ou induzida. A RPMPP refere-se à RM que ocorre *antes* de 37 semanas de gestação (daí o termo “pré-termo”). Ao contrário, a RPMP refere-se à RM espontânea que ocorre *após* a 37ª semana de gestação. Esta distinção é importante porque após 37 semanas o risco associado ao feto é consideravelmente menor. Vários fatores de risco clínicos têm sido identificados para a RPMPP, incluindo uma história prévia de parto prematuro, trabalho de parto prematuro e/ou sangramento vaginal durante a gestação atual, tabagismo materno, estado socioeconômico baixo e desnutrição materna. Os polimorfismos nos genes associados a regulação imune (p. ex., fator de necrose tumoral [TNF]) ou degradação do colágeno (p. ex., metaloproteinases da matriz 1, 8 e 9) têm sido identificados como possíveis fatores de risco associados à RPMPP.¹¹ Tais achados são esperados, porque a fisiopatologia da RPMPP inclui tipicamente a inflamação das membranas placentárias e aumenta a degradação do colágeno pelas metaloproteinases da matriz. O desfecho fetal e materno após a RPMPP depende da idade gestacional do feto (a RPMPP que ocorre no segundo trimestre tem um prognóstico sombrio), e da profilaxia eficaz das infecções na cavidade amniótica exposta.

Infecção intrauterina: Esta é uma causa principal de parto prematuro, a despeito das membranas estarem intactas. A infecção intrauterina está presente em aproximadamente 25% de todos os partos prematuros, e quanto menor é a idade gestacional ao nascimento, maior a frequência de infecção intra-amniótica. A correlação histológica da infecção intrauterina consiste na inflamação das membranas placentárias (*corioamnionite*) e inflamação do cordão umbilical (*funisite*). Os micro-organismos mais comumente implicados nas infecções intrauterinas que levam ao nascimento prematuro são: *Ureaplasma urealyticum*, *Mycoplasma hominis*, *Gardnerella vaginalis* (o organismo dominante encontrado na “vaginose bacteriana”, uma infecção polimicrobiana), *Trichomonas*, *gonorrhea*, e *Chlamydia*. Nos países em desenvolvimento, a malária e o HIV são contribuintes significativos para o trabalho de parto prematuro e a prematuridade. Estudos recentes começaram a elucidar os mecanismos moleculares do parto prematuro induzido pelos mecanismos de inflamação, e receptores endógenos *Tool-like* (TLRs), que se ligam a componentes bacterianos naturalmente ([Cap. 6](#)) e têm emergido como peças-chave neste processo. Especificamente, experimentos realizados em modelos com ratos implicaram na ativação do TLR-4 por lipopolissacarídeo bacteriano como um dos eventos iniciadores do parto prematuro induzido pela inflamação.¹² A expressão de TLR-4 também é

suprarregulada nas placentas humanas prematuras complicadas pela corioamnionite. Acredita-se que sinais produzidos pelo TLR-4 desregulem a expressão de prostaglandinas, a qual induz contrações da musculatura lisa suaves.

Malformações estruturais uterinas, cervicais e placentárias: A distorção do útero (p. ex., fibroide uterino), suporte estrutural da cérvix comprometido (“incompetência cervical”), *placenta prévia*, e *abruptio placentae* ([Cap. 22](#)) estão associados a um risco aumentado de prematuridade.

Gestação múltipla (gravidez de gêmeos).

Os perigos da prematuridade são maiores para o recém-nascido e incluem um ou mais das entidades listadas a seguir:

Doença da membrana hialina (síndrome da angústia respiratória neonatal).

Enterocolite necrosante.

Sepse.

Hemorragia intraventricular.

Complicações tardias, incluindo retardo no desenvolvimento.

Embora recém-nascidos prematuros tenham baixo peso ao nascimento, muitas vezes este é adequado para a sua idade gestacional. Ao contrário, pelo menos um terço dos recém-nascidos que pesam menos que 2.500 g nasce a termo e na verdade eles são mais bem classificados como pouco desenvolvidos do que imaturos. Logo, a restrição do crescimento fetal (RCF) comumente origina o recém-nascido *PIG*. A RCF também já foi chamada de retardo do crescimento intrauterino; entretanto, o termo *RCF* provavelmente reflete melhor a fisiopatologia deste distúrbio. ¹³ A RCF pode ser detectada antes do nascimento através de medidas realizadas pela ultrassonografia de várias dimensões fetais, como o diâmetro biparietal, circunferência craniana, circunferência abdominal, comprimento do fêmur (como um indicador do comprimento do feto), proporção da circunferência cabeça-abdome, proporção do comprimento do fêmur e circunferência abdominal, e volume intrauterino total. Os fatores que sabidamente causam a RCF podem ser divididos em três grupos principais: fetal, placentário e materno.

Fetal. As influências fetais são aquelas que reduzem intrinsecamente o potencial de crescimento do feto a despeito de um suprimento adequado de nutrientes maternos. Entre as condições fetais associadas, chamam a atenção os *distúrbios cromossômicos*, as *malformações congênitas* e as *infecções congênitas*.² As anormalidades cromossômicas podem ser detectadas em até 17% dos fetos pesquisados para a RCF e em mais de 66% dos fetos com malformações detectadas pela ultrassonografia. No primeiro grupo, as anormalidades incluem triploidia (7%), trissomia do 18 (6%), trissomia do 21 (1%), trissomia do 13 (1%) e uma variedade de deleções e translocações (2%). As *infecções fetais* devem ser consideradas em todos os neonatos com RCF. Aquelas mais comumente responsáveis pela RCF são o grupo TORCH de infecções (toxoplasmose, rubéola, citomegalovírus, herpesvírus e outras infecções virais e bacterianas, como a sífilis). Os lactentes que são *PIG* devidos a fatores fetais geralmente são caracterizados por retardo simétrico do crescimento (também conhecido como *RCF proporcional*), o que significa que todos os sistemas orgânicos são igualmente afetados.

Placentário. Durante o terceiro trimestre de gestação, o crescimento fetal acentuado impõe demandas particularmente pesadas sobre a linha de suprimento uteroplacentária. Logo, a adequação do crescimento placentário no segundo trimestre é extremamente importante, e a *insuficiência uteroplacentária é uma causa importante de restrição do crescimento*. Essa insuficiência pode resultar de *anomalias vasculares umbilicais/placentárias* (como artéria umbilical única, inserção anormal do cordão, hemangioma placentário), *deslocamento prematuro da placenta, placenta prévia, trombose e infarto placentários, infecção placentária ou gestações múltiplas* (Cap. 22). Em alguns casos, a placenta pode ser pequena sem qualquer causa subjacente detectável. As causas placentárias para a RCF tendem a produzir um retardo *assimétrico* (ou desproporcional) do crescimento do feto com preservação relativa do cérebro. Fisiologicamente, este tipo geral de RCF é visto como uma desaceleração do crescimento na segunda metade da gestação devido à disponibilidade limitada de nutrientes ou oxigênio.

O *mosaicismo genético confinado à placenta (mosaicismo placentário confinado)* consiste em uma causa recém-descoberta para a RCF e tem sido documentado em mais de 15% das gestações com RCF. ¹⁴O mosaicismo cromossômico, em geral, resulta de mutações genéticas viáveis que ocorrem após a formação do zigoto. De acordo com a época do desenvolvimento e a célula de origem da mutação, sobrevêm formas variáveis de mosaicismo cromossômico. Por exemplo, as mutações genéticas que ocorrem no momento da primeira ou segunda divisão pós-zigótica resultam em um mosaicismo constitucional generalizado do feto e da placenta. Por outro lado, se a mutação ocorrer em um período posterior e dentro do trofoblasto em divisão ou células progenitoras extraembrionárias do interior da massa celular (aproximadamente 90% das vezes), ocorre uma anormalidade genética limitada à placenta – mosaicismo placentário confinado (Fig. 10-6). As consequências fenotípicas desse mosaicismo placentário dependem da anormalidade citogenética específica e da porcentagem de células envolvidas. As trissomias cromossômicas, em particular a trissomia do 7, são a anormalidade documentada com maior frequência.

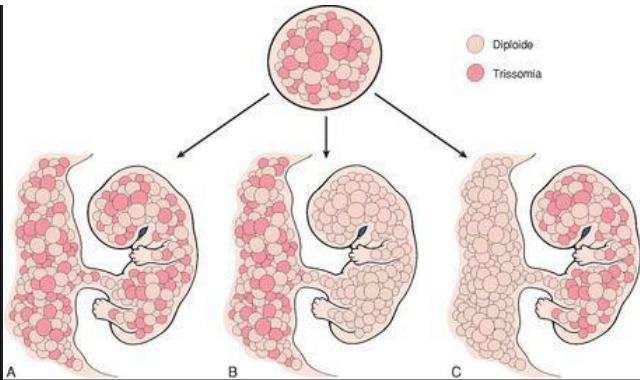


FIGURA 10-6

Representação diagramática do mosaicismo cromossômico constitucional. **A**, Generalizado. **B**, Confinado à placenta. **C**, Confinado ao embrião. Veja o texto para maiores detalhes.

(Modificado e redesenhado de Kalousek DK: *Confined placental mosaicism and intrauterine development*. *Pediatr Pathol* 10: 69, 1990.)

Materno. Inegavelmente, os fatores mais comumente associados aos lactentes PIG são os maternos, que resultam em diminuição do fluxo sanguíneo placentário. As doenças vasculares, como a pré-eclâmpsia (*toxemia da gestação*) e a *hipertensão crônica*, geralmente são a causa subjacente. Uma outra classe de doenças maternas que vem sendo cada vez mais reconhecida é *trombofilia hereditária*, assim como a mutação do fator V de Leiden ([Cap. 4](#)).¹⁵ As doenças hereditárias da hipercoagulabilidade também estão associadas a perdas precoces recorrentes de gestações. A lista de outros distúrbios maternos associados a recém-nascidos PIG é longa, mas alguns fatores que podem ser prevenidos que merecem ser citados são o *abuso de narcóticos*, *ingestão de álcool* e *tabagismo acentuado*. As *drogas* que causam a RCF incluem os teratógenos clássicos, como os antimetabólitos, e alguns agentes terapêuticos comumente administrados, como a fenitoína (Dilantin®). A *desnutrição materna* (em particular, a hipoglicemia prolongada) também pode afetar o crescimento fetal, mas a relação entre lactentes PIG e o estado nutricional

da mãe é complexa.

O lactente PIG enfrenta um curso difícil, não apenas no período neonatal, quando a luta pela sobrevivência é o principal objetivo, mas também na infância e idade adulta. De acordo com a causa subjacente da RCF, e em menor intensidade, com o grau de prematuridade, há um risco significativo de morbidade na forma de uma incapacidade intensa, disfunção cerebral, dificuldades no aprendizado ou deficiência auditiva e visual.

SÍNDROME DA ANGÚSTIA RESPIRATÓRIA NEONATAL (SAR)


Existem muitas causas de dificuldades respiratórias no recém-nascido, incluindo sedação excessiva da mãe, traumatismo craniano fetal durante o parto, aspiração de sangue ou líquido amniótico e hipoxia intrauterina secundária à circulação do cordão em volta do pescoço. Entretanto, a causa mais comum é a SAR, também conhecida como *doença da membrana hialina*, devido à deposição de uma membrana de material proteináceo hialino nos espaços aéreos periféricos dos neonatos que sucumbem a esse distúrbio. Estima-se que 24.000 casos de SAR sejam relatados anualmente nos Estados Unidos, e os avanços no tratamento dessa condição têm diminuído acentuadamente o número de mortes devido à insuficiência respiratória, de 5.000 por ano na última década, para menos de 900 casos. [16](#)

Nos lactentes não tratados (que não recebem surfactante), a SAR geralmente apresenta-se de maneira estereotipada, caracterizada pelo seguinte contexto clínico típico. O neonato quase sempre é *premature* e AIG, e há associações fortes, mas não invariáveis, ao *diabetes materno* e ao *parto cesáreo*. A ressuscitação pode ser necessária ao nascimento, mas, em geral, dentro de alguns minutos a respiração rítmica e a coloração normal são restabelecidas. Pouco tempo depois, com frequência dentro de 30 minutos, a respiração torna-se mais difícil, e, dentro de poucas horas, a cianose torna-se evidente. Estertores crepitantes tornam-se audíveis em ambos os campos pulmonares. Uma radiografia de tórax nesse momento geralmente revela densidades reticulogranulares diminutas e uniformes, produzindo o chamado de *aspecto de vidro fosco*. Conforme a doença progride, o distúrbio respiratório persiste, a cianose aumenta, e até a administração de 80% de oxigênio através de uma variedade de métodos ventilatórios falha na melhora da situação. Não obstante, se o tratamento evitar a morte nos primeiros 3 a 4 dias, o recém-nascido tem excelentes chances de recuperação.

Etiologia e Patogenia. *A imaturidade dos pulmões é o elemento mais importante que leva ao desenvolvimento desse distúrbio.* Tal condição pode ser encontrada em neonatos a termo, porém é muito menos frequente do que naqueles “que chegam antes do seu tempo a este mundo respiratório”. A incidência de SAR é inversamente proporcional à idade gestacional. Ela ocorre em cerca de 60% dos recém-nascidos com menos de 28 semanas de gestação, 30% daqueles nascidos entre 28-34 semanas de gestação, e menos de 5% daqueles nascidos após 34 semanas de gestação.

O defeito fundamental na SAR é uma deficiência de surfactante pulmonar. Como descrito no [Capítulo 15](#), o surfactante consiste predominantemente em dipalmitoil fosfatidilcolina (lecitina), quantidades menores de fosfatidilglicerol e dois grupos de proteínas associadas a surfactante. O primeiro grupo é composto de glicoproteínas hidrofílicas SP-A e SP-D, as quais têm um papel na defesa pulmonar do hospedeiro (imunidade inata). O segundo grupo consiste nas proteínas surfactantes hidrofóbicas SP-B e SP-C, as quais, juntamente com os lipídios surfactantes, estão envolvidas na redução da tensão superficial na barreira ar-líquido do alvéolo pulmonar. Com a redução da tensão superficial nos alvéolos, menos pressão é necessária para mantê-los no padrão e, conseqüentemente, aerados. A importância das proteínas surfactantes no funcionamento normal dos pulmões pode ser calculada pela ocorrência de defeitos respiratórios graves em recém-nascidos com deficiência congênita dos surfactantes devido a mutações nos genes *SFTPB* ou *SFTBC*. [17](#)

A produção de surfactante pelas células alveolares tipo II é acelerada no feto após a 35ª semana de gestação. Ao nascimento, a primeira respiração da vida requer altas pressões inspiratórias para expandir os pulmões. Com níveis normais de surfactantes, os pulmões conservam até 40% do volume de ar residual após a primeira incursão respiratória; assim, as incursões subsequentes exigem pressões inspiratórias bem menores. Com uma deficiência de surfactante, os pulmões sofrem colapso a cada incursão respiratória sucessiva; portanto, os neonatos têm de esforçar-se tão intensamente nas incursões seguintes quanto na primeira. O problema dos pulmões atelectásicos *rígidos* é agravado pela parede torácica *flexível*, que é puxada para dentro quando o diafragma desce. Então, a atelectasia progressiva e uma complacência pulmonar reduzida precipitam uma sequência de eventos, delineados na [Figura 10-7](#), resultando em uma exsudação rica em proteína e fibrina para dentro dos espaços alveolares, com a formação de membranas hialinas. As membranas hialinas contendo fibrina constituem barreiras à troca de gases, levando à retenção de dióxido de carbono e hipoxemia. Por sua vez, a hipoxemia prejudica ainda mais a síntese de surfactante, e um círculo vicioso se instala.



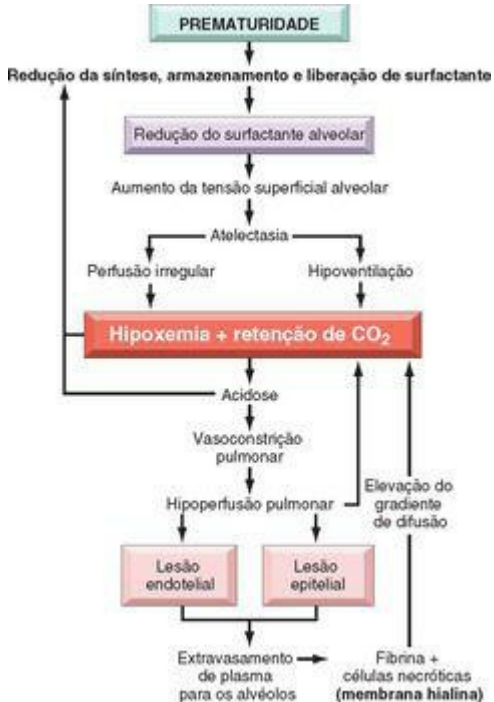


FIGURA 10-7

Esquema da fisiopatologia da síndrome da angústia respiratória (veja o texto).

A síntese de surfactante é modulada por uma variedade de hormônios e fatores de crescimento, como cortisol, insulina, prolactina, tiroxina e TGF- β . *O papel dos glicocorticoides é especialmente importante.* As condições associadas ao estresse intrauterino e à RCF que aumentam a liberação de corticoesteroides diminuem o risco de desenvolvimento da SAR. A síntese de surfactantes pode ser suprimida pelos altos níveis sanguíneos compensatórios de insulina em recém-nascidos de mães diabéticas, a qual neutraliza os efeitos dos esteroides. Isso pode explicar, em parte, porque os recém-nascidos de mães diabéticas têm um risco maior de desenvolver SAR. O trabalho de parto é conhecido por aumentar a síntese de surfactantes; logo, o parto cesáreo induzido antes do trabalho de parto pode induzir o risco de SAR.

Morfologia. Os pulmões são peculiares durante o exame macroscópico. Embora de tamanho normal, eles são sólidos, desprovidos de ar e roxo-avermelhados, com uma cor semelhante à do fígado, e costumam afundar na água. Microscopicamente, os alvéolos são mal desenvolvidos, e aqueles presentes sofreram colapso ([Fig. 10-8](#)). Quando o neonato morre no início do curso da doença, restos celulares necróticos podem ser observados nos bronquíolos terminais e ductos alveolares. O material necrótico se incorpora às membranas hialínicas eosinofílicas que revestem os bronquíolos respiratórios, ductos alveolares e alvéolos aleatórios. As membranas são compostas, em grande parte, de fibrinogênio e fibrina misturadas com restos celulares provenientes de pneumócitos tipo II necróticos. A sequência de eventos que levam à formação das membranas hialinas é delineada na [Figura 10-7](#). Há uma escassez notável de resposta inflamatória neutrofílica associada a essas membranas. As lesões da doença da membrana hialina jamais são observadas em bebês nascidos vivos.

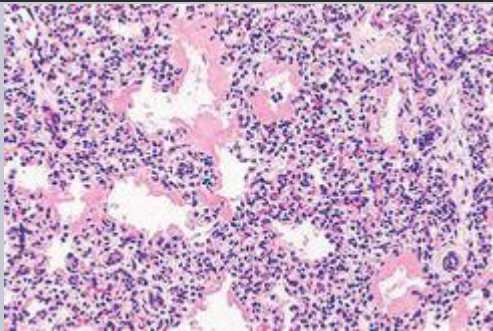


FIGURA 10-8

Doença da membrana hialina. Há atelectasia e dilatação alternadas dos alvéolos. Observe as membranas hialinas espessas eosinofílicas revestindo os alvéolos dilatados.

Em neonatos que sobrevivem mais do que 48 horas, ocorrem alterações reparadoras nos pulmões. O epitélio alveolar prolifera sob a superfície da membrana, a qual pode ser descamada para o espaço aéreo, onde sofre digestão parcial ou fagocitose por macrófagos.

Evolução Clínica. Embora a apresentação clínica clássica antes da era do tratamento com surfactantes exógenos tenha sido descrita anteriormente, o curso clínico real e o prognóstico para a SAR neonatal variam de acordo com a maturidade, peso ao nascimento do lactente e rapidez na instituição do tratamento. Uma parte importante do controle da SAR baseia-se na prevenção, seja por adiamento do parto até que o pulmão fetal atinja a maturidade ou pela indução da maturação dos pulmões nos fetos em risco. Esses objetivos dependem criticamente da capacidade de avaliar a maturidade pulmonar fetal de maneira precisa. Como as secreções pulmonares são liberadas no líquido amniótico, a análise dos fosfolipídios do líquido amniótico oferece uma boa estimativa do nível de surfactante no revestimento alveolar. A administração profilática de surfactante exógeno ao nascimento em neonatos extremamente prematuros (idade gestacional aproximada de 26 a 28 semanas) e a administração de surfactante em lactentes prematuros mais velhos e sintomáticos têm mostrado ser extremamente benéficas, em tal grau que, atualmente, é incomum que neonatos morram de SAR aguda. Além disso, os corticosteroides reduzem a morbidade e a mortalidade neonatais quando administrados às mães em ameaça de parto prematuro com 24 a 34 semanas de gestação. Após o nascimento, a base do tratamento consiste na reposição de surfactante e administração de oxigênio, geralmente realizadas por diversos métodos de assistência ventilatória, incluindo a ventilação de alta frequência.

Nos casos não complicados, a recuperação começa a ocorrer dentro de 3 a 4 dias. No entanto, o tratamento vem com o risco atualmente bem conhecido denominado *toxicidade do oxigênio*, causada por radicais livres derivados do oxigênio. Altas concentrações de oxigênio administradas por períodos prolongados geram duas complicações bem conhecidas: *fibroplasia retrolental* (também denominada *retinopatia da prematuridade*) nos olhos ([Cap. 29](#)) e *displasia broncopulmonar*. A retinopatia foi atribuída a alterações na expressão do fator de crescimento endotelial vascular (VEGF), que também funciona como fator de sobrevivência para as células endoteliais e promove a angiogênese ([Cap. 3](#)).¹⁸ Durante o início da fase *hiperóxica* do tratamento da SAR (fase I), o fator de crescimento endotelial vascular está acentuadamente diminuído, levando à apoptose das células endoteliais; o VEGF aumenta após o retorno ao ar ambiente, induzindo a proliferação de vasos retinianos (*neovascularização*) característica das lesões de retina (fase II).

A *displasia broncopulmonar* (DBP), originalmente descrita em 1967, atualmente é rara em lactentes com mais de 1.200 g de peso ao nascimento ou em gestações que ultrapassaram 30

semanas. Técnicas de ventilação suave, terapia com glicocorticoides antes do nascimento e tratamento com surfactantes têm minimizado as lesões pulmonares graves na maioria dos recém-nascidos. A definição de DBP evoluiu nos últimos anos como reflexo dessas novas tendências, e são necessários pelo menos 28 dias de terapia com oxigênio nos lactentes que nasceram antes de 36 semanas de gestação para o diagnóstico de DBP. [19](#) As descrições histopatológicas originais da DBP consistiam na hiperplasia epitelial das vias respiratórias e metaplasia escamosa, espessamento da parede alveolar, e fibrose peribrônquica e intersticial. As principais anormalidades da “nova” DBP consistem em uma diminuição impressionante da septação alveolar (que se manifesta por estruturas alveolares simplificadas e grandes) e uma configuração capilar dismórfica. Logo, a visão atual é que a DBP seja causada por um dano potencialmente reversível no desenvolvimento da septação alveolar no estágio sacular.

Vários fatores – hiperoxemia, hiperventilação, prematuridade, citocinas inflamatórias, malformações vasculares – contribuem para a DBP e provavelmente agem aditiva ou sinergicamente na promoção da lesão. [20](#) O oxigênio sozinho pode impedir a septação dos pulmões que estão no estágio sacular de desenvolvimento, sendo que os lactentes que recebem altas taxas de oxigênio apresentam doença pulmonar mais persistente. A ventilação mecânica de animais prematuros sem a exposição simultânea a altas taxas de oxigênio suplementar também resulta na lesão patológica de DBP. Os níveis de uma variedade de citocinas pró-inflamatórias (TNF, interleucina-1 β [IL- β], IL-6 e IL-8) estão aumentados nos alvéolos de lactentes que desenvolvem a DBP, e a sua desregulação em modelos animais pode dificultar a septação alveolar, sugerindo um papel para estas citocinas no impedimento do desenvolvimento pulmonar. [21](#) Estudos recentes em modelos experimentais do desenvolvimento do pulmão também elucidaram a necessidade de vascularização apropriada dentro do mesênquima pulmonar para permitir a morfogênese das ramificações epiteliais. Além disso, os lactentes que sofrem de DBP muitas vezes apresentam capilares dismórficos e níveis reduzidos do fator de crescimento endotelial vascular (VEGF). [22](#)

Caso a toxicidade do oxigênio seja evitada, e geralmente este é o caso, e o lactente consiga sobreviver por 3 ou 4 dias, a recuperação de um lactente nascido com pelo menos 31 semanas de gestação pode ser antecipada sem sequelas permanentes. Os lactentes que se recuperam da SAR apresentam um risco maior para o desenvolvimento de uma variedade de outras complicações associadas ao parto prematuro, sendo as mais importantes *persistência do canal arterial*, *a hemorragia intraventricular* e *a enterocolite necrosante*. Assim, embora a alta tecnologia atual salve muitos lactentes com SAR, ela também traz à superfície a extrema fragilidade do neonato imaturo.

ENTEROCOLITE NECROSANTE

A enterocolite necrosante (EN) é mais comum em lactentes prematuros, com incidência inversamente proporcional à idade gestacional. A EN ocorre em aproximadamente um a cada 10 nascimentos de crianças com baixo peso (< 1.500 g). Nos Estados Unidos, ocorrem cerca de 2.500 casos anualmente.

A patogenia da EN é desconhecida, mas parece ser multifatorial. Além da *prematuridade*, a maioria dos casos está associada à *alimentação enteral*, sugerindo que alguns insultos pós-natais (como a introdução de bactérias) participe da cascata que culmina na destruição tecidual. Enquanto os *agentes infecciosos* apresentam um papel na patogenia da EN, nenhuma bactéria isolada pode ser identificada como agente etiológico dessa doença. Um grande número de *mediadores inflamatórios* tem sido associado à EN, e a discussão sobre eles vai além dos objetivos deste livro. Um mediador em particular, o fator de ativação plaquetária (PAF, do inglês, *platelet activating factor*), foi implicado no aumento da permeabilidade mucosa por promover a apoptose de enterócitos e comprometer as estruturas de junção intercelular, acrescentando, assim, “combustível ao fogo”.²³ Amostras sanguíneas de lactentes com EN exibiram níveis mais elevados de PAF do que os controles de idade pareada. Finalmente, a destruição das funções da barreira mucosa permite a migração transluminal de bactérias, levando a um círculo vicioso de inflamação, necrose mucosa e entrada adicional de bactérias, eventualmente culminando em septicemia e choque ([Cap. 4](#)).

A evolução clínica é razoavelmente típica, com o aparecimento de sangue nas fezes, distensão abdominal e desenvolvimento de colapso circulatório. As radiografias abdominais costumam demonstrar gás dentro da parede intestinal (*pneumatose intestinal*). A EN tipicamente envolve o íleo terminal, o ceco e o cólon direito, embora qualquer parte do intestino grosso e delgado possa estar envolvida. O segmento envolvido apresenta-se distendido, friável e congestionado, ou pode estar francamente gangrenoso; a perfuração intestinal acompanhada de peritonite pode ser observada. Microscopicamente, podem ser visualizadas necrose coagulativa transmural ou mucosa, ulceração, colonização bacteriana e bolhas gasosas submucosas ([Fig. 10-9](#)). Mudanças reparadoras, como a formação de tecido de granulação e fibrose, podem começar imediatamente após o episódio agudo. Quando detectada precocemente, a EN pode ser muitas vezes tratada de forma conservadora, porém muitos casos (20% a 60%) requerem ressecção dos segmentos necróticos do intestino. A EN está associada a uma alta taxa de mortalidade perinatal; aqueles pacientes que sobrevivem, desenvolvem com frequência *estreitamentos pós-EN* devido à fibrose causada pelo processo cicatricial.

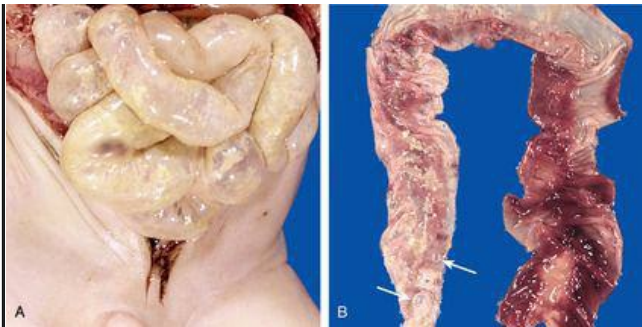

FIGURA 10-9

Enterocolite necrosante (EN). **A**, Exame pós-morte em um caso grave de EN mostra que todo o intestino delgado está acentuadamente distendido com uma parede fina perigosa (geralmente isto implica perfuração iminente). **B**, A porção congestionada do ileo corresponde microscopicamente a áreas de infarto hemorrágico e necrose transmural. Bolhas submucosas de gás (*pneumatose intestinal*) podem ser vistas em várias regiões (*setas*).

Infecções Perinatais

As infecções do embrião, feto e neonato se manifestam de diversas maneiras e são mencionadas como fatores etiológicos em várias outras seções dentro deste capítulo. Em geral, as infecções natais e perinatais são adquiridas através de uma das duas vias primárias – *transcervical* (também conhecida como *ascendente*) ou *transplacentária (hematológica)*. Ocasionalmente, as infecções ocorrem por uma combinação das duas vias, quando um micro-organismo ascendente infecta o endométrio e, depois, a corrente sanguínea através das vilosidades coriônicas.

INFECÇÕES TRANSCERVICAIS (ASCENDENTES)

A maioria das infecções bacterianas e algumas virais (p. ex., herpes simples tipo II) são adquiridas através da via cervicovaginal. Tais infecções podem ser adquiridas durante a vida intrauterina ou próximo ao momento do nascimento. Em geral, o feto adquire a infecção por inalação do líquido amniótico infectado para os pulmões imediatamente antes do nascimento ou através da passagem pelo canal de parto infectado durante o nascimento. Como citado anteriormente, o nascimento prematuro costuma ser uma consequência infeliz e pode estar relacionado com lesão e ruptura do saco amniótico, como uma consequência direta da inflamação ou da indução do parto associada à liberação de prostaglandinas pelos neutrófilos infiltrantes. A inflamação das membranas placentárias e do cordão umbilical é geralmente perceptível, embora a presença ou ausência e intensidade da corioamnionite não necessariamente estejam correlacionadas com a intensidade da infecção fetal. No feto infectado por inalação do líquido amniótico, as sequelas mais frequentes são a pneumonia, a sepse e a meningite.

INFECÇÕES TRANSPLENTÁRIAS (HEMATOLÓGICAS)

A maioria das infecções parasitárias (p. ex., toxoplasmose, malária) e virais e algumas infecções bacterianas (*i. e.*, *Listeria*, *Treponema*) têm acesso à corrente sanguínea fetal por via transplacentária através das vilosidades coriônicas. Essa transmissão hematogênica pode ocorrer em qualquer momento da gestação, ou, ocasionalmente, como no caso da hepatite B e HIV, no momento do parto por meio de transfusão materno-fetal. As manifestações clínicas dessas infecções são altamente variáveis, dependendo, em grande parte, do período da gestação e do micro-organismo envolvido.

O parvovírus B19, que causa o *eritema infeccioso* ou a “quinta doença da infância” em crianças imunocompetentes mais velhas, pode infectar 1% a 5% das gestantes, e a sua maioria apresenta uma gestação normal. Em uma minoria de gestantes, a infecção intrauterina inclui o aborto espontâneo (particularmente no segundo trimestre), natimorto, hidropisia fetal (ver adiante) e anemia congênita. O parvovírus B19 tem um tropismo particular pelas células eritroides; as inclusões virais diagnósticas podem ser vistas precocemente nas células progenitoras eritroides em crianças infectadas ([Fig. 10-10](#)).

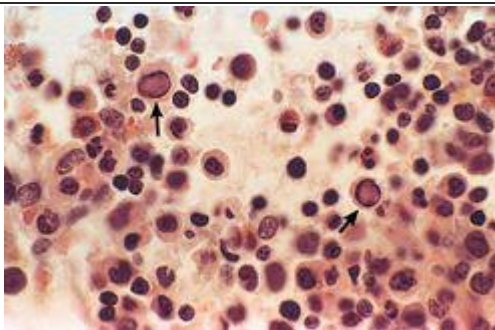


FIGURA 10-10

Medula óssea de um lactente infectado pelo parvovírus B19. As setas indicam dois precursores eritroides com grandes inclusões intranucleares homogêneas e um halo periférico de cromatina residual.

A s infecções TORCH (ver anteriormente) são agrupadas porque apresentam manifestações clínicas e patológicas semelhantes, incluindo febre, encefalite, coriorretinite, hepatoesplenomegalia, pneumonite, miocardite, anemia hemolítica e lesões cutâneas vesiculares ou hemorrágicas. Tais infecções, que ocorrem precocemente na gestação, também podem causar sequelas crônicas na criança, incluindo retardo mental e do crescimento, catarata, anomalias cardíacas congênicas e defeitos ósseos.

SEPSE

A sepse perinatal também pode ser agrupada clinicamente com base no período de aparecimento: *aparecimento precoce* (dentro dos primeiros 7 dias de vida) *versus* *aparecimento tardio* (a partir de 7 dias até 3 meses de vida). A maioria dos casos de aparecimento precoce de sepse é adquirida ao ou logo antes do nascimento e tende a gerar sinais e sintomas clínicos de pneumonia, sepse e, ocasionalmente, meningite dentro de 4 a 5 dias de vida. O estreptococo do grupo B é o organismo mais comumente isolado na sepse de aparecimento precoce e, também, a causa mais comum de meningite bacteriana. As infecções por *Listeria* e *Candida* requerem um período de latência entre o momento de inoculação do micro-organismo e a manifestação dos sintomas clínicos, e apresenta-se como septicemia de aparecimento tardio.

Hidropisias Fetais

As *hidropisias fetais* referem-se ao acúmulo de líquido no feto durante o crescimento intrauterino. Até recentemente, a anemia hemolítica causada pela incompatibilidade dos grupos sanguíneos Rh entre a mãe e a criança (*hidropisia imune*) era a causa mais comum, mas o sucesso da profilaxia deste distúrbio durante a gestação fez com que as *hidropisias não imunes* emergissem como as principais culpadas (Tabela 10-4). O acúmulo de líquido intrauterino pode ser muito variável, desde progressivo com edema generalizado do feto (*hidropisia fetal*), uma condição geralmente fatal, a graus mais localizados de edema, como efusões pleural e peritoneal, ou acúmulo de fluido pós-nucal (*higroma cístico*, ver adiante), que são compatíveis com a vida.

TABELA 10-4 Causas Gerais de Hidropisia Fetal não Imune
Dados de Machin G.R. Hydrops, hydrops fetalis, hydrops, pericardial effusions, and fetal ascites. In Gilbert-Barness E, et al (eds): Potter's Pathology of the Fetus, Infant, and Child. St. Louis, Mosby, 2007, p 33.

CARDIOVASCULARES

Malformações
Taquiarritmia
Insuficiência com alto débito

CROMOSÔMICAS

Síndrome de Turner
Trissomia do 21, trissomia do 18

CAUSAS TORÁCICAS

Malformação adenomatoide cística
Hérnia diafragmática

ANEMIA FETAL

α -Talassemia homozigótica
Parvovírus B19
Hidropisia imune (Rh e ABO)

GESTAÇÃO GEMELAR

Transfusão de gêmeo para gêmeo

INFECÇÕES (EXCLUINDO PARVOVÍRUS)

Citomegalovírus
Sífilis

Toxoplasmose


MALFORMAÇÕES DO TRATO GENITOURINÁRIO
TUMORES
DISTÚRBIOS GENÉTICOS/METABÓLICOS

Observação: A causa de hidropisia fetal pode permanecer indeterminada („idiopática”) em mais de 20% dos casos.

HIDROPISIA IMUNE

A hidropisia imune consiste em uma doença hemolítica causada pela incompatibilidade entre o grupo sanguíneo da mãe e do feto. Quando o feto herda determinantes antigênicos eritrocitários do pai que são estranhos aos da mãe, pode ocorrer uma reação imune materna, levando à doença hemolítica (*in utero*). Os principais antígenos que induzem doença imunológica clinicamente significativa são o ABO, certos antígenos Rh e grupos sanguíneos. A incidência de hidropisia imune nas populações urbanas diminuiu drasticamente, a maioria devido aos métodos atuais de prevenção da imunização por Rh em mães de alto risco. A profilaxia bem-sucedida desse distúrbio resultou diretamente da compreensão da sua patogenia.

Etiologia e Patogenia. A causa subjacente da hidropisia fetal é a imunização da mãe por antígenos de grupos sanguíneos presentes nas hemácias fetais e a transferência livre de anticorpos da mãe através da placenta para o feto ([Fig. 10-11](#)). As hemácias fetais podem atingir a corrente sanguínea materna durante o último trimestre da gestação, quando o citotrofoblasto deixa de estar presente como uma barreira, ou durante o próprio parto. Assim, a mãe se torna sensibilizada contra o antígeno estranho.



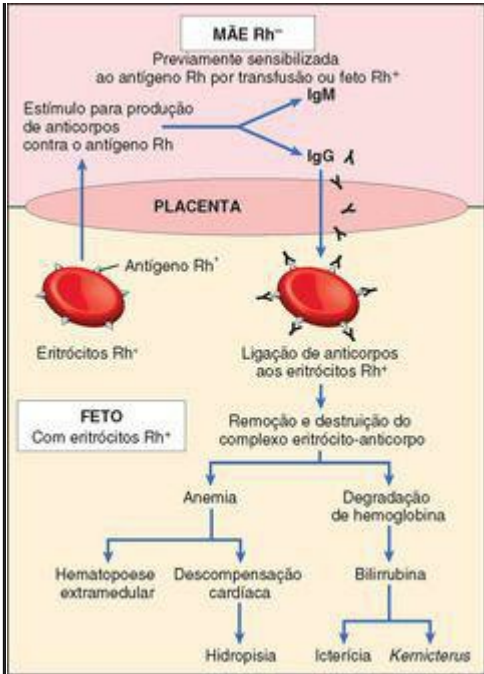


FIGURA 10-11

Patogenia da hidropisia imune fetal (veja o texto).

Dos muitos antígenos incluídos no sistema Rh, somente o antígeno D é a principal causa de

incompatibilidade Rh. Vários fatores influenciam na resposta imunológica às hemácias fetais Rh-positivas que chegam à circulação materna.

A incompatibilidade ABO simultânea protege a mãe contra a imunização por Rh, pois as hemácias fetais são prontamente cobertas e removidas da circulação materna por anticorpos da classe IgM anti-A ou anti-B que não cruzam a placenta.

A resposta de anticorpos depende da dose do antígeno imunizante; portanto, a doença hemolítica desenvolve-se apenas quando a mãe sofreu um sangramento transplacentário significativo (mais de 1 mL de hemácias Rh-positivas).

A exposição inicial ao antígeno Rh induz a formação de anticorpos IgM, portanto, a doença por Rh é incomum na primeira gestação. A exposição durante uma gestação subsequente geralmente leva a uma resposta acentuada de anticorpos IgG e ao risco de hidropisia imune.

A incidência de isoimunização materna por Rh diminuiu significativamente desde o advento da imunoglobulina Rhesus (RhIg) contendo anticorpos anti-D. A administração de RhIg na 28ª semana de gestação e dentro de 72 horas após o parto a mães Rh-negativas reduz significativamente o risco de doença hemolítica em recém-nascidos Rh-positivos e nas gestações subsequentes. O RhIg também deve ser administrado após abortos, uma vez que estes também podem levar à imunização. A identificação pré-natal e o manejo do feto de risco foram bastante facilitados pela amnioncentese e pelo advento do uso da coleta de amostras das vilosidades coriônicas e do sangue fetal. Além disso, a clonagem do gene *RHD* resultou em esforços para determinar o estado do Rh fetal através do sangue materno. Quando identificados, os casos hemólise intrauterina graves podem ser tratados pelas transfusões intravasculares via cordão umbilical e antecipação do parto.

A patogenia da hemólise fetal causada pela incompatibilidade ABO materno-fetal é um pouco diferente daquela causada por diferenças nos antígenos Rh. A incompatibilidade ABO ocorre em aproximadamente 20% a 25% das gestações, mas evidências laboratoriais de doença hemolítica são detectadas em apenas um em cada 10 desses neonatos, e a doença é grave o suficiente para exigir tratamento em apenas um em 200 casos. Vários fatores explicam isso. Primeiro, como mencionado, a maioria dos anticorpos anti-A e anti-B são do tipo IgM e, portanto, não atravessam a placenta. Segundo, as hemácias neonatais expressam os antígenos anti-A e anti-B fracamente. Terceiro, várias outras células, além das hemácias, expressam os antígenos A e B e, assim, absorvem parte dos anticorpos transferidos. A doença hemolítica por ABO ocorre quase que exclusivamente nos recém-nascidos do grupo A ou B que nasceram de mães do grupo O. Por razões desconhecidas, algumas mulheres do grupo O apresentam anticorpos direcionados contra os antígenos dos grupos A e/ou B, mesmo sem sensibilização prévia. Logo, o primeiro filho pode ser afetado. Felizmente, até mesmo com os anticorpos adquiridos transplacentários, a destruição das hemácias do bebê é mínima. Não existe proteção eficaz contra as reações ABO.

Existem duas consequências da destruição excessiva das hemácias no neonato ([Fig. 10-11](#)). A gravidade dessas alterações varia consideravelmente, dependendo do grau de hemólise e da maturidade do lactente.

A *anemia* é o resultado direto da perda das células sanguíneas. Caso a hemólise seja sutil, a hematopoese extramedular no baço e no fígado pode ser suficiente para manter os níveis normais de hemácias. Entretanto, quando a hemólise é mais grave, a anemia progressiva se desenvolve, podendo resultar em lesão hipóxica no coração e fígado. Devido à lesão no

fígado, a síntese de proteínas plasmáticas não diminui e os níveis dessas proteínas pode chegar a um valor tão baixo quanto 2 a 2,5 mg/dL. A hipoxia cardíaca pode levar a descompensação e insuficiência cardíacas. *A combinação da pressão oncótica reduzida com uma elevação da pressão hidrostática (secundária à insuficiência cardíaca), resulta em edema generalizado e anasarca, culminando em hidropisia fetal.*

A *icterícia* desenvolve-se porque a hemólise produz bilirrubina não conjugada ([Cap. 18](#)). A bilirrubina também passa através da barreira hematoencefálica pouco desenvolvida do recém-nascido. Como é insolúvel em água, ela se liga a lipídios do cérebro, resultando em lesão no sistema nervoso central, chamada de *kernicterus* ([Fig. 10-14](#)).

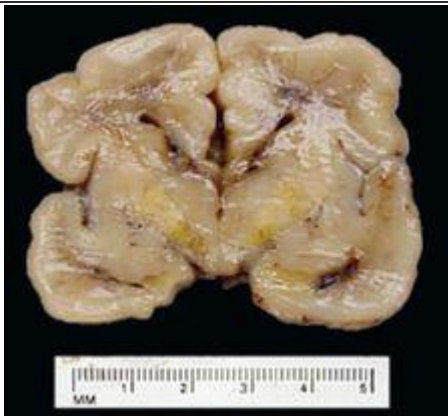

FIGURA 10-14

Kernicterus. Observe a coloração amarelada do parênquima cerebral devido ao acúmulo de bilirrubina, o qual é mais proeminente no núcleo basal profundo aos ventrículos.

HIDROPISIA NÃO IMUNE

As três causas principais da hidropisia não imune incluem os *defeitos cardiovasculares*, *anormalidades cromossômicas* e *anemia fetal* ([Tabela 10-4](#)) .²⁴ Tanto os defeitos cardiovasculares estruturais quanto funcionais, tais como defeitos cardíacos congênitos e arritmias, podem resultar em insuficiência cardíaca intrauterina e hidropisia. Entre as anormalidades cromossômicas, o cariótipo 45,X (síndrome de Turner) e as trissomias do 21 e do 18 estão associados à hidropisia fetal. Mais frequentemente, as malformações cardíacas estruturais subjacentes associadas a aberrações cromossômicas formam a base da hidropisia fetal. No fenótipo de Turner, entretanto, anormalidades na drenagem linfática do pescoço pode levar ao acúmulo de fluido pós-nucal (*higromas císticos*). A anemia fetal, que não é causada por anticorpos associados ao Rh ou ABO, também resulta em hidropisia. Na verdade, em algumas partes do mundo (p. ex., Sudeste da Ásia), a anemia fetal grave devido à α -talassemia monozigótica é provavelmente a causa mais comum de hidropisia não imune. A infecção transplacentária por parvovírus B19 está emergindo rapidamente como uma causa importante da hidropisia (ver anteriormente). O vírus ganha entrada preferencial nos precursores eritroides (normoblastos), onde ele se replica, levando a apoptose dos progenitores das hemácias e aplasia isolada das hemácias. As inclusões intranucleares pelo parvovírus podem ser vistas na circulação e na medula nos precursores eritroides ([Fig. 10-10](#)). Aproximadamente 10% dos casos de hidropisias não imunes estão relacionados com gestações gemelares monozigóticas e transfusões entre gêmeos que ocorrem através de anastomoses entre as duas circulações.

Morfologia da Hidropisia Fetal. Os achados anatômicos encontrados no feto com acúmulo de fluido intrauterino variam de acordo com a severidade da doença e a etiologia associada. Como citado anteriormente, a hidropisia fetal representa a manifestação mais grave e generalizada ([Fig. 10-12](#)), e graus menores de edema, tais como coleções de fluidos isolados pleural, peritoneal ou pós-nucal, podem ocorrer. Conseqüentemente, os recém-nascidos podem ser natimortos, morrer nos primeiros dias de vida ou se recuperar completamente. A presença de características dismórficas sugere uma anormalidade cromossômica; o exame pós-morte pode revelar uma malformação cardíaca subjacente.

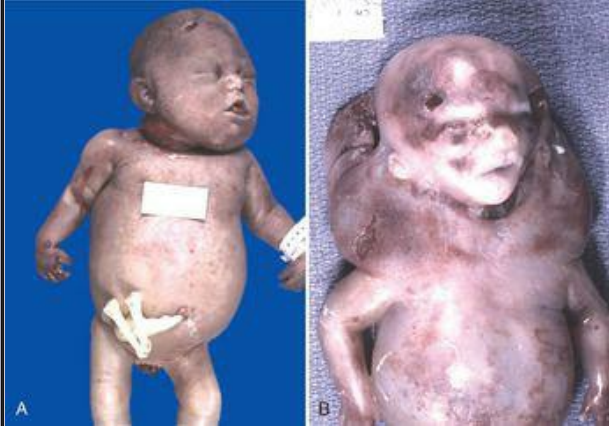

FIGURA 10-12

Hidropisia fetal. **A**, Acúmulo generalizado de líquido no feto. **B**, O acúmulo de líquido é particularmente proeminente nos tecidos moles do pescoço; e tal condição tem sido chamada de *higroma cístico*. Os higromas císticos são caracteristicamente observados, embora não sejam restritos, nas aberrações cromossômicas tais como nos cariótipos 45,X0.

(Cortesia do Dr. Beverly Rogers, Department of Pathology, University of Texas Southwestern Medical Center, Dallas, TX.)

Nas hidropisias associadas à anemia fetal, tanto o feto como a placenta são caracteristicamente pálidos; na maioria dos casos, o fígado e o baço estão aumentados devido a insuficiência cardíaca e congestão. Adicionalmente, a medula óssea exibe uma hiperplasia compensatória dos precursores eritroides (sendo a aplasia das hemácias associada ao parvovírus uma grande exceção) e a hematopoese extramedular ocorre no fígado, no baço e nos linfonodos, e, possivelmente, em outros tecidos como os rins, pulmões e até mesmo o coração. A atividade hematopoética aumentada justifica a presença de um grande número de hemácias imaturas na circulação periférica, incluindo reticulócitos,

normoblastos e eritroblastos (**eritroblastose fetal**) ([Fig. 10-13](#)).

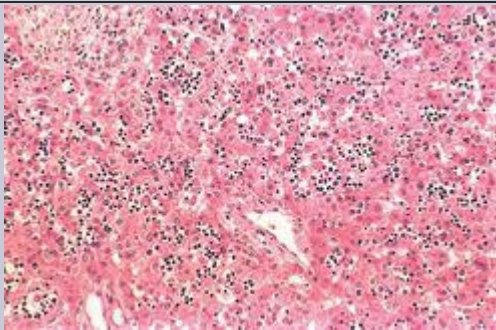


FIGURA 10-13

Várias ilhas de hematopoese extramedular (pequenas células azuis) estão misturadas entre os hepatócitos maduros neste lactente com hidropisia fetal não imune.

A ameaça mais séria na hidropisia fetal é a lesão do sistema nervoso central conhecida como *kernicterus* ([Fig. 10-14](#)). O cérebro afetado apresenta-se aumentado e edemaciado e, quando seccionado, apresenta uma coloração amarelo-brilhante, particularmente nos núcleos basais, tálamo, cerebelo, massa cinzenta cerebral e medula espinal. A taxa exata de bilirrubina que induz o *kernicterus* é desconhecida, mas geralmente a lesão neural requer uma taxa sanguínea maior que 20 mg/dL em lactentes nascidos a termo, enquanto em lactentes prematuros esse limiar pode ser consideravelmente menor.

Aspectos Clínicos. As manifestações clínicas da hidropisia fetal variam de acordo com a gravidade da doença, como já foi citado anteriormente. Os recém-nascidos minimamente afetados apresentam palidez, possivelmente acompanhada de hepatoesplenomegalia (à qual se acrescenta icterícia nas reações hemolíticas mais intensas), enquanto os neonatos mais gravemente afetados apresentam icterícia intensa, edema generalizado e sinais de envolvimento neurológico. Tais neonatos podem ser submetidos a vários tratamentos de suporte, incluindo

fototerapia (a luz visível oxida a bilirrubina não conjugada em pirróis hidrossolúveis inócuos e prontos para serem excretados) e, em casos graves, a transfusão total do sangue do recém-nascido.

Erros Inatos do Metabolismo e Outros Distúrbios Genéticos

Sir Archibald Garrod criou o termo *erros inatos do metabolismo* em 1908, e desde aquele momento o número de distúrbios genéticos bem caracterizados que dão origem a anormalidades metabólicas congêntas tem aumentado exponencialmente e vai além dos objetivos deste capítulo. *A maioria dos erros inatos do metabolismo é rara, e alguns são discutidos no Capítulo 5. Eles são hereditários, geralmente de caráter autossômico recessivo ou ligados ao cromossomo-X*; e uma minoria tem caráter autossômico dominante. As desordens mitocondriais ([Cap. 5](#)) formam um grupo de entidades distintas. Alguns dos aspectos clínicos que sugerem um distúrbio metabólico subjacente em um recém-nascido estão citados na [Tabela 10-5](#). Três defeitos genéticos metabólicos – a fenilcetonúria (PKU), a galactosemia e a fibrose cística – serão discutidos aqui. A fenilcetonúria e a galactosemia são revistas porque o seu diagnóstico precoce (através de programas de triagem neonatal) é particularmente importante, uma vez que a instituição de uma dieta apropriada pode prevenir a morte precoce ou o retardo mental. A fibrose cística foi incluída porque é uma das doenças potencialmente letais mais comuns que afetam caucasianos. A triagem neonatal para a fibrose cística permanece um tema controverso, com seus riscos e benefícios bem menos claros do que nas outras duas doenças.

Adaptado de [TABELA 10-5 Anormalidades que Sugerem Erros Inatos do Metabolismo](#), Gilbert Barnes E, et al. Metabolic diseases. In: Gilbert Barnes E, et al. (eds): Potter's Pathology of the Fetus, Infant, and Child. St. Louis, Mosby, 2007.

GERAIS

Achados dismórficos

Surdez

Automutilação

Cabelo anormal

Odor anormal no corpo ou na urina (odor de „pés suados”, „rato ou bolor”, „xarope de bordo”)

Hepatoesplenomegalia, cardiomegalia

Hidropisia

NEUROLÓGICAS

Hipotonia ou hipertonia

Coma

Letargia persistente

Convulsões

GASTROINTESTINAIS

Alimentação precária

Vômito recorrente

Icterícia

OLHOS

Catarata

Mácula vermelho-cereja

Deslocamento da lente

Glaucoma

MUSCULARES, ARTICULARES

Miopatia

Mobilidade anormal

FENILCETONÚRIA (PKU)

A fenilcetonúria caracteriza-se por anormalidades no metabolismo da fenilalanina, resultando em hiperfenilalaninemia. A PKU é uma condição autossômica recessiva, e a grande maioria das PKU é causada por mutações bialélicas no gene que codifica a enzima fenilalanina hidroxilase (PAH). Todavia, a grande diversidade de apresentações clínicas ressalta a complexidade genética que baseia até doenças “mendelianas” clássicas como a PKU. ²⁵ Em níveis moleculares, mais de 500 doenças associadas aos alelos do gene *PAH* já foram identificadas nas populações por todo o mundo. Cada mutação induz uma alteração particular na enzima, resultando em um efeito quantitativo na atividade enzimática residual, que varia de ausência completa até 50% dos valores normais. O grau de hiperfenilalaninemia e o fenótipo clínico são inversamente relacionados com a quantidade de atividade enzimática residual. Lactentes com mutações que resultam na perda da atividade da PAH apresentam os aspectos clínicos de PKU, enquanto aqueles com até 6% da atividade residual manifestam uma forma mais sutil da doença. Além disso, algumas mutações produzem elevações apenas modestas dos níveis sanguíneos de fenilalanina, e as crianças afetadas não sofrem lesão neurológica. Esta última condição tem sido chamada de *hiperfenilalaninemia benigna*. É importante reconhecê-la, uma vez que os indivíduos afetados podem ter um resultado positivo nos testes de triagem, mas não desenvolver os estigmas da PKU clássica. A medição dos níveis séricos de fenilalanina diferencia a hiperfenilalaninemia benigna da PKU clássica, com as concentrações sendo tipicamente por volta de 600 μM na PKU (as concentrações normais de fenilalanina geralmente são menores que 120 μM).

A anormalidade bioquímica na PKU é uma incapacidade de converter a fenilalanina em tirosina. Em crianças normais, menos da metade da ingestão alimentar de fenilalanina é essencial à síntese de proteínas. O resto é convertido irreversivelmente em tirosina pela PAH no fígado, como parte de uma via metabólica complexa, o *sistema PAH hepático* (Fig. 10-15), o qual é composto não só pela enzima PAH, mas também pelo cofator *tetraidrobiopterina* (BH_4) e pela enzima *diidropteridina redutase*, a qual regenera a BH_4 . Embora a hiperfenilalaninemia neonatal possa ser causada por deficiências em qualquer um desses componentes, aproximadamente 98% dos casos são atribuídos às anormalidades na PAH e os outros 2% às anormalidades na síntese ou reciclagem da BH_4 . A BH_4 é essencial como cofator para a PAH, mas também é necessária para hidroxilação da tirosina e do triptofano. Os defeitos concomitantes na reciclagem de BH_4 atrapalham a síntese dos neurotransmissores. Como resultado, em pacientes com defeitos na reciclagem da BH_4 o dano neurológico não é interrompido a despeito da normalização dos níveis de fenilalanina. Embora eles representem minoria dos pacientes com hiperfenilalaninemia, *é importante reconhecer estas variantes da PKU porque a progressão desses distúrbios neurológicos não pode ser tratada apenas pelo controle na dieta dos níveis de fenilalanina.*

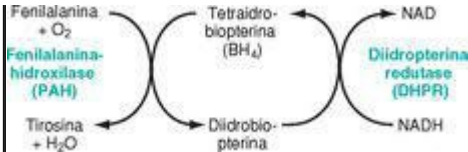


FIGURA 10-15

O sistema da fenilalanina hidroxilase.

Os indivíduos com a PKU “clássica” apresentam uma deficiência grave de PAH, levando a hiperfenilalaninemia e suas consequências patológicas. Com um bloqueio no metabolismo da fenilalanina devido à ausência de PAH, pequenos desvios nas vias começam a ocorrer, produzindo ácido fenilpirúvico, ácido fenilático, ácido fenilacético e ácido *o*-hidroxifenilacético, os quais são excretados em grandes quantidades na urina, na PKU. Alguns desses metabólitos anormais são excretados no suor, e o ácido fenilacético em particular confere um odor forte de bolor ou “de rato” aos pacientes afetados. Acredita-se que o excesso de fenilalanina ou de seus metabólitos contribua para lesões cerebrais na PKU. Os lactentes afetados são normais ao nascimento, mas, dentro de algumas semanas, desenvolvem um nível plasmático de fenilalanina crescente, o que, de certa maneira, compromete o desenvolvimento do cérebro. Em geral, por volta de 6 meses de vida, o *retardo mental acentuado* torna-se evidente; menos de 4% das crianças com PKU não tratada apresentam valores de quociente de inteligência acima de 50 ou 60. Aproximadamente um terço dessas crianças jamais será capaz de andar, e dois terços, de falar. Convulsões, outras anormalidades neurológicas, pigmentação reduzida dos cabelos e da pele e eczema irão acompanhar frequentemente o retardo mental nas crianças não tratadas. A hiperfenilalaninemia e o conseqüente retardo mental podem ser evitados pela restrição da ingestão de fenilalanina no início da vida. Desse modo, vários procedimentos de triagem são utilizados rotineiramente para a detecção de PKU no período pós-natal imediato.

Muitas pacientes com PKU clinicamente normais que foram tratadas com dieta desde o início da vida alcançam a idade fértil. Se tais pacientes tivessem descontinuado o tratamento com a dieta, o resultado seria a hiperfenilalaninemia evidente. Setenta e cinco por cento a 90% das crianças nascidas destas mulheres têm retardo mental e microcefalia e 15%, cardiopatia congênita, apesar de os lactentes serem heterozigóticos. Essa síndrome, denominada *fenilcetonúria materna*, resulta dos efeitos teratogênicos da fenilalanina ou dos seus metabólitos que atravessam a placenta e afetam órgãos fetais específicos durante o desenvolvimento. A presença e a intensidade das anomalias fetais estão diretamente relacionadas com o nível materno de fenilalanina, portanto é *obrigatório instituir a restrição alimentar materna de fenilalanina antes da concepção e durante toda a gestação*.

Embora a restrição de fenilalanina seja geralmente bem-sucedida na redução ou prevenção do retardo mental associado à PKU, existem problemas que surgem a longo prazo com o tratamento (resultando em um declínio da função mental ou do comportamento) e desequilíbrios nutricionais envolvendo os minerais, os ácidos graxos e os lipídios. Um subgrupo de pacientes com mutações *PAH* responde a doses farmacológicas de BH_4 . Algumas análises recentes mostraram que cerca de metade das mutações *PAH* observadas em algumas populações podem ser consideradas “reativas a BH_4 ” .²⁶ Uma vez que não existem anormalidades primárias na BH_4 , nesses pacientes, acredita-se que este cofator atue como um “acompanhante molecular”, prevenindo a degradação da proteína *PAH*. A restituição permanente da atividade através da terapia genética permanece sendo o objetivo final; estudos recentes em modelos animais de PKU mostraram resultados, encorajadores.²⁷

GALACTOSEMIA

A galactosemia é um distúrbio autossômico recessivo do metabolismo da galactose. Normalmente, a lactose, o principal carboidrato do leite de mamíferos, é dividida pela lactase em glicose e galactose nas microvilosidades intestinais. A galactose é, então, convertida em glicose em três etapas (Fig. 10-16). *Dois variantes de galactosemia foram identificadas. Na forma mais comum, existe uma ausência total de galactose-1-fosfato-uridil transferase (também conhecida como GALT) que participa da reação 2. A variante rara surge a partir de uma deficiência de galactocinase, envolvida na reação 1.* Como a deficiência de galactocinase leva a uma forma mais sutil da doença, não associada a retardo mental, ela não será considerada nesta discussão. Em virtude da ausência da transferase, a *galactose-1-fosfato* acumula-se em vários locais, incluindo o fígado, baço, cristalino ocular, rins, miocárdio, córtex cerebral e hemácias. Vias metabólicas alternativas são ativadas, levando à produção de *galactitol* (um metabólito polioxietilado da lactose) e *galactonato*, um subproduto oxidado do excesso de galactose, ambos os quais se acumulam nos tecidos. A toxicidade a longo prazo na galactosemia tem sido atribuída a esses metabólitos intermediários.²⁸ Os heterozigotos podem ter uma deficiência leve, mas raramente são acometidos pelas consequências clínicas e patológicas do estado homozigótico.

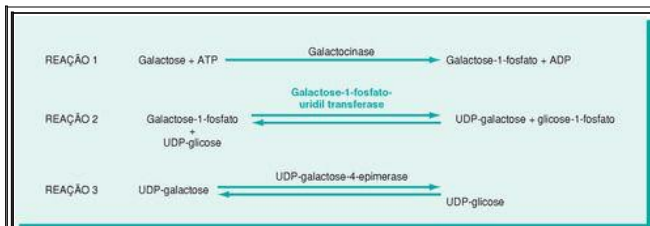


FIGURA 10-16

Vias de metabolismo da galactose. ADP, Difosfato de adenosina; ATP, trifosfato de adenosina; UDP, difosfato de uridina.

O quadro clínico é variável, refletindo provavelmente a heterogeneidade das mutações no gene da *galactose-1-fosfato-uridil transferase* que levam à galactosemia. Fígado, olhos e cérebro sofrem as maiores lesões. A *hepatomegalia*, que surge precocemente, resulta de esteatose, mas, com o tempo, podem sobrevir cicatrizes difusas que se assemelham estreitamente à cirrose

causada pelo abuso de álcool (Fig. 10-17). Ocorre *opacificação do cristalino (catarata)*, provavelmente porque este absorve água, ficando edemaciado, conforme o galactitol, produzido por vias metabólicas alternativas, se acumula e aumenta sua tonicidade. *Alterações inespecíficas são observadas no sistema nervoso central*, incluindo perda de células neurais, gliose e edema, particularmente nos núcleos denteados do cerebelo e núcleos olivares da medula. Alterações semelhantes podem ocorrer no córtex cerebral e na substância branca.

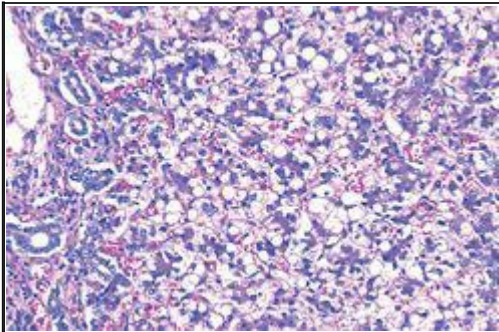


FIGURA 10-17

Galactosemia. O fígado mostra esteatose extensa e uma fibrose delicada.

(Cortesia do Dr. Wesley Tyson, The Children's Hospital Denver, CO.)

Esses lactentes apresentam *dificuldades para se desenvolver* desde o nascimento. O *vômito* e a *diarreia* surgem poucos dias após a ingestão de leite. A *icterícia* e a *hepatomegalia* geralmente se tornam evidentes durante a primeira semana de vida e podem se assemelhar a uma continuação da icterícia fisiológica do recém-nascido. A *catarata* desenvolve-se dentro de poucas semanas, e o *retardo mental* pode ser detectado nos primeiros 6 a 12 meses de vida. Até mesmo nos lactentes não tratados, o déficit mental geralmente não é tão intenso como aquele observado na PKU. O acúmulo de galactose e de galactose-1-fosfato nos rins impede o transporte de aminoácidos, resultando em *aminoacidúria*. Há uma frequência aumentada de *septicemia por Escherichia coli* fulminante, que surge possivelmente devido à atividade bacteriana neutrofílica reduzida. A

hemólise e a coagulopatia também podem ocorrer durante o período neonatal.

O diagnóstico de galactosemia pode ser suspeitado pela demonstração na urina de um outro açúcar da redução que não a glicose, porém os testes que identificam diretamente a deficiência da transferase nos leucócitos e hemácias são mais fidedignos. O diagnóstico pré-natal é possível pelo ensaio da atividade GALT em células cultivadas do líquido amniótico ou pela determinação do nível de galactitol no sobrenadante do líquido amniótico. Mais de 140 mutações já foram documentadas na *GALT*; dentre elas, a substituição da glutamina pela arginina no códon 188 (*Gln188Arg*) é a mutação mais prevalente nos indivíduos brancos não hispânicos, enquanto a substituição da serina pela leucina no códon 135 (*Ser135Leu*) é a mutação mais frequente nos afroamericanos.

Muitas das alterações clínicas e morfológicas da galactosemia podem ser prevenidas ou amenizadas pela remoção precoce da galactose da dieta, no mínimo, nos dois primeiros anos de vida. A instituição do controle alimentar logo após o nascimento previne a catarata e a lesão hepática e permite um desenvolvimento quase normal. Mesmo com as restrições alimentares, entretanto, está bem estabelecido que os pacientes mais velhos são frequentemente afetados por um distúrbio da fala e insuficiência gonadal (principalmente deficiência ovariana prematura) e, mais raramente, por um distúrbio atáxico.

FIBROSE CÍSTICA (MUCOVISCIDOSE)

A fibrose cística é um distúrbio no transporte de íons nas células epiteliais que afeta a secreção de fluidos das glândulas exócrinas e do revestimento epitelial dos tratos respiratório, gastrointestinal e reprodutivo. Em muitos lactentes, tal distúrbio acarreta secreções mucosas anormalmente viscosas, que obstruem as vias orgânicas, resultando na maioria das manifestações clínicas desta doença, como doença pulmonar crônica secundária a infecções recorrentes, insuficiência pancreática, esteatorreia, desnutrição, cirrose hepática, obstrução intestinal e infertilidade masculina. Tais manifestações podem aparecer em qualquer momento da vida, desde antes do nascimento até bem mais tarde na infância, ou até mesmo na adolescência.

Com uma incidência de um a cada 2.500 nascidos vivos, *a fibrose cística é a doença genética letal mais comum que afeta os indivíduos brancos*. A frequência de portadores nos Estados Unidos é de um a cada 20 indivíduos brancos, porém é sensivelmente menor nos afro-americanos, asiáticos e hispânicos. Embora a fibrose cística siga uma transmissão *autossômica recessiva*, dados recentes sugerem que *até os indivíduos heterozigotos apresentam uma maior incidência de doenças pancreáticas e respiratórias*, quando comparados com a população em geral. [29,30](#) Além disso, apesar da classificação da fibrose cística como um distúrbio “mendeliano”, existe uma grande variação nos graus fenotípicos que resultam de diversas mutações no gene associado com a fibrose cística, dos efeitos teciduais específicos desse gene, e da influência de modificadores da doença recém-reconhecidos. [31](#)

O Gene Associado à Fibrose cística: Estrutura Normal e Função. Em epitélios ductais normais, o cloreto é transportado por canais da membrana plasmática (*canais de cloreto*). *O defeito primário na fibrose cística origina-se a partir da função anormal de uma proteína do canal de cloreto epitelial que é codificada pelo gene regulador de condução transmembrana da fibrose cística (CFTR) no cromossomo 7q31.2*. O polipeptídeo aminoácido-1480 codificado pelo CFTR possui dois domínios transmembrana (cada um contendo seis α -hélices), dois domínios de ligação a nucleotídeos citoplasmáticos (NBDs) e um domínio regulador (domínio R) que contém sítios de fosforilação com as proteínas cinases A e C. ([Fig. 10-18](#)). Os dois domínios transmembrana formam um canal através do qual o cloreto passa. A ativação do canal CFTR é mediada pelos aumentos induzidos por agonistas no monofosfato de adenosina cíclico (cAMP), seguidos pela ativação da proteína cinase A que fosforila o domínio R. O trifosfato de adenosina (ATP) se liga e a hidrólise ocorre no NBD, sendo essencial para a abertura e fechamento dos poros dos canais em resposta à sinalização mediada pelo cAMP. Várias facetas importantes da função do CFTR têm emergido nos últimos anos:

O CFTR regula vários canais adicionais de íons e processos celulares. Embora inicialmente caracterizada pela condução de cloreto no canal, agora reconhece-se que o CFTR pode regular vários canais de íons e processos celulares, inicialmente através de interações envolvendo o seu NBD. Tais interações incluem os também chamados canais de cloreto exteriormente retificados, o canal de potássio internamente retificado (Kir6.1), os canais epiteliais de sódio (ENaC), os canais de junção comunicante e os processos celulares envolvidos no transporte de ATP e secreções mucosas. Destes, a interação do CFTR com o ENaC apresenta possivelmente a maior relevância fisiopatológica na fibrose cística. O ENaC está situado na superfície apical das células epiteliais exócrinas, sendo responsável pela captação de sódio do líquido luminal, deixando este último hipotônico. O ENaC é *inibido*

pela função normal do CFTR; portanto, *na fibrose cística, a atividade do ENaC aumenta, elevando sensivelmente a captação de sódio através de membrana apical*. A importância desse fenômeno será discutida a seguir, no contexto da patologia gastrointestinal e pulmonar na fibrose cística. A única exceção a esta regra ocorre nos ductos sudoríparos humanos, onde a atividade do ENaC *diminui* devido às mutações no CFTR; logo, forma-se um fluido luminal hipertônico contendo tanto suor com cloreto (condição *sine qua non* da fibrose cística clássica), como alto teor de sódio. Esta é a base para o suor “salgado” que as mães conseguem detectar nos seus filhos.

As funções do CFTR são específicas para os tecidos; logo, o impacto de uma mutação no CFTR também é específico de um tecido. A principal função do CFTR nos ductos das glândulas sudoríparas é reabsorver os íons luminiais de cloreto e aumentar a reabsorção de sódio através do ENaC (ver anteriormente). Portanto, nos ductos sudoríparos, a perda da função do CFTR acarreta na diminuição da reabsorção de cloreto de sódio e produção de suor hipertônico (Fig. 10-19). Entretanto, no epitélio respiratório e intestinal, o CFTR é uma das vias mais importantes para a secreção luminal ativa de cloreto. Nesses locais, as mutações no CFTR levam à perda ou redução de secreção de cloreto para o lúmen (Fig. 10-18). A absorção ativa de sódio luminal também é aumentada (devido à perda de inibição da atividade do ENaC), e as mudanças nesses dois íons aumentam a reabsorção passiva de água a partir do lúmen, diminuindo o conteúdo de água da camada fluida superficial de muco que reveste as células epiteliais. Assim, diferente dos ductos sudoríparos, não existe diferença na concentração de sal na camada de revestimento fluida superficial das células mucosas intestinais e respiratórias em indivíduos normais, em comparação com indivíduos que apresentam fibrose cística. Em vez disso, a patogenia das complicações respiratórias e intestinais na fibrose cística parece surgir de uma camada fluida superficial isotônica, porém com baixo volume. Nos pulmões, a desidratação leva aos defeitos na ação mucociliar e ao acúmulo de secreções viscosas e hiperconcentradas que obstruem a passagem de ar e aumentam a predisposição a infecções pulmonares recorrentes. [32](#)

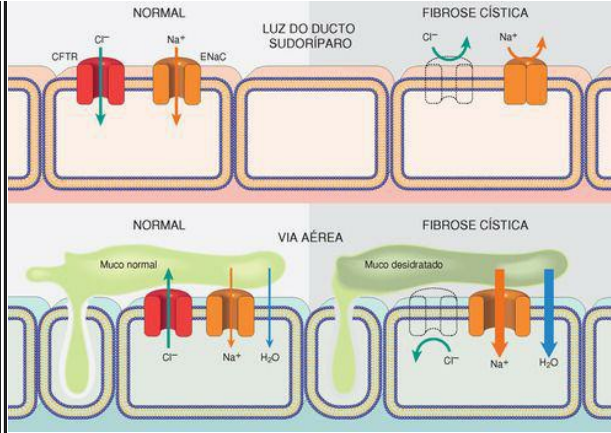


FIGURA 10-19

O defeito nos canais de cloreto no ducto sudorípato (*em cima*) eleva as concentrações de cloreto e sódio no suor. Na via aérea (*embaixo*), os pacientes com fibrose cística têm uma secreção diminuída de cloreto e reabsorção aumentada de sódio e água, levando à desidratação da camada de muco que reveste as células epiteliais, ação mucociliar precária e obstrução das vias aéreas por muco. CFTR, regulador de condução transmembrana da fibrose cística; ENaC, canal de sódio epitelial.

O CFTR *media* o transporte de íons bicarbonato. A função de transporte do bicarbonato pelo CFTR é mediada através de interações recíprocas com uma família trocadora de ânions chamada SLC26, a qual é coexpressa na superfície apical com o CFTR. ³³ Demonstrou-se que em algumas variantes de mutação do CFTR o transporte de cloreto é completa ou substancialmente preservado, enquanto o *transporte de bicarbonato é acentuadamente anormal*. Os fluidos alcalinos são secretados pelos tecidos normais, enquanto os fluidos ácidos (devido à ausência de íons bicarbonato) são secretados pelo epitélio que abriga estes alelos mutantes do CFTR. O pH luminal diminuído pode levar a uma variedade de efeitos

adversos, tais como precipitação de mucina aumentada, tamponamento dos ductos e aumento da ligação das bactérias às mucinas tamponadas. A insuficiência pancreática, um achado clássico da fibrose cística, está virtualmente presente quando existem mutações do *CFTR* aliadas à condução anormal de bicarbonato.

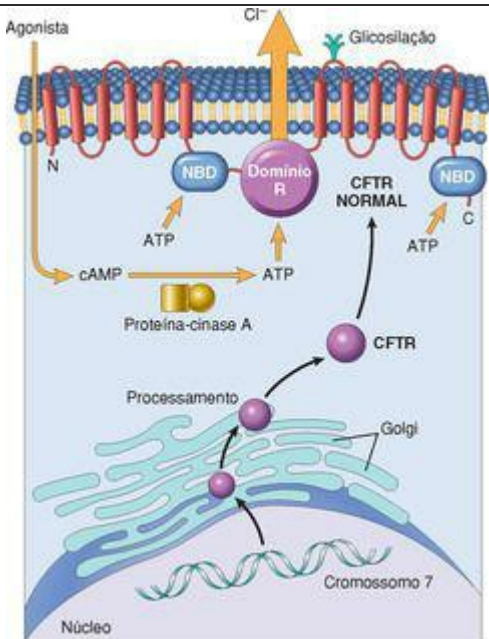


FIGURA 10-18

Em cima, Estrutura e ativação do regulador de condução transmembrana da fibrose cística (CFTR) normal. O CFTR consiste em dois domínios transmembrana, dois domínios de ligação a nucleotídeos (NBDs) e um domínio regulador R. Os agonistas (p. ex., a acetilcolina) ligam-se às células epiteliais e aumentam o monofosfato de adenosina cíclico (cAMP), que ativa a proteína-quinase A, que, por sua vez, fosforila o CFTR no domínio R, o que resulta na abertura do canal de cloreto. *Embaixo*, O CFTR do gene à proteína. A mutação mais comum no gene *CFTR* resulta em um dobramento defeituoso da proteína no aparelho de Golgi/retículo endoplasmático e degradação do CFTR, antes que ele atinja a superfície celular. Outras mutações afetam a síntese do CFTR, NBDs e domínios R, assim como os domínios transmembrana. (Veja o texto para detalhes.)

O Gene da Fibrose Cística: Espectro Mutacional e Correlação Genotípica-Fenotípica. Desde que o gene *CFTR* foi clonado em 1989, mais de 1.300 mutações associadas à doença foram identificadas. Várias mutações podem ser agrupadas em seis “classes”, com base nos seus efeitos na proteína CFTR:

Classe I: *Síntese defeituosa de proteínas.* Essas mutações estão associadas à ausência total da

proteína CFTR na superfície apical das células epiteliais.

Classe II: *Dobramento, processamento e transporte anormal da proteína.* Essas mutações resultam em um processamento defeituoso da proteína do retículo endoplasmático para o aparelho de Golgi; a proteína não se torna completamente dobrada e glicosilada e, em consequência, é degradada antes de alcançar a superfície celular. A mutação classe II mais comum consiste na deleção de três nucleotídeos de codificação para a fenilalanina no aminoácido na posição 508 ($\Delta F508$). Por todo o mundo, essa mutação pode ser encontrada em aproximadamente 70% dos pacientes com fibrose cística. As mutações classe II também estão associadas à ausência completa da proteína CFTR na superfície apical das células epiteliais.

Classe III: *Regulação defeituosa.* As mutações dessa classe evitam a ativação da CFTR pelo impedimento da ligação ATP e hidrólise, um pré-requisito essencial para o transporte de íons (veja anteriormente). Logo, há quantidade normal de CFTR na superfície apical, porém não funcional.

Classe IV: *Condução diminuída.* Essas mutações ocorrem tipicamente no domínio transmembrana do CFTR, que forma um poro iônico para o transporte de cloreto. Há uma quantidade normal de CFTR na membrana apical, porém com função reduzida. Essa classe geralmente está associada a um fenótipo mais leve.

Classe V: *Abundância reduzida.* Essas mutações afetam tipicamente sítios de divisão intrínsecos ou o promotor CFTR, de forma que existe uma quantidade reduzida de proteína normal. Como discutido subsequentemente, as mutações classe V também estão associadas a um fenótipo mais leve.

Classe VI: *Regulação alterada de canais iônicos distintos.* Como descrito previamente, o CFTR está envolvido na regulação de múltiplos canais iônicos celulares distintos. As mutações nessa classe afetam o papel regulador do CFTR. Em alguns casos, uma determinada mutação afeta a condução pelo CFTR, assim como a regulação de outros canais de íons. Por exemplo, a mutação no $\Delta F508$ consiste tanto em uma mutação classe II, quanto classe VI.

Uma vez que a fibrose cística é uma doença autossômica recessiva, os indivíduos afetados abrigam mutações nos dois alelos. Entretanto, a combinação de mutações nos dois alelos pode ter um efeito notável no fenótipo como um todo, assim como nas manifestações específicas orgânicas ([Fig. 10-20](#)). Então, duas mutações “graves” (classes I, II e III) que produzem ausência virtual da membrana CFTR estão associadas ao fenótipo *clássico* de fibrose cística (distúrbio pancreático, infecções sinopulmonares e sintomas gastrointestinais), enquanto a presença de uma mutação “leve” (classe IV ou V) em um ou ambos os alelos resulta em um fenótipo menos grave. Essa máxima geral sobre a correlação genotípica é mais consistente para a doença pancreática, na qual a presença de uma mutação “leve” em um alelo pode ser revertida para o fenótipo de distúrbio pancreático conferido por mutações homozigóticas “graves”. Ao contrário, as correlações genotípicas-fenotípicas são muito menos consistentes com a doença pulmonar, refletindo um efeito de modificadores secundários (ver adiante). Um teste genético para as mutações do CFTR tem se expandido – *está se tornando cada vez mais evidente que pacientes que apresentam uma variedade de fenótipos clínicos aparentemente não relacionados podem apresentar também mutações do CFTR*. Esses fenótipos incluem *pancreatite crônica idiopática, doença pulmonar crônica de aparecimento tardio, bronquiectasia idiopática e*

azoospermia obstrutiva causada pela ausência bilateral dos ductos deferentes (veja a discussão detalhada dos fenótipos individuais, posteriormente). A maioria desses pacientes não apresenta outros achados da fibrose cística, apesar da presença de mutações do *CFTR* bialélicas, e são classificados como portadores de *fibrose cística atípica ou não clássica*.³⁴ A identificação desses indivíduos é importante não apenas para o manejo subsequente, mas, também, com objetivo de aconselhamento genético.

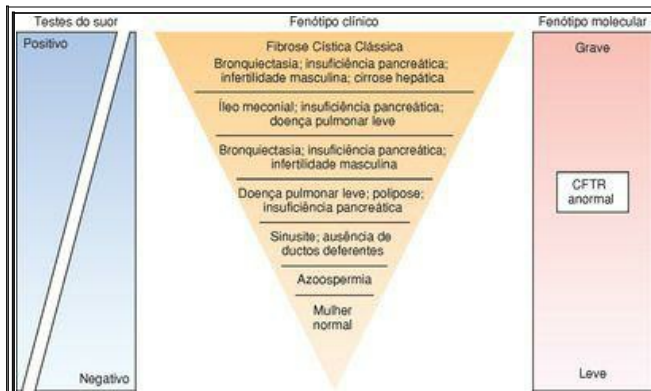


FIGURA 10-20

As muitas manifestações clínicas das mutações no gene da fibrose cística, da mais grave para a assintomática.

(Redesenhado de Wallis C: Diagnosing cystic fibrosis: blood, sweat, and tears. Arch Dis Child 76:85, 1997.)

Modificadores Genéticos e Ambientais. Embora a fibrose cística permaneça como um dos exemplos mais bem conhecidos do axioma “um gene, uma doença”, há evidências crescentes de que outros genes além do *CFTR* modificam a frequência e a severidade das manifestações

específicas nos órgãos. ³⁵ A severidade das manifestações pulmonares na fibrose cística está associada às variantes polimórficas nos diversos genes; os melhores exemplos são a *ligação da manose à lectina 2 (MBL2)* e o *fator de crescimento transformador-β1 (TGFB1)*. A MBL é um efetor-chave na imunidade inata envolvido na opsonização e fagocitose dos micro-organismos, e polimorfismos no gene *MBL2* que estão associados a níveis baixos de circulação da proteína conferem um risco triplo de doença pulmonar terminal. O TGFβ1 é um inibidor direto da função do CFTR. ^{36,37} Um grande estudo multicêntrico de pacientes homocigóticos para a mutação ΔF508 do *CFTR* encontrou dois polimorfismos específicos na extremidade 5' do gene *TGFB1* associados a fenótipos pulmonares graves. ³⁸ Da mesma forma, vários modificadores genéticos putativos foram identificados como influentes da incidência de ileo meconal na fibrose cística, embora os genes precisos associados às regiões cromossômicas de ligação ainda não tenham sido identificados. ³⁹

Os modificadores ambientais também podem causar diferenças fenotípicas significativas entre os indivíduos que apresentam o mesmo genótipo *CFTR*. Isto é mais bem compreendido na doença pulmonar, quando as correlações do genótipo e fenótipo *CFTR* podem ser perplexas. Como citado anteriormente, a ação mucociliar defeituosa devido à hidratação defeituosa do muco resulta na incapacidade de remover as bactérias das vias respiratórias. A espécie *Pseudomonas aeruginosa*, em particular, coloniza o trato respiratório inferior, primeiro de maneira intermitente e depois cronicamente. Infecções virais concomitantes predisõem a essa colonização. O muco estático cria um microambiente hipóxico na superfície fluida das vias aéreas, o que em parte favorece a produção de *alginato*, uma cápsula polissacarídea mucoide. A produção de alginato permite a formação de um biofilme que protege as bactérias dos anticorpos e antibióticos, permitindo, então, a evasão das defesas do hospedeiro e produzindo uma doença pulmonar destrutiva crônica. As reações imunomediadas por células e anticorpos induzidas pelos micro-organismos resultam em destruições pulmonares adicionais, mas são ineficazes contra o organismo. É evidente, portanto, que em adição aos fatores genéticos (p. ex., classe da mutação), uma abundância de modificadores ambientais (p. ex., virulência do organismo, eficácia do tratamento, infecções intercorrentes e concomitantes por outros micro-organismos, exposição ao cigarro e alergênicos) pode influenciar a gravidade e progressão da doença pulmonar na fibrose cística.

Morfologia. As alterações anatômicas são altamente variáveis na distribuição e severidade. Em indivíduos com fibrose cística não clássica, a doença é muito leve e não atrapalha seriamente o crescimento e o desenvolvimento. Em outros, o envolvimento pancreático é grave e prejudica a absorção intestinal devido à aquilia pancreática, assim a má absorção retarda o desenvolvimento e o crescimento pós-natal. Em outros pacientes, o defeito na secreção de muco produz uma ação mucociliar deficiente, obstrução de brônquios e bronquíolos e infecções pulmonares incapacitantes e fatais ([Fig. 10-21](#)). Em todas as variantes, as glândulas sudoríparas são morfologicamente não afetadas.

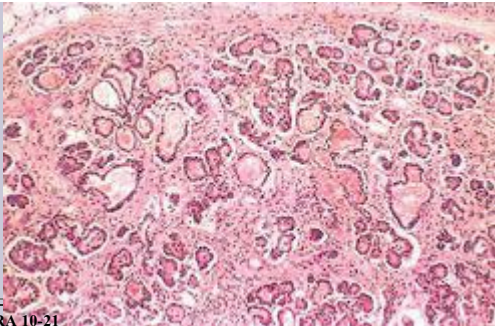


FIGURA 10-21

Alterações da fibrose cística leve a moderada no pâncreas. Os ductos estão dilatados e obstruídos por mucina eosinofílica, e as glândulas parenquimatosas estão atroficas e substituídas por tecido fibroso.

As **anormalidades pancreáticas** estão presentes em aproximadamente 85% a 90% dos pacientes com fibrose cística. Nos casos mais leves, pode haver apenas acúmulo de muco nos ductos pequenos, com alguma dilatação das glândulas exócrinas. Nos casos mais graves, geralmente observados em crianças maiores e adolescentes, os ductos estão completamente obstruídos, causando atrofia das glândulas exócrinas e fibrose progressiva ([Fig. 10-21](#)). Pode ocorrer atrofia da parte exócrina do pâncreas, deixando apenas as ilhotas dentro de um estroma fibrogorduroso. A perda total da secreção exócrina pancreática prejudica a absorção de gordura, e a avitaminose A associada pode contribuir para a metaplasia escamosa do epitélio de revestimento dos ductos no pâncreas, que já estão danificados pelas secreções mucosas espessadas. Tampões viscosos espessos também podem ser encontrados no intestino delgado de lactentes. Às vezes, estes causam obstrução do intestino delgado, conhecida como **íleo meconal**.

O **envolvimento do fígado** segue o mesmo padrão básico. Os canalículos biliares são obstruídos por material mucinoso, acompanhado pela proliferação ductal e inflamação portal. A **esteatose** hepática pode ser observada em espécimes de biópsia. Ao longo do tempo, a **cirrose biliar focal** se desenvolve em aproximadamente um terço dos pacientes ([Cap. 18](#)), que pode envolver, eventualmente, todo o fígado, resultando em nódulos hepáticos difusos. Tal envolvimento hepático grave é encontrado em menos de 10% dos pacientes.

As **glândulas salivares** frequentemente exibem alterações histológicas semelhantes àquelas

descritas no pâncreas: dilatação progressiva dos ductos, metaplasia escamosa do epitélio de revestimento e atrofia glandular seguida de fibrose.

As **alterações pulmonares** representam as complicações mais graves dessa doença ([Fig. 10-22](#)). Decorrem das secreções mucosas viscosas das glândulas submucosas da árvore respiratória, com obstrução secundária e infecção das vias aéreas. Os bronquíolos com frequência exibem distensão por muco espesso associada à hiperplasia acentuada e hipertrofia das células secretoras de muco. A superposição de infecções origina bronquite crônica intensa e bronquiectasia ([Cap. 15](#)). Em várias situações, abscessos pulmonares se desenvolvem. *Staphylococcus aureus*, *Hemophilus influenzae* e *Pseudomonas aeruginosa* são os três micro-organismos mais comumente envolvidos nas infecções pulmonares. Conforme mencionado previamente, uma forma mucoide de *P. aeruginosa* (produtora de alginato) é especialmente frequente e causa inflamação crônica. Ainda mais grave é a frequência crescente de infecções por outro grupo de *Pseudomonas*, o complexo *Burkholderia cepacia*, que inclui pelo menos nove espécies diferentes, sendo a infecção pela *B. cenocepacia* a mais comum em pacientes com fibrose cística. Essa infecção bacteriana oportunista é particularmente resistente, e a infecção por este micro-organismo tem sido associada a um curso fulminante (“síndrome *cepacia*”), estada prolongada no hospital e mortalidade aumentada.⁴⁰ Outros patógenos bacterianos incluem o *Stenotrophomonas maltophilia* e *micobactérias não tuberculosas*; a *aspergilose broncopulmonar alérgica* também ocorre com maior frequência na fibrose cística.

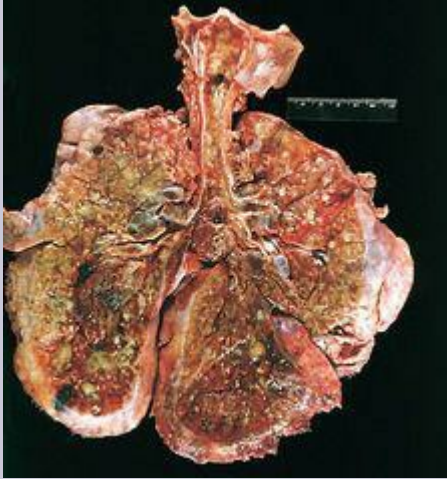

FIGURA 10-22

Pulmões de um paciente que morreu de fibrose cística. Há obstrução extensa por tampões mucosos e dilatação da árvore traqueobrônquica. O parênquima pulmonar está consolidado por uma combinação de secreções e pneumonia – a cor verde associada às infecções por *Pseudomonas*.

(Cortesia do Dr. Eduardo Yunis, Children's Hospital of Pittsburgh, Pittsburgh, PA.)

A **azoospermia** e a **infertilidade** são encontradas em 95% dos homens que sobrevivem até a idade adulta; a **ausência congênita bilateral de ductos deferentes** é um achado frequente nesses pacientes. Em alguns homens, a ausência bilateral dos ductos deferentes pode ser o único achado sugestivo de uma mutação do *CFTR* subjacente.

Aspectos Clínicos. Poucas doenças infantis são tão variadas nas manifestações clínicas como a

fibrose cística ([Tabela 10-6](#)). Os sintomas são extremamente variáveis e podem surgir ao nascimento até anos mais tarde, e envolver um ou vários órgãos. Aproximadamente 5% a 10% dos casos chamam a atenção clínica ao nascimento, ou pouco depois, devido ao *ileo meconal*. A obstrução intestinal distal também pode acontecer em indivíduos mais velhos, manifestando-se como episódios recorrentes de dor no quadrante inferior direito, algumas vezes associados à massa palpável na fossa ilíaca direita.

TABELA 10-6 Aspectos Clínicos e Critérios Diagnósticos para a Fibrose Cística
Adaptada com permissão de Rosenstein BJ, Cutting GR. The diagnosis of cystic fibrosis: a consensus statement. *J Pediatr* 132: 589, 1998. © 1998

ASPECTOS CLÍNICOS DA FIBROSE CÍSTICA

1. *Doença crônica sinopulmonar que se manifesta por*

- Colonização ou infecção persistente por patógenos típicos da fibrose cística, incluindo o *Staphylococcus aureus*, *Hemophilus influenza*, *Pseudomonas aeruginosa* mucoide e não mucoide, *Burkholderia cepacia*
- Tosse crônica e produção de catarro
- Anormalidades radiográficas persistentes de tórax (p. ex., bronquiectasia, atelectasia, infiltrados, hiperinflação)
- Obstrução das vias aéreas que se manifesta por chiado ou por retenção de ar
- Pólipos nasais; anormalidades dos seios paranasais identificadas radiograficamente ou por tomografia computadorizada
- Dedos em forma de baqueta

2. *Anormalidades gastrointestinais e nutricionais, incluindo*

- Intestinal: ileo meconal, síndrome de obstrução intestinal distal, prolapso retal
- Pancreática: insuficiência pancreática, pancreatite aguda recorrente, pancreatite crônica
- Hepática: doença hepática crônica que se manifesta por evidência clínica ou histológica de cirrose biliar focal ou cirrose multilobular, icterícia neonatal prolongada
- Nutricional: falha do desenvolvimento (desnutrição proteico-calórica), hipoproteinemia, edema, complicações decorrentes da deficiência de vitaminas lipossolúveis

3. *Síndromes com perda de sal: depleção de sal aguda, alcalose metabólica crônica*

4. *Anormalidades urogenitais masculinas que resultam em azoospermia obstrutiva (ausência bilateral congênita dos ductos deferentes))*

CRITÉRIOS PARA O DIAGNÓSTICO DE FIBROSE CÍSTICA

Um ou mais achados fenotípicos característicos, OU uma história de fibrose cística em um irmão

OU um resultado positivo em um teste de triagem em recém-nascido

E

Um aumento na concentração de cloreto no suor em duas ou mais situações

OU a identificação de duas mutações da fibrose cística

OU a demonstração de transporte anormal de íons no epitélio nasal

A *insuficiência pancreática exócrina* ocorre na maioria (85% a 90%) dos pacientes com fibrose cística e está associada a mutações “intensas” do *CFTR* em *ambos* os alelos (p. ex., $\Delta F508/\Delta F508$), enquanto 10% a 15% dos pacientes com uma mutação “intensa” e uma mutação “leve” do *CFTR* ($\Delta F508/R117H$) ou duas mutações “leves” do *CFTR* mantêm função pancreática exócrina suficiente, não necessitando de suplementação enzimática (fenótipo *pâncreas-capaz*). A insuficiência pancreática está associada à má absorção de gordura e de proteína e perda fecal aumentada. As manifestações da má absorção (p. ex., fezes volumosas e fétidas, distensão abdominal e ganho ponderal insuficiente) surgem durante o primeiro ano de vida. A absorção fraca de lipídios pode induzir a deficiência de vitaminas lipossolúveis, acarretando em avitaminose A, D ou K. A hipoproteïnemia pode ser grave o suficiente para causar edema generalizado. A diarreia persistente pode resultar em prolapso retal em mais de 10% das crianças com fibrose cística. O fenótipo *pâncreas-capaz* geralmente não está associado a outras complicações gastrointestinais, e, em geral, tais indivíduos apresentam crescimento e desenvolvimento excelentes. A *pancreatite crônica “idiopática”* ocorre em um grupo de pacientes com fibrose cística *pâncreas-capaz* e está associada à dor abdominal recorrente com complicações que apresentam risco de morte. Esses pacientes apresentam outros achados da fibrose cística, como a doença pulmonar. Ao contrário, a *pancreatite crônica “idiopática”* também pode ocorrer como um achado isolado e de aparecimento tardio na ausência de outros estigmas da fibrose cística ([Cap. 19](#)). As mutações bialélicas do *CFTR* (geralmente uma “leve” e outra “intensa”) são identificadas na maioria desses indivíduos que apresentam *fibrose cística atípica ou não clássica*. A *insuficiência pancreática endócrina* (i. e., diabetes) é incomum na fibrose cística e geralmente é acompanhada por destruição substancial do parênquima pancreático.

As *complicações cardiorrespiratórias*, tais como as infecções pulmonares persistentes, a doença pulmonar obstrutiva e o *cor pulmonale*, representam as causas mais comuns de morte (aproximadamente 80%) nos pacientes dos Estados Unidos. Por volta dos 18 anos, 80% dos pacientes com fibrose cística clássica são portadores do *P. aeruginosa*. Com o uso indiscriminado da profilaxia antibiótica contra o estafilococo, ocorreu o infeliz ressurgimento de cepas resistentes de *Pseudomonas* em vários pacientes. Os pacientes que são portadores de uma mutação do *CFTR* “intensa” e uma “leve” podem desenvolver, tardiamente, doença pulmonar discreta, um outro exemplo de fibrose cística atípica ou não clássica. Os pacientes com doença pulmonar leve geralmente não têm doença pancreática, ou quando têm, consiste na forma mais suave. A *bronquiectasia “idiopática”*, que se manifesta apenas na idade adulta, em alguns casos, está ligada a mutações do *CFTR*. Os *pólipos sinusais recorrentes* podem ocorrer em mais de 25% dos indivíduos com fibrose cística; logo, as crianças que apresentam este achado devem ser testadas

para a fibrose cística.

A *doença hepática* significativa ocorre tardiamente na história natural da fibrose cística e ganha importância clínica conforme as expectativas de vida aumentam. Na verdade, depois dos distúrbios cardiopulmonares e das complicações relacionadas a transplante, a doença hepática é a causa mais comum de morte na fibrose cística. A maioria dos estudos sugere que a doença hepática sintomática ou bioquímica surge próximo da puberdade, com prevalência aproximada de 13% a 17% dos indivíduos. Entretanto, a *hepatomegalia assintomática* pode estar presente em mais de um terço dos pacientes. A obstrução do ducto biliar comum pode ocorrer devido a litíase ou sedimentos, manifestando-se por meio de dor abdominal e aparecimento agudo de icterícia. Como citado anteriormente, a *cirrose biliar difusa* se desenvolve em menos de 10% dos indivíduos com fibrose cística.

Aproximadamente 95% dos homens com fibrose cística são *inférteis*, devido à azoospermia. Como mencionado previamente, esta é a principal consequência da ausência bilateral congênita dos ductos deferentes, que ocorre em 80% dos casos de mutações do *CFTR* bialélicas.

Na maioria dos casos, o diagnóstico de fibrose cística baseia-se na elevação persistente das concentrações de eletrólitos no suor (muitas vezes, a mãe faz o diagnóstico porque seu bebê tem um gosto salgado no suor), achados clínicos característicos (manifestações sinopulmonares ou gastrointestinais), um achado anormal em um teste de triagem neonatal, ou uma história familiar. Uma minoria dos pacientes com fibrose cística, principalmente aqueles com pelo menos uma mutação “leve” do *CFTR*, apresenta um teste do suor normal ou quase normal (< 60 mM/L). A medida de diferença de potencial nasal transepitelial *in vivo* pode ser um teste adjuvante útil nessas circunstâncias; os indivíduos com fibrose cística demonstram um patamar significativamente mais negativo na diferença de potencial nasal transepitelial em comparação aos controles. O sequenciamento do gene *CFTR* é, sem dúvida, o “padrão-ouro” no diagnóstico da fibrose cística. Portanto, nos pacientes com achados clínicos sugestivos ou história familiar (ou ambos), a análise genética é justificável.

Grandes melhorias ocorreram no manejo das complicações agudas e crônicas da fibrose cística, incluindo terapias antimicrobianas mais potentes, reposição da enzima pancreática e transplante pulmonar bilateral. Novas modalidades para a restituição da função endógena do *CFTR* também têm emergido nos últimos anos. Em princípio, a fibrose cística, como qualquer outro distúrbio monozigótico, deve ser amenizada pela terapia genética, e várias terapias genéticas adenovirais estão atualmente na fase inicial de ensaios clínicos. A melhora no manejo da fibrose cística resultou no aumento da expectativa média de vida para 36 anos em 2006,⁴¹ e cada vez mais essa doença letal da infância está tornando-se uma doença crônica de adultos.

Síndrome da Morte Súbita do Lactente (SMSL)

O National Institute of Child Health and Human Development define a SMSL como a “morte súbita de um lactente menor de um ano de idade que permanece inexplicada após uma investigação minuciosa do caso, *incluindo a realização de uma necropsia completa, exame do local da morte e revisão da história clínica*” .⁴² Logo, a SMSL é uma condição de causa desconhecida. É importante enfatizar que várias causas de morte súbita na infância podem ter uma base inesperada, anatômica ou bioquímica, identificada à necropsia (*Tabela 10-7*), e tais condições *não devem* ser classificadas como SMSL. Além disso, de acordo com a definição atual e rigorosa de SMSL, as situações de morte súbita durante a infância em que as evidências de diagnósticos alternativos para exclusão são equivocadas ou um diagnóstico pós-morte não pode ser realizado, são mais bem rotuladas como *morte súbita infantil não classificada*.⁴³ Uma característica da SMSL que não é enfatizada em sua definição é que o lactente geralmente morre durante o sono, principalmente na posição de bruços ou de lado, justificando o pseudônimo de *morte no berço*.

TABELA 10-7 Fatores de Risco e Achados Pós-morte Associados à Síndrome da Morte Súbita do Lactente

DOS PAIS

Idade materna baixa (< 20 anos)

Tabagismo materno durante a gestação

Uso de drogas por *ambos* os pais, especificamente o uso de maconha pelo pai e opiáceos pela mãe, uso de cocaína

Intervalos curtos entre gestações

Cuidados pré-natais tardios ou ausentes

Baixa condição socioeconômica

Afro-americanos e índios americanos (fatores socioeconômicos?)

DO LACTENTE

Anormalidades do tronco encefálico, associadas ao desenvolvimento retardado de estímulos e controle cardiorrespiratório

Prematuridade e/ou baixo peso ao nascimento

Sexo masculino

Produto de uma gestação múltipla

SMSL em irmão mais velho

Infecções respiratórias prévias

Polimorfismos geminais nos genes do sistema nervoso autônomo

DO AMBIENTE

Dormir de bruços ou de lado
Dormir em uma superfície macia
Hipertermia
Dormir com os pais nos 3 primeiros meses de vida

ANORMALIDADES DETECTADAS NO EXAME PÓS-MORTE NOS CASOS DE MORTE SÚBITA INESPERADA DA INFÂNCIA*

Infecções

- Miocardite viral
- Broncopneumonia

Malformações congênitas sem suspeita prévia

- Estenose aórtica congênita
- Origem anômala da artéria coronária esquerda a partir da artéria pulmonar

Abuso traumático da criança

- Sufocação intencional (filicídio)

Defeitos metabólicos e genéticos

- Síndrome do QT longo (mutações no *SCN5A* e *KCNQ1*)
- Distúrbios na oxidação dos ácidos graxos (mutações no *MCAD*, *LCHAD*, *SCHAD*)
- Miocardiopatia histiocitoide (mutações no *MTCYB*)
- Resposta inflamatória anormal (deleções parciais no *C4a* e *C4b*)

* A SMSL não é a única causa de morte súbita inesperada na infância, pelo contrário, é um *diagnóstico de exclusão*. Logo, a realização de uma necropsia pode revelar achados que podem explicar a causa da morte súbita inesperada. Tais casos *não* devem ser simplesmente classificados como „SMSL”. *SCN5A*, canal de sódio dependente de voltagem, tipo V, polipeptídeo alfa; *KCNQ1*, canal de potássio dependente de voltagem, subfamília KQT-/ike, membro 1; *MCAD*, acil-coenzima A desidrogenase de cadeia média; *LCHAD*, 3-hidroxiacil coenzima A desidrogenase de cadeia longa; *SCHAD*, 3-hidroxiacil coenzima A desidrogenase de cadeia curta; *MTCYB*; citocromo mitocondrial *b*; *C4*, componente 4 do complemento.

Epidemiologia. Já que a morte de crianças devido a problemas nutricionais e infecções está sob controle em países desenvolvidos, a SMSL tem assumido um papel muito importante nesses países, incluindo os Estados Unidos. A SMSL consiste na causa mais comum de mortalidade em lactentes entre 1 mês de idade a 1 ano nos Estados Unidos, e na terceira causa mais comum de morte na infância de uma forma geral, atrás apenas das malformações congênitas e doenças da

prematuridade/baixo peso ao nascimento. Houve uma queda significativa na mortalidade relacionada com a SMSL na última década, devido, principalmente, às campanhas de sensibilização realizadas em todo o país por organizações tais como a American Academy of Pediatrics. Estima-se que de 120 mortes a cada 100.000 nascidos vivos em 1992, esta taxa tenha caído para 57 a cada 100.000 em 2002. Por todo o mundo, nos países onde as mortes infantis inexplicadas são diagnosticadas como SMSL apenas depois da necropsia, as taxas de morte por SMSL variam de 10 a cada 100.000 nascidos vivos na Holanda, a 80 a cada 100.000 na Nova Zelândia. [44](#)

Aproximadamente 90% de todas as mortes por SMSL ocorrem durante os 6 primeiros meses de vida, a maioria entre 2 e 4 meses. Essa janela estreita de susceptibilidade máxima é uma característica singular que independe de outros fatores de risco (a serem descritos) e da localização geográfica. A maioria dos pacientes morre em casa, em geral à noite, após um período de sono. Por muitos anos, a apneia prolongada foi considerada um fator de risco para a SMSL. Os lactentes que apresentavam “evento fatal aparente” (EFA), caracterizado por apneias acentuadas na cor ou no tônus muscular, asfixia e engasgos eram classificados como tendo risco para o desenvolvimento subsequente de SMSL. Entretanto, estudos epidemiológicos demonstraram que estes “eventos fatais aparentes” e a SMSL têm fatores de risco e idades de acometimento distintas, e provavelmente são entidades não relacionadas. As crianças que passam por EFAs geralmente são prematuras ou possuem uma base mecânica para o comprometimento respiratório. Essa distinção pode explicar porque alguns monitores de apneia domiciliares, os quais proliferaram nas famílias americanas para a “prevenção de SMSL”, tiveram um impacto mínimo na redução do risco de SMSL. [45](#)

Morfologia. Uma variedade de achados tem sido relatada na necropsia de lactentes que morreram com suspeita de SMSL. Eles costumam ser sutis e de significado incerto, não estando presentes em todos os casos. O achado mais comum são **petéquias múltiplas** (aproximadamente 80% dos casos); elas geralmente estão presentes no timo, na pleura parietal e visceral, e no epicárdio. Macroscopicamente, os pulmões estão geralmente congestionados, e microscopicamente observa-se, na maioria dos casos, **ingurgitamento vascular** com ou sem **edema pulmonar**. Tais alterações possivelmente representam eventos agônicos, uma vez que eles são encontrados em frequências compatíveis nas mortes súbitas *inexplicadas* dos lactentes. No sistema respiratório superior (laringe e traqueia), pode haver algumas evidências histológicas de infecção recente (correlacionando-se com os sintomas clínicos), embora as alterações não sejam suficientemente graves para justificar a morte ou excluir a possibilidade de SMSL. O sistema nervoso central exibe **astrogliose** do tronco encefálico e do cerebelo. Estudos morfométricos sofisticados revelaram anormalidades quantitativas do tronco encefálico, como a **hipoplasia do núcleo arqueado** ou uma diminuição na população neuronal no tronco encefálico nos casos graves. Entretanto, tais observações não são uniformes. Achados não específicos incluem a persistência frequente da **hematopoese extramedular** hepática e **gordura parda periadrenal**, e especula-se que estes sejam achados tardios relacionados com hipoxemia crônica, retardo do desenvolvimento normal e estresse crônico. Logo, a necropsia geralmente é incapaz de mostrar uma causa evidente de morte, e isto também pode estar relacionado com a etiologia heterogênea da SMSL. A importância da necropsia consiste na identificação de outras causas de morte súbita inesperada na infância, tais como infecções ignoradas,

malformações congênitas desconhecidas ou distúrbios genéticos não suspeitados ([Tabela 10-7](#)). A presença de qualquer um destes fatores *excluiria* o diagnóstico de SMSL e afastaria a possibilidade infeliz de abuso infantil traumático.

Patogenia. As circunstâncias acerca da SMSL foram exploradas minimamente, e geralmente se aceita que ela consiste em uma *condição multifatorial*, com uma mistura variável de fatores contribuintes. Um modelo de “risco triplo” de SMSL foi proposto, no qual se postula a interseção de três fatores: (1) *um lactente vulnerável*, (2) *um período de desenvolvimento crítico no controle da homeostasia* e (3) *um estressor exógeno*.⁴⁶ De acordo com esse modelo, vários fatores podem tornar um lactente vulnerável à morte súbita durante o período crítico de desenvolvimento (*i. e.*, os primeiros 6 meses de vida). Esses fatores de vulnerabilidade podem ser atribuídos aos pais do lactente, enquanto o(s) estressor(es) exógeno(s), é(são) atribuído(s) ao ambiente ([Tabela 10-7](#)).

Enquanto vários fatores têm sido propostos como causa de vulnerabilidade infantil, a *hipótese mais convincente é que a SMSL reflete um desenvolvimento retardado de “estímulos” e controle cardiorrespiratório*. O tronco encefálico, e em particular a medula oblonga, tem um papel crítico na resposta estimulatória do corpo aos estímulos nocivos, como a hipercarbia episódica, hipoxia e estresse térmico encontrado durante o sono. O sistema serotoninérgico da medula oblonga (5-HT) está implicado nessas respostas “estimulatórias”, assim como na regulação de outras funções homeostáticas críticas, como a regulação da respiração, a pressão sanguínea e os reflexos respiratórios. Anormalidades na sinalização dependente de serotonina no tronco encefálico podem constituir a base para a SMSL em alguns lactentes.⁴⁷ Um modelo desenvolvido recentemente em ratos, de interrupção da sinalização de somatostatina na medula oblonga, recapitulou vários dos achados que parecem contribuir para a morte súbita nos lactentes com SMSL, incluindo a ausência de uma resposta “estimulatória” apropriada aos estressores ambientais.⁴⁸

Estudos genéticos e epidemiológicos identificaram fatores de vulnerabilidade adicionais para a SMSL no modelo de “risco triplo”. Os lactentes nascidos antes do termo ou que tenham baixo peso ao nascimento apresentam um risco maior e o risco aumenta conforme menor é a idade gestacional ou peso ao nascimento. Como mencionado, o sexo masculino está associado a uma incidência um pouco maior de SMSL. O acontecimento de SMSL em um irmão mais velho aumenta em cinco vezes o risco de recorrência, ressaltando a importância de uma predisposição genética (ver adiante); *o abuso traumático de crianças deve ser cuidadosamente excluído sob estas circunstâncias*. A maioria dos bebês com SMSL possui uma história recente de infecção leve do trato respiratório, mas nenhum micro-organismo único pode ser identificado. Essas infecções podem predispor um lactente anteriormente vulnerável a um risco maior de incapacidade de controle cardiorrespiratório e resposta retardada a estímulos. Nesse contexto, *os quimiorreceptores laríngeos* têm emergido como uma “ligação ausente” possível entre as infecções das vias aéreas superiores, a posição de bruços (ver adiante) e a SMSL. Quando estimulados, estes quimiorreceptores laríngeos tipicamente evocam um reflexo cardiorrespiratório inibitório. A estimulação de quimiorreceptores é aumentada pelas infecções do trato respiratório, as quais aumentam o volume das secreções, e pela posição em decúbito ventral, que dificulta engolir e limpar as vias áreas até em lactentes saudáveis. Em lactentes

previamente vulneráveis com dificuldade estimulatória, o reflexo cardiorespiratório inibitório resultante pode ser fatal. Os fatores genéticos de vulnerabilidade na infância incluem variantes polimórficas nos genes que podem fornecer um risco maior de SMSL. Tais genes incluem aqueles relacionados com sinalização serotoninérgica e inervação autônoma, ressaltando a importância desses processos na fisiopatologia da SMSL. [49](#)

Além dos fatores de vulnerabilidade do lactente, vários fatores de risco materno também foram identificados. O tabagismo durante a gestação tem emergido consideravelmente como um fator de risco nos estudos epidemiológicos da SMSL, evidenciando que as crianças expostas à nicotina durante a vida intrauterina têm duas vezes mais risco de SMSL em comparação com crianças nascidas de mães não fumantes. [50](#) A pouca idade materna, partos frequentes e cuidados pré-natais inadequados também são considerados fatores de risco associados à incidência aumentada de SMSL.

Entre os “estressores ambientais” potenciais, a posição de dormir de lado ou de bruços, dormir com os pais nos 3 primeiros meses de vida, dormir sobre superfícies macias e estresse térmico representam, possivelmente, os fatores de risco passíveis de modificação mais importantes. [42,44](#) A posição de dormir de lado ou de bruços predispõe o lactente a um ou mais estímulos nocivos conhecidos (hipoxia, hipercarbia e estresse térmico) durante o sono. A posição de dormir de lado foi considerada uma alternativa confiável à posição de bruços, porém vários estudos estabeleceram um risco substancial para ambas as posições, para o desenvolvimento de SMSL. *A American Academy of Pediatrics agora reconhece que a posição supina de dormir é a única posição segura que reduz o risco de SMSL.* A campanha “Dormir de Costas” resultou em reduções substanciais nas mortes por SMSL desde o seu começo, em 1994.

Como mencionado anteriormente, a SMSL não é a única causa de morte súbita inesperada na infância. Na verdade, a SMSL consiste em um diagnóstico de exclusão, necessitando de um exame cuidadoso da cena do óbito e de uma necropsia completa. A necropsia pode revelar uma causa ignorada para a morte súbita em cerca de 20% ou mais dos casos anteriormente diagnosticados como SMSL. As infecções (p. ex., miocardite viral ou broncopneumonia) representam as causas mais comuns de morte súbita “inesperada”, seguidas pelas malformações congênitas ignoradas. Várias causas genéticas de morte súbita “inesperada” do lactente têm emergido provavelmente devido a avanços no diagnóstico molecular e conhecimento do genoma humano. Por exemplo, os distúrbios de oxidação de ácidos graxos, caracterizados por defeitos nas enzimas oxidativas mitocondriais dos ácidos graxos, podem ser responsáveis por cerca de 5% dos casos de morte súbita na lactância. Outras causas genéticas emergentes de morte súbita *explicada* estão listadas na [Tabela 10-7](#).

Tumores e Lesões Semelhantes a Tumores da Lactância e da Infância

Apenas 2% do total de tumores malignos ocorrem na lactância e na infância; não obstante, o câncer (incluindo a leucemia) responde por 9% das mortes nos Estados Unidos em crianças de 4 a 14 anos de idade; somente os acidentes causam um número significativamente maior de mortes. Os tumores benignos são ainda mais comuns do que os malignos. A maioria dos tumores benignos não tem importância, mas, às vezes, causam complicações graves em virtude da sua localização ou do rápido aumento de tamanho.

Às vezes, é difícil distinguir, com base nos critérios morfológicos, neoplasias ou tumores verdadeiros de lesões semelhantes a tumores, no lactente e na criança. Nesse contexto, duas categorias especiais de lesões semelhantes a tumores devem ser diferenciadas de tumores verdadeiros.

O termo *heterotopia* (ou *coristoma*) é aplicado a células ou tecido microscopicamente normais que estão presentes em localizações anormais. Exemplos de heterotopias incluem um resto de tecido pancreático encontrado na parede do estômago ou do intestino delgado, ou uma pequena massa de células adrenais encontrada nos rins, pulmões, ovários ou em outro lugar. Tais restos heterotópicos, em geral, têm pouca importância, porém eles podem ser confundidos clinicamente com neoplasias. Raramente, eles representam locais de origem de neoplasias verdadeiras, produzindo o paradoxo tal como um carcinoma suprarrenal surgindo no ovário.

O termo *hamartoma* refere-se a um crescimento excessivo, focal, de células ou tecidos nativos do órgão em que ele ocorre. Embora os elementos celulares sejam maduros e idênticos aos encontrados no resto do órgão, eles não reproduzem a arquitetura normal do tecido circundante. O limite entre um hamartoma e um tumor benigno é, muitas vezes, impreciso, já que ambos podem ser idênticos. Os hemangiomas, linfangiomas, rhabdomiomas do coração, adenomas do fígado e cistos do desenvolvimento dentro dos rins, pulmões ou pâncreas podem ser interpretados por alguns como hamartomas e, por outros, como neoplasias verdadeiras. A frequência dessas lesões na lactância e na infância e seu comportamento clínico nos fazem acreditar que muitas são aberrações do desenvolvimento. Contudo, sua histologia inequivocamente benigna não evita problemas clínicos incômodos e raramente ameaçadores à vida.

TUMORES BENIGNOS E LESÕES SEMELHANTES A TUMORES

Virtualmente, qualquer tumor pode ser encontrado em crianças, mas dentro desta gama de tumores, os hemangiomas, linfangiomas, lesões fibrosas e teratomas merecem uma atenção especial. Nota-se que os tumores mais comuns da infância são, também, chamados de tumores de tecidos moles de origem mesenquimal. Esta é uma diferença para adultos, porque neles os tumores mais comuns, benignos ou malignos, geralmente têm origem epitelial. Os tumores benignos de vários tecidos são descritos com maiores detalhes em capítulos apropriados; aqui, alguns comentários são feitos sobre suas características especiais na infância.

Hemangioma. Os hemangiomas ([Cap. 11](#)) são os tumores mais comuns da infância. Eles não diferem dos observados em adultos arquiteturalmente. Tanto os hemangiomas capilares como os cavernosos podem ser encontrados, embora o tipo capilar seja mais celular em adultos, um achado que é incomodamente enganoso. Em crianças, a maioria está localizada na pele, sobretudo na face e no couro cabeludo, onde produzem massas azul-avermelhadas, irregulares, planas ou elevadas; algumas das lesões planas maiores (consideradas por alguns como ectasias vasculares) são chamadas de *manchas vinho do Porto*. Os hemangiomas podem aumentar juntamente com o tamanho da criança, porém, em muitos casos, regredem espontaneamente ([Fig. 10-23](#)). Além de importância estética, os hemangiomas podem representar uma faceta do distúrbio hereditário conhecido como doença de von Hippel-Lindau ([Cap. 20](#)). Um subgrupo de hemangiomas cavernosos do sistema nervoso central pode ocorrer em algumas famílias que são portadoras de mutações em um dos três genes da malformação cavernosa cerebral (MCC).

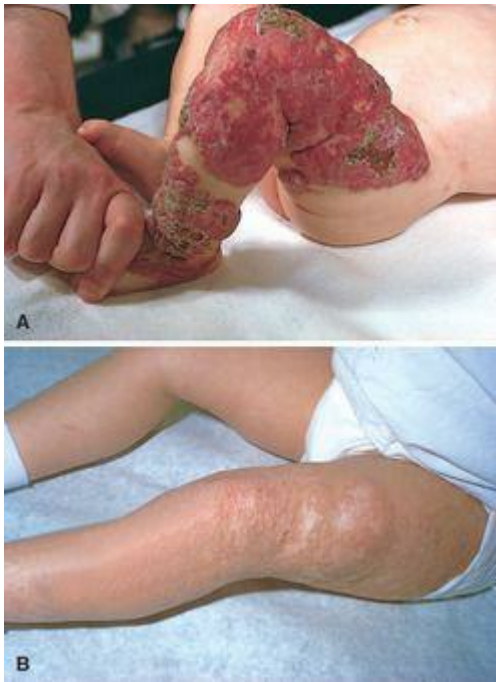


FIGURA 10-23

Hemangioma capilar congênito ao nascimento (A) e aos 2 anos de idade (B) após a regressão espontânea.

(Cortesia do Dr. Eduardo Yunis, Children's Hospital of Pittsburgh, Pittsburgh, PA.)

Tumores Linfáticos. Uma grande variedade de lesões tem origem linfática. Algumas delas – *linfangiomas* – originam-se como hamartomas ou neoplasias, enquanto outras parecem representar dilatações anormais dos canais linfáticos preexistentes, conhecidos como *linfangiectasias*. Os *linfangiomas* geralmente se caracterizam por espaços císticos e cavernosos. Lesões dessa natureza podem ocorrer na pele, porém as mais importantes são encontradas nas regiões mais profundas de pescoço, axila, mediastino, tecido retroperitoneal e outras áreas. Embora histologicamente benignas, elas tendem a aumentar de tamanho após o nascimento, tanto por acúmulo de líquido quanto por brotamento de espaços preexistentes. Desse modo, elas podem comprimir estruturas vitais, como as do mediastino ou troncos nervosos na axila, gerando problemas clínicos. A *linfangiectasia*, em contrapartida, costuma apresentar-se como uma tumefação difusa parcial ou completa de um membro; distorção e deformação consideráveis podem resultar dos vãos linfáticos subcutâneos e mais profundos, dilatados e esponjosos. Contudo, a lesão não é progressiva e não se estende além da sua localização original. Todavia, pode dar origem a problemas estéticos difíceis de corrigir cirurgicamente.

Tumores Fibrosos. Os tumores fibrosos que ocorrem na lactância e na infância variam desde proliferações esparsamente celulares de células fusiformes (chamadas de *fibromatoses*) a lesões ricamente celulares indistinguíveis dos fibrossarcomas que ocorrem em adultos (chamada de *fibrossarcomas congênito-infantis*). Entretanto, não se pode prever o comportamento biológico com base apenas na histologia, porque, apesar das semelhanças histológicas com os fibrossarcomas adultos, as variantes congênito-infantis apresentam um prognóstico excelente. Recentemente, uma translocação cromossômica característica, t(12;15)(p13;q25), foi descrita nos fibrossarcomas congênito-infantis, o que resulta na geração de uma transcrição fusionada no *ETV6-NTRK3*. [51](#) O produto normal do gene *ETV6* é um fator de transcrição, enquanto o produto do gene *NTRK3* (também conhecido como TRKC, veja adiante) é a tirosina-cinase. Como outras proteínas de fusão tirosina-cinase encontradas em neoplasias humanas, o ETV6-NTRK3 é constitutivamente ativo e estimula a sinalização através das vias oncogênicas RAS e PI-3K/AKT ([Cap. 4](#)). Entre os tumores de tecidos moles, a transcrição fusionada ETV6-NTRK3 é peculiar dos fibrossarcomas infantis, tornando-a um marcador diagnóstico útil.

Teratomas. Os teratomas ilustram a relação entre maturidade histológica e comportamento biológico. Eles podem ocorrer como lesões benignas císticas bem-diferenciadas (teratomas maduros), como lesões com potencial indeterminado (teratomas imaturos), ou como teratomas inequivocamente malignos (geralmente mesclados com outro componente de tumor de células embrionárias, como o tumor do seio endodérmico) ([Cap. 21](#)). Eles exibem dois picos de incidência: o primeiro aproximadamente aos 2 anos de idade, e o segundo no final da adolescência ou no começo da vida adulta. O primeiro pico representa neoplasias congênicas; as lesões que surgem mais tarde também podem ter origem pré-natal, porém de crescimento mais lento. Os *teratomas sacrococcígeos* representam os teratomas mais comuns da infância, respondendo por 40% ou mais dos casos ([Fig. 10-24](#)). Eles ocorrem com uma frequência de um a cada 20.000 a 40.000 nascimentos e são quatro vezes mais comuns em meninas. Tendo em vista a sobreposição dos mecanismos de teratogênese e oncogênese, é interessante que cerca de 10% dos teratomas sacrococcígeos estejam associados a anomalias congênicas, principalmente defeitos do intestino posterior e da cloaca e outros defeitos na linha média (p. ex., meningocele, espinha bífida) que não parecem advir dos efeitos locais do tumor. Cerca de 75% desses tumores

são teratomas maduros, e aproximadamente 12% são inequivocamente malignos e letais. O restante é representado por teratomas imaturos, e seu potencial maligno está correlacionado com a quantidade de tecido imaturo presente, geralmente elementos neuroepiteliais imaturos. A maioria dos teratomas benignos é encontrada em lactentes jovens (menores que 4 meses), enquanto as crianças com lesões malignas tendem a ser um pouco mais velhas. Outros locais de teratomas na infância incluem os testículos ([Cap. 21](#)), ovários ([Cap. 22](#)) e várias localizações na linha média, como o mediastino, retroperitônio, cabeça e pescoço.

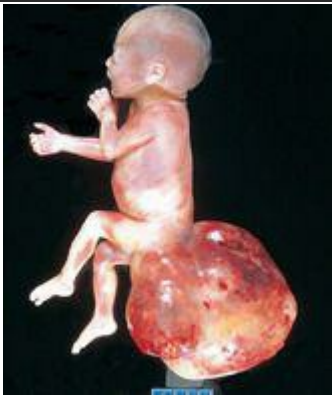

FIGURA 10-24

Teratoma sacrococcygeo. Observe o tamanho da lesão em comparação com o lactente.

TUMORES MALIGNOS

Os tumores malignos na lactância e na infância diferem biológica e histologicamente das suas contrapartes que ocorrem em idades mais avançadas. As principais diferenças, algumas das quais já foram citadas, incluem:

Incidência e tipo de tumor.

Demonstração relativamente frequente de uma estreita relação entre um desenvolvimento anormal (teratogênese) e indução tumoral (oncogênese).

Prevalência de aberrações familiares ou genéticas subjacentes.

Tendência de as neoplasias malignas fetais e neonatais regredirem espontaneamente ou sofrerem citodiferenciação.

Sobrevida aumentada ou cura de muitos tumores infantis, de modo que vem sendo dada mais atenção à redução dos efeitos adversos tardios da quimioterapia e radioterapia nos sobreviventes, incluindo o desenvolvimento de tumores malignos secundários.

Incidência e Tipos

Os tumores malignos mais frequentes originam-se do sistema hematopoético, tecido nervoso (incluindo o sistema nervoso central e simpático, medula suprarrenal e retina), tecidos moles, ossos e rins. Isso está em nítido contraste com os adultos, nos quais a pele, pulmão, mama, próstata e cólon são os locais mais comuns para tumores.

As neoplasias que exibem picos agudos de incidência em crianças menores de 10 anos incluem: (1) leucemia (principalmente a leucemia linfoblástica aguda); (2) neuroblastoma; (3) tumor de Wilms; (4) hepatoblastoma; (5) retinoblastoma; (6) rabiomiossarcoma; (7) teratoma; (8) sarcoma de Ewing e, finalmente, tumores da fossa posterior – principalmente (9) astrocitoma juvenil; (10) meduloblastoma e (11) ependimoma. Outras formas de câncer também são comuns na infância, mas não têm a mesma incidência precoce acentuada. A distribuição etária aproximada desses tumores malignos está relacionada na [Tabela 10-8](#). Dentro dessa série extensa, a leucemia isoladamente responde por mais mortes de crianças menores de 15 anos do que todos os outros tumores juntos.

TABELA 10-8 Tumores Malignos Comuns da Lactância e da Infância

0 a 4 Anos	5 a 9 Anos	10 a 14 Anos
Leucemia	Leucemia	
Retinoblastoma	Retinoblastoma	
Neuroblastoma	Neuroblastoma	
Tumor de Wilms		

Hepatoblastoma	Carcinoma hepatocelular	Carcinoma hepatocelular
Sarcoma de tecidos moles (principalmente o rabdomiossarcoma)	Sarcoma de tecidos moles	Sarcoma de tecidos moles
Teratomas		
Tumores do sistema nervoso central	Tumores do sistema nervoso central	Sarcoma osteogênico
	Sarcoma de Ewing	Carcinoma da tireoide
	Linfoma	Doença de Hodgkin

Histologicamente, muitas das neoplasias malignas pediátricas não hematopoéticas são peculiares. Em geral, elas tendem a ter uma aparência microscópica mais primitiva (*embrionária*) do que pleomorfo-anaplásica, são frequentemente caracterizadas por cordões de células com núcleo redondo e pequeno, e costumam exibir achados da organogênese específica do local de origem do tumor. Em virtude dessa última característica, esses tumores são frequentemente denominados pelo sufixo *-blastoma*, como, por exemplo, nefroblastoma (tumor de Wilms), hepatoblastoma e neuroblastoma. Devido à sua aparência histológica primitiva, vários tumores infantis têm sido chamados coletivamente de *tumores de células azuis redondas e pequenas*. O diagnóstico diferencial desses tumores inclui o neuroblastoma, tumor de Wilms, linfoma ([Cap. 14](#)), rabdomiossarcoma ([Cap. 26](#)), sarcoma de Ewing/tumor neuroectodérmico primitivo ([Cap. 26](#)), meduloblastoma ([Cap. 28](#)) e retinoblastoma ([Cap. 29](#)). Quando o local anatômico de origem é conhecido, o diagnóstico geralmente é possível com base nas características histológicas. Ocasionalmente, há a necessidade de se utilizar uma combinação da análise cromossômica, coloração por imunoperoxidase ou microscopia eletrônica. Dois desses tumores são particularmente ilustrativos e serão discutidos neste capítulo: os tumores neuroblásticos, especificamente o neuroblastoma e o tumor de Wilms. Os tumores remanescentes serão discutidos nos capítulos respectivos de cada órgão.

Tumores Neuroblásticos

O termo *tumor neuroblástico* inclui os tumores do gânglio simpático e da medula adrenal que são derivados das células da crista neural primordial que ocupam estes locais. Como uma família, os tumores neuroblásticos demonstram certos aspectos característicos, incluindo a *diferenciação de neuroblastos primitivos em elementos maduros espontânea ou induzida por terapia, regressão tumoral espontânea e uma variedade de comportamentos clínicos e prognósticos*, o que geralmente reflete a extensa diferenciação histológica. O neuroblastoma é o membro mais importante dessa família. Ele representa o tumor sólido extracraniano da infância mais comum, sendo o tumor mais comumente diagnosticado na lactância. A sua prevalência gira em torno de um caso a cada 7.000 nascimentos, e aproximadamente 700 casos são diagnosticados a cada ano

nos Estados Unidos. A média de idade no diagnóstico é de 18 meses, sendo aproximadamente 40% dos casos diagnosticados na lactância. A maioria dos neuroblastomas ocorre esporadicamente, mas 1% a 2% dos casos são familiares, e nestes casos os tumores podem envolver tanto as glândulas adrenais como múltiplos sítios primários independentes. As mutações germinais no gene *cinase do linfoma anaplásico (ALK)* ([Cap. 14](#)) foram identificadas recentemente como a principal causa da predisposição familiar para o neuroblastoma. [52](#) As mutações somáticas de ganho de função no *ALK* também são observadas em um grupo de neuroblastomas esporádicos. Observa-se que os tumores que apresentam as mutações *ALK* tanto no ambiente somático quanto no germinativo vão ser amenizados pelo tratamento com drogas voltadas para a atividade desta cinase.

Apesar do grande progresso feito no tratamento dessa doença, o prognóstico a longo prazo para os grupos de alto risco permanece modesto, com uma sobrevida de 5 anos de aproximadamente 40%. Como ficará evidente posteriormente, a idade e o estágio possuem um efeito importante no prognóstico, e, em geral, as crianças com menos de 18 meses de idade tendem a apresentar um prognóstico significativamente melhor do que os indivíduos mais velhos, comparando-se às cargas da doença.

Morfologia. Na infância, cerca de 40% dos neuroblastomas surgem na medula adrenal. O restante ocorre em qualquer lugar da cadeia simpática, sendo as localizações mais frequentes a região paravertebral do abdome (25%) e o mediastino posterior (15%). Os tumores podem surgir de vários outros lugares, incluindo a pelve, o pescoço e dentro do cérebro (neuroblastomas cerebrais).

Os neuroblastomas variam em tamanho, de pequenos nódulos (também chamados de **lesões *in situ***) até grandes massas maiores de 1 kg ([Fig. 10-25](#)). Os neuroblastomas *in situ* são relatados em uma frequência 40 vezes maior do que os tumores francos. A maioria dessas lesões regride espontaneamente, deixando apenas um foco de fibrose ou calcificação no adulto, o que levou alguns a questionarem a conotação neoplásica para as lesões *in situ*, argumentando que tais lesões deveriam ser classificadas como alterações do desenvolvimento (“restos”). Alguns neuroblastomas são nitidamente demarcados por uma pseudocápsula fibrosa, mas outros são bem mais infiltrativos e invadem as estruturas circundantes, incluindo os rins, a veia renal, a veia cava e a aorta. À transecção, eles são compostos por um tecido mole e cinzento. Os tumores maiores apresentam áreas de necrose, amolecimento cístico e hemorragia. Ocasionalmente, focos de calcificação intratumoral podem ser palpados.

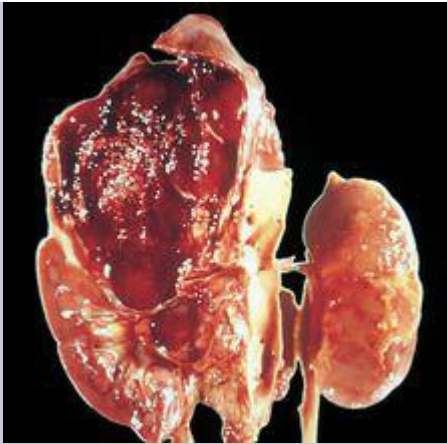

FIGURA 10-25

Neuroblastoma adrenal em uma criança de 6 meses. O tumor hemorrágico e parcialmente encapsulado deslocou o rim esquerdo aberto e está comprimindo a aorta e a artéria renal esquerda.

(Cortesia do Dr. Arthur Weinberg, University of Texas Southwestern Medical School, Dallas, TX.)

Histologicamente, os neuroblastomas clássicos são compostos de células pequenas de aparência primitiva com núcleos escuros, citoplasma escasso e bordas celulares mal definidas que crescem em massas sólidas. Esses tumores podem ser difíceis de diferenciar morfológicamente de outros tumores de células azuis redondas e pequenas. A atividade mitótica, a destruição nuclear (“cariorrexe”) e o pleomorfismo podem ser proeminentes. O fundo costuma exibir material fibrilar eosinofílico indistinto (**neurópilo**) que corresponde a processos neuríticos dos neuroblastos primitivos. Tipicamente, encontram-se rosetas (**pseudorrosetas de Homer-Wright**) nas quais as células tumorais estão dispostas de forma concêntrica ao redor de um espaço central preenchido com neurópilos ([Fig. 10-26](#)). Outros achados úteis incluem as reações imuno-histoquímicas positivas para enolases neurônio-

específicas e a demonstração ultraestrutural de pequenos grânulos secretórios citoplasmáticos, circundados por membrana, contendo catecolaminas. Tais grânulos contêm o centro densamente corado, circundado por um halo periférico (grânulos densamente corados). Alguns tumores mostram sinais de maturação que podem ser espontâneos ou induzidos por terapias. Células maiores com citoplasma mais abundante, núcleos vesiculares grandes e nucléolos proeminentes representando as *células ganglionares* em vários estágios de diferenciação podem ser encontradas em tumores mistos com neuroblastos primitivos (**ganglioneuroblastoma**). Mesmo as lesões muito bem diferenciadas contêm maior quantidade de células diferenciadas, lembrando as células ganglionares maduras com poucos ou nenhum neuroblastos residuais; tais neoplasmas devem ser chamados de **ganglioneuomas** ([Fig. 10-27](#)). A maturação dos neuroblastos dentro das células ganglionares é geralmente acompanhada pela presença das **células de Schwann**. Na verdade, a presença do assim chamado estroma de Schwann, composto de fascículos organizados de processos neuríticos, células de Schwann maduras e fibroblastos é um pré-requisito histológico para a designação de ganglioneuroblastoma e ganglioneuoma; as células ganglionares por si sós não preenchem o critério para a diferenciação. A origem das células de Schwann no neuroblastoma permanece um motivo de controvérsia; alguns pesquisadores acreditam que elas representam uma população reativa recrutada pelas células tumorais. Entretanto, estudos que utilizaram técnicas de microdissecção têm demonstrado que as células de Schwann abrigam pelo menos um subgrupo de alterações genéticas semelhantes àquelas encontradas nos neuroblastos e, portanto, são um componente do clone maligno. [53](#) Independentemente da histogênese, a identificação do estroma de Schwann é essencial, uma vez que sua presença está associada a um **prognóstico favorável** ([Tabela 10-9](#)).

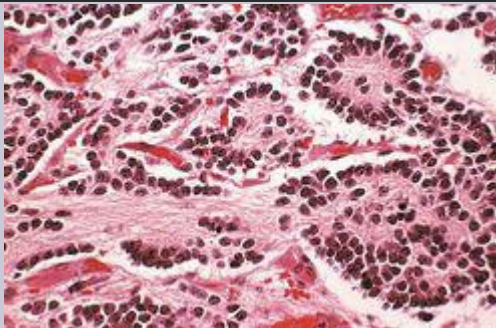


FIGURA 10-26

Neuroblastoma adrenal. Esse tumor é composto de células pequenas incrustadas em uma matriz finamente fibrilar.

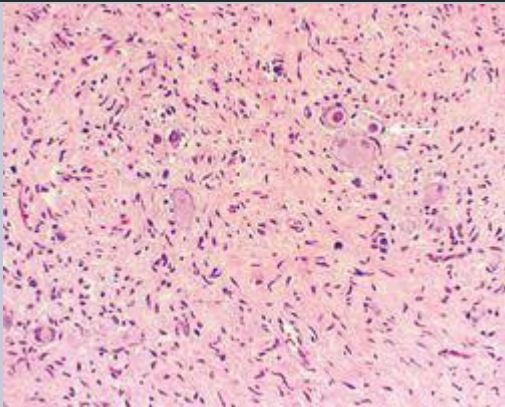


FIGURA 10-27

Ganglioneuromas, surgindo da maturação de neuroblastomas espontânea ou induzida por terapia, são caracterizados por grupos de células grandes com núcleo vesicular e citoplasma eosinofílico abundante, representando células ganglionares neoplásicas (*seta*). Células de Schwann fusiformes estão presentes no estroma.

Variável	Favorável	Desfavorável
Estágio*	1, 2A, 2B, 4S	Estágio 3, 4
Idade*	< 18 meses	> 18 meses
Histologia*		
Evidência de estroma de Schwann e diferenciação gangliocítica†	Presente	Ausente
Índice de mitose-cariorrexe‡	< 200/5.000 células	> 200/5.000 células
DNA-ploidia*	Hiperdiploidia ou quase triploidia	Quase diploidia
N-MYC*	Não amplificado	Amplificado
Ganho do cromossomo 17q	Ausente	Presente
Perda do cromossomo 1p	Ausente	Presente
Perda do cromossomo 11q	Ausente	Presente
Expressão de TRKA	Presente	Ausente
Expressão de TRKB	Ausente	Presente
Expressão de telomerase	Baixa ou ausente	Altamente expressa

*Corresponde à maioria dos parâmetros utilizados na prática clínica para determinação do prognóstico e estratificação do risco.

†Não é apenas a presença, mas também a quantidade de estroma de Schwann que confere à designação de prognóstico histologia favorável. Pelo menos *50% ou mais do estroma deve ser de Schwann* para que uma neoplasia seja classificada como um ganglioneuroblastoma ou ganglioneuroma.

‡O índice de mitose-cariorrexe (IMC) é definido como o número de mitoses ou células em cariorrexe por 5.000 células tumorais em focos aleatórios.

Quando as metástases se desenvolvem, surgem de maneira precoce e difusa. Além da infiltração local e propagação para os linfonodos, há uma tendência marcante à

disseminação através da corrente sanguínea para o fígado, pulmões, medula óssea e ossos.

Estadiamento. O Sistema de Estadiamento Internacional do Neuroblastoma, que consiste no sistema de estadiamento mais utilizado por todo o mundo, está detalhado a seguir:

- **Estágio 1:** Tumor localizado com excisão cirúrgica macroscópica completa, com ou sem doença residual microscópica; linfonodos não aderentes, ipsilaterais, representativos, negativos para tumor (linfonodos aderentes ao tumor primário podem ser positivos para tumor).
- **Estágio 2A:** Tumor localizado com excisão cirúrgica macroscópica incompleta; linfonodos não aderentes, ipsilaterais, representativos, negativos para tumor microscopicamente.
- **Estágio 2B:** Tumor localizado com ou sem remoção cirúrgica macroscópica completa; linfonodos não aderentes, ipsilaterais, representativos, positivos para tumor; linfonodos contralaterais aumentados negativos para tumor microscopicamente.
- **Estágio 3:** Tumor não ressecável, infiltrativo, que cruza a linha média com ou sem envolvimento de linfonodos regionais; ou tumor unilateral localizado, com envolvimento contralateral de linfonodos regionais.
- **Estágio 4:** Qualquer tumor primário com disseminação para linfonodos distantes, osso, medula óssea, fígado, pele e/ou outros órgãos (*com exceção do que é definido para o estágio 4S*).
- **Estágio 4S** (“S” = especial): Tumor primário localizado (como definido para os estágios 1, 2A ou 2B), com disseminação limitada à pele, fígado e/ou medula óssea; *o estágio 4S é limitado às crianças menores que 1 ano.*

Infelizmente, a maioria (60% a 80%) das crianças apresentam-se no estágio 3 ou 4 e apenas 20% a 40% possuem o estágio 1, 2A, 2B ou 4S de neuroblastomas. O sistema de estadiamento é de extrema importância na determinação do prognóstico.

Evolução Clínica e Achados Prognósticos. Em crianças pequenas, menores que 2 anos de idade, os neuroblastomas geralmente se apresentam com massas abdominais volumosas, febre e, possivelmente, perda ponderal. Em crianças mais velhas, eles podem não chamar a atenção até que as metástases produzam manifestações, tais como dor óssea, sintomas respiratórios ou queixas gastrointestinais. Os neuroblastomas podem apresentar amplas metástases via hematogênica ou linfática, particularmente para fígado, pulmões, ossos e medula óssea. A proptose e a equimose também podem estar presentes, porque a região periorbitária é um local comum de metástase. A disfunção do intestino e da bexiga pode ser causada por neuroblastomas paraespinais que invadem os nervos. Em neonatos, os neuroblastomas disseminados podem apresentar-se com múltiplas metástases cutâneas que levam a uma coloração azulada da pele (ganhando a infeliz designação de “bebê bolinho de mirtilo”). *Cerca de 90% dos neuroblastomas, a despeito da localização, produzem catecolaminas* (semelhantes às catecolaminas produzidas pelos feocromocitomas), que são importantes como um achado diagnóstico (*i. e.*, níveis sanguíneos elevados de catecolaminas ou níveis elevados do seus metabólitos na urina, o ácido vanilmandélico [AVM] e o ácido homovanílico [HVA]). Apesar da produção de catecolaminas, a hipertensão é muito menos frequente nessas neoplasias do que nos feocromocitomas ([Cap. 24](#)).

Os ganglioneuromas, diferentes da sua contraparte maligna, tendem a produzir tanto massas assintomáticas quanto sintomas relacionados com a compressão.

O curso dos neuroblastomas é extremamente variável. Vários fatores clínicos, histopatológicos, moleculares e bioquímicos foram relacionados com o prognóstico ([Tabela 10-9](#)).⁵⁴ Com base nessa coleção de fatores prognósticos, os neuroblastomas podem ser classificados como de “baixo risco”, “risco intermediário” ou “alto risco”. Com os avanços no tratamento, as duas primeiras categorias resultam em sobrevida a longo prazo de 80% a 90% dos pacientes, enquanto menos de 40% dos pacientes na categoria de alto risco sobrevivem por muito tempo. Os fatores prognósticos mais pertinentes nos neuroblastomas incluem:

A idade e o estágio são os determinantes mais importantes da evolução. Os neuroblastomas nos estágios 1, 2A ou 2B tendem a apresentar um prognóstico excelente, independentemente da idade (risco “baixo” ou “intermediário”); a única exceção importante a essa regra são os tumores que exibem amplificação do oncogene *N-MYC* (ver adiante). Os lactentes com tumores primários localizados e metástases disseminadas para o fígado, medula óssea e pele (estágio 4S) representam um subtipo especial, não sendo incomum a regressão espontânea da doença. A base biológica desse acontecimento é obscura. *A idade de 18 meses emergiu como um ponto crítico de dicotomia em termos de prognóstico.*⁵⁵ Crianças com menos de 18 meses de vida, e principalmente aquelas no primeiro ano de vida, apresentam um prognóstico excelente, a despeito do estágio da neoplasia. Já as crianças com mais de 18 meses de vida recaem pelo menos na categoria de “risco intermediário”, enquanto aquelas com tumores em estágios mais avançados ou com variáveis prognósticas desfavoráveis contusas, como a amplificação do *N-MYC* nas células neoplásicas, são consideradas de “alto” risco.

A morfologia é uma variável prognóstica independente nos tumores neuroblásticos. Uma classificação da morfologia associada à idade nos tumores neuroblásticos foi proposta recentemente, dividindo os tumores em subtipos histológicos *favoráveis* e *desfavoráveis*. Os achados morfológicos específicos que influenciam no prognóstico estão listados na [Tabela 10-9](#).

A amplificação do oncogene *N-MYC* nos neuroblastomas é um evento molecular que apresenta possivelmente o impacto mais profundo no prognóstico, particularmente quando ela ocorre em tumores que em outras situações poderiam ter uma evolução favorável.⁵⁶ A presença de amplificação do *N-MYC* “empurra” o tumor para uma categoria de “alto” risco, independentemente da idade, estágio ou histologia. O *N-MYC* está localizado no braço curto distal do cromossomo 2 (2p23-p24). A amplificação do *N-MYC* não se manifesta cariotipicamente no sítio residente 2p23-p24, mas preferencialmente como pequenos corpos duplos de cromatina extracromossômicos ou regiões coradas homoganeamente em outros cromossomos ([Fig. 10-28](#)). A amplificação do *N-MYC* está presente em cerca de 20% a 30% dos tumores primários, estando a maioria em estágio avançado, e o grau de amplificação correlacionando-se com o pior prognóstico. Atualmente, a amplificação do *N-MYC* consiste na anormalidade genética mais importante na estratificação do risco para os tumores neuroblásticos (ver adiante).

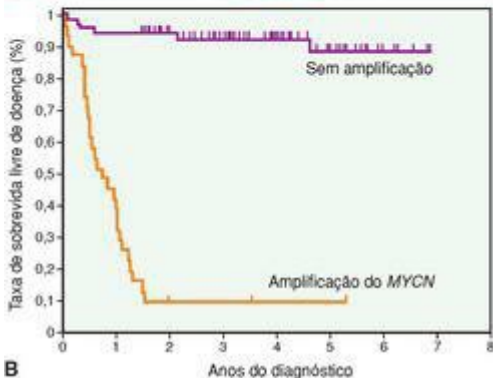
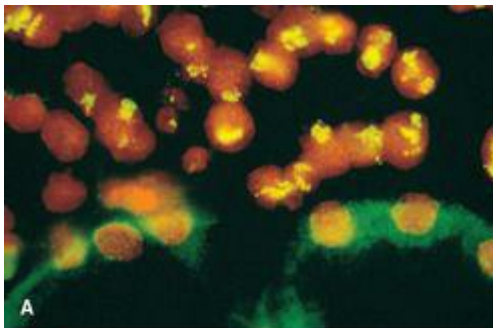


FIGURA 10-28

A, Hibridização *in situ* fluorescente usando uma sonda de cosmídio marcada com fluoresceína para *N-myc* em um corte tecidual. Observe as células do neuroblastoma na metade superior da foto com grandes áreas marcadas (verde-amareladas); estas

correspondem ao *N-MYC* amplificado na forma de regiões que se coram homogeneamente. As células epiteliais tubulares renais na metade inferior da foto não mostram marcação nuclear, mas há marcação citoplasmática (*verde*). (Cortesia do Dr. Timothy Triche, Children's Hospital, Los Angeles, CA.) **B**, Curva de sobrevivência de Kaplan-Meier de lactentes menores de 1 ano de idade com neuroblastoma metastático. A taxa de sobrevivência livre de doença (TSLD) por 3 anos dos lactentes cujos tumores não amplificaram o *MYNC* foi de 93%, enquanto aqueles com tumores que amplificaram o *MYNC*, foi apenas de 10%.

(Reproduzida com permissão de Boudeur GM: Neuroblastoma: biological insights into a clinical enigma. Nat Rev Câncer 3: 203-216; 2003.)

A *ploidia* das células tumorais está correlacionada com a evolução em crianças com menos de 2 anos de idade, perdendo seu valor prognóstico independente em crianças mais velhas. Os neuroblastomas podem ser divididos em duas grandes categorias: *quase diploidia* e *hiperdiploidia* (muitas vezes quase triploidia), sendo a última associada a um prognóstico melhor. Sabe-se que os neuroblastomas com hiperdiploidia apresentam um defeito subjacente na maquinaria mitótica, levando à não disjunção cromossômica e quase triploidia, mas, por outro lado, com cariótipos relativamente banais. Ao contrário, os tumores quase diploides agressivos apresentam instabilidade genômica generalizada, com múltiplas translocações não balanceadas e rearranjos cromossômicos, que retêm toda a ploidia, mas resulta em um cariótipo complexo com implicações prognósticas adversas.

Enquanto a *idade*, o *estágio*, *estado do N-MYC* e a *DNA ploidia* são considerados atualmente os principais critérios de estratificação formal de risco e decisão terapêutica, muitas variáveis moleculares com valor prognóstico foram descritas. As mais pertinentes são as seguintes:

A *deleção hemizigótica do braço curto distal do cromossomo 1* na região da banda p36 foi demonstrada em 25% a 35% dos tumores primários. A perda do 1p36 nos neuroblastomas tem uma correlação forte com a amplificação do *N-MYC*, assim como com o estágio avançado da doença, e está associada a um aumento do risco de recidiva nos tumores localizados. ⁵⁷ A *perda hemizigótica do material genético do cromossomo 11q* é outro fator prognóstico adverso, e alguns estudos recentes de microarranjo de alta resolução sugerem que essa anormalidade possa ser comum em eventos de deleção nos neuroblastomas. ⁵⁸ O *ganho parcial do braço longo distal do cromossomo 17* está presente em mais de 50% dos tumores e está associado a uma evolução desfavorável, particularmente com o risco de recidiva nos tumores localizados sem amplificação do *N-MYC*. ⁵⁹

A *expressão de receptores específicos para neurotrofina* também é um marcador prognóstico para o neuroblastoma. Os receptores de neurotrofina são uma família de receptores da tirosina-cinase, principalmente TrkA, TrkB e TrkC (também conhecido como NTRK3, veja anteriormente), que regulam o crescimento, a sobrevivência e a

diferenciação das células neurais. A alta expressão de TrkA é um fator prognóstico positivo nos neuroblastomas, geralmente associada a tumores em estágios precoces, sem amplificação do *N-MYC*, ocorrendo em pacientes jovens. Já a alta expressão do TrkB, em contraste, está associada a características biológicas desfavoráveis, incluindo a ampliação do *N-MYC* e um estágio avançado da doença.

Embora a discussão das modalidades de tratamento para os neuroblastomas esteja além dos objetivos deste livro, iremos mencionar duas abordagens experimentais promissoras que estão em avaliação. A primeira envolve o uso de retinoides como um adjunto no tratamento de indução da diferenciação dos neuroblastomas. Lembre-se de que a via do ácido retinoico tem um papel crítico na diferenciação celular durante a embriogênese. Outra terapia “de alvo” envolve a interrupção da sinalização oncogênica do TRKB nos neuroblastomas, através da utilização de pequenas moléculas inibidoras da atividade da tirosina-cinase. Finalmente, devemos mencionar o estado atual dos programas de triagem para o neuroblastoma. Uma vez que a maioria dos neuroblastomas libera catecolaminas na circulação, a detecção dos metabólitos das catecolaminas (AVM e HVA) na urina, poderia, em princípio, atuar como base para a pesquisa de tumores assintomáticos em crianças. Entretanto, dois grandes estudos realizados nos Estados Unidos e na Europa foram incapazes de demonstrar redução na taxa de mortalidade nessas populações que sofreram triagem, porque a maioria dos tumores detectados apresentava características biológicas favoráveis, e o custo da pesquisa não justificou seus benefícios. [60.61](#) Logo, os programas de triagem na comunidade para o neuroblastoma ainda não estão sendo utilizados.

Tumor de Wilms

O tumor de Wilms afeta aproximadamente uma a cada 10.000 crianças nos Estados Unidos, sendo o tumor renal primário mais comum da infância e o quarto tumor maligno pediátrico mais frequente nos Estados Unidos. O seu pico de incidência ocorre entre 2 e 5 anos de idade, e 95% dos tumores ocorrem antes dos 10 anos de idade. Aproximadamente 5% a 10% dos tumores de Wilms envolvem ambos os rins, ou simultaneamente (*sincrônicos*), ou em momentos diferentes (*metacrônicos*). Os tumores de Wilms bilaterais têm média de idade de aparecimento de 10 meses mais cedo do que o tumor de Wilms que acomete apenas um rim, e presume-se que tais pacientes sejam portadores de mutações germinativas em um dos genes predisponentes do tumor de Wilms (veja adiante). A biologia desse tumor ilustra aspectos importantes dos tumores da infância, tais como a relação entre as *malformações* e as *neoplasias*, as semelhanças histológicas entre a *organogênese* e a *oncogênese*, a *teoria de 2 etapas* de genes supressores tumorais recessivos ([Cap. 7](#)), o papel das *lesões pré-malignas*, e talvez o mais importante, a possibilidade para as *modalidades de tratamento criteriosas* que afetam dramaticamente o prognóstico e o resultado. [62](#) Os aumentos nas taxas de cura para o tumor de Wilms (de 30% há poucas décadas para 85% atualmente) representam um dos maiores sucessos da oncologia pediátrica.

Patogenia e Genética. O risco do tumor de Wilms está aumentando em associação a, no mínimo, quatro grupos de malformações congênitas reconhecidas, associadas a *loci* cromossômicos distintos. Embora o tumor de Wilms que surge neste cenário represente menos de 10% dos casos, esses *tumores síndrômicos* forneceram conhecimentos importantes com relação à biologia desse

neoplasma.

O primeiro grupo de pacientes tem a *síndrome WAGR*, caracterizada por aniridia, anomalias genitais e retardo mental, com 33% de chance para o desenvolvimento de tumor de Wilms. Os indivíduos com síndrome WAGR são portadores de deleções (germinativas) constitucionais do 11p13. Estudos nesses pacientes levaram à identificação do primeiro gene associado ao tumor de Wilms, o *WT1*, e de um gene autossômico dominante deletado contigualmente para a aniridia, o *PAX6*, ambos localizados no cromossomo 11p13. Os pacientes com deleções restritas ao *PAX6*, com função normal do *WT1*, desenvolvem aniridia esporádica, mas *não* apresentam um risco maior para o desenvolvimento de tumores de Wilms. A presença de deleções germinativas no *WT1* na síndrome WAGR representa a “primeira etapa”; o desenvolvimento de tumor de Wilms, nesses pacientes, está frequentemente correlacionado com a ocorrência de uma mutação sem sentido ou *frameshift* no segundo alelo *WT1* (“segunda etapa”).

Um segundo grupo de pacientes com risco muito mais alto para os tumores de Wilms (~90%) tem a *síndrome de Denys-Drash*, que é caracterizada por *disgenesia gonadal* (pseudohermafroditismo masculino) e *nefropatia de aparecimento precoce* levando à insuficiência renal. A lesão glomerular característica desses pacientes é a *esclerose mesangial difusa* ([Cap. 20](#)). Assim como os pacientes com WAGR, esses pacientes também apresentam anormalidades no *WT1*. Porém, nos pacientes com a síndrome de Denys-Drash, a anormalidade genética consiste em uma *mutação negativa dominante de sentido errôneo na região zinc-finger do gene WT1* que afeta as propriedades de ligação do DNA. Essa mutação interfere na função do alelo tipo selvagem remanescente, e ainda que estranhamente, é suficiente para causar anormalidades genitourinárias, mas não tumorigênese; os tumores de Wilms que surgem na síndrome de Denys-Drash demonstram inativação bialélica do *WT1*. Além de tumores de Wilms, estes pacientes estão mais propensos ao desenvolvimento de tumores de células germinativas chamados de *gonadoblastomas* ([Cap. 21](#)), quase que certamente uma consequência da interrupção do desenvolvimento normal das gônadas.

O *WT1* codifica o fator de transcrição de ligação do DNA que é expresso em vários tecidos, incluindo os rins e as gônadas, durante a embriogênese. A proteína WT1 é crítica para o desenvolvimento renal e gonadal normal. O WT1 apresenta vários ligantes, e a escolha deste ligante pode direcionar a sua função como um ativador de transcrição ou um repressor em um dado contexto celular. [63](#) Vários alvos de transcrição do WT1 foram identificados, incluindo proteínas glomerulares específicas para podócito e genes associados à indução da diferenciação. Embora a importância do *WT1* na nefrogênese e seu papel inequívoco como um gene supressor de tumor, apenas 10% dos pacientes com tumores de Wilms *esporádicos* (não associado à síndrome) apresentam mutações no *WT1*, sugerindo que a maioria destes tumores origine-se através de vias genéticas distintas.

Clinicamente distintas desses dois grupos prévios de pacientes, mas também correndo um risco aumentado para o desenvolvimento de tumor de Wilms, são crianças com a *síndrome de Beckwith-Wiedmann* (BWS), caracterizada pelo aumento dos órgãos (organomegalia), macroglossia, hemi-hipertrofia, onfalocele e células grandes anormais no córtex adrenal (citomegalia adrenal). A BWS serviu como modelo para o mecanismo de tumorigênese não

clássico em humanos – *imprinting* genômico (Cap. 5).⁶⁴ A região cromossômica implicada na BWS foi localizada na banda 11p15.5 (“WT2”), distal ao locus *WT1*. Essa região contém vários genes que são normalmente expressos por apenas *um* dos alelos dos pais, com transcrição silenciosa (*i. e., imprinting*) do outro homólogo por metilação da outra região promotora. Diferentemente das síndromes WAGR ou de Denys-Drash, a base genética para a BWS é consideravelmente mais heterogênea, uma vez que nenhum gene 11p15.5 isoladamente está envolvido em todos os casos, além do fato que a predisposição à tumorigênese é influenciada pelas anormalidades presentes especificamente no *imprinting* de “WT2”. Um desses genes nesta região – fator de crescimento semelhante à insulina-2 (*IGF2*) – está normalmente expresso somente no alelo paterno, enquanto o alelo materno é silenciado por *imprinting*. Em alguns tumores de Wilms, a perda de *imprinting* (*i.e.,* a reexpressão do alelo materno *IGF2*) pode ser demonstrada, levando à superexpressão da proteína IGF-2. Em outros casos, existe uma deleção seletiva do alelo materno *imprinted*, combinado com a duplicação da ativação transcricionalmente ativa do alelo paterno no tumor (*dissomia paterna uniparental*), que tem um efeito funcional idêntico em termos de superexpressão da IGF-2. Uma vez que a proteína IGF-2 é um fator de crescimento embrionário, poderia se explicar de forma convincente as características de crescimento exagerado associadas à BWS, assim como o risco aumentado para os tumores de Wilms nesses pacientes. De todos os genes “WT2”, as anormalidades de *imprinting* do *IGF2* têm a maior associação com a predisposição ao tumor na BWS.⁶⁵ Um grupo de pacientes com BWS é portador de mutações no regulador do ciclo celular *CKDNIC* (também conhecido como *p57* ou *KIP2*); entretanto, esses pacientes têm um risco significativamente menor para o desenvolvimento de tumor de Wilms. Além do tumor de Wilms, os pacientes com BWS também apresentam um risco elevado para o desenvolvimento de hepatoblastoma, pancreatoblastoma, tumores adrenocorticais e rabiomiossarcomas.

Estudos genéticos recentes também elucidaram o papel da β -catenina no tumor de Wilms. Lembre-se de que a β -catenina (Cap. 7) pertence a uma importante via de sinalização *WNT* (*wingless*) de desenvolvimento. As mutações por ganho de função do gene que codifica a β -catenina têm sido demonstradas em aproximadamente 10% dos tumores de Wilms esporádicos; existe uma sobreposição significativa entre a presença das mutações de *WT1* e β -catenina, sugerindo um papel sinérgico entre esses eventos na gênese dos tumores de Wilms.⁶⁶

Restos Nefrogênicos

Os restos nefrogênicos são lesões precursoras dos tumores de Wilms e são encontradas no parênquima renal adjacente em aproximadamente 25% a 40% dos tumores unilaterais, sendo que esta frequência chega a quase 100% nos tumores de Wilms bilaterais. Em vários casos, os restos nefrogênicos compartilham alterações genéticas com o tumor de Wilms adjacente, ressaltando seu estado pré-maligno. O aspecto dos restos nefrogênicos varia de massas expansivas que lembram o tumor de Wilms (restos hiperplásicos) a restos escleróticos que consistem predominantemente em tecido fibroso e ocasionalmente túbulos ou glomérulos imaturos entremeados. É importante relatar a presença de restos nefrogênicos no espécime ressecado, uma vez que esses pacientes apresentam um risco aumentado para o desenvolvimento de tumor de Wilms no rim *contralateral* e precisam de acompanhamento frequente e regular por

vários anos.

Morfologia. Macroscopicamente, o tumor de Wilms tende a apresentar-se como massa grande, solitária e bem circunscrita, embora 10% sejam bilaterais ou multicêntricos no momento do diagnóstico. Ao corte, o tumor é mole, homogêneo, pardo a cinza, com focos ocasionais de hemorragia, formações císticas e necrose ([Fig. 10-29](#)).

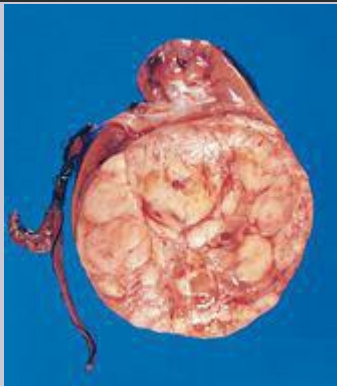


FIGURA 10-29

Tumor de Wilms no polo inferior do rim com a típica cor parda a cinza e margens bem circunscritas.

Microscopicamente, os tumores de Wilms são caracterizados por tentativas reconhecíveis de recapitular diferentes estágios da nefrogênese. A combinação trifásica clássica de tipos celulares blastêmicos, estromais e epiteliais é observada na grande maioria das lesões, embora a porcentagem de cada componente seja variável ([Fig. 10-30](#)). Cordões de células azuis pequenas com achados distintivos caracterizam o componente blastêmico. A diferenciação epitelial geralmente ocorre na forma de túbulos ou glomérulos abortivos. As células estromais costumam ser de natureza fibrocítica ou mixóide, embora a diferenciação

em músculo esquelético seja relativamente comum. Raramente, identificam-se outros elementos heterólogos, incluindo epitélio escamoso ou mucinoso, músculo liso, tecido adiposo, cartilagem e tecido osteoide ou neurogênico. Aproximadamente 5% dos tumores revelam **anaplasia**, definida com a presença de células grandes, hiper Cromáticas, com núcleo pleomórfico e mitoses anormais. A presença de anaplasia está correlacionada com a presença de mutações no *p53* e a resistência à quimioterapia.⁶⁷ Lembre-se de que o *p53* ativa sinais pró-apoptóticos como resposta a danos ao DNA (**Cap. 1**). A perda da função do *p53* pode explicar a relativa falta de resposta das células anaplásicas à quimioterapia citotóxica.

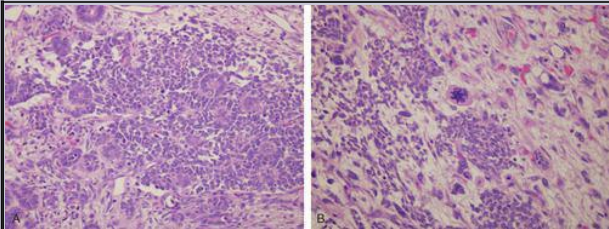


FIGURA 10-30

A, Tumor de Wilms com células azuis condensadas consistentes com o componente blastêmico e túbulos primitivos misturados, representando o componente epitelial. Embora muitas figuras mitóticas sejam observadas, neste campo não se visualiza nenhuma atípica.

B, A anaplasia focal estava presente neste mesmo tumor de Wilms em outros campos, caracterizada por células com núcleos hiper Cromáticos pleomórficos e mitoses atípicas.

Aspectos Clínicos. A maioria das crianças com tumor de Wilms apresenta-se com uma massa abdominal grande que pode ser unilateral ou, quando muito grande, ultrapassar a linha média e seguir abaixo da pelve. Hematúria, dor no abdome após algum traumatismo incidental, obstrução intestinal e o aparecimento de hipertensão são outros padrões de apresentação. Em um número considerável desses pacientes, as metástases pulmonares estão presentes no momento do diagnóstico primário.

Como citado anteriormente, a maioria dos pacientes com tumor de Wilms pode esperar ser curada. A histologia anaplásica permanece sendo um determinante crítico no prognóstico desfavorável. Até mesmo a anaplasia restrita ao rim (*i. e.*, sem disseminação extrarrenal) confere um risco aumentado para a recorrência e morte, ressaltando a necessidade da correta identificação dos achados histológicos. Os parâmetros moleculares que estão correlacionados com o prognóstico desfavorável incluem a perda do material genético nos cromossomos 11q e 16q, e o ganho do cromossomo 1q nas células tumorais. Juntamente com a sobrevida aumentada de pacientes com tumor de Wilms, surgiram relatos de um risco relativo elevado de desenvolvimento de segundos tumores primários, incluindo sarcomas ósseos e de tecidos moles, leucemia, linfomas e câncer de mama. Embora alguns destes tumores representem a presença de mutações germinativas em um gene com predisposição ao câncer, outros são uma consequência do tratamento, geralmente da radioterapia administrada ao campo cancerígeno. [68](#) Este acontecimento trágico, embora incomum, faz com que a radioterapia seja usada com muitos critérios no tratamento deste e de outros tumores malignos da infância.

REFERÊNCIAS

1. Minino, AM; Heron, MP; Murphy, SL; Kochanek, KD, Deaths: final data for 2004, *Natl Vital Stat Rep* **55** (2007) 1.
2. Roessler, E; Muenke, M, How a Hedgehog might see holoprosencephaly, *Hum Mol Genet* *12 Spec No 1* (2003) R15.
3. Horton, WA; Hall, JG; Hecht, JT, Achondroplasia, *Lancet* **370** (2007) 162.
4. Knobloch, J; Shaughnessy Jr., JD; Ruther, U, Thalidomide induces limb deformities by perturbing the Bmp/Dkk1/Wnt signaling pathway, *Faseb J* **21** (2007) 1410.
5. Yelin, R; Schyr, RB; Kot, H; *et al.*, Ethanol exposure affects gene expression in the embryonic organizer and reduces retinoic acid levels, *Dev Biol* **279** (2005) 193.
6. Li, YX; Yang, HT; Zdanowicz, M; *et al.*, Fetal alcohol exposure impairs Hedgehog cholesterol modification and signaling, *Lab Invest* **87** (2007) 231.
7. Blom, HJ; Shaw, GM; den Heijer, M; Finnell, RH, Neural tube defects and folate: case far from closed, *Nat Rev Neurosci* **7** (2006) 724.
8. Faiella, A; Wernig, M; Consalez, GG; *et al.*, A mouse model for valproate teratogenicity: parental effects, homeotic transformations, and altered HOX expression, *Hum Mol Genet* **9** (2000) 227.
9. Koo, SH; Cunningham, MC; Arabshahi, B; Gruss, JS; Grant 3rd, JH, The transforming growth factor-beta 3 knock-out mouse: an animal model for cleft palate, *Plast Reconstr Surg* **108** (2001) 938.
- 10 ACOG Practice Bulletin No. 80: premature rupture of membranes. Clinical management guidelines for obstetrician-gynecologists, *Obstet Gynecol* **109** (2007) 1007.
- 11 Nesin, M, Genetic basis of preterm birth, *Front Biosci* **12** (2007) 115.
- 12 Elovitz, MA; Wang, Z; Chien, EK; Rychlik, DF; Phillippe, M, A new model for inflammation-induced preterm birth: the role of platelet-activating factor and Toll-like receptor-4, *Am J Pathol* **163** (2003) 2103.
- 13 Kinzler, WL; Kaminsky, L, Fetal growth restriction and subsequent pregnancy risks, *Semin Perinatol* **31** (2007) 126.

- 14 Miura, K; Yoshiura, K; Miura, S; *et al.*, Clinical outcome of infants with confined placental mosaicism and intrauterine growth restriction of unknown cause, *Am J Med Genet A* **140** (2006) 1827.
- 15 Robertson, L; Wu, O; Langhorne, P; *et al.*, Thrombophilia in pregnancy: a systematic review, *Br J Haematol* **132** (2006) 171.
- 16 Hermansen, CL; Lorah, KN, Respiratory distress in the newborn, *Am Fam Physician* **76** (2007) 987.
- 17 Hamvas, A, Inherited surfactant protein-B deficiency and surfactant protein-C associated disease: clinical features and evaluation, *Semin Perinatol* **30** (2006) 316.
- 18 Chen, J; Smith, LE, Retinopathy of prematurity, *Angiogenesis* **10** (2007) 133.
- 19 Bancalari, E; Claure, N, Definitions and diagnostic criteria for bronchopulmonary dysplasia, *Semin Perinatol* **30** (2006) 164.
- 20 Chess, PR; D'Angio, CT; Pryhuber, GS; Maniscalco, WM, Pathogenesis of bronchopulmonary dysplasia, *Semin Perinatol* **30** (2006) 171.
- 21 Speer, CP, Inflammation and bronchopulmonary dysplasia: a continuing story, *Semin Fetal Neonatal Med* **11** (2006) 354.
- 22 Thebaud, B, Angiogenesis in lung development, injury and repair: implications for chronic lung disease of prematurity, *Neonatology* **91** (2007) 291.
- 23 Caplan, MS; Simon, D; Jilling, T, The role of PAF, TLR, and the inflammatory response in neonatal necrotizing enterocolitis, *Semin Pediatr Surg* **14** (2005) 145.
- 24 Abrams, ME; Meredith, KS; Kinnard, P; Clark, RH, Hydrops fetalis: a retrospective review of cases reported to a large national database and identification of risk factors associated with death, *Pediatrics* **120** (2007) 84.
- 25 Scriver, CR, The PAH gene, phenylketonuria, and a paradigm shift, *Hum Mutat* **28** (2007) 831.
- 26 Zurfluh, MR; Zschocke, J; Lindner, M; *et al.*, Molecular genetics of tetrahydrobiopterin-responsive phenylalanine hydroxylase deficiency, *Hum Mutat* (2008).
- 27 Harding, CO; Gillingham, MB; Hamman, K; *et al.*, Complete correction of hyperphenylalaninemia following liver-directed, recombinant AAV2/8 vector-mediated gene therapy in murine phenylketonuria, *Gene Ther* **13** (2006) 457.
- 28 Fridovich-Keil, JL, Galactosemia: the good, the bad, and the unknown, *J Cell Physiol* **209** (2006) 701.
- 29 Wang, X; Kim, J; McWilliams, R; Cutting, GR, Increased prevalence of chronic rhinosinusitis in carriers of a cystic fibrosis mutation, *Arch Otolaryngol Head Neck Surg* **131** (2005) 237.
- 30 Cohn, JA; Neoptolemos, JP; Feng, J; *et al.*, Increased risk of idiopathic chronic pancreatitis in cystic fibrosis carriers, *Hum Mutat* **26** (2005) 303.
- 31 Castellani, C; Cuppens, H; Macek Jr, M; *et al.*, Consensus on the use and interpretation of cystic fibrosis mutation analysis in clinical practice, *J Cyst Fibros* **7** (2008) 179.
- 32 Boucher, RC, Cystic fibrosis: a disease of vulnerability to airway surface dehydration, *Trends in molecular medicine* **13** (2007) 231.

- 33 Shcheynikov, N; Ko, SB; Zeng, W; *et al.*, Regulatory interaction between CFTR and the SLC26 transporters, *Novartis Found Symp* **273** (2006) 177.
- 34 Farrell, PM; Rosenstein, BJ; White, TB; *et al.*, Guidelines for diagnosis of cystic fibrosis in newborns through older adults: Cystic Fibrosis Foundation consensus report, *The Journal of pediatrics* **153** (2008) S4.
- 35 Cutting, GR, Modifier genetics: cystic fibrosis, *Annu Rev Genomics Hum Genet* **6** (2005) 237.
- 36 Howe, KL; Wang, A; Hunter, MM; Stanton, BA; McKay, DM, TGFbeta down-regulation of the CFTR: a means to limit epithelial chloride secretion, *Exp Cell Res* **298** (2004) 473.
- 37 Pruliere-Escabasse, V; Fanen, P; Dazy, AC; *et al.*, TGF-beta 1 downregulates CFTR expression and function in nasal polyps of non-CF patients, *Am J Physiol Lung Cell Mol Physiol* **288** (2005) L77.
- 38 Drumm, ML; Konstan, MW; Schluchter, MD; *et al.*, Genetic modifiers of lung disease in cystic fibrosis, *N Engl J Med* **353** (2005) 1443.
- 39 Blackman, SM; Deering-Brose, R; McWilliams, R; *et al.*, Relative contribution of genetic and nongenetic modifiers to intestinal obstruction in cystic fibrosis, *Gastroenterology* **131** (2006) 1030.
- 40 Mahenthiralingam, E; Urban, TA; Goldberg, JB, The multifarious, multireplicon Burkholderia cepacia complex, *Nat Rev Microbiol* **3** (2005) 144.
- 41 Boyle, MP, Adult cystic fibrosis, *JAMA* **298** (2007) 1787.
- 42 American Academy of Pediatrics Task Force on Sudden Infant Death Syndrome, The changing concept of sudden infant death syndrome: diagnostic coding shifts, controversies regarding the sleeping environment, and new variables to consider in reducing risk, *Pediatrics* **116** (2005) 1245.
- 43 Krous, HF; Beckwith, JB; Byard, RW; *et al.*, Sudden infant death syndrome and unclassified sudden infant deaths: a definitional and diagnostic approach, *Pediatrics* **114** (2004) 234.
- 44 Moon, RY; Horne, RS; Hauck, FR, Sudden infant death syndrome, *Lancet* **370** (2007) 1578.
- 45 American Academy of Pediatrics; Committee on Fetus and Newborn, Apnea, sudden infant death syndrome, and home monitoring, *Pediatrics* **111** (2003) 914.
- 46 Guntheroth, WG; Spiers, PS, The triple risk hypotheses in sudden infant death syndrome, *Pediatrics* **110** (2002) e64.
- 47 Paterson, DS; Trachtenberg, FL; Thompson, EG; *et al.*, Multiple serotonergic brainstem abnormalities in sudden infant death syndrome, *JAMA* **296** (2006) 2124.
- 48 Audero, E; Coppi, E; Mlinar, B; *et al.*, Sporadic autonomic dysregulation and death associated with excessive serotonin autoinhibition, *Science, New York, NY* **321** (2008) 130.
- 49 Weese-Mayer, DE; Ackerman, MJ; Marazita, ML; Berry-Kravis, EM, Sudden Infant Death Syndrome: review of implicated genetic factors, *Am J Med Genet A* **143** (2007) 771.

- 50 Adgent, MA, Environmental tobacco smoke and sudden infant death syndrome: a review, *Birth Defects Res B Dev Reprod Toxicol* **77** (2006) 69.
- 51 Lannon, CL; Sorensen, PH, ETV6-NTRK3: a chimeric protein tyrosine kinase with transformation activity in multiple cell lineages, *Semin Cancer Biol* **15** (2005) 215.
- 52 Mosse, YP; Laudenslager, M; Longo, L; *et al.*, Identification of ALK as a major familial neuroblastoma predisposition gene, *Nature* **455** (2008) 950.
- 53 Mora, J; Cheung, NK; Juan, G; *et al.*, Neuroblastic and Schwannian stromal cells of neuroblastoma are derived from a tumoral progenitor cell, *Cancer research* **61** (2001) 6892.
- 54 Maris, JM; Hogarty, MD; Bagatell, R; Cohn, SL, Neuroblastoma, *Lancet* **369** (2007) 2106.
- 55 London, WB; Castleberry, RP; Matthay, KK; *et al.*, Evidence for an age cutoff greater than 365 days for neuroblastoma risk group stratification in the Children's Oncology Group, *J Clin Oncol* **23** (2005) 6459.
- 56 Brodeur, GM; Maris, JM, Neuroblastoma, In: (Editors: Pizzo, PA; Poplack, DG) *Principles and Practice of Pediatric Oncology* (2006) JB Lippincott, Philadelphia, p. 933.
- 57 Attiyeh, EF; London, WB; Mosse, YP; *et al.*, Chromosome 1p and 11q deletions and outcome in neuroblastoma, *N Engl J Med* **353** (2005) 2243.
- 58 George, RE; Attiyeh, EF; Li, S; *et al.*, Genome-wide analysis of neuroblastomas using high-density single nucleotide polymorphism arrays, *PLoS ONE* **2** (2007) e255 .
- 59 Schleiermacher, G; Michon, J; Huon, I; *et al.*, Chromosomal CGH identifies patients with a higher risk of relapse in neuroblastoma without MYCN amplification, *Br J Cancer* **97** (2007) 238.
- 60 Woods, WG; Gao, RN; Shuster, JJ; *et al.*, Screening of infants and mortality due to neuroblastoma, *N Engl J Med* **346** (2002) 1041.
- 61 Schilling, FH; Spix, C; Berthold, F; *et al.*, Neuroblastoma screening at one year of age, *N Engl J Med* **346** (2002) 1047.
- 62 Rivera, MN; Haber, DA, Wilms' tumour: connecting tumorigenesis and organ development in the kidney, *Nat Rev Cancer* **5** (2005) 699.
- 63 Hohenstein, P; Hastie, ND, The many facets of the Wilms' tumour gene, WT1, *Hum Mol Genet* **15 Spec No 2** (2006) R196.
- 64 Feinberg, AP, The epigenetics of cancer etiology, *Semin Cancer Biol* **14** (2004) 427.
- 65 Bjornsson, HT; Brown, LJ; Fallin, MD; *et al.*, Epigenetic specificity of loss of imprinting of the IGF2 gene in Wilms tumors, *J Natl Cancer Inst* **99** (2007) 1270.
- 66 Tycko, B; Li, CM; Buttyan, R, The Wnt/beta-catenin pathway in Wilms tumors and prostate cancers, *Curr Mol Med* **7** (2007) 479.
- 67 Dome, JS; Cotton, CA; Perlman, EJ; *et al.*, Treatment of anaplastic histology Wilms' tumor: results from the fifth National Wilms' Tumor Study, *J Clin Oncol* **24** (2006) 2352.
- 68 Robison, LL; Green, DM; Hudson, M; *et al.*, Long-term outcomes of adult survivors of childhood cancer, *Cancer* **104** (2005) 2557.

11. Vasos Sanguíneos

RICHARD N. MITCHELL and FREDERICK J. SCHOEN

Estrutura e Função dos Vasos Sanguíneos

Desenvolvimento, Crescimento e Remodelação dos Vasos

Anomalias Congênicas

Células da Parede Vascular e Sua Resposta às Lesões

Doença Vascular Hipertensiva

Patologia Vascular na Hipertensão

Arteriosclerose

Aterosclerose

Epidemiologia

Patogenia da Aterosclerose

Lesão Endotelial

Proliferação de Músculo Liso

Panorama

Consequências da Doença Aterosclerótica

Aneurismas e Dissecção

Aneurisma da Aorta Abdominal (AAA)

Aneurismas da Aorta Torácica

Dissecção da Aorta

Vasculite

Vasculite não Infeciosa

Arterite das Células Gigantes (Temporal)

Arterite de Takayasu

Poliarterite Nodosa

Doença de Kawasaki

Poliangiíte Microscópica

Síndrome de Churg-Strauss

Granulomatose de Wegener

Tromboangiíte Obliterante (Doença de Buerger)

Vasculite Associada a Outros Transtornos

Vasculite Infeciosa

Fenômeno de Raynaud

Veias e Linfáticos

Veias Varicosas

Tromboflebite e Flebotrombose

Síndromes das Veias Cavas Superior e Inferior

Linfangite e Linfedema

Tumores

Tumores Benignos e Afeções Semelhantes a Tumor

Hemangioma

Linfangiomas

Tumor Glômico (Glomangioma)

Ectasias Vasculares

Angiomatose Bacilar

Tumores de Grau Intermediário (Limítrofes)

Sarcoma de Kaposi

Hemangioendotelioma

Tumores Malignos

Angiossarcoma

Hemangiopericitoma

Patologia das Intervenções Vasculares

Angioplastia e Implantes de Stents Intravasculares

Substituição Vascular

Os transtornos vasculares – e suas sequelas no percurso adiante – são responsáveis por mais morbidade e mortalidade do que qualquer outra categoria de doença humana. Embora a maioria das lesões clinicamente significativas tipicamente envolva artérias, também ocorrem doenças venosas. A patologia vascular resulta em doença por meio de dois mecanismos principais: (1) *Estreitamento (estenose)* ou *obstrução completa* dos lúmens dos vasos, seja progressivamente (p. ex., pela aterosclerose), seja precipitadamente (por trombose ou embolia); e (2) *enfraquecimento* das paredes vasculares, levando à dilatação ou à ruptura.

Descreveremos primeiramente as características estruturais e funcionais importantes dos vasos sanguíneos para melhor apreciar como as alterações patológicas podem resultar em doença.

Estrutura e Função dos Vasos Sanguíneos

A arquitetura geral e a composição celular dos vasos sanguíneos são as mesmas em todo o sistema cardiovascular. No entanto, certas características da vasculatura variam com as exigências funcionais em diferentes localizações e as refletem (Fig. 11-1). Para suportar o fluxo pulsátil e as pressões mais altas nas artérias, as paredes arteriais, em geral, são mais espessas do que as paredes das veias. A espessura das paredes arteriais diminui gradualmente à medida que os vasos se tornam menores, mas a proporção da espessura da parede para o diâmetro da luz fica maior.

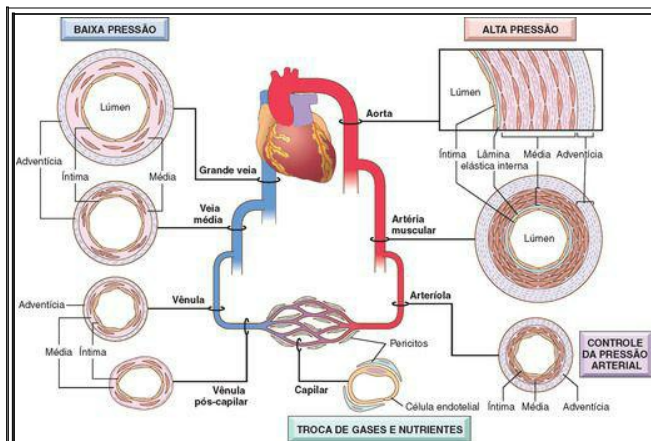


FIGURA 11-1

Especializações regionais da vasculatura. Embora a organização básica da vasculatura seja constante, a espessura e composição das variadas camadas diferem de acordo com as forças hemodinâmicas e as demandas dos tecidos.

Os constituintes básicos das paredes dos vasos são as células endoteliais e as células musculares

lisas, além da matriz extracelular (MEC), incluindo elastina, colágeno e glicosaminoglicanos. As três camadas concêntricas – *íntima, média e adventícia* – são mais claramente definidas nos vasos maiores, particularmente nas artérias. Em artérias normais, a íntima consiste em uma única camada de células endoteliais com mínimo tecido conjuntivo subendotelial subjacente. Ela é separada da média por uma densa membrana elástica chamada *lâmina elástica interna*. As camadas de células musculares lisas da média perto da luz do vaso recebem oxigênio e nutrientes por difusão direta da luz do vaso, o que é facilitado por orifícios na membrana elástica interna. No entanto, a difusão da luz é inadequada para as partes externas da média em vasos de grande e médio calibres e, portanto, estas áreas são nutridas por pequenas arteríolas que se originam de fora do vaso (chamadas *vasa vasorum*, literalmente “vasos dos vasos”), que têm um trajeto em direção à metade aos dois terços externos da média. O limite externo da média da maioria das artérias é uma *lâmina elástica externa* bem definida. Externamente à média, fica a adventícia, consistindo em tecido conjuntivo com fibras nervosas e *vasa vasorum*.

Com base em seu calibre e características estruturais, as *artérias* se dividem em três tipos: (1) *artérias* grandes ou *elásticas*, incluindo a aorta, seus ramos grandes (particularmente a inominada tronco braquiocefálica, subclávia, carótida comum e ilíaca) e as artérias pulmonares; (2) *artérias* de médio calibre ou *musculares*, compreendendo outros ramos da aorta (p. ex., artérias coronárias e renais); e (3) pequenas artérias (menos de aproximadamente 2 mm de diâmetro) e *arteríolas* (20 a 100 μm de diâmetro) na substância dos tecidos e órgãos.

A quantidade relativa e a configuração dos constituintes básicos diferem, ao longo do sistema arterial, devido às adaptações locais às necessidades mecânicas ou metabólicas. Essas variações estruturais, de localização em localização, ocorrem principalmente na média e na MEC. Nas artérias elásticas, a média é rica em fibras elásticas. Isto permite que vasos como a aorta se expandam durante a sístole e se retraiam durante a diástole, assim impulsionando o sangue pelo sistema vascular periférico. Com o envelhecimento, a aorta perde a elasticidade, e os grandes vasos se expandem menos rapidamente, em particular quando aumenta a pressão arterial. Deste modo, as artérias dos indivíduos mais velhos costumam ficar progressivamente tortuosas e dilatadas (*ectásicas*). Nas *artérias musculares*, a média é composta predominantemente por células musculares lisas dispostas em círculo ou em espiral. Nas artérias musculares e arteríolas (veja adiante), o fluxo sanguíneo regional e a pressão arterial são regulados por alterações do tamanho da luz através da contração (*vasoconstrição*) ou relaxamento (*vasodilatação*) das células musculares lisas, controlados, em parte, pelo sistema nervoso autônomo e, em outra parte, por fatores metabólicos locais e interações celulares. Como a resistência de um tubo ao fluxo de líquido é inversamente proporcional à quarta potência do diâmetro (*i. e.*, diminuir o diâmetro à metade aumenta a resistência em 16 vezes), pequenas alterações do tamanho da luz de pequenas artérias, causadas por alteração estrutural ou vasoconstrição, podem ter um efeito profundo. Deste modo, *as arteríolas são os principais pontos de resistência fisiológica ao fluxo sanguíneo.*

Os *capilares*, com o diâmetro aproximado de uma hemácia (7 a 8 μm), têm um revestimento de células endoteliais, mas não têm média. Coletivamente, os capilares têm uma área transversal total muito grande; dentro dos capilares, o fluxo fica dramaticamente lento. Com paredes finas apenas e fluxo lento, os capilares são idealmente adequados para trocas rápidas de substâncias difusíveis entre o sangue e os tecidos. Como a função normal dos tecidos depende de um fornecimento adequado de oxigênio através dos vasos sanguíneos, e como a difusão do oxigênio

em tecidos sólidos é ineficaz ao longo de distâncias maiores do que aproximadamente 100 μm , ¹ a rede capilar da maioria dos tecidos é muito rica. Tecidos com alta atividade metabólica, tais como o miocárdio, têm a densidade mais alta de capilares.

O sangue dos leitos capilares flui inicialmente para as *vênulas pós-capilares* e depois sequencialmente através das *vênulas coletoras* e pequenas, médias e grandes veias. *Em muitos tipos de inflamação, ocorrem vazamento vascular e exsudação de leucócitos, preferencialmente nas vênulas pós-capilares* ([Cap. 2](#)).

Relativamente às artérias, as veias têm diâmetros maiores, luzes maiores e paredes mais finas e menos bem organizadas ([Fig. 11-1](#)). Deste modo, em razão da sua pouca sustentação, *as veias são predispostas à dilatação irregular, compressão e fácil penetração por tumores e processos inflamatórios*. O sistema venoso, coletivamente, tem uma grande capacidade; aproximadamente dois terços de todo o sangue está nas veias. A inversão de fluxo é impedida por valvas venosas nas extremidades, onde o sangue flui contra a gravidade.

Os *linfáticos* são canais de paredes finas e revestidos por endotélio e que servem como sistema de drenagem para o retorno do líquido do tecido intersticial e de células inflamatórias ao sangue. *Os linfáticos constituem uma via importante para disseminação de doença através do transporte de bactérias e células tumorais a locais distantes*.

Como será discutido com detalhes neste capítulo, as lesões patológicas envolvem vasos de um calibre, alcance e/ou tipo característicos. A aterosclerose, por exemplo, afeta as artérias elásticas e musculares; a hipertensão afeta pequenas artérias musculares e arteríolas, e tipos específicos de vasculite envolvem diferentes segmentos vasculares.

Desenvolvimento, Crescimento e Remodelação dos Vasos

Três processos principais caracterizam a formação e a remodelação dos vasos sanguíneos (o que é coberto em detalhes no [Cap. 3](#)): *vasculogênese*, *angiogênese* e *arteriogênese*.¹

Vasculogênese é a formação de vasos sanguíneos novos durante a embriogênese. Desenvolvem-se precursores angiogênicos dos hemangioblastos e migram aos locais de vascularização. Eles se diferenciam em células endoteliais que se associam para formar um plexo vascular primitivo; com o passar do tempo e a influência de fatores genéticos, metabólicos e hemodinâmicos locais, esta rede de células se remodela (através de aparas e/ou aumento de volume do vaso) até formar o sistema vascular definitivo.^{2,3} As várias isoformas do fator de crescimento endotelial vascular (VEGF) são os fatores de crescimento primários envolvidos neste processo. A estabilização subsequente dos tubos endoteliais durante o desenvolvimento (e indução de repouso das células endoteliais) também precisa criticamente do recrutamento de pericitos e de células musculares lisas, um processo que envolve a ligação da *angiopoietina 1* aos *receptores Tie2* das células endoteliais.

Angiogênese (ou *neovascularização*) constitui o processo de neoformação de vasos no organismo maduro.

Arteriogênese refere-se à remodelação de artérias existentes em resposta a alterações crônicas da pressão ou do fluxo e resulta de um inter-relacionamento de fatores derivados de células endoteliais e de células musculares lisas.⁴

Anomalias Congênitas

Embora raramente sintomáticas, as variantes do padrão anatômico habitual de irrigação vascular podem se tornar importantes durante cirurgia quando for lesado um vaso numa localização inesperada. As variações da anatomia normal das artérias coronárias também são extremamente importantes para o cirurgião cardíaco ou o cardiologista intervencionista. [5.6](#) Entre as anomalias vasculares congênitas, três são particularmente significativas, embora não necessariamente comuns:

Os *aneurismas do desenvolvimento* ou *saculados* ocorrem nos vasos cerebrais; quando se rompem, podem ser causa de hemorragia intracerebral fatal. São discutidos no [Capítulo 28](#). As *fistulas arteriovenosas* são conexões diretas anormais, tipicamente pequenas, entre artérias e veias que se desviam dos capilares interpostos. Ocorrem mais comumente como defeitos do desenvolvimento, mas também podem resultar da ruptura de um aneurisma arterial em uma veia adjacente, por lesões penetrantes em artérias e veias ou por necrose inflamatória de vasos adjacentes; as fistulas arteriovenosas criadas intencionalmente são usadas para proporcionar acesso vascular para a hemodiálise crônica. Como com os aneurismas saculados, o rompimento das fistulas arteriovenosas pode ser causa importante de hemorragia intracerebral. [7](#) Fistulas arteriovenosas grandes ou extensas se tornam clinicamente significativas por desviar sangue da circulação arterial para a venosa e forçar o coração a bombear volume adicional; podem causar insuficiência cardíaca de alto débito. A *displasia fibromuscular* é um espessamento irregular focal das paredes de artérias musculares médias e grandes, incluindo vasos renais, esplâncnicos, vertebrais e as carótidas. A causa é desconhecida, mas provavelmente vem do desenvolvimento; parentes em primeiro grau de indivíduos afetados têm aumento da incidência. Segmentos da parede do vaso são focalmente espessados por uma combinação de hiperplasia irregular da média e da íntima e fibrose; isto resulta em estenose luminal e, nas artérias renais, pode ser a causa de hipertensão renovascular ([Cap. 20](#)). Podem desenvolver-se bolsas protuberantes (*aneurismas*) nos segmentos dos vasos com média atenuada e, em alguns casos, podem romper-se. A displasia fibromuscular pode manifestar-se em qualquer idade, embora seja vista mais frequentemente em mulheres jovens; não há associação com o uso de contraceptivos orais ou anormalidades da expressão dos hormônios sexuais. [8](#)

Células da Parede Vascular e Sua Resposta às Lesões

Como os principais componentes celulares dos vasos sanguíneos, as células endoteliais e as células do músculo liso desempenham papéis centrais na biologia e patologia vasculares. Portanto, descreveremos suas funções e disfunções de maneira breve antes de discutirmos transtornos vasculares específicos.

Células Endoteliais. O endotélio é crítico para manter a homeostasia da parede do vaso e a função circulatória. As células endoteliais contêm *corpúsculos de Weibel-Palade*, organelas de armazenamento intracelulares ligadas à membrana para o fator de von Willebrand ([Cap. 4](#)). Anticorpos contra o fator de von Willebrand e/ou molécula de adesão celular endotelial às plaquetas-1 (PECAM-1 ou CD31, uma proteína localizada nas junções interendoteliais) podem ser usados para identificar as células endoteliais de modo imunoistoquímico.

O endotélio vascular é um tecido multifuncional com abundância de propriedades sintéticas e metabólicas; na linha de base, tem várias atividades constitutivas críticas para a homeostasia normal do vaso ([Tabela 11-1](#)). Deste modo, as células endoteliais mantêm uma interface sangue-tecido não trombogênica (até que a coagulação seja necessária por lesão local, [Cap. 4](#)), modulam a resistência vascular, metabolizam hormônios, regulam reações inflamatórias e afetam o crescimento de outros tipos celulares, particularmente as células do músculo liso. Na maioria das regiões, as junções interendoteliais são substancialmente impermeáveis. No entanto, as junções estreitas das células endoteliais podem se afrouxar sob a influência de fatores hemodinâmicos (p. ex., pressão arterial alta) e/ou agentes vasoativos (p. ex., histamina em reação inflamatória), resultando na inundação dos tecidos adjacentes por eletrólitos e proteínas; nos estados inflamatórios, até mesmo os leucócitos podem deslizar entre as células endoteliais adjacentes ([Cap. 2](#)).

TABELA 11-1 Propriedades e Funções das Células Endoteliais

MANUTENÇÃO DA BARREIRA DE PERMEABILIDADE

ELABORAÇÃO DE REGULADORES ANTICOAGULANTES, ANTITROMBÓTICOS E FIBRINOLÍTICOS

Prostaciclina

Trombomodulina

Moléculas semelhantes à heparina

Ativador do plasminogênio

ELABORAÇÃO DE MOLÉCULAS PROTROMBÓTICAS

Fator de von Willebrand

Fator tecidual

Inibidor do ativador do plasminogênio

PRODUÇÃO DE MATRIZ EXTRACELULAR (COLÁGENO, PROTEOGLICANOS)

MODULAÇÃO DO FLUXO SANGUÍNEO E DA REATIVIDADE VASCULAR

Vasoconstritores: endotelina, ECA

Vasodilatadores: NO, prostaciclina

REGULAÇÃO DA INFLAMAÇÃO E DA IMUNIDADE

IL-1, IL-6, quimiocinas

Moléculas de adesão: VCAM-1, ICAM, E-selectina, P-selectina

Antígenos de histocompatibilidade

REGULAÇÃO DO CRESCIMENTO CELULAR

Estimuladores do crescimento: PDGF, CSF, FGF

Inibidores do crescimento: heparina, TGF- β

OXIDAÇÃO DE LDL

ECA, enzima conversora da angiotensina; CSF, fator estimulador de colônias; FGF, fator de crescimento de fibroblastos; IL, interleucina; LDL, lipoproteína de baixa densidade; NO, óxido nítrico; PDGF, fator de crescimento derivado das plaquetas; TGF- β , fator de crescimento transformador- β .

Embora as células endoteliais compartilhem muitos atributos gerais, populações de células endoteliais que revestem diferentes partes da árvore vascular (grandes vasos vs. capilares, arterial vs. venosa) têm repertórios transcricionais e comportamento distintos.⁹ Há, também substancial variabilidade fenotípica, dependendo do local anatômico específico. Deste modo, as células endoteliais nos sinusoides do fígado ou nos glomérulos renais são fenestradas (têm *orifícios*, presumivelmente para facilitar a filtração), enquanto as células endoteliais do sistema nervoso central (com as células perivasculares associadas) criam uma barreira hematoencefálica impermeável.

Células endoteliais estruturalmente intactas podem responder a vários estímulos fisiopatológicos pelo ajuste de suas funções habituais (constitutivas) e por expressão de propriedades recém-adquiridas (indutíveis) – um processo chamado *ativação endotelial* (Fig. 11-2).^{10,11} Os indutores da ativação endotelial incluem as citocinas e os produtos bacterianos, que causam inflamação e choque séptico (Cap. 2); estresses hemodinâmicos e produtos lipídicos, críticos para a patogenia da aterosclerose (ver adiante); produtos finais avançados da glicosilação (importantes no diabetes, Cap. 24), assim como vírus, componentes do complemento e hipoxia. As células endoteliais ativadas, por sua vez, expressam moléculas de adesão (Cap. 2) e produzem citocinas e quimiocinas, fatores de crescimento, moléculas vasoativas que resultam em vasoconstrição ou vasodilatação, moléculas do complexo principal de histocompatibilidade, partes pró-coagulantes e anticoagulantes de moléculas, e vários outros produtos biologicamente ativos. As células

endoteliais influenciam a vasorreatividade das células musculares lisas subjacentes através da produção de fatores relaxantes (p. ex., o óxido nítrico [NO]) e fatores de contração (p. ex., a endotelina).¹² A função endotelial normal caracteriza-se por um equilíbrio destas respostas.

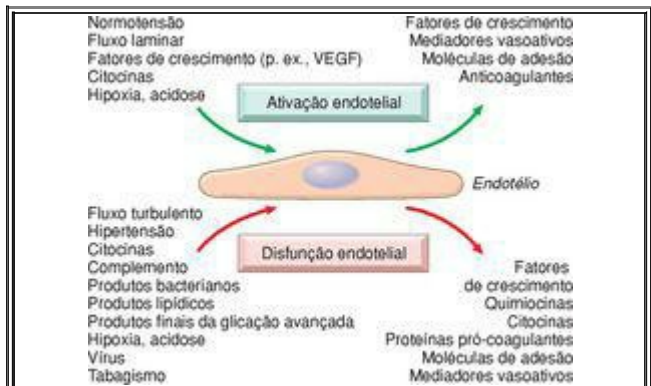


FIGURA 11-2

Respostas das células endoteliais a estímulos ambientais. Certos indícios (p. ex., fluxo laminar e níveis constantes dos fatores de crescimento) levam à ativação de células endoteliais estáveis que mantêm uma interface não trombótica com um tônus apropriado das células musculares lisas. Mediadores patológicos ou estimulação excessiva por vias fisiológicas normais (p. ex., aumento das citocinas inflamatórias) podem resultar em disfunção das células endoteliais. VEGF, Fator de crescimento endotelial vascular.

Define-se *disfunção endotelial* como um fenótipo alterado que compromete a vasorreatividade ou induz uma superfície trombogênica ou anormalmente adesiva às células inflamatórias. Ela é responsável, pelo menos em parte, pelo início da formação de trombo, aterosclerose e lesões vasculares da hipertensão e outros transtornos. Certas formas de disfunção das células endoteliais têm início rápido (em minutos), são reversíveis e independentes da síntese de novas proteínas (p. ex., contração de células endoteliais induzida pela histamina e outros mediadores vasoativos que

causam solução de continuidade do endotélio venular, [Cap. 2](#)). Outras mudanças envolvem alterações da expressão genética e da síntese de proteínas e podem exigir horas ou até dias para se desenvolverem.

Células Musculares Lisas Vasculares. Como elemento celular predominante da média vascular, as células musculares lisas desempenham importantes papéis no reparo vascular normal e nos processos patológicos como a aterosclerose. As células musculares lisas têm a capacidade de proliferar quando apropriadamente estimuladas; também podem sintetizar colágeno da MEC, elastina e proteoglicanos e elaborar fatores de crescimento e citocinas. As células musculares lisas também são responsáveis pela vasoconstricção ou dilatação que ocorre em resposta a estímulos fisiológicos ou farmacológicos.

As atividades migratórias e proliferativas das células musculares lisas são reguladas por promotores e inibidores do crescimento. Os promotores incluem PDGF, bem como endotelina-1, trombina, fator de crescimento de fibroblastos (FGF), interferon- γ (IFN- γ) e interleucina-1 (IL-1). Os inibidores incluem heparan-sulfatos, óxido nítrico e TGF- β . Outros reguladores incluem o sistema renina-angiotensina (p. ex., angiotensina II), catecolaminas, o receptor de estrogênio e a osteopontina, um componente da MEC. [13](#)

Espessamento da Íntima – Resposta Vascular Estereotipada à Lesão Vascular. A lesão vascular – com perda de células endoteliais ou mesmo apenas disfunção – estimula o crescimento das células musculares lisas e a síntese da matriz associada, o que espessa a íntima. A restauração dos vasos lesados é análoga ao processo que ocorre em outros tecidos danificados ([Cap. 3](#)); nos vasos, isso resulta na formação de uma neointima. Durante o processo de restauração, células endoteliais que preenchem áreas de desnudação podem migrar das áreas não lesadas adjacentes ou podem ser derivadas de precursores circulantes. [14](#) As células musculares lisas mediais ou as precursoras do músculo liso também migram para a íntima, proliferam-se e sintetizam MEC exatamente do mesmo modo que os fibroblastos preenchem um ferimento ([Fig. 11-3](#)). A neointima resultante, tipicamente, é completamente coberta por células endoteliais. Esta resposta da neointima ocorre com qualquer forma de lesão ou disfunção vascular, independentemente da causa. Desse modo, o espessamento da íntima é a resposta estereotipada da parede do vaso a qualquer agressão.

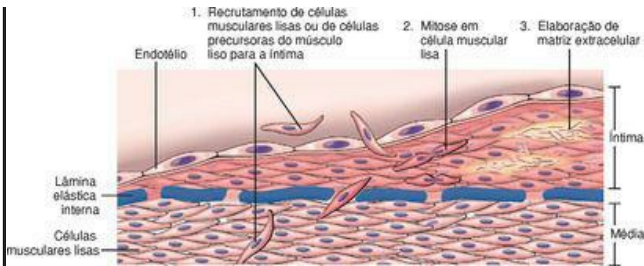


FIGURA 11-3

Esquema do espessamento da íntima, enfatizando a migração e a proliferação das células musculares lisas no interior da íntima, com síntese associada da MEC. As células musculares lisas da íntima podem derivar da média subjacente ou podem ser recrutadas de precursores circulantes; são mostradas em cor diferente a partir das células da média para enfatizar que têm fenótipo proliferativo, sintético e não contrátil distinto das células musculares lisas da média.

(Modificada e redesenhada de Schoen FJ: *Interventional and Surgical Cardiovascular Pathology: Clinical Correlations and Basic Principles*. Philadelphia, WB Saunders, 1989, p 254.)

Deve-se enfatizar que o fenótipo das células musculares lisas da neointima é distinto daquele das células musculares lisas da média; as células musculares lisas da neointima não se contraem como as células musculares lisas da média, mas têm a capacidade de se dividir. Embora há muito tempo se pense que estas células da neointima sejam derivadas da desdiferenciação de células musculares lisas que migram da média subjacente, há cada vez mais evidências de que as células musculares lisas da íntima sejam, pelo menos em parte, derivadas de células precursoras circulantes.¹⁴¹⁵¹⁶ and ¹⁷ As atividades migratórias, proliferativas e sintéticas das células musculares lisas da íntima são reguladas fisiologicamente por produtos derivados de plaquetas, células endoteliais e macrófagos, bem como por coagulação ativada e fatores do complemento. PDGF, endotelina-1, trombina, FGF, IFN- γ e IL-1 estimulam as células musculares lisas da neointima, enquanto os heparan-sulfatos, o óxido nítrico e o TGF- β antagonizam seu crescimento.

Com o tempo e a restauração e/ou normalização da camada endotelial, as células musculares lisas da íntima podem retornar a um estado não proliferativo. No entanto, a resposta de

restauração resulta em espessamento permanente da íntima. Com agressões persistentes ou recorrentes, o espessamento excessivo pode causar estreitamento ou estenose de vasos sanguíneos de pequeno e médio calibres (p. ex., aterosclerose, ver adiante), impedindo a perfusão do tecido distal. Como observação final, é importante recordar que também ocorre espessamento da íntima em artérias normais sob os demais aspectos como resultado de maturação e envelhecimento. Nas coronárias de adultos, por exemplo, a íntima e a média são frequentemente de espessura aproximadamente igual. Tal alteração da íntima relacionada com a idade tipicamente não tem consequência, em parte porque uma remodelação compensatória para fora do vaso leva à pequena alteração resultante no diâmetro luminal; [18](#) isso também sugere que nem todo espessamento da íntima é um prenúncio de doença.

Doença Vascular Hipertensiva

As pressões sanguíneas sistêmica e nos tecidos locais precisam ser mantidas dentro de uma faixa estreita para impedir consequências indesejáveis. Pressões baixas (*hipotensão*) resultam em perfusão inadequada dos órgãos e podem levar à disfunção ou à morte dos tecidos. Inversamente, pressões altas (*hipertensão*) podem causar dano ao vaso e ao órgão-alvo.

Como a estatura e o peso, a pressão arterial é uma variável distribuída continuamente, e efeitos prejudiciais da pressão arterial aumentam continuamente à medida que a pressão se eleva; nenhum nível limiar rigidamente definido da pressão arterial distingue o risco da segurança. Todavia, de acordo com o National Heart, Lung, and Blood Institute dos EUA, uma pressão diastólica mantida acima de 89 mmHg ou uma pressão sistólica mantida excedendo 139 mmHg se associam a um aumento mensurável do risco de aterosclerose e, portanto, sente-se que elas representem hipertensão clinicamente significativa. A pressão arterial sistólica e a diastólica são importantes para determinar o risco cardiovascular. ¹⁹ Por qualquer critério escolhido, mais ou menos 25% dos indivíduos na população geral são hipertensos. No entanto, precisa ser enfatizado que estes valores de corte são um tanto arbitrários, e em pacientes com outros fatores de risco para doença vascular, como diabetes, são aplicáveis limiares mais baixos.

Embora tenhamos mais conhecimentos sobre as vias moleculares que regulam a pressão arterial normal, ^{20,21} continuam amplamente desconhecidos os mecanismos que resultam em hipertensão na maioria dos indivíduos. Tipicamente, para os indivíduos com a tal “hipertensão essencial”, o melhor que podemos dizer é que o transtorno é multifatorial, decorrente dos efeitos combinados de múltiplos polimorfismos genéticos e fatores ambientais interagentes. ^{22,23}

A prevalência de e a vulnerabilidade a complicações da hipertensão aumentam com a idade; também são mais altas nos afroamericanos. Como veremos adiante, a hipertensão é um dos principais fatores de risco para aterosclerose e está por trás de numerosas outras doenças. Pode causar – entre outras coisas – hipertrofia cardíaca e insuficiência cardíaca (*cardiopatía hipertensiva*, Cap. 12), demência por múltiplos infartos (Cap. 28), dissecação da aorta e insuficiência renal. Infelizmente, a hipertensão tipicamente continua assintomática até tarde em sua evolução, e até as pressões intensamente elevadas podem ficar clinicamente silenciosas por anos. Sem tratamento, aproximadamente metade dos hipertensos morre de doença cardíaca isquêmica (DCI) ou de insuficiência cardíaca congestiva, e um terço morre de acidente vascular cerebral. A redução profilática da pressão arterial reduz dramaticamente a incidência e as taxas de óbitos por todas as formas de patologias relacionadas com a hipertensão.

A Tabela 11-2 relaciona as principais causas de hipertensão. Um pequeno número de pacientes (aproximadamente 5%) tem doença renal ou suprarrenal subjacente (como o aldosteronismo primário, a síndrome de Cushing, o feocromocitoma), estreitamento da artéria renal, geralmente por uma placa ateromatosa (hipertensão renovascular) ou outra causa identificável (hipertensão secundária). *No entanto, cerca de 95% dos casos de hipertensão são idiopáticos (a chamada hipertensão essencial). Essa forma de hipertensão, em geral, não causa problemas em curto prazo.* Quando controlada, é compatível com vida longa e é assintomática, a menos que sobrevenha infarto do miocárdio, acidente vascular cerebral ou outra complicação.

TABELA 11-2 Tipos e Causas de Hipertensão (Sistólica e Diastólica)

HIPERTENSÃO ESSENCIAL (90% A 95% DOS CASOS)

HIPERTENSÃO SECUNDÁRIA

Renal

Glomerulonefrite aguda
Doença renal crônica
Doença policística
Estenose da artéria renal
Vasculite renal
Tumores produtores de renina

Endócrina

Hiperfunção adrenocortical (síndrome de Cushing, aldosteronismo primário, hiperplasia congênita da suprarrenal, ingestão de alcaçuz)
Hormônios exógenos (glicocorticoides, estrogênio [incluindo o induzido pela gravidez e por contraceptivos orais], simpatomiméticos e alimentos contendo tiramina, inibidores da monoamina oxidase)
Feocromocitoma
Acromegalia
Hipotireoidismo (mixedema)
Hipertireoidismo (tireotoxicose)
Induzida pela gravidez

Cardiovascular

Coarctação da aorta
Poliarterite nodosa
Aumento do volume intravascular
Aumento do débito cardíaco
Rigidez da aorta

Neurológica

Psicogênica
Hipertensão intracraniana
Apneia do sono
Estresse agudo, incluindo cirurgia

Uma pequena porcentagem, talvez 5%, dos hipertensos mostra uma pressão arterial com elevação rápida que, se não tratada, levará ao óbito em 1 ano ou 2. Chamada *hipertensão acelerada* ou *maligna*, esta síndrome clínica se caracteriza por hipertensão grave (*i. e.*, pressão sistólica acima de 200 mmHg, pressão diastólica acima de 120 mmHg), insuficiência renal e hemorragias e exsudatos na retina com ou sem papiledema. Pode se desenvolver em pessoas previamente normotensas, mas é mais frequentemente superposta a uma hipertensão benigna preexistente, seja ela essencial ou secundária. [24,25](#)

Regulação da Pressão Arterial Normal. *A pressão arterial é uma função do débito cardíaco e da resistência vascular periférica (Fig. 11-4A), duas variáveis hemodinâmicas que são influenciadas por múltiplos fatores genéticos, ambientais e demográficos.* Os principais fatores que determinam a variação da pressão arterial dentro de populações e entre elas incluem idade, gênero, índice de massa corporal e dieta, particularmente o consumo de sódio.

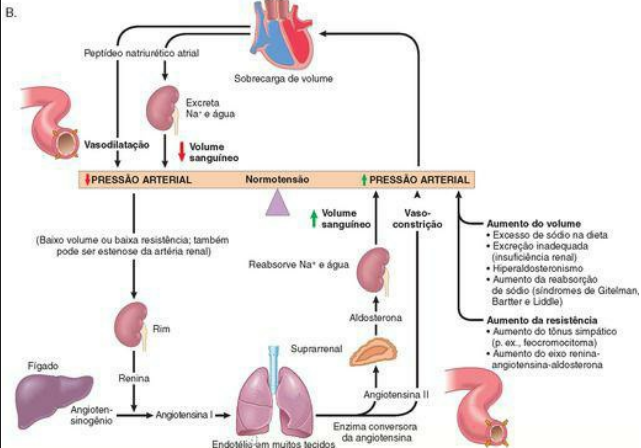
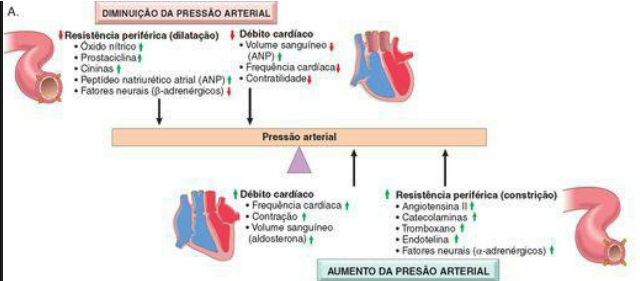


FIGURA 11-4

Regulação da pressão arterial. **A**, Papéis críticos desempenhados pelo débito cardíaco e a resistência periférica em modular a pressão arterial. **B**, Inter-relacionamento da renina-

angiotensina-aldosterona e do peptídeo natriurético atrial em manter a homeostasia da pressão arterial.

O débito cardíaco é altamente dependente do volume sanguíneo, ele mesmo grandemente influenciado pela homeostasia do sódio. A resistência vascular periférica é determinada principalmente ao nível das arteríolas e é afetada por fatores neurais e hormonais. O tônus vascular reflete o equilíbrio entre influências vasoconstritoras humorais (incluindo angiotensina II, catecolaminas e endotelina) e vasodilatadoras (incluindo cininas, prostaglandinas e NO) humorais. Os vasos de resistência também exibem *autorregulação*, por meio da qual o aumento do fluxo sanguíneo induz vasoconstrição para proteger o tecido da hiperperfusão. Outros fatores locais, como o pH e a hipoxia, além dos sistemas α - e β -adrenérgicos, que influenciam a frequência cardíaca, a contração cardíaca e o tônus vascular, também podem ser importantes em regular a pressão arterial. A função integrada destes sistemas assegura a perfusão adequada de todos os tecidos, apesar de diferenças de demanda regionais.

Os rins desempenham importante papel na regulação da pressão arterial do seguinte modo ([Fig. 11-4B](#)):

Através do sistema renina-angiotensina, o rim influencia a resistência periférica e a homeostasia do sódio. A renina é secretada pelas células justaglomerulares do rim em resposta à queda da pressão arterial. Converte o *angiotensinogênio plasmático* em *angiotensina I* a qual é então convertida em *angiotensina II* pela enzima conversora da angiotensina. A angiotensina II eleva a pressão arterial por aumento da resistência periférica (ação direta sobre as células musculares lisas vasculares) e do volume sanguíneo (estimulação da secreção de aldosterona e aumento da reabsorção tubular distal de sódio).

O rim também produz várias substâncias relaxantes vasculares ou anti-hipertensivas (incluindo as prostaglandinas e o NO), que presumivelmente contrabalançam os efeitos vasopressores da angiotensina.

Quando se reduz o volume sanguíneo, a *taxa de filtração glomerular* cai, levando a aumento da reabsorção de sódio pelos túbulos proximais, assim conservando sódio e expandindo o volume sanguíneo.

Fatores natriuréticos, incluindo os peptídeos natriuréticos secretados pelo miocárdio atrial e ventricular em resposta à expansão de volume, inibem a reabsorção de sódio nos túbulos distais e, assim, causam excreção de sódio e diurese. Os peptídeos natriuréticos também induzem vasodilatação e se pode considerar que representem inibidores endógenos do sistema renina-angiotensina.

Mecanismos da Hipertensão Essencial. Os *fatores genéticos* desempenham um papel de definitivo na determinação dos níveis de pressão arterial, como demonstram estudos comparando a pressão arterial em gêmeos monozigóticos e dizigóticos, e outros tipos de estudos com famílias, incluindo comparações de familiares geneticamente vinculados e adotados. Além disso, vários transtornos por um único gene causam formas relativamente raras de hipertensão (e hipotensão), alterando a reabsorção líquida de sódio no rim. A importância do balanço de sódio é enfatizada quando se considera que os rins filtram 170 litros de plasma contendo 23 moles de sal diariamente; numa

dieta típica com 100 mEq de sódio, isto significa que 99,5% do sal filtrado precisa ser reabsorvido. Cerca de 98% do sódio filtrado é reabsorvido por alguns canais, trocadores e transportadores iônicos constitutivamente ativos e não sujeitos à regulação. A absorção dos restantes 2% de sódio ocorre por meio do canal epitelial de Na^+ (ENaC), rigidamente regulada pelo sistema renina-angiotensina no túbulo coletor cortical; é esta via de reabsorção que determina o balanço líquido de sódio. [26](#)

Os transtornos por um único gene causam formas graves, porém raras, de hipertensão por meio de vários mecanismos, que incluem:

Defeitos de genes afetando enzimas envolvidas no metabolismo da aldosterona (p. ex., aldosterona sintase, 11β -hidroxilase, 17α -hidroxilase). Eles levam a um aumento na secreção de aldosterona, aumento da reabsorção de sal e água, expansão do volume plasmático e, finalmente, hipertensão.

Mutações afetando proteínas que influenciam a reabsorção de sódio. Por exemplo, a forma moderadamente grave de hipertensão sensível ao sal, chamada *síndrome de Liddle*, é causada por mutações numa proteína do canal epitelial de Na^+ que levam a aumento da reabsorção tubular distal de sódio induzida pela aldosterona.

Variações hereditárias da pressão arterial também podem depender dos efeitos cumulativos de polimorfismos em vários genes que afetam a pressão arterial. Por exemplo, a predisposição à hipertensão essencial foi associada a variações nos genes que codificam componentes do sistema renina-angiotensina: há uma associação de hipertensão com polimorfismos no *locus* do angiotensinogênio e no *locus* do receptor de angiotensina. Variantes genéticas no sistema renina-angiotensina podem contribuir para as conhecidas diferenças raciais na regulação da pressão arterial.

A *redução da excreção de sódio* na presença de pressão arterial normal pode ser um evento-chave iniciante na hipertensão essencial e, na verdade, uma via final comum para a patogenia da hipertensão. A diminuição da excreção de sódio pode levar sequencialmente a um aumento no volume de líquido, a aumento do débito cardíaco e à vasoconstrição periférica, elevando assim a pressão arterial. No ajuste mais alto da pressão arterial, seria excretado sódio adicional suficiente pelos rins para igualar o consumo e impedir maior retenção hídrica. Desse modo, um estado alterado, mas de equilíbrio, da excreção de sódio seria atingido (“reajuste da natriurese da pressão”), mas à custa de um aumento da pressão arterial.

Influências vasoconstritoras, como fatores que induzem vasoconstrição ou estímulos que causam alterações estruturais na parede do vaso, podem levar a um aumento da resistência periférica e também podem desempenhar um papel na hipertensão primária. Além disso, as influências vasoconstritoras crônicas ou repetidas poderiam causar espessamento e rigidez dos vasos envolvidos.

Fatores ambientais podem modificar o impacto dos determinantes genéticos. Estresse, obesidade, tabagismo, sedentarismo e alto consumo de sal têm sido implicados como fatores exógenos na hipertensão. Na verdade, é particularmente impressionante a ligação do nível de consumo de sódio na dieta com a prevalência de hipertensão em diferentes grupos populacionais. Além disso, na hipertensão essencial e na secundária, o consumo excessivo de sódio torna mais

intensa a afecção.

Resumindo, a hipertensão essencial é um transtorno complexo e multifatorial. Embora distúrbios genéticos simples possam ser responsáveis pela hipertensão em casos raros, é improvável que tais mutações sejam uma causa importante da hipertensão essencial. É mais provável que a hipertensão essencial decorra de interações de mutações ou de polimorfismos em vários *loci* que influenciem a pressão arterial, interagindo com vários fatores ambientais (p. ex., estresse, consumo de sal). As formas mendelianas de hipertensão e de hipotensão são raras, mas produzem es-clarecimentos sobre vias e mecanismos de regulação da pressão arterial e podem ajudar a definir alvos racionais para intervenção terapêutica. A hipertensão sustentada exige a participação do rim, que normalmente responde à hipertensão eliminando sal e água. São atualmente desconhecidos os genes de susceptibilidade para hipertensão essencial na população maior, mas bem podem incluir genes que governem respostas a um aumento da carga de sódio renal, aos níveis de substâncias pressoras, à reatividade das células musculares lisas vasculares aos vasoconstritores ou ao crescimento das células musculares lisas. Na hipertensão estabelecida, o aumento do volume sanguíneo e o aumento da resistência periférica contribuem para o aumento da pressão.

Patogenia da Hipertensão Secundária. Para muitas das formas secundárias de hipertensão, as vias subjacentes são razoavelmente bem compreendidas. Por exemplo, na hipertensão renovascular, a estenose da artéria renal causa diminuição do fluxo glomerular e da pressão na arteriola aferente do glomérulo. Isto (1) induz secreção de renina, iniciando a vasoconstrição mediada pela angiotensina II e aumento da resistência periférica e (2) aumenta a reabsorção do sódio e, portanto, o volume sanguíneo através do mecanismo da aldosterona. O hiperaldosteronismo primário é uma das causas mais comuns de hipertensão secundária ([Cap. 24](#)).

PATOLOGIA VASCULAR NA HIPERTENSÃO

A hipertensão não apenas acelera a aterogênese (veja adiante), mas também causa alterações degenerativas nas paredes das grandes e médias artérias, o que pode levar à dissecção da aorta e à hemorragia cerebrovascular.

Morfologia

A hipertensão se associa a duas formas de doença de pequenos vasos: arteriosclerose hialina e arteriosclerose hiperplásica.

Arteriosclerose Hialina. As arteríolas mostram espessamento hialino homogêneo e róseo com estreitamento luminal as-sociado ([Fig. 11-5A](#)). Essas alterações se originam de vazamento de proteínas plasmáticas através das células endoteliais lesadas e do aumento da síntese da matriz de células musculares lisas em resposta ao estresse hemodinâmico crônico. Embora os vasos de pessoas idosas (normo ou hipertensas) também frequentemente mostrem arteriosclerose hialina, esta é mais generalizada e mais intensa nos indivíduos com hipertensão. As mesmas lesões também são uma característica comum da microangiopatia diabética; neste caso, a etiologia subjacente é a disfunção de células endoteliais induzida pela hiperglicemia ([Cap. 24](#)). Na nefrosclerose causada por hipertensão crônica, o estreitamento arteriolar da arteriosclerose hialina causa comprometimento difuso da irrigação renal e cicatrizes glomerulares ([Cap. 20](#)).

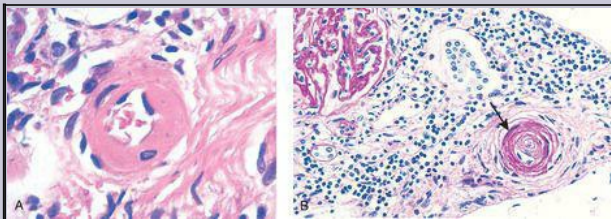


FIGURA 11-5

Patologia vascular na hipertensão. **A**, Arteriosclerose hialina. A parede arteriolar fica espessada com o aumento da deposição de proteínas (hialinizada), e a luz fica acenuadamente estreitada. **B**, Arteriosclerose hiperplásica (em casca de cebola; *seta*), causando obliteração luminal (*seta*; coloração pelo ácido periódico de Schiff).

(Cortesia de Hemut Rennke, M.D., Brigham and Women's Hospital, Boston, MA.)

Arteriosclerose hiperplásica. Esta lesão ocorre na hipertensão grave (maligna); os vasos exibem “lesões em casca de cebola”, caracterizadas por espessamento concêntrico e

laminado das paredes e estreitamento luminal ([Fig. 11-5B](#)). As laminações consistem em células musculares lisas com membranas basais espessadas e reduplicadas; na hipertensão maligna, são acompanhadas por depósitos fibrinoides e necrose da parede dos vasos (**arteriolite necrosante**), particularmente no rim.

Arteriosclerose

Arteriosclerose literalmente significa “endurecimento das artérias”; é um termo genérico que reflete espessamento da parede arterial e perda de sua elasticidade. Há três padrões gerais, com diferentes consequências clínicas e patológicas:

Arteriolosclerose afeta pequenas artérias e arteríolas e pode causar lesão isquêmica distal. As variantes anatômicas, hialina e hiperplásica, foram discutidas anteriormente em relação à hipertensão.

A *esclerose medial de Mönckeberg* caracteriza-se por depósitos calcificados nas artérias musculares em pessoas tipicamente acima dos 50 anos de idade. Os depósitos podem sofrer alteração metaplásica e se transformar em osso. Todavia, as lesões não invadem a luz do vaso e geralmente não são clinicamente significativas.

A *aterosclerose*, das palavras da raiz grega “papa” e “endurecimento”, é o padrão mais frequente e clinicamente mais importante, e agora será discutida com mais detalhes.

Aterosclerose

A aterosclerose caracteriza-se por lesões da íntima chamadas *ateromas* (também chamadas *placas ateromatosas* ou *ateroscleróticas*) que fazem protrusão nas luzes dos vasos. Uma placa ateromatosa consiste em uma lesão elevada com centro mole, amarelo e grumoso de lipídios (principalmente colesterol e ésteres do colesterol), coberta por uma cápsula fibrosa branca ([Fig. 11-6](#)). Além de obstruir mecanicamente o fluxo sanguíneo, as placas ateroscleróticas podem romper-se, levando a uma trombose catastrófica de vasos; as placas também enfraquecem a média subjacente e, assim, levam à formação de aneurisma. A aterosclerose causa muito mais morbidade e mortalidade (aproximadamente metade de todos os óbitos) no mundo ocidental do que qualquer outro transtorno. Como a doença das artérias coronárias é importante manifestação da doença, os dados epidemiológicos relacionados com a mortalidade por aterosclerose tipicamente refletem os óbitos causados pela doença cardíaca ([Cap. 12](#)); na verdade, o infarto do miocárdio é responsável por quase um quarto de todos os óbitos nos Estados Unidos. Morbidade e mortalidade significativas também são causadas por doença aterosclerótica da aorta e das carótidas e acidente vascular cerebral.

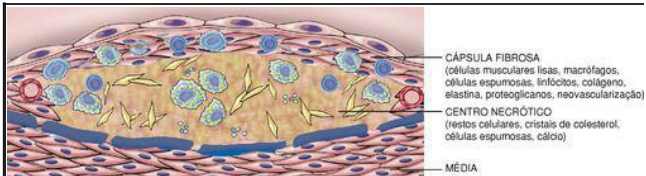


FIGURA 11-6

Principais componentes de uma placa ateromatosa da íntima bem desenvolvida sobre uma média intacta.

EPIDEMIOLOGIA

Virtualmente universal entre os países mais desenvolvidos, a aterosclerose é muito menos prevalente nas Américas Central e do Sul, na África e em partes da Ásia. A taxa de mortalidade para doença cardíaca isquêmica (DCI) nos Estados Unidos fica entre as mais altas no mundo e é aproximadamente cinco vezes mais alta do que no Japão. Todavia, a DCI tem crescido no Japão e agora é a segunda causa de morte lá. Além disso, os imigrantes japoneses que adotam o estilo de vida dos Estados Unidos e seus costumes alimentares adquirem a mesma predisposição para aterosclerose que a população nativa.

A prevalência e intensidade da aterosclerose e da DCI entre indivíduos e grupos estão relacionadas com vários fatores de risco, alguns constitucionais (e, portanto, menos controláveis), outros adquiridos ou relacionados com comportamentos potencialmente passíveis de intervenção ([Tabela 11-3](#)). Os fatores de risco têm sido identificados por meio de vários estudos prospectivos em populações bem definidas, mais notavelmente o Framingham Heart Study e o Atherosclerosis Risk in Communities Study ([Fig. 11-7](#)). ^{27,28} Os fatores de risco têm um efeito multiplicativo; dois fatores de risco aumentam aproximadamente em quatro vezes o risco. Quando estão presentes três fatores de risco (p. ex., hiperlipidemia, hipertensão e tabagismo), a taxa de infarto do miocárdio aumenta sete vezes.

TABELA 11-3 Principais Fatores de Risco para Aterosclerose

	NÃO MODIFICÁVEIS
Aumento da idade	Antecedentes familiares
Gênero masculino	Anormalidades genéticas
	MODIFICÁVEIS
Hiperlipidemia	Diabetes
Hipertensão	Proteína C-reativa
Tabagismo	

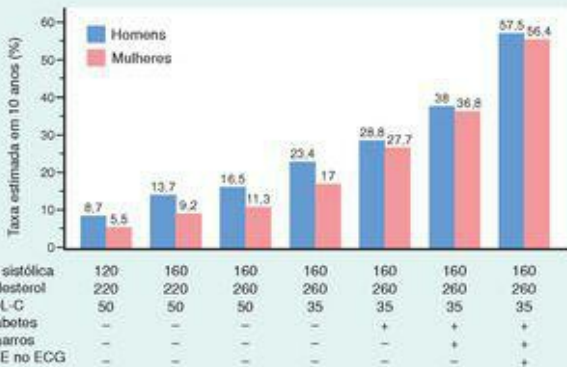


FIGURA 11-7

Estimativa do risco em 10 anos de doença das artérias coronárias em homens e mulheres hipoteticamente com 55 anos em função dos fatores de risco tradicionais (hiperlipidemia, hipertensão, tabagismo e diabetes). PA, Pressão arterial; ECG, eletrocardiograma; HDL-C, colesterol com lipoproteína de alta densidade; HVE, hipertrofia ventricular esquerda.

(Extraída de O'Donnell CJ, Kannel WB: Cardiovascular risks on hypertension: lessons from observational studies. *J Hypertension* 16 [Suppl. 6]:3, 1998, com permissão de Lippincott Williams & Wilkins.)

Lippincott Williams & Wilkins

Fatores de risco constitucionais na DCI. *Estes incluem idade, gênero e genética.*

A *idade* é uma influência dominante. Embora a aterosclerose seja tipicamente progressiva, geralmente não se torna clinicamente manifesta até a meia-idade ou mais tarde (veja anteriormente). Entre as idades de 40 e 60, a incidência de infarto do miocárdio aumenta cinco vezes. As taxas de óbitos por DCI se elevam com cada década até a idade avançada. *Gênero*. Outros fatores ficando iguais, as mulheres em pré-menopausa são relativamente protegidas contra aterosclerose e suas consequências, em comparação aos homens de idade

correspondente. Deste modo, o infarto do miocárdio e outras complicações da aterosclerose são incomuns nas mulheres em pré-menopausa na ausência de fatores de risco tais como diabetes, hiperlipidemia ou hipertensão grave. Depois da menopausa, contudo, a incidência de doenças relacionadas com a aterosclerose aumenta e, em idades mais altas, realmente excede a dos homens. Embora há muito tempo tenha sido proposta uma influência favorável do estrogênio para explicar o efeito protetor, alguns ensaios clínicos têm falhado em demonstrar qualquer utilidade da terapia hormonal para a prevenção de doença vascular. Como será discutido com mais detalhes no [Capítulo 9](#), o efeito ateroprotetor dos estrogênios está relacionado com a idade em que a terapia é iniciada. Em mulheres mais jovens na pós-menopausa, há uma redução da aterosclerose coronariana com a terapia com estrogênio. O efeito não é claro nas mulheres com mais idade. Além da aterosclerose, o gênero também afeta alguns parâmetros que podem influenciar as consequências da DCI; deste modo, as mulheres mostram diferenças na hemostasia, cura de infartos e remodelação do miocárdio.

[29](#)

Genética. Os antecedentes familiares são o fator de risco independente mais significativo para aterosclerose. Têm sido caracterizados muitos distúrbios mendelianos associados à aterosclerose, como a hipercolesterolemia familiar ([Cap. 5](#)). Todavia, essas doenças genéticas são responsáveis apenas por uma pequena porcentagem de casos. A predisposição familiar bem estabelecida para aterosclerose e DCI geralmente é multifatorial, relacionando-se com a herança de vários polimorfismos genéticos e com o agrupamento familiar de outros fatores de risco estabelecidos, como a hipertensão ou o diabetes. [30](#)

Fatores de risco modificáveis na DCI. *Estes incluem hiperlipidemia, hipertensão, tabagismo e diabetes.*

Hiperlipidemia – e mais especificamente *hipercolesterolemia* – é um fator de risco importante para aterosclerose; até na ausência de outros fatores, a hipercolesterolemia é suficiente para estimular o desenvolvimento da lesão. [28](#) O principal componente do colesterol sérico associado a aumento do risco é o colesterol com lipoproteína de baixa densidade (LDL) (“mau colesterol”); o LDL-colesterol é a forma de colesterol oferecida aos tecidos periféricos. Diferentemente, a lipoproteína de alta densidade (HDL, “bom colesterol”) mobiliza o colesterol do tecido e o transporta ao fígado para excreção na bile. Consequentemente, níveis mais altos de HDL se correlacionam com redução do risco.

É compreensível que abordagens alimentares e farmacológicas que reduzam o LDL ou o colesterol total no soro e/ou elevem o HDL sejam de considerável interesse. O alto consumo de colesterol e gorduras saturadas na dieta (presentes nas gemas de ovo, gorduras animais e manteiga, por exemplo) eleva os níveis plasmáticos de colesterol. Inversamente, as dietas pobres em colesterol e/ou com proporções mais altas de gorduras poli-insaturadas reduzem os níveis plasmáticos de colesterol. Os ácidos graxos ômega-3 (abundantes nos óleos de peixes) são benéficos, enquanto as gorduras insaturadas *trans*, produzidas pela hidrogenação artificial de óleos poli-insaturados (usados em itens de panificação e na margarina) afetam adversamente os perfis de colesterol. O exercício e o consumo moderado de etanol elevam os níveis de HDL, enquanto a obesidade e o tabagismo os reduzem. [28](#) As *estatinas* são uma classe de drogas que reduzem os níveis de colesterol circulante por inibição da hidroximetilglutaril coenzima A (HMG-

CoA), a enzima limitante da biossíntese hepática de colesterol. [31](#)

A hipertensão (ver anteriormente) é mais um fator de risco importante para aterosclerose; os níveis sistólico e diastólico são importantes. Por si mesma, a hipertensão aumenta em aproximadamente 60% o risco de DCI ([Fig. 11-7](#)). A hipertensão é a causa mais importante de hipertrofia ventricular esquerda e, por isso, a última também está relacionada com a DCI.

O tabagismo é um fator de risco bem estabelecido em homens e provavelmente é responsável pelo aumento da incidência e da intensidade da aterosclerose nas mulheres. O tabagismo prolongado (anos) de um maço de cigarros ou mais por dia duplica a taxa de mortes por DCI. O abandono do tabagismo reduz substancialmente o risco.

O diabetes melito induz hipercolesterolemia ([Cap. 24](#)) e aumenta acentuadamente o risco de aterosclerose. Permanecendo constantes os outros fatores, a incidência de infarto do miocárdio é duas vezes mais alta em diabéticos do que em não diabéticos. Há, também, aumento do risco de acidentes vasculares cerebrais e um aumento de 100 vezes do risco de gangrena induzida pela aterosclerose nas extremidades inferiores.

Fatores de Risco Adicionais. Até 20% de todos os eventos cardiovasculares ocorrem na ausência de hipertensão, hiperlipidemia, tabagismo ou diabetes. Na verdade, mais de 75% dos eventos cardiovasculares em mulheres previamente saudáveis ocorreram com níveis de LDL-colesterol abaixo de 160 mg/dL (um valor de corte que se considera geralmente denotar baixo risco). [32](#) É claro que outros fatores contribuem para o risco; a avaliação de alguns destes entrou na prática clínica.

Inflamação. A inflamação está presente durante todos os estágios da aterogênese e se liga estreitamente à formação da placa aterosclerótica e sua ruptura (veja adiante). Com o aumento do reconhecimento de que a inflamação desempenha um papel causal significativo na DCI, a avaliação da inflamação sistêmica tem se tornado importante na estratificação do risco global. Embora alguns marcadores circulantes de inflamação se correlacionem com o risco de DCI, a proteína C-reativa (PCR) emergiu como um dos mais simples e mais sensíveis. [33](#)

A PCR é um reagente de fase aguda sintetizado primariamente pelo fígado. É distal a alguns desencadeantes inflamatórios e desempenha um papel na resposta imune inata por opsonização de bactérias e ativação do complemento. Quando a PCR é secretada a partir de células no interior da íntima aterosclerótica, pode ativar células endoteliais locais e induzir um estado protrombótico e também aumentar a adesividade dos leucócitos ao endotélio. O fato mais importante é que ela prediz forte e independentemente o risco de infarto do miocárdio, acidente vascular cerebral, doença arterial periférica e morte súbita cardíaca, mesmo entre indivíduos aparentemente saudáveis ([Fig. 11-8](#)). Na verdade, os níveis de PCR recentemente foram incorporados aos algoritmos de estratificação de risco. [34](#) É interessante observar que, embora ainda não haja evidências diretas de que a redução da PCR reduza diretamente o risco cardiovascular, o abandono do tabagismo, a perda de peso e os exercícios reduzem a PCR; além disso, as estatinas reduzem os níveis de PCR independentemente de seus efeitos sobre o LDL-colesterol.

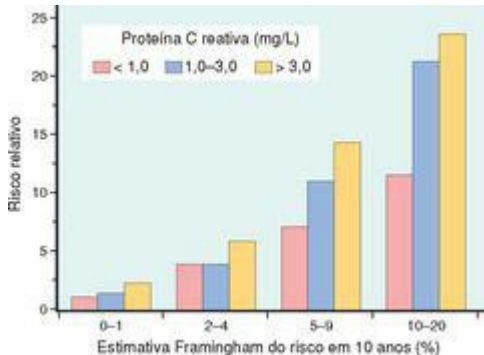


FIGURA 11-8

A proteína C-reativa (PCR) acrescenta informações de prognóstico em todos os níveis de risco tradicionais identificados pelo Framingham Heart Study. Risco relativo (eixo y) refere-se ao risco de um evento cardiovascular (p. ex., infarto do miocárdio). O eixo x é o risco em 10 anos de um evento cardiovascular derivado dos fatores de risco tradicionais identificados no Framingham Study. Em cada grupo de “risco” Framingham, os valores de PCR estratificam ainda mais os pacientes.

(Adaptada de Ridler PM et al: Comparison of C-reactive protein and low-density lipoprotein cholesterol levels in the prediction of first cardiovascular events. *N Engl J Med* 347:1557, 2002.)

Hiper-homocistinemia. Estudos clínicos e epidemiológicos mostram uma forte relação entre níveis totais de homocisteína no sangue e doença das artérias coronárias, doença arterial periférica, acidente vascular cerebral e trombose venosa.³⁵ Os níveis elevados de homocisteína podem ser causados por consumo baixo de folato e vitamina B12, embora o júri ainda esteja deliberando se o consumo de suplementos de folato e vitamina B12 poderia reduzir a incidência de doença cardiovascular. A *homocistinúria*, causada por erros inatos do metabolismo raros, resulta em elevação da homocisteína circulante (> 100 µmol/L) e doença vascular prematura.

Síndrome metabólica. A síndrome metabólica caracteriza-se por algumas anormalidades

que se associam à resistência à insulina. [36](#) Além da intolerância à glicose, os pacientes exibem hipertensão e obesidade central; na verdade, foi proposto que a sinalização anormal do tecido adiposo impulsiona a síndrome. A dislipidemia leva à disfunção de células endoteliais secundária ao aumento do estresse oxidativo; também há um estado pró-inflamatório sistêmico que predispõe ainda mais à trombose vascular. Independentemente da etiologia, a síndrome metabólica claramente tem um papel entre os muitos fatores de risco já conhecidos para aterosclerose.

A *lipoproteína (a)* é uma forma alterada de LDL que contém a porção apolipoproteína B-100 do LDL ligada à apolipoproteína A. Os níveis de lipoproteína (a) se associam a risco de doença coronariana e cerebrovascular, independentemente dos níveis de colesterol total ou

LDL. [37](#)

Fatores que afetam a hemostasia. Vários marcadores da função hemostática e/ou fibrinolítica (p. ex., inibidor 1 do ativador do plasminogênio elevado) são preditores de risco para eventos maiores de aterosclerose, incluindo infarto do miocárdio e acidente vascular cerebral. A trombina, através dos seus efeitos pró-coagulantes e pró-inflamatórios, bem como fatores derivados de plaquetas, é cada vez mais reconhecida como contribuinte maior para a patologia vascular local. [38,39](#)

Outros fatores. Fatores associados a um risco menos pronunciado e/ou difícil de quantificar incluem falta de exercício; estilo de vida estressante e competitivo (personalidade “tipo A”), e obesidade (que costuma se associar à hipertensão, diabetes, hipertrigliceridemia e diminuição do HDL).

PATOGENIA DA ATEROSCLEROSE

A importância clínica da aterosclerose tem estimulado enorme interesse em compreender os mecanismos que estão por trás dessa doença e das suas complicações. Historicamente, tem havido duas hipóteses dominantes: uma enfatiza a proliferação celular da íntima, enquanto a outra enfoca a formação repetitiva e a organização dos trombos. O ponto de vista contemporâneo da aterogênese incorpora elementos de ambas as teorias e também integra os fatores de risco previamente discutidos. [40,41](#) Chamada *hipótese da resposta à lesão*, [42](#) o modelo vê a aterosclerose como uma resposta inflamatória e de resolução crônica da parede arterial à lesão endotelial. Ocorre progressão da lesão através da interação de lipoproteínas modificadas, de macrófagos derivados de monócitos e de linfócitos T com os constituintes celulares normais da parede arterial (Fig. 11-9). De acordo com este modelo, a aterosclerose é produzida pelos seguintes eventos patogênicos:

Lesão endotelial, que causa (entre outras coisas) aumento da permeabilidade vascular, adesão de leucócitos e trombose.

Acúmulo de lipoproteínas (principalmente LDL e suas formas oxidadas) na parede do vaso.

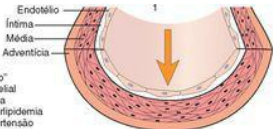
Adesão de monócitos ao endotélio, seguida por migração para a íntima e transformação em macrófagos e células espumosas.

Adesão plaquetária.

Liberação de fatores das plaquetas, macrófagos e células da parede vascular ativadas, induzindo recrutamento de células musculares lisas, seja da média, seja de precursores circulantes.

Proliferação de células musculares lisas e produção de MEC.

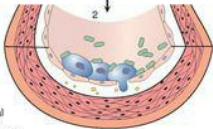
Acúmulo de lipídios extracelularmente e dentro das células (macrófagos e células musculares lisas).



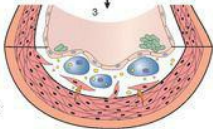"Lesão" endotelial crônica

- Hiperlipidemia
- Hipertensão
- Tabagismo
- Homocisteína
- Fatores hemodinâmicos
- Toxinas
- Vírus
- Reações imunes

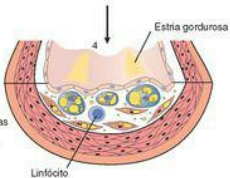
Resposta à lesão



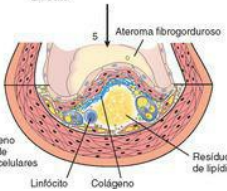Disfunção endotelial (p. ex., aumento da permeabilidade, adesão de leucócitos) Adesão de monócitos e emigração



Recrutamento de músculo liso para a íntima. Ativação de macrófagos



Macrófagos e células musculares lisas englobam o lipídio



Proliferação de músculo liso, colágeno e outra deposição de MEC, lipídios extracelulares

FIGURA 11-9

Evolução das alterações da parede arterial na hipótese da resposta à lesão. **1**, Normal. **2**, Lesão endotelial com adesão de monócitos e plaquetas (as últimas a locais onde se perdeu o endotélio). **3**, Migração de monócitos e células musculares lisas para a íntima. **4**, Proliferação das células musculares lisas na íntima com produção de MEC. **5**, Placa bem desenvolvida.

Os principais mecanismos da aterogênese serão agora considerados em detalhes.

Lesão Endotelial

A lesão de células endoteliais é o pilar da hipótese da resposta à lesão. A perda endotelial por *qualquer* tipo de lesão – induzida experimentalmente por desnudamento mecânico, forças hemodinâmicas, deposição de imunocomplexos, irradiação ou substâncias químicas – resulta em espessamento da íntima; na presença de dietas ricas em lipídios, surgem ateromas típicos. No entanto, as lesões humanas iniciais são encontradas em locais de *endotélio* morfológicamente *intacto*. Deste modo, a *disfunção endotelial* fica por trás da aterosclerose humana; nesta situação, células endoteliais disfuncionais mostram aumento da permeabilidade endotelial, aumento da adesão de leucócitos e alteração da expressão genética.

Não são inteiramente compreendidos as vias e os fatores específicos que contribuem para a disfunção de células endoteliais no início da aterosclerose; os culpados etiológicos incluem hipertensão, hiperlipidemia, toxinas do cigarro, homocisteína e até agentes infecciosos. As citocinas inflamatórias (p. ex., fator de necrose tumoral [TNF]) também podem estimular padrões pró-aterogênicos de expressão de genes das células endoteliais. No entanto, as duas causas mais importantes de disfunção endotelial são os desequilíbrios hemodinâmicos e a hipercolesterolemia.

Desequilíbrios Hemodinâmicos. A importância da turbulência hemodinâmica na aterogênese é ilustrada pela observação de que as placas tendem a ocorrer nos óstios de saídas de vasos, nos pontos de ramificações e ao longo da parede posterior da aorta abdominal, onde há distúrbios dos padrões de fluxo. ⁴³ Estudos *in vitro* demonstram melhor que o fluxo laminar não turbulento na vasculatura normal leva à indução de genes endoteliais cujos produtos (p. ex., o antioxidante superóxido dismutase) *protegem* contra a aterosclerose. Tais genes “ateroprotetores” poderiam explicar a localização não aleatória das lesões ateroscleróticas em início. ¹¹

Lipídios. Os lipídios são tipicamente transportados na corrente sanguínea ligados a apoproteínas específicas (formando complexos com lipoproteínas). As *dislipoproteinemias* podem decorrer de mutações que alteram as apoproteínas ou os receptores de lipoproteínas nas células, ⁴⁴ ou de outros distúrbios que afetam os níveis circulantes de lipídios (p. ex., síndrome nefrótica, alcoolismo, hipotireoidismo ou diabetes melito). ⁴⁵ Anormalidades comuns das lipoproteínas, na

população geral (na verdade, presentes em muitos sobreviventes de infarto do miocárdio), incluem: (1) aumento dos níveis de LDL-colesterol; (2) diminuição dos níveis de HDL-colesterol; e (3) aumento dos níveis da lipoproteína (a) anormal (veja anteriormente).

As evidências que implicam a hipercolesterolemia na aterogênese incluem as seguintes observações:

Os lipídios dominantes nas placas ateromatosas são o colesterol e os ésteres do colesterol.

Os defeitos genéticos na captação e metabolismo das lipoproteínas que causam hiperlipoproteinemia se associam a uma aterosclerose acelerada. Desse modo, a hipercolesterolemia familiar homozigótica, causada por defeitos dos receptores de LDL e captação hepática inadequada de LDL ([Cap. 5](#)), pode levar ao infarto do miocárdio antes dos 20 anos de idade. De modo semelhante, ocorre aterosclerose acelerada em modelos animais geneticamente modificados com deficiência de apolipoproteínas ou de receptores de LDL.

Outros distúrbios genéticos ou adquiridos (p. ex., diabetes melito, hipotireoidismo) que causem hipercolesterolemia levam à aterosclerose prematura.

Análises epidemiológicas demonstram uma correlação significativa entre a intensidade da aterosclerose e os níveis de colesterol total ou de LDL no plasma.

A redução do colesterol sérico por dieta ou medicamentos torna mais lenta a taxa de progressão da aterosclerose, causa regressão de algumas placas e reduz o risco de eventos cardiovasculares.

Os mecanismos pelos quais a hiperlipidemia contribui para a aterogênese incluem os seguintes:

[44](#)

Hiperlipidemia crônica, particularmente hipercolesterolemia, pode comprometer diretamente a função das células endoteliais por aumento da produção de radicais livres de oxigênio locais; os radicais livres de oxigênio podem lesar tecidos e acelerar o decaimento do óxido nítrico, reduzindo sua atividade vasodilatadora.

Com a hiperlipidemia crônica, as lipoproteínas se acumulam no interior da íntima. Esses lipídios são *oxidados* através da ação de radicais livres de oxigênio gerados localmente por macrófagos ou células endoteliais. O LDL oxidado é ingerido pelos macrófagos através de um *receptor depurador*, distinto do receptor do LDL, e se acumula nos fagócitos, que são então chamados de *células espumosas*. Além disso, o LDL oxidado estimula a liberação de fatores de crescimento, citocinas e quimiocinas pelas células endoteliais e macrófagos que aumentam o recrutamento de monócitos para as lesões. Finalmente, o LDL oxidado é citotóxico para as células endoteliais e as células musculares lisas e pode induzir disfunção das células endoteliais. A importância do LDL oxidado na aterogênese é sugerida pelo fato de que ele se acumula no interior dos macrófagos em todos os estágios de formação das placas.

Inflamação. As células e vias inflamatórias contribuem para o início, a progressão e as complicações das lesões ateroscleróticas. [41,46](#) Embora os vasos normais não liguem células inflamatórias, no início da aterogênese, as células endoteliais arteriais disfuncionais expressam moléculas de adesão que incentivam a adesão de leucócitos; a molécula de adesão a células vasculares-1 (VCAM-1), em particular, liga-se a monócitos e linfócitos T. Depois que estas

células aderem ao endotélio, migram para a íntima sob a influência de quimiocinas produzidas localmente.

Os monócitos se transformam em macrófagos e englobam avidamente as lipoproteínas, inclusive o LDL oxidado. O recrutamento e a diferenciação dos monócitos em macrófagos (e, finalmente, em células espumosas) são, teoricamente, protetores, porque estas células removem partículas lipídicas potencialmente prejudiciais. No entanto, o LDL oxidado potencializa a ativação dos macrófagos e a produção de citocinas (p. ex., TNF). Isto aumenta ainda mais a adesão de leucócitos e a produção de quimiocinas (p. ex., a proteína 1 quimiotática para monócitos), criando um estímulo para recrutamento de células inflamatórias mononucleares adicionais. Os macrófagos ativados também produzem espécies reativas de oxigênio que agravam a oxidação do LDL e elaboram fatores de crescimento que impulsionam a proliferação de células musculares lisas.

Os linfócitos T recrutados para a íntima interagem com os macrófagos e podem gerar um estado inflamatório crônico. Não está claro se os linfócitos T estão respondendo a antígenos específicos (p. ex., antígenos bacterianos ou virais, proteínas do choque térmico [ver adiante] ou constituintes modificados da parede arterial e lipoproteínas) ou se são ativados inespecificamente pelo meio inflamatório local. Todavia, os linfócitos T ativados nas lesões da íntima em crescimento elaboram citocinas inflamatórias (p. ex., IFN- γ), que podem estimular os macrófagos, bem como as células endoteliais e as células musculares lisas.

Em consequência do estado inflamatório crônico, os leucócitos ativados e as células da parede vascular liberam fatores de crescimento que promovem proliferação de células musculares lisas e síntese de MEC.

Infeção. Embora haja evidências estimulantes de que as infecções possam impulsionar o processo inflamatório local que está por trás da aterosclerose, esta hipótese ainda precisa ser conclusivamente comprovada. Herpesvírus, citomegalovírus e *Chlamydia pneumoniae* têm sido detectados em placas ateroscleróticas, mas não em artérias normais, e estudos soropidemiológicos verificam aumento dos títulos de anticorpos contra *C. pneumoniae* em pacientes com aterosclerose mais intensa. É claro que algumas destas observações são confundidas pelo fato de que a bronquite por *C. pneumoniae* também é associada ao tabagismo, um fator de risco bem definido para DCI. Além disso, as infecções por estes organismos são extremamente comuns (assim como a aterosclerose), de modo que é difícil distinguir coincidência de causalidade. Todavia, certamente é possível que tais organismos possam infectar locais de formação de ateromas; seus antígenos estranhos poderiam potencializar a aterogênese, impulsionando as respostas imunes locais, ou agentes infecciosos locais poderiam contribuir para o estado protrombótico local. [47](#)

Proliferação de Músculo Liso

A proliferação de células musculares lisas da íntima e a deposição de MEC convertem uma *estria gordurosa*, a lesão mais inicial, em ateroma maduro e contribuem para o crescimento progressivo das lesões ateroscleróticas ([Fig. 11-9, etapas 4 e 5](#)). (Lembre-se de que as células musculares lisas da íntima podem ser recrutadas de precursores circulantes e que têm um fenótipo proliferativo e sintético distinto daquele subjacente às células musculares lisas da média.) Vários fatores de crescimento estão implicados na proliferação de células musculares lisas e na síntese da MEC, incluindo PDGF (liberado por plaquetas aderentes ao local, bem como

macrófagos, células endoteliais e células musculares lisas), FGF e TFG- α . As células musculares lisas recrutadas sintetizam MEC (notavelmente colágeno), que estabiliza as placas ateroscleróticas. No entanto, as células inflamatórias ativadas dos ateromas podem causar apoptose de células musculares lisas da íntima e também podem aumentar o catabolismo da MEC, resultando em placas instáveis (ver adiante).

Panorama

A [Figura 11-10](#) destaca o conceito de aterosclerose como resposta inflamatória crônica – e finalmente uma tentativa de “cura” vascular – dirigida por várias agressões, incluindo lesão de células endoteliais, acúmulo e oxidação de lipídios e trombose. Os ateromas são lesões dinâmicas que consistem em células endoteliais disfuncionais, células musculares lisas recrutadas e proliferadas e linfócitos e macrófagos misturados. Todos os quatro tipos de células são capazes de liberar mediadores que podem influenciar a aterogênese. Desse modo, nas etapas iniciais, as placas da íntima são pouco mais do que agregados de células musculares lisas e de macrófagos sob a forma de células espumosas. Com a progressão, o ateroma é modificado pela MEC sintetizada pelas células musculares lisas; o tecido conjuntivo é particularmente proeminente na íntima, onde forma uma cápsula fibrosa, embora as lesões possam, tipicamente, reter um centro de células carregadas de lipídios e resíduos gordurosos que podem se calcificar. A placa da íntima pode progressivamente invadir a luz do vaso ou comprimir e causar degeneração da média subjacente; a ruptura da cápsula fibrosa pode levar à trombose e à oclusão vascular aguda.

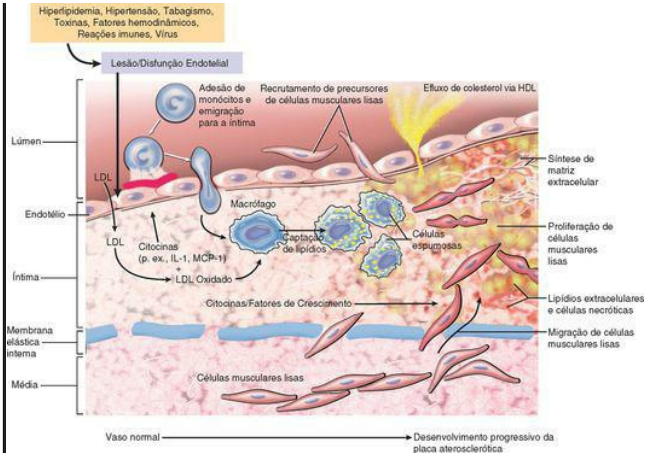


FIGURA 11-10

Sequência hipotética de interações celulares na aterosclerose. Pensa-se que a hiperlipidemia e outros fatores de risco causem lesão endotelial, resultando em adesão de plaquetas e monócitos e liberação de fatores de crescimento, incluindo fator de crescimento derivado das plaquetas (PDGF), que levam à migração e proliferação de células musculares lisas. As células espumosas das placas ateromatosas são derivadas de macrófagos e células musculares lisas – de macrófagos através do receptor de lipoproteína com densidade muito baixa (VLDL) e modificações da lipoproteína de baixa densidade (LDL) reconhecidas pelos receptores depuradores (p. ex., LDL oxidado) e de células musculares lisas por mecanismos menos certos. O lipídio extracelular é derivado da insuflação da luz do vaso, particularmente na presença de hipercolesterolemia, e também de células espumosas em degeneração. O acúmulo de colesterol na placa reflete um desequilíbrio entre influxo e efluxo, e a lipoproteína de alta densidade (HDL) provavelmente ajuda a remover o colesterol desses acúmulos. As células musculares lisas migram para a íntima, proliferam e produzem MEC, incluindo colágeno e proteoglicanos. IL-1, interleucina-1; MCP-1, proteína quimioatratante de monócitos-1.

Com este panorama da patogenia, discutiremos agora as características morfológicas e a evolução da aterosclerose.

Morfologia

Estrias Gordurosas. As estrias gordurosas são as lesões mais precoces na aterosclerose. São compostas por macrófagos espumosos cheios de lipídios. Começando como múltiplas manchas amarelas planas e diminutas, finalmente coalescem em estrias alongadas com 1 cm ou mais de comprimento. Essas lesões não são significativamente elevadas e não causam desequilíbrio de fluxo (Fig. 11-11). A aorta de lactentes com menos de 1 ano de idade pode exibir estrias gordurosas, e tais lesões são vistas virtualmente em todas as crianças com mais de 10 anos, independentemente de geografia, raça, sexo ou ambiente. É incerta a relação das estrias gordurosas com as placas ateroscleróticas; embora possam evoluir para precusores das placas, nem todas as estrias gordurosas são destinadas a se tornarem lesões avançadas. Todavia, as estrias gordurosas coronárias começam a se formar na adolescência, nos mesmos locais anatômicos que, mais tarde, tendem a desenvolver placas.

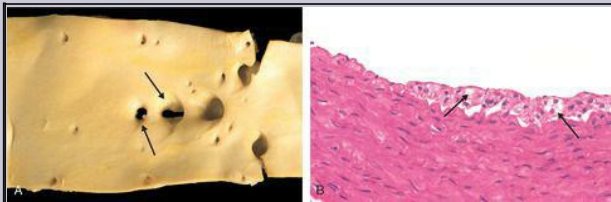

FIGURA 11-11

Estria gordurosa, uma coleção de macrófagos espumosos na íntima. **A**, Aorta com estrias gordurosas (*setas*), associadas amplamente aos óstios dos ramos de vasos. **B**, Fotomicrografia de estria gordurosa num coelho de experimentação hipercolesterolêmico, demonstrando a íntima, células espumosas derivadas de macrófagos (*setas*).

(**B**, Cortesia de Myron I. Cybulsky, M.D., Universidade de Toronto, Toronto, ON, Canadá.)

Placa Aterosclerótica. Os processos fundamentais na aterosclerose são o espessamento da íntima e o acúmulo de lipídios (Fig. 11-10). As placas ateromatosas invadem a luz da artéria e têm um aspecto macroscópico branco a amarelo; o trombo superposto às placas ulceradas é castanho-avermelhado. O diâmetro das placas varia de 0,3 a 1,5 cm, mas podem coalescer e formar massas maiores (Fig. 11-12).

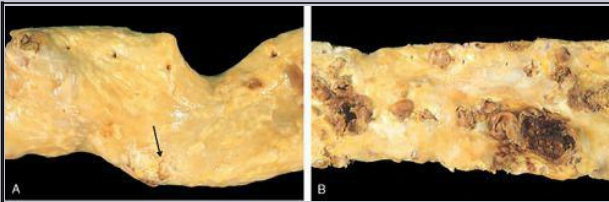


FIGURA 11-12

Vistas macroscópicas de aterosclerose na aorta. **A**, Leve aterosclerose, composta de placas fibrosas, uma das quais é denotada pela *seta*. **B**, Doença grave com lesões difusas e complicadas (com ruptura de placa e trombose superposta), algumas das quais coalesceram.

As lesões ateroscleróticas são focais, geralmente envolvendo apenas uma parte de qualquer dada parede arterial, e raramente são circunferenciais; no corte transversal, as lesões, portanto, parecem “excêntricas” ([Fig. 11-13A](#)). A focalidade das lesões ateroscleróticas – apesar da exposição uniforme das paredes vasculares a fatores como as toxinas dos cigarros, LDL elevado, hiperglicemia etc. – é atribuível aos caprichos da hemodinâmica vascular. Os desequilíbrios locais do fluxo (p. ex., turbulência nos pontos de ramificações) levam a aumento da susceptibilidade de certas porções da parede de um vaso à formação de placa. Embora focal e esparsamente distribuídas a princípio, as lesões ateroscleróticas podem se tornar mais numerosas e mais difusas com o passar do tempo.

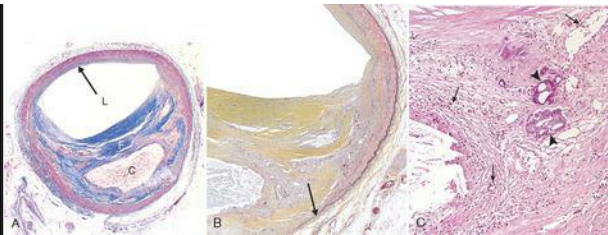


FIGURA 11-13

Características histológicas de placa aterosclerótica na artéria coronária. **A**, Arquitetura global, demonstrando cápsula fibrosa (F) e um centro necrótico (cheio de lipídios) (C). A luz (L) está moderadamente comprometida. Observe que um segmento da parede está livre de placa (*seta*); a lesão, portanto, é “excêntrica”. Neste corte, o colágeno foi corado em azul (coloração tricrômica de Masson). **B**, Fotografia com maior aumento de um corte da placa mostrada em **A**, corada para elastina (negro), demonstrando que as membranas elásticas interna e externa estão atenuadas e a média da artéria está mais fina sob a placa mais avançada (*seta*). **C**, Fotomicrografia com maior ampliação na junção da cápsula fibrosa com o centro, mostrando células inflamatórias dispersas, calcificação (*cabeça de seta*) e neovascularização (*setas pequenas*).

No homem, a aorta abdominal tipicamente é envolvida num grau muito maior do que a aorta torácica. Em ordem descendente, os vasos mais extensamente envolvidos são a parte inferior da aorta abdominal, as artérias coronárias, as artérias poplíteas, as artérias carótidas internas e os vasos do círculo de Willis. Os vasos das extremidades superiores geralmente são poupados, assim como as artérias mesentéricas e renais, exceto em seus óstios. Todavia, num caso individual, a intensidade da aterosclerose em uma artéria não prediz sua intensidade em outra. Além disso, em qualquer vaso, costumam coexistir lesões em vários estágios.

As placas ateroscleróticas têm três componentes principais: (1) células, incluindo as células musculares lisas, macrófagos e células T; (2) MEC, incluindo colágeno, fibras elásticas e proteoglicanos; e (3) lipídios intra e extracelulares (Fig. 11-13). Esses componentes ocorrem em proporções e configurações variáveis em diferentes lesões. Tipicamente, há uma cápsula fibrosa superficial composta por células musculares lisas e colágeno relativamente denso. Abaixo da cápsula e ao lado dela (o “ombro”), há uma área mais celular contendo macrófagos, linfócitos T e células musculares lisas. Profundamente à

cápsula fibrosa, há um centro necrótico que contém lipídios (primariamente colesterol e ésteres do colesterol), restos de células mortas, células espumosas (macrófagos carregados de lipídios e células musculares lisas), fibrina, trombo com organização variável e outras proteínas plasmáticas; o colesterol frequentemente está presente como agregados cristalinos lavados durante o processamento de rotina do tecido e que deixam para trás apenas “fendas” vazias. A periferia das lesões mostra neovascularização (pequenos vasos em proliferação; [Fig. 11-13C](#)). Os ateromas típicos contêm abundantes lipídios, mas algumas placas (“placas fibrosas”) são compostas quase que exclusivamente por células musculares lisas e tecido fibroso.

As placas, em geral, continuam a mudar e aumentam de volume progressivamente por morte e degeneração das células, síntese e degradação (remodelação) da MEC e organização do trombo. Além disso, os ateromas costumam sofrer **calcificação** ([Fig. 11-13C](#)).

As placas ateroscleróticas são susceptíveis às seguintes alterações clinicamente importantes (veja também discussão subsequente):

- **Ruptura, ulceração ou erosão** da superfície da íntima de placas ateromatosas expõem o sangue a substâncias altamente trombogênicas e induzem **trombose**. Tal trombose pode ocluir parcial ou completamente a luz e levar à isquemia distal ([Cap. 12](#)) ([Fig. 11-14](#)). Se o paciente sobreviver à oclusão trombótica inicial, o coágulo poderá tornar-se organizado e ser incorporado à placa em crescimento.

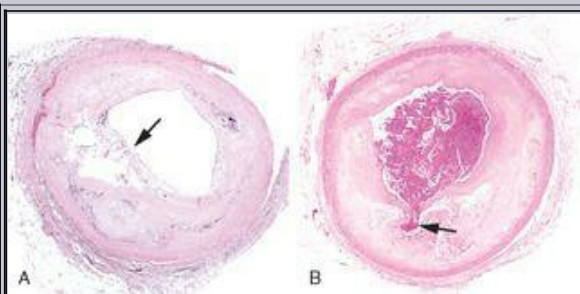


FIGURA 11-14

Ruptura de placa aterosclerótica. **A**, Ruptura da placa sem trombo superposto em um paciente que teve morte súbita. **B**, Trombose coronária aguda superposta a uma placa aterosclerótica com ruptura focal da cápsula fibrosa, desencadeando infarto do

miocárdio fatal. Em A e B, uma *seta* aponta para o local de ruptura da placa.

(B, Reproduzida de Schoen FJ: *Interventional and Surgical Cardiovascular Pathology: Clinical Correlations and Basic Principles*. Philadelphia, WB Saunders, 1989, p 61.)

- **Hemorragia em uma placa.** A ruptura da cápsula fibrosa sobrejacente ou dos vasos com paredes finas nas áreas de neovascularização pode causar hemorragia intraplaca; um hematoma contido pode expandir a placa ou induzir ruptura da placa.
- **Ateroembolia.** A ruptura da placa pode descarregar resíduos ateroscleróticos na corrente sanguínea, produzindo microêmbolos.
- **Formação de aneurisma.** A pressão induzida pela aterosclerose ou a atrofia isquêmica da média subjacente, com perda de tecido elástico, causa fraqueza que resulta em dilatação aneurismática e potencial ruptura (ver adiante).

CONSEQUÊNCIAS DA DOENÇA ATEROSCLERÓTICA

As grandes artérias elásticas (p. ex., aorta, carótida e ilíaca) e as artérias musculares de grande e médio calibres (p. ex., coronárias e poplíteas) são os principais alvos da aterosclerose. A doença aterosclerótica sintomática envolve mais frequentemente as artérias que irrigam o coração, o cérebro, os rins e as extremidades inferiores. *O infarto do miocárdio (ataque cardíaco), o infarto cerebral (acidente vascular cerebral), os aneurismas da aorta e a doença vascular periférica (gangrena dos membros inferiores) são as principais consequências da aterosclerose.* A história natural, as características morfológicas principais e os principais eventos patogênicos estão esquematizados na [Figura 11-15](#). Os principais resultados dependem do tamanho dos vasos envolvidos, da relativa estabilidade da própria placa e do grau de degeneração da parede arterial subjacente:

Os vasos menores podem ficar ocluídos, comprometendo a perfusão distal dos tecidos.

A placa que se rompeu pode embolizar resíduos ateroscleróticos e causar obstrução distal do vaso ou pode levar à trombose vascular aguda (e frequentemente catastrófica).

A destruição da parede vascular subjacente pode levar à formação de aneurisma, com ruptura e/ou trombose secundárias.

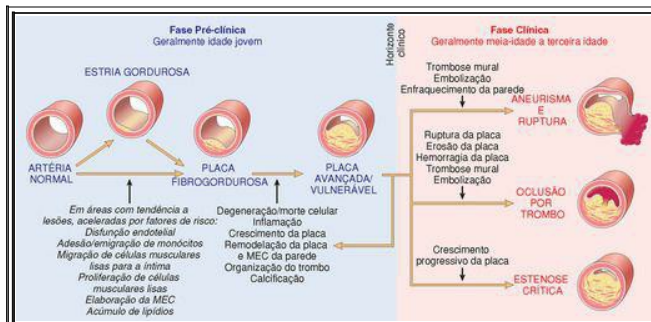


FIGURA 11-15

História natural, características morfológicas, principais eventos patogênicos e complicações clínicas da aterosclerose.

A estenose crônica e ruptura da placa serão cobertas a seguir, seguindo-se uma discussão sobre aneurismas.

Estenose Aterosclerótica. Nas pequenas artérias, as placas ateroscleróticas podem ocluir gradualmente as luzes dos vasos, comprometendo o fluxo sanguíneo e causando lesão isquêmica. Nos primeiros estágios da estenose, a remodelação da média do vaso tende a preservar o diâmetro da luz à medida que se expande a circunferência total. [18](#) No entanto, há limites para esta remodelação para fora e finalmente o ateroma se expandirá e invadirá o fluxo sanguíneo. *Estenose crítica* é o ponto em que a oclusão crônica limita significativamente o fluxo e a demanda começa a exceder a oferta. Na circulação coronariana (e em outras), isto tipicamente ocorre aproximadamente em 70% de oclusão fixa (*i. e.*, perda de área através da qual o sangue pode passar); neste grau de estenose, os pacientes classicamente desenvolvem dor no peito (*angina*) aos esforços (a chamada *angina estável*; [Cap. 12](#)). Embora a ruptura aguda da placa (a seguir) seja a complicação mais perigosa, a aterosclerose também cobra um preço através da diminuição crônica da perfusão arterial: *occlusão mesentérica e isquemia do intestino*, *DCI crônica*, *encefalopatia isquêmica* e *claudicação intermitente* (diminuição da perfusão das extremidades) são consequências das estenoses que limitam o fluxo. Os efeitos da oclusão vascular finalmente dependem da irrigação arterial e da demanda metabólica do tecido afetado.

Alteração Aguda da Placa. A erosão ou ruptura da placa é seguida prontamente por trombose vascular parcial ou completa ([Fig. 11-14](#)), resultando em infarto agudo do tecido (p. ex., infarto do miocárdio ou cerebral). [40,48](#) As alterações da placa caem em três categorias gerais:

Ruptura/fissura, expondo constituintes da placa altamente trombogênicos.

Erosão/ulceração, expondo ao sangue a membrana basal subendotelial trombogênica.

Hemorragia no ateroma, expandindo seu volume.

Agora reconhece-se que a lesão precipitante, em pacientes que desenvolvem infarto do miocárdio e outras síndromes coronarianas agudas, não é necessariamente uma lesão intensamente estenótica e hemodinamicamente significativa antes da sua alteração aguda. Estudos patológicos e clínicos mostram que a maioria das placas que sofrem ruptura abrupta e oclusão coronária previamente mostrou apenas estenose luminal leve a moderada. [49](#) A conclusão preocupante é que um número razoavelmente grande de adultos agora assintomáticos bem pode ter um risco real, mas imprevisível, de um evento coronariano catastrófico. Lamentavelmente, no presente é impossível detectar confiavelmente indivíduos que terão ruptura da placa ou trombose subsequente.

Os eventos que desencadeiam alterações abruptas na configuração da placa e trombose superposta são complexos e incluem fatores intrínsecos (p. ex., estrutura e composição da placa) e extrínsecos (p. ex., pressão arterial, reatividade plaquetária); [40,50](#) a ruptura de uma placa indica que ela foi incapaz de suportar as tensões mecânicas das forças de cisalhamento vasculares. A seguir, discutiremos os fatores intrínsecos e extrínsecos que influenciam o risco de ruptura da placa.

É importante lembrar que a composição das placas é dinâmica e pode contribuir materialmente para o risco de ruptura. Deste modo, as placas que contêm grandes áreas de células espumosas e lipídios extracelulares e aquelas nas quais as cápsulas fibrosas são finas ou contêm poucas células musculares lisas ou têm agrupamentos de células inflamatórias têm mais probabilidade de ruptura e, portanto, são chamadas de “placas vulneráveis”⁴⁸ (Fig. 11-16).

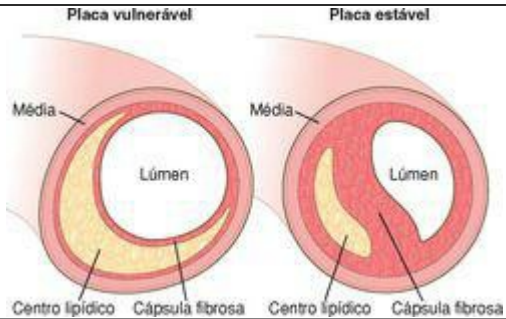


FIGURA 11-16

Esquema comparando placa aterosclerótica vulnerável e estável. Embora as placas estáveis tenham cápsulas fibrosas densamente colagenosas e espessadas com mínima inflamação e centro ateromatoso subjacente desprezível, as placas vulneráveis (propensas à ruptura) se caracterizam por cápsulas fibrosas finas, grandes centros lipídicos e aumento da inflamação.

(Adaptada de Libby P: *Circulation* 91:2844, 1995.)

Foi estabelecido também que a cápsula fibrosa sofre contínua remodelação que pode tornar a placa susceptível a alterações agudas. O colágeno representa o principal componente estrutural da cápsula fibrosa e é responsável por sua força e estabilidade mecânicas. Desse modo, o equilíbrio de síntese *versus* degradação do colágeno afeta a estabilidade da cápsula. O colágeno na placa aterosclerótica é produzido primariamente por células musculares lisas, de modo que a perda destes elementos celulares resulta em uma cápsula mais fraca. Além disso, o *turnover* de colágeno é controlado pelas metaloproteinases da matriz (MPMs), enzimas elaboradas, em sua

maior parte, por macrófagos do interior da placa ateromatosa; de modo inverso, os inibidores teciduais de metaloproteinases (ITMPs), produzidos por células endoteliais, células musculares lisas e macrófagos, modulam a atividade das MPMs. Em geral, a inflamação da placa resulta em um nítido aumento da degradação do colágeno e reduz a síntese de colágeno, assim desestabilizando a integridade mecânica da cápsula fibrosa (veja adiante). É interessante observar que as estatinas podem ter um efeito terapêutico benéfico não apenas por reduzirem os níveis circulantes de colesterol, mas também por estabilizarem as placas através de uma redução da sua inflamação. [51](#)

Além disso, também são importantes as influências extrínsecas às placas. Deste modo, a estimulação adrenérgica pode aumentar a pressão arterial sistêmica ou induzir vasoconstrição local, aumentando assim as tensões físicas em uma dada placa. Na verdade, a estimulação adrenérgica associada ao despertar e levantar-se da cama pode causar picos de pressão arterial (seguidos por elevação da reatividade plaquetária) que têm sido ligados causalmente à pronunciada periodicidade circadiana para o horário de pico de instalação de um infarto agudo do miocárdio (entre 6 horas da manhã e meio-dia). [52](#) Intenso estresse emocional também pode contribuir para ruptura da placa; isto é ilustrado mais dramaticamente pelo aumento da incidência de mortes súbitas associado a catástrofes, como os terremotos e os ataques de 11 de setembro de 2001. [53](#)

Além disso, é importante observar que nem todas as rupturas de placas resultam em tromboes oclusivas com consequências catastróficas. Na verdade, a ruptura de placas e a agregação plaquetária e trombose que se seguem provavelmente são complicações comuns, repetitivas e muitas vezes clinicamente silenciosas do ateroma. A cura dessas rupturas de placas subclínicas – com sua trombose sobrejacente – é um importante mecanismo de crescimento das lesões ateroscleróticas.

Trombose. Como já mencionado, a trombose parcial ou total associada à ruptura de uma placa é crítica para a patogenia das síndromes coronarianas agudas. Na forma mais séria, o trombo superposto a uma placa que se rompeu, mas que antes era apenas parcialmente estenótica, converte a situação a uma oclusão total. Diferentemente, em outras síndromes coronarianas ([Cap. 12](#)), a obstrução luminal pela trombose geralmente é incompleta e pode aumentar e diminuir com o passar do tempo.

O trombo mural numa artéria coronária também pode embolizar. Na verdade, podem ser encontrados pequenos fragmentos de material trombótico na circulação distal intramiocárdio ou microinfartos na necropsia de pacientes depois de morte súbita ou em síndromes anginosas rapidamente aceleradas. Finalmente, o trombo é um potente ativador de múltiplos sinais relacionados com o crescimento nas células musculares lisas, o que pode contribuir para o crescimento das lesões ateroscleróticas.

Vasoconstrição. A vasoconstrição compromete o tamanho da luz e, por aumentar as forças mecânicas locais, pode potencializar a ruptura da placa. A vasoconstrição em locais de ateroma é estimulada por: (1) agonistas adrenérgicos circulantes; (2) conteúdo plaquetário localmente liberado; (3) comprometimento da secreção de fatores relaxantes das células endoteliais (óxido nítrico) relativo aos fatores de contração (endotelina) em decorrência da disfunção endotelial, e possivelmente (4) mediadores liberados das células inflamatórias perivasculares.

Aneurismas e Dissecção

Um *aneurisma* é uma *dilatação anormal localizada de um vaso sanguíneo ou do coração* (Fig. 11-17); pode ser congênito ou adquirido. Quando um aneurisma envolve uma parede arterial atenuada intacta ou a parede ventricular mais fina do coração, é chamado de *aneurisma verdadeiro*. Aneurismas vasculares ateroscleróticos, sífilíticos e congênitos, bem como os aneurismas ventriculares que vêm após os infartos do miocárdio transmuraais, são deste tipo. Diferentemente, um *falso aneurisma* (também chamado de *pseudoaneurisma*) é um defeito da parede vascular levando a um hematoma extravascular que se comunica livremente com o espaço intravascular (“hematoma pulsante”). Exemplos incluem uma ruptura ventricular depois de infarto do miocárdio e que é contida por uma aderência pericárdica, ou um vazamento na junção suturada de um enxerto vascular com uma artéria natural. Uma *dissecção* arterial se origina quando o sangue entra na própria parede arterial, como um hematoma dissecando entre suas camadas. As dissecções são frequentemente, mas nem sempre, aneurismáticas (veja também adiante). Os aneurismas verdadeiros e falsos, bem como as dissecções, podem romper-se, muitas vezes com consequências catastróficas.

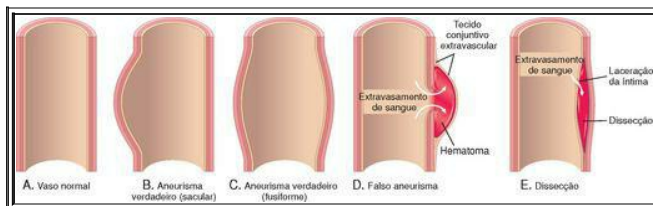


FIGURA 11-17

Aneurismas. **A**, Vaso normal. **B**, Aneurisma verdadeiro, tipo sacular. A parede fica abaulada focalmente e pode ser atenuada, mas está intacta de um modo geral. **C**, Aneurisma verdadeiro, tipo fusiforme. Há dilatação circunferencial do vaso sem ruptura. **D**, Falso aneurisma. A parede se rompeu e há uma coleção de sangue (hematoma) limitada externamente por tecidos extravasculares aderentes. **E**, Dissecção. O sangue entrou (*dissecou*) a parede do vaso e separou as camadas. Embora isto seja mostrado como ocorrendo através de uma laceração da luz, as dissecções também podem ocorrer por ruptura dos *vasa vasorum* do vaso no interior da média.

Os aneurismas, em geral, são classificados por forma e tamanho (Fig. 11-17). Os aneurismas *saculares* são bolsas esféricas (envolvendo apenas uma parte da parede do vaso); variam de 5 a 20 cm de diâmetro e costumam conter trombo. Os aneurismas *fusiformes* envolvem dilatação difusa e circunferencial de um segmento vascular longo; têm variações de diâmetro (até 20 cm) e de comprimento e podem envolver porções extensas do arco aórtico, aorta abdominal ou até das artérias ilíacas. Estes tipos não são específicos de qualquer doença ou manifestações clínicas.

Patogenia dos Aneurismas. As artérias são tecidos que apresentam remodelação dinâmica e que mantêm sua integridade por síntese, degradação e reparo constantes dos danos aos constituintes de sua MEC. Os aneurismas podem ocorrer quando a estrutura ou a função do tecido conjuntivo no interior da parede vascular é comprometida. Embora citeamos aqui exemplos de defeitos hereditários dos tecidos conjuntivos, o enfraquecimento das paredes dos vasos também é importante nas formas comuns esporádicas dos aneurismas.

A qualidade intrínseca do tecido conjuntivo da parede vascular é pequena. Na *síndrome de Marfan*, por exemplo (Cap. 5), a síntese defeituosa da proteína estrutural *fibrilina* leva à atividade aberrante de TGF- β e ao progressivo enfraquecimento do tecido elástico; na aorta, a consequência é a dilatação progressiva causada por remodelação da média inelástica.⁵⁴ A *síndrome de Loey-Dietz* é mais uma causa recém-reconhecida de aneurismas; neste transtorno, mutações dos receptores de TGF- β levam a anormalidades da elastina e dos colágenos I e III. Os aneurismas, em tais indivíduos, podem romper-se facilmente (até em tamanho pequeno).⁵⁵ Paredes vasculares fracas por uma síntese defeituosa do colágeno tipo III também são uma característica distintiva das formas vasculares da *síndrome de Ehlers-Danlos* (Cap. 5), e a ligação cruzada alterada do colágeno, associada à deficiência de vitamina C (ascorbato), é um exemplo de base nutricional para a formação de aneurismas.

O equilíbrio entre degradação e síntese de colágeno se altera por infiltrados inflamatórios locais e pelas enzimas proteolíticas destrutivas que eles produzem. Em particular, o aumento da produção de MPMs, especialmente por macrófagos na placa aterosclerótica ou na vasculite, provavelmente contribui para o desenvolvimento de aneurismas;⁵⁶ estas enzimas têm a capacidade de degradar virtualmente todos os componentes da MEC na parede arterial (colágenos, elastina, proteoglicanos, laminina, fibronectina). Concomitantemente, a diminuição da expressão do inibidor tecidual de metaloproteinases (ITMP) também pode contribuir para a degradação global da MEC. A predisposição genética para a formação de aneurismas, na situação de lesões inflamatórias (como a aterosclerose), pode estar relacionada com polimorfismos dos genes MMP e/ou TIMP ou com a natureza da resposta inflamatória local que resulta em aumento da produção de MPM.⁵⁷

A parede vascular fica enfraquecida através da perda de células musculares lisas ou pela síntese imprópria de MEC não colagenosa ou não elástica. Ocorre isquemia da média interna quando há espessamento aterosclerótico da íntima, o que aumenta a distância que o oxigênio e os nutrientes precisam percorrer. A hipertensão sistêmica também pode causar estreitamento significativo das arteríolas dos vasa vasorum (p. ex., na aorta), o que pode causar isquemia da média externa. A isquemia se reflete em “alterações degenerativas” da aorta, pelas quais a perda de células musculares lisas – ou a alteração do fenótipo sintético – leva à formação de cicatrizes (e perda de fibras elásticas), à síntese inadequada da MEC e à produção de quantidades cada vez maiores de substância fundamental amorfa

(glicosaminoglicano). Histologicamente, essas alterações são coletivamente chamadas de degeneração cística da média (Fig. 11-18). Essas alterações são inespecíficas e podem ser vistas em várias situações, inclusive na doença de Marfan e no escorbuto.




FIGURA 11-18

Degeneração cística da média. **A**, Corte transversal da média da aorta de um paciente com síndrome de Marfan, mostrando acentuada fragmentação da elastina e formação de

áreas desprovidas de elastina que se assemelham a espaços císticos (*asteriscos*). **B**, Média normal para comparação, mostrando o padrão regular em camadas do tecido elástico. Em **A** e **B**, a elastina se cora em negro.

Os dois transtornos mais importantes na predisposição aos aneurismas da aorta são a aterosclerose e a hipertensão; a aterosclerose é um fator maior nos aneurismas da aorta abdominal, enquanto a hipertensão é a afecção mais comumente associada aos aneurismas da aorta ascendente. [58](#) Outras afecções que enfraquecem as paredes dos vasos e levam aos aneurismas incluem trauma, vasculite (ver adiante), defeitos congênitos (p. ex., *aneurismas saculados* tipicamente no círculo de Willis; [Cap. 28](#)) e infecções (*aneurismas micóticos*). Os aneurismas micóticos podem se originar: (1) da embolização de um trombo séptico, geralmente como complicação da endocardite infecciosa; (2) como extensão de um processo supurativo adjacente; ou (3) por organismos circulantes que infectem diretamente a parede arterial. A sífilis terciária agora é causa rara de aneurismas aórticos. A endarterite obliterativa, característica da sífilis em estágio avançado, mostra uma predileção pelos pequenos vasos, incluindo aqueles dos *vasa vasorum* da aorta torácica. Isto leva à lesão isquêmica da média da aorta e à dilatação aneurismática, que algumas vezes envolve o anel da valva aórtica. [59](#)

ANEURISMA DA AORTA ABDOMINAL (AAA)

Os aneurismas associados à aterosclerose ocorrem mais comumente na aorta abdominal. A placa aterosclerótica na íntima comprime a média subjacente e compromete a difusão de nutrientes e de resíduos da luz vascular para a parede arterial. A média, portanto, sofre degeneração e necrose, o que resulta em fraqueza da parede arterial e consequente diminuição da espessura. Todavia, como já foi descrito, a principal influência que leva à formação de aneurismas é a produção de MPM por infiltrados de células inflamatórias. [56](#)

Os aneurismas da aorta abdominal ocorrem mais frequentemente em homens e em tabagistas e raramente se desenvolvem antes dos 50 anos de idade. A aterosclerose é a principal causa dos AAAs, mas outros fatores claramente contribuem, já que a incidência é inferior a 5% em homens com mais de 60 anos de idade, apesar de a aterosclerose abdominal ser quase universal nesta população.

Morfologia. Geralmente posicionados abaixo das artérias renais e acima da bifurcação da aorta, os AAAs podem ser saculares ou fusiformes, ter até 15 cm de diâmetro e até 25 cm de comprimento ([Fig. 11-19](#)). Tipicamente, a superfície da íntima do aneurisma mostra aterosclerose complicada intensa, com destruição e diminuição da espessura da média da aorta subjacente; o aneurisma frequentemente contém um trombo mural de pequena consistência, laminado e pouco organizado, que pode preencher uma parte do ou todo o segmento dilatado. Ocasionalmente, o aneurisma pode afetar as artérias renais e as mesentéricas superior ou inferior, seja produzindo pressão direta, seja estreitando ou ocluindo os óstios dos vasos com trombos murais. Não é infrequente que os AAAs sejam acompanhados por aneurismas menores das artérias ilíacas.

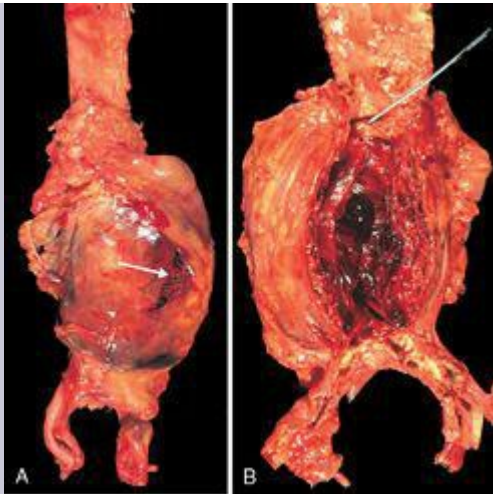


FIGURA 11-19

Aneurisma da aorta abdominal. **A**, Vista externa, fotografia macroscópica de um grande aneurisma aórtico que se rompeu; o local da ruptura está indicado pela seta. **B**, Vista aberta, com a localização do trato de ruptura indicada por uma sonda. A parede do aneurisma é extremamente fina, e a luz está cheia de uma grande quantidade de trombos em camadas, porém muito desorganizados.

Duas variantes merecem menção especial:

- **AAAs inflamatórios** caracterizam-se por densa fibrose periaórtica, contendo abundante reação inflamatória linfoplasmocitária com muitos macrófagos e, frequentemente, células gigantes. Sua causa é incerta.
- **AAAs micóticos** são lesões que se infectaram pelo alojamento de micro-organismos circulantes na parede, particularmente em bacteremia por uma gastroenterite primária por *Salmonella*. Em tais casos, a supuração destrói a média, potencializando a dilatação

Aspectos Clínicos. As consequências clínicas do AAA incluem:

Ruptura na cavidade peritoneal ou nos tecidos retroperitoneais com hemorragia maciça potencialmente fatal.

Obstrução de um ramo, resultando em lesão isquêmica de tecidos distais, por exemplo, artérias ilíacas (perna), renais (rim), mesentéricas (trato gastrointestinal) ou vertebrais (medula espinal).

Embolia do ateroma ou de trombo mural.

Invasão de uma estrutura adjacente, por exemplo, compressão de um ureter ou erosão de vértebras.

Apresentação como massa abdominal (muitas vezes palpavelmente pulsátil) que simule um tumor.

O risco de ruptura é diretamente proporcional ao tamanho do aneurisma, ⁶⁰ variando de zero, para AAAs de 4 cm ou menos de diâmetro, a 1% por ano, para AAAs entre 4 e 5 cm, a 11% por ano, para AAAs entre 5 e 6 cm e 25% por ano, para aneurismas com mais de 6 cm de diâmetro. A maioria dos aneurismas se expande em uma taxa de 0,2 a 0,3 cm/ano, mas 20% se expandem mais rapidamente. Em geral, os aneurismas com 5 cm ou mais são tratados agressivamente, em geral, com cirurgia envolvendo colocação de próteses. Atualmente, o tratamento dos aneurismas está evoluindo para abordagens endoluminais usando enxertos com *stents* (estruturas expansíveis cobertas por uma manga feita com tecido) em pacientes selecionados. ⁶¹ A cirurgia oportuna é crítica; a mortalidade operatória em aneurismas que não se romperam é de aproximadamente 5%, enquanto a cirurgia de emergência depois de ruptura traz uma taxa de mortalidade de mais de 50%. Vale a pena reiterar que, como a aterosclerose é uma doença sistêmica, uma pessoa com AAA também tem muita probabilidade de apresentar aterosclerose em outros leitos vasculares e tem aumento significativo do risco de DCI e acidente vascular cerebral.

ANEURISMAS DA AORTA TORÁCICA

Os aneurismas da aorta torácica se associam, mais comumente, à hipertensão, embora sejam cada vez mais reconhecidas outras causas, como as síndromes de Marfan e de Loeys-Dietz. [58](#) Independentemente da etiologia, eles dão origem a sinais e sintomas referíveis a: (1) invasão de estruturas do mediastino; (2) dificuldades respiratórias causadas por invasão dos pulmões e das vias aéreas; (3) dificuldade para deglutir pela compressão do esôfago; (4) tosse persistente por irritação dos nervos laríngeos recorrentes ou pressão sobre eles; (5) dor causada por erosão do osso (*i. e.*, costelas e corpos vertebrais); (6) doença cardíaca, pois o aneurisma aórtico leva à dilatação da valva aórtica, com insuficiência valvar ou estreitamento dos óstios coronarianos, causando isquemia do miocárdio e (7) ruptura. A maioria dos pacientes com aneurismas sífilíticos morre de insuficiência cardíaca induzida por incompetência da valva aorta.

DISSECÇÃO DA AORTA

A dissecção aórtica ocorre quando o sangue separa em leque os planos laminares da *média*, formando um canal cheio de sangue dentro da parede aórtica (Fig. 11-20); isso pode ser catastrófico se a dissecção então se romper através da adventícia e causar hemorragia nos espaços adjacentes.⁶² Contrastando com os aneurismas ateroscleróticos e sífilíticos, a dissecção aórtica pode ou não se associar à dilatação aórtica. Consequentemente, deve ser evitado o termo mais antigo “aneurisma dissecante”.

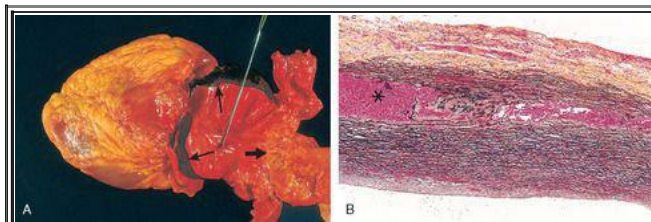


FIGURA 11-20

Dissecção da aorta. **A**, Aorta aberta, com dissecção proximal originada de uma pequena laceração oblíqua da íntima (*identificada pela sonda*), permitindo que o sangue entre na *média* e crie um hematoma intramural (*setas estreitas*). Observe que a laceração da íntima ocorre em uma região amplamente livre de placa aterosclerótica e que a propagação do hematoma intramural é detida em um local mais distal, onde começa a aterosclerose (*seta larga*). **B**, Vista histológica da dissecção, demonstrando um hematoma intramural aórtico (*asterisco*). As camadas elásticas aórticas são negras, e o sangue é vermelho neste corte, corado com a coloração de Movat.

A dissecção aórtica ocorre principalmente em dois grupos: (1) homens com 40 a 60 anos com antecedente de hipertensão (mais de 90% dos casos de dissecção); e (2) pacientes mais jovens com anormalidades sistêmicas ou localizadas do tecido conjuntivo, afetando a aorta (p. ex., síndrome de Marfan). As dissecções também podem ser iatrogênicas (p. ex., complicando canulações arteriais durante cateterização diagnóstica ou cirurgia cardiopulmonar). Raramente, por razões desconhecidas, a dissecção da aorta ou de outros ramos, incluindo as artérias coronárias, ocorre durante a gravidez ou depois dela. A dissecção é incomum na presença de

aterosclerose substancial ou outra causa de cicatriz da média, como a sífilis, presumivelmente porque a fibrose da média inibe a propagação do hematoma dissecante.

Patogenia. A hipertensão é um fator de risco importante na dissecção aórtica. A aorta de pacientes hipertensos tem hipertrofia da média dos *vasa vasorum* associada a alterações degenerativas na média da aorta e à perda variável de células musculares lisas da média, sugerindo que a lesão mecânica relacionada com a pressão e/ou a lesão isquêmica (causada por diminuição do fluxo através dos *vasa vasorum*) sejam contribuintes. Um número consideravelmente menor de dissecções está relacionado com transtornos hereditários ou adquiridos do tecido conjuntivo, causando MEC vascular anormal (p. ex., síndrome de Marfan, síndrome de Ehlers-Danlos, deficiência de vitamina C, defeitos metabólicos do cobre). No entanto, a lesão reconhecível da média parece não ser pré-requisito para dissecção nem garantia de que a dissecção seja iminente. Independentemente da etiologia subjacente causadora de fraqueza da média, não se conhece, na maioria dos casos, o desencadeante para a laceração da íntima e hemorragia aórtica intramural inicial não é conhecido na maioria dos casos. No entanto, ocorrida a laceração, o fluxo sanguíneo sob a pressão sistêmica opera através do meio, estimulando a progressão do hematoma da média. Consequentemente, a terapia agressiva para redução da pressão pode ter efeito em limitar uma dissecção em evolução. Em alguns casos, a ruptura de vasos penetrantes dos *vasa vasorum* pode dar origem a um hematoma intramural *sem* laceração da íntima.

Morfologia. Na maioria dos casos, não se identifica patologia causal subjacente específica na parede aórtica. A lesão preexistente mais frequente histologicamente detectável é a **degeneração cística da média** (Fig. 11-18); a inflamação está caracteristicamente ausente. No entanto, podem ocorrer dissecções na situação de degeneração trivial da média e é incerta a relação das alterações estruturais com a patogenia da dissecção.

Uma dissecção aórtica geralmente se inicia com uma laceração da íntima. Na maioria das dissecções espontâneas, a laceração é encontrada na aorta ascendente, geralmente a 10 cm da valva aórtica (Fig. 11-20A). Tais lacerações são tipicamente transversas ou oblíquas e têm 1 a 5 cm de comprimento, com bordas agudas e serrilhadas. A dissecção pode estender-se ao longo da aorta, retrogradamente em direção ao coração, bem como distalmente, algumas vezes entrando nas artérias ilíaca e femoral. O hematoma dissecante se propaga, caracteristicamente, ao longo dos planos laminares da aorta, geralmente entre os terços médio e externo (Fig. 11-20B). Ele frequentemente se rompe através da adventícia, causando hemorragia maciça (p. ex., na cavidade torácica ou abdominal) ou tamponamento cardíaco (hemorragia no saco pericárdico).⁶² Em alguns casos (afortunados), o hematoma dissecante reentra na luz da aorta por meio de uma segunda laceração distal na íntima, criando um novo canal vascular e formando uma “aorta de dois canos”, havendo um falso canal.⁶² Isto evita uma hemorragia extra-aórtica fatal. No decorrer do tempo, os falsos canais podem ser endotelizados e se tornar dissecções crônicas.

Aspectos Clínicos. O risco e a natureza das complicações da dissecção da aorta dependem fortemente da região(ões) afetada(s); as complicações mais sérias ocorrem com dissecções que

envolvem a aorta da valva ao arco da aorta. Deste modo, as dissecções aórticas, em geral, são classificadas em dois tipos (Fig. 11-21). Recebem o nome do Dr. Michael DeBakey, um pioneiro da cirurgia vascular.

As lesões *proximais* (chamadas de *dissecções tipo A*) mais comuns (e perigosas) envolvem a aorta ascendente e descendente ou apenas a aorta ascendente (tipos I e II da classificação DeBakey).

Lesões distais não envolvendo a parte ascendente e geralmente começando distalmente à artéria subclávia (chamadas de *dissecções do tipo B* ou DeBakey tipo III).

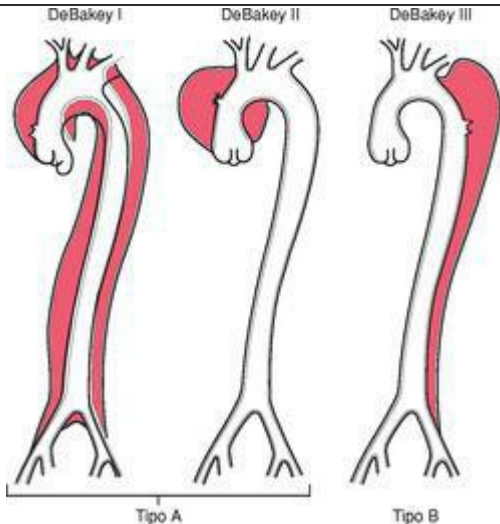


FIGURA 11-21

Classificação de dissecções. O tipo A (proximal) envolve a aorta ascendente, seja como parte de uma dissecção mais extensa (DeBakey I), seja isoladamente (DeBakey II). As dissecções

tipo B (distais ou DeBakey III) originam-se além da saída dos grandes vasos. As complicações sérias ocorrem predominantemente nas dissecções tipo A.

Os sintomas clínicos clássicos de dissecção da aorta são o início súbito de dor excruciante, geralmente começando na parte anterior do tórax, irradiando-se para o dorso entre as escápulas, e descendo à medida que progride a dissecção; a dor pode ser confundida com a do infarto do miocárdio.

A causa mais comum de óbito é a ruptura da dissecção nas cavidades pericárdica, pleural ou peritoneal. A dissecção retrógrada para a raiz aórtica pode causar ruptura do aparelho valvar aórtico. Desse modo, as manifestações clínicas comuns incluem tamponamento cardíaco, insuficiência aórtica e infarto do miocárdio ou extensão da dissecção às grandes artérias do pescoço ou às artérias coronárias, renais, mesentéricas ou ilíacas, causando obstrução vascular crítica e consequências isquêmicas associadas; a compressão das artérias espinais pode causar mielite transversa.

No passado, a dissecção aórtica era tipicamente fatal, mas o prognóstico tem melhorado acentuadamente. O rápido diagnóstico e a instituição de terapia anti-hipertensiva intensa, juntamente com procedimentos cirúrgicos envolvendo plicação da parede aórtica, permitem que sejam salvos 65% a 75% dos indivíduos acometidos.

Vasculite

Vasculite é um termo geral para inflamação das paredes dos vasos. O quadro clínico das várias vasculites é diverso e depende muito do leito vascular afetado (p. ex., parte central do sistema nervoso *vs.* coração *vs.* intestino delgado). Além dos achados referíveis ao(s) tecido(s) específico(s) envolvido(s), as manifestações clínicas tipicamente incluem sinais e sintomas constitucionais, como febre, mialgias, artralgias e mal-estar.

Vasos de qualquer tipo virtualmente em qualquer órgão podem ser afetados; a maioria das vasculites envolve pequenos vasos, de arteríolas a capilares a vênulas.⁶³ Várias das vasculites tendem a afetar apenas vasos de um tamanho em particular ou de leitos vasculares em particular. Há entidades vasculíticas que afetam primariamente a aorta e artérias de calibre médio, enquanto outras afetam principalmente apenas arteríolas menores. São reconhecidas umas 20 formas primárias de vasculites, e os esquemas de classificação tentam (com sucesso variável) agrupá-las de acordo com o calibre do vaso, o papel de imunocomplexos, a presença de autoanticorpos específicos, a formação de granuloma, a especificidade dos órgãos e até a demografia da população! Embora seja assunto em constante evolução,⁶⁴ a chamada nomenclatura de Chapel Hill continua a ser a abordagem mais amplamente aceita para organizar este grupo de entidades diversas⁶⁵ (Tabela 11-4 e Fig. 11-22). Como será visto, há considerável sobreposição clínica e patológica entre muitas delas.

TABELA 11-4 Classificação e Características de Vasculites. In nome de um consenso internacional de Chapel Hill, et al. Nomenclature of systemic vasculitides. The proposal of an international consensus conference. *Arthritis Rheum* 37: 187, 1994. © 1994

Tipo de Vasculite*	Exemplos	Descrição
VASCULITE DE GRANDE VASOS	Arterite de células gigantes (temporal)	Inflamação granulomatosa; frequentemente envolve a artéria temporal. Geralmente ocorre em pacientes com mais de 50 anos e se associa à polimialgia reumática
<i>Aorta e grandes ramos para as extremidades, cabeça e pescoço</i>	Arterite de Takayasu	Inflamação granulomatosa geralmente ocorrendo em pacientes com menos de 50 anos de idade
VASCULITE DE VASOS MÉDIOS	Poliarterite nodosa	Inflamação necrosante tipicamente envolvendo artérias renais, mas poupando os vasos pulmonares
		Arterite com síndrome cutaneomucosa linfonodal;

<i>Principais artérias viscerais e seus ramos</i>	Doença de Kawasaki	geralmente ocorre em crianças. As artérias coronárias podem ser envolvidas, com formação de aneurisma e/ou trombose
VASCULITE DE PEQUENOS VASOS	Granulomatose de Wegener	Inflamação granulomatosa envolvendo o trato respiratório e vasculite necrosante afetando pequenos vasos, inclusive os vasos glomerulares. Associada a PR3-ANCA
<i>Arteriolas, vênulas, capilares e ocasionalmente pequenas artérias</i>	Síndrome de Churg-Strauss	Inflamação granulomatosa rica em eosinófilos envolvendo o trato respiratório e vasculite necrosante afetando pequenos vasos. Associada à asma e à eosinofilia no sangue. Associada a MPO-ANCA
	Poliangiíte microscópica	Vasculite necrosante de pequenos vasos com poucos ou nenhum imunodépósito; pode ocorrer arterite necrosante de artérias de pequeno e médio calibres. São comuns a glomerulonefrite necrosante e a capilarite pulmonar. Associada a MPO-ANCA

MPO-ANCA, anticorpos anticítosplasma de neutrófilos dirigidos contra mieloperoxidase (p-ANCA); PR3-ANCA, anticorpos anticítosplasma de neutrófilos dirigidos contra proteinase 3 (c-ANCA).

* Observe que algumas vasculites de pequenos e grandes vasos podem envolver artérias com médio calibre, mas as vasculites de grandes e médios vasos não envolvem vasos menores do que artérias.

Modificada de Jennette JC, et al. Nomenclature of systemic vasculitides: The proposal of an international consensus conference. *Arthritis Rheum* 37: 187, 1994.

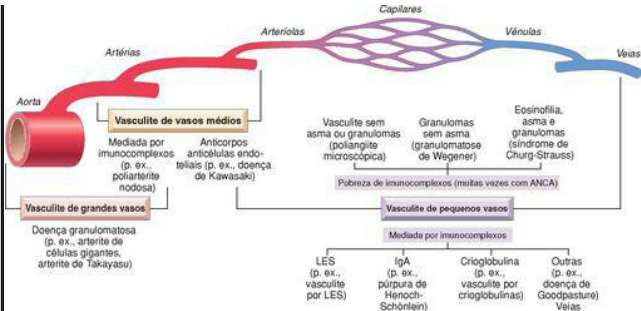


FIGURA 11-22

Representação diagramática dos locais vasculares típicos envolvidos com as formas mais comuns de vasculite, bem como as etiologias presumíveis. Observe que há uma substancial sobreposição de distribuições. ANCA, Anticorpo anticitoplasma de neutrófilos; LES, lúpus eritematoso sistêmico.

(Modificada de Jennette JC, FalkRJ: Nosology of primary vasculitis. *Curr Opin Rheumatol* 19:10, 2007.)

Os dois mecanismos patogênicos mais comuns de vasculite são a inflamação imunomediada e a invasão direta das paredes vasculares por patógenos infecciosos. Previsivelmente, *infecções também podem induzir indiretamente uma vasculite não infecciosa*, por exemplo, gerando imunocomplexos ou desencadeando reatividade cruzada. Em qualquer paciente, é crítico distinguir entre mecanismos infecciosos e imunológicos, porque a terapia imunossupressora é apropriada para a vasculite imunomediada, mas bem poderia piorar a vasculite infecciosa. Traumas físicos e químicos, como por irradiação, trauma mecânico e toxinas, também podem causar vasculite.

VASCULITE Não INFECCIOSA

Os principais mecanismos imunológicos que iniciam a vasculite não infecciosa são: (1) a deposição de imunocomplexos; (2) anticorpos anticitoplasma de neutrófilos e (3) anticorpos anticélulas endoteliais.

Vasculite Associada a Imunocomplexos. As lesões se assemelham às encontradas nas afecções experimentais mediadas por imunocomplexos, como a reação de Arthus e a doença do soro ([Cap. 6](#)). Muitas doenças imunológicas sistêmicas, como o lúpus eritematoso sistêmico (LES) e a poliarterite nodosa, manifestam-se como vasculite mediada por imunocomplexos. São tipicamente detectados anticorpo e complemento nas lesões vasculíticas, embora geralmente não possa ser determinada a natureza dos antígenos responsáveis por sua deposição. Também podem ser vistos complexos antígeno-anticorpo circulantes (p. ex., complexos DNA-anti-DNA na vasculite associada ao LES [[Cap. 6](#)]), mas são baixas a sensibilidade e a especificidade das provas para imunocomplexos circulantes em tais doenças. Além disso, os imunocomplexos são implicados nas seguintes vasculites:

A deposição de imunocomplexos é subjacente à vasculite associada à *hipersensibilidade medicamentosa*. Em alguns casos (p. ex., penicilina), as drogas se ligam a proteínas séricas; outros agentes, como a estreptocinase, são eles próprios proteínas estranhas. Em qualquer um dos casos, os anticorpos direcionados contra as proteínas modificadas pela droga ou as moléculas estranhas levam à formação de imunocomplexos. As manifestações variam amplamente, mas são vistas mais frequentemente na pele (ver adiante); podem ser leves e autolimitadas ou graves e até fatais. É importante identificar vasculite causada por hipersensibilidades a drogas, já que a descontinuação do agente causador tipicamente levará à resolução.

Na vasculite secundária a *infecções virais*, o anticorpo contra proteínas virais forma imunocomplexos que podem ser encontrados no soro e nas lesões vasculares. Desse modo, até 30% dos pacientes com poliarterite nodosa (veja adiante) têm uma infecção subjacente por hepatite B que produz uma vasculite atribuível a complexos do antígeno de superfície da hepatite B (HBsAg) com o anticorpo anti-HBsAg.

Em muitos casos de vasculite por imunocomplexos, não está claro se os complexos antígeno-anticorpo se formam em outros pontos e depois se depositam em um leito vascular em particular ou se eles se formam *in situ* por implantação do antígeno numa parede vascular, o que é seguido por ligação ao anticorpo ([Cap. 6](#)). Além disso, em muitos casos de suposta vasculite por imunocomplexos, são escassos os depósitos de antígeno-anticorpo. Pode-se supor que os imunocomplexos tenham sido amplamente removidos na época em que se fez o diagnóstico tecidual ou então que outros mecanismos possam se aplicar em tais casos “pauci-ímmunes”.

Anticorpos Anticitoplasma de Neutrófilos. Muitos pacientes com vasculite têm anticorpos circulantes que reagem com antígenos citoplasmáticos de neutrófilos, os chamados *anticorpos anticitoplasma de neutrófilos* (ANCA, do inglês, *antineutrophil cytoplasmic antibodies*). Os ANCA são um grupo heterogêneo de autoanticorpos dirigidos contra os constituintes (principalmente enzimas) dos grânulos primários dos neutrófilos, lisossomos dos monócitos e células endoteliais. Eles foram previamente classificados de acordo com sua distribuição intracelular citoplasmática (c-ANCA) ou perinuclear (p-ANCA). Mais comumente agora, são discriminados com base em

seus antígenos-alvo:

Antimieloperoxidase (MPO-ANCA): MPO é um constituinte dos grânulos lisossômicos normalmente envolvido em gerar radicais livres de oxigênio ([Cap. 2](#)). Os MPO-ANCAs podem ser induzidos por vários agentes terapêuticos, em particular o propiltiouracil. Eles têm sido chamados de p-ANCA.

Antiproteínase-3 (PR3-ANCA): PR3 também é um constituinte dos grânulos azurófilos dos neutrófilos. O fato de compartilhar homologia com numerosos peptídeos microbianos pode explicar como se desenvolvem os PR3-ANCAs. [66](#) Eles têm sido chamados de c-ANCA.

Embora não inteiramente específicos, os PR3-ANCAs são típicos da granulomatose de Wegener, e os MPO-ANCAs são característicos da poliangiíte microscópica e da síndrome de Churg-Strauss (ver adiante); variáveis raciais e geográficas também influenciam a associação de ANCAs em particular a entidades patológicas.

Os ANCAs servem como marcadores diagnósticos úteis para as vasculites associadas a ANCAs, e seus títulos podem refletir o grau de atividade inflamatória. Os títulos de ANCAs também se elevam com doença recorrente e, portanto, são úteis nos tratamentos clínicos. A estreita associação entre títulos de ANCA e atividade da doença sugere um papel patogênico. Embora sejam desconhecidos os mecanismos precisos, o ANCA pode ativar diretamente os neutrófilos e pode, assim, estimular os neutrófilos a liberarem espécies reativas de oxigênio e enzimas proteolíticas; dentro da vasculatura, isto também leva a interações célula endotelial-neutrófilos e subsequente lesão das células endoteliais. [67](#) Além disso, os alvos antigênicos dos ANCAs são primariamente intracelulares e, portanto, não se poderia esperar que fossem acessíveis aos anticorpos circulantes, mas agora há abundantes evidências de que os antígenos ANCA (em particular PR3) estejam constitutivamente presentes em baixos níveis na membrana plasmática ou sejam translocados para a superfície das células em neutrófilos ativados e apoptóticos. [66,68](#)

Um mecanismo plausível para a vasculite por ANCA é o seguinte: [66,68](#)

Antígenos de drogas ou microbianos em reação cruzada induzem ANCAs; alternativamente, a expressão na superfície dos neutrófilos ou a liberação de PR3 e MPO (p. ex., na situação de infecções) incita formação de ANCA num hospedeiro susceptível.

Infecção subsequente, exposição a endotoxinas ou outros estímulos inflamatórios desencadeiam citocinas, como o TNE, que causam expressão de superfície de PR3 e MPO nos neutrófilos e em outros tipos de células.

Os ANCAs reagem com estas células ativadas por citocinas e causam lesão direta (p. ex., às células endoteliais) ou induzem maior ativação (p. ex., nos neutrófilos).

Os neutrófilos ativados por ANCA desgranulam e também causam lesão por liberação de espécies reativas de oxigênio, engendrando toxicidade das células endoteliais e outras lesões teciduais indiretas.

O fato interessante é que os ANCAs dirigidos contra constituintes outros, que não PR3 e MPO, também são encontrados em alguns pacientes com transtornos inflamatórios que não envolvam vasculite (p. ex., doença inflamatória intestinal, colangite esclerosante primária, artrite reumatoide).

Anticorpos Anticélulas Endoteliais. Os anticorpos contra células endoteliais podem predispor a certas vasculites, por exemplo, doença de Kawasaki^{69,70} (ver adiante).

Agora apresentaremos brevemente várias das vasculites mais bem caracterizadas, novamente enfatizando que há substancial sobreposição entre as diferentes entidades. Além disso, deve-se ter em mente que alguns pacientes com vasculite não têm uma constelação clássica de achados que lhes permita ser ordenadamente enquadrados num diagnóstico específico.

ARTERITE DA CÉLULAS GIGANTES (TEMERORAL)

A arterite de células gigantes (temporal) é a mais comum das formas de vasculite entre idosos nos Estados Unidos e na Europa. É uma inflamação crônica tipicamente granulomatosa de artérias grandes a pequenas e que afeta principalmente as artérias na cabeça – especialmente as artérias temporais – mas também as artérias vertebral e oftálmica. ⁷¹ O envolvimento arterial oftálmico pode levar à cegueira permanente; conseqüentemente, a arterite de células gigantes é uma emergência médica, precisando de pronto reconhecimento e tratamento. As lesões também ocorrem em outras artérias, inclusive na aorta (aortite de células gigantes).

Patogenia. A causa da arterite de células gigantes continua incerta, embora a maioria das evidências sustente uma resposta imune inicial mediada por células T contra um antígeno desconhecido, possivelmente a parede do vaso. Citocinas pró-inflamatórias (em particular o TNF) e respostas imunes humorais anticélulas endoteliais também provavelmente contribuem. ⁷² A etiologia imune é apoiada pela característica reação granulomatosa, uma correlação com certos haplótipos HLA classe II e uma resposta terapêutica aos esteroides. Continua sem explicação a predileção extraordinária por um único vaso (artéria temporal).

Morfologia. Os segmentos arteriais envolvidos desenvolvem **espessamento nodular da íntima** (com ocasionais trombozes) **que reduz o diâmetro da luz**. As lesões clássicas exibem **inflamação granulomatosa** da média que leva à **fragmentação da lâmina elástica**; há um infiltrado de células T (CD4+ > CD8+) e macrófagos. As células gigantes multinucleadas são encontradas em mais de 75% dos espécimes adequadamente biopsiados ([Fig. 11-23](#)). Ocasionalmente, os granulomas e células gigantes são raros ou ausentes, e as lesões mostram apenas uma panarterite inespecífica composta predominantemente por linfócitos e macrófagos. As lesões inflamatórias não são contínuas ao longo do vaso e longos segmentos de artéria relativamente normal podem ficar interpostos. O estágio resolvido é marcado por uma cicatriz da média e espessamento da íntima, tipicamente com fragmentação do tecido elástico residual.

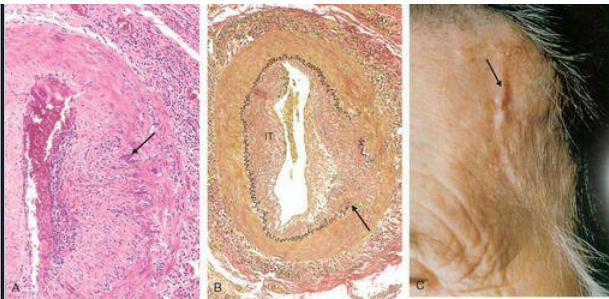


FIGURA 11-23

Arterite de células gigantes (temporal). **A**, Coloração por H&E de corte de artéria temporal, mostrando células gigantes na lâmina elástica interna degenerada em arterite ativa (*seta*). **B**, Coloração para tecido elástico, demonstrando destruição focal da lâmina elástica interna (*seta*) e espessamento da íntima (IT), característicos de arterite de longa duração ou resolvida. **C**, Exame da artéria temporal de um paciente com arterite de células gigantes mostra um segmento espessado, nodular e doloroso à palpação num vaso na superfície da cabeça (*seta*).

(C, de Salvarani C et al.: Polymyalgia rheumatica and giant-cell arteritis. N Engl J Med 347:261, 2002.)

Aspectos Clínicos. A arterite temporal é rara antes dos 50 anos. Os sintomas podem ser vagos e constitucionais – febre, cansaço, perda de peso – ou incluir dor facial ou cefaleia que é mais intensa ao longo do trajeto da artéria temporal superficial, a qual pode ser dolorosa à palpação. Os sintomas oculares (associados ao envolvimento da artéria oftálmica) aparecem abruptamente em cerca de 50% dos pacientes; eles variam da diplopia à perda visual completa. No entanto, como a arterite de células gigantes é extremamente segmentar, a biópsia adequada exige pelo menos um comprimento de 2 a 3 cm da artéria; mesmo assim, um resultado de biópsia negativo não exclui o diagnóstico. O tratamento com corticosteroides, em geral, é eficaz, mostrando ser promissora a terapia com anti-TNF em casos refratários. [71](#)

ARTERITE DE TAKAYASU

Esta é uma *vasculite granulomatosa* de artérias médias e maiores, caracterizada principalmente por distúrbios oculares e acentuado enfraquecimento dos pulsos nas extremidades superiores (por isso, seu outro nome, *doença sem pulso*). A arterite de Takayasu se manifesta com espessamento fibroso transmural da aorta – particularmente do arco aórtico e dos grandes vasos – e intenso estreitamento luminal dos principais ramos vasculares ([Fig. 11-24](#)). *As lesões aórticas compartilham muitos atributos com a aortite de células gigantes*, incluindo características clínicas e de histologia; na verdade, a distinção é tipicamente feita apenas com base na idade do paciente. Aqueles com 50 anos de idade ou mais são designados como tendo aortite de células gigantes, enquanto aqueles abaixo dos 50 anos têm aortite de Takayasu. [64](#) Embora tradicionalmente associada à população japonesa e a um subgrupo de haplótipos do HLA, a aortite de Takayasu tem uma distribuição global. A causa e a patogenia são desconhecidas, embora se suspeite de mecanismos imunes. [71,72](#)

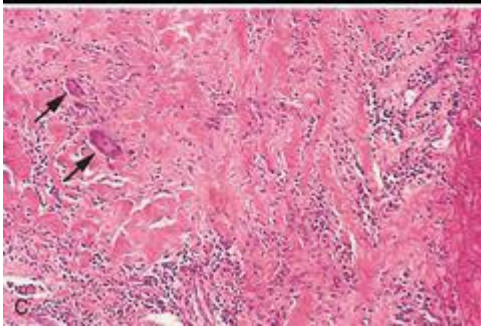
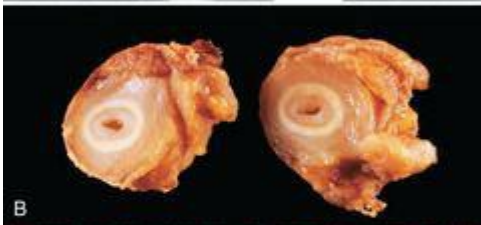
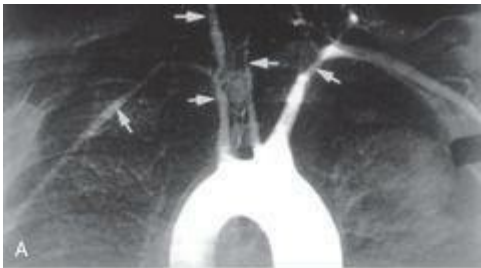
FIGURA 11-24

Arterite de Takayasu. **A**, Angiograma do arco aórtico mostrando estreitamento das artérias braquiocéfálica, carótida e subclávia (*setas*). **B**, Fotografia macroscópica de dois cortes transversais da artéria carótida direita à necropsia do paciente mostrado em **A**, demonstrando acentuado espessamento da íntima com luz residual mínima. **C**, Vista histológica de aortite de Takayasu ativa, ilustrando destruição da média arterial por inflamação mononuclear com células gigantes (*setas*).

Morfologia. A arterite de Takayasu classicamente envolve o arco aórtico. Em um terço dos pacientes, também afeta o restante da aorta e seus ramos. A artéria pulmonar é envolvida em metade dos casos; as artérias coronárias e renais podem ser afetadas de maneira semelhante. Há espessamento irregular da parede dos vasos com hiperplasia da íntima; quando o arco aórtico é envolvido, os lúmens dos grandes vasos podem ficar acentuadamente estreitados ou até obliterados ([Fig. 11-24A e B](#)). Tal estreitamento explica a fraqueza dos pulsos periféricos. As alterações histológicas variam de infiltrados mononucleares da adventícia com manguito perivascular dos *vasa vasorum* à intensa inflamação mononuclear na média, à inflamação granulomatosa, repleta de células gigantes e com necrose focal da média. O aspecto histológico ([Fig. 11-24C](#)) é indistinguível daquele da arterite de células gigantes (temporal). À medida que a doença evolui, ocorrem cicatrizes colagenosas, com infiltrados inflamatórios crônicos mistos em todas as três camadas da parede do vaso. Ocasionalmente, o envolvimento da raiz da aorta causa insuficiência aórtica.

Aspectos Clínicos. Os sintomas iniciais geralmente são inespecíficos, incluindo cansaço, perda de peso e febre. Com a evolução, aparecem os sintomas vasculares e dominam o quadro clínico, inclusive com redução da pressão arterial e pulsos mais fracos nas extremidades superiores; distúrbios oculares, incluindo defeitos visuais, hemorragias na retina e cegueira total; e déficits neurológicos. O envolvimento da aorta mais distal pode levar à claudicação dos membros inferiores; o envolvimento da artéria pulmonar pode causar hipertensão pulmonar. O estreitamento dos óstios coronários pode levar ao infarto do miocárdio, e o envolvimento das artérias renais leva à hipertensão sistêmica em aproximadamente metade dos pacientes. A evolução da doença é variável. Em alguns, há uma progressão rápida, enquanto outros entram num estágio de repouso após 1 a 2 anos, permitindo sobrevida de longo prazo, se bem que algumas vezes com déficits visuais ou neurológicos.

POLIARTERITE NODOSA

A poliarterite nodosa (PAN) é uma vasculite sistêmica de artérias musculares com calibre pequeno ou médio (mas não arteríolas, capilares ou vênulas), tipicamente envolvendo vasos renais e viscerais, mas poupando a circulação pulmonar. Não há associação com ANCAs, mas cerca de 30% dos pacientes com PAN têm hepatite B crônica com complexos HBsAg-HBsAb nos vasos afetados, indicando uma etiologia mediada por imunocomplexos ([Cap. 6](#)) naquele subgrupo. Todavia, a causa continua desconhecida na maioria dos casos; pode haver distinções etiológicas e clínicas importantes entre a PAN idiopática clássica, as formas cutâneas de PAN e a PAN associada à hepatite crônica. [73,74](#) As manifestações clínicas resultam de isquemia e infarto de tecidos e órgãos afetados. [73](#)

Morfologia. A PAN clássica caracteriza-se por **inflamação necrosante transmural segmentar de artérias de pequeno e médio calibres**. Os vasos dos rins, coração, fígado e trato gastrointestinal estão envolvidos em ordem decrescente de frequência. As lesões geralmente afetam apenas parte da circunferência do vaso e mostram uma predileção por pontos de ramificação. O processo inflamatório **enfraquece a parede arterial** e pode levar a aneurismas ou até à ruptura. O **comprometimento da perfusão**, resultando em ulcerações, infartos, atrofia isquêmica ou hemorragias na distribuição dos vasos afetados, pode ser o primeiro sinal de doença.

Durante a fase aguda, há **inflamação transmural** da parede arterial, com infiltrado misto de neutrófilos, eosinófilos e células mononucleares, frequentemente acompanhada por **necrose fibrinoide** ([Fig. 11-25](#)). Pode ocorrer trombose luminal. Mais tarde, o infiltrado inflamatório agudo é substituído por **espessamento fibroso** (ocasionalmente nodular) **da parede do vaso** que pode se estender à adventícia. **Caracteristicamente, todos os estágios de atividade** (do inicial ao tardio) **coexistem em diferentes vasos ou até dentro do mesmo vaso, sugerindo agressões constantes e recorrentes.**

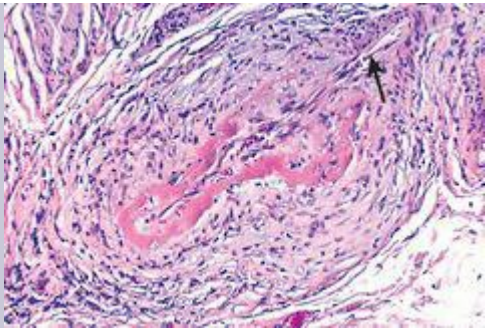


FIGURA 11-25

Poliarterite nodosa. Há necrose fibrinoide segmentar e oclusão trombótica da luz desta pequena artéria. Observe que parte da parede do vaso, em cima à direita (*seta*) não está envolvida.

(Cortesia de Sidney Murphree, M.D., Department of Pathology, University of Texas Southwestern Medical School, Dallas, TX.)

Aspectos Clínicos. Embora tipicamente uma doença de adultos jovens, a PAN também pode ocorrer em pacientes pediátricos e na população geriátrica. A evolução pode ser aguda, subaguda ou crônica e é frequentemente remitente e episódica, com longos intervalos sem sintomas. Como o envolvimento vascular é amplamente disperso, os sinais clínicos e sintomas da PAN podem ser variados, intrigantes e nem sempre referíveis a uma fonte vascular. As manifestações mais comuns são mal-estar, febre e perda de peso; hipertensão, geralmente se desenvolvendo rapidamente pelo envolvimento renal; dor abdominal e melena (sangue nas fezes) por lesões vasculares no trato gastrointestinal; dores musculares difusas e neurite periférica. O envolvimento arterial renal costuma ser proeminente e uma causa importante de óbito. Sem tratamento, a doença é fatal na maioria dos casos, seja durante uma crise fulminante, seja após uma evolução prolongada. No entanto, a terapia com corticosteroides e ciclofosfamida resulta em remissões ou curas em 90% dos casos.

DOENÇA DE KAWASAKI

A principal causa de cardiopatia adquirida em crianças, a *doença de Kawasaki*, é uma doença febril aguda, geralmente autolimitada, de lactentes e crianças (80% têm menos de 4 anos), associada a uma *arterite que afeta vasos com grande e médio calibres e até pequenos vasos*. Sua significância clínica se origina primariamente numa predileção pelo envolvimento das artérias coronárias; tal arterite coronária pode causar aneurismas que se rompem ou trombosam, resultando em infartos agudos do miocárdio. Originalmente descrita no Japão, a doença agora é cada vez mais relatada nos Estados Unidos e em outros países. A etiologia é incerta, mas se pensa que a vasculite resulte de uma reação de hipersensibilidade do tipo tardio com células T contra um antígeno ainda não caracterizado. Isto leva à produção de citocinas e à ativação de macrófagos e é acompanhado por ativação de células B policlonais. Isto resulta na formação de autoanticorpos contra células endoteliais e células musculares lisas, o que precipita a vasculite aguda. Atualmente, especula-se se uma variedade de agentes infecciosos (mais provavelmente virais) pode desencadear a doença em pessoas geneticamente susceptíveis. [69.70](#)

Morfologia. Como com a poliarterite nodosa, as lesões exibem pronunciada inflamação, afetando a espessura inteira da parede do vaso; entretanto, a necrose fibrinoide geralmente é menos proeminente. Embora a vasculite aguda desapareça espontaneamente ou em resposta ao tratamento, pode sobrevir a formação de aneurisma com trombose. Como com outras causas de arterite, as lesões resolvidas podem ter espessamento da íntima obstrutivo. As alterações patológicas fora do sistema cardiovascular raramente são significativas.

Aspectos Clínicos. A doença de Kawasaki também é conhecida como síndrome dos linfonodos cutaneomucosos porque apresenta eritema e erosão conjuntivais e orais, edema das mãos e dos pés, eritema das palmas e plantas, um *rash* descamativo e linfadenopatia cervical. Aproximadamente 20% dos pacientes sem tratamento desenvolvem sequelas cardiovasculares que variam da arterite coronária assintomática à ectasia das artérias coronárias e formação de aneurisma, até aneurismas gigantes das artérias coronárias (7-8 mm), com ruptura ou trombose, infarto do miocárdio e morte súbita. Com a terapia usando imunoglobulina intravenosa e aspirina, a taxa de coronariopatia reduziu-se a cerca de 4%. [69.70](#)

POLIANGIITE MICROSCÓPICA

Esta é uma vasculite necrosante que geralmente afeta capilares, bem como arteríolas e vênulas de um tamanho menor do que as envolvidas na poliarterite nodosa; raramente, podem ser envolvidas artérias maiores. Também é chamada de *vasculite por hipersensibilidade* ou *vasculite leucocitoclástica*. Diferentemente da poliarterite nodosa, *todas as lesões da poliangiíte microscópica tendem a ser da mesma idade em qualquer paciente*. A pele, as mucosas, os pulmões, o cérebro, o coração, o trato gastrointestinal, os rins e o músculo podem ser envolvidos; *glomerulonefrite necrosante (90% dos pacientes) e capilarite pulmonar são particularmente comuns*. Além disso podem ocorrer lesões vasculares disseminadas de angiíte por hipersensibilidade como apresentação de outros transtornos (p. ex., púrpura de Henoch-Schönlein, crioglobulinemia mista essencial e vasculite associada a transtornos do tecido conjuntivo). [66,75](#)

Patogenia. Em alguns casos, tem sido implicada uma resposta de anticorpos aos antígenos como drogas (p. ex., penicilina), micro-organismos (p. ex., estreptococos), proteínas heterólogas ou proteínas tumorais; isto pode resultar em deposição de imunocomplexos ou pode desencadear respostas imunes secundárias (p. ex., o desenvolvimento de p-ANCA) que são finalmente patogênicas. No entanto, a maioria das lesões é pauci-imune (desprovida de imunocomplexos) e, cada vez mais, os MPO-ANCA são causalmente implicados. [68](#) Recrutamento e ativação de neutrófilos num particular leito vascular podem ser responsáveis pelas manifestações da doença.

Morfologia. A poliangiíte microscópica caracteriza-se por necrose fibrinoide segmentar da média, com lesões necrosantes transmuralis segmentares; está ausente a inflamação granulomatosa. Essas lesões se assemelham morfológicamente à poliarterite nodosa, mas tipicamente poupam artérias de médio e grande calibres; conseqüentemente, são incomuns os infartos macroscópicos. Em algumas áreas (tipicamente vênulas pós-capilares), somente são vistos neutrófilos infiltrativos e fragmentados, dando origem ao termo **vasculite leucocitoclástica** ([Fig. 11-26A](#)). Embora possam ser demonstrados imunoglobulinas e componentes do complemento nas lesões iniciais da pele, vê-se pouca ou nenhuma imunoglobulina na maioria das lesões (a chamada **lesão pauci-imune**).

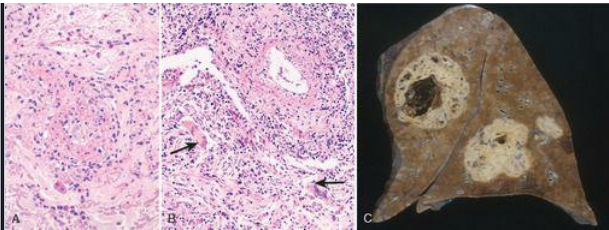


FIGURA 11-26

Formas representativas de vasculite de pequenos vasos associada a ANCA. **A**, Vasculite leucocitoclástica (poliangiite microscópica) com fragmentação de neutrófilos nas paredes dos vasos sanguíneos e em torno delas. **B** e **C**, Granulomatose de Wegener. **B**, Vasculite de uma pequena artéria com inflamação granulomatosa adjacente, incluindo células epitelíoides e células gigantes (*setas*). **C**, Foto macroscópica do pulmão de um paciente com granulomatose de Wegener fatal, demonstrando grandes lesões nodulares cavitárias no centro.

(**A**, Cortesia de Scott Granter, M.D., Brigham and Women's Hospital, Boston, MA; **C**, cortesia de Sidney Murphree, M.D., Department of Pathology, University of Texas Southwestern Medical School, Dallas, TX.)

Aspectos Clínicos. Dependendo do leito vascular envolvido, o quadro clínico principal inclui hemoptise; hematúria e proteinúria; dor ou sangramento intestinal; dor ou fraqueza muscular; e púrpura cutânea palpável. Com exceção daqueles que desenvolvem envolvimento renal ou cerebral generalizado, a imunossupressão com ciclofosfamida e esteroides induz remissão e melhora acentuadamente a sobrevida no longo prazo. [76](#)

SÍNDROME DE CHURG-STRAUSS

A síndrome de Churg-Strauss (também chamada de *granulomatose e angíte alérgicas*) é uma *vasculite necrosante de pequenos vasos classicamente associada a asma, rinite alérgica, infiltrados pulmonares, hipereosinofilia periférica e granulomas necrosantes extravasculares* relativamente rara (aproximadamente um milhão de pessoas). As lesões vasculares podem ser histologicamente semelhantes à poliarterite nodosa ou à poliangiíte microscópica, mas também são caracteristicamente acompanhadas por granulomas e eosinófilos.⁷⁷ Estão presentes ANCA (principalmente MPO-ANCA) em menos de metade dos casos, o que levanta a possibilidade de que haja subgrupos distintos de pacientes com a síndrome. Todavia, quando presentes, os ANCA provavelmente são responsáveis pelas manifestações vasculares da doença. O envolvimento cutâneo (púrpura palpável), sangramento do trato gastrointestinal e doença renal (primariamente como glomeruloesclerose focal e segmentar) são as principais associações. Infiltrados miocárdicos de eosinófilos e citotoxicidade causada por eles são implicados na miocardiopatia vista na síndrome de Churg-Strauss; o coração está envolvido em 60% dos pacientes, sendo responsável por quase metade dos óbitos na síndrome.⁷⁷ A etiologia continua obscura, mas se tem sugerido que resulte da hiper-responsividade a um estímulo alérgico; em asmáticos, relata-se que os antagonistas dos receptores de leucotrienos sejam um desencadeante.⁷⁸

GRANULOMATOSE DE WEGENER

A granulomatose de Wegener é uma vasculite necrosante caracterizada por uma tríade de:

Granulomas necrosantes agudos do trato respiratório superior (orelha, nariz, seios da face, orofaringe) ou do trato respiratório inferior (pulmão) ou ambos.

Vasculite necrosante ou granulomatosa afetando *vasos pequenos a médios* (p. ex., capilares, vênulas, arteríolas e artérias), mais proeminente nos pulmões e vias aéreas superiores, mas afetando outros locais também.

Doença renal sob a forma de glomerulonefrite necrosante focal, muitas vezes rapidamente progressiva (crescêntica).

As formas “limitadas” da granulomatose de Wegener podem ficar restritas ao trato respiratório. Inversamente, uma forma generalizada da doença pode afetar olhos, pele e outros órgãos, notavelmente o coração; clinicamente, este quadro se assemelha à poliarterite nodosa, exceto que também há envolvimento respiratório.

Patogenia. A granulomatose de Wegener provavelmente representa uma forma de reação de hipersensibilidade mediada por células T, possivelmente contra um agente infeccioso ou outro agente ambiental inalado; tal patogenia é apoiada pela presença de granulomas e uma resposta dramática à terapia imunossupressora. Estão presentes PR3-ANCA em até 95% dos casos; eles são um marcador útil de atividade da doença e podem participar da patogenia da doença. Depois do tratamento imunossupressor, um título de PR3-ANCA em elevação sugere uma recidiva; a maioria dos pacientes em remissão tem um teste negativo ou títulos em declínio. [79](#)

Morfologia. As lesões do trato respiratório alto variam de sinusite inflamatória com granulomas de mucosa a lesões ulcerativas do nariz, palato ou faringe, rodeadas por **granulomas com padrões geográficos de necrose central e vasculite acompanhando** ([Fig. 11-26B](#)). Os granulomas necrosantes são cercados por uma zona de proliferação fibroblástica com células gigantes e infiltrado de leucócitos, remissivos de infecções micobacterianas ou fúngicas. Múltiplos granulomas podem coalescer para produzir nódulos radiograficamente visíveis que também podem cavar; a doença em estágio avançado pode ser marcada por envolvimento granulomatoso necrosante extenso do parênquima ([Fig. 11-26C](#)); a hemorragia alveolar pode ser proeminente. Por fim, as lesões podem sofrer fibrose e organização progressivas.

Pode ser visto um espectro de **lesões renais** ([Cap. 20](#)). Nos estágios iniciais, os glomerúlos exibem apenas necrose focal com trombose de alças capilares glomerulares isoladas (glomerulonefrite necrosante focal e segmentar); há proliferação mínima de células parietais na cápsula de Bowman. As lesões glomerulares mais avançadas caracterizam-se por necrose difusa e proliferação de células parietais, formando crescentes (glomerulonefrite crescêntica).

Aspectos Clínicos. O sexo masculino é afetado mais frequentemente do que o feminino, numa

média de idade de cerca de 40 anos. O quadro clássico inclui pneumonite persistente com infiltrados nodulares e cavitários bilaterais (95%), sinusite crônica (90%), ulcerações da mucosa da nasofaringe (75%) e evidências de doença renal (80%). Outras características incluem *rashes*, dores musculares, envolvimento articular, mononeurite ou polineurite, e febre. Sem tratamento, a doença costuma ser rapidamente fatal; 80% dos pacientes morrem em 1 ano. O tratamento com esteroides, ciclofosfamida e, mais recentemente, antagonistas do TNF tem transformado a granulomatose de Wegener em uma doença remittente e recidivante crônica. [80](#)

TROMBOANGIITE OBLITERANTE (DOENÇA DE BUERGER)

A *tromboangiíte obliterante* (*doença de Buerger*) é uma doença distinta que costuma levar à insuficiência vascular; caracteriza-se por *inflamação segmentar trombosante aguda e crônica de artérias de médio e pequenos calibres*, principalmente as artérias tibial e radial, com ocasional extensão secundária às veias e nervos das extremidades. A doença de Buerger é uma afecção que ocorre quase que exclusivamente em grandes tabagistas, geralmente antes dos 35 anos de idade.

Patogenia. Pensa-se que a forte relação com o tabagismo se deva à toxicidade direta para as células endoteliais de algum componente do tabaco ou a uma resposta imune idiossincrásica aos mesmos agentes. A maioria dos pacientes tem hipersensibilidade a extratos de tabaco injetados por via intradérmica, e seus vasos exibem comprometimento da vasodilatação dependente do endotélio quando estimulados com acetilcolina. São sugeridas influências genéticas por um aumento da prevalência em certos grupos étnicos (israelenses, subcontinente indiano, japoneses) e uma associação a certos haplótipos de HLA. [81](#)

Morfologia. A tromboangiíte obliterante caracteriza-se por uma **vasculite nitidamente segmentar aguda e crônica das artérias de médio e pequeno calibres**, predominantemente nas extremidades. Microscopicamente, há inflamação aguda e crônica, acompanhada por trombose luminal. Tipicamente, o trombo contém pequenos **microabscessos** compostos por neutrófilos cercados por inflamação granulomatosa ([Fig. 11-27](#)); o trombo finalmente pode organizar-se e recanalizar. O processo inflamatório se estende às veias e nervos contíguos (raro com outras formas de vasculite) e, com o passar do tempo, todas as três estruturas são envolvidas por tecido fibroso.

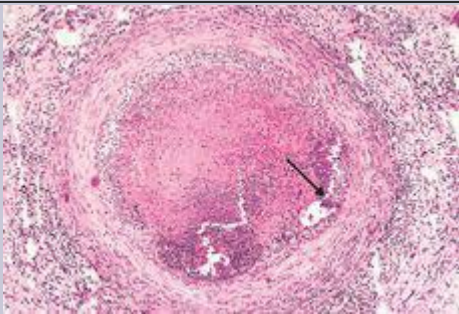


FIGURA 11-27

Tromboangiite obliterante (doença de Buerger). A luz está ocluída por um trombo contendo abscessos (*seta*), e a parede do vaso está infiltrada por leucócitos.

Aspectos Clínicos. As primeiras manifestações são uma flebite nodular superficial, sensibilidade ao frio do tipo Raynaud (ver adiante) nas mãos, e dor no arco do pé induzida pelo exercício (a chamada *claudicação do arco do pé*). Diferentemente da insuficiência causada por aterosclerose, na doença de Buerger, tende a haver dor intensa, mesmo em repouso, relacionada indubitavelmente com o envolvimento neural. Podem aparecer ulcerações crônicas dos dedos dos pés, pés ou dedos das mãos, as quais podem ser seguidas, com o passar do tempo, por franca gangrena. A abstinência do fumo, nos estágios iniciais da doença, costuma trazer alívio dramático de outras crises.

VASCULITE ASSOCIADA A OUTROS TRANSTORNOS

Uma vasculite semelhante à angíte por hipersensibilidade ou à poliarterite nodosa clássica algumas vezes pode associar-se a outros transtornos, como a artrite reumatoide, o LES, o câncer ou doenças sistêmicas como a crioglobulinemia mista, a síndrome do anticorpo antifosfolípido e a púrpura de Henoch-Schönlein. Ocorre *vasculite reumatoide* predominantemente após artrite reumatoide intensa de longa duração e geralmente afeta artérias com pequeno e médio calibres. Isto pode levar ao infarto visceral e, algumas vezes, causa uma aortite clinicamente significativa. Pode ser terapêticamente importante identificar a patologia subjacente. Por exemplo, embora a *vasculite do lúpus* por imunocomplexos clássica e a síndrome dos anticorpos antifosfolípidios sejam morfo logicamente semelhantes, é necessária terapia com anti-inflamatórios na primeira, enquanto se indica terapia com anticoagulante na segunda.

VASCULITE INFECCIOSA

A arterite localizada pode ser causada pela invasão direta de agentes infecciosos, geralmente bactérias ou fungos, e, em particular, espécies de *Aspergillus* e *Mucor*. A invasão vascular pode fazer parte de uma infecção tecidual localizada (p. ex., pneumonia bacteriana ou adjacente a abscessos) ou – menos comumente – pode originar-se da sementeira hematogênica de bactérias durante septicemia ou embolização pela sepse da endocardite infecciosa.

As infecções vasculares podem enfraquecer as paredes arteriais e culminar em *aneurismas micóticos* (veja anteriormente) ou podem induzir trombose e infarto. Desse modo, a trombose dos vasos meníngeos induzida por inflamação, na meningite bacteriana, pode causar infarto do cérebro subjacente.

Fenômeno de Raynaud

O *fenômeno de Raynaud* resulta de uma vasoconstrição exagerada das artérias e arteríolas digitais. Essas alterações vasculares induzem palidez ou cianose paroxística dos dedos das mãos ou dos pés; infreqüentemente, também são envolvidos o nariz, os lóbulos das orelhas ou os lábios. Caracteristicamente, os dedos envolvidos mostram alterações de cor vermelhas, brancas e azuis da parte mais proximal para a mais distal, correlacionando-se com vasodilatação proximal, vasoconstrição central e cianose mais distal ([Fig. 11-28](#)). O fenômeno de Raynaud pode ser uma entidade patológica primária ou ser secundário a várias afecções. [82](#)

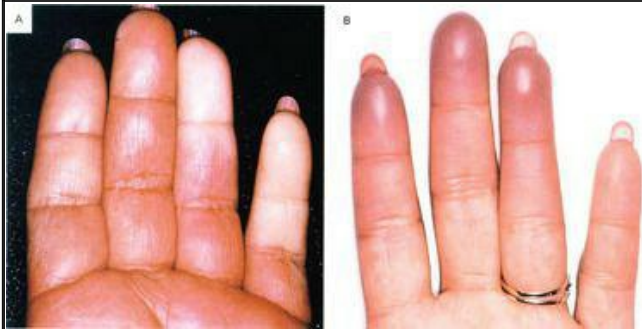

FIGURA 11-28

Fenômeno de Raynaud. **A**, Palidez nitidamente demarcada nas partes distais dos dedos, decorrente do fechamento de artérias digitais. **B**, Cianose das pontas dos dedos.

(Reproduzida de Salvarani C, et al.: Polymyalgia rheumatica and giant-cell arteritis. *N Engl J Med* 347:261, 2002.)

O *fenômeno de Raynaud primário* (previamente chamado de doença de Raynaud) reflete um exagero de respostas vasomotoras centrais e locais ao frio ou a estresses emocionais. Afeta 3% a 5% da população geral e mostra uma predileção por mulheres jovens. Estão ausentes alterações

estruturais das paredes arteriais, exceto tardiamente na evolução, quando pode aparecer espessamento da íntima. A evolução do fenômeno de Raynaud geralmente é benigna, mas, quando tem longa duração, pode resultar em atrofia da pele, dos tecidos subcutâneos e dos músculos. São raras a ulceração e a gangrena isquêmica. [83](#)

Diferentemente, o *fenômeno de Raynaud secundário* se refere à insuficiência vascular das extremidades secundária a uma doença arterial causada por outras entidades, inclusive o LES, a esclerodermia, a doença de Buerger ou até a aterosclerose. Como o fenômeno de Raynaud pode ser a primeira manifestação de tais afecções, qualquer paciente com sintomas novos deve ser avaliado. Destes indivíduos, cerca de 10% finalmente manifestarão uma doença subjacente.

Veias e Linfáticos

Veias varicosas e flebotrombose/tromboflebite são responsáveis, em conjunto, por pelo menos 90% das doenças venosas clínicas.

VEIAS VARICOSAS

As veias varicosas são aquelas anormalmente dilatadas e tortuosas produzidas por pressão intraluminal aumentada e prolongada e por perda de sustentação da parede dos vasos. As *veias superficiais* dos membros inferiores e superiores são tipicamente envolvidas (Fig. 11-29). Quando as pernas ficam pendentes por períodos prolongados, as pressões venosas nestes locais podem elevar-se acentuadamente (até 10 vezes o normal) e o quadro pode evoluir para estase venosa e edema dos pés, mesmo em veias essencialmente normais (*edema ortostático simples*). Cerca de 10% a 20% dos adultos do sexo masculino e 25% a 33% das mulheres adultas desenvolvem veias varicosas nas extremidades inferiores; a obesidade aumenta o risco, e a incidência mais alta em mulheres é reflexo da pressão venosa elevada nas pernas causada pela gravidez. Tem sido notada uma *tendência familiar* para varicosidades prematuras.

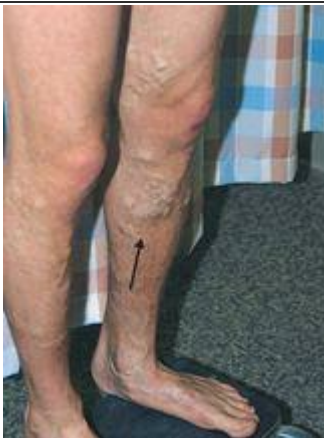

FIGURA 11-29

Veias varicosas nos membros inferiores (*seta*).

(Cortesia de Magruder C. Donaldson, M.D., Brigham and Women's Hospital, Boston, MA.)

Aspectos Clínicos. A dilatação varicosa torna as valvas venosas incompetentes e leva a estase, congestão, edema, dor e trombose. As sequelas mais incapacitantes incluem edema persistente na extremidade e alterações isquêmicas da pele, incluindo *dermatite de estase* e úlceras; a má cura de feridas e as infecções superpostas podem levar a *úlceras varicosas* crônicas. *Notavelmente, é muito rara a embolia a partir destas veias superficiais. Isto contrasta inteiramente com o tromboembolismo relativamente frequente que se origina em veias profundas trombosadas* (ver adiante e no [Cap. 4](#)).

As varicosidades que ocorrem em dois outros locais merecem menção especial:

Varizes de esôfago. A cirrose hepática (menos frequentemente, obstrução da veia porta ou trombose da veia hepática) causa hipertensão porta ([Cap. 18](#)). A hipertensão porta leva à abertura de *shunts* portossistêmicos que aumentam o fluxo sanguíneo para as veias na junção gastroesofágica (formando *varizes esofágicas*), no reto (formando *hemorroidas*) e nas veias periumbilicais da parede abdominal (formando uma *cabeça de Medusa*). As varizes esofágicas são as mais importantes, já que sua ruptura pode levar a uma hemorragia gastrointestinal alta maciça (até fatal).

As *hemorroidas* também podem resultar da dilatação varicosa primária do plexo venoso na junção anorretal (p. ex., através de congestão vascular pélvica prolongada causada por gravidez ou constipação crônica). As hemorroidas são desconfortáveis e podem ser fonte de sangramento; também podem trombosar e inflamar e são propensas à ulceração dolorosa.

TROMBOFLEBITE E FLEBOTROMBOSE

As veias profundas das pernas são o local de mais de 90% dos casos de tromboflebite e flebotrombose; os dois termos são designações amplamente intercambiáveis para trombose e inflamação venosas. O plexo venoso periprostático, no homem, e o plexo venoso pélvico, na mulher, são locais adicionais, assim como as grandes veias do crânio e os seios durais (especialmente na situação de infecção ou inflamação). As infecções peritoneais, incluindo peritonite, apendicite, salpingite e abscessos pélvicos, bem como certas afecções trombofílicas associadas à hiperatividade plaquetária (p. ex., policitemia vera, [Cap. 13](#)), podem levar à trombose venosa portal. Para trombose venosa profunda (TVP) das pernas, a afecção predisponente mais importante é a imobilização prolongada, resultando em diminuição do fluxo sanguíneo através das veias. Isto pode ocorrer com repouso no leito prolongado ou simplesmente porque a pessoa fica sentada durante muito tempo num avião ou automóvel; o estado pós-operatório é outro fator de risco independente para formação de TVP. É claro que outros fatores mecânicos que tornam mais lento o retorno venoso também promovem o desenvolvimento de TVP; estes incluem insuficiência cardíaca congestiva, gravidez e obesidade.

A hipercoagulabilidade sistêmica ([Cap. 4](#)) costuma predispor à tromboflebite. Em pacientes com câncer, particularmente adenocarcinomas, ocorre hipercoagulabilidade como síndrome paraneoplásica relacionada com a elaboração de fatores pró-coagulantes pelas células tumorais ([Cap. 7](#)). Nessa situação, as trombozes venosas classicamente aparecem em um local, desaparecem e depois ocorrem novamente em outras veias; isto é denominado *tromboflebite migratória (sinal de Trousseau)*.

Trombos nas pernas tendem a produzir poucos ou nenhum sinal ou sintoma confiável. Na verdade, manifestações locais, incluindo edema distal, cianose, dilatação de veias superficiais, calor, dor à palpação, eritema, edema e dor espontânea podem estar inteiramente ausentes, especialmente em pacientes acamados. Em alguns casos, a dor pode ser desencadeada por pressão sobre as veias afetadas, aperto dos músculos das panturrilhas ou decúbito dorsal forçado do pé (*sinal de Homan*); a ausência destes achados não exclui um diagnóstico de TVP.

Embolia pulmonar é uma complicação séria da TVP ([Cap. 4](#)), decorrente da fragmentação ou destacamento do trombo venoso inteiro. Em muitos casos, a primeira manifestação de tromboflebite é uma embolia pulmonar. Dependendo do tamanho e do número de êmbolos, o resultado pode variar de nenhum sintoma ao óbito.

SÍNDROMES DAS VEIAS CAVAS SUPERIOR E INFERIOR

A *síndrome da veia cava superior* geralmente é causada por neoplasias que comprimem ou invadem a veia cava superior, como o carcinoma broncogênico ou o linfoma do mediastino. A obstrução resultante produz um complexo clínico característico que inclui acentuada dilatação das veias da cabeça, pescoço e membros superiores, além de cianose. Os vasos pulmonares também podem ser comprimidos, causando angústia respiratória.

A *síndrome da veia cava inferior* pode ser causada por neoplasias que comprimem ou invadem a veia cava inferior (VCI) ou por um trombo das veias hepática, renal ou das extremidades inferiores que se propague cranialmente. Certas neoplasias – particularmente o carcinoma hepatocelular e o carcinoma de células renais – mostram extraordinária tendência para crescer no interior de veias, e elas podem finalmente ocluir a VCI. A obstrução da veia cava inferior induz acentuado edema das extremidades inferiores, distensão das veias colaterais superficiais da parte inferior do abdome e – com envolvimento da veia renal – proteinúria maciça.

LINFANGITE E LINFEDEMA

Os transtornos primários dos vasos linfáticos são extremamente incomuns; os processos secundários são muito mais frequentes e se desenvolvem em associação a uma inflamação ou a malignidades.

Linfangite é a inflamação aguda desencadeada quando infecções bacterianas se propagam pelos linfáticos; os agentes mais comuns são os estreptococos β -hemolíticos do grupo A, embora qualquer micróbio possa estar associado. Os linfáticos afetados ficam dilatados e cheios de um exsudato de neutrófilos e monócitos; estes infiltrados podem atravessar a parede dos vasos e entrar em tecidos perilinfáticos e, nos casos graves, produzir celulite ou abscessos focais. Clinicamente, a linfangite é reconhecida por estrias subcutâneas dolorosas e eritematosas (os linfáticos inflamados) e por aumento de volume doloroso dos linfonodos de drenagem (*linfadenite aguda*). Se não houver sucesso em conter as bactérias dentro dos linfonodos, a subsequente passagem para a circulação venosa pode resultar em bacteremia ou sepsis.

Pode ocorrer *linfedema primário* em razão de um defeito congênito isolado (linfedema congênito simples) ou como a *doença de Milroy* familiar (*linfedema congênito heredofamiliar*), que causa agenesia ou hipoplasia de linfáticos. O *linfedema secundário* ou *obstrutivo* se origina do bloqueio de um linfático previamente normal; tal obstrução pode resultar de:

- Tumores malignos que obstruam os canais linfáticos ou os linfonodos regionais.

- Procedimentos cirúrgicos que removam grupos regionais de linfonodos (p. ex., linfonodos axilares na mastectomia radical).

- Fibrose pós-irradiação.

- Filariose.

- Trombose pós-inflamatória e formação de cicatriz.

Independentemente da causa, o linfedema aumenta a pressão hidrostática nos linfáticos distais à obstrução e causa aumento do acúmulo de líquido intersticial. A persistência deste edema leva a aumento da deposição de tecido conjuntivo intersticial, *infiltração castanha* ou aspecto em *peau d'orange* (casca de laranja) da pele sobrejacente e, finalmente, a úlceras causadas pela perfusão tecidual inadequada. Os acúmulos leitosos de linfa, em vários espaços, são designados *ascite quilosa* (abdome), *quilotórax* e *quilopericárdio*; eles são causados por ruptura de linfáticos dilatados, tipicamente obstruídos secundariamente a uma massa tumoral infiltrativa.

Tumores

Os tumores de vasos sanguíneos e linfáticos variam de hemangiomas benignos a lesões localmente agressivas, mas que metastatizam com pouca frequência, aos angiossarcomas relativamente raros e altamente malignos ([Tabela 11-5](#)). Os tumores primários dos grandes vasos (aorta, artéria pulmonar e veia cava) são extremamente raros e principalmente sarcomas do tecido conjuntivo. As malformações congênitas ou originadas durante o desenvolvimento e as proliferações vasculares reativas (p. ex., *angiomatose bacilar*) também podem se apresentar como lesões semelhantes a tumor.

TABELA 11-5 Classificação dos Tumores Vasculares e Afecções Semelhantes a Tumores

NEOPLASIAS BENIGNAS, AFECÇÕES DO DESENVOLVIMENTO E ADQUIRIDAS

Hemangioma

Hemangioma capilar

Hemangioma cavernoso

Granuloma piogênico

Linfangioma

Linfangioma simples (capilar)

Linfangioma cavernoso (higroma cístico)

Tumor glômico

Ectasias vasculares

Nevo flâmeeo

Telangiectasia em aranha (aranha arterial)

Telangiectasias hemorrágicas hereditárias (doença de Osler-Weber-Rendu)

Proliferações vasculares reativas

Angiomatose bacilar

NEOPLASIAS DE GRAU INTERMEDIÁRIO

Sarcoma de Kaposi

Hemangioendotelioma

NEOPLASIAS MALIGNAS

Angiossarcoma

Hemangiopericitoma

As neoplasias vasculares podem ser derivadas do endotélio (p. ex., hemangioma, linfangioma, angiossarcoma) ou originar-se de células que sustentem e/ou cerquem os vasos (p. ex., tumor glômico, hemangiopericitoma). Embora um hemangioma benigno e bem diferenciado geralmente possa ser prontamente discriminado de um angiossarcoma anaplásico de alto grau, a distinção entre benigno e maligno ocasionalmente pode ser difícil. Duas regras práticas gerais são as seguintes:

Os tumores benignos geralmente produzem óbvios canais vasculares cheios de células do sangue ou de linfa, sendo eles revestidos por uma camada de células endoteliais com aspecto normal.

Os tumores malignos são mais celulares, mostram atipia citológica e são proliferativos, incluindo figuras mitóticas; geralmente não formam vasos bem organizados. A derivação endotelial das neoplasias que não formam lúmens vasculares distintos geralmente pode ser confirmada por demonstração imunoistoquímica de marcadores específicos de células endoteliais, como CD31 ou o fator de von Willebrand.

Como os tumores vasculares resultam de proliferação vascular desregulada, está sendo explorada a possibilidade de controlar tal crescimento por inibidores da formação de vasos (fatores antiangiogênicos).

TUMORES BENIGNOS E AFECÇÕES SEMELHANTES A TUMOR

Hemangioma

Os hemangiomas são tumores muito comuns, caracterizados por aumento do número de vasos normais ou anormais cheios de sangue ([Fig. 11-30](#)); podem ser difíceis de distinguir de malformações vasculares. Essas lesões constituem 7% de todos os tumores benignos dos lactentes e crianças; a maioria está presente desde o nascimento e se expande ao longo do crescimento da criança. Todavia, muitas das lesões capilares finalmente regridem espontaneamente. Embora alguns hemangiomas possam envolver grandes porções do corpo (*angiomatose*), a maioria é localizada. A maioria é de lesões superficiais, muitas vezes na cabeça ou pescoço, mas podem ocorrer internamente, sendo quase um terço encontrado no fígado. Raramente ou nunca ocorre transformação maligna. Há muitas variantes histológicas e clínicas:

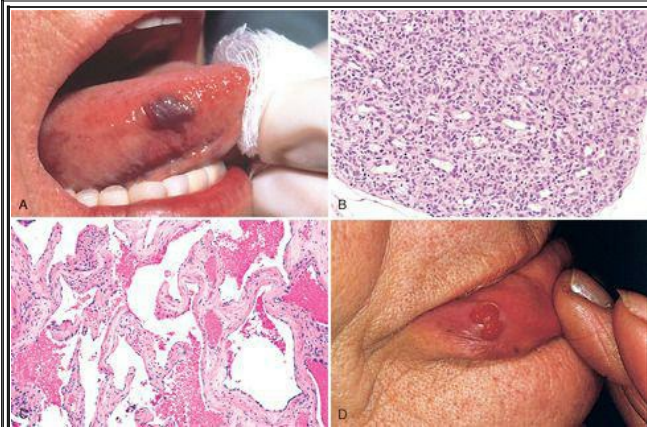


FIGURA 11-30

Hemangiomas. **A**, Hemangioma da língua. **B** e **C**, Aspecto histológico de **(B)** hemangioma capilar juvenil e **(C)** hemangioma cavernoso. **D**, Granuloma piogênico do lábio.

(A e D, Cortesia de John Sexton, M.D., Beth Israel Hospital, Boston, MA B, cortesia de Christopher D. M. Fletcher, M.D., Brigham and Women's Hospital, Boston; C, cortesia de Thomas Rogers, M.D., University of Texas Southwestern Medical School, Dallas, TX.)

Hemangioma Capilar. A variante mais comum, *os hemangiomas capilares*, ocorrem na pele, tecidos subcutâneos e mucosas das cavidades orais e lábios, bem como no fígado, baço e rins. O “tipo em morango” ou *hemangioma juvenil* da pele do recém-nascido é extremamente comum (1 em 200 nascidos) e pode ser múltiplo. Cresce rapidamente nos primeiros meses, mas depois fica menos visível depois de 1 a 3 anos de idade e regride completamente por volta dos 7 anos em 75% a 90% dos casos.

Morfologia. Os hemangiomas capilares são vermelho-vivo a azuis e variam de alguns milímetros a vários centímetros de diâmetro; os hemangiomas podem ser nivelados com a superfície da pele ou discretamente elevados e têm um epitélio sobrejacente intacto ([Fig. 11-30A](#)). Histologicamente, eles são agregados não encapsulados de **capilares firmemente dispostos e com paredes finas**, geralmente cheios de sangue e revestidos por endotélio plano; os vasos são separados por escasso estroma de tecido conjuntivo ([Fig. 11-30B](#)). Os lúmens podem estar parcial ou completamente trombosados e organizados. A ruptura dos vasos é responsável pelo pigmento de hemossiderina nessas lesões, bem como pelas cicatrizes focais.

Hemangioma Cavernoso. Estes exibem grandes canais vasculares dilatados; em comparação aos hemangiomas capilares, *os hemangiomas cavernosos* são menos circunscritos e envolvem, mais frequentemente, estruturas profundas. Como podem ser localmente destrutivos e não mostrar tendência espontânea à regressão, alguns podem precisar de cirurgia. Na maioria dos casos, os tumores têm pouca significância clínica; entretanto, podem ser um distúrbio cosmético e são vulneráveis à ulceração traumática e ao sangramento. Além disso, os hemangiomas viscerais detectados em estudos por imagens podem ter de ser distinguidos das lesões mais funestas (p. ex., malignas). Os hemangiomas cerebrais são os mais problemáticos porque podem causar sintomas de pressão ou ruptura. Os hemangiomas cavernosos são um componente da *doença de von Hippel-Lindau* ([Cap. 28](#)), que ocorre no interior do cerebelo, do tronco encefálico ou da retina, juntamente com lesões angiomasos semelhantes ou neoplasias císticas no pâncreas e no fígado; a doença de von Hippel-Lindau também se associa a neoplasias renais.

Morfologia. Os hemangiomas cavernosos são massas vermelho-azuladas moles e esponjosas com 1 a 2 cm de diâmetro; raras formas gigantes podem afetar grandes áreas subcutâneas da face, das extremidades ou de outras regiões corporais. Histologicamente, a massa é nitidamente definida, mas não encapsulada, e é composta por **grandes espaços vasculares cavernosos cheios de sangue**, separados por um modesto estroma de tecido conjuntivo ([Fig. 11-30C](#)). É comum a trombose vascular com calcificação distrófica associada.

Granuloma Piogênico. Esta forma de hemangioma capilar é um nódulo vermelho pedunculado com crescimento rápido na pele ou na mucosa da gengiva ou oral; sangra facilmente e costuma ulcerar ([Fig. 11-30D](#)). Aproximadamente um terço das lesões se desenvolve depois de trauma, chegando a um tamanho de 1 a 2 cm em algumas semanas. A proliferação de capilares costuma ser acompanhada por extenso edema e um infiltrado inflamatório agudo e crônico, notavelmente semelhante ao tecido de granulação exuberante. O *tumor da gravidez (granuloma gravidico)* é um granuloma piogênico que ocorre infreqüentemente (1% das pacientes) na gengiva de mulheres grávidas. Essas lesões podem regredir espontaneamente (p. ex., depois da gravidez) ou sofrer fibrose; em alguns casos, é necessária a excisão cirúrgica. É rara a recorrência.

Linfangiomias

Os linfangiomas são os análogos linfáticos benignos dos hemangiomas dos vasos sanguíneos.

Linfangioma Simples (Capilar). Eles são compostos por pequenos canais linfáticos e de ocorrência predominante na cabeça, pescoço e tecidos subcutâneos axilares. São discretamente elevados ou, algumas vezes, lesões pedunculadas com até 1 a 2 cm de diâmetro. Histologicamente, os linfangiomas exibem redes de espaços revestidos por endotélio que podem ser *distinguidas de canais capilares somente pela ausência de hemácias*.

Linfangioma Cavernoso (Higroma Cístico). Estas lesões são tipicamente encontradas no pescoço ou axila de crianças e raramente ocorrem no retroperitônio; linfangiomas cavernosos do pescoço são comuns na síndrome de Turner ([Cap. 10](#)). Os linfangiomas cavernosos ocasionalmente podem ser enormes (até 15 cm de diâmetro) e podem preencher a axila ou produzir deformidades macroscópicas no pescoço. Os tumores são compostos por espaços linfáticos amplamente dilatados e revestidos por células endoteliais e separados por estroma de tecido conjuntivo interposto contendo agregados linfóides. As margens do tumor não são distintas, e as lesões não são encapsuladas, o que torna difícil sua ressecção definitiva.

Tumor Glômico (Glomangioma)

Os *tumores glômicos* são benignos, peculiarmente dolorosos e *se originam de células musculares lisas modificadas do corpo do glomus*, uma estrutura arteriovenosa especializada envolvida na termorregulação. Embora possam assemelhar-se a hemangiomas cavernosos, os tumores do *glomus* constituem uma entidade distinta em virtude das células que os constituem. São mais comumente encontrados na porção distal dos dedos, especialmente sob as unhas. A excisão é curativa.

Morfologia. As lesões do tumor do *glomus* são nódulos redondos, discretamente elevados, azul-avermelhados e firmes (geralmente com menos de 1 cm de diâmetro) que inicialmente se assemelham a um foco minúsculo de hemorragia. Histologicamente, eles são **agregados, ninhos e massas de células especializadas do glomus** estreitamente associados a canais vasculares em ramificação, todos dentro de um estroma de tecido conjuntivo. As células tumorais individuais são pequenas, uniformes e redondas ou cubóides, com citoplasma escasso e características ultraestruturais ligadas às das células musculares lisas.

Ectasias Vasculares

A *sectasias vasculares* são lesões comuns caracterizadas por dilatação local de vasos preexistentes; *não são verdadeiras neoplasias*. *Telangiectasia* é um termo usado para uma anomalia congênita ou exagero adquirido de vasos pré-formados – geralmente na pele ou nas mucosas – compostos de capilares, vênulas e arteríolas que criam uma lesão eritematosa distinta.

Nevo Flâmneo. Esta lesão é a “marca de nascimento” comum e é a mais comum das formas de ectasia; é, caracteristicamente, uma lesão plana na cabeça ou pescoço, variando sua cor de róseo-claro a púrpura-escuro. Histologicamente, há apenas dilatação vascular; a maioria finalmente regride.

A chamada *mancha em vinho do Porto* é uma forma especial de nevo flâmneo; estas lesões tendem a crescer com a criança, espessam a superfície da pele e não demonstram tendência para esmaecer. Tais lesões, na distribuição do nervo trigêmeo, associam-se ocasionalmente à *síndrome de Sturge-Weber* (também chamada *angiomatose encefalotrigeminal*). A síndrome de Sturge-Weber é um transtorno congênito raro associado a massas angiomas venosas nas leptomeninges corticais e nevos em vinho do Porto ipsilaterais na face; também ocorrem retardo mental, crises convulsivas, hemiplegia e opacidades radiográficas no crânio. Deste modo, *uma grande malformação vascular facial numa criança com deficiência mental pode indicar a presença de malformações vasculares mais extensas*.⁸⁴

Telangiectasia em Aranha. Esta lesão vascular não neoplásica se assemelha macroscopicamente a uma aranha; há uma disposição radial, muitas vezes pulsátil, de artérias ou arteríolas subcutâneas dilatadas (assemelhando-se a pernas) em torno de um centro (assemelhando-se ao corpo) que branqueia quando se aplica pressão a ele. É comumente vista na face, pescoço ou parte superior do tórax e se associa mais frequentemente a estados hiperestrogênicos, como a gravidez, ou em pacientes com cirrose; não se sabe como níveis elevados de estrogênio contribuem para a formação em “aranha”.

Telangiectasia Hemorrágica Hereditária (Doença de Osler-Weber-Rendu). Neste transtorno autossômico dominante, as telangiectasias são malformações compostas de capilares e veias dilatados. Presentes desde o nascimento, são amplamente distribuídas na pele e mucosas orais, bem como nos tratos respiratório, gastrointestinal e urinário. Ocasionalmente, estas lesões se rompem, causando epistaxe séria, sangramento GI ou hematúria.

Angiomatose Bacilar

A *angiomatose bacilar* é uma proliferação vascular decorrente de uma infecção oportunista em indivíduos imunocomprometidos; as lesões podem envolver pele, osso, cérebro e outros órgãos. Descrita pela primeira vez em pacientes com a síndrome da imunodeficiência adquirida (AIDS), a angiomatose bacilar é causada por infecção por bacilos Gram-negativos da família *Bartonella*. São implicadas duas espécies: *Bartonella henselae*, o organismo responsável pela doença da arranhadura do gato (o gato doméstico é o principal reservatório), e *B. quintana*, a causa da

“febre das trincheiras” na I Guerra Mundial (o organismo é transmitido por pediculose corporal humana). [85](#)

Morfologia. As lesões da pele são pápulas e nódulos eritematosos ou massas subcutâneas redondas; histologicamente, há proliferação capilar, e as células endoteliais epitelioides proeminentes exibem atipia nuclear e mitoses ([Fig. 11-31](#)). As lesões contêm neutrófilos, fragmentos nucleares e as bactérias causais.

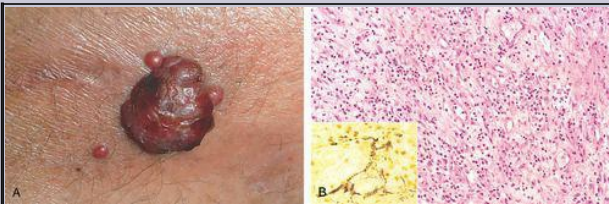


FIGURA 11-31

Angiomatose bacilar. **A**, Fotografia de uma lesão cutânea. **B**, Aspecto histológico apresentando inflamação neutrofilica aguda e proliferação vascular (capilar). (*Detalhe*) Demonstração em coloração por prata modificada (Warthin-Starry) de grupamentos de bacilos emaranhados (negro).

(**A**, Cortesia de Richard Johnson, M.D., Beth Israel Deaconess Medical Center, Boston, MA; **B** e detalhe, cortesia de Scott Granter, M.D., Brigham and Women's Hospital, Boston.)

Embora difíceis de crescer no laboratório, as bactérias podem ser inequivocamente demonstradas usando-se métodos moleculares, como a reação em cadeia da polimerase com *primers* específicos para a espécie. A proliferação vascular resulta da indução de HIF-1 α do hospedeiro pelas bactérias; o HIF-1 α , por sua vez, direciona a produção de VEGF. [86](#) As infecções (e lesões) são tratadas com antimicrobianos macrolídeos (incluindo a eritromicina).

TUMORES DE GRAU INTERMEDIÁRIO (LIMITROFES)

Sarcoma de Kaposi

Embora raro em outras populações, o sarcoma de Kaposi (SK) é comum em pacientes com AIDS; na verdade, sua presença é usada como critério para diagnóstico de AIDS ([Cap. 6](#)). São reconhecidas quatro formas da doença (com base, primariamente, na demografia e riscos da população), embora todas compartilhem a patogenia viral subjacente⁸⁷ (ver adiante):

O *sarcoma de Kaposi crônico* (também chamado de *SK clássico* ou *européu*) foi descrito, pela primeira vez, por Kaposi, em 1872; ocorre, caracteristicamente, em homens idosos do leste europeu (especialmente judeus Ashkenazi) ou de ascendência mediterrânea, sendo incomum nos Estados Unidos. Embora o SK crônico possa se associar a uma segunda malignidade subjacente ou à alteração da imunidade, não se associa ao vírus da imunodeficiência humana (HIV). O SK crônico apresenta múltiplas placas ou nódulos de pele eritematosos a purpúreos, geralmente na parte distal das extremidades inferiores; eles aumentam de tamanho e em número lentamente e se propagam proximalmente. Embora localmente persistentes, os tumores são tipicamente assintomáticos e continuam localizados na pele e tecido subcutâneo.

O *SK linfadenopático* (também chamado de *SK africano* ou *endêmico*) tem a mesma distribuição geográfica geral que o linfoma de Burkitt e é particularmente prevalente entre as crianças Bantu sul-africanas; também não se associa ao HIV. As lesões de pele são esparsas, e os pacientes apresentam linfadenopatia pelo envolvimento do SK; o tumor ocasionalmente envolve as vísceras e é extremamente agressivo. Em combinação com o SK associado à AIDS (ver adiante), o SK agora é o tumor mais comum na África central (50% de todos os tumores em homens em alguns países).

O *SK associado aos transplantes* ocorre na situação de transplante de órgãos sólidos com sua imunossupressão de longo prazo. Tende a ser agressivo (até fatal), com envolvimento nodal, de mucosas e visceral; as lesões cutâneas podem estar ausentes. As lesões ocasionalmente regredem quando a terapia imunossupressora é atenuada, mas sob o risco de rejeição do órgão.

O *SK associado à AIDS (epidêmico)* foi originalmente encontrado em um terço dos pacientes com AIDS, particularmente homossexuais masculinos ([Cap. 6](#)). No entanto, com os esquemas atuais de terapia antirretroviral, a incidência de SK agora é inferior a 1% (embora ainda seja a malignidade mais prevalente nos pacientes com AIDS nos Estados Unidos). O SK associado à AIDS pode envolver linfonodos ou vísceras e se dissemina amplamente cedo na evolução da doença. A maioria dos pacientes finalmente morre de infecções oportunistas, e não do SK.

Patogenia. Em 1994, foi identificado um herpesvírus não reconhecido previamente – *herpesvírus humano 8 (HHV-8)* ou *herpesvírus associado ao SK (KSHV)* numa lesão de SK cutâneo em um paciente com AIDS ([Cap. 6](#)). Na verdade, independentemente do subtipo clínico (descrito anteriormente), 95% das lesões de SK subsequentemente mostraram estar infectadas pelo KSHV.⁸⁸ Como o vírus Epstein-Barr, o KSHV é membro da subfamília γ -herpesvírus; é transmitido sexualmente e por vias não sexuais mal compreendidas – talvez incluindo saliva.

O KSHV é aceito como requisito necessário para o desenvolvimento do SK, mas é controverso se a progressão tumoral também exige um cofator no SK não associado ao HIV. O KSHV induz uma infecção lítica, bem como latente, em células endoteliais, ambas as quais são provavelmente importantes na patogenia do SK. As citocinas derivadas dos linfócitos T infectados pelo HIV ou células inflamatórias recrutadas em resposta à infecção lítica criam um meio proliferativo local; uma proteína G codificada viralmente também induz produção local de VEGF. Nas células latentemente infectadas, as proteínas do KSHV rompem os controles normais de proliferação celular e impedem a apoptose por produção viral de inibidores de p53 e um homólogo viral da ciclina D. Deste modo, as células latentemente infectadas têm uma vantagem de crescimento; o ambiente local também favorece a proliferação celular. O reconhecimento cada vez maior dos vários produtos genéticos virais tem, todavia, aberto alguns novos caminhos para intervenções terapêuticas contra as vias de cinases intracelulares afetadas e alvos distais. Em seus estágios iniciais, apenas algumas células estão infectadas; com o tempo, virtualmente todas as células fusiformes das lesões tardias são portadoras de KSHV; estas células fusiformes expressam marcadores de células endoteliais e de células musculares lisas.

Morfologia. Na doença indolente clássica dos homens idosos (e, algumas vezes, em outras variantes), são reconhecidos três estágios: mancha, placa e nódulo.

- As **manchas** são máculas vermelhas a purpúreas tipicamente confinadas à parte distal das extremidades ([Fig. 11-32A](#)). A histologia mostra apenas espaços vasculares revestidos por células endoteliais com linfócitos, plasmócitos e macrófagos (algumas vezes contendo hemossiderina) intercalados. As lesões podem ser difíceis de distinguir de tecido de granulação.

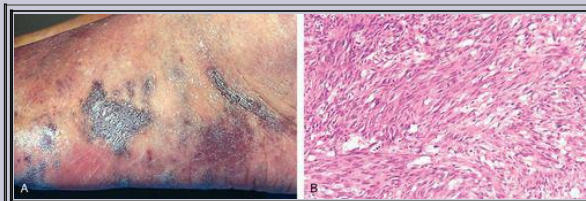


FIGURA 11-32

Sarcoma de Kaposi. **A**, Fotografia macroscópica, ilustrando máculas e placas eritematovioláceas coalescentes na pele. **B**, Aspecto histológico da forma nodular, demonstrando lâminas de células arredondadas fusiformes em proliferação.

(**B**, Cortesia de Christopher D. M. Fletcher, M. D., Brigham and Women's Hospital, Boston, MA.)

- Com o passar do tempo, as lesões se propagam proximalmente e se tornam **placas elevadas** maiores e violáceas ([Fig. 11-32A](#)), compostas por acúmulos dérmicos de canais vasculares dilatados e entalhados, revestidos e cercados por células fusiformes arredondadas. Dispersas entre os canais vasculares estão hemácias extravasadas, macrófagos repletos de hemossiderina e outras células inflamatórias mononucleares.
- Finalmente, as lesões se tornam **nodulares** e mais distintamente neoplásicas. Essas lesões são compostas por lâminas de células fusiformes arredondadas e proliferadas, principalmente na derme ou nos tecidos subcutâneos ([Fig. 11-32B](#)), englobando pequenos vasos e espaços em fenda contendo hemácias. Estão presentes hemorragia acentuada, pigmento de hemossiderina e inflamação mononuclear; são comuns as figuras mitóticas, assim como glóbulos citoplasmáticos redondos, róseos e de natureza incerta. O estágio nodular costuma anunciar envolvimento nodal e visceral, particularmente nas variantes africana e associada à AIDS.

Aspectos Clínicos. A evolução do SK varia amplamente e é significativamente afetada pela situação clínica. A maioria das infecções primárias por KSHV é assintomática. O SK clássico é – pelo menos inicialmente – amplamente restrito à superfície do corpo, e a ressecção cirúrgica geralmente é adequada para um excelente prognóstico. A radiação pode ser usada para múltiplas lesões em uma área restrita, e a quimioterapia produz resultados satisfatórios para doença mais disseminada. O SK linfadenopático também pode ser tratado com quimioterapia ou radioterapia, com bons resultados. No SK associado à imunossupressão, a suspensão desta última (talvez com quimioterapia ou radioterapia adjuntiva) costuma ter efeito. Para o SK associado à AIDS, a terapia antirretroviral para o HIV geralmente é útil com ou sem terapia direcionada para as lesões de SK. O IFN- α e os inibidores da angiogênese são variavelmente eficazes, enquanto estão mostrando ser promissoras as estratégias mais recentes visando às vias específicas das cinases intracelulares ou o alvo mamífero distal da rapamicina. [89,90](#)

Hemangioendotelioma

O *hemangioendotelioma* é um termo que denota um amplo espectro de neoplasias vasculares com comportamentos clínicos *intermediários entre hemangiomas benignos bem diferenciados e angiossarcomas altamente malignos*, que serão descritos adiante.

O *hemangioendotelioma epitelioide* é um exemplo; trata-se de um tumor vascular de adultos e que ocorre nas veias com médio e grande calibres. As células tumorais são arredondadas e muitas vezes cuboides (assemelhando-se a células epiteliais); canais vasculares bem definidos não chamam a atenção. O comportamento clínico é variável; a maioria é curada por excisão, mas até 40% recorrem, 20% a 30% finalmente metastatizam e talvez 15% dos pacientes morrem dos tumores.

TUMORES MALIGNOS

Angiossarcoma

Os *angiossarcomas* são neoplasias endoteliais malignas (Fig. 11-33) com histologia variando de tumores bem diferenciados que se assemelham a hemangiomas (*hemangiossarcomas*) a lesões anaplásicas difíceis de distinguir de carcinomas ou melanomas. Os adultos mais idosos são mais comumente afetados, havendo iguais predileções por gênero; ocorrem em qualquer local, porém mais frequentemente na pele, partes moles, mama e fígado.

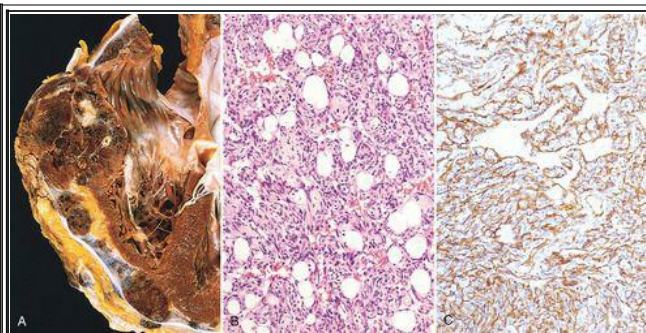


FIGURA 11-33

Angiossarcoma. **A**, Fotografia macroscópica de angiossarcoma do coração (ventrículo direito). **B**, Fotomicrografia de angiossarcoma moderadamente bem diferenciado com densos acúmulos de células irregulares com anaplasia moderada e lúmens vasculares distintos. **C**, Coloração imuno-histoquímica para o marcador de células endoteliais CD31, demonstrando a natureza endotelial das células tumorais.

Os *angiossarcomas hepáticos* se associam a exposições a carcinogênicos, incluindo o arsênico (pesticidas arsenicais), Thorotrast (um contraste radioativo antigamente usado para imagens radiológicas) e cloreto de polivinila (um plástico amplamente usado). Todos esses agentes têm

longos períodos de latência entre a exposição inicial e o desenvolvimento final do tumor. O aumento de frequência dos angiossarcomas entre os trabalhadores com cloreto de polivinila é uma das circunstâncias bem documentadas de carcinogênese química humana.

Os angiossarcomas também se originam em circunstância de linfedema, classicamente na extremidade superior ipsilateral vários anos depois de mastectomia radical (*i. e.*, com ressecção de linfonodos) para câncer de mama; o tumor presumivelmente se origina dos vasos linfáticos (*linfangiossarcoma*). Os angiossarcomas também são induzidos por radiação e raramente se associam a material estranho introduzido no corpo iatrogênica ou acidentalmente.

Morfologia. Os angiossarcomas cutâneos podem começar como múltiplos nódulos eritematosos enganosamente pequenos, bem delimitados e assintomáticos; a maioria finalmente se transforma em grandes massas carnosas de tecido vermelho-bronzeado a cinza-esbranquiçado ([Fig. 11-33A](#)). As margens se misturam imperceptivelmente com as estruturas em torno. São frequentes as áreas centrais de necrose e hemorragia.

Microscopicamente, **podem ser vistos todos os graus de diferenciação**, de células endoteliais arredondadas e anaplásicas, mas reconhecíveis, produzindo canais vasculares ([Fig. 11-33B](#)), a tumores imensamente indiferenciados com um aspecto de células fusiformes e sem vasos sanguíneos definidos. A origem desses tumores em células endoteliais pode ser demonstrada pela coloração para CD31 ou o fator de von Willebrand ([Fig. 11-33C](#)).

Clinicamente, os angiossarcomas são localmente invasivos e podem metastatizar rapidamente. Os angiossarcomas são tumores agressivos com taxas de sobrevida em 5 anos de aproximadamente 30%.

Hemangiopericitoma

Os hemangiopericitomas são tumores raros derivados dos pericitos – células semelhantes a miofibroblastos, normalmente dispostas entre os capilares e vênulas. Os hemangiopericitomas podem ocorrer como massas indolores com aumento de volume lento em qualquer local anatómico, porém são mais comuns nas extremidades inferiores (especialmente na coxa) e no retroperitônio. Consistem em numerosos canais capilares ramificados e espaços sinusoidais nos intervalos, encerrados no interior de ninhos de células fusiformes a redondas. Colorações especiais confirmam que estas células estão fora da membrana basal das células endoteliais e, portanto, são pericitos. Os tumores podem recorrer depois da excisão e aproximadamente metade metastatizará, geralmente de modo homogêneo, para os pulmões, o osso ou o fígado.

Patologia das Intervenções Vasculares

As alterações morfológicas que ocorrem nos vasos depois de intervenção terapêutica – angioplastia com balão, implante de *stent* ou cirurgia de revascularização – tipicamente recapitulam muitas das alterações que ocorrem na situação de qualquer agressão vascular. Trauma local de células endoteliais (p. ex., por um *stent*), trombose vascular (depois de angioplastia) ou forças mecânicas anormais (p. ex., veia safena introduzida na circulação arterial como enxerto de revascularização do miocárdio) induzem respostas semelhantes, características de resolução de lesão da parede do vaso. Desta maneira, do mesmo modo que várias agressões podem induzir resposta hiperplásica da íntima que reconhecemos como aterosclerose (veja anteriormente), o trauma causado por intervenções vasculares tende a induzir um espessamento concêntrico da íntima composto por células musculares lisas recrutadas e sua deposição de matriz associada.

ANGIOPLASTIA E IMPLANTES DE STENTS INTRAVASCULARES

A angioplastia com balão (dilatação de uma artéria estenótica pela introdução de um cateter intravascular) com ou sem implante de *stent* cardiovascular é usada extensamente para restaurar o fluxo em locais de estenose vascular focal – especialmente na circulação coronária (*angioplastia coronariana transluminal percutânea*). Os resultados morfológicos da angioplastia, bem como os *stents intravasculares* agora comumente usados, são demonstrados na [Figura 11-34](#).

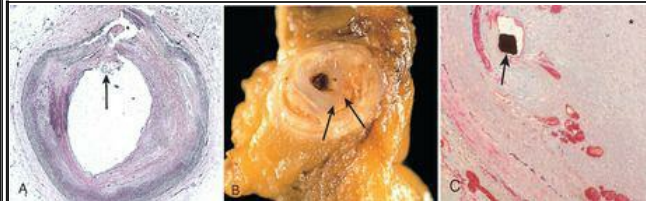


FIGURA 11-34

Angioplastia com balão e *stents* intravasculares. **A**, Artéria coronária depois de angioplastia com balão, mostrando a dissecção englobando a íntima e a média (*seta*). **B**, Fotografia macroscópica de reestenose após angioplastia com balão, demonstrando placa aterosclerótica residual (*seta à esquerda*) e uma nova lesão proliferativa brilhante (*seta à direita*). **C**, *Stent* arterial coronário implantado há muito tempo, demonstrando neointima espessada separando os fios do *stent* (mancha negra mostrada pela *seta*) da luz (*asterisco*).

(C, Reproduzida de Schoen FJ, Edwards WD: *Pathology of cardiovascular interventions, including endovascular therapies, revascularization, vascular replacement, cardiac assist/replacement, arrhythmia control, and repaired congenital heart disease*. In Silver MD et al. (eds): *Cardiovascular Pathology*, 3rd Ed. Philadelphia, Churchill Livingstone, 2001.)

Churchill Livingstone

A dilatação simples com balão (sem implante de *stent*) de um vaso aterosclerótico induz estiramento da média e causa fratura da placa, muitas vezes com dissecção hemorrágica localizada acompanhando a parede arterial adjacente ([Fig. 11-34A](#)); dessa maneira, restaura-se o fluxo vascular, se bem que com os riscos acompanhantes de dissecção mais extensa e

trombose luminal (para prevenir a segunda, é necessária anticoagulação por um período de tempo depois do procedimento). A maioria dos pacientes melhora sintomaticamente, pelo menos no curto prazo. Pode ocorrer *novo fechamento abrupto* em decorrência de compressão da luz por uma dissecção circunferencial ou longitudinal extensa ou por trombose. O sucesso da angioplastia, a longo prazo, é limitado primariamente pelo desenvolvimento de *reestenose proliferativa*, causada por espessamento da íntima; isto ocorre em aproximadamente 30% a 50% dos pacientes nos primeiros 4 a 6 meses depois do procedimento ([Fig. 11-34B](#)). As afecções que causam reestenose indubitavelmente são as mesmas que ocorrem em resposta ao dano vascular de qualquer tipo (p. ex., aterosclerose); neste caso, a lesão é mecânica e também composta pela resolução de qualquer trombose associada. O resultado final é uma lesão fibrosa progressiva e oclusiva que contém abundantes células musculares lisas e matriz extracelular.

Os *stents* coronários são tubos de tela metálica expansíveis que são introduzidos para preservar a patência luminal durante a angioplastia; agora são usados em mais de 90% dos procedimentos de angioplastia. Os *stents* proporcionam uma luz maior e mais regular, “prendem” os retalhos da íntima e dissecções que ocorrem durante a angioplastia e limitam mecanicamente o espasmo vascular. Todavia, como também causam erosão focal da placa e/ou ruptura de células endoteliais, os *stents* podem causar trombose aguda, e um procedimento bem-sucedido também exige pelo menos anticoagulação transitória com potentes agentes antitrombóticos (antagonistas das plaquetas).⁹¹ Uma *complicação tardia* dos *stents* convencionais metálicos envolve o espessamento proliferativo da íntima, levando à reestenose proliferativa, de modo muito semelhante ao que se vê com a angioplastia coronariana transluminal percutânea unicamente ([Fig. 11-34C](#)). A geração mais recente de *stents* é revestida com drogas antiproliferativas (p. ex., paclitaxel ou rapamicina) que limitam a hiperplasia das células musculares lisas; isto resulta em acentuada diminuição do espessamento da íntima, embora haja evidências de que os agentes antiproliferativos também tornem mais lento o processo de reendotelialização dos *stents* revestidos e prolonguem o período necessário de terapia de anticoagulação.⁹²

SUBSTITUIÇÃO VASCULAR

As próteses vasculares sintéticas ou autólogas são cada vez mais usadas para substituir vasos lesados ou para derivações em artérias doentes. Com enxertos sintéticos (geralmente politetrafluoroetileno expandido, um material esponjoso de Teflon®), condutos de grande calibre (12 a 18 mm) funcionam bem em localizações de alto fluxo, como a aorta; infelizmente, próteses artificiais com pequeno diâmetro (≤ 8 mm de diâmetro) em geral falham em razão de trombose precoce ou hiperplasia da íntima tardia, primariamente na junção do enxerto com a vasculatura nativa ([Fig. 11-35](#)).

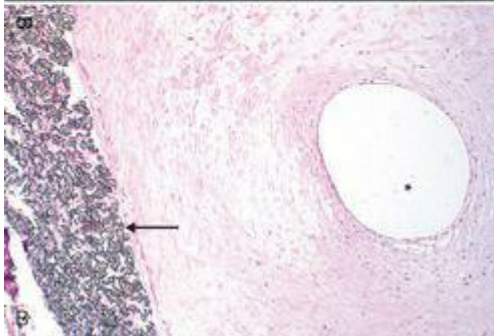
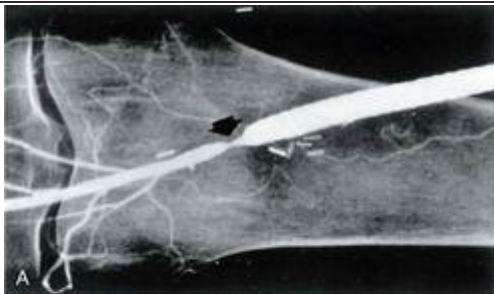


FIGURA 11-35

Hiperplasia anastomótica na anastomose distal de enxerto femoropoplíteo sintético. **A**, Angiograma demonstrando constrição (*seta*). **B**, Fotomicrografia demonstrando prótese Gore-Tex (*seta*) com proeminente proliferação da íntima e luz residual muito pequena (*asterisco*).

(**A**, Cortesia de Anthony D. Whittemore, M.D., Brigham and Women's Hospital, Boston, MA.)

Consequentemente, onde são necessários vasos de pequeno calibre (p. ex., para a cirurgia de revascularização do miocárdio realizada em mais de 400.000 pacientes por ano nos EUA), os enxertos são mais comumente compostos por veia safena autóloga invertida (tomada da perna do próprio paciente) ou a artéria torácica interna (em razão de sua proximidade com o coração). A patência de enxertos da veia safena a longo prazo é de apenas 50% em 10 anos; os enxertos ficam ocluídos em razão de trombose (tipicamente precoce), espessamento da íntima (meses a anos após a cirurgia) e aterosclerose do enxerto venoso – algumas vezes com ruptura de placa superposta, trombos ou aneurismas (geralmente em mais de 2-3 anos). Diferentemente, mais de 90% dos enxertos de artéria torácica interna estão patentes em 10 anos. [93](#)

REFERÊNCIAS

1. Carmeliet, P, Angiogenesis in life, disease and medicine, *Nature* **438** (2005) 932.
2. Carmeliet, P, Manipulating angiogenesis in medicine, *J Intern Med* **255** (2004) 538.
3. Semenza, G, Vasculogenesis, angiogenesis, and arteriogenesis: mechanisms of blood vessel formation and remodeling, *J Cell Biochem* **102** (2007) 840.
4. Heil, M; *et al.*, Arteriogenesis versus angiogenesis: similarities and differences, *J Cell Mol Med* **10** (2006) 45.
5. Angelini, P; *et al.*, Coronary anomalies: incidence, pathophysiology, and clinical relevance, *Circulation* **105** (2002) 2449.
6. Angelini, P, Coronary artery anomalies: an entity in search of an identity, *Circulation* **115** (2007) 1296.
7. Friedlander, R, Clinical practice. Arteriovenous malformations of the brain, *N Engl J Med* **356** (2007) 2704.
8. Slovit, D; Olin, J, Fibromuscular dysplasia, *N Engl J Med* **350** (2004) 1862.
9. Shin, D; *et al.*, Expression of ephrinB2 identifies a sTABELA genetic difference between arterial and venous vascular smooth muscle as well as endothelial cells, and marks subsets of microvessels at sites of adult neovascularization, *Dev Biol* **230** (2001) 139.
10. Garcia-Cardena, G; Gimbrone, M, Biomechanical modulation of endothelial phenotype: implications for health and disease, *Handb Exp Pharmacol* **176** (2006) 79.
11. Pober, JS; Min, W; Bradley, JR, Mechanisms of endothelial dysfunction, injury, and death, *Annu Rev Pathol Mech Dis* **4** (2009) 71.

- 12 Stevens, T; *et al.*, NHLBI workshop report: endothelial cell phenotypes in heart, lung, and blood diseases, *Am J Physiol Cell Physiol* **281** (2001) C1422.
- 13 Berk, B, Vascular smooth muscle growth: autocrine growth mechanisms, *Physiol Rev* **81** (2001) 999.
- 14 Sata, M, Role of circulating vascular progenitors in angiogenesis, vascular healing, and pulmonary hypertension: lessons from animal models, *Arterioscler Thromb Vasc Biol* **26** (2006) 1008.
- 15 Shimizu, K; Mitchell, R, Stem cell origins of intimal cells in graft arterial disease, *Curr Athero Rep* **5** (2003) 230.
- 16 Hillebrands, J; *et al.*, Origin of vascular smooth muscle cells and the role of circulating stem cells in transplant arteriosclerosis, *Arterioscler Thromb Vasc Biol* **23** (2003) 380.
- 17 Caplice, N; Doyle, B, Vascular progenitor cells: origin and mechanisms of mobilization, differentiation, integration, and vasculogenesis, *Stem Cells Dev* **14** (2005) 122.
- 18 Korshunov, V; *et al.*, Vascular remodeling: hemodynamic and biochemical mechanisms underlying Glagov's phenomenon, *Arterioscler Thromb Vasc Biol* **27** (2007) 1722.
- 19 Kannel, W; *et al.*, Concept and usefulness of cardiovascular risk profiles, *Am Heart J* **148** (2004) 16.
- 20 Kaplan, N, Systemic hypertension: mechanisms and diagnosis, In: (Editor: Zipes, D; *et al.*) *Braunwald's Heart Disease* 7th ed. (2005) Elsevier Saunders, Philadelphia, p. 959.
- 21 Lifton, R; *et al.*, Molecular mechanisms of human hypertension, *Cell* **104** (2001) 545.
- 22 Puddu, P; *et al.*, The genetic basis of essential hypertension, *Acta Cardiol* **62** (2007) 281.
- 23 Messerli, F; *et al.*, Essential hypertension, *Lancet* **370** (2007) 591.
- 24 Scarpelli, P; *et al.*, Continuing follow-up of malignant hypertension, *J Nephrol* **15** (2002) 431.
- 25 Aggarwal, M; Khan, I, Hypertensive crisis: hypertensive emergencies and urgencies, *Cardiol Clin* **24** (2006) 135.
- 26 Rodriguez-Iturbe, B; *et al.*, Pathophysiological mechanisms of salt-dependent hypertension, *Am J Kidney Dis* **50** (2007) 655.
- 27 Chambless, L; *et al.*, Coronary heart disease risk prediction in the Atherosclerosis Risk in Communities (ARIC) study, *J Clin Epidemiol* **56** (2003) 880.
- 28 Ridker, P; Libby, P, Risk factors for atherothrombotic disease, In: (Editor: Zipes, D; *et al.*) *Braunwald's Heart Disease* 7th ed. (2005) Elsevier Saunders, Philadelphia, p. 939.
- 29 Sweitzer, N; Douglas, P, Cardiovascular disease in women, In: (Editor: Zipes, D; *et al.*) *Braunwald's Heart Disease* 7th ed. (2005) Elsevier Saunders, Philadelphia, p. 1951.
- 30 Miller, D; *et al.*, Atherosclerosis: the path from genomics to therapeutics, *J Am Coll Cardiol* **49** (2007) 1589.
- 31 Glassberg, H; Rader, D, Management of lipids in the prevention of cardiovascular events, *Annu Rev Med* **59** (2008) 79-94.
- 32 Ridker, P; *et al.*, Comparison of C-reactive protein and low-density lipoprotein cholesterol levels in the prediction of first cardiovascular events, *N Engl J Med* **347** (2002) 1557.
- 33 Ridker, P, C-reactive protein and the prediction of cardiovascular events among those at

- intermediate risk moving an inflammatory hypothesis toward consensus, *J Am Coll Cardiol* **49** (2007) 2129.
- 34 Ridker, P; *et al.*, Development and validation of improved algorithms for the assessment of global cardiovascular risk in women: the Reynolds Risk Score, *JAMA* **297** (2007) 611.
- 35 Guthikonda, S; Haynes, W, Homocysteine: role and implications in atherosclerosis, *Curr Atheroscler Rep* **8** (2006) 100.
- 36 Meerarani, P; *et al.*, Metabolic syndrome and diabetic atherothrombosis: implications in vascular complications, *Curr Mol Med* **6** (2006) 501.
- 37 Anuurad, E; *et al.*, Lipoprotein(a): a unique risk factor for cardiovascular disease, *Clin Lab Med* **26** (2006) 751.
- 38 Croce, K; Libby, P, Intertwining of thrombosis and inflammation in atherosclerosis, *Curr Opin Hematol* **14** (2007) 55 .
- 39 Meadows, T; Bhatt, D, Clinical aspects of platelet inhibitors and thrombus formation, *Circ Res* **100** (2007) 1261.
- 40 Libby, P, The vascular biology of atherosclerosis, In: (Editor: Zipes, D; *et al.*) *Braunwald's Heart Disease* 7th ed. (2005) Elsevier Saunders, Philadelphia, p. 921.
- 41 Hansson, G; *et al.*, Inflammation and atherosclerosis, *Annu Rev Pathol* **1** (2006) 297.
- 42 Ross, R, Atherosclerosis—an inflammatory disease, *N Engl J Med* **340** (1999) 115.
- 43 Chatzizisis, Y; *et al.*, Role of endothelial shear stress in the natural history of coronary atherosclerosis and vascular remodeling: molecular, cellular, and vascular behavior, *J Am Coll Cardiol* **49** (2007) 2379.
- 44 Gau, G; Wright, R, Pathophysiology, diagnosis, and management of dyslipidemia , *Curr Probl Cardiol* **31** (2006) 445.
- 45 Schiffrin, E; *et al.*, Chronic kidney disease: effects on the cardiovascular system, *Circulation* **116** (2007) 85.
- 46 Hansson, G, Inflammation, atherosclerosis, and coronary artery disease, *N Engl J Med* **352** (2005) 1685.
- 47 Mussa, F; *et al.*, *Chlamydia pneumoniae* and vascular disease: an update, *J Vasc Surg* **43** (2006) 1301.
- 48 Libby, P, Atherosclerosis: disease biology affecting the coronary vasculature, *Am J Cardiol* **98** (2006) 3Q.
- 49 Davies, M, A macro and micro view of coronary vascular insult in ischemic heart disease, *Circulation* **82** (3 Suppl) (1990) II38.
- 50 Libby, P; Theroux, P, Pathophysiology of coronary artery disease, *Circulation* **111** (2005) 3481.
- 51 Libby, P; Sasiela, W, Plaque stabilization: can we turn theory into evidence? *Am J Cardiol* **98** (11A) (2006) 26P.
- 52 Curtis, A; Fitzgerald, G, Central and peripheral clocks in cardiovascular and metabolic function, *Ann Med* **38** (2006) 552.
- 53 Brotman, D; *et al.*, The cardiovascular toll of stress, *Lancet* **370** (2007) 1089.
- 54 Ramirez, F; Dietz, H, Marfan syndrome: from molecular pathogenesis to clinical

- treatment, *Curr Opin Genet Dev* **17** (2007) 252.
- 55 Loeyts, B; *et al.*, Aneurysm syndromes caused by mutations in the TGF-beta receptor, *N Engl J Med* **355** (2006) 788.
- 56 Hobeika, M; *et al.*, Matrix metalloproteinases in peripheral vascular disease, *J Vasc Surg* **45** (2007) 849.
- 57 Shimizu, K; *et al.*, Inflammation and cellular immune responses in abdominal aortic aneurysms, *Arterioscler Thromb Vasc Biol* **26** (2006) 987.
- 58 Homme, J; *et al.*, Surgical pathology of the ascending aorta: a clinicopathologic study of 513 cases, *Am J Surg Pathol* **30** (2006) 1159.
- 59 Pagnoux, C; *et al.*, Vasculitides secondary to infections, *Clin Exp Rheumatol* **24** (2 Suppl 41) (2006) S71.
- 60 Fillinger, M, Who should we operate on and how do we decide: predicting rupture and survival in patients with aortic aneurysm, *Semin Vasc Surg* **20** (2007) 121.
- 61 Eliason, J; Clouse, W, Current management of infrarenal abdominal aortic aneurysms, *Surg Clin North Am* **87** (2007) 1017.
- 62 Kamalakannan, D; *et al.*, Acute aortic dissection, *Crit Care Clin* **23** (2007) 779.
- 63 Iglesias-Gamarra, A; *et al.*, Small-vessel vasculitis, *Curr Rheumatol Rep* **9** (2007) 304.
- 64 Jennette, J; Falk, R, Nosology of primary vasculitis, *Curr Opin Rheumatol* **19** (2007) 10.
- 65 Jennette, J; *et al.*, Nomenclature of systemic vasculitides. Proposal of an international consensus conference, *Arthritis Rheum* **37** (1994) 187.
- 66 Kallenberg, C, Antineutrophil cytoplasmic autoantibody-associated small-vessel vasculitis, *Curr Opin Rheumatol* **19** (2007) 17.
- 67 Heeringa, P; *et al.*, Anti-neutrophil cytoplasmic autoantibodies and leukocyte-endothelial interactions: a sticky connection? *Trends Immunol* **26** (2005) 561.
- 68 Jennette, J; *et al.*, Pathogenesis of vascular inflammation by anti-neutrophil cytoplasmic antibodies, *J Am Soc Nephrol* **17** (2006) 1235.
- 69 Falcini, F, Kawasaki disease, *Curr Opin Rheumatol* **18** (2006) 33.
- 70 Gedalia, A, Kawasaki disease: 40 years after the original report, *Curr Rheumatol Rep* **9** (2007) 336.
- 71 Seko, Y, Giant cell and Takayasu arteritis, *Curr Opin Rheumatol* **19** (2007) 39.
- 72 Arnaud, L; *et al.*, Takayasu's arteritis: an update on pathophysiology, *Eur J Intern Med* **17** (2006) 241.
- 73 Colmegna, I; Maldonado-Cocco, J, Polyarteritis nodosa revisited, *Curr Rheumatol Rep* **7** (2005) 288.
- 74 Segelmark, M; Selga, D, The challenge of managing patients with polyarteritis nodosa, *Curr Opin Rheumatol* **19** (2007) 33.
- 75 Kallenberg, C; *et al.*, Mechanisms of disease: pathogenesis and treatment of ANCA-associated vasculitides, *Nat Clin Pract Rheumatol* **2** (2006) 661.
- 76 Langford, C, Small-vessel vasculitis: therapeutic management, *Curr Rheumatol Rep* **9** (2007) 328.

- 77 Pagnoux, C; *et al.*, Churg-Strauss syndrome, *Curr Opin Rheumatol* **19** (2007) 25.
- 78 Cuchacovich, R; *et al.*, Churg-Strauss syndrome associated with leukotriene receptor antagonists (LTRA), *Clin Rheumatol* **26** (2007) 1769.
- 79 Sarraf, P; Sneller, M, Pathogenesis of Wegener's granulomatosis: current concepts, *Expert Rev Mol Med* **7** (2005) 1.
- 80 Erickson, V; Hwang, P, Wegener's granulomatosis: current trends in diagnosis and management, *Curr Opin Otolaryngol Head Neck Surg* **15** (2007) 170.
- 81 Olin, J; Shih, A, Thromboangiitis obliterans (Buerger's disease), *Curr Opin Rheumatol* **18** (2006) 18.
- 82 Cooke, J; Marshall, J, Mechanisms of Raynaud's disease, *Vasc Med* **10** (2005) 293.
- 83 Boin, F; Wigley, F, Understanding, assessing and treating Raynaud's phenomenon, *Curr Opin Rheumatol* **17** (2005) 752.
- 84 Garzon, M; *et al.*, Vascular malformations. Part II: associated syndromes, *J Am Acad Dermatol* **56** (2007) 541.
- 85 Chian, C; *et al.*, Skin manifestations of Bartonella infections, *Int J Dermatol* **41** (2002) 461.
- 86 Kempf, V; *et al.*, Activation of hypoxia-inducible factor-1 in bacillary angiomatosis: evidence for a role of hypoxia-inducible factor-1 in bacterial infections, *Circulation* **111** (2005) 1054.
- 87 Geraminejad, P; *et al.*, Kaposi's sarcoma and other manifestations of human herpesvirus 8, *J Am Acad Dermatol* **47** (2002) 641.
- 88 Ganem, D, KSHV infection and pathogenesis of Kaposi's sarcoma, *Annu Rev Pathol* **1** (2006) 273.
- 89 Dittmer, D; Krown, S, Targeted therapy for Kaposi's sarcoma and Kaposi's sarcoma-associated herpesvirus, *Curr Opin Oncol* **19** (2007) 452.
- 90 Lambert, P; *et al.*, Targeting the PI3K and MAPK pathways to treat Kaposi's-sarcoma-associated herpes virus infection and pathogenesis, *Expert Opin Ther Targets* **11** (2007) 589.
- 91 Jaffe, R; Strauss, B, Late and very late thrombosis of drug-eluting stents: evolving concepts and perspectives, *J Am Coll Cardiol* **50** (2007) 119.
- 92 VanBelle, E; *et al.*, Drug-eluting stents: trading restenosis for thrombosis? *J Thromb Haemost* **5** (Suppl 1) (2007) 238.
- 93 Wallitt, E; *et al.*, Therapeutics of vein graft intimal hyperplasia: 100 years on, *Ann Thorac Surg* **84** (2007) 317.

12. O Coração

FREDERICK J. SCHOEN and RICHARD N. MITCHELL

Miocárdio

Valvas

Sistema de Condução

Suprimento Sanguíneo

Efeitos do Envelhecimento sobre o Coração

Doença Cardíaca: Visão Geral da Fisiopatologia

Insuficiência Cardíaca

Hipertrofia Cardíaca: Fisiopatologia e Progressão até a Insuficiência

Insuficiência Cardíaca Esquerda

Insuficiência Cardíaca Direita

Cardiopatias Congênitas

Shunts da Esquerda para a Direita

Defeito do Septo Atrial

Persistência do Forame Oval

Defeito do Septo Ventricular

Persistência do Canal Arterial

Defeito do Septo Atrioventricular (DSAV)

Shunts da Direita para a Esquerda

Tetralogia de Fallot

Transposição das Grandes Artérias

Persistência do Canal Arterial

Atresia da Tricúspide

Drenagem Venosa Pulmonar Anômala Total (DVPAT)

Anomalias Congênitas Obstrutivas

Coarctação da Aorta

Estenose e Atresia Pulmonares

Estenose e Atresia Aórticas

Cardiopatias Isquêmicas

Angina Pectoris

Infarto do Miocárdio (IM)

CI Crônica

Morte Súbita Cardíaca

Cardiopatía Hipertensiva

Cardiopatía Hipertensiva Sistêmica (Esquerda)

Cardiopatía Hipertensiva Pulmonar (Direita) (*Cor Pulmonale*)

Cardiopatía Valvular

Degeneração Valvular Causada por Calcificação

Estenose Aórtica Calcificada

Estenose Calcificada da Valva Aórtica Bicúspide de Origem Congênita

Calcificação do Anel Mitral

Prolapso da Valva Mitral (Degeneração Mixomatosa da Valva Mitral)

Febre Reumática e Cardiopatía Reumática

Endocardite Infecciosa

Vegetações não Infectadas

Endocardite Trombótica não Bacteriana (CETNB)

Endocardite do Lúpus Eritematoso Sistêmico (Doença de Libman-Sacks)

Doença Carcinoide Cardíaca

Complicações das Valvas Artificiais

Miocardiopatias

Miocardiopatía Dilatada

Miocardiopatía Arritmogênica do Ventriculo Direito

Miocardiopatía Hipertrófica

Miocardiopatía Restritiva

Miocardite

Outras Causas de Doença Miocárdica

Doença Pericárdica

Derrame Pericárdico e Hemopericárdio

Pericardite

Pericardite Aguda

Pericardite Crônica ou Curada

Cardiopatía Associada a Distúrbios Reumatológicos

Tumores do Coração

Tumores Primários do Coração

Mixoma

Lipoma
Fibroelastoma Papilar
Rabdomioma
Sarcoma

Efeitos Cardíacos das Neoplasias não Cardíacas

Transplante Cardíaco

O coração humano é uma bomba muito eficiente, durável e segura que impulsiona diariamente mais de 6.000 litros de sangue para todo o corpo e bate mais de 40 milhões de vezes por ano, fornecendo aos tecidos um suprimento constante de nutrientes vitais e facilitando a excreção de produtos residuais. Conforme pode ser previsto, a disfunção cardíaca pode estar associada a consequências fisiológicas devastadoras. A doença cardíaca é a principal causa de morte no mundo, sendo que cerca de 80% dos ataques ocorrem nos países em desenvolvimento. ^{1,2} Nos Estados Unidos, a doença cardíaca é responsável por aproximadamente 40% de todas as mortes pós-natais, totalizando cerca de 750.000 indivíduos anualmente; isso é quase 1,5 vez o número de mortes causadas por todas as formas de câncer juntas. Estima-se que um terço dos americanos possua um ou mais tipos de doença cardiovascular. Além disso, 32% das mortes por doença cardíaca são “prematuras”, ocorrendo em indivíduos com menos de 75 anos de idade. ³ Se todas as principais formas de doença cardiovascular fossem eliminadas, a expectativa de vida aumentaria em 7 anos. Estima-se que o ônus econômico anual da cardiopatia isquêmica, o subgrupo mais prevalente, seja mais de 100 bilhões de dólares nos Estados Unidos.

As principais categorias das cardiopatias consideradas neste capítulo incluem as anormalidades cardíacas congênitas, cardiopatia isquêmica, cardiopatia causada por hipertensão sistêmica, cardiopatia causada por doenças pulmonares (*cor pulmonale*), doenças das valvas cardíacas e doenças miocárdicas primárias. Algumas informações também foram descritas sobre doenças pericárdicas, neoplasias cardíacas e transplante cardíaco. Antes de considerar os detalhes de condições específicas, revisaremos brevemente a anatomia do coração normal, porque muitas das doenças provocam alterações no tamanho e aparência de um ou mais de seus componentes. Nós também discutiremos os princípios da hipertrofia e da insuficiência cardíaca, os desfechos comuns de muitos tipos diferentes de cardiopatias, pois eles são essenciais para a discussão final do processo de doença.

Estrutura e Especializações Cardíacas

O peso do coração varia de acordo com a altura e peso corporal; seu peso médio aproxima-se de 250 a 300 g nas mulheres e 300 a 350 g nos homens, ou cerca de 0,4% a 0,5% do peso corporal. A espessura comum da parede livre do ventrículo direito é de 0,3 a 0,5 cm e a do ventrículo esquerdo é de 1,3 a 1,5 cm. O aumento do tamanho e peso cardíacos acompanha muitas formas de doença cardíaca. O aumento do peso do coração ou da espessura do ventrículo indica *hipertrofia*, e o aumento do tamanho de uma câmara indica uma *dilatação*. Um aumento do peso ou tamanho do coração ou de ambos (como resultado da hipertrofia e/ou dilatação) é chamado de *cardiomegalia*.

A eficiência do bombeamento do sangue pelo coração para todo o corpo necessita de um funcionamento normal de cada um dos seus componentes importantes, como o miocárdio, valvas, sistema de condução e circulação arterial coronária.

MIOCÁRDIO

A função de bombeamento do coração é executada pelo músculo cardíaco, o *miocárdio*, composto principalmente de uma coleção especializada de células musculares chamadas de *cardiomiócitos*. Os miócitos ventriculares estão dispostos de modo circunferencial em uma orientação em espiral e se contraem durante a sístole e distendem-se durante a diástole. A unidade contrátil é o *sarcômero*, um arranjo ordenado de filamentos espessos composto principalmente de *miosina*, filamentos finos contendo *actina*, e proteínas reguladoras tais como a troponina e tropomiosina. As células musculares cardíacas contêm arranjos de sarcômeros em série, que são responsáveis pela aparência estriada dessas células. A contração depende de um mecanismo coordenado em que cada filamento de miosina traciona os filamentos de actina da vizinhança em direção ao centro do sarcômero, levando ao encurtamento do miócito. A quantidade de força gerada é determinada pela distância de cada sarcômero contraído. A dilatação ventricular moderada durante a diástole aumenta a extensão do encurtamento do sarcômero e a força de contração durante a sístole. Com a dilatação posterior, entretanto, existe um ponto no qual a sobreposição eficaz dos filamentos de miosina é reduzida e a força de contração diminui rapidamente, como ocorre na insuficiência cardíaca.

Os miócitos atriais geralmente são menores e apresentam uma estrutura mais simples do que suas contrapartes ventriculares. Algumas células atriais apresentam grânulos elétron-densos no citoplasma, chamados de *grânulos atriais específicos*; eles constituem o local de armazenamento do *peptídeo natriurético atrial*. O peptídeo natriurético atrial pode produzir uma variedade de efeitos fisiológicos, incluindo vasodilatação, natriurese e diurese, ações que são benéficas em estados patológicos, tais como a hipertensão e a insuficiência cardíaca congestiva. [4](#)

A integração funcional dos cardiomiócitos é mediada por estruturas chamadas *discos intercalados*, que unem células individuais e contêm junções intercelulares especializadas que permitem a interação mecânica e elétrica (iônica). No interior dos discos intercalados, as *junções comunicantes* facilitam a contração sincrônica dos miócitos através da interação elétrica por meio da passagem relativamente ilimitada de íons através das membranas das células adjacentes. Anormalidades na distribuição espacial das junções comunicantes e suas respectivas proteínas na cardiopatia isquêmica e miocárdica podem contribuir para a disfunção eletromecânica (*arritmia*) e insuficiência cardíaca. [5](#)

VALVAS

As quatro valvas cardíacas (tricúspide, pulmonar, mitral e aórtica) mantêm o fluxo sanguíneo unidirecional no coração. A função delas depende da mobilidade, flexibilidade e integridade estrutural de suas bordas delicadas, chamadas de folhetos (nas valvas mitral e tricúspide) ou cúspides (nas valvas aórtica e pulmonar, também conhecidas como as valvas semilunares). Todas as quatro valvas apresentam arquitetura similar, em camadas: uma camada de colágeno denso (fibrosa) próxima à superfície do fluxo de saída e contínua com as estruturas que dão suporte às válvulas, uma camada central de tecido conjuntivo frouxo (esponjosa), uma camada rica em elastina (ventricular ou atrial, dependendo de qual câmara que está em contato) situada abaixo da superfície do fluxo de entrada, e um revestimento endotelial. O colágeno é responsável pela integridade mecânica da valva. A valva é composta por células intersticiais, que produzem e reparam continuamente a matriz extracelular (especialmente colágeno), permitindo a resposta e adaptação da valva às condições de alterações mecânicas. [6.7](#)

A função das valvas semilunares depende da integridade e dos movimentos coordenados das inserções valvulares. Assim, a dilatação da raiz da aorta pode dificultar a coaptação das cúspides da valva aórtica durante o fechamento, produzindo regurgitação. Por outro lado, a competência das valvas atrioventriculares não depende somente dos folhetos e de suas inserções, mas também da conexão tendinosa dos músculos papilares da parede ventricular. A dilatação do ventrículo esquerdo, a ruptura de um tendão, ou a disfunção do músculo papilar podem interferir no fechamento da valva mitral, levando à regurgitação.

Como elas são finas o suficiente para serem nutridas por difusão do sangue do coração, os folhetos e cúspides normais apresentam pouquíssimos vasos sanguíneos limitados à sua parte proximal. As alterações patológicas das valvas são, em sua maioria, de três tipos: lesão do colágeno com enfraquecimento dos folhetos, exemplificada pelo prolapso da valva mitral; calcificação nodular que se inicia nas células intersticiais, como na estenose aórtica calcificada; e espessamento fibrótico na cardiopatia reumática (ver adiante).

SISTEMA DE CONDUÇÃO

A contração coordenada do músculo cardíaco depende da propagação de impulsos elétricos, que é realizada por miócitos excitatórios e condutores especializados dentro do sistema de condução cardíaco que regula a frequência e o ritmo cardíaco. Os componentes determinantes do sistema de condução incluem: (1) o marcapasso sinoatrial (SA) do coração, o *nó SA*, localizado próximo à junção do apêndice do átrio direito com a veia cava superior; (2) o *nó atrioventricular (AV)*, localizado no átrio direito ao longo do septo atrial; (3) o *feixe de His*, que segue do átrio direito até o ápice do septo ventricular; e sua divisão em (4) *ramos direito e esquerdo*, que mais adiante se ramificam nos respectivos ventrículos através das divisões anterossuperior e posteroinferior do feixe esquerdo e da rede de Purkinje. As células do sistema de condução cardíaco especializado despolarizam-se espontaneamente, fazendo com que elas funcionem como marcapassos cardíacos. Como a frequência normal da despolarização espontânea no nó SA (60 a 100 batimentos/minuto) é mais rápida do que os outros componentes, ela normalmente define o ritmo. O nó AV atua como um tipo de “guardião do portão”, por atrasar a transmissão dos sinais do átrio para os ventrículos, e assegurar que a contração do átrio ocorra antes da contração do ventrículo.

O *sistema nervoso autônomo* (a mesma parte do sistema nervoso envolvida no controle da pressão arterial) controla a frequência do nó SA para ativar o início do ciclo cardíaco. Os impulsos autônomos podem aumentar a frequência cardíaca em duas vezes mais do que o normal dentro de apenas 3 a 5 segundos e são importantes na resposta cardíaca ao exercício ou outros estados com maior demanda de oxigênio.

SUPRIMENTO SANGUÍNEO

Para atender as necessidades energéticas, os cardiomiócitos contam quase que exclusivamente com a fosforilação oxidativa, que é executada pela grande quantidade de mitocôndrias encontrada nessas células.⁵ A fosforilação oxidativa precisa de oxigênio, tornando os cardiomiócitos extremamente vulneráveis à isquemia. Um suprimento constante de sangue oxigenado é, portanto, essencial para o funcionamento cardíaco. A maior parte do miocárdio depende de nutrientes e oxigênio que são distribuídos pelas artérias coronarianas, que se originam na parte da aorta imediatamente distal à valva aórtica, iniciando a sua corrida ao longo da superfície externa do coração (*artérias coronárias epicárdicas*) e depois penetram no miocárdio (*artérias intramurais*). Essas pequenas artérias dão origem a arteríolas e, por fim, a uma rica rede de capilares envolvendo as células musculares cardíacas individuais.

As três artérias coronárias epicárdicas principais são: (1) a artéria descendente anterior esquerda (DAE) e (2) a artéria circunflexa esquerda (CE), que surgem de ramos da artéria coronária esquerda (principal) e (3) a artéria coronária direita. Os ramos da artéria DAE são denominados “perfurantes diagonal e septal” e os da artéria CE são denominados “marginais obtusos”. O maior fluxo de sangue que segue das artérias coronárias para o miocárdio ocorre durante a diástole ventricular, quando a microcirculação não está comprimida pela contração cardíaca.

Existem inúmeras variações normais da anatomia das artérias coronarianas, que determinam as áreas do miocárdio que estão “em risco” de doença arterial coronariana e são de grande importância clínica para o cirurgião cardíaco e o cardiologista; isso será discutido adiante.

Efeitos do Envelhecimento sobre o Coração

O número de indivíduos com 65 anos de idade ou mais será aproximadamente o dobro de 2.000 a 2.050 (de 35 milhões para 79 milhões nos Estados Unidos). Considerando isso, pode-se esperar que o conhecimento das alterações que ocorrem no sistema cardiovascular com o envelhecimento será muito importante. As alterações associadas ao envelhecimento podem afetar o pericárdio, câmaras cardíacas, valvas, artérias coronárias, sistema de condução, miocárdio e aorta ([Tabela 12-1](#)).

TABELA 12-1 Alterações do Coração do Idoso

CÂMARAS

Aumento do tamanho da cavidade do átrio esquerdo
Diminuição do tamanho da cavidade do ventrículo esquerdo
Septo ventricular sigmoide

VALVAS

Depósitos calcificados na valva aórtica
Depósitos calcificados no anel da valva mitral
Espessamento fibroso dos folhetos
Projeção dos folhetos mitraes na direção do átrio esquerdo
Excrescências de Lambl

ARTÉRIAS CORONÁRIAS EPICÁRDICAS

Tortuosidade
Aumento da área transversal luminal
Depósitos calcificados
Placa aterosclerótica

MIOCÁRDIO

Aumento da massa
Aumento da gordura subepicárdica
Atrofia parda
Deposição de lipofuscina
Degeneração basofílica
Depósitos de amiloide

AORTA

Aorta ascendente dilatada com desvio para a direita

Alongamento (tortuosidade) da aorta torácica
Depósitos calcificados na junção sinotubular
Fragmentação das fibras elásticas e acúmulo de colágeno
Placa aterosclerótica

Com o avanço da idade, a quantidade de gordura epicárdica aumenta, especialmente sobre a superfície anterior do ventrículo direito e septo atrial. A diminuição do tamanho da cavidade do ventrículo esquerdo, particularmente na distância da base até o ápice, está associada ao aumento da idade e pode ser acentuada pela hipertensão sistêmica e algumas vezes pelo desvio do septo basal do ventrículo para dentro da via de saída do ventrículo esquerdo (denominado *septo sigmoide*). Essas alterações na cavidade ventricular esquerda podem produzir uma obstrução ao sangue que sai do ventrículo esquerdo similar à que ocorre na cardiomiopatia hipertrófica, discutida mais adiante neste capítulo.

As alterações valvulares do envelhecimento incluem calcificação do anel mitral e valva aórtica, e a calcificação desta última valva provoca com frequência estenose aórtica. Além disso, as valvas podem desenvolver um espessamento fibroso e os folhetos mitrais tendem a curvar-se para trás na direção do átrio esquerdo durante a sístole ventricular, simulando um prolapso (mixomatoso) da valva mitral. E mais, muitas pessoas idosas desenvolvem pequenos processos filiformes (*excrecências de Lamb*) sobre as linhas de fechamento das valvas aórtica e mitral, que provavelmente se originam da organização de pequenos trombos.

Comparando com o miocárdio mais jovem, o miocárdio “idoso” também apresenta menos miócitos, um aumento da quantidade de colágeno no tecido conjuntivo e, em alguns indivíduos, deposição de amiloide. Depósitos de lipofuscina ([Cap. 1](#)) e *degeneração basofílica*, que é um acúmulo no interior dos cardiomiócitos de um subproduto cinza-azulado do metabolismo do glicogênio, também podem estar presentes. A grande deposição de lipofuscina em um coração pequeno e atrofiado é denominada de *atrofia parda*; essa alteração frequentemente acompanha a caquexia, observada no câncer em fase terminal.

Doença Cardíaca: Visão Geral da Fisiopatologia

Embora muitas doenças possam envolver o coração e vasos sanguíneos, [8,9](#) a disfunção cardiovascular resulta de um ou mais de seis mecanismos principais, sendo a maior parte com manifestações morfológicas detectáveis:

Falência da bomba. Na circunstância mais comum, o músculo cardíaco contrai-se fraco ou inadequadamente, e as câmaras não são capazes de se esvaziar de modo apropriado. Em algumas condições, contudo, o músculo não é capaz de relaxar o suficiente para permitir o enchimento ventricular.

Obstrução do fluxo. Lesões podem obstruir o fluxo sanguíneo de um vaso (p. ex., placa aterosclerótica) ou impedir a abertura de uma valva ou provocar um aumento da pressão da câmara ventricular (p. ex., estenose aórtica valvular, hipertensão sistêmica ou coarctação da aorta). No caso de um bloqueio valvular, o aumento da pressão faz a câmara que bombeia contra a obstrução trabalhar em demasia.

Fluxo regurgitante. Nessa situação, pelo menos uma parte do sangue expulso em cada contração flui para trás e adiciona uma sobrecarga de volume a cada uma das câmaras, que precisam bombear sangue extra (p. ex., o ventrículo esquerdo na regurgitação aórtica; o átrio esquerdo e o ventrículo esquerdo na regurgitação mitral).

Fluxo colateral. O sangue pode ser desviado de uma parte do coração para outra (p. ex., do ventrículo esquerdo para o ventrículo direito), por defeitos que podem ser congênitos ou adquiridos (tais como após um infarto do miocárdio). O fluxo colateral também pode ocorrer entre vasos, como em ductos arteriais persistentes.

Distúrbios da condução cardíaca. Os defeitos de condução ou as arritmias devido à geração descoordenada de impulsos (p. ex., fibrilação atrial ou ventricular) levam a contrações ineficientes e não uniformes das paredes musculares.

Ruptura do coração ou de um vaso principal. Em tais circunstâncias (p. ex., ferimento por disparo de arma de fogo através da aorta torácica) há sangramento maciço dentro das cavidades corporais ou externamente.

A maioria das doenças cardiovasculares resulta de uma interação complexa de fatores ambientais e genéticos que altera as vias de sinalização que controlam a morfogênese, sobrevivência do miócito e a resposta à lesão, resposta ao estresse biomecânico, contratilidade ou condução elétrica. [10](#) Por exemplo, a patogenia de muitos defeitos do coração congênitos envolve uma anormalidade genética subjacente cuja expressão é modificada por fatores ambientais ou maternos (ver adiante). Além disso, os genes que controlam o desenvolvimento do coração também podem regular a resposta do coração ao envelhecimento ou a vários tipos de lesões e tensões. Como iremos discutir, certos tipos de cardiopatia de início na fase adulta apresentam de modo predominante uma base genética, e suspeita-se que polimorfismos genéticos nos mesmos genes (ou outros genes nas mesmas vias) possam modificar o risco de muitas formas de doenças cardíacas. Essas descobertas genéticas fornecem novas perspectivas para as causas moleculares de doenças cardíacas e que cada vez mais podem tornar-se parte de seu diagnóstico e classificação.

Insuficiência Cardíaca

A insuficiência cardíaca, frequentemente chamada de insuficiência cardíaca congestiva (ICC) é uma condição geralmente progressiva e comum com prognóstico ruim. A cada ano nos Estados Unidos, a ICC afeta cerca de 5 milhões de indivíduos (aproximadamente 2% da população), requerendo mais de 1 milhão de internações hospitalares, sendo a causa principal ou contribuinte para morte estimada de 300.000 pessoas. É o principal diagnóstico registrado em pacientes com mais de 65 anos nos Estados Unidos e está associada a um custo anual de 18 bilhões de dólares.

A ICC ocorre quando o coração é incapaz de bombear o sangue em uma taxa proporcional às necessidades metabólicas ou é capaz disso apenas na presença de uma pressão de enchimento elevada. Ela pode aparecer durante o estágio final de muitas formas de cardiopatias crônicas. Nesse cenário, ela frequentemente se desenvolve de forma insidiosa devido aos efeitos cumulativos da sobrecarga de trabalho crônica (tal como na doença valvar ou hipertensão) ou cardiopatia isquêmica (p. ex., após infarto do miocárdio com lesão cardíaca extensa). Entretanto, os estresses hemodinâmicos agudos, tais como a sobrecarga líquida, disfunção valvular aguda ou infarto agudo do miocárdio, podem provocar o súbito aparecimento da ICC.

Quando a função cardíaca está prejudicada ou a carga de trabalho aumenta, vários mecanismos fisiológicos mantêm a pressão arterial e perfusão dos órgãos vitais. Os mais importantes são:

O mecanismo de Frank-Starling, no qual o aumento do volume dilata o coração e aumenta a formação de pontes transversais funcionais dentro dos sarcômeros, aumentando a contratilidade.

Adaptações miocárdias, incluindo hipertrofia com ou sem dilatação das câmaras cardíacas.

As alterações moleculares, celulares e estruturais que ocorrem em resposta à lesão ou alterações nas condições de carga são chamadas de *remodelagem ventricular*. ¹¹ Essas alterações frequentemente são adaptativas e podem levar a uma função cardíaca prejudicada. Em muitos estados patológicos, a insuficiência cardíaca é precedida por hipertrofia cardíaca, que é a resposta compensatória do miocárdio ao maior trabalho mecânico.

Ativação dos sistemas neuro-humorais, especialmente (1) a liberação do neurotransmissor norepinefrina pelos nervos cardíacos do sistema nervoso autônomo (que eleva a frequência cardíaca e aumenta a contratilidade do miocárdio e resistência vascular); (2) ativação do sistema renina-angiotensina-aldosterona, e (3) liberação do peptídeo natriurético atrial. Os dois últimos fatores agem para ajustar os volumes de enchimento e pressão.

Esses mecanismos adaptativos podem ser adequados para manter o débito cardíaco em níveis relativamente normais, porém a capacidade desses mecanismos em manter o desempenho cardíaco pode, com o tempo, ser excedida. Além disso, alterações patológicas sobrepostas, tais como a apoptose dos miócitos, alterações citoesqueléticas e a deposição de matriz extracelular, podem provocar alterações adicionais estruturais e funcionais. Com mais frequência, a insuficiência cardíaca resulta da deterioração progressiva da função contrátil do miocárdio (*disfunção sistólica*); isso pode ser atribuído à lesão isquêmica, sobrecarga de pressão ou volume devido à doença valvular ou hipertensão, ou cardiomiopatia dilatada. Algumas vezes, entretanto, a insuficiência resulta da incapacidade de a câmara cardíaca expandir-se e ser preenchida de modo suficiente durante a diástole (*disfunção diastólica*), como ocorre com a hipertrofia maciça

do ventrículo esquerdo, fibrose do miocárdio, deposição de amiloide ou pericardite constrictiva (ver adiante). [12](#)

HIPERTROFIA CARDÍACA: FISIOPATOLOGIA E PROGRESSÃO ATÉ A INSUFICIÊNCIA

O aumento do trabalho mecânico devido à sobrecarga da pressão ou volume (p. ex., hipertensão sistêmica ou estenose aórtica), ou sinais tróficos (p. ex., aqueles mediados pela ativação dos receptores β -adrenérgicos) levam ao aumento do tamanho dos miócitos (*hipertrofia*); cumulativamente, isso provoca um aumento no tamanho e peso do coração ([Fig. 12-1](#)). A hipertrofia é dependente do aumento da síntese de proteínas, o que possibilita a organização de sarcômeros adicionais. Os miócitos hipertróficos também contêm um maior número de mitocôndrias e núcleo aumentado. Essa última alteração parece ocorrer devido ao aumento da ploidia do DNA, que resulta da replicação do DNA na ausência de divisão celular. O padrão de hipertrofia reflete a natureza do estímulo. Em resposta ao aumento da pressão (p. ex., hipertensão ou estenose aórtica), os ventrículos desenvolvem a *hipertrofia por sobrecarga de pressão*, que geralmente causa um aumento concêntrico na espessura da parede. Na sobrecarga de pressão, os novos sarcômeros estão depositados em paralelo ao longo eixo das células, expandindo a área transversal dos miócitos. Em contrapartida, a *hipertrofia por sobrecarga de volume* é caracterizada pela dilatação do ventrículo. Isso ocorre por causa dos novos sarcômeros que são depositados em resposta à sobrecarga por volume e estão posicionados em série com os sarcômeros existentes. Como resultado, na dilatação devido à sobrecarga por volume, a espessura da parede pode ser maior, normal ou menor do que o normal; então o peso do coração, em vez da espessura da parede, é a melhor medida para corações com hipertrofia por sobrecarga de volume.

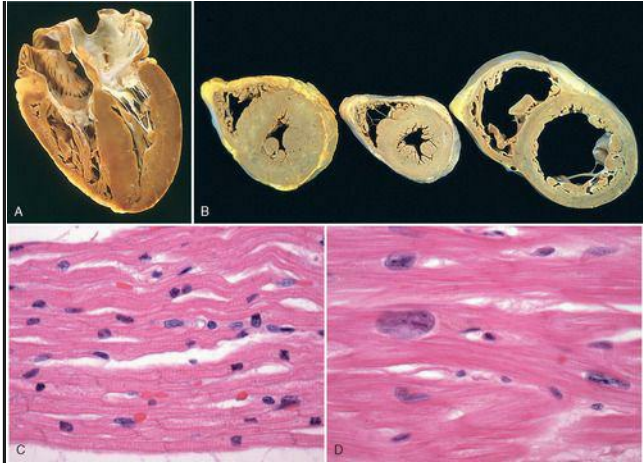


FIGURA 12-1

Hipertrofia do ventrículo esquerdo. **A**, Hipertrofia por sobrecarga de pressão decorrente da obstrução ao fluxo de saída do ventrículo esquerdo. O ventrículo esquerdo está na parte inferior direita desta vista apical das quatro câmaras do coração. **B**, Hipertrofia do ventrículo esquerdo com e sem dilatação, vista em cortes transversais do coração. Comparando com o coração normal (*centro*), os corações com hipertrofia por sobrecarga de pressão (*à esquerda* e na parte **A**) apresentam aumento da massa e espessamento da parede do ventrículo esquerdo, ao passo que o coração hipertrofiado e dilatado (*à direita*) apresenta massa aumentada e uma espessura de parede normal. **C**, Miocárdio normal. **D**, Miocárdio hipertrofiado. Observe o aumento do tamanho da célula e do núcleo nos miócitos hipertrofiados.

(**A, B**, Reproduzidos com permissão de Edwards WD: *Cardiac anatomy and examination of cardiac specimens*. In Emmanouilides GC et al. (eds): *Moss and Adams Heart Disease in Infants, Children and Adolescents: Including the Fetus and Young Adults*, 5th ed. Philadelphia, Williams & Wilkins, 1995, p. 86.)

A hipertrofia cardíaca pode ser substancial na cardiopatia clínica. Os corações com peso duas a três vezes maior do que o peso normal são comuns em pacientes com hipertensão sistêmica, cardiopatia isquêmica, estenose aórtica, regurgitação mitral ou cardiomiopatia dilatada; e corações podem ter o peso três a quatro vezes maior do que o normal naqueles com regurgitação aórtica ou cardiomiopatia hipertrofica.

Alterações importantes no nível tecidual e celular ocorrem na hipertrofia cardíaca. O aumento do tamanho do cardiomiócito não é acompanhado por um aumento proporcional do número de capilares. Como resultado, o suprimento de oxigênio e nutrientes para o coração hipertrofiado, particularmente aquele que está com sobrecarga por pressão, é mais tênue do que para o coração normal. No mesmo momento, o consumo de oxigênio pelo coração hipertrofiado está elevado devido ao aumento da carga de trabalho que controla o processo. A hipertrofia também é frequentemente acompanhada pela deposição de tecido fibroso. Alterações moleculares incluem a expressão de genes precoces imediatos (p. ex., *c-fos*, *c-myc*, *c-jun* e *EGRI*) ([Cap. 1](#)).

[13](#) Com a sobrecarga hemodinâmica prolongada, pode existir um estímulo para ativação do padrão de expressão gênica que é semelhante ao visto durante o desenvolvimento cardíaco fetal (incluindo a expressão seletiva de formas embrionárias/fetais da cadeia pesada da β -miosina, peptídeos natriuréticos e colágeno).

Em nível funcional, a hipertrofia cardíaca está associada à maior demanda metabólica devido ao aumento da tensão na parede, frequência cardíaca e contratilidade (estado inotrópico ou força de contração), todos os quais aumentam o consumo de oxigênio cardíaco. *Como resultado dessas alterações, o coração hipertrofiado é vulnerável à descompensação*, que pode evoluir para insuficiência cardíaca e, eventualmente, levar à morte. [14](#) A sequência proposta dos eventos inicialmente benéficos e, por fim, prejudiciais em resposta ao maior trabalho cardíaco está resumida na [Figura 12-2](#). *As alterações moleculares e celulares nos corações hipertrofiados que inicialmente regulam o aumento da função podem contribuir para o desenvolvimento da insuficiência cardíaca*. Isso pode ocorrer através (1) do metabolismo anormal do miocárdio,

[15,16](#) (2) de alterações na utilização intracelular dos íons cálcio, (3) da apoptose dos miócitos e (4) da reprogramação da expressão gênica. [17,18](#) A última alteração parece ocorrer, em parte, através de alterações na expressão de miRNAs, pequenos RNAs não codificantes que inibem a expressão de proteínas ao atuarem na estabilidade ou tradução do RNA ([Cap. 5](#)). A hipertrofia cardíaca está associada à menor expressão de miR-208 e maior expressão de miR-195; de interesse, a maior expressão de miRNA-195 pode produzir hipertrofia cardíaca e dilatação no camundongo, ao passo que a maior expressão de mi-R208 é protetora mesmo quando há sobrecarga por pressão, sugerindo uma relação causa-efeito.

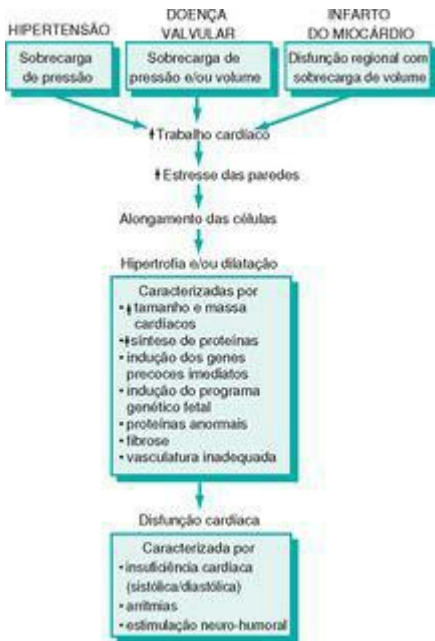

FIGURA 12-2

Representação esquemática das causas e consequências da hipertrofia cardíaca.

O grau de anormalidade estrutural do coração na ICC nem sempre reflete o nível de disfunção, e a base estrutural, bioquímica e molecular para a insuficiência contrátil do miocárdio pode ser desconhecida. Além disso, pode ser impossível, a partir do exame morfológico, distinguir o coração lesionado, mas funcional, de um que apresentou falência. À autópsia, os corações de

pacientes com ICC geralmente são pesados, dilatados, com paredes finas, e exibem evidência microscópica de hipertrofia, mas a extensão dessas alterações é extremamente variável. No infarto do miocárdio, a perda da capacidade de bombeamento devido à morte de miócito leva à hipertrofia associada ao trabalho do miocárdio viável circundante. Na cardiopatia valvular, a pressão ou volume elevado sobrecarrega o miocárdio inteiro.

O aumento da massa do coração está correlacionado com excesso de mortalidade e morbidade cardíacas; de fato, a cardiomegalia é um fator de risco independente para a morte súbita.¹⁹ Ao contrário da hipertrofia patológica (que frequentemente está associada à lesão contrátil), a hipertrofia induzida pelo exercício físico vigoroso apresenta efeitos variados no coração, dependendo do tipo de exercício. O exercício aeróbico (p. ex., corrida de longa distância) tende a estar associado à hipertrofia por volume que pode estar acompanhada pelo aumento da densidade capilar (ao contrário de outras formas de hipertrofia) e diminui no coração com frequência e pressão de repouso, efeitos que são benéficos. Essas alterações algumas vezes são denominadas de *hipertrofia fisiológica*. O exercício estático (p. ex., levantamento de peso) está associado à hipertrofia por pressão e parece estar associado a alterações deletérias.

Seja qual for a sua origem, a ICC é caracterizada por graus variáveis de débito cardíaco e perfusão tecidual reduzida (algumas vezes denominada insuficiência anterógrada), ou por um represamento do sangue no sistema venoso (insuficiência retrógrada); a última pode provocar edema pulmonar, edema periférico, ou ambos. Assim, muitas características clínicas significativas e alterações morfológicas observadas na ICC são secundárias às lesões induzidas pela hipoxia e congestão nos tecidos distantes do coração.

O sistema cardiovascular é um circuito fechado. Então, embora a insuficiência do lado direito ou esquerdo possa ocorrer de modo independente, a insuficiência de um lado (particularmente do lado esquerdo) frequentemente resulta em esforço excessivo do outro, provocando a insuficiência cardíaca global. Apesar dessa interdependência, é mais fácil entender a patologia da insuficiência cardíaca considerando a insuficiência cardíaca do lado direito e esquerdo separadamente.

INSUFICIÊNCIA CARDÍACA ESQUERDA

A insuficiência cardíaca esquerda é com frequência provocada por (1) cardiopatia isquêmica, (2) hipertensão, (3) doença valvular aórtica e mitral e (4) doenças miocárdicas. Os efeitos morfológicos e clínicos da ICC esquerda resultam principalmente da congestão da circulação pulmonar, estase do sangue nas câmaras esquerdas e hipoperfusão dos tecidos levando à disfunção do órgão.

Morfologia

Coração. Os achados variam de acordo com a causa do processo de doença; anormalidades estruturais macroscópicas, tais como os infartos do miocárdio ou uma valva deformada, estenótica ou regurgitante, podem estar presentes. Com exceção da insuficiência causada pela estenose da valva mitral ou cardiomiopatias limitantes incomuns (descritas adiante), o ventrículo esquerdo geralmente está hipertrofiado e frequentemente dilatado, algumas vezes de forma muito intensa. As alterações microscópicas não são específicas, consistindo principalmente em miócitos hipertrofiados e níveis variados de fibrose intersticial. A função prejudicada do ventrículo esquerdo geralmente provoca dilatação do átrio esquerdo e aumenta o risco de fibrilação atrial. Como resultado, há estase, particularmente no apêndice atrial, que é uma região comum de formação de trombo.

Pulmões. A congestão e o edema pulmonares deixam os pulmões pesados e úmidos, conforme descrito em outros lugares ([Caps. 4 e 15](#)). As alterações pulmonares incluem, em sequência da mais leve para a mais grave, os seguintes: (1) edema perivascular e intersticial, particularmente no septo interlobular, que é responsável pelas linhas B características de Kerley observadas nas radiografias; (2) o alargamento edematoso progressivo dos septos alveolares e (3) o acúmulo de líquido edematoso nos espaços alveolares. Algumas hemácias extravasam para o fluido do edema dentro dos espaços alveolares onde são fagocitadas e digeridas pelos macrófagos, que estocam o ferro, convertendo a hemoglobina em uma forma de hemossiderina. Esses macrófagos que contêm hemossiderina são sinais indicativos de episódios anteriores de edema pulmonar e com frequência são denominados de **células da insuficiência cardíaca**.

Clinicamente, os sintomas da insuficiência cardíaca esquerda inicial podem ser muito sutis e frequentemente estão relacionados à congestão e ao edema pulmonar. Tosse e *dispneia* (falta de ar), inicialmente com exercício e depois no repouso, são duas das queixas iniciais. À medida que a insuficiência progride, a piora do edema pulmonar pode provocar a *ortopneia* (dispneia ao deitar-se que é aliviada ao levantar), obrigando o paciente a dormir em uma posição vertical; ou *dispneia paroxística noturna*, uma forma de dispneia que geralmente ocorre à noite e que é tão grave que induz a sensação de sufocação. Particularmente no início da *fibrilação atrial*, uma arritmia caracterizada pela contração descoordenada e caótica do átrio, a estase eleva muito o risco de trombose e derrame tromboembólico. [20](#)

A redução do débito cardíaco provoca uma redução da perfusão renal, a qual leva à ativação do sistema renina-angiotensina-aldosterona. Isso induz a retenção de sal e água e expansão dos volumes dos fluidos intersticial e intravascular ([Caps. 4 e 11](#)), efeitos compensatórios que podem contribuir para exacerbar o edema pulmonar. Se a hipoperfusão do rim se torna grave, o suficiente, a excreção deficiente dos produtos de nitrogênio pode provocar azotemia (chamada de *azotemia pré-renal* por causa da sua origem vascular; [Capítulo 20](#)). Na ICC bem avançada, a hipoxia cerebral pode dar origem à *encefalopatia hipóxica* ([Cap. 28](#)), com irritabilidade, diminuição da atenção e inquietude. No estágio final da ICC, ela até pode progredir para estupor e coma.

A insuficiência cardíaca esquerda pode ser dividida, em níveis clínicos, em insuficiência sistólica e diastólica. A insuficiência sistólica é definida pela insuficiência do débito cardíaco (insuficiência da “bomba”) e pode, então, ser causada por qualquer uma das muitas desordens que lesam ou desorganizam a função contrátil do ventrículo esquerdo. Na insuficiência diastólica, o débito cardíaco está relativamente preservado no repouso, mas o ventrículo esquerdo está anormalmente inflexível ou limitado na sua capacidade de relaxar durante a diástole. Como resultado, o coração é incapaz de aumentar seu débito em resposta ao aumento da demanda metabólica dos tecidos periféricos (p. ex., durante o exercício). Além do mais, como o ventrículo esquerdo não consegue expandir-se normalmente, qualquer aumento na pressão de enchimento é imediatamente solicitado a retornar à circulação pulmonar, produzindo rápido início de edema pulmonar (al-gumas vezes denominado *edema pulmonar rápido*), que pode ser grave. A insuficiência diastólica ocorre de modo predominante em pacientes com mais de 65 anos por razões ainda não conhecidas e mais comum em mulheres. A hipertensão é a etiologia mais comum. Outros fatores de risco incluem o diabetes melito, obesidade e estenose arterial renal bilateral. A redução da capacidade do ventrículo esquerdo em relaxar e encher pode se originar-se da fibrose do miocárdio (tal como ocorre nas cardiomiopatias e cardiopatia isquêmica), desordens infiltrativas associadas a cardiomiopatias restritivas (p. ex., amiloidose cardíaca), e pericardite restritiva. A insuficiência diastólica também pode aparecer em pacientes idosos sem qualquer fator predisponente, possivelmente decorrente de um aumento da inflexibilidade normal do coração com a idade, como discutido anteriormente.

INSUFICIÊNCIA CARDÍACA DIREITA

Comumente, a insuficiência cardíaca direita é provocada pela insuficiência cardíaca esquerda, pois um aumento da pressão da circulação pulmonar decorrente da insuficiência cardíaca esquerda inevitavelmente produz uma carga no lado direito do coração. As causas da insuficiência cardíaca direita incluem todas as que induzem a insuficiência cardíaca esquerda. A insuficiência cardíaca direita pura não é frequente e geralmente ocorre em pacientes com qualquer uma das várias desordens que afetam os pulmões; portanto, é frequentemente denominada de *cor pulmonale*. O *cor pulmonale* está comumente associado a doenças parenquimais do pulmão, mas também pode surgir de modo secundário a desordens que afetam a vascularização pulmonar (p. ex., hipertensão pulmonar primária [Cap. 15], tromboembolismo pulmonar recorrente [Cap. 4]), ou que simplesmente produzem hipoxia (p. ex., apneia crônica do sono, doença da altitude), com sua associada vasoconstrição pulmonar. *A característica comum dessas diversas desordens é a hipertensão pulmonar* (discutida posteriormente), que resulta em hipertrofia e dilatação do lado direito do coração. Nos casos extremos, o desvio para esquerda do septo ventricular pode provocar disfunção do ventrículo esquerdo. Os principais efeitos morfológicos e clínicos da insuficiência cardíaca direita diferem daqueles da insuficiência cardíaca esquerda, em que a congestão pulmonar é mínima, ao passo que o ingurgitamento dos sistemas venoso portal e sistêmico pode estar pronunciado.

Coração. Do mesmo modo que na insuficiência cardíaca esquerda, a morfologia varia de acordo com a causa. Raramente, defeitos estruturais tais como anormalidades valvulares ou fibrose endocárdica (como na doença cardíaca carcinoide) podem estar presentes. Entretanto, a insuficiência cardíaca direita isolada é causada com frequência pela doença pulmonar e, na maioria dos casos, os únicos achados são hipertrofia e dilatação do átrio e ventrículo direito.

Fígado e Sistema Portal. A congestão dos vasos hepáticos e portais pode produzir alterações patológicas no fígado, baço e intestino. O fígado geralmente está com aumento de tamanho e peso (**hepatomegalia congestiva**) devido a uma **congestão passiva** proeminente (Cap. 4). A congestão é maior ao redor de veias centrais no interior dos lóbulos hepáticos, que mostram centros vermelhos-acastanhados e congestos e regiões periféricas mais pálidas, às vezes gordurosas; essa combinação produz uma aparência característica que é denominada de “fígado em noz moscada” (Cap. 4). Em alguns casos, principalmente quando a insuficiência cardíaca esquerda também está presente, a intensa hipoxia central produz **necrose centrolobular**. Na insuficiência cardíaca direita intensa de longa duração, as áreas centrais podem tornar-se fibróticas, originando a chamada **esclerose cardíaca** e, em casos extremos, **cirrose cardíaca** (Cap. 18). A hipertensão porta produz aumento do baço (**esplenomegalia congestiva**), que frequentemente pesa de 300 a 500 g (normal < 150 g); ela pode também contribuir para a congestão e edema crônicos na parede do intestino, que pode ser muito grave e interferir na absorção de nutrientes.

Espaços Pleural, Pericárdico e Peritoneal. A congestão sistêmica venosa pode levar ao acúmulo de fluido nos espaços pleural, pericárdico e peritoneal (derrames). Assim, o edema pulmonar e derrame pleural estão associados à insuficiência cardíaca esquerda. Grandes derrames pleurais (mais de 1 litro) podem causar atelectasia do pulmão correspondente.

Além disso, o acúmulo do transudato na cavidade peritoneal pode dar origem à **ascite**.

Tecidos Subcutâneos. O edema periférico das partes mais inferiores do corpo, especialmente o edema no tornozelo (pedioso) e o edema pré-tibial, é uma característica inconfundível da insuficiência cardíaca direita. Nos pacientes cronicamente acamados, o edema pode ser principalmente pré-sacral. O edema maciço e generalizado (anasarca) também pode ocorrer.

As características clínicas da insuficiência cardíaca direita isolada são aquelas relacionadas com congestão venosa sistêmica (e portal) e incluem hepatoesplenomegalia, edema periférico, derrames pleurais e ascites. Os órgãos que são mais comumente afetados na insuficiência cardíaca direita incluem o rim e o cérebro. A congestão dos rins é mais pronunciada na insuficiência cardíaca direita do que na esquerda, provocando uma grande retenção de fluido, edema periférico e azotemia mais pronunciada. A congestão venosa e a hipoxia do sistema nervoso central podem produzir déficits da função mental que são essencialmente idênticos àqueles descritos na insuficiência cardíaca esquerda.

Embora tenhamos discutido a insuficiência cardíaca direita e esquerda separadamente, é importante enfatizar novamente que *em muitos casos de descompensação cardíaca crônica, contudo, o paciente apresenta um quadro de ICC biventricular com sintomas que abrangem as síndromes clínicas tanto da insuficiência cardíaca direita quanto da esquerda*. A terapia-padrão para a ICC inclui principalmente abordagens farmacológicas. A drogas que provocam liberação de líquido (p. ex., diuréticos), que bloqueiam o eixo renina-angiotensina-aldosterona (p. ex., inibidores da enzima de conversão da angiotensina) e que diminuem o tônus adrenérgico (p. ex., bloqueadores β_1 -adrenérgicos) são particularmente úteis. A eficácia dessas duas classes de drogas suporta a ideia de que as alterações neuro-humorais que são encontradas na ICC (incluindo níveis circulantes elevados de norepinefrina e renina) são mal-adaptativas e contribuem para a insuficiência cardíaca. Abordagens mais recentes para melhorar a função cardíaca incluem dispositivos que promovem auxílio mecânico e ressincronização dos impulsos elétricos para aumentar a eficiência cardíaca. Por causa da prevalência e gravidade da ICC, existe um interesse considerável em novas terapias, incluindo as terapias celulares.²¹ Considerando isso, evidências crescentes indicam que o coração adulto pode apresentar uma capacidade limitada para autorrenovação mediada por célula-tronco. Ainda não está esclarecido quando e em qual extensão esse potencial pode ser utilizado como vantagem terapêutica.²²

Cardiopatía Congênita

A cardiopatía congênita é um termo geral utilizado para descrever as anormalidades do coração ou dos grandes vasos que estão presentes desde o nascimento. A maioria de tais distúrbios origina-se de um defeito na embriogênese durante a terceira e a oitava semana de gestação, quando ocorre o desenvolvimento das principais estruturas cardiovasculares. As anomalias mais graves podem ser incompatíveis com a sobrevivência intrauterina. Os defeitos cardíacos congênitos compatíveis com a maturação embrionária e o nascimento geralmente são defeitos morfológicos de câmaras ou regiões isoladas do coração, e o restante do coração desenvolve-se de modo relativamente normal. Como exemplo, têm-se os bebês nascidos com defeito na septação (“buraco no coração”), tal como o defeito no septo atrial (DSA) ou o defeito no septo ventricular (DSV), lesões estenóticas valvulares ou com anormalidades nas artérias coronárias.

²³ Algumas formas de cardiopatía congênita produzem manifestações logo após o nascimento, que frequentemente acompanham a mudança dos padrões circulatórios fetais para os pós-natais (a oxigenação que dependia da placenta na vida intrauterina passa a depender dos pulmões). Aproximadamente metade das malformações cardiovasculares congênitas é diagnosticada no primeiro ano de vida, mas algumas formas brandas podem não ser evidentes até a vida adulta (p. ex., DSA).

Incidência. Com uma incidência de aproximadamente 1% (estimativas variam de quatro a 50 a cada 1.000 nascimentos), os defeitos cardiovasculares congênitos estão entre as malformações mais prevalentes entre as crianças.²⁴ A incidência é maior entre os bebês prematuros e os natimortos. Doze distúrbios são responsáveis por cerca de 85% dos casos; suas frequências são apresentadas na [Tabela 12-2](#).

TABELA 12-2 Frequências das Malformações Cardíacas Congênitas*

Fonte: Hoffman JIE, Kaplan S: The incidence of congenital heart disease. J Am Coll Cardiol 39:1890, 2002. © 2002

Malformação	Incidência de Nascidos Vivos por Milhão	%
Defeito do septo ventricular	4.482	42
Defeito do septo atrial	1.043	10
Estenose pulmonar	836	8
Persistência do canal arterial	781	7
Tetralogia de Fallot	577	5
Coarctação da aorta	492	5
Defeito do septo atrioventricular	396	4

Estenose da aorta	388	4
Transposição das grandes artérias	388	4
Tronco arterial	136	1
Drenagem venosa pulmonar anômala total	120	1
Atresia da tricúspide	118	1
TOTAL	9.757	

* Apresentadas na forma de quartil superior de 44 estudos publicados. A soma das porcentagens não atinge 100% por causa do arredondamento.

Fonte: Hoffman JIE, Kaplan S: The incidence of congenital heart disease. J Am Coll Cardiol 39:1890, 2002.

O número de indivíduos que sobreviveram com cardiopatia congênita até a idade adulta está aumentando rapidamente e, atualmente, estima-se que esteja em cerca de 1 milhão de pessoas nos Estados Unidos.²⁵ Muitas destas pessoas com cardiopatia congênita se beneficiaram dos rápidos avanços cirúrgicos para tratamento de vários defeitos cardíacos estruturais. Ainda assim, esses tratamentos podem não restaurar a normalidade do coração; nesses casos, os pacientes podem sofrer de arritmias ou disfunção ventricular, e precisar de cirurgia adicional.²⁶ Outros fatores que influenciam a sobrevivência a longo prazo incluem os riscos associados ao uso de materiais e dispositivos protéticos,²⁷ tais como os substitutos de valvas ou *patches* miocárdicos, e os riscos maternos associados ao parto.²⁸

Desenvolvimento Cardíaco. As diversas malformações observadas na cardiopatia congênita são causadas por erros que ocorrem durante o desenvolvimento cardíaco; assim, uma breve revisão de como o coração normalmente se forma é necessária antes de discutir os defeitos específicos (Fig. 12-3). Os pequenos detalhes desse processo complexo estão fora do nosso objetivo aqui. É suficiente dizer que os primeiros precursores cardíacos originam-se no mesoderma lateral e se movem para a linha média em duas ondas migratórias para gerar um crescente de células consistindo na primeira e na segunda câmaras cardíacas próximo ao 15º dia do desenvolvimento.^{29,30} Cada câmara cardíaca é formada pela expressão de diferentes grupos de genes; por exemplo, a primeira câmara cardíaca expressa os fatores transcricionais TBX5 e Hand1, ao passo que a segunda câmara cardíaca expressa o fator transcricional Hand2 e fator de crescimento de fibroblastos-10. Ambas as câmaras contêm células progenitoras multipotentes que podem produzir todos os principais tipos de células do coração; endocárdio, miocárdio e células musculares lisas. Sendo assim, existe um interesse considerável no potencial terapêutico dessas células que são progenitores cardíacos iniciais, as quais podem ser usadas para regenerar porções que foram lesionadas ou não estão funcionais.

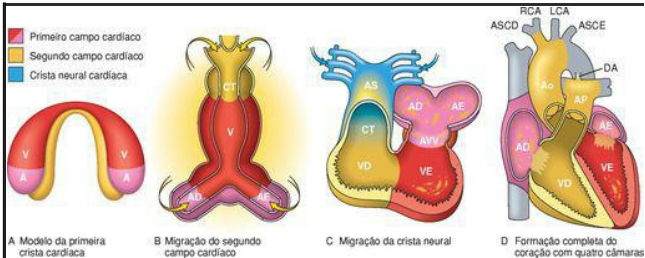


FIGURA 12-3

Desenvolvimento do coração humano, enfatizando as três fontes de células. **A**, Dia 15. As primeiras células do campo cardíaco (PCC) (mostradas em vermelho) formam um modelo crescente no embrião anterior com o segundo campo cardíaco (SCC) (mostrado em amarelo) próximo ao PCC. **B**, Dia 21. As células do SCC estão em posição dorsal ao tubo cardíaco e começam a migrar (*setas*) para as extremidades anteriores e posteriores do tubo, para formar o ventrículo direito (VD), com o tronco (CT) e parte do átrio (A). **C**, Dia 28. Após o dobramento para direita do tubo cardíaco, as células da crista neural (mostradas em azul) também migram (*seta*) para o interior da via de saída a partir das dobras neurais, para separar o fluxo de saída e das artérias dos arcos aórticos simétricos bilateralmente (III, IV e VI). **D**, Dia 50. Septação dos ventrículos, átrio e valvas atrioventriculares (VAV) forma o coração com a configuração apropriada com quatro câmaras. Ao, aorta; SA, saco aórtico; DA, ducto arterial; AE, átrio esquerdo; ACE, artéria carótida esquerda; ASCE, artéria subclávia esquerda; VE, ventrículo esquerdo; AP, artéria pulmonar; AD, átrio direito; ACD, artéria carótida direita; ASCD, artéria subclávia direita; V, ventrículo.

(Modificado com permissão de Srivastava D: Making or breaking the heart: from lineage determination to morphogenesis. Cell 126:1037, 2006.)

Mesmo nesse estágio inicial de desenvolvimento, cada câmara cardíaca é destinada a dar origem a porções isoladas do coração. As células derivadas da primeira câmara cardíaca originam o ventrículo esquerdo, ao passo que as células derivadas da segunda câmara cardíaca dão origem principalmente às vias de saída, ventrículo direito e à maior parte do átrio. Em torno do 20º dia, o crescimento inicial das células forma o tubo cardíaco, que se dobra para direita e inicia a

formação das câmaras cardíacas por volta do 28º dia. Nesse momento, dois outros eventos clínicos ocorrem: (1) as células derivadas da crista neural migram para as vias de saída, onde elas participam da septação das vias de saída e da formação dos arcos aórticos; e (2) a matriz extracelular (MEC) subjacente ao futuro canal atrioventricular e a via de saída aumenta para produzir protuberâncias conhecidas como coxins endocárdicos. Esse processo depende da delaminação de um subgrupo de células endocárdicas, que invadem a MEC e depois proliferam-se e diferenciam-se em células mesenquimais que são responsáveis pelo desenvolvimento da valva. Por volta do 50º dia, ocorre a septação dos ventrículos, átrio e das valvas atrioventriculares, o que gera o coração com quatro câmaras.

A orquestração apropriada dessas transformações importantes depende de uma rede de fatores transcricionais que são regulados por várias vias de sinalização, particularmente as vias Wnt, VEGF, fator morfogenético ósseo, TGF- β , fator de crescimento de fibroblastos e Notch. Deve-se lembrar, também, que o coração é um órgão mecânico que está exposto ao fluxo sanguíneo nos seus primeiros estágios de desenvolvimento. Provavelmente, as forças hemodinâmicas desempenham um papel importante no desenvolvimento cardíaco, já que elas influenciam o desenvolvimento de adaptações no coração adulto, tais como hipertrofia e dilatação. Além disso, micro-RNAs específicos desempenham papéis críticos no desenvolvimento cardíaco através de padrões coordenados e níveis de expressão de fator transcricional. [18](#)

Muitos desses defeitos genéticos que afetam o desenvolvimento cardíaco são mutações autossômicas dominantes que provocam perda parcial de função em um ou outro fator importante, que, com frequência, são fatores transcricionais (discutidos adiante). Assim, até mesmo as alterações relativamente pequenas na atividade de um desses muitos fatores necessários para o desenvolvimento normal podem gerar defeitos no produto final, o coração completamente desenvolvido. Pode-se imaginar (mas ainda não é provado) que tensões ambientais transitórias durante o primeiro trimestre da gravidez, as quais alteram a atividade desses mesmos genes, podem originar esses defeitos que se assemelham àqueles produzidos por mutações adquiridas.

Etiologia e Patogenia. *As principais causas conhecidas da cardiopatia congênita consistem em anormalidades genéticas esporádicas que podem formar mutações genéticas simples, pequenas deleções cromossômicas, e adições ou deleções de um cromossomo (trissomias e monossomias). No caso de mutações genéticas isoladas, os genes afetados codificam proteínas que pertencem a classes funcionais diferentes, e exemplos delas estão mostrados na [Tabela 12-3](#). Muitas dessas mutações afetam genes que codificam fatores transcricionais necessários para o desenvolvimento normal do coração. Se os pacientes afetados forem heterozigotos para essas mutações, elas provocam uma redução de 50% da atividade desses fatores, o que é provavelmente suficiente para prejudicar o desenvolvimento do coração. Alguns dos fatores transcricionais afetados parecem atuar juntos em grandes complexos proteicos, explicando por que as mutações em qualquer um dos inúmeros genes produzem defeitos similares. Por exemplo, os três fatores transcricionais GATA4, TBX5 e NKX2-5, que estão mutados em alguns pacientes com defeitos septais em átrio e ventrículo, ligam-se entre si e corregulam a expressão de genes-alvo necessários para o desenvolvimento adequado do coração. Além disso, GATA4 e TBX20 também estão mutados em formas raras de cardiomiopatia de início na idade adulta (discutido adiante), indicando que eles são importantes para o desenvolvimento e também são necessários para manter a função do coração pós-natal.*

TABELA 12-3 Exemplos Selecionados de Causas Genéticas de Cardiopatia Congênita

Gene(s) Afetado(s)	Função Normal	Nome da Síndrome	Cardiopatia Congênita
Não Síndrômicos			
NKX2-5	Fator de transcrição	—	DSA, DSV, defeitos no sistema de condução
GATA-4*	Fator de transcrição	—	DSA, DSV
TBX20*	Fator de transcrição	—	DSA, DSV, anomalias de valvas
Sindrômicos			
TBX5	Fator de transcrição	Holt-Oram	DSA, DSV
			Defeitos no sistema de condução
TBX1	Fator de transcrição	DiGeorge	Defeitos na via de saída do coração
JAG1, NOTCH2	Sinalização Notch	Alagille	Estenose da artéria pulmonar, tetralogia de Fallot
Fibrilina	Proteína estrutural	Marfan	Aneurisma aórtico
	Sinalização TGFβ		Anomalias valvares
* Associados à miocardiopatia de início na idade adulta. DSA, defeito do septo atrial; DSV, defeito do septo ventricular. (Modificada com permissão de Srivastava D: Making or breaking the heart: from lineage determination to morphogenesis. Cell 126: 1037, 2006.)			

Outras mutações genéticas isoladas associadas à cardiopatia congênita afetam proteínas das vias de sinalização ou que têm papel estrutural. Mutações em genes que codificam vários componentes da via Notch, tais como JAGGED1, NOTCH1 e NOTCH2, estão associadas a uma variedade de defeitos cardiopáticos congênitos, incluindo valva aórtica bicúspide (NOTCH1,

discutido adiante) e tetralogia de Fallot (JAGGED1 e NOTCH2). [29,30](#) Como você irá lembrar do [Capítulo 11](#) mutações em fibrilina formam a base para a síndrome de Marfan, que está associada a defeitos valvulares e aneurismas aórticos. Embora a fibrilina seja inicialmente descrita como uma proteína estrutural, ela também é um regulador negativo importante da sinalização por TGF- β , e a sinalização hiperativa de TGF- β é, pelo menos em parte, responsável por anormalidades cardiovasculares na síndrome de Marfan.

Um exemplo notável de uma pequena lesão cromossômica que provoca cardiopatia congênita é a deleção do cromossomo 22q11.2, que é encontrada em mais de 50% dos pacientes com síndrome de Di George. Nessa síndrome, o quarto arco branquial e as estruturas derivadas da terceira e quarta bolsas faríngeas, que contribuem para a formação do timo, paratireoide e o coração, desenvolvem-se de modo anormal. Um gene candidato na região deletada é o TBX1, que codifica o fator transcricional que regula a expansão dos progenitores cardíacos no segundo campo do coração. Outra causa genética importante da cardiopatia congênita inclui aneuploidias cromossômicas, particularmente a síndrome de Turner (monossomia do X) e trissomias do 13, 18 e 21. [31](#) Além disso, *a causa genética mais comum da cardiopatia congênita é a trissomia do 21 (síndrome de Down)*, [32](#) na qual cerca de 40% dos pacientes apresentam um ou mais defeitos cardíacos, e a maioria afeta estruturas derivadas de coxins endocárdicos (p. ex., o septo atrioventricular e as valvas). Os mecanismos pelos quais a aneuploidia provoca defeitos cardíacos congênitos permanecem desconhecidos, mas provavelmente envolvem a expressão desregulada de múltiplos genes.

Por trás dessas associações há formas mais sutis de variação genética que provavelmente também contribuem para a cardiopatia congênita. Essa assertiva é baseada, em parte, no reconhecimento de que os parentes de primeiro grau de pacientes afetados estão em maior risco de apresentarem defeitos congênitos do que a população em geral. Por exemplo, um filho de um pai com DSV apresenta risco de 2%; se a DSV ocorreu na mãe, o risco da sua prole é de 6% a 10%.

Apesar dessas pistas genéticas, deve-se reconhecer que o nosso conhecimento sobre os mecanismos que levam a defeitos cardíacos permanece rudimentar. A maioria dos pacientes afetados não apresenta fator de risco genético identificável, e mesmo aqueles que apresentam, a natureza e gravidade do defeito são altamente variáveis. Como resultado, acredita-se que *fatores ambientais*, isolados ou em combinação com fatores genéticos, contribuindo também para cardiopatia congênita e, em alguns casos, pode ser a causa principal. Exemplos de exposições conhecidas que estão associadas a defeitos cardíacos incluem infecção por rubéola congênita, diabetes gestacional e exposição a agentes teratogênicos (incluindo algumas drogas terapêuticas).

[33](#) Também existe um grande interesse na identificação de fatores nutricionais que possam modificar o risco. Por exemplo, a ingestão de suplementos multivitamínicos contendo ácido fólico pode reduzir o risco de defeitos cardíacos congênitos. [34](#)

Aspectos Clínicos. As várias anomalias estruturais da cardiopatia congênita caem basicamente em três categorias principais:

Malformações que causam um *shunt da esquerda para a direita*.

Malformações que causam um *shunt da direita para a esquerda*.

Malformações que causam *obstrução*.

Um *shunt* é uma comunicação anormal entre as câmaras ou vasos sanguíneos. Os canais anormais permitem que o fluxo de sangue passe do lado esquerdo (sistêmico) para o direito (pulmonar) da circulação ou vice-versa. Quando o sangue do lado direito do coração penetra no lado esquerdo (*shunt da direita para a esquerda*), forma-se hipoxemia e *cianose* (uma tonalidade azul-escura na pele e nas membranas mucosas) por causa da mistura de sangue venoso pouco oxigenado com sangue arterial sistêmico (chamada de *cardiopatia congênita cianótica*). As causas congênitas mais importantes dos *shunts* da direita para a esquerda são a tetralogia de Fallot, a transposição das grandes artérias, a persistência do tronco arterial, a atresia da tricúspide e a drenagem venosa pulmonar anômala total. Além disso, com os *shunts* da direita para a esquerda, os êmbolos que surgem nas veias periféricas podem desviar da ação filtrante normal dos pulmões e entrar diretamente na circulação sistêmica (*embolia paradoxal*); como consequência, podem ocorrer infartos cerebrais e abscessos. A cianose grave de longa duração também provoca o *baqueteamento das extremidades dos dedos das mãos e dos pés* (osteopatia hipertrófica) e policitemia.

Em contraste, os *shunts da esquerda para a direita* (como o DSA, o DSV e a persistência do canal arterial) aumentam o fluxo sanguíneo pulmonar e não estão inicialmente associados à cianose. Contudo, *shunts* da esquerda para a direita expõem a circulação pulmonar de baixa de pressão e baixa resistência a volume e/ou pressão elevados, que podem levar à hipertrofia do ventrículo direito e aterosclerose da vascularização pulmonar. As artérias pulmonares musculares (< 1 mm de diâmetro) respondem a uma elevação da pressão e fluxo inicialmente com hipertrofia da camada média e vasoconstrição, as quais mantêm as pressões venosa e capilar pulmonares relativamente normais, auxiliando a impedir o edema pulmonar. A vasoconstrição arterial pulmonar prolongada, contudo, estimula a proliferação das células da parede vascular e o consequente desenvolvimento de lesões obstrutivas irreversíveis na camada íntima, análogas às alterações arteriolares observadas na hipertensão sistêmica ([Cap. 11](#)). Com o passar do tempo, a resistência vascular pulmonar aumenta até próximo dos níveis sistêmicos e, como consequência, ocorre reversão do fluxo de sangue, que agora passa da direita para a esquerda, e entrada de sangue não oxigenado na circulação sistêmica (*cardiopatia congênita com cianose tardia ou síndrome de Eisenmenger*).

Uma vez que se desenvolva uma hipertensão pulmonar significativa e irreversível, os defeitos estruturais da cardiopatia congênita são considerados irreparáveis. As alterações vasculares pulmonares secundárias podem, por fim, levar à morte do paciente. Isso justifica a intervenção precoce, cirúrgica ou não cirúrgica, nos casos de *shunts* da esquerda para a direita.

Algumas anormalidades de desenvolvimento do coração (p. ex., coarctação da aorta, estenose aórtica valvular e estenose pulmonar valvular) produzem um estreitamento anormal das câmaras, valvas ou vasos sanguíneos e, por esta razão, são chamadas de *cardiopatia congênita obstrutiva*. A obstrução completa é chamada de *atresia*. Em alguns distúrbios (p. ex., tetralogia de Fallot), uma obstrução (estenose pulmonar) e um *shunt* (da direita para a esquerda por meio de um DSV) também estão presentes.

A hemodinâmica alterada na cardiopatia congênita geralmente causa dilatação ou hipertrofia cardíaca (ou ambas). Entretanto, alguns defeitos induzem a uma redução do volume e da massa muscular da câmara cardíaca; isso é chamado de *hipoplasia*, se ocorre antes do nascimento, e *atrofia*, quando se desenvolve após o nascimento.

SHUNTS DA ESQUERDA PARA A DIREITA

As doenças mais comumente associadas a *shunts* da esquerda para a direita incluem DSA, DSV, ducto arterial persistente e defeitos septais atrioventriculares que estão mostrados na [Figura 12-4](#).

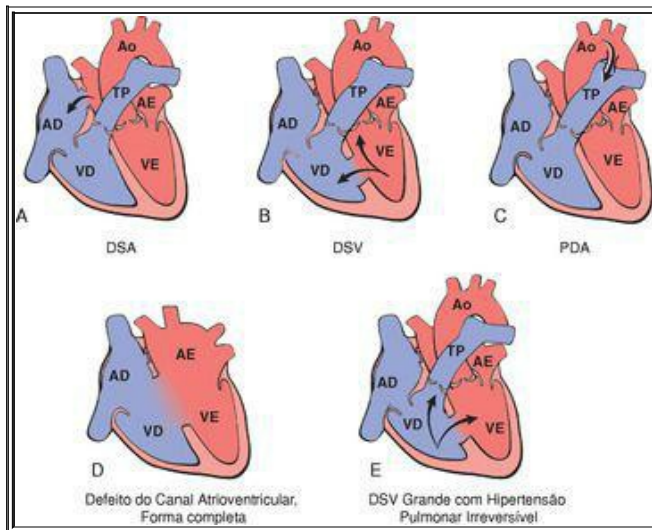


FIGURA 12-4

Diagrama esquemático dos *shunts* da esquerda para a direita congênitos. As setas indicam a direção do fluxo sanguíneo. **A**, Defeito do septo atrial (DSA). **B**, Defeito do septo ventricular (DSV). No DSV, o *shunt* é da esquerda para a direita, e as pressões são iguais em ambos os ventrículos. É frequente a presença de hipertrofia por sobrecarga de pressão do ventrículo direito e de hipertrofia por sobrecarga de volume do ventrículo esquerdo. **C**, Persistência do canal arterial (PCA). **D**, Defeito do septo atrioventricular (DSAV). **E**, DSV grande com hipertensão pulmonar irreversível. O *shunt* é da direita para a esquerda (reversão do *shunt*).

Presença de hipertrofia por sobrecarga de volume e de hipertrofia por sobrecarga de pressão. A pressão do ventrículo direito agora é suficiente para acarretar um *shunt* da direita para a esquerda. Ao, aorta; AE, átrio esquerdo; VE, ventrículo esquerdo; TP, tronco pulmonar; AD, átrio direito; VD, ventrículo direito.

Defeito do Septo Atrial

Um defeito septal atrial (DSA) é uma abertura anormal situada no septo atrial, causada pela formação tecidual incompleta que permite a comunicação de sangue entre os átrios esquerdo e direito (não confunda com o forame oval persistente, veja adiante). O DSA é a anomalia cardíaca congênita mais comum e é geralmente assintomático até a vida adulta (Fig. 12-4A). [35](#)

Morfologia. Os três principais tipos de DSA são classificados de acordo com sua localização, como *secundum*, *primum* e *sinus venosus*. Os DSAs do tipo *secundum* (90% de todos os DSAs) resultam da deficiência ou fenestração da fossa oval próximo ao centro do septo atrial. Eles geralmente não estão associados a outras anomalias e podem ser de qualquer tamanho, unitários ou múltiplos, ou ser fenestrados. As anomalias *primum* (5% dos DSAs) ocorrem adjacente às valvas AV. Os defeitos do tipo *sinus venosus* (5%) estão localizados próximo à entrada da veia cava superior e podem estar associados ao retorno venoso pulmonar anômalo.

Aspectos Clínicos. Os DSAs acarretam um *shunt* da esquerda para a direita, em grande parte porque a resistência vascular pulmonar é consideravelmente menor do que a resistência vascular sistêmica e porque a complacência (distensibilidade) do ventrículo direito é muito maior que a do esquerdo. O fluxo sanguíneo pulmonar pode estar duas a quatro vezes acima do normal. Um murmúrio frequentemente está presente em decorrência de um fluxo excessivo pela valva pulmonar. Apesar da sobrecarga de volume do lado direito, os DSAs geralmente são bem tolerados e não se tornam sintomáticos antes dos 30 anos; uma hipertensão pulmonar irreversível não é comum. O fechamento cirúrgico de um DSA reverte as anormalidades hemodinâmicas e previne complicações, incluindo a insuficiência cardíaca, embolia paradoxal e doença vascular pulmonar irreversível. [36](#) A mortalidade é baixa, e a sobrevida a longo prazo é semelhante à de uma população normal.

Persistência do Forame Oval

Um forame oval persistente é um pequeno orifício criado por uma abertura de tecido no septo atrial na fossa oval. [37](#) No feto, o forame oval é um *shunt* da direita para a esquerda funcional importante, pois permite que o sangue rico em oxigênio da placenta não passe pelos pulmões ainda não funcionais e trafegue diretamente do átrio direito para o esquerdo. O orifício é fechado ao nascimento em resposta ao aumento da pressão sanguínea do lado direito do coração, e o

tecido se fecha de modo permanente em aproximadamente 80% das pessoas. Nos restantes 20% dos indivíduos, o tecido não selado pode abrir quando existe mais pressão do lado direito do coração. Assim, hipertensão pulmonar persistente ou mesmo aumento transitório de pressão do lado direito, tal como ocorre durante o movimento do intestino, tosse ou espirro, podem produzir curtos períodos de *shunt* da direita para a esquerda, com possibilidade de embolia paradoxal. [38](#)

Defeito do Septo Ventricular

O fechamento incompleto do septo ventricular, permitindo a livre comunicação do sangue entre os ventrículos esquerdo e direito, é a anomalia cardíaca congênita mais comum ([Fig. 12-4B](#)). A maioria dos defeitos do septo ventricular (DSVs) estão associados a outras anormalidades cardíacas congênitas, tais como a tetralogia de Fallot; apenas 20% a 30% estão isolados.

Morfologia. Os DSVs são classificados de acordo com sua localização e tamanho. A maioria tem, aproximadamente, o tamanho do orifício da valva aórtica. Cerca de 90% envolvem a região de septo interventricular membranoso (DSV membranoso) ([Fig. 12-5](#)). Os demais estão abaixo da valva pulmonar (DSV infundibular) ou dentro do septo muscular. Embora a maioria dos defeitos frequentemente seja composta por uma única lesão, os DSVs localizados no septo muscular podem ser múltiplos (também chamado de septo em “queijo suíço”).

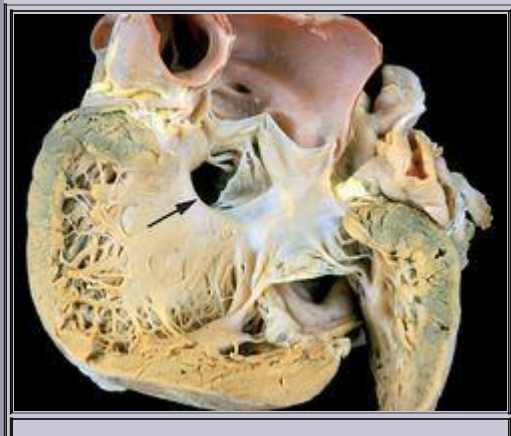

FIGURA 12-5

Defeito do septo ventricular (tipo membranoso) demonstrado pela *seta*.

(Cortesia de William D. Edwards, MD, Mayo Clinic, Rochester, MN.)

Aspectos Clínicos. O significado funcional de um DSV depende do tamanho do defeito e se ele está associado ou não a má formações do lado direito. Grandes DSVs causam dificuldades virtualmente desde o nascimento; lesões menores em geral são bem toleradas durante anos, e podem não ser reconhecidas até bem tarde em vida. Cerca de 50% dos DSVs musculares pequenos fecham de modo espontâneo.³⁹ Os defeitos grandes geralmente são membranosos ou infundibulares, e eles geralmente provocam um fluxo de sangue significativo da esquerda para a direita, levando a hipertrofia do ventrículo direito e hipertensão pulmonar desde o nascimento. Com o passar do tempo, praticamente todos os pacientes com grandes DSVs sem correção cirúrgica desenvolvem uma doença vascular pulmonar irreversível, que leva à reversão do *shunt*, cianose e morte. O fechamento cirúrgico dos DSVs assintomáticos geralmente não é realizado durante o primeiro ano de vida, na esperança de que ocorra o fechamento espontâneo. A correção precoce, no entanto, deve ser realizada em bebês com grandes defeitos, para prevenir o desenvolvimento de doença vascular pulmonar obstrutiva irreversível.

Persistência do Canal Arterial

A persistência do canal arterial (PCA) (também chamada de canal arterial patente ou persistente) ocorre quando o canal arterial, uma estrutura fetal essencial que fecha espontaneamente, permanece aberto após o nascimento (Fig. 12-4C). Na circulação fetal, o canal arterial permite a passagem de sangue da artéria pulmonar para a aorta, que (como no forame oval persistente) serve para desviar sangue dos pulmões. Cerca de 90% das PCAs ocorre como anomalias isoladas. As demais estão com mais frequência associadas ao DSV, à coarctação da aorta e à estenose da valva aórtica ou da valva pulmonar.

A PCA produz um sopro característico que é áspero e contínuo, descrito como “semelhante ao som produzido por uma máquina”. A alteração clínica da PCA depende do seu diâmetro e do padrão cardiovascular do indivíduo.⁴⁰ A PCA geralmente é assintomática ao nascimento, e uma PCA estreita pode não apresentar efeito no crescimento e desenvolvimento da criança. Como o *shunt* é da esquerda para a direita, não há cianose, mas o volume adicional e sobrecarga por pressão produzem alterações obstrutivas em artérias pulmonares pequenas, levando à reversão do fluxo e às suas consequências.

Existe um consenso geral de que uma PCA isolada deve ser fechada o mais cedo possível. Inversamente, a preservação da abertura do canal (por meio da administração de prostaglandina E) assume grande importância na sobrevivência de bebês com inúmeras malformações congênitas que obstruem o fluxo sanguíneo pulmonar ou sistêmico. Por exemplo, na atresia de valva aórtica, a PCA fornece uma via para o fluxo sanguíneo sistêmico. Dependendo do contexto, portanto, a

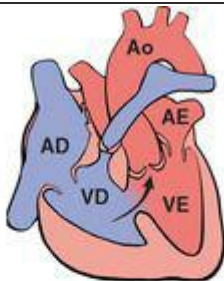
PVA pode ser uma ameaça à vida ou algo que salva-vidas.

Defeito do Septo Atrioventricular (DSAV)

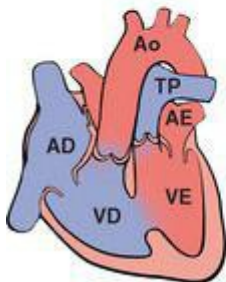
O defeito do septo atrioventricular (DSAV, também chamado de defeito completo do canal atrioventricular) resulta da falha de fusão adequada dos Coxins endocárdicos superiores e inferiores do canal AV. A consequência é o fechamento incompleto do septo AV e a formação defeituosa das valvas tricúspide e mitral ([Fig. 12-4D](#)). As duas formas mais comuns são DSAV *parcial* (consistindo em um DSA *primum* e uma fenda no folheto mitral anterior, o que causa insuficiência mitral) e o DSAV *completo* (consistindo em um grande defeito do septo AV e uma grande valva AV comum – basicamente um orifício no centro do coração). Na forma completa, todas as quatro câmaras cardíacas comunicam-se livremente, produzindo hipertrofia por volume em cada uma. Mais de um terço de todos os pacientes com a forma completa de DSAV têm síndrome de Down. O reparo cirúrgico é possível de ser realizado.

SHUNTS DA DIREITA PARA A ESQUERDA

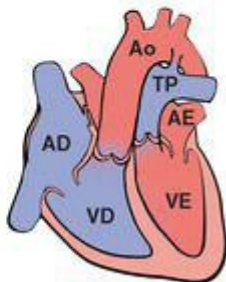
As doenças nesse grupo causam cianose no início da vida pós-natal (cardiopatia congênita *cianótica*). A tetralogia de Fallot, a mais comum desse grupo, e a transposição de grandes artérias estão ilustradas na [Figura 12-6](#). As outras incluem tronco arterial persistente, atresia da tricúspide e drenagem venosa pulmonar anômala total.



A Tetralogia de Fallot Clássica



Com DSV



Sem DSV

B Transposição Completa

FIGURA 12-6

Diagrama esquemático dos *shunts* da direita para a esquerda mais importantes (*cardiopatía congênita cianótica*). **A**, Tetralogia de Fallot clássica. A direção do fluxo de sangue através do DSV depende da gravidade da estenose subpulmonar, que, quando for grave, resulta em *shunt* da direita para a esquerda (*seta*). **B**, Transposição dos grandes vasos com e sem DSV. Ao, aorta; AE, átrio esquerdo; VE, ventrículo esquerdo; TP, tronco pulmonar; AD, átrio direito; VD, ventrículo direito.

(Cortesia de William D. Edwards, M.D., Mayo Clinic, Rochester, MN.)

Tetralogia de Fallot

As quatro características da tetralogia de Fallot (TOF) são (1) DSV, (2) obstrução da via de saída do ventrículo direito (estenose subpulmonar), (3) uma aorta que se sobrepõe ao DSV e (4) hipertrofia do ventrículo direito (Fig. 12-6A). Todas as características resultam embriologicamente do deslocamento anterossuperior do septo infundibular.


Morfologia. O coração geralmente está aumentado e pode ter a “forma de uma bota” em razão da acentuada hipertrofia do ventrículo direito, particularmente na região apical. O DSV, em geral, é grande. A valva aórtica forma a borda superior do DSV, sobrepondo-se, assim, ao defeito e às duas câmaras ventriculares. A obstrução ao fluxo de saída do ventrículo direito é mais frequente em razão do estreitamento do infundíbulo (estenose subpulmonar), mas pode estar acompanhada de estenose pulmonar valvular. Às vezes, observa-se atresia completa da valva pulmonar e de partes variáveis das artérias pulmonares, de tal modo que um fluxo de sangue que passe por um canal patente ou por artérias brônquicas dilatadas, ou por ambos, torna-se necessário para a sobrevida. Também pode haver a insuficiência da valva aórtica ou DSA, e um arco aórtico direito está presente em cerca de 25% dos casos.

Aspectos Clínicos. Mesmo se não forem tratados, alguns pacientes com TOF sobrevivem até a vida adulta (em estudos de pacientes não tratados com essa condição, 10% estavam vivos aos 20 anos e 3% aos 40 anos).⁴⁹ As consequências clínicas dependem da gravidade da estenose subpulmonar, pois isso determina a direção do fluxo sanguíneo. Se a estenose subpulmonar é leve, a anormalidade assemelha-se a um DSV isolado, e o *shunt* pode ser da esquerda para a direita, sem cianose (denominado de tetralogia cor de rosa). À medida que a gravidade da obstrução aumenta, a resistência ao fluxo de saída do ventrículo direito torna-se proporcionalmente maior. *Conforme a pressão do lado direito se aproxima da ou excede a pressão do lado esquerdo, há o desenvolvimento de shunt da direita para a esquerda, produzindo cianose (TOF clássica).* Com o aumento da gravidade da estenose subpulmonar, as paredes das

artérias pulmonares tornam-se progressivamente menores e mais delgadas (hipoplásicas) e o diâmetro da aorta torna-se progressivamente maior. À medida que a criança cresce e seu coração aumenta de tamanho, o orifício pulmonar não se expande de modo proporcional, tornando a obstrução progressivamente pior. Como resultado, a maioria dos bebês com tetralogia são cianóticos desde o nascimento ou tornam-se cianóticos pouco tempo depois. Contudo, a estenose subpulmonar protege a vasculatura pulmonar da sobrecarga de pressão, e a insuficiência ventricular direita é rara, pois o ventrículo direito é descomprimido graças à passagem do sangue para dentro do ventrículo esquerdo e aorta. O reparo cirúrgico completo é possível para a TOF clássica, porém é mais complicado para pessoas com atresia pulmonar e artérias brônquicas dilatadas.

Transposição das Grandes Artérias

A transposição das grandes artérias (TGA) exprime uma discordância ventriculoarterial tal que a aorta surge do ventrículo direito e permanece anterior e à direita da artéria pulmonar, que origina-se do ventrículo esquerdo (Figs. 12-5B e Fig. 12-7). As conexões AV são normais (concordantes), ou seja, o átrio direito une-se ao ventrículo direito e o átrio esquerdo esvazia-se no ventrículo esquerdo. O defeito embrionário fundamental na TGA completa é a formação anormal do tronco e septo aortopulmonar. Isso provoca a separação das circulações pulmonar e sistêmica, uma condição incompatível com a vida pós-natal, a menos que exista um desvio que possibilite mistura adequada de sangue.



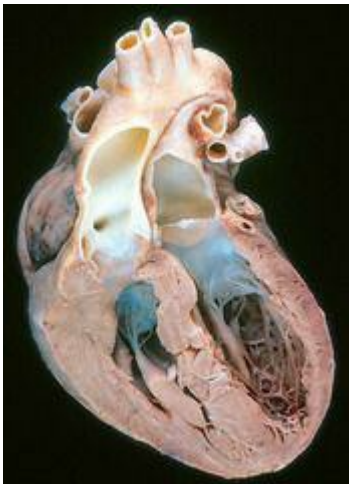


FIGURA 12-7

Transposição das grandes artérias.

(Cortesia de William D. Edwards, MD, Mayo Clinic, Rochester, MN.)

O prognóstico dos bebês com TGA depende do grau de “mistura do sangue”, da magnitude da hipoxia tecidual e da capacidade do ventrículo direito de manter a circulação sistêmica. Os pacientes com TGA e DSV (cerca de 35%) podem ter um *shunt* estável. Aqueles com apenas um forame oval persistente ou canal arterial (cerca de 65%), contudo, possuem *shunts* instáveis que tendem a se fechar e, por esta razão, necessitam de uma intervenção imediata, já nos primeiros dias de vida, para a criação de um *shunt* (tal como septostomia atrial com cateter-balão). A hipertrofia do ventrículo direito torna-se acentuada, já que essa câmara age como um ventrículo sistêmico. Simultaneamente, a parede do ventrículo esquerdo torna-se delgada (atrófica), visto que esse ventrículo suporta a circulação pulmonar de baixa resistência. Sem cirurgia, a maioria dos pacientes morre dentro dos primeiros meses de vida. Entretanto, em razão da considerável melhora no reparo cirúrgico nas últimas décadas, muitas pessoas com TGA

agora sobrevivem até vida adulta. [41](#)

Persistência do Canal Arterial

A persistência do canal arterial (PCA) origina-se de uma falha, durante o desenvolvimento, da separação embrionária do canal arterial na artéria aorta e pulmonar. Isso resulta em uma única grande artéria que recebe sangue de ambos os ventrículos e promove as circulações sistêmica, pulmonar e coronária. Visto que o sangue proveniente dos dois ventrículos se mistura, ocorre cianose sistêmica precoce, bem como um aumento do fluxo sanguíneo pulmonar, acompanhado do perigo de hipertensão pulmonar irreversível.

Atresia da Tricúspide

A oclusão completa do orifício da valva tricúspide é conhecida como *atresia da tricúspide*. Isso resulta da divisão desigual do canal AV durante o período embrionário e, como consequência, o tamanho da valva mitral é maior que o normal. Essa lesão está quase sempre associada ao subdesenvolvimento (hipoplasia) do ventrículo direito. A circulação é mantida por meio de um *shunt* da direita para a esquerda por meio de uma comunicação interatrial (DSA ou forame oval patente) e um DSV, que propiciam uma comunicação entre o ventrículo esquerdo e a artéria pulmonar que se origina do ventrículo direito hipoplásico. A cianose está presente praticamente desde o nascimento e existe uma alta mortalidade nas primeiras semanas ou meses de vida.

Drenagem Venosa Pulmonar Anômala Total (DVPAT)

A drenagem venosa pulmonar anômala total (DVPAT), na qual não há ligação direta das veias pulmonares com o átrio esquerdo, resulta da falta de desenvolvimento ou atresia da veia pulmonar comum no período embrionário. O desenvolvimento fetal se torna possível através de canais sistêmicos venosos primitivos que geralmente drenam do pulmão para a veia inominada esquerda ou para o seio coronário. Há sempre a presença de forame oval patente ou DSA, permitindo que o sangue venoso pulmonar penetre no átrio esquerdo. As consequências da DVPAT englobam hipertrofia por sobrecarga de volume e de pressão do átrio e ventrículo direitos e dilatação do átrio e ventrículo direitos e do tronco pulmonar. O átrio esquerdo é hipoplásico, mas o tamanho do ventrículo esquerdo geralmente é normal. A cianose pode estar presente em razão da mistura do sangue bem oxigenado com o mal oxigenado no local da comunicação venosa pulmonar anômala e da presença de um grande *shunt* da direita para a esquerda no DSA.

ANOMALIAS CONGÊNTAS OBSTRUTIVAS

A obstrução congênita ao fluxo sanguíneo pode ocorrer ao nível das valvas cardíacas ou dentro de um grande vaso.⁴² Exemplos relativamente comuns incluem estenose ou atresia da valva aórtica e a coarctação da aorta. A obstrução também pode ocorrer dentro de uma câmara, como acontece com a estenose pulmonar na TOF.

Coarctação da Aorta

A coarctação (estreitamento, constrição) da aorta possui uma alta frequência quando comparada com as demais anomalias estruturais comuns. Os homens são duas vezes mais afetados do que as mulheres, embora as mulheres com síndrome de Turner apresentem com frequência uma coarctação (Cap. 5). Duas formas clássicas foram descritas: (1) uma forma “infantil”, com hipoplasia tubular do arco da aorta proximal à PCA que é frequentemente sintomática no início da infância e (2) uma forma “adulta”, na qual há uma prega discreta e semelhante a uma crista no interior da aorta, na posição exatamente oposta ao canal arterial fechado (*ligamento arterial*) e distal aos vasos do arco (Fig. 12-8). A gravidade da invasão do lúmen aórtico pela prega é variável, algumas vezes deixando apenas um pequeno canal e em outras produzindo apenas um estreitamento mínimo. Embora a coarctação da aorta possa ocorrer como um defeito isolado, ela pode ser acompanhada de uma valva aórtica bicúspide em 50% dos casos e também pode estar associada à estenose aórtica congênita, ao DSA, ao DSV, à regurgitação mitral e a aneurismas saculares no círculo de Willis no cérebro.

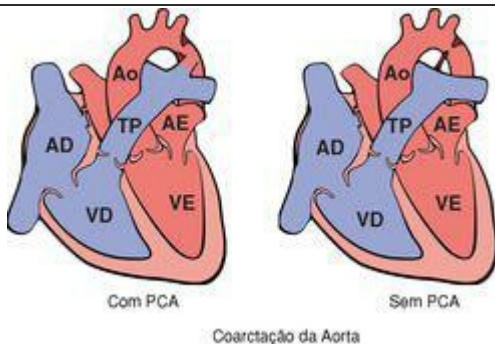


FIGURA 12-8

Representação esquemática que mostra a coarctação da aorta com e sem PCA. Ao, aorta; AE, átrio esquerdo; VE, ventrículo esquerdo; TP, tronco pulmonar; AD, átrio direito; VD, ventrículo direito; PCA, persistência do canal arterial.

(Cortesia de William D. Edwards, MD, Mayo Clinic, Rochester, MN.)

As manifestações clínicas dependem da gravidade do estreitamento e da persistência do canal arterial. A *coarctação da aorta acompanhada de canal arterial persistente* geralmente leva a manifestações no início da vida; além disso, ela pode provocar sinais e sintomas imediatamente após o nascimento. Muitos bebês com essa anomalia não sobrevivem ao período neonatal sem intervenção cirúrgica ou com cateteres. Nesses casos, a passagem de sangue insaturado através do canal arterial produz cianose localizada na metade inferior do corpo.

O prognóstico da *coarctação da aorta sem persistência de canal arterial* é diferente, a menos que ela seja muito grave. A maioria das crianças é assintomática e a doença pode prosseguir sem ser identificada até na vida adulta. Em geral, há hipertensão nas extremidades superiores, mas pulso fraco e pressão arterial menor nas extremidades inferiores, que estão associados a manifestações de insuficiência arterial (*i.e.*, claudicação e extremidades frias). Uma característica particular dos adultos é o desenvolvimento de uma circulação colateral entre os ramos arteriais pré-coarctação e as artérias pós-coarctação por intermédio de artérias intercostais e artérias mamárias internas com diâmetro aumentado, produzindo erosões situadas nas faces inferiores das costelas e visíveis nas radiografias.

Nas coarctações significativas, os sopros estão presentes durante toda a sístole. Às vezes, pode haver um frêmito e há cardiomegalia por causa da hipertrofia do ventrículo esquerdo. Na coarctação da aorta não complicada, a ressecção cirúrgica seguida de anastomose término-terminal ou a substituição do segmento aórtico afetado por um enxerto protético produz excelentes resultados.

Estenose e Atresia Pulmonares

Essa malformação relativamente frequente consiste em uma obstrução da valva pulmonar, que pode variar de leve a grave; a lesão pode ser isolada ou parte de uma anomalia mais complexa – tetralogia de Fallot ou transposição de grandes artérias. Desenvolve-se com frequência uma hipertrofia do ventrículo direito, e há, algumas vezes, dilatação pós-estenótica da artéria pulmonar decorrente de lesão na parede da artéria provocada pelo “fluxo em jato”. Quando há simultaneamente uma estenose subpulmonar (como na tetralogia de Fallot), a alta pressão do ventrículo não é transmitida para a valva e o tronco pulmonar não é dilatado, podendo tornar-se hipoplásico. Quando a valva está completamente atrésica, não há comunicação entre o ventrículo direito e os pulmões. Nesses casos, a anomalia está associada a um ventrículo direito hipoplásico e a um DSA; o fluxo penetra nos pulmões através de um canal arterial patente. A estenose leve pode ser assintomática e compatível com uma vida longa, ao passo que os casos sintomáticos necessitam de correção cirúrgica.

Estenose e Atresia Aórticas

O estreitamento e a obstrução congênitos da valva aórtica podem ocorrer em três locais: valvular, subvalvular e supra- valvular. Na *estenose aórtica valvular*, as cúspides podem estar hipoplásicas (pequenas), displásicas (espaçadas e nodulares) ou em número anormal (geralmente acomissurais ou unicomissurais). Na estenose ou atresia aórticas congênitas graves, a obstrução da via de saída do ventrículo esquerdo leva ao subdesenvolvimento (hipoplasia) do ventrículo esquerdo e da aorta ascendente, algumas vezes acompanhado por fibroelastose endocárdica densa, com aspecto de porcelana. O canal arterial precisa estar aberto para permitir um fluxo de sangue para a aorta e artérias coronárias. Essa constelação de achados, denominada de *síndrome do coração esquerdo hipoplásico*, é quase sempre fatal nas primeiras semanas de vida, quando o canal arterial se fecha, a menos que um procedimento paliativo seja realizado. Graus menos graves de estenose aórtica congênita podem ser compatíveis com uma sobrevida longa. Em 80% dos casos, a estenose aórtica congênita ocorre isoladamente.

A *estenose subaórtica* corresponde a um anel (tipo isolado) ou colarinho (tipo “em túnel”) espessos, formados por tecido endocárdico fibroso e denso e situados abaixo do nível das cúspides. A *estenose aórtica supra- valvular* é uma forma herdada de displasia aórtica na qual a parede da aorta ascendente está muito espessada, causando um estreitamento do lúmen. Pode estar relacionada com um distúrbio do desenvolvimento que afeta múltiplos órgãos como resultado na deleção do cromossomo 7, que inclui o gene para elastina. Outras características da síndrome incluem hipercalcemia, anormalidades cognitivas e anomalias faciais marcantes (síndrome de Williams-Beuren).⁴³ Mutações no gene da elastina provavelmente causam a estenose aórtica supra- valvular, por meio da ruptura das interações entre as células do músculo liso e elastina durante a morfogênese arterial.

A estenose subaórtica geralmente está associada a um sopro sistólico forte e algumas vezes a um frêmito. A hipertrofia por pressão do ventrículo esquerdo se desenvolve em consequência da obstrução do fluxo sanguíneo, mas as estenoses congênitas são bem toleradas, a menos que sejam muito graves. As estenoses leves podem ser tratadas com antibioticoterapia profilática (para prevenir endocardite) e proibição de atividades vigorosas, mas a ameaça de morte súbita aos esforços está sempre presente.

Cardiopatia Isquêmica

A cardiopatia isquêmica (CI) é a principal causa de morte no mundo tanto para homens como para mulheres (no total, 7 milhões por ano). A CI é a designação genética para um grupo de síndromes fisiologicamente relacionadas que resultam da *isquemia do miocárdio* – um desequilíbrio entre o suprimento (perfusão) e a demanda do coração por sangue oxigenado. A isquemia abrange não apenas uma insuficiência de oxigênio, mas também uma disponibilidade reduzida de substratos nutrientes e uma remoção inadequada de metabólitos ([Cap. 1](#)). Por esta razão, a isquemia geralmente é menos tolerada pelo coração do que a hipoxia, tal como ocorre na anemia grave, cardiopatia cianótica ou doença pulmonar avançada.

Em mais de 90% dos casos, a causa da isquemia miocárdica é uma redução do fluxo sanguíneo coronariano em razão de uma obstrução aterosclerótica nas artérias coronárias. Assim, a CI é frequentemente denominada de doença arterial coronariana (DAC) ou doença cardíaca coronariana. Na maioria dos casos, há um longo período (mais de décadas) de aterosclerose coronariana lenta, progressiva e silenciosa antes do aparecimento desses sintomas. Dessa forma, as síndromes da CI são apenas as manifestações tardias da aterosclerose coronariana que, provavelmente, se iniciou durante a infância ou adolescência ([Cap. 11](#)).

A CI apresenta-se com uma ou mais das seguintes manifestações clínicas:

Infarto do miocárdio, a forma mais importante de CI, no qual a isquemia provoca a morte do músculo cardíaco.

Angina pectoris, na qual a isquemia não é grave o suficiente para provocar infarto, mas pode ser uma ameaça para o infarto do miocárdio.

CI crônica com insuficiência cardíaca.

Morte súbita cardíaca.

Além da aterosclerose coronariana, a isquemia do miocárdio pode ser causada por embolia coronariana, bloqueio de pequenos vasos sanguíneos do miocárdio e pressão sanguínea sistêmica baixa (p. ex., choque). Além do mais, no cenário de obstrução arterial coronariana, a isquemia também pode ser agravada por um aumento da demanda do coração por energia (p. ex., como ocorre na hipertrofia do miocárdio ou frequência cardíaca aumentada [*taquicardia*]), pela menor disponibilidade de sangue ou oxigênio devido ao choque, ou por hipoxemia. Algumas condições apresentam vários efeitos danosos; por exemplo, a taquicardia aumenta a demanda por oxigênio (por causa do maior número de contrações por unidade de tempo) e diminui o suprimento (pela diminuição do tempo relativo da diástole, quando ocorre a perfusão cardíaca).

Epidemiologia. A CI, em suas várias formas, é a principal causa de morte tanto de homens como de mulheres nos Estados Unidos e em outras nações industrializadas. A cada ano, cerca de 500.000 norte-americanos morrem de CI. Por mais impressionantes que esses números possam ser, eles representam uma melhoria com relação à prevalência de 2 a 3 décadas atrás. Desde o seu pico, em 1963, a taxa global de mortes por CI nos Estados Unidos caiu aproximadamente 50%. Esse declínio constitui um feito espetacular que resultou basicamente de (1) *prevenção*, realizada pela modificação dos determinadores de risco, como o tabagismo, a elevação do colesterol sanguíneo e a hipertensão e (2) *avanços diagnósticos e terapêuticos* que permitem

tratamentos mais precoces, mais eficazes e mais seguros. O último inclui novos medicamentos, unidades coronarianas, trombólise para tratamento do IM, angioplastia coronariana transluminal percutânea, *stents* intravasculares, cirurgia para enxerto de *bypass* de artéria coronária (CABG) e melhor controle de insuficiência cardíaca e arritmias. Uma redução adicional do risco pode ser potencialmente associada à manutenção de níveis sanguíneos normais de glicose nos pacientes diabéticos, ao controle da obesidade, e ao tratamento profilático com anticoagulante tipo aspirina em homens de meia-idade. Entretanto, a continuação desse progresso no século XXI será particularmente desafiadora, em vista da previsão de duplicação do número de indivíduos com mais de 65 anos de idade em 2050 e do aumento da longevidade dos “*baby boomers*”, da “epidemia de obesidade” e de outros fatores. De modo interessante, os determinantes genéticos da aterosclerose coronariana e CI podem não serem idênticos, pois o IM ocorre em apenas uma pequena fração dos indivíduos com doença coronariana. Por exemplo, o risco de IM, mas não de aterosclerose coronariana, está associado a variações genéticas que modificam o metabolismo do leucotrieno B4. [44](#)

Patogenia. *O evento dominante nas síndromes da CI é a perfusão coronariana diminuída com relação à demanda miocárdica, decorrente de um estreitamento aterosclerótico progressivo e crônico das artérias coronárias epicárdicas, e de vários graus de alteração aguda da placa sobreposta, trombose e vasoespasma.* Os elementos individuais e suas interações serão discutidos adiante.

Aterosclerose Crônica. Mais de 90% dos pacientes com CI têm aterosclerose em uma ou mais das artérias epicárdicas. As manifestações clínicas da aterosclerose coronariana são, em geral, resultantes da progressiva invasão do lúmen que leva a uma estenose (obstruções “fixas”) ou da ruptura aguda da placa acompanhada de trombose, ambas comprometendo o fluxo de sangue. Uma lesão obstrutiva fixa ocluindo 75% ou mais do lúmen geralmente é necessária para provocar uma isquemia sintomática induzida por exercícios físicos (a maioria manifestada por dor no peito, conhecida como angina); com esse grau de oclusão, a vasodilatação arterial coronariana compensatória não é mais suficiente para satisfazer até mesmo os aumentos moderados da demanda miocárdica. A obstrução de 90% do lúmen pode levar a um fluxo sanguíneo coronário inadequado mesmo no repouso. A isquemia miocárdica progressiva induzida por oclusões que se desenvolvem lentamente estimula a formação de vasos colaterais ao longo do tempo, os quais podem proteger o coração contra a isquemia e infarto do miocárdio e mitigar os efeitos de estenoses de alto grau. [45](#)

Embora apenas um único tronco coronariano epicárdio principal possa estar afetado, duas ou três artérias coronárias – a descendente anterior lateral (DAL), a circunflexa esquerda (CE) e a artéria coronária direita (ACD) – estão frequentemente envolvidas na aterosclerose. Clinicamente, placas muito estenosantes podem estar localizadas em qualquer lugar dentro desses vasos, mas tendem a predominar dentro dos primeiros centímetros da DAL e CE e ao longo de toda a extensão da ACD. Algumas vezes, os ramos principais epicárdicos secundários também estão envolvidos (*i.e.*, ramos diagonais da DAL, ramos marginais obtusos da CE ou ramo posterior descendente da ACD), mas a aterosclerose dos ramos intramurais (penetrantes) é rara.

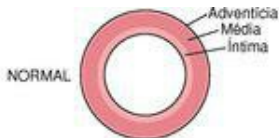
Alteração Aguda da Placa. O risco do desenvolvimento individual de CI clinicamente importante depende, em parte, do número, distribuição, estrutura e grau de obstrução das placas

ateromatosas. Entretanto, as diversas variações nas manifestações clínicas da CI não podem ser explicadas pela doença anatômica somente. Isso é particularmente verdade para as síndromes coronarianas agudas, angina instável, infarto do miocárdio agudo e morte súbita. As síndromes coronarianas agudas iniciam-se através de uma conversão súbita e imprevisível da placa aterosclerótica estável em uma lesão aterotrombótica potencialmente fatal com ruptura, erosão superficial, ulceração, fissuramento ou hemorragia profunda ([Cap. 11](#)). Na maioria dos casos, a alteração da placa provoca a formação de trombos sobrepostos que ocluem parcial ou completamente a artéria afetada. [46.47](#) Esses eventos agudos estão frequentemente associados à inflamação intralésional que, conforme você lembrará, medeia a iniciação, progressão e complicações agudas da aterosclerose ([Cap. 11](#)). Para simplificar, o espectro de alterações agudas nas lesões ateroscleróticas será chamado de ruptura da placa ou alteração da placa.

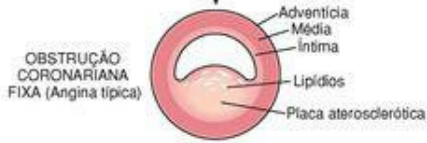
Consequências da Isquemia Miocárdica. Nessa síndrome, a consequência mais importante é a isquemia miocárdica abaixo da região do trombo. A *angina estável* resulta de aumentos da demanda de oxigênio pelo miocárdio que ultrapassam a capacidade das artérias coronárias acentuadamente estenosadas de elevar a oferta de oxigênio, mas ela geralmente não está associada à ruptura de placas. A *angina instável* deriva de uma alteração súbita na morfologia da placa, que desencadeia uma agregação plaquetária particularmente oclusiva ou a formação de um trombo mural e, de uma vasoconstrição que provoca reduções intensas, mas transitórias do fluxo sanguíneo coronariano. Em alguns casos, podem ocorrer microinfartos distais, secundários à tromboembolia. No IM, a alteração aguda da placa produz uma oclusão trombótica total e subsequente morte do músculo cardíaco. Por último, a *morte súbita cardíaca* envolve uma lesão aterosclerótica na qual a placa rompida provoca isquemia miocárdica regional que induz à arritmia ventricular fatal. Cada uma dessas síndromes importantes será discutida em detalhes adiante, seguida da análise das consequências importantes para o miocárdio.

ANGINA PECTORIS

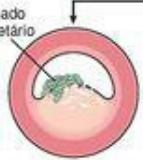A *angina pectoris* (literalmente, dor no peito) é caracterizada por ataques paroxísticos e geralmente recorrentes de desconforto torácico precordial ou subesternal (descritos de modo variado como constritivos, em aperto, asfíxiantes ou semelhantes a uma facada), causados por isquemia miocárdica transitória (1 segundo a 15 minutos) que não chega a provocar a necrose celular que define o infarto. Os três padrões de *angina pectoris* – (1) *angina estável* ou típica, (2) *angina variante de Prinzmetal* e (3) *angina instável* ou em crescente – são causados por variações combinadas de demanda aumentada do miocárdio, diminuição da perfusão do miocárdio e patologia arterial coronariana. Além disso, nem todos os eventos isquêmicos são percebidos pelos pacientes (*isquemia silenciosa*). [48](#)



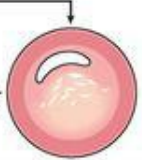Aterosclerose ↓



Agregado plaquetário



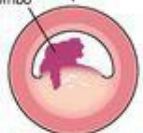Cicatrização →



RUPTURA DA PLACA

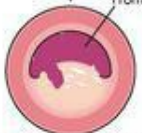
OBSTRUÇÃO CORONARIANA FIXA GRAVE
(Doença cardíaca isquêmica crônica)

Trombo



TROMBO MURAL COM OBSTRUÇÃO VARIÁVEL / ÊMOLOS?
(Angina instável ou infarto do miocárdio subendocárdico agudo ou morte súbita)

Trombo



TROMBO OCLUSIVO
(Infarto do miocárdio transmural agudo ou morte súbita)

SÍNDROMES CORONARIANAS AGUDAS

FIGURA 12-9.

Representação esquemática da progressão sequencial das lesões na artéria coronária e sua associação a várias síndromes coronárias agudas.

A angina estável, a forma mais comum, é por esta razão denominada de angina pectoris típica. É causada pela redução da perfusão coronariana (devido à aterosclerose estenosante crônica) com relação à demanda do miocárdio, tal como aquela produzida pela atividade física, excitação emocional ou por qualquer outra causa de sobrecarga cardíaca. A angina pectoris típica geralmente é aliviada pelo repouso (que diminui a demanda) ou pela nitroglicerina, um potente vasodilatador (que aumenta a perfusão).

A angina variante de Prinzmetal consiste em um padrão incomum de angina episódica que ocorre no paciente em repouso e é resultante de um espasmo da artéria coronária. Embora os indivíduos com essa forma de angina possam ter aterosclerose coronariana significativa, os ataques anginosos não estão relacionados com a atividade física, frequência cardíaca ou pressão arterial. A angina de Prinzmetal geralmente responde de modo imediato a vasodilatadores, como a nitroglicerina e os bloqueadores do canal de cálcio.

*A angina instável ou em crescente refere-se a um padrão de dor que ocorre com uma frequência crescente, frequentemente de duração prolongada que é precipitada por esforços progressivamente menores ou que ocorre mesmo em repouso. Na maioria dos pacientes, a angina instável é causada pela ruptura de uma placa aterosclerótica com trombose parcial (mural) superposta e, possivelmente, formação de êmbolos ou vasoespasmo (ou ambos). A angina instável então serve de alerta para um iminente IM agudo; além disso, essa síndrome algumas vezes é denominada de *angina pré-infarto*.*

INFARTO DO MIOCÁRDIO (IM)

O IM, também conhecido como “ataque cardíaco” consiste na morte do músculo cardíaco resultante de isquemia grave prolongada. É de longe a forma mais importante de CI. Cerca de 1,5 milhão de pessoas nos Estados Unidos sofrem IM anualmente.

Incidência e Fatores de Risco. O IM pode ocorrer em qualquer idade, mas sua frequência eleva-se progressivamente com o aumento da idade e na presença de fatores que predispõem à aterosclerose. Cerca de 10% dos infartos do miocárdio ocorrem em pessoas com menos de 40 anos, e 45% ocorrem em pessoas com menos de 65 anos. Negros e brancos são igualmente afetados. Durante toda a vida, os homens têm um risco significativamente maior de sofrer um IM do que as mulheres.⁴⁹ Além disso, com exceção daquelas que possuem uma condição que predispõe à aterosclerose, as mulheres estão grandemente protegidas contra o IM durante o período reprodutivo da vida. Entretanto, a diminuição do estrogênio que se segue à menopausa pode permitir o rápido desenvolvimento da doença arterial coronariana (DAC), e a CI é a principal causa de morte entre as mulheres idosas. A terapia de reposição hormonal pós-menopausa não protege as mulheres contra aterosclerose e CI ([Cap. 11](#)).⁵³

Patogenia. Analisaremos agora as bases da isquemia e as consequências da isquemia do miocárdio.

Oclusão Arterial Coronariana. No caso de um IM típico, a seguinte sequência de eventos sucedem esta condição (veja [Cap. 11](#) para mais detalhes):

O evento inicial consiste em uma alteração súbita da morfologia de uma placa ateromatosa, que pode consistir em hemorragia no interior da placa, erosão ou ulceração, ou ruptura ou fissuramento.

Quando são expostas ao colágeno subepitelial e ao conteúdo necrótico da placa, as plaquetas dão início aos processos de adesão, agregação, ativação e liberação de potentes agentes agregadores para formar o microtrombo.

O vasoespasmó é estimulado por mediadores liberados das plaquetas.

O fator tecidual ativa a cascata da coagulação, aumentando o volume do trombo.

Frequentemente, dentro de minutos, o trombo evolui e oclui completamente o lúmen do vaso.

A evidência dessa sequência é irrefutável e provém (1) do estudo de necropsia de pacientes que morreram de IM, (2) de estudos angiográficos que mostram uma alta frequência de oclusão trombótica imediatamente após o IM, (3) da alta taxa de sucesso da revascularização coronariana (*i.e.*, trombólise terapêutica, angioplastia, colocação de *stent* e cirurgia) e (4) da demonstração de lesões ateroscleróticas rompidas residuais por meio da angiografia após a trombólise. A angiografia coronariana realizada dentro de 4 horas do início do IM mostra uma artéria coronária trombosada em quase 90% dos casos. Entretanto, quando a angiografia é adiada em até 12 a 24 horas após o início do IM, a oclusão é vista em apenas cerca de 60% das vezes, sugerindo que algumas oclusões desaparecem devido à lise do trombo, relaxamento do espasmó, ou ambos.

Em aproximadamente 10% dos casos, o IM transmural ocorre na ausência de uma patologia

vascular coronariana típica. Nesses casos, outros mecanismos podem ser responsáveis pela redução do fluxo sanguíneo coronário, incluindo:

Vasoespasm com ou sem aterosclerose coronariana, talvez associado à agregação plaquetária ou devido ao uso de cocaína.

Êmbolos provenientes do átrio esquerdo, associados à fibrilação atrial, a um trombo mural situado no lado esquerdo ou à endocardite vegetante ou infectante, material protético intracardiaco; ou *êmbolos paradoxais* provenientes do lado direito do coração ou das veias periféricas que passam para a circulação sistêmica, através de um forame oval patente, e causam oclusão coronariana.

Isquemia sem aterosclerose e trombose coronariana detectáveis pode ser causada por desordens de pequenos vasos intramurais coronarianos, tais como vasculites, anormalidades hematológicas tais como a doença falciforme, deposição de amiloide nas paredes vasculares e dissecação vascular; baixa pressão sistêmica (choque); ou “proteção” do miocárdio inadequada durante cirurgia cardíaca.

Resposta do Miocárdio. *A obstrução da artéria coronariana compromete o suprimento sanguíneo a uma região do miocárdio (Fig. 12-10) provocando isquemia, disfunção do miocárdio e potencial morte celular. A região anatômica irrigada por essa artéria é denominada de área de risco. O prognóstico depende predominantemente da gravidade e duração da privação do fluxo (Fig. 12-11).*



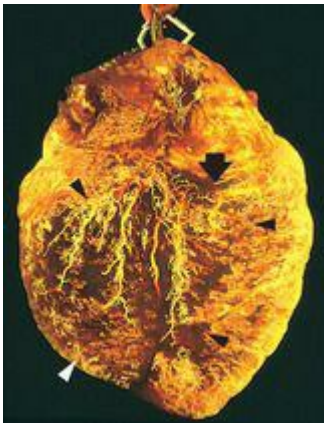


FIGURA 12-10

Angiograma *post-mortem* que mostra a face posterior do coração de um paciente que morreu durante a evolução de um infarto do miocárdio agudo, demonstrando oclusão total da artéria coronária direita distal por um trombo agudo (*seta*) e uma grande zona de hipoperfusão do miocárdio envolvendo a parte posterior dos ventrículos direito e esquerdo, conforme indicado pelas *cabeças de setas* e que apresenta um enchimento de capilares quase ausente. O coração foi fixado perfundindo-se as artérias coronárias com glutaraldeído e foi limpo com salicilato de metila, seguido de injeção intracoronariana de um polímero de silicone (amarelo). A fotografia é cortesia de Lewis L. Lainey.

(Reproduzida com permissão de Schoen FJ: *Interventional and Surgical Cardiovascular Pathology: Clinical Correlations and Basic Principles*. Philadelphia, WB Saunders, 1989, p. 60.)

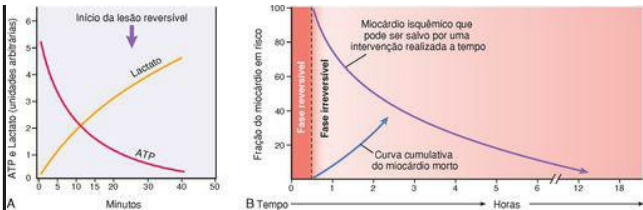


FIGURA 12-11

Sequência temporal dos primeiros achados bioquímicos e progressão da necrose após o início de uma isquemia miocárdica grave. **A**, Alterações iniciais incluem perda de trifosfato de adenosina (ATP) e acúmulo de lactato. **B**, Por aproximadamente 30 minutos após o início até da isquemia mais grave, a lesão do miocárdio é potencialmente reversível. Após esse período, ocorre perda progressiva da viabilidade que se completa em 6 a 12 horas. Os benefícios proporcionados pela reperfusão são maiores quando ela se instala precocemente e diminuem progressivamente à medida que ela é atrasada.

(Modificada com a permissão de Antman E: Acute Myocardial infarction. In Braunwald E, Zipes DP, Libby P (eds): Heart Disease: A Textbook of Cardiovascular Medicine, 6th ed. Philadelphia, WB Saunders, 2001 pp. 1114-1231.)

A consequência bioquímica imediata da isquemia do miocárdio é a cessação do metabolismo aeróbico em um período de segundos, levando à produção inadequada de fosfatos de alta energia (p. ex., fosfato de creatinina e trifosfato de adenosina) e ao acúmulo de produtos de degradação potencialmente nocivos (como o ácido láctico) (Fig. 12-11A). Por causa da extrema dependência da função do miocárdio do oxigênio, a isquemia grave induz a perda de contratilidade dentro de 60 segundos. Esse fato pode precipitar o aparecimento de uma insuficiência cardíaca aguda bem antes do início da morte das células do miocárdio. Conforme detalhado no [Capítulo 1](#), alterações ultraestruturais (incluindo o relaxamento miofibrilar, a depleção de glicogênio e a tumefação mitocondrial e celular) também desenvolvem-se dentro de poucos minutos do início da isquemia. Entretanto essas alterações iniciais são potencialmente reversíveis e a morte celular não é imediata. Como demonstrado por estudos clínicos e experimentais, apenas a isquemia intensa que dura pelo menos 20 a 30 minutos ou mais leva a um dano irreversível (necrose) de alguns miócitos cardíacos. Evidência ultraestrutural de lesão de miócito irreversível (defeitos estruturais primários no sarcolema) desenvolve-se apenas após uma isquemia do miocárdio intensa e prolongada (tal como a que ocorre quando o fluxo sanguíneo é 10% ou menos do que o normal).

Uma característica importante que marca as fases iniciais da necrose celular é o rompimento da

integridade do sarcolema, que permite que macromoléculas intracelulares saiam das células e cheguem ao interstício cardíaco e, por último, para o interior da microvasculatura e dos vasos linfáticos na região do infarto. Os testes que avaliam os níveis de proteínas do miocárdio no sangue são importantes no diagnóstico e no tratamento do IM (veja adiante). Com a isquemia grave prolongada, segue-se a lesão da microvasculatura. A progressão temporal desses eventos está resumida na [Tabela 12-4](#).

TABELA 12-4 Tempo Aproximado até o Início dos Eventos-chave nos Miócitos Cardíacos Isquêmicos

Característica	Tempo
Início da depleção de ATP	Segundos
Perda da contratilidade	<2 min
Redução do ATP	
até 50% do normal	10 min
até 10% do normal	40 min
Lesão celular irreversível	20–40 min
Lesão microvascular	>1 h
ATP, trifosfato de adenosina.	

Na maioria dos casos de IM agudo, o dano permanente ao coração ocorre quando a perfusão do miocárdio está gravemente reduzida por um intervalo extenso (geralmente em 2 a 4 horas) ([Fig. 12-11B](#)). Esse retardo no início da lesão do miocárdio permanente fornece a base para o diagnóstico rápido no IM agudo – para permitir a intervenção coronária precoce, com a proposta de estabelecer a reperfusão e salvar o miocárdio “em risco” o máximo que for possível.

A progressão da necrose isquêmica no miocárdio está resumida na [Figura 12-12](#). A isquemia é mais pronunciada no subendocárdio; então, uma lesão irreversível dos miócitos isquêmicos ocorre primeiro na zona subendocárdica. Com a isquemia mais extensa, uma *frente de onda* de morte celular se move através do miocárdio e penetra cada vez mais na espessura transmural da zona isquêmica. A localização precisa, tamanho e características morfológicas específicas de um IM agudo dependem:

- Do local, intensidade e taxa de desenvolvimento das obstruções ateroscleróticas coronarianas devido a aterosclerose e trombose.

- Do tamanho do leito vascular irrigado pelos vasos obstruídos.

- Da duração da oclusão.

Das necessidades metabólicas e de oxigênio do miocárdio em risco.

Da quantidade de vasos sanguíneos colaterais.

Da presença, local e intensidade de espasmo arterial coro-nariano.

De outros fatores, tais como frequência cardíaca, ritmo cardíaco e oxigenação sanguínea

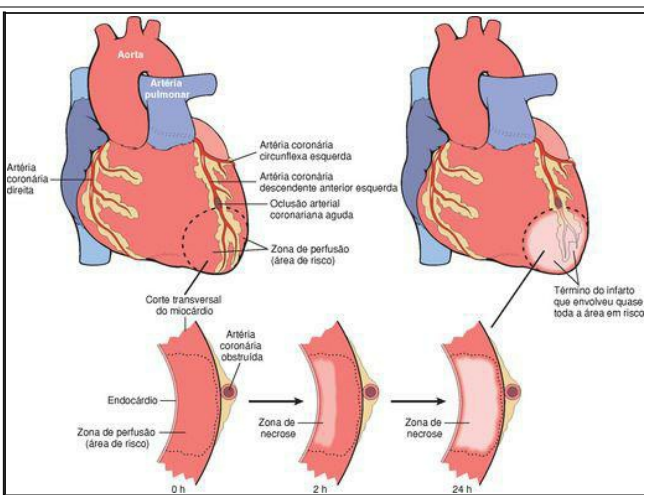


FIGURA 12-12


Progressão da necrose do miocárdio após oclusão da artéria coronária. A necrose começa em uma pequena zona de miocárdio abaixo da superfície do endocárdio no centro da zona isquêmica. A área que depende do vaso ocluído para perfusão é o miocárdio “em risco” (*sombreada*). Note que uma zona muito estreita do miocárdio imediatamente abaixo do endocárdio é poupada da necrose, pois pode ser oxigenada por difusão a partir do ventrículo.

A necrose geralmente completa-se em 6 horas após o início da isquemia do miocárdio grave. Entretanto, nos casos em que o sistema colateral arterial, estimulado pela isquemia crônica, está bem desenvolvido e, portanto, mais efetivo, a progressão da necrose pode seguir um curso mais lento (possivelmente 12 horas ou mais).

O conhecimento das áreas do miocárdio perfundidas pelas três artérias coronarianas principais ajuda a correlacionar as regiões de obstrução vascular com as regiões de infarto do miocárdio. Comumente, o ramo descendente anterior esquerdo da artéria coronária esquerda (ACE) irriga a maior parte do ápice do coração (extremidade distal dos ventrículos), a parede anterior do ventrículo esquerdo e os dois terços do septo ventricular. Por convenção, a artéria coronariana (tanto a artéria coronariana direita [ACD] quanto a artéria circunflexa esquerda [CE]) que perfunde o terço posterior do septo são chamadas de “dominantes” (mesmo que a ACD e a ACE juntas perfundam a maioria do miocárdio ventricular esquerdo). Na circulação dominante direita, presente em aproximadamente 4/5 dos indivíduos, a ACE geralmente perfunde apenas a parede lateral do ventrículo esquerdo, e a ACD irriga toda a parede livre do ventrículo direito, a parede posterobasal do ventrículo esquerdo e o terço posterior do septo ventricular. Então, as oclusões da ACD (bem como da artéria coronariana esquerda) podem provocar dano ventricular esquerdo. As artérias coronárias direita e esquerda atuam como artérias terminais, embora anatomicamente a maioria dos corações apresente numerosas anastomoses intercoronarianas (conexões chamadas de circulação colateral). Pouco sangue circula através da circulação colateral no coração normal. Entretanto, quando uma artéria está muito estreitada, o sangue passa pelas colaterais por um sistema de alta e baixa pressão e provoca a ampliação dos canais. Assim, a dilatação progressiva e o crescimento de vasos colaterais, estimulados pela isquemia, podem desempenhar um papel no fornecimento de fluxo sanguíneo para áreas do miocárdio que estão desprovidas de perfusão adequada.

Infarto Transmural versus Subendocárdico. A distribuição da necrose do miocárdio está correlacionada com a localização e causa da redução da perfusão (Fig. 12-16). A maioria dos infartos do miocárdio é *transmural*, no qual a necrose isquêmica envolve toda ou quase toda a espessura da parede ventricular na distribuição de uma única artéria coronária. Esse padrão de infarto geralmente está associado à combinação de aterosclerose coronariana crônica, alteração aguda da placa e trombose superposta (conforme discutido anteriormente). Em contraposição, o *infarto subendocárdico (não transmural)* constitui uma área de necrose isquêmica limitada ao terço inferior interno à metade da parede ventricular. Como a zona subendocárdica é normalmente a última região perfundida do miocárdio, essa área é a mais vulnerável a qualquer redução do fluxo coronário. Um infarto subendocárdico pode ocorrer como resultado do rompimento de uma placa seguido por um trombo coronário que se torna lisado antes da necrose do miocárdio se estender ao longo de toda espessura da parede; nesse caso, o infarto estará limitado à região irrigada pela artéria coronária que foi atingida pela alteração na placa. Entretanto, os infartos subendocárdicos também podem resultar da redução prolongada e intensa da pressão arterial sistêmica, como ocorre no choque, muitas vezes superposta a estenoses coronarianas crônicas, mas não críticas. Nos casos de hipotensão global, os infartos subendocárdicos resultantes geralmente são circunferenciais, em vez de estarem limitados à região irrigada por uma única artéria coronária importante. De acordo com as alterações do eletrocardiograma resultantes de isquemia/necrose do miocárdio em várias regiões, os infartos transmurais frequentemente são denominados de “infartos de elevação ST” e os infartos

subendocárdicos são conhecidos como “infartos de não elevação de ST”.



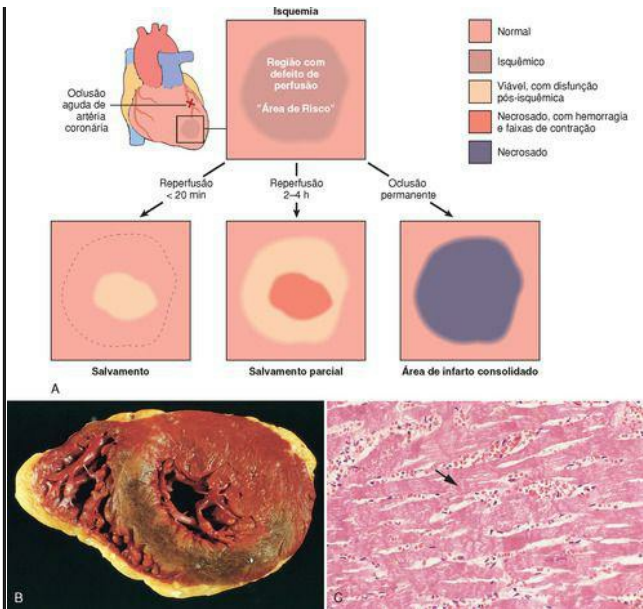


FIGURA 12-16

Consequências da isquemia miocárdica seguida de reperusão. **A**, Ilustração esquemática da progressão da lesão isquêmica miocárdica e sua modificação decorrente da restauração do fluxo (reperusão). Os corações que sofrem curtos períodos de isquemia, < 20 minutos seguidos de reperusão, não desenvolvem necrose (lesão reversível). Uma isquemia de curta duração seguida de reperusão produz atordoamento miocárdico. Se a oclusão coronariana dura mais de 20 minutos, com o passar do tempo uma frente de onda de necrose progride desde o subendocárdio até o subepicárdio. A reperusão instalada antes de 3 a 6 horas da isquemia salva o tecido isquêmico, porém viável. Esse tecido salvo também pode exibir atordoamento miocárdico. A reperusão após 6 horas não reduz de modo significativo o tamanho da área

infartada. **B**, Aspecto macroscópico do miocárdio modificado pela reperfusão. **C**, Aspecto microscópico do miocárdio modificado pela reperfusão. **B**, Infarto agudo do miocárdio grande e intensamente hemorrágico que atingiu a parede anterior de paciente com trombo na artéria descendente anterior esquerda tratado com estreptocinase, um agente fibrinolítico (corte de coração corado com cloreto de trifeniltetrazólio). Peça orientada com a parede posterior para o alto. **C**, Necrose do miocárdio com hemorragia e faixas de contração, visíveis como faixas escuras que atravessam algumas miofibras (*seta*). Esta é a aparência característica do miocárdio acentuadamente isquêmico que sofreu reperfusão.

Morfologia. A evolução temporal das alterações morfológicas no IM agudo e subsequente cicatrização estão resumidas na [Tabela 12-5](#).

TABELA 12-5 Evolução das Alterações Morfológicas do Infarto do Miocárdio

Tempo	Características Macroscópicas	Microscópio Óptico	Microscópio Eletrônico
LESÃO REVERSÍVEL			
0-½ h	Sem alteração	Sem alteração	Relaxamento das miofibrilas, perda de glicogênio; tumefação mitocondrial
LESÃO IRREVERSÍVEL			
½-4 h	Sem alteração	Geralmente sem alteração; ondulação variável das fibras na borda	Ruptura do sarcolema; mitocôndrias com densidades amorfas
4-12 h	As vezes mosqueamento escuro	Início da necrose por coagulação; edema; hemorragia	
		Continuação da necrose por coagulação; picnose dos núcleos;	

12-24 h	Mosqueamento escuro	miócitos com hipereosinofilia; necrose marginal com faixas de contração; início do infiltrado neutrofílico	
1-3 dias	Mosqueamento com a área central do infarto de cor amarelo-acastanhada	Necrose por coagulação, com perda dos núcleos e das estriações; infiltrado intersticial vigoroso de neutrófilos	
3-7 dias	Borda hiperêmica; amolecimento central amarelo-acastanhado	Início da desintegração das miofibras mortas, com morte de neutrófilos; fase inicial da fagocitose das células mortas pelos macrófagos na borda da área infartada	
7-10 dias	Amolecimento e coloração amarelo-acastanhada em grau máximo, com margens deprimidas vermelho-acastanhadas	Fase avançada da fagocitose das células mortas, fase inicial da formação do tecido de granulação fibrovascular nas margens	
10-14 dias	Área infartada com bordas deprimidas vermelho-acinzentadas	Tecido de granulação bem organizado com novos vasos sanguíneos e deposição de colágeno	
2-8 semanas	Cicatriz cinza-esbranquiçada, que progride da borda para o centro da área infartada	Aumento da deposição de colágeno, com diminuição da celularidade	
>2 meses	Cicatrização completa	Cicatriz colagenosa densa	

Quase todos os infartos transmurais envolvem pelo menos uma região do ventrículo esquerdo (comprometendo a parede livre e septo do ventrículo) e envolvem quase toda a zona de perfusão da artéria coronariana ocluída, salvo uma borda estreita (de aproximadamente 0,1 mm) de miocárdio subendocárdico que é preservada, mantida por meio de difusão de oxigênio e nutrientes do lúmen ventricular.

Dos IMs provocados por obstrução da coronária direita, 15% a 30% se estendem da parede posterior livre da porção septal do ventrículo esquerdo para dentro da parede do ventrículo

direito adjacente. O infarto isolado do ventrículo não é comum (1% a 3% dos casos), assim como o infarto do átrio.

As frequências de envolvimento de cada um dos três troncos arteriais principais e as regiões correspondentes às lesões do miocárdio resultantes de infarto (no coração direito dominante típico) são apresentadas a seguir (Fig. 12-13A):

- Artéria coronária descendente anterior esquerda (40% a 50%): a área de infarto envolve a parede anterior do ventrículo esquerdo, próximo ao ápice; a parte anterior do septo ventricular e o ápice de modo circular
- Artéria coronária direita (30% a 40%): a área de infarto envolve a parede inferior/posterior do ventrículo esquerdo; a parte posterior do septo ventricular; e a parede livre inferior/posterior do ventrículo direito em alguns casos
- Artéria coronária circunflexa esquerda (15% a 20%): a área de infarto envolve a parede lateral do ventrículo esquerdo, com exceção do ápice

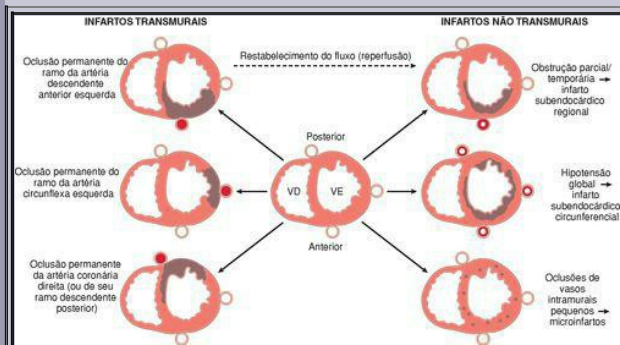


FIGURA 12-13

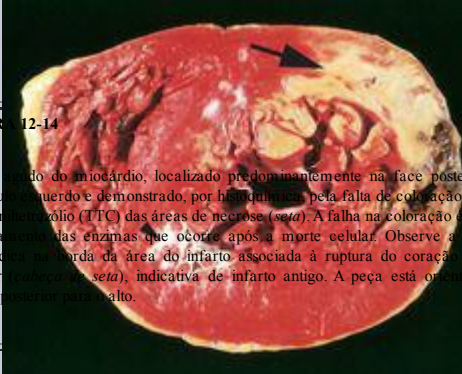
Distribuição da necrose isquêmica do miocárdio correlacionada com a localização e natureza da perfusão reduzida. À esquerda, as posições dos infartos agudos transmurais resultando de oclusões das artérias coronárias principais; *de cima para baixo*, artérias descendente anterior esquerda, circunflexa esquerda e coronária direita. À direita, os tipos de infarto que resultam de uma oclusão parcial ou temporária, hipotensão global ou oclusões de pequenos vasos intramurais.

Às vezes, são encontrados outros locais de lesões arteriais coronarianas críticas, tais como a artéria coronária principal esquerda, os ramos secundários da artéria coronária descendente anterior esquerda, ou os ramos marginais da artéria coronária circunflexa esquerda.

O aspecto macroscópico e microscópico de uma área de infarto à necropsia depende da duração da sobrevivência do paciente após o IM. As áreas lesadas passam por uma sequência progressiva de alterações morfológicas que consistem em típica necrose isquêmica por coagulação (o mecanismo predominante de morte celular no IM, embora também ocorra apoptose), seguida de inflamação e reparo que se assemelham muito às respostas teciduais à lesão em outros locais.

A identificação precoce das áreas de infarto agudo do miocárdio pode ser difícil, particularmente quando a morte ocorre poucas horas após o início dos sintomas. As áreas de infarto do miocárdio com menos de 12 horas geralmente não são visíveis ao exame macroscópico. Contudo, em muitos casos, é possível realçar a área de necrose que surge primeiro após 2 a 3 horas do infarto por meio da imersão de cortes de tecido em uma solução de **cloreto de trifeniltetrazólio**. Essa coloração histoquímica dá uma cor vermelho-tijolo ao miocárdio intacto não infartado, onde a atividade desidrogenase (p. ex., lactato desidrogenase) está preservada. Pelo fato de as desidrogenases extravasarem através das membranas lesadas das células mortas, um infarto aparece como uma zona pálida e descorada ([Fig. 12-14](#)). Posteriormente, dentro de 12 a 24 horas, a área do infarto pode ser identificada nas fatias macroscópicas fixadas de modo rotineiro devido à coloração vermelho-azulada provocada pelo sangue aprisionado e estagnado. Depois disso, a área do infarto transforma-se progressivamente em uma área mais bem definida amarelo-acastanhada e um pouco amolecida. Dentro de 10 dias a 2 semanas, ela é margeada por uma zona hiperêmica de tecido de granulação altamente vascularizado. Nas semanas seguintes, a região lesada evolui para uma cicatriz fibrosa.

FIGURA 12-14



Infarto agudo do miocárdio, localizado predominantemente na face posterolateral do ventrículo esquerdo e demonstrado, por histoquímica, pela falta de coloração pelo cloreto de triferrictrinitrólio (TTC) das áreas de necrose (*seta*). A falha na coloração é decorrente do vazamento das enzimas que ocorre após a morte celular. Observe a hemorragia miocárdica na borda da área do infarto associada à ruptura do coração e a cicatriz anterior (*seta*), indicativa de infarto antigo. A peça está orientada com a parede posterior para o alto.

As alterações histopatológicas também apresentam uma sequência bastante previsível (resumida na [Fig. 12-15](#)). As alterações típicas da necrose por coagulação se tornam detectáveis nas primeiras 6 a 12 horas. “Fibras onduladas” podem estar presentes na periferia da área do infarto; essas alterações resultam provavelmente do esforço sistólico vigoroso realizado pelas fibras viáveis imediatamente adjacentes às fibras mortas não contráteis, que em consequência, sofrem alongamento. Uma outra alteração isquêmica, porém subletal, pode ser observada nas margens das áreas de infarto: a chamada degeneração vacuolar ou **miocitólise**, que origina grandes espaços vacuolares no interior das células, os quais provavelmente contêm água. O músculo necrosado produz uma inflamação aguda (mais acentuada em 1 a 3 dias). Após os macrófagos removerem os miócitos necrosados (mais pronunciada em 3 a 7 dias) e a zona lesada é progressivamente substituída por um tecido de granulação altamente vascularizado que cresce para o interior da área lesada (mais acentuada em 1 a 2 semanas) e se torna progressivamente menos vascularizado e mais fibroso. Na maioria dos casos, a cicatrização já está bem avançada perto do final da sexta semana, mas a eficiência do reparo depende do tamanho da lesão original.

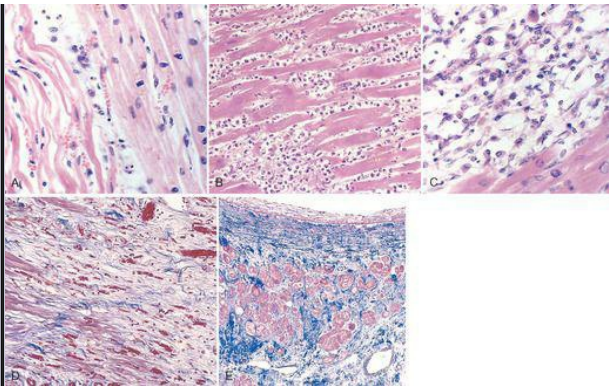


FIGURA 12-15

Características microscópicas do infarto do miocárdio e do seu reparo. **A**, Área de infarto com um dia de duração que mostra necrose por coagulação e fibras onduladas (alongadas e estreitas, ao serem comparadas com as fibras normais adjacentes, *à direita*). Os espaços ampliados entre as fibras mortas contêm líquido edematoso e neutrófilos dispersos. **B**, Infiltrado denso de leucócitos polimorfonucleares na área de infarto agudo do miocárdio com 3 a 4 dias de duração. **C**, Remoção quase completa dos miócitos necrosados por fagocitose (aproximadamente 7 a 10 dias). **D**, Tecido de granulação caracterizado por colágeno frouxo e capilares abundantes. **E**, Área do infarto do miocárdio bem cicatrizada com substituição das fibras necrosadas por cicatriz colagenosa densa. Presença de algumas células cardíacas residuais.

Visto que a cura requer a participação de células da inflamação que migram para a região lesada através dos vasos sanguíneos intactos, que frequentemente sobrevivem apenas nas margens da área do infarto, o processo de cura da área do infarto inicia-se nas bordas e caminha em direção ao centro. Assim, uma área de infarto grande pode não se curar tão rapidamente nem tão completamente quanto uma área de infarto pequena. Uma área de infarto curado pode ter um aspecto não uniforme, exibindo uma cura mais avançada na periferia. Quando a lesão está completamente curada, é impossível determinar sua idade (*i.e.*, a cicatriz de tecido fibroso denso de uma lesão de 8 semanas e a de uma lesão de 10

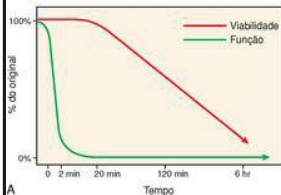
anos pode ter um aspecto semelhante).

As áreas de infarto podem expandir-se através de suas bordas por um período de dias a semanas por um processo de necroses sucessivas em regiões adjacentes (**extensão**). Nesses casos, o exame do coração revela, com frequência, uma zona central de infarto cuja cura está mais avançada do que aquela da margem da área do infarto. Esse fato contrasta com o aspecto de uma área única de infarto descrita anteriormente, na qual o reparo se encontra em fase mais avançada na periferia da lesão. A área do infarto pode se estender devido à propagação retrógrada de um trombo, de vasoespasmo proximal, da contratilidade cardíaca progressivamente deficiente que proporciona um fluxo de sangue extremamente reduzido por meio estenoses moderadas, do depósito de microêmbolos de plaquetas e fibrina, ou do aparecimento de uma arritmia que afeta ou funcionamento do coração.

Agora, iremos considerar as intervenções que tendem a limitar o tamanho do infarto pelo salvamento do miocárdio que ainda não está necrótico.

Modificação da Área de Infarto por meio da Reperusão. O modo mais eficaz de “salvar” um miocárdio isquêmico ameaçado por um infarto consiste em restaurar a perfusão tecidual o mais rápido possível, um processo conhecido como *reperusão*.⁵¹ Contudo, apesar da possibilidade de salvar o miocárdio isquêmico, a reperusão também pode ativar complicações danosas, incluindo arritmias, hemorragia do miocárdio com faixas de contração, dano celular irreversível na área de lesão isquêmica original (*lesão por reperusão*), lesão microvascular, e disfunção isquêmica prolongada (*atordoamento miocárdico*); estes serão discutidos posteriormente e resumidos nas [Figuras 12-16](#) e [12-17](#). A intervenção coronariana (*i.e.*, trombólise, angioplastia, instalação de *stent* ou cirurgia de enxerto de *bypass* de artéria coronária [CABG]) frequentemente é usada na tentativa de dissolver, alterar mecanicamente ou sobrepor a lesão que iniciou o IM agudo. A proposta desses tratamentos é restaurar o fluxo sanguíneo nas áreas de risco para infarto e salvar o músculo cardíaco isquêmico (mas ainda não necrosado). Como a perda da viabilidade do miocárdio no infarto é progressiva, ocorrendo por um período de várias horas ([Figs. 12-11B](#) e [12-17A](#)), a reperusão precoce pode salvar o miocárdio e, portanto, limitar o tamanho do infarto, com consequente melhora da função a curto e longo prazo e sobrevida. O benefício potencial da reperusão está relacionado com (1) a rapidez em que a obstrução coronária é removida (as primeiras 3 a 4 horas iniciais são críticas) e (2) a extensão de correção da oclusão vascular e da lesão subjacente que foi gerada. Por exemplo, a trombólise pode remover um trombo que oclui uma artéria coronária, mas não altera a placa aterosclerótica subjacente que iniciou sua formação. Por outro lado, a angioplastia coronariana transluminal percutânea (ACTP) com instalação de *stent* não apenas elimina a oclusão trombótica, mas também é capaz de eliminar parte da obstrução original causada pela placa subjacente. O CABG proporciona um fluxo ao redor de um vaso bloqueado.

OCCLUSÃO PERMANENTE



OCCLUSÃO TEMPORÁRIA COM REPERFUSÃO

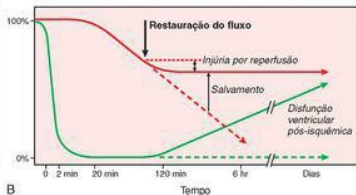

FIGURA 12-17

Efeitos da reperfusão na viabilidade e função do miocárdio. Após a oclusão da artéria coronária, a função contrátil é perdida dentro de 2 minutos e a viabilidade começa a diminuir após aproximadamente 20 minutos. Se a perfusão não for restabelecida (**A**), quase todo o miocárdio da região afetada morrerá. **B**, Se o fluxo for restabelecido, alguma necrose poderá ser evitada, e o miocárdio será salvo e pelo menos alguma função retornará. Quanto antes a reperfusão for estabelecida, maior o grau de salvamento. Entretanto, o processo de reperfusão por si só pode provocar algum dano (*injúria por reperfusão*), e o retorno da função do miocárdio salvo pode ser retardado por horas a dias (*disfunção ventricular pós-isquêmica*).

Vale lembrar que (1) a isquemia intensa não causa morte celular imediata mesmo nas regiões do miocárdio mais intensamente afetadas, e (2) nem todas as regiões do miocárdio tornam-se igualmente isquêmicas. Portanto, o que ocorre após a restauração do fluxo pode variar de região para região. Conforme indicado na [Figura 12-16A](#), a reperfusão do miocárdio dentro de 20 minutos após o início da isquemia pode impedir todo o processo necrosante. A reperfusão após um longo intervalo de tempo pode não impedir todo o processo necrosante, mas pode salvar pelo menos alguns miócitos que teriam morrido.

O aspecto típico do miocárdio isquêmico que em seguida sofreu reperfusão está ilustrado na [Figura 12-16B e C](#). A área de infarto reperfundida geralmente apresenta hemorragia porque a vasculatura que foi lesada durante o período da isquemia vazava quando o fluxo é restaurado. O exame microscópico revela que os miócitos que foram lesados de modo irreversível no momento da reperfusão frequentemente apresentam *feixes de contração*, que são “*stripes*” intracelulares intensamente eosinófilicas compostas de sarcômeros extremamente comprimidos. Isso resulta da contração exagerada das miofibrilas no instante em que a perfusão é restabelecida, pois, nesse momento, a parte interna de uma célula já morta, cujas membranas foram danificadas pela isquemia, é exposta a uma alta concentração de íons cálcio do plasma. Assim, a reperfusão não apenas salva as células com lesão reversível, mas também altera a morfologia das células que já se encontravam danificadas de modo irreversível no momento do refluxo.

Além desses efeitos benéficos, a reperfusão também pode ter alguns efeitos danosos no miocárdio isquêmico vulnerável (*lesão por reperfusão*; [Fig. 12-17B](#)). [52](#) A importância clínica da lesão do miocárdio por reperfusão é incerta. Conforme discutido no [Capítulo 1](#), a lesão por reperfusão pode ser mediada pelo estresse oxidativo, sobrecarga de cálcio e inflamação importante iniciada durante a reperfusão. A lesão microvascular induzida pela reperfusão provoca não apenas hemorragia, mas também edema epitelial que oclui capilares e pode limitar a reperfusão de miocárdio lesado de modo crítico (chamado de *não refluxo*).

As alterações bioquímicas também podem persistir por um período de dias a várias semanas nos miócitos que são salvos da isquemia pela reperfusão. Acredita-se que essas alterações provoquem o fenômeno do *miocárdio atordoado*, um estado de insuficiência cardíaca reversível que geralmente se mantém por vários dias. [53](#) A reperfusão também frequentemente induz arritmias. O miocárdio que foi submetido à isquemia subletal crônica também pode entrar em um estado de metabolismo e função reduzidos que é denominado de *hibernante*. [54](#) A função do miocárdio hibernante pode ser restabelecida pela revascularização (p. ex., pela cirurgia CABG, angioplastia ou instalação de *stent*). Paradoxalmente, a isquemia transitória repetida de curta duração pode proteger o miocárdio do infarto (um fenômeno conhecido como *pré-condicionamento*) por mecanismos que não são bem conhecidos. [55](#)

Aspectos Clínicos. O diagnóstico clássico do IM compreende os sintomas típicos, testes laboratoriais para detectar a presença de proteínas do miocárdio no plasma, e alterações características no eletrocardiograma. Pacientes com IM frequentemente apresentam pulso fraco e rápido e transpiração profusa (diaforese). A dispnéia decorrente da contratilidade deficiente do miocárdio isquêmico e a congestão e edema pulmonares resultantes são comuns. Entretanto, em cerca de 10% a 15% dos pacientes o início é totalmente assintomático e a doença é descoberta apenas por alterações no eletrocardiograma ou testes laboratoriais que mostram evidência de lesão no miocárdio (ver adiante). Esses IMs “silenciosos” são particularmente comuns nos pacientes idosos e naqueles com diabetes melito.

A *avaliação laboratorial* do IM baseia-se na avaliação dos níveis sanguíneos de proteínas que vazaram dos miócitos que morreram; essas moléculas incluem a mioglobina, troponinas T e I cardíacas e fração MB da creatina-quinase (CK-MB), lactato desidrogenase e muitas outras ([Fig. 12-18](#)). [56](#) O diagnóstico da lesão miocárdica é estabelecido quando os níveis sanguíneos desses biomarcadores cardíacos estão aumentados no curso clínico da isquemia aguda. A velocidade de detecção desses marcadores na circulação periférica depende de vários fatores, incluindo sua localização intracelular e peso molecular, fluxo sanguíneo e drenagem linfática na área do infarto e a velocidade de eliminação do marcador do sangue.

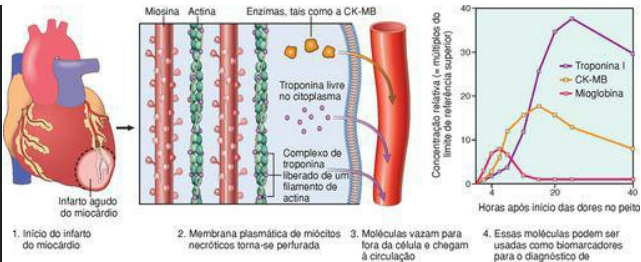


FIGURA 12-18

Liberação de proteínas de miócitos no infarto do miocárdio. Algumas dessas proteínas (p. ex., troponina I, C, ou T e creatina fosfocinase, fração MB [CK-MB]) são usadas como biomarcadores para o diagnóstico.

Os marcadores mais sensíveis e específicos da lesão do miocárdio são proteínas específicas do coração, particularmente as troponinas I e T (proteínas que regulam a contração mediada por cálcio do músculo esquelético cardíaco). As troponinas I e T não são normalmente detectadas na circulação. Após o IM, os níveis de ambas começam a aumentar em 2 a 4 horas e atingem um pico em 48 horas. Considerada anteriormente como “padrão-ouro”, a creatina-cinase continua sendo útil. A creatina-cinase, uma enzima que está presente no cérebro, miocárdio e músculo esquelético, é um dímero composto por duas isoformas designadas “M” e “B”. Os homodímeros MM são encontrados predominantemente nos músculos esquelético e cardíaco; homodímeros BB, no cérebro, pulmão e muitos outros tecidos; e heterodímeros MB, principalmente no músculo cardíaco, com quantidades menores também sendo encontradas no músculo esquelético. Como resultado, a forma MB da creatina-cinase (CK-MB) é sensível, mas não específica, pois ela também está elevada quando o músculo esquelético foi lesionado. A CK-MB começa a elevar-se dentro de 2 a 4 horas do início do IM, e os picos são atingidos em cerca de 24 horas, retornando ao normal em aproximadamente 72 horas. Embora as sensibilidades diagnósticas das avaliações de troponina cardíaca e CK-MB sejam similares nos estágios iniciais de IM, os níveis elevados de troponina persistem por aproximadamente 7 a 10 dias após o IM agudo, bem depois dos níveis CK-MB retornarem ao normal. Os níveis de troponina e CK-MB atingem o pico mais rapidamente em pacientes que tiveram sucesso na reperfusão, pois as proteínas são retiradas do tecido necrosado mais rapidamente. A ausência de alteração dos níveis de CK-MB e troponina após 2 dias exclui a possibilidade de diagnóstico de IM.

Consequências e Complicações do IM. Um progresso extraordinário tem sido obtido no

tratamento dos pacientes após um IM agudo. Simultaneamente à redução da mortalidade total por CI desde os anos de 1960, a taxa de morte hospitalar declinou de cerca de 30% para aproximadamente 7% em pacientes que estão em tratamento. Metade das mortes associadas ao IM agudo ocorre dentro de 1 hora do início; a maioria desses indivíduos nunca chega ao hospital. As terapias administradas de rotina no curso do IM agudo incluem aspirina e heparina (para impedir trombose adicional); oxigênio (para minimizar a isquemia); nitratos (para induzir vasodilatação e reverter o vasoespasmo); inibidores beta-adrenérgicos (betabloqueadores, para diminuir a demanda de oxigênio do coração e reduzir o risco de arritmias); inibidores da enzima conversora de angiotensinogênio (ACE) (para limitar a dilatação ventricular); e manobras para abrir os vasos bloqueados, incluindo a administração de agentes fibrinolíticos, angioplastia coronariana com ou sem *stent* e cirurgia CABG. A escolha da terapia depende do quadro clínico e do médico da instituição de tratamento. A angioplastia é altamente eficaz em mãos habilidosas, ao passo que a terapia fibrinolítica pode ser administrada com quase a mesma eficácia de uma infusão simples. Em geral, fatores associados ao prognóstico ruim incluem idade avançada, gênero feminino, diabetes melito e como resultado da perda cumulativa da função do miocárdio, história de IM anterior.

Apesar dessas intervenções, muitos pacientes apresentam uma ou mais complicações após o IM agudo, incluindo as seguintes (algumas delas estão ilustradas na [Fig. 12-19](#)):

Disfunção contrátil. Os infartos do miocárdio produzem anormalidades na função do ventrículo esquerdo aproximadamente proporcional ao seu tamanho. Geralmente, ocorre algum grau de insuficiência ventricular esquerda com hipotensão, congestão vascular pulmonar e transdução para o interior dos espaços pulmonares intersticiais, que podem progredir para edema pulmonar com dificuldade respiratória. Uma “insuficiência da bomba” intensa (*choque cardiogênico*) ocorre em 10% a 15% dos pacientes após um IM agudo, geralmente naqueles com uma área de infarto grande (> 40% do ventrículo esquerdo). O choque cardiogênico tem uma taxa de mortalidade de 70% e é responsável por dois terços das mortes hospitalares.

Arritmias. Muitos pacientes apresentam *irritabilidade miocárdica* e/ou distúrbios de condução após o IM que levam a arritmias potencialmente fatais. As arritmias associadas ao IM incluem a bradicardia sinusal, bloqueio cardíaco (assístole), taquicardia, contrações ventriculares prematuras ou taquicardia ventricular e fibrilação ventricular. Pelo fato de algumas partes do sistema de condução atrioventricular (feixe de His) estarem localizadas no miocárdio inferosseptal, as áreas de infarto situadas nessa região também podem estar associadas a um bloqueio cardíaco.

Ruptura do miocárdio. As síndromes da ruptura cardíaca resultam do enfraquecimento mecânico que ocorre no miocárdio necrosado e subsequentemente inflamado, e compreendem (1) ruptura da parede ventricular livre (mais comum), com hemopericárdio e tamponamento cardíaco ([Fig. 12-19A](#)); (2) ruptura do septo ventricular (menos comum), que leva a um *DSV agudo* e a um *shunt* da esquerda para a direita ([Fig. 12-19B](#)); e (3) ruptura dos músculos papilares (a menos comum) que resulta em início agudo de intensa regurgitação mitral ([Fig. 12-19C](#)). A ruptura da parede livre é mais frequente 3 a 7 dias depois do IM, quando a necrose por coagulação, infiltração de neutrófilos e lise do tecido conjuntivo cardíaco já enfraqueceram de modo considerável o miocárdio (média, 4 a 5 dias; intervalo, 1 a 10 dias). A parede anterolateral na região medioventricular é a região mais comum para ruptura de parede livre após o infarto. Os fatores de risco para ruptura de parede livre incluem idade acima dos 60 anos, sexo feminino e hipertensão preexistente.

Essa complicação ocorre com menos frequência em pacientes sem história anterior de IM porque a cicatrização fibrótica associada tende a inibir a laceração do miocárdio. As rupturas agudas da parede livre geralmente levam à morte muito rapidamente. Contudo, uma aderência pericárdica estrategicamente localizada que interrompe uma ruptura pode levar à formação de um *falso aneurisma* (hematoma localizado que se comunica com a cavidade ventricular). A parede do falso aneurisma consiste apenas em epicárdio e pericárdio parietal aderente e, assim, muitas podem acabar se rompendo.

Pericardite. Uma pericardite fibrinosa ou fibrino-hemorrágica (síndrome de Dressler) geralmente desenvolve-se por volta do segundo ou terceiro dias após um infarto transmural, como resultado da inflamação do miocárdio subjacente ([Fig. 12-19D](#)).

Infarto do ventrículo direito. Embora o infarto isolado do ventrículo direito seja incomum, o infarto do miocárdio do ventrículo direito frequentemente acompanha a lesão isquêmica do ventrículo esquerdo posterior adjacente e do septo ventricular. Uma área de infarto do ventrículo direito de um ou outro tipo pode causar insuficiência cardíaca aguda direita associada à formação de uma coleção de sangue na circulação venosa e hipotensão sistêmica.

Extensão da área do infarto. Uma nova necrose pode ocorrer adjacente a uma área de infarto preexistente.

Expansão da área do infarto. Devido ao enfraquecimento do músculo necrosado, pode haver estiramento desproporcional, adelgaçamento e dilatação da região do infarto (especialmente nos casos de áreas de infarto anterosseptais), que frequentemente estão associados a um trombo mural ([Fig. 12-19E](#)).

Trombo mural. Em qualquer infarto, a combinação entre uma anormalidade na contratilidade miocárdica local (que causa estase) e um dano endocárdico (que produz uma superfície trombogênica) pode estimular a *trombose mural* ([Cap. 4](#)) e, potencialmente, o *tromboembolismo*.

Aneurisma ventricular. Ao contrário dos *falsos aneurismas* mencionados anteriormente, os *verdadeiros aneurismas* da parede ventricular são limitados pelo miocárdio cicatrizado. Uma complicação tardia, os aneurismas da parede ventricular resultam muitas vezes de uma grande área de infarto anteroseptal transmural (frequentemente uma que sofreu expansão) que cicatriza formando uma grande região de tecido cicatricial delgado, que paradoxalmente se projeta durante a sístole ([Fig. 12-19F](#)). As complicações dos aneurismas ventriculares compreendem o trombo mural, as arritmias e a insuficiência cardíaca, porém não ocorre ruptura da parede fibrosada.

Disfunção dos músculos papilares. Conforme mencionado anteriormente, a disfunção de um músculo papilar pode ocorrer após IM. Com maior frequência, a regurgitação mitral após o infarto resulta da disfunção isquêmica inicial de um músculo papilar e do miocárdio subjacente e, mais tarde, da fibrose e do encurtamento dos músculos papilares ou da dilatação ventricular (ver adiante).

A *insuficiência cardíaca progressiva tardia* será discutida a seguir, na seção sobre CI crônica.

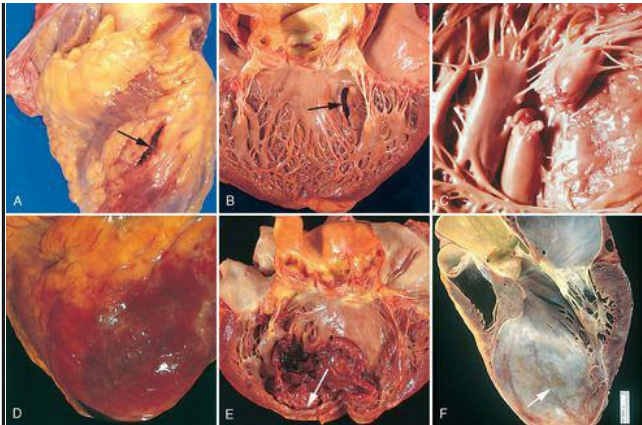


FIGURA 12-19

Complicações do infarto do miocárdio. Síndromes da ruptura cardíaca (A-C). **A**, Ruptura do miocárdio anterior em um infarto agudo (*seta*). **B**, Ruptura do septo ventricular (*seta*). **C**, Ruptura completa de um músculo papilar necrosado. **D**, Pericardite fibrinosa que mostra a superfície escura e áspera do epicárdio sobrejacente a uma área de infarto agudo. **E**, Expansão inicial de área de infarto anteroapical com adelgaçamento da parede (*seta*) e trombo mural. **F**, Grande aneurisma apical em ventrículo esquerdo. O ventrículo esquerdo está à *direita* nesta vista apical das quatro câmaras cardíacas.

(A-E, Reproduzidas com permissão de Schoen FJ: *Interventional and Surgical Cardiovascular Pathology: Clinical Correlations and Basic Principles*, Philadelphia, WB Saunders, 1989; F, Cortesia de William Edwards, MD, Mayo Clinic, Rochester, MN.)

A propensão para complicações específicas e o prognóstico após um IM dependem basicamente do tamanho da área, do local e da espessura do infarto (infarto subendocárdico ou transmural). Os infartos transmurais grandes possuem maior probabilidade de causar choque cardiogênico, arritmias e ICC tardia. Os pacientes com infartos transmurais anteriores apresentam um risco

muito grande de ruptura da parede livre, expansão do infarto e formação de trombos murais e aneurismas. Por outro lado, é mais provável que os infartos transmuralis posteriores apresentem, como complicação, graves bloqueios de condução, envolvimento do ventrículo direito, ou ambos, e quando os defeitos agudos do septo ventricular ocorrem nessa área, eles são de difícil tratamento. No geral, contudo, os pacientes com infartos anteriores têm um curso clínico substancialmente pior do que aqueles com infartos inferiores (posteriores). Nos infartos subendocárdicos, apenas raramente ocorrem pericardite, ruptura e formação de aneurismas.

Além da sequência de reparo dos tecidos infartados descrita anteriormente, as áreas do ventrículo que não sofreram infarto sofrem hipertrofia e dilatação; o conjunto dessas alterações é chamado de *remodelamento ventricular*. A hipertrofia compensatória do miocárdio não infartado é, inicialmente, hemodinamicamente benéfica. Entretanto, o efeito adaptativo do remodelamento pode ser sobrepujado pela dilatação ventricular (com ou sem aneurisma ventricular) e pela maior demanda por oxigênio, que pode exacerbar a isquemia e deprimir a função cardíaca. Também podem existir alterações na forma e espessura do ventrículo devido à formação de cicatriz e hipertrofia que depois reduzem a função cardíaca. Alguns desses efeitos colaterais parecem ser reduzidos por inibidores de ACE, que diminuem a dilatação ventricular que ocorre após o IM.

O prognóstico a longo prazo após um IM depende de muitos fatores, e os fatores mais importantes são a qualidade da função do ventrículo esquerdo residual e a extensão das obstruções vasculares presentes no interior dos vasos que irrigam o miocárdio viável. A mortalidade total global dentro do primeiro ano é de cerca de 30%. Daí em diante, há uma mortalidade de 3% a 4% entre os sobreviventes a cada ano que passa. A prevenção do infarto por meio do controle dos fatores de risco nos indivíduos que nunca sofreram um IM (*prevenção primária*) e a prevenção do reinfarto naqueles que se recuperaram de um IM agudo (*prevenção secundária*) são estratégias importantes que receberam muita atenção e têm alcançado sucesso considerável.

A relação das causas, a fisiopatologia e as consequências do IM estão resumidas na [Figura 12-20](#), incluindo os possíveis resultados de CI crônica e morte súbita, que serão discutidos a seguir.



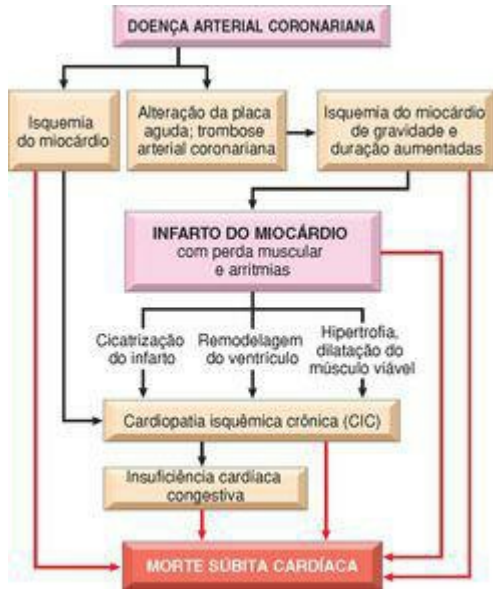

FIGURA 12-20

Representação esquemática de vários mecanismos da progressão da cardiopatia isquêmica (CI), mostrando as inter-relações entre a doença arterial coronariana, alteração da placa aguda, isquemia do miocárdio, infarto do miocárdio, CI crônica, insuficiência cardíaca congestiva e morte súbita cardíaca.

CI CRÔNICA

A designação de CI crônica (CIC) é utilizada aqui para descrever insuficiência cardíaca progressiva em consequência de lesão miocárdica isquêmica. O termo *cardiomiopatia isquêmica* é frequentemente usado pelos clínicos para descrever a CI crônica. Na maioria dos casos, existiu um IM anterior e, algumas vezes, foi feita cirurgia de enxerto de *bypass* de artéria coronária e/ou outras intervenções prévias. A CI crônica geralmente aparece após o infarto devido à descompensação funcional do miocárdio não infartado hipertrofiado (ver a discussão prévia sobre hipertrofia cardíaca). Contudo, em outros casos, uma doença arterial coronariana obstrutiva grave pode apresentar-se como CI crônica na ausência de infarto anterior.

Morfologia. O coração dos pacientes com CIC geralmente está aumentado e pesado em decorrência da hipertrofia e da dilatação do ventrículo esquerdo. Invariavelmente, há um grau de aterosclerose obstrutiva nas artérias coronárias. Pequenas cicatrizes representando áreas de infartos geralmente estão presentes. O endocárdio mural pode apresentar alguns espessamentos fibrosos e trombos murais. Os achados microscópicos compreendem hipertrofia do miocárdio, vacuolização subendocárdica difusa e fibrose.

Clinicamente, a CI crônica pode ocorrer em pacientes que apresentaram episódios anteriores de IM ou ataques de angina. Em alguns indivíduos, entretanto, a lesão miocárdica progressiva é silenciosa e a insuficiência cardíaca é o primeiro indicio de CIC. O diagnóstico apoia-se, em grande parte, na exclusão de outras formas de comprometimento cardíaco. Tais pacientes constituem quase a metade dos receptores de transplantes cardíacos.

Morte Súbita Cardíaca

A morte súbita cardíaca (MSC) atinge cerca de 300.000 a 400.000 indivíduos anualmente nos Estados Unidos. É definida como uma morte inesperada de origem cardíaca em indivíduos sem doença cardíaca sintomática ou logo após o início de um sintoma (geralmente dentro de 1 hora). A MSC *geralmente é consequência de uma arritmia letal* (p. ex., *assistole, fibrilação ventricular*). A maioria dos casos frequentemente ocorre em um cenário de CI; em alguns casos, a MSC é a primeira manifestação clínica da CI.

A isquemia aguda do miocárdio é o mecanismo desencadeante mais comum para arritmias fatais.

⁵⁷ Embora a lesão isquêmica possa afetar o sistema de condução e gerar instabilidade cardíaca eletromecânica, na maioria dos casos a arritmia fatal é desencadeada por uma instabilidade elétrica induzida por isquemia do miocárdio que está distante do sistema de condução. Os focos arritmogênicos frequentemente estão localizados adjacentes às cicatrizes deixadas por IM antigos.

Condições não ateroscleróticas associadas à MSC incluem:

Anormalidades congênitas estruturais ou coronarianas.

Estenose da valva aórtica.

Prolapso da valva mitral.

Miocardite.

Miocardiomatía dilatada ou hipertrófica.

Hipertensão pulmonar.

Arritmias cardíacas adquirida ou hereditária.

Hipertrofia cardíaca de qualquer origem (p. ex., hipertensão).

Outras causas diversas, tais como alterações metabólicas sistêmicas e hemodinâmicas, catecolaminas e abuso de drogas, particularmente cocaína e metanfetamina.

Morfologia. A aterosclerose coronariana acentuada com estenose crítica (> 75%) envolvendo um ou mais dos três principais vasos está presente em 80% a 90% dos pacientes com MSC; apenas 10% a 20% dos casos são de origem não aterosclerótica. Geralmente são observadas estenoses de alto grau (>90%); em aproximadamente metade, aguda de uma placa é observada, e em aproximadamente 25% são vistas as alterações diagnósticas de IM agudo. ⁵⁸ Isso sugere que muitos pacientes que morrem rapidamente estão sofrendo um IM, mas o pequeno intervalo do início para a morte impede o desenvolvimento das alterações miocárdicas diagnósticas. Entretanto, em um estudo sobre aqueles que foram ressuscitados de modo bem-sucedido de uma parada cardíaca súbita, apenas 39% dos pacientes apresentaram um novo IM. ⁵⁹ Assim, a maioria da MSC não está associada a IM agudo; a maior parte dos casos parecer resultar de irritabilidade induzida por isquemia do miocárdio que inicia arritmias ventriculares malignas. Cicatrizes de infartos anteriores e vacuolização do miócito subendocárdico indicativa de isquemia crônica grave são comuns em tais pacientes.

As condições hereditárias associadas à MSC são importantes, pois elas fornecem a base para intervenção em membros familiares sobreviventes.⁶⁰ Algumas dessas desordens estão associadas a anormalidades anatômicas reconhecíveis (p. ex., anomalias congênitas, cardiomiopatia hipertrófica, prolapso da valva mitral). Entretanto, outras arritmias hereditárias podem precipitar a morte súbita na ausência de patologia cardíaca estrutural (também chamadas de desordens elétricas primárias). Essas síndromes só podem ser diagnosticadas de modo definitivo por testes genéticos, que são realizados naqueles com história familiar positiva ou uma arritmia não letal inexplicada.

As anormalidades elétricas primárias do coração que predisõem à MSC incluem síndrome de QT longo, síndrome de Brugada, síndrome de QT curto, taquicardia ventricular polimórfica catecolaminérgica, síndrome de Wolf-Parkinson-White, síndrome de seio doente congênita, e doença de condução cardíaca isolada.⁶¹ As mais importantes dessas desordens também são chamadas de *canelopatias*, que são causadas por mutações em genes que são necessários para a função normal dos canais iônicos.⁶² Essas desordens (a maioria de herança autossômica dominante) envolve tanto genes que codificam canais iônicos (incluindo Na^+ , K^+ e Ca^+) quanto proteínas acessórias que são essenciais para a função normal dos mesmos canais, sendo responsáveis pela condução das correntes elétricas que medeiam a contração do coração. O protótipo é a *síndrome do QT longo*, caracterizada pelo prolongamento do segmento QT nos eletrocardiogramas e susceptibilidade a arritmias ventriculares malignas. As mutações em sete genes diferentes são responsáveis pela maioria dos casos de síndrome de QT longo. As mutações mais frequentes estão nos genes que codificam *KCNQ1* e resultam em correntes de potássio reduzidas. Os canais iônicos são necessários para a função normal de muitos tecidos, e certas anomalias no canal também estão associadas a desordens de músculo esquelético e diabetes; contudo, as anomalias no canal são desordens isoladas do coração.

O prognóstico de muitos pacientes vulneráveis à MSC, incluindo aqueles com IC crônica, é melhorado de modo acentuado com a implantação de marcapasso ou um desfibrilador cardioversor automático, que sente e evita um episódio de fibrilação ventricular.⁶³

Cardiopatia Hipertensiva

A cardiopatia hipertensiva (CH) é a resposta do coração à demanda aumentada induzida pela hipertensão, que provoca sobrecarga de pressão e hipertrofia ventricular. Embora seja mais comumente observada no lado esquerdo do coração como resultado de hipertensão sistêmica, a hipertensão pulmonar pode provocar CH direita ou *cor pulmonale*.

CARDIOPATIA HIPERTENSIVA SISTÊMICA (ESQUERDA)

Na hipertensão, a hipertrofia do coração é uma resposta adaptativa à sobrecarga por pressão que pode levar à disfunção do miocárdio, dilatação cardíaca, ICC e a alguns casos de morte súbita. Os critérios mínimos para o diagnóstico de CH sistêmica são: (1) hipertrofia do ventrículo esquerdo (geralmente concêntrica) na ausência de outra patologia cardiovascular e (2) história ou evidências patológicas de hipertensão. Entretanto, o estudo Framingham estabeleceu de forma inequívoca que mesmo a hipertensão leve (níveis apenas levemente acima de 140/90 mmHg), se suficientemente prolongada, induz hipertrofia do ventrículo esquerdo. Aproximadamente 25% da população dos Estados Unidos sofre de hipertensão de grau no mínimo semelhante a este. A patogenia da hipertensão foi discutida no [Capítulo 11](#).

Morfologia. A hipertensão leva à hipertrofia do ventrículo esquerdo por sobrecarga de pressão sem que ocorra inicialmente a dilatação do ventrículo. Como resultado, a espessura da parede do ventrículo esquerdo aumenta o peso do coração de modo desproporcionalmente ao aumento do tamanho total do coração ([Fig. 12-21A](#)). A espessura da parede do ventrículo esquerdo pode exceder 2 cm, e o peso do coração pode exceder 500 g. Após algum tempo, o aumento na espessura da parede do ventrículo esquerdo confere a essa câmara uma rigidez que prejudica o enchimento diastólico, levando, com frequência, à dilatação do átrio esquerdo.

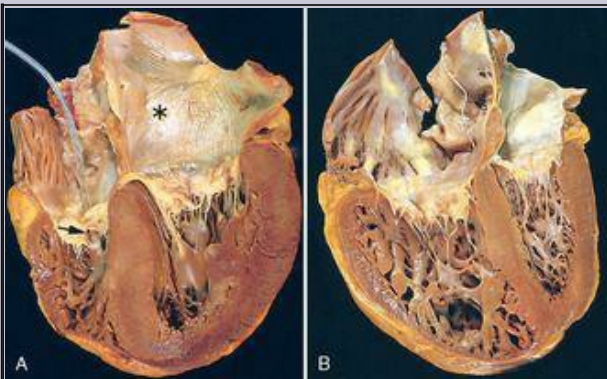


FIGURA 12-21

Cardiopatia hipertensiva sistêmica e pulmonar. **A**, Cardiopatia hipertensiva sistêmica (do lado esquerdo). Há um espessamento concêntrico acentuado da parede do ventrículo esquerdo que causa redução no tamanho do lúmen. O ventrículo esquerdo e o átrio esquerdo (*asterisco*) estão à *direita* nesta vista apical das quatro câmaras cardíacas. Um marcapasso está presente no ventrículo direito (*seta*). **B**, Cardiopatia hipertensiva pulmonar (do lado direito) (*cor pulmonale*). O ventrículo direito está muito dilatado, com espessamento da parede livre e hipertrofia das trabéculas (vista apical das quatro câmaras, ventrículo direito à *esquerda*). A forma do ventrículo esquerdo (à *direita*) foi deformada pelo alargamento do ventrículo direito.

Microscopicamente, a alteração mais precoce da CH sistêmica é um aumento do diâmetro transversal dos miócitos, que pode ser difícil de ser visualizado ao exame microscópico de rotina. Em uma fase mais avançada, graus variáveis de aumento celular e nuclear se tornam evidentes, frequentemente acompanhados de fibrose intersticial. As alterações morfológicas, bioquímicas e moleculares que ocorrem na hipertrofia hipertensiva são similares às observadas em outras condições associadas à sobrecarga por pressão do miocárdio.

A CH sistêmica compensada pode ser assintomática, produzindo apenas evidências eletrocardiográficas ou ecocardiográficas de aumento do ventrículo esquerdo. Em muitos pacientes, a CH sistêmica chama atenção devido à nova fibrilação atrial induzida pelo aumento do átrio esquerdo ou ICC. De acordo com a gravidade, duração e causa subjacente da hipertensão e da adequação do controle terapêutico, o paciente pode (1) levar uma vida normal por muitos anos e morrer de causas não relacionadas, (2) desenvolver CI em decorrência dos efeitos colaterais da hipertensão sobre a aterosclerose coronariana, (3) sofrer um dano renal progressivo ou um acidente vascular encefálico, ou (4) desenvolver uma insuficiência cardíaca progressiva ou MSC. O controle eficaz da hipertensão pode impedir o desenvolvimento ou levar à regressão da hipertrofia cardíaca e dos riscos inerentes a ela.

CARDIOPATIA HIPERTENSIVA PULMONAR (DIREITA) (COR PULMONALE)

Normalmente, como a vascularização pulmonar está na circulação de baixa pressão, o ventrículo direito possui uma parede mais fina e mais complacente do que o ventrículo esquerdo. ⁶⁴ O *cor pulmonale*, como uma CH pulmonar isolada é frequentemente chamada, se origina da sobrecarga de pressão do ventrículo direito⁶⁵ e é caracterizado por hipertrofia do ventrículo direito, dilatação e insuficiência do ventrículo direito secundária à hipertensão pulmonar. As causas mais comuns são desordens nos pulmões, especialmente doenças respiratórias crônicas, tais como enfisema ou hipertensão pulmonar primária (Tabela 12-6). Deve-se lembrar que, contudo, a hipertensão pulmonar venosa ocorre tipicamente como uma complicação de cardiopatias do lado esquerdo de etiologias diversas.

TABELA 12-6 Distúrbios que Predispõem ao *Cor Pulmonale*

DOENÇAS DO PARÊNQUIMA PULMONAR

Doença pulmonar obstrutiva crônica
Fibrrose intersticial pulmonar difusa
Pneumoconioses
Fibrose cística
Bronquiectasias

DOENÇAS DOS VASOS PULMONARES

Tromboembolismo pulmonar recorrente
Hipertensão pulmonar primária
Arterite pulmonar extensa (p. ex., granulomatose de Wegener)
Obstrução vascular induzida por drogas, toxinas ou radiação
Microembolia extensa de tumor pulmonar

DISTÚRBIOS QUE AFETAM O MOVIMENTO DO TÓRAX

Cifoescoliose
Obesidade acentuada (síndrome de Pickwick)
Doenças neuromusculares

DISTÚRBIOS QUE PROVOCAM CONSTRIÇÃO DAS ARTERIAS PULMONARES

Acidose metabólica
Hipoxemia
Doença crônica da altitude
Obstrução das vias aéreas superiores

O *cor pulmonale* pode ser agudo ou crônico. O *cor pulmonale agudo* pode surgir após uma embolia pulmonar maciça. O *cor pulmonale crônico* geralmente resulta de hipertrofia (e dilatação) do ventrículo direito secundária a uma prolongada sobrecarga de pressão, tal como pode ocorrer nas doenças pulmonares crônicas e em uma variedade de outras condições, muitas das quais serão discutidas em mais detalhes no [Capítulo 15](#).

Morfologia. No *cor pulmonale* agudo, há acentuada dilatação do ventrículo direito sem hipertrofia. No corte transversal, o ventrículo direito, que possui uma forma normal de crescente, exibe um formato ovoide dilatado. No *cor pulmonale* crônico, a parede do ventrículo direito espessa-se, às vezes até 1 cm ou mais ([Fig. 12-21B](#)). Podem ser observadas etapas mais sutis de hipertrofia do ventrículo direito, como o espessamento dos feixes musculares da via de saída, imediatamente abaixo da valva pulmonar, ou do feixe moderador, o feixe muscular que conecta o septo ventricular ao músculo papilar anterior do ventrículo direito. Algumas vezes, o ventrículo direito hipertrofiado comprime a câmara ventricular esquerda, ou leva à regurgitação tricúspide com espessamento fibroso desta valva. Normalmente, os miócitos do ventrículo direito estão dispostos de modo difuso e a parede contém gordura transmural; na hipertrofia do ventrículo direito, a gordura na parede pode desaparecer e os miócitos se alinham de modo circunferencial.

Cardiopatia Valvular

A doença valvular pode chamar atenção do clínico devido a estenose, insuficiência (regurgitação ou incompetência), ou ambas. *A estenose é a falha de uma valva em abrir-se completamente, impedindo, assim, o fluxo para frente. A insuficiência, por outro lado, resulta da falha de uma valva em fechar-se completamente, permitindo, assim, um fluxo invertido.* Essas anomalias podem ser isoladas ou coletivas, e podem envolver apenas uma única valva (*doença isolada*) ou mais do que uma valva (*doença combinada*). *A regurgitação funcional é usada para descrever a incompetência de uma valva originada de uma anomalia de uma de suas estruturas de suporte.* Por exemplo, a dilatação do ventrículo direito ou esquerdo pode empurrar os músculos papilares ventriculares para baixo e para fora, impedindo, assim, a coaptação dos folhetos mitrais ou tricúspides intactos. De modo semelhante, a dilatação da artéria aorta ou pulmonar que separa as comissuras da valva e impede o fechamento completo das cúspides das valvas aórtica ou pulmonar. A regurgitação da valva funcional mitral é particularmente comum na CI (*regurgitação mitral isquêmica*). [66](#)

As consequências clínicas da disfunção valvar variam e dependem da valva envolvida, do grau da lesão, de quão rápido ela se desenvolve, e da velocidade e da qualidade dos mecanismos compensatórios. Por exemplo, a destruição súbita da cúspide de uma valva aórtica por infecção (endocardite infecciosa; veja adiante) pode provocar regurgitação aguda e maciça que pode ser rapidamente fatal. Por outro lado, estenose mitral reumática geralmente se desenvolve de modo indolente por vários anos e seus efeitos clínicos são frequentemente bem tolerados. Certas condições podem complicar a cardiopatia valvular pelo aumento da demanda do coração; por exemplo, a gravidez pode exacerbar a cardiopatia valvular e levar a um desfecho fetal ou materno desfavorável. [67](#) A estenose ou insuficiência valvular com frequência produz alterações secundárias, tanto proximal como distal à valva afetada. Geralmente, a estenose valvular gera sobrecarga de pressão no coração, ao passo que a insuficiência valvular gera sobrecarga por volume no coração. Além disso, a ejeção de sangue pelas valvas estenóticas estreitas pode produzir “jatos” de alta velocidade que lesam o endocárdio no local que eles atingem.

As anomalias valvulares podem ser congênicas (discutidas anteriormente) ou adquiridas. *As estenoses adquiridas das valvas aórticas e mitral são responsáveis por aproximadamente dois terços de todas as doenças valvulares.* A estenose valvular quase sempre ocorre em função de anomalia crônica da cúspide valvar que se torna evidente com o passar dos anos. Poucos distúrbios provocam estenose valvular. Por outro lado, a insuficiência valvular pode resultar de doença intrínseca das cúspides valvares ou lesão e distorção das estruturas de suporte (p. ex., a aorta, anel mitral, cordas tendíneas, músculos papilares e parede ventricular livre). A insuficiência valvular possui muitas causas e pode aparecer de modo agudo, com ruptura das cordas, ou crônica, como na cicatrização e retração dos folhetos.

As causas de cardiopatia valvar adquirida estão resumidas na [Tabela 12-7](#) e são discutidas nas seções seguintes. As causas mais comuns das lesões valvulares funcionais principais são:

Estenose aórtica: calcificação da valva aórtica normal e de valva aórtica bicúspide de origem congênita.

Insuficiência aórtica: dilatação da aorta descendente relacionada à hipertensão e ao envelhecimento.

Estenose mitral: cardiopatia reumática.

Insuficiência mitral: degeneração mixomatosa (prolapso da valva mitral).

Modificada de Senoet, F.J.: Surgical pathology of removed natural and prosthetic valves. Hum Pathol 18:558, 1987. © 1987

Doença da Valva Mitral	Doença da Valva Aórtica
ESTENOSE MITRAL Cicatrização pós-inflamatória (cardiopatia reumática)	ESTENOSE AÓRTICA Cicatrização pós-inflamatória (cardiopatia reumática) Estenose aórtica calcificada senil Calcificação da valva deformada de origem congênita
REGURGITAÇÃO MITRAL <i>Anormalidades nos Folhetos e Comissuras</i> Cicatrização pós-inflamatória Endocardite infecciosa Prolapso da valva mitral Drogas (p. ex., fen-fen)	REGURGITAÇÃO AÓRTICA Doença valvular intrínseca Cicatrização pós-inflamatória (cardiopatia reumática) Endocardite infecciosa
<i>Anormalidades no Aparelho Tensor</i> Ruptura do músculo papilar Disfunção do músculo papilar (fibrose) Ruptura das cordas tendíneas	Doença Aórtica Dilatação aórtica degenerativa Aortite sífilítica Espondilite anquilosante Artrite reumatoide Síndrome de Marfan
<i>Anormalidades na Cavidade do Ventrículo Esquerdo e/ou no Anel</i> Dilatação do VE (miocardite, miocardiopatia dilatada) Calcificação do anel mitral	

VE, ventrículo esquerdo.

DEGENERAÇÃO VALVULAR CAUSADA POR CALCIFICAÇÃO

As valvas cardíacas estão sujeitas a estresses mecânicos altamente repetitivos, particularmente nos pontos em que as cúspides e os folhetos se dobram, em consequência de (1) 40 milhões de ciclos cardíacos ou mais por ano, (2) deformações teciduais substanciais em cada ciclo e (3) gradientes de pressão transvalvulares de fase fechada de aproximadamente 120 mmHg para a valva mitral e de 80 mmHg para a valva aórtica. Portanto, não é de surpreender que essas estruturas normalmente delicadas sofram lesões cumulativas e calcificação distrófica (depósitos de sais de fosfato de cálcio), que podem levar a uma doença clinicamente importante. [68](#)

Estenose Aórtica Calcificada

A estenose aórtica é mais comum de todas as anomalias valvulares. A estenose aórtica adquirida é geralmente a consequência do “uso e desgaste” associado à idade tanto de valvas anatomicamente normais quanto das valvas bicúspides congênicas (aproximadamente 1% da população). [69](#) A prevalência da estenose aórtica, estimada em 2%, está aumentando com o aumento da idade média da população. A estenose de valvas aórticas previamente normais (chamada de estenose aórtica calcificada senil) geralmente ganha a atenção clínica nas sétima a nona décadas de vida, ao passo que a valvas bicúspides estenóticas tendem a estar presentes em pacientes com 50 a 70 anos de idade.

Estudos anteriores atribuíram a calcificação da valva à degeneração por uso e desgaste e acúmulo passivo e distrófico de hidroxiapatita, o mesmo sal de cálcio que é encontrado no osso. [70](#) Estudos mais recentes sugerem que a lesão crônica devido à hiperlipidemia, hipertensão, inflamação e a outros fatores implicados na aterosclerose pode ter um papel importante e preceder a calcificação. Está claro, entretanto, que a lesão da estenose aórtica calcificada difere em alguns aspectos da aterosclerose. Mais impressionante, em vez de se acumular nas células musculares lisas, as valvas anormais contêm células semelhantes a osteoblastos que sintetizam proteínas da matriz óssea e promovem a deposição de sais de cálcio. Valvas bicúspides sofrem maior tensão mecânica do que as valvas tricúspides normais, o que pode explicar porque elas se tornaram estenóticas mais rapidamente.

Morfologia. A característica morfológica da estenose aórtica calcificada de origem não reumática (que afeta valvas tricúspides ou bicúspides) é a presença de massas calcificadas e amontoadas, situadas dentro das cúspides aórticas, que, por fim, se projetam ao longo das superfícies de saída para dentro dos seios de Valsava, impedindo a abertura das cúspides. As margens livres das cúspides geralmente não são acometidas ([Fig. 12-22A](#)). O processo de calcificação começa na camada fibrosa valvular, nos pontos de máxima flexão das cúspides (próximo às margens de inserção). Microscopicamente, a arquitetura estratificada da valva é em grande parte preservada. A etapa mais inicial e sem consequências hemodinâmicas do processo de calcificação é denominada **esclerose da valva aórtica**. Na estenose aórtica, a área funcional da valva está diminuída pelos grandes depósitos de cálcio rodular o suficiente para causar uma obstrução mensurável ao fluxo de saída; essa obstrução ao fluxo submete o miocárdio do ventrículo esquerdo a uma sobrecarga de pressão progressivamente crescente.

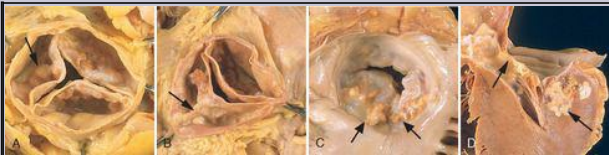


FIGURA 12-22

Degeneração valvular calcificada. **A**, Estenose aórtica calcificada de uma valva previamente normal (vista a partir da aorta). Massas nodulares de cálcio estão amontoadas dentro dos seios de Valsalva (*seta*). Observe que as comissuras não estão fundidas, como ocorre na estenose pós-reumática da valva aórtica ([Fig. 12-14E](#)). **B**, Estenose aórtica calcificada em valva bicúspide de origem congênita. Uma das cúspides apresenta uma fusão parcial em seu centro, denominada *rafe* (*seta*). **C e D**, Calcificação do anel mitral, com nódulos calcificados na base (margem de inserção) do folheto mitral anterior (*setas*). **C**, Vista a partir do átrio esquerdo. **D**, Corte transversal do miocárdio.

Ao contrário do que ocorre na estenose aórtica reumática (e congênita) ([Fig. 12-24E](#)), a fusão das comissuras não é uma característica comum da estenose aórtica degenerativa. A valva mitral geralmente é normal, embora alguns pacientes possam apresentar prolongamento direto dos depósitos calcificados da valva aórtica até o folheto mitral anterior. Por outro lado, quase todos os pacientes com estenose aórtica reumática apresentam anormalidades estruturais características e concomitantes na valva mitral (veja a seguir).

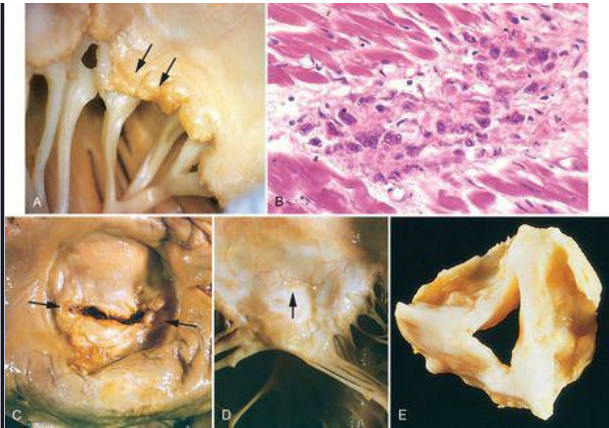


FIGURA 12-24

Cardiopatia reumática aguda e crônica. **A**, Valvulite mitral reumática aguda superposta à cardiopatia reumática crônica. Pequenas vegetações (verrugas) são visíveis ao longo da linha de fechamento do folheto da valva mitral (*setas*). Episódios prévios de valvulite reumática causaram espessamento fibroso e fusão das cordas tendíneas. **B**, Aspecto microscópico do nódulo de Aschoff em um paciente com cardite reumática aguda. O interstício do miocárdio apresenta uma coleção circunscrita de células inflamatórias mononucleares, incluindo alguns macrófagos grandes com nucléolos proeminentes e um macrófago binucleado associado à necrose. **C** e **D**, Estenose mitral com espessamento fibroso difuso e distorção dos folhetos valvares, e fusão das comissuras (*setas*, **C**) e espessamento das cordas tendíneas (**D**). Observe a neovascularização do folheto mitral anterior (*seta*, **D**). **E**, Estenose aórtica reumática, demonstrando espessamento e distorção das cúspides com fusão da comissura.

(E, Reproduzida de Schoen FJ, St. John-Sutton M: Contemporary issues in the pathology of valvular heart disease. Human Pathol 18:568, 1967.)

Aspectos Clínicos. Na estenose aórtica calcificada (superposta a uma valva aórtica previamente normal ou bicúspide), a obstrução do fluxo de saída do ventrículo esquerdo leva a um estreitamento gradual do orifício (área da valva de aproximadamente 0,5 a 1 cm² na estenose aórtica severa; normal, aproximadamente 4 cm²) e a um aumento do gradiente de pressão através da valva calcificada, alcançando 75 a 100 mmHg em casos graves. A pressão do ventrículo esquerdo aumenta para 200 mmHg ou mais em tais casos, produzindo hipertrofia do ventrículo esquerdo concêntrica (sobrecarga de pressão). O miocárdio hipertrofiado tende a ser isquêmica (como resultado de perfusão microcirculatória reduzida, frequentemente complicada pela aterosclerose coronariana) e pode originar a *angina pectoris*. As funções sistólica e diastólica do miocárdio podem estar prejudicadas; eventualmente, podem ocorrer descompensação cardíaca e ICC. O início dos sintomas (angina, ICC, ou síncope, que possuem uma base fisiopatológica muito pouco compreendida) na estenose aórtica anuncia a descompensação cardíaca e carrega um mau prognóstico: aproximadamente 50% dos pacientes com angina morrerão em 5 anos e 50% dos pacientes com ICC morrerão dentro de 2 anos, se a obstrução não for tratada com substituição cirúrgica da valva. O tratamento clínico é ineficaz para a estenose aórtica grave sintomática. Por outro lado, os pacientes assintomáticos com estenose aórtica geralmente têm um prognóstico excelente.

Estenose Calcificada da Valva Aórtica Bicúspide de Origem Congênita

Com uma prevalência de aproximadamente 1%, a malformação da valva aórtica bicúspide (VAB) é a alteração cardiovascular congênita mais frequente em humanos. ⁷¹ Embora a VAB geralmente não seja complicada no início da vida, complicações tardias da VAB incluem estenose ou regurgitação da aorta, endocardite infecciosa, e dilatação e/ou dissecção da aorta. As VABs estão predispostas à calcificação degenerativa progressiva, similar à que ocorre nas valvas aórticas com anatomia inicialmente normal ([Fig. 12-22B](#)). As valvas aórticas bicúspides são responsáveis por aproximadamente 50% dos casos de estenose aórtica em adultos. ⁷² Anomalias estruturais da parede da aorta comumente acompanham a VAB, mesmo quando a valva está hemodinamicamente normal, e isso pode potencializar a dilatação da aorta ou dissecção aórtica (veja adiante). Estudos recentes confirmaram relatos anteriores de agregação familiar de VAB e malformações da obstrução do fluxo de saída do ventrículo esquerdo, e suas associações com outras malformações cardiovasculares. ⁷³

Na valva aórtica bicúspide de origem congênita, existem apenas duas cúspides funcionais, geralmente de tamanho diferente, com uma cúspide maior que apresenta uma *rafe* na linha média, que resulta da separação incompleta durante o desenvolvimento; há casos menos frequentes nos quais as cúspides possuem o mesmo tamanho e a *rafe* está ausente. A *rafe* representa a comissura incompleta e, muitas vezes, o principal local de depósitos calcificados. Uma vez que a estenose esteja presente, o curso clínico será similar àquele descrito anteriormente para a estenose aórtica calcificada. As valvas que se tornam bicúspides em decorrência de uma deformidade adquirida (p. ex., doença reumática valvar) apresentam uma comissura fusionada que produz uma cúspide conjugada que geralmente é duas vezes o tamanho da cúspide não conjugada. A VAB também podem ser tornar incompetente como um resultado

da dilatação aórtica, prolapso das cúspides ou endocardite infecciosa. A valva mitral geralmente está normal em pacientes com valva aórtica bicúspide de origem congênita.

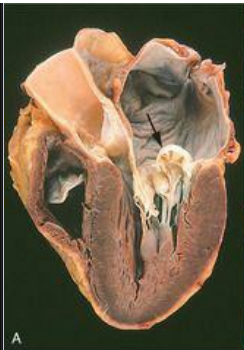Calcificação do Anel Mitral

Os depósitos calcificados degenerativos podem se desenvolver no anel (*annulus*) fibroso periférico da valva mitral. No exame ma-croscópico, eles são vistos como nódulos (com espessura de 25 mm) irregulares, com consistência pétrea e às vezes ulcerada, que se situam atrás dos folhetos ([Fig. 12-22C e D](#)). O processo geralmente não afeta a função valvular ou se torna importante clinicamente. Em casos raros, contudo, a calcificação do anel mitral pode provocar (1) regurgitação, por interferir com a contração fisiológica do anel da valva mitral, (2) estenose, por prejudicar a abertura dos folhetos mitraes, ou (3) arritmias e ocasionalmente morte súbita, quando os depósitos de cálcio penetram a ponto de afetar o sistema de condução atrioventricular. Pelo fato de os nódulos calcificados também poderem fornecer um local para trombos que podem embolizar, pacientes com calcificação do anel mitral apresentam um risco aumentado de acidente vascular cerebral, e os nódulos calcificados também podem ser um nicho para endocardite infecciosa. Os depósitos calcificados densos são, às vezes, visualizados em ecocardiogramas ou vistos como uma opacidade peculiar, semelhante a um anel, nas radiografias de tórax. A calcificação do anel mitral é mais comum em mulheres com mais de 60 anos e indivíduos com prolapso de valva mitral (ver adiante) ou pressão ventricular elevada (como na hipertensão sistêmica, estenose aórtica ou miocardiopatia hipertrófica).

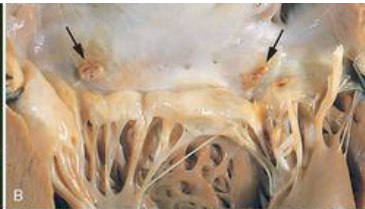PROLAPSO DA VALVA MITRAL (DEGENERAÇÃO MIXOMATOSA DA VALVA MITRAL)

No prolapso da valva mitral (PVM), um ou ambos os folhetos da valva mitral estão “frouxos” e sofrem *prolapso*, ou abaulamento para dentro do átrio esquerdo durante a sístole. ⁷⁴ A alteração histológica mais importante é chamada de *degeneração mixomatosa*. Estima-se que o prolapso da valva mitral afete 3% ou mais de adultos nos Estados Unidos, sendo com frequência um achado incidental em exame físico (particularmente em mulheres jovens), mas uma pequena minoria de indivíduos afetados desenvolve complicações graves.

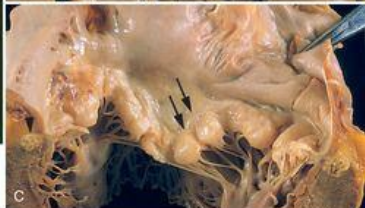Morfologia. A alteração anatômica característica do PVM é um abaulamento (balonização) dos folhetos mitrais ou de parte deles entre as cordas tendíneas (Fig. 12-23A-C). Os folhetos afetados estão frequentemente aumentados, redundantes, espessos e elásticos. As cordas tendíneas associadas podem estar alongadas, adelgaçadas e às vezes rompidas, e os anéis podem estar dilatados. As valvas tricúspide, aórtica ou pulmonar também podem estar afetadas. Histologicamente, existe um enfraquecimento da camada fibrosa da valva, da qual a integridade estrutural do folheto depende, acompanhado de espessamento focal da camada esponjosa com deposição de material mucoide (mixomatoso) (Fig. 12-23E). As alterações secundárias refletem os estresses e as lesões relacionadas aos folhetos aumentados: (1) espessamento fibroso dos folhetos da valva, particularmente no local onde um atrita contra o outro; (2) espessamento linear fibroso da superfície endocárdica do ventrículo esquerdo no local onde as cordas anormalmente longas se chocam contra ela; (3) espessamento do endocárdio mural do átrio ou do ventrículo esquerdo como resultado de lesão induzida por fricção produzida pelos folhetos prolapsados com muita mobilidade; (4) formação de trombos sobre a superfície atrial dos folhetos ou das paredes atriais; e (5) calcificações focais na base do folheto mitral posterior. A degeneração mixomatosa branda também pode ocorrer em valvas mitrais que apresentem regurgitação resultante de outra etiologia (p. ex., disfunção isquêmica).




A



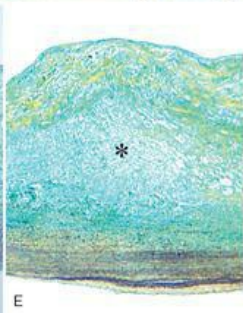
B



C



D



E

FIGURA 12-23

Degeneração mixomatosa da valva mitral. A, Corte que passa pelo longo eixo do ventrículo esquerdo mostra a balonização com prolapso do folheto mitral posterior para o

interior do átrio esquerdo (*seta*). O ventrículo esquerdo está à direita nessa vista apical das quatro câmaras. **B**, Valva aberta, mostrando balonização pronunciada do folheto mitral posterior acompanhada de placas trombóticas nos locais onde o folheto entra em contato com o átrio esquerdo (*setas*). **C**, Valva aberta com balonização pronunciada em coração de paciente que morreu subitamente (*setas duplas*). Observe também a calcificação do anel mitral (*cabeça de seta*). A valva cardíaca normal (**D**) e a valva mitral mixomatosa (**E**) (coloração de pentacromo de Movat, na qual o colágeno é amarelo, a elastina é preta e os proteoglicanos estão em azul). Nas valvas mixomatosas, o colágeno na fibrose está perdido e desorganizado, os proteoglicanos (asterisco) são depositados na esponjosa e a elastina nos átrios está desorganizada.

(A, Cortesia de William D. Edwards, MD, Mayo Clinic, Rochester, MN; D, E, de Rablín E, et al: Activated interstitial myofibroblasts express catabolic enzymes and mediate matrix remodeling in myxomatous heart valves. *Circulation* 104:2525-2532, 2001.)

Patogenia. Na maioria dos casos, a base das alterações que enfraquecem os folhetos da valva e as estruturas associadas não é conhecida. Raramente, o PVM está associado a distúrbios hereditários de tecido conjuntivo, incluindo a síndrome de Marfan, que geralmente é causada por mutações na fibrilina-1 (FBN-1) ([Cap. 5](#)). Como você irá lembrar, os defeitos em FBN-1 alteram as interações célula-matriz e também desregulam a sinalização por TGF- β .⁷⁵ Um rato que sofreu alteração genética para expressar FBN-1 mutado desenvolve uma forma de prolapso de valva mitral que pode ser impedido por inibidores de TGF- β ,⁷⁶ indicando que o excesso de TGF- β pode provocar mobilidade estrutural característica e alteração mixomatosa. Mas ainda não é esclarecido se mecanismos similares contribuem para o PVM esporádico. Os estudos que utilizaram análise de cruzamento genético também mapearam formas autossômicas dominantes de PVM em outros diversos *loci* genéticos que podem estar envolvidos na remodelagem da matriz extracelular valvular.⁷⁷

Aspectos Clínicos. A maioria dos indivíduos diagnosticados com PVM é assintomática e a condição é identificada pela descoberta casual de um clique mesossistólico durante um exame físico de rotina. O diagnóstico pode ser confirmado por ecocardiograma. Aqueles casos com regurgitação mitral também estão associados a sopro sistólico. Uma minoria dos pacientes apresenta dor torácica que imita a angina, dispneia e fadiga. Embora a grande maioria das pessoas com PVM não sofra efeitos desagradáveis, aproximadamente 3% desenvolvem uma de quatro complicações sérias: (1) endocardite infecciosa; (2) insuficiência mitral, algumas vezes com ruptura das cordas; (3) acidente vascular encefálico ou outro tipo de infarto sistêmico, que resulta da embolia dos trombos oriundos dos folhetos; ou (4) arritmias, tanto ventriculares como atriais.

O risco de essas complicações acontecerem é muito baixo quando o PVM é identificado

casualmente em pacientes assintomáticos jovens, sendo maior em pacientes homens, idosos e aqueles com arritmias ou regurgitação mitral. Para pacientes com sintomas ou em alto risco de complicações graves, a cirurgia valvular é realizada; além disso, o PVM é a causa mais comum de reparo cirúrgico ou substituição da valva mitral.

FEBRE REUMÁTICA E CARDIOPATIA REUMÁTICA

A febre reumática (FR) é uma doença inflamatória aguda, multissistêmica e mediada pelo sistema imunológico, que ocorre algumas semanas após um episódio de faringite por estreptococos do grupo A. ⁷⁸ A cardite reumática aguda presente durante a fase ativa da FR pode progredir para cardiopatia reumática (CR) crônica, da qual anomalias valvulares são as manifestações mais importantes.

A CR é caracterizada principalmente pela doença valvular fibrótica deformante, particularmente a estenose mitral, que parece ser a única causa. As taxas de incidência e mortalidade da FR e CR declinaram acentuadamente em muitas partes do mundo no século passado, como resultado da melhoria das condições socioeconômicas, diagnóstico rápido e tratamento da faringite por estreptococos. Entretanto, nos países em desenvolvimento, e em muitas áreas urbanas economicamente carentes no mundo ocidental, a CR permanece um importante problema de saúde pública, afetando cerca de 15 milhões de pessoas. A febre reumática raramente surge após infecções por estreptococos que atingem outros locais, como a pele.

Morfologia. As principais características patológicas da FR aguda e da CR crônica estão mostradas na [Figura 12-24](#). Durante a FR aguda, observam-se lesões inflamatórias focais em vários tecidos. Lesões peculiares ocorrem no interior do coração, chamadas de **nódulos de Aschoff**, que consistem em focos de linfócitos (basicamente células T), às vezes plasmócitos, e macrófagos grandes ativados, chamados de células de Anitschkow (patognomônicas da FR). Esses macrófagos apresentam citoplasma abundante e núcleos centrais com formato arredondado a ovoide nos quais a cromatina está disposta em uma fita central, ondulada e delgada (daí a designação em **células em “forma de lagarta”**) e pode tornar-se multinucleada.

Durante a FR aguda, a inflamação difusa e os nódulos de Aschoff podem ser encontrados em qualquer uma das três camadas do coração, causando pericardite, miocardite ou endocardite (**pancardite**).

A inflamação do endocárdio e das valvas do lado esquerdo comumente resulta em necrose fibrinoide no interior das cúspides ou ao longo das cordas tendíneas. Observam-se pequenas vegetações (1 a 2 mm), chamadas de **verrugas**, ao longo das linhas de fechamento das cúspides. Essas vegetações colocam a CR dentro de um pequeno grupo de desordens que estão associadas à doença valvular vegetativa, cada qual com suas características morfológicas próprias ([Fig. 12-25](#)). As lesões subendocárdicas, talvez exarcebadas por jatos de regurgitação, podem induzir espessamentos irregulares chamados de **placas de MacCallum**, geralmente no átrio esquerdo.

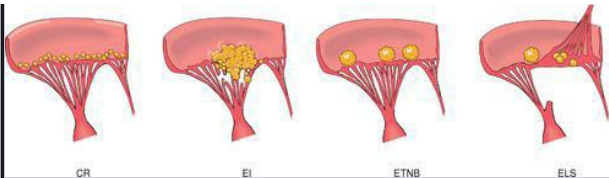


FIGURA 12-25

Comparação das quatro formas principais de endocardite vegetativa. A fase da febre reumática da cardiopatia reumática (CR) é caracterizada por vegetações verrucosas pequenas ao longo das linhas de fechamento dos folhetos valvares. A endocardite infecciosa (EI) é caracterizada por grandes massas irregulares localizadas sobre as cúspides que podem ser estender até as cordas ([Fig. 12-25](#)). A endocardite trombótica não bacteriana (ETNB) exhibe tipicamente pequenas vegetações moles, em geral presas à linha de fechamento. Pode haver uma ou muitas ([Fig. 12-27](#)). A endocardite de Libman-Sacks (ELS) apresenta vegetações de tamanho pequeno ou médio sobre um ou ambos os lados dos folhetos valvares.

As alterações anatómicas cardinais da valva mitral na CR crônica são **o espessamento dos folhetos, a fusão e o encurtamento das comissuras, e o espessamento e a fusão das cordas tendíneas** ([Fig. 12-24D](#)). Na doença crônica, a valva mitral está quase sempre envolvida. A valva mitral sozinha está acometida em 65% a 70% dos casos, e as valvas mitral e aórtica estão comprometidas em cerca de 25% do restante dos casos. O envolvimento da valva tricúspide não é frequente e a valva pulmonar raramente está afetada. Por causa do aumento da estenose aórtica calcificada (veja anteriormente) e da frequência reduzida de CR, a estenose aórtica reumática agora é responsável por menos de 10% dos casos de estenose aórtica adquirida. Pontes fibrosas que se estendem de um lado a outro das comissuras valvulares e calcificações dão origem às estenoses “em boca de peixe” ou “em casa de botão”. Como consequência de uma estenose mitral intensa, o átrio esquerdo dilata-se de modo progressivo e pode abrigar trombos murais no apêndice ou ao longo da parede, que podem formar êmbolos. As alterações congestivas de longa duração que ocorrem no interior dos pulmões podem produzir alterações vasculares e parenquimatosas pulmonares e, como o tempo, levar à hipertrofia do ventrículo direito. O ventrículo esquerdo dificilmente é afetado pela estenose pura da valva mitral. Microscopicamente, nos folhetos mitraes existe uma inflamação aguda e subsequentes fibrose difusa e neovascularização que obliteram a arquitetura do folheto originalmente estratificado e avascular. Os nódulos de Aschoff raramente são observados em amostras cirúrgicas ou tecidos de autópsia de pacientes com CR crônica, como resultado de um longo período entre o ataque inicial e o desenvolvimento

Patogenia. *A febre reumática aguda resulta de uma resposta imune aos estreptococos do grupo A, que têm reação cruzada com os tecidos do hospedeiro. Os anticorpos contra as proteínas M dos estreptococos mostraram reação cruzada com autoantígenos do coração. Além disso, as células T CD4⁺ específicas para peptídeos estreptocócicos também reagem com proteínas no coração e produzem citocinas que ativam macrófagos (tais como aqueles encontrados nos nódulos de Aschoff). A lesão ao tecido cardíaco pode ser provocada pela combinação de anticorpos e reações mediadas por célula T (Cap. 6).*

Aspectos Clínicos. *A FR é caracterizada por uma constelação de achados que incluem, como suas principais manifestações: (1) a poliartrite migratória das grandes articulações, (2) a pancardite, (3) os nódulos subcutâneos, (4) o eritema marginado da pele e (5) a coreia de Sydenham, um distúrbio neurológico caracterizado por movimentos rápidos, despropositados e involuntários. O diagnóstico é estabelecido com a utilização dos critérios de Jones: evidência de infecção prévia por estreptococos do grupo A, com a presença de duas das principais manifestações listadas anteriormente ou de uma manifestação principal e duas secundárias (sinais e sintomas não específicos que incluem febre, artralgia e níveis sanguíneos elevados de reagentes da fase aguda). [80](#)*

*A FR aguda ocorre habitualmente 10 dias a 6 semanas após um episódio de faringite causada por estreptococos do grupo A em cerca de 3% dos pacientes infectados. Ela ocorre com mais frequência em crianças entre 5 e 15 anos de idade, mas os primeiros ataques podem ocorrer na metade da vida ou mais tarde. Embora as culturas para estreptococos feitas com material da faringe sejam negativas na época em que a doença se inicia, os anticorpos para uma ou mais enzimas estreptocócicas, como a estreptolisina O e DNase B, estão presentes e podem ser detectados no soro da maioria dos pacientes com FR. As manifestações clínicas predominantes são artrite e cardite, sendo a artrite bem mais comum em adultos do que crianças. As características clínicas relacionadas à *cardite aguda* incluem atrito pericárdico, sons cardíacos fracos, taquicardia e arritmias. A miocardite pode causar dilatação cardíaca, a qual pode evoluir para insuficiência funcional da valva mitral ou mesmo insuficiência cardíaca. Aproximadamente 1% dos pacientes morrem de FR fulminante. A *artrite* geralmente inicia-se com poliartrite migratória (acompanhada de febre), que se caracteriza pelo acometimento sucessivo das grandes articulações, as quais se tornam dolorosas e inchadas durante alguns dias e depois regredem espontaneamente, sem deixar nenhuma incapacidade residual.*

Após o ataque inicial, os pacientes tornam-se mais vulneráveis à reativação da doença após novas infecções faríngeas e é provável que apareçam as mesmas manifestações em cada ataque recorrente. A lesão às valvas é cumulativa. A turbulência induzida por deformidades valvulares em desenvolvimento gera fibrose adicional. As manifestações clínicas aparecem anos ou mesmo décadas após o episódio inicial de FR e dependem de quais valvas cardíacas estão envolvidas. Além de inúmeros sopros cardíacos, dilatação e hipertrofia cardíacas, e insuficiência cardíaca, os indivíduos com CR crônica podem ter arritmias (particularmente a fibrilação atrial em decorrência da estenose mitral), complicações tromboembólicas e endocardite infecciosa (ver

adiante). O prognóstico a longo prazo é altamente variável. O reparo cirúrgico ou substituição protética das valvas doentes melhorou muito o prognóstico dos pacientes com CR.

ENDOCARDITE INFECCIOSA

A endocardite infecciosa (EI) é uma infecção grave caracterizada pela colonização ou invasão das valvas cardíacas ou do endocárdio mural por um micro-organismo.⁸¹ Isso leva à formação de *vegetações* compostas de fragmentos trombóticos e organismos, frequentemente associados à destruição dos tecidos cardíacos subjacentes. A aorta, sacos aneurismáticos, outros vasos sanguíneos e dispositivos protéticos também podem tornar-se infectados. Embora os fungos e outras classes de micro-organismos possam ser responsáveis pela doença, a maioria dos casos é causada por infecções bacterianas (*endocardite bacteriana*). O diagnóstico imediato e o tratamento eficaz da EI são importantes.

Tradicionalmente, a EI tem sido classificada, com base na sua manifestação clínica, em formas aguda e subaguda. Essa subdivisão reflete a variação da gravidade da doença e seu ritmo, determinados em grande parte pela virulência dos micro-organismos infectantes e pela presença ou não de doença cardíaca subjacente. A *endocardite infecciosa aguda* geralmente é causada por uma infecção de uma valva cardíaca anteriormente normal por um organismo altamente virulento que produz lesões necróticas, ulcerativas e destrutivas. Essas infecções são difíceis de curar com antibióticos e geralmente precisam de cirurgia. A morte em dias ou semanas pode ocorrer em muitos pacientes com EI aguda, apesar do tratamento. Por outro lado, na *EI subaguda*, os organismos são de baixa virulência. Esses organismos causam infecções insidiosas das valvas deformadas que são menos destrutivas. Nesses casos, a doença pode persistir por um curso de semanas a meses, e as curas frequentemente são obtidas com antibióticos.

Etiologia e Patogenia. Conforme mencionado anteriormente, a EI pode desenvolver-se em valvas que eram normais, especialmente com organismos muito virulentos, mas uma variedade de anormalidades cardíacas e vasculares predispõe a essa forma de infecção. No passado, a CR era o principal distúrbio que precedia a EI, porém, atualmente, são mais comuns o prolapso da valva mitral, estenose valvular calcificada degenerativa, valva aórtica bicúspide (calcificada ou não), valvas artificiais (protéticas) e defeitos congênicos reparados ou não.⁸² Os organismos causadores diferem um pouco entre os principais grupos de alto risco. A endocardite que acomete as valvas naturais, porém previamente anormais ou lesadas, é mais comumente causada (50% a 60% dos casos) pelo *Streptococcus viridans*, que é parte normal da flora da cavidade oral. Por outro lado, os organismos *S. aureus* mais virulentos são comumente encontrados na pele e podem infectar valvas saudáveis e deformadas, e são responsáveis por 10% a 20% de todos os casos; *S. aureus* é o principal agente infectante encontrado entre os indivíduos com EI que utilizam drogas ilícitas injetáveis. As demais bactérias envolvidas são os enterococos e os micro-organismos pertencentes ao grupo denominado HACEK (*Haemophilus*, *Actinobacillus*, *Cardiobacterium*, *Eikenella* e *Kingella*), todos comensais na cavidade oral. A endocardite das próteses valvares é causada com mais frequência pelos estafilococos coagulase-negativos (p. ex., *S. epidermidis*). Outros agentes causadores de endocardite incluem bacilos gram-negativos e fungos. Em cerca de 10% a 15% de todos os casos de endocardite, nenhum micro-organismo pode ser isolado do sangue (endocardite com “cultura negativa”).

À frente de todos os fatores predisponentes ao desenvolvimento da endocardite estão aqueles que causam bacteremia. A fonte de organismos pode ser uma infecção óbvia em qualquer lugar, um

procedimento odontológico ou cirúrgico, uma agulha contaminada compartilhada por usuários de drogas intravenosas, ou rompimento das barreiras epiteliais do intestino, da cavidade oral ou da pele. O risco pode ser reduzido naqueles com fatores predisponentes (p. ex., anomalias valvares, condições que causam bacteremia) pela profilaxia com antibióticos.

Morfologia. A principal característica da EI é a presença de **vegetações** volumosas, friáveis e potencialmente destrutivas, que contêm fibrina, células inflamatórias e bactérias ou outros organismos sobre as valvas cardíacas ([Figs. 12-25B](#) e [12-26](#)). As valvas aórtica e mitral são os locais mais comuns de infecção, embora as valvas do coração direito também possam estar envolvidas, particularmente nos usuários de drogas ilícitas injetáveis. A formação vegetante pode ser única ou múltipla e pode acometer mais de uma valva. As vegetações às vezes erodem e atingem o miocárdio subjacente, produzindo um abscesso (**abscesso anular**). **Êmbolos** podem desprender-se das vegetações em qualquer momento, e pelo fato dos fragmentos dos êmbolos possuírem um grande número de organismos virulentos, é frequente o desenvolvimento de abscessos nessas áreas onde os êmbolos se alojam, provocando uma seqüela chamada de **infartos sépticos** ou aneurismas micóticos.

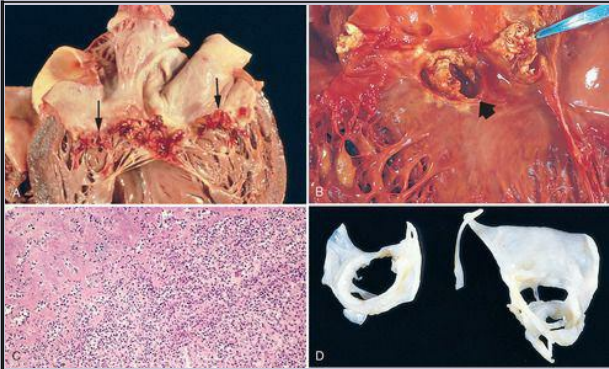


FIGURA 12-26

Endocardite infecciosa (bacteriana). **A**, Endocardite da valva mitral (subaguda, causada por *Streptococcus viridans*). As vegetações grandes e friáveis estão indicadas por setas. **B**, Endocardite aguda da valva aórtica bicúspide de origem congênita (causada por

Staphylococcus aureus) acompanhada de extensa destruição das cúspides e abscesso anular (*seta*). **C**, Aspecto histológico da vegetação da endocardite com células inflamatórias agudas e fibrina. A presença de bactérias foi demonstrada pela coloração de Gram. **D**, Endocardite curada, mostrando a destruição valvular mitral, mas sem vegetações ativas.

(C, Reproduzida de Schoen FJ: Surgical pathology of removed natural and prosthetic heart valves. Human Pathol 18:58, 1987.)

As vegetações da **endocardite subaguda** estão associadas a uma destruição valvular menor do que a da endocardite aguda, embora a distinção entre as duas possa ser difícil. À microscopia, as vegetações da EI aguda típica frequentemente apresentam tecido de granulação na base, indicativo de cicatrização. Com o passar do tempo, pode haver o desenvolvimento de fibrose, calcificação e infiltrado inflamatório crônico.

Aspectos Clínicos. A febre é o sinal mais consistente de EI. A endocardite aguda apresenta um início violento, com rápido desenvolvimento de febre, calafrios, fraqueza e cansaço. Entretanto, a febre pode ser leve ou ausente, particularmente no idoso, e as manifestações podem ser não específicas, como fadiga, perda de peso e uma síndrome semelhante à gripe. As complicações geralmente começam dentro das primeiras semanas do início da doença. Elas podem ser mediadas pelo sistema imunológico, como exemplificado pela glomerulonefrite resultante da deposição de complexos antígeno-anticorpo ([Cap. 20](#)). Os sopros estão presentes em 90% dos pacientes com EI do lado esquerdo e podem estar relacionados com um novo defeito valvular ou representar uma anomalia preexistente. Os chamados critérios de Duke ([Tabela 12-8](#)) fornecem uma avaliação padronizada dos pacientes com suspeita de EI e levam em consideração fatores predisponentes, exame físico, resultados de cultura do sangue, achados de ecocardiograma e informação laboratorial. [83](#) O diagnóstico precoce e o tratamento eficaz têm eliminado algumas manifestações clínicas comuns de EI de longa duração – por exemplo, microêmbolos (manifestados como hemorragias subungueais), lesões eritematosas ou hemorrágicas indolores nas regiões palmares e plantares (lesões de Janeway), nódulos subcutâneos na polpa dos dedos (nódulos de Osler) e hemorragias nos olhos (manchas de Roth).

TABELA 12-8 Critérios Diagnósticos para a Endocardite Infecciosa*

Modificado de Braack B-P et al. *Am J Med*, 96:200, 1994 and Karchmer AW, Braunwald E, Zipes DP, Libby P (Eds): *Heart Disease. A Textbook of Cardiovascular Medicine*, 6th ed. Philadelphia, WB Saunders, 2001, p 1723.

CRITÉRIOS PATOLÓGICOS

Micro-organismos, demonstrados por cultura ou exame histológico, em uma vegetação, êmbolo oriundo de uma vegetação ou abscessos intracardíacos

Confirmação histológica de endocardite ativa em uma vegetação ou abscesso intracardíaco

CRITÉRIOS CLÍNICOS

Maiores

Hemocultura(s) positiva(s) que aponta(m) um micro-organismo característico ou a persistência de um micro-organismo incomum

Identificação ecocardiográfica, de massa ou abscesso relacionados com as valvas ou implantes, ou separação parcial de uma valva artificial

Nova regurgitação valvular

Menores

Predisposição à lesão cardíaca ou uso intravenoso de droga

Febre

Lesões vasculares, que incluem petéquias arteriais, hemorragias subungueais, êmbolos, áreas de infarto séptico, aneurisma micótico, hemorragia intracraniana, lesões de

Janeway[†]

Fenômenos imunológicos, que incluem glomerulonefrite, nódulos de Osler[‡], manchas de Roth[§], fator reumatoide

Evidências microbiológicas, incluindo uma única cultura positiva que revela um organismo incomum A achados ecocardiográficos compatíveis com endocardite (mas que não são diagnósticos) que incluem piora ou mudança de uma regurgitação valvular, preexistente

* O diagnóstico feito com base nessas diretrizes, frequentemente denominadas Critérios de Duke, requer critérios patológicos ou clínicos; se forem utilizados critérios clínicos, serão necessários 2 critérios maiores, 1 critério maior + 3 critérios menores ou 5 critérios menores para o diagnóstico.

[†] As lesões de Janeway consistem em pequenas lesões maculares, eritematosas ou hemorrágicas e indolores, localizadas nas palmas e nas plantas e decorrentes de eventos embólicos sépticos.

[‡] Os nódulos de Osler são pequenos nódulos subcutâneos dolorosos que se desenvolvem na polpa dos dedos ou, às vezes, mais proximalmente nos dedos das mãos e persistem por horas ou vários dias.

[§] As manchas de Roth são hemorragias retinianas ovais com centros pálidos.

Modificado de Durack DT et al: Am J Med, 96:200, 1994 and Karchmer AW: In Braunwald E, Zipes DP, Libby P (Eds): Heart Disease. A Textbook of Cardiovascular Medicine, 6th ed. Philadelphia, WB Saunders, 2001, p 1723.

VEGETAÇÕES NÃO INFECTADAS

As vegetações não infectadas (estéreis) são causadas pela endocardite trombótica não bacteriana e endocardite do lúpus eritematoso sistêmico (LES), chamada de endocardite de Libman-Sacks (ver adiante).

Endocardite Trombótica Não Bacteriana (ETNB)

A ETNB é caracterizada pela deposição de pequenos trombos estéreis nos folhetos das valvas cardíacas (Figs. 12-25C e 12-27). As lesões possuem tamanho de 1 a 5 mm, e ocorrem de modo isolado ou múltiplo ao longo da linha de fechamento dos folhetos ou cúspides. Histologicamente, elas são compostas de trombos brandos que estão inseridos frouxamente na valva subjacente. As vegetações não são invasivas e não desencadeiam qualquer reação inflamatória. Assim, o efeito local das vegetações geralmente não é importante, mas elas podem ser fontes de êmbolos sistêmicos que produzem infarto no cérebro, coração ou em qualquer outro lugar.

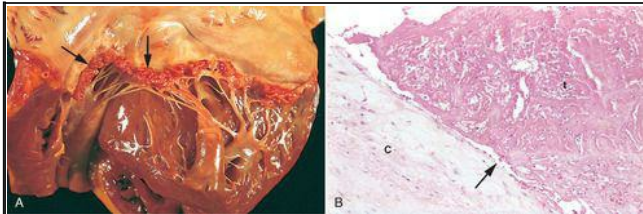


FIGURA 12-27

Endocardite trombótica não bacteriana (ETNB). **A**, Fileira quase completa de vegetações trombóticas dispostas ao longo da linha de fechamento dos folhetos da valva mitral (*setas*). **B**, Fotomicrografia de ETNB, mostrando um trombo brando, praticamente sem presença de inflamação na cúspide da valva (*c*) ou depósito trombótico (*t*). O trombo está apenas frouxamente fixado à cúspide (*seta*).

A ETNB frequentemente é encontrada em pacientes debilitados, tais como aqueles com câncer ou sepse – daí o termo anteriormente usado, *endocardite marântica*. Ocorre com frequência concomitantemente com trombose venosa profunda, êmbolos pulmonares ou outros achados

consistentes com um estado de hipercoagulação sistêmico de base ([Cap. 4](#)). Além disso, existe uma impressionante associação com adenocarcinomas mucinosos, que podem estar relacionados aos efeitos pró-coagulantes do tumor derivado de mucina ou fator tecidual, e a ETBN pode ser parte da síndrome de Trousseau de tromboflebite migratória ([Cap. 7](#)). O trauma endocárdico, como o produzido por um cateter de demora, também é uma condição predisponente bem conhecida, e observam-se com frequência lesões trombóticas valvulares e endocárdicas no lado direito do coração ao longo do trajeto de um cateter de Swan-Ganz colocado na artéria pulmonar.

Endocardite do Lúpus Eritematoso Sistêmico (Doença de Libman-Sacks)

No LES, observa-se ocasionalmente uma valvulite tricúspide e mitral com pequenas vegetações estéreis, sendo denominada *endocardite de Libman-Sacks*. As lesões são vegetações pequenas (1-4 mm de diâmetro) únicas ou múltiplas, estéreis, róseas, que frequentemente têm aparência verrucosa. Elas podem estar localizadas nas superfícies inferiores das valvas atrioventriculares, no endocárdio valvular, nas cordas ou no endocárdio mural dos átrios e ventrículos. Histologicamente, as vegetações consistem em um material eosinofílico fibrinoso, finamente granular, que pode conter corpos hematoxilínicos remanescentes homogêneos de núcleos lesados por antígenos antinucleares ([Cap. 6](#)). Pode haver uma intensa vasculite, caracterizada por necrose fibrinoide da substância da valva que é com frequência contígua com a vegetação. Em alguns casos, pode ser difícil distinguir as vegetações dos folhetos ativos daquelas da EI ([Fig. 12-25](#)); a fibrose e a grave deformidade subsequentes podem tornar as lesões semelhantes às da cardiopatia reumatoide crônica e requerem cirurgia.

As lesões trombóticas das valvas cardíacas com vegetações estéreis ou mais raramente espessamento fibroso podem ocorrer com a síndrome do antifosfolípido ([Cap. 4](#)), que conforme você irá lembrar, também pode gerar um estado de hipercoagulação. [84](#) A valva mitral está envolvida com mais frequência do que a valva aórtica e a regurgitação é a anormalidade funcional comum.

DOENÇA CARCINOIDE CARDÍACA

A doença carcinóide cardíaca é a manifestação cardíaca de síndrome sistêmica causada por tumores carcinóides. Ela geralmente envolve o endocárdio e valvas do coração direito. Lesões cardíacas estão presentes em metade dos pacientes com *síndrome carcinóide*, que é caracterizada por *rubor cutâneo episódico, cólicas, náusea, vômitos e diarreia* ([Cap. 17](#)).

Morfologia. As lesões cardiovasculares associadas à síndrome carcinóide são peculiares e consistem em espessamentos fibrosos em placas da íntima das superfícies internas das câmaras cardíacas e das valvas pulmonares e tricúspide; ocasionalmente, elas envolvem os vasos sanguíneos importantes do lado direito, a veia cava inferior e a artéria pulmonar ([Fig. 12-28](#)). Os espessamentos endocárdicos semelhantes a plaquetas são compostos predominantemente de células musculares lisas e de esparsas fibras colágenas entranhadas em uma matriz rica em mucopolissacarídeo ácido. Não há fibras elásticas nas placas. As estruturas subjacentes às placas estão intactas.

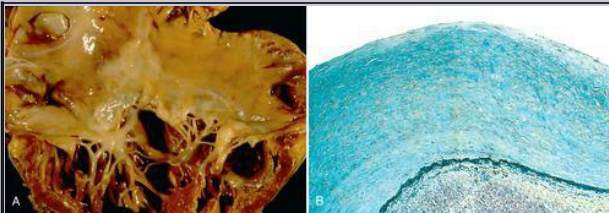

FIGURA 12-28

Doença carcinóide cardíaca. **A**, Lesão fibrótica endocárdica característica envolvendo o ventrículo direito e a valva tricúspide. **B**, Aspecto microscópico da doença carcinóide cardíaca com espessamento da íntima. A coloração de Movat mostra o tecido elástico miocárdico (preto) subjacente à lesão rica em mucopolissacarídeos ácidos (azul-esverdeado).

Embora os mecanismos de fibrose não sejam conhecidos, parece que os achados clínicos e

patológicos relacionam-se com a elaboração de diversos produtos bioativos pelos tumores carcinoides, tais como serotonina (5-hidroxitriptamina), calcitreína, bradicinina, histamina, prostaglandinas e taquicinas. Os níveis plasmáticos de serotonina e excreção urinária do metabólito da serotonina, ácido 5-hidroxitriptamina, correlacionam-se com a gravidade das lesões observadas no coração direito.

Os mediadores bioativos importantes liberados dentro da circulação portal pelos tumores carcinoides intestinais são prontamente metabolizados pelo fígado e não alcançam o coração em alta concentração. Assim, carcinoides gastrointestinais (com drenagem venosa através do sistema porta) geralmente não provocam a doença carcinóide cardíaca, a menos que existam metástases hepáticas extensas que liberam mediadores importantes diretamente no interior da veia cava. O fato de as alterações cardíacas estarem localizadas no lado direito do coração é explicado pela inativação tanto da serotonina quanto da bradicinina séricas durante a passagem através dos pulmões pela monoamina oxidase presente no endotélio vascular pulmonar. Por outro lado, os tumores carcinoides primários situados em órgãos cuja drenagem venosa não passa pelo sistema portal, mas que drenam para o interior da veia cava inferior (p. ex., ovário e pulmão), podem causar a síndrome na ausência de metástases hepáticas.

A manifestação cardíaca mais comum é a insuficiência da tricúspide, seguida da insuficiência da valva pulmonar, que geralmente ocorre em combinação com a doença tricúspide. Estenoses das valvas do lado direito também podem se desenvolver, ao passo que doença valvular do lado esquerdo é vista apenas em circunstâncias não usuais, como no caso da presença de forame oval patente com *shunting* da direita para a esquerda ou tumor carcinóide primário ou metastático envolvendo o pulmão. As anomalias valvulares do lado esquerdo com características patológicas semelhantes às observadas na síndrome carcinóide foram descritas como complicadoras no caso de uso de drogas que possuem atividade serotoninérgica. Essas drogas incluem fenfluramina (parte da combinação “fen-fen” dos inibidores de apetite), algumas drogas antiparkinsonianas, e metisergida ou ergotamina, usadas para tratar enxaquecas. [85](#)

COMPLICAÇÕES DAS VALVAS ARTIFICIAIS

A substituição das valvas cardíacas por próteses é atualmente uma abordagem terapêutica comum e que com frequência salva vidas. ⁸⁶ As valvas artificiais inserem-se basicamente em duas categorias: (1) *próteses mecânicas*, que utilizam diferentes tipos de valvas mecânicas rígidas, tais como bolas dispostas no interior de gaiolas, discos basculantes ou abas semicirculares articuladas que são compostas de material não fisiológico e (2) *valvas de tecido*, geralmente *biopróteses* que consistem em tecido animal quimicamente tratado, especialmente tecido de valva aórtica de porcos, preservado em uma solução diluída de glutaraldeído e posteriormente montado sobre um suporte protético. As valvas de tecido são flexíveis e funcionam como as valvas semilunares naturais.

Aproximadamente 60% dos receptores de valvas substituídas desenvolvem um problema grave vinculado à prótese dentro de 10 anos após a cirurgia. A natureza dessas complicações difere entre os tipos ([Tabela 12-9](#) e [Fig. 12-29](#)). ⁸⁷

As *complicações tromboembólicas* que consistem na obstrução local da prótese por um trombo ou na presença de tromboembolos distantes, são os principais problemas resultantes do uso de valvas mecânicas ([Fig. 12-29A](#)). Essa complicação exige que os pacientes com valvas mecânicas recebam tratamento com anticoagulantes a longo prazo, com atenção para o risco de acidente vascular cerebral hemorrágico ou outras formas de sangramento graves.

A *endocardite infecciosa* é uma complicação potencialmente grave da substituição da valva. As vegetações da endocardite na valva protética geralmente estão localizadas na interface tecido-prótese, e com frequência provocam a formação de abscesso anular, que, por fim, pode provocar um vazamento de sangue regurgitante paravalvular se a junção valva-tecido for rompida. Além disso, as vegetações podem afetar diretamente as cúspides valvulares bioprotéticas. Os principais organismos causadores de tais infecções são os estafilococos que contaminam a pele (p. ex., *S. epidermis*), *S. aureus*, estreptococos e fungos.

A *deterioração estrutural* raramente provoca falha no funcionamento das atuais valvas mecânicas. Entretanto, as biopróteses podem tornar-se incompetentes devido à calcificação e/ou desgaste ([Fig. 12-29B](#)). ⁸⁸

Outras complicações incluem hemólise intravascular devido às altas forças de cisalhamento, vazamento paravalvular devido à cicatrização inadequada, ou obstrução devido ao maior crescimento de tecido fibroso durante o processo de cicatrização.

TABELA 12-9 Complicações das Próteses de Valva Cardíaca

Trombose/tromboembolismo
Hemorragia relacionada com anticoagulantes
Endocardite da prótese

Deterioração estrutural (intrínseca)

Desgaste, fratura, falta de vedação nas válvulas de bola, ruptura das cúspides, calcificação

Outras formas de disfunção

Cura inadequada com vazamento paravalvular, cura exuberante (obstrução), hemólise, som desagradável

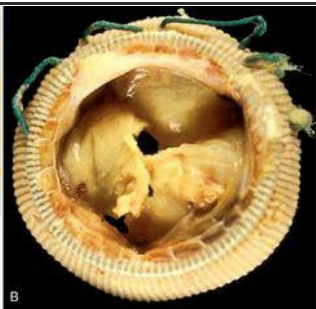
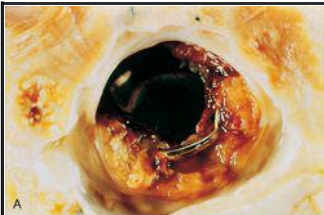

FIGURA 12-29

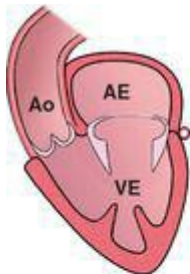Complicações das valvas cardíacas artificiais. **A**, Trombose de uma prótese valvar mecânica. **B**, Calcificação com ruptura secundária de uma bioprótese valvar cardíaca de porco, vista da face voltada para o fluxo de entrada.

Miocardiopatias

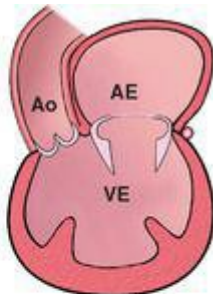
O termo *miocardiopatia* (literalmente, doença do músculo cardíaco) é usado para descrever *doença cardíaca que resulta de uma anormalidade primária do miocárdio*. ^{89,90} As doenças do miocárdio geralmente produzem anormalidades na espessura da parede cardíaca, no tamanho na câmara e disfunção mecânica e/ou elétrica, e estão associadas a mortalidade e morbidade significativas. Embora a disfunção miocárdica crônica decorrente da isquemia, anormalidades valvulares ou hipertensão possam provocar disfunção ventricular (veja seções anteriores deste capítulo), essas condições não são consideradas miocardiopatias.

As manifestações clínicas associadas às miocardiopatias podem estar restritas ao coração ou podem ser parte de uma desordem sistêmica generalizada; em ambas as situações, a disfunção cardíaca é o problema mais importante. As miocardiopatias *primárias* são doenças que estão confinadas principalmente ao coração, ao passo que as miocardiopatias *secundárias* apresentam envolvimento miocárdico como componente de uma desordem sistêmica ou de múltiplos órgãos. Na maioria dos casos, o mecanismo pelo qual o problema não cardíaco afeta o coração é bem conhecido. Em outras desordens, tais como o diabetes, a patogenia da disfunção cardíaca é menos óbvia. ⁹¹ O principal avanço no conhecimento das miocardiopatias é o aumento do entendimento de que muitas causas possuem base genética, ^{91,92} o que iremos discutir à medida que revisarmos as principais categorias de miocardiopatia.

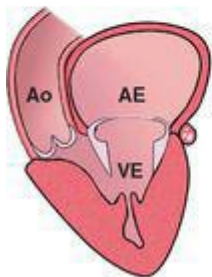
As miocardiopatias de etiologia diversa podem apresentar características morfológicas semelhantes, e o clínico que encontra uma pessoa com doença do miocárdio geralmente não está atento para o problema de base. A abordagem clínica é determinada por um de três padrões patológicos, clínicos e funcionais presentes ([Fig. 12-30](#) e [Tabela 12-10](#)): (1) miocardiopatia dilatada (MCD), (2) miocardiopatia hipertrófica (MCH), ou (3) miocardiopatia restritiva. Uma outra forma rara de miocardiopatia, a não compactação do ventrículo esquerdo, é caracterizada por uma aparência “esponjosa” típica do miocárdio do ventrículo esquerdo. Essa desordem congênita está frequentemente associada à insuficiência cardíaca ou arritmias e outra sintomatologia clínica; ela pode ser diagnosticada em crianças ou adultos tanto como um achado isolado quanto associado a outras anomalias cardíacas congênicas, tais como a cardiopatia congênita cianótica complexa. ⁹³ As mutações genéticas que afetam a função do canal iônico do miocárdio também foram incluídas nas classificações recentes de miocardiopatia primária (esse grupo de desordens foi discutido no contexto da morte cardíaca súbita). Para os objetivos dessa discussão, a miocardiopatia do ventrículo direito arritmogênica (displasia arritmogênica do ventrículo direito), discutida adiante, é considerada uma variação da MCD.



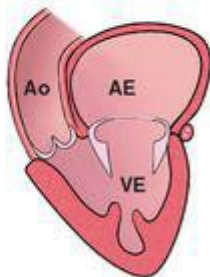
Normal



Miocardiopatia dilatada



Miocardiopatia hipertrófica



Miocardiopatia restritiva

FIGURA 12-30

Representações das três formas diferentes de doença miocárdica. Ao, Aorta; AE, átrio esquerdo; VE, ventrículo esquerdo.

TABELA 12-10 Miocardiopatia e Disfunção Miocárdica Indireta: Padrões Funcionais e Causas

Padrão Funcional	Fração de Ejeção do Ventrículo Esquerdo*	Mecanismos da Insuficiência Cardíaca	Causas do Fenótipo	Disfunção Miocárdica Indireta (Simulando Miocardiopatia)
Dilatado	< 40%	Contratilidade deficiente (disfunção sistólica)	Genética; álcool; periparto; miocardite; hemocromatose; anemia crônica; doxorubicina (Adriamicina); sarcoidose idiopática	Cardiopatia isquêmica; doença cardíaca valvular; cardiopatia hipertensiva; cardiopatia congênita
Hipertrofico	50% a 80%	Complacência deficiente (disfunção diastólica)	Genética; ataxia de Friedreich; doenças de armazenamento; bebês de mães diabéticas	Cardiopatia hipertensiva; estenose aórtica
Restritivo	45% a 90%	Complacência deficiente (disfunção diastólica)	Amiloidose; fibrose induzida por radiação	Constricção pericárdica
* Normal, aproximadamente 50% a 65%.				

Dentro dos padrões hemodinâmicos de disfunção do miocárdio, existe um espectro de gravidade clínica e sobreposição de características clínicas que frequentemente ocorre entre os grupos. Além disso, cada um desses padrões pode ser idiopático ou devido a uma das numerosas causas não identificadas ([Tabela 12-11](#)).

TABELA 12-11 Condições Associadas às Doenças do Músculo Cardíaco**INFECÇÕES CARDÍACAS**

Vírus
Clamídia
Riquetsia
Bactérias

Fungos
Protozoários

TOXINAS

Álcool
Cobalto
Catecolaminas
Monóxido de carbono
Lítio
Hidrocarbonetos
Arsênico
Ciclofosfamida
Doxorrubicina (Adriamicina) e daunorrubicina

CONDIÇÕES METABÓLICAS

Hipertireoidismo
Hipotireoidismo
Hipercalemia
Hipocalcemia
Deficiência nutricional (de proteínas, de tiamina, outras avitaminoses)
Hemocromatose

DOENÇA NEUROMUSCULAR

Ataxia de Friedreich
Distrofia muscular
Atrofias congênicas

DOENÇAS DE DEPÓSITO E OUTRAS DEPOSIÇÕES

Síndrome de Hunter-Hurler
Doença de depósito de glicogênio
Doença de Fabry
Amiloidose

CONDIÇÕES INFILTRATIVAS

Leucemia
Carcinomatose
Sarcoidose
Fibrose induzida por radiação

CONDIÇÕES IMUNOLÓGICAS

Miocardite (várias formas)
Rejeição pós-transplante

As *biópsias endomiocárdicas* são utilizadas no diagnóstico e tratamento de pacientes com doença miocárdica e nos pacientes receptores de transplante cardíaco. [94,95](#) A biópsia endomiocárdica consiste na inserção de um dispositivo (denominado *biótopo*) por via intravenosa até o lado direito do coração e no corte e prensão de uma pequena peça de miocárdio septal, que é, em seguida, analisada por um patologista.

MIOCARDIOPATIA DILATADA

O termo *miocardiopatia dilatada* (MCD) é aplicado a uma forma de miocardiopatia caracterizada por *dilatação cardíaca progressiva e disfunção contrátil (sistólica)*, geralmente com hipertrofia concomitante. Às vezes, é chamada de miocardiopatia congestiva.

Morfologia. Na MCD, o coração geralmente está pesado (seu peso com frequência é duas a três vezes o normal) e flácido devido à dilatação de todas as câmaras (Fig. 12-31). Os trombos murais são comuns e podem ser fonte de tromboembolos. Não existe nenhuma alteração valvular primária, e a regurgitação mitral ou tricúspide, quando presente, resulta da dilatação do ventrículo esquerdo (regurgitação funcional). As artérias coronárias não apresentam estreitamento ou as obstruções presentes são insuficientes para explicar o grau de disfunção cardíaca.

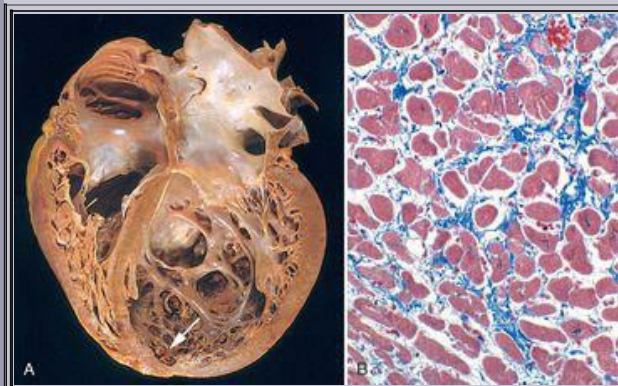


FIGURA 12-31

Miocardiopatia dilatada. **A**, Evidentes dilatação e hipertrofia das quatro câmaras. Há um trombo mural granular (*seta*) no ápice do ventrículo esquerdo (*à direita* nesta vista apical das quatro câmaras). As artérias coronárias não estavam obstruídas. **B**, Corte histológico demonstrando hipertrofia dos miócitos em graus variados e fibrose intersticial (o colágeno está realçado em azul neste corte histológico corado com tricômio de Masson).

As anormalidades histológicas na MCD não são específicas e geralmente não refletem um agente etiológico específico. Além disso, a gravidade das alterações morfológicas não reflete o grau de disfunção ou prognóstico do paciente. A maioria das células musculares está hipertrofiada com núcleos aumentados, mas muitas delas estão adelgaçadas, esticadas e irregulares. Há fibrose intersticial e endocárdica de graus variáveis, e pequenas cicatrizes subendocárdicas podem substituir células individuais ou grupos de células, provavelmente refletindo a cicatrização de uma necrose isquêmica prévia dos miócitos causada por um desequilíbrio entre perfusão e demanda.

Patogenia. Embora muitos pacientes com MCD tenham a forma familiar (genética), a MCD também pode resultar de várias lesões miocárdicas adquiridas ou interações genéticas e ambientais que por fim desencadeiam um padrão clínico-patológico similar. ⁹⁶ Elas incluem (1) miocardite (uma desordem inflamatória que precede o desenvolvimento de miocardiopatia em alguns casos e é provocada por infecções virais), (2) intoxicação (incluindo efeitos colaterais de agentes quimioterapêuticos e alcoolismo crônico, uma história que pode ser evidenciada em 10% a 20% dos pacientes), e (3) gravidez. Cada um desses subgrupos está resumido na [Figura 12-32](#) e descrito adiante.

Influências genéticas. A MCD tem uma ocorrência familiar em 20% a 50% dos casos e é causada por anormalidades genéticas herdadas. ⁹⁷ Nas formas genéticas de MCD, o padrão que predomina é a herança autossômica dominante, sendo que a herança ligada ao X, a autossômica recessiva e a mitocondrial são menos comuns. As anormalidades genéticas identificadas como causadoras de MCD familiar em humanos afetam em grande parte proteínas do citoesqueleto que são expressas pelos miócitos ([Fig. 12-33](#)). ⁹⁸ Em algumas famílias, ocorrem deleções nos genes mitocondriais que resultam em defeitos na fosforilação oxidativa; em outros, há mutações nos genes que codificam enzimas envolvidas na betaoxidação de ácidos graxos. ⁹⁹ Os defeitos mitocondriais causam com frequência miocardiopatia dilatada em crianças. A miocardiopatia ligada ao X surge na adolescência ou no início da segunda década de vida e, em geral, é rapidamente progressiva. A miocardiopatia ligada ao X foi associada a mutações no gene que codifica a distrofina, uma proteína do citoesqueleto fixada na membrana celular que desempenha um papel fundamental na união do citoesqueleto interno com a matriz extracelular; lembre-se de que a distrofina se encontra mutada nas miopatias esqueléticas mais comuns (*i.e.*, distrofias musculares de Duchene e Becker, [Cap. 27](#)). Alguns pacientes e famílias com mutações no gene da distrofina apresentam MCD como característica clínica primária. Outras formas de MCD estão associadas a mutações nos genes que codificam α -actina cardíaca (que liga o sarcômero à distrofina), desmina, e as proteínas da lâmina nuclear, lâmina A e lâmina C. Curiosamente, anormalidades congênitas de condução também podem estar associadas à MCD, provavelmente como resultado da origem de desenvolvimento comum dos miócitos contráteis e elementos de condução. ¹⁰⁰

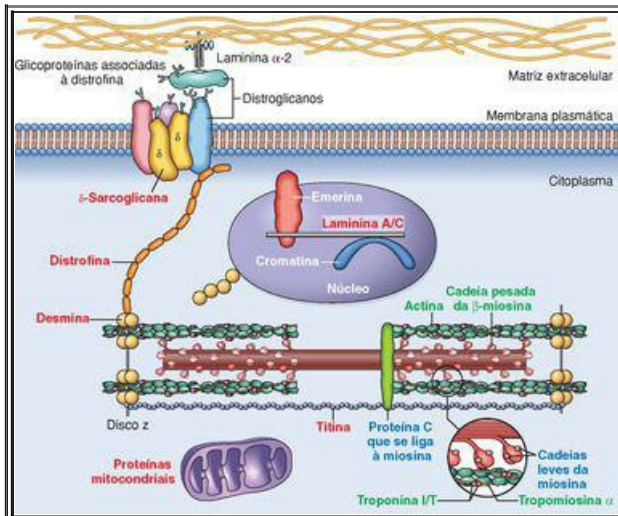


FIGURA 12-33

Representação esquemática de um miócito, mostrando as proteínas importantes mutadas na miocardiopatia dilatada (em vermelho), miocardiopatia hipertrófica (em azul) ou ambas (em verde).

Miocardite. Estudos clínicos usando biópsias sequenciais endomiocárdicas mostraram progressão da miocardite para MCD; em outros estudos, *os ácidos nucleicos virais* do vírus *coxsackievírus B* e outros enterovírus foram detectados no miocárdio de pacientes com MCD. Isso sugere que, pelo menos em alguns casos, a MCD ocorre em consequência de uma miocardite. A miocardite será discutida em mais detalhes adiante.

Alcool e outras toxinas. O abuso de álcool está fortemente associado ao desenvolvimento de MCD, aumentando a possibilidade de que a intoxicação por etanol ([Cap. 9](#)) ou um distúrbio

nutricional secundário seja a causa da lesão miocárdica. [101](#) O álcool e seus metabólitos (especialmente o acetaldeído) têm um efeito tóxico direto sobre o miocárdio; entretanto, nenhuma característica morfológica auxilia na diferenciação entre a *miocardiopatia alcoólica* e a MCD de outras etiologias. Além disso, o alcoolismo crônico pode estar associado a uma deficiência de tiamina, que pode levar à doença cardíaca por beribéri (também indistinguível da MCD) ([Cap. 9](#)). Em outros casos, ainda, uma *lesão tóxica* de origem não alcoólica é a causa da falência do miocárdio. Particularmente importante neste último grupo é a lesão miocárdica causada por certos agentes quimioterápicos, incluindo a doxorubicina (Adriamicina), discutida mais tarde. No passado, o cobalto também foi responsável por casos de MCD.

Gravidez. Uma forma especial de MCD, chamada de *miocardiopatia periparto*, pode ocorrer no final da gravidez ou várias semanas e até meses após o parto. A causa da miocardiopatia periparto é pouco compreendida, porém é provável que seja multifatorial.

[102](#) A hipertensão, a sobrecarga de volume, a deficiência nutricional, outros transtornos metabólicos ou uma reação imunológica até o momento má caracterizada associada à gravidez podem estar envolvidos. Um estudo recente sugere uma relação entre níveis elevados de um produto de clivagem antiangiogênico do hormônio prolactina (que se eleva no final da gravidez) e miocardiopatia periparto. [103](#) O bloqueio da secreção de prolactina por bromocriptina em modelos com camundongos evita a miocardiopatia periparto, sugerindo ser uma potencial nova estratégia terapêutica.

MIOCARDIOPATIA DILATADA

Causas não genéticas

- Miocardite
- Periparto
- Tóxica (p. ex., álcool)
- Idiopática

Causas 20%-50% genéticas

Várias proteínas, predominantemente relacionadas ao citoesqueleto (do núcleo ao sarcômero, à membrana plasmática dos miócitos adjacentes) ou mitocôndria

Falha na geração, e transmissão de força e/ou sinalização de miócitos

Fenótipo da miocardiopatia dilatada

- Hipertrofia
- Dilatação
- Fibrose intersticial
- Trombos intracardíacos

MIOCARDIOPATIA HIPERTRÓFICA

Causas 100% genéticas

Proteínas do sarcômero

Falha na transferência de energia da mitocôndria para o sarcômero e/ou disfunção sarcomérica direta

Fenótipo da miocardiopatia hipertrófica

- Hipertrofia (acentuada)
- Hipertrofia septal assimétrica
- Desarranjo das miofibras
- Fibrose (intersticial e de substituição)
- Placa na via de saída do VE
- Vasos septais espessados

Manifestações clínicas

- Insuficiência cardíaca
- Morte súbita
- Fibrilação atrial
- Acidente Vascular Cerebral

FIGURA 12-32

Causas e consequências da miocardiopatia dilatada e hipertrófica. Algumas miocardiopatias dilatadas e virtualmente todas as miocardiopatias hipertróficas são de origem genética. As causas ge-néticas da miocardiopatia dilatada envolvem mutações em qualquer uma da ampla variedade de proteínas, predominantemente do citoesqueleto, mas também do sarcômero, das mitocôndrias e do envelope nuclear. Em contraposição, os genes mutados que provocam miocardiopatia hipertrófica codificam proteínas do sarcômero. Embora essas duas formas difiram amplamente em sua base subcelular e fenótipos morfológicos, elas compartilham uma série de complicações clínicas. VE, ventrículo esquerdo.

Aspectos Clínicos. A MCD pode ocorrer em qualquer idade, inclusive na infância, mas afeta com mais frequência os indivíduos com idades entre 20 e 50 anos. Manifesta-se por meio de sinais e sintomas lentamente progressivos de IC, tais como fôlego curto, cansaço fácil e fadiga

aos esforços. Na fase final, muitas vezes os pacientes apresentam frações de ejeção de menos de 25% (normal, aproximadamente de 50% a 65%). Cinquenta por cento dos pacientes morrem dentro de 2 anos, e apenas 25% sobrevivem mais de 5 anos, mas alguns pacientes gravemente enfermos podem melhorar inesperadamente mediante tratamento. É comum o encontro de regurgitação mitral secundária e de ritmos cardíacos anormais. Em geral, a morte é atribuída à insuficiência cardíaca progressiva ou arritmia e pode ocorrer de modo súbito. A embolia pode estar presente como consequência do desprendimento de um trombo intracardíaco. Com frequência, realiza-se o transplante cardíaco, e a assistência ventricular a longo prazo pode ser benéfica em alguns pacientes. Curiosamente, a assistência cardíaca mecânica pode induzir regressão da disfunção cardíaca em alguns pacientes. [104](#)

Miocardipatia Arritmogênica do Ventrículo Direito (Displasia Arritmogênica do Ventrículo Direito)

A *miocardipatia arritmogênica do ventrículo direito (MCVD)*, ou *displasia arritmogênica do ventrículo direito*, é uma doença hereditária do músculo cardíaco que provoca insuficiência do ventrículo direito e vários distúrbios de ritmo, particularmente a taquicardia ou fibrilação que podem levar à morte súbita, principalmente em jovens. [105](#) Também pode ocorrer o envolvimento do lado esquerdo com insuficiência cardíaca do lado esquerdo. Sob o ponto de vista morfológico, a parede do ventrículo direito apresenta-se muito delgada por causa da perda de miócitos, acompanhada de grande infiltração de gordura e fibrose ([Fig. 12-34](#)). Essa condição parece ser uma herança autossômica dominante e de penetrância variável. A doença pode estar relacionada com a presença de proteínas de adesão celular defeituosas nos desossomos que ligam cardiomiócitos adjacentes. A *síndrome de Naxos* é uma desordem caracterizada por uma miocardipatia arritmogênica do ventrículo direito e hiperqueratose das superfícies da pele das regiões plantar e palmar que está associada a mutações no gene que codifica da placoglobina. [106](#)

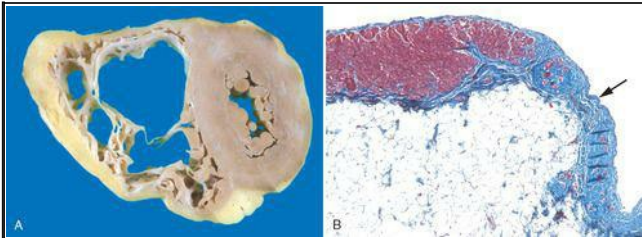


FIGURA 12-34

Miocardíopatia arritmogênica do ventrículo direito. **A**, Fotografia da peça, mostrando dilatação do ventrículo direito e substituição quase transmural do miocárdio da parede livre do ventrículo direito por gordura e fibrose. O ventrículo esquerdo apresenta uma forma virtualmente normal. **B**, Corte histológico da parede livre do ventrículo direito, mostrando a substituição do miocárdio (em vermelho) por fibrose (em azul, *seta*) e gordura (coloração de tricômio de Masson).

MIOCARDIOPATIA HIPERTRÓFICA

A miocardiopatia hipertrófica (MCH) é caracterizada pela *hipertrofia do miocárdio*, complacência deficiente do miocárdio do ventrículo esquerdo, provocando o *enchimento diastólico anormal*, e em cerca de um terço dos casos, *obstrução intermitente ao fluxo de saída do ventrículo*. É a principal causa associada à hipertrofia do ventrículo esquerdo não explicada por outras causas clínicas ou patológicas.¹⁰⁷ Como discutido adiante, a MCH é causada por mutações em genes que codificam proteínas do sarcômero. Uma vez que a incidência de hipertrofia cardíaca sem explicação é de aproximadamente 1 em 500, a MCH pode ser a desordem cardiovascular mais comum a ser causada por mutações genéticas isoladas. O coração mostra-se pesado, com paredes espessadas e *hipercontrátil*, em forte oposição ao coração flácido e *hipocontrátil* da MCD. A MCH causa basicamente uma disfunção diastólica; a função sistólica geralmente está preservada. As duas formas de doenças mais comuns que precisam ser diferenciadas sob o ponto de vista clínico da MCH são as doenças de deposição no coração (p. ex., amiloidose, doença de Fabry) e cardiopatia hipertensiva associada à hipertrofia septal subaórtica relacionada à idade (veja a seção sobre “Cardiopatia Hipertensiva”). Às vezes, a estenose aórtica valvular ou subvalvular congênita também pode imitar a MCH.

Morfologia. A característica básica da MCH é hipertrofia maciça do miocárdio sem dilatação ventricular ([Fig. 12-35](#)). O padrão clássico é um espessamento desproporcional do septo ventricular, quando comparado com a parede livre do ventrículo esquerdo (a proporção é maior do que 1:3), muitas vezes denominado de hipertrofia septal assimétrica. Em cerca de 10% dos casos, contudo, a hipertrofia é simétrica em todo o coração. Em um corte transversal, observa-se que a cavidade ventricular perde sua forma arredondada a ovoide habitual e pode estar comprimida, assumindo uma forma “semelhante à banana”, em virtude da projeção do septo ventricular para dentro do lúmen ([Fig. 12-35A](#)). Embora a hipertrofia acentuada possa envolver todo o septo, ela geralmente é mais proeminente na região subaórtica. É frequente o encontro de espessamento endocárdico ou formação de placas murais na via de saída do ventrículo esquerdo e de espessamento do folheto mitral anterior. Esses dois achados são o resultado do contato do folheto mitral anterior com o septo durante a sístole ventricular e correlacionam-se com a obstrução funcional da via de saída do ventrículo esquerdo demonstrada pelo ecocardiograma durante a mesossístole.

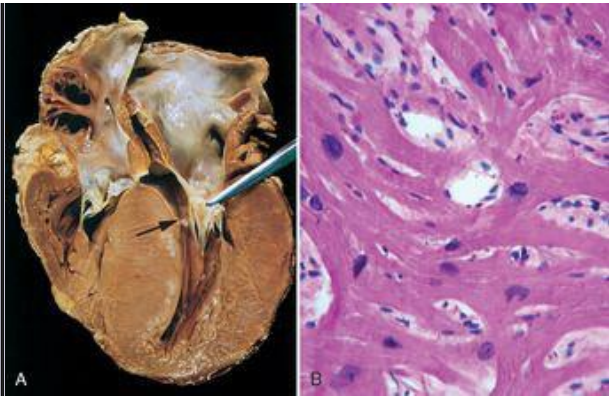


FIGURA 12-35

Miocardiopatia hipertrófica com hipertrofia septal assimétrica. **A**, O músculo do septo projeta-se para dentro da via de saída do ventrículo esquerdo, e o átrio esquerdo está aumentado. O folheto mitral anterior foi afastado do septo para permitir a visualização da placa endocárdica fibrosa (*seta*) (veja o texto). **B**, Corte histológico demonstrando o desarranjo, a grande hipertrofia e a ramificação características dos miócitos, assim como a fibrose intersticial (o colágeno aparece em azul neste corte corado com tricômio de Masson).

As características histológicas mais comuns do miocárdio na MCH são (1) extensa hipertrofia dos miócitos a um grau incomum em outras condições, com os diâmetros transversos dos miócitos frequentemente maiores do que 40 μm (normal, aproximadamente 15 μm); (2) desarranjo aleatório dos feixes de miócitos, dos miócitos individuais e dos elementos contráteis nos sarcômeros dentro das células (denominado **desarranjo das miofibras**); e (3) fibrose intersticial e de substituição ([Fig. 12-35B](#)).

Patogenia. A MCH é causada por mutações em qualquer um dos diversos genes que codificam

proteínas do sarcômero. [108](#) Na maioria dos casos, o padrão de transmissão é autossômico dominante com penetrância variável. Os demais casos parecem ser esporádicos. Mais de 400 mutações diferentes foram encontradas em nove genes na MCH, a maioria sendo mutações pontuais. As mutações que causam a MCH são mais encontradas nos genes que codificam a cadeia pesada da β -miosina (β -MHC), sendo os genes para TnT cardíaca, α -tropomiosina e proteína C de ligação à miosina (MYBP-C), os que estão mutados com maior frequência. As mutações em β -MHC, MYBP-C e Tnt são responsáveis por 70% a 80% de todos os casos de MCH. Diferentes famílias afetadas podem apresentar mutações distintas envolvendo a mesma proteína. Por exemplo, aproximadamente 50 mutações diferentes de β -MHC são conhecidas por causarem MCH. O prognóstico para MCH varia amplamente e está fortemente correlacionado com mutações específicas. Embora esteja claro que esses defeitos genéticos sejam essenciais para a etiologia da MCH, a sequência de eventos que ocorre da mutação até a doença ainda não está esclarecida. Para tornar os acontecimentos mais complicados, alterações em certos genes, detalhados na [Figura 12-33](#), podem estar presentes na MCH e MCD.

Aspectos Clínicos. A anormalidade fisiológica básica da MCH é a redução do volume sistólico devido ao *enchimento diastólico deficiente, que resulta do tamanho reduzido da câmara e da diminuição da complacência do ventrículo esquerdo muito hipertrofiado*. Além disso, aproximadamente 25% dos pacientes com MCH podem apresentar uma obstrução dinâmica na via de saída do ventrículo esquerdo. A limitação do débito cardíaco e aumento secundário da pressão venosa pulmonar provocam dispnéia aos esforços. A ausculta revela um *sopro sistólico de ejeção áspero*, causado pela obstrução da via de saída do ventrículo pelo folheto mitral anterior que se move na direção do septo ventricular durante a sístole. Por causa da hipertrofia maciça, da alta pressão na câmara do ventrículo esquerdo e da existência de artérias intramurais potencialmente anormais, ocorre isquemia miocárdica focal, mesmo na ausência de doença arterial coronariana concomitante, e por isso é frequente o aparecimento de dor anginosa. Os principais problemas clínicos da MCH são a fibrilação atrial, formação de trombo mural levando à formação de êmbolos, insuficiência cardíaca intratável, arritmias ventriculares e, não infreqüentemente, morte súbita, especialmente em algumas famílias afetadas. Além disso, a MCH é uma das causas mais comuns de morte súbita, ou de morte sem explicação, em atletas jovens. [109](#)

A história natural da MCH é muito variável. A maioria dos pacientes pode ser auxiliada pelo tratamento com drogas que reduzem a frequência e contratilidade do coração, como os bloqueadores β -adrenérgicos. Algum benefício também pode ser alcançado com a redução da massa do septo, que libera a obstrução do fluxo de saída. Isso pode ser obtido tanto por excisão cirúrgica do músculo quanto por infarto septal cuidadosamente controlado, que é induzido por infusão de álcool por um cateter.

Conforme discutido anteriormente, a MCH é uma doença causada por mutações nas proteínas dos sarcômeros e a MCH está frequentemente associada a anomalias de proteínas do citoesqueleto ([Fig. 12-33](#)). A MCH parece ser uma doença de geração anormal de força, transmissão de força, ou sinalização de miócitos. No passado, a MCH foi considerada uma desordem de sarcômeros que prejudica a função cardíaca e induz a uma resposta hipertrófica compensatória. Entretanto, evidências recentes sugerem que a MCH pode originar-se de um defeito na transferência de energia da sua fonte de produção (mitocôndria) para o local de seu

uso (sarcômeros), levando à uma deficiência de energia subcelular. Apesar dessas diferenças de etiologia, existem alguns traços mecanicistas e clínico-patológicos que são comuns entre a MCH e as formas genéticas e adquiridas de MCD, conforme mostrado na [Figura 12-32](#).

MIOCARDIOPATIA RESTRITIVA

A miocardiopatia restritiva é uma desordem caracterizada por uma *diminuição primária da complacência ventricular, que resulta em enchimento ventricular deficiente durante a diástole*. Como a função contrátil do ventrículo esquerdo (sistólica) geralmente não está afetada, a anormalidade funcional pode ser confundida com a da pericardite constritiva ou MCH. ¹¹⁰ A miocardiopatia restritiva pode ser idiopática ou estar associada a diferentes doenças ou processos que acometem o miocárdio, principalmente a fibrose por radiação, amiloidose, sarcoidose, tumores metastáticos ou a deposição de metabólitos que se acumulam devido a erros inatos do metabolismo.

Morfologia. Os ventrículos são de tamanho quase normal ou ligeiramente aumentado, as cavidades não estão dilatadas e o miocárdio está firme e não complacente. É comum a observação de dilatação biatrial. Sob o ponto de vista microscópico, há com frequência fibrose intersticial focal ou difusa, que pode variar de mínima a extensa. Entretanto, a biópsia endomiocárdica revela com frequência uma etiologia específica. Um subgrupo específico importante é a amiloidose (descrita adiante).

É necessário mencionar brevemente outras condições restritivas. A *fibrose endomiocárdica* é essencialmente uma doença de crianças e adultos jovens da África e de outras áreas tropicais, caracterizada por fibrose do endocárdio ventricular e do subendocárdio, que se estende a partir do ápice e frequentemente envolve as valvas tricúspide e mitral. O tecido fibroso diminui de modo acentuado o volume e a complacência das câmaras afetadas, e, como consequência, produz um defeito funcional restritivo. Algumas vezes trombos murais ventriculares se desenvolvem, e de fato, existe um indício de que o tecido fibroso resulta da organização de trombos murais. A etiologia é desconhecida.

A *endomiocardite de Loeffler* também é caracterizada por fibrose endomiocárdica, geralmente com grandes trombos murais. Possui morfologia semelhante à vista na doença tropical, mas além das alterações cardíacas, existe com frequência eosinofilia periférica (*i.e.*, nível elevado de eosinófilos no sangue) e infiltrados eosinofílicos em outros órgãos. Postula-se que a liberação de produtos tóxicos pelos eosinófilos, especialmente as proteínas básicas principais, inicia o dano endocárdico, que é seguido de cicatrização da área necrosada, revestimento do endocárdio pelo trombo e, por último, organização do trombo. Acredita-se que alguns pacientes com endomiocardite de Loeffler apresentem desordem mieloproliferativa associada a rearranjos cromossômicos envolvendo os genes PDGFR α ou PDGFR β (Cap. 13). Esses rearranjos produzem genes fusionados que codificam PDGFR tirosina-cinases constitutivas e ativas. O tratamento desses pacientes com o inibidor de tirosina-cinase imatinib resultou em remissões hematológicas associadas à reversão da endomiocardite, que, caso contrário, é rapidamente fatal.

A *fibroelastose endocárdica* é uma doença cardíaca incomum de etiologia obscura, caracterizada por espessamento fibroelástico focal ou difuso que geralmente envolve o endocárdio mural do ventrículo esquerdo. Mais comum nos primeiros 2 anos de vida, essa doença é frequentemente acompanhada por obstrução da valva aorta ou outras anomalias cardíacas congênitas em cerca

de um terço dos casos. O envolvimento difuso pode ser responsável pela descompensação rápida e progressiva do coração e morte.

MIOCARDITE

Sob a designação de miocardite está um grupo diverso de entidades patológicas nas quais microorganismos infecciosos e/ou um processo inflamatório provocam lesão do miocárdio. ¹¹¹ Essas desordens devem ser distinguidas de outras condições, tais como cardiopatia isquêmica, na qual lesões causadas por outros mecanismos levam à inflamação secundariamente.

Etiologia e Patogenia. Nos Estados Unidos, as *infecções virais* são a causa mais comum de miocardite. Os *Coxsackievirus A e B* e outros enterovírus são provavelmente os responsáveis pela maioria dos casos. Outros agentes etiológicos menos comuns são o citomegalovírus, HIV e outros agentes (listados na [Tabela 12-2](#)). O vírus responsável pode, algumas vezes, ser identificado por estudos sorológicos ou, mais recentemente, pela identificação de ácidos nucleicos virais (DNA ou RNA) nas biópsias do miocárdio. Ainda não está claro se os vírus causam a lesão miocárdica diretamente ou iniciam uma resposta imune destrutiva.

Agentes não virais também são causas importantes de miocardite infecciosa, particularmente o protozoário *Trypanosoma cruzi*, o agente da doença de Chagas. ¹¹² A doença de Chagas é endêmica em algumas regiões da América do Sul, e o envolvimento do miocárdio está presente na maioria dos pacientes infectados. Cerca de 10% dos pacientes morrem durante um ataque agudo e outros desenvolvem uma miocardite crônica mediada pelo sistema imune que pode progredir para insuficiência cardíaca 10 a 20 anos depois. A triquinose é a doença helmíntica mais comum associada à miocardite. Doenças causadas por parasitos, como a toxoplasmose, e infecções bacterianas, como a doença de Lyme e difteria, também podem causar miocardite. No caso da miocardite diftérica, as toxinas liberadas pelo *Corynebacterium diphtheriae* parecem ser as responsáveis pela lesão no miocárdio. A miocardite ocorre em aproximadamente 5% dos pacientes com doença de Lyme, uma enfermidade sistêmica causada pelo espiroqueta *Borrelia burgdorferi* ([Cap. 8](#)). A miocardite de Lyme manifesta-se basicamente como uma doença autolimitada do sistema de condução que frequentemente precisa de um marcapasso temporário. A miocardite ocorre em muitos pacientes com AIDS. Dois tipos foram identificados: (1) inflamação e dano ao miócito sem agente etiológico claro e (2) miocardite causada pelo HIV diretamente ou por um patógeno oportunista.

TABELA 12-12. Principais Causas de Miocardite

INFEÇÕES

Vírus (p. ex., coxsackievírus, ECHO, influenza, HIV, citomegalovírus)

Clamídias (p. ex., *C. psittaci*)

Riquetsias (p. ex., *R. typhi*, tifo)

Bactérias (p. ex., *Corynebacterium diphtheriae*, *Neisseria meningococcus*, *Borrelia* [doença de Lyme])

Fungos (p. ex., *Candida*)

Protozoários (p. ex., *Trypanosoma* [doença de Chagas], toxoplasmose)

Helmintos (p. ex., triquinose)

REAÇÕES IMUNOMEDIADAS PELO SISTEMA IMUNOLÓGICO

Pós-viral

Pós-estreptocócica (febre reumática)

Lupus eritematoso sistêmico

Hipersensibilidade a drogas (p. ex., metildopa, sulfonamidas)

Rejeição ao transplante

CAUSAS DESCONHECIDAS

Sarcoidose

Miocardite de células gigantes

HIV, vírus da imunodeficiência humana.

Também existem causas não infecciosas de miocardite. A miocardite pode ser causada por reações de hipersensibilidade (miocardite por hipersensibilidade), frequentemente a drogas como antibióticos, diuréticos ou agentes anti-hipertensivos. A miocardite também pode estar associada a doenças sistêmicas de origem imune, tais como a febre reumática, lúpus eritematoso sistêmico e polimiosite. A sarcoidose cardíaca e a rejeição do coração transplantado ([Fig. 12-40](#)) também são consideradas formas de miocardite.

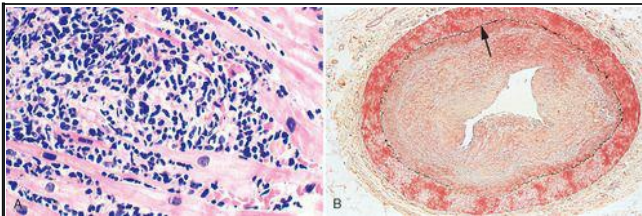


FIGURA 12-40

Complicações do transplante cardíaco. **A**, Rejeição de aloenxerto cardíaco caracterizada por infiltrado linfocítico associado à lesão dos miócitos cardíacos. **B**, Aterosclerose coronária do enxerto, que mostra intenso espessamento difuso e concêntrico da íntima produzindo uma grave estenose. A lâmina elástica interna (*seta*) e a média estão intactas (coloração com pentacromo

de Movat, elastina em preto).

(B, Reproduzida com a permissão de Salomon RN, et al: Human coronary transplantation-associated arteriosclerosis. Evidence for chronic immune reaction to activated graft endothelial cells. Am J Pathol 138:791, 1991.)

Morfologia. Durante a fase ativa da miocardite, o coração pode parecer normal ou dilatado; pode haver algum grau de hipertrofia, dependendo da duração da doença. Nos estágios avançados, o miocárdio ventricular está flácido e com frequência mosqueado por focos pálidos ou diminutas lesões hemorrágicas. Trombos murais podem estar presentes em qualquer uma das câmaras.

Durante a doença ativa, a miocardite é mais frequentemente caracterizada por um infiltrado inflamatório intersticial associado à necrose focal dos miócitos (Fig. 12-36). É muito comum encontrar um infiltrado basicamente linfocitário difuso e mononuclear (Fig. 12-36A). Embora as biópsias endocárdicas sejam diagnósticas em alguns casos, elas podem fornecer um resultado falso-negativo porque o envolvimento inflamatório pode ser focal ou não uniforme. Se o paciente sobrevive à fase aguda da miocardite, as lesões inflamatórias podem regredir sem alterações residuais ou cicatrizar por fibrose progressiva.

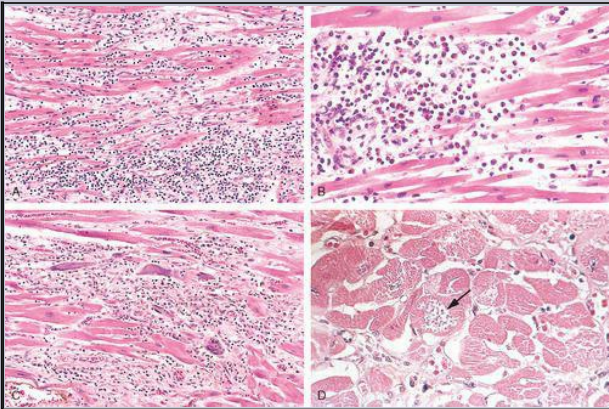


FIGURA 12-36

Miocardite. **A**, Miocardite linfocítica, associada à lesão do miócito. **B**, Miocardite por hipersensibilidade, caracterizada por infiltrado inflamatório intersticial composto em grande parte de eosinófilos e de células mononucleares inflamatórias, estando localizada predominantemente na região perivascular e nos grandes espaços intersticiais. **C**, Miocardite de células gigantes, com infiltrado inflamatório mononuclear que contém linfócitos e macrófagos, perda extensa de músculo e células gigantes multinucleadas. **D**, Miocardite da doença de Chagas. Uma miofibra distendida com tripanossomas no seu interior (*seta*) está presente, juntamente com inflamação e necrose de miofibras individuais.

A **miocardite por hipersensibilidade** é caracterizada por infiltrados intersticiais, principalmente perivascularares, compostos por linfócitos, macrófagos e uma grande quantidade de eosinófilos ([Fig. 12-36B](#)). Uma forma morfológicamente diferente de miocardite de causa incerta, denominada **miocardite de célula gigante**, é caracterizada por um infiltrado inflamatório celular disseminado que contém células gigantes multinucleadas rodeadas por linfócitos, eosinófilos, plasmócitos e macrófagos. Necrose focal e, com maior frequência, extensa está presente ([Fig. 12-36C](#)). Essa variante tem um prognóstico ruim.

A miocardite da **doença de Chagas** é peculiar em virtude da parasitização das miofibras dispersas pelos tripanossomos, acompanhada de um infiltrado inflamatório de neutrófilos, linfócitos, macrófagos e, às vezes, eosinófilos ([Fig. 12-36D](#)).

Aspectos Clínicos. O espectro clínico da miocardite é amplo. Um extremo da doença é inteiramente assintomático, e tais pacientes recuperam-se completamente sem sequelas; o outro extremo é o início repentino, acompanhado, às vezes, de morte súbita. Entre esses extremos estão muitos níveis de envolvimento associado a sintomas tais como fadiga, dispnéia, palpitações, desconforto precordial e febre. As características clínicas da miocardite podem imitar às do IM agudo. Às vezes, os pacientes desenvolvem miocardiopatia dilatada como uma complicação tardia da miocardite.

OUTRAS CAUSAS DE DOENÇA MIOCÁRDICA

Drogas Cardiotoxícas. As complicações cardíacas da terapia para o câncer são um problema clínico importante. ¹¹³ A cardiotoxicidade pode estar associada a agentes quimioterapêuticos convencionais, drogas com alvos específicos, como os inibidores da tirosina-cinase, e certas formas de imunoterapia. ^{114,115} As antraciclina doxorubicina e daunorrubicina são agentes quimioterápicos que frequentemente estão associados à lesão miocárdica tóxica, que leva a miocardiopatia dilatada e insuficiência cardíaca. A toxicidade da antraciclina é dose-dependente (a cardiotoxicidade se torna progressivamente mais frequente acima da dose total de 500mg/m²) e é atribuída principalmente à peroxidação dos lipídios nas membranas miocíticas.

Muitos outros medicamentos e agentes, tais como o lítio, fenotiazinas, cloroquina e cocaína, têm sido implicados na lesão miocárdica e, às vezes, na morte súbita. Os achados comuns nos corações lesados por muitos destes agentes químicos e drogas (incluindo a exotoxina diftérica e a doxorubicina) são tumefação das miofibras, vacuolização citoplasmática e alteração adiposa. Com a interrupção do uso do agente tóxico, essas alterações podem resolver-se completamente, sem seqüela aparente. Algumas vezes, entretanto, um dano mais extenso produz necrose de miócitos, que pode evoluir para uma miocardiopatia dilatada.

Catecolaminas. Os focos de necrose do miocárdio com faixas de contração, frequentemente associados a um infiltrado inflamatório mononuclear esparsos consistindo principalmente em macrófagos, podem ocorrer em pacientes com feocromocitoma, um tumor que produz catecolaminas (Cap. 24). Ele é considerado manifestação de um problema geral de “efeito da catecolamina”, também visto em associação com estimulação do sistema autônomo intensa (secundária às lesões intracranianas ou estresse), ou a administração exógena de grandes doses de agentes vasopressores como a dopamina. ¹¹⁶ Estresse emocional ou físico intenso e repentino também podem induzir disfunção aguda do ventrículo esquerdo devido ao atordoamento do miocárdio, um fenômeno conhecido como miocardiopatia de Takotsubo. ¹¹⁷ A cocaína também provoca dano similar ao da catecolamina. O mecanismo de cardiotoxicidade da catecolamina é incerto, mas parece estar relacionado com a toxicidade direta das catecolaminas aos cardiomiócitos via sobrecarga de cálcio ou vasoconstricção focal da macro e microcirculação da artéria coronariana decorrente de uma frequência cardíaca aumentada. O infiltrado de células mononucleares provavelmente é uma reação secundária aos focos de miócitos mortos. Alterações similares podem ser encontradas em indivíduos que se recuperam de episódios hipotensivos ou que foram ressuscitados de uma parada cardíaca; nesses casos, a lesão é resultado da isquemia/reperfusão (ver anteriormente) seguida de inflamação.

Amiloidose. A amiloidose é uma desordem prototípica do miocárdio causada pela deposição de uma substância anormal no coração. A amiloidose (Cap. 6) é causada pelo depósito de material fibrilar insolúvel extracelular de fragmentos de proteínas que estão propensos a formar folhas β . ¹¹⁸ A amiloidose cardíaca pode estar presente junto com a amiloidose sistêmica ou estar restrita ao coração, particularmente no idoso (amiloidose cardíaca senil). ¹¹⁹ Na amiloidose cardíaca senil, os depósitos de material amiloide geralmente estão nos ventrículos e átrios. A amiloidose cardíaca ocorre em pacientes mais velhos e é causada pela deposição de transtiretina, uma proteína normal do soro sintetizada pelo fígado que é responsável pelo transporte de tiroxina e

proteína de ligação ao retinol. A amiloidose cardíaca senil [120](#) tem prognóstico muito melhor do que a amiloidose sistêmica. As formas mutantes de transtiretina podem acelerar a amiloidose cardíaca (e sistêmica associada). Por exemplo, o risco de amiloidose cardíaca isolada é quatro vezes maior em afroamericanos, do que em caucasianos após 60 anos de idade, porque 4% dos afroamericanos possuem uma mutação na transtiretina que provoca a substituição de uma isoleucina por uma valina na posição 122. Essa substituição produz uma forma amiloidogênica de transtiretina (responsável pela amiloidose familiar autossômica dominante causada pela transtiretina). A amiloidose atrial isolada também pode ocorrer após a deposição de peptídeo natriurético atrial, mas sua importância clínica ainda é incerta.

A amiloidose cardíaca com frequência produz uma miocardiopatia restritiva, mas também pode ser assintomática ou manifestar-se como dilatação, arritmias ou sintomas mimetizando aqueles da doença valvular ou isquêmica. Essas diferentes formas de apresentação dependem da localização predominante dos depósitos, que podem ser encontrados no interstício, sistema de condução, vasculatura ou valvas.

Morfologia. A consistência do coração varia de normal a firme e elástico. Geralmente, as câmaras são de tamanho normal, mas, em alguns casos, elas estão dilatadas e com paredes espessadas. Numerosos nódulos pequenos e semitranslúcidos, semelhantes a gotas de cera, podem ser visualizados na superfície endocárdica atrial, particularmente à esquerda. Os depósitos eosinofílicos de amiloide localizam-se no interstício, tecido de condução, valvas, endocárdio, pericárdio e pequenas artérias intramurais coronárias; eles podem ser distinguidos de outros depósitos hialinos por colorações especiais tais como o vermelho-congo, que produz uma clássica birrefringência de cor verde-maçã quando visualizado sob luz polarizada ([Fig. 12-37](#)). Os depósitos de amiloide com frequência formam anéis ao redor dos miócitos e capilares cardíacos. As artérias e arteríolas intramurais podem ter amiloide suficiente nas suas paredes para comprimir e obstruir seus lúmens, induzindo uma isquemia miocárdica (“doença dos vasos pequenos”).

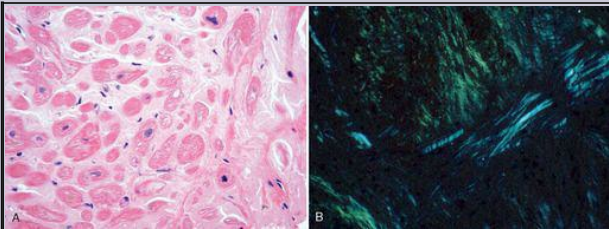


FIGURA 12-37

Amiloidose cardíaca. **A**, Coloração de hematoxilina e eosina, mostrando o material amiloide como um material amorfo rosa ao redor dos miócitos. **B**, Coloração de vermelho-congo sob luz polarizada, na qual o material amiloide mostra uma birrefringência de cor verde-maçã característica (em comparação com o colágeno, que aparece branco).

Sobrecarga de Ferro. A *sobrecarga de ferro* pode ocorrer devido à hemocromatose hereditária ([Cap. 18](#)) ou a transfusões múltiplas de sangue (hemossiderose). Em cada uma dessas condições o coração mostra-se dilatado. A deposição de ferro é mais proeminente nos ventrículos do que no átrio e no miocárdio do que no sistema de condução. Acredita-se que o ferro provoque disfunção sistólica pela interferência nos sistemas enzimáticos que dependem de metal ou por induzir a lesão por radical livre.

Morfologia. Sob o ponto de vista macroscópico, o miocárdio de um coração com sobrecarga de ferro exibe uma cor castanho-ferrugem, mas geralmente é indistinguível daquele da miocardiopatia dilatada idiopática. Sob o ponto de vista microscópico, existe um acúmulo acentuado de hemossiderina dentro dos cardiomiócitos, particularmente na região perinuclear, demonstrável pela coloração azul da Prússia. Esse acúmulo de hemossiderina está associado a graus variados de degeneração celular e fibrose. Com relação à ultraestrutura, os cardiomiócitos contêm abundantes siderossomos perinucleares (lisossomos que contêm ferro).

Hipertireoidismo e Hipotireoidismo. As manifestações cardíacas estão entre as características mais precoces e consistentes de hipertireoidismo e hipotireoidismo e refletem os efeitos diretos e indiretos dos hormônios tireoideanos sobre as células do coração. ¹²¹ No *hipertireoidismo* ([Cap. 24](#)), a taquicardia, as palpitações e a cardiomegalia são comuns; às vezes aparecem arritmias supraventriculares. A insuficiência cardíaca é rara e quando ocorre em geral está superposta a outras doenças cardíacas. No *hipotireoidismo* ([Cap. 24](#)) há diminuição do débito cardíaco, devido à redução do volume sistólico e da frequência cardíaca. A resistência vascular periférica aumentada e a redução do volume sanguíneo resultam no estreitamento da pressão de pulso, prolongamento do tempo de circulação e redução do fluxo aos tecidos periféricos.

Morfologia. No hipertireoidismo, as características macroscópicas e histológicas correspondem àquelas encontradas na hipertrofia não específica e também podem incluir foco isquêmico. No hipotireoidismo bem avançado (mixedema), o coração apresenta-se flácido, alargado e dilatado. As características histológicas do hipotireoidismo incluem tumefação das miofibras com perda das estriações e degeneração basofílica, acompanhadas de um líquido intersticial de edema rico em mucopolissacarídeos. Às vezes,

um líquido semelhante acumula-se dentro do saco pericárdico. O termo **coração mixedematoso** tem sido empregado para designar essas alterações.

Doença Pericárdica

As desordens pericárdicas mais importantes causam acúmulo de líquido, inflamação e constrição fibrosa ou alguma combinação desses processos, geralmente em associação a uma doença em qualquer lugar no coração ou uma doença sistêmica; a doença pericárdica isolada é incomum.

DERRAME PERICÁRDICO E HEMOPERICÁRDIO

Normalmente, há cerca de 30 a 50 mL de um líquido cor de palha, claro e transparente, dentro do saco pericárdico. Sob várias circunstâncias, o pericárdio parietal sofre distensão por um líquido seroso (*derrame pericárdico*), sangue (*hemopericárdio*), ou pus (*pericardite purulenta*). Ao ser submetido a uma sobrecarga de pressão ou de volume de longa duração, o pericárdio dilata. Isso permite que um lento acúmulo do derrame pericárdico se torne muito grande sem interferir com a função cardíaca. Assim, nos derrames crônicos de menos de 500 mL de volume, a única característica clínica importante é o aumento globular característico da sombra do coração nas radiografias de tórax. Por outro lado, o desenvolvimento rápido de acúmulo de líquido de 200 a 300 mL – por exemplo, devido ao hemopericárdio causado por ruptura de um IM ou dissecação aórtica – pode produzir compressão dos átrios de paredes delgadas e da veia cava, ou dos ventrículos. Como consequência, o enchimento cardíaco é limitado, produzindo um *tamponamento cardíaco* potencialmente fatal.

PERICARDITE

A inflamação pericárdica é, em geral, secundária a várias doenças cardíacas, distúrbios torácicos ou sistêmicos, metástases de neoplasias que surgem em locais distantes, ou procedimentos cirúrgicos realizados no coração. A pericardite primária é incomum e quase sempre de origem viral. As principais causas de pericardite estão listadas na [Tabela 12-13](#). A maioria desencadeia uma pericardite aguda, mas algumas, tais como a tuberculose e os fungos, produzem reações crônicas.

TABELA 12-13 Causas de Pericardite

AGENTES INFECCIOSOS

Vírus

Bactérias piogênicas

Tuberculose

Fungos

Outros parasitos

CAUSAS PROVAVELMENTE MEDIADAS PELO SISTEMA IMUNOLÓGICO

Febre reumática

Lupus eritematoso sistêmico

Esclerodermia

Pós-cardiotomia

Pós-infarto do miocárdio (síndrome de Dressler)

Reação de hipersensibilidade a uma droga

OUTRAS

Infarto do miocárdio

Uremia

Pós-cirurgia cardíaca

Neoplasia

Traumatismo

Radiação

Pericardite Aguda

Pericardite Serosa. Ela é tipicamente produzida por doenças inflamatórias não infecciosas, tais como febre reumática, LES, esclerodermia, tumores e uremia. Uma infecção nos tecidos contíguos ao pericárdio – por exemplo, a pleurite bacteriana – pode provocar uma irritação na

serosa pericárdica parietal suficiente para causar um derrame seroso estéril que pode progredir para uma pericardite serofibrinosa e, por fim, para uma franca reação supurativa. Em alguns casos, uma infecção viral bem definida e situada em outro local – infecção no trato respiratório superior, pneumonia, parotidite – antecede a pericardite e atua como foco primário da infecção. É raro, geralmente em adultos jovens, que uma pericardite viral ocorra como uma infecção primária aparente que pode estar acompanhada de miocardite (*miopericardite*). Sob o ponto de vista histológico, existe um infiltrado inflamatório leve na gordura epipericárdica consistindo predominantemente em linfócitos. A organização em adesões fibrosas ocorre raramente.

Pericardite Fibrinosa e Serofibrinosa. Essas duas formas anômicas constituem *os tipos mais frequentes de pericardite* e são compostas de um líquido seroso misturado a um exsudato fibrinoso. As causas mais comuns englobam o IM (lembre-se da [Fig. 12-19D](#)), a síndrome (Dressler) pós-infarto (provavelmente uma condição autoimune que aparece várias semanas após um IM), a uremia, a radiação do tórax, a FR, o LES e os traumas. A reação fibrinosa também ocorre após uma cirurgia cardíaca de rotina.

Morfologia. Na pericardite fibrinosa, a superfície do pericárdio está seca e possui uma aspereza granular fina. Na pericardite serofibrinosa, um processo inflamatório mais intenso produz maior quantidade de um líquido mais espesso, que se apresenta amarelo e turvo em virtude da presença de leucócitos e eritrócitos (que podem dar um aspecto visivelmente sanguinolento ao líquido), e, com frequência, de fibrina. Como acontece com todos exsudatos inflamatórios, a fibrina pode ser digerida com a resolução do exsudato, ou o exsudato pode se tornar organizado ([Cap. 3](#)).

Do ponto de vista clínico, *o desenvolvimento de um atrito pericárdico sonoro é a característica mais evidente de pericardite fibrinosa*, e podem surgir dor, reações sistêmicas febris e sinais sugestivos de insuficiência cardíaca. Entretanto, uma coleção de líquido seroso que separe as duas camadas do pericárdio pode, algumas vezes, eliminar o atrito.

Pericardite Purulenta ou Supurativa. Essa forma de pericardite é provocada pela invasão de micróbios no espaço pericárdico, que podem alcançar a cavidade pericárdica por vários caminhos: (1) pela propagação direta a partir de uma área de inflamação vizinha, tal como um empiema da cavidade pleural, pneumonia lobar, infecções mediastinais, ou pela propagação de um abscesso anular através do miocárdio ou da raiz da aorta; (2) pela disseminação pelo sangue; (3) pela propagação linfática; ou (4) pela introdução direta durante uma cardiectomia. A imunossupressão predispõe a uma infecção por todas essas vias. O exsudato varia de um pus aguado a cremoso, com um volume de até 400 a 500 mL. As superfícies serosas estão avermelhadas, granulares e cobertas com exsudato ([Fig. 12-38](#)). Sob o ponto de vista microscópico, existe uma reação inflamatória aguda que algumas vezes se estende até as estruturas circunjacentes, produzindo uma *mediastinopericardite*. A resolução completa é rara e a organização por cicatrização é o desfecho comum. A resposta inflamatória intensa e a cicatrização subsequente frequentemente produzem uma *pericardite constrictiva*, uma consequência grave (ver adiante).

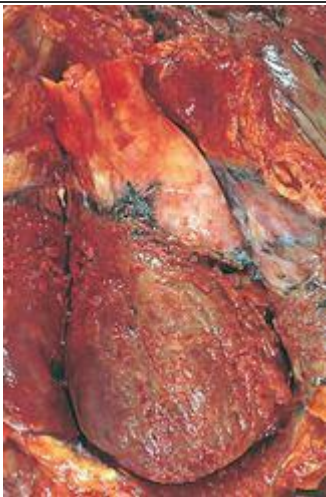

FIGURA 12-38

Pericardite supurativa aguda resultante da propagação direta de uma pneumonia. É possível observar um extenso exsudato purulento.

Os achados clínicos na fase ativa são essencialmente os mesmos daqueles presentes na pericardite fibrinosa, mas os sinais de infecção sistêmica geralmente são mais acentuados: por exemplo, temperaturas com picos febris, calafrios e febre.

Pericardite Hemorrágica. Nesse tipo de pericardite o exsudato é composto por sangue misturado com derrame fibrinoso ou supurativo, e, na maioria das vezes, é causado pela presença de uma neoplasia maligna no espaço pericárdico. Nesses casos, o exame citológico do fluido removido por pericardiocentese pode revelar células neoplásicas. A pericardite

hemorrágica também pode ser encontrada nas infecções bacterianas, nos pacientes com diátese hemorrágica subjacente e na tuberculose. A pericardite hemorrágica aparece com frequência após uma cirurgia cardíaca e, às vezes, é responsável por uma perda significativa de sangue ou mesmo por tamponamento cardíaco, exigindo uma nova “exploração cirúrgica”. A importância clínica é semelhante àquela do espectro da pericardite fibrinosa ou supurativa.

Pericardite Caseosa. Esse tipo raro de pericardite é, até que se prove o contrário, de origem tuberculosa: raras vezes infecções fúngicas desencadeiam uma reação similar. Ocorre envolvimento pericárdico por propagação direta a partir de focos tuberculosos dentro dos linfonodos traquebrônquicos. A pericardite caseosa é um antecedente da pericardite constrictiva, fibrocalcificada, crônica e incapacitante.

Pericardite Crônica ou Curada

Em alguns casos, a organização produz apenas espessamentos fibrosos, semelhantes a placas, nas membranas serosas (“placa do soldado”) ou aderências finas e delicadas de origem desconhecida que são observadas com certa frequência nas necropsias e que raramente causam distúrbios na função cardíaca. Em outros casos, a fibrose, na forma de aderências delicadas e filamentosas, oblitera completamente o saco pericárdico. Na maioria das vezes, essa *pericardite adesiva* não apresenta efeito na função cardíaca.

A *mediastinopericardite adesiva* pode suceder a pericardite infecciosa, cirurgia cardíaca ou irradiação do mediastino. O saco pericárdico está obliterado, e a aderência da face externa do folheto parietal às estruturas circunjacentes dificulta o funcionamento cardíaco. Em cada contração sistólica, o coração exerce uma tração não apenas sobre o pericárdio parietal, mas também sobre as estruturas vizinhas fixadas. Podem ser observados a retração sistólica do gradil costal e do diafragma, pulso paradoxal e vários outros achados clínicos característicos. A sobrecarga aumentada de trabalho provoca hipertrofia e dilatação cardíacas, que podem ser substanciais em casos graves.

Na *pericardite constrictiva*, o coração é envolvido por um tecido cicatricial fibroso ou fibrocalcificado denso, que limita a expansão diastólica e o débito cardíaco, aspectos que imitam a miocardiopatia restritiva. Uma história prévia de pericardite pode ou não estar presente. O tecido cicatricial, frequentemente de 0,5 a 1 mm de espessura, oblitera o espaço pericárdico e algumas vezes calcifica; em casos extremos, ele pode assemelhar-se a um molde de gesso (*concretio cordis*). Devido à presença desse tecido cicatricial denso, a hipertrofia e a dilatação cardíaca podem estar ausentes. O débito cardíaco pode estar reduzido ao repouso, mas, de modo mais importante, o coração apresenta pouca ou nenhuma capacidade de aumentar seu débito em resposta à maior necessidade periférica. Os sons cardíacos são distantes ou abafados. O tratamento consiste na remoção cirúrgica da carapaça de tecido fibroso constrictivo (pericardiectomia).

CARDIOPATIA ASSOCIADA A DISTÚRBIOS REUMATOLÓGICOS

Paradoxalmente, a prevalência e importância das manifestações cardiovasculares das doenças reumatológicas (incluindo artrite reumatoide, LES, esclerose sistêmica, espondilite anquilosante e artrite psoriática) aumentaram em razão da maior expectativa de vida de pessoas com essa desordem e desencadearam a detecção de casos mais brandos.¹²³ Os mecanismos inflamatórios podem causar manifestações pericárdicas, vasculares, miocárdicas e valvulares. Além disso, a cardiopatia isquêmica pode ser acelerada em pacientes com condições reumáticas inflamatórias.

A artrite reumatoide é, sobretudo, um distúrbio das articulações, mas também está associada a muitos aspectos não articulares (p. ex., nódulos reumatoides subcutâneos, vasculite aguda e síndrome de Felty; [Cap. 26](#)). O coração também está envolvido em 20% a 40% dos casos de artrite reumatoide grave e prolongada. O achado mais comum é a *pericardite fibrinosa* que pode progredir para um espessamento fibroso dos pericárdios visceral e parietal com aderências densas. Nódulos granulomatosos reumatoides semelhantes àqueles encontrados sob a pele também podem ser identificados no miocárdio. Os nódulos reumatoides podem envolver, com menor frequência, o endocárdio, valvas do coração e a raiz da aorta. A *valvulite reumatoide* pode levar ao espessamento fibroso acentuado e a uma calcificação secundária das cúspides da valva aorta, que produzem alterações semelhantes àquelas da doença valvular reumática crônica. As lesões valvulares associadas a LES foram discutidas anteriormente com o nome de “Cardiopatia Valvar”.

Tumores do Coração

Os tumores primários do coração são raros; em contraposição, os tumores metastáticos do coração ocorrem em cerca de 5% dos pacientes que morrem de câncer. Os tumores primários mais comuns, em ordem decrescente de frequência (no total, incluindo adultos e crianças), são os mixomas, os fibromas, os lipomas, os fibroelastomas papilares, os rabdomiomas, os angiossarcomas e outros sarcomas. Os cinco tumores mais comuns são benignos e juntos são responsáveis por 80% a 90% dos tumores primários do coração.

TUMORES PRIMÁRIOS DO CORAÇÃO

Mixoma

Os *mixomas* são os tumores primários mais comuns do coração em adultos (Fig. 12-39). Eles são neoplasias benignas frequentemente associadas a anomalias clonais dos cromossomos 12 e 17 que se acredita originar-se de células mesenquimais primitivas multipotentes. Embora eles possam originar-se em qualquer uma das quatro câmaras ou, raramente, nas valvas cardíacas, cerca de 90% estão localizados no átrio (*mixomas atriais*), com razão entre o lado esquerdo-direito de aproximadamente 4:1.

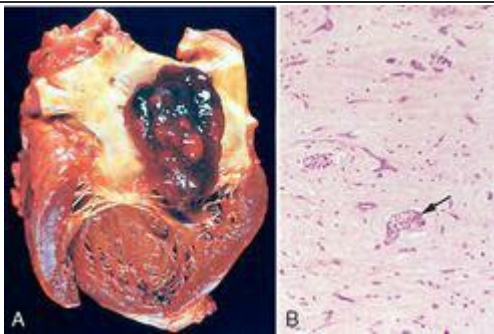


FIGURA 12-39

Mixoma em átrio esquerdo. **A**, Foto da peça mostrando uma grande lesão pedunculada que tem origem na região da fossa oval e se estende para o interior do orifício da valva mitral. **B**, Aspecto microscópico com abundante matriz extracelular amorfa na qual existem grupos de células mixomatosas dispersos, incluindo formações anormais semelhantes a vasos (*seta*).

Morfologia. Os tumores geralmente são únicos, mas raramente ocorrem vários simultaneamente. A região da fossa oval no septo atrial é o local de origem mais comum. Os mixomas variam de massas pequenas (< 1 cm) a grandes (≥ 10 cm). Eles podem ser

lesões sésseis ou pedunculadas ([Fig. 12-39A](#)) que variam de massas sólidas e globosas, mosqueadas com hemorragias, a lesões papilares ou vilosas, moles e translúcidas, com aspecto gelatinoso. A forma pedunculada é muitas vezes flexível o suficiente para mover-se para dentro ou através das valvas AV durante a sístole, causando uma obstrução intermitente e com frequência dependente da posição. Às vezes, essa mobilidade exerce um efeito de “bola de ferro de guindaste de demolição”, que produz danos nos folhetos das valvas.

Sob o ponto de vista histológico, os mixomas são compostos por células do mixoma em forma de estrelas ou globulares, circundadas por uma substância fundamental de mucopolissacarídeo ácido abundante ([Fig. 12-39B](#)). Estruturas peculiares que se assemelham a glândulas ou vasos são características. É comum a presença de hemorragia e inflamação composta de células mononucleares.

As principais manifestações clínicas são resultantes da obstrução “valva em bola” valvular, de embolia ou de uma síndrome de sintomas constitucionais, tais como febre e mal-estar. Às vezes, a fragmentação e a embolização sistêmica chamam a atenção para essas lesões. Os sintomas constitucionais são provavelmente decorrentes da elaboração por alguns mixomas, da citocina IL-6, um importante mediador da resposta da fase aguda. O ecocardiografia proporciona a oportunidade de identificar essas massas de modo não invasivo. A remoção cirúrgica geralmente resulta em cura; raramente, a neoplasia retorna meses ou anos mais tarde.

Aproximadamente 10% dos pacientes com mixoma possuem uma síndrome familiar (conhecida como *complexo de Carney*) caracterizada pela transmissão autossômica dominante, múltiplos mixomas cardíacos e com frequência extracardíacos (p. ex., pele), lesões pigmentadas na pele e atividade endócrina excessiva. A obtenção cuidadosa da história e a realização de um exame físico minucioso nos pacientes com mixoma cardíaco são importantes para a identificação de sinais extracardíacos do complexo de Carney, visto que esse diagnóstico traz implicações para os demais membros da família do paciente. O gene *PRKAR1* no cromossomo 17 (codificando uma subunidade reguladora de proteína cinase A dependente de cAMP, possivelmente um gene supressor de tumor) exibe uma mutação em cerca de metade dos familiares conhecidos com o complexo de Carney, enquanto a maioria dos demais familiares apresenta anomalias no *locus*

2p16. [124](#)

Lipoma

Os lipomas são tumores benignos localizados e bem circunscritos, compostos por células adiposas maduras que podem ocorrer no subendocárdio, no subepicárdio ou no miocárdio. Eles podem ser assintomáticos ou produzir obstruções “valva em bola” ou arritmias. Os lipomas localizam-se com frequência no ventrículo esquerdo, átrio direito ou septo atrial e não são necessariamente neoplásicos. No septo atrial, os depósitos não neoplásicos de gordura ocorrem às vezes e são chamados de “hipertrofia lipomatosa”.

Fibroelastoma Papilar

O *s fibroelastomas papilares* são lesões peculiares, geralmente incidentais, semelhantes às

anêmonas marinhas, identificadas com frequência durante a autópsia. Eles podem formar êmbolos e, assim, tornarem-se importantes clinicamente. Foram descritas as anomalias citogenéticas clonais, sugerindo que fibroelastomas são neoplasias benignas incomuns. Eles assemelham-se às *excrecências de Lambl*, muito menores e geralmente sem importância, que são encontradas com frequência na valva aórtica de idosos.

Morfologia. Os fibroelastomas papilares em geral localizam-se nas valvas, particularmente sobre as superfícies ventriculares das valvas semilunares e sobre as superfícies atriais das valvas atrioventriculares. Constituem um agrupamento peculiar de projeções semelhantes a pelos com até 1 cm de comprimento e diversos centímetros de diâmetro. Sob o ponto de vista histológico, as projeções são compostas por um corpo de tecido conjuntivo mixoide contendo uma matriz de mucopolissacarídeo abundante e fibras elásticas que são cobertas por endotélio.

Rabdomioma

Os *rabdomiomas* são os tumores primários mais frequentes no coração de bebês e nas crianças e frequentemente são descobertos nos primeiros anos de vida por causa da obstrução do orifício valvular ou câmara cardíaca. Os rabdomiomas cardíacos com frequência estão associados à esclerose tuberosa ([Cap. 28](#)), que é causada por defeitos nos genes supressores de tumor TSC1 e TSC2. As proteínas TSC1 e TSC2 trabalham juntas formando um complexo que inibe a atividade da proteína-alvo da rapamicina em mamíferos (mTOR), uma cinase que estimula o crescimento celular e regula o tamanho da célula. A expressão de TSC1 ou TSC2 em geral está completamente ausente nos rabdomiossarcomas que ocorrem no decorrer da esclerose tuberosa, fornecendo um mecanismo para o supercrescimento dos miócitos. Como eles com frequência regredem espontaneamente, os rabdomiomas são considerados por alguns como hamartomas, em vez de neoplasias.

Morfologia. Os rabdomiomas geralmente são massas miocárdicas pequenas e de cor cinza-esbranquiçada, com até vários centímetros de diâmetro. Eles geralmente ocorrem de forma múltipla e envolvem preferencialmente as câmaras ventriculares. Sob o ponto de vista histológico, eles são compostos por miócitos bizarros, muito aumentados. Nos cortes histológicos, o citoplasma abundante do miócito frequentemente apresenta prolongamentos estreitos que se estendem à membrana plasmática, criando um aspecto de **células em forma de aranha**.

Sarcoma

Os *glossosarcomas* cardíacos e outros sarcomas não são morfológica ou clinicamente diferentes das suas contrapartes em outros locais do corpo ([Fig. 1-35](#) e [Cap. 26](#)) e, por essa razão, não requerem comentários adicionais aqui.

EFEITOS CARDÍACOS DE NEOPLASIAS NÃO CARDÍACAS

Atualmente, em virtude do aumento da sobrevida dos pacientes decorrente dos avanços diagnósticos e terapêuticos, é comum o encontro de efeitos cardiovasculares importantes das neoplasias não cardíacas e seu tratamento ([Tabela 12-14](#)). A patologia resulta da infiltração pelo tumor, mediadores circulantes e complicações do tratamento.

Modificado de Schoen, T, et al.: Cardiac effects of non-cardiac neoplasms. *Circulation Clin* 2:657, 1984. © 1984

CONSEQ UÊNCIAS DIRETAS DO TUMOR

Metástases miocárdicas e pericárdicas
Obstrução de grandes vasos
Êmbolos pulmonares oriundos do tumor

CONSEQ UÊNCIAS INDIRETAS DO TUMOR (COMPLICAÇÕES DESENCADEADAS PELOS MEDIADORES CIRCULANTES)

Endocardite trombótica não bacteriana
Doença carcinoide cardíaca
Doença cardíaca associada a feocromocitoma
Amiloidose associada a mieloma

EFEITOS DO TRATAMENTO DO TUMOR

Quimioterapia
Radiation therapy

Os tumores metastáticos mais frequentes envolvendo o coração são os carcinomas do pulmão e mama, melanoma, leucemias e linfomas. As metástases podem alcançar o coração e o pericárdio pela propagação linfática retrógrada (principalmente os carcinomas), pela disseminação hematogêna (muitos tumores), pela propagação contígua direta (carcinoma primário de pulmão, de mama ou de esôfago), ou pela propagação venosa (tumores de rim e de fígado). Os sintomas clínicos estão muitas vezes associados à expansão do pericárdio, que pode causar um derrame pericárdico sintomático ou um efeito de massa que é suficiente para restringir o enchimento cardíaco. As metástases miocárdicas são silenciosas clinicamente ou apresentam características inespecíficas, tais como deficiência generalizada na contratilidade ou complacência do ventrículo. O carcinoma broncogênico ou linfoma maligno pode infiltrar o mediastino e levar ao aprisionamento, à compressão ou à invasão da veia cava superior e, em consequência, causar uma obstrução ao fluxo de sangue que vem da cabeça ou das extremidades superiores (*síndrome da veia cava superior*). O carcinoma de célula renal frequentemente invade a veia renal, e pode crescer ao longo da veia cava inferior e dentro do átrio direito, bloqueando o

retorno venoso ao coração.

Os tumores não cardíacos podem afetar também a função cardíaca indiretamente, às vezes por meio da circulação de substâncias derivadas de tumores (p. ex., endocardite trombótica não bacteriana, doença carcinoide cardíaca, feocromocitoma associado a dano miocárdico, amiloidose causada pelas imunoglobulinas produzidas por um mieloma múltiplo, todos descritos anteriormente).

Complicações da quimioterapia já foram discutidas neste capítulo. A radiação usada para tratar as neoplasias da mama, pulmão ou do mediastino podem provocar pericardite, derrame pericárdico, fibrose miocárdica e desordens pericárdicas crônicas. Outros efeitos cardíacos da radioterapia incluem doença arterial coronariana e fibrose endocárdica mural e valvular.

Transplante Cardíaco

O transplante de aloenxertos cardíacos atualmente é realizado com frequência (aproximadamente 3.000 por ano no mundo todo) nos casos de insuficiência cardíaca grave intratável de causas diversas, sendo as duas mais comuns a miocardiopatia dilatada e a insuficiência cardíaca isquêmica. Três fatores principais contribuíram para a melhora do prognóstico do transplante cardíaco desde o primeiro transplante cardíaco humano em 1967: (1) terapia imunossupressora mais eficaz (incluindo o uso de ciclosporina A, glicocorticoides e outros agentes), (2) seleção cuidadosa dos candidatos e (3) diagnóstico histopatológico precoce da rejeição aguda do aloenxerto por meio de biópsia endomiocárdica. [125](#)

Das principais complicações, a rejeição do aloenxerto é o problema básico que requer vigilância; a biópsia endomiocárdica programada é o único meio confiável de diagnosticar a rejeição cardíaca aguda antes que ocorra um dano miocárdico substancial e numa fase ainda reversível na maioria dos casos. A rejeição é caracterizada por uma inflamação linfocitária intersticial que, em estágios mais avançados, danifica os miócitos adjacentes; a histologia se assemelha à da miocardite ([Fig. 12-40A](#)). Quando a lesão do miocárdio não é extensa, o “episódio de rejeição” geralmente é autolimitado ou revertido de modo bem-sucedido pela terapia imunossupressora aumentada. A rejeição avançada pode ser irreversível e fatal se não for tratada de modo apropriado.

A principal limitação atual ao sucesso a longo prazo do transplante cardíaco é a proliferação estenosante e difusa da íntima das artérias coronárias, que pode envolver os vasos intramurais de modo mais extenso (*arteriopatia do enxerto*) ([Fig. 12-40B](#)). Como o coração transplantado frequentemente é desnervado, os pacientes com essa desordem podem não sentir dor torácica isquêmica, e isso pode levar a um IM silencioso; na arteriopatia grave do enxerto, ICC ou morte súbita é o desfecho habitual. A patogenia dessas lesões arteriais ainda é incerta. Reações de rejeição crônica de baixo nível podem induzir células inflamatórias e células da parede vascular a secretar fatores de crescimento que promovem o recrutamento e a proliferação das células musculares lisas e síntese de matriz extracelular, expandindo a íntima ([Cap. 6](#)). Outros problemas pós-operatórios incluem infecção viral e malignidades, particularmente os linfomas de células B associados ao vírus Epstein-Barr que surgem em decorrência da imunossupressão pela célula T. Apesar desses problemas, o prognóstico é bom, com uma taxa de sobrevida de 1 ano de 70% a 80% e de 5 anos, de mais de 60%.

REFERÊNCIAS

1. Gaziano, TA, Cardiovascular disease in the developing world and its cost-effective management, *Circulation* **112** (2005) 3547.
2. Beaglehole, R; *et al.*, Poverty and human development. The global implications of cardiovascular disease, *Circulation* **116** (2007) 1871.
3. Heart Association Statistics Committee and Stroke Statistics Subcommittee; Heart Disease and Stroke Statistics—2007 Update: a report from the American Heart Association Statistics Committee and Stroke Statistics Subcommittee, *Circulation* **116** (2007) 69.
4. Lee, CY; Burnett Jr, JC, Natriuretic peptides and therapeutic applications, *Heart Fail Rev* **12** (2007) 131 .
5. Saffitz, JE, Adhesion molecules: why they are important to the electrophysiologist, *J*

6. Liu, AC; *et al.*, The emerging role of valve interstitial cell phenotypes in regulating heart valve pathobiology, *Am J Pathol* **171** (2007) 1407.
7. Aikawa, E; *et al.*, Human semilunar cardiac valve remodeling by activated cells from fetus to adult: implications for postnatal adaptation, pathology, and tissue engineering, *Circulation* **113** (2006) 1344.
8. In: (Editor: Braunwald, E; *et al.*) *Braunwald's Heart Disease: A Textbook of Cardiovascular Medicine* (2008) WB Saunders, Philadelphia.
9. In: (Editor: Silver, MD; *et al.*) *Cardiovascular Pathology* 3rd ed. (2001) Churchill Livingstone, New York, p. 808.
- 10 Chien, KR; Karsenty, G, Longevity and lineages: toward the integrative biology of degenerative diseases in heart, muscle, and bone, *Cell* **120** (2005) 533.
- 11 Opie, LH; *et al.*, Controversies in ventricular remodeling, *Lancet* **367** (2006) 356.
- 12 Chinnaiyan, KM; *et al.*, Integrated diagnosis and management of diastolic heart failure, *Am Heart J* **153** (2007) 189.
- 13 Oka, T; *et al.*, Re-employment of developmental transcription factors in adult heart disease, *Semin Cell Develop Biol* **18** (2007) 117.
- 14 Diwan, A; Dorn, GW, Decompensation of cardiac hypertrophy: cellular mechanisms and novel therapeutic targets, *Physiology* **22** (2007) 56.
- 15 Neubauer, S, The failing heart—an engine out of fuel, *N Engl J Med* **356** (2007) 1140.
- 16 Ashrafian, H; *et al.*, Metabolic mechanisms in heart failure, *Circulation* **116** (2007) 434.
- 17 Thum, T; *et al.*, MicroRNAs in the human heart. A clue to fetal gene reprogramming in heart failure, *Circulation* **116** (2007) 258.
- 18 Van Rooij, E, MicroRNAs: powerful new regulators of heart disease and provocative therapeutic targets, *J Clin Invest* **117** (2007) 2369.
- 19 Rosanio, S; *et al.*, Sudden death prophylaxis in heart failure, *Int J Cardiol* **119** (2007) 291.
- 20 Lip, GY; Tse, HF, Management of atrial fibrillation, *Lancet* **370** (2007) 604.
- 21 deGoma, EM; *et al.*, Emerging therapies for the management of decompensated heart failure, *J Am Coll Cardiol* **48** (2006) 2397.
- 22 Anversa, P; *et al.*, Cardiac regeneration, *J Am Coll Cardiol* **47** (2006) 1769.
- 23 Angelini, P, Coronary artery anomalies. An entity in search of an identity, *Circulation* **115** (2007) 1296.
- 24 Hoffman, JIE; Kaplan, S, The incidence of congenital heart disease, *J Am Coll Cardiol* **39** (2002) 1890.
- 25 Williams, RG; *et al.*, Report of the National Heart, Lung, and Blood Institute Working Group on Research in Adult Congenital Disease, *J Am Coll Cardiol* **47** (2006) 701.
- 26 Warnes, CA, The adult with congenital heart disease: born to be bad? *J Am Coll Cardiol* **46** (2005) 1.
- 27 Schoen, FJ; Edwards, WD, Pathology of cardiovascular interventions, including endovascular therapies, revascularization, vascular replacement, cardiac assist/replacement, arrhythmia control and repaired congenital heart disease, In:

- (Editor: Silva, MD; *et al.*) *Cardiovascular Pathology* 3rd ed. (2001) WB Saunders, Philadelphia, p. 678.
- 28 Drenthen, W; *et al.*, Outcome of pregnancy in women with congenital heart disease: a literature review, *J Am Coll Cardiol* **49** (2007) 2303.
 - 29 Srivastava, D, Making or breaking the heart: from lineage determination to morphogenesis, *Cell* **126** (2006) 1037.
 - 30 Bruneau, BG, The developmental genetics of congenital heart disease, *Nature* **451** (2008) 943.
 - 31 Pierpont, ME; *et al.*, Genetic basis for congenital heart defects: current knowledge. A scientific statement from the American Heart Association Council on Cardiovascular Disease in the Young, *Circulation* **115** (2007) 3015.
 - 32 Marino, B, Congenital heart disease in patients with Down's syndrome: anatomic and genetic aspects, *Biomed Pharmacother* **47** (1993) 197.
 - 33 Jenkins, KJ; *et al.*, Noninherited risk factors and congenital cardiovascular defects: current knowledge. A scientific statement from the American Heart Association Council on Cardiovascular Disease in the Young, *Circulation* **115** (2007) 2995.
 - 34 Huhta, JC; Hernandez-Robles, JA, Homocysteine, folate, and congenital heart defects, *Fetal Pediatr Pathol* **24** (2005) 71.
 - 35 Webb, G; Gatzoulis, MA, Atrial septal defects in the adult. Recent progress and overview, *Circulation* **114** (2006) 1645.
 - 36 Hein, R; *et al.*, Atrial and ventricular septal defects can safely be closed by percutaneous intervention, *J Interv Cardiol* **18** (2005) 515.
 - 37 Hara, H; *et al.*, Patent foramen ovale: current pathology, pathophysiology, and clinical status, *J Am Coll Cardiol* **46** (2005) 1768.
 - 38 Homma, S; Sacco, RL, Patent foramen ovale and stroke, *Circulation* **112** (2005) 1063.
 - 39 Minette, MS; Sahn, DJ, Ventricular septal defects, *Circulation* **114** (2006) 2190.
 - 40 Schneider, DJ; Moore, JW, Patent ductus arteriosus, *Circulation* **114** (2006) 1873.
 - 41 Warnes, CA, Transposition of the great arteries, *Circulation* **114** (2006) 2699.
 - 42 Aboulhosn, J; Child, JS, Left ventricular outflow obstruction. Subaortic stenosis, bicuspid aortic valve, supraaortic stenosis, and coarctation of the aorta, *Circulation* **114** (2006) 2412.
 - 43 Lashkari, A; *et al.*, Williams-Beuren syndrome: an update and review for the primary physician, *Clin Pediatr* **38** (1999) 189.
 - 44 Topol, EJ; *et al.*, Genetic susceptibility to myocardial infarction and coronary artery disease, *Hum Mol Gen* **15** (2006) R117.
 - 45 Regieli, JJ; *et al.*, Coronary collaterals—insights in molecular determinants and prognostic relevance, *Int J Cardiol* **116** (2007) 139.
 - 46 Fuster, V; *et al.*, Atherothrombosis and high-risk plaque: Part I: evolving concepts, *J Am Coll Cardiol* **46** (2005) 937.
 - 47 Falk, E; *et al.*, Coronary plaque disruption, *Circulation* **92** (1995) 657.

- 48 Cohn, PF, Silent myocardial ischemia: recent developments, *Curr Atheroscler Rep* 7 (2005) 155.
- 49 Mendelsohn, ME; Karas, RH, Molecular and cellular basis of cardiovascular gender differences, *Science* 308 (2005) 1583.
- 50 Wenger, NK, Menopausal hormone therapy: is there evidence for cardiac protection? *Int Urol Nephrol* 36 (2004) 617.
- 51 Boden, WE; *et al.*, Reperfusion strategies in acute ST-segment elevation myocardial infarction, *J Am Coll Cardiol* 50 (2007) 917.
- 52 Yellon, DM; Hausenloy, DJ, Myocardial reperfusion injury, *N Engl J Med* 357 (2007) 1121.
- 53 Kloner, RA; Jennings, RB, Consequences of brief ischemia: stunning, preconditioning, and their clinical implications: Part 1 and Part 2, *Circulation* 104 (2001) 2981; 3158.
- 54 Heusch, G; *et al.*, Myocardial hibernation: a delicate balance, *Am J Physiol Heart Circ Physiol* 288 (2005) H984.
- 55 Eisen, A; *et al.*, Ischemic preconditioning: nearly two decades of research. A comprehensive review, *Atherosclerosis* 172 (2004) 201.
- 56 Jaffe, AS; *et al.*, Biomarkers in acute cardiac disease: the present and the future, *J Am Coll Cardiol* 48 (2006) 1.
- 57 Huikuri, HV; *et al.*, Sudden death due to cardiac arrhythmias, *N Engl J Med* 345 (2001) 1473.
- 58 Farb, A; *et al.*, Sudden cardiac death. Frequency of active coronary lesions, inactive coronary lesions, and myocardial infarction, *Circulation* 92 (1995) 1701.
- 59 Libertson, RR; *et al.*, Prehospital ventricular defibrillation. Prognosis and followup course, *N Engl J Med* 291 (1974) 317.
- 60 Roberts, R, Genomics and cardiac arrhythmias, *J Am Coll Cardiol* 47 (2006) 9.
- 61 Sarkozy, A; Brugada, P, Sudden cardiac death and inherited arrhythmia syndromes, *J Cardiovasc Electrophysiol* 16 (2005) S8.
- 62 Lehnart, SE; *et al.*, Inherited arrhythmias. A National Heart, Lung, and Blood Institute and Office of Rare Diseases Workshop consensus report about the diagnosis, phenotyping, molecular mechanisms, and therapeutic approaches for primary cardiomyopathies of gene mutations affecting ion channel function, *Circulation* 116 (2007) 2325.
- 63 Passman, R; Kadish, A, Sudden death prevention with implantable devices, *Circulation* 16 (2007) 561.
- 64 Voelkel, NF; *et al.*, Right ventricular function and failure. Report of a National Heart, Lung, and Blood Institute Working Group on Cellular and Molecular Mechanisms of Right Heart Failure, *Circulation* 114 (2006) 1883.
- 65 Weitzenblum, E, Chronic cor pulmonale, *Heart* 89 (2003) 225.
- 66 Levine, RA; Schwammenthal, E, Ischemic mitral regurgitation on the threshold of a solution. From paradoxes to unifying concepts, *Circulation* 112 (2005) 745.
- 67 Elkayam, U; Bitar, F, Valvular heart disease and pregnancy. Part I: Native valves, *J Am Coll Cardiol* 46 (2005) 223.

- 68 Goldberg, SH; *et al.*, Insights into degenerative aortic valve disease, *J Am Coll Cardiol* **50** (2007) 1205 .
- 69 Freeman, RV; Otto, CM, Spectrum of calcific aortic disease. Pathogenesis, disease progression, and treatment strategies, *Circulation* **111** (2005) 3316.
- 70 Schoen, FJ, Cardiac valves and valvular pathology. Update on function, disease, repair, and replacement, *Cardiovasc Pathol* **14** (2005) 189.
- 71 Braverman, AC; *et al.*, The bicuspid aortic valve, *Curr Probl Cardiol* **30** (2005) 470.
- 72 Roberts, WC; Ko, JM, Frequency by decades of unicuspid, bicuspid, and tricuspid aortic valves in adults having isolated aortic valve replacement for aortic stenosis, with or without associated aortic regurgitation, *Circulation* **111** (2005) 920.
- 73 Cripe, L; *et al.*, Bicuspid aortic valve is heritable, *J Am Coll Cardiol* **44** (2004) 138.
- 74 Hayek, E; *et al.*, Mitral valve prolapse, *Lancet* **365** (2005) 507.
- 75 Robinson, PN; *et al.*, The molecular genetics of Marfan syndrome and related disorders, *J Med Genet* **43** (2006) 769.
- 76 Ng, CM; *et al.*, TGF- β -dependent pathogenesis of mitral valve prolapse in a mouse model of Marfan syndrome, *J Clin Invest* **114** (2004) 1586.
- 77 Roberts, R, Another chromosomal locus for mitral valve prolapse. Close but no cigar, *Circulation* **112** (2005) 1924.
- 78 Guilherme, L; Kalil, J, Rheumatic fever: from innate to acquired immune response, *Ann NY Acad Sci* **1107** (2007) 426.
- 79 Carapetis, JR; *et al.*, Acute rheumatic fever, *Lancet* **366** (2005) 155.
- 80 Ferrieri, P, Proceedings of the Jones Criteria Workshop, *Circulation* **106** (2002) 2521.
- 81 Beynon, RP; *et al.*, Infective endocarditis, *BMJ* **333** (2006) 334.
- 82 Mylonakis, E; Calderwood, SB, Infective endocarditis in adults, *N Engl J Med* **345** (2001) 1318.
- 83 Haldar, SM; O'Gara, PT, Infective endocarditis: diagnosis and management, *Nat Clin Pract Cardiovasc Med* **3** (2006) 310.
- 84 Cervera, R, Coronary and valvular syndromes and antiphospholipid antibodies, *Thromb Res* **114** (2004) 501.
- 85 Roth, BL, Drugs and valvular heart disease, *N Engl J Med* **356** (2007) 6.
- 86 Lifton, RP, Lasker Award to heart valve pioneers, *Cell* **130** (2007) 971.
- 87 Schoen, FJ, Pathology of heart valve substitution with mechanical and tissue bioprostheses, In: (Editor: Silver, MD; *et al.*) *Cardiovascular Pathology* 3rd ed. (2001) WB Saunders, Philadelphia, p. 629.
- 88 Schoen, FJ; Levy, RJ, Calcification of tissue heart valve substitutes: progress toward understanding and prevention, *Ann Thorac Surg* **79** (2005) 1072.
- 89 Richardson, P; *et al.*, Report of the 1995 World Health Organization/International Society and Federation of Cardiology Task Force on the Definition and Classification of Cardiomyopathies, *Circulation* **93** (1996) 841.
- 90 Maron, BJ; *et al.*, Contemporary definitions and classification of the cardiomyopathies,

- Circulation* **113** (2006) 1807.
- 91 Boudina, S; Abel, ED, Diabetic cardiomyopathy revisited, *Circulation* **115** (2007) 3213.
- 92 Ahmad, F; *et al.*, The genetic basis for cardiac remodeling, *Annu Rev Genomics Hum Genet* **6** (2005) 185.
- 93 Burke, A; *et al.*, Left ventricular noncompaction: a pathological study of 14 cases, *Hum Pathol* **36** (2005) 403.
- 94 Cooper, LT; *et al.*, The role of endomyocardial biopsy in the management of cardiovascular disease, *Circulation* **116** (2007) 2216.
- 95 Stewart, S; *et al.*, Revision of the 1990 working formulation for the standardization of nomenclature in the diagnosis of heart rejection, *J Heart Lung Transplant* **24** (2005) 1710.
- 96 Poller, W; *et al.*, Genome-environment interactions in the molecular pathogenesis of dilated cardiomyopathy, *J Mol Med* **83** (2005) 579.
- 97 Burkett, EL; Hershberger, RE, Clinical and genetic issues in familial dilated cardiomyopathy, *J Am Coll Cardiol* **45** (2005) 969.
- 98 Towbin, JA; Bowles, NE, Dilated cardiomyopathy: a tale of cytoskeletal proteins and beyond, *J Cardiovasc Electrophysiol* **17** (2006) 919.
- 99 Gilbert-Arness, E, Metabolic cardiomyopathy and conduction system defects in children, *Ann Clin Lab Sci* **34** (2004) 15.
- 100 Benson, DW, Genetics of atrioventricular conduction disease in humans, *Anat Rec* **280** (2004) 934.
- 101 Kloner, RA; Rezkalla, SH, To drink or not to drink: that is the question, *Circulation* **116** (2007) 1306.
- 102 Sliwa, K; *et al.*, Peripartum cardiomyopathy, *Lancet* **368** (2006) 687.
- 103 Hilfiker-Kleiner, D; *et al.*, A cathepsin D-cleaved 16kDa form of prolactin mediates postpartum cardiomyopathy, *Cell* **128** (2007) 589.
- 104 Birks, EJ; *et al.*, Left ventricular assist device and drug therapy for reversal of heart failure, *N Engl J Med* **355** (2006) 1873.
- 105 Frances, RJ, Arrhythmogenic right ventricular dysplasia/cardiomyopathy. A review and update, *Int J Cardiol* **110** (2006) 279.
- 106 Corrado, D; Thiene, G, Arrhythmogenic right ventricular cardiomyopathy/dysplasia. Clinical impact of molecular genetic studies, *Circulation* **113** (2006) 1634.
- 107 Ho, CY; Seidman, CE, A contemporary approach to hypertrophic cardiomyopathy, *Circulation* **113** (2006) e858.
- 108 Seidman, JG; Seidman, C, The genetic basis for cardiomyopathy: from mutation identification to mechanistic paradigms, *Cell* **104** (2001) 557.
- 109 Maron, BJ, Sudden death in young athletes, *N Engl J Med* **349** (2003) 1064.
- 110 Hancock, EW, Differential diagnosis of restrictive cardiomyopathy and constrictive pericarditis, *Heart* **86** (2001) 343.
- 111 Magnani, JW; Dec, GW, Myocarditis. Current trends in diagnosis and treatment,

- Circulation* **113** (2006) 876.
- 112 Marin-Neto, JA; *et al.*, Pathogenesis of chronic Chagas heart disease, *Circulation* **115** (2007) 1109.
- 113 Yeh, ETH; *et al.*, Cardiovascular complications of cancer therapy. Diagnosis, pathogenesis and management, *Circulation* **109** (2004) 3122.
- 114 Floyd, JD; *et al.*, Cardiotoxicity of cancer therapy, *J Clin Oncol* **23** (2005) 7685.
- 115 Force, T; *et al.*, Molecular mechanisms of cardiotoxicity of tyrosine kinase inhibition, *Nature* **7** (2007) 332.
- 116 Samuels, MA, The brain-heart connection, *Circulation* **116** (2007) 77.
- 117 Lyon, AR; *et al.*, Stress (Takotsubo) cardiomyopathy—a novel pathophysiological hypothesis to explain catecholamine-induced myocardial stunning, *Nat Rev Clin Pract Cardiovasc Med* **5** (2008) 2.
- 118 Merlini, G; Bellotti, V, Molecular mechanisms of amyloidosis, *N Engl J Med* **349** (2003) 583.
- 119 Hassan, W; *et al.*, Amyloid heart disease. New frontiers and insights in pathophysiology, diagnosis and management, *Tex Heart Inst J* **32** (2005) 178.
- 120 Shah, KB; *et al.*, Amyloidosis and the heart, *Arch Intern Med* **166** (2006) 1805.
- 121 Klein, I; Danzi, S, Thyroid disease and the heart, *Circulation* **116** (2007) 1725.
- 122 Little, WC; Freeman, GL, Pericardial disease, *Circulation* **113** (2006) 1622.
- 123 Roman, MJ; Salmon, JE, Cardiovascular manifestations of rheumatologic diseases, *Circulation* **116** (2007) 2346.
- 124 Wilkes, D; *et al.*, Inherited disposition to cardiac myxoma development, *Nat Rev Cancer* **6** (2006) 157.
- 125 Tan, CD; *et al.*, Update on cardiac transplantation pathology, *Arch Pathol Lab Med* **131** (2007) 1169.

13. Doenças de Leucócitos, Linfonodos, Baço e Timo

Desenvolvimento e Manutenção dos Tecidos Hematopoiéticos

▪ DISTÚRBIOS DE LEUCÓCITOS

Leucopenia

Neutropenia, Agranulocitose

Proliferações Reativas (Inflamatórias) de Leucócitos e Linfonodos

Leucocitose

Linfadenite

Linfadenite Inespecífica Aguda

Linfadenite Inespecífica Crônica

Proliferações Neoplásicas de Leucócitos

Fatores Etiológicos e Patogenéticos na Neoplasia de Leucócitos: Visão Geral

Neoplasias Linfóides

Definições e Classificações

Neoplasias de Células B e T Precursoras

Neoplasias de Células B Periféricas

Neoplasias de Células T e Células NK Periféricas

Linfoma de Hodgkin

Neoplasias Mielóides

Leucemia Mielóide Aguda

Síndromes Mielodisplásicas

Distúrbios Mieloproliferativos

Histiocitose de Células de Langerhans

▪ BACO

Esplenomegalia

Esplenite Aguda Inespecífica

Esplenomegalia Congestiva

Infartos Esplênicos

Neoplasias

Anomalias Congênitas

Ruptura

▪ TIMO

Distúrbios do Desenvolvimento

Hiperplasia Tímica

Timomas

Os componentes do sistema hematopoiético têm sido tradicionalmente divididos em *tecidos mieloides*, que incluem a medula óssea e as células derivadas dela (p. ex., eritrócitos, plaquetas, granulócitos e monócitos) e os *tecidos linfoides*, consistindo no timo, linfonodos e baço. É importante, reconhecer, contudo, que essa subdivisão não leva em consideração a fisiologia normal das células hematopoiéticas e as doenças que as afetam. Por exemplo, embora a medula óssea contenha relativamente poucos linfócitos, ela é a fonte de todos os progenitores linfoides. Similarmente, os distúrbios neoplásicos das células progenitoras mieloides (leucemias mieloides) originam-se na medula óssea, mas secundariamente acometem o baço e (em menor grau) os linfonodos. Alguns distúrbios de eritrócitos (tais como a anemia imuno-hemolítica, discutida no [Cap. 14](#)) resultam da formação de autoanticorpos, significando uma desordem primária de linfócitos. Portanto, não é possível estabelecer limites concisos entre as doenças envolvendo os tecidos mieloides e linfoides. Reconhecendo essa dificuldade, nós dividimos arbitrariamente as doenças dos tecidos hematopoiéticos em dois capítulos. Neste capítulo, discutimos as doenças de leucócitos e os distúrbios que afetam o baço e o timo. No [Capítulo 14](#), consideramos as doenças dos eritrócitos e aquelas que afetam a hemostasia. Antes de investigar as doenças específicas, discutiremos resumidamente as origens das células hematopoiéticas, tendo em vista que muitos distúrbios de leucócitos e eritrócitos envolvem distúrbios no desenvolvimento e maturação normais.

Desenvolvimento e Manutenção dos Tecidos Hematopoéticos

Os progenitores das células sanguíneas aparecem primeiramente durante a terceira semana do desenvolvimento embrionário no saco vitelínico, porém acredita-se que as *células-tronco hematopoéticas* (CTHs) definitivas se originem várias semanas depois no mesoderma da região intraembrionária da aorta/gônada/mesonéfron. ¹ Durante o terceiro mês da embriogênese, as CTHs migram para o fígado, o qual se torna o sítio principal de formação das células sanguíneas até pouco antes do nascimento. No quarto mês do desenvolvimento, as CTHs começam a mudar de localização novamente, desta vez para a medula óssea. No nascimento, a medula ao longo do esqueleto é hematopoieticamente ativa e a hematopoiese hepática se reduz ao mínimo, persistindo apenas em focos amplamente espalhados que se tornam inativos logo após o nascimento. Até a puberdade, a medula hematopoieticamente ativa é encontrada por todo o esqueleto, mas, logo em seguida, se torna restrita ao esqueleto axial. Portanto, em adultos normais, apenas aproximadamente metade do espaço da medula é hematopoieticamente ativa.

Os elementos figurados do sangue — eritrócitos, granulócitos, monócitos, plaquetas e linfócitos — originam-se a partir das CTHs, células pluripotentes que se situam no topo da hierarquia dos progenitores da medula óssea (Fig. 13-1). A maioria das evidências que sustentam esta observação provém de estudos em camundongos, mas acredita-se que a hematopoiese humana ocorra de modo similar. As CTHs originam dois tipos de células multipotentes, os progenitores linfóides comuns e os progenitores mielóides comuns. O progenitor linfóide comum é a fonte de precursores de células T, células B e de células *natural killer*. Retornaremos às origens das células linfóides quando discutirmos sobre os tumores derivados dessas células. Dos progenitores mielóides comuns, originam-se vários tipos de progenitores comprometidos restritos à diferenciação em linhagens particulares. Essas células são chamadas de unidades formadoras de colônias (UFCs) (Fig. 13-1), pois dão origem às colônias compostas de tipos específicos de células maduras quando crescidas em cultura. Dos vários progenitores comprometidos, derivam-se os precursores reconhecíveis morfologicamente, tais como mieloblastos, pró-eritroblastos e megacarioblastos, que, por sua vez, originarão, respectivamente, os granulócitos maduros, eritrócitos e plaquetas.

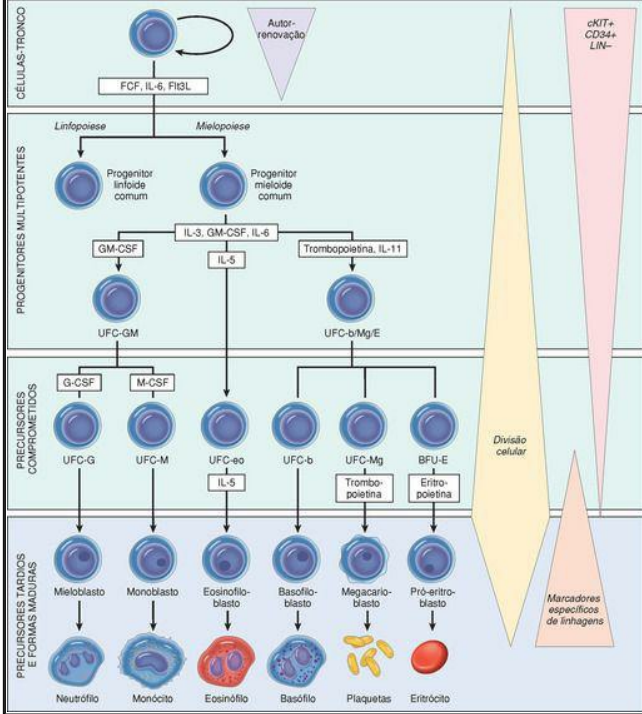


FIGURA 13-1

Diferenciação das células do sangue. UFC, unidade formadora de colônia; FCF, fator de célula-tronco; Flt3L, ligante de Flt3; G-CSF, fator estimulador de colônia de granulócitos; GM-CSF, fator estimulador de colônia de granulócitos e macrófagos; LIN⁻, negativo para marcadores específicos de linhagens; M-CSF, fator estimulador de colônia de macrófagos.

As CTHs apresentam duas propriedades essenciais que são necessárias para a manutenção da hematopoiese: pluripotência e a capacidade para a autorrenovação. A pluripotência refere-se à capacidade de uma única CTH gerar todas as células hematopoiéticas maduras. Quando uma CTH se divide, ao menos uma célula-filha deve autorrenovar-se para evitar a depleção de células-tronco. Acredita-se que as divisões autorrenovadoras ocorram dentro de um nicho especializado da medula, na qual as células do estroma e os fatores secretados nutrem e mantêm de certo modo as CTHs.² Como você já deve ter imaginado com relação à capacidade de migração dessas células durante o desenvolvimento embrionário, as CTHs não são sésseis. Particularmente sob condições de muito estresse, tais como a anemia grave, as CTHs são mobilizadas da medula óssea e aparecem no sangue periférico. Em tais circunstâncias, os nichos de CTHs adicionais são algumas vezes induzidos ou “descobertos” em outros tecidos, tais como o baço e o fígado, que podem, assim, tornar-se sítios de hematopoiese extramedular.

A resposta medular de curta duração frente às necessidades fisiológicas é regulada por fatores de crescimento hematopoiéticos através de efeitos nos progenitores comprometidos. Visto que os elementos sanguíneos maduros são células diferenciadas terminais com tempo de vida finito, seus números devem ser constantemente repostos. Em pelo menos algumas divisões das CTHs, uma única célula-filha começa a se diferenciar. Uma vez passado esse limiar, essas novas células comprometidas perdem a capacidade de autorrenovação e iniciam uma jornada inexorável a um caminho que conduz à diferenciação terminal e à morte. Contudo, quando esses progenitores se diferenciam, também começam a expressar receptores para fatores de crescimento específicos das linhagens, os quais estimulam o crescimento e a sobrevivência à curta duração. Alguns fatores de crescimento, tais como o fator de células-tronco (também chamado de *ligante do c-KIT*) e o ligante-FLT3, atuam sobre progenitores precocemente comprometidos. Outros, tais como eritropoietina, fator estimulador de colônias de granulócito-macrófago (GM-CSF), fator estimulador de colônia de granulócito (G-CSF) e trombopoietina, agem sobre progenitores comprometidos com potenciais mais restritos. Os mecanismos de retroalimentação mediados por fatores de crescimento harmonizam a produção na medula, permitindo que os números de elementos figurados do sangue (eritrócitos, leucócitos e plaquetas) sejam mantidos dentro dos limites apropriados ([Tabela 13-1](#)).

TABELA 13-1 Valores de Referência de Células do Sangue em Adultos*

Tipo Celular	
Leucócitos ($\times 10^3/\mu\text{L}$)	4,8–10,8
Granulócitos (%)	40–70
Neutrófilos ($\times 10^3/\mu\text{L}$)	1,4–6,5

Linfócitos ($\times 10^3/\mu\text{L}$)	1,2–3,4
Monócitos ($\times 10^3/\mu\text{L}$)	0,1–0,6
Eosinófilos ($\times 10^3/\mu\text{L}$)	0–0,5
Basófilos ($\times 10^3/\mu\text{L}$)	0–0,2
Eritrócitos ($\times 10^3/\mu\text{L}$)	4,3-5, homens; 3,5-5,0, mulheres
Plaquetas ($\times 10^3/\mu\text{L}$)	150–450

* Os valores de referência variam entre os laboratórios. Os limites de referência do laboratório fornecedor do resultado devem ser sempre empregados.

Muitas doenças alteram a produção das células sanguíneas. A medula é a principal fonte de todas as células do sistema imune inato e adaptativo e responde aos desafios infecciosos ou inflamatórios aumentando a produção de granulócitos induzida por fatores de crescimento e citocinas. Por outro lado, outros distúrbios estão associadas a defeitos na hematopoiese que levam às deficiências de um ou mais tipos de células sanguíneas. Os tumores primários de células hematopoiéticas estão entre as doenças mais importantes que interferem com a função da medula, mas as doenças genéticas específicas, infecções, toxinas e as deficiências nutricionais, assim como a inflamação crônica de qualquer origem, podem diminuir também a produção de células sanguíneas pela medula.

Tumores de origem hematopoiética são frequentemente associados às mutações que bloqueiam a maturação de células progenitoras ou anulam a sua dependência pelo fator de crescimento. O efeito final de tais alterações é uma expansão clonal desregulada de elementos hematopoiéticos, que substituem os progenitores normais da medula e frequentemente se disseminam para outros tecidos hematopoiéticos. Em alguns casos, esses tumores se originam de CTHs transformadas que retêm a capacidade para se diferenciarem em múltiplas linhagens, enquanto em outros casos originam um progenitor mais diferenciado que adquiriu uma capacidade anormal para a autorrenovação. Se esta última situação reflete meramente um bloqueio na diferenciação, ou de outro modo, provém da reativação de um programa de expressão gênica que sustenta a autorrenovação de células-tronco normais, permanece ainda desconhecida e constitui uma área de atual investigação.

Morfologia. A medula óssea é o único microambiente que sustenta a proliferação, diferenciação e a liberação ordenada de células sanguíneas. É preenchida por uma rede de sinusoides de paredes delgadas revestida por uma única camada de células endoteliais, que são delimitadas por a uma membrana basal descontínua e por células adventícias. Dentro do interstício residem grupos de células hematopoiéticas e células adiposas. As células sanguíneas diferenciadas entram na circulação pela migração transcelular através das

células endoteliais.

A medula normal é organizada em maneiras sutis, mas importantes. Por exemplo, os megacariócitos normais se situam próximos aos sinusoides e estendem processos citoplasmáticos que penetram na corrente sanguínea para produzirem as plaquetas, enquanto os precursores de eritrócitos frequentemente circundam os macrófagos (chamados de **células nutridoras**) que fornecem parte do ferro necessário para a síntese de hemoglobina. As doenças que alteram a arquitetura da medula, tais como os depósitos de câncer metastático ou a doença granulomatosa, podem causar a liberação anormal de precursores imaturos para o sangue periférico, uma condição denominada **leucoeritroblastose**.

Esfregaços derivados do aspirado de medula fornecem a melhor avaliação morfológica das células hematopoiéticas. Os precursores mais maduros na medula podem ser identificados com base apenas na sua morfologia. Os precursores imaturos (“blastos”) de diferentes tipos são morfológicamente similares e devem ser identificados de forma definitiva empregando-se anticorpos específicos de linhagens e marcadores histoquímicos (descritos posteriormente nas neoplasias de leucócitos). As biópsias representam um bom meio para estimar a atividade da medula. Em adultos normais, a proporção entre células adiposas e elementos hematopoiéticos é de aproximadamente 1:1. Em condições hipoplásicas (p. ex., anemia aplásica), a proporção de células adiposas é aumentada consideravelmente; por outro lado, as células adiposas frequentemente desaparecem quando a medula é envolvida por tumores hematopoiéticos e nas doenças caracterizadas por hiperplasias compensatórias (p. ex., anemias hemolíticas) e proliferações neoplásicas, tais como leucemias. Outros distúrbios (tais como cânceres metastáticos e doenças granulomatosas) induzem fibrose local da medula. Em geral, não é possível obter os aspirados de tais lesões e, por esse motivo, as lesões são mais bem observadas em biópsias.

DISTÚRBIOS DE LEUCÓCITOS

Os distúrbios envolvendo os leucócitos podem ser classificados em duas categorias gerais: *distúrbios proliferativos*, nos quais há uma expansão de leucócitos e *leucopenias*, que são definidas como uma deficiência de leucócitos. As proliferações de leucócitos podem ser *reativas* ou *neoplásicas*. Visto que a função principal dos leucócitos é a defesa do hospedeiro, a proliferação reativa em resposta a uma doença primária subjacente, frequentemente de origem microbiana, é bastante comum. Os distúrbios neoplásicos, embora menos frequentes, são muito mais importantes clinicamente. Na discussão a seguir, faremos primeiramente uma descrição das condições leucopênicas e um resumo dos distúrbios mais comuns e, em seguida, consideraremos em alguns detalhes as proliferações malignas de leucócitos.

Leucopenia

O número de leucócitos circulantes pode estar marcadamente diminuído em diversos distúrbios. Uma contagem de leucócitos abaixo do normal (*leucopenia*) geralmente resulta de números reduzidos de neutrófilos (*neutropenia*, *granulocitopenia*). A *linfopenia* é menos comum; além das imunodeficiências congênitas ([Cap. 6](#)), ela é mais observada comumente na infecção pelo vírus da imunodeficiência humana (HIV), após terapia com glicocorticoides ou drogas citotóxicas, desordens autoimunes, desnutrição e certas infecções virais agudas. No último caso, a linfopenia de fato provém da ativação de linfócitos mais do que da diminuição real no número de linfócitos no corpo. Você se recordará que as infecções virais agudas induzem a produção de interferons tipo I, que ativam linfócitos T e mudam a expressão de várias proteínas de superfície que regulam a migração das células T. Essas alterações resultam no sequestro de células T ativadas nos linfonodos e na aderência aumentada às células endoteliais, ambos contribuindo para a linfopenia. A granulocitopenia é mais comum e frequentemente associada à redução significativa da função dos granulócitos e, desse modo, merece discussão ulterior.

NEUTROPENIA, AGRANULOCITOSE

A *neutropenia*, uma redução no número de neutrófilos no sangue, ocorre em uma grande variedade de circunstâncias. A *agranulocitose*, uma redução clinicamente significativa nos neutrófilos, tem sérias consequências ao tornar os indivíduos suscetíveis às infecções bacterianas e fúngicas.

Patogenia. Uma redução nos granulócitos circulantes ocorre se há (1) granulopoiese inadequada ou ineficaz, ou (2) remoção acelerada de neutrófilos do sangue. A granulopoiese *inadequada* ou *ineficaz* é observada nas condições de

Supressão de células-tronco hematopoiéticas, como ocorre na anemia aplásica ([Cap. 14](#)) e em vários distúrbios medulares infiltrativas (tumores, doença granulomatosa etc.); nessas condições, a granulocitopenia é acompanhada por anemia e trombocitopenia.

Supressão de precursores comprometidos com a linhagem granulocítica por exposição a certas drogas (ver adiante).

Condições de doenças associadas à *hematopoiese ineficaz*, tais como anemias megaloblásticas ([Cap. 14](#)) e síndromes mielodisplásicas, nas quais os precursores defeituosos morrem na medula.

Condições congênitas raras (tais como síndrome de Kostmann) em que os defeitos hereditários em genes específicos prejudicam a diferenciação granulocítica.

A remoção acelerada ou destruição de neutrófilos ocorre na

Lesão imunomediada dos neutrófilos, que pode ser idiopática, associada a uma desordem imunológica bem definida (p. ex., lúpus eritematoso sistêmico), ou causada por exposição a drogas.

Esplenomegalia, na qual o sequestro esplênico de neutrófilos conduz à destruição excessiva, geralmente associada à destruição aumentada de eritrócitos, assim como de plaquetas.

Utilização periférica aumentada, que pode ocorrer nas infecções causadas por bactérias, fungos ou riquetsias.

A causa mais comum de agranulocitose é a toxicidade por drogas. Certas drogas, tais como agentes alquilantes e antimetabólicos, usados no tratamento do câncer, produzem agranulocitose de modo prognosticável e relacionado com a dose. Devido à supressão generalizada da medula óssea causada por tais drogas, a produção de eritrócitos e plaquetas também é afetada. A agranulocitose pode ocorrer também como uma reação idiossincrásica a uma grande variedade de agentes. Uma lista de drogas envolvidas inclui a aminopirina, cloranfenicol, sulfonamidas, clorpromazina, tiouracil e fenilbutazona. A neutropenia induzida por clorpromazina e fenotiazinas relacionadas resulta de um efeito tóxico nos precursores granulocíticos da medula óssea. Em contraste, a agranulocitose após a administração de aminopirina, tiouracil e de certas sulfonamidas provavelmente acontece devido à destruição de neutrófilos maduros mediada por anticorpos através de mecanismos similares àqueles envolvidos em anemias imuno-hemolíticas induzidas por drogas ([Cap. 14](#)).

Em alguns pacientes com neutropenia idiopática adquirida, detectam-se autoanticorpos dirigidos

contra antígenos específicos de neutrófilos. A neutropenia grave pode ocorrer também em associação a proliferações monoclonais de grandes linfócitos granulares (denominada leucemia GLG).³ O mecanismo desta neutropenia não está esclarecido; a supressão de progenitores granulocíticos da medula por produtos de células neoplásicas (geralmente uma célula T CD8+ citotóxica) é considerada o mais provável.

Morfologia. As alterações na medula óssea variam com a causa. Com a destruição excessiva de neutrófilos na periferia, a medula geralmente é hiperclular devido a um aumento compensatório nos precursores granulocíticos. A hiperclularidade é também regra nas neutropenias causadas pela granulopoiese ineficaz, como ocorre em anemias megaloblásticas e síndromes mielodisplásicas. A agranulocitose causada por agentes que suprimem ou destroem os precursores granulocíticos é compreensivelmente associada à hipocelularidade medular.

As infecções são consequência comum da agranulocitose. As lesões necrosantes ulcerativas da gengiva, assoalho da boca, mucosa bucal, faringe ou presentes em qualquer outra parte da cavidade oral (angina agranulocítica) são muito características. Essas lesões são tipicamente profundas, enfraquecidas e cobertas por membranas necróticas acinzentadas a verde-escuras, nas quais numerosas bactérias ou fungos podem ser isolados. Com menos frequência, podem ocorrer lesões ulcerativas similares na pele, vagina, ânus ou trato gastrointestinal. Infecções bacterianas ou fúngicas invasivas consideradas de grave risco à vida podem ocorrer nos pulmões, trato urinário e rins. O paciente neutropênico apresenta particularmente um alto risco para desenvolver infecções fúngicas profundas causadas por *Candida* e *Aspergillus*. Os sítios de infecção frequentemente apresentam um crescimento considerável de organismos com pouca resposta leucocítica. Na maioria dos casos dramáticos, as bactérias crescem em colônias (botriomicose) semelhantes àquelas observadas em placas contendo ágar.

Aspectos Clínicos. Os sintomas e sinais de neutropenia estão relacionados à infecção e incluem mal-estar, calafrios e febre, com frequência seguidos por notável fraqueza e fadigabilidade. Com a agranulocitose, as infecções são frequentemente dominantes e podem causar morte dentro de horas a dias.

As infecções graves são mais prevalentes quando a contagem de neutrófilos está abaixo de 500 por mm³. Visto que as infecções são muitas vezes fulminantes, os antibióticos de amplo espectro devem ser administrados rapidamente sempre que os sinais ou sintomas surgirem. Em alguns casos, tais como após a quimioterapia mielossupressora, a neutropenia é tratada com G-CSF, um fator de crescimento que estimula a produção de granulócitos a partir de precursores da medula óssea.

Proliferações Reativas (Inflamatórias) de Leucócitos e Linfonodos

LEUCOCITOSE

A leucocitose refere-se a um aumento no número de leucócitos no sangue. É uma reação comum a uma variedade de condições inflamatórias.

Patogenia. A contagem de leucócitos do sangue periférico é influenciada por vários fatores, incluindo

O tamanho do precursor mieloide e linfóide e os *pools* de células estocadas na medula óssea, timo, circulação e tecidos periféricos.

A taxa de liberação de células dos *pools* de reservas para a circulação.

A proporção de células que são aderentes às paredes dos vasos sanguíneos em qualquer tempo (o *pool* marginal).

A taxa de extravasamento das células do sangue para os tecidos.

Como foi discutido no [Capítulo 2](#), a homeostasia de leucócitos é mantida por citocinas, fatores de crescimento e moléculas de adesão através dos efeitos no comprometimento, proliferação, diferenciação e extravasamento de leucócitos e seus progenitores. A [Tabela 13-2](#) resume os principais mecanismos de leucocitose neutrofílica e suas causas, dos quais o mais importante é a infecção. Na infecção aguda, há um rápido aumento na saída de granulócitos maduros do *pool* da medula óssea. Se a infecção é prolongada, a liberação de interleucina-1 (IL-1), fator de necrose tumoral (TNF) e outras citocinas inflamatórias estimula as células do estroma da medula óssea e as células T a produzirem quantidades aumentadas de fatores de crescimento hematopoéticos. Estes aumentam a proliferação e a diferenciação de progenitores granulocíticos comprometidos e, por vários dias, provocam um aumento sustentado na produção de neutrófilos.

TABELA 13-2 Mecanismos e Causas da Leucocitose

PRODUÇÃO AUMENTADA NA MEDULA ÓSSEA

Infecção crônica ou inflamação (dependente de fator de crescimento)

Paraneoplásico (p. ex., linfoma de Hodgkin; dependente de fator de crescimento)

Distúrbios mieloproliferativos (p. ex., leucemia mieloide crônica; independente de fator de crescimento)

LIBERAÇÃO AUMENTADA DE RESERVAS NA MEDULA

Endotoxemia

Infecção

Hipoxia

MARGINACÃO REDUZIDA

Exercício

Catecolaminas

EXTRAVASAMENTO REDUZIDO PARA OS TECIDOS

Glicocorticoides

Alguns fatores de crescimento estimulam preferencialmente a produção de um único tipo de leucócito. Por exemplo, a IL-5 estimula principalmente a produção de eosinófilos, enquanto o G-CSF induz a neutrofilia. Tais fatores são produzidos diferencialmente em resposta a vários estímulos patogênicos e, como resultado, os cinco principais tipos de leucocitose (neutrofilia, eosinofilia, basofilia, monocitose e linfocitose) tendem a ser observados em diferentes condições clínicas ([Tabela 13-3](#)).

TABELA 13-3 Causas de Leucocitose

Tipo de Leucocitose	Causas
Leucocitose neutrofilica	Infecções bacterianas agudas, particularmente aquelas causadas por organismos piogênicos; inflamação estéril causada, por exemplo, por necrose tecidual (infarto do miocárdio, queimaduras)
Leucocitose eosinofílica (eosinofilia)	Desordens alérgicas, tais como asma, febre do feno; certas doenças cutâneas (p. ex., pênfigo, dermatite herpetiforme); infestações parasitárias; reações a drogas; certas doenças malignas (p. ex., linfomas de Hodgkin e alguns não Hodgkin); desordens vasculares do colágeno e algumas vasculites; doença ateroembólica (transitória)
Leucocitose basofílica (basofilia)	Rara, frequentemente urn indicativo de doença mieloproliferativa (p. ex., leucemia mieloide crônica)
Monocitose	Infecções crônicas (p. ex., tuberculose), endocardite bacteriana, riquetsiose e malária; doenças vasculares do colágeno (p. ex., lúpus eritematoso sistêmico); doenças inflamatórias intestinais (p. ex., colite ulcerativa)
Linfocitose	Acompanha a monocitose em muitos distúrbios associadas à estimulação imunológica crônica (p. ex., tuberculose, brucelose); infecções virais (p. ex., hepatite A, citomegalovírus, vírus Epstein-Barr); infecção por <i>Bordetella pertussis</i>

Na sepse ou nos distúrbios inflamatórios graves (tais como a doença de Kawasaki), a leucocitose é acompanhada frequentemente por alterações morfológicas nos neutrófilos, tais como

granulações tóxicas, corpos de Döhle e vacúolos citoplasmáticos (Fig. 13-2). Os grânulos tóxicos, que são mais grosseiros e mais escuros do que os grânulos neutrofilicos normais, representam grânulos azurofilicos anormais (primários). Os corpos de Döhle são manchas de retículo endoplasmático dilatado que aparecem como “poças” citoplasmáticas de cor azul-celeste.

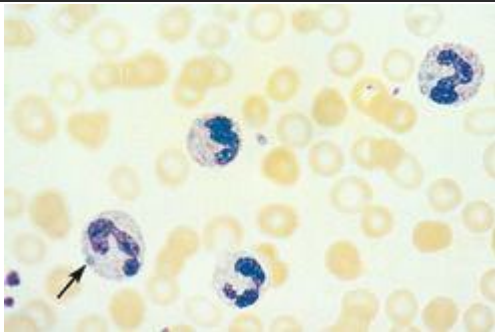


FIGURA 13-2

Alterações reativas em neutrófilos. Neutrófilos contendo grânulos citoplasmáticos grosseiros de coloração púrpura (granulações tóxicas) e manchas citoplasmáticas azuis no retículo endoplasmático dilatado (corpos de Döhle, *seta*) são observados neste esfregaço do sangue periférico obtido de paciente com sepsé bacteriana.

Na maioria dos casos, não é difícil distinguir as leucitoses reativas das neoplásicas, mas dúvidas podem surgir nas duas condições. Infecções virais agudas, particularmente em crianças, podem causar o aparecimento de inúmeros linfócitos ativados que parecem células linfóides neoplásicas. Em outros momentos, particularmente em infecções graves, muitos granulócitos imaturos aparecem no sangue, simulando uma leucemia mieloide (*reação leucemoide*). Estudos laboratoriais especializados (discutidos posteriormente) são úteis para distinguir as leucitoses reativas das neoplásicas.

LINFADENITE

Após o desenvolvimento inicial a partir de precursores da medula óssea (células B) e do timo (células T), os linfócitos circulam pelo sangue e, influenciados por citocinas e quimioquinas específicas, alojam-se nos linfonodos, baço, tonsilas, adenoides e placas de Peyer, que constituem os tecidos linfóides periféricos. Os linfonodos, o tecido linfóide mais amplamente distribuído e facilmente acessível, são frequentemente examinados para propósitos diagnósticos. Eles são estruturas encapsuladas distintas que contêm zonas de células T e de células B bem organizadas, as quais são ricamente formadas por fagócitos e células apresentadoras de antígenos ([Fig. 6-6, Cap. 6](#)).

A ativação de células imunes residentes conduz a mudanças morfológicas nos linfonodos. Dentro de vários dias da estimulação antigênica, os folículos primários aumentam e são transformados em *centros germinativos* de coloração clara, estruturas altamente dinâmicas nas quais as células B adquirem a capacidade de produzir anticorpos de alta afinidade contra antígenos específicos. As zonas de células T paracorticais podem também sofrer hiperplasia. O grau e o padrão de alterações morfológicas dependem do estímulo indutor e da intensidade da resposta. Lesões e infecções leves induzem mudanças sutis, enquanto infecções mais significativas inevitavelmente produzem aumento do linfonodo e, algumas vezes, deixam uma cicatrização residual. Por esta razão, os linfonodos em adultos quase nunca são “normais” ou estão em “repouso” e muitas vezes se torna necessário distinguir as alterações morfológicas secundárias à experiência passada daquelas relacionadas à doença presente. Infecções e estímulos inflamatórios frequentemente induzem reações imunes regionais ou sistêmicas dentro dos linfonodos. Algumas delas produzem padrões morfológicos característicos que são descritos em outros capítulos. A maioria, contudo, causa padrões estereotipados de reação no linfonodo chamados de linfadenite inespecífica aguda e crônica.

Linfadenite Inespecífica Aguda

A linfadenite aguda na região cervical ocorre com maior frequência devido à drenagem microbiana a partir de infecções dos dentes ou tonsilas, enquanto nas regiões axilares ou inguinais, é mais causada frequentemente por infecções nas extremidades do corpo. A linfadenite aguda também ocorre nos linfonodos mesentéricos que drenam a apendicite aguda. Infelizmente, outras infecções autolimitadas podem também causar adenite mesentérica aguda e induzir sintomas que mimetizam a apendicite aguda, um diagnóstico diferencial que aflige o cirurgião. As infecções virais sistêmicas (particularmente em crianças) e a bacteremia frequentemente produzem linfadenopatia generalizada.

Morfologia. Macroscopicamente, os linfonodos são intumescidos, cinza-avermelhados e ingurgitados. Microscopicamente, há predominância de grandes centros germinativos reativos contendo numerosas figuras mitóticas. Os macrófagos frequentemente contêm debris particulados, derivados de bactérias mortas ou células necróticas. Quando organismos piogênicos são a causa, os centros dos folículos podem sofrer necrose; algumas vezes o linfonodo inteiro é convertido em uma bolsa de pus. Em reações menos graves, neutrófilos dispersos formam infiltrados em volta dos folículos e se acumulam dentro dos seios linfóides. As células endoteliais que revestem os seios sofrem hiperplasia.

Os nodos acometidos por linfadenite aguda são dilatados e dolorosos. Quando a formação do abscesso é extensa, os nodos se tornam flutuantes. A pele sobrejacente é avermelhada. Algumas vezes, infecções supurativas penetram pela cápsula do nodo e seguem para a pele para produzirem os seios drenantes. A cura de tais lesões está associada à cicatrização.

Linfadenite Inespecífica Crônica

Os estímulos imunológicos crônicos produzem vários padrões distintos de reação nos linfonodos.

Morfologia. A **hiperplasia folicular** é causada por estímulos que ativam as respostas imunes humorais. É definida pela presença de grandes centros germinativos alongados (foliculos secundários), que são rodeados por um colar de pequenas células B virgens em repouso (a zona do manto) ([Fig. 13-3](#)). Os centros germinativos são normalmente polarizados em duas regiões distintas: (1) uma zona escura contendo células B do tipo blastos proliferativos (centroblastos) e (2) uma zona clara composta de células B com contornos nucleares irregulares ou clivados (centrócitos). Entre os centros germinativos de células B encontra-se uma rede indistinta de células dendríticas foliculares e macrófagos apresentadores de antígenos (frequentemente referidos como **macrófagos de corpo tingível**) contendo debris nucleares de células B, que sofrem apoptose se falharem em produzir um anticorpo com alta afinidade para o antígeno.

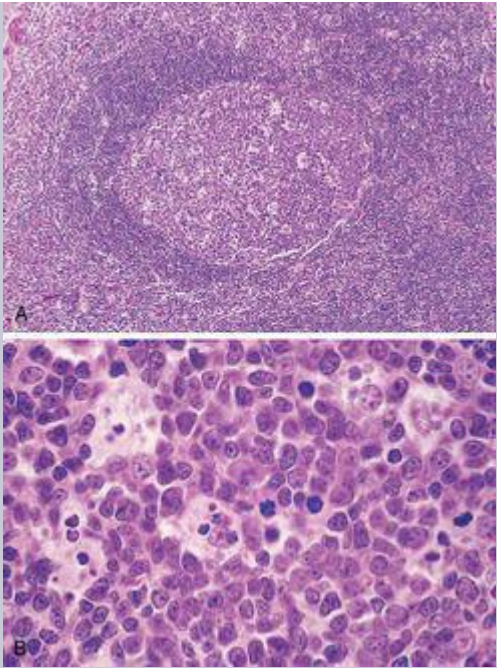


FIGURA 13-3

Hiperplasia folicular. **A**, Fotomicrografia em pequeno aumento mostrando um folículo reativo e a zona do manto circunjacente. A zona do manto de coloração escura é mais evidente em região adjacente à zona clara do centro germinativo na metade esquerda do folículo. A metade direita do folículo consiste na zona escura. **B**, Fotomicrografia em grande aumento da zona escura com várias figuras mitóticas e inúmeros macrófagos contendo células apoptóticas fagocitadas (corpos tingiveis).

As causas da hiperplasia folicular incluem artrite reumatoide, toxoplasmose e estágios mais precoces de infecção pelo HIV. Essa forma de hiperplasia é morfológicamente similar ao linfoma folicular (discutido posteriormente). Os aspectos que favorecem uma hiperplasia reativa (não neoplásica) incluem (1) preservação da arquitetura do linfonodo, incluindo as zonas interfoliculares de células T e os sinusoides; (2) nítida variação na forma e no tamanho dos foliculos; e (3) a presença frequente de figuras mitóticas, macrófagos fagocíticos e zonas claras e escuras distinguíveis, todos com tendência a estarem ausentes em foliculos neoplásicos.

A **hiperplasia paracortical** é causada por estímulos que induzem respostas imunes mediadas por células T, tais como infecções virais agudas (p. ex., mononucleose infecciosa). As regiões de células T tipicamente contêm imunoblastos, células T ativadas com tamanhos três a quatro vezes maiores que dos linfócitos em repouso, os quais têm núcleos arredondados, cromatina frouxa, vários nucléolos evidentes e quantidades moderadas de citoplasma claro. As zonas de células T expandidas invadem e, particularmente em reações abundantes, ocupam os foliculos de células B. Em tais casos, os imunoblastos podem ser tão numerosos que exigem estudos específicos para excluir uma neoplasia linfoide. Além disso, há frequentemente uma hipertrofia de células dos sinusoides e do endotélio vascular, algumas vezes acompanhada por macrófagos e eosinófilos infiltrantes.

A **histiocitose do seio (também chamada de hiperplasia reticular)** refere-se a um aumento no número e tamanho das células que revestem os sinusoides linfáticos. Embora não específica, essa forma de hiperplasia pode ser particularmente evidente em cânceres drenantes de linfonodos, tais como o carcinoma de mama. As células endoteliais linfáticas de revestimento são nitidamente hipertrofiadas e há um aumento considerável no número de macrófagos, resultando na expansão e distensão dos seios.

Caracteristicamente, os linfonodos em reações crônicas não são sensíveis, porque o aumento nodal ocorre lentamente com o tempo. A linfadenite crônica é particularmente comum em linfonodos inguinais e axilares, que drenam áreas relativamente grandes do corpo e são frequentemente desafiados.

Antes de deixar os distúrbios reativos de linfócitos, é importante salientar que as reações imunes crônicas podem promover o aparecimento de coleções organizadas de células imunes em tecidos não linfoides. Um exemplo clássico é observado na gastrite crônica causada por *Helicobacter pylori*, na qual agregados de linfócitos da mucosa são observados simulando o aparecimento de placas de Peyer. Um fenômeno similar ocorre na artrite reumatoide, na qual foliculos de células B aparecem muitas vezes na sinóvia inflamada. A linfotóxina, uma citocina requerida na formação de placas de Peyer normais, é envolvida provavelmente no estabelecimento dessas coleções de células linfoides induzidas por inflamação “extranodal”.⁴

Proliferações Neoplásicas de Leucócitos

As malignidades são clinicamente os distúrbios mais importantes de leucócitos. Essas doenças podem ser divididas em várias categorias amplas:

As *neoplasias linfoides* incluem um grupo diversificado de tumores originados de células B, células T e células NK. Em muitos casos, o fenótipo da célula neoplásica intimamente se assemelha àquele observado em um estágio particular da diferenciação normal do linfócito, um aspecto utilizado no diagnóstico e classificação dessas desordens.

As *neoplasias mieloides* originam-se a partir de progenitores hematopoiéticos em estágio precoce do desenvolvimento. Três categorias de neoplasia mielóide são admitidas: *leucemias mieloides agudas*, nas quais as células progenitoras imaturas se acumulam na medula óssea; *síndromes mielodisplásicas*, que são associadas à hematopoiese ineficaz e resultantes de citopenias no sangue periférico; e *distúrbios mieloproliferativos crônicos*, nos quais a produção aumentada de um ou mais elementos mieloides em estágio terminal de diferenciação (p. ex., granulócitos) geralmente resulta em contagens elevadas no sangue periférico.

As *histiocitoses* são lesões proliferativas incomuns de macrófagos e células dendríticas. Embora o termo “histiócito” (literalmente, “célula tecidual”) seja morfológicamente arcaico, é empregado ainda com frequência. Um tipo especial de célula dendrítica imatura, a célula de Langerhans, dá origem a um espectro de desordens neoplásicas referidas como *histiocitoses de célula de Langerhans*.

FATORES ETIOLÓGICOS E PATOGENÉTICOS NA NEOPLASIA DE LEUCÓCITOS: VISÃO GERAL

Como veremos nas seções a seguir, os distúrbios neoplásicos de leucócitos são extremamente variadas. Antes de investigarmos esta complexidade, é importante considerar algumas observações de relevância geral relacionadas à etiologia e à patogênese.

Translocações Cromossômicas e Outras Mutações Adquiridas. *As anormalidades cromossômicas não randômicas, mais comumente as translocações, estão presentes na maioria das neoplasias leucocitárias.* Como discutido brevemente no [Capítulo 7](#), muitos rearranjos específicos estão associados a neoplasias particulares, sugerindo um papel crítico em sua gênese.

Os genes mutados ou que sofreram outras formas de alteração frequentemente apresentam papéis cruciais no desenvolvimento, crescimento ou sobrevivência da contraparte normal da célula maligna. Em algumas situações, o resultado da aberração é produzir uma proteína “dominante-negativa” que prejudica uma função normal (uma perda de função); em outros casos, o resultado é um aumento inadequado em alguma atividade normal (um ganho de função). Em certos tumores, diferentes aberrações têm a mesma consequência funcional como um resultado da sua convergência a uma via de sinalização crítica ou a um fator de transcrição comum. Um exemplo dessa situação é observado nos chamados “MALTomas” ([Cap. 17](#)), linfomas de célula B que ocorrem em sítios de mucosas extranodais, frequentemente associados a translocações envolvendo tanto o gene *MALT1* quanto *BCL10*. As proteínas *MALT1* e *BCL10* ligam-se uma à outra em um complexo proteico que regula o NF- κ B, um fator de transcrição com importantes funções de pró-sobrevivência nos linfócitos normais. O efeito global das translocações envolvendo tanto *MALT1* quanto *BCL10* é o mesmo – uma desregulação do complexo *MALT1/BCL10* que causa a ativação constitutiva do NF- κ B, [5](#) que (como veremos) apresenta um papel na patogenia de muitas malignidades linfóides. [6](#)

As oncoproteínas criadas por aberrações genômicas muitas vezes bloqueiam a maturação normal. Muitas oncoproteínas causam uma interrupção na diferenciação, frequentemente em um estágio de rápida proliferação celular. A importância desse bloqueio na maturação é mais evidente nas leucemias agudas, cujas mutações dominante-negativas envolvendo fatores de transcrição que interferem com os estágios mais precoces da diferenciação de células linfóides e mielóides frequentemente colaboram com a ativação das mutações nas tirosina-cinases que aumentam a sobrevida e a proliferação celular ([Fig. 13-4](#)). Contudo, essa observação também se aplica aos tumores linfóides mais maduros. Por exemplo, o *BCL6* codifica um fator de transcrição que é expresso nas células B do centro germinativo. Sem o *BCL6*, as células B do centro germinativo não podem se formar; porém, o *BCL6* deve ser desativado para que as células B do centro germinativo amadureçam e se tornem células B de memória ou plasmócitos. Como discutiremos a seguir, as aberrações que estimulam a expressão de *BCL6* e previnem sua inibição são muito comuns em certos tipos de linfomas derivados de células B do centro germinativo. [7](#)

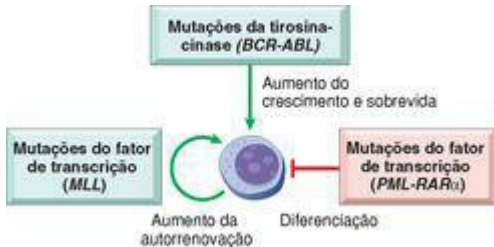

FIGURA 13-4

Patogenia molecular da leucemia aguda. As leucemias agudas são originadas de mutações complementares que bloqueiam a diferenciação nos estágios iniciais de desenvolvimento do leucócito, aumentam a autorrenovação, assim como o crescimento e a sobrevivência. Exemplos importantes de cada tipo de mutação estão listados. BCR-ABL, gene de fusão da região de quebra cromossômica e cinase Abelson; MLL, gene da leucemia de linhagem mista; PML-RAR α , gene de fusão da leucemia pró-mielocítica e do receptor α do ácido retinoico.

Os proto-oncogenes são frequentemente ativados em células linfóides por erros que ocorrem durante a diversificação e o rearranjo gênico do receptor de antígeno. Entre as células linfóides, as mutações potencialmente oncogênicas ocorrem com maior frequência nas células B do centro germinativo durante o processo de diversificação do anticorpo. Após estimulação antigênica, as células B entram nos centros germinativos e estimulam a expressão da citosina desaminase induzida por ativação (DIA), uma enzima especializada na modificação do DNA e essencial para dois tipos de alterações no gene das Igs: a mudança de classe, um evento de recombinação intragênica em que o segmento gênico codificador da região constante da cadeia pesada da IgM é substituído por um segmento constante diferente (p. ex., IgG₃), deste modo permitindo a mudança de isotipo ou classe do anticorpo; e hipermutações somáticas, que criam hipermutações pontuais dentro dos genes da Ig, podendo, assim, aumentar a afinidade do anticorpo pelo antígeno ([Cap. 6](#)). Certos protooncogenes, tais como o *c-MYC*, são ativados nos linfomas de células B do centro germinativo por translocações cromossômicas envolvendo as regiões de mudança de classe. Notavelmente, a expressão de DIA é suficiente para induzir as translocações *c-MYC/Ig* em células B normais do centro germinativo,^{8,9} aparentemente por criar lesões no DNA resultando em quebras cromossômicas. Dessa forma, conclui-se que mesmo a ativação de um forte oncogene como o *c-MYC* não é suficiente para promover a transformação,

ênfatisando que (como em outros c4nceres) os linfomas surgem devido a uma combina74o de mltiplas les4es gen4ticas. Outros proto-oncogenes, tais como *BCL6*, normalmente s4o mais ativados em linfomas de c4lula B do centro germinativo por muta74es pontuais, ¹⁰ que tamb4m parecem ser provenientes da “condu74o incorreta” de DIA. Sem d4vida, a vantagem seletiva oferecida pela diversifica74o do anticorpo contra as infec74es 4 muito superior ao pre74o que 4 pago em termos de muta74es potencialmente oncog4nicas, mas isso 4 de pouco consolo para indivduos acometidos por tumores originados de c4lulas B do centro germinativo, que incluem as neoplasias mais comuns e clinicamente importantes. Um tipo diferente de instabilidade gen4mica regulada 4 4nico em precursores de c4lulas B e T, que expressam uma recombinase V(D)J que corta o DNA em s4tios espec4ficos dentro dos *loci* de imunoglobulina (Ig) e do receptor de c4lulas T, respectivamente. Esse processo 4 essencial para a montagem de genes produtivos do receptor de ant4geno, mas algumas vezes ocorrem falhas, resultando na jun74o de por74es de outros genes aos elementos reguladores do gene que codifica o receptor de ant4geno. Particularmente, em tumores de c4lulas T precursoras, os proto-oncogenes s4o frequentemente desregulados em decorr4ncia de seu envolvimento em tais eventos de recombina74o aberrantes.

Fatores Gen4ticos Heredit4rios. Como foi discutido no [Capitulo 7](#), indivduos com doen74as gen4ticas que promovem instabilidade gen4mica, tais como a s4ndrome de Bloom, a anemia de Fanconi e a ataxia-telangiectasia, apresentam risco aumentado para o desenvolvimento de leucemia aguda. Al4m disso, tanto a s4ndrome de Down (trisomia do 21) quanto a neurofibromatose tipo I est4o associadas a uma incid4ncia aumentada de leucemia infantil.

V4rus. Tr4s v4rus linfotr4picos — v4rus da leucemia de c4lulas T humanas-1 (HTLV-1), v4rus Epstein-Barr (EBV) e herpesv4rus do sarcoma de Kaposi/herpesv4rus humano-8 (KSHV/HHV-8) — s4o conhecidos como agentes causadores de determinados linfomas. Os poss4veis mecanismos de transforma74o pelo v4rus foram discutidos no [Capitulo 7](#). O HTLV-1 est4 associado a leucemia/linfoma de c4lulas T de adultos. O EBV 4 encontrado em um subgrupo do linfoma de Burkitt, em 30% a 40% do linfoma de Hodgkin (LH), em muitos linfomas de c4lulas B observados em indivduos com imunodefici4ncia de c4lulas T e em linfomas raros de c4lulas NK. Al4m de causar o sarcoma de Kaposi, o KSHV 4 o 4nico v4rus associado a um linfoma de c4lula B incomum que se apresenta como uma efus4o maligna, frequentemente na cavidade pleural.

Estimula74o Imune Cr4nica. V4rios agentes ambientais que causam estimula74o imune cr4nica localizada predisp4em 4 neoplasia linfoide, que quase sempre surge dentro do tecido inflamado. Exemplos incluem as associa74es entre infec74o por *H. pylori* e os linfomas g4stricos de c4lulas B ([Cap. 17](#)), e a enteropatia por sensibilidade ao gl4ten e os linfomas intestinais de c4lulas T. Isto pode ser contrastado com a infec74o pelo HIV, a qual est4 associada ao risco aumentado de linfomas de c4lulas B que podem surgir virtualmente em qualquer 4rg4o. No curso inicial, a desregula74o da c4lula T pela infec74o por HIV causa uma hiperplasia sist4mica das c4lulas B do centro germinativo que est4 associada a uma incid4ncia aumentada de linfomas de c4lulas B do centro germinativo. Em fase avan74ada da infec74o (s4ndrome da imunodefici4ncia adquirida), a imunodefici4ncia grave da c4lula

T eleva ainda mais o risco de desenvolvimento dos linfomas de c4lula B, particularmente aqueles associados ao EBV e KSHV/HHV-8.

Fatores Iatrogênicos. Ironicamente, a radioterapia e certas formas de quimioterapia usadas no tratamento do câncer aumentam o risco de subsequentes neoplasmas mieloides e linfoides. Essa associação decorre dos efeitos mutagênicos da radiação ionizante e das drogas quimioterápicas nas células progenitoras hematolinfoides.

Tabagismo. A incidência de leucemia mieloide aguda é 1,3 a 2 vezes maior em fumantes, provavelmente por causa da exposição aos agentes carcinogênicos, tais como o benzeno presente no tabaco do cigarro.

NEOPLASIAS LINFOIDES

Definições e Classificações

Um aspecto confuso das neoplasias linfoides refere-se ao emprego dos termos *leucemia linfocítica* e *linfoma*. *Leucemia* é usada para neoplasias que apresentam amplo acometimento da medula óssea e (geralmente, mas não sempre) do sangue periférico. *Linfoma* é usado para proliferações que surgem como massas teciduais distintas. Originalmente esses termos foram unidos e considerados entidades distintas, mas com o tempo e a maior compreensão estas divisões se tornaram confusas. Muitas entidades denominadas “linfomas” ocasionalmente possuem manifestações leucêmicas, e a evolução para “leucemia” não é incomum durante a progressão dos “linfomas” incuráveis. Por outro lado, os tumores idênticos às “leucemias” algumas vezes se originam como massas de tecido mole não acompanhadas por doença na medula óssea. Portanto, quando aplicados às neoplasias particulares, os termos *leucemia* e *linfoma* refletem meramente a distribuição tecidual comum de cada doença à apresentação.

Dentro do grande grupo de linfomas, o *linfoma de Hodgkin* é segregado de todas as outras formas, que constituem os *linfomas não Hodgkin* (LNHs). Como será observado, o linfoma de Hodgkin tem aspectos patológicos característicos e é tratado de modo único. O outro importante grupo de tumores linfoides é o das *neoplasias de plasmócitos*. Estes surgem com maior frequência na medula óssea e somente em poucos casos envolvem os linfonodos ou o sangue periférico. Em conjunto, as várias neoplasias linfoides constituem um grupo complexo de cânceres, clinicamente importante, com aproximadamente 100.000 novos casos sendo diagnosticados a cada ano nos Estados Unidos.

A manifestação clínica das várias neoplasias linfoides é muitas vezes determinada pela distribuição anômica da doença. Dois terços dos LNHs e virtualmente todos os linfomas de Hodgkin se apresentam como linfonodos aumentados não sensíveis (frequentemente > 2 cm). O terço restante dos LNHs se manifesta por meio de sintomas relacionados ao acometimento de sítios extranodais (p. ex., pele, estômago ou cérebro). As leucemias linfocíticas frequentemente têm maior atenção por causa dos sinais e sintomas relacionados à supressão da hematopoiese normal causada por células tumorais na medula óssea. Finalmente, a neoplasia de plasmócitos mais comum, o mieloma múltiplo, causa destruição óssea do esqueleto e com frequência se manifesta com dor devido às fraturas patológicas. No entanto, deve-se também ter em mente que *certos tumores linfoides causam sintomas através da secreção de fatores circulantes*. Exemplos específicos incluem os tumores de plasmócitos, nos quais grande parte da fisiopatologia está relacionada com a secreção de anticorpos totais ou fragmentos da Ig; e o linfoma de Hodgkin, muitas vezes associado à febre relacionada com a liberação de citocinas inflamatórias.

Historicamente, poucas áreas da patologia provocaram tantas controvérsias como a classificação das neoplasias linfoides, mas esta situação melhorou muito por causa dos avanços no uso de abordagens diagnósticas objetivas empregando a biologia molecular. O esquema de classificação atual da Organização Mundial de Saúde (OMS) ([Tabela 13-4](#)) emprega aspectos morfológicos, imunofenotípicos, genotípicos e clínicos para classificar as neoplasias linfoides em cinco categorias gerais, [11](#) separadas de acordo com a célula de origem:

1. Neoplasias de células B precursoras (neoplasias de células B imaturas).

2. Neoplasias de células B periféricas (neoplasias de células B maduras).
3. Neoplasias de células T precursoras (neoplasias de células T imaturas).
4. Neoplasias de células T e de células NK periféricas (neoplasias de células T e células NK maduras).
5. Linfoma de Hodgkin (neoplasias de células de Reed-Sternberg e variantes).

TABELA 13-4 A Classificação da OMS das Neoplasias Linfoides

I. NEOPLASIAS DE CÉLULAS B PRECURSORAS

Leucemia/linfoma linfoblástico agudo de células B (LLA-B)

II. NEOPLASIAS DE CÉLULAS B PERIFÉRICAS

Leucemia linfocítica crônica/linfoma de pequenos linfócitos

Leucemia pró-linfocítica de células B

Linfoma linfoplasmocítico

Linfomas da zona marginal esplênica e da zona marginal linfonodal

Linfoma da zona marginal extralinfonodal

Linfoma de células do manto

Linfoma folicular

Linfoma da zona marginal

Leucemia de células pilosas

Plasmacitoma/mieloma de plasmócitos

Linfoma difuso de grandes células B

Linfoma de Burkitt

III. NEOPLASIAS DE CÉLULAS T PRECURSORAS

Leucemia/linfoma linfoblástico agudo de células T (LLA-T)

IV. NEOPLASIAS DE CÉLULAS T E CÉLULAS NK PERIFÉRICAS

Leucemia pró-linfocítica de células T

Leucemia de grandes linfócitos granulares

Micose fungoide/síndrome de Sézary

Linfoma de células T periféricas, não especificado

Linfoma de grandes células anaplásicas

Linfoma de células T angioimunoblástico

Linfoma de células T associado à enteropatia

Linfoma de células T do tipo paniculite

Linfoma de células T $\gamma\delta$ hepatoesplênico

Leucemia/linfoma de células T do adulto

Linfoma de células T/NK extralinfonodal
Leucemia de células NK

V. LINFOMA DE HODGKIN

Subtipos clássicos

Esclerose nodular

Celularidade mista

Rico em linfócitos

Depleção linfocítica

Predominância linfocítica

NK, *natural killer*.

Antes de discutir sobre as entidades específicas segundo a classificação da OMS, alguns princípios relevantes às neoplasias devem ser enfatizados.

A neoplasia linfóide pode ser suspeitada a partir dos aspectos clínicos, mas o *exame histológico dos linfonodos ou de outros tecidos envolvidos é requerido para diagnóstico*.

Na maioria das neoplasias linfóides, o rearranjo gênico do receptor de antígeno precede a transformação; portanto, todas as células-filhas derivadas do progenitor maligno compartilham a mesma configuração e sequência gênica do receptor de antígeno e sintetizam proteínas do receptor de antígeno idênticas (tanto Igs quanto receptores de células T). Em contraste, as respostas imunes normais compreendem populações policlonais de linfócitos que expressam muitos receptores antigênicos diferentes. Portanto, as análises dos genes do receptor de antígeno e dos seus produtos proteicos podem ser usadas para distinguir as proliferações linfóides reativas (policlonais) das malignas (monoclonais). Além disso, cada rearranjo gênico do receptor de antígeno produz uma única sequência de DNA que constitui um marcador clonal altamente específico, o qual pode ser utilizado para detectar pequenos números de células linfóides malignas residuais após a terapia. [12,13](#)

A maioria (85% a 90%) das neoplasias linfóides é derivada de células B, com o restante sendo tumores de células T; raramente são encontrados tumores de células NK. A maior parte das neoplasias linfóides se assemelha a algum estágio reconhecível de diferenciação de células B ou T ([Fig. 13-5](#)), um aspecto utilizado na sua classificação. Os marcadores reconhecidos por anticorpos que são úteis na caracterização dos linfomas e das leucemias estão listados na [Tabela 13-5](#).

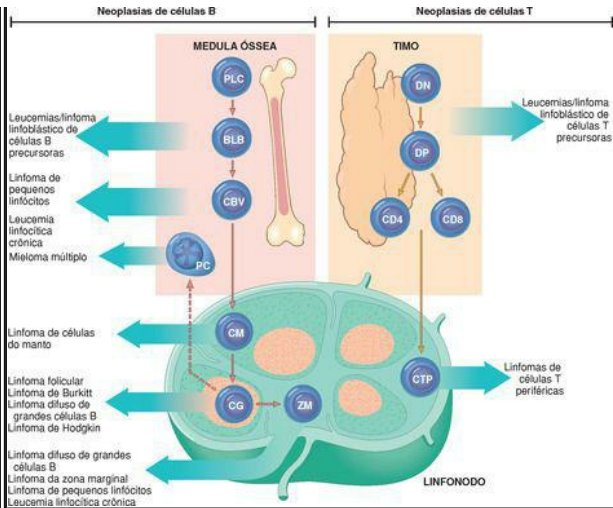


FIGURA 13-5

Origem das neoplasias linfoides. Os estágios de diferenciação das células B e T a partir dos quais os tumores linfoides específicos emergem são mostrados. PLC, Precursor linfóide comum; BLB, linfoblasto pré-B; DN, pró-célula T CD4/CD8 duplo-negativa; DP, pré-célula T CD4/CD8 duplo-positiva; CG, célula B do centro germinativo; CM, célula B do manto; ZM, célula B da zona marginal; CBV, célula B virgem; PC, plasmócito; CTP, célula T periférica.

TABELA 13-5 Alguns Antígenos de Células Imunes Detectados por Anticorpos Monoclonais

Designação do Antígeno	Distribuição Celular Normal
PRIMARIAMENTE ASSOCIADO À CÉLULA T	
CD1	Timócitos e células de Langerhans
CD3	Timócitos, células T maduras
CD4	Células T auxiliares, subpopulação de timócitos
CD5	Células T e uma pequena subpopulação de células B
CD8	Células T citotóxicas, subpopulação de timócitos e algumas células NK
PRIMARIAMENTE ASSOCIADO À CÉLULA B	
CD10	Células pré-B e células B do centro germinativo; também chamado ALLAC
CD19	Células pré-B e células B maduras, mas não plasmócitos
CD20	Células pré-B após expressão de CD19 e células B maduras, mas não plasmócitos
CD21	Receptor de EBV; células B maduras e células dendríticas foliculares
CD23	Células B maduras ativadas
CD79a	Células pré-B da medula óssea e células B maduras
PRIMARIAMENTE ASSOCIADO AO MONÓCITO OU AO MACRÓFAGO	
CD11c	Granulócitos, monócitos e macrófagos; também expresso por leucemias de células pilosas
CD13	Monócitos e granulócitos imaturos e maduros
CD14	Monócitos
CD15	Granulócitos; células de Reed-Sternberg e variantes
CD33	Progenitores mieloides e monócitos
CD64	Células mieloides maduras
PRIMARIAMENTE ASSOCIADO À CÉLULA NK	
CD16	Células NK e granulócitos

CD56	Células NK e uma subpopulação de células T
PRIMARIAMENTE ASSOCIADO ÀS CÉLULAS-TRONCO E CÉLULAS PROGENITORAS	
CD34	Células-tronco hematopoiéticas pluripotentes e células progenitoras de várias linhagens
MARCADORES DE ATIVAÇÃO	
CD30	Células B ativadas, células T e monócitos; células de Reed-Sternberg e variantes
PRESENTE EM TODOS OS LEUCÓCITOS	
CD45	Todos os leucócitos; também conhecido como antígeno leucocitário comum (ALC)
ALLAC, antígeno da leucemia linfoblástica aguda comum; CD, agrupamento de diferenciação; EBV, vírus Epstein-Barr; NK, <i>natural killer</i> .	

As neoplasias linfoides estão associadas com frequência a anormalidades imunes. Tanto a perda de imunidade protetora (susceptibilidade à infecção) quanto a quebra de tolerância (autoimunidade) podem ser observadas, algumas vezes no mesmo paciente. Em uma condição mais irônica, indivíduos com imunodeficiência hereditária ou adquirida têm alto risco de desenvolverem certas neoplasias linfoides, particularmente aquelas causadas por vírus oncogênicos (p. ex., EBV).

*Células T e B neoplásicas tendem a repetir o comportamento das células normais. Como os linfócitos normais, as células B e T neoplásicas se alojam em certos sítios teciduais, conduzindo a padrões característicos de comprometimento. Por exemplo, os linfomas foliculares residem em centros germinativos nos linfonodos, enquanto os linfomas cutâneos de células T se alojam na pele. Como ocorre nas células normais, moléculas de adesão e receptores de quimiocinas específicos governam o *homing* das células linfoides neoplásicas. Números variáveis de células linfoides B e T neoplásicas também recirculam através dos vasos linfáticos e do sangue periférico para sítios distantes; como resultado, grande parte dos tumores linfoides é amplamente disseminada durante o diagnóstico. Exceções notáveis a esta regra incluem os linfomas de Hodgkin, que são algumas vezes restritos a um grupo de linfonodos, e os linfomas de células B da zona marginal, frequentemente restritos aos sítios de inflamação crônica.*

O linfoma de Hodgkin se propaga de modo organizado. Por outro lado, a maioria das formas de LNH se espalha amplamente no curso inicial de maneira pouco prognosticável. Portanto, embora o estadiamento do linfoma forneça geralmente informação prognóstica útil, ele é de extrema utilidade na condução da terapia empregada no tratamento do linfoma de Hodgkin.

Vamos retornar agora às entidades específicas da classificação segundo a OMS. Começaremos com as neoplasias de células linfoides imaturas e, em seguida, discutiremos sobre as neoplasias de células B, plasmócitos, células T e células NK. Alguns dos aspectos moleculares e clínicos

mais relevantes do grupo de neoplasias, que inclui as leucemias linfoides, linfoma não Hodgkin e tumores de plasmócitos, estão resumidos na [Tabela 13-6](#). Finalizaremos com uma discussão sobre o linfoma de Hodgkin. As entidades mais comuns (e desse modo as mais importantes) serão enfatizadas ao longo do texto a seguir.

TABELA 13-6 Resumo dos Principais Tipos de Leucemias Linfoides e Linfomas não Hodgkin

Diagnóstico	Origem Celular	Genótipo	Aspectos Clínicos Evidentes
NEOPLASIAS DE CÉLULAS B E T IMATURAS			
Leucemia/linfoma linfoblástico agudo de células B	Precursor de célula B da medula óssea	Várias translocações cromossômicas; t(12;2) envolvendo <i>CBFα</i> e <i>ETV6</i> presente em 25%	Predominantemente em crianças; sintomas relacionados com substituição da medula e pancitopenia; agressiva
Leucemia/linfoma linfoblástico agudo de células T	Precursor de célula T (frequentemente de origem tímica)	Várias translocações cromossômicas, mutações do <i>NOTCH1</i> (50% a 70%)	Prevalentes em adolescentes do sexo masculino; massas tímicas e envolvimento variável da medula óssea; agressivos
NEOPLASIAS DE CÉLULAS B MADURAS			
Linfoma de Burkitt	Célula B do centro germinativo	Translocações envolvendo os <i>loci MYC</i> e <i>Ig</i> , geralmente t(8;14); subpopulações associadas ao EBV	Adolescentes ou adultos jovens com massas extranodais; raramente se manifesta como „leucemia”; agressivo
Linfoma difuso de grandes células B	Célula B do centro germinativo ou pós-centro	Vários rearranjos cromossômicos, mais frequentes de <i>BCL6</i> (30%),	Todas as idades, mas é mais comum em adultos; frequentemente surge como uma massa de crescimento

	germinativo	<i>BCL2</i> (10%) ou <i>c-MYC</i> (5%)	rápido; 30% extranodais; agressivo
Linfoma da zona marginal extranodal	Célula B de memória	t(11;18), t(1;1e t(14;1 criando os genes de fusão <i>MALT1-IAP2</i> , <i>BCL10-IgH</i> e <i>MALT1-IgH</i> , respectivamente	Surge em sítios extranodais em adultos com doenças inflamatórias crônicas; pode permanecer localizado; indolente
Linfoma folicular	Célula B do centro germinativo	t(14;18 criando o gene de fusão <i>BCL2-IgH</i>	Adultos mais velhos com linfadenopatia generalizada e envolvimento da medula óssea; indolente
Leucemia de células pilosas	Célula B de memória	Anormalidade cromossômica não específica	Homens mais velhos com pancitopenia e esplenomegalia; indolente
Linfoma de células do manto	Célula B virgem	t(11;14 criando o gene de fusão <i>CiclinaD1-IgH</i>	Homens mais velhos com doença disseminada; moderadamente agressivo
Mieloma múltiplo/plasmacitoma solitário	Plasmócito pós-centro germinativo residente da medula óssea	Vários rearranjos envolvendo <i>IgH</i> ; deleções no 13q	Mieloma: adultos mais velhos com lesões ósseas líticas, fraturas patológicas, hipercalcemia e insuficiência renal; moderadamente agressivo Plasmocitoma: massas isoladas de plasmócito no osso ou tecido mole; indolente
Linfoma de linfócitos pequenos/leucemia linfocítica crônica	Célula B virgem ou célula B de memória	Trissomia do 12; deleções 11q, 13q e 17p	Adultos mais velhos com doença na medula óssea, linfonodos, baço e fígado; hemólise autoimune e trombocitopenia na minoria dos casos; indolentes

NEOPLASIAS DE CÉLULAS T OU CÉLULAS NK MADURAS

Leucemia/linfoma de células T do adulto	Célula T auxiliar	Pró-vírus HTLV-1 presente em	Adultos com lesões cutâneas, acometimento da medula óssea e hipercalcemia; ocorrem
---	-------------------	------------------------------	--

		células tumorais	principalmente no Japão, oeste da África e Caribe; agressivos
Linfoma de células T periféricas, não especificado	Célula T auxiliar ou citotóxica	Anormalidade cromossômica não específica	Principalmente em adultos mais velhos; geralmente apresenta linfadenopatia; agressivo
Linfoma de grandes células anaplásicas	Célula T citotóxica	Rearranjos de <i>ALK</i>	Crianças e adultos jovens, geralmente com doença envolvendo o linfonodo e tecidos moles; agressivo
Linfoma de células NK/T extranodal	Célula NK (comum) ou célula T citotóxica (rara)	Associado ao EBV; sem anormalidade cromossômica específica	Adultos com massas extralinfonodais destrutivas, em sua maioria nos seios nasais; agressivo
Micose fungoide/síndrome de Sézary	Célula T auxiliar	Sem anormalidade cromossômica específica	Pacientes adultos com manchas, placas, nódulos cutâneos ou eritema generalizado; indolente
Leucemia de grandes linfócitos granulares	Dois tipos: célula T citotóxica e célula NK	Sem anormalidade cromossômica específica	Pacientes adultos com esplenomegalia, neutropenia e anemia, algumas vezes acompanhadas por doença autoimune
EBV, Virus Epstein-Barr; HIV, vírus da imunodeficiência humana; Ig, Imunoglobulina; NK, <i>natural killer</i> .			

Neoplasias de Células B e T Precursoras

Leucemia/Linfoma Linfoblástico Agudo

As leucemias/linfomas linfoblásticos agudos (LLAs) são neoplasias compostas de células B (pré-B) ou T (pré-T) imaturas, as quais são chamadas de linfoblastos. *Aproximadamente 85% são LLAs-B, que tipicamente se manifestam como "leucemias" agudas da infância. As LLAs-T menos comuns tendem a se apresentar em adolescentes do sexo masculino como "linfomas" tímicos.* Há, contudo, considerável sobreposição no comportamento clínico da LLA-B e da LLA-T; por exemplo, a LLA-B não se apresenta normalmente como uma massa na pele ou no osso, e muitas LLAs-T se apresentam com ou evoluem para um quadro de leucemia. Por causa das similaridades morfológicas e clínicas, as várias formas de LLA serão consideradas em conjunto.

A LLA é o câncer mais comum em crianças. Aproximadamente 2.500 novos casos são

diagnosticados a cada ano nos Estados Unidos, a maioria ocorrendo em indivíduos com idade inferior a 15 anos. A LLA é quase três vezes tão comum em brancos quanto em negros e um pouco mais frequente em garotos do que em garotas. Os hispânicos têm a maior incidência de qualquer grupo étnico. A incidência máxima da LLA-B ocorre aproximadamente aos 3 anos de idade, talvez porque o número de células pré-B normais na medula óssea (a célula de origem) seja muito maior no início da vida. Similarmente, a incidência máxima da LLA-T é na adolescência, quando o timo alcança seu tamanho máximo. As LLA-B e -T também ocorrem com menor frequência em adultos de todas as idades.

Morfologia. Nas manifestações leucêmicas, a medula é hipercelular e carregada de linfoblastos, que substituem os elementos normais da medula. As massas tímicas mediastinais ocorrem em 50% a 70% das LLAs-T, provavelmente muito associadas a linfadenopatia e esplenomegalia. Tanto na LLA-B quanto -T, as células tumorais possuem pouco citoplasma basofílico e núcleos maiores do que aqueles observados em pequenos linfócitos ([Fig. 13-6A](#)). A cromatina nuclear é delicada e levemente pontilhada, e os nucléolos podem estar ausentes ou inconspícuos. Em muitos casos, a membrana nuclear é profundamente subdividida, exibindo uma aparência enrolada. De acordo com o comportamento clínico agressivo, o índice mitótico é alto. Como ocorre em outros tumores linfoides de crescimento rápido, macrófagos ingerindo células tumorais apoptóticas podem apresentar uma aparência de “céu estrelado”, em meio ao microambiente medular ([Fig. 13-15](#)).

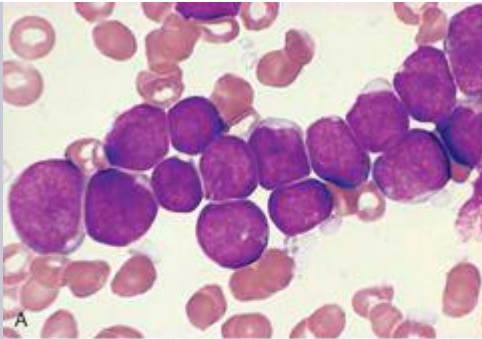
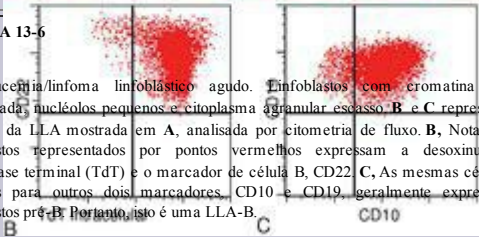


FIGURA 13-6

A, Leucemia/linfoma linfoblástico agudo. Linfoblastos com cromatina nuclear condensada, nucléolos pequenos e citoplasma agranular escasso. **B** e **C** representam o fenótipo da LLA mostrada em **A**, analisada por citometria de fluxo. **B**, Notar que os linfoblastos representados por pontos vermelhos expressam a desoxinucleotidil-transferase terminal (TdT) e o marcador de célula B, CD22. **C**, As mesmas células são positivas para outros dois marcadores, CD10 e CD19, geralmente expressos nos linfoblastos pré-B. Portanto, isto é uma LLA-B.



(**A**, Cortesia do Dr. Robert W. McKenna; Department of Pathology, University of Texas Southwestern Medical School, Dallas, TX; **B** e **C**, cortesia do Dr. Louis Pickler, Oregon Health Science Center, Portland, OR.)

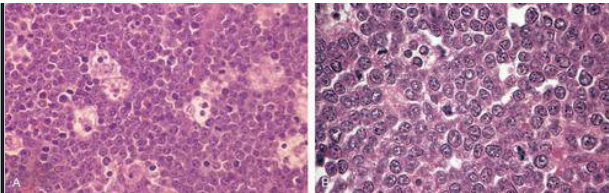


FIGURA 13-15

Linfoma de Burkitt. **A**, Em menor aumento, numerosos macrófagos de citoplasma claro são nítidos, produzindo uma aparência de “céu estrelado”. **B**, Em maior aumento, células tumorais com vários nucléolos pequenos e alto índice mitótico. A perda da variação significativa da forma e do tamanho nuclear revela uma aparência uniforme.

(**B**, Cortesia do Dr. José Hernandez, Department of Pathology, University of Texas Southwestern Medical School, Dallas, TX.)

Por causa das diferentes respostas frente à quimioterapia, a LLA deve ser diferenciada da leucemia mieloide aguda (LMA), uma neoplasia de células mieloides imaturas que pode causar sinais e sintomas idênticos. Comparados aos mieloblastos, os linfoblastos possuem uma cromatina mais condensada, nucléolos menos evidentes e poucas quantidades de citoplasma que geralmente perde os grânulos. Contudo, essas distinções morfológicas não são ferramentas diagnósticas absolutas e definitivas, tornando necessário o emprego de colorações com anticorpos específicos para os antígenos de células B e células T ([Fig. 13-6B e C](#)). As colorações histoquímicas também são úteis, pois permitem a detecção de (em contraste aos mieloblastos) linfoblastos mieloperoxidase-negativos, frequentemente contendo material citoplasmático positivo para o ácido periódico de Schiff.

Imunofenótipo. A imunomarcagem para a terminal desoxinucleotidil-transferase (TdT), uma polimerase de DNA específica expressa apenas em linfoblastos pré-T e pré-B, é positiva em mais de 95% dos casos ([Fig. 13-6B](#)). As LLAs-B e -T são distinguidas através de colorações para marcadores específicos de células B e T (resumidos a seguir).

As LLAs-B são interrompidas em vários estágios do desenvolvimento da célula pré-B. Os linfoblastos geralmente expressam o marcador pan de célula B, CD19, e o fator de transcrição PAX5, assim como o CD10. Em LLAs-B muito imaturas, o CD10 é negativo. Alternativamente, as LLAs de células “pré-B tardias” mais maduras expressam CD10, CD19, CD20 e a cadeia pesada da IgM citoplasmática (cadeia μ).

Similarmente, as LLAs-T são interrompidas em vários estágios do desenvolvimento da célula pré-T. Na maioria dos casos, as células são positivas para CD1, CD2, CD5 e CD7. Os tumores mais imaturos geralmente são negativos para CD3, CD4 e CD8 de superfície, enquanto os tumores de células pré-T “tardias” são positivos para estes marcadores.

Patogenia Molecular. *Aproximadamente 90% das LLAs têm alterações cromossômicas estruturais ou numéricas.* A mais comum é a hiperploídia (> 50 cromossomos), mas a hipoploídia e uma variedade de translocações cromossômicas equilibradas também são observadas. Essas alterações frequentemente se correlacionam ao imunofenótipo e algumas vezes ao prognóstico. Por exemplo, a hiperdiploídia e a hipodiploídia são observadas apenas na LLA-B. Além disso, as LLAs-B e -T estão associadas a condições envolvendo translocações completamente diferentes, indicando que são patogenticamente distintas. A análise do perfil de RNA utilizando “chips de genes” também tem demonstrado que certas translocações cromossômicas se correlacionam a padrões únicos de expressão gênica.

Muitas das aberrações cromossômicas vistas na LLA desregulam a expressão e a função dos fatores de transcrição que são necessários para o desenvolvimento normal das células B e T. Acima de 70% das LLAs-T possuem mutações com ganho de função no *NOTCH1*, um gene essencial para o desenvolvimento das células T. ¹⁴ Por outro lado, uma fração alta de LLAs-B apresenta mutações com perda de função de genes requeridos para o desenvolvimento das células B, tais como *PAX5*, *E2A* e *EBF*. ¹⁵ ou uma t(12;21) equilibrada envolvendo os genes *TEL* e *ALL1*, dois genes que são necessários em precursores hematopoieticos na fase inicial do desenvolvimento. Todas essas diferentes mutações parecem afetar a diferenciação dos precursores linfoides e promover a interrupção da maturação. Como veremos, observações similares são relevantes na gênese da LMA.

De acordo com a origem de múltiplas etapas do câncer ([Cap. 7](#)), *as mutações únicas não são suficientes para produzir a LLA.* Essa conclusão provém em parte de estudos de gêmeos idênticos com a correspondente LLA-B. ¹⁶ Nesses casos raros, as LLAs em ambos os gêmeos compartilham uma aberração cromossômica comum e são derivadas de um único clone transmitido de um gêmeo para o outro por transfusão no útero. Apesar da presença de aberração leucemogênica ao nascimento, a LLA frequentemente se manifesta clinicamente em tais pacientes entre 4 e 12 anos de idade. Este pródomo extenso é mais consistente com a existência de um clone “pré-leucêmico” que deve adquirir mutações adicionais antes que a LLA possa se desenvolver. A identidade dessas mutações complementares é incompleta, mas as aberrações que aumentam o crescimento e a sobrevida, tais como as mutações ativadoras das tirosina-quinases, são normalmente presentes.

Aspectos Clínicos. Deve ser enfatizado que embora a LLA e a LMA sejam genética e imunofenotipicamente distintas, são clinicamente muito similares. Em ambas, a acumulação de “blastos” neoplásicos na medula óssea suprime a hematopoiese normal pela aglomeração física, competição pelos fatores de crescimento e outros mecanismos pouco conhecidos. Os aspectos comuns e aqueles mais característicos da LLA são os seguintes:

Início repentino e violento dentro de dias a poucas semanas dos primeiros sintomas.

Sintomas relacionados com a depressão funcional da medula, incluindo fadiga devido à

anemia; febre, refletindo infecções secundárias a neutropenia; e hemorragia devido à trombocitopenia.

Efeitos em massa causados pela infiltração neoplásica (que são comuns na LLA), incluindo dor óssea resultante da expansão da medula e infiltração do subperiósteo; linfadenopatia generalizada, esplenomegalia e hepatomegalia; dilatação testicular; e, na LLA-T, complicações relacionadas à compressão dos vasos de maior calibre e das vias respiratórias no mediastino.

Manifestações do sistema nervoso central, tais como cefaleia, vômito e paralisias dos nervos, resultantes da expansão meníngea, sendo todas mais comuns na LLA.

Prognóstico. A LLA pediátrica é uma das condições de maior sucesso da oncologia. Com a quimioterapia agressiva, aproximadamente 95% das crianças com LLA obtêm uma remissão completa e 75% a 85% são curadas. Apesar desses feitos, contudo, a LLA permanece como a causa principal das mortes por câncer em crianças, e apenas 35% a 40% dos adultos são curados. *Vários fatores são consistentemente associados a um pior prognóstico: (1) idade inferior a 2 anos, em grande parte por causa da forte associação da LLA infantil às translocações envolvendo o gene MLL; (2) manifestação na adolescência ou na fase adulta; (3) contagens de blastos no sangue periférico maiores que 100.000, provavelmente refletindo uma alta carga tumoral; e (4) a presença de aberrações citogenéticas particulares, tais como a t(9;22) (o cromossomo Filadélfia).*¹⁷ A t(9;22) está presente em apenas 3% da LLA infantil, mas em até 25% dos casos adultos, o que parcialmente explica a evolução desfavorável em adultos. Marcadores prognósticos favoráveis incluem (1) idade entre 2 e 10 anos, (2) uma baixa contagem de leucócitos, (3) hiperploídia, (4) trissomia dos cromossomos 4, 7 e 10, e (5) a presença de uma t(12;21).¹⁷ Notavelmente, a detecção molecular da doença residual após terapia é preditiva de uma piora na evolução tanto na LLA-B quanto na LLA-T e é usada para guiar os novos ensaios clínicos.¹²

Embora a maioria das aberrações cromossômicas na LLA altere a função dos fatores de transcrição, a t(9;22) cria uma gene de fusão que codifica uma tirosina-cinase BCR-ABL constitutivamente ativa (descrita em maior detalhe na leucemia mieloide crônica). Na LLA-B, a proteína BCR-ABL geralmente apresenta um tamanho de 190 kDa e tem maior atividade de tirosina-cinase do que a forma de BCR-ABL que é encontrada na leucemia mieloide crônica, na qual a proteína BCR-ABL de 210 kDa normalmente é vista. O tratamento das LLAs positivas para a t(9;22) com inibidores da cinase BCR-ABL conduz a respostas clínicas, mas há uma rápida recidiva dos pacientes por causa das mutações adquiridas no BCR-ABL, o que torna as células tumorais resistentes às drogas.¹⁸ A LLA-B positiva para o BCR-ABL gera altos índices de mutações, um fenômeno referido como instabilidade genômica que contribui para a progressão clínica e a resistência terapêutica de muitos tumores malignos agressivos.

Neoplasias de Células B Periféricas

Leucemia Linfocítica Crônica (LLC)/Linfoma de Linfócitos Pequenos (LLP)

Esses dois distúrbios diferem apenas quanto ao grau de linfocitose no sangue periférico. A maior

parte dos pacientes afetados tem linfocitose suficiente para preencher o requisito diagnóstico de LLC (contagem absoluta de leucócitos > 4.000 por mm^3). A LLC é a leucemia mais comum em adultos do mundo ocidental. Há aproximadamente 15.000 novos casos de LLC a cada ano nos Estados Unidos. A idade média ao diagnóstico é de 60 anos e há um predomínio em indivíduos do sexo masculino numa proporção de 2:1. Em contraste, a LLP constitui apenas 4% dos LNHS. A LLC/LLP é bem menos comum no Japão e em outros países asiáticos que no Ocidente.

Morfologia. Os linfonodos são formados por um infiltrado difuso de linfócitos predominantemente pequenos, com 6 a 12 μm em diâmetro, com núcleos de formato esférico a ligeiramente irregular e citoplasma escasso ([Fig. 13-7](#)). Juntamente com essas células estão presentes números variáveis de linfócitos grandes ativados que frequentemente se reúnem para formar agregados frouxos chamados **centros de proliferação**, que contêm células mitoticamente ativas. Quando presentes, **os centros de proliferação são patognômicos para LLC/LLP**. O sangue contém números elevados de pequenos linfócitos esféricos com pouco citoplasma ([Fig. 13-8](#)). Algumas dessas células geralmente se rompem no processo de preparação dos esfregaços, produzindo as então denominadas **células borrrões**. A medula óssea é quase sempre acometida por infiltrados intersticiais ou agregados de células tumorais. Os infiltrados também são virtualmente observados sempre na polpa branca e polpa vermelha esplênica e nos tratos portais hepáticos ([Fig. 13-9](#)).

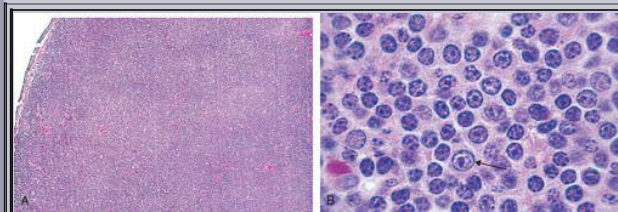


FIGURA 13-7

Linfoma de pequenos linfócitos/leucemia linfocítica crônica (linfonodo). **A**, Fotomicrografia em pequeno aumento mostrando padrão difuso da arquitetura do nodo. **B**, Em grande aumento, a maioria das células tumorais são linfócitos pequenos e esféricos. Um “pró-linfócito”, uma célula maior com um nucléolo localizado centralmente, está presente também neste campo (*seta*).

(A, Cortesia do Dr. José Hernandez, Department of Pathology, University of Texas Southwestern Medical School, Dallas, TX.)

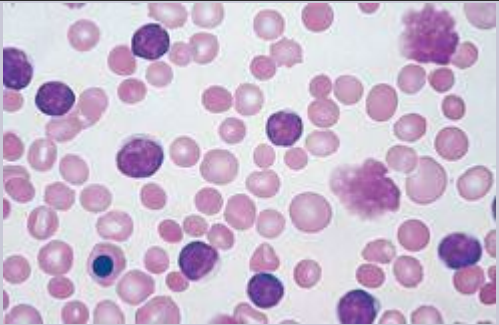


FIGURA 13-8

Leucemia linfocítica crônica. Este esfregaço de sangue periférico está repleto de linfócitos pequenos com cromatina condensada e pouco citoplasma. Um aspecto característico é a presença de células tumorais rompidas (células borrões). Uma anemia hemolítica autoimune coexistente ([Cap. 1](#)) explica a presença de esferócitos (eritrócitos esféricos e hiper Cromáticos). Uma célula eritroide nucleada está presente no canto inferior esquerdo do campo. Nessa condição, os eritrócitos nucleados circulantes

poderiam ser provenientes da liberação prematura de progenitores na presença de anemia grave, infiltração da medula pelo tumor (leucoeritroblastose), ou ambas.

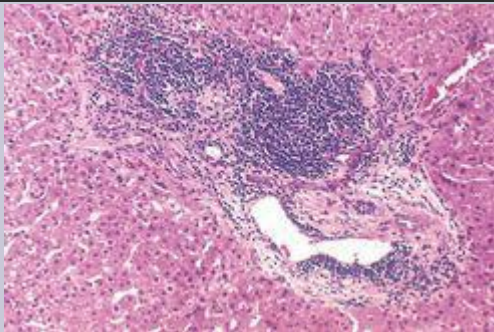


FIGURA 13-9

Linfoma de linfócitos pequenos/leucemia linfocítica crônica envolvendo o fígado. Fotomicrografia em pequeno aumento de um típico infiltrado linfocítico periportal.

(Cortesia do Dr. Mark Fleming, Department of Pathology, Children's Hospital, Boston, MA.)

Imunofenótipo. A LLC/LLP tem um imunofenótipo distinto. As células tumorais expressam os marcadores pan de células B CD19 e CD20, assim como CD23 e CD5, sendo o último um marcador encontrado em uma pequena subpopulação de células B normais. O baixo nível de expressão da Ig de superfície (geralmente IgM ou IgM e IgD) também é característico.

Patogenia Molecular. Ao contrário da maioria das outras malignidades linfóides, as translocações cromossômicas são raras na LLC/LLP. Os achados mais comuns são deleções do 13q14,3, 11q e 17p e a trissomia do 12q. A caracterização molecular da região deletada no cromossomo 13 tem considerado dois micro-RNAs, miR-15a e miR-16-1, como possíveis genes supressores de tumor. ¹⁹ O sequenciamento do DNA tem revelado que os genes de Igs em algumas LLC/LLP apresentam hipermutação somática, enquanto outros não, sugerindo que a célula de origem pode ser tanto uma célula B de memória pós-centro germinativo ou uma célula B virgem. Por motivos não evidentes, os tumores com segmentos de Igs que não sofreram mutação (aqueles supostamente originados de células B virgens) seguem um curso mais agressivo. ²⁰

O crescimento das células LLC/LLP é, em grande parte, confinado aos centros germinativos, onde as células tumorais devem receber sinalizações importantes do microambiente. As células do estroma nos centros proliferativos parecem expressar uma variedade de fatores que estimulam a atividade do fator de transcrição NF- κ B, ²¹ que promove o crescimento e a sobrevivência celular.

Aspectos Clínicos. Os pacientes são frequentemente assintomáticos ao diagnóstico. Quando os sintomas aparecem, são inespecíficos e incluem fácil fadigabilidade, perda de peso e anorexia. Linfadenopatia e hepatoesplenomegalia generalizadas estão presentes em 50% a 60% dos pacientes sintomáticos. A contagem de leucócitos é altamente variável; a leucopenia pode ser detectada em indivíduos com LLP e acometimento da medula, enquanto as contagens excessivas de 200.000 por mm^3 são algumas vezes observadas em pacientes com LLC com abundantes cargas tumorais. No outro extremo do espectro estão os pacientes assintomáticos que possuem células B CD5+ monoclonais do sangue periférico em números muito baixos para receberem o diagnóstico de LLC. Essas células B anormais apresentam com frequência algumas das mesmas aberrações cromossômicas observadas na LLC, tais como as deleções 13q e trissomia do 12, porém apenas cerca de 1% de tais pacientes progridem para a LLC sintomática por ano, presumivelmente devido à aquisição de lesões genéticas adicionais que ainda precisam ser identificadas. Uma pequena Ig “pico” monoclonal está presente no sangue de alguns pacientes.

A LLC/LLP interrompe a função imune normal através de mecanismos ainda não esclarecidos. A hipogamaglobulinemia é comum e contribui para a susceptibilidade aumentada às infecções, particularmente aquelas causadas por bactérias. De modo oposto, 10% a 15% dos pacientes desenvolvem anemia hemolítica ou trombocitopenia devido aos autoanticorpos produzidos por células B não neoplásicas.

O curso e o prognóstico são extremamente variáveis e dependem primariamente do estágio

clínico. A sobrevida média geral é de 4 a 6 anos, mas acima de 10 anos em indivíduos com cargas tumorais mínimas ao diagnóstico. Outras variáveis que se correlacionam a uma pior evolução incluem (1) a presença de deleções do 11q e 17p, (2) a perda de hipermutação somática e (3) a expressão de ZAP-70, uma proteína que aumenta os sinais produzidos pelo receptor de Ig. [19](#) Os pacientes geralmente são tratados com quimioterapia “branda” para controlar os sintomas. A imunoterapia com anticorpos contra proteínas presentes na superfície de células nas LLC/LLP, tais como CD20 e CD52, é observada em utilização crescente. [22](#) O transplante de medula óssea está sendo oferecido a indivíduos relativamente jovens.

Um fator adicional na sobrevida do paciente é a tendência de a LLC/LLP se transformar em tumores mais agressivos. Geralmente, isso leva a uma transformação pró-linfocítica (15% a 30% dos pacientes) ou a uma transformação para o linfoma difuso de grandes células B, denominado *síndrome de Richter* (~5% a 10% dos pacientes). A transformação pró-linfocítica é marcada pelo agravamento das citopenias, aumento da esplenomegalia e o aparecimento de números elevados de “pró-linfócitos” (células grandes com um único nucléolo evidente e localizado centralmente) no sangue periférico. A transformação para o linfoma difuso de grandes células B é muitas vezes anunciada pelo desenvolvimento de um rápido aumento da massa tumoral no linfonodo ou no baço. Essas transformações provavelmente têm como origem a aquisição de mutações adicionais ainda desconhecidas, que aumentam o crescimento. Tanto a transformação pró-linfocítica como a das grandes células são eventos prejudiciais, com a maioria dos pacientes sobrevivendo em tempo inferior a 1 ano. [23](#)

Linfoma Folicular

O linfoma folicular é a forma mais comum de LNH indolente nos Estados Unidos, acometendo 15.000 a 20.000 indivíduos por ano. Normalmente se apresenta na meia-idade e atinge igualmente indivíduos dos sexos masculino e feminino. É menos comum na Europa e raro nas populações asiáticas. *O tumor provavelmente se origina de células B do centro germinativo e é fortemente associado às translocações cromossômicas envolvendo o BCL2.*

Morfologia. Na maioria dos casos, em pequeno aumento, observa-se um padrão de crescimento predominantemente nodular ou nodular e difuso nos linfonodos envolvidos ([Fig. 13-10A](#)). **Dois tipos principais de células estão presentes em variadas proporções: (1) pequenas células com contornos nucleares irregulares ou clivados e citoplasma escasso, denominadas centrócitos (pequenas células clivadas) e (2) grandes células com cromatina nuclear frouxa, vários nucléolos e quantidades moderadas de citoplasma, denominadas centroblastos ([Fig. 13-10B](#)).** As pequenas células clivadas representam a maioria da população observada em grande parte dos linfomas foliculares. O envolvimento do sangue periférico suficiente para produzir linfocitose (geralmente abaixo de 20.000 células por mm³) é observado em aproximadamente 10% dos casos. O acometimento da medula óssea ocorre em 85% dos casos e tem caracteristicamente a forma de agregados linfóides paratrabeculares. A polpa branca esplênica ([Fig. 13-11](#)) e as tríades portais hepáticas também são frequentemente envolvidas.

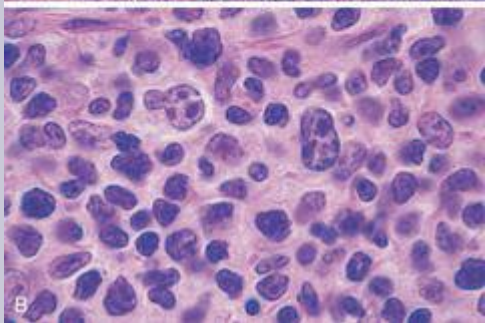
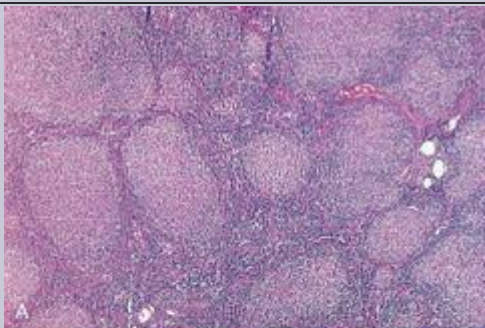


FIGURA 13-10

Linfoma folicular (linfonodo). **A**, Agregados nodulares de células do linfoma estão presentes por todo o linfonodo. **B**, A fotomicrografia em grande aumento mostra pequenas células linfoides com cromatina condensada e contornos nucleares irregulares ou clivados (centrócitos) entre uma população de células grandes com nucléolos (centroblastos).

(A, Cortesia do Dr. Robert W. McKenna, Department of Pathology, University of Texas Southwestern Medical School, Dallas, TX.)

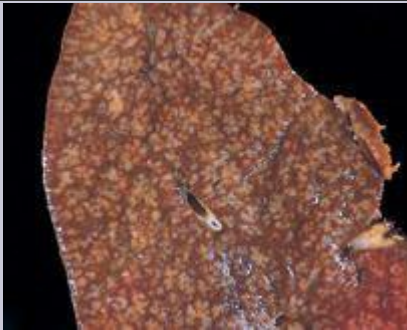


FIGURA 13-11

Linfoma folicular (baço). Os nódulos em evidência representam folículos na polpa

branca expandidos pela presença de células do linfoma folicular. Outros linfomas de células B indolentes (linfoma de pequenos linfócitos, linfoma de células do manto, linfoma da zona marginal) podem produzir um padrão idêntico de envolvimento.

(Cortesia do Dr. Jeffrey Jorgenson, Department of Hematopathology, M.D. Anderson Cancer Center, Houston, TX.)

Imunofenótipo. As células neoplásicas se assemelham bastante às células B normais do centro germinativo, expressando CD19, CD20, CD10, Ig de superfície e BCL6. Ao contrário da LLC/LLP e do linfoma das células do manto, o CD5 não é expresso. O BCL2 é expresso em mais de 90% dos casos, diferentemente das células B normais do centro folicular, que são BCL2-negativas ([Fig. 13-12](#)).

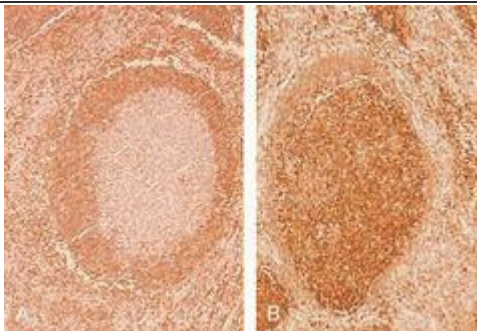


FIGURA 13-12

Expressão de BCL2 em folículos reativos e neoplásicos. A proteína BCL2 foi detectada através de técnica imuno-histoquímica que produz uma coloração marrom. Em folículos reativos (A), o BCL2 está presente nas células da zona do manto, mas não nas células B do centro do folículo, enquanto as células do linfoma folicular (B) apresentam forte marcação para BCL2.

Patogenia Molecular. *O fator marcante do linfoma folicular é uma translocação (14;18) que juxtapõe o locus IgH no cromossomo 14 e o locus BCL2 no cromossomo 18. A t(14;18) é detectada em até 90% dos linfomas foliculares e leva à expressão excessiva de BCL2 (Fig. 13-12). O BCL2 antagoniza a apoptose (Cap. 7) e promove a sobrevivência de células do linfoma folicular. Notavelmente, enquanto os centros germinativos normais contêm numerosas células B sofrendo apoptose, o linfoma folicular é caracteristicamente destituído de células apoptóticas.*

Particularmente no início da doença, as células do linfoma folicular em crescimento nos linfonodos são encontradas dentro de uma rede de células dendríticas foliculares reativas entre macrófagos e células T. Estudos do perfil de expressão demonstraram que as diferenças nos genes expressos por essas células reativas são preditivos da evolução, significando que a resposta das células do linfoma folicular à terapia é de alguma forma influenciada pelo microambiente circundante. [24,25](#)

Aspectos Clínicos. O linfoma folicular tende a apresentar linfadenopatia generalizada e indolor. O acometimento dos sítios extranodais, tais como o trato gastrointestinal, sistema nervoso central ou testículo, é relativamente incomum. Embora incurável, geralmente segue um curso indolente de crescimento e regressão. A sobrevida (média, 7-9 anos) não melhora com a terapia agressiva; portanto, a abordagem habitual é aliviar os pacientes com baixas doses de quimioterapia ou imunoterapia (tais como anticorpo anti-CD20) quando eles se tornam sintomáticos.

A transformação histológica ocorre em 30% a 50% dos linfomas foliculares, com maior frequência para o linfoma difuso de grandes células B. Os tumores semelhantes ao linfoma de Burkitt são menos comuns e surgem quando são associados a translocações cromossômicas envolvendo o c-MYC. Assim como as células B normais do centro germinativo, os linfomas foliculares também apresentam hipermutação somática avançada, que pode promover a transformação através de mutações pontuais ou aberrações cromossômicas. A sobrevida média é menor que 1 ano após a transformação.

Linfoma Difuso de Grandes Células B

O linfoma difuso de grandes células B (LDGCB) é a forma mais comum de LNH. A cada ano nos Estados Unidos há cerca de 25.000 novos casos. Observa-se um ligeiro predomínio em homens. A idade média do paciente é em torno de 60 anos, mas o LDGCB também ocorre em adultos jovens e crianças.

Morfologia. Os aspectos comuns são um tamanho celular relativamente grande (geralmente quatro a cinco vezes o diâmetro de um pequeno linfócito) e um padrão difuso de crescimento (Fig. 13-13). Em outros aspectos, uma variação morfológica substancial é observada. Com maior frequência, as células tumorais têm um núcleo esférico ou oval aparentemente vesicular devido à marginação da cromatina em relação à membrana nuclear, mas a presença de núcleos grandes multilobados ou clivados é evidente em alguns

casos. Os nucléolos podem ser em número de dois a três e localizados ao lado da membrana nuclear, ou dispostos de forma isolada e centralmente. O citoplasma em geral é moderadamente abundante e pode ser claro ou basofílico. Os tumores mais anaplásicos podem ainda conter células multinucleadas com nucléolos grandes do tipo inclusão que lembram as células de Reed-Sternberg (a célula maligna do linfoma de Hodgkin).

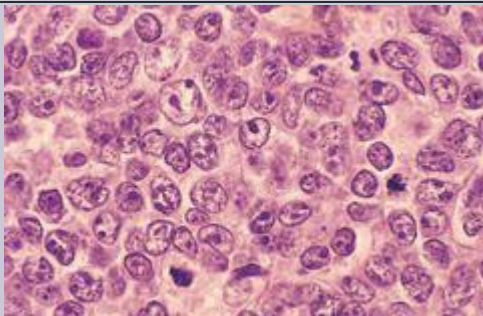


FIGURA 13-13

Linfoma difuso de grandes células B. As células tumorais têm núcleos grandes, cromatina frouxa e nucléolos evidentes.

(Cortesia do Dr. Robert W. McKenna, Department of Pathology, University of Texas Southwestern Medical School, Dallas, TX.)

Imunofenótipo. Estes tumores de células B maduras expressam CD19 e CD20 e demonstram expressão variável de marcadores de células B do centro germinativo, tais como CD10 e BCL6. A maioria tem Ig de superfície.

Patogenia Molecular. Estudos citogenéticos, de perfil de expressão gênica e imunistoquímicos indicam que o LDGCB é heterogêneo. ^{26,27} Um evento patogênico frequente é a desregulação de BCL6, um repressor transcricional *zinc-finger* de ligação ao DNA requerido para a formação de centros germinativos normais. Aproximadamente 30% dos LDGCBs contêm várias translocações que possuem em comum um ponto de quebra no *BCL6* no cromossomo 3q27. Mutações adquiridas nas sequências promotoras do *BCL6* que anulam a autorregulação do *BCL6* (um importante mecanismo regulador negativo) são detectadas ainda com mais frequência. É sugerido que ambos os tipos de lesões são subprodutos inadequados da hipermutação somática que resultam em superexpressão de *BCL6*, promovendo várias consequências importantes. O BCL6 reprime a expressão de fatores que promovem a diferenciação de células B do centro germinativo e a interrupção do crescimento, e desse modo mantém as células em um estado proliferativo relativamente não diferenciado. ^{28,29} O BCL6 pode também silenciar a expressão de p53, o “guardião do genoma” (Cap. 7). ³⁰ Esta atividade “anti-p53” pode servir para prevenir a ativação dos mecanismos de reparo do DNA nas células B do centro germinativo que sofrem hipermutação somática e recombinação para a mudança de classe. Acredita-se que cada uma dessas atividades contribua para o desenvolvimento do LDGCB. As mutações similares àquelas observadas no *BCL6* também são encontradas em vários outros oncogenes, incluindo *c-MYC*, ¹⁰ sugerindo que a hipermutação somática nas células do LDGCB é “conduzida incorretamente” a uma ampla variedade de *loci*.

Outros 10% a 20% dos tumores são associados a t(14;18), a qual (como discutido em relação ao linfoma folicular) resulta em expressão excessiva da proteína antiapoptótica BCL2. Os tumores com rearranjos do BCL2 quase sempre perdem os rearranjos no BCL6, sugerindo que esses rearranjos definem duas classes moleculares distintas de LDGCB. Alguns tumores com rearranjos no BCL2 podem surgir a partir de linfomas foliculares subjacentes desconhecidos, que (como discutido anteriormente) frequentemente se transformam em LDGCB.

Subtipos Específicos Associados aos Herpesvírus Oncogênicos. Vários outros subtipos de LDGCB são distintos o suficiente de modo a merecerem uma breve discussão.

O linfoma de grandes células B associado à imunodeficiência ocorre na condição de imunodeficiência grave de células T (p. ex., infecção avançada com HIV e transplante de medula óssea alogênica). As células B neoplásicas geralmente são infectadas com o EBV, cujo papel patogênico é fundamental. A restauração da imunidade mediada por células T pode levar à regressão dessas proliferações.

O linfoma de efusão primária apresenta-se como uma efusão ascítica ou pleural maligna, principalmente em pacientes com infecção avançada pelo HIV ou em idosos. As células tumorais são muitas vezes anaplásicas na aparência e tipicamente falham na expressão de marcadores de superfície de células B ou T, mas apresentam rearranjos de gene de IgH clonais. Em todos os casos, as células tumorais são infectadas com KSHV/HHV-8, o que

parece ter uma função causal.

Aspectos Clínicos. O LDGCB tipicamente se manifesta como uma massa que cresce rapidamente em um sítio nodal ou extranodal. Pode surgir virtualmente em qualquer parte do corpo. O anel de Waldeyer, o tecido linfóide orofaríngeo que inclui as tonsilas e adenóides, é envolvido com frequência. O acometimento primário ou secundário do fígado e do baço pode levar à formação de grandes massas destrutivas (Fig. 13-14). Os sítios extranodais incluem o trato gastrointestinal, pele, osso, cérebro e outros tecidos. O acometimento da medula óssea é relativamente incomum e em geral ocorre tardiamente no curso. Raramente, observa-se um quadro leucêmico.

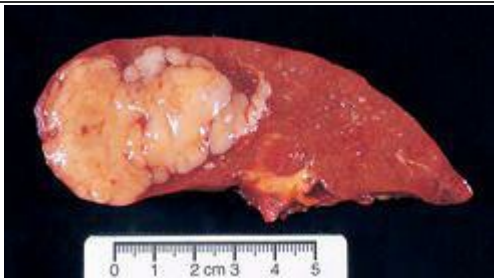

FIGURA 13-14

Linfoma difuso de grandes células B envolvendo o baço. A grande massa isolada é típica. Por outro lado, os linfomas de células B indolentes geralmente produzem a expansão multifocal da polpa branca (Fig. 13-11).

(Cortesia do Dr. Mark Fleming, Department of Pathology, Children's Hospital, Boston, MA.)

Os LDGCBs são tumores agressivos que são rapidamente fatais sem tratamento. Com a

quimioterapia intensiva combinada, 60% a 80% dos pacientes atingem uma remissão completa e 40% a 50% são curados. A imunoterapia com anticorpo anti-CD20 parece melhorar tanto a resposta inicial quanto a evolução total, particularmente em idosos. Indivíduos com a doença limitada têm uma melhor evolução do que aqueles com a doença disseminada ou com massas tumorais volumosas. A análise do perfil de expressão tem identificado subtipos moleculares distintos com evoluções clínicas variadas e conduziu a novas terapias-alvo dirigidas a componentes envolvidos nas vias de sinalização do receptor de célula B e de NF- κ B. [26.27](#)

Linfoma de Burkitt

Dentro desta categoria estão presentes (1) o linfoma de Burkitt africano (endêmico), (2) o linfoma de Burkitt esporádico (não endêmico), e (3) um subgrupo de linfomas agressivos que ocorrem em indivíduos infectados pelo HIV. Os linfomas de Burkitt presentes em cada uma dessas condições são histologicamente idênticos, mas diferem quanto às características clínicas, genóticas e virológicas.

Morfologia. Os tecidos envolvidos são preenchidos por um infiltrado difuso de células linfóides de tamanho intermediário entre 10 e 25 μ m de diâmetro, com núcleos esféricos ou ovais, cromatina grosseira, vários nucléolos e uma quantidade moderada de citoplasma ([Fig. 13-15](#)). **O tumor exibe um alto índice mitótico e contém numerosas células apoptóticas**, cujos restos nucleares são fagocitados por macrófagos benignos localizados junto aos outros componentes. Esses fagócitos têm citoplasma claro e abundante, criando um **padrão característico de “céu estrelado”**. Quando a medula óssea é envolvida, os aspirados revelam células tumorais com cromatina nuclear levemente agrupada, dois a cinco nucléolos distintos e citoplasma azul royal contendo nítidos vacúolos citoplasmáticos.

Imunofenótipo. São tumores de células B maduras que expressam IgM de superfície, CD19, CD20, CD11 e BCL6, um fenótipo consistente com a origem da célula B do centro germinativo. Ao contrário de outros tumores que têm sua origem no centro germinativo, o linfoma de Burkitt quase sempre falha em expressar a proteína antiapoptótica BCL2.

Patogenia Molecular. *Todas as formas de linfoma de Burkitt estão associadas às translocações do gene c-MYC no cromossomo 8.* A translocação parceira geralmente ocorre no locus IgH [t(8;14)], mas também nos loci da cadeia leve da Ig, κ [t(2;8)] ou λ [t(8;22)]. Os pontos de quebra no locus IgH no linfoma de Burkitt esporádico geralmente são encontrados nas regiões em que ocorrem a mudança de classe, enquanto os pontos de quebra no linfoma de Burkitt endêmico tendem a ocorrer dentro das sequências 5' V(D)J. A base para essa distinção molecular discreta não é conhecida, mas ambos os tipos de translocações podem ser induzidos nas células B do centro germinativo pela DIA, [8.9](#) a enzima especializada na modificação do DNA requerida tanto na mudança de classe da Ig como na hipermutação somática. O efeito global dessas translocações é similar; a sequência codificadora do c-MYC é reposicionada próxima aos fortes elementos promotores e facilitadores da Ig, que direcionam a expressão aumentada de c-MYC. Além disso, o alelo c-MYC translocado frequentemente abriga mutações pontuais que aumentam

mais a sua atividade. ³¹ Os linfomas de Burkitt normalmente possuem também mutações que inativam o p53, um evento que aumenta a frequência de translocações de *c-MYC* nas células B do centro germinativo. ⁹ Portanto, é possível que os defeitos preexistentes no p53 estabeleçam o estágio de aquisição das translocações do *c-MYC*.

Essencialmente todos os tumores endêmicos são latentemente infectados com o EBV, o qual também está presente em aproximadamente 25% dos tumores associados ao HIV e em 15% a 20% dos casos esporádicos. A configuração do DNA do EBV é idêntica em todas as células tumorais dentro dos casos individuais, indicando que a infecção precede a transformação. Embora isso coloque o EBV na “cena do crime”, seu exato papel na gênese do linfoma de Burkitt permanece pouco compreendido.

Cerca de 5% dos LDGCBs têm translocações do *c-MYC*, e em tais circunstâncias pode ser difícil distinguir o LDGCB do linfoma de Burkitt através dos ensaios diagnósticos convencionais. Essa distinção pode ser importante, visto que o LDGCB e o linfoma de Burkitt são frequentemente tratados por meio de diferentes regimes quimioterapêuticos. O perfil de expressão gênica pode fornecer um método mais acurado para a diferenciação entre esses dois tumores em casos de difícil diagnóstico. ³²

Aspectos Clínicos. Tanto o linfoma de Burkitt endêmico quanto o esporádico são encontrados principalmente em crianças ou adultos jovens; em geral, representam aproximadamente 30% dos LNHs infantis nos Estados Unidos. *A maioria dos tumores se manifesta em sítios extranodais.* O linfoma de Burkitt endêmico frequentemente se apresenta como uma massa envolvendo a mandíbula e tem predileção incomum pelas vísceras abdominais, particularmente os rins, ovários e glândulas adrenais. Em contraste, o linfoma de Burkitt esporádico aparece com maior frequência como uma massa envolvendo a porção ileocecal e o peritônio. O acometimento da medula óssea e do sangue periférico é raro, principalmente em casos endêmicos. O linfoma de Burkitt é muito agressivo, mas responde bem à quimioterapia intensiva. A maioria das crianças e adultos jovens pode ser curada. A evolução é mais cautelosa em adultos mais velhos.

Neoplasias de Plasmócitos e Desordens Relacionadas

Estas proliferações de células B contêm plasmócitos neoplásicos que virtualmente sempre secretam uma Ig monoclonal ou um fragmento de Ig. Coletivamente, as neoplasias de plasmócitos (frequentemente chamadas de discrasias) representam 15% das mortes causadas por neoplasias linfóides. A mais comum e fatal dessas neoplasias é o mieloma múltiplo, com aproximadamente 15.000 novos casos por ano nos Estados Unidos.

Uma Ig monoclonal identificada no sangue é referida como um componente M, em referência ao mieloma. Visto que os componentes M completos possuem pesos moleculares de 160.000 ou mais, eles são restritos ao plasma e fluido extracelular e excluídos da urina na ausência de lesão glomerular. Contudo, ao contrário dos plasmócitos normais, cuja produção e união das cadeias pesadas e leves são firmemente equilibradas, *os plasmócitos neoplásicos com frequência sintetizam em excesso cadeias leves ou pesadas juntamente com Igs completas.* Ocasionalmente, apenas cadeias leves ou pesadas são produzidas. As cadeias leves livres são pequenas o suficiente para serem excretadas na urina, onde são denominadas *proteínas de Bence-Jones*. As cadeias

leves livres podem ser detectadas e mensuradas na urina ou no sangue, sendo, neste último caso, através de novos ensaios altamente sensíveis que estão em processo de avaliação.

Os termos usados para descrever as Igs anormais incluem gamopatia monoclonal, disproteïnemia e paraproteïnemia. As seguintes entidades clinicopatológicas estão associadas às gamopatias monoclonais.

O mieloma múltiplo (mieloma de plasmócitos), a mais importante gamopatia monoclonal, geralmente se manifesta como massas tumorais espalhadas pelo sistema esquelético. *O mieloma solitário (plasmacitoma)* é uma variante rara que forma uma massa única nos ossos ou nos tecidos moles. *O mieloma indolente* refere-se a uma outra variante incomum definida pela perda de sintomas e altos níveis plasmáticos do componente M.

A macroglobulinemia de Waldenström é uma síndrome na qual os altos níveis de IgM resultam em sintomas relacionados à hiperviscosidade do sangue. Ocorre em adultos mais velhos, com frequência em associação ao linfoma linfoplasmocítico.

A doença da cadeia pesada é uma gamopatia monoclonal rara observada em associação a um grupo formado por vários distúrbios, incluindo o linfoma linfoplasmocítico e um linfoma incomum encontrado na zona marginal do intestino delgado, que ocorre em populações desnutridas (linfoma do Mediterrâneo). Os aspectos mais comuns são a síntese e a secreção de fragmentos livres da cadeia pesada da Ig.

A amiloidose primária ou associada ao imunócito resulta da proliferação monoclonal de plasmócitos secretores de cadeias leves (geralmente do isótipo λ) que são depositadas como amiloides. Alguns pacientes têm a manifestação evidente do mieloma múltiplo, mas outros apresentam apenas uma pequena população clonal de plasmócitos na medula óssea.

A gamopatia monoclonal de significado indeterminado (GMSI) é aplicada a pacientes sem sinais ou sintomas que têm níveis baixos a moderados de grandes componentes M no sangue. A GMSI é muito comum em idosos e tem um índice baixo, mas constante, de transformação para gamopatias monoclonais sintomáticas, frequentemente para o mieloma múltiplo.

Com base nessas informações, nós agora voltamos a algumas das entidades clinicopatológicas específicas. A amiloidose primária foi discutida em conjunto com outros distúrbios do sistema imune no [Capítulo 6](#).

Mieloma Múltiplo. *O mieloma múltiplo é uma neoplasia de plasmócitos caracterizada pelo envolvimento multifocal do esqueleto.* Embora a doença óssea seja predominante, o tumor pode propagar-se para os linfonodos e sítios extranodais, tais como a pele, em fase mais tardia do seu curso. O mieloma múltiplo é a causa de 1% de todas as mortes por câncer nos países ocidentais. Sua incidência é maior em homens e pessoas de origem africana. É principalmente uma doença de idosos, com maior incidência na faixa etária de 65 a 70 anos de idade.

Patogenia Molecular. *Os genes de Ig nas células do mieloma sempre apresentam evidência de hipermutação somática.* Considera-se que a célula de origem seja uma célula B pós-centro germinativo que se alojou na medula óssea e se diferenciou em plasmócito. É interessante que alguns estudos sugerem que o tumor se origina e é mantido por células-tronco-like semelhantes aos pequenos linfócitos B que dependem dos sinais gerados pela via “hedgehog” para a

autorrenovação. [33,34](#)

A proliferação e a sobrevida das células do mieloma são dependentes de várias citocinas, principalmente IL-6. A IL-6 é um fator de crescimento importante para os plasmócitos e é produzida pelas próprias células tumorais e por células residentes do estroma da medula. Altos níveis séricos de IL-6 são detectados em pacientes com a doença ativa e são associados a um mau prognóstico. Observa-se também um aumento do crescimento e sobrevivência da célula do mieloma através de interações físicas diretas com as células do estroma da medula óssea, um recente foco para novas abordagens terapêuticas. [35](#)

Os fatores produzidos por plasmócitos neoplásicos medeiam a destruição óssea, o principal aspecto patológico do mieloma múltiplo. De interesse particular, a MIP1 α derivada do mieloma estimula a expressão do ligante do receptor ativador do fator NF- κ B (RANKL) pelas células do estroma da medula óssea, que, por sua vez, ativam os osteoclastos. [36](#) Outros fatores liberados por células tumorais, tais como moduladores da via Wnt, são potentes inibidores da função dos osteoblastos. O efeito global é um aumento notável na reabsorção óssea, resultando em hipercalcemia e fraturas patológicas. [37](#)

Muitos mielomas apresentam rearranjos envolvendo o gene da cadeia pesada da Ig no cromossomo 14q32. [38,39](#) Parceiros comuns na translocação incluem o *FGFR3* (receptor do fator de crescimento de fibroblastos 3) no cromossomo 4p16, um gene codificador do receptor da tirosina-cinase envolvido no controle da proliferação celular; os genes reguladores do ciclo celular ciclina D1 no cromossomo 11q13 e ciclina D3 no cromossomo 6p21; o gene responsável pelo fator de transcrição *c-MAF* no cromossomo 16q23; e o gene codificador do fator de transcrição *MUM1/IRF4* no cromossomo 6p25. Como observado em relação ao envolvimento de dois diferentes genes da ciclina D, a desregulação da ciclina D é um aspecto comum. [38](#) As outras anormalidades cariotípicas mais frequentes são deleções do 13q. Consistentes com a diversidade de aberrações cromossômicas, os estudos do perfil de expressão gênica sugerem que o mieloma é molecularmente muito heterogêneo. [40](#)

Morfologia. O mieloma múltiplo geralmente se manifesta como tumores de plasmócitos destrutivos (plasmacitomas) envolvendo o esqueleto axial. Os ossos comumente afetados (em ordem decrescente de frequência) são: a coluna vertebral, costelas, crânio, pelve, fêmur, clavícula e escápula. As lesões começam na cavidade medular, corroem o osso esponjoso e progressivamente destroem o córtex ósseo, muitas vezes resultando em fraturas patológicas; estas são mais comuns na coluna vertebral, mas podem ocorrer em qualquer osso afetado. As lesões ósseas aparecem radiograficamente como defeitos em destaque, normalmente com 1 a 4 cm de diâmetro (Fig. 13-16), e macroscopicamente, a maioria consiste em massas tumorais moles, gelatinosas e avermelhadas. Com menos frequência, a doença óssea mielomatosa generalizada pode produzir desmineralização difusa (osteopenia) mais do que defeitos focais.

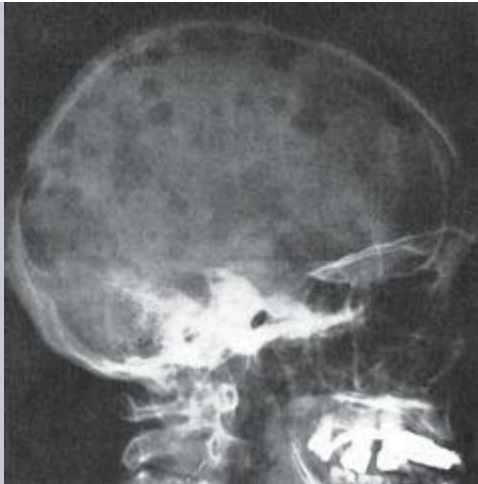

FIGURA 13-16

Mieloma múltiplo do crânio (radiografia, vista lateral). As lesões ósseas são nítidas em saca-bocados são mais nítidas na calvária.

Mesmo distante das massas tumorais evidentes, a medula contém um número aumentado de plasmócitos, que geralmente representam mais de 30% da celularidade. Os plasmócitos podem se infiltrar no interstício ou estar presentes nas camadas que substituem completamente os elementos normais. Como as células benignas, os plasmócitos malignos têm halos claros perinucleares devido a um aparelho de Golgi evidente e um núcleo localizado excentricamente (Fig. 13-17). Plasmócitos de aparência relativamente normal, **plasmoblastos** com cromatina nuclear vesicular e um nucléolo único evidente, ou **células multinucleadas bizarras** podem predominar. Outras variantes citológicas provêm da síntese e secreção desregulada da Ig, que frequentemente conduz ao acúmulo intracelular da proteína intacta ou parcialmente degradada. Tais variantes incluem as **células “chamas”** com citoplasma vermelho intenso, **células Mott** com múltiplas gotículas citoplasmáticas em forma de uva e células contendo uma variedade de outras inclusões, incluindo **fibrilas, bastões cristalinos e glóbulos**. As inclusões globulares são referidas como **corpos de Russell** (se citoplasmáticos) ou **corpos de Dutcher** (se nucleares). Na doença avançada, os infiltrados de plasmócitos podem estar presentes no baço, fígado, rins, pulmões, linfonodos e outros tecidos moles.

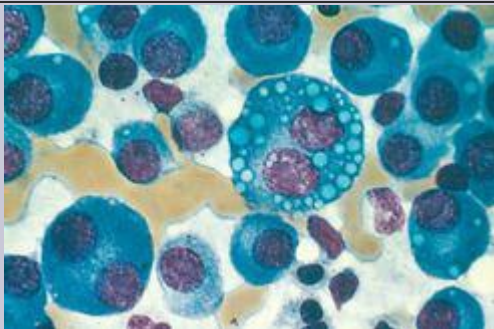


FIGURA 13-17

Mieloma múltiplo (aspirado da medula óssea). Células normais da medula são, em grande parte, substituídas por plasmócitos, incluindo formas com vários núcleos, nucléolos evidentes e gotículas citoplasmáticas contendo Ig.

Geralmente, o alto nível de proteínas M leva à adesão entre os eritrócitos em um arranjo linear no esfregaço do sangue periférico, um aspecto referido como **formação rouleaux**. A formação *rouleaux* é característica mas não específica, podendo ser observada em outras condições nas quais os níveis de Ig são elevados, tais como no lúpus eritematoso e no início da infecção pelo HIV. Raramente, as células tumorais enchem o sangue periférico, dando origem à **leucemia de plasmócitos**.

As proteínas de Bence Jones são excretadas nos rins e contribuem para o estabelecimento de uma forma de doença renal denominada **rim do mieloma**. Esta complicação importante é discutida em detalhe no [Capítulo 20](#).

Aspectos Clínicos. Os aspectos clínicos do mieloma múltiplo provêm dos (1) efeitos do crescimento dos plasmócitos nos tecidos, particularmente os ossos; (2) da produção excessiva de Igs, que frequentemente têm propriedades físico-químicas anormais; e (3) da supressão da imunidade humoral normal.

A reabsorção óssea frequentemente resulta em fraturas patológicas e dor crônica. A hipercalcemia concomitante pode dar origem às manifestações neurológicas, tais como confusão, fraqueza, letargia, constipação e poliúria, e contribui para a disfunção renal. A produção reduzida de Igs normais determina a fase das infecções bacterianas recidivantes. A imunidade celular é relativamente inalterada. De grande significado é a insuficiência renal, que apresenta apenas as infecções como causa de morte. A patogenia da insuficiência renal (discutida no [Cap. 20](#)), que ocorre em até 50% dos pacientes, é multifatorial. Contudo, o único fator mais importante parece ser a *proteinúria de Bence Jones*, visto que as cadeias leves excretadas são tóxicas para as células epiteliais tubulares renais. Certas cadeias leves (particularmente aquelas das famílias $\lambda 6$ e $\lambda 3$) têm propensão para causar a amiloidose do tipo AL ([Cap. 6](#)), que pode exacerbar a disfunção renal, assim como formar depósitos em outros tecidos.

Em 99% dos pacientes, as análises laboratoriais revelam níveis aumentados de Igs no sangue e/ou de cadeias leves (proteínas de Bence Jones) na urina. As Igs monoclonais são em geral primeiramente detectadas como “picos” proteicos anormais na eletroforese do soro ou urina e em seguida caracterizadas por imunofixação (Fig. 13-18). A maioria dos mielomas é associada a uma quantidade superior a 3 g/dL de Ig sérica e/ou mais de 6 g/dL de proteína de Bence Jones na urina. A Ig monoclonal mais comum (“proteína M”) é a IgG (~55% dos pacientes), seguida por IgA (~25% dos casos). Os mielomas expressando IgM, IgD ou IgE ocorrem, mas são raros. A produção excessiva e agregação de proteínas M, geralmente dos subtipos IgA e/ou IgG₃, resultam em sintomas relacionados com a hiperviscosidade (descrita no linfoma linfoplasmocítico) em aproximadamente 7% dos pacientes. Tanto as cadeias leves livres como a

proteína M sérica são observadas em conjunto em 60% a 70% dos pacientes. No entanto, cerca de 20% dos pacientes apresentam apenas as cadeias leves livres. Cerca de 1% dos mielomas não são secretórios; portanto, a ausência de detecção de proteínas M não exclui completamente o diagnóstico.

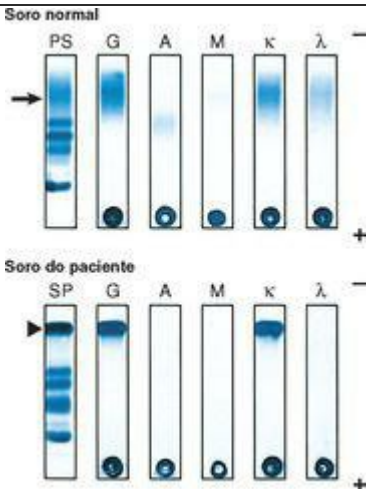


FIGURA 13-18

Detecção da proteína M no mieloma múltiplo. A eletroforese da proteína sérica (PS) é empregada para avaliar uma imunoglobulina monoclonal (proteína M). A IgG policlonal no soro normal (indicada pela *seta*) aparece como uma banda larga; por outro lado, o soro de um paciente com mieloma múltiplo contém uma única banda proteica distinta (indicada pela *cabeça de seta*) nesta região da eletroforese. A imunoglobulina monoclonal suspeitada é confirmada e caracterizada por imunofixação. Nesse procedimento, as proteínas separadas por eletroforese em gel reagem com antissoros específicos. Após várias lavagens, as proteínas que se ligam cruzadamente através dos antissoros são retidas e detectadas com um corante proteico. Note que a banda evidenciada no soro do paciente indica a ligação cruzada com o antissoro específico para a cadeia pesada da IgG (G) e a cadeia leve kappa (κ), revelando a presença de uma proteína M IgG κ . Os níveis de IgG policlonal, IgA (A) e da cadeia leve lambda (λ) também estão reduzidos no soro do paciente em relação ao normal, um achado típico do mieloma múltiplo.

(Cortesia do Dr. David Sacks, Department of Pathology, Brigham and Women's Hospital, Boston, MA.)

O diagnóstico clinicopatológico do mieloma múltiplo se apoia nos achados radiológicos e laboratoriais. Ele pode ser fortemente suspeitado quando as alterações radiográficas características estão presentes, porém o diagnóstico definitivo requer o exame da medula óssea. O acometimento da medula origina com frequência uma anemia normocítica normocrômica, algumas vezes acompanhada por leucopenia moderada e trombocitopenia.

O prognóstico é variável, mas geralmente desfavorável. A sobrevida média é de 4 a 6 anos e a cura ainda não foi alcançada. Pacientes com múltiplas lesões ósseas, se não tratados, raramente sobrevivem por mais do que 6 a 12 meses, enquanto aqueles com “mieloma indolente” podem ser assintomáticos por muitos anos. As translocações envolvendo a ciclina D1 estão associadas a uma boa evolução, enquanto as deleções de 13q, deleções de 17p e a t(4;14) prenunciam um curso mais agressivo. [41](#)

Os agentes citotóxicos induzem a remissão em 50% a 70% dos pacientes, e novas abordagens terapêuticas trazem esperança. As células do mieloma são sensíveis a inibidores do proteassomo, [42](#) uma organela celular que degrada proteínas indesejadas e com enovelamento incorreto. Como discutido no [Capítulo 1](#), as proteínas com enovelamento incorreto ativam as vias apoptóticas. As células do mieloma são propensas à acumulação de cadeias de Igs enoveladas incorretamente e não pareadas. Os inibidores do proteassomo podem induzir a morte celular por exacerbar essa tendência hereditária e também parecem retardar a reabsorção óssea através dos efeitos nas células do estroma. [43](#) A talidomida e compostos relacionados também têm atividade contra o mieloma, aparentemente por alterarem as interações entre as células do mieloma e as células do estroma da medula óssea, assim como por inibirem a angiogênese. [35](#) Os bifosfonatos, drogas que inibem a reabsorção óssea, reduzem as fraturas patológicas e limitam a hipercalcemia. O transplante de medula óssea prolonga a vida, mas não tem provado ser curativo.

Mieloma Solitário (Plasmacitoma). Aproximadamente 3% a 5% das neoplasias de plasmócitos se manifestam como uma lesão solitária do osso ou do tecido mole. As lesões ósseas tendem a ocorrer nos mesmos locais como no mieloma múltiplo. As lesões extraósseas são frequentemente localizadas nos pulmões, oronasofaringe ou seios nasais. Elevações moderadas das proteínas M no sangue ou na urina podem ser encontradas em alguns pacientes. O plasmacitoma ósseo solitário quase inevitavelmente progride para o mieloma múltiplo, fato este que pode levar de 10 a 20 anos ou mais para ocorrer. Em contraste, os plasmacitomas extraósseos, particularmente aqueles envolvendo o trato respiratório superior, são frequentemente tratados por ressecção local.

Mieloma Indolente. Esta entidade define um padrão intermediário entre o mieloma múltiplo e a gamopatia monoclonal de significado indeterminado. Os plasmócitos são responsáveis por 10% a 30% da celularidade da medula, e o nível de proteína M sérica é maior que 3 g/dL, porém os pacientes são assintomáticos. Aproximadamente 75% dos pacientes progridem para o mieloma múltiplo ao longo de um período de 15 anos. [44](#)

Gamopatia Monoclonal de Significado Indeterminado (GMSI). *A GMSI é a discrasia de plasmócitos mais comum, [45](#) ocorrendo em cerca de 3% das pessoas acima de 50 anos de idade e em aproximadamente 5% dos indivíduos com idade superior a 70 anos. Por definição, os pacientes são assintomáticos e o nível de proteína M sérica é menor que 3 g/dL. Cerca de 1% dos pacientes com GMSI desenvolvem uma neoplasia de plasmócitos sintomática, geralmente o mieloma múltiplo, por ano, [46](#) uma taxa de conversão que permanece aproximadamente constante ao longo do tempo. De interesse patogênico, os plasmócitos clonais na GMSI frequentemente contêm as mesmas translocações cromossômicas e deleções encontradas no mieloma múltiplo plenamente desenvolvido, [47](#) indicando que a GMSI é um estágio precoce de desenvolvimento do mieloma. Como em pacientes com mieloma indolente, a progressão para o mieloma múltiplo não é previsível; portanto, a avaliação periódica dos níveis de componente M no soro e da proteinúria de Bence Jones é justificada.*

Linfoma Linfoplasmocítico. O linfoma linfoplasmocítico é uma neoplasia de células B de adultos mais velhos que geralmente se manifesta na sexta ou sétima década de vida. Embora possua uma semelhança superficial com a LLC/LLP, ele difere com relação à fração substancial das células tumorais que sofrem diferenciação terminal para plasmócitos. *Na maioria dos casos, o plasmócito secreta a IgM monoclonal, muitas vezes em quantidades suficientes para causar a síndrome da hiperviscosidade conhecida como macroglobulinemia de Waldenström.* Ao contrário do mieloma múltiplo, a síntese da cadeia leve e pesada geralmente é equilibrada e complicações provenientes da secreção de cadeias leves livres (p. ex., insuficiência renal e amiloidose) são raras. Uma distinção importante adicional é ausência de destruição óssea nessa doença.

Morfologia. Tipicamente, a medula contém um infiltrado difuso escasso a intenso de linfócitos, plasmócitos e linfócitos plasmocitoides em proporções variadas, frequentemente acompanhado por hiperplasia de mastócitos ([Fig. 13-19](#)). Alguns tumores possuem também uma população de células linfóides grandes com cromatina nuclear mais vesicular e nucléolos evidentes. Inclusões positivas para o ácido periódico de Schiff contendo Ig são

com frequência observadas no citoplasma (**corpos de Russell**) ou no núcleo (**corpos de Dutcher**) de alguns plasmócitos. Ao diagnóstico, observa-se geralmente a disseminação do tumor para os linfonodos, baço e fígado. A infiltração das raízes nervosas, meninges e mais raramente o cérebro pode ocorrer com a progressão da doença.

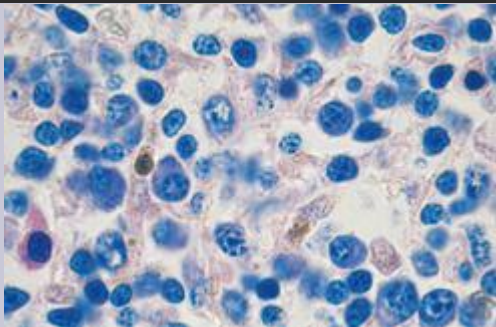


FIGURA 13-19

Linfoma linfoplasmacítico. Biópsia de medula óssea mostrando uma mistura característica de pequenas células linfoides exibindo vários graus de diferenciação plasmacítica. Além disso, observa-se um mastócito com grânulos citoplasmáticos vermelho-purpúreos no lado esquerdo do campo.

Imunofenótipo e Patogenia Molecular. O componente linfoide expressa marcadores de célula B, tais como CD20 e Ig de superfície, enquanto o componente plasmocítico secreta a mesma Ig que é expressa na superfície das células linfoides. O isótipo envolvido é a IgM, mas pode ser também a IgG ou IgA. Esses tumores geralmente perdem as translocações cromossômicas; a anormalidade citogenética mais comum é uma deleção envolvendo o cromossomo 6q.

Aspectos Clínicos. As principais queixas à apresentação clínica são inespecíficas e incluem fraqueza, fadiga e perda de peso. Aproximadamente metade dos pacientes tem *linfadenopatia*, *hepatomegalia* e *esplenomegalia*. A anemia causada por infiltração da medula é comum. Cerca de 10% dos pacientes têm *hemólise autoimune* causada por *crioaglutininas*, anticorpos IgM que se ligam aos eritrócitos em temperaturas menores que 37°C (descrita no [Cap. 14](#)).

Pacientes com tumores secretores de IgM apresentam queixas adicionais devido às propriedades físico-químicas da IgM. Por causa do seu tamanho extenso, em altas concentrações a IgM aumenta consideravelmente a viscosidade do sangue, originando a *síndrome da hiperviscosidade* caracterizada pelo seguinte:

Prejuízo visual associado à congestão venosa, que se reflete pela tortuosidade notável e distensão das veias da retina; hemorragia e exsudatos da retina podem contribuir também para os problemas visuais.

Problemas neurológicos, tais como cefaleia, vertigem, surdez e torpor, todos provenientes da lentidão do fluxo sanguíneo e sedimentação.

Hemorragia relacionada à formação de complexos entre as macroglobulinas e os fatores de coagulação, assim como a interferência com as funções plaquetárias.

Crioglobulinemia resultante da precipitação de macroglobulinas em baixas temperaturas, que produz sintomas, tais como o fenômeno de Raynaud e urticária ao frio.

O linfoma linfoplasmocítico é uma doença progressiva incurável. Visto que a IgM é intravascular, os sintomas causados pelos altos níveis de IgM (tais como hiperviscosidade e hemólise) podem ser aliviados pela plasmaférese. O crescimento do tumor pode ser controlado por um tempo com baixas doses de drogas quimioterápicas e imunoterapia com anticorpo anti-CD20. A transformação para o linfoma de grandes células ocorre, mas é incomum. A sobrevida média é de aproximadamente 4 anos.

Linfoma de Células do Manto

O linfoma de células do manto é uma neoplasia linfoide rara responsável por aproximadamente 2,5% dos LNH nos Estados Unidos e 7% a 9% dos LNH na Europa. Geralmente, manifesta-se na quinta ou sexta década de vida e é predominante em indivíduos do sexo masculino. Como o próprio nome sugere, *as células tumorais se assemelham muito às células B normais da zona do manto que circundam os centros germinativos*.

Morfologia. As células tumorais linfonodais podem circundar os centros germinativos reativos, produzindo uma aparência nodular em menor aumento, ou preenchendo

difusamente o nodo. **Tipicamente, a proliferação consiste em populações homogêneas de linfócitos pequenos com contornos nucleares de formato irregular e, às vezes, em fenda profunda (clivados)** (Fig. 13-20). As células grandes se assemelham aos centroblastos e os centros de proliferação estão ausentes, distinguindo-se o linfoma de células do manto do linfoma folicular e da LLC/LLP, respectivamente. Na maioria dos casos, a cromatina nuclear é condensada, os nucléolos são indistintos e o citoplasma é escasso. Ocasionalmente, observa-se a presença de tumores contendo células de tamanho intermediário com cromatina frouxa e uma taxa mitótica ativa; a imunofenotipagem é necessária para distinguir estas variantes “blastoides” presentes no linfoma de células do manto da LLA.

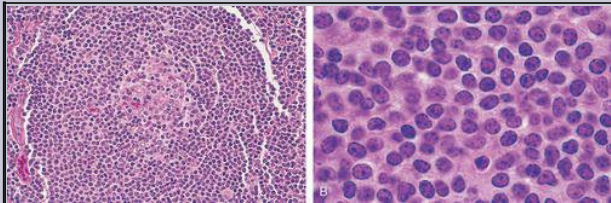


FIGURA 13-20

Linfoma de células do manto. **A**, Em pequeno aumento, células linfoides neoplásicas ao redor de um pequeno centro germinativo atrófico, produzindo um padrão de crescimento típico de zona do manto. **B**, A imagem em grande aumento mostra uma população homogênea de pequenas células linfoides com contornos nucleares irregulares, cromatina condensada e citoplasma escasso. Células grandes semelhantes ao pró-linfócitos (vistas na leucemia linfocítica crônica) e centroblastos (observados no linfoma folicular) estão ausentes.

Ao diagnóstico, a maioria dos pacientes apresenta linfadenopatia generalizada e 20% a 40% têm envolvimento do sangue periférico. Os sítios frequentes de acometimento extranodal incluem a medula óssea, baço, fígado e intestino. Ocasionalmente, o envolvimento da mucosa do intestino delgado ou do cólon produz lesões do tipo pólipo (polipose linfomatoide); de todas as formas de LNH, o linfoma de células do manto provavelmente se propaga desse modo.

Imunofenótipo. Os linfomas de células do manto expressam altos níveis de ciclina D1. A maior

parte dos tumores também expressa CD19, CD20 e moderadamente altos níveis de Ig de superfície (geralmente IgM e IgD com cadeia leve κ ou λ). Eles geralmente expressam CD5+ e CD23-, o que ajuda a distingui-los da LLC/LLP. Os genes da IgH perdem a hipermutação somática, sustentando a origem a partir da célula B virgem.

Patogenia Molecular. *A superexpressão de ciclina D1 é causada por uma translocação (11;14) envolvendo o locus IgH no cromossomo 14 e o locus da ciclina D1 no cromossomo 11.* Essa translocação é detectada em aproximadamente 70% dos casos por cariotipagem padrão e em virtualmente todos os tumores por hibridização *in situ* por fluorescência. A resultante estimulação da ciclina D1 promove a progressão da fase G1 para a fase S durante o ciclo celular, como descrita no [Capítulo 7](#).

Aspectos Clínicos. A manifestação mais comum à apresentação é a linfadenopatia indolor. Os sintomas relacionados ao acometimento do baço (presente em ~50% dos casos) e do intestino são também comuns. O prognóstico é desfavorável; a sobrevida média é de apenas 3 a 4 anos. Esse linfoma não pode ser curado com a quimioterapia convencional e a maioria dos pacientes eventualmente sucumbem devido à disfunção do órgão causada pela infiltração do tumor. A variante blastoide e uma indicação de perfil de expressão “proliferativa” estão associadas a sobrevidas ainda mais curtas. [26](#) O transplante de medula óssea e os inibidores de proteassomos são novas abordagens terapêuticas que demonstram alguma esperança.

Linfomas da Zona Marginal

A categoria do linfoma da zona marginal envolve um grupo heterogêneo de tumores de célula B que se origina nos linfonodos, baço ou nos tecidos extranodais. Os tumores extranodais foram reconhecidos inicialmente nos sítios das mucosas e são frequentemente referidos como tumores linfóides associados às mucosas (ou “maltomas”). Na maioria dos casos, as células tumorais apresentam evidência de hipermutação somática e são consideradas provenientes de células B de memória.

Embora todos os linfomas da zona marginal compartilhem certos aspectos, aqueles detectados em sítios extranodais merecem atenção especial por causa de sua patogenia incomum e de três características excepcionais.

Eles frequentemente se originam nos tecidos acometidos por distúrbios inflamatórios crônicos de etiologia autoimune ou infecciosa; exemplos incluem a glândula salivar na doença de Sjögren, a glândula tireoide na tireoidite de Hashimoto e o estômago na gastrite por Helicobacter.

Eles permanecem localizados por períodos prolongados, espalhando-se sistemicamente apenas na fase tardia do seu curso.

Eles podem regredir se o agente indutor (p. ex., Helicobacter pylori) é erradicado.

Essas características sugerem que os linfomas da zona marginal extranodal originados em tecidos inflamados cronicamente se situam num continuum entre a hiperplasia linfóide reativa e o linfoma plenamente desenvolvido. A doença começa como uma reação imune policlonal. Com a aquisição das mutações iniciadoras ainda desconhecidas, o clone de célula B surge dependendo

ainda dos sinais que conduzem ao crescimento e à sobrevida fornecidos pelas células T auxiliares estimuladas pelo antígeno. Nesse estágio, a retirada do antígeno responsável causa involução do tumor. Um exemplo clinicamente relevante é encontrado no “maltoma” gástrico, cuja terapia com antibióticos dirigida contra o *H. pylori* resulta com frequência na regressão do tumor ([Cap. 17](#)). Com o tempo, contudo, os tumores podem adquirir mutações adicionais que tornam o seu crescimento e sobrevivência antígeno-independentes, tais como as translocações cromossômicas (11;18), (14;18) ou (1;14), que são relativamente específicas dos linfomas da zona marginal extranodal. Todas essas translocações estimulam a expressão e a função de BCL10 ou MALT1, componentes proteicos de um complexo de sinalização que ativa o NF- κ B e promove o crescimento e a sobrevivência das células B. [5](#) Com a posterior evolução clonal, a disseminação para sítios distantes e a transformação para o linfoma de grandes células B difuso podem ocorrer. Essa transição policlonal para a monoclonal durante a linfomagenese é aplicável também à patogênese do linfoma induzido por EBV e é discutida com mais detalhes no [Capítulo 7](#).

Leucemia de Células Pilosas

Esta rara, mas característica neoplasia de células B constitui aproximadamente 2% de todas as leucemias. É uma doença prevalente em indivíduos brancos do sexo masculino e de meia-idade, com uma idade média de 55 anos e uma proporção entre homens e mulheres de 5:1.

Morfologia. A leucemia de células pilosas tem esse nome pitoresco por causa da aparência das células leucêmicas, as quais têm projeções delicadas em forma de cabelo, mais bem reconhecidas através do microscópio de contraste de fase ([Fig. 13-21](#)). Nos esfregaços de rotina do sangue periférico, as células pilosas apresentam núcleos esféricos, alongados ou riniformes e quantidades moderadas de citoplasma azul-claro com extensões filiformes ou em forma de bolha. O número de células circulantes é altamente variável. A medula é envolvida por um infiltrado intersticial difuso de células com núcleos alongados ou riniformes, cromatina condensada e citoplasma claro. Visto que estas células estão em meio a uma matriz extracelular composta de fibrilas de reticulina, elas geralmente não podem ser aspiradas (uma dificuldade clínica referida como “**torneira seca**”) e são observadas apenas em biópsias de medula. A polpa vermelha esplênica geralmente apresenta um intenso infiltrado, resultando em obliteração da polpa branca e uma aparência grosseira de cor vermelha intensa. As tríades portais hepáticas também são acometidas com frequência.

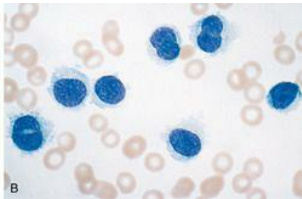
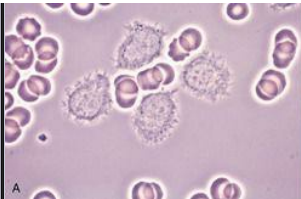


FIGURA 13-21

Leucemia de células pilosas (esfregaço de sangue periférico). **A**, Microscopia de contraste de fase mostrando células tumorais com leves projeções citoplasmáticas do tipo pilosas. **B**, Em esfregaços corados, essas células apresentam núcleos esféricos ou pregueados e quantidades moderadas de citoplasma claro de cor azul e agranular.

Imunofenótipo e Patogenia Molecular. As leucemias de células pilosas tipicamente expressam os marcadores celulares pan-B CD19 e CD20, Ig de superfície (geralmente IgG) e certos marcadores relativamente característicos, tais como CD11c, CD25 e CD103. A análise das sequências do gene da Ig tem revelado uma alta incidência de hipermutação somática, sugerindo a origem a partir de células B de memória pós-centro germinativo.

Aspectos Clínicos. As manifestações clínicas resultam principalmente da infiltração da medula óssea, fígado e baço. A *esplenomegalia*, frequentemente maciça, é a mais comum e algumas vezes o único achado físico anormal. A *hepatomegalia* é menos comum e não tão marcante; a linfadenopatia é rara. A *pancitopenia* resultante do acometimento da medula e do sequestro esplênico é detectada em mais da metade dos casos. Aproximadamente um terço dos casos envolve *infecções*. Há uma incidência aumentada de infecções micobacterianas atípicas, possivelmente relacionadas com frequente monocitopenia de causa inexplicada.

A leucemia das células pilosas segue um curso indolente. Por razões não esclarecidas, este tumor é excepcionalmente sensível a regimes quimioterapêuticos “brandos”, que produzem remissões de longa duração. Muitas vezes, há uma recidiva após 5 anos ou mais, mas geralmente os tumores respondem bem quando tratados novamente com a quimioterapia. O prognóstico geral é excelente.

Neoplasias de Células T e Células NK Periféricas

Estas categorias incluem um grupo heterogêneo de neoplasias com fenótipos semelhantes aos

observados em células T ou NK maduras. Os tumores de células T periféricas representam aproximadamente 5% a 10% dos LNHS nos Estados Unidos e na Europa, mas são mais comuns na Ásia. Os tumores de células NK são raros no Ocidente, mas também são mais comuns no Extremo Oriente. Apenas os diagnósticos mais comuns e aqueles de interesse patogênético particular serão discutidos.

Linfoma de Células T Periféricas não Especificado

Embora a classificação da OMS inclua várias neoplasias de células T periféricas distintas, muitos desses linfomas não são facilmente categorizados e são englobados em um diagnóstico “cesta de papel”, como *linfoma de células T periféricas, não especificado*. Como poderia ser esperado, nenhum aspecto morfológico é patognomônico, mas certos aspectos são característicos. Esses tumores ocupam os linfonodos difusamente e são tipicamente compostos de uma mistura pleomórfica de células T malignas de tamanho variável ([Fig. 13-22](#)). Há com frequência um infiltrado evidente de células reativas, tais como eosinófilos e macrófagos, provavelmente atraídas por citocinas derivadas dos tumores. A neoangiogênese ativa pode ser observada também.

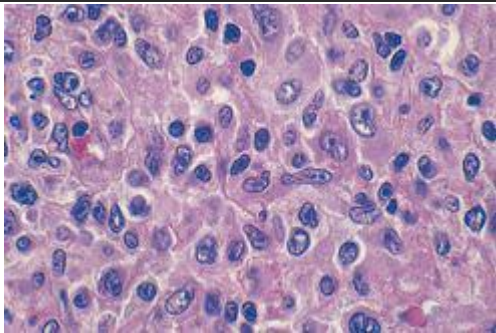


FIGURA 13-22

Linfoma de células T periféricas, não especificado (linfonodo). É possível visualizar uma variedade de células linfoides pequenas, intermediárias e grandes, muitas com contornos nucleares irregulares.

O diagnóstico requer a imunofenotipagem. Por definição, todos os linfomas de células T periféricas têm um fenótipo de células T maduras. Geralmente, expressam CD2, CD3, CD5 e tanto os receptores de células T $\alpha\beta$ quanto $\gamma\delta$. Alguns expressam CD4 ou CD8; tais tumores são considerados provenientes de células T auxiliares ou T citotóxicas, respectivamente. Contudo, muitos tumores apresentam fenótipos que não se parecem com qualquer célula T normal conhecida. Em casos difíceis nos quais o diagnóstico diferencial se situa entre um linfoma e um processo reativo florido, a análise do DNA pode ser usada para confirmar a presença de rearranjos do receptor de célula T clonal.

A maioria dos pacientes apresenta linfadenopatia generalizada, algumas vezes acompanhada por eosinofilia, prurido, febre e perda de peso. Embora a cura do linfoma de células T periféricas tenha sido relatada, esses tumores apresentam um prognóstico significativamente pior do que as neoplasias de células B maduras comparavelmente agressivas (p. ex., linfoma difuso de grandes células B).

Linfoma de Grandes Células Anaplásicas (ALK-positivas)

Esta entidade incomum é definida pela presença de rearranjos no gene ALK no cromossomo 2p23. Esses rearranjos quebram o locus ALK e levam à formação de genes quiméricos que codificam as proteínas de fusão ALK, constitutivamente tirosina-cinases ativas que induzem várias vias de sinalização, incluindo a via JAK/STAT. [48](#)

Como o próprio nome sugere, esse tumor é composto tipicamente de células grandes anaplásicas, algumas contendo núcleos com formato de ferradura e citoplasma volumoso (denominadas células de “contraste”) ([Fig. 13-23A](#)). As células tumorais frequentemente se agrupam sobre as vênulas e infiltram os seios linfóides, mimetizando a aparência do carcinoma metastático. A ALK não é expressa em linfócitos normais ou em outras formas de linfomas; portanto, a detecção da proteína ALK nas células tumorais ([Fig. 13-23B](#)) é um indicador confiável de um rearranjo no gene ALK.

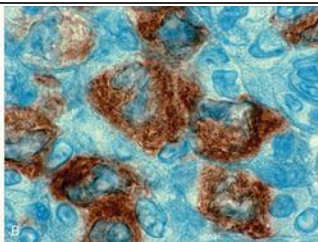
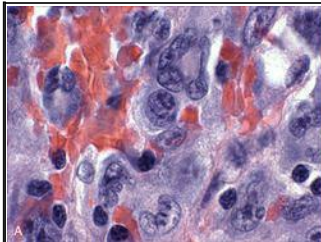


FIGURA 13-23

Linfoma de grandes células anaplásicas. **A**, Várias células que são o “carimbo da lesão” com núcleos em forma de ferradura ou “embrioides” e citoplasma abundante, situadas próximas ao centro do campo. **B**, Coloração imunoistoquímica mostrando a presença da proteína de fusão ALK.

(Cortesia do Dr. Jeffrey Kutok, Department of Pathology, Brigham and Women's Hospital, Boston, MA.)

Os linfomas de células T com rearranjos ALK tendem a ocorrer em crianças ou adultos jovens, frequentemente acometem os tecidos moles e possuem um ótimo prognóstico (ao contrário de outras neoplasias agressivas de células T periféricas). O índice de cura com a quimioterapia é de 75% a 80%. Os inibidores de ALK estão sendo desenvolvidos e oferecem uma excelente oportunidade para o desenvolvimento de uma terapia-alvo seletiva. Tumores morfológicamente similares que perdem os rearranjos no gene ALK ocorrem em adultos mais velhos e resultam em um pior prognóstico, similar ao do linfoma de células T periféricas não especificado.

Leucemia/Linfoma de Células T do Adulto

Esta neoplasia de células T CD4+ é observada apenas em adultos infectados pelo retrovírus da leucemia de células T humanas tipo 1 (HTLV-1), discutido no [Capítulo 7](#). Ocorre principalmente em regiões onde o HTLV-1 é endêmico, isto é, no sul do Japão, oeste da África e bacia do Caribe. Achados comuns incluem lesões na pele, linfadenopatia generalizada, hepatosplenomegalia, linfocitose do sangue periférico e hipercalemia. A aparência das células tumorais varia, mas as células com núcleos multilobulados (células “folhas de trevo” ou “flores”) são observadas com frequência. As células tumorais contêm o pró-vírus HTLV-1 clonal, o qual parece ter um papel patogênico essencial. Notavelmente, o HTLV-1 codifica uma proteína chamada Tax que é um potente ativador do NF- κ B, [49](#) que (como nós discutimos) aumenta o crescimento e a sobrevivência dos linfócitos.

A maioria dos pacientes apresenta uma doença rapidamente progressiva que é fatal dentro de meses a 1 ano, apesar da quimioterapia agressiva. Com menos frequência, o tumor acomete apenas a pele e segue um curso muito mais indolente, como da micose fungoide (descrita a seguir). Deve-se notar que além da leucemia/linfoma de células T do adulto, a infecção pelo HTLV-1 origina, em alguns casos, uma doença progressiva desmielinizante do sistema nervoso central e da medula espinal ([Cap. 28](#)).

Micose Fungoide/Síndrome de Sézary

A micose fungoide e a síndrome de Sézary são diferentes manifestações de um tumor de células T CD4+ auxiliares que se alojam na pele. Clinicamente, as lesões cutâneas da micose fungoide

tipicamente progridem através de três estágios distintos, uma *fase pré-micótica* inflamatória, uma *fase de placas* e uma *fase tumoral* (todas discutidas em mais detalhe no [Cap. 25](#)). Histologicamente, a epiderme e a derme superior apresentam infiltração de células T neoplásicas, que frequentemente possuem uma aparência cerebriforme devido a uma nítida invaginação da membrana nuclear. A progressão tardia da doença é caracterizada por disseminação extracutânea, sendo mais comum para os linfonodos e medula óssea.

A *síndrome de Sézary* é uma variante na qual o acometimento da pele se manifesta como uma *eritrodermia esfoliativa generalizada*. Ao contrário da micose fungoide, as lesões cutâneas raramente sofrem tumefação e *há uma leucemia de células de "Sézary" associada* com núcleos cerebriformes característicos.

As células tumorais caracteristicamente expressam a molécula de adesão CLA e os receptores de quimiocinas CCR4 e CCR10, todos dos quais contribuem para o *homing* das células T CD4+ normais na pele. Embora a doença cutânea seja o aspecto dominante no quadro clínico, as análises moleculares sensíveis demonstraram que as células tumorais circulam pelo sangue, medula e linfonodos ainda no início do curso. Contudo, esses tumores são indolentes, com uma sobrevida média de 8 a 9 anos. A transformação para o linfoma agressivo de células T ocorre ocasionalmente como um evento terminal.

Leucemia de Grandes Linfócitos Granulares

As variantes de células T e células NK desta neoplasia rara são reconhecidas, ambas ocorrendo principalmente em adultos. Indivíduos com a doença de células T geralmente apresentam linfocitose branda a moderada e esplenomegalia. A linfadenopatia e a hepatomegalia normalmente estão ausentes. A doença das células NK frequentemente se manifesta de maneira até mais sutil, com pouca ou nenhuma linfocitose ou esplenomegalia.

As células tumorais são grandes linfócitos com citoplasma azul abundante e poucos grânulos azurofílicos grosseiros, mais bem observados em esfregaços do sangue periférico. A medula geralmente contém infiltrados linfocíticos intersticiais dispersos, os quais podem ser difíceis de examinar sem as colorações imunoistoquímicas. Os infiltrados estão normalmente presentes também no baço e no fígado. Como esperado, as variantes das células T são CD3+, enquanto as leucemias de grandes linfócitos granulares de células NK são CD3-, CD56+.

Apesar da escassez relativa de infiltrado na medula, a neutropenia e a anemia dominam o quadro clínico. A neutropenia é muitas vezes acompanhada por diminuição marcante das formas mieloides tardias na medula. Raramente, a aplasia pura de eritrócitos é detectada. *Há também uma incidência aumentada de distúrbios reumatológicos.* Alguns pacientes com a síndrome de Felty, uma tríade formada por artrite reumatoide, esplenomegalia e neutropenia, possuem esta desordem como uma causa subjacente. A base para essas diversas anormalidades clínicas é desconhecida, mas a autoimunidade, provocada de alguma maneira pelo tumor, parece provável.

O curso é variável, sendo amplamente dependente da gravidade das citopenias e da responsividade a baixas doses de drogas quimioterápicas ou aos esteroides. Em geral, os tumores

originados de células T seguem um curso indolente, enquanto os tumores de células NK se comportam mais agressivamente.

Linfoma de Células T/NK Extranodal

Esta neoplasia é rara nos Estados Unidos e na Europa, mas representa aproximadamente 3% dos LNHs na Ásia. Manifesta-se na maioria das vezes como massa nasofaríngea destrutiva; os sítios menos comuns de apresentação incluem o testículo e a pele. *O infiltrado de células tumorais tipicamente circunda e invade pequenos vasos, levando à extensa necrose isquêmica.* O tamanho da célula tumoral é variável, mas geralmente inclui um componente celular grande. Nos esfregaços, os *grandes grânulos azurofílicos* são observados no citoplasma das células tumorais que lembram aqueles encontrados em células NK normais.

Essa forma de linfoma é altamente associada ao EBV. Em pacientes individuais, todas as células tumorais contêm epissomas de EBV idênticos, indicando que o tumor se origina de uma única célula infectada com EBV. Ainda não foi esclarecido como o EBV consegue entrar nas células, visto que as células tumorais falham em expressar CD21, uma proteína de superfície que serve como receptor de EBV nas células B. A maioria dos tumores são CD3⁻ e perdem os rearranjos do receptor de células T e expressam marcadores de células NK, incluindo um grupo restrito de receptores do tipo Ig de células *killers*, sustentando a origem a partir de células NK. Nenhuma aberração cromossômica consistente tem sido descrita e relativamente pouco se conhece sobre a patogênese molecular além do envolvimento do EBV.

Grande parte dos linfomas de células T/NK é composta por neoplasias altamente agressivas que respondem bem à radioterapia, mas são resistentes à quimioterapia. Portanto, o prognóstico é desfavorável em pacientes com a doença avançada.

Esse tópico finaliza a discussão sobre as leucemias linfocíticas e os LNHs. Nós voltaremos agora a segunda principal categoria de neoplasias linfoides, o linfoma de Hodgkin.

Linfoma de Hodgkin

O linfoma de Hodgkin (LH) compreende um grupo de neoplasias linfoides que difere do LNH em vários aspectos ([Tabela 13-7](#)). Enquanto os LNHs ocorrem com frequência em sítios extranodais e se disseminam de modo imprevisível, *o LH se origina a partir de um linfonodo único ou de cadeias de linfonodos e se dissemina primeiramente para os tecidos linfoides anatomicamente contíguos.* Por essa razão, o estadiamento do LH é muito mais importante na condução da terapia do que o é no LNH. O LH tem também aspectos morfológicos distintos. Caracteriza-se pela presença de células gigantes neoplásicas denominadas *células de Reed-Sternberg*. Essas células liberam fatores que induzem a acumulação de linfócitos, macrófagos e granulócitos reativos, que tipicamente representam mais de 90% da celularidade presente no tumor. Na grande maioria dos LHs, as células de Reed-Sternberg neoplásicas são derivadas de células B do centro germinativo ou pós-centro germinativo.

Linfoma de Hodgkin	Linfoma não Hodgkin
Localizado com maior frequência em um grupo axial único de nodos (cervical, mediastinal, para-aortico)	Envolvimento mais frequente de múltiplos nodos periféricos
Disseminação organizada por contiguidade	Disseminação não contígua
Linfonodos mesentéricos e anel de Waldeyer raramente envolvidos	Anel de Waldeyer e linfonodos mesentéricos geralmente envolvidos
Envolvimento extralinfonodal raro	Envolvimento extralinfonodal comum

O linfoma de Hodgkin representa 0,7% de todos os novos cânceres nos Estados Unidos; há aproximadamente 8.000 novos casos a cada ano. A idade média ao diagnóstico é de 32 anos. É um dos cânceres mais comuns em adultos jovens e adolescentes, mas também ocorre em idosos. Foi o primeiro câncer humano a ser tratado com sucesso através da radioterapia e da quimioterapia e é curável na maioria dos casos.

Classificação. A classificação da OMS reconhece cinco subtipos de LH:

1. Esclerose nodular.
2. Celularidade mista.
3. Rico em linfócitos.
4. Depleção linfocítica.
5. Predominância linfocítica.

Nos primeiros quatro subtipos — esclerose nodular, celularidade mista, rico em linfócitos e depleção linfocítica — as células de Reed-Sternberg apresentam um imunofenótipo similar. Esses subtipos são frequentemente agrupados como formas *clássicas* de LH. No subtipo restante, com predominância linfocítica, as células Reed-Sternberg têm um imunofenótipo de células B característico que difere daquele observado nos tipos “clássicos”.

Morfologia. A identificação das células de Reed-Sternberg e suas variantes é essencial para o diagnóstico. **As células de Reed-Sternberg diagnósticas são células grandes ($\geq 45 \mu\text{m}$ de diâmetro) com múltiplos núcleos ou um único núcleo com vários lobos nucleares, cada um com um nucléolo grande do tipo inclusão com um tamanho aproximado de um pequeno linfócito ($5\text{--}7 \mu\text{m}$ de diâmetro) (Fig. 13-24A).** O citoplasma é abundante. As diversas variantes da célula Reed-Sternberg são também reconhecidas. As variantes mononucleares contêm um único núcleo com um nucléolo grande do tipo inclusão (Fig. 13-24B). As células lacunares (observadas no subtipo esclerose nodular) possuem núcleos mais delicados, pregueados ou multilobados e citoplasma claro e abundante que se rompe com frequência durante a preparação dos cortes histológicos, deixando o núcleo situado em um buraco vazio (uma lacuna) (Fig. 13-24C). Nas formas clássicas do LH, as células de Reed-Sternberg

sobrem uma forma peculiar de morte celular, na qual as células encolhem e se tornam picnóticas, um processo descrito como “mumificação”. As variantes linfo-histocíticas (células L&H) com núcleos polipoides, nucléolos inconspícuos e citoplasma moderadamente abundante são características do subtipo com predominância linfocítica (Fig. 13-24D).

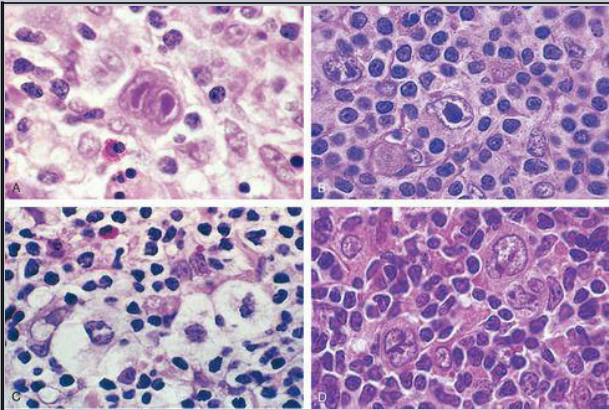


FIGURA 13-24

Células de Reed-Sternberg e variantes. **A**, Célula de Reed-Sternberg diagnóstica, com dois lobos nucleares, nucléolos grandes do tipo inclusão e citoplasma abundante, circunscritos por linfócitos, macrófagos e um eosinófilo. **B**, Célula de Reed-Sternberg, variante mononuclear. **C**, Célula de Reed-Sternberg, variante lacunar. Esta variante tem um núcleo pregueado ou multilobado e se localiza dentro de um espaço aberto, que é um artefato criado pelo rompimento do citoplasma durante o corte histológico. **D**, Célula de Reed-Sternberg, variante linfo-histiocítica. Várias dessas variantes com múltiplas membranas nucleares pregueadas, nucléolos pequenos, cromatina delicada e citoplasma claro abundante estão presentes.

(A, Cortesia do Dr. Robert W. McKenna, Department of Pathology, University of

O LH deve ser distinguido de outras condições nas quais células semelhantes às células de Reed-Sternberg podem ser observadas, tais como a mononucleose infecciosa, cânceres de tecidos sólidos e LNHs de grandes células. O diagnóstico do LH depende da identificação de células de Reed-Sternberg em um padrão típico evidente de células inflamatórias não neoplásicas. As células de Reed-Sternberg do LH também têm um perfil imunohistoquímico característico.

Com base nessas informações, retornaremos às subclasses de LH, apontando alguns dos aspectos morfológicos e imunofenotípicos mais relevantes de cada uma delas (resumidas na [Tabela 13-8](#)). As manifestações clínicas comuns a todas serão apresentadas posteriormente.

TABELA 13-8 Subtipos de Linfoma de Hodgkin

Subtipo	Morfologia e Imunofenótipo	Aspectos Clínicos Característicos
Esclerose nodular	Presença frequente de células lacunares e às vezes de células RS diagnósticas; padrão de infiltrado composto de linfócitos T, eosinófilos, macrófagos e plasmócitos; bandas fibrosas dividindo as áreas celulares nos nódulos. Células RS CD15 +, CD30 +; geralmente EBV-	Subtipo mais comum; geralmente estágio I ou II da doença; envolvimento frequente do mediastino; ocorrência igual em homens e mulheres (F = M), a maioria dos pacientes são adultos jovens
Celularidade mista	Em geral, células RS diagnósticas e mononucleares; padrão de infiltrado rico em linfócitos T, eosinófilos, macrófagos, plasmócitos; células RS CD15 +, CD30 +; 70% EBV +	Mais de 50% no estágio III ou IV da doença; M maior que F; incidência bifásica, máximo em adultos jovens e novamente em adultos acima de 55 anos
Rico em linfócitos	Geralmente células RS diagnósticas e mononucleares; padrão de infiltrado rico em linfócitos T; células RS CD15 +, CD30 +; 40% EBV +	Incomum; M maior que F; tende a ser observado em adultos mais velhos
Depleção	Variante reticular; presença frequente de células RS diagnósticas e variantes e de poucas células de padrão reativo;	Incomum; mais comum em homens mais velhos, indivíduos infectados por HIV e em países em

linfocítica	células RS CD15 +, CD30 +, maioria EBV +	desenvolvimento; geralmente se manifesta com a doença avançada
Predominância linfocítica	Presença frequente de variantes L&H(célula „pipoca”) com perfil de células dendríticas foliculares e células B reativas; células RS CD20 +, CD15-, CD30-; EBV-	Incomum; homens jovens com linfadenopatia cervical ou axilar; mediastinal
L&H, linfo-histiocítico; célula RS, célula de Reed-Sternberg.		

Tipo Esclerose Nodular. É a forma mais comum de LH, constituindo 65% a 70% dos casos. É caracterizada pela presença de uma **variante lacunar** das células de Reed-Sternberg e pela **deposição de colágeno em bandas que dividem os linfonodos em nódulos circunscritos** (Fig. 13-25). A fibrose pode ser escassa ou abundante. As células de Reed-Sternberg são encontradas em um padrão polimórfico de células T, eosinófilos, plasmócitos e macrófagos. As células de Reed-Sternberg diagnósticas são, na maior parte, incomuns. As células de Reed-Sternberg neste e em outros subtipos “clássicos” de LH apresentam um imunofenótipo característico; são positivas para PAX5 (um fator de transcrição de célula B), CD15 e CD30 e negativas para outros marcadores de células B, marcadores de células T e CD45 (antígeno leucocitário comum). Como em outras formas de LH, o acometimento do baço, fígado, medula óssea e outros órgãos e tecidos pode aparecer no devido tempo na forma de nódulos tumorais irregulares similares àqueles observados nos linfonodos. Esse subtipo é raramente associado ao EBV.

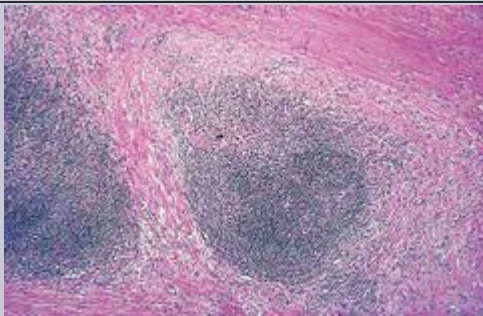


FIGURA 13-25

Linfoma de Hodgkin, do tipo esclerose nodular. Em pequeno aumento, a fotomicrografia mostra bandas bem definidas de colágeno róseo acelular que subdivide o tumor em nódulos.

(Cortesia do Dr. Robert W. McKenna, Department of Pathology, University of Texas Southwestern Medical School, Dallas, TX.)

O tipo esclerose nodular ocorre com a mesma frequência em homens e mulheres. Apresenta uma propensão para acometer os linfonodos cervicais inferiores, supraclaviculares e mediastinais de adolescentes ou adultos jovens. O prognóstico é excelente.

Tipo Celularidade Mista. Esta forma de LH constitui aproximadamente 20% a 25% dos casos. Os linfonodos envolvidos são difusamente ocupados por um infiltrado celular heterogêneo, que inclui células T, eosinófilos, plasmócitos e macrófagos benignos presentes entre as células de Reed-Sternberg ([Fig. 13-26](#)). **As células de Reed-Sternberg diagnósticas e as variantes mononucleares geralmente são abundantes. As células de Reed-Sternberg são infectadas com EBV em aproximadamente 70% dos casos.** O imunofenótipo é idêntico ao observado no tipo esclerose nodular.

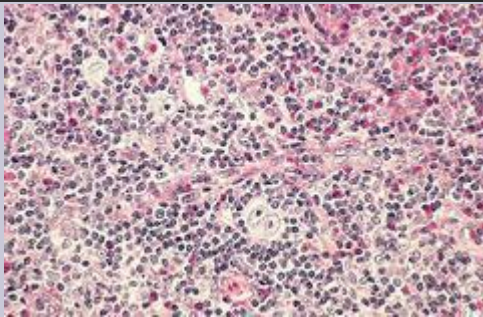


FIGURA 13-26

Linfoma de Hodgkin, do tipo celularidade mista. Uma célula de Reed-Sternberg binucleada, diagnóstica, está rodeada por células reativas, incluindo eosinófilos (citoplasma vermelho-brilhante), linfócitos e histiócitos.

(Cortesia do Dr. Robert McKenna, Department of Pathology, University of Texas Southwestern Medical School, Dallas, TX.)

O LH de celularidade mista é mais comum em homens. Comparado aos subtipos predominância linfocítica e esclerose nodular, é mais provável que atinja principalmente indivíduos mais velhos e esteja associado a sintomas sistêmicos, tais como suores noturnos e perda de peso, e também ao estágio avançado do tumor. Contudo, o prognóstico geral é muito bom.

Tipo Rico em Linfócitos. É uma forma rara de LH clássico, na qual os linfócitos reativos são responsáveis pela vasta maioria do infiltrado celular. Na maior parte dos casos, os linfonodos envolvidos são difusamente preenchidos, mas a nodularidade indistinta devido à presença de folículos residuais de células B é observada em algumas situações. Essa entidade é diferenciada do tipo com predominância linfocítica pela presença frequente de variantes mononucleares e células de Reed-Sternberg diagnósticas com um perfil imunofenotípico “clássico”. É associada ao EBV em aproximadamente 40% dos casos e tem um prognóstico que varia de muito bom a excelente.

Tipo Depleção Linfocítica. Esta é a forma menos comum de LH, representando menos de 5% dos casos. É caracterizada por uma escassez de linfócitos e uma abundância relativa de células de Reed-Sternberg ou suas variantes pleomórficas. O imunofenótipo das células de Reed-Sternberg é idêntico ao observado nos outros tipos clássicos de LH. A imunofenotipagem é essencial, visto que a maioria dos tumores suspeitos de serem um LH com depleção de linfócitos, na verdade demonstram ser LNHS de grandes células. As células de Reed-Sternberg são infectadas com o EBV em mais de 90% dos casos.

O LH com depleção linfocítica ocorre predominantemente em idosos, em indivíduos HIV+ de qualquer idade e em países não industrializados. O estágio avançado e os sintomas sistêmicos são frequentes e a evolução geral é menos favorável que nos outros subtipos.

Tipo Predominância Linfocítica. Esta variante “não clássica” incomum do LH representa aproximadamente 5% dos casos. Os nodos envolvidos são ocupados por um infiltrado nodular de linfócitos pequenos misturados a números variáveis de macrófagos ([Fig. 13-27](#)). As células de Reed-Sternberg “clássicas” são geralmente difíceis de se encontrar. Por outro lado, este tumor contém as denominadas variantes L&H (linfocíticas e histiocíticas), que possuem núcleo multilobulado similar a um “miolo de pipoca” (“célula pipoca”). Os eosinófilos e plasmócitos geralmente são poucos ou ausentes.

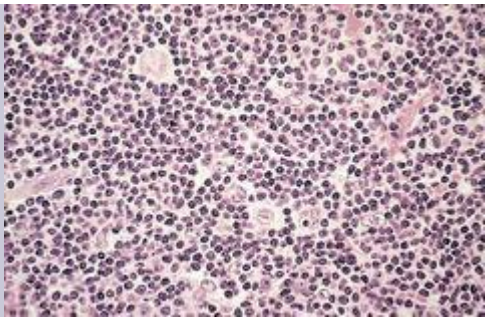


FIGURA 13-27

Linfoma de Hodgkin, do tipo com predominância de linfócitos. Vários linfócitos com aparência de células maduras ao redor de variantes linfo-histiocíticas de coloração clara, grandes e difusas (células “pipocas”).

(Cortesia do Robert McKenna, Department of Pathology, University of Texas Southwestern Medical School, Dallas, TX.)

Em contraste às células de Reed-Sternberg encontradas nas formas clássicas do LH, as **variantes L&H expressam marcadores de células B típicos de células B do centro germinativo**, tais como CD20 e BLC6 e são geralmente negativas para CD15 e CD30. O padrão nodular típico de crescimento é devido à presença de folículos expandidos de células B, que são povoados com variantes L&H, numerosas células B reativas e células dendríticas foliculares. Os genes IgH das variantes L&H mostram evidência de hipermutação somática em progresso, uma modificação que ocorre apenas em células B do centro germinativo. Em 3% a 5% dos casos, esse tipo se transforma em um tumor semelhante ao linfoma de grandes células B. O EBV não está associado a este subtipo.

A maioria dos pacientes são homens, geralmente com idade inferior a 35 anos, que apresentam tipicamente linfadenopatia cervical ou axilar. O acometimento do mediastino e da medula óssea é raro. Em algumas situações, essa forma de LH tem maior probabilidade de se repetir do que os subtipos clássicos, mas o prognóstico é excelente.

Patogenia Molecular. A origem das células de Reed-Sternberg neoplásicas do LH clássico tem sido explicada por meio de notáveis estudos baseados na análise molecular de células de Reed-Sternberg isoladas e variantes únicas. Na grande maioria dos casos, *os genes de Ig das células de Reed-Sternberg sofreram tanto recombinação V(D)J quanto hipermutação somática, revelando uma origem a partir de células B do centro germinativo ou pós-centro germinativo.*⁵⁰ Apesar de terem um padrão genético de uma célula B, as células de Reed-Sternberg do LH clássico falham em expressar a maioria dos genes específicos de células B, incluindo os genes das Igs. A causa dessa reprogramação ilimitada da expressão gênica ainda precisa ser totalmente explicada.⁵¹

A ativação do fator de transcrição NF- κ B é um evento comum no LH clássico. O NF- κ B é ativado tanto pela infecção pelo EBV quanto por algum outro mecanismo e ativa os genes que promovem a sobrevivência e a proliferação dos linfócitos. As células tumorais EBV+ expressam a proteína latente de membrana-1 (LMP-1), uma proteína codificada pelo genoma do EBV que transmite os sinais que estimulam o NF- κ B. A ativação de NF- κ B também ocorre em tumores EBV-, em alguns casos como resultado das mutações adquiridas no I κ B,⁵² um regulador negativo do NF- κ B. Sugere-se que a ativação de NF- κ B pelo EBV ou por outros mecanismos resgata da apoptose as células B do centro germinativo “incapacitadas” que não podem expressar Igs, determinando o estágio para a aquisição de outras mutações desconhecidas que colaboram na produção de células de Reed-Sternberg. Pouco se conhece sobre a base morfológica das células de Reed-Sternberg e variantes, mas é intrigante que as células B infectadas com EBV semelhantes às células de Reed-Sternberg sejam encontradas nos linfonodos de indivíduos com mononucleose infecciosa, sugerindo fortemente que as proteínas codificadas pelo EBV são responsáveis em parte pela metamorfose notável de células B em células de Reed-Sternberg.

A acumulação florida de células reativas nos tecidos acometidos pelo LH clássico ocorre em resposta a uma ampla variedade de *citocinas* (tais como IL-5, IL-10, IL-13 e TGF- β) e *quimiocinas* (tais como TARC, MDC, IP-10 e CCL28) que são secretadas por células de Reed-Sternberg.⁵³ Uma vez atraídas, as células reativas produzem fatores que sustentam o crescimento e a sobrevivência das células tumorais e que posteriormente modificam a resposta das células reativas. Por exemplo, eosinófilos e células T expressam ligantes que ativam os receptores CD30 e CD40 encontrados nas células de Reed-Sternberg, produzindo sinais que estimulam o NF- κ B. Outros exemplos de “inter-relação” entre as células de Reed-Sternberg e as células reativas circunvizinhas são mostrados na [Figura 13-28](#).

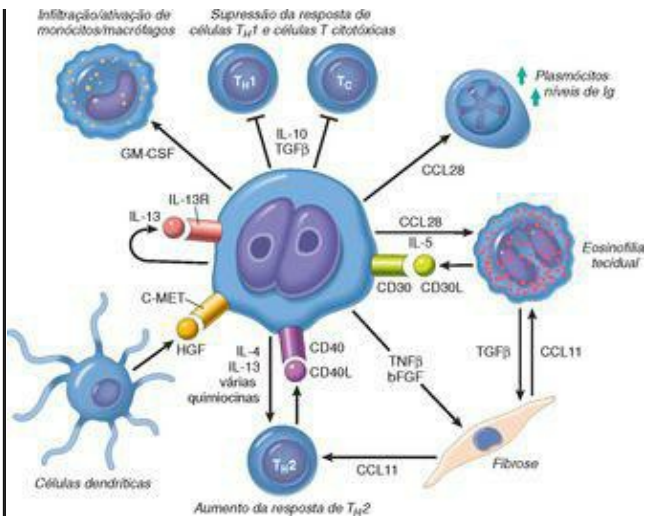


FIGURA 13-28

Sinais mediadores propostos da inter-relação entre células de Reed-Sternberg e células normais circunvizinhas nas formas clássicas do linfoma de Hodgkin. CD30L, ligante de CD30; bFGF, fator de crescimento básico de fibroblastos; GM-CSF, fator estimulador de colônia de granulócito-macrófago; HGF, fator de crescimento de hepatócito (liga-se ao receptor c-MET); TGFβ, fator transformador do crescimento β; TNFβ, fator de necrose tumoral β (linfotóxina); T_C, células T CD8+ citotóxica; T_{H1} e T_{H2}, subpopulações de células T CD4+ auxiliares.

As células de Reed-Sternberg são aneuploides e possuem várias aberrações cromossômicas clonais. Ganhos numéricos de cópias no proto-oncogene *c-REL* no cromossomo 2p são particularmente comuns e podem contribuir para o aumento da atividade do NF-κB. [54](#)

Aspectos Clínicos. O LH comumente se manifesta como uma linfadenopatia indolor. Os

pacientes com os tipos esclerose nodular ou predominância linfocítica tendem a se apresentar no estágio I-II da doença e são geralmente livres de manifestações sistêmicas. Pacientes com a doença disseminada (estágios III-IV) ou com os subtipos celularidade mista ou depleção linfocítica têm maiores chances de apresentarem sintomas constitucionais, tais como febre, suores noturnos e perda de peso. A anergia cutânea resultante da depressão da imunidade mediada por células é observada na maioria dos casos. A mistura de fatores liberados por células de Reed-Sternberg (Fig. 13-28) suprime as respostas imunes T_H1 e pode contribuir para a desregulação da imunidade.

A disseminação do LH é notavelmente estereotipada: primeiramente a doença nodal, seguida por doença esplênica, doença hepática e, finalmente, o acometimento da medula óssea e de outros tecidos. Por causa desse comportamento, a radioterapia pode ser curativa para pessoas com doença em estágio inicial. Portanto, o estadiamento do LH (Tabela 13-9) não determina apenas o prognóstico, mas também orienta a terapia. O estadiamento engloba o exame físico, a imagem radiológica do abdome, pelve e tórax, e a biópsia da medula óssea. O tratamento sistêmico é preferido sempre que o estadiamento for ambíguo.

TABELA 13-9 Estadiamento Clínico dos Linfomas de Hodgkin e não Hodgkin (Classificação de Dados de Carbone PT et al: Symposium (Ann Arbor): Staging in Hodgkin's disease. Cancer Res 31:1707, 1971. © 1971

Estágio	Distribuição da Doença
I	Envolvimento de uma única região do linfonodo (I) ou um único órgão ou sítio extralinfático (IE)
II	Envolvimento de duas ou mais regiões do linfonodo no mesmo lado do diafragma (II) ou envolvimento localizado de um órgão ou sítio extralinfático (IIE)
III	Envolvimento de regiões do linfonodo em ambos os lados do diafragma sem (III) ou com (IIE) envolvimento localizado de um órgão ou sítio extralinfático
IV	Envolvimento difuso de um ou mais órgãos ou sítios extralinfáticos com ou sem envolvimento de órgão linfoide
Todos os estágios são ainda divididos com base na ausência (A) ou presença (B) dos seguintes sintomas: febre sem causa aparente, suores noturnos encharcantes e/ou perda de peso sem explicação, maior que 10% do peso corpóreo normal	

Com os atuais protocolos de tratamento, o estadiamento do tumor, mais do que o tipo histológico, confere um prognóstico variável mais importante. O índice de cura dos pacientes com estágios I e IIA é próximo de 90%. Mesmo com a doença avançada (estágios IVA e IVB), a sobrevivência livre de doença em 5 anos é de 60% a 70%.

O progresso no tratamento do LH tem criado um novo conjunto de problemas. Os sobreviventes de longa duração da quimioterapia e da radioterapia apresentam um maior risco de desenvolverem cânceres secundários. As síndromes mielodisplásicas, a LMA e o câncer pulmonar estão no topo da lista, mas também estão incluídos o LNH, o câncer de mama, câncer gástrico, sarcoma e melanoma. O maior risco para o desenvolvimento de tumores sólidos é atribuído à radioterapia, que também está relacionada com fibrose pulmonar e aterosclerose acelerada. O risco de câncer de mama é particularmente alto em mulheres tratadas com radiação no tórax durante a adolescência. Drogas quimioterápicas alquilantes parecem ser responsáveis pelo risco aumentado de LMA e de mielodisplasia. Felizmente, novas combinações de drogas quimioterápicas e o emprego mais sensato da radioterapia parecem evitar amplamente essas complicações e são igualmente curativos.

NEOPLASIAS MIELOIDES

O aspecto comum deste grupo heterogêneo de neoplasias é a sua origem a partir das células progenitoras hematopoiéticas. Essas doenças envolvem primariamente a medula e, em menor grau, os órgãos hematopoiéticos secundários (baço, fígado e linfonodos) e geralmente se manifestam através de sintomas relacionados com hematopoiese alterada. Existem três categorias gerais de neoplasia mielóide:

Leucemias mielóides agudas, nas quais um acúmulo de formas mielóides imaturas (blastos) na medula óssea suprime a hematopoiese normal.

Síndromes mielodisplásicas, nas quais a hematopoiese ineficaz conduz às citopenias.

Desordens mieloproliferativas, em que há geralmente produção aumentada de um ou mais tipos de células sanguíneas.

A patogenia das neoplasias mielóides é mais bem compreendida no contexto da hematopoiese normal, que (conforme você pode lembrar da [Fig. 13-1](#)) envolve uma hierarquia de células-tronco hematopoiéticas, progenitores comprometidos e elementos mais diferenciados. A hematopoiese normal é refinada por mecanismos de retroalimentação homeostática envolvendo citocinas e fatores de crescimento que modulam a produção de eritrócitos, leucócitos e plaquetas na medula. Esses mecanismos são alterados nas medulas acometidas por neoplasias mielóides, que “escapam” dos controles homeostáticos normais do crescimento e sobrevivência e suprimem a função das células-tronco normais residuais. As manifestações específicas das diferentes neoplasias mielóides são influenciadas

Pela posição da célula transformada dentro da hierarquia dos progenitores (p. ex., uma célula-tronco hematopoiética pluripotente versus um progenitor mais comprometido).

Pelo efeito dos eventos transformadores na diferenciação, que pode ser inibido, desviado ou alterado por mutações oncogênicas particulares.

Voltaremos a comentar sobre esses fatores quando cada tipo de neoplasia mielóide for discutido.

Visto que todas as neoplasias mielóides são derivadas de progenitores hematopoiéticos transformados, não é espantoso que as divisões entre essas neoplasias sejam algumas vezes confusas. As neoplasias mielóides, como outras doenças malignas, tendem a se desenvolver ao longo do tempo em formas mais agressivas da doença. Em particular, tanto as síndromes mielodisplásicas quanto as desordens mieloproliferativas frequentemente se “transformam” em LMA. Em um dos distúrbios proliferativos mais importantes, a leucemia mielóide crônica, a transformação para a leucemia linfoblástica aguda também é observada, indicando que ela se origina de uma célula-tronco hematopoiética pluripotente transformada.

Leucemia Mielóide Aguda

A leucemia mielóide aguda (LMA) é um tumor de progenitores hematopoiéticos causado por mutações oncogênicas adquiridas que impedem a diferenciação, resultando na acumulação de blastos mielóides imaturos na medula. A interrupção no desenvolvimento mielóide conduz à falência da medula e a complicações relacionadas com anemia, trombocitopenia e neutropenia. A LMA ocorre em todas as idades, mas a incidência aumenta durante a vida, atingindo o

máximo após 60 anos de idade. Há aproximadamente 13.000 novos casos a cada ano nos Estados Unidos.

Classificação. A LMA é muito heterogênea, refletindo as complexidades da diferenciação celular mieloide. Uma nova classificação proposta pela OMS subdivide a LMA em quatro categorias ([Tabela 13-10](#)).¹¹ A primeira inclui formas de LMA que estão associadas a aberrações genéticas particulares importantes, pois se correlacionam ao prognóstico e à terapia condutora. Também são incluídas categorias da LMA que surgem após uma desordem mielodisplásica (MDS) ou com aspectos similares à MDS e à LMA relacionada com a terapia. As LMAs pertencentes a essas duas categorias apresentam aspectos genéticos distintos e respondem muito pouco à terapia. Uma quarta categoria “cesta de lixo” inclui as LMAs que perdem qualquer um desses aspectos. Estas são subdivididas de acordo com a classificação Franco-Americana-Britânica (FAB) criada anteriormente, que divide as LMAs em subtipos com base no grau de diferenciação e na linhagem dos blastos leucêmicos. Embora tenha utilidade limitada, a classificação FAB ainda é normalmente citada na prática. Considerando-se este fato, a [Tabela 13-10](#) correlaciona (o máximo possível) as classificações FAB e OMS. Dado o crescente papel dos aspectos citogenéticos e moleculares na terapia condutora, a mudança em direção à classificação genética da LMA é inevitável e desejável.

TABELA 13-10 Principais Subtipos de LMA na Classificação da OMS

Classe	Prognóstico	Subtipo FAB	Morfologia/Comentários
I. LMA COM ABERRAÇÕES GENÉTICAS			
LMA com t(8;21)(q22;q22); gene de fusão <i>CBFα/ETO</i>	Favorável	M2	Índice completo de maturação mielocítica; bastões de Auer facilmente encontrados; granulos citoplasmáticos anormais
LMA com inv(16)(p13;q22); gene de fusão <i>CBFβ/MYH 1</i>	Favorável	M4eo	DDiferenciação mielocítica e monocítica; precursores eosinofílicos anormais com granulos basofílicos anormais
LMA com t(15;17)(q22;11-12); gene de fusão <i>RARα/PML</i>	Intermediário	M3, M3v	IIInúmeros bastões de Auer, frequentemente em feixes dentro de pró-granulócitos individuais; granulos primários geralmente muito evidentes (subtipo M3), mas muito insignificantes na Variante microgranular (M3v); alta incidência de CID

LMA com t(11q23;v); diferentes genes de fusão <i>MLL</i>	Ruim	M4, M5	Geralmente algum grau de diferenciação monocítica
LMA com padrão citogenético anormal e <i>NPM</i> mutado	Favorável	Variável	Detectada por marcação imunoistoquímica para NFM

II. LMA COM ASPECTOS SIMILARES AOS DA MDS

Com MDS prévia	Ruim	Variável	Diagnóstico baseado na história clínica
LMA com displasia multilineagem	Ruim	Variável	Células em maturação com aspectos displásicos típicos de MDS
LMA com aberrações citogenéticas similares às da MDS	Ruim	Variável	Associada às aberrações em 5q, 7q e 20q

III. LMA, RELACIONADA COM A TERAPIA	Muito ruim	Variável	Se após terapia com alquilantes ou radioterapia, período de latência de 2 a 8 anos, aberrações citogenéticas similares às da MDS (p. ex., 5q, 7q); se após terapia com inibidor de topoisomerase II (p. ex., etoposídeo), latência de 1 a 3 anos, translocações envolvendo <i>MLL</i> (11q23)
--	------------	----------	---

IV. LMA, SEM OUTRA ESPECIFICAÇÃO

LMA, minimamente diferenciada	Intermediário	M0	Negativa para mieloperoxidase; antígenos mieloides detectados em blastos por citometria de fluxo
LMA sem maturação	Intermediário	M1	> 3% dos blastos positivos para mieloperoxidase
LMA com maturação mielocítica	Intermediário	M2	Índice completo de maturação mielocítica

LMA com maturação mielomonocítica	Intermediário	M4	
LMA com maturação monocítica	Intermediário	M5a, M5b	Diferenciação mielocítica e monocítica
LMA com maturação eritroide	Intermediário	M6a, M6b	No subtipo M5a, monoblastos e pró-monócitos positivos para esterase não específica predominam na medula óssea e no sangue; no subtipo M5b, os monócitos maduros predominam no sangue Subtipo eritroide/mieloide (M6a) definido por > 50% de precursores eritroides displásicos em maturação e > 20% de mieloblastos; subtipo eritroide puro (M6b) definido por > 80% de precursores eritroides sem mieloblastos
LMA com maturação megacariocítica	Intermediário	M7	Blastos da linhagem megacariocítica predominam; detectados com anticorpos contra marcadores específicos de megacariócitos
LMA, leucemia mieloide aguda; CID, coagulação intravascular disseminada; MDS, mielodisplasia; NFM, nucleofosmina; FvW, fator de von Willebrand.			

Morfologia. O diagnóstico da LMA baseia-se na presença de pelo menos 20% de blastos mieloides na medula óssea. Vários tipos de blastos mieloides são reconhecidos e tumores individuais podem ter mais do que um tipo de blasto ou blastos com aspectos híbridos. Os **mieloblastos** têm cromatina nuclear delicada, dois a quatro nucléolos e citoplasma mais volumoso do que os linfoblastos (Fig. 13-29A). O citoplasma frequentemente contém grânulos azurofílicos delicados e positivos para peroxidase. Os **bastões de Auer**, grânulos azurofílicos característicos em forma de agulhas, estão presentes em muitos casos; são particularmente numerosos na LMA com a t(15;17) (leucemia pró-mielocítica aguda) (Fig. 13-30A). Os **monoblastos** (Fig. 13-30B) possuem núcleo pregueado ou lobulado, perdem os bastões de Auer e são positivos para a esterase não específica. Em algumas LMAs, os blastos apresentam diferenciação megacariocítica, que frequentemente é acompanhada por fibrose da medula causada pela liberação de citocinas fibrogênicas. Raramente, os blastos da LMA possuem diferenciação eritroide.

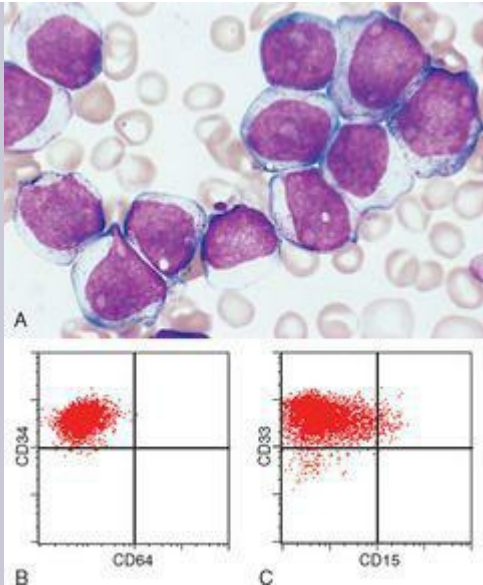


FIGURA 13-29

A, Leucemia mieloide aguda sem maturação (subtipo FAM M1). Os mieloblastos apresentam cromatina nuclear delicada, nucléolos evidentes e grânulos azurofílicos finos no citoplasma. **B**, Na análise por citometria de fluxo mostrada, os blastos mieloides, representados por pontos vermelhos, expressam CD34, um marcador de células-tronco multipotentes, mas não expressam CD64, um marcador de células mieloides maduras. **C**, Os mesmos blastos mieloides expressam CD33, um marcador de células mieloides imaturas, e uma subpopulação expressa CD15, um marcador de células mieloides mais maduras. Portanto, estes blastos são células mieloides com maturação limitada.

(A, Cortesia do Dr. Robert W. McKenna, Department of Pathology, University of

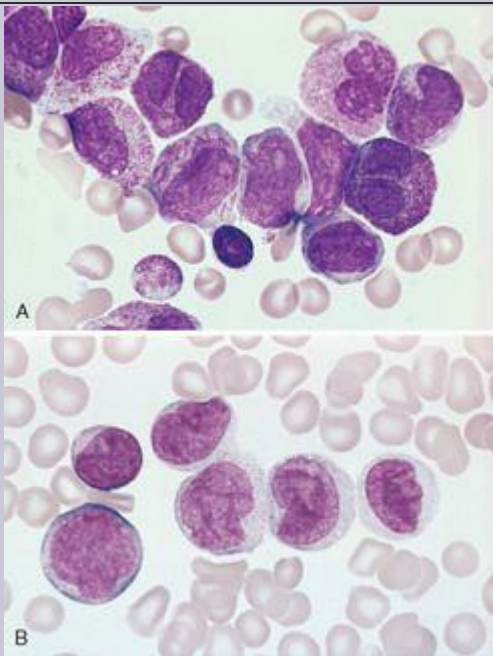


FIGURA 13-30

Subtipos de leucemia mieloide aguda. **A**, leucemia promielocítica aguda com a t(15;1(subtipo FAM M3). Aspirado de medula óssea mostrando promielócitos neoplásicos com vários grânulos azurofilicos de aspecto grosseiro anormal. Outros aspectos característicos incluem a presença de várias células com núcleos bilobados e uma célula no centro do campo que contém múltiplos bastões de Auer com formato de agulha. **B**, Leucemia mieloide aguda com diferenciação monocítica (subtipo FAB M5b). Esmregaço periférico contendo um monoblasto e cinco promonócitos com membranas nucleares pregueadas.

(Cortesia do Dr. Robert W. McKenna, Department of Pathology, University of Texas Southwestern Medical School, Dallas, TX.)

O número de células leucêmicas no sangue é altamente variável. Os blastos podem ser de mais de 100.000 por mm^3 , mas estão abaixo de 10.000 por mm^3 em aproximadamente 50% dos pacientes. **Ocasionalmente, os blastos estão totalmente ausentes do sangue** (leucemia aleucêmica). Por esse motivo, o exame da medula óssea é essencial para excluir a leucemia aguda em pacientes pancitopênicos.

Imunofenótipo. Devido à possível dificuldade em distinguir morfologicamente os mieloblastos dos linfoblastos, o diagnóstico da LMA é confirmado pela realização de colorações para os antígenos específicos de células mieloides ([Fig. 13-29B e C](#)).

Citogenética. *A análise citogenética tem um papel central na classificação da LMA.* As aberrações cariotípicas são detectadas em 50% a 70% dos casos com técnicas padrão e em aproximadamente 90% dos casos utilizando a técnica específica de bandeamento de alta resolução. Determinadas anormalidades cromossômicas se correlacionam a certos aspectos clínicos. As LMAs que surgem *de novo* em adultos jovens são comumente associadas às translocações cromossômicas equilibradas, particularmente t(8;21), inv(16) e t(15;17). Em contraste, as LMAs originadas após a MDS ou após exposição a agentes lesivos ao DNA (tais como a quimioterapia ou radioterapia), frequentemente apresentam deleções ou monossomias envolvendo os cromossomos 5 e 7 e geralmente perdem as translocações cromossômicas. A exceção a esta regra é a LMA que ocorre após tratamento com inibidores da topoisomerase II, que é fortemente associado às translocações envolvendo o gene *MLL* no cromossomo 11q23. É possível também que a LMA em idosos esteja associada às “más” aberrações, tais como deleções dos cromossomos 5q e 7q.

Patogenia Molecular. *Muitas aberrações genéticas recorrentes detectadas na LMA rompem os genes que codificam os fatores de transcrição necessários para a diferenciação mieloide normal.* Por exemplo, os dois rearranjos cromossômicos mais comuns, t(8;21) e inv(16), rompem os genes *CBF1a* e *CBF1b*, respectivamente. Esses dois genes codificam os polipeptídeos que se ligam um ao outro para formar um fator de transcrição *CBF1a/CBF1b* necessário para a

hematopoiese normal. ⁵⁵ A t(8;21) e a inv(16) criam genes quiméricos que codificam as proteínas de fusão que interferem na função do CBF1 α /CBF1 β e bloqueiam a maturação das células mieloides. Deve-se notar, contudo, que camundongos “knockout” que perdem tanto CBF1 α quanto CBF1 β e camundongos “knock-in” que expressam as proteínas de fusão CBF1 α ou CBF1 β morrem devido à falência hematopoietica, não à leucemia. Portanto, as lesões genéticas que meramente bloqueiam a maturação dos progenitores mieloides não são, por si sós, suficientes para causar a LMA.

Seguindo esse raciocínio, há evidência crescente de que as tirosina-cinases que sofrem mutação cooperam com as aberrações do fator de transcrição para a produção da LMA. Um exemplo é observado na LMA com a t(15;17), a leucemia pró-mielocítica aguda. A t(15;17) cria ainda outro gene de fusão que codifica uma parte do receptor de ácido retinoico- α (RAR α) unido a uma porção de uma proteína denominada PML (após surgimento do tumor). Na presença de quantidades fisiológicas de ácido retinoico, o RAR α normal interage com outros fatores de transcrição para ativar genes necessários para a diferenciação granulocítica. Contudo, a proteína de fusão PML-RAR α interage com repressores transcripcionais, resultando em inibição da maturação granulocítica. ⁵⁶ As LMAs com a t(15;17) também apresentam frequentes mutações ativadoras no FLT3, um receptor de tirosina-cinase cuja transmissão de sinais aumenta a proliferação e a sobrevivência celular. A combinação de PML-RAR α e FLT3 ativado é um potente indutor da LMA em camundongos, ⁵⁷ enquanto o gene sozinho não é suficiente. Mutações idênticas no FLT3 são encontradas também em outras formas de LMA, particularmente aquelas associadas às mutações da NPM (nucleofosmina), ⁵⁸ e mutações ativadoras em outro receptor de tirosina-cinase, o c-KIT, são detectadas em aproximadamente 25% das LMAs associadas à inv(16) ou à t(8;21). ⁵⁹ Desse modo, a ativação da tirosina-cinase aberrante é um aspecto comum (e, possivelmente, universal) da LMA.

A t(15;17) não tem apenas significado patogênico, mas também orienta a terapia, visto que os tumores com esta translocação respondem a doses farmacológicas do ácido *all-trans* retinoico (ATRA). O ATRA se liga a uma proteína de fusão PML-RAR α e antagoniza seu efeito inibidor na transcrição de genes-alvo. Notavelmente, a ativação resultante da transcrição sobrepõe o bloqueio na diferenciação, e dentro de 1 a 2 dias, os promielócitos neoplásicos começam a se diferenciar em neutrófilos, que rapidamente morrem. A resposta ao ATRA confirma que o principal efeito da PML-RAR α é bloquear a diferenciação e se apresenta como uma das aplicações mais bem-sucedidas de terapia-alvo no câncer humano.

Aspectos Clínicos. A maioria dos pacientes apresentam-se predominantemente dentro de semanas ou poucos meses do aparecimento dos sintomas com queixas relacionadas à anemia, neutropenia e trombocitopenia, mais notavelmente fadiga, febre e hemorragia espontânea da mucosa e cutânea. Você se lembrará que esses achados são muito similares àqueles produzidos pela LLA. A trombocitopenia resulta em diátese hemorrágica, que é frequentemente evidente. Equimoses e petéquias cutâneas, hemorragias nas serosas dos revestimentos das cavidades corpóreas e das vísceras, assim como hemorragias nas mucosas da gengiva e do trato urinário são comuns. Pró-coagulantes e fatores fibrinolíticos liberados por células leucêmicas, principalmente na LMA com a t(15;17), exacerbam a tendência para a hemorragia. As infecções são frequentes, particularmente na cavidade oral, pele, pulmões, rins, bexiga urinária e cólon e são muitas vezes

causadas por agentes oportunistas, tais como fungos, *Pseudomonas* e comensais.

Os sinais e sintomas relacionados ao comprometimento de outros tecidos além da medula são em geral menos evidentes na LMA do que na LLA, mas os tumores com diferenciação monocítica frequentemente infiltram a pele (cútiis leucêmica) e a gengiva; isto provavelmente reflete a tendência normal dos monócitos para extravasar nos tecidos. A disseminação para o sistema nervoso central é menos comum do que na LLA. A LMA ocasionalmente se manifesta como uma massa de tecido mole localizada conhecida como mieloblastoma, sarcoma granulocítico ou cloroma. Sem o tratamento sistêmico, tais tumores inevitavelmente progridem para a LMA plenamente desenvolvida com o tempo.

Prognóstico. A LMA é uma doença de difícil tratamento. Aproximadamente 60% dos pacientes atingem a remissão completa com a quimioterapia, mas apenas 15% a 30% permanecem livres da doença por 5 anos. As LMAs com t(8;21) ou inv(16) têm um prognóstico relativamente bom com a quimioterapia convencional, particularmente na ausência de mutações no c-KIT. ⁵⁹ Em contraste, o prognóstico é desfavorável para as LMAs que sucedem a MDS ou a terapia genotóxica, ou que ocorrem em idosos, possivelmente porque, nessas condições, a doença resulta de um padrão de dano ou depleção de células-tronco hematopoéticas. Estas formas de LMA de “alto risco” (assim como a LMA recorrente de todos os tipos) são tratadas com transplante de medula óssea, quando possível.

Espera-se que novas abordagens baseadas na melhor compreensão da patogenia molecular melhorem essa situação. No momento, o melhor exemplo é a LMA com a t(15;17), que (como discutimos) é tratada com doses farmacológicas de ATRA combinadas com a quimioterapia convencional, ou, mais recentemente, com sais arsênicos, que parecem causar a degradação de PML-RAR α . Novas terapias que têm como alvos outras lesões moleculares na LMA (p. ex., o FLT3 ativado e as tirosina-cinases de c-KIT) estão sendo avaliadas.

Síndromes Mielodisplásicas

O termo “síndrome mielodisplásica” (SMD) refere-se a um grupo de desordens envolvendo células-tronco clonais, caracterizadas por defeitos na maturação associados à hematopoiese ineficaz e a um alto risco de transformação para a LMA. Na SMD, a medula óssea é parcial ou totalmente substituída pela progênie clonal de uma célula-tronco multipotente neoplásica que retém a capacidade de se diferenciar, mas a realiza de modo ineficaz e desordenado. Essas células anormais ficam dentro da medula óssea e, desse modo, os pacientes apresentam citopenias do sangue periférico.

A SMD pode ser tanto primária (idiopática) quanto secundária à prévia exposição à droga genotóxica ou à radioterapia (SMD-t). A SMD-t geralmente aparece 2 a 8 anos após a exposição genotóxica. Todas as formas de SMD podem se transformar em LMA, mas a transformação ocorre em frequência mais alta e mais rapidamente na SMD-t. Embora as alterações morfológicas características sejam tipicamente observadas na medula e no sangue periférico, o diagnóstico frequentemente requer correlação com outros exames laboratoriais. A análise citogenética é particularmente útil, visto que certas aberrações cromossômicas (discutidas a seguir) são frequentemente observadas.

Patogenia Molecular. A patogenia é pouco compreendida. ⁶⁰ Na SMD, os progenitores da medula óssea sofrem morte celular por apoptose a um índice elevado, a marca de contraste da hematopoiese ineficaz. Por esse motivo, é difícil compreender como os progenitores da SMD ganham uma vantagem seletiva sobre quaisquer progenitores normais remanescentes da medula, sugerindo que o tumor provém de um padrão de dano ou depleção de células-tronco. Tanto a SMD primária quanto a SMD-t estão associadas a anormalidades cromossômicas clonais, incluindo monossomias do 5 e do 7, deleções do 5q, 7q e 20q e trissomia do 8.

Morfologia. Embora a medula óssea seja geralmente hiper celular ao diagnóstico, é algumas vezes normocelular ou, menos comumente, hipocelular. O aspecto mais característico é a diferenciação desordenada (displásica) afetando as linhagens eritroides, granulocíticas, monocíticas e megacariocíticas em vários graus (Fig. 13-31). Dentro da série eritroide, anormalidades comuns incluem os **sideroblastos em anel**, eritroblastos com mitocôndrias contendo ferro, visíveis como grânulos perinucleares em aspirados ou biópsias coradas com azul da Prússia; a **maturação megaloblastoide**, semelhante àquela observada na deficiência de vitamina B₁₂ e de folato (Cap. 14); e as **anormalidades do brotamento nuclear**, reconhecidas como núcleos disformes, com contornos frequentemente poliploides. Os neutrófilos muitas vezes contêm números reduzidos de grânulos secundários, granulações tóxicas e/ou corpos de Döhle. As **células pseudo-Pelger-Hüet**, neutrófilos com apenas dois lobos nucleares, são geralmente observadas, enquanto os neutrófilos que perderam completamente a segmentação são detectados ocasionalmente. Os megacariócitos com lobos nucleares únicos ou com vários núcleos separados (**megacariócitos pawn ball**) também são característicos. Os **blastos mieloides** podem estar aumentados, mas representam menos de 20% da celularidade total da medula. O sangue frequentemente contém células pseudo-Pelger-Hüet, plaquetas gigantes, macrófagos e poiquilócitos, acompanhados por uma relativa ou absoluta monocitose. Os blastos mieloides geralmente compõem 10% dos leucócitos no sangue.

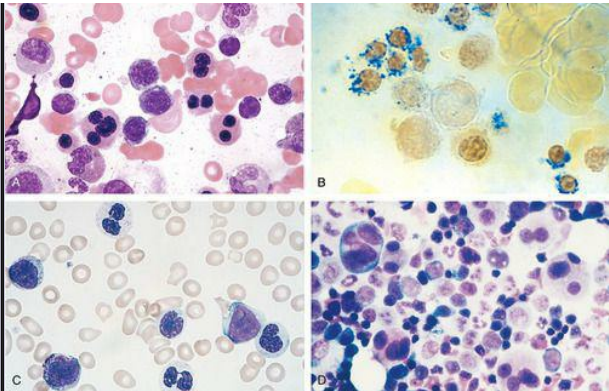


FIGURA 13-31

Mielodisplasia. Formas características de displasia são mostradas. **A**, Progenitores de eritrócitos nucleados com vários núcleos ou núcleos multilobados. **B**, Sideroblastos em anel, progenitores eritroides com mitocôndrias contendo ferro, observadas como grânulos perinucleares azuis (corante azul da Prússia). **C**, Células pseudo-Pelger-Hüet, neutrófilos com apenas dois lobos nucleares no lugar de três ou quatro normais, são observadas no topo e na parte inferior deste campo. **D**, Megacariócitos com múltiplos núcleos em vez de um único núcleo multilobado normal. (**A**, **B**, **D**, Aspirados da medula; **C**, esfregaço do sangue periférico).

Curso Clínico. A SMD primária é predominantemente uma doença de idosos; a idade média inicial é de 70 anos. Em até metade dos casos, é descoberta incidentalmente no exame de sangue de rotina. Quando sintomática, manifesta-se com fraqueza, infecções e hemorragias, todas devido à pancitopenia.

A SMD primária é dividida em cinco categorias morfológicas seguindo a classificação da OMS, [11](#) detalhes dos quais estão além do nosso objetivo. Os subtipos definidos pela maior proporção de

blastos estão associados às citopenias mais graves, a um risco aumentado de progressão para a LMA e a um mau prognóstico. A presença de múltiplas anormalidades cromossômicas clonais e a gravidade das citopenias no sangue periférico são fatores de risco independentes que também prenunciam uma evolução desfavorável.

A sobrevida média na SMD primária varia de 9 a 29 meses, mas alguns indivíduos nos grupos com bom prognóstico podem viver por 5 anos ou mais. De modo geral, a progressão para a LMA ocorre em 10% a 40% dos indivíduos e geralmente é acompanhada pelo surgimento de anormalidades citogenéticas adicionais. Os pacientes muitas vezes vão a óbito devido a complicações causadas pela trombocitopenia (hemorragia) e neutropenia (infecção). A perspectiva é até mais desfavorável na SMD-t, cuja sobrevida média é de apenas 4 a 8 meses. Na SMD-t, as citopenias tendem a ser mais graves e a progressão para a LMA é frequentemente mais rápida.

As opções de tratamento são bastante limitadas. Em pacientes mais jovens, o transplante de medula óssea alogênica oferece esperança para a reposição da hematopoiese normal e para a sobrevida mais longa. Os pacientes mais velhos com SMD recebem tratamento de suporte com antibióticos e transfusões com derivados sanguíneos. As drogas similares à talidomida (que parecem alterar a interação dos progenitores da SMD com as células do estroma da medula óssea) e os inibidores da metilase do DNA melhoram a eficácia da hematopoiese e a contagem do sangue periférico em um subgrupo de pacientes. [60](#)

Distúrbios Mieloproliferativos

o aspecto patogênico mais comum dos distúrbios mieloproliferativos é a presença de tirosina-cinases que sofreram mutação, constitutivamente ativadas. [61.62](#) Os fatores de crescimento hematopoiéticos agem sobre os progenitores normais através da ligação a receptores de superfície e da ativação de tirosina-cinases, que, por sua vez, ativam as vias que promovem o crescimento e a sobrevida celular. *As tirosina-cinases mutantes encontradas nos distúrbios mieloproliferativos escapam dos controles normais e levam a proliferação e sobrevida de progenitores da medula óssea independentes de fatores de crescimento.* Visto que as mutações das tirosina-cinases subjacentes a vários distúrbios mieloproliferativos não prejudicam a diferenciação, a consequência mais comum é um aumento na produção de um ou mais elementos sanguíneos maduros. A maioria dos distúrbios mieloproliferativos se origina de progenitores mieloides multipotentes, enquanto outros são derivados de células-tronco pluripotentes que dão origem às células linfóides e às mieloides.

Há um grau considerável de sobreposições clínicas e morfológicas entre os distúrbios mieloproliferativos. Os aspectos mais comuns incluem

Condução proliferativa aumentada na medula óssea.

Homing das células-tronco neoplásicas nos órgãos hematopoiéticos secundários, produzindo a hematopoiese extramedular.

Transformação variável para uma fase de exaustão caracterizada por fibrose da medula e citopenias no sangue periférico.

Transformação variável para a leucemia aguda.

Certos distúrbios mieloproliferativos são fortemente associados a mutações ativadoras de tirosina-cinases específicas. A compreensão dessas condições e a disponibilidade de inibidores de cinases têm aumentado a importância das análises moleculares das mutações nas tirosina-cinases, tanto para propósitos de diagnóstico quanto para a seleção da terapia. Nós nos limitaremos à discussão sobre os distúrbios mieloproliferativos mais comuns, cuja classificação se baseia em critérios clínicos, laboratoriais e moleculares. A mastocitose sistêmica, uma desordem mieloproliferativa característica que está associada a mutações na tirosina-cinase do c-KIT, é discutida em relação às desordens da pele (Cap. 25). A associação dos vários distúrbios mieloproliferativos com mutações específicas nas tirosina-cinases (incluindo várias muito raras, para merecerem discussão) é resumida na [Tabela 13-11](#).

TABELA 13-11 Mutações na Tirosina-cinase nos Distúrbios Mieloproliferativos

Distúrbio	Mutação	Frequência	Consequências*
Leucemia mieloide crônica	Gene de fusão <i>BCR-ABL</i>	100%	Ativação da cinase ABL constitutiva [†]
Policitemia vera	Mutações pontuais na <i>JAK2</i>	> 95%	Ativação da cinase JAK2 constitutiva
Trombocitopenia essencial	Mutações pontuais na <i>JAK2</i>	50% a 60%	Ativação da cinase JAK2 constitutiva
	Mutações pontuais na <i>MPL</i>	5% a 10%	Ativação da cinase MPL constitutiva
Mielofibrose primária	Mutações pontuais na <i>JAK2</i>	50% a 60%	Ativação da cinase JAK2 constitutiva
	Mutações pontuais na <i>MPL</i>	5% a 10%	Ativação da cinase MPL constitutiva
Mastocitose sistêmica	Mutações pontuais no <i>c-KIT</i>	> 90%	Ativação da cinase c-KIT constitutiva
Leucemia eosinofílica crônica	Gene de fusão <i>FIP1L1-PDGFRα</i>	Comum	Ativação da cinase PDGFRα constitutiva
	Gene de fusão <i>PDE4DIP-PDGFRβ</i>	Rara	Ativação da cinase PDGFRβ constitutiva [†]
Leucemia de células-	Vários genes de fusão <i>FGFR1</i>	100%	Ativação da cinase FGFR1

tronco

constitutiva

* Todos estimulam os sinais de pró-crescimento e sobrevida independente de ligante.

† Responde à terapia com imatinibe.

‡ Distúrbio raro proveniente de células-tronco hematopoiéticas pluripotentes que se manifestam concomitantemente com o distúrbio mieloproliferativo e o linfoma/leucemia linfoblástica.

§ Responde à terapia com PKC412.

¶ Refere-se à frequência dentro de uma categoria diagnóstica.

|| Associada à endocardite de Loefflers ([Cap. 12](#)).

Leucemia Mieloide Crônica

*A leucemia mieloide crônica (LMC) é diferenciada dos outros distúrbios mieloproliferativos pela presença de um gene BCR-ABL quimérico derivado de porções do gene BCR no cromossomo 22 e o gene ABL no cromossomo 9. O BCR-ABL direciona a síntese de uma tirosina-cinase BCR-ABL constitutivamente ativa ([Fig. 13-32](#)), ⁶³ que na LMC possui 210 kDa de tamanho. Em mais de 90% dos casos, o BCR-ABL é criado a partir de uma translocação recíproca (9;22)(q34;q11) (cromossomo Philadelphia [Ph]). Nos demais casos, o gene de fusão BCR-ABL é formado por rearranjos citogeneticamente complexos ou crípticos e deve ser detectado por outros métodos, tais como hibridização *in situ* por fluorescência ou análises por PCR. A célula de origem é uma célula-tronco hematopoiética pluripotente.*

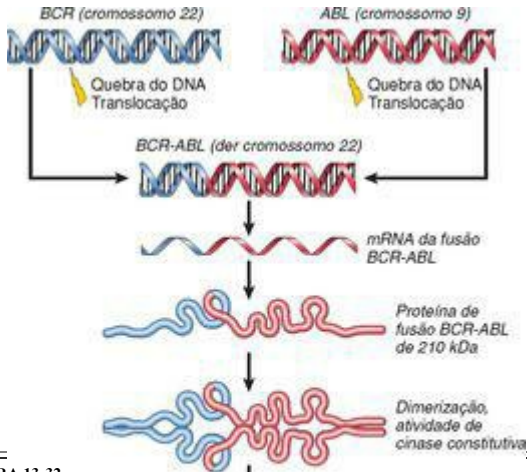


FIGURA 13-32

Patogenia molecular da leucemia mieloide crônica. A quebra e a junção de *BCR* e *ABL* criam um gene de fusão *BCL-ABL* quimérico que codifica uma tirosina-cinase BCR-ABL constitutivamente ativa. A BCR-ABL ativa várias vias de sinalização positiva que direcionam a proliferação e a sobrevida de progenitores da medula óssea independente de fator de crescimento. Visto que a BCR-ABL não interfere na diferenciação, o resultado global resulta em um aumento nos elementos maduros no sangue periférico, particularmente granulócitos e plaquetas.

Patogenia Molecular. As tirosina-cinases são normalmente reguladas pela dimerização mediada pelo ligante e a autofosforilação, que criam uma cinase ativada capaz de fosforilar outros substratos proteicos (discutido nos [Caps. 3 e 7](#)). A porção BCR do BCR-ABL contém um domínio de dimerização que se autoassocia, levando à ativação da porção tirosina-cinase do ABL. A cinase ABL, por sua vez, fosforila as proteínas que induzem a sinalização através das mesmas vias de pró-crescimento e pró-sobrevida ativadas por fatores de crescimento hematopoiéticos, incluindo as vias RAS, JAK/STAT e AKT. Por motivos desconhecidos, o BCR-ABL preferencialmente direciona a proliferação dos progenitores granulocíticos e megacariocíticos e

também causa a liberação anormal das formas granulocíticas imaturas da medula óssea para o sangue.

Morfologia. A medula óssea é marcadamente **hipercelular**, por causa do grande número de precursores granulocíticos em maturação, que geralmente incluem uma proporção elevada de eosinófilos e basófilos. Há também muitos megacariócitos e geralmente incluem formas pe-quenas e displásicas. Os progenitores eritroides estão presentes em número normal ou levemente reduzido. Um aspecto característico é a presença de macrófagos dispersos com grande quantidade de citoplasma pregueado e de cor azul-esverdeada, denominados histiócitos “azul-mar”. A deposição aumentada de reticulina é típica, mas a presença evidente de fibrose medular é rara no início do curso. O sangue revela a presença de **leucocitose, frequentemente excedendo 100.000 células/mm³** (Fig. 13-33), que consiste predominantemente em neutrófilos, formas em banda, metamielócitos, mielócitos, eosinófilos e basófilos. Os blastos geralmente representam menos de 10% das células circulantes. Geralmente, há um aumento no número de plaquetas, algumas vezes de modo marcante. Com frequência, o baço encontra-se dilatado como resultado da extensa hematopoiese extramedular (Fig. 13-34) e muitas vezes contém infartos de diferentes tempos. A hematopoiese extramedular pode também produzir hepatomegalia e linfadenopatia brandas.

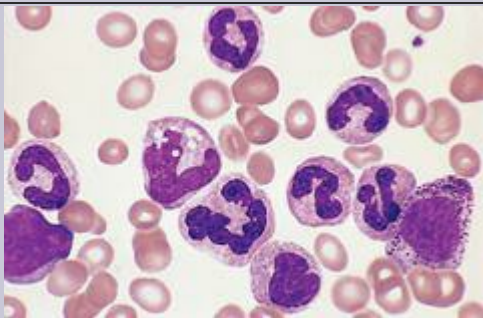


FIGURA 13-33

Leucemia mieloide crônica. Esfregaço do sangue periférico mostrando muitos neutrófilos maduros, alguns metamielócitos e um mielócito.

(Cortesia do Dr. Robert W. McKenna, Department of Pathology, University of Texas Southwestern Medical School, Dallas, TX.)



FIGURA 13-34

Leucemia mieloide crônica (baço). Baço aumentado (2.630 g; normal: 150-200 g) com a polpa vermelha extremamente expandida devido à hematopoiese neoplásica.

(Cortesia do Dr. Daniel Jones, Department of Pathology, M.D. Anderson Cancer Center Houston, TX.)

Aspectos Clínicos. A LMC é primariamente uma doença de adultos, mas ocorre também em crianças e adolescentes. A fase de maior incidência é na quinta a sexta décadas de vida. Há aproximadamente 4.500 novos casos por ano nos Estados Unidos.

O início é insidioso. A anemia de branda a moderada e o hipermetabolismo devido à renovação celular aumentada resultam em fadiga, fraqueza, perda de peso e anorexia. Algumas vezes, o primeiro sintoma é uma sensação de desconforto no abdome causada pela esplenomegalia, ou o começo da dor aguda no quadrante superior esquerdo devido ao infarto esplênico. A melhor forma para distinguir a LMC de outros distúrbios mieloproliferativos é por meio da detecção do gene de fusão *BCR-ABL* através da análise cromossômica ou da técnica de PCR.

A história natural apresenta progressão lenta; mesmo sem tratamento, a sobrevida média é de aproximadamente 3 anos. Após um período variável de, em média, 3 anos, cerca de 50% dos pacientes entram em uma “fase acelerada” marcada por acentuadas anemia e trombocitopenia, algumas vezes acompanhadas por números elevados de basófilos no sangue. As anormalidades citogenéticas clonais adicionais, tais como trissomia do 8, isocromossomo 17q ou duplicação do cromossomo Ph, são comuns. Dentro de 6 a 12 meses, a fase acelerada termina num quadro semelhante à leucemia aguda (*crise blástica*). Nos outros 50% dos pacientes, as crises blásticas ocorrem abruptamente sem uma fase acelerada. Em 70% das crises, os blastos são de origem mieloide (*crise blástica mieloide*), enquanto a maioria dos demais blastos é derivada de células pré-B (*crise blástica linfoide*). Isso é considerado uma evidência de que a LMC surge a partir de uma célula-tronco pluripotente com potencial tanto mieloide quanto linfoide. Recentemente, observou-se que, em mais de 85% dos casos, a LMC está associada ao aparecimento de mutações que interferem na atividade de Ikaros, um fator de transcrição que regula a diferenciação dos progenitores hematopoiéticos.⁶⁴ Os mesmos tipos de mutações de Ikaros são observados também na LLA positiva para *BCR-ABL*, sugerindo que essas duas variedades de leucemia agressiva apresentam uma base patogênica similar.

A compreensão da patogenia molecular da LMC tem conduzido ao emprego de drogas que têm como alvo o BCR-ABL. O tratamento com um inibidor de *BCR-ABL*, o imatinibe, resulta em remissões hematológicas sustentadas em mais de 90% dos pacientes, com poucos efeitos colaterais.⁶⁵ O imatinibe diminui consideravelmente o número de células positivas para a *BCR-ABL* na medula e em outros tecidos, mas não extingue a “célula-tronco” da LMC, uma célula primitiva semelhante a uma célula-tronco hematopoiética normal. Como resultado, não é claro se o imatinibe realmente é sempre curativo. Contudo, a terapia com o imatinibe controla a contagem sanguínea e substancialmente diminui o risco de transformação para a fase acelerada e de ocorrência da crise blástica, que é a maior ameaça para o paciente. Acredita-se que por reduzir a condução proliferativa dos progenitores positivos para *BCR-ABL*, o imatinibe diminua o índice de mutações das células que resultam em doença progressiva.⁶⁶ Para pacientes relativamente jovens, o transplante alogênico da medula óssea realizado na fase estável é curativo em aproximadamente 75% dos casos e permanece como o tratamento de escolha. A situação é muito mais crítica uma vez que a fase acelerada ou a crise blástica sobrevenha. O transplante não é eficaz e (como na LLC positiva para a *BCR-ABL*) a doença rapidamente se torna resistente aos inibidores da *BCR-ABL*.

Policitemia Vera

A policitemia vera (PCV) é caracterizada pela produção aumentada de eritrócitos, granulócitos e plaquetas (panmielose), mas grande parte dos sintomas clínicos é ocasionada pelo aumento de eritrócitos (policitemia). A PCV deve ser diferenciada da policitemia relativa resultante da hemoconcentração e de outras causas de policitemia absoluta (discutida no [Cap. 14](#)). *A PCV é fortemente associada à ocorrência de mutações pontuais ativadoras na tirosina-cinase JAK2.* [61.62](#) A JAK2 participa da via JAK/STAT, que leva à regulação positiva de múltiplos receptores de fatores de crescimento hematopoiéticos, incluindo o receptor de eritropoietina.

Patogenia Molecular. Na PCV, as células progenitoras têm necessidades marcadamente reduzidas de eritropoietina e outros fatores de crescimento hematopoiéticos devido à sinalização constitutiva JAK2. Consequentemente, os níveis séricos de eritropoietina na PCV são muito baixos, enquanto as formas secundárias de policitemia absoluta têm altos níveis de eritropoietina. O hematócrito elevado leva ao aumento da viscosidade sanguínea e sedimentação. Esses fatores hemodinâmicos, juntamente com a trombocitopenia e a função plaquetária anormal, tornam os pacientes com PCV propensos ao desenvolvimento de trombose e hemorragia.

Mais de 97% dos casos estão associados à mutação na *JAK2* resultando em uma substituição de valina por fenilalanina no resíduo 617; outras mutações na *JAK2* são detectadas na maioria (e talvez em todos) dos demais casos. As formas mutadas da *JAK2* observadas na PCV tornam as linhagens celulares hematopoiéticas independentes do fator de crescimento, e quando expressas em progenitores da medula óssea murina causam uma síndrome similar à PCV que está associada à fibrose da medula. [61.62](#) Em 25% a 30% dos casos, as células tumorais contêm duas cópias mutantes de *JAK2*, um genótipo homozigoto que está associado à elevada contagem de leucócitos, esplenomegalia acentuada, prurido sintomático e uma taxa maior de progressão para a fase de exaustão. [67](#)

A condução proliferativa da PCV (e outros distúrbios mieloproliferativos associados às mutações *JAK2*) é menor do que na LMC, a qual está associada à hiperplasticidade acentuada na medula, leucocitose e esplenomegalia. Presumivelmente, os sinais *JAK2* são quantitativamente mais fracos ou qualitativamente diferentes daqueles produzidos pela BCR-ABL ([Fig. 13-32](#)).

Morfologia. A medula óssea é hiperplástica, mas geralmente apresenta uma pequena quantidade de gordura residual. O aumento no número de progenitores de eritrócitos é sutil e normalmente acompanhado por um acréscimo de precursores de granulócitos, assim como de megacariócitos. Ao diagnóstico, observa-se um aumento moderado a marcante nas fibras de reticulina em aproximadamente 10% das medulas. A organomegalia branda é comum, sendo causada no início do curso principalmente pela congestão; nesse estágio, a hematopoiese extramedular é mínima. O sangue periférico contém frequentemente números elevados de basófilos e plaquetas anormalmente grandes.

Na fase tardia do curso, a PCV progride muitas vezes para uma fase de exaustão caracterizada por extensa fibrose da medula que substitui as células hematopoiéticas. Isto é acompanhado por hematopoiese extramedular acentuada no baço e fígado, frequentemente levando à notável organomegalia ([Fig. 13-35](#)). A transformação para a LMA, com seus aspectos característicos, ocorre em aproximadamente 1% dos pacientes.

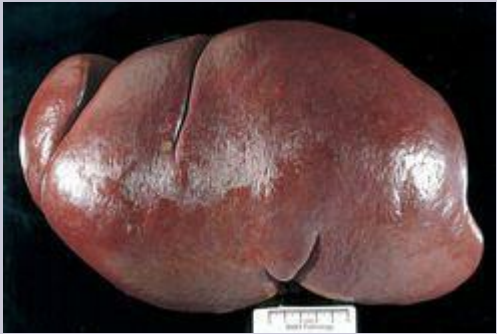

FIGURA 13-35

Policitemia vera, fase de exaustão. Esplenomegalia maciça (3.020 g; normal: 150-200 g) em grande parte devido à hematopoiese extramedular ocorrendo em situação de mielofibrose medular avançada.

(Cortesia do Dr. Mark Fleming, Department of Pathology, Children's Hospital, Boston, MA.)

Aspectos Clínicos. A PCV é incomum, tendo uma incidência de um para três por 100.000 casos por ano. Parece insidiosa, geralmente em adultos de meia-idade tardia. *A maioria dos sintomas é relacionada ao aumento da massa de eritrócitos e do hematócrito.* Geralmente, há, também, elevação do volume sanguíneo total. Em conjunto, esses fatores resultam em fluxo sanguíneo anormal, particularmente do lado venoso de baixa pressão da circulação, que se torna bastante distendido. Os pacientes são pletóricos e cianóticos devido a estagnação e desoxigenação do sangue nos vasos periféricos. Cefaleia, vertigem, hipertensão e sintomas gastrointestinais são comuns. Intenso prurido e ulceração péptica podem ocorrer, ambos possivelmente resultantes da liberação de histamina de basófilos. A alta renovação celular leva à hiperuricemia; a gota sintomática é detectada em 5% a 10% dos casos.

Em situação mais problemática, a anormalidade no fluxo sanguíneo e na função plaquetária leva ao risco aumentado de ocorrência tanto de hemorragia quanto de episódios trombóticos. Aproximadamente 25% dos pacientes chamam a atenção devido à trombose venosa profunda, infarto miocárdico ou acidente vascular cerebral. Em algumas ocasiões, as tromboses ocorrem também nas veias hepáticas (produzindo a síndrome de Budd-chiari) e nas veias portais e mesentéricas (levando ao infarto intestinal). Deve-se lembrar que as complicações trombóticas algumas vezes precedem o aparecimento dos achados hematológicos característicos.⁶⁸ Hemorragias de menor importância (epistaxe, sangramento da gengiva) são comuns e as hemorragias de risco à vida ocorrem em 5% a 10% dos casos.

A concentração de hemoglobina varia de 14 a 28 g/dL e o hematócrito geralmente é de 60% ou mais. Em determinadas situações, as hemorragias crônicas resultam em deficiência de ferro, o que pode suprimir a eritropoiese suficientemente para diminuir o hematócrito à taxa normal, um exemplo de dois defeitos agindo um contra o outro para “corrigir” uma anormalidade laboratorial. A contagem de leucócitos varia de 12.000 a 50.000 células/mm³ e a contagem de plaquetas é com frequência maior que 500.000 células/mm³. As plaquetas normalmente exibem anormalidades morfológicas, tais como formas gigantes e apresentam frequentemente defeitos na agregação funcional.

Sem tratamento, a morte por hemorragia ou trombose ocorre dentro de meses do diagnóstico. Contudo, a simples manutenção da massa de eritrócitos bem próxima dos níveis normais por flebotomia estende a sobrevida média para aproximadamente 10 anos. Os inibidores de JAK2 estão em fase pré-clínica de desenvolvimento e representam uma forma promissora de terapia-alvo.

O aumento da sobrevida com o tratamento tem revelado que a PCV *tende a evoluir para uma “fase de exaustão”, durante a qual os aspectos clínicos e anatômicos de mielofibrose primária se desenvolvem.* A doença sofre essa transição em aproximadamente 15% a 20% dos pacientes após um período médio de 10 anos. É marcada pelo surgimento de fibrose obstrutiva na medula óssea (mielofibrose) e extensa hematopoiese extramedular, principalmente no baço, que aumenta consideravelmente. Os mecanismos responsáveis pela progressão para a fase de exaustão são desconhecidos.

Em aproximadamente 2% dos pacientes, a PCV se transforma em LMA. Surpreendentemente, o clone da LMA frequentemente perde as mutações JAK2,⁶⁹ sugerindo que essas mutações são eventos secundários tardios, mais do que iniciadores precoces da PCV. Ao contrário da LMC, a transformação para a LLA é raramente observada, consistente com a origem celular derivada de um progenitor comprometido com a diferenciação mieloide.

Trombocitose Essencial

*A trombocitose essencial (TE) é com frequência associada às mutações pontuais ativadoras da JAK2 (50% dos casos) ou MPL (5%-10% dos casos), um receptor de tirosina-cinase normalmente ativado pela trombopoietina.*⁶¹ Manifesta-se clinicamente com contagens de plaquetas elevadas e é separada da PCV e da mielofibrose primária com base na ausência de policitemia e fibrose

da medula, respectivamente. Naqueles casos sem mutações na tirosina-quinase, as causas de trombocitose reativa, tais como desordens inflamatórias e deficiência de ferro, devem ser excluídas antes que o diagnóstico possa ser estabelecido.

A sinalização constitutiva JAK2 ou MPL torna os progenitores independentes de trombopoietina e leva à hiperproliferação. A mutação de *JAK2* é a mesma encontrada em quase todos os casos de PCV. Não se conhece ainda por qual motivo alguns pacientes com mutações de *JAK2* apresentam PCV e outros, TE. Alguns casos de “TE” podem ser de fato PCV disfarçadas pela deficiência de ferro (mais comum em indivíduos diagnosticados com TE), mas é provável que isso aconteça apenas em uma pequena fração dos pacientes. As mutações em outras tirosina-quinases são indicadas naqueles casos em que *JAK2* e *MPL* são aparentemente normais.

A celularidade da medula óssea é em geral aumentada apenas de forma branda, mas os megacariócitos estão com frequência em números bastante elevados e incluem formas anormais de tamanho aumentado. Fibrilas de reticulina delicadas são observadas com frequência, mas a fibrose da mielofibrose primária (ver adiante) é ausente. *Os esfregaços periféricos geralmente revelam a presença de plaquetas grandes anormais* (Fig. 13-36), muitas vezes acompanhadas por leucocitose branda. Graus mais modestos de hematopoiese extramedular podem ocorrer, produzindo organomegalia branda em aproximadamente 50% dos pacientes. Em raríssimos casos, uma fase de exaustão da fibrose medular ou a transformação para a LMA se estabelece posteriormente.

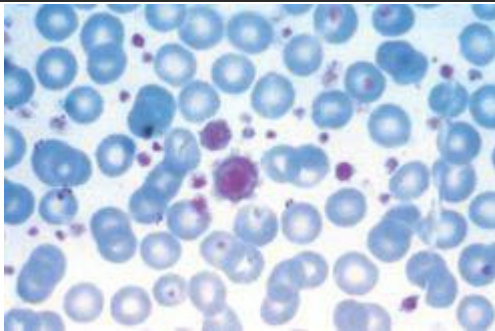


FIGURA 13-36

Trombocitose essencial. Esfregaço do sangue periférico mostrando nítida trombocitose, incluindo plaquetas gigantes com tamanho próximo do observado nos eritrócitos circunvizinhos.

A incidência de TE é de um para três por 100.000 por ano. Geralmente, ocorre depois dos 60 anos de idade, mas também pode ser observada em adultos jovens. *Disfunções das plaquetas derivadas do clone neoplásico podem resultar em trombose e hemorragia*, as principais manifestações clínicas. As plaquetas não estão apenas em números elevados, mas também demonstram com frequência anormalidades qualitativas nos exames funcionais. Os tipos de eventos trombóticos são similares àqueles observados na PCV; incluem trombose venosa profunda, trombose venosa hepática e portal e infarto miocárdico. Um sintoma característico é a *eritromelalgia*, sensação de palpitação e queimação das mãos e dos pés causada por oclusão das pequenas arteríolas por agregação plaquetária, que pode ser observada também na PCV.

A TE é uma desordem indolente com longos períodos assintomáticos interrompidos por crises ocasionais de trombose e hemorragia. Os tempos médios de sobrevida são de 12 a 15 anos. As complicações trombóticas são mais frequentes em pacientes com contagens de plaquetas muito altas e mutações homozigotas no gene *JAK2*.⁶⁷ A terapia consiste em agentes quimioterápicos “brandos” que suprimem a trombopoiese.

Mielofibrose Primária

O fator característico da mielofibrose primária é o desenvolvimento de fibrose obstrutiva na medula. A substituição da medula por fibrose suprime a hematopoiese da medula óssea, resultando em citopenias e extensa hematopoiese extramedular neoplásica. Histologicamente, a aparência é idêntica à fase de exaustão que ocorre ocasionalmente na fase tardia do curso de outros distúrbios mieloproliferativos. Essa similaridade também engloba a patogenia molecular subjacente.

Patogenia Molecular. *As mutações ativadoras na *JAK2* estão presentes em 50% a 60% dos casos e as mutações ativadoras na *MPL*, em 1% a 5% dos casos adicionais.*⁶¹ O principal aspecto

patológico é a extensa deposição de colágeno na medula por fibroblastos não neoplásicos. A fibrose inexoravelmente substitui os elementos hematopoieticos da medula óssea, incluindo as células-tronco, e, eventualmente, conduz à falência medular. É causada provavelmente pela liberação inadequada de fatores fibrogênicos por megacariócitos neoplásicos. Dois fatores sintetizados pelos megacariócitos foram implicados: fator de crescimento derivado de plaquetas e TGF- β . Como você deve se recordar, o fator de crescimento derivado de plaquetas e o TGF- β são mitógenos de fibroblastos. Além disso, o TGF- β promove deposição de colágeno e causa angiogênese, ambas observadas na mielofibrose. Quando a fibrose da medula óssea progride, as células-tronco hematopoieticas circulantes se instalam em nichos nos órgãos hematopoieticos secundários, tais como baço, fígado e linfonodos, levando ao aparecimento de hematopoiese extramedular. Por razões não totalmente compreendidas, a produção das células sanguíneas nos sítios extramedulares é desorganizada. Este fator e a concomitante supressão da função medular resultam em citopenias moderadas a graves. Não é claro se a mielofibrose primária (particularmente quando associada às mutações em *JAK2* ou *MPL*) é realmente distinta da PCV e da TE, ou meramente reflete a progressão rápida e incomum dessas DMPs para a fase de exaustão. [61](#)

Morfologia. No início do curso, a medula óssea é frequentemente hiper celular devido ao aumento do número de células de todas as linhagens em fase de maturação, um aspecto que lembra a PCV. Morfológicamente, os precursores eritroides e granulocíticos parecem normais, mas os megacariócitos são grandes, displásicos e anormalmente agrupados. Nesse estágio, a fibrose é mínima e o sangue pode apresentar leucocitose e trombocitose. Com a progressão, a medula se torna mais hipocelular e difusamente fibrótica. Grupos de megacariócitos atípicos são observados e elementos hematopoieticos são encontrados com frequência dentro dos sinusoides dilatados, que são uma manifestação da grave distorção na arquitetura tecidual causada pela fibrose. Em fase mais tardia do curso, o espaço na medula fibrótica pode ser convertido em osso, uma alteração denominada “osteoesclerose”. Esses aspectos são idênticos àqueles vistos na fase de exaustão de outros distúrbios mieloproliferativos.

A obstrução fibrótica do espaço medular resulta em extensa hematopoiese extramedular, principalmente no baço, que geralmente se encontra bastante dilatado, algumas vezes pesando até 4.000 g. Macroscopicamente, tais baços são firmes e apresentam coloração difusa vermelha a cinza. Como na LMC, os infartos subcapsulares são comuns ([Fig. 13-40](#)). Inicialmente, a hematopoiese extramedular é confinada aos sinusoides, mas depois se expande para os cordões. O **fígado** pode estar moderadamente aumentado devido aos focos sinusoides de hematopoiese extramedular. A hematopoiese pode surgir também dentro dos linfonodos, mas significativa linfadenopatia é incomum.

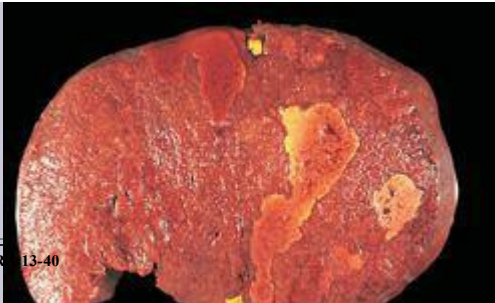


FIGURA 13-40

Infartos splênicos. Os infartos bem circunscritos estão evidentes na superfície do baço, que está bastante aumentado (2.020 g, normal: 150-200 g) devido a hematopoiese extramedular secundária a um distúrbio mieloproliferativo (mielofibrose). Os infartos recentes são hemorrágicos, enquanto os mais antigos e mais fibróticos apresentam cor amarelo-cinza claro.

A fibrose da medula óssea é refletida nos vários achados sanguíneos característicos ([Fig. 13-37](#)). A distorção da medula resulta na liberação prematura de eritroides nucleados e progenitores precoces de granulócitos (**leucoeritroblastose**), além de células imaturas que também entram na circulação através dos sítios de hematopoiese extramedular. Os **eritrócitos em forma de gota de lágrimas** (dacriócitos), células provavelmente lesadas durante o processo de desenvolvimento na medula fibrótica, também são observados com frequência. Embora característicos da mielofibrose primária, a leucoeritroblastose e os eritrócitos em forma de gota de lágrimas são observados em muitas desordens infiltrativas da medula, incluindo doenças granulomatosas e tumores metastáticos. Outros achados sanguíneos comuns, embora não específicos, incluem plaquetas anormalmente grandes e basofilia.

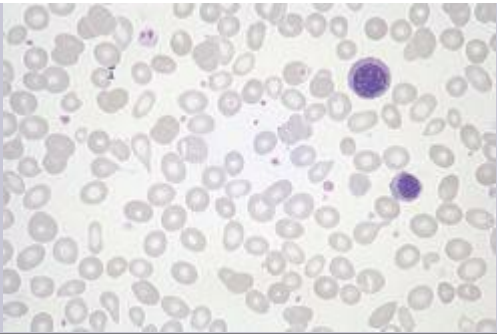


FIGURA 13-37

Mielofibrose primária (esfregaço do sangue periférico). Dois precursores eritroides nucleados e vários eritrócitos em forma de gotas de lágrimas (dacriócitos) são evidentes. Células mieloides imaturas foram observadas em outros campos. Um quadro idêntico pode ser encontrado em outras doenças que produzem distorção e fibrose da medula óssea.

Aspectos Clínicos. A mielofibrose primária é menos comum do que a PCV e a TE e geralmente ocorre em indivíduos com idade superior a 60 anos de idade. Exceto quando precedida por outro distúrbio mieloproliferativo, ela chama a atenção por causa da anemia progressiva e da esplenomegalia, a qual produz uma sensação de desconforto no quadrante superior esquerdo. Sintomas inespecíficos, tais como fadiga, perda de peso e suores noturnos, resultam do aumento no metabolismo associado à expansão na massa de células hematopoiéticas. A hiperuricemia e a gota secundária devido ao alto índice de renovação celular podem complicar o quadro.


Estudos laboratoriais demonstram tipicamente uma anemia normocrômica normocítica moderada a grave acompanhada por leucoeritroblastose. A contagem de leucócitos geralmente é normal ou reduzida, mas pode estar marcadamente elevada ($80.000-100.000$ células/ mm^3) no início do curso. A contagem de plaquetas é geralmente normal ou elevada durante o diagnóstico, mas a trombocitopenia sobrevém quando a doença progride. Esses achados sanguíneos são inespecíficos; a biópsia da medula óssea é essencial para o diagnóstico.

A mielofibrose primária é uma doença muito mais difícil de se tratar do que a PCV ou a TE. O curso é variável, mas a sobrevida média está na faixa de 3 a 5 anos. As condições de ameaça à vida incluem infecções intercorrentes, episódios trombóticos, hemorragia relacionada às anormalidades plaquetárias e transformação para a LMA, que ocorre em 5% a 20% dos casos. Quando a mielofibrose é extensa, a LMA surge em alguns casos em sítios extramedulares, incluindo linfonodos e tecidos moles. O transplante de medula óssea está sendo empregado em alguns pacientes mais jovens, e os inibidores da cinase representam uma esperança futura de terapia-alvo.

HISTIOCITOSE DE CÉLULAS DE LANGERHANS

O termo *histiocitose* é um termo que engloba uma variedade de desordens proliferativas de células dendríticas ou macrófagos. Alguns distúrbios, tais como os linfomas raros de “histiócitos”, são nitidamente malignas, enquanto outras, tais como as proliferações reativas de macrófagos nos linfonodos, são evidentemente benignas. Situadas entre estes dois extremos estão as histiocitoses das células de Langerhans, um conjunto de proliferações de um tipo especial de célula dendrítica imatura denominada célula de Langerhans ([Cap. 6](#)). Na maioria dos casos, essas proliferações são monoclonais e, desse modo, são de origem provavelmente neoplásica.

Independentemente do quadro clínico, as células de Langerhans em proliferação possuem citoplasma abundante, frequentemente vacuolado, e núcleos vesiculares contendo pregas ou estrias lineares ([Fig. 13-38A](#)). *A presença de grânulos de Birbeck no citoplasma é característica.* Os grânulos de Birbeck são túbulos pentalaminares, frequentemente com uma extremidade terminal dilatada, cuja aparência é semelhante a uma raquete de tênis ([Fig. 13-38B](#)), que contém a proteína langerina. Além disso, as células tumorais também expressam tipicamente HLA-DR, S-100 e CD1a.



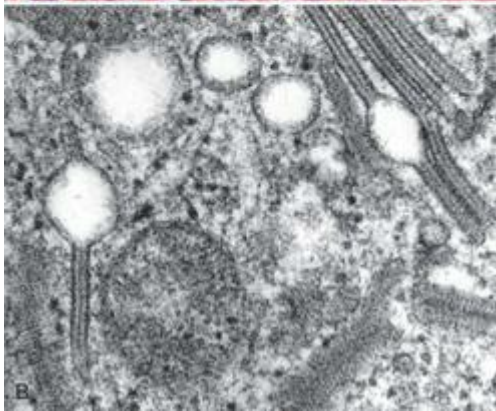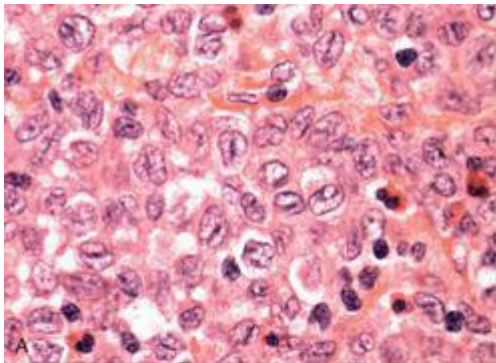


FIGURA 13-38

Histiocitose de células de Langerhans. A, Células de Langerhans com núcleos pregueados ou

estriados e citoplasma moderadamente claro e abundante são observadas entre poucos eosinófilos. **B**, Uma micrografia eletrônica mostra grânulos de Birbeck em forma de bastão com periodicidade característica e extremidade terminal dilatada.

(B, Cortesia do Dr. George Murphy, Department of Pathology, Brigham and Women's Hospital, Boston, MA.)

A histiocitose de células de Langerhans apresenta-se como várias entidades clinicopatológicas:

A histiocitose de células de Langerhans multissistêmica multifocal (doença de Letterer-Siwe) ocorre com maior frequência antes dos 2 anos de idade, mas ocasionalmente pode atingir indivíduos adultos. Um aspecto clínico dominante é o desenvolvimento de lesões cutâneas semelhantes a uma erupção seborreica, causadas por infiltrados de células de Langerhans sobre a parte anterior e posterior do tronco e no couro cabeludo. A maioria apresenta simultaneamente hepatoesplenomegalia, linfadenopatia, lesões pulmonares e (eventualmente) lesões ósseas osteolíticas destrutivas. A extensa infiltração da medula frequentemente resulta em anemia, trombocitopenia e uma predisposição para infecções recidivantes, tais como otite média e mastoidite. Em alguns casos, as células tumorais são bastante anaplásicas; tais tumores são algumas vezes referidos como sarcoma de células de Langerhans. O curso da doença não tratada é rapidamente fatal. Com a quimioterapia intensiva, 50% dos pacientes sobrevivem por 5 anos.

A histiocitose de células de Langerhans de um único sistema com envolvimento unifocal e multifocal (granuloma eosinofílico) é caracterizada pela proliferação de células de Langerhans em meio a números variáveis de eosinófilos, linfócitos, plasmócitos e neutrófilos. Os eosinófilos são geralmente, mas nem sempre, um componente evidente do infiltrado. Tipicamente aparece nas cavidades medulares dos ossos, principalmente na calvária, costelas e fêmur. Em casos mais raros, as lesões de um único sistema que apresentam histologia idêntica surgem na pele, pulmões ou estômago. As *lesões unifocais* afetam mais comumente o sistema esquelético em crianças mais velhas ou em adultos. As lesões ósseas podem ser assintomáticas ou podem causar dor, fragilidade e, em alguns casos, fraturas patológicas. A doença unifocal é indolente e pode ser curada espontaneamente ou por excisão local ou irradiação. A *doença de um único sistema e com envolvimento multifocal* geralmente afeta crianças jovens, as quais apresentam múltiplas massas ósseas erosivas que, algumas vezes, se expandem para o tecido mole adjacente. O acometimento da glândula pituitária posterior do hipotálamo leva ao diabetes insípido em aproximadamente 50% dos pacientes. A combinação dos defeitos nos ossos calvários, diabetes insípido e exoftalmia é chamada de *triade de Hand-Schuller-Christian*. Muitos pacientes têm regressão espontânea; outros podem ser tratados com sucesso através da quimioterapia.

A histiocitose de células de Langerhans pulmonar representa uma categoria especial da doença, observada com mais frequência em adultos fumantes, que pode regredir espontaneamente com a interrupção do tabagismo. Geralmente, compreende uma população policlonal de células de Langerhans, sugerindo ser uma hiperplasia reativa mais do que uma verdadeira neoplasia.

Um fator que contribui para o *homing* das células de Langerhans neoplásicas é a expressão aberrante de receptores de quimiocinas. [70,71](#) Por exemplo, enquanto as células de Langerhans normais da epiderme expressam CCR6, suas contrapartes neoplásicas expressam tanto CCR6 quanto CCR7. Isso permite que as células neoplásicas migrem para os tecidos que expressam as quimiocinas relevantes — CCL20 (um ligante para CCR6) na pele e no osso, e CCL19 e 21 (ligantes para CCR7) nos órgãos linfoides.

BAÇO

O baço é um filtro engenhosamente planejado para o sangue e um sítio de respostas imunes aos antígenos provenientes do sangue. Normalmente no adulto, pesa aproximadamente 150 g e é coberto por uma fina cápsula de tecido conjuntivo, brilhante, de cor cinza-azulada. Sua superfície de corte revela uma extensa polpa vermelha marcada por pontos cinzentos, que são os folículos da polpa branca. Estes são constituídos por uma artéria com um colar excêntrico de linfócitos T, denominado bainha linfática periarteriolar. Em determinados intervalos de tempo, essa bainha se expande para formar nódulos linfóides compostos principalmente por linfócitos B, que são capazes de se desenvolver em centros germinativos idênticos àqueles observados nos linfonodos em resposta à estimulação antigênica ([Fig. 13-39](#)).

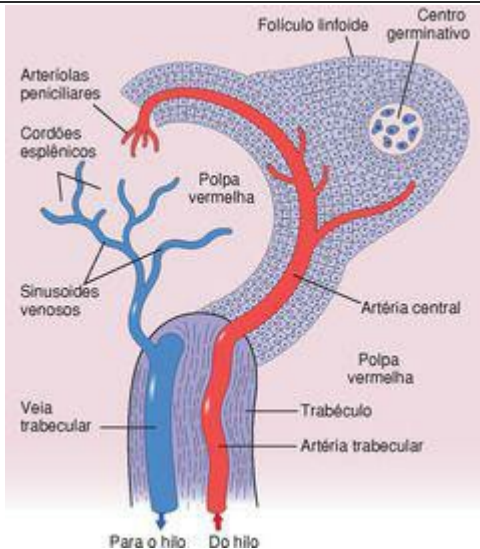


FIGURA 13-39

Arquitetura esplênica normal.

(Modificada de Faller DV: Disease of the spleen. In Wyngaarden JB, Smith LH (eds): Cecil Textbook of Medicine, 18th ed. Philadelphia, WB Saunders, 1988, p. 1036).

A polpa vermelha do baço é atravessada por numerosos sinusoides vasculares com paredes delgadas, separados por cordões esplênicos ou “cordões de Billroth”. O revestimento endotelial do sinusoide é descontínuo, fornecendo uma passagem para as células sanguíneas entre os sinusoides e os cordões. Os cordões contêm um labirinto de macrófagos frouxamente conectados através de longos processos dendríticos que criam tanto um filtro físico como funcional. Quando atravessa a polpa vermelha, o sangue percorre duas rotas para alcançar as veias esplênicas. Uma parte do sangue flui através dos capilares para os cordões, onde as células sanguíneas se espremem pelas lacunas na membrana basal descontínua do revestimento endotelial para alcançar os sinusoides; este é o circuito aberto ou compartimento lento. No outro, chamado de “circuito fechado”, o sangue passa rápida e diretamente dos capilares para as veias esplênicas. Embora apenas uma pequena fração do sangue siga a rota “aberta”, durante o curso de um dia o volume sanguíneo total passa pelos cordões, onde é minuciosamente examinado por macrófagos.

O baço exerce quatro funções com grande impacto sobre as doenças:

1. *Fagocitose das células sanguíneas e de material particulado.* Como será discutido em relação às anemias hemolíticas ([Cap. 14](#)), os eritrócitos sofrem extrema deformação durante a passagem dos cordões para os sinusoides. Em condições nas quais se observa a redução da elasticidade dos eritrócitos, estes são capturados nos cordões e prontamente fagocitados pelos macrófagos. Os macrófagos esplênicos são responsáveis também pela “escavação” dos eritrócitos, um processo que elimina inclusões, tais como corpos de Heinz e corpos de Howell-Jolly, e pela remoção de partículas no sangue, tais como bactérias.

2. *Produção de anticorpo.* As células dendríticas na bainha linfática periarterial realizam a captura e a apresentação de antígenos aos linfócitos T. A interação entre linfócitos T e B nas extremidades dos folículos da polpa branca resulta na geração dos plasmócitos secretores de anticorpos, que são encontrados principalmente nos seios da polpa vermelha. O baço parece ser uma importante fonte de anticorpos dirigidos contra plaquetas e eritrócitos na púrpura trombocitopênica imune e nas anemias imuno-hemolíticas, ambas discutidas no [Capítulo 14](#).

3. *Hematopoiese.* A hematopoiese esplênica normalmente cessa antes do nascimento, mas pode ser reativada na anemia grave. Como foi observado anteriormente, o baço é também um sítio evidente de hematopoiese extramedular nos distúrbios mieloproliferativos, tais como a leucemia mieloide crônica.

4. *Sequestro de elementos figurados do sangue.* O baço normal contém apenas aproximadamente 30 a 40 mL de eritrócitos, mas este volume aumenta bastante com a esplenomegalia. O baço normal abriga aproximadamente 30% a 40% da massa plaquetária total no corpo. *Com a esplenomegalia, até 80% a 90% da massa plaquetária total pode ser sequestrada nos interstícios da polpa vermelha, produzindo trombocitopenia.* Similarmente, o baço aumentado pode capturar os leucócitos e, assim, induzir a leucopenia.

Como a maior unidade do sistema fagocítico mononuclear, o baço é envolvido em todas as

inflamações sistêmicas, desordens hematopoiéticas generalizadas e muitos distúrbios metabólicos. Em cada situação, o baço sofre um aumento de tamanho (*esplenomegalia*), que é a principal manifestação dos distúrbios deste órgão. Este é raramente o sítio primário da doença. *A insuficiência esplênica devido à esplenectomia ou autoinfarto (como na doença falciforme) apresenta manifestação clínica principal, isto é, uma susceptibilidade aumentada para a sepsé causada por bactérias encapsuladas, tais como pneumococos, meningococos e Haemophilus influenzae.* A perda das funções de filtração e de produção de anticorpos contribui para o risco aumentado de sepsé, que pode ser fatal. Todos os indivíduos asplênicos devem ser vacinados contra estes agentes para reduzir o risco dessa trágica complicação.

Esplenomegalia

Quando suficientemente aumentado, o baço causa uma sensação de desconforto no quadrante superior esquerdo e, através da pressão no estômago, provoca desconforto após a alimentação. Além disso, o aumento do órgão pode causar uma síndrome conhecida como *hiperesplenismo*, que é caracterizada por anemia, leucopenia, trombocitopenia, manifestadas individualmente ou em combinação. A provável causa das citopenias é o sequestro aumentado de elementos figurados e o consequente aumento da fagocitose por macrófagos esplênicos.

Uma lista das principais desordens associadas à esplenomegalia é fornecida na [Tabela 13-12](#). A esplenomegalia foi discutida em outras partes do texto, virtualmente em todas as condições mencionadas. Faltam apenas poucos distúrbios para considerar.

TABELA 13-12 Desordens Associadas à Esplenomegalia

I. INFECÇÕES

Esplenite não específica causada por várias infecções originadas do sangue (particularmente endocardite infecciosa)

Mononucleose infecciosa

Tuberculose

Febre tifoide

Brucelose

Citomegalovírus

Sífilis

Malaria

Histoplasmose

Toxoplasmose

Calazar

Tripanossomíase

Esquistossomose

Leishmaniose

Equinococose

II. ESTADOS CONGESTIVOS RELACIONADOS COM A HIPERTENSÃO PORTA

Cirrose do fígado

Trombose da veia porta ou esplênica

Insuficiência cardíaca

III. DISTÚRBIOS LINFO-HEMATOGÊNICOS

Linfoma de Hodgkin

Linfomas não Hodgkin e leucemias linfocíticas

Mieloma múltiplo
Distúrbios mieloproliferativos
Anemias hemolíticas

IV. CONDIÇÕES INFLAMATÓRIAS E IMUNOLÓGICAS

Artrite reumatoide
Lúpus eritematoso sistêmico

V. DOENÇAS DE ARMAZENAMENTO

Doença de Gaucher
Doença de Niemann-Pick
Mucopolissacaridoses

VI. DOENÇAS DIVERSAS

Amiloidose
Neoplasias primárias e cistos
Neoplasias secundárias

ESPLENITE AGUDA INESPECÍFICA

O aumento do baço ocorre em qualquer infecção proveniente do sangue. A reação esplênica inespecífica nessas infecções é causada tanto pelos próprios agentes microbiológicos como pelas citocinas que são liberadas como parte da resposta imune.

Morfologia. O baço é aumentado (200-400 g) e mole. Microscopicamente, o principal aspecto é a congestão aguda da polpa vermelha, que pode invadir e praticamente preencher os folículos linfoides. Geralmente, os neutrófilos, plasmócitos e, ocasionalmente, os eosinófilos estão presentes nas polpas branca e vermelha. Às vezes, os folículos da polpa branca podem sofrer necrose, particularmente quando o agente causador é um estreptococo hemolítico. Raramente ocorre a formação de abscesso.

ESPLENOMEGALIA CONGESTIVA

A obstrução crônica do fluxo de saída venosa causa uma forma de dilatação esplênica referida como *esplenomegalia congestiva*. A obstrução venosa pode ser causada por desordens intra-hepáticas que retardam a drenagem da veia porta ou pode originar-se a partir de doenças extra-hepáticas que prejudicam diretamente as veias porta e esplênica. Todas essas desordens resultam em hipertensão da veia porta ou esplênica. *A congestão venosa sistêmica ou central* é encontrada na descompensação cardíaca envolvendo o lado direito do coração, como pode ocorrer na doença da valva tricúspide ou pulmonar, *cor pulmonale* crônico, ou após insuficiência do lado esquerdo do coração. A congestão sistêmica está associada apenas ao aumento moderado dos baços que raramente excedem 500 g em peso.

A cirrose do fígado é a principal causa da intensa esplenomegalia congestiva. A fibrose hepática em “haste de cachimbo” na esquistossomose causa particularmente uma esplenomegalia congestiva grave, enquanto a cicatrização fibrosa difusa na cirrose alcoólica e na cirrose pigmentar também provoca dilatação profunda. Outras formas de cirrose têm menor envolvimento.

A esplenomegalia congestiva é causada também por obstrução da veia porta extra-hepática ou da veia esplênica. Isto pode ser resultado da *trombose espontânea da veia porta*, que geralmente está associada a alguma doença intra-hepática obstrutiva, ou da inflamação da veia porta (*piloflebite*), tal como as infecções intraperitoneais que se sucedem. A trombose da veia esplênica pode ser causada pela infiltração de tumores provenientes de órgãos vizinhos, tais como carcinomas do estômago ou pâncreas.

Morfologia. A congestão esplênica de longa duração produz um aumento notável do órgão (1.000-5.000 g). O órgão é firme e a cápsula é geralmente espessa e fibrosa. Microscopicamente, a polpa vermelha apresenta congestão no início do curso, mas torna-se gradualmente fibrótica e celular com o tempo. A pressão venosa portal elevada estimula a deposição de colágeno na membrana basal dos sinusoides, que parecem dilatados por causa da rigidez de suas paredes. A resultante lentidão do fluxo sanguíneo dos cordões para os sinusoides prolonga a exposição das células sanguíneas aos macrófagos, resultando em destruição excessiva (hiperesplenismo).

INFARTOS ESPLÊNICOS

Os infartos esplênicos são lesões comuns causadas pela oclusão da artéria esplênica principal ou qualquer uma de suas ramificações. O baço, juntamente com os rins e o cérebro, é considerado como um dos sítios mais frequentes onde os êmbolos se alojam. Nos baços normais em tamanho, os infartos são causados com maior frequência por êmbolos provenientes do coração. Os infartos podem ser pequenos ou grandes, únicos ou múltiplos, ou ainda podem envolver o órgão inteiro. Geralmente, são brandos, exceto em indivíduos com endocardite infecciosa das valvas mitral ou aórtica, nos quais os infartos sépticos são comuns. Os infartos são comuns também nos baços bastante aumentados, independentemente da causa, presumivelmente porque o suprimento sanguíneo é fraco e facilmente comprometido.

Morfologia. Os infartos assépticos são caracteristicamente claros, em forma de cunha e de localização subcapsular. A cápsula de revestimento é coberta frequentemente por fibrina ([Fig. 13-40](#)). Em infartos sépticos, esta aparência é modificada pelo desenvolvimento de necrose supurativa. No curso do processo de cura, grandes cicatrizes em depressão se desenvolvem com frequência.

Neoplasias

O envolvimento neoplásico do baço é raro, exceto em tumores mieloides e linfoides, que (como já discutido) frequentemente causam esplenomegalia. Os fibromas benignos, osteomas, condromas, linfangiomas e hemangiomas podem surgir no baço. Destes, os linfangiomas e hemangiomas são mais comuns e muitas vezes são do tipo cavernoso.

Anomalias Congênitas

A *ausência completa* do baço é rara e geralmente está associada a outras anormalidades congênitas, tais como *situs inversus* e malformações cardíacas. A *hipoplasia* é o achado mais comum.

Os *baços acessórios* (esplênicos) são comuns, sendo presentes individualmente ou em abundância em 20% a 35% dos exames *post-mortem*. São estruturas pequenas e esféricas histológica e funcionalmente idênticas ao baço normal. Podem ser encontrados em qualquer lugar dentro da cavidade abdominal. Os baços acessórios são de grande importância clínica em alguns distúrbios hematológicos, tais como a esferocitose hereditária e a púrpura trombocitopênica imune, em que a esplenectomia é empregada como tratamento. Se um baço acessório não é observado, o benefício terapêutico da remoção do baço definitivo pode ser reduzido ou totalmente perdido.

Ruptura

A ruptura esplênica geralmente é precipitada pelo trauma brusco. Ocorre com muito menos frequência na aparente ausência de golpe físico. Tais “rupturas espontâneas” nunca envolvem baços verdadeiramente normais, mas são possivelmente provenientes de algum insulto físico menor a um baço fragilizado por uma condição subjacente. As condições predisponentes mais comuns são a mononucleose infecciosa, malária, febre tifoide e as neoplasias linfoides. Estas causam o rápido aumento do baço, produzindo uma cápsula fina, tensa e susceptível à ruptura. Esse dramático evento frequentemente precipita a hemorragia intraperitoneal, que deve ser tratada por esplenectomia imediata para prevenir a morte devido à perda de sangue. Os baços aumentados cronicamente, dificilmente se rompem por causa do efeito enrijecedor da extensa fibrose reativa.

TIMO

Antigamente, um órgão enterrado na obscuridade, o timo renasceu para ocupar uma função principal na imunidade mediada por células (como detalhado no [Cap. 6](#)). Aqui, nosso interesse se concentra nos distúrbios que acometem a própria glândula.

O timo é embriologicamente derivado do terceiro e, variavelmente, do quarto par de bolsas faríngeas. Ao nascimento, pesa de 10 a 35 g. Cresce até a puberdade, quando atinge um peso máximo de 20 a 50 g e depois sofre involução progressiva, pesando um pouco mais que 5 a 15 g em idosos. O timo pode involuir também em crianças e adultos jovens em resposta a uma doença grave e após infecção por HIV.

O timo completamente desenvolvido é composto de dois lobos unidos e bem encapsulados. As extensões fibrosas da cápsula dividem cada lobo em numerosos lóbulos, cada um com uma camada cortical externa cobrindo a medula central. Diversos tipos de células ocupam o timo, mas as células epiteliais tímicas e os linfócitos T imaturos predominam. As células epiteliais corticais periféricas são poligonais em forma e têm um citoplasma abundante com extensões dendríticas que fazem contato com as células adjacentes. Em contraste, as células epiteliais na medula são densamente agrupadas, frequentemente fusiformes e possuem citoplasma escasso destituído de processos interdigitantes. Camadas concêntricas de células epiteliais medulares criam os *corpúsculos de Hassall*, com seus centros queratinizados característicos.

Como observado anteriormente quanto ao papel do timo na imunidade, as células progenitoras provenientes da medula migram para o timo e se tornam células T maduras, as quais são exportadas para a periferia; porém, isso ocorre apenas depois de elas serem educadas na “universidade tímica” para distinguir entre os antígenos próprios e os não próprios. Durante a fase adulta, a produção tímica de células T declina lentamente à medida que o órgão atrofia.

Macrófagos, células dendríticas, uma população pequena de linfócitos B, raros neutrófilos e eosinófilos e células mioides dispersas (similares às musculares) são encontrados também dentro do timo. As células mioides são de particular interesse por causa da suspeita de que possuem alguma função no desenvolvimento da miastenia grave, uma desordem musculoesquelética de origem imune.

As alterações patológicas no timo são limitadas e serão descritas aqui. As mudanças associadas à miastenia grave são consideradas no [Capítulo 27](#).

Distúrbios do Desenvolvimento

A *hipoplasia tímica* ou *aplasia* é observada na síndrome de DiGeorge, que é marcada por defeitos graves na imunidade celular e por anormalidades variáveis no desenvolvimento da paratireoide associadas ao hipoparatiroidismo. Como discutido no [Capítulo 5](#), a síndrome de DiGeorge é associada com frequência a outros defeitos no desenvolvimento como parte da síndrome da deleção do 22q11.

Os *cistos tímicos* isolados são lesões incomuns que geralmente são descobertas incidentalmente no *post-mortem* ou durante cirurgia. Raramente, excedem 4 cm de diâmetro, podem ser esféricos ou ramificados e são revestidos por epitélio estratificado ou colunar. Os conteúdos fluidos podem ser serosos ou mucosos e são frequentemente modificados pela hemorragia.

Embora os cistos isolados não sejam clinicamente significativos, as massas tímicas neoplásicas (qualquer que seja sua origem) comprimem e alteram a arquitetura normal do timo adjacente e algumas vezes causam a formação de cistos. Portanto, a presença de uma lesão tímica em forma de cisto em um paciente sintomático deve induzir a uma busca minuciosa por uma neoplasia, particularmente um linfoma ou um timoma.

Hiperplasia Tímica

O termo *hiperplasia tímica* é um pouco enganoso, visto que geralmente se aplica ao aparecimento de centros germinativos de células B no timo, um achado denominado *hiperplasia folicular tímica*. Tais folículos de células B estão presentes apenas em pequenos números no timo normal. Embora a hiperplasia folicular possa ocorrer em várias condições imunológicas e inflamatórias crônicas, é observada com frequência na miastenia grave, representando 65% a 75% dos casos ([Cap. 27](#)). Alterações tímicas similares são algumas vezes detectadas na doença de Graves, lúpus eritematoso sistêmico, escleroderma, artrite reumatoide e outras desordens autoimunes. Em outros casos, um timo morfológicamente normal é simplesmente grande para idade do paciente. Como mencionado, o tamanho do timo varia amplamente, não sendo claro se isso constitui uma verdadeira hiperplasia ou se é meramente uma variante do órgão normal. O principal significado dessa forma de “hiperplasia” tímica é que ela pode ser confundida radiologicamente com um timoma, resultando em procedimentos cirúrgicos desnecessários.

Timomas

Uma diversidade de neoplasias pode ter origem no timo — tumores de células germinativas, linfomas, carcinoides e outros — mas a designação “timoma” é restrita aos tumores de células epiteliais tímicas. Tipicamente, tais tumores contêm também células T imaturas benignas (timócitos).

A OMS criou um sistema de classificação com base na histologia dos timomas, mas sua utilidade clínica permanece incerta. Empregaremos uma classificação que considera os aspectos prognósticos mais importantes, o estágio cirúrgico e a presença ou ausência de aspectos citológicos evidentes de malignidade. Neste sistema simples há somente três subtipos histológicos:

Tumores que são citologicamente benignos e não inva-sivos.

Tumores que são citologicamente benignos, mas invasivos ou metastáticos.

Tumores que são citologicamente malignos (carcinoma tímico).

Em todas as categorias, os tumores ocorrem geralmente em adultos com idade superior a 40 anos; os timomas são raros em crianças. Homens e mulheres são igualmente afetados. A maioria se origina no mediastino anterossuperior, mas, algumas vezes, pode ocorrer em pescoço, tireoide, hilo pulmonar ou em qualquer outro tecido. São incomuns no mediastino posterior. Os timomas representam 20% a 30% dos tumores no mediastino anterossuperior, uma localização também comum para certos linfomas.

Morfologia. Macroscopicamente, os timomas são massas de cor cinza-esbranquiçada, firmes e lobuladas, de até 15 a 20 cm de tamanho. Algumas vezes, apresentam áreas de necrose cística e calcificação. A maioria é encapsulada, mas 20% a 25% dos tumores penetram a cápsula e infiltram os tecidos e estruturas peritímicos.

Os timomas não invasivos são com maior frequência compostos de células epiteliais do tipo medular ou uma mistura de células epiteliais do tipo medular e cortical. As células epiteliais do tipo medular são alongadas ou fusiformes ([Fig. 13-41A](#)). Há, geralmente, um infiltrado escasso de timócitos, que frequentemente repetem o fenótipo dos timócitos medulares. Em timomas mistos há uma mistura de células epiteliais do tipo cortical poligonais e um infiltrado mais denso de timócitos. Os padrões medular e misto em conjunto respondem por aproximadamente 50% de todos os timomas. Os tumores que possuem uma proporção considerável de células epiteliais do tipo medular são geralmente não invasivas.

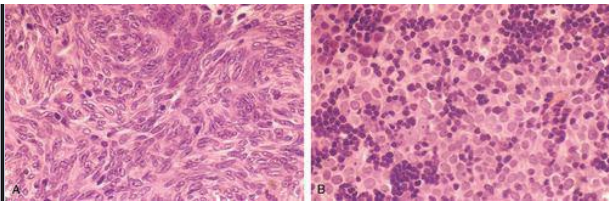


FIGURA 13-41

Timoma. **A**, Timoma benigno (tipo medular). As células epiteliais neoplásicas estão organizadas em um padrão de redemoinho e apresentam núcleos delicados de formato oval a alongado com nucléolos indistintos. Apenas algumas células linfoides pequenas e reativas estão presentes. **B**, Timoma maligno, tipo I. As células epiteliais neoplásicas são poligonais e possuem núcleos delicados de formato esférico a oval com nucléolos indistintos. Inúmeras células linfoides pequenas e reativas estão presentes. A aparência morfológica deste tumor é idêntica àquela de timomas benignos do tipo cortical. Neste caso, contudo, o tumor apresenta um padrão agressivo e localizado, invadindo o pulmão e o pericárdio adjacentes.

O **timoma invasivo** refere-se a um tumor que é citologicamente benigno, mas localmente invasivo. Estes tumores têm maior probabilidade de sofrerem metástase. A maioria das células epiteliais pertence à variedade cortical, com citoplasma abundante e núcleos vesiculares esféricos ([Fig. 13-41B](#)) e estão, em geral, misturados aos numerosos timócitos. Em alguns casos, as células neoplásicas demonstram atípia citológica, um aspecto que se correlaciona a uma propensão para o comportamento mais agressivo. Esses tumores representam aproximadamente 20% a 25% de todos os timomas. **Por definição, os timomas invasivos penetram através da cápsula para as estruturas circunvizinhas.** A extensão da invasão tem sido subdividida em vários estágios, que estão além do nosso objetivo. Com mínima invasão, a excisão completa promove um índice de sobrevida de 5 anos maior que 90%, enquanto a invasão extensa está associada a um índice de sobrevida de 5 anos menor que 50%.

O **carcinoma tímico** representa aproximadamente 5% dos timomas. Macroscopicamente, forma massas geralmente carnudas, nitidamente invasivas, algumas vezes acompanhadas por metástases para sítios tais como os pulmões. Microscopicamente, a maioria compreende **carcinomas de células escamosas.** A próxima variante mais comum é o **carcinoma do tipo linfoepitelioma**, um tumor composto de camadas de células com bordas indistintas que possui uma similaridade histológica próxima à do carcinoma nasofaríngeo.

Aproximadamente 50% dos carcinomas do tipo linfopitelioma contêm genomas monoclonais do EBV, consistentes com um papel do EBV na patogenia. Uma variedade de outros padrões histológicos menos comuns tem sido descrita; todos exibem a atipia citológica observada em outros carcinomas.

Aspectos Clínicos. Aproximadamente 40% dos timomas se manifestam com sintomas provenientes do impacto das estruturas mediastinais. Outros 30% a 45% são detectados durante a avaliação de pacientes com miastenia grave. Os demais são descobertos incidentalmente durante os estudos de imagem ou cirurgia cardiotorácica. Além da miastenia grave, outras desordens autoimunes associadas incluem hipogamaglobulinemia, aplasia de eritrócitos puros, doença de Graves, anemia perniciosa, dermatomiosite-polimiosite e síndrome de Cushing. A base para essas associações é ainda desconhecida, mas os timócitos provenientes dos timomas dão origem às células T CD4+ e T CD8+ de longa vida e é provável que os timomas corticais ricos em timócitos estejam associados à doença autoimune. Portanto, parece provável que as anormalidades na seleção ou “educação” de células T durante a fase de maturação dentro do ambiente da neoplasia contribuam para o desenvolvimento de diversas desordens autoimunes.

REFERÊNCIAS

1. Dzierzak, E; Speck, NA, Of lineage and legacy: the development of mammalian hematopoietic stem cells, *Nat Immunol* **9** (2008) 129.
2. Kiel, MJ; Morrison, SJ, Uncertainty in the niches that maintain haematopoietic stem cells, *Nat Rev Immunol* **8** (2008) 290.
3. O'Malley, DP, T-cell large granular leukemia and related proliferations, *Am J Clin Pathol* **127** (2007) 850.
4. Mebius, RE, Organogenesis of lymphoid tissues, *Nat Rev Immunol* **3** (2003) 292.
5. Sagaert, X; *et al.*, The pathogenesis of MALT lymphomas: where do we stand? *Leukemia* **21** (2007) 389.
6. Jost, PJ; Ruland, J, Aberrant NF-kappaB signaling in lymphoma: mechanisms, consequences, and therapeutic implications, *Blood* **109** (2007) 2700.
7. Polo, JM; Melnick, A, B-cell lymphoma 6 and the molecular pathogenesis of diffuse large B-cell lymphoma, *Curr Opin Hematol* **15** (2008) 381.
8. Dorsett, Y; *et al.*, A role for AID in chromosome translocations between c-myc and the IgH variable region, *J Exp Med* **204** (2007) 2225.
9. Ramiro, AR; *et al.*, Role of genomic instability and p53 in AID-induced c-myc-Igh translocations, *Nature* **440** (2006) 105.
10. Pasqualucci, L; *et al.*, Hypermutation of multiple proto-oncogenes in B-cell diffuse large-cell lymphomas, *Nature* **412** (2001) 341.
11. Harris, NL; *et al.*, World Health Organization classification of neoplastic diseases of the hematopoietic and lymphoid tissues: report of the Clinical Advisory Committee meeting—Airlie House, Virginia, November 1997, *J Clin Oncol* **17** (1999) 3835.
12. Szczepanski, T, Why and how to quantify minimal residual disease in acute lymphoblastic leukemia? *Leukemia* **21** (2007) 622.

- 13 Nabhan, C; *et al.*, Minimal residual disease in chronic lymphocytic leukaemia: is it ready for primetime? *Br J Haematol* **136** (2007) 379.
- 14 Aster, JC; *et al.*, Notch signaling in leukemia, *Annu Rev Pathol* **3** (2008) 587.
- 15 Mullighan, CG; *et al.*, Genome-wide analysis of genetic alterations in acute lymphoblastic leukaemia, *Nature* **446** (2007) 758.
- 16 Greaves, MF; *et al.*, Leukemia in twins: lessons in natural history, *Blood* **102** (2003) 2321.
- 17 Schultz, KR; *et al.*, Risk- and response-based classification of childhood B-precursor acute lymphoblastic leukemia: a combined analysis of prognostic markers from the Pediatric Oncology Group (POG) and Children's Cancer Group (CCG), *Blood* **109** (2007) 926.
- 18 Pfeifer, H; *et al.*, Kinase domain mutations of BCR-ABL frequently precede imatinib-based therapy and give rise to relapse in patients with de novo Philadelphia-positive acute lymphoblastic leukemia, *Blood* **110** (2007) 727.
- 19 Calin, GA; Croce, CM, Genomics of chronic lymphocytic leukemia microRNAs as new players with clinical significance, *Semin Oncol* **33** (2006) 167.
- 20 Bouley, J; *et al.*, New molecular markers in resistant B CLL, *Leuk Lymphoma* **47** (2006) 791.
- 21 Endo, T; *et al.*, BAFF and APRIL support chronic lymphocytic leukemia B-cell survival through activation of the canonical NF-kappaB pathway, *Blood* **109** (2007) 703.
- 22 Alinari, L; *et al.*, Alemtuzumab (Campath-1H) in the treatment of chronic lymphocytic leukemia, *Oncogene* **26** (2007) 3644.
- 23 Tsimberidou, AM; Keating, MJ, Richter's transformation in chronic lymphocytic leukemia, *Semin Oncol* **33** (2006) 250.
- 24 Dave, SS; *et al.*, Prediction of survival in follicular lymphoma based on molecular features of tumor-infiltrating immune cells, *N Engl J Med* **351** (2004) 2159–2169.
- 25 Kupperts, R, Prognosis in follicular lymphoma—it's in the microenvironment, *N Engl J Med* **351** (2004) 2152.
- 26 Staudt, LM; Dave, S, The biology of human lymphoid malignancies revealed by gene expression profiling, *Adv Immunol* **87** (2005) 163.
- 27 Abramson, JS; Shipp, MA, Advances in the biology and therapy of diffuse large B-cell lymphoma: moving toward a molecularly targeted approach, *Blood* **106** (2005) 1164.
- 28 Parekh, S; *et al.*, BCL6 programs lymphoma cells for survival and differentiation through distinct biochemical mechanisms, *Blood* **10** (2007) 2067.
- 29 Phan, RT; *et al.*, BCL6 interacts with the transcription factor Miz-1 to suppress the cyclin-dependent kinase inhibitor p21 and cell cycle arrest in germinal center B cells, *Nat Immunol* **6** (2005) 1054.
- 30 Phan, RT; Dalla-Favera, R, The *BCL6* proto-oncogene suppresses p53 expression in germinal-centre B cells, *Nature* **432** (2004) 635.
- 31 Hemann, MT; *et al.*, Evasion of the p53 tumour surveillance network by tumour-derived MYC mutants, *Nature* **436** (2005) 807.
- 32 Dave, SS; *et al.*, Molecular diagnosis of Burkitt's lymphoma, *N Engl J Med* **354** (2006) 2431.

- 33 Matsui, W; *et al.*, Characterization of clonogenic multiple myeloma cells, *Blood* **103** (2004) 2332.
- 34 Peacock CD; *et al.*, Hedgehog signaling maintains a tumor stem cell compartment in multiple myeloma, *Proc Natl Acad Sci U S A* **104** (2007) 4048.
- 35 Anderson, KC, Targeted therapy of multiple myeloma based upon tumor-microenvironmental interactions, *Exp Hematol* **35** (2007) 155.
- 36 Terpos, E; *et al.*, Significance of macrophage inflammatory protein-1 alpha (MIP-1alpha) in multiple myeloma, *Leuk Lymphoma* **46** (2005) 1699.
- 37 Hjertner, O; *et al.*, Bone disease in multiple myeloma, *Med Oncol* **23** (2006) 431.
- 38 Bergsagel, PL; Kuehl, WM, Molecular pathogenesis and a consequent classification of multiple myeloma, *J Clin Oncol* **23** (2005) 6333.
- 39 Terpos, E; *et al.*, Clinical implications of chromosomal abnormalities in multiple myeloma, *Leuk Lymphoma* **47** (2006) 803.
- 40 Zhan, F; *et al.*, The molecular classification of multiple myeloma, *Blood* **108** (2006) 2020.
- 41 Stewart, AK; Fonseca, R, Prognostic and therapeutic significance of myeloma genetics and gene expression profiling, *J Clin Oncol* **23** (2005) 6339.
- 42 Rajkumar, SV; *et al.*, Proteasome inhibition as a novel therapeutic target in human cancer, *J Clin Oncol* **23** (2005) 630.
- 43 Terpos, E; *et al.*, The effect of novel anti-myeloma agents on bone metabolism of patients with multiple myeloma, *Leukemia* (2007).
- 44 Kyle, RA; *et al.*, Clinical course and prognosis of smoldering (asymptomatic) multiple myeloma, *N Engl J Med* **356** (2007) 2582.
- 45 Kyle, RA; *et al.*, Prevalence of monoclonal gammopathy of undetermined significance, *N Engl J Med* **354** (2006) 1362.
- 46 Kyle, RA; *et al.*, A long-term study of prognosis in monoclonal gammopathy of undetermined significance, *N Engl J Med* **346** (2002) 564.
- 47 Bergsagel, PL; Kuehl, WM, Chromosome translocations in multiple myeloma, *Oncogene* **20** (2001) 5611.
- 48 Chiarle, R; *et al.*, The anaplastic lymphoma kinase in the pathogenesis of cancer, *Nat Rev Cancer* **8** (2008) 11.
- 49 Sun, SC; Yamaoka, S, Activation of NF-kappaB by HTLV-I and implications for cell transformation, *Oncogene* **24** (2005) 5952.
- 50 Schmitz, R; *et al.*, Pathogenesis of classical and lymphocyte-predominant Hodgkin lymphoma, *Annu Rev Pathol Mech Dis* **4** (2009) 151.
- 51 Kuppers, R; Brauninger, A, Reprogramming of the tumour B-cell phenotype in Hodgkin lymphoma, *Trends Immunol* **27** (2006) 203.
- 52 Jungnickel, B; *et al.*, Clonal deleterious mutations in the I kappa B alpha gene in the malignant cells in Hodgkin's lymphoma, *J Exp Med* **191** (2000) 395.
- 53 Re, D; *et al.*, Molecular pathogenesis of Hodgkin's lymphoma, *J Clin Oncol* **23** (2005) 6379.
- 54 Joos, S; *et al.*, Classical Hodgkin lymphoma is characterized by recurrent copy number

- gains of the short arm of chromosome 2, *Blood* **99** (2002) 1381.
- 55 de Bruijn, MF; Speck, NA, Core-binding factors in hematopoiesis and immune function, *Oncogene* **23** (2004) 4238.
- 56 Scaglioni, PP; Pandolfi, PP, The theory of APL revisited, *Curr Top Microbiol Immunol* **313** (2007) 85.
- 57 Kelly, LM; *et al.*, PML/RARalpha and FLT3-ITD induce an APL-like disease in a mouse model, *Proc Natl Acad Sci U S A* **99** (2002) 8283.
- 58 Falini, B; *et al.*, Acute myeloid leukemia carrying cytoplasmic/mutated nucleophosmin (NPMc+ AML): biologic and clinical features, *Blood* **109** (2007) 874.
- 59 Paschka, P; *et al.*, Adverse prognostic significance of KIT mutations in adult acute myeloid leukemia with inv(16) and t(8;21): a Cancer and Leukemia Group B Study, *J Clin Oncol* **24** (2006) 3904.
- 60 Corey, SJ; *et al.*, Myelodysplastic syndromes: the complexity of stem-cell diseases, *Nat Rev Cancer* **7** (2007) 118.
- 61 Campbell, PJ; Green, AR, The myeloproliferative disorders, *N Engl J Med* **355** (2006) 2452.
- 62 Levine, RL; *et al.*, Role of JAK2 in the pathogenesis and therapy of myeloproliferative disorders, *Nat Rev Cancer* **7** (2007) 673.
- 63 Goldman, JM; Melo, JV, Chronic myeloid leukemia—advances in biology and new approaches to treatment, *N Engl J Med* **349** (2003) 1451.
- 64 Mullighan, CG; *et al.*, BCR-ABL1 lymphoblastic leukaemia is characterized by the deletion of Ikaros, *Nature* **453** (2008) 110.
- 65 Druker, BJ; *et al.*, Five-year follow-up of patients receiving imatinib for chronic myeloid leukemia, *N Engl J Med* **355** (2006) 2408.
- 66 Melo, JV; Barnes, DJ, Chronic myeloid leukaemia as a model of disease evolution in human cancer, *Nat Rev Cancer* **7** (2007) 441.
- 67 Vannucchi, AM; *et al.*, Clinical profile of homozygous JAK2 617V > F mutation in patients with polycythemia vera or essential thrombocythemia, *Blood* **110** (2007) 840.
- 68 Patel, RK; *et al.*, Prevalence of the activating JAK2 tyrosine kinase mutation V617F in the Budd-Chiari syndrome, *Gastroenterology* **130** (2006) 2031.
- 69 Jelinek, J; *et al.*, JAK2 mutation 1849G > T is rare in acute leukemias but can be found in CMML, Philadelphia chromosome-negative CML, and megakaryocytic leukemia, *Blood* **106** (2005) 3370.
- 70 Annels, NE; *et al.*, Aberrant chemokine receptor expression and chemokine production by Langerhans cells underlies the pathogenesis of Langerhans cell histiocytosis, *J Exp Med* **197** (2003) 1385.
- 71 Fleming, MD; *et al.*, Coincident expression of the chemokine receptors CCR6 and CCR7 by pathologic Langerhans cells in Langerhans cell histiocytosis, *Blood* **101** (2003) 2473.

14. Distúrbios Eritrocitários e Hemorrágicos

Anemias por Perda de Sangue

Perda de Sangue Aguda

Perda de Sangue Crônica

Anemias Hemolíticas

Esferecitose Hereditária (EH)

Doença Hemolítica Decorrente de Defeitos Enzimáticos dos Eritrócitos:

Deficiência de Glicose-6-Fosfato Desidrogenase

Doença Falciforme

Síndromes Talassêmicas

Hemoglobinúria Paroxística Noturna

Anemia Imuno-hemolítica

Anemia Hemolítica Resultante de Trauma dos Eritrócitos

Anemias por Diminuição da Eritropoiese

Anemias Megaloblásticas

Anemia por Deficiência de Ferro

Anemia da Doença Crônica

Anemia Aplásica

Aplasia Eritrocitária Pura

Outras Formas de Insuficiência Medular

Policitemia

Distúrbios Hemorrágicos: Diáteses Hemorrágicas

Distúrbios Hemorrágicos Causados por Anormalidades das Paredes dos Vasos

Sangramento Relacionado com a Redução do Número de Plaquetas: Trombocitopenia

Púrpura Trombocitopênica Imune (PTI) Crônica

Púrpura Trombocitopênica Imune Aguda

Trombocitopenia Induzida por Medicamentos

Trombocitopenia Associada ao HIV

Microangiopatias Trombóticas: Púrpura Trombocitopênica Trombótica (PTT) e

Síndrome Hemolítico-Urêmica (SHU)

Distúrbios Hemorrágicos Relacionados com Defeitos das Funções Plaquetárias

Diáteses Hemorrágicas Relacionadas com Anormalidades nos Fatores de Coagulação

Complexo de Fator VIII-vWF

Doença de von Willebrand

Hemofilia A (Deficiência de Fator VIII)

Hemofilia B (Doença de Christmas, Deficiência de Fator IX)

Coagulação Intravascular Disseminada (CID)

Neste capítulo, consideraremos primeiro as doenças eritrocitárias. Entre estas, de longe as mais importantes são as anemias, estados de deficiência eritrocitária que mais comumente possuem base não neoplásica. Em seguida completaremos nossa revisão das doenças sanguíneas discutindo os principais distúrbios hemorrágicos.

Anemias

Anemia é definida como uma redução da massa eritrocitária circulante total abaixo dos limites normais. A anemia reduz a capacidade de transporte de oxigênio do sangue, provocando uma hipóxia dos tecidos. Na prática, a mensuração da massa eritrocitária não é fácil, e a anemia geralmente é diagnosticada com base em uma redução do *hematócrito* (a proporção de glóbulos vermelhos em relação ao volume de sangue total) e a *concentração de hemoglobina* do sangue em níveis abaixo da faixa normal. Esses valores estão correlacionados com a massa eritrocitária, exceto quando houver alterações no volume plasmático causadas por retenção de fluidos ou desidratação.

Existem muitas classificações da anemia. Seguiremos aquela baseada nos mecanismos subjacentes, que é apresentada na [Tabela 14-1](#). Uma segunda abordagem clinicamente útil classifica a anemia de acordo com as alterações da morfologia eritrocitária, que frequentemente indicam causas específicas. As características morfológicas que fornecem indicações etiológicas incluem o tamanho do eritrócito (normocítica, microcítica ou macrocítica); o grau de hemoglobinizacão, refletido na cor dos eritrócitos (normocrômica ou hipocrômica) e a forma. Em geral, as anemias microcíticas hipocrômicas são causadas por distúrbios da síntese de hemoglobina (na maioria das vezes, deficiência de ferro), enquanto anemias macrocíticas frequentemente são derivadas de anormalidades que prejudicam a maturação dos precursores eritroides na medula óssea. Anemias normocíticas normocrômicas possuem etiologias diversas; em algumas dessas anemias, anormalidades específicas do formato eritrocitário (mais bem apreciadas pela inspeção visual dos esfregaços periféricos) fornecem uma pista importante com relação à causa. Os outros índices também podem ser avaliados qualitativamente em esfregaços, porém medidas precisas são realizadas em laboratórios clínicos com instrumentação especial. Os índices eritrocitários mais úteis são os seguintes:

Volume corpuscular médio: o volume médio de um eritrócito expresso em fentolitros (fL).

Hemoglobina corpuscular média: o conteúdo médio (massa) de hemoglobina por eritrócitos, expresso em picogramas.

Concentração de hemoglobina corpuscular média: a concentração média de hemoglobina em determinado volume de eritrócitos, expressa em gramas por decilitro.

Amplitude de distribuição de tamanho dos eritrócitos: o coeficiente de variação do volume eritrocitário.

TABELA 14-1 Classificação das Anemias de acordo com o Mecanismo Subjacente

Mecanismo	Exemplos Específicos
PERDA DE SANGUE	
Perda de sangue aguda	Trauma
Perda de sangue crônica	Lesões do trato gastrointestinal, perturbações ginecológicas*

MAIOR DESTRUIÇÃO DE ERITRÓCITOS (HEMÓLISE)

Defeitos genéticos hereditários

Distúrbios da membrana eritrocitária

Esferocitose hereditária, eliptocitose hereditária

Deficiências enzimáticas

Deficiências enzimáticas na via da hexose-monofosfato

Deficiência de G6PD, deficiência de glutatona sintetase

Deficiências de enzimas glicolíticas

Deficiência de piruvato quinase, deficiência de hexoquinase

Anormalidades da hemoglobina

Síntese deficiente de globinas

Síndromes talassêmicas

Globinas estruturalmente anormais (hemoglobinopatias)

Doença falciforme, hemoglobinas instáveis

Defeitos genéticos adquiridos

Deficiência de glicoproteínas ligadas a fosfatidilinositol

Hemoglobinúria paroxística noturna

Destruição mediada por anticorpos

Doença hemolítica do recém-nascido (doença do Rh), reações à transfusão, distúrbios induzidos por medicamentos e distúrbios autoimunes

Trauma mecânico

Anemias hemolíticas microangiopáticas

Síndrome hemolítico-urêmica, coagulação intravascular disseminada, púrpura trombocitopênica trombótica

Hemólise traumática cardíaca

Valvas cardíacas defeituosas

Trauma físico repetitivo

Tocar tambores, corrida em maratona, golpes de caratê

Infecções dos eritrócitos

Malária, babesiose

Lesão tóxica ou química

Sepse por *Clostridium*, veneno de cobra, envenenamento por chumbo

Anormalidades dos lipídeos da membrana	Abetalipoproteinemia, doença hepática hepatocelular grave
--	---

Sequestro	Hiperesplenismo
-----------	-----------------

MENOR PRODUÇÃO DE ERITRÓCITOS

Defeitos genéticos hereditários

Defeitos causadores de depleção das células-tronco	Anemia de Fanconi, defeitos da telomerase
--	---

Defeitos que afetam a maturação dos eritroblastos	Síndromes talassêmicas
---	------------------------

Deficiências nutricionais

Deficiências que afetam a síntese de DNA	Deficiências de B ₁₂ e folato
--	--

Deficiências que afetam a síntese de hemoglobina	Anemia por deficiência de ferro
--	---------------------------------

Deficiência de eritropoietina	Insuficiência renal, anemia da doença crônica
-------------------------------	---

Lesão de progenitores mediada imunologicamente	Anemia aplásica, aplasia eritrocitária pura
--	---

Sequestro de ferro mediado por inflamação	Anemia da doença crônica
---	--------------------------

Neoplasias hematopoiéticas primárias	Leucemia aguda, mielodisplasia, distúrbios mieloproliferativos (Cap. 13)
--------------------------------------	--

Lesões com efeito de massa da medula óssea (ocupando espaço)	Neoplasias metastáticas, doença granulomatosa
--	---

Infecções dos progenitores eritrocitários	Infecção por parvovírus B19
---	-----------------------------

Mecanismos desconhecidos	Distúrbios endócrinos, doença hepática hepatocelular
--------------------------	--

G6PD, Glicose-6-fosfato desidrogenase.

* Na maioria das vezes a causa da anemia é decorrente da deficiência de ferro, e não do sangramento em si.

As faixas de referência para os índices eritrocitários em adultos são mostradas na [Tabela 14-2](#).

TABELA 14-2 Faixas de Referência para Eritrócitos em Adultos

Medida (Unidades)	Homens	Mulheres
Hemoglobina (g/dL)	13,6-17,2	12,0-15,0
Hematócrito (%)	39-49	33-43
Contagem de eritrócitos ($\times 10^6/\mu\text{L}$)	4,3-5,9	3,5-5,0
Contagem de reticulócitos (%)	0,5-1,5	
Volume corpuscular médio (fL)	82-96	
Hemoglobina corpuscular média (pg)	27-33	
Concentração de hemoglobina corpuscular média (g/dL)	33-37	
Amplitude de distribuição de tamanho dos eritrócitos	11,5-14,5	
* As faixas de referência variam entre os laboratórios. As faixas de referência do laboratório que fornecer o resultado deve ser sempre utilizada para interpretar o resultado do exame.		

Qualquer que seja a causa, quando suficientemente grave, a anemia provoca algumas características clínicas. Os pacientes têm um aspecto pálido. Fraqueza, mal-estar e cansaço fácil constituem queixas comuns. O menor teor de oxigênio do sangue circulante provoca dispnéia ao esforço leve. A hipóxia pode causar alteração gordurosa no fígado, no miocárdio e nos rins. Se as alterações gordurosas no miocárdio forem suficientemente graves, pode desenvolver-se insuficiência cardíaca e haver aumento da hipóxia tissular causada pela deficiência de O_2 no sangue. Às vezes, a hipóxia miocárdica se manifesta como *angina pectoris*, particularmente quando complicada por doença arterial coronariana preexistente. Com perda de sangue aguda e choque, podem desenvolver-se oligúria e anúria como resultado da hipoperfusão renal. A hipóxia do sistema nervoso central pode causar cefaleia, escurecimento da visão e desfalecimento.

ANEMIAS POR PERDA DE SANGUE

Perda de Sangue Aguda

Os efeitos da perda de sangue aguda são decorrentes principalmente da perda do volume intravascular que, quando maciça, pode levar a colapso cardiovascular, choque e morte. Os aspectos clínicos dependem da taxa de hemorragia e do fato de o sangramento ser externo ou interno. Se o paciente sobreviver, o volume sanguíneo é rapidamente restaurado por um desvio intravascular da água do compartimento fluido intersticial. Esse desvio de fluidos resulta em hemodiluição e redução do hematócrito. A redução da oxigenação desencadeia o aumento de secreção de eritropoietina nos rins, o que estimula a proliferação dos progenitores eritroides comprometidos (CFU-E) na medula óssea ([Fig. 13-1](#)). São necessários aproximadamente 5 dias para que a progênie dessas CFU-Es amadureça e apareça como eritrócitos recentemente liberados (reticulócitos) no sangue periférico. O ferro da hemoglobina é recapturado se os eritrócitos extravasarem para os tecidos, enquanto um sangramento para o intestino ou para fora do corpo provoca perda de ferro e possível deficiência de ferro, o que pode prejudicar a restauração das contagens eritrocitárias normais.

O sangramento significativo resulta em alterações previsíveis no sangue, envolvendo não apenas os eritrócitos, mas também leucócitos e plaquetas. Se o sangramento for suficientemente maciço para causar a diminuição da pressão arterial, a liberação compensatória de hormônios adrenérgicos mobiliza os granulócitos do pool marginal intravascular e resulta em leucocitose ([Fig. 13-2](#)). Inicialmente, os eritrócitos parecem normais em tamanho e cor (normocítica, normocrômica). Contudo, à medida que a produção aumenta na medula óssea, ocorre um notável aumento na contagem de reticulócitos (reticulocitose), que atinge 10% a 15% após 7 dias. Os reticulócitos têm tamanho maior que os eritrócitos normais (macrócitos) e possuem citoplasma policromatófilo azul-vermelho. A recuperação inicial da perda sanguínea também é frequentemente acompanhada por trombocitose, que resulta do aumento na produção de plaquetas.

Perda de Sangue Crônica

A perda de sangue crônica induz anemia apenas quando a taxa de perda exceder a capacidade regenerativa da medula óssea ou quando as reservas de ferro estiverem depletadas e aparecer uma anemia por deficiência de ferro; isso será discutido posteriormente.

ANEMIAS HEMOLÍTIAS

As anemias hemolíticas compartilham as seguintes características:

Destruição prematura de eritrócitos e encurtamento do ciclo de vida dos eritrócitos abaixo dos 120 dias normais.

Elevação dos níveis de eritropoietina e aumento compensatório da eritropoiese.

Acúmulo de produtos de degradação da hemoglobina liberados pela degradação de eritrócitos e derivados da hemoglobina.

A destruição fisiológica de eritrócitos senescentes ocorre no interior dos fagócitos mononucleares, que são abundantes no baço, no fígado e na medula óssea. Esse processo parece ser desencadeado por alterações dependentes da idade nas proteínas da superfície eritrocitária, o que provoca seu reconhecimento e fagocitose. 1Na maioria das anemias hemolíticas, a destruição prematura dos eritrócitos também ocorre no interior dos fagócitos, um evento que é referido como *hemólise extravascular*. Se persistente, a hemólise extravascular provoca hiperplasia dos fagócitos, manifestada por vários graus de *esplenomegalia*.

A *hemólise extravascular* geralmente é causada por alterações que tornam o eritrócito menos deformável. Alterações extremas na forma são necessárias para que os eritrócitos naveguem com sucesso pelos sinusoides esplênicos. A redução da deformabilidade torna essa passagem difícil, levando a sequestro eritrocitário e fagocitose no interior dos cordões. *Independentemente da causa, os principais aspectos clínicos da hemólise extravascular são (1) anemia, (2) esplenomegalia e (3) icterícia*. Alguma hemoglobina inevitavelmente escapa dos fagócitos, o que provoca diminuições variáveis da haptoglobina plasmática, uma $\alpha 2$ -globulina que se liga à hemoglobina livre e impede sua excreção na urina. Uma vez que grande parte da destruição patológica dos eritrócitos ocorre no baço, indivíduos com hemólise extravascular frequentemente se beneficiam da esplenectomia.

Menos comumente, a *hemólise intravascular* predomina. A hemólise intravascular de eritrócitos pode ser causada por lesão mecânica, fixação de complemento, parasitas intracelulares (p. ex., malária falcipara, [Cap. 8](#)) ou fatores tóxicos exógenos. As causas de lesão mecânica incluem traumas causados por valvas cardíacas, estreitamento trombótico da microcirculação, ou trauma físico repetitivo (p. ex., corrida em maratonas e tocar tambor). A fixação do complemento ocorre em uma variedade de situações nas quais anticorpos reconhecem e ligam-se a antígenos dos eritrócitos. A lesão tóxica é exemplificada pela sepse por *Clostridium*, que resulta na liberação de enzimas que digerem a membrana eritrocitária.

Qualquer que seja o mecanismo, a *hemólise intravascular* é manifestada por (1) anemia, (2) hemoglobinemia, (3) hemoglobinúria, (4) hemossiderinúria e (5) icterícia. As grandes quantidades de hemoglobina livre liberadas dos eritrócitos lisados são rapidamente ligadas à haptoglobina, produzindo um complexo que é rapidamente eliminado por fagócitos mononucleares. À medida que a haptoglobina sérica é depletada, a hemoglobina livre é oxidada em metemoglobina, que tem cor marrom. As células tubulares proximais renais reabsorvem e catabolizam grande parte da hemoglobina e da metemoglobina filtradas, mas uma parte passa para a urina, conferindo uma cor vermelho-acastanhada. O ferro liberado da hemoglobina pode se acumular nas células

tubulares, originando hemossiderose. Concomitantemente, grupos heme derivados dos complexos hemoglobina-haptoglobina são catabolizados até bilirrubina no interior de fagócitos mononucleares, causando icterícia. Ao contrário da hemólise extravascular, esplenomegalia não é observada.

Em todos os tipos de anemias hemolíticas não complicadas, o excesso de bilirrubina sérica é não conjugado. O nível de hiperbilirrubinemia depende da capacidade funcional do fígado e da taxa de hemólise. Quando o fígado é normal, a icterícia raramente é grave. A bilirrubina em excesso excretada pelo fígado para o trato gastrointestinal provoca maior formação e excreção fecal de urobilina ([Cap. 18](#)) e frequentemente leva à formação de cálculos de vesícula derivados de pigmentos de heme.

Morfologia. Algumas alterações são observadas nas anemias hemolíticas independentemente da causa ou do tipo. Anemia e redução da tensão de oxigênio tissular desencadeiam a produção de eritropoietina, que estimula a diferenciação de eritroides e provoca o aparecimento de **maior número de precursores eritroides (normoblastos) na medula óssea** ([Fig. 14-1](#)). Aumentos compensatórios na eritropoiese resultam em **reticulocitose proeminente no sangue periférico**. A fagocitose dos eritrócitos leva à hemossiderose, que é mais pronunciada no baço, no fígado e na medula óssea. Se a anemia for grave, hematopoiese extramedular pode aparecer no fígado, no baço e em linfonodos. Com hemólise crônica, a excreção biliar aumentada de bilirrubina promove a formação de cálculos de vesícula (colelitíase) formados por pigmentos.

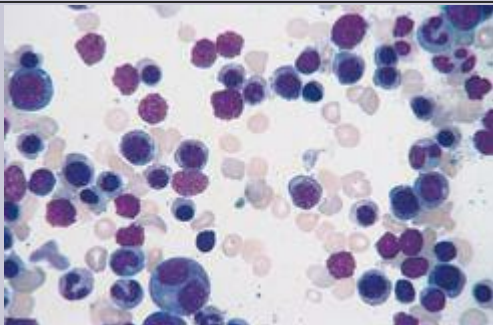


FIGURA 14-1

Esfregaço de medula óssea de um paciente com anemia hemolítica. A medula revela números muito aumentados de progenitores eritroides em maturação (normoblastos).

(Cortesia do Dr. Steven Kroft, Departamento de Patologia, University of Texas Southwestern Medical School, Dallas, TX.)

As anemias hemolíticas podem ser classificadas de vários modos; aqui, serão classificadas de acordo com os mecanismos subjacentes ([Tabela 14-1](#)). Começaremos discutindo as principais formas hereditárias de anemia hemolítica, e então passaremos para as formas adquiridas mais comuns ou de interesse fisiopatológico particular.

Esferocitose Hereditária (EH)

*Este distúrbio hereditário é causado por defeitos intrínsecos do esqueleto da membrana eritrocitária que tornam os eritrócitos esféricos menos deformáveis e vulneráveis ao sequestro esplênico e à destruição.*² A prevalência de EH é maior no norte da Europa, onde são relatadas taxas de 1 em 5.000. Um padrão hereditário autossômico dominante é observado em aproximadamente 75% dos casos. Os demais pacientes apresentam uma forma mais grave da doença, que geralmente é causada pela herança de dois defeitos diferentes (um estado conhecido como heterozigidade composta).

Patogenia. A notável elasticidade e a durabilidade do eritrócito normal são atribuíveis às propriedades físico-químicas do seu esqueleto de membrana especializado ([Fig. 14-2](#)), que fica situado de modo justaposto à superfície interna da membrana plasmática. Seu principal componente proteico, a espectrina, consiste em duas cadeias de polipeptídios, α e β , que formam heterodímeros flexíveis entrelaçados (helicoidais). As regiões da “cabeça” dos dímeros se autoassociam para formar tetrâmeros, enquanto as “caudas” se associam a oligômeros de actina. Cada oligômero de actina pode se ligar a múltiplos tetrâmeros de espectrina, criando consequentemente um esqueleto de espectrina-actina bidimensional que está conectado à membrana celular por duas interações distintas. A primeira, envolvendo as proteínas anquirina e a banda 4.2, liga a espectrina ao transportador iônico transmembranoso, banda 3. A segunda, envolvendo a proteína 4.1, liga a “cauda” da espectrina a outra proteína transmembranosa, glicoforina A.

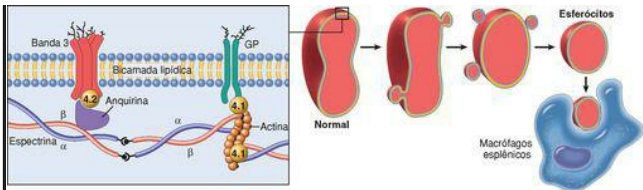


FIGURA 14-2

Papel do esqueleto da membrana eritrocitária na esferocitose hereditária. O painel à esquerda mostra a organização normal das principais proteínas do esqueleto da membrana eritrocitária. Várias mutações envolvendo α -espectrina, β -espectrina, anquirina, banda 4.2 ou banda 3, que enfraquecem as interações entre essas proteínas, fazem com que os eritrócitos percam fragmentos da membrana. Para acomodar a alteração resultante na proporção entre a área superficial e o volume, essas células adotam uma forma esférica. As células esferocíticas são menos deformáveis que as normais e, conseqüentemente, são aprisionadas nos cordões esplênicos, onde são fagocitadas por macrófagos. GP, glicoforina.

A EH é causada por diversas mutações que provocam insuficiência dos componentes do esqueleto da membrana. Como resultado dessas alterações, o ciclo de vida dos eritrócitos afetados diminui em média para 10 a 20 dias a partir dos 120 dias normais. As mutações patogênicas mais comumente afetam a anquirina, banda 3, a espectrina ou banda 4.2, as proteínas envolvidas na primeira das duas interações de fixação, supostamente porque esse complexo é particularmente importante na estabilização da bicamada lipídica. A maioria das mutações provoca desvios na estrutura de leitura ou introduzem códons de parada prematura, de modo que os alelos com mutação não conseguem produzir qualquer proteína. A síntese defeituosa da proteína afetada reduz a montagem do esqueleto como um todo e resulta na diminuição da densidade dos componentes do esqueleto de membrana. A heterozigotidade composta para dois alelos defeituosos compreensivelmente resulta em uma deficiência do esqueleto de membrana mais grave. Os eritrócitos EH jovens têm forma normal, porém a deficiência do esqueleto de membrana reduz a estabilidade da bicamada lipídica, provocando perda dos fragmentos de membrana conforme os eritrócitos envelhecem na circulação. A perda da membrana em relação ao citoplasma “força” as células a assumirem o menor diâmetro possível para um determinado volume, ou seja, uma esfera.

Os efeitos invariavelmente benéficos da esplenectomia provam que o baço tem um papel central na morte prematura dos esferócitos. As dificuldades dos eritrócitos esferocíticos são razoavelmente bem definidas. Na vida dos esferócitos inflexíveis, o baço é o vilão. Os eritrócitos

normais devem sofrer uma deformação extrema para deixarem os cordões de Billroth e entrarem nos sinusoides. Em virtude de sua forma esferoide e menor deformabilidade, os desafortunados esferócitos são aprisionados nos cordões esplênicos, onde proporcionam um lanche feliz para os fagócitos. O ambiente esplênico de algum modo também exacerba a tendência de eritrócitos EH perderem a membrana juntamente com os íons K^+ e H_2O ; foi sugerido que a exposição esplênica prolongada (eritrostase), a depleção da glicose eritrocitária e a diminuição do pH eritrocitário contribuíam para essas anormalidades (Fig. 14-3). Após esplenectomia, os esferócitos persistem, porém a anemia é corrigida.

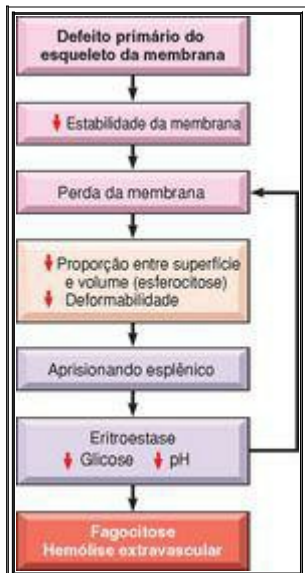


FIGURA 14-3

Fisiopatologia da esferocitose hereditária.

Morfologia. O achado morfológico mais específico é a **esferocitose**, aparente em esfregaços como eritrócitos anormalmente pequenos, de coloração escura (hipercrômicos), que não possuem a zona de palidez central (Fig. 14-4). A esferocitose é característica, mas não patognomônica, uma vez que outras formas de perda de membrana, como anemias hemolíticas autoimunes, também causam a formação de esferócitos. Outros aspectos são comuns a todas as anemias hemolíticas. Estes incluem reticulocitose, hiperplasia eritroide da medula óssea, hemossiderose e icterícia leve. Colelitíase (cálculos de pigmento) ocorre em 40% a 50% dos adultos afetados. Um aumento esplênico moderado é característico (500-1.000 g); em poucas outras anemias hemolíticas o baço apresenta um aumento tão visível ou tão consistente. A esplenomegalia resulta da congestão dos cordões de Billroth e do aumento dos números de fagócitos necessários para eliminar os esferócitos.

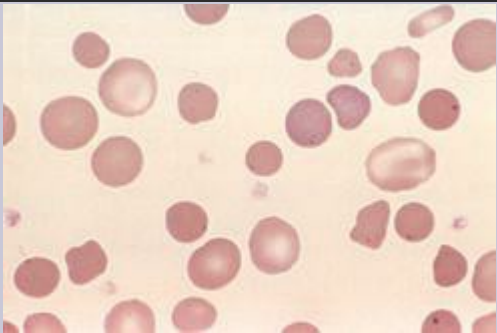


FIGURA 14-4

Esferocitose hereditária (esfregaço periférico). Observar a anisocitose e vários esferócitos de aspecto escuro sem a palidez central. Corpos de Howell-Jolly (pequenos remanescentes nucleares escuros) também estão presentes nos eritrócitos deste paciente asplênico.

(Cortesia do Dr. Robert W. McKenna, Departamento de Patologia, University of

Aspectos Clínicos. O diagnóstico é baseado na história familiar, em achados hematológicos e evidências laboratoriais. Em dois terços dos pacientes, os eritrócitos são *anormalmente sensíveis à lise osmótica* quando incubados em soluções salinas hipotônicas, o que causa o influxo de água para os esferócitos com pouca margem para expansão. Os eritrócitos EH também exibem *aumento da concentração de hemoglobina corpuscular média* devido à desidratação causada pela perda de K^+ e H_2O .

Os aspectos clínicos característicos consistem em anemia, esplenomegalia e icterícia. A severidade da EH varia grandemente. Em uma minoria (principalmente heterozigotos compostos), a EH se apresenta ao nascimento com icterícia acentuada e requer transfusões de troca. Em 20% a 30% dos pacientes, a doença é tão leve que é virtualmente assintomática; aqui, a menor sobrevida eritrocitária é rapidamente compensada pelo aumento da eritropoiese. Na maioria dos casos, porém, as alterações compensatórias são sobrepujadas, produzindo uma anemia hemolítica crônica de severidade leve a moderada. O curso clínico geralmente estável algumas vezes é pontuado por *crises aplásicas*, geralmente desencadeadas por uma infecção aguda por parvovírus. O parvovírus infecta e mata os progenitores eritrocitários, fazendo com que a produção de eritrócitos cesse até o início de uma resposta imunológica efetiva, geralmente em 1 a 2 semanas. Em razão do menor ciclo de vida dos eritrócitos EH, a interrupção da eritropoiese, mesmo por um curto período, leva ao agravamento súbito da anemia. Transfusões podem ser necessárias para manter o paciente até que a resposta imunológica elimine a infecção. *Crises hemolíticas* são produzidas por eventos intercorrentes que provocam o aumento da destruição esplênica dos eritrócitos (p. ex., mononucleose infecciosa); estas são clinicamente menos significativas que as crises aplásicas. Cálculos de vesícula, encontrados em muitos pacientes, também podem produzir sintomas. A esplenectomia trata a anemia e suas complicações, mas traz o risco de sepse.

Doença Hemolítica Decorrente de Defeitos Enzimáticos dos Eritrócitos: Deficiência de Glicose-6-Fosfato Desidrogenase

Os eritrócitos são vulneráveis à lesão por oxidantes exógenos e endógenos. *Anormalidades na via da hexose-monofosfato ou no metabolismo da glutatona, resultantes de uma função enzimática deficiente ou prejudicada, reduzem a capacidade de os eritrócitos se protegerem contra lesões oxidativas e provocam hemólise.* O mais importante desses desarranjos enzimáticos é a deficiência hereditária da atividade de glicose-6-fosfato desidrogenase (G6PD). G6PD reduz a nicotinamida adenina dinucleotídeo fosfato (NADP) para NADPH ao mesmo tempo em que oxida a glicose-6-fosfato ([Fig. 14-5](#)). NADPH fornece então equivalentes redutores necessários para conversão da glutatona oxidada em glutatona reduzida, o que protege contra lesão oxidante pela catalisação da degradação de compostos como H_2O_2 ([Cap. 1](#)).

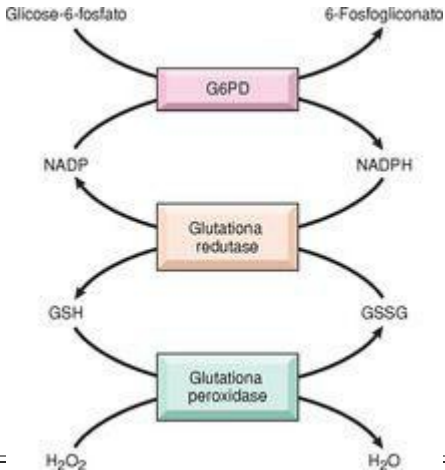


FIGURA 14-5

Papel da glicose-6-fosfato desidrogenase (G6PD) na defesa contra a lesão oxidativa. A eliminação de H₂O₂, um possível oxidante, depende da adequação da glutaciona reduzida (GSH), que é gerada pela ação da forma reduzida de nicotinamida adenina dinucleotídeo (NADPH). A síntese de NADPH é dependente da atividade de G6PD. GSSG, glutaciona oxidada.

*A deficiência de G6PD é um traço recessivo ligado ao cromossomo X, provocando maior risco de doença sintomática em homens. Várias centenas de variantes genéticas de G6PD são conhecidas, porém a maioria é inofensiva. Apenas duas variantes, designadas G6PD- e G6PD Mediterrânea, causam a maioria das anemias hemolíticas clinicamente significativas. G6PD-está presente em aproximadamente 10% dos negros americanos; G6PD Mediterrânea, como o nome implica, é prevalente no Oriente Médio. Acredita-se que a alta frequência dessas variantes em cada população seja originada de um efeito protetor contra a malária por *Plasmodium falciparum*.*³

Variantes de G6PD associadas à hemólise resultam no desdobramento errôneo da proteína,

tornando-a mais susceptível à degradação proteolítica. Em comparação com a variante normal mais comum, G6PD B, a meia-vida da G6PD⁻ é moderadamente reduzida, enquanto a da G6PD Mediterrânea é mais acentuadamente anormal. Uma vez que os eritrócitos maduros não sintetizam novas proteínas, as atividades enzimáticas de G6PD⁻ ou G6PD Mediterrânea caem rapidamente a níveis inadequados para proteger contra o estresse oxidativo à medida que os eritrócitos envelhecem. Portanto, células mais velhas são muito mais propensas à hemólise que as mais novas.

A hemólise episódica característica da deficiência de G6PD é causada por exposições que causam estresse oxidativo. Os gatilhos mais comuns são as *infecções*, nas quais os radicais livres derivados de oxigênio são produzidos pelos leucócitos ativados. Muitas das infecções podem desencadear a hemólise; hepatite viral, pneumonia e febre tifoide estão entre as mais prováveis. Outros iniciadores importantes são os *medicamentos* e alguns *alimentos*. Os medicamentos oxidantes implicados são numerosos, incluindo antimaláricos (p. ex., primaquina e cloroquina), sulfonamidas, nitrofurantoinas e outros. Alguns medicamentos provocam hemólise apenas em indivíduos com a variante Mediterrânea mais grave. O alimento mais frequentemente citado é o feijão-fava, que gera oxidantes quando metabolizado. O “favismo” é endêmico no Mediterrâneo, no Oriente Médio e em partes da África, onde o consumo é prevalente. Raramente, a deficiência de G6PD se apresenta como icterícia neonatal ou anemia hemolítica de baixo grau crônica na ausência de infecção ou gatilhos ambientais conhecidos.

Os oxidantes causam hemólise intravascular e extravascular em indivíduos com deficiência de G6PD. A exposição dos eritrócitos com deficiência em G6PD a altos níveis de oxidantes causa a ligação cruzada de grupos de sulfidril reativos nas cadeias de globina, que são desnaturadas e formam precipitados ligados à membrana conhecidos como *corpos de Heinz*. Estes são vistos como inclusões escuras no interior de eritrócitos corados com violeta cristal ([Fig. 14-6](#)). Os corpos de Heinz podem lesar a membrana o suficiente para causar hemólise intravascular. Uma lesão de membrana menos grave resulta em diminuição da deformabilidade eritrocitária. À medida que os eritrócitos portadores de inclusões passam pelos cordões esplênicos, os macrófagos arrancam os corpos de Heinz. Como resultado da lesão de membrana, algumas dessas células parcialmente devoradas retêm uma forma anormal, dando a impressão de que foram mordidas ([Fig. 14-6](#)). Outras células lesadas de modo menos grave reverterem para a forma esferocítica pela perda da área da superfície da membrana. Tanto as células mordidas quanto os esferócitos são aprisionados nos cordões esplênicos e removidos rapidamente pelos fagócitos.

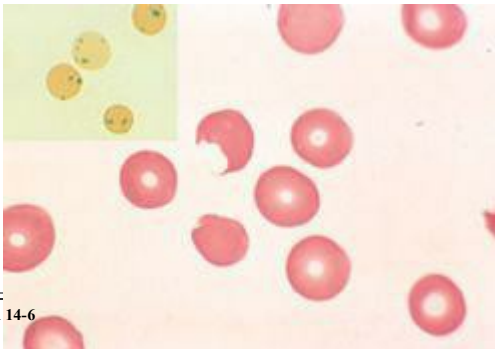


FIGURA 14-6

Deficiência de G6PD: efeitos da exposição a uma droga oxidante (esfregaço de sangue periférico). *Detalhe*, Eritrócitos com precipitados de globina desnaturada (corpos de Heinz) revelados pela coloração supravital. Quando os macrófagos esplênicos extirpam estas inclusões, são produzidas “células mordidas” como a mostrada neste esfregaço.

(Cortesia do Dr. Robert W. McKenna, Departamento de Patologia, University of Texas Southwestern Medical School, Dallas, TX.)

Hemólise intravascular aguda, marcada por anemia, hemoglobinemia e hemoglobinúria, geralmente começa 2 a 3 dias após a exposição de indivíduos com deficiência em G6PD a oxidantes. A hemólise tende a ser maior em indivíduos com a variante G6PD Mediterrânea altamente instável. Uma vez que apenas os eritrócitos mais velhos correm o risco de lise, o episódio é *autolimitado*, uma vez que a hemólise cessa quando apenas eritrócitos mais jovens repletos de G6PD permanecem (mesmo se a administração de um medicamento agressivo continuar). A fase de recuperação é anunciada pela reticulocitose. Uma vez que os episódios hemolíticos relacionados à deficiência de G6PD ocorrem intermitentemente, características relacionadas à hemólise crônica (p. ex., esplenomegalia, colelitíase) estão ausentes.

Doença Falciforme

A doença falciforme é uma hemoglobinopatia hereditária comum que ocorre primariamente em indivíduos de ascendência africana. Várias centenas de hemoglobinopatias diferentes causadas por mutações nos genes de globina são conhecidas, porém apenas aquelas associadas à doença falciforme são prevalentes o suficiente nos Estados Unidos para merecer discussão. A hemoglobina, como você deve lembrar, é uma proteína tetramérica composta por dois pares de

cadeias de globina, cada uma com seu próprio grupo heme. Eritrócitos adultos normais contêm principalmente HbA ($\alpha_2\beta_2$), juntamente com pequenas quantidades de HbA2 ($\alpha_2\delta_2$) e hemoglobina fetal (HbF; $\alpha_2\gamma_2$). A doença falciforme é causada por uma mutação pontual no sexto códon da β -globina que provoca a substituição de um resíduo de glutamato por um resíduo de valina. As propriedades físico-químicas anormais da resultante hemoglobina falciforme (HbS) são responsáveis pela doença.

Aproximadamente 8% a 10% dos afro-americanos, ou cerca de 2 milhões de indivíduos, são heterozigotos para HbS, uma condição em grande parte assintomática conhecida como traço falciforme. A descendência de dois heterozigotos tem 1 chance em 4 de ser homozigota para a mutação falciforme, um estado que produz doença falciforme sintomática. Nesses indivíduos, quase toda a hemoglobina nos eritrócitos corresponde a HbS ($\alpha_2\beta_2$). Existem aproximadamente 70.000 indivíduos com doença falciforme nos Estados Unidos. Em algumas populações da África, a prevalência de heterozigosidade é tão elevada quanto 30%. Essa alta frequência provavelmente é originada da proteção proporcionada pela HbS contra malária falciparax.

Patogenia. *As moléculas de HbS sofrem polimerização quando desoxigenadas. Inicialmente o citosol eritrocitário é convertido de um líquido de fluxo livre para um gel viscoso à medida que são formados agregados de HbS. Com a desoxigenação contínua, as moléculas de HbS agregadas são montadas em fibras em formas de agulhas longas no interior dos eritrócitos, produzindo uma forma distorcida em forma de foice ou de folha de azevinho.*

A presença de HbS é subjacente às principais manifestações patológicas: (1) hemólise crônica, (2) oclusões microvasculares e (3) lesão de tecidos. Diversas variáveis afetam a taxa e o grau de da formação de células falciformes:

Interação de HbS com outros tipos de hemoglobina na célula. Em heterozigotos com traço falciforme, aproximadamente, 40% da hemoglobina corresponde a HbS e o restante consiste em HbA, o que interfere com a polimerização de HbS. Como resultado, os eritrócitos em indivíduos heterozigotos não formam foices, exceto em condições de hipóxia profunda. HbF inibe a polimerização de HbS mais que HbA. Consequentemente, os recém-nascidos não se tornam sintomáticos até atingirem 5 ou 6 meses de idade, quando o nível de HbF normalmente cai. Contudo, em alguns indivíduos, a expressão de HbF permanece em níveis relativamente elevados, uma condição conhecida como persistência hereditária de HbF; nesses indivíduos, a doença falciforme é muito menos grave. Outra hemoglobina variante é HbC, na qual a lisina é substituída por glutamato no sexto resíduo de aminoácido da β -globina. Nas células de HbSC, a porcentagem de HbS corresponde a 50%, em comparação com apenas 40% em células HbAS. Além disso, as células HbSC tendem a perder sal e água e ficar desidratadas, o que aumenta a concentração intracelular de HbS. Esses dois fatores aumentam a tendência de polimerização de HbS. Como resultado, indivíduos com HbS e HbC apresentam um distúrbio falciforme sintomático (chamado *doença HbSC*), porém mais leve que a doença falciforme. Aproximadamente 2% a 3% dos negros americanos são heterozigotos assintomáticos para HbC, e aproximadamente 1 a cada 1.250 possui doença HbSC.

Concentração de hemoglobina corpuscular média (CHCM). As maiores concentrações de HbS aumentam a probabilidade de ocorrência de agregação e polimerização durante determinado período de desoxigenação. Portanto, a desidratação intracelular, que aumenta a CHCM, facilita a formação de células falciformes. Inversamente, condições que diminuem

a CHCM reduzem a severidade da doença. Isso ocorre quando o indivíduo é homocigoto para HbS, mas também possui α -talassemia coexistente, que reduz a síntese de Hb e provoca doença mais leve.

pH intracelular: A diminuição do pH reduz a afinidade da hemoglobina pelo oxigênio, conseqüentemente aumentando a fração de HbS desoxigenada em qualquer tensão de oxigênio e aumentando a tendência à formação de células falciformes.

Tempo de trânsito dos eritrócitos pelo leito microvascular: Como será discutido, grande parte da patologia da doença falciforme está relacionada à oclusão vascular causada por células falciformes nos leitos microvasculares. Os tempos de trânsito na maioria dos leitos microvasculares normais são muito curtos para permitir a ocorrência de uma agregação significativa da HbS desoxigenada, e, como resultado, a formação de células falciformes é confinada aos leitos microvasculares com tempos de trânsito lentos. Os tempos de trânsito são lentos no baço e na medula óssea normais, que são proeminentemente afetados na doença falciforme, e também em leitos vasculares que estejam inflamados. Como você deve lembrar do [Capítulo 2](#), o movimento do sangue pelos tecidos inflamados é lentificado pela adesão de leucócitos e eritrócitos às células endoteliais ativadas e pela transudação de fluidos pelos vasos avariados. Como resultado, os leitos vasculares inflamados são mais propensos a formação de células falciformes e oclusão. As células falciformes podem expressar níveis elevados de várias moléculas de adesão que foram implicadas na ligação a células endoteliais [45](#) and [6](#). Existem, também, evidências sugerindo que as células falciformes induzam algum grau de ativação endotelial, [7](#) o que pode estar relacionado a adesão de eritrócitos e granulócitos, hipóxia induzida por vaso-oclusão e outras agressões.

A formação de células falciformes causa lesão cumulativa dos eritrócitos por vários mecanismos. À medida que os polímeros de HbS crescem, sofrem herniação pelo esqueleto membranoso e se projetam da célula coberta apenas pela bicamada lipídica. Esta desorganização intensa na estrutura da membrana causa influxo de íons Ca^{2+} , o que induz a ligação cruzada de proteínas da membrana e ativa um canal iônico que permite o efluxo de K^+ e H_2O . *Com episódios repetidos de falcização, os eritrócitos tornam-se cada vez mais desidratados, densos e rígidos* ([Fig. 14-7](#)). Eventualmente, as células mais gravemente lesadas são convertidas em células irreversivelmente falciformes, não deformáveis, em estágio final, que retêm o formato falciforme mesmo quando totalmente oxigenadas. *A severidade da hemólise está correlacionada com a porcentagem de células irreversivelmente falciformes*, que são rapidamente sequestradas e removidas por fagócitos mononucleares (hemólise extravascular). As células falciformes também são mecanicamente frágeis, provocando alguma hemólise intravascular.



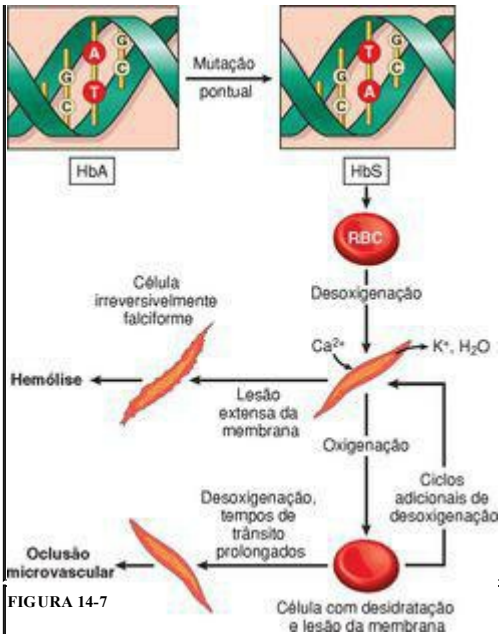


FIGURA 14-7

Fisiopatologia da doença falciforme.

A patogenia das *occlusões microvasculares*, que são responsáveis pela maioria dos aspectos clínicos sérios, é menos certa. Oclusões microvasculares não estão relacionadas ao número de células irreversivelmente falciformes no sangue, mas, em vez disso, podem ser dependentes de uma lesão mais sutil da membrana eritrocitária e de outros fatores, como inflamação, que tendem a retardar ou deter o movimento dos eritrócitos pelos leitos microvasculares (Fig. 14-7). Como mencionado anteriormente, as células falciformes expressam níveis maiores que os normais de moléculas de adesão e são pegajosas. Mediadores liberados de granulócitos durante

reações inflamatórias suprarregulam a expressão das moléculas de adesão nas células endoteliais ([Cap. 2](#)) e aumentam ainda mais a tendência de as células falciformes serem detidas durante o trânsito pela microvasculatura. Um possível papel das células inflamatórias é sugerido por observações que mostram que a contagem leucocitária está correlacionada com a frequência de crises de dor e outras medidas de lesão tissular. A estagnação de eritrócitos no interior de leitos vasculares inflamados resulta em uma exposição prolongada a baixa tensão de oxigênio, falcização e obstrução vascular. Após o início, é fácil prever como ocorrerá um círculo vicioso de falcização, obstrução, hipóxia e falcização adicional. A depleção de óxido nítrico (NO) também pode ter um papel em parte das oclusões vasculares. A hemoglobina livre liberada dos eritrócitos falciformes lisados pode se ligar e inativar NO, que é um potente vasodilatador e inibidor da agregação plaquetária. Portanto, a redução de NO aumenta o tônus vascular (vasos estreitados) e aumenta a agregação plaquetária, duas condições que podem contribuir para estase eritrocitária, falcização e (em alguns casos) trombose.

Morfologia. Na anemia falciforme total, o sangue periférico demonstra um número variável de células irreversivelmente falciformes, reticulocitose e células em alvo, que resultam da desidratação eritrocitária ([Fig. 14-8](#)). Corpos de Howell-Jolly (pequenos remanescentes nucleares) também estão presentes em alguns eritrócitos em razão de asplenia (ver adiante). A medula óssea é hiperplásica, como resultado de hiperplasia eritroide compensatória. A expansão da medula provoca reabsorção óssea e, secundariamente, formação de novo osso, resultando em maxilares proeminentes e alterações do crânio que lembram um corte de cabelo militar ao raio X. A hematopoiese extramedular também pode aparecer. O aumento da degradação de hemoglobina pode causar cálculos de pigmentos na vesícula e hiperbilirrubinemia.

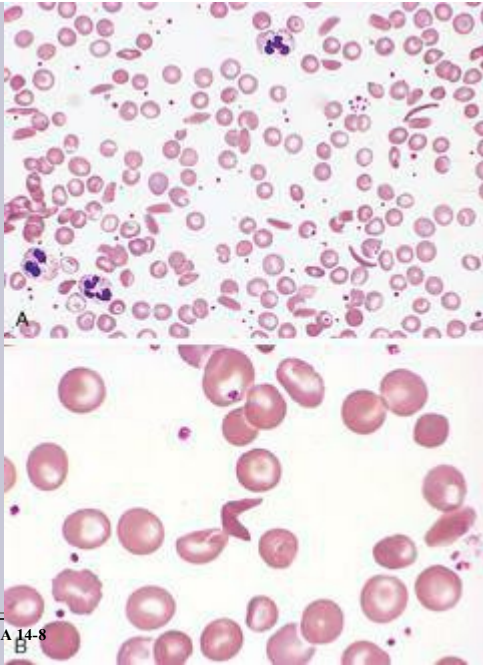


FIGURA 14-8

Doença falciforme (esfregaço do sangue periférico). **A**, Pequeno aumento mostra células falciformes, anisocitose e poiquilocitose. **B**, O maior aumento mostra uma célula irreversivelmente falciforme no centro.

(Cortesia do Dr. Robert W. McKenna, Departamento de Patologia, University of Texas Southwestern Medical School, Dallas, TX.)

No início da infância, o baço está aumentado em até 500 g por congestão da polpa vermelha causada pelo aprisionamento de eritrócitos falciformes nos cordões e nos seios ([Fig. 14-9](#)). Contudo, com o tempo, a eritrostase crônica provoca infarto esplênico, fibrose e redução progressiva, de modo que na adolescência ou no início da vida adulta apenas um pequeno pedaço de tecido esplênico fibroso permanece; esse processo é chamado de **autoesplenectomia** ([Fig. 14-10](#)). Os infartos causados por oclusões vasculares também podem ocorrer em muitos outros tecidos, incluindo ossos, cérebro, rins, fígado, retina e vasos pulmonares, com o último algumas vezes produzindo *cor pulmonale*. Em pacientes adultos, a estagnação vascular nos tecidos subcutâneos muitas vezes provoca úlceras de perna; essa complicação é rara em crianças.

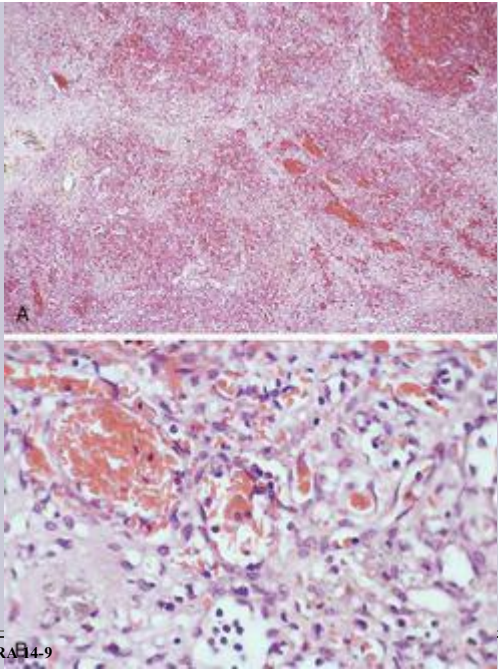


FIGURA 14-9

A, Baço na doença falciforme (pequeno aumento). Os cordões e sinusoides da polpa vermelha estão acentuadamente congestionados; entre as áreas de congestão, são evidentes áreas pálidas de fibrose resultante da lesão isquêmica. **B**, Em grande aumento, os sinusoides esplênicos estão dilatados e preenchidos por eritrócitos em foice.

(Cortesia do Dr. Darren Wirthwein, Departamento de Patologia, University of Texas Southwestern Medical School, Dallas, TX.)

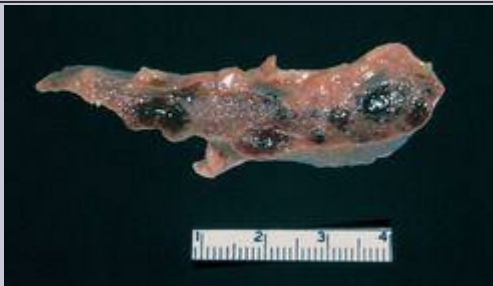

FIGURA 14-10

Remanescente esplênico “autoinfartado” na doença falciforme.

(Cortesia do Dr. Dennis Burns e Dr. Darren Wirthwein, Departamento de Patologia, University of Texas Southwestern Medical School, Dallas, TX.)

Aspectos Clínicos. A doença falciforme causa uma anemia hemolítica moderadamente grave (hematócrito de 18% a 30%) associada a reticulocitose, hiperbilirrubinemia e presença de células irreversivelmente falciformes. Sua evolução é pontuada por uma variedade de “crises.” As *crises vaso-oclusivas*, também chamadas *crises dolorosas*, são episódios de lesão hipóxica e infarto que causam dor intensa na região afetada. Embora infecção, desidratação e acidose (todas favorecendo a falcização) possam atuar como gatilhos, na maioria dos casos nenhuma causa predisponente é identificada. Os locais mais comumente envolvidos são ossos, pulmões, fígado, cérebro, baço e pênis. *Em crianças, crises ósseas dolorosas são extremamente comuns e frequentemente difíceis de distinguir da osteomielite aguda.* Estas frequentemente se manifestam como síndrome mão-pé ou dactilite dos ossos das mãos ou dos pés, ou de ambos. A *síndrome torácica aguda* é um tipo particularmente perigoso de crise vaso-oclusiva envolvendo os pulmões, que tipicamente se apresenta com febre, tosse, dor torácica e infiltrados pulmonares. A inflamação pulmonar (como a que pode ser induzida por infecção simples) faz com que o fluxo sanguíneo torne-se mais lento e “semelhante ao baço”, promovendo falcização e vaso-oclusão. Isso compromete a função pulmonar, criando um círculo potencialmente fatal de agravamento

da hipoxemia pulmonar e sistêmica, falcização e vaso-oclusão. Outras formas de obstrução vascular, particularmente AVE, podem ter um resultado devastador. Os fatores propostos que contribuem para o AVE incluem a adesão das células falciformes ao endotélio vascular arterial e a vasoconstrição causada pela depleção de NO decorrente da hemoglobina livre. ⁸

Embora crises oclusivas sejam a causa mais comum de morbidade e mortalidade para o paciente, vários outros eventos agudos complicam a evolução. As *crises de sequestro* ocorrem em crianças com baços intactos. O aprisionamento maciço de células falciformes provoca aumento esplênico rápido, hipovolemia e algumas vezes choque. Essas complicações podem ser fatais em vários casos. A sobrevida nas crises de sequestro e na síndrome torácica aguda requer tratamento com transfusões de troca. *Crises aplásicas* são originadas da infecção de progenitores eritrocitários pelo parvovírus B19, que causa a interrupção transitória da eritropoiese e o agravamento súbito da anemia.

Além dessas crises dramáticas, a hipóxia crônica dos tecidos tem um efeito sutil, porém importante. A hipóxia crônica é responsável pelo prejuízo generalizado do crescimento e do desenvolvimento, assim como pela lesão de órgãos afetando o baço, o coração, os rins e os pulmões. A falcização provocada por hipertonicidade da medula renal causa uma lesão que eventualmente provoca hipostenúria (incapacidade de concentrar a urina), o que aumenta a propensão para desidratação e seus riscos consequentes.

A maior susceptibilidade a infecções por organismos encapsulados é outra ameaça. Isso é devido em grande parte a uma alteração da função esplênica, que está gravemente prejudicada nas crianças, por congestão e fluxo sanguíneo insuficiente, e à ausência completa em adultos, por infarto esplênico. Os defeitos de etiologia incerta na via de complemento alternativa também prejudicam a opsonização de bactérias. Septicemia e meningite por *Pneumococcus pneumoniae* e *Haemophilus influenzae*, causas comuns de morte, particularmente em crianças, podem ser reduzidas pela vacinação e por antibióticos profiláticos.

Deve-se enfatizar que existe uma grande variação nas manifestações clínicas da doença falciforme. Alguns indivíduos ficam incapacitados pelas crises vaso-oclusivas repetidas, enquanto outros apresentam apenas sintomas leves. A base para essa grande variação na expressão da doença não é compreendida.

O diagnóstico é sugerido pelos achados clínicos e pela presença de eritrócitos irreversivelmente falciformes e é confirmado por vários testes para hemoglobina falciforme. Em geral, estes envolvem a mistura de amostras de sangue com um reagente que consuma oxigênio, como metabisulfito, o que induz a falcização de eritrócitos, se HbS estiver presente. A eletroforese de hemoglobina também é usada para demonstrar a presença de HbS e excluir outras síndromes falciformes, como a doença HbSC. O diagnóstico pré-natal é possível pela análise do DNA fetal obtido por amniocentese ou biópsia coriônica.

O prognóstico para pacientes com doença falciforme melhorou consideravelmente nos últimos 10 a 20 anos. Aproximadamente 90% dos pacientes sobrevivem até os 20 anos de idade e cerca de 50% sobrevivem além da 5ª década. Um ponto importante do tratamento é um inibidor da síntese de DNA, a hidroxiureia, que possui vários efeitos benéficos. Estes incluem (1) um aumento nos níveis de HbF eritrocitária, que ocorre por mecanismos desconhecidos, e (2) um

efeito anti-inflamatório, originado de uma inibição da produção de leucócitos. Acredita-se que essas atividades (e possivelmente outras⁹) ajam em conjunto para diminuir as crises relacionadas a oclusões vasculares tanto em crianças quanto em adultos.

Síndromes Talassêmicas

As síndromes talassêmicas constituem um grupo heterogêneo de distúrbios causados por mutações herdadas que diminuem a síntese de hemoglobina adulta, HbA ($\alpha_2\beta_2$). As duas cadeias α na HbA são codificadas por um par idêntico de genes de α -globina no cromossomo 16, enquanto as duas cadeias β são codificadas por um único gene de β -globina no cromossomo 11. A β -talassemia é causada por síntese deficiente de cadeias β , enquanto a α -talassemia é causada por síntese deficiente de cadeias α . As consequências hematológicas da diminuição da síntese das cadeias de uma globina não se originam apenas da deficiência de hemoglobina, mas também de um excesso relativo de outra cadeia de globina, particularmente na β -talassemia. As síndromes talassêmicas são endêmicas na bacia do Mediterrâneo, no Oriente Médio, na África tropical, no subcontinente indiano e na Ásia e, em conjunto, estão entre os distúrbios hereditários mais comuns dos humanos. Como ocorre com a doença falciforme e outros distúrbios eritrocitários hereditários comuns, sua prevalência parece ser explicada pela proteção contra malária que fornece aos portadores heterozigotos.³ Embora as síndromes talassêmicas sejam discutidas aqui com outras formas de anemia hereditárias associadas a hemólise, é importante reconhecer que os defeitos na síntese de globina subjacentes a esses distúrbios também prejudicam a produção de eritrócitos e contribuem para a patogenia desses distúrbios.

β -Talassemias

As β -talassemias são causadas por mutações que diminuem a síntese das cadeias de β -globina. A severidade clínica varia em virtude da heterogeneidade nas mutações causais. Iniciaremos nossa discussão com as lesões moleculares na β -talassemia e, então, relacionaremos as variantes clínicas aos defeitos moleculares subjacentes específicos.

Patogenia Molecular. As mutações causais estão divididas em duas categorias: (1) *mutações β^0* , associadas à síntese ausente de β -globina, e (2) *mutações β^+* , caracterizadas por síntese reduzida (porém detectável) de β -globina. O sequenciamento dos genes de β -talassemia revelou mais de 100 diferentes mutações causais, consistindo principalmente em mutações pontuais. Detalhes dessas mutações e seus efeitos são encontrados em textos especializados. A [Figura 14-11](#) fornece alguns exemplos ilustrativos.

Mutações no splicing. Estas constituem a causa mais comum de β^+ -talassemia. A maioria dessas mutações está situada em íntrons, enquanto algumas poucas estão localizadas em éxons. Algumas dessas mutações destroem as junções normais de *splice* de RNA e impedem completamente a produção de RNAm de β -globina normal, resultando em β^0 -talassemia. Outras criam um local de *splice* “ectópico” no interior de um íntron. Uma vez que os locais normais de *splice* vizinhos permanecem, ocorre *splicing* tanto normal quanto anormal e algum RNAm de β -globina normal é fabricado, resultando em β^+ -talassemia.

Mutações nas regiões promotoras. Estas mutações reduzem a transcrição em 75% a 80%. Alguma β -globina normal é sintetizada; portanto, essas mutações estão associadas à β^+ -

talassemia.

Mutações de terminação de cadeia. Estas constituem a causa mais comum de β^0 -talassemia.

Dois subtipos de mutações estão dentro desta categoria. O tipo mais comum cria um novo códon de parada no interior de um éxon; o segundo introduz pequenas inserções ou deleções que desviam as estruturas de leitura de RNAm (mutações em *frameshift*; [Cap. 5](#)). As duas bloqueiam a translação e impedem a síntese de qualquer β -globina funcional.

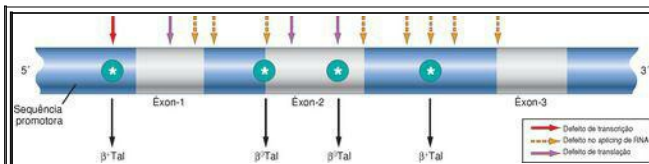


FIGURA 14-11

Distribuição de mutações do gene de β -globina associadas à β -talassemia. As setas indicam os locais onde foram identificadas mutações pontuais originando β^0 ou β^+ -talassemia.

O prejuízo da síntese de β -globina resulta em anemia por dois mecanismos ([Fig. 14-12](#)). O déficit na síntese de HbA produz eritrócitos “sub-hemoglobinizados”, hipocrômicos, microcíticos, com capacidade subnormal de transporte de oxigênio. Ainda mais importante é a diminuição de sobrevivência de eritrócitos e seus precursores, o que resulta do desequilíbrio na síntese de α e β -globina. As cadeias α não pareadas se precipitam no interior dos precursores eritrocitários, formando inclusões insolúveis. Essas inclusões causam uma variedade de efeitos indesejados, porém a *lesão da membrana é a causa proximal da maior parte da patologia eritrocitária*. Muitos precursores eritrocitários sucumbem à lesão da membrana e sofrem apoptose. Na β -talassemia grave, estima-se que 70% a 85% dos precursores eritrocitários sofram esse destino, que leva a uma *eritropoiese ineficaz*. Os eritrócitos liberados da medula óssea também contêm inclusões e lesões de membrana e estão propensos a sequestro esplênico e *hemólise extravascular*.

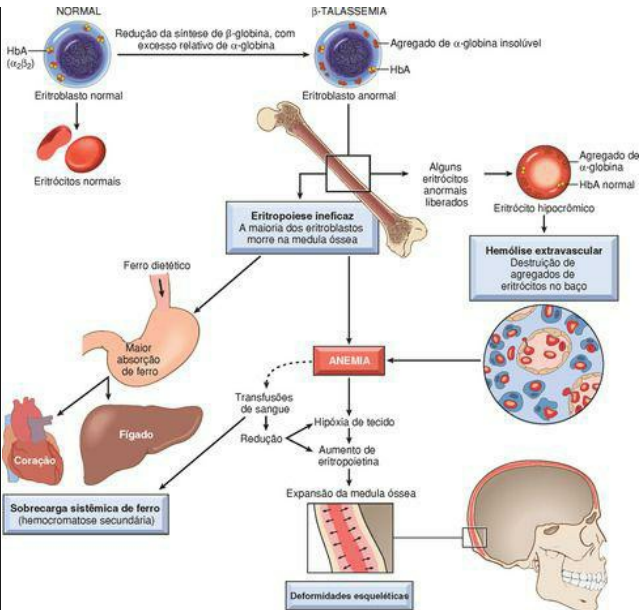


FIGURA 14-12

Patogenia de β -talassemia *major*. Observar que os agregados de cadeias de α -globina não pareadas, marca característica da doença, não são visíveis nos esfregaços com coloração de rotina. Transfusões de sangue são uma faca de dois gumes, diminuindo a anemia e suas complicações resultantes, mas também aumentando a sobrecarga de ferro sistêmico.

Na β -talassemia grave, a eritropoiese ineficaz cria vários problemas adicionais. O estímulo

eritropoiético no contexto de anemia grave não compensada provoca hiperplasia eritroide maciça na medula óssea e hematopoiese extramedular extensa. A massa em expansão de precursores eritrocitários causa erosão do córtex ósseo, prejudica o crescimento ósseo e produz anormalidades esqueléticas (ver adiante). A hematopoiese extramedular envolve o fígado, o baço e os linfonodos e, em casos extremos, produz massas extraósseas no tórax, abdome e na pelve. Estes progenitores eritróides metabolicamente ativos roubam nutrientes dos outros tecidos que já sofrem privação de oxigênio, causando caquexia grave em pacientes não tratados.

Outra complicação séria da eritropoiese ineficaz é a absorção excessiva de ferro dietético. A eritropoiese ineficaz suprime os níveis circulantes de hepcidina, um regulador negativo crítico da absorção do ferro (descrita posteriormente junto com a anemia por deficiência de ferro). Os baixos níveis de hepcidina e a carga de ferro de transfusões de sangue repetidas inevitavelmente causam uma sobrecarga de ferro intensa, exceto quando medidas preventivas são tomadas. A lesão secundária a órgãos parenquimatosos, particularmente no fígado carregado de ferro, frequentemente ocorre e, algumas vezes, induz hemocromatose secundária (Cap. 18).

Síndromes Clínicas. As relações entre os fenótipos clínicos e os genótipos subjacentes estão resumidas na [Tabela 14-3](#). A classificação clínica da β -talassemia é baseada na severidade da anemia, que, por sua vez, depende do defeito genético (β^+ ou β^0) e da dosagem do gene (homozigoto ou heterozigoto). Em geral, indivíduos com dois alelos de β -talassemia (β^+/β^+ , β^+/β^0 ou β^0/β^0) apresentam uma anemia grave, dependente de transfusão chamada *β -talassemia major*. Heterozigotos com um gene de β -talassemia e outro gene normal (β^+/β ou β^0/β) geralmente apresentam uma anemia microcítica assintomática leve. Essa condição é referida como *β -talassemia minor ou traço de β -talassemia*. Uma terceira variante geneticamente heterogênea de severidade moderada é chamada *β -talassemia intermédia*. Esta categoria inclui variantes mais leves de β^+/β^+ ou β^+/β^0 -talassemia e formas incomuns de β -talassemia heterozigota. Alguns pacientes com β -talassemia intermédia apresentam dois genes de β -globina defeituosos e um defeito genético de α -talassemia, o que diminui o desequilíbrio na síntese de cadeias α e β . Em outros casos raros, porém informativos, os indivíduos apresentam um defeito único em β -globina e uma ou duas cópias extras dos genes de α -globina normal (originados de um evento de duplicação do gene), o que agrava o desequilíbrio da cadeia. ¹⁰Essas formas raras de doença servem para enfatizar o papel cardinal das cadeias de α -globina não pareadas na patologia. Os aspectos clínicos e morfológicos da β -talassemia intermédia não são descritos separadamente, mas podem ser presumidos a partir das discussões a seguir sobre *β -talassemia major* e *β -talassemia minor*.

TABELA 14-3 Classificação Clínica e Genética das Talassemias

Síndromes Clínicas	Genótipo	Aspectos Clínicos	Genética Molecular
β-TALASSEMIAS			

β -Talassemia <i>major</i>	β -Talassemia homocigota (β^0/β^0 , β^+/ β^+ , β^0/β^+)	Grave; requer transfusões de sangue	Principalmente mutações pontuais que provocam defeitos na transcrição, <i>splicing</i> ou translação do RNAm da β -globina
β -Talassemia <i>intermedia</i>	Variável (β^0/β^+ , β^+/ β^+ , β^0/β , β^+/β)	Grave, mas não requer transfusões de sangue regulares	
β -Talassemia <i>minor</i>	β -Talassemia heterocigota (β^0/β , β^+/β)	Assintomática, com anemia leve ou ausente; anormalidades eritrocitárias observadas	

α -TALASSEMIAS

Portadores silenciosos	$-/\alpha$ α/α	Assintomáticos; sem anormalidades eritrocitárias	Principalmente deleções de genes
Traço de α -talassemia	$-/-$ α/α (asiático) $-/\alpha$ $-/\alpha$ (negro africano, asiático)	Assintomático, como na β -talassemia <i>minor</i>	
Doença de HbH	$-/-$ $-/\alpha$	Grave; lembra a β -talassemia <i>intermedia</i>	
Hidropisia fetal	$-/-$ $-/-$	Letal no útero sem transfusões	

β -Talassemia Major. A β -talassemia *major* é mais comum em países do Mediterrâneo, partes da África e Sudoeste Asiático. Nos Estados Unidos, a incidência é maior em imigrantes dessas áreas. A anemia se manifesta 6 a 9 meses após o nascimento, quando a síntese de hemoglobina passa de HbF para HbA. Em pacientes não transfundidos, os níveis de hemoglobina correspondem a 3 a 6 g/dL. Os eritrócitos podem apresentar uma ausência completa de HbA (genótipo β^0/β^0) ou conter pequenas quantidades (genótipos β^+/β^+ ou β^0/β^+). A outra hemoglobina eritrocitária principal é HbF, que está acentuadamente elevada. Os níveis de HbA2 algumas vezes são elevados, porém mais frequentemente são normais ou baixos.

Morfologia. Os esfregaços de sangue exibem anormalidades eritrocitárias intensas, incluindo variação acentuada do tamanho (anisocitose) e da forma (poiquilocitose), microcitose e hipocromia. Células em alvo (assim chamadas porque a hemoglobina se reúne no centro da célula), pontilhado basófilo e eritrócitos fragmentados também são comuns. As inclusões de cadeias α agregadas são removidas eficientemente pelo baço e não são facilmente observadas. A contagem de reticulócitos é elevada, porém é menor do que o esperado para a severidade da anemia em razão de eritropoiese ineficaz. Números variáveis de precursores eritrocitários nucleados pouco hemoglobinizados (normoblastos) são observados no sangue periférico como resultado da eritropoiese de “estresse” e liberação anormal de locais de hematopoiese extramedular.

Outras alterações importantes envolvem a medula óssea e o baço. Em pacientes não transfundidos, ocorre uma expansão notável da medula óssea hematopoieticamente ativa. Nos ossos da face e do crânio, o rápido crescimento da medula óssea causa erosão do osso cortical existente e induz a formação de novo osso, originando um aspecto de “corte de cabelo militar” ao raio X (Fig. 14-13). Tanto a hiperplasia fagocitária quanto a hematopoiese extramedular contribuem para o aumento do baço, que pode pesar até 1.500 g. O fígado e os linfonodos também podem estar aumentados pela hematopoiese extramedular.

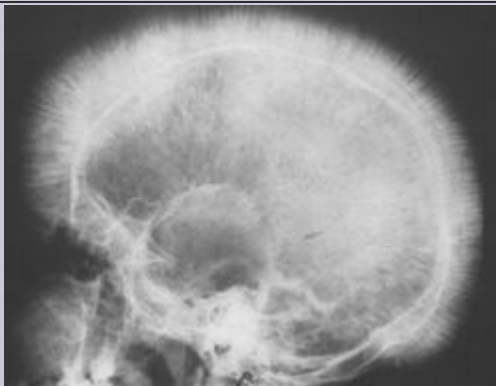

FIGURA 14-13

Talassemia: Radiografia do crânio mostrando a formação de novo osso na tábua externa, produzindo radiações perpendiculares que lembram um corte de cabelo em estilo militar.

(Cortesia do Dr. Jack Reynolds, Departamento de Radiologia, University of Texas Southwestern Medical School, Dallas, TX.)

Hemossiderose e hemocromatose secundária, as duas manifestações da sobrecarga de ferro (Cap. 18), ocorrem em quase todos os pacientes. O ferro depositado frequentemente lesa os órgãos, mais notavelmente coração, fígado e pâncreas.

O curso clínico da β -talassemia *major* é breve, exceto quando transfusões de sangue são administradas. Crianças não tratadas sofrem de retardo do crescimento e morrem em idade precoce pelos efeitos da anemia. Naquelas que sobrevivem o suficiente, os ossos do maxilar e outras proeminências ósseas são aumentados e distorcidos. Hepatoesplenomegalia decorrente de hematopoiese extramedular geralmente está presente. Embora as transfusões de sangue melhorem a anemia e suprimam as complicações relacionadas com a eritropoiese excessiva, provocam complicações por si só. A doença cardíaca resultante da sobrecarga de ferro progressiva e hemocromatose secundária (Cap. 18) é uma causa de morte importante, particularmente em pacientes tratados intensamente com transfusões, que devem receber quelantes de ferro para prevenir ou reduzir essa complicação. Com as transfusões e a quelação de ferro, a sobrevida até a 3ª década é possível, porém o prognóstico geral permanece reservado. O transplante de medula óssea é a única terapia que oferece cura e está sendo cada vez mais usado. ¹¹ O diagnóstico pré-natal é possível pela análise molecular do DNA.

β -talassemia *Minor*. A é muito mais comum que a β -talassemia *major* e compreensivelmente afeta os mesmos grupos étnicos. A maioria dos pacientes consiste em portadores heterozigotos de um alelo β^+ ou β^0 . Esses pacientes geralmente são assintomáticos. A anemia, se presente, é leve. O esfregaço do sangue periférico tipicamente exhibe algumas anormalidades eritrocitárias, incluindo hipocromia, microcitose, pontilhado basófilo e células em alvo. Uma hiperplasia eritroide leve é observada na medula óssea. A eletroforese de hemoglobina geralmente revela um aumento de HbA₂ ($\alpha_2\delta_2$) de até 4% a 8% da hemoglobina total (normal, 2,5% \pm 0,3%), o que é um reflexo da proporção elevada da síntese de cadeia δ em relação à cadeia β . Os níveis de HbF geralmente são normais ou às vezes discretamente aumentados.

O reconhecimento do traço de β -talassemia é importante por dois motivos: (1) diferenciação da

anemia microcítica hipocrômica da deficiência de ferro e (2) aconselhamento genético. A deficiência de ferro geralmente pode ser excluída pela medida de ferro sérico, pela capacidade de ligação de ferro total e ferritina sérica (como descrito posteriormente na anemia por deficiência de ferro). O aumento de HbA2 é diagnosticamente útil, particularmente em indivíduos (como mulheres em idade fértil) que apresentam risco tanto de traço de β -talassemia quanto deficiência de ferro.

α -Talassemias

As α -talassemias são causadas por deleções herdadas e resultam em síntese reduzida ou ausente das cadeias de α -globina. Normalmente, existem quatro genes de α -globina, e a severidade da α -talassemia depende de quantos genes de α -globina são afetados. Como ocorre nas β -talassemias, a anemia se origina tanto de uma ausência de hemoglobina adequada quanto dos efeitos do excesso de cadeias não α não pareadas (β , γ e δ), que variam de tipo em idades diferentes. Em recém-nascidos com α -talassemia, o excesso de cadeias de γ -globina não pareadas forma tetrâmeros γ_4 , conhecidos como hemoglobina de Bart, enquanto em crianças mais velhas e adultos o excesso de cadeias de β -globina forma tetrâmeros β_4 , conhecidos como HbH. Tendo em vista que as cadeias β e γ livres são mais solúveis que as cadeias α livres e formam homotetrâmeros razoavelmente estáveis, a hemólise e a eritropoiese ineficaz são menos intensas que nas β -talassemias. Uma variedade de lesões moleculares origina a α -talassemia, porém a deleção do gene é a causa mais comum da redução da síntese de cadeias α .

Síndromes Clínicas. As síndromes clínicas são determinadas e classificadas pelo número de genes de α -globina deletados. Cada um dos quatro genes de α -globina normalmente contribui com 25% do total de cadeias de α -globina. As síndromes de α -talassemia são originadas de combinações de deleções que removem de um a quatro genes de α -globina. Não surpreendentemente, a severidade da síndrome clínica é proporcional ao número de genes de α -globina deletados. Os diferentes tipos de α -talassemia e seus aspectos clínicos mais evidentes estão relacionados na [Tabela 14-3](#).

Estado de Portador Silencioso. Está associado à deleção de um único gene de α -globina, que causa uma redução pouco detectável na síntese de cadeia de α -globina. Esses indivíduos são completamente assintomáticos, porém apresentam discreta microcitose.

Traço de α -Talassemia. É causado pela deleção de dois genes de α -globina de um único cromossomo ($\alpha/\alpha -/-$), ou pela deleção de um gene α -globina de cada um dos dois cromossomos ($\alpha/- \alpha/$) ([Tabela 14-3](#)). O primeiro genótipo é mais comum nas populações asiáticas, o último em regiões da África. Os dois genótipos produzem deficiências quantitativas semelhantes de α -globina e são clinicamente idênticos, porém apresentam implicações diferentes para os filhos dos indivíduos afetados, que apresentam um risco de α -talassemia clinicamente significativa (doença HbH ou hidropisia fetal) apenas quando um dos pais apresenta o haplótipo $-/-$. Como resultado, a α -talassemia sintomática é relativamente comum em populações asiáticas e rara em populações negras africanas. O quadro clínico no traço de α -talassemia é idêntico ao descrito para β -talassemia *minor*, ou seja, eritrócitos pequenos (microcitose), anemia mínima ou ausente e ausência de sinais físicos anormais. Os níveis de HbA2 estão normais ou baixos.

Doença da Hemoglobina H. É causada pela deleção de três genes de α -globina. Como já

discutido, a doença HbH é mais comum em populações asiáticas. Com apenas um gene de α -globina normal, a síntese de cadeias α é acentuadamente reduzida, e tetrâmeros de β -globina, chamados de HbH, são formados. HbH possui uma afinidade extremamente elevada por oxigênio e, portanto, não é útil para o fornecimento de oxigênio, causando uma hipóxia dos tecidos desproporcional ao nível de hemoglobina. Adicionalmente, a HbH está propensa à oxidação, o que causa sua precipitação e a formação de inclusões intracelulares que promovem o sequestro eritrocitário e a fagocitose no baço. O resultado é uma anemia moderadamente grave semelhante à β -talassemia intermédia.

Hidropisia Fetal. A forma mais grave de α -talassemia é causada pela deleção de todos os quatro genes de α -globina. No feto, as cadeias de γ -globina em excesso formam tetrâmeros (hemoglobina de Bart) que possuem uma afinidade tão elevada pelo oxigênio que fornecem pouca quantidade para os tecidos. A sobrevida no início do desenvolvimento é decorrente da expressão das cadeias ζ , uma globina embrionária que é pareada com as cadeias γ para formar um tetrâmero $\zeta\gamma_2$ Hb funcional. Os sinais de sofrimento fetal geralmente são evidentes no 3º trimestre de gravidez. No passado, a anoxia tissular grave provocava a morte intrauterina ou logo após o nascimento; com a transfusão intrauterina, muitos desses bebês atualmente são salvos. O feto apresenta palidez intensa, edema generalizado e hepatoesplenomegalia maciça semelhante à observada na doença hemolítica do recém-nascido ([Cap. 10](#)). Existe uma dependência vitalícia de transfusões sanguíneas para sobrevivência, com o risco associado de sobrecarga de ferro. O transplante de medula óssea pode ser curativo. [11](#)

Hemoglobinúria Paroxística Noturna

A hemoglobinúria paroxística noturna (HPN) é uma doença que resulta de mutações adquiridas no gene do grupo A de complementação de fosfatidilinositol glicano (PIGA), uma enzima essencial para a síntese de algumas proteínas de superfície celular. A HPN tem uma incidência de 2 a 5 por milhão nos Estados Unidos. Apesar da sua raridade, ela tem fascinado os hematologistas, porque é a única anemia hemolítica causada por um defeito genético adquirido. Lembre-se de que as proteínas estão ancoradas na bicamada lipídica de dois modos. A maioria possui uma região hidrofóbica que se estende pela membrana celular; estas são chamadas de proteínas transmembranosas. As outras estão fixadas à membrana celular por uma ligação covalente a um fosfolipídio especializado chamado glicosilfosfatidilinositol (GPI). Na HPN, estas proteínas ligadas ao GPI são deficientes em virtude das mutações somáticas que inativam PIGA. PIGA está relacionado com o cromossomo X e está sujeito a lionização (inativação aleatória de um cromossomo X das células no sexo feminino; [Cap. 5](#)). Como resultado, uma única mutação adquirida no gene PIGA ativo de qualquer célula é suficiente para produzir um estado de deficiência. Uma vez que as mutações causais ocorrem em uma célula-tronco hematopoiética, toda a sua progênie clonal (eritrócitos, leucócitos e plaquetas) é deficiente em proteínas relacionadas ao GPI. Tipicamente, o clone mutante coexiste com a progênie de células-tronco normais que não apresentam deficiência de PIGA.

Notavelmente, a maioria dos indivíduos normais é portadora de pequenos números de células na medula óssea com mutações *PIGA* idênticas àquelas que causam a HPN. Supõe-se que essas células aumentem em número (consequentemente produzindo HPN clinicamente evidente) apenas em raros casos, em que apresentam uma vantagem seletiva, como no contexto de reações autoimunes contra antígenos ligados ao GPI. [12](#) Este cenário poderia explicar a

frequente associação de HPN e anemia aplásica, uma síndrome de insuficiência medular (discutida adiante) que tem uma base autoimune em muitos indivíduos.


As células do sangue na HPN apresentam deficiência de três proteínas ligadas ao GPI que regulam a atividade do complemento: (1) o fator de aceleração de decadência ou CD55; (2) o inibidor de membrana de lise reativa ou CD59; e (3) a proteína de ligação C8. Desses fatores, o mais importante é o CD59, um potente inibidor da C3 convertase que impede a ativação espontânea da via de complemento alternativa.

Eritrócitos, plaquetas e granulócitos deficientes destes fatores ligados ao GPI são anormalmente susceptíveis a lise ou lesão por complemento. Em eritrócitos, isso se manifesta por *hemólise intravascular*, que é causada pelo complexo de ataque membranoso C5b-C9. A hemólise é paroxística e noturna em apenas 25% dos casos; hemólise crônica sem hemoglobinúria dramática é mais típica. A tendência de lise dos eritrócitos à noite é explicada pela discreta diminuição do pH sanguíneo durante o sono, o que aumenta a atividade do complemento. A anemia é variável, porém geralmente leve a moderada em severidade. A perda do ferro heme na urina (hemossiderinúria) eventualmente provoca deficiência de ferro, que pode se exacerbar se não for tratada.

Trombose é a principal causa de morte relacionada à doença em indivíduos com HPN. Aproximadamente 40% dos pacientes sofrem de trombose venosa, frequentemente envolvendo as veias hepáticas, portais ou cerebrais. A disfunção plaquetária decorrente da ausência de algumas proteínas ligadas ao GPI contribui para o estado pró-trombótico, assim como a absorção de NO pela hemoglobina livre (como discutido na doença falciforme). ¹³ Aproximadamente 5% a 10% dos pacientes eventualmente desenvolvem leucemia mieloide aguda ou uma síndrome mielodisplásica, possivelmente porque as células-tronco hematopoiéticas sofreram algum tipo de lesão genética.

A HPN é diagnosticada por citometria de fluxo, que fornece um meio sensível para detectar eritrócitos deficientes em proteínas ligadas ao GPI, como o CD59 (Fig. 14-14). Várias abordagens terapêuticas estão disponíveis, nenhuma das quais inteiramente satisfatória. A infusão de um anticorpo monoclonal inibidor de C5a reduz muito a hemólise, porém expõe os pacientes a maior risco de infecções meningocócicas sérias ou fatais (como ocorre em indivíduos com defeitos hereditários do complemento). Medicamentos imunossupressores algumas vezes são benéficos para indivíduos com evidência de aplasia medular. A única cura consiste no transplante de medula óssea.

FIGURA 14-14



Hemoglobinúria paroxística noturna (HPN). **A**, Citograma de fluxo do sangue de um indivíduo normal mostra que os eritrócitos expressam duas proteínas de membrana ligadas a fosfatidilinositol glicano (PIG), CD55 e CD59, em suas superfícies. **B**, Citograma de fluxo do sangue de um paciente com HPN mostra uma população de eritrócitos que é deficiente tanto em CD55 quanto CD59. Como é típico na HPN, uma segunda população de eritrócitos CD55+/CD59+, que é derivada de células-tronco hematopoiéticas residuais normais, também está presente.

(Cortesia do Dr. Scott Rodig, Departamento de Patologia, Brigham and Women's Hospital, Boston, MA.)

Anemia Imuno-hemolítica

As anemias hemolíticas nesta categoria são causadas por anticorpos que se ligam aos eritrócitos, provocando sua destruição prematura. Embora esses distúrbios sejam referidos comumente como anemias hemolíticas autoimunes, a designação anemia imuno-hemolítica é preferida porque, em alguns casos, a reação imune é iniciada por um medicamento ingerido. As anemias imuno-hemolíticas podem ser classificadas com base nas características do anticorpo responsável ([Tabela 14-4](#)).

TABELA 14-4 Classificação das Anemias Imuno-hemolíticas

TIPO DE ANTICORPOS QUENTES (ANTICORPOS IgG ATIVOS A 37°C)

Primária (idiopática)

Secundária

Distúrbios autoimunes (particularmente lúpus eritematoso sistêmico)

Medicamentos

Neoplasias linfóides

TIPO DE AGLUTININA FRIA (ANTICORPOS IgM ATIVOS ABAIXO DE 37°C)

Aguda (infecção por *Mycoplasma*, mononucleose infecciosa) Crônica

Idiopática

Neoplasias linfóides

TIPO DE HEMOGLOBINA FRIA (ANTICORPOS IgG ABAIXO DE 37°C)

Rara; ocorre principalmente em crianças após infecções virais

O diagnóstico de anemia imuno-hemolítica requer a detecção de anticorpos e/ou complemento nos eritrócitos do paciente. Isso é realizado usando-se o teste de *antiglobulina de Coombs direto*, no qual os eritrócitos do paciente são misturados com o soro contendo anticorpos específicos para imunoglobulina ou complemento humano. Se a imunoglobulina ou complemento estiver presente na superfície dos eritrócitos, os anticorpos multivalentes causam aglutinação, que é facilmente apreciada visualmente como formação de grumos. No teste de *antiglobulina de Coombs indireto*, o soro do paciente é testado quanto à sua capacidade de aglutinar eritrócitos comercialmente disponíveis portadores de antígenos específicos definidos. Esse teste é usado para caracterizar o alvo antigênico e a dependência da temperatura do anticorpo responsável. Testes imunológicos quantitativos para medir esses anticorpos de modo direto também estão disponíveis.

Tipo de Anticorpos Quentes. *Esta é a forma mais comum de anemia imuno-hemolítica.* Aproximadamente 50% dos casos são idiopáticos (primários); os outros estão relacionados com uma condição predisponente ([Tabela 14-4](#)) ou à exposição a um medicamento. A maioria dos anticorpos causais é da classe IgG; menos comumente, anticorpos IgA são responsabilizados. A hemólise eritrocitária é, principalmente, extravascular. Eritrócitos revestidos por IgG ligam-se a receptores Fc nos fagócitos, que removem a membrana eritrocitária durante uma fagocitose “parcial”. Como ocorre na esferocitose hereditária, a perda da membrana converte os eritrócitos em esferócitos, que são sequestrados e removidos no baço. Uma esplenomegalia moderada decorrente de hiperplasia de fagócitos esplênicos geralmente é observada.

Como em outros distúrbios autoimunes, a causa de anemia imuno-hemolítica primária é desconhecida. Em muitos casos, os anticorpos são dirigidos contra os antígenos do grupo sanguíneo Rh. Os mecanismos da anemia imuno-hemolítica induzida por medicamentos são mais bem compreendidos. Dois mecanismos diferentes foram descritos.

Medicamentos antigênicos. Nesta situação, a hemólise geralmente se segue a grandes doses intravenosas do medicamento agressor e ocorrem 1 a 2 semanas após o início da terapia. Estes medicamentos, exemplificados por penicilina e cefalosporinas, ligam-se à membrana eritrocitária e são reconhecidos por anticorpos antimedicamento. Algumas vezes, os anticorpos ligam-se apenas ao medicamento, como na hemólise induzida por penicilina. Em raros casos, como na hemólise induzida por quinidina, os anticorpos reconhecem um complexo do medicamento e uma proteína de membrana. Os anticorpos responsáveis algumas vezes fixam complemento e causam hemólise intravascular, mas, na maioria das vezes, atuam como opsoninas, que promovem a hemólise extravascular no interior de fagócitos.

Medicamentos com interrupção da tolerância. Esses medicamentos, dos quais o agente anti-hipertensivo α -metildopa é o protótipo, induzem de um modo desconhecido a produção de anticorpos contra antígenos eritrocitários, particularmente os antígenos do grupo sanguíneo Rh. Aproximadamente 10% dos pacientes que recebem α -metildopa desenvolvem autoanticorpos, como avaliado pelo teste de Coombs direto, e cerca de 1% desenvolve hemólise clinicamente significativa.

Tipo de Aglutinina Fria. Esta forma de anemia imuno-hemolítica é causada por anticorpos IgM, que se ligam avidamente aos eritrócitos em baixas temperaturas (0°-4°C).¹⁴ Ela é menos comum que a anemia imuno-hemolítica de anticorpos quentes, representando 15% a 30% dos casos. Os anticorpos de aglutinina fria algumas vezes aparecem temporariamente após algumas infecções, como por *Mycoplasma pneumoniae*, vírus Epstein-Barr, citomegalovírus, vírus influenza e vírus da imunodeficiência humana (HIV). Nessas situações, o distúrbio é autolimitado e os anticorpos raramente induzem hemólise clinicamente importante. A anemia imuno-hemolítica de aglutinina fria crônica ocorre em associação com algumas neoplasias de células B ou alguma condição idiopática.

Os sintomas clínicos resultam da ligação de IgM aos eritrócitos nos leitos vasculares, onde a temperatura pode cair abaixo de 30°C, como em dedos das mãos e dos pés e orelhas expostas. A ligação de IgM aglutina os eritrócitos e fixa complementos rapidamente. À medida que o sangue recircula e aquece, IgM é liberada, geralmente antes que a hemólise mediada por complemento possa ocorrer. Contudo, a interação transitória com IgM é suficiente para depositar quantidades substanciais de C3b, uma excelente opsonina, que provoca a remoção dos eritrócitos afetados pelos fagócitos no baço, no fígado e na medula óssea. A hemólise tem severidade variável. A obstrução vascular causada por eritrócitos aglutinados resulta em palidez, cianose e fenômeno de Raynaud ([Cap. 11](#)) em partes do corpo expostas à temperatura fria.

Tipo de Hemolisina Fria. As hemolisinas frias são autoanticorpos responsáveis por uma entidade incomum conhecida como *hemoglobinúria paroxística do frio*. Este distúrbio raro provoca hemólise intravascular e hemoglobinúria substanciais, algumas vezes fatais. Os autoanticorpos correspondem a IgGs que se ligam ao antígeno grupo sanguíneo P na superfície eritrocitária¹⁴ em regiões frias e periféricas do corpo. A lise mediada por complemento ocorre quando as células recirculam para regiões centrais aquecidas, uma vez que a cascata de complemento funciona de modo mais eficiente a 37°C. A maioria dos casos é observada em crianças após infecções virais; nesse contexto, o distúrbio é transitório, e a maioria dos indivíduos afetados se recupera dentro de 1 mês.

O tratamento da anemia imuno-hemolítica de anticorpos quentes é centralizado na remoção dos fatores iniciadores (ou seja, medicamentos); quando isso não é viável, medicamentos imunossupressores e esplenectomia constituem as principais medidas.¹⁵ A anemia imuno-hemolítica de aglutinina fria crônica causada por anticorpos IgM é mais difícil de tratar.¹⁴

Anemia Hemolítica Resultante de Trauma dos Eritrócitos

A hemólise mais significativa causada por trauma dos eritrócitos é observada em indivíduos com próteses valvares cardíacas e distúrbios microangiopáticos. As valvas cardíacas mecânicas artificiais são mais frequentemente implicadas que as valvas porcinas bioprotéticas. A hemólise é originada de forças de cisalhamento produzidas pelo fluxo sanguíneo turbulento e gradientes de pressão entre as valvas danificadas. A anemia hemolítica microangiopática é vista mais comumente com a coagulação intravascular disseminada, mas também ocorre na púrpura trombocitopênica trombótica (PTT), na síndrome hemolítico-urêmica (SHU), na hipertensão maligna, no lúpus eritematoso sistêmico e no câncer disseminado. O aspecto patogênico comum

desses distúrbios é uma lesão microvascular que resulta em estreitamento luminal, frequentemente em virtude de deposição de fibrina e plaquetas. Essas alterações vasculares produzem estresse de cisalhamento que lesa mecanicamente os eritrócitos passantes. Independentemente da causa, a lesão traumática provoca o aparecimento de fragmentos eritrocitários (esquizócitos), “células espiculadas,” “células em capacete” e “células triangulares” nos esfregaços sanguíneos ([Fig. 14-15](#)).

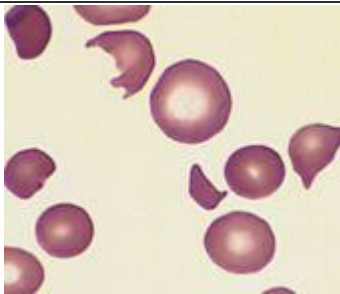


FIGURA 14-15

Anemia hemolítica microangiopática. O esfregaço do sangue periférico de uma pessoa com síndrome hemolítico-urêmica mostra vários eritrócitos fragmentados.

(Cortesia do Dr. Robert W. McKenna, Departamento de Patologia, University of Texas Southwestern Medical School, Dallas, TX.)

ANEMIAS POR DIMINUIÇÃO DA ERITROPOIESE

Embora as anemias originadas da produção inadequada de eritrócitos sejam heterogêneas, elas podem ser classificadas em várias categorias principais com base em sua fisiopatologia ([Tabela 14-1](#)). As anemias mais comuns e importantes associadas à subprodução de eritrócitos são aquelas causadas por deficiências nutricionais, seguidas por aquelas originadas secundariamente a insuficiência renal e inflamação crônica. Também incluídos estão distúrbios menos comuns que provocam insuficiência generalizada na medula óssea, como a anemia aplásica, neoplasias hematopoiéticas primárias ([Cap. 13](#)) e distúrbios infiltrativos que provocam a substituição da medula (como o câncer metastático e a doença granulomatosa disseminada). Discutiremos primeiro as causas extrínsecas de diminuição da eritropoiese, que são mais comuns e clinicamente importantes, e, então, passaremos para as causas intrínsecas não neoplásicas.

Anemias Megaloblásticas

O tema comum entre as várias causas de anemia megaloblástica ([Tabela 14-5](#)) é um prejuízo da síntese de DNA que provoca alterações morfológicas distintas, incluindo precursores eritroides e eritrócitos anormalmente grandes. A discussão a seguir descreve primeiramente as características comuns e então volta-se para os dois tipos principais: anemia perniciosa (a principal forma de anemia por deficiência de vitamina B₁₂) e anemia por deficiência de folato.

Modificado de Beck WT. Megaloblastic anemias. In: Wyngaarden JB, Smith LH (eds): Cecil Textbook of Medicine, 18th ed. Philadelphia, WB Saunders, 1988, p. 900.

DEFICIÊNCIA DE VITAMINA B₁₂

Diminuição da Ingestão

Dieta inadequada, vegetarianismo

Prejuízo da Absorção

Deficiência de fator intrínseco

Anemia perniciosa

Gastrectomia

Estados de má absorção

Doença intestinal difusa (p. ex., linfoma, esclerose sistêmica)

Ressecção ileal, ileíte

Captação competitiva por parasitas

Infestação por tênia do peixe

Supercrescimento bacteriano em alças cegas e divertículos do intestino

DEFICIÊNCIA DE ÁCIDO FÓLICO

Diminuição da Ingestão

Dieta inadequada, alcoolismo, lactentes

Prejuízo da Absorção

Estados de má absorção

Doença intestinal intrínseca

Anticonvulsivantes, contraceptivos orais

Aumento da Perda

Hemodiálise

Maior Necessidade

Gravidez, lactentes, cancer disseminado, hematopoiese muito aumentada

Prejuízo da Utilização

Antagonistas do ácido fólico

AUSÊNCIA DE RESPOSTA À TERAPIA COM VITAMINA B₁₂ OU ÁCIDO FÓLICO

Inibidores metabólicos da síntese de DNA e/ou do metabolismo do folato (p. ex., metotrexato)

Algumas das funções metabólicas da vitamina B₁₂ e do folato são consideradas adiante. No momento, é suficiente saber que a vitamina B₁₂ e o ácido fólico são coenzimas necessárias para a síntese de timidina, uma das quatro bases encontradas no DNA. Uma deficiência dessas vitaminas ou um prejuízo em seu metabolismo resulta em maturação nuclear defeituosa decorrente de síntese desorganizada ou inadequada de DNA, com conseqüente retardo ou bloqueio da divisão celular.

Morfologia. Alguns achados no sangue periférico são compartilhados por todas as anemias megaloblásticas. A presença de eritrócitos macrocíticos e ovais (macro-ovalócitos) é altamente característica. Uma vez que são maiores que o normal e contêm hemoglobina ampla, a maioria dos macrócitos não possui a palidez central dos eritrócitos normais e parece mesmo “hipercrômica”, porém a CHCM não está elevada. Ocorre uma variação acentuada do tamanho (anisocitose) e da forma (poiquilocitose) dos eritrócitos. A contagem de reticulócitos é baixa. Progenitores eritrocitários nucleados ocasionalmente aparecem no sangue circulante quando a anemia é grave. Os neutrófilos também são maiores que o normal (macropolimorfonuclear) e hipersegmentados, apresentando cinco ou mais lóbulos nucleares em vez de três a quatro normais ([Fig. 14-16](#)).

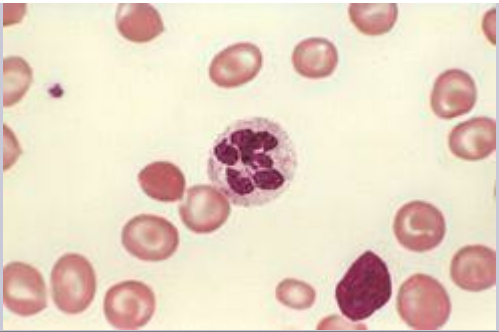


FIGURA 14-16

Anemia megaloblástica. O esfregaço do sangue periférico mostra um neutrófilo hipersegmentado com um núcleo de seis lobos.

(Cortesia do Dr. Robert W. McKenna, Departamento de Patologia, University of Texas Southwestern Medical School, Dallas, TX.)

A medula óssea, em geral, é acentuadamente hipercelular como resultado de aumento dos precursores hematopoiéticos, que muitas vezes substituem completamente a medula gordurosa. **Alterações megaloblásticas são detectadas em todos os estágios do desenvolvimento eritroide.** As células mais primitivas (pró-megaloblastos) são grandes, com um citoplasma profundamente basófilo, nucléolos proeminentes e um padrão distinto de cromatina nuclear fina ([Fig. 14-17, célula A](#)). À medida que essas células se diferenciam e começam a acumular hemoglobina, o núcleo retém a cromatina finamente distribuída e não consegue desenvolver a cromatina picnótica aglomerada típica dos normoblastos. Embora a maturação nuclear seja retardada, a maturação citoplasmática e o acúmulo de hemoglobina prosseguem em velocidade normal, levando a uma assincronia entre núcleo e citoplasma. Uma vez que a síntese de DNA está prejudicada em todas as células em proliferação, os precursores granulocíticos também exibem alteração da maturação na forma de **metamielócitos gigantes e formas em bastão**. Os megacariócitos também podem ser anormalmente grandes e apresentar núcleos bizarros e multilobulados.

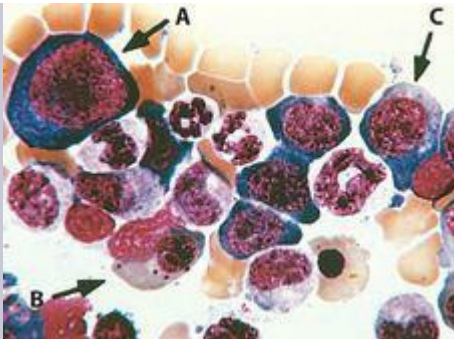


FIGURA 14-17

Anemia megaloblástica (aspirado de medula óssea). **A a C**, Megaloblastos em vários estágios de diferenciação. Observar que o megaloblasto ortocromático (**B**) é hemoglobinizado (o que é revelado pela cor do citoplasma), mas, em contraste com os normoblastos ortocromáticos normais, o núcleo não é picnótico. Os precursores eritroides iniciais (**A,C**) e os precursores granulocíticos também são grandes e apresentam uma cromatina anormalmente imatura.

(Cortesia do Dr. Jose Hernandez, Departamento de Patologia, University of Texas Southwestern Medical School, Dallas, TX.)

A hiperplasia da medula é uma resposta aos maiores níveis dos fatores de crescimento, como eritropoietina. Contudo, a desorganização da síntese de DNA faz com que a maioria dos precursores sofra apoptose na medula (um exemplo de hematopoiese ineficaz) e provoca pancitopenia. A anemia é ainda mais exacerbada por um grau leve de hemólise eritrocitária de etiologia desconhecida.

Anemias por Deficiência de Vitamina B₁₂: Anemia Perniciosa

A anemia perniciosa é uma forma específica de anemia megaloblástica causada por gastrite autoimune e uma insuficiência consequente à produção de fator intrínseco, que provoca a

deficiência de vitamina B₁₂. Revisaremos, inicialmente, o metabolismo da vitamina B₁₂, uma vez que isso ajuda a colocar a anemia perniciosa em perspectiva em relação às outras causas de anemia por deficiência de vitamina B₁₂.

Metabolismo Normal da Vitamina B₁₂. A vitamina B₁₂ é um composto organometálico complexo conhecido como cobalamina. Em circunstâncias normais, os humanos são totalmente dependentes da vitamina B₁₂ dietética. Os micro-organismos constituem a origem final da cobalamina na cadeia alimentar. Plantas e vegetais contêm pouca cobalamina, com exceção daquela adquirida por contaminação microbiana, e dietas estritamente vegetarianas ou macrobióticas não fornecem quantidades adequadas deste nutriente essencial. A exigência diária corresponde a 2 a 3 µg. Uma dieta que inclua produtos animais contém quantidades significativamente maiores e normalmente resulta no acúmulo de depósitos intra-hepáticos de vitamina B₁₂ suficientes para durar por vários anos.

A absorção de vitamina B₁₂ requer o fator intrínseco, que é secretado pelas células parietais da mucosa fúndica (Fig. 14-18). A vitamina B₁₂ é liberada das proteínas de ligação dos alimentos pela ação da pepsina no estômago e liga-se às proteínas salivares chamadas cobalofinas ou proteínas de ligação R. No duodeno, a vitamina B₁₂ ligada é liberada pela ação das proteases pancreáticas. Ela se associa, então, ao fator intrínseco. Esse complexo é transportado até o íleo, onde sofre endocitose por enterócitos ileais que expressam receptores do fator intrínseco em suas superfícies. Nas células ileais, a vitamina B₁₂ se associa a uma importante proteína transportadora, a transcobalamina II, e é secretada no plasma. A transcobalamina II fornece vitamina B₁₂ ao fígado e a outras células do corpo, incluindo células em proliferação rápida na medula óssea e no trato gastrointestinal. Além dessa importante via, existe também um mecanismo de captação alternativa pouco compreendido, que não é dependente do fator intrínseco ou de um íleo terminal intacto. Até 1% de uma grande dose oral pode ser absorvida por essa via, tornando viável o tratamento da anemia perniciosa com altas doses de vitamina B₁₂ oral.

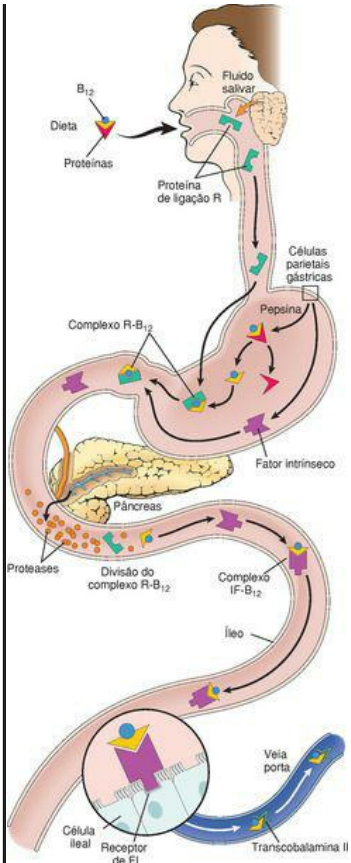


FIGURA 14-18

Ilustração esquemática da absorção da vitamina B₁₂. FI, fator intrínseco; proteínas de ligação R, cobalofilinas (ver texto).

Funções Bioquímicas da Vitamina B₁₂. São conhecidas apenas duas reações em humanos que exigem vitamina B₁₂. Em uma, a metilcobalamina serve como um cofator essencial na conversão de homocisteína em metionina pela metionina sintase (Fig. 14-19). No processo, a metilcobalamina produz um grupo metila que é recuperado do ácido N⁵-metiltetraidrofolico (N⁵-metil FH4), a principal forma de ácido fólico no plasma. Na mesma reação, N⁵-metil FH4 é convertido em ácido tetraidrofolico (FH4). FH4 é crucial, uma vez que é necessário (por meio de seu derivado N^{5,10}-metileno FH4) para a conversão de desoxiuridina monofosfato (dUMP) em desoxitimidina monofosfato (dTMP), um precursor imediato do DNA. *Postula-se que a causa fundamental do prejuízo da síntese de DNA na deficiência de vitamina B₁₂ seja a menor disponibilidade de FH₄*, cuja maioria está “aprisionada” como N⁵-metil FH4. O déficit de FH4 pode ser ainda mais exacerbado por uma deficiência “interna” de folato causada pela incapacidade de sintetizar formas poliglutamiladas metabolicamente ativas. Isso se origina da necessidade de vitamina B₁₂ na síntese de metionina, que contribui com um grupo carbono necessário para as reações metabólicas que criam os poliglutamatos de folato (Fig. 14-20). Qualquer que seja o mecanismo, *a ausência de folato é a causa imediata da anemia na deficiência de vitamina B₁₂*, uma vez que a anemia melhora com a administração de ácido fólico.

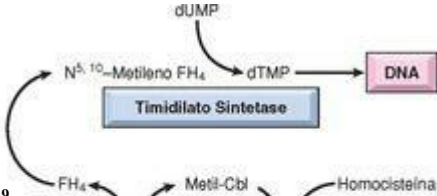


FIGURA 14-19

Relação entre N^6 -metil FH_4 , metionina sintase e timidilato sintetase. Na deficiência de cobalamina (Cbl), o folato é sequestrado como N^6 -metil FH_4 . Em última análise, isso priva a timidilato sintetase de sua coenzima folato ($N^5,10$ -metileno FH_4), consequentemente prejudicando a síntese DNA. FH_4 , ácido tetraidrofólico.

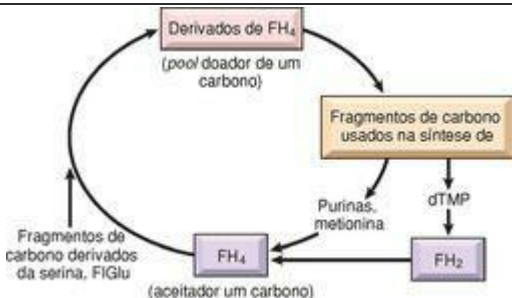


FIGURA 14-20

Papel dos derivados de folato na transferência de fragmentos de carbono para síntese de macromoléculas biológicas. FH_4 , ácido tetraidrofólico; FH_2 , ácido diidrofólico; FIGlu, formiminoglutamato; $dTMP$, desoxitimidina monofosfato.

As complicações neurológicas associadas à deficiência de vitamina B₁₂ são mais enigmáticas, uma vez que não melhoram com a administração de folato. A outra reação conhecida dependente da vitamina B₁₂ é a isomerização de metilmalonil coenzima A em succinil coenzima A, que requer adenosilcobalamina como grupo protetico na enzima metil-malonil-coenzima A mutase. Uma deficiência de vitamina B₁₂ conseqüentemente provoca o aumento dos níveis plasmáticos e urinários de ácido metilmalônico. A interrupção dessa reação e o conseqüente acúmulo de metilmalonato e propionato (um precursor) poderiam levar à formação e à incorporação de ácidos graxos anormais nos lípides neuronais. Foi sugerido que essa anormalidade bioquímica predisponha à degradação da mielina, conseqüentemente produzindo as complicações neurológicas da deficiência de vitamina B₁₂ (Cap. 28). Contudo, raros indivíduos com deficiências hereditárias de metilmalonil-coenzima A mutase, embora apresentem complicações relacionadas com a acidemia por metilmalonil, não sofrem as anormalidades neurológicas observadas na deficiência de vitamina B₁₂, gerando uma dúvida sobre essa explicação.

Tendo completado nosso resumo do metabolismo da vitamina B₁₂, agora focalizaremos a anemia perniciosa.

Incidência. Embora um pouco mais prevalente na Escandinávia e em outras populações caucasianas, a anemia perniciosa ocorre em todos os grupos raciais, incluindo negros e hispânicos. É uma doença de adultos mais velhos; a idade mediana do diagnóstico corresponde a 60 anos, e é rara em pessoas com menos de 30 anos. Uma predisposição genética é fortemente suspeitada, porém nenhum padrão genético definível de transmissão foi discernido. Como descrito a seguir, muitos indivíduos afetados exibem uma tendência a formar anticorpos contra múltiplos autoantígenos.

Patogenia. Acredita-se que a anemia perniciosa resulte de um ataque autoimune à mucosa gástrica. Histologicamente ocorre uma *gastrite atrófica crônica* marcada por perda de células parietais, um infiltrado proeminente de linfócitos e plasmócitos e alterações megaloblásticas nas células da mucosa semelhantes às encontradas nos precursores eritroides. *Três tipos de autoanticorpos estão presentes em muitos, mas não em todos os pacientes.* Aproximadamente 75% dos pacientes apresentam um anticorpo de tipo I que bloqueia a ligação da vitamina B₁₂ ao fator intrínseco. Os anticorpos de tipo I são encontrados tanto no plasma quanto no suco gástrico. Os anticorpos de tipo II impedem a ligação do complexo fator intrínseco-vitamina B₁₂ ao seu receptor ileal. Esses anticorpos também são encontrados em uma grande proporção de pacientes com anemia perniciosa. Os anticorpos de tipo III, presentes em 85% a 90% dos pacientes, reconhecem as subunidades α e β da bomba de prótons gástrica, que normalmente está localizada nas microvilosidades do sistema canalicular da célula parietal gástrica. Esses anticorpos não são específicos para anemia perniciosa ou outras doenças autoimunes, uma vez que são encontrados em até 50% dos indivíduos idosos com gastrite crônica idiopática não associada à anemia perniciosa.

Os autoanticorpos têm utilidade diagnóstica, mas não se acredita que constituam a causa primária da patologia gástrica. Em vez disso, parece que uma resposta autorreativa de células T inicia a lesão da mucosa gástrica e desencadeia a formação de autoanticorpos, o que pode exacerbar a lesão epitelial. Quando a massa de células secretoras de fator intrínseco cai abaixo de um limiar (e as reservas de vitamina B₁₂ armazenadas são depletadas), a anemia se desenvolve. Em um modelo animal de gastrite autoimune mediada por células T CD4+, um padrão de autoanticorpos semelhante ao observado na anemia perniciosa se desenvolve, suportando assim a primazia da autoimunidade por células T. A associação comum da anemia perniciosa com outros distúrbios autoimunes, particularmente tireoidite e adrenalite autoimune, também é consistente com uma base imunológica subjacente. A tendência a desenvolver múltiplos distúrbios autoimunes, incluindo anemia perniciosa, está ligada a variantes da sequência específica de NALP1, ¹⁶ um receptor imunológico inato que é mapeado até o cromossomo 17p13.

A deficiência de vitamina B₁₂ está associada a outros distúrbios além da anemia perniciosa. A maioria destes prejudica a absorção da vitamina em uma das etapas descritas anteriormente ([Tabela 14-5](#)). Com acloridria e perda da secreção de pepsina (que ocorre em alguns indivíduos idosos), a vitamina B₁₂ não é facilmente liberada das proteínas nos alimentos. Com a gastrectomia, o fator intrínseco não está disponível para a captação no íleo. Com perda da função pancreática exócrina, a vitamina B₁₂ não pode ser liberada dos complexos de proteína R-vitamina B₁₂. A ressecção ileal ou uma doença ileal difusa pode remover ou lesar o local de absorção do complexo fator intrínseco vitamina B₁₂. Tênia competem com os hospedeiros por B₁₂ e podem induzir um estado de deficiência. Em alguns contextos, como gravidez, hipertireoidismo, câncer disseminado e infecção crônica, a maior demanda de vitamina B₁₂ pode produzir uma deficiência relativa, mesmo com absorção normal.

Morfologia. Os achados na **medula óssea e no sangue** na anemia perniciosa são semelhantes aos descritos anteriormente para todas as anemias megaloblásticas. O estômago tipicamente exibe gastrite crônica difusa ([Cap. 17](#)). **A alteração mais característica é a atrofia das glândulas fúndicas**, afetando tanto as células principais quanto as células parietais, com as últimas virtualmente ausentes. O epitélio de revestimento glandular é substituído pelas células caliciformes secretoras de muco, que lembram aquelas que revestem o intestino grosso, uma forma de metaplasia referida como **intestinalização**. Algumas células, assim como seus núcleos, podem aumentar até o dobro do seu tamanho normal, uma forma de alteração “megaloblástica” exatamente análoga à observada na medula óssea. Com o tempo, a língua pode tornar-se brilhante, lustrosa e “carnosa” (**glossite atrófica**). A atrofia gástrica e as alterações metaplásicas são decorrentes de autoimunidade e não da deficiência de vitamina B₁₂; conseqüentemente, a administração parenteral de vitamina B₁₂ corrige as alterações megaloblásticas na medula e nas células epiteliais do trato alimentar, porém a atrofia gástrica e acloridria persistem.

Lesões do sistema nervoso central são encontradas em, aproximadamente, três quartos de todos os casos de anemia perniciosa desenvolvida, mas também podem ser observadas na ausência de achados hematológicos evidentes. **As principais alterações envolvem a medula**

espinal, onde ocorre desmielinização dos tratos dorsais e laterais, algumas vezes seguida por perda de axônios. Essas alterações originam paraparesia espástica, ataxia sensorial e parestesias graves nos membros inferiores. Menos frequentemente, alterações degenerativas ocorrem nos gânglios das raízes posteriores e nos nervos periféricos ([Cap. 28](#)).

Aspectos Clínicos. A anemia perniciosa tem início insidioso, de modo que a anemia frequentemente é bastante grave no momento em que a pessoa afetada procura atendimento médico. O curso é progressivo, exceto quando interrompido pela terapia.

O diagnóstico é baseado em (1) anemia megaloblástica moderada a grave, (2) leucopenia com granulócitos hipersegmentados, (3) baixa vitamina B₁₂ sérica e (4) níveis aumentados de homocisteína e ácido metilmalônico no soro. O diagnóstico é confirmado por aumento notável nos reticulócitos e melhora nos níveis de hematócrito, começando aproximadamente 5 dias após a administração parenteral de vitamina B₁₂. Os anticorpos séricos contra o fator intrínseco são altamente específicos para anemia perniciosa. Sua presença atesta a causa em vez da presença ou ausência da deficiência de vitamina B₁₂.

Indivíduos com alterações atróficas e metaplásicas na mucosa gástrica associadas à anemia perniciosa correm maior risco de desenvolver carcinoma gástrico ([Cap. 17](#)). Como mencionado, os níveis séricos de homocisteína estão elevados em indivíduos com deficiência de vitamina B₁₂.

Os níveis de homocisteína elevados constituem um fator de risco para arteriosclerose e trombose, e suspeita-se que a deficiência de vitamina B₁₂ possa aumentar a incidência de doença vascular. Com a vitamina B₁₂ parenteral ou oral em alta dose, a anemia pode ser curada e as alterações neurológicas periféricas revertidas ou pelo menos interrompidas em sua progressão, porém as alterações na mucosa gástrica e o risco de carcinoma não são afetados.

Anemia por Deficiência de Folato

Uma deficiência de ácido fólico (mais propriamente, ácido pteroilmonoglutâmico) resulta em uma anemia megaloblástica, que apresenta as mesmas características que a causada por deficiência de vitamina B₁₂. Os derivados de FH₄ atuam como intermediários na transferência de unidades de um carbono, como os grupos formil e metil, para vários compostos ([Fig. 14-20](#)). O FH₄ serve como um aceitador de fragmentos de um carbono de compostos como serina e ácido formiminoglutâmico. Os derivados de FH₄ gerados desse modo, por sua vez, doam os fragmentos de carbono adquiridos em reações que sintetizam vários metabólitos. FH₄, então, pode ser visualizado como o “intermediário” biológico em uma série de trocas que envolvem porções de um carbono. Os processos metabólicos mais importantes dependentes dessas transferências são (1) síntese de purinas, (2) conversão de homocisteína em metionina, uma reação que também requer vitamina B₁₂, e (3) síntese de desoxitimidilato monofosfato. Nas primeiras duas reações, FH₄ é regenerado a partir dos seus derivados transportadores de um carbono e está disponível para aceitar outra porção de um carbono e entrar novamente no *pool* doador. Na síntese de dTMP, é produzido diidrofolato, que deve ser reduzido pela diidrofolato redutase para entrar novamente no *pool* de FH₄. A etapa da redutase é significativa, uma vez que

essa enzima é susceptível à inibição por vários medicamentos. Entre as moléculas cuja síntese é dependente de folatos, dTMP talvez seja a mais importante biologicamente, uma vez que é necessária para a síntese de DNA. Deve ficar aparente a partir desta discussão que a síntese suprimida de DNA, o denominador comum da deficiência de ácido fólico e vitamina B₁₂, é a causa imediata da megaloblastose.

Etiologia. *As três principais causas de deficiência de ácido fólico são (1) diminuição da ingestão, (2) aumento da necessidade e (3) prejuízo da utilização (Tabela 14-5).* Os humanos são totalmente dependentes de fontes dietéticas para suas exigências de ácido fólico, que correspondem a 50 a 200 µg por dia. A maioria das dietas normais contém amplas quantidades. As fontes mais ricas são os vegetais verdes como alface, espinafre, aspargos e brócolis. Certas frutas (p. ex., limões, bananas, melões) e fontes animais (p. ex., fígado) contêm menores quantidades. O ácido fólico desses alimentos em grande parte ocorre na forma de folilpoliglutamato. Apesar de sua abundância em alimentos crus, os poliglutamatos são sensíveis ao calor; *fervura, cozimento ao vapor ou fritura de alimentos por 5 a 10 minutos destroem até 95% do teor de folato.* As conjugases intestinais decompõem os poliglutamatos em monoglutamatos, que são rapidamente absorvidos no jejuno proximal. Durante a absorção intestinal, estes são modificados para 5-metiltetraidrofolato, a forma de transporte normal do folato. As reservas de folato do organismo são relativamente modestas, e uma deficiência pode surgir dentro de semanas a meses, se a ingestão for inadequada.

A diminuição da ingestão pode resultar de uma dieta nutricionalmente inadequada ou de prejuízo da absorção intestinal. Uma dieta normal contém folato acima das exigências diárias adultas mínimas. Ingestões dietéticas inadequadas quase invariavelmente estão associadas a dietas grosseiramente deficientes. *Essas inadequações dietéticas são encontradas mais frequentemente em alcoólicos crônicos, indigentes e indivíduos muito idosos.* Em alcoolistas com cirrose, outros mecanismos de deficiência de folato como aprisionamento de folato no fígado, perda urinária excessiva e metabolismo desordenado de folato também foram implicados. Nessas circunstâncias, a anemia megaloblástica frequentemente é acompanhada por desnutrição geral e manifestações de outras avitaminoses, incluindo queilose, glossite e dermatite. Síndromes de má absorção, como o espru, podem provocar a absorção inadequada desse nutriente, assim como doenças infiltrativas difusas do intestino delgado (p. ex., linfoma). Além disso, certos medicamentos, particularmente o anticonvulsivante fenitoína e os contraceptivos orais, interferem com a absorção.

Apesar de uma ingestão normal de ácido fólico, uma *deficiência relativa* pode ser encontrada quando as necessidades aumentam. As condições em que isso é observado incluem gravidez, lactentes, desarranjos hematológicos associados a uma hematopoiese hiperativa (anemias hemolíticas) e câncer disseminado. Em todas essas circunstâncias, as demandas da maior síntese de DNA tornam a ingestão normal inadequada.

Os antagonistas do ácido fólico, como metotrexato, inibem a diidrofolato redutase e levam a uma deficiência de FH₄. Com a inibição do metabolismo de folato, todas as células de crescimento rápido são afetadas, particularmente as células da medula óssea e do trato gastrointestinal. Muitos medicamentos quimioterápicos usados no tratamento do câncer lesam o DNA ou inibem a síntese DNA por outros mecanismos; estes também podem causar alterações megaloblásticas

em células de divisão rápida.

Como mencionado no início, a anemia megaloblástica que resulta da deficiência de ácido fólico é idêntica àquela encontrada na deficiência de vitamina B₁₂. Portanto, o diagnóstico de deficiência de folato apenas pode ser feito pela demonstração de uma diminuição dos níveis de folato no soro ou nos eritrócitos. Como na deficiência de vitamina B₁₂, os níveis séricos de homocisteína estão aumentados, porém as concentrações de metilmalonato estão normais. Contudo, não ocorrem alterações neurológicas.

Embora uma resposta hematológica rápida anunciada por uma reticulocitose siga a administração de ácido fólico, deve-se lembrar que os sintomas hematológicos da anemia por deficiência de vitamina B₁₂ também respondem à terapia com folato. Contudo, *o folato não previne (e pode até exacerbar) os déficits neurológicos típicos do estado de deficiência de vitamina B₁₂*. Portanto, é essencial excluir uma deficiência de vitamina B₁₂ na anemia megaloblástica antes de iniciar a terapia com folato.

Anemia por Deficiência de Ferro

A deficiência de ferro é o distúrbio nutricional mais comum no mundo. Embora a prevalência da anemia por deficiência de ferro seja maior nos países em desenvolvimento, essa forma de anemia também é comum nos Estados Unidos, particularmente em crianças pequenas, meninas adolescentes e mulheres em idade fértil. Os fatores subjacentes à deficiência de ferro diferem um pouco nos diversos grupos populacionais e podem ser mais bem considerados no contexto de metabolismo normal do ferro. [17](#)

Metabolismo do Ferro. A dieta ocidental normal contém aproximadamente 10 a 20 mg de ferro, cuja maioria está na forma de heme contido em produtos animais, com o restante representando ferro inorgânico em vegetais. Aproximadamente 20% do ferro heme (em contraste com 1% a 2% do ferro não heme) é absorvível, portanto a dieta ocidental média contém ferro suficiente para equilibrar perdas diárias fixas. O teor de ferro corporal total normalmente corresponde a cerca de 2 g em mulheres e pode ser tão elevado quanto 6 g em homens, podendo ser dividido em compartimentos funcionais e de armazenamento ([Tabela 14-6](#)). Aproximadamente 80% do ferro funcional é encontrado na hemoglobina; mioglobina e enzimas que contêm ferro, como catalase e os citocromos, contêm o resto. O *pool* de armazenamento representado pela hemossiderina e pela ferritina contém aproximadamente 15% a 20% do ferro corporal total. Mulheres jovens saudáveis apresentam menores depósitos de ferro que homens, principalmente em razão da perda de sangue durante a menstruação, e frequentemente desenvolvem deficiência de ferro devida a perdas excessivas ou a demandas aumentadas associadas à menstruação e à gravidez, respectivamente.

TABELA 14-6 Distribuição do Ferro em Adultos Jovens Saudáveis (mg)

--	--	--	--	--

<i>Pool</i>	<i>Homens</i>	<i>Mulheres</i>
Total	3.450	2.450
Funcional		
Hemoglobina	2.100	1.750
Mioglobina	300	250
Enzimas	50	50
Depósito		
Ferritina, hemossiderina	1.000	400

O ferro no organismo é reciclado extensivamente entre os pools funcionais e de armazenamento (Fig. 14-21). Ele é transportado no plasma por uma glicoproteína de ligação de ferro chamada transferrina, que é sintetizada no fígado. Em indivíduos normais, aproximadamente um terço da transferrina está saturada com ferro, produzindo níveis séricos de ferro que correspondem, em média, a 120 µg/dL em homens e 100 µg/dL em mulheres. A principal função de da transferrina plasmática é fornecer ferro às células, incluindo os precursores eritroides, que necessitam do ferro para sintetizar a hemoglobina. Os precursores eritroides possuem receptores de alta afinidade para transferrina, que medeiam a importação de ferro por endocitose mediada por receptor.

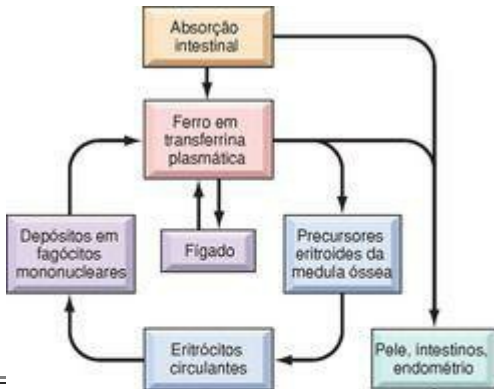

FIGURA 14-21

Metabolismo do ferro. O ferro absorvido no intestino é ligado à transferrina plasmática e transportado até a medula óssea, onde é fornecido aos eritrócitos em desenvolvimento e incorporado na hemoglobina. Os eritrócitos maduros são liberados na circulação e, após 120 dias, são ingeridos por macrófagos, primariamente no baço, fígado e na medula óssea. Aqui, o ferro é extraído da hemoglobina e reciclado para a transferrina plasmática. Em equilíbrio, o ferro absorvido do intestino é equilibrado por perdas na descamação de queratinócitos, enterócitos e (em mulheres) endométrio.

O ferro livre é altamente tóxico ([Cap. 18](#)) e, portanto, é importante que o ferro de armazenamento seja sequestrado. Isso é obtido pela ligação firme do ferro no *pool* de armazenamento à ferritina ou à hemossiderina. A *ferritina* é um complexo de proteína-ferro onipresente que é encontrada em maiores níveis no fígado, baço, na medula óssea e nos músculos esqueléticos. No fígado, a maior parte da ferritina é armazenada no interior das células parenquimatosas; em outros tecidos, como baço e medula óssea, ela é encontrada principalmente nos macrófagos. O ferro dos hepatócitos é derivado da transferrina plasmática, enquanto o ferro de armazenamento nos macrófagos é derivado da degradação de eritrócitos. A ferritina intracelular está localizada no citosol e nos lisossomos, onde cápsulas proteicas parcialmente degradadas de ferritina estão agregadas em grânulos de *hemossiderina*. O ferro na hemossiderina é quimicamente reativo e fica azul-negro quando exposto ao ferrocianeto de potássio, que é a

base da coloração de azul da Prússia. Com depósitos de ferro normais, apenas quantidades residuais de hemossiderina são encontradas no organismo, principalmente nos macrófagos da medula óssea, do baço e fígado. Em células com sobrecarga de ferro, a maior parte do ferro é armazenada na hemossiderina.

Uma vez que a ferritina plasmática é derivada em grande parte do pool de armazenamento do ferro corporal, seus níveis são bem correlacionados com os depósitos de ferro orgânico. Na deficiência de ferro, a ferritina sérica está sempre abaixo de 12 µg/L, enquanto na sobrecarga de ferro, valores próximos a 5.000 µg/L podem ser observados. É fisiologicamente importante o fato de que o pool de ferro de armazenamento possa ser facilmente mobilizado se as necessidades de ferro aumentarem, como pode ocorrer após perda de sangue.

O equilíbrio do ferro é mantido em grande parte pela regulação da absorção do ferro dietético no duodeno proximal. O ferro é essencial para o metabolismo celular e altamente tóxico em excesso e, portanto, os depósitos de ferro corporal total devem ser regulados meticulosamente. Não existe uma via regulada para a excreção do ferro, que está limitada a 1 a 2 mg perdidos a cada dia pela descamação das células epiteliais da mucosa e da pele. Em contraste, à medida que os depósitos de ferro corporal aumentam, a absorção diminui e vice-versa. As vias responsáveis pela absorção de ferro atualmente são compreendidas com detalhes razoáveis ([Fig. 14-22](#)) e diferem parcialmente para o ferro não heme e heme.¹⁷ O ferro não heme luminal ocorre principalmente no estado Fe³⁺ (fêrrico) e deve ser primeiramente reduzido para o ferro Fe²⁺ (ferroso) pelas ferredoxinas, como citocromos b e STEAP3. O ferro Fe²⁺ é então transportado através da membrana apical pelo transportador de metal divalente 1 (DMT1). A absorção do ferro não heme é variável e frequentemente ineficaz, sendo inibida por substâncias da dieta que se ligam ao ferro Fe³⁺, estabilizando-o, e é potencializada por substâncias que estabilizam o ferro Fe²⁺ (descritas adiante). Frequentemente, menos de 5% do ferro não heme dietético é absorvido. Em contraste, aproximadamente 25% do ferro heme derivado de hemoglobina, mioglobina e outras proteínas animais é absorvido. O ferro heme é transportado pela membrana apical para o citoplasma por transportadores que são incompletamente caracterizados. Aqui, ele é metabolizado para liberar o ferro Fe²⁺, que entra em um pool comum com o ferro Fe²⁺ não heme. O ferro que entra nas células duodenais pode seguir um de dois caminhos: transporte para o sangue ou armazenamento como ferro na mucosa. Essa distribuição é influenciada pelos depósitos de ferro orgânico, como discutiremos a seguir. O ferro Fe²⁺ destinado para a circulação é transportado a partir do citoplasma pela membrana de enterócito basolateral pela ferroportina. Esse processo é acoplado à oxidação do ferro Fe²⁺ até ferro Fe³⁺, que é transportado pelas ferro-oxidases hephaestina e ceruloplasmina. O ferro Fe³⁺ recém-absorvido liga-se rapidamente à transferrina proteica plasmática, que fornece ferro para os progenitores eritrocitários na medula óssea ([Fig. 14-21](#)). Tanto DMT1 quanto a ferroportina são amplamente distribuídos no organismo e também estão envolvidos no transporte do ferro para outros tecidos. Por exemplo, DMT1 também medeia a captação do ferro “funcional” (derivado da transferrina endocitosada) através das membranas lisossômicas para o citosol dos precursores eritrocitários na medula óssea e a ferroportina desempenha um papel importante na liberação do ferro armazenado nos macrófagos.

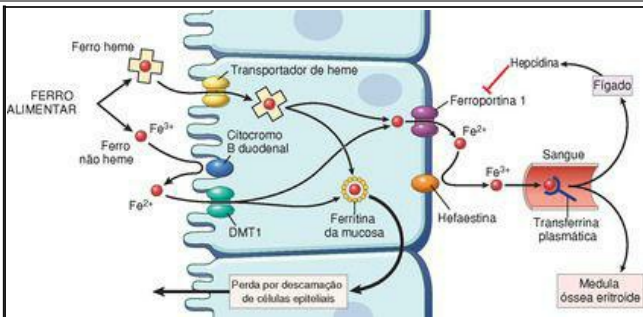


FIGURA 14-22

Regulação da absorção de ferro. A captação por células epiteliais duodenais de ferro heme e não heme está ilustrada. Quando os locais de armazenamento do organismo estão repletos de ferro e a atividade eritropoiética é normal, os níveis plasmáticos de hepcidina são elevados. Isso provoca uma infrarregulação da ferroportina e o aprisionamento da maior parte do ferro absorvido, que é perdido quando as células epiteliais duodenais são descamadas para o intestino. Inversamente, quando os depósitos de ferro orgânico diminuem ou quando a eritropoiese é estimulada, os níveis de hepcidina caem e a atividade da ferroportina aumenta, permitindo que maior fração do ferro absorvido seja transferida para a transferrina plasmática. DMT1, transportador de metal divalente 1.

A absorção do ferro é regulada pela hepcidina, um pequeno peptídeo circulante sintetizado e liberado do fígado em resposta a aumentos nos níveis de ferro intra-hepático. [17](#) A hepcidina inibe a transferência de ferro do enterócito para o plasma ligando-se à ferroportina e causando sua endocitose e degradação. Como resultado, quando os níveis de hepcidina aumentam, o ferro fica aprisionado no interior das células duodenais na forma de ferritina mucosa e é perdido quando essas células são eliminadas. Portanto, quando o organismo está repleto de ferro, altos níveis de hepcidina inibem sua absorção para o sangue. Inversamente, com baixos depósitos orgânicos de ferro, a síntese de hepcidina diminui e, por sua vez, isso facilita a absorção de ferro. Ao inibir a ferroportina, a hepcidina não apenas reduz a captação de ferro dos eritrócitos, mas também suprime a liberação de ferro dos macrófagos, que constituem uma fonte importante do

fer-ro usado pelos precursores eritroides para criar a hemoglobina. Isso, como veremos, é importante na patogênese da anemia das doenças crônicas.

As alterações da hepcidina têm um papel central em doenças que envolvem perturbações do metabolismo do ferro. Como será descrito mais adiante, a anemia da doença crônica é causada em parte por mediadores inflamatórios que aumentam a produção de hepcidina hepática. [18](#) Uma forma rara de anemia microcítica é causada por mutações que desabilitam TMPRSS6, uma serina protease transmembranosa hepática que normalmente suprime a produção de hepcidina quando os depósitos de ferro estão baixos. Os pacientes afetados apresentam altos níveis de hepcidina, resultando em redução da absorção de ferro e ausência de resposta à terapia com ferro. Inversamente, a atividade da hepcidina é inapropriadamente baixa na hemocromatose primária e secundária, uma síndrome causada pela sobrecarga de ferro sistêmico. A hemocromatose secundária pode ocorrer em doenças associadas a eritropoiese ineficaz, como β -talassemia *major* e síndromes mielodisplásicas ([Cap. 13](#)). Por mecanismos incompletamente compreendidos, a eritropoiese ineficaz suprime a produção de hepcidina hepática, mesmo quando os depósitos de ferro estão elevados. Como discutido no [Capítulo 18](#), as várias formas hereditárias de hemocromatose primárias estão associadas a mutações na hepcidina ou nos genes que regulam a expressão de hepcidina.

Etiologia. Uma deficiência de ferro pode resultar de (1) ausência dietética, (2) prejuízo da absorção, (3) aumento da necessidade ou (mais importante) (4) perda de sangue crônica. Para manter o equilíbrio de ferro normal, aproximadamente 1 mg de ferro deve ser absorvido da dieta todos os dias. Uma vez que apenas 10% a 15% do ferro ingerido é absorvido, a necessidade de ferro diária corresponde a 7 a 10 mg para homens adultos e 7 a 20 mg para mulheres adultas. Considerando-se que a ingestão dietética média diária de ferro no mundo ocidental corresponde a aproximadamente 15 a 20 mg, a maioria dos homens tem uma ingestão de ferro mais que adequada, enquanto muitas mulheres consomem quantidades marginalmente adequadas de ferro. A biodisponibilidade de ferro dietético é tão importante quanto o conteúdo geral. O ferro heme é muito mais absorvível que o ferro inorgânico, cuja absorção é influenciada por outros conteúdos da dieta. A absorção do ferro inorgânico é aumentada por ácido ascórbico, ácido cítrico, aminoácidos e açúcares da dieta e inibida por tanatos (encontrados no chá), carbonatos, oxalatos e fosfatos.

A ausência dietética é rara em países desenvolvidos, onde em média aproximadamente dois terços do ferro dietético estão na forma de heme facilmente absorvido fornecido pela carne. A situação é diferente nos países em desenvolvimento, onde os alimentos são menos abundantes e a maior parte do ferro da dieta é encontrada em vegetais na forma inorgânica pouco absorvível. Uma inadequação do ferro dietético ocorre mesmo em sociedades privilegiadas nos seguintes grupos:

Lactentes, que apresentam alto risco decorrente de quantidades muito pequenas de ferro no leite. O leite materno humano fornece apenas aproximadamente 0,3 mg/L de ferro. O leite de vaca contém aproximadamente o dobro de ferro, porém sua biodisponibilidade é pequena.

Os *pobres*, que podem apresentar dietas abaixo do ideal por motivos socioeconômicos em qualquer idade.

Os *idosos*, que frequentemente têm dietas restritas com pouca carne em virtude de renda limitada ou dentição inadequada.

Adolescentes, que subsistem com alimentos de baixo valor nutritivo.

O prejuízo da absorção é encontrado no espru, em outras causas de má absorção de gorduras (esteatorreia) e diarreia crônica. A gastrectomia prejudica a absorção de ferro pela diminuição de ácido clorídrico e do tempo de trânsito pelo duodeno. Itens específicos da dieta, como fica evidente a partir da discussão anterior, também podem afetar a absorção.

O aumento da necessidade é uma causa importante da deficiência de ferro em bebês em crescimento, crianças e adolescentes, assim como em mulheres na pré-menopausa, particularmente durante a gravidez. Mulheres com privação econômica que apresentam gestações múltiplas, com pequenos intervalos entre si, correm um risco excepcionalmente alto.

A perda crônica de sangue é a causa mais comum de deficiência de ferro no mundo ocidental. Hemorragia externa ou sangramento para os tratos gastrointestinal, urinário ou genital depletam as reservas de ferro. A deficiência de ferro em homens adultos e mulheres pós-menopausa no mundo ocidental deve ser atribuída à perda de sangue gastrointestinal até que se prove o contrário. Atribuir prematuramente uma deficiência de ferro nesses indivíduos a qualquer outra causa corresponde a correr o risco de deixar passar um câncer gastrointestinal oculto ou outra lesão sangrante. Um clínico alerta, investigando uma anemia por deficiência de ferro inexplicada, ocasionalmente descobre um sangramento oculto ou um câncer e assim salva uma vida.

Patogenia. *Qualquer que seja sua base, a deficiência de ferro produz uma anemia microcítica hipocrômica.* No início da perda de sangue crônica ou em outros estados negativos do equilíbrio de ferro, as reservas na forma de ferritina e hemossiderina podem ser adequadas para manter os níveis normais de hemoglobina e hematócrito, assim como o ferro sérico normal e a saturação de transferrina. A depleção progressiva dessas reservas reduz inicialmente o ferro sérico e os níveis de saturação de transferrina sem produção de anemia. Neste estágio inicial ocorre apenas aumento da atividade eritroide na medula óssea. A anemia aparece apenas quando os depósitos de ferro estão completamente depletados e é acompanhada por baixos níveis de ferro sérico, ferritina e saturação da transferrina.

Morfologia. A medula óssea revela um aumento leve a moderado dos progenitores eritroides. Um achado diagnosticamente significativo é o **desaparecimento do ferro corado nos macrófagos da medula óssea**, que é mais bem avaliado pela realização de colorações com azul da Prússia nos esfregaços de medula óssea aspirados. Nos esfregaços de sangue periférico, os eritrócitos são pequenos (**microcíticos**) e pálidos (**hipocrômicos**). Os eritrócitos normais com hemoglobina suficiente apresentam uma zona de palidez central que mede, aproximadamente, um terço do diâmetro da célula. Na deficiência de ferro estabelecida, a zona de palidez está aumentada; a hemoglobina pode ser vista apenas na borda periférica estreita ([Fig. 14-23](#)). Poiquilocitose na forma de eritrócitos pequenos e alongados (células ovaloides) também é observada caracteristicamente.

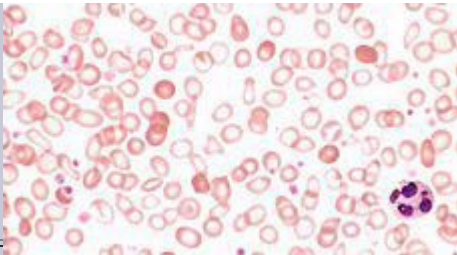


FIGURA 14-23

Anemia microcítica hipocrômica da deficiência de ferro (esfregaço do sangue periférico). Observar os eritrócitos pequenos contendo uma borda estreita de hemoglobina periférica. Células totalmente hemoglobinizadas dispersas, presentes em virtude de uma transfusão de sangue recente, evidenciam o contraste.

(Cortesia do Dr. Robert W. McKenna, Departamento de Patologia, University of Texas Southwestern Medical School, Dallas, TX.)

Aspectos Clínicos. As manifestações clínicas da anemia são inespecíficas e foram detalhadas anteriormente. Os sinais e sintomas dominantes frequentemente estão relacionados com a causa subjacente da anemia, por exemplo, doença gastrointestinal ou ginecológica, desnutrição, gravidez e má absorção. Na deficiência de ferro intensa e duradoura, a depleção de enzimas contendo ferro nas células em todo o organismo causa outras alterações, incluindo coiloníquia, alopecia, alterações atróficas na língua e mucosa gástrica e má absorção intestinal. A depleção de ferro do sistema nervoso central pode provocar o aparecimento de pica, onde indivíduos afetados consomem produtos não alimentares como argila ou ingredientes alimentares como farinha e movem seus membros periodicamente durante o sono. As redes esofágicas aparecem juntamente com anemia hipocrômica microcítica e glossite atrófica para completar a tríade dos principais achados da *síndrome Plummer-Vinson* ([Cap. 17](#)).

O diagnóstico da anemia por deficiência de ferro em última análise depende de estudos laboratoriais. Tanto a hemoglobina quanto o hematócrito estão diminuídos, geralmente em grau moderado, em associação com hipocromia, microcitose e poiquilocitose modesta. *O ferro sérico e a ferritina são baixos, e a capacidade de ligação de ferro plasmático total (refletindo uma elevação dos níveis de transferrina) é elevada. O baixo ferro sérico com maior capacidade de ligação de ferro resulta na redução da saturação de transferrina para menos de 15%.* A redução

dos depósitos de ferro inibe a síntese de hepcidina e seus níveis séricos diminuem. Na deficiência de ferro não complicada, a suplementação oral de ferro produz um aumento nos reticulócitos em aproximadamente 5 a 7 dias, que é seguido pelo aumento estável nas contagens sanguíneas e pela normalização dos índices eritrocitários.

Anemia da Doença Crônica

O prejuízo da produção de eritrócitos associado a doenças crônicas talvez seja a causa mais comum de anemia em pacientes hospitalizados nos Estados Unidos. Essa condição está associada à redução na proliferação de progenitores eritroides e ao prejuízo da utilização do ferro. As doenças crônicas associadas a esta forma de anemia podem ser agrupadas em três categorias:

1. Infecções microbianas crônicas, como osteomielite, endocardite bacteriana e abscesso pulmonar.
2. Distúrbios imunológicos crônicos, como artrite reumatoide e enterite regional.
3. Neoplasias, como carcinomas do pulmão e da mama e linfoma de Hodgkin.

A anemia da doença crônica ocorre em um contexto de inflamação sistêmica persistente e está associada a baixo ferro sérico, capacidade de ligação de ferro total reduzida e ferro armazenado abundante nos macrófagos tissulares. Vários efeitos da inflamação contribuem para as anormalidades observadas. *Mais notavelmente, alguns mediadores inflamatórios, particularmente a interleucina-6 (IL-6), estimulam um aumento na produção hepática de hepcidina.*^{17,18} Como foi discutido na anemia por deficiência de ferro, a hepcidina inibe a função de ferroportina nos macrófagos e reduz a transferência de ferro do *pool* de armazenamento para os precursores eritroides em desenvolvimento na medula óssea. Como resultado, os precursores eritroides são privados de ferro em meio à abundância. Além disso, esses progenitores não proliferam adequadamente porque os níveis de eritropoietina são inadequadamente baixos para o grau de anemia. O mecanismo preciso subjacente a essa alteração é incerto, porém camundongos transgênicos expressando altos níveis de hepcidina desenvolvem uma anemia microcítica associada a baixos níveis de eritropoietina,¹⁹ sugerindo que a hepcidina suprime direta ou indiretamente a produção de eritropoietina.

Qual poderia ser a razão para o sequestro de ferro no contexto de inflamação? O melhor palpite é que ele sirva para aumentar a capacidade de o organismo deter certos tipos de infecção, particularmente aquelas causadas por bactérias (como *H. influenzae*), que necessitam de ferro para sua patogenicidade. Nesse aspecto, é interessante considerar que a hepcidina é estruturalmente relacionada às defensinas, uma família de peptídios que possuem atividade antibacteriana intrínseca. Essa conexão destaca ainda mais a inter-relação incerta, porém intrigante, entre inflamação, imunidade inata e metabolismo do ferro.

A anemia geralmente é leve, e os sintomas dominantes são aqueles da doença subjacente. Os eritrócitos podem ser normocíticos e normocrômicos ou hipocrômicos e microcíticos, como na anemia por deficiência de ferro. *A presença de aumento do ferro armazenado nos macrófagos da medula, alto nível de ferritina sérica e uma redução da capacidade de ligação de ferro total descartam rapidamente a deficiência de ferro como causa da anemia.* Apenas o tratamento efetivo da condição subjacente corrige de modo confiável a anemia. Contudo, alguns pacientes,

particularmente aqueles com câncer, podem beneficiar-se da administração de eritropoietina.

Anemia Aplásica

A anemia aplásica refere-se a uma síndrome de insuficiência hematopoiética primária crônica e consequente pancitopenia (anemia, neutropenia e trombocitopenia). Na maioria dos pacientes há suspeita de mecanismos autoimunes,²⁰ porém anormalidades hereditárias ou adquiridas das células-tronco hematopoiéticas também parecem contribuir, pelo menos em parte, em um subgrupo de pacientes.

Etiologia. As circunstâncias mais comuns associadas à anemia aplásica estão relacionadas na [Tabela 14-7](#). A maioria dos casos de etiologia “conhecida” segue a exposição a produtos químicos e medicamentos. Alguns medicamentos e agentes (incluindo muitos medicamentos quimioterápicos para câncer e o solvente orgânico benzeno) causam supressão da medula relacionada com a dose e reversível. Em outros casos, a anemia aplásica é originada de um modo imprevisível e idiossincrásico após a exposição a medicamentos que normalmente causam pouca ou nenhuma supressão da medula. Os medicamentos implicados incluem cloranfenicol e os sais de ouro.

TABELA 14-7 Principais Causas de Anemia Aplásica

ADQUIRIDAS

Idiopática

Defeitos adquiridos da célula-tronco
Imunologicamente mediada

Agentes Químicos

Relacionados com a dose
Agentes alquilantes
Antimetabólitos

Benzeno
Cloranfenicol
Arsênicos inorgânicos

Idiossincrásicas

Cloranfenicol
Fenilbutazona
Arsênicos orgânicos
Metilfeniletil-hidantoína

Carbamazepina
Penicilamina
Sais de ouro

Agentes Físicos

Irradiação de corpo inteiro

Infecções Virais

Hepatite (vírus desconhecido)
Infecções pelo vírus citomegálico
Infecções pelo vírus Epstein-Barr
Herpes zoster (Varicela zoster)

HEREDITÁRIAS

Anemia de Fanconi
Defeitos da telomerase

A aplasia persistente da medula óssea também pode aparecer após uma variedade de infecções virais, mais comumente hepatite viral do tipo não A, não B, não C, não G, que está associada a 5% a 10% dos casos. O motivo pelo qual a anemia aplásica se desenvolve em alguns indivíduos não é compreendido.

A irradiação de corpo inteiro pode destruir as células-tronco hematopoiéticas de modo dose-dependente. Pessoas que recebem irradiação terapêutica ou são expostas a radiação em acidentes nucleares (p. ex., Chernobyl) correm alto risco de aplasia medular.

Defeitos hereditários são subjacentes a algumas formas de aplasia aplásica. A anemia de Fanconi é um distúrbio autossômico recessivo raro causado por defeitos em um complexo multiproteico, que é necessário para o reparo do DNA ([Cap. 7](#)).²¹ A hipofunção da medula torna-se evidente no início da vida e muitas vezes é acompanhada por múltiplas anomalias congênitas, como hipoplasia dos rins e do baço, e anomalias ósseas, que, na maioria das vezes, envolvem os polegares ou os rádios. Os defeitos hereditários da telomerase são encontrados em 5% a 10% das anemias aplásicas iniciadas em adultos.²² Você deve lembrar-se, dos [Capítulos 1 e 7](#), que a telomerase é necessária para imortalidade celular e replicação ilimitada. Portanto, pode ser previsto que déficits parciais na atividade da telomerase possam resultar na exaustão prematura das células-tronco hematopoiéticas e em aplasia medular. Ainda mais comum que as mutações na telomerase são os telômeros anormalmente curtos, que são encontrados nas células da medula de até metade dos indivíduos afetados pela anemia aplásica. Não se sabe se esse encurtamento é decorrente de outros defeitos de telomerase não apreciados ou se é consequente a uma replicação excessiva das células-tronco.

Na maioria dos casos, porém, nenhum fator iniciante pode ser identificado; aproximadamente

65% dos casos estão situados nesta categoria *idiopática*.

Patogenia. A patogenia da anemia aplásica não é totalmente compreendida. Na verdade, é improvável que um único mecanismo justifique todos os casos. Contudo, duas etiologias principais foram invocadas: uma supressão extrínseca, mediada imunologicamente, de progenitores da medula óssea; e uma anormalidade intrínseca das células-tronco ([Fig. 14-24](#)).

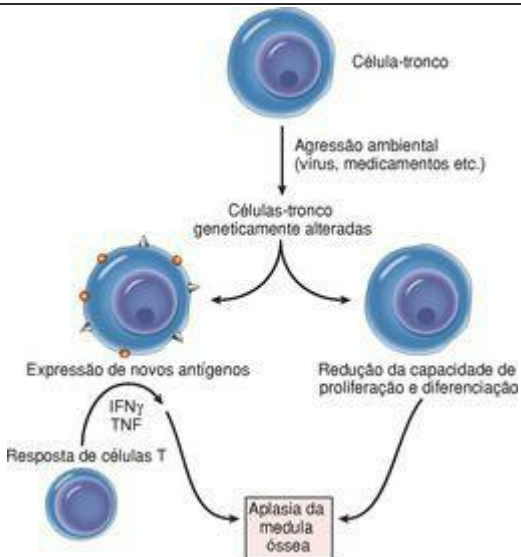


FIGURA 14-24

Fisiopatologia da anemia aplásica. Células-tronco lesadas podem produzir uma progênie que expressa neoantígenos, que estimulam reação autoimune, ou originar uma população clonal com menor capacidade de proliferação. Qualquer uma dessas vias poderia levar à aplasia da medula óssea. Ver o texto para as abreviações.

Estudos experimentais focalizaram cada vez mais um modelo no qual as células T ativadas suprimem as células-tronco hematopoiéticas. As células-tronco podem ser antigenicamente alteradas inicialmente pela exposição a medicamentos, agentes infecciosos ou outras agressões ambientais não identificadas. Isso provoca uma resposta imune celular, durante a qual as células TH1 ativadas produzem citocinas como interferon- γ (IFN γ) e TNE, que suprimem e exterminam os progenitores hematopoiéticos. Esse cenário é sustentado por várias observações. A análise de expressão das poucas células-tronco medulares remanescentes em medulas com anemia aplásica revelou que os genes envolvidos nas vias de apoptose e morte estão suprarregulados. É interessante observar que os mesmos genes são suprarregulados nas células-tronco normais expostas ao interferon- γ . Uma evidência ainda mais atraente (e clinicamente relevante) vem da experiência com a terapia imunossupressora. A globulina antitimócito e outros medicamentos imunossupressores como a ciclosporina produzem respostas em 60% a 70% dos pacientes. Foi proposto que essas terapias atuem suprimindo ou exterminando os clones de célula T autorreativos. Os antígenos reconhecidos pelas células T autorreativas não são bem definidos. Em alguns casos, proteínas ligadas a GPI podem ser os alvos, possivelmente explicando a associação anteriormente notada entre anemia aplásica e HPN.

Alternativamente, a noção de que a anemia aplásica resulte de uma anormalidade da célula-tronco fundamental é sustentada pela presença de aberrações cariotípicas em muitos casos, pela transformação ocasional de aplasias em neoplasias mieloides, tipicamente mielodisplasia ou leucemia mieloide aguda, e pela associação com telômeros anormalmente curtos. Algumas agressões da medula (ou uma predisposição à lesão do DNA) supostamente resultam em uma lesão suficiente para limitar a capacidade de proliferação e diferenciação das células-tronco. Se a lesão for suficientemente extensa, a anemia aplásica ocorre. Esses dois mecanismos não são mutuamente exclusivos, uma vez que células-tronco geneticamente alteradas também podem expressar “neoantígenos”, que poderiam servir como alvos para um ataque de células T.

Morfologia. A medula óssea acentuadamente hipocelular é, em grande parte, isenta de células hematopoiéticas; muitas vezes apenas células gordurosas, estroma fibroso, linfócitos e plasmócitos dispersos permanecem. Os aspirados de medula frequentemente produzem pouco material (“punção seca”); consequentemente, a aplasia é mais bem apreciada em biópsias de medula ([Fig. 14-25](#)). Outras alterações patológicas inespecíficas estão relacionadas a granulocitopenia e trombocitopenia, como infecções bacterianas mucocutâneas e sangramento anormal, respectivamente. Se a anemia exigir transfusões múltiplas, uma hemossiderose sistêmica pode aparecer.

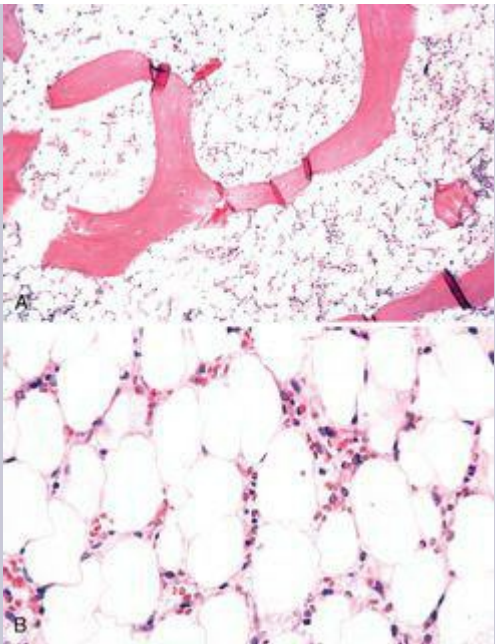


FIGURA 14-25

Anemia aplásica (biópsia de medula óssea). A medula acentuadamente hipocelular contém principalmente células gordurosas. A, pequeno aumento; B, grande aumento.

(Cortesia do Dr. Steven Kroft, Departamento de Patologia, University of Texas Southwestern Medical School, Dallas, TX.)

Aspectos Clínicos. A anemia aplásica pode ocorrer em qualquer idade e em qualquer sexo. O início geralmente é insidioso. As manifestações iniciais variam um pouco, dependendo de qual linhagem celular é afetada predominantemente, porém a pancitopenia aparece finalmente, com as consequências esperadas. A anemia pode causar fraqueza progressiva, palidez e dispneia; a trombocitopenia é anunciada por petéquias e equimoses; e a neutropenia se manifesta como pequenas infecções frequentes e persistentes ou início súbito de calafrios, febre e prostração. *A esplenomegalia caracteristicamente está ausente; se presente, o diagnóstico de anemia aplásica deve ser seriamente questionado.* Os eritrócitos em geral são discretamente macrocíticos e normocrômicos. *Reticulocitopenia é a regra.*

O diagnóstico depende do exame de uma biópsia de medula óssea. É importante diferenciar a anemia aplásica de outras causas de pancitopenia, como leucemia “aleucêmica” e as síndromes mielodisplásicas ([Cap. 13](#)), que podem apresentar manifestações clínicas idênticas. Na anemia aplásica, a medula óssea é hipocelular (e geralmente de modo acentuado), enquanto as neoplasias mieloides estão associadas a medulas hipercelulares preenchidas com progenitores neoplásicos.

O prognóstico é variável.²⁰ O transplante de medula óssea é o tratamento de escolha em indivíduos com o doador adequado e fornece uma sobrevida em 5 anos acima de 75%. Pacientes mais velhos ou aqueles sem doadores adequados muitas vezes respondem bem à terapia imunossupressora.

Aplasia Eritrocitária Pura

Como o nome implica, a aplasia eritrocitária pura é um distúrbio primário da medula óssea no qual apenas os progenitores eritroides são suprimidos. Em casos graves, os progenitores da série vermelha estão completamente ausentes da medula. Essa condição pode ocorrer em associação com neoplasias, particularmente o timoma e a leucemia linfocítica granular grande ([Cap. 13](#)), exposição a medicamentos, distúrbios autoimunes e infecção por parvovírus (uma circunstância discutida adiante). Com exceção dos indivíduos infectados por parvovírus, é provável que a maioria dos casos tenha uma base autoimune. Quando um timoma está presente, a ressecção provoca a melhora hematológica em aproximadamente metade dos pacientes, possivelmente porque o tumor é a fonte de células supressoras da medula. Em pacientes sem timoma, a terapia imunossupressora frequentemente é benéfica. A plasmaférese também pode ser útil em raros pacientes com autoanticorpos patogênicos, como anticorpos neutralizantes contra eritropoietina, que aparecem pela primeira vez ou após a administração de eritropoietina recombinante.

Uma forma especial de aplasia eritrocitária ocorre em indivíduos infectados pelo parvovírus B19, que infecta e destrói preferencialmente os progenitores eritrocitários. Indivíduos normais eliminam as infecções por parvovírus dentro de 1 a 2 semanas; como resultado, a aplasia é transitória e não tem importância clínica. Contudo, em pessoas com anemias hemolíticas moderadas a graves, mesmo uma breve interrupção da eritropoiese resulta no rápido agravamento da anemia, produzindo uma crise aplásica. Em indivíduos gravemente imunossuprimidos (como pessoas com infecção avançada por HIV), uma resposta imunológica ineficaz algumas vezes permite a persistência da infecção, provocando aplasia eritrocitária

crônica e anemia moderada a grave.

Outras Formas de Insuficiência Medular

A *anemia mielotósica* descreve uma forma de insuficiência medular na qual lesões com efeito de massa substituem os elementos normais da medula óssea. A causa mais comum é o câncer metastático, na maioria das vezes carcinomas originados na mama, no pulmão e na próstata. Contudo, qualquer processo infiltrativo (p. ex., doença granulomatosa) que envolva a medula óssea pode produzir achados idênticos. Deve ser lembrado que a anemia mielotósica também é uma característica da fase de exaustão dos distúrbios mieloproliferativos ([Cap. 13](#)). Todas as doenças responsáveis causam distorção e fibrose da medula óssea, que ajudam a deslocar os elementos normais da medula óssea e perturbam os mecanismos que regulam a saída de eritrócitos e granulócitos da medula. Este último efeito causa a liberação anormal de precursores eritroides nucleados e formas granulocíticas imaturas (*leucoeritroblastose*) nos esfregaços periféricos e o aparecimento de *células em forma de lágrimas*, que se acredita terem sido deformadas durante sua fuga tortuosa da medula fibrótica.

A *insuficiência renal crônica*, independentemente da sua causa, é quase invariavelmente associada a uma anemia que tende a ser grosseiramente proporcional à severidade da uremia. A base da anemia na insuficiência renal é multifatorial, porém *a causa dominante é a diminuição da síntese de eritropoietina pelos rins lesados*, o que leva à produção inadequada de eritrócitos. Outros contribuintes consistem em um defeito extracorpúscular que reduz o período de vida do eritrócito e uma deficiência de ferro decorrente de disfunção plaquetária e aumento de sangramentos, que frequentemente são encontrados na uremia. A administração de eritropoietina recombinante resulta na melhora significativa da anemia, embora uma resposta ótima possa exigir terapia de reposição de ferro concomitante. A *doença hepática hepatocelular*, seja tóxica, infecciosa ou cirrótica, está associada a uma anemia atribuída à diminuição da função da medula óssea. Deficiências de folato e ferro causadas por nutrição inadequada e sangramento excessivo frequentemente exacerbam a anemia neste contexto. Os progenitores eritroides são afetados preferencialmente; a depressão das contagens de leucócitos e plaquetas é menos comum, mas também ocorre. A anemia muitas vezes é ligeiramente macrocítica em razão de anormalidades lipídicas associadas à insuficiência hepática, que fazem com que as membranas eritrocitárias adquiram fosfolípidios e colesterol quando estes circulam no sangue periférico. *Distúrbios endócrinos*, particularmente o hipotireoidismo, também podem estar associados a uma anemia normocromica normocítica leve.

Policitemia

Policitemia denota uma contagem de eritrócitos anormalmente elevada, geralmente com aumento correspondente no nível de hemoglobina. O aumento na contagem de eritrócitos é *relativo*, quando houver hemoconcentração decorrente de menor volume plasmático, ou *absoluto*, quando houver aumento na massa eritrocitária total. A *policitemia relativa* resulta de desidratação, como ocorre na privação de água, vômitos ou diarreia prolongados ou uso excessivo de diuréticos. Também está associada a uma condição obscura de etiologia desconhecida chamada de policitemia de estresse ou síndrome de Gaisböck. Os indivíduos afetados geralmente são hipertensos, obesos e ansiosos (“estressados”). A *policitemia absoluta* é *primária*, quando resulta de uma anormalidade intrínseca dos precursores hematopoiéticos, e *secundária*, quando os progenitores eritrocitários estão respondendo a níveis aumentados de eritropoietina. Uma classificação fisiopatológica da policitemia dividida ao longo dessas linhas é fornecida na [Tabela 14-8](#).

TABELA 14-8 Classificação Fisiopatológica da Policitemia

RELATIVA

Redução do volume plasmático (hemoconcentração)

ABSOLUTA

Primária (Eritropoietina Baixa)

Policitemia vera

Mutações hereditárias do receptor de eritropoietina (raras)

Secundárias (Eritropoietina Elevada)

Compensatória

Doença pulmonar

Vida em grandes altitudes

Doença cardíaca cianótica e

Paraneoplásica

Tumores secretores de eritropoietina (p. ex., carcinoma de células renais, carcinoma hepatocelular, hemangioblastoma cerebelar)

Hemoglobinas mutantes com alta afinidade por O₂

Defeitos hereditários que estabilizam HIF-1 α

Policitemia de Chuvash (mutações *VHL* homozigotas)

Mutações de proil hidroxilase

A causa mais comum de policitemia primária é a *policitemia vera*, um distúrbio mieloproliferativo associado a mutações que causam o crescimento independente de eritropoietina dos progenitores eritrocitários ([Cap. 13](#)). Outra forma muito menos comum de policitemia primária resulta de mutações familiares no receptor de eritropoietina que induzem uma ativação do receptor independente de eritropoietina. Um indivíduo com essa condição ganhou medalhas de ouro olímpicas em esqui *cross-country*, tirando vantagem desta forma natural de *doping* sanguíneo! As policitemias secundárias são causadas por aumentos compensatórios ou patológicos da secreção de eritropoietina. As causas destes últimos incluem tumores secretores de eritropoietina e defeitos hereditários raros, porém ilustrativos, que provocam a estabilização de HIF-1 α , um fator induzido por hipóxia, que estimula a transcrição do gene de eritropoietina. [23](#)

Distúrbios Hemorrágicos: Diáteses Hemorrágicas

O sangramento excessivo pode resultar de (1) aumento da fragilidade dos vasos, (2) deficiência ou disfunção plaquetária e (3) perturbação da coagulação, isolada ou em combinação. Antes de discutir os distúrbios hemorrágicos específicos, é interessante revisar os exames laboratoriais comuns usados na avaliação de uma diátese hemorrágica. Devemos recordar a discussão do [Capítulo 4](#) de que a resposta hemostática normal envolve o vaso sanguíneo, as plaquetas e a cascata de coagulação. Os exames usados para avaliar os diferentes aspectos da hemostasia são os seguintes:

Tempo de protrombina (TP). Este exame avalia as vias de coagulação extrínseca e comum. A coagulação do plasma após a adição de uma fonte exógena de tromboplastina tissular (p. ex., extrato cerebral) e íons Ca^{2+} é medida em segundos. Um TP prolongado pode resultar de deficiência ou disfunção de fator V, fator VII, fator X, protrombina ou fibrinogênio.

Tempo de tromboplastina parcial (TTP). Este exame avalia as vias de coagulação intrínseca e comum. A coagulação do plasma após a adição de caulim, cefalina e íons Ca^{2+} é medida em segundos. Caulim ativa o fator XII dependente de contato e a cefalina substitui os fosfolípidios plaquetários. O prolongamento do TTP pode ser decorrente de deficiência ou disfunção dos fatores V, VIII, IX, X, XI ou XII, protrombina ou fibrinogênio ou ainda de anticorpos interferentes contra fosfolípidios ([Cap. 4](#)).

Contagens de plaquetas. São obtidas em sangue anticoagulado usando-se um contador de partículas eletrônico. A faixa de referência corresponde a 150×10^3 a 300×10^3 plaquetas/ μL . Contagens muito fora dessa faixa devem ser confirmadas pela inspeção visual de um esfregaço do sangue periférico, uma vez que aglomeração de plaquetas pode causar “trombocitopenia” falsa durante a contagem automatizada e contagens elevadas podem ser indicativas de um distúrbio mieloproliferativo, como trombocitemia essencial ([Cap. 13](#)).

Testes de função plaquetária. No momento, nenhum teste isolado fornece uma avaliação adequada das complexas funções das plaquetas. Um teste mais antigo, o tempo de sangramento, que mede o tempo necessário para que uma punção padronizada na pele pare de sangrar, tem algum valor, mas é demorado, difícil de ser adequadamente realizado e não é um bom indicador de sangramento durante estresses hemostáticos, como uma cirurgia. Como resultado dessas limitações, o uso do tempo de sangramento diminuiu consideravelmente nos últimos anos. Novos ensaios baseados em instrumentos, projetados para medir a função plaquetária em condições de alto estresse de cisalhamento, são promissores, mas atualmente também representam testes de triagem menos que ideais. Outros testes especializados que podem ser úteis em contextos clínicos particulares incluem os testes de agregação plaquetária, que medem a capacidade de agregação das plaquetas em resposta a agonistas como a trombina; e testes quantitativos e qualitativos do fator de Willebrand, que (como você se lembra do [Capítulo 4](#)) desempenha um papel importante na adesão plaquetária à matriz extracelular.

Testes mais especializados estão disponíveis para medir os níveis de fatores de coagulação específicos, fibrinogênio, produtos de degradação de fibrina e a presença de anticorpos circulantes.

DISTÚRBIOS HEMORRÁGICOS CAUSADOS POR ANORMALIDADES DAS PAREDES DOS VASOS

Os distúrbios desta categoria, algumas vezes chamados de *púrpuras não trombocitopênicas*, são relativamente comuns, mas, em geral, não causam problemas hemorrágicos sérios. Na maioria das vezes, induzem pequenas hemorragias (petéquias e púrpura) na pele ou nas membranas mucosas, particularmente nas gengivas. Entretanto, eventualmente hemorragias mais significativas podem ocorrer nas articulações, nos músculos e nas localizações subperiostais, ou assumir a forma de menorragia, epistaxes, sangramento gastrointestinal ou hematúria. *A contagem de plaquetas, o tempo de sangramento e os testes de coagulação (TP, TTP) geralmente produzem resultados normais.*

As diversas condições clínicas nas quais as anormalidades das paredes dos vasos podem causar sangramento incluem as seguintes:

Muitas *infecções* induzem hemorragias na forma de petéquias e púrpura, particularmente meningococemia, outras formas de septicemia, endocardite infecciosa e várias das rickettsioses. Os mecanismos envolvidos incluem lesão microbiana da microvasculatura (vasculite) e coagulação intravascular disseminada (CID). O não reconhecimento de uma meningococemia como causa de petéquias e púrpura pode ser catastrófico para o paciente. *Reações a medicamentos* algumas vezes induzem petéquias cutâneas e púrpura sem causar trombocitopenia. Em muitos casos, a lesão vascular é mediada pela deposição de complexos imunes induzidos pelo medicamento nas paredes dos vasos, o que provoca uma vasculite por hipersensibilidade (leucocitoclástica) ([Cap. 11](#)).

Escorbuto e a síndrome de Ehlers-Danlos estão associados a sangramento microvascular, resultante de defeitos no colágeno que enfraquecem as paredes dos vasos. O mesmo mecanismo pode explicar a púrpura espontânea, que é encontrada comumente em idosos, e as hemorragias cutâneas observadas na síndrome de *Cushing*, na qual os efeitos de consumo proteico da produção excessiva de corticosteroides causam perda do tecido de suporte perivascular.

A *púrpura de Henoch-Schönlein* é uma doença de hipersensibilidade sistêmica de causa desconhecida, caracterizada por erupção cutânea purpúrica, dor abdominal em cólica, poliartralgia e glomerulonefrite aguda ([Cap. 20](#)). Todas essas alterações resultam da deposição de complexos imunes circulantes no interior dos vasos em todo o corpo e nas regiões mesangiais glomerulares.

A *telangiectasia hemorrágica hereditária* (também conhecida como síndrome de Weber-Osler-Rendu) é um distúrbio autossômico dominante caracterizado por vasos sanguíneos dilatados e tortuosos, com paredes finas que sangram facilmente. O sangramento pode ocorrer em qualquer local, mas é mais comum sob as membranas mucosas do nariz (epistaxe), língua, boca e olhos, e em todo o trato gastrointestinal.

A *amiloidose perivascular* pode enfraquecer as paredes dos vasos sanguíneos e causar sangramento. Esta complicação é mais comum na amiloidose por amiloide de cadeia leve (AL) ([Cap. 6](#)) e frequentemente se manifesta como petéquias mucocutâneas.

Entre essas condições, sangramentos sérios estão associados mais frequentemente à telangiectasia hereditária. A hemorragia em cada uma dessas condições é inespecífica, e o

diagnóstico dessas entidades é baseado no reconhecimento de outros achados associados mais específicos.

SANGRAMENTO RELACIONADO COM A REDUÇÃO DO NÚMERO DE PLAQUETAS: TROMBOCITOPENIA

A redução do número de plaquetas constitui uma causa importante de sangramento generalizado. Uma contagem abaixo de 100.000 plaquetas/ μL geralmente é considerada como trombocitopenia. Contudo, o sangramento espontâneo não é evidente até que as contagens de plaquetas diminuam para menos de 20.000 plaquetas/ μL . Contagens de plaquetas na faixa de 20.000 a 50.000 plaquetas/ μL podem agravar um sangramento pós-traumático. O sangramento resultante de trombocitopenia está associado a TP e TTP normais.

Não é necessário repetir que as plaquetas são críticas para a hemostasia, já que formam tampões temporários que detêm o sangramento e promovem reações essenciais na cascata de coagulação ([Cap. 4](#)). O sangramento espontâneo associado à trombocitopenia na maioria das vezes envolve pequenos vasos. Os locais comuns dessas hemorragias são a pele e as membranas mucosas dos tratos gastrointestinal e genitourinário. *Contudo, o mais temido é o sangramento intracraniano, que representa uma ameaça para qualquer paciente com uma contagem de plaquetas acentuatamente reduzida.*

As diversas causas de trombocitopenia podem ser classificadas em quatro categorias principais ([Tabela 14-9](#)).

Diminuição da produção de plaquetas. Pode resultar de condições que deprimam a produção da medula de um modo geral (como anemia aplásica e leucemia) ou que afetem os megacariócitos de um modo relativamente seletivo. Exemplos da última situação incluem alguns medicamentos e álcool, que podem suprimir a produção de plaquetas por mecanismos incertos, quando ingeridos em grandes quantidades; HIV, que pode infectar os megacariócitos e inibir a produção de plaquetas; e as síndromes mielodisplásicas ([Cap. 13](#)), que, ocasionalmente, podem apresentar trombocitopenia isolada.

Diminuição da sobrevivência das plaquetas. Este importante mecanismo de trombocitopenia pode ter uma base imunológica ou não imunológica. *Na trombocitopenia imune, a destruição das plaquetas é causada por anticorpos contra as plaquetas* ou, menos frequentemente, por complexos imunes que se depositam nas plaquetas. Os anticorpos contra as plaquetas podem reconhecer autoantígenos (autoanticorpos) ou antígenos externos (aloanticorpos). A trombocitopenia autoimune é discutida na próxima seção. Aloanticorpos podem surgir quando plaquetas são transfundidas ou cruzam a placenta do feto para a mãe grávida. No último caso, anticorpos IgG gerados na mãe podem causar trombocitopenia clinicamente significativa no feto. Isso lembra a doença hemolítica do recém-nascido, na qual os eritrócitos são os alvos ([Cap. 10](#)). *As causas não imunológicas mais importantes são a coagulação intravascular disseminada (CID) e as microangiopatias trombóticas*, na qual a ativação plaquetária descontrolada, frequentemente sistêmica, reduz o tempo de vida das plaquetas. A destruição não imunológica de plaquetas também pode ser causada por *lesão mecânica*, como ocorre em indivíduos com valvas cardíacas protéticas.

Sequestro. O baço normalmente sequestra de 30% a 35% das plaquetas do organismo, porém essa taxa pode aumentar até 80% a 90% quando o baço está aumentado, produzindo graus moderados de trombocitopenia.

Diluição. Transfusões maciças podem produzir uma trombocitopenia por diluição. O número de plaquetas viáveis diminui com o armazenamento prolongado do sangue;

consequentemente, o volume plasmático e a massa eritrocitária são reconstituídos pela transfusão, mas o número de plaquetas circulantes é relativamente reduzido.

TABELA 14-9 Causas de Trombocitopenia

DIMINUIÇÃO DA PRODUÇÃO DE PLAQUETAS

Prejuízo seletivo da produção de plaquetas

Induzida por drogas: álcool, tiazidas, medicamentos citotóxicos

Infeções: sarampo, vírus da imunodeficiência humana (HIV)

Deficiências nutricionais

Deficiência de B₁₂, folato (leucemia megaloblástica)

Insuficiência da medula óssea

Anemia aplásica ([Tabela 14-7](#))

Substituição da medula óssea

Leucemia, câncer disseminado, doença granulomatosa

Hematopoiese ineficaz

Síndromes mielodisplásicas ([Cap. 13](#))

DIMINUIÇÃO DA SOBREVIVÊNCIA DAS PLAQUETAS

Destruição imunológica

Autoimune primária

Púrpura trombocitopênica imune crônica

Púrpura trombocitopênica imune aguda

Autoimune secundária

Lúpus eritematoso sistêmico, neoplasias linfóides de células B

Aloimunes: pós-transfusão e neonatal

Associada a medicamentos: quinidina, heparina, compostos de sulfá

Infeções: HIV, mononucleose infecciosa (transitória, leve), dengue

Destruição não imunológica

Coagulação intravascular disseminada

Microangiopatias trombóticas
Hemangiomas gigantes

SEQ UESTRO

Hiperesplenismo

DILUIÇÃO

Transfusões

Púrpura Trombocitopênica Imune (PTI) Crônica

A *PTI crônica* é causada por autoanticorpos contra as plaquetas. Pode ocorrer no contexto de uma variedade de condições e exposições predisponentes (secundária) ou na ausência de qualquer fator de risco conhecido (primária ou idiopática). As situações nas quais a PTI ocorre secundariamente são numerosas e incluem indivíduos com lúpus eritematoso sistêmico ([Cap. 6](#)), infecção por HIV e neoplasias de células B, como leucemia linfocítica crônica ([Cap. 13](#)). O diagnóstico de PTI crônica primária é feito apenas após a exclusão de causas secundárias.

Patogenia. Os autoanticorpos, a maioria dirigida contra as glicoproteínas da membrana plaquetária IIb-IIIa ou Ib-IX, podem ser demonstrados no plasma e ligados à superfície das plaquetas em aproximadamente 80% dos pacientes. Na maioria dos casos, os anticorpos antiplaquetários são da classe IgG.

Como nas anemias hemolíticas autoimunes, os anticorpos antiplaquetários atuam como opsoninas que são reconhecidas pelos receptores Fc de IgG expressos em fagócitos ([Cap. 6](#)), levando ao aumento da destruição plaquetária. A trombocitopenia geralmente melhora notavelmente com a esplenectomia, indicando que o baço é o principal local de remoção das plaquetas opsonizadas. A polpa vermelha esplênica também é rica em plasmócitos, e parte do benefício da esplenectomia (um tratamento comum para PTI crônica) pode ser derivada da remoção de uma fonte de autoanticorpos. Em alguns casos, os autoanticorpos também podem se ligar e lesar os megacariócitos, levando a diminuições na produção de plaquetas, que exacerbam ainda mais a trombocitopenia.

Morfologia. As principais alterações da púrpura trombocitopênica são encontradas no baço, na medula óssea e no sangue, mas não são específicas. Alterações secundárias relacionadas com a diátese hemorrágica podem ser encontradas em qualquer tecido ou estrutura do organismo.

O **baço** tem tamanho normal. Tipicamente, ocorre congestão dos sinusoides e aumento dos folículos esplênicos, geralmente associado a centros germinativos reativos proeminentes. Em muitos casos, megacariócitos dispersos são encontrados nos seios. Isso pode representar uma forma muito leve de hematopoiese extramedular estimulada por níveis elevados de trombopoietina. A **medula óssea** revela um aumento modesto do número de megacariócitos.

Alguns são aparentemente imaturos, com núcleos grandes, únicos, não lobulados. Esses achados não são específicos para PTI, mas refletem simplesmente a trombopoiese acelerada, sendo encontrados na maioria das formas de trombocitopenia resultante do aumento da destruição de plaquetas. A importância do exame da medula óssea consiste em descartar trombocitopenias resultantes de insuficiência da medula óssea ou outros distúrbios primários da medula óssea. As alterações secundárias estão relacionadas às hemorragias, que são dispersas por todo o organismo. O **sangue periférico** frequentemente revela plaquetas anormalmente grandes (megatrombócitos), que constituem um sinal de trombopoiese acelerada.

Aspectos Clínicos. A PTI crônica é mais comum em mulheres adultas, tipicamente com menos de 40 anos de idade. A proporção de mulheres para homens corresponde a 3:1. Muitas vezes, tem início insidioso e é caracterizada por sangramento na pele e nas superfícies mucosas. O sangramento cutâneo é observado na forma de *hemorragias pontilhadas* (petéquias), que são especialmente proeminentes nas áreas dependentes, onde a pressão capilar é maior. As petéquias podem se tornar confluentes, originando *equimoses*. Frequentemente, há uma história de facilidade para contusões, sangramento nasal, sangramento nas gengivas e hemorragias nos tecidos moles em decorrência de um trauma relativamente pequeno. A doença pode manifestar-se inicialmente com melena, hematúria ou fluxo menstrual excessivo. Hemorragia subaracnóideia e hemorragia intracerebral constituem complicações sérias e algumas vezes fatais, mas felizmente são raras em pacientes tratados. Esplenomegalia e linfadenopatia são pouco comuns na doença primária e sua presença deve levar o médico a considerar outros diagnósticos, como PTI secundária a uma neoplasia de células B.

Os sinais clínicos e sintomas não são específicos, mas constituem um reflexo da trombocitopenia. Os achados de baixa contagem de plaquetas, megacariócitos normais ou aumentados na medula óssea e plaquetas grandes no sangue periféricos são considerados como suposta evidência de destruição acelerada das plaquetas. TP e TTP estão normais. Os testes para autoanticorpos contra plaquetas não estão amplamente disponíveis. *Portanto, o diagnóstico é de exclusão e somente pode ser feito depois que todas as outras causas de trombocitopenia, como as relacionadas na Tabela 14-9, tiverem sido descartadas.*

Quase todos os pacientes respondem aos glicocorticóides (que inibem a função fagocitária), mas muitos eventualmente apresentam recorrências. Nesses indivíduos, a esplenectomia normaliza a contagem de plaquetas em aproximadamente dois terços dos pacientes, porém com o maior risco associado de sepse bacteriana. Agentes imunomoduladores, como imunoglobulina intravenosa ou anticorpo anti-CD20 (rituximabe), muitas vezes, são eficazes em pacientes que apresentam recaídas após a esplenectomia ou para os quais a esplenectomia está contraindicada.

Púrpura Trombocitopênica Imune Aguda

Como a TPI crônica, esta condição é causada por autoanticorpos contra as plaquetas, porém suas características clínicas e evolução são distintas. A PTI aguda é principalmente uma doença da infância, ocorrendo com igual frequência em ambos os sexos. Os sintomas aparecem abruptamente e geralmente seguem uma doença viral, que tipicamente ocorre aproximadamente 2 semanas antes do início da trombocitopenia. Ao contrário da PTI crônica, a

PTI aguda é autolimitada, geralmente cedendo espontaneamente dentro de 6 meses. Glicocorticoides são administrados apenas se a trombocitopenia for grave. Em aproximadamente 20% das crianças, geralmente aquelas sem um pródrômo viral, a trombocitopenia persiste; estas crianças menos favorecidas apresentam uma forma infantil de PTI crônica, que segue um curso semelhante ao da doença em adultos.

Trombocitopenia Induzida por Medicamentos

Os medicamentos podem induzir trombocitopenia por efeitos diretos sobre as plaquetas e por um mecanismo secundário à destruição de plaquetas mediada imunologicamente. Os medicamentos mais comumente implicados são quinino, quinidina e vancomicina, que se ligam a glicoproteínas das plaquetas e de um modo ou de outro criam determinantes antigênicos que são reconhecidos por anticorpos.²⁴ Muito mais raramente, medicamentos como os sais de ouro induzem autoanticorpos verdadeiros por mecanismos desconhecidos. A trombocitopenia, que pode ser grave, também é uma consequência comum de medicamentos inibidores de plaquetas que se ligam à glicoproteína IIb/IIIa; supõe-se que esses medicamentos induzam alterações na conformação da glicoproteína IIb/IIIa e crie um epítôpo imunogênico.

A trombocitopenia induzida por heparina (TIH) tem uma patogenia diferente e é particularmente importante por seu potencial para consequências clínicas graves.²⁵ Trombocitopenia ocorre em aproximadamente 5% das pessoas que recebem heparina. A maioria desenvolve a chamada trombocitopenia tipo I, que ocorre rapidamente após a introdução da terapia e tem pouca importância clínica, algumas vezes cedendo apesar da continuação da terapia. Mais provavelmente, ela resulta de um efeito agregador de plaquetas direto da heparina. A trombocitopenia tipo II é menos comum, mas tem importância clínica muito maior. Ocorre em 5 a 14 dias após o início da terapia (ou antes, se a pessoa estiver sensibilizada à heparina) e, paradoxalmente, com frequência causa trombose venosa e arterial com risco à vida. Esta forma intensa de TIH é causada por anticorpos que reconhecem complexos de heparina e fator 4 plaquetário, que é um componente normal dos grânulos das plaquetas. A ligação dos anticorpos a esses complexos ativa as plaquetas e promove trombose, mesmo no cenário de trombocitopenia. Se a terapia não for descontinuada imediatamente com a instituição de uma terapia anticoagulante alternativa não baseada em heparina, coágulos em grandes artérias podem produzir insuficiência vascular e perda de membros, e êmbolos derivados de trombose venosa profunda podem causar tromboembolismo pulmonar fatal. O risco de TIH grave é reduzido, mas não completamente eliminado, com o uso de preparações de heparina de baixo peso molecular. Infelizmente, após o desenvolvimento de TIH grave, até mesmo as heparinas de baixo peso molecular exacerbam a tendência trombótica e devem ser evitadas.

Trombocitopenia Associada ao HIV

Trombocitopenia é uma das manifestações hematológicas mais comuns da infecção por HIV. Tanto prejuízo na produção de plaquetas quanto aumento na destruição contribuem para tal. CD4 e CXCR4, o receptor e o correceptor para o HIV, respectivamente, são encontrados em megacariócitos, permitindo que essas células sejam infectadas. Os megacariócitos infectados por HIV estão propensos à apoptose, e sua capacidade de produzir plaquetas é prejudicada. A infecção pelo HIV também causa hiperplasia e desregulação de células B, o que predispõe ao desenvolvimento de autoanticorpos. Em alguns casos, os anticorpos são dirigidos contra

complexos de glicoproteína IIb-III da membrana plaquetária. Como ocorre em outras citopenias imunes, os autoanticorpos opsonizam as plaquetas, promovendo sua destruição por fagócitos mononucleares no baço e em outras partes. O depósito de complexos imunológicos nas plaquetas também pode contribuir para a perda acelerada de plaquetas em alguns pacientes infectados pelo HIV.

Microangiopatias Trombóticas: Púrpura Trombocitopênica Trombótica (PTT) e Síndrome Hemolítico-Urêmica (SHU)

O termo *microangiopatia trombótica* engloba um espectro de síndromes clínicas que inclui PTT e SHU. De acordo com sua descrição original, a PTT foi definida como um grupo de cinco alterações: febre, trombocitopenia, anemia hemolítica microangiopática, déficits neurológicos transitórios e insuficiência renal. SHU também está associada a anemia hemolítica microangiopática e trombocitopenia, mas é distinguida pela ausência de sintomas neurológicos, pela proeminência de insuficiência renal aguda e sua ocorrência frequente em crianças. Com o tempo, a experiência e a maior compreensão dos mecanismos, porém, essas distinções ficaram menos claras. Muitos pacientes adultos com “PTT” não apresentam um ou mais dos cinco critérios e alguns pacientes com “SHU” apresentam febre e disfunção neurológica. *Atualmente, considera-se que tanto SHU quanto PTT sejam causadas por agressões que provocam uma ativação excessiva das plaquetas, que se depositam como trombos nos leitos da microcirculação.* Esses trombos intravasculares causam *anemia hemolítica microangiopática e disfunção orgânica* difusa, e o conseqüente consumo de plaquetas leva à *trombocitopenia*. Acredita-se que as várias manifestações clínicas de PTT e SHU estejam relacionadas às diferentes propensões para formação de trombos nos tecidos.

Embora algumas características das diversas microangiopatias trombóticas estejam sobrepostas, os gatilhos para a ativação patogênica das plaquetas são diferentes e fornecem um modo mais satisfatório e clinicamente relevante para estudar esses distúrbios, que estão resumidos na [Tabela 14-10](#). *PTT geralmente está associada à deficiência de uma enzima plasmática chamada ADAMTS13, também referida como “vWF metaloprotease”.* ADAMTS13 normalmente degrada multímeros de peso molecular muito alto do fator de von Willebrand (vWF). Em sua ausência, esses multímeros se acumulam no plasma e tendem a promover a ativação e a agregação das plaquetas. A superposição de lesão das células endoteliais (causada por alguma outra condição) pode promover adicionalmente a formação de microagregados plaquetários, conseqüentemente iniciando ou exacerbando uma PTT clinicamente evidente.

TABELA 14-10 Microangiopatias Trombóticas: Causas e Associações

PÚRPURA TROMBOCITOPÊNICA TROMBÓTICA

Deficiência de ADAMTS13

Hereditária

Adquirida (autoanticorpos)

SÍNDROME HEMOLÍTICO-URÊMICA

Epidêmica: Infecção pela cepa 0157:H7 de *Escherichia coli*

Lesão endotelial pela toxina do tipo Shiga **Não epidêmica:** deficiências do inibidor da via de complemento alternativa (fator de complemento H, proteína cofator de membrana [CD46] ou fator 1)

Hereditárias

Adquiridas (autoanticorpos)

Associações diversas

Medicamentos (ciclosporina, agentes quimioterápicos)

Radiação, transplante de medula óssea

Outras infecções (HIV, sepsse pneumocócica)

Condições associadas à autoimunidade (lúpus eritematoso sistêmico, infecção por HIV, neoplasias linfoides)

HIV, vírus da imunodeficiência humana.

A deficiência de ADAMTS13 pode ser herdada ou adquirida. Na forma adquirida, um autoanticorpo que inibe a atividade de metaloprotease da ADAMTS13 está presente. ²⁶ Menos comumente, os pacientes herdam uma mutação inativadora em ADAMTS13. ²⁷ Em indivíduos com deficiência de ADAMTS13 hereditária, o início frequentemente é adiado até a adolescência e os sintomas são episódicos. Portanto, outros fatores além de ADAMTS13 (p. ex., alguma lesão vascular superposta ou um estado pró-trombótico) devem estar envolvidos para desencadear uma PTT plenamente desenvolvida.

PTT é um diagnóstico importante, que deve ser considerado em qualquer paciente apresentando trombocitopenia e anemia hemolítica microangiopática, uma vez que demoras no diagnóstico podem ser fatais. Com a troca do plasma, que remove os autoanticorpos e fornece uma ADAMTS13 funcional, a PTT (que, no passado, era uniformemente fatal) pode ser tratada com sucesso em mais de 80% dos pacientes.

Em contraste, SHU está associada a níveis normais de ADAMTS13 e é iniciada por vários outros defeitos diferentes. ²⁸ *A SHU epidêmica “típica” está fortemente associada à gastroenterite infecciosa causada pela cepa O157:H7 de Escherichia coli, que elabora uma toxina do tipo Shiga.* Essa toxina é absorvida da mucosa gastrointestinal inflamada para a circulação, onde altera a função endotelial de uma maneira que resulta em ativação e agregação de plaquetas. Crianças e idosos correm maior risco. Os indivíduos afetados apresentam diarreia sanguinolenta e, alguns dias mais tarde, surge a SHU. Com cuidados de suporte apropriados, a recuperação completa é possível, mas lesão renal irreversível e morte podem ocorrer nos casos mais graves.

A SHU não epidêmica, “atípica”, geralmente está associada a defeitos do fator H de complemento, proteína cofator da membrana (CD46) ou do fator I, três proteínas que agem normalmente para prevenir a ativação excessiva da via de complemento alternativa.

Deficiências dessas proteínas podem ser causadas por defeitos hereditários ou por autoanticorpos inibidores adquiridos e estão associadas a um curso de remissões e recorrências. Ao contrário da PTT, a base para a ativação plaquetária na SHU é incerta; presumivelmente, tanto a toxina de tipo Shiga produzida por *E. coli* patogênica quanto defeitos das proteínas reguladoras do complemento alteram a função das células endoteliais de algum modo de forma a promover a ativação das plaquetas.

Microangiopatias trombóticas semelhantes a SHU também podem ser observadas após a exposição a outros agentes que prejudiquem as células endoteliais (p. ex., alguns medicamentos e radioterapia). O prognóstico nessas situações é reservado, porque a SHU frequentemente é complicada por outras condições crônicas, com risco à vida.

Embora a CID (discutida posteriormente) e as microangiopatias trombóticas tenham características em comum, como oclusão microvascular e anemia hemolítica microangiopática, elas são patogenicamente diferentes. Na PTT e na SHU (ao contrário da CID), a ativação da cascata de coagulação não tem importância primária e conseqüentemente os testes de coagulação laboratoriais, como TP e TTP, geralmente estão normais.

DISTÚRBIOS HEMORRÁGICOS RELACIONADOS COM DEFEITOS DAS FUNÇÕES PLAQUETÁRIAS

Os defeitos qualitativos da função plaquetária podem ser herdados ou adquiridos. Vários distúrbios hereditários caracterizados por função plaquetária anormal e contagem de plaquetas normal foram descritos. Uma breve discussão destas doenças raras é justificada porque elas fornecem excelentes modelos para investigar os mecanismos moleculares da função plaquetária.

Os distúrbios hereditários da função plaquetária podem ser classificados em três grupos patogenicamente distintos: (1) defeitos da adesão, (2) defeitos da agregação e (3) distúrbios da secreção plaquetária (reação de liberação).

O sangramento resultante de uma adesão defeituosa das plaquetas à matriz subendotelial é mais bem ilustrado pelo distúrbio autossômico recessivo *síndrome de Bernard-Soulier*, que é causado por deficiência hereditária do complexo de glicoproteína Ib-IX da membrana plaquetária. Essa glicoproteína é um receptor para vWF e é essencial para a adesão normal das plaquetas à matriz extracelular subendotelial ([Cap. 4](#)).

O sangramento decorrente de um *defeito na agregação plaquetária* é exemplificado pela *trombastenia de Glanzmann*, que também é transmitida como um traço autossômico recessivo. As plaquetas trombastênicas não conseguem se agregar em resposta a adenosina difosfato (ADP), colágeno, epinefrina ou trombina em virtude de deficiência ou disfunção da glicoproteína IIb-IIIa, uma integrina que participa da “formação de pontes” entre as plaquetas pela ligação ao fibrinogênio.

Os *distúrbios da secreção plaquetária* são caracterizados pela liberação defeituosa de alguns mediadores da ativação plaquetária, como tromboxanos e ADP associado a grânulos. Os defeitos bioquímicos subjacentes a estes chamados *distúrbios do pool de armazenamento* são variados, complexos e estão além do escopo de nossa discussão.

Entre os *defeitos adquiridos* da função plaquetária, dois são clinicamente significativos. O *primeiro* é causado pela *ingestão de aspirina e outros medicamentos antiinflamatórios não esteroides*. A aspirina é um inibidor potente e irreversível da enzima ciclo-oxigenase, que é necessária para a síntese de tromboxano A₂ e prostaglandinas ([Cap. 2](#)). Esses mediadores desempenham papéis importantes na agregação plaquetária e nas subsequentes reações de liberação ([Cap. 4](#)). Os efeitos antiplaquetários da aspirina constituem a base para seu uso na profilaxia de trombose coronariana ([Cap. 12](#)). A *uremia* ([Cap. 20](#)) é a segunda condição que exemplifica um defeito adquirido da função plaquetária. A patogenia da disfunção plaquetária na uremia é complexa e envolve defeitos na adesão, secreção de grânulos e agregação. ²⁹

DIÁTESES HEMORRÁGICAS RELACIONADAS COM ANORMALIDADES NOS FATORES DE COAGULAÇÃO

Deficiências hereditárias ou adquiridas de virtualmente todos os fatores de coagulação foram relatadas como causas de diáteses hemorrágicas. Ao contrário do sangramento petequeial observado na trombocitopenia, *o sangramento decorrente de deficiências de fatores de coagulação isolados mais frequentemente se manifesta como grandes equimoses ou hematomas pós-traumáticos ou como sangramento prolongado após uma laceração ou qualquer forma de procedimento cirúrgico.* O sangramento para os tratos gastrointestinal e urinário, e particularmente para as articulações que suportam o peso (hemartrose), é comum. Histórias típicas incluem um paciente que perde sangue por dias após uma extração dentária ou que desenvolve uma hemartrose após um estresse mínimo na articulação do joelho.

As deficiências hereditárias tipicamente afetam um único fator de coagulação. As deficiências hereditárias de fatores de coagulação mais comuns e mais importantes afetam o fator VIII (hemofilia A) e o fator IX (hemofilia B). As deficiências de vWF (doença de von Willebrand) também são discutidas aqui, uma vez que esse fator influencia tanto a coagulação quanto a função plaquetária. Deficiências hereditárias raras de todos os outros fatores de coagulação também foram descritas. Todas causam sangramento, exceto a deficiência do fator XII; presumivelmente, *in vivo*, a via extrínseca e a ativação mediada por trombina dos fatores XI e IX compensam a ausência do fator XII.

As deficiências adquiridas geralmente envolvem múltiplos fatores de coagulação simultaneamente e podem estar baseadas na diminuição da síntese de proteínas ou no encurtamento da meia-vida. A deficiência de vitamina K ([Cap. 9](#)) provoca prejuízo da síntese dos fatores II, VII, IX e X e da proteína C. Muitos desses fatores são fabricados no fígado e, portanto, estão deficientes na doença parenquimatosa hepática grave. Alternativamente, na CID, múltiplos fatores de coagulação são consumidos e, conseqüentemente, apresentam deficiências. Deficiências adquiridas de fatores isolados ocorrem, mas são raras. Estas geralmente são causadas por autoanticorpos inibitórios.

Complexo de Fator VIII-vWF

Os dois distúrbios hemorrágicos hereditários mais comuns, a hemofilia A e a doença de von Willebrand, são causados por defeitos qualitativos ou quantitativos envolvendo o fator VIII e o vWF, respectivamente. Antes de discutirmos esses distúrbios, será interessante revisar a estrutura e a função dessas duas proteínas, que estão presentes juntas no plasma como parte de um grande complexo único.

O fator VIII e o vWF são codificados por genes separados e são sintetizados em células diferentes. O fator VIII é um cofator essencial do fator IX, que converte o fator X em fator Xa ([Fig. 14-26; Cap. 4](#)). Ele é fabricado em diversos tecidos; as células endoteliais sinusoidais e as células de Kupffer no fígado e as células epiteliais tubulares nos rins parecem constituir fontes particularmente importantes. Quando o fator VIII atinge a circulação, ele se liga ao vWF, que é produzido pelas células endoteliais e, em menor grau, pelos megacariócitos, que são a fonte do vWF encontrado nos grânulos α das plaquetas. O vWF estabiliza o fator VIII, que tem uma meia-vida de aproximadamente 2,4 horas, quando livre, e de 12 horas, quando ligado ao vWF na

circulação.

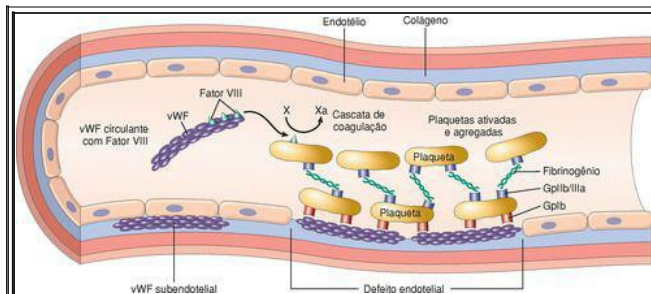


FIGURA 14-26

Estrutura e função do complexo de fator VIII-fator de von Willebrand (vWF). O fator VIII é sintetizado no fígado e nos rins e o vWF é fabricado nas células endoteliais e nos megacariócitos. Os dois se associam para formar um complexo na circulação. O vWF também está presente na matriz subendotelial dos vasos sanguíneos normais e nos grânulos α das plaquetas. Após lesão endotelial, a exposição do vWF subendotelial causa a adesão das plaquetas, primariamente pelo receptor plaquetário de glicoproteína Ib (GpIb). O vWF circulante e o vWF liberado dos grânulos α das plaquetas ativadas podem ligar-se à matriz subendotelial exposta, contribuindo, adicionalmente, para a adesão e ativação das plaquetas. As plaquetas ativadas formam agregados hemostáticos; o fibrinogênio (e possivelmente vWF) participa da agregação por interações que formam pontes com o receptor plaquetário de glicoproteína IIb/IIIa (GpIIb/IIIa). O fator VIII participa da cascata de coagulação como um cofator para a ativação do fator X na superfície das plaquetas ativadas.

O vWF circulante existe na forma de multímeros que contêm até 100 subunidades que podem exceder 20×10^6 dalttons em massa molecular. Além do fator VIII, esses multímeros interagem com várias outras proteínas envolvidas na hemostasia, incluindo colágeno, heparina e possivelmente as glicoproteínas da membrana plaquetária. A função mais importante do vWF é promover a adesão de plaquetas à matriz subendotelial. Isso ocorre pelas interações de formação de ponte entre a glicoproteína Ib-IX das plaquetas, vWF e componentes da matriz, como o colágeno. Parte do vWF é secretado pelas células endoteliais diretamente para a matriz

subendotelial, onde permanece pronto para promover a adesão plaquetária, se o revestimento endotelial for rompido (Fig. 14-26). As células endoteliais e as plaquetas também liberam vWF na circulação. Após lesão vascular, este segundo *pool* de vWF liga-se ao colágeno na matriz subendotelial para aumentar ainda mais a adesão plaquetária. Os multímeros de vWF também podem promover a agregação das plaquetas pela ligação a integrinas GpIIb/IIIa ativadas; essa atividade pode ser particularmente importante em condições de alto estresse de cisalhamento (como ocorre em pequenos vasos).

Os níveis de proteína do fator VIII e vWF são medidos por técnicas imunológicas. A função do fator VIII é avaliada pela condução de ensaios de coagulação com misturas de plasma do paciente e plasma com deficiência de fator VIII. A função do vWF é avaliada usando-se o teste de aglutinação de ristocetina. Esse ensaio é realizado misturando-se o plasma do paciente com plaquetas fixadas em formalina e ristocetina, uma pequena molécula que se liga e “ativa” o vWF. A ristocetina induz multímeros de vWF multivalentes, que se ligam à glicoproteína Ib-IX das plaquetas e formam “pontes” interplaquetárias. O acúmulo resultante (aglutinação) de plaquetas é medido em um dispositivo chamado agregômetro. Portanto, o grau em que o plasma de um paciente promove aglutinação de plaquetas dependente de ristocetina constitui uma medida da atividade do vWF.

Doença de von Willebrand

A doença de von Willebrand é o distúrbio hemorrágico hereditário mais comum em humanos, afetando cerca de 1% dos adultos nos Estados Unidos. Na maioria dos indivíduos afetados, a tendência hemorrágica é leve e muitas vezes passa despercebida até que algum estresse hemostático, como uma cirurgia ou um procedimento odontológico, revele sua presença. Os sintomas mais comuns consistem em sangramento espontâneo de membranas mucosas (p. ex., epistaxe), sangramento excessivo de feridas, menorragia e tempo de sangramento prolongado na presença de uma contagem de plaquetas normal. A condição geralmente é transmitida como um distúrbio autossômico dominante, porém variantes autossômicas recessivas raras foram descritas.

A doença de von Willebrand é molecularmente heterogênea. ³⁰ Foram descritas mais de 20 variantes, que podem ser agrupadas em duas categorias principais.

*As doenças de von Willebrand tipo 1 e tipo 3 estão associadas à redução da quantidade de vWF circulante. O tipo 1, um distúrbio autossômico dominante caracterizado por deficiência quantitativa de vWF leve a moderada, representa aproximadamente 70% de todos os casos. Penetrância incompleta e expressividade variável costumam ser observadas, mas em geral a condição está associada à doença leve. O tipo 3 (um distúrbio autossômico recessivo) está associado a níveis extremamente baixos de vWF funcional e manifestações clínicas correspondentemente graves. Uma vez que a deficiência intensa de vWF tem um efeito acentuado sobre a estabilidade do fator VIII, algumas características hemorrágicas lembram aquelas observadas na hemofilia. A natureza das mutações na maioria dos indivíduos com doença de tipo 1 é pouco definida. Mutações *missense* foram encontradas em alguns casos. A doença de tipo 3 geralmente é causada por deleções ou mutações *frameshift* envolvendo os dois alelos.*

A doença de von Willebrand tipo 2 é caracterizada por defeitos qualitativos no vWF. Existem

vários subtipos, dos quais o tipo 2A é o mais comum. Ele é herdado como um distúrbio autossômico dominante. vWF é expresso em quantidades normais, porém estão presentes mutações *missense* que provocam a montagem defeituosa do multímero. Multímeros grandes e intermediários, representando as formas mais ativas de vWF, estão ausentes no plasma. A doença de von Willebrand tipo 2 representa 25% de todos os casos e está associada a sangramento leve a moderado.

Pacientes com a doença de von Willebrand apresentam *defeitos da função plaquetária* apesar de uma *contagem de plaquetas normal*. O nível plasmático de vWF ativo, medido pela atividade do cofator ristocetina, está reduzido. Uma vez que o vWF estabiliza o fator VIII, a deficiência de vWF origina uma diminuição secundária dos níveis de fator VIII. Isso pode ser refletido pelo prolongamento do TTP na doença de von Willebrand de tipos 1 e 3. Contudo, com exceção de raros pacientes de tipo 3, as complicações adversas típicas de uma deficiência séria de fator VIII, como sangramento nas articulações, não são observadas.

Em resumo, na doença de von Willebrand, defeitos hereditários de vWF provocam anormalidades secundárias na adesão plaquetária e na formação de coágulos. Mesmo em famílias nas quais um único alelo vWF defeituoso é discriminante, uma grande variabilidade na expressão clínica é comum. Isso ocorre parcialmente em razão de fatores genéticos adicionais que influenciam os níveis circulantes de vWF, que variam grandemente em populações normais. Indivíduos que enfrentam provocações hemostáticas (tratamento odontológico, cirurgia) podem ser tratados com desmopressina, que estimula a liberação de vWF, ou infusões de concentrados de plasma contendo fator VIII e vWF.

Hemofilia A (Deficiência de Fator VIII)

A hemofilia A é a doença hereditária associada a sangramento com risco à vida mais comum. ³¹É causada por mutações no fator VIII, que é um cofator essencial para o fator IX na cascata de coagulação (Cap. 4). A hemofilia A é herdada como um traço recessivo ligado ao cromossomo X e, conseqüentemente, afeta principalmente homens e mulheres homocigotas. Raramente, o sangramento excessivo ocorre em mulheres heterocigotas, supostamente como resultado da inativação aleatória do cromossomo X portador do alelo de fator VIII normal na maioria das células (lionização desfavorável). Aproximadamente 30% dos pacientes não têm história familiar; sua doença é causada por novas mutações.

A hemofilia A exibe uma grande extensão de severidade clínica, que é bem correlacionada com o nível de atividade do fator VIII. Indivíduos com menos de 1% dos níveis normais apresentam doença grave; aqueles com 2% a 5% dos níveis normais exibem doença moderadamente grave e aqueles com 6% a 50% dos níveis normais apresentam doença leve. Os graus variáveis de deficiência de fator VIII são explicados em grande parte pela heterogeneidade nas mutações causadoras. Como na β -talassemia, as lesões genéticas incluem deleções, mutações *nonsense* que criam códons de parada e mutações que causam erros no *splicing* de RNAm. As deficiências mais graves resultam de uma inversão envolvendo o cromossomo X, que cancela completamente a síntese de fator VIII. Menos frequentemente, a hemofilia A grave está associada a mutações pontuais no fator VIII que prejudicam a função da proteína. Nesses casos, os níveis de fator VIII parecem normais por imunoensaios. Mutações que permitam a síntese de algum fator VIII ativo estão associadas a doença leve a moderada. Nesses pacientes, a doença

pode ser modificada por outros fatores genéticos que influenciem os níveis de expressão do fator VIII, que variam grandemente em indivíduos normais.

Em todos os casos sintomáticos, existe tendência para contusões fáceis e hemorragia maciça após trauma ou procedimentos cirúrgicos. Além disso, hemorragias “espontâneas” frequentemente ocorrem em regiões do corpo que normalmente estão sujeitas a trauma, particularmente as articulações, onde são conhecidas como *hemartroses*. O sangramento recorrente nas articulações provoca deformidades progressivas que podem ser incapacitantes. *Petéquias estão caracteristicamente ausentes.*

Pacientes com hemofilia A tipicamente apresentam prolongamento de TTP e TP normal. Esses testes indicam anormalidade da via de coagulação intrínseca. Ensaio específico para o fator VIII são necessários para o diagnóstico.

Considerando que uma parte da cascata de coagulação, a via extrínseca, está intacta na hemofilia A, é razoável perguntar: por que os pacientes sangram? Obviamente, os testes de coagulação em tubos de ensaio são substitutos imperfeitos para o que acontece *in vivo*, e o motivo deve ser que, em face de uma deficiência de fator VIII, a deposição de fibrina é inadequada para obter a hemostasia. A discussão detalhada dessa questão está além do nosso escopo; parece que o papel mais importante da via extrínseca na hemostasia consiste em iniciar um pico limitado de ativação de trombina após lesão dos tecidos. Esse estímulo pró-coagulante inicial é reforçado e amplificado por um circuito de retroalimentação crítica, no qual a trombina ativa os fatores XI e IX da via intrínseca ([Cap. 4](#)). Na ausência do fator VIII, este circuito de retroalimentação permanece inativo e ocorre geração de trombina (e fibrina) insuficiente para criar um coágulo estável. Além disso, altos níveis de trombina são necessários para ativar o TAFI (inibidor de fibrinólise ativado por trombina), um fator que inibe a fibrinólise. Desse modo, tanto a coagulação inadequada (fibrinogênese) quanto a remoção inapropriada do coágulo (fibrinólise) contribuem para a diátese hemorrágica na hemofilia. A explicação precisa para a tendência de sangramento de hemofílicos em locais específicos (articulações, músculos e sistema nervoso central) permanece incerta.

A hemofilia A é tratada com infusões de fator VIII recombinante. Cerca de 15% dos pacientes com hemofilia A grave desenvolvem anticorpos que se ligam e inibem o fator VIII, provavelmente porque a proteína é percebida como estranha, nunca tendo sido “vista” pelo sistema imunológico. Estes anticorpos inibidores podem representar um desafio terapêutico muito difícil. Antes do desenvolvimento da terapia com fator VIII recombinante, milhares de hemofílicos receberam concentrados de fator VIII derivados de plasma contendo HIV e muitos desenvolveram AIDS ([Cap. 6](#)). O risco de transmissão do HIV foi eliminado, porém tragicamente tarde demais para toda uma geração de hemofílicos. Os esforços para desenvolver uma terapia genética somática para a hemofilia continuam.

Hemofilia B (Doença de Christmas, Deficiência de Fator IX)

A deficiência intensa do fator IX produz um distúrbio clinicamente indistinguível da deficiência do fator VIII (hemofilia A). Isso não deve ser surpreendente, considerando-se que os fatores VIII e IX funcionam em conjunto para ativar o fator X. Um grande espectro de mutações envolvendo o gene que codifica o fator IX é encontrado na hemofilia B. Como a hemofilia A, a condição é herdada como um traço recessivo ligado ao cromossomo X e apresenta severidade

clínica variável. Em aproximadamente 15% desses pacientes, o fator IX está presente, mas não é funcional. Como na hemofilia A, o TTP está prolongado e o TP está normal. O diagnóstico da doença de Christmas (que recebeu esse nome em virtude do primeiro paciente identificado com essa condição, e não do feriado) é possível somente pela análise dos níveis de fatores. A doença é tratada com infusões de fator IX recombinante.

COAGULAÇÃO INTRAVASCULAR DISSEMINADA (CID)

CID é um distúrbio trombo-hemorrágico agudo, subagudo ou crônico caracterizado pela ativação excessiva da coagulação, que leva à formação de trombos na microvasculatura do organismo. Ocorre como uma complicação secundária de muitos distúrbios diferentes. Algumas vezes, a coagulopatia permanece localizada em um órgão ou tecido específico. Como consequência da diátese trombótica, ocorre o consumo de plaquetas, fibrina e fatores de coagulação e, secundariamente, ativação da fibrinólise. A CID pode manifestar-se com sinais e sintomas relacionados a hipóxia e infarto dos tecidos causados pela grande quantidade de microtrombos, com hemorragia causada pela depleção dos fatores necessários para a hemostasia e a ativação dos mecanismos fibrinolíticos; ou ambos.

Etiologia e Patogenia. *Para começar, deve ser enfatizado que a CID não é uma doença primária.* Ela é uma coagulopatia que ocorre no decorrer de uma variedade de condições clínicas. Ao discutir os mecanismos gerais subjacentes à CID, é conveniente revisar rapidamente o processo normal de coagulação sanguínea e remoção de coágulo (ver o [Capítulo 4](#) para mais detalhes).

A coagulação pode ser iniciada por uma de duas vias: (1) a *via extrínseca*, que é desencadeada pela liberação de um fator tissular (“tromboplastina tissular”); e (2) a *via intrínseca*, que envolve a ativação do fator XII por contato superficial com colágeno ou outras substâncias de carga negativa. As duas vias, por meio de uma série de etapas intermediárias, resultam na geração de trombina que, por sua vez, converte o fibrinogênio em fibrina. Na área da lesão, a trombina aumenta ainda mais a deposição local de fibrina, ativando diretamente a via intrínseca e os fatores que inibem a fibrinólise.

Uma vez que a coagulação é iniciada, é criticamente importante que ela permaneça limitada ao local da lesão. Notavelmente, quando a trombina é arrastada na corrente sanguínea e encontra vasos normais, ela é convertida em um anticoagulante pela ligação à *trombomodulina*, uma proteína encontrada na superfície das células endoteliais. O complexo trombina-trombomodulina ativa a proteína C, que é um inibidor importante de dois pró-coagulantes, o fator V e o fator VIII. Outros fatores de coagulação ativados são removidos da circulação pelo fígado e, como você deve lembrar, o sangue também contém diversos fatores fibrinolíticos potentes, como a plasmina. Estas verificações e equilíbrios adicionais normalmente garantem que ocorra coagulação exatamente suficiente, no local e momento corretos.

A partir desta breve revisão, deve ficar claro que a CID pode resultar da ativação patológica das vias extrínseca e/ou intrínseca da coagulação ou do prejuízo dos mecanismos inibidores de coágulos. Uma vez que estes últimos raramente constituem os mecanismos primários da CID, focalizaremos o início anormal da coagulação.

Dois mecanismos principais desencadeiam a CID: (1) liberação de fator tissular ou de substâncias tromboplásticas na circulação e (2) lesão difusa das células endoteliais. As substâncias tromboplásticas podem ser derivadas de uma variedade de fontes, como a placenta em complicações obstétricas e os grânulos citoplasmáticos de células de leucemia promielocítica aguda ([Cap. 13](#)). O muco liberado de alguns adenocarcinomas pode ativar diretamente o fator X, independentemente do fator VII.

A lesão endotelial pode iniciar a CID de vários modos. Lesões que causem necrose das células endoteliais podem expor a matriz subendotelial, levando à ativação de plaquetas e dos dois lados da via de coagulação. Entretanto, mesmo lesões endoteliais sutis podem desencadear uma atividade pró-coagulante. Um mediador desses efeitos é o TNF, que está implicado na CID que ocorre com a sepsse. O TNF induz as células endoteliais a expressarem o fator tissular em suas superfícies celulares e diminuir a expressão de trombosmodulina, desviando as verificações e os equilíbrios que governam a hemostasia no sentido da coagulação. Além disso, o TNF suprarregula a expressão de moléculas de adesão na células endoteliais, promovendo assim a adesão de leucócitos, que podem lesar as células endoteliais pela liberação de espécies de oxigênio reativo e proteases pré-formadas. Uma lesão endotelial difusa também pode ser produzida por deposição de complexos antígeno-anticorpo (p. ex., lúpus eritematoso sistêmico), extremos de temperatura (p. ex., insolação, queimaduras) ou micro-organismos (p. ex., meningococos, rickettsias). Mesmo uma lesão endotelial sutil pode desencadear atividade pró-coagulante ao aumentar a expressão na membrana do fator tissular.

CID tem maior probabilidade de ocorrer em associação com *complicações obstétricas, neoplasias malignas, sepsse e trauma importante*. Os gatilhos nessas condições frequentemente são múltiplos e inter-relacionados. Por exemplo, nas infecções bacterianas, as *endotoxinas* podem lesar as células endoteliais e inibir a expressão de trombosmodulina diretamente ou pela produção de TNF, estimular a liberação de trombosplastinas das células inflamatórias e ativar o fator XII. Os complexos antígeno-anticorpo formados em resposta à infecção podem ativar a via de complemento clássica, originando fragmentos de complemento que ativam secundariamente tanto plaquetas quanto granulócitos. No *trauma maciço, cirurgias extensas e queimaduras graves*, o principal gatilho é a liberação de trombosplastinas tissulares. Em *condições obstétricas*, trombosplastinas derivadas da placenta, do feto morto retido ou do líquido amniótico podem entrar na circulação. *Hipóxia, acidose e choque*, que frequentemente coexistem em pacientes muito doentes, também podem causar lesão endotelial difusa, e infecções intercorrentes podem complicar ainda mais os problemas. *Entre os cânceres, a leucemia promielocítica aguda e os adenocarcinomas* de pulmão, pâncreas, cólon e estômago são os mais frequentemente associados a CID.

As possíveis consequências da CID são duas ([Fig. 14-27](#)). Em primeiro lugar, ocorre *deposição difusa de fibrina* na microcirculação. Isso provoca a *isquemia* dos órgãos mais seriamente afetados ou mais vulneráveis e *anemia hemolítica microangiopática*, que resulta da fragmentação dos eritrócitos quando eles são espremidos pela microvasculatura estreitada. Em segundo lugar, o consumo de plaquetas e fatores de coagulação e a ativação do plasminogênio produzem uma *diátese hemorrágica*. A plasmina não apenas cliva a fibrina, como também digere os fatores V e VIII, consequentemente reduzindo ainda mais sua concentração. Além disso, os produtos de degradação de fibrina resultantes da fibrinólise inibem a agregação de plaquetas, a polimerização da fibrina e a trombina. Todos esses desarranjos contribuem para a insuficiência hemostática observada na CID.

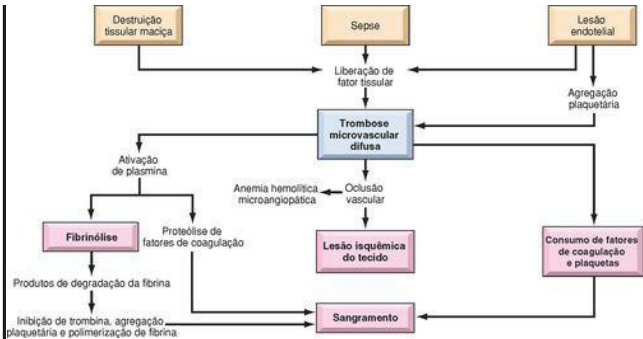


FIGURA 14-27

Fisiopatologia da coagulação intravascular disseminada.

Morfologia. Trombos são encontrados mais frequentemente no cérebro, coração, pulmões, rins, adrenais, baço e fígado, em ordem decrescente de frequência, mas qualquer tecido pode ser acometido. Os rins afetados podem apresentar pequenos trombos nos glomérulos, que causam apenas uma tumefação reativa das células endoteliais ou, em casos graves, microinfartos ou até mesmo necrose cortical renal bilateral. Numerosos trombos de fibrina podem ser encontrados nos capilares alveolares, algumas vezes associados a edema pulmonar e exsudação de fibrina, criando “membranas hialinas” que lembram a síndrome da angústia respiratória aguda (Cap. 15). No sistema nervoso central, os trombos de fibrina podem causar microinfartos, ocasionalmente complicados por hemorragia simultânea, que algumas vezes provocam sinais e sintomas neurológicos variáveis. As manifestações nas glândulas endócrinas têm um interesse considerável. Na meningococemia, trombos de fibrina na microcirculação do córtex adrenal constituem a provável base para as hemorragias adrenais maciças observadas na **síndrome de Waterhouse-Friderichsen** (Cap. 24). Do mesmo modo, a **necrose hipofisária pós-parto de Sheehan** (Cap. 24) é uma forma de CID que complica o trabalho de parto e o parto em si. Na toxemia gravídica (Cap. 22), a placenta exibe microtrombos difusos, fornecendo uma explicação plausível para a atrofia prematura do citotrofoblasto e do sincitiotrofoblasto que é encontrada nesta condição. Uma forma pouco comum de CID ocorre em associação com hemangiomas gigantes, nos quais trombos são formados no interior da neoplasia em decorrência de estase e trauma

Aspectos Clínicos. O início pode ser fulminante, como no choque endotóxico ou na embolia de líquido amniótico, ou insidioso e crônico, como em casos de carcinomatose ou retenção de um feto morto. Em geral, cerca de 50% dos indivíduos afetados correspondem a pacientes obstétricas que apresentam complicações da gravidez. Nessa situação, o distúrbio tende a ser reversível com o parto do feto. Aproximadamente 33% dos pacientes afetados apresentam carcinomatose. Os demais casos estão associados às diversas entidades referidas previamente.

É impraticável detalhar todas as apresentações clínicas possíveis, porém alguns padrões comuns merecem uma descrição. Estes incluem anemia hemolítica microangiopática; dispneia, cianose e insuficiência respiratória; convulsões e coma; oligúria e insuficiência renal aguda; e insuficiência circulatória súbita ou progressiva e choque. Em geral, *a CID aguda, associada a complicações obstétricas ou traumas importantes, por exemplo, é dominada por uma diátese hemorrágica, enquanto a CID crônica, como ocorre em pacientes com câncer, tende a se manifestar com complicações trombóticas.* O diagnóstico é baseado na observação clínica e em estudos laboratoriais, incluindo a mensuração dos níveis de fibrinogênio, plaquetas, TP, TTP e produtos de degradação da fibrina.

O prognóstico é altamente variável e depende, em grande parte, do distúrbio subjacente. *O único tratamento definitivo consiste em remover ou tratar a causa desencadeante.* A conduta requer manobras meticulosas entre os perigos da trombose de um lado e da diátese hemorrágica de outro. A administração de anticoagulantes ou pró-coagulantes foi preconizada em situações específicas, mas não sem controvérsias.

REFERÊNCIAS

1. Kay, M, Immunoregulation of cellular life span, *Ann N Y Acad Sci* **1057** (2005) 85.
2. Eber, S; Lux, SE, Hereditary spherocytosis—defects in proteins that connect the membrane skeleton to the lipid bilayer, *Semin Hematol* **41** (2004) 118.
3. Kwiatkowski, DP, How malaria has affected the human genome and what human genetics can teach us about malaria, *Am J Hum Genet* **77** (2005) 171.
4. Browne, PV; Heibel, RP, CD36-positive stress reticulocytosis in sickle cell anemia, *J Lab Clin Med* **127** (1996) 340.
5. Zennadi, R; *et al.*, Epinephrine-induced activation of LW-mediated sickle cell adhesion and vaso-occlusion in vivo, *Blood* **110** (2007) 2708.
6. El Nemer, W; *et al.*, Endothelial Lu/BCAM glycoproteins are novel ligands for red blood cell alpha4beta1 integrin: role in adhesion of sickle red blood cells to endothelial cells, *Blood* **109** (2007) 3544.
7. Belcher, JD; *et al.*, Transgenic sickle mice have vascular inflammation, *Blood* **101** (2003) 3953.
8. Kato, GJ; *et al.*, Deconstructing sickle cell disease: reappraisal of the role of hemolysis in the development of clinical subphenotypes, *Blood Rev* **21** (2007) 37.
9. Platt, OS, Hydroxyurea for the treatment of sickle cell anemia, *N Engl J Med* **358** (2008)

- 10 Premawardhena, A; *et al.*, A novel molecular basis for beta thalassemia intermedia poses new questions about its pathophysiology, *Blood* **106** (2005) 3251.
- 11 Schrier, SL; Angelucci, E, New strategies in the treatment of the thalassemias, *Annu Rev Med* **56** (2005) 157.
- 12 Luzzatto, L, Paroxysmal nocturnal hemoglobinuria: an acquired X-linked genetic disease with somatic-cell mosaicism, *Curr Opin Genet Dev* **16** (2006) 317.
- 13 Hill, A; *et al.*, Recent developments in the understanding and management of paroxysmal nocturnal haemoglobinuria, *Br J Haematol* **137** (2007) 181.
- 14 Gertz, MA, Management of cold haemolytic syndrome, *Br J Haematol* **138** (2007) 422.
- 15 King, KE; Ness, PM, Treatment of autoimmune hemolytic anemia, *Semin Hematol* **42** (2005) 131.
- 16 Jin, Y; *et al.*, NALP1 in vitiligo-associated multiple autoimmune disease, *N Engl J Med* **356** (2007) 1216.
- 17 Andrews, NC; Schmidt, PJ, Iron homeostasis, *Annu Rev Physiol* **69** (2007) 69.
- 18 Roy, CN; Andrews, NC, Anemia of inflammation: the hepcidin link, *Curr Opin Hematol* **12** (2005) 107.
- 19 Roy, CN; *et al.*, Hepcidin antimicrobial peptide transgenic mice exhibit features of the anemia of inflammation, *Blood* **109** (2007) 4038.
- 20 Young, NS; *et al.*, Current concepts in the pathophysiology and treatment of aplastic anemia, *Blood* **108** (2006) 2509.
- 21 Taniguchi, T; D'Andrea, AD, Molecular pathogenesis of Fanconi anemia: recent progress, *Blood* **107** (2006) 4223.
- 22 Yamaguchi, H; *et al.*, Mutations in *TERT*, the gene for telomerase reverse transcriptase, in aplastic anemia, *N Engl J Med* **352** (2005) 1413.
- 23 Lee, FS; *et al.*, Oxygen sensing: recent insights from idiopathic erythrocytosis, *Cell Cycle* **5** (2006) 941.
- 24 Aster, RH; Bougie, DW, Drug-induced immune thrombocytopenia, *N Engl J Med* **357** (2007) 580.
- 25 Levy, JH; Husting, JM, Heparin-induced thrombocytopenia, a prothrombotic disease, *Hematol Oncol Clin North Am* **21** (2007) 65.
- 26 Zheng, XL; Sadler, JE, Pathogenesis of thrombotic microangiopathies, *Annu Rev Pathol* **3** (2008) 249.
- 27 Kokame, K; Miyata, T, Genetic defects leading to hereditary thrombotic thrombocytopenic purpura, *Semin Hematol* **41** (2004) 34.
- 28 Tsai, HM, The molecular biology of thrombotic microangiopathy, *Kidney Int* **70** (2006) 16.
- 29 Sohal, AS; *et al.*, Uremic bleeding: pathophysiology and clinical risk factors, *Thromb Res* **118** (2006) 417.
- 30 Sadler, JE; *et al.*, Update on the pathophysiology and classification of von Willebrand

disease: a report of the Subcommittee on von Willebrand Factor, *J Thromb Haemost* **4** (2006) 2103.

31 Castaldo, G; *et al.*, Haemophilia A: molecular insights, *Clin Chem Lab Med* **45** (2007) 450.

15. O Pulmão

ALIYA N. HUSAIN

Anomalias Congênitas

Atelectasia (Colapso)

Edema Pulmonar

Edema Pulmonar Hemodinâmico

Edema Causado por Lesão Microvascular

Lesão Pulmonar Aguda e Síndrome da Angústia Respiratória Aguda (Lesão Alveolar Difusa)

Pneumonia Intersticial Aguda

Doenças Pulmonares Obstrutivas versus Restritivas

Doenças Pulmonares Obstrutivas

Enfisema

Bronquite Crônica

Asma

Bronquiectasia

Doenças Intersticiais Difusas Crônicas (Restritivas)

Doenças Fibrosantes

Fibrose Pulmonar Idiopática

Pneumonia Intersticial Inespecífica

Pneumonia Organizada Criptogênica

Envolvimento Pulmonar em Doenças do Tecido Conjuntivo

Pneumoconioses

Complicações de Terapias

Doenças Granulomatosas

Sarcoidose

Pneumonite por Hipersensibilidade

Eosinofilia Pulmonar

Doenças Intersticiais Relacionadas ao Fumo

Pneumonia Intersticial Descamativa

Doença Pulmonar Intersticial Associada a Bronquiolite Respiratória

Proteínose Alveolar Pulmonar

Doenças de Origem Vascular

Embolia, Hemorragia e Infarto Pulmonar

Hipertensão Pulmonar

Síndromes de Hemorragia Pulmonar Difusa

Síndrome de Goodpasture

Hemossiderose Pulmonar Idiopática

Granulomatose de Wegener

Infecções Pulmonares

Pneumonias Agudas Adquiridas na Comunidade

Streptococcus pneumoniae

Haemophilus influenzae

Moraxella catarrhalis

Staphylococcus aureus

Klebsiella pneumoniae

Pseudomonas aeruginosa

Legionella pneumophila

Pneumonias Atípicas Adquiridas na Comunidade (Virais e por Micoplasma)

Infecções por Influenza

Metapneumovírus Humano (MPV)

Síndrome Respiratória Aguda Severa (SARS)

Pneumonia Hospitalar

Pneumonia por Aspiração

Abscesso Pulmonar

Pneumonia Crônica

Histoplasmose

Blastomicose

Coccidioidomicose

Pneumonia no Hospedeiro Imunocomprometido

Doença Pulmonar na Infecção pelo Vírus da Imunodeficiência Humana

Transplante de Pulmão

Tumores

Carcinomas

Proliferações e Tumores Neuroendócrinos

Tumores Diversos

Tumores Metastáticos

Pleura

Derrame Pleural

Derrames Pleurais Inflamatórios

Derrames Pleurais não Inflamatórios

Pneumotórax

Tumores Pleurais

Tumor Fibroso Solitário

Mesotelioma Maligno

Os pulmões são engenhosamente construídos para executarem sua principal função: a troca de gases entre o ar inspirado e o sangue. Do ponto de vista do desenvolvimento, o sistema respiratório é uma evaginação da parede ventral do intestino anterior. A traqueia na linha média desenvolve duas projeções laterais, os brotos pulmonares. O broto pulmonar direito eventualmente se divide em três ramos – os brônquios lobares – e o esquerdo em dois brônquios lobares, originando assim três lobos à direita e dois à esquerda. O brônquio fonte direito é mais vertical e exibe um alinhamento mais direto com relação à traqueia. Consequentemente, materiais externos aspirados, como vômito, sangue e corpos estranhos, tendem a entrar no pulmão direito mais que no esquerdo. Os brônquios lobares direitos e esquerdos se ramificam de modo dicotômico, originando vias aéreas cada vez menores. Acompanhando as vias aéreas ramificadas está o suprimento arterial duplo para os pulmões, ou seja, as artérias pulmonares e brônquicas.

A ramificação progressiva dos brônquios forma os *bronquíolos*, que são diferenciados dos brônquios pela ausência de cartilagem e glândulas submucosas em suas paredes. A ramificação subsequente dos bronquíolos leva aos *bronquíolos terminais*, que têm menos de 2 mm de diâmetro. A parte do pulmão localizada distalmente ao bronquíolo terminal é chamada de *ácino*; este é mais ou menos esférico, com um diâmetro de aproximadamente 7 mm. Um ácino é composto por *bronquíolos respiratórios* (que originam vários alvéolos a partir de suas laterais), *ductos alveolares* e *sacos alveolares*, as terminações cegas das passagens respiratórias, cujas paredes são formadas inteiramente por alvéolos, que constituem o local das trocas gasosas. Um grupo de três a cinco bronquíolos terminais, cada qual com seu ácino associado, é referido como *lóbulo pulmonar*. Esta arquitetura lobular é importante para distinguir as principais formas de enfisema.

Com exceção das cordas vocais, que são cobertas por epitélio escamoso estratificado, toda a árvore respiratória, incluindo a laringe, a traqueia e os bronquíolos, é revestida por células epiteliais pseudoestratificadas altas, colunares e ciliadas. A mucosa brônquica também contém uma população de células neuroendócrinas, que possuem grânulos de tipo neurosecretor e liberam uma variedade de fatores, incluindo serotonina, calcitonina e peptídeo liberador de gastrina (bombesina). Inúmeras células calciformes secretoras de muco e glândulas submucosas estão espalhadas por toda a extensão das paredes da traqueia e dos brônquios (mas não dos bronquíolos).

A estrutura microscópica das paredes alveolares (ou septos alveolares) consiste, do sangue para o ar, nos seguintes componentes ([Fig. 15-1](#)):

O *endotélio capilar*, que reveste a rede entrelaçada de capilares anastomosados.

A *membrana basal e o tecido intersticial vizinho*, que separam as células endoteliais das células epiteliais do revestimento alveolar. Em porções finas do septo alveolar, as membranas basais do epitélio e do endotélio são fundidas, enquanto em porções mais grossas elas estão separadas por um espaço intersticial (*interstício pulmonar*) que contém fibras elásticas finas, pequenos feixes de colágenos, algumas células intersticiais semelhantes a fibroblastos, células musculares lisas, mastócitos e raramente linfócitos e monócitos.

O *epitélio alveolar*, uma camada contínua de dois tipos de células: *pneumócitos de tipo I* achatados, pavimentosos, que cobrem 95% da superfície alveolar, e *pneumócitos de tipo II* arredondados. As células de tipo II sintetizam o *surfactante*, contido nos *corpos lamelares* osmiofílicos observados à microscopia eletrônica, e estão envolvidas no reparo do epitélio alveolar por meio de sua capacidade de originar células do tipo I.

Os *macrófagos alveolares*, presos frouxamente às células epiteliais ou situados livremente no interior dos espaços alveolares, são derivados dos monócitos do sangue e pertencem ao sistema mononuclear fagocítico. Muitas vezes estão cheios de partículas de carbono e outros materiais fagocitados.

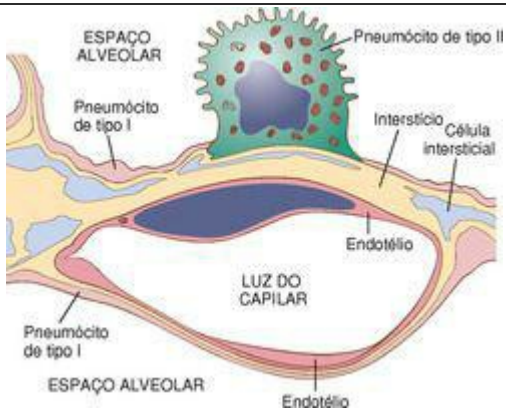


FIGURA 15-1

Estrutura microscópica da parede alveolar. Observe que a membrana basal (*amarelo*) é fina em um lado e fica mais larga no ponto em que é contínua com o espaço intersticial. Porções das células intersticiais são mostradas.

As paredes alveolares são perfuradas por numerosos *poros de Kohn*, que permitem a passagem de bactérias e exsudato entre alvéolos adjacentes ([Fig. 15-34B](#)). Adjacente à membrana celular alveolar está a camada surfactante pulmonar.

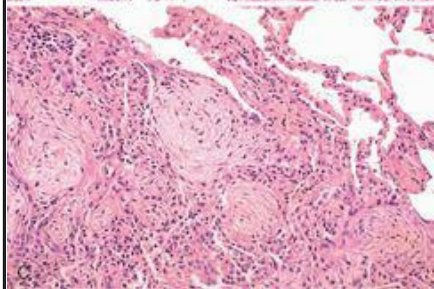
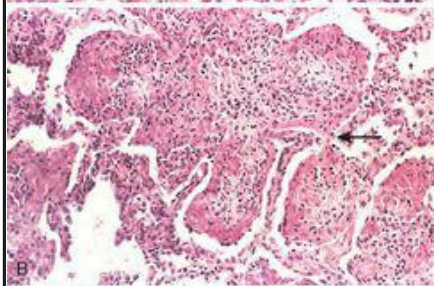
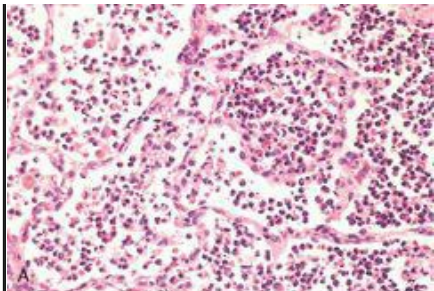


FIGURA 15-34

Estágios da pneumonia bacteriana. **A**, Pneumonia aguda. Os capilares septais congestionados e a exsudação neutrofílica extensa para os alvéolos correspondem à hepatização vermelha inicial. Ninhos de fibrina ainda não foram formados. **B**, Organização precoce de exsudato intra-alveolar, observada em áreas que se dirigem aos poros de Kohn (*seta*). **C**, Pneumonia em organização avançada exibindo transformação de exsudatos em massas fibromixoides ricamente infiltradas por macrófagos e fibroblastos.

Infecções respiratórias primárias, como bronquite e pneumonia, são comuns na prática clínica e patológica. Com o tabagismo, a poluição do ar e outros inalantes ambientais, a bronquite crônica e o enfisema aumentaram de modo desmedido. Em homens, as malignidades dos pulmões vinham aumentando de modo estável, mas, no momento, atingiram um platô, e espera-se que diminuam no futuro. Infelizmente, uma vez que cada vez mais mulheres estão fumando, o câncer de pulmão tornou-se a malignidade mais comum em mulheres, ultrapassando até mesmo o câncer de mama, e atualmente é a malignidade visceral letal mais comum em homens e mulheres. Embora os pulmões sejam envolvidos secundariamente em quase todas as formas de doença terminal, as doenças pulmonares primárias são destacadas neste capítulo.

Anomalias Congênitas

Os defeitos do desenvolvimento do pulmão incluem os seguintes: ¹

Agenesia ou hipoplasia dos dois pulmões, de um pulmão ou de lobos isolados.

Anomalias da traqueia e dos brônquios (atresia, estenose, fistula traqueoesofágica).

Anomalias vasculares.

Hiperinflação lobar congênita (enfisema).

Cistos do intestino anterior.

Malformação congênita das vias aéreas pulmonares.

Sequestros pulmonares.

Apenas as anomalias mais comuns são discutidas aqui. A *hipoplasia pulmonar* consiste no desenvolvimento defeituoso dos dois pulmões (um pode ser mais afetado que o outro), resultando em diminuição do peso, volume e ácinos desproporcional ao peso corporal e à idade gestacional. É causada por uma variedade de anormalidades que comprimem o pulmão (ou pulmões) ou impedem a expansão normal do pulmão no útero, como hérnia diafragmática congênita e oligodrâmnio.

Os *cistos do intestino anterior* surgem a partir da separação anormal do intestino anterior primitivo e, na maioria das vezes, estão localizados no hilo ou no mediastino médio. Dependendo da estrutura da parede, esses cistos são classificados como broncogênicos (mais comuns), esofágicos ou entéricos. Um cisto broncogênico raramente está conectado à árvore traqueobrônquica. Microscopicamente, o cisto é revestido por um epitélio colunar pseudoestratificado ciliado, com metaplasia escamosa ocorrendo em áreas de inflamação. A parede contém glândulas brônquicas, cartilagem e músculo liso. A ressecção cirúrgica é curativa.

O *sequestro pulmonar* refere-se à presença de uma massa distinta de tecido pulmonar *sem conexão normal com o sistema das vias aéreas*. O suprimento sanguíneo para as áreas sequestradas não é originado das artérias pulmonares, e, sim, da aorta ou de seus ramos. *Sequestros extralobares* ocorrem externamente ao pulmão e podem estar localizados em qualquer parte do tórax ou do mediastino. Mais frequentemente, chamam a atenção em lactentes como lesões expansivas anormais e podem estar associados a outras anomalias congênitas. Os *sequestros intralobares* ocorrem no interior da substância pulmonar, geralmente em crianças mais velhas, e com frequência estão associados a infecções localizadas recorrentes ou bronquiectasia.

Atelectasia (Colapso)

Atelectasia refere-se à expansão incompleta dos pulmões (atelectasia neonatal) ou ao colapso do pulmão previamente inflado, produzindo áreas de parênquima pulmonar relativamente sem ar. A atelectasia adquirida, encontrada principalmente em adultos, pode ser dividida em *atelectasia por reabsorção* (ou *obstrução*), *compressão* e *contração* (Fig. 15-2).

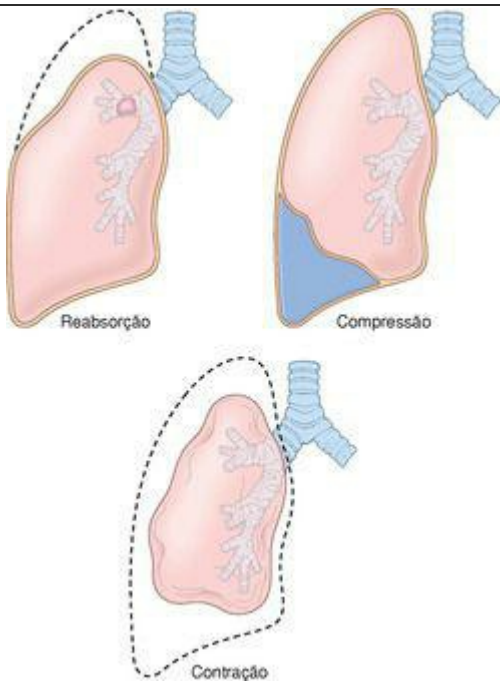


FIGURA 15-2

Várias formas de atelectasia adquirida. As linhas tracejadas indicam o volume pulmonar normal.

A *atelectasia por reabsorção* é a consequência da obstrução completa de uma via aérea, que com o tempo leva à reabsorção do oxigênio aprisionado nos alvéolos dependentes, sem prejuízo do fluxo sanguíneo pelas paredes alveolares afetadas. Uma vez que o volume pulmonar diminui, o mediastino se desvia *no sentido do pulmão* atelectásico. A atelectasia de reabsorção é causada principalmente por excesso de secreções (p. ex., tampões de muco) ou exsudatos no interior de brônquios menores e, portanto, é encontrada mais frequentemente na asma brônquica, bronquite crônica, bronquiectasia, em estados pós-operatórios, aspiração de corpos estranhos e, raramente, neoplasias brônquicas. A *atelectasia por compressão* ocorre sempre que a cavidade pleural é parcial ou completamente preenchida por exsudato líquido, tumor, sangue ou ar (com a última condição mencionada constituindo o *pneumotórax*) ou com *pneumotórax de tensão*, quando a pressão do ar prejudica e ameaça a função do pulmão e do mediastino, especialmente os grandes vasos. Na atelectasia por compressão, o mediastino se desvia *para longe* do pulmão afetado. A *atelectasia por contração* ocorre quando alterações fibróticas locais ou generalizadas no pulmão ou na pleura impedem a expansão completa.

Uma atelectasia significativa reduz a oxigenação e predispõe à infecção. Uma vez que o parênquima pulmonar colapsado pode ser reexpandido, a *atelectasia é um distúrbio reversível* (exceto a causada por contração).

Edema Pulmonar

Uma consideração geral de edema é apresentada no [Capítulo 4](#) e congestão e edema pulmonares são descritos brevemente no contexto de insuficiência cardíaca congestiva ([Cap. 12](#)). O edema pulmonar pode resultar de perturbações *hemodinâmicas* (*edema pulmonar hemodinâmico* ou *cardiogênico*) ou de *aumentos diretos da permeabilidade dos capilares*, como resultado de lesão microvascular ([Tabela 15-1](#)). A terapia e a evolução dependem da etiologia subjacente.

TABELA 15-1 Classificação e Causas do Edema Pulmonar

EDEMA HEMODINÂMICO

Aumento da pressão hidrostática (aumento da pressão venosa pulmonar)

Insuficiência cardíaca esquerda (comum)

Sobrecarga de volume

Obstrução da veia pulmonar

Diminuição da pressão oncótica (menos comum)

Hipoalbuminemia

Síndrome nefrótica

Doença hepática

Enteropatias com perda de proteínas

Obstrução linfática (rara)

EDEMA DECORRENTE DE LESÃO MICROVASCULAR (LESÃO ALVEOLAR)

Infecções: pneumonia, septicemia

Gases inalados: oxigênio, fumaça

Aspiração de líquidos: conteúdo gástrico, quase afogamento

Drogas e substâncias químicas: agentes quimioterápicos (bleomicina), outras medicações (anfotericina B), heroína, querosene, paraquat

Choque, trauma

Radiação

Relacionada com transfusão

EDEMA DE ORIGEM INDETERMINADA

Grande altitude

Neurogênico (trauma do sistema nervoso central)

A causa *hemodinâmica* mais comum de edema pulmonar é o *aumento da pressão hidrostática*, como ocorre na insuficiência cardíaca congestiva esquerda. Independentemente do contexto clínico, a congestão e o edema pulmonares são caracterizados por pulmões pesados e úmidos. O líquido sofre acúmulo inicialmente nas regiões basais dos lobos inferiores porque a pressão hidrostática é maior nesses locais (edema dependente). Histologicamente, os capilares alveolares estão obstruídos, e um precipitado granular intra-alveolar rosa é observado. Micro-hemorragias alveolares e *macrófagos contendo hemossiderina (células de "insuficiência cardíaca")* podem estar presentes. Em casos de congestão pulmonar de longa duração, como os observados na estenose mitral, os macrófagos contendo hemossiderina são abundantes, e a fibrose e o espessamento das paredes alveolares fazem com que os pulmões encharcados fiquem firmes e castanhos (*induração parda*). Essas alterações não apenas prejudicam a função respiratória normal como também predis põem à infecção.

Edema Causado por Lesão Microvascular

O segundo mecanismo que leva ao edema pulmonar é a *lesão dos capilares dos septos alveolares*. Nesse caso, a pressão hidrostática dos capilares pulmonares geralmente não está elevada, e os fatores hemodinâmicos desempenham um papel secundário. O edema resulta de uma lesão primária do endotélio vascular ou da avaria das células epiteliais alveolares (com lesão microvascular secundária). Isso provoca o vazamento de fluidos e proteínas inicialmente para o espaço intersticial e, em casos mais severos, para os alvéolos. Na maioria das formas de pneumonia, o edema permanece localizado e é obscurecido pelas manifestações da infecção. Entretanto, quando difuso, o edema alveolar é um contribuinte importante para uma condição séria e muitas vezes fatal, a *síndrome da angústia respiratória aguda*, discutida na próxima seção.

Lesão Pulmonar Aguda e Síndrome da Angústia Respiratória Aguda (Lesão Alveolar Difusa)

A lesão pulmonar aguda (LPA) (também chamada de edema pulmonar não cardiogênico) é caracterizada pelo início abrupto de hipoxemia significativa e infiltrados pulmonares difusos na ausência de insuficiência cardíaca.² A síndrome da angústia respiratória aguda (SARA) refere-se a casos severos de LPA. Tanto SARA quanto LPA apresentam um aumento na permeabilidade vascular pulmonar associada a inflamação e morte de células epiteliais e endoteliais. A manifestação histológica dessas doenças consiste em *lesão alveolar difusa* (LAD). A maioria dos casos de LPA está associada a uma etiologia subjacente como sepse. Na ausência de uma associação etiológica, esses casos são chamados de pneumonia intersticial aguda (PIA).

A LPA é uma complicação bem conhecida de diversas condições, incluindo agressões diretas aos pulmões e distúrbios sistêmicos ([Tabela 15-2](#)). Em muitos casos, uma combinação de condições predisponentes é a responsável (p. ex., choque, oxigenoterapia e sepse). Uma disfunção de outros órgãos além dos pulmões também pode estar presente em casos severos.

TABELA 15-2 Condições Associadas ao Desenvolvimento da Síndrome da Angústia Respiratória Aguda

INFECÇÃO

Sepse*

Infecções pulmonares difusas*

Pneumonias virais, por *Mycoplasma* e por *Pneumocystis*; tuberculose miliar

Aspiração gástrica*

FÍSICAS/LESÕES

Trauma mecânico, incluindo traumatismo cefálico*

Contusões pulmonares

Radiação ionizante

Quase afogamento

Fraturas com embolia gordurosa

Queimaduras

IRRITANTES INALADOS

Toxicidade por oxigênio

Fumaça

Gases e produtos químicos irritantes

LESÃO QUÍMICA

Superdosagem de heroína ou metadona

Ácido acetilsalicílico

Superdosagem de barbitúricos

Paraquat

CONDIÇÕES HEMATOLÓGICAS

Transfusões múltiplas

Coagulação intravascular disseminada

PANCREATITE

UREMIA

DERIVAÇÃO CARDIOPULMONAR

REAÇÕES DE HIPERSENSIBILIDADE

Solventes orgânicos

Drogas

*Mais de 50% dos casos de síndrome da angústia respiratória aguda estão associados a essas quatro condições.

Morfologia. No estado agudo, os pulmões estão pesados, firmes, vermelhos e encharcados. Exibem congestão, edema intersticial e intra-alveolar, inflamação, depósito de fibrina e **lesão alveolar difusa**. As paredes do alvéolo tornam-se revestidas por **membranas hialinas** de aspecto céreo ([Fig. 15-3](#)), que são morfológicamente semelhantes às observadas na doença da membrana hialina em recém-nascidos ([Cap. 10](#)). As membranas hialinas alveolares consistem em um líquido de edema rico em fibrina misturado com resíduos citoplasmáticos e lipídicos de células epiteliais necróticas. No estágio de organização, os pneumócitos de tipo II sofrem proliferação e ocorre uma resposta com tecido de granulação nas paredes alveolares e espaços alveolares. Na maioria dos casos, o tecido de granulação desaparece, deixando um prejuízo funcional mínimo. Algumas vezes, porém, ocorre espessamento fibrótico dos septos alveolares, causado pela proliferação de células intersticiais e depósito de colágeno. Os casos fatais frequentemente apresentam uma broncopneumonia superposta.

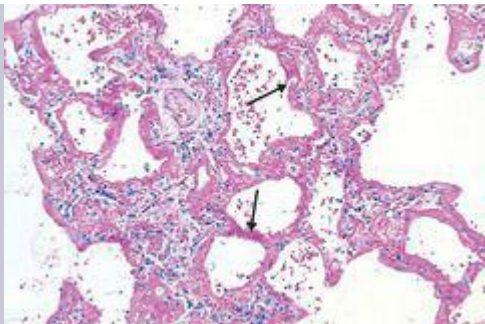


FIGURA 15-3

Lesão alveolar difusa (síndrome da angústia respiratória aguda). Alguns alvéolos estão colapsados, outros estão distendidos e muitos são revestidos por membranas hialinas (*setas*).

Patogenia. A membrana capilar alveolar é formada por duas barreiras separadas: o endotélio microvascular e o epitélio alveolar. Na SARA, a integridade dessa barreira está comprometida por lesões endotelial ou epitelial ou, mais comumente, ambas. ³ Marcadores de lesão e ativação endotelial como endotelina e o fator de von Willebrand podem ser detectados em altos níveis no soro dos pacientes com SARA. Evidências de lesão epitelial na forma de tumefação, vacuolização, formação de bolhas e necrose franca também são observadas precocemente no curso da lesão pulmonar aguda. As consequências agudas da lesão da membrana capilar alveolar incluem aumento da permeabilidade vascular e inundação dos alvéolos, perda da capacidade de difusão e anormalidades disseminadas do surfactante causadas pela avaria dos pneumócitos de tipo II. A lesão endotelial também desencadeia a formação de microtrombos, acrescentando a agressão da lesão isquêmica (Fig. 15-4). As membranas hialinas tão características da LPA/SARA resultam da condensação do líquido edematoso rico em proteínas, que aprisiona resíduos de células epiteliais alveolares mortas.

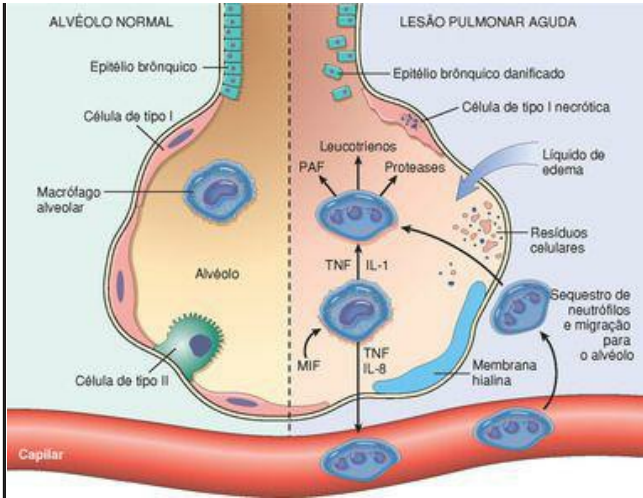


FIGURA 15-4

Alvéolo normal (*lado esquerdo*) comparado com o alvéolo lesado na fase inicial da lesão pulmonar aguda e síndrome da angústia respiratória aguda. Citocinas pró-inflamatórias como interleucina-8 (IL-8), interleucina-1 (IL-1) e o fator de necrose tumoral (TNF) (liberado por macrófagos) causam a aderência dos neutrófilos aos capilares pulmonares e o extravasamento para o espaço alveolar, onde sofrem ativação. Os neutrófilos ativados liberam uma variedade de fatores, como leucotrienos, oxidantes, proteases e fator ativador de plaquetas (PAF), que contribuem para lesão local do tecido, acúmulo de líquido de edema nos espaços aéreos, inativação do surfactante e formação de membrana hialina. O fator inibidor da migração de macrófagos (MIF) liberado no ambiente local sustenta a resposta pró-inflamatória contínua. Subsequentemente, a liberação de citocinas fibrogênicas derivadas de macrófagos, como o fator transformador do crescimento β (TGF- β) e o fator de crescimento derivado de plaquetas (PDGF), estimula o crescimento de fibroblastos e o depósito de colágeno associado à fase de cura da lesão.

Embora a base celular e molecular da lesão pulmonar aguda e da SARA continue sendo uma área de investigação ativa, parece que na SARA a lesão pulmonar é causada por um desequilíbrio de mediadores pró-inflamatórios e anti-inflamatórios.⁴ Os sinais mais imediatos que levam à ativação descontrolada da resposta inflamatória aguda ainda não são bem compreendidos. Contudo, o fator nuclear κB (NF- κB), um fator de transcrição cuja própria ativação é estritamente regulada em condições normais, emergiu como provável candidato de um desvio no equilíbrio a favor de um estado pró-inflamatório. Apenas 30 minutos após uma agressão aguda, ocorre aumento da síntese de interleucina-8 (IL-8), um potente quimiotático e agente ativador de neutrófilos, pelos macrófagos pulmonares. A liberação deste e de compostos semelhantes, como IL-1 e o fator de necrose tumoral (TNF), provoca ativação endotelial, sequestro microvascular pulmonar e ativação de neutrófilos. *Acredita-se que os neutrófilos tenham um papel importante na patogenia da SARA.* O exame histológico dos pulmões no início da doença mostra maior número de neutrófilos no espaço vascular, no interstício e nos alvéolos. Ainda não está totalmente claro como os neutrófilos são sequestrados no pulmão. Existem dois mecanismos possíveis. No primeiro, os neutrófilos que são ativados por citocinas como IL-8 e TNF suprarregulam a expressão de moléculas de adesão que permitem sua união a seus ligandos nas células endoteliais ativadas. No segundo, os neutrófilos ativados tornam-se “rígidos” e menos deformáveis e consequentemente ficam aprisionados nos leitos capilares estreitos do pulmão. Os neutrófilos ativados liberam uma variedade de produtos (p. ex., oxidantes, proteases, fator ativador de plaquetas e leucotrienos) que causam a lesão do epitélio alveolar e estimulam a cascata inflamatória. A agressão combinada ao endotélio e ao epitélio perpetua o extravasamento vascular e a perda de surfactante, tornando a unidade alveolar incapaz de se expandir. Deve ser observado que as forças destrutivas provocadas pelos neutrófilos podem ser contrabalançadas por uma série de antiproteases, antioxidantes e citocinas anti-inflamatórias (p. ex., IL-10) endógenos que são suprarregulados por citocinas pró-inflamatórias. A desregulação do sistema de coagulação também é uma característica da SARA. Os níveis de fator tissular estão aumentados e os do anticoagulante, proteína C, estão diminuídos no plasma e no fluido de lavagem broncoalveolar. A própria via de coagulação constitui um potente sinal pró-inflamatório. A trombina, p. ex., promove a adesão de neutrófilos ao endotélio. No final, é o equilíbrio entre os fatores destrutivos e protetores que determina o grau de lesão tissular e a severidade clínica da LPA/SARA.

A resolução da SARA requer a reabsorção do exsudato, a renovação das células mortas e sua substituição por um novo endotélio e novas células epiteliais alveolares. A remoção dos exsudatos e restos de tecidos é efetuada por macrófagos, como em qualquer outra forma de lesão tissular. As células epiteliais são recuperadas por uma proliferação inicial dos pneumócitos de tipo II sobreviventes que revestem a membrana basal desnudada. As recém-descobertas células-tronco broncoalveolares também podem participar. As células de tipo II originam então células de tipo I, que constituem a maioria do epitélio alveolar. A restauração endotelial ocorre tanto por migração de capilares não lesados quanto de células progenitoras endoteliais derivadas da medula óssea (Cap. 3); estas últimas podem ser detectadas na circulação durante a recuperação da SARA.

Curso Clínico. Os indivíduos que desenvolvem LPA geralmente estão hospitalizados por uma das condições predisponentes citadas anteriormente. *Dispneia profunda e taquipneia* anunciam a LPA, seguidas por *cianose e hipoxemia crescentes, insuficiência respiratória* e o aparecimento de *infiltrados bilaterais difusos* ao exame radiográfico. A hipoxemia pode, então, deixar de responder à terapia com oxigênio, em razão de desequilíbrio da relação ventilação-perfusão descrito a seguir, e uma acidose respiratória pode desenvolver-se. No início da doença, os pulmões ficam rígidos pela perda do surfactante funcional. Em uma minoria dos pacientes, o exsudato e a destruição difusa dos tecidos que ocorrem na LPA-SARA não apresentam resolução e resultam em cicatrização. A fibrose intersticial nesses casos produz pulmões rígidos e doença pulmonar crônica.

As anormalidades funcionais na LPA não são distribuídas pelos pulmões de um modo uniforme. Os pulmões podem ser divididos em áreas que são infiltradas, consolidadas ou colapsadas (e, conseqüentemente, pouco aeradas e pouco complacentes) e regiões que apresentam níveis quase normais de complacência e ventilação. As regiões pouco aeradas continuam a ser profundas, produzindo um *desequilíbrio da relação ventilação-perfusão* e hipoxemia. Em virtude dos avanços na terapia para sepse, ventilação mecânica e cuidados de suporte, a taxa de mortalidade entre os 190.000 casos de LPA observados anualmente nos Estados Unidos diminuiu de 60% para aproximadamente 40%.⁵ A maioria das mortes é atribuível a sepse ou falência de múltiplos órgãos e, em alguns casos, lesão pulmonar direta.⁶

PNEUMONIA INTERSTICIAL AGUDA

Pneumonia intersticial aguda é um termo clinicopatológico usado para descrever uma LPA difusa associada a um curso clínico rapidamente progressivo, cuja etiologia é desconhecida (algumas vezes referida como LPA-LAD idiopática). Esta é uma doença pouco comum que ocorre na idade média de 50 anos, sem predileção por qualquer sexo. Os pacientes manifestam insuficiência respiratória aguda, geralmente após uma doença de menos de 3 semanas de duração que lembra uma infecção do trato respiratório superior. As características radiográficas e patológicas são idênticas às do estágio de organização da LPA. A taxa de mortalidade varia de 33% a 74%, com a maioria das mortes ocorrendo dentro de 1 a 2 meses.⁷ Nos pacientes que sobrevivem, recorrências e doença intersticial crônica podem desenvolver-se.⁸⁹ and ¹⁰

Doenças Pulmonares Obstrutivas *versus* Restritivas

Com base nos testes de função pulmonar, as doenças pulmonares difusas crônicas e não infecciosas podem ser classificadas em uma de duas categorias: (1) *doenças obstrutivas* (ou *doenças das vias aéreas*), caracterizadas pelo aumento da resistência ao fluxo aéreo devido a uma obstrução parcial ou completa em qualquer nível, da traqueia e brônquios maiores até os bronquíolos terminais e respiratórios, e (2) *doenças restritivas*, caracterizadas por redução da expansão do parênquima pulmonar e diminuição da capacidade pulmonar total. Em indivíduos com distúrbios obstrutivos difusos, os testes de função pulmonar exibem menores taxas de fluxo aéreo máximo durante a expiração forçada, geralmente medidas pelo volume expiratório forçado em 1 segundo. A obstrução do fluxo aéreo expiratório pode ser causada por uma variedade de condições relacionadas na [Tabela 15-3](#). Elas são distinguidas por lesões anatómicas distintas e consequentemente diferentes mecanismos de obstrução do fluxo aéreo. Como discutido a seguir, distinções tão nítidas nem sempre são possíveis. Em contraste, as doenças restritivas são identificadas pela capacidade pulmonar total reduzida e por uma taxa de fluxo expiratório normal ou proporcionalmente menor. Os defeitos restritivos ocorrem em duas condições gerais: (1) *distúrbios da parede torácica* (p. ex., doenças neuromusculares como poliomielite, obesidade severa, doenças da pleura e cifoescoliose) e (2) *doenças intersticiais e infiltrativas crônicas*, como pneumoconioses e fibrose intersticial de etiologia desconhecida.

TABELA 15-3 Distúrbios Associados à Obstrução do Fluxo Aéreo: O Espectro das Doenças Pulmonares Obstrutivas Crônicas

Termo Clínico	Local Anatômico	Principais Alterações Patológicas	Etiologia	Sinais/Sintomas
Bronquite crônica	Brônquio	Hiperplasia de glândulas mucosas, hipersecreção	Fumaça de cigarro, poluentes no ar	Tosse, produção de escarro
Bronquiectasia	Brônquio	Dilatação e cicatrização das vias aéreas	Infecções persistentes ou severas	Tosse, escarro purulento, febre
Asma	Brônquio	Hiperplasia de músculo liso, excesso de muco, inflamação	Causas imunológicas ou indefinidas	Sibilos episódicos, tosse, dispneia
Enfisema	Ácino	Aumento do espaço aéreo; destruição da parede	Fumaça de cigarro	Dispneia
Doenças das			Fumaça de	

pequenas vias
aéreas,
bronquiolite

Bronquíolo

Cicatrização
inflamatória/obliteração

cigarro,
poluentes no ar,
diversos

Tosse, dispneia

Doenças Pulmonares Obstrutivas

Em suas formas prototípicas, estes distúrbios individuais – enfisema, bronquite crônica, asma e bronquiectasia – possuem características anatômicas e clínicas distintas ([Tabela 15-3](#)). Enfisema e bronquite crônica frequentemente são consideradas como um único grupo e referidas como *doença pulmonar obstrutiva crônica* (DPOC), uma vez que muitos pacientes apresentam características sobrepostas de lesões tanto em nível acinar (enfisema) quanto em nível brônquico (bronquite), quase certamente porque um gatilho extrínseco – o cigarro – é comum a ambas. Além disso, atualmente sabemos que a doença de pequenas vias aéreas, uma variante da bronquiolite crônica, contribui para a obstrução tanto no enfisema quanto na bronquite crônica. [11](#) Embora a asma seja distinguida da bronquite crônica e do enfisema pela presença de um broncoespasmo reversível, alguns pacientes com asma típica sob outros aspectos também desenvolvem um componente irreversível ([Fig. 15-5](#)). Inversamente, alguns pacientes com DPOC típica sob outros aspectos apresentam um componente reversível. É comum rotular esses pacientes na prática clínica como portadores de DPOC/asma. Em um estudo recente, foi constatado que a sobreposição entre esses três distúrbios é substancial. [12](#)

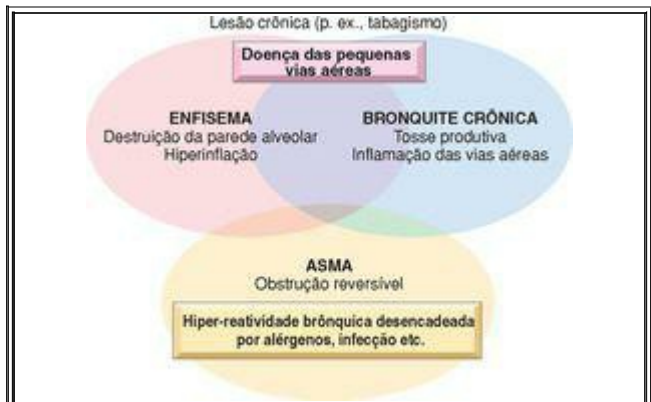

FIGURA 15-5

Representação esquemática da sobreposição entre as doenças pulmonares obstrutivas crônicas.

Na maioria dos pacientes, a DPOC é o resultado do uso de cigarros intenso e de longa duração; aproximadamente 10% dos pacientes não são fumantes. [13,14](#) Contudo, apenas uma minoria dos fumantes desenvolve DPOC e o motivo para isso ainda é desconhecido. Em razão do aumento do tabagismo (o tabagismo está diminuindo nos Estados Unidos, mas está aumentando em escala mundial), de poluentes ambientais e outras exposições nocivas, a incidência de DPOC aumentou acentuadamente nas últimas décadas e atualmente está classificada em quarto lugar nos Estados Unidos como causa de morbidade e mortalidade.

Reconhecendo a sobreposição entre as várias formas de DPOC, cada um dos seus componentes e os aspectos que os caracterizam em suas formas puras são discutidos a seguir, porque é essencial compreender a base fisiopatológica das diferentes causas de obstrução do fluxo aéreo. Embora atualmente essas condições sejam tratadas com base nos sintomas, uma compreensão de sua patogenia pode levar a terapias direcionadas para os mecanismos.

ENFISEMA

O enfisema é uma condição do pulmão caracterizada pelo *aumento irreversível dos espaços aéreos distalmente ao bronquíolo terminal*, acompanhado por destruição de suas paredes sem fibrose óbvia. [15](#)

Incidência. A DPOC constitui um problema de saúde pública importante. É a quarta principal causa de morbidade e mortalidade nos Estados Unidos [16](#) e, segundo as projeções, estará classificada em 5º lugar em 2020 como carga de doença no mundo todo. [17](#) Em um estudo, houve uma incidência combinada de 50% de enfisema pan-acinar e centroacinar em necropsia e a doença pulmonar foi considerada responsável pela morte em 6,5% desses pacientes. [18](#) *Existe uma nítida associação entre o hábito intenso de fumar cigarros e o enfisema*, e mulheres e afro-americanos são mais susceptíveis que outros grupos. [19](#)

Tipos de Enfisema. O enfisema é classificado de acordo com sua *distribuição anatômica* no lóbulo. Você deve lembrar que o lóbulo é um agrupamento de ácinos, as unidades respiratórias terminais. Embora o termo *enfisema* algumas vezes seja aplicado irrestritamente a diversas condições, existem quatro tipos principais: (1) *centroacinar*, (2) *pan-acinar*, (3) *paraseptal* e (4) *irregular*. Destes, apenas os dois primeiros causam uma obstrução clinicamente significativa do fluxo aéreo ([Fig. 15-6](#)). O enfisema centroacinar é muito mais comum que a forma pan-acinar, constituindo mais de 95% dos casos.

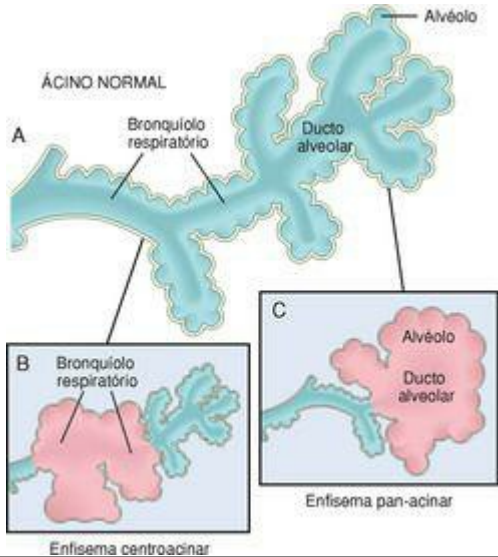


FIGURA 15-6

Principais padrões de enfisema. **A**, Estrutura normal no interior do ácino. **B**, Enfisema centroacinar com dilatação que afeta inicialmente os bronquíolos respiratórios. **C**, Enfisema pan-acinar com distensão inicial do alvéolo e do ducto alveolar.

Enfisema Centroacinar (Centrolobular). Neste tipo de enfisema, as partes centrais ou proximais dos ácinos, formadas por bronquíolos respiratórios, são afetadas, enquanto os alvéolos distais são poupados (Figs. 15-6B e 15-7A). Consequentemente, existem tanto espaços aéreos enfisematosos quanto normais no mesmo ácino e lóbulo. As lesões são mais comuns e geralmente mais severas nos lobos superiores, particularmente nos segmentos apicais. As paredes dos espaços enfisematosos frequentemente contêm grandes quantidades de um pigmento preto. A inflamação

ao redor dos brônquios e bronquíolos é comum. No enfisema centroacinar severo, o ácino distal também pode estar envolvido, e a diferenciação do enfisema pan-acinar é dificultada. O enfisema centroacinar ocorre predominantemente em fumantes inveterados, muitas vezes em associação com bronquite crônica.

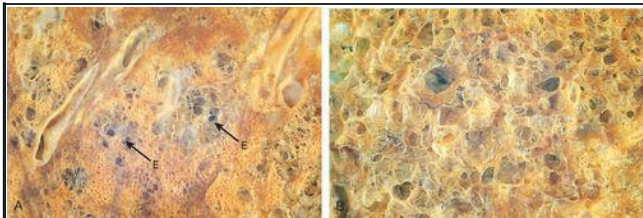


FIGURA 15-7

A, Enfisema centroacinar. As áreas centrais exibem lesão enfisematosa acentuada (E), cercada por espaços alveolares relativamente poupados. **B**, Enfisema pan-acinar envolvendo todo o lóbulo pulmonar.

Enfisema Pan-acinar (Panlobular). Neste tipo, os ácinos estão uniformemente aumentados desde o nível do bronquíolo respiratório até os alvéolos em fundo cego terminais (Figs. 15-6C e 15-7B). O prefixo “pan” refere-se ao ácino por completo, mas não a todo o pulmão. Em contraste com o enfisema centroacinar, o enfisema pan-acinar tende a ocorrer mais frequentemente nas zonas mais baixas e nas margens anteriores do pulmão e geralmente é mais severo nas bases. Este tipo de enfisema está associado à *deficiência de α_1 -antitripsina (α_1 -AT)* (Cap. 18).

Enfisema Acinar Distal (Parasseptal). Neste tipo, a porção proximal do ácino está normal e a parte distal é predominantemente envolvida. O enfisema é mais notável em áreas adjacentes à pleura, ao longo dos septos de tecido conjuntivo lobular e nas margens dos lóbulos. Ocorre em locais adjacentes a áreas de fibrose, cicatrização ou atelectasia e geralmente é mais severo na metade superior dos pulmões. Os achados característicos consistem em múltiplos espaços aéreos aumentados e contínuos, de menos de 0,5 cm a mais de 2,0 cm de diâmetro, às vezes formando estruturas císticas. Este tipo de enfisema provavelmente é a base de muitos casos de pneumotórax espontâneo em adultos jovens.

Aumento do Espaço Aéreo com Fibrose (Enfisema Irregular). O enfisema irregular, que recebe

esse nome porque o ácino é envolvido irregularmente, está quase invariavelmente associado a uma cicatrização. Consequentemente, esta pode ser a forma mais comum de enfisema, uma vez que a pesquisa cuidadosa da maioria dos pulmões na necropsia exhibe uma ou mais cicatrizes derivadas de um processo inflamatório curado. Na maioria dos casos, estes focos de enfisema irregular são assintomáticos e clinicamente insignificantes.

Patogenia. A DPOC é caracterizada por inflamação crônica leve em todas as vias aéreas, parênquima e vasculatura pulmonar. Macrófagos, linfócitos T CD8+ e CD4+ e neutrófilos estão aumentados em várias partes do pulmão. As células inflamatórias ativadas liberam vários mediadores, incluindo leucotrieno B₄, IL-8, TNF e outros, que são capazes de danificar as estruturas pulmonares ou manter uma inflamação neutrofilica.²⁰ Embora os detalhes da gênese das duas formas mais comuns de enfisema – centroacinar e pan-acinar – ainda não sejam bem definidos, *a hipótese mais plausível para explicar a destruição das paredes alveolares é o mecanismo de protease-antiprotease, auxiliado e estimulado pelo desequilíbrio de oxidantes e antioxidantes.*

A hipótese do *desequilíbrio de protease-antiprotease* é baseada na observação de que pacientes com uma deficiência genética da antiprotease α 1-antitripsina apresentam uma tendência notavelmente maior de desenvolver enfisema pulmonar, que é aumentada pelo tabagismo ([Fig. 15-8](#)). Cerca de 1% de todos os pacientes com enfisema possui esse defeito. A α 1-antitripsina, normalmente presente no soro, em fluidos tissulares e macrófagos, é um inibidor importante das proteases (particularmente a elastase) secretadas por neutrófilos durante a inflamação. A α 1-antitripsina é codificada por genes expressos de um modo codominante no locus do inibidor de proteinase (*Pi*) no cromossomo 14. O locus *Pi* é extremamente polimórfico, com muitos alelos diferentes. O mais comum é o alelo normal (*M*) e o fenótipo correspondente. Aproximadamente 0,012% da população dos EUA é homocigota para o alelo Z, associado a uma diminuição acentuada dos níveis séricos de α 1-antitripsina. Mais de 80% desses indivíduos desenvolvem enfisema pan-acinar sintomático, que ocorre em uma idade mais precoce e com maior severidade se o indivíduo fumar. A seguinte sequência é postulada:

1. Os neutrófilos (a principal fonte de proteases celulares) são normalmente sequestrados em capilares periféricos, incluindo os do pulmão, e alguns têm acesso aos espaços alveolares.
2. Qualquer estímulo que aumente o número de leucócitos (neutrófilos e macrófagos) no pulmão ou a liberação de seus grânulos contendo protease aumenta a atividade pro-teolítica.
3. Com baixos níveis séricos de α 1-antitripsina, a destruição do tecido elástico não é reprimida, resultando em enfisema.

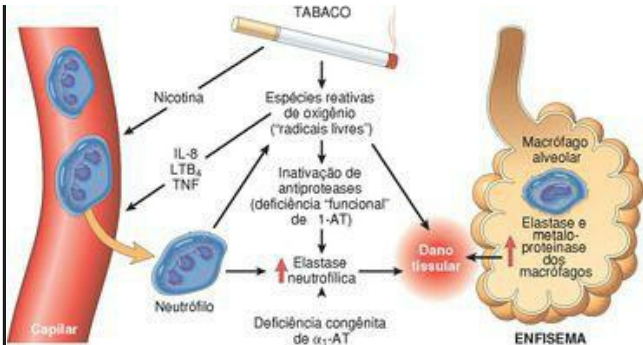


FIGURA 15-8

Patogenia do enfisema. A atividade excessiva de protease e as espécies reativas de oxigênio têm efeitos aditivos e contribuem para o dano tissular. A deficiência de α_1 -antitripsina (α_1 -AT) pode ser congênita ou “funcional” como resultado de inativação oxidativa. Ver o texto para detalhes. IL-8, interleucina-8; LTB₄, leucotrieno B₄; TNF, fator de necrose tumoral.

Portanto, considera-se que o enfisema resulte do efeito destrutivo de uma elevada atividade de protease em indivíduos com baixa atividade antiprotease. A hipótese do desequilíbrio de protease-antiprotease também ajuda a explicar o efeito do fumo no desenvolvimento do enfisema, particularmente a forma centroacinar, em indivíduos com quantidades normais de α_1 -antitripsina:

Em fumantes, ocorre acúmulo de neutrófilos e macrófagos nos alvéolos. O mecanismo da inflamação não está totalmente claro, mas possivelmente envolve os efeitos quimioatraentes da nicotina, assim como os efeitos de espécies reativas de oxigênio contidas no fumo. Estas ativam o fator de transcrição NF- κ B, que aciona os genes que codificam TNF e quimiocinas, incluindo IL-8. Estes, por sua vez, atraem e ativam os neutrófilos.

Os neutrófilos acumulados são ativados e liberam seus grânulos, ricos em uma variedade de proteases celulares (elastase neutrofílica, proteinase 3 e catepsina G), resultando em lesão tissular.

O tabagismo também aumenta a atividade da elastase em macrófagos; a elastase dos macrófagos não é inibida pela α_1 -antitripsina e, na verdade, pode digerir proteoliticamente esta antiprotease. Existem cada vez mais evidências de que, além da elastase, as

metaloproteinases da matriz derivadas de macrófagos e neutrófilos também atuam na destruição dos tecidos.

Além disso, o tabagismo desempenha um papel essencial na perpetuação do *desequilíbrio de oxidantes-antioxidantes* na patogenia do enfisema. Normalmente, o pulmão contém um complemento saudável de antioxidantes (superóxido dismutase, glutatona) que mantém a lesão oxidativa em um mínimo. A fumaça do tabaco contém espécies reativas de oxigênio (radicais livres) em abundância, que depletam estes mecanismos antioxidantes, estimulando, assim, o dano tissular ([Cap. 1](#)). Os neutrófilos ativados também contribuem para o *pool* de espécies reativas de oxigênio nos alvéolos. Uma consequência secundária da lesão oxidativa é a inativação das antiproteases nativas, resultando em uma deficiência “funcional” de $\alpha 1$ -antitripsina mesmo em pacientes sem deficiência da enzima.

Uma vez que as pequenas vias aéreas são normalmente firmadas pelo recuo elástico do parênquima pulmonar, a perda do tecido elástico nas paredes dos alvéolos que circundam os bronquíolos respiratórios reduz a tração radial e, conseqüentemente, causa o colapso dos bronquíolos respiratórios durante a expiração. Isso provoca uma obstrução funcional do fluxo aéreo, apesar da ausência de uma obstrução mecânica.

Até recentemente, a perda do recuo elástico era considerada como o único mecanismo de obstrução do fluxo aéreo no enfisema. Contudo, estudos minuciosos em fumantes jovens que morreram em acidentes revelaram que a inflamação das pequenas vias aéreas, definidas como bronquíolos com menos de 2 mm de diâmetro, ocorre precocemente na evolução da DPOC. Diversas alterações são observadas:

1. metaplasia de células calciformes com muco obstruindo a luz.
2. infiltração inflamatória das paredes por neutrófilos, macrófagos, células B (algumas vezes formando folículos), células T CD4 e CD8+.
3. espessamento da parede bronquiolar devido a hipertrofia de músculo liso e fibrose peribrônquica.

Em conjunto, essas alterações estreitam a luz bronquiolar e contribuem para a obstrução das vias aéreas. [21,25](#)

Uma das características espantosas da DPOC é que a inflamação latente e a destruição lenta e progressiva do parênquima pulmonar geralmente continuam por décadas após o indivíduo deixar de fumar. [22](#) Embora não existam respostas claras, têm surgido evidências de que a agressão inicial na forma de fumaça de tabaco ou outros irritantes desencadeie uma resposta imunológica mal adaptada e autopropetuada, na qual componentes inatos e adaptativos desempenham um papel. Os indícios apontam para células CD4+T_H17 patogênicas semelhantes às envolvidas em outras doenças inflamatórias de mediação imunológica, como a doença de Crohn, mas muito ainda precisa ser descoberto.

Morfologia. O enfisema avançado produz pulmões volumosos, muitas vezes sobrepostos ao coração e ocultando-o, quando a parede torácica anterior é removida. Em geral, os dois

terços superiores dos pulmões são afetados com maior severidade. Grandes vesículas ou bolhas apicais são mais características do enfisema irregular secundário a cicatrização e do enfisema acinar distal. Grandes alvéolos podem ser vistos facilmente na superfície de corte do pulmão inflado fixado com formalina (Fig. 15-7).

Microscopicamente, existem alvéolos anormalmente grandes, separados por septos delgados, apenas com fibrose centroacinar focal. Ocorre uma perda da fixação dos alvéolos à parede externa das pequenas vias aéreas. Os poros de Kohn são tão grandes que os septos parecem estar flutuando ou sofrem protrusão cega para os espaços alveolares com uma extremidade em forma de baqueta. Conforme as paredes alveolares são destruídas, ocorre uma redução do leito capilar. Na doença avançada, existem espaços aéreos anormais ainda maiores e possivelmente vesículas ou bolhas, que muitas vezes deformam e comprimem os bronquíolos respiratórios e a vasculatura do pulmão. As alterações inflamatórias nas pequenas vias aéreas foram descritas anteriormente.

Curso Clínico. As manifestações clínicas do enfisema não aparecem até que pelo menos um terço do parênquima pulmonar funcionante esteja lesado. *Dispneia* geralmente é o primeiro sintoma; ela começa insidiosamente, mas progride de modo estável. Em alguns pacientes, tosse ou sibilo constitui a queixa principal, facilmente confundida com asma. A tosse e a expectoração são extremamente variáveis e dependem da extensão da bronquite associada. *Perda de peso* é comum e pode ser severa a ponto de sugerir um tumor maligno oculto. Classicamente, o paciente apresenta um tórax em barril e dispneia, com um prolongamento óbvio da expiração, senta-se inclinado para frente em uma posição encurvada e respira por lábios franzidos. *A limitação do fluxo aéreo expiratório, mais bem medido por espirometria, é a chave para o diagnóstico.*

Em indivíduos com enfisema severo, a tosse geralmente é discreta, a superdistensão é severa, a capacidade de difusão é baixa e os valores de gases sanguíneos estão relativamente normais em repouso. Esses pacientes podem hiperventilar e permanecer bem oxigenados e, por isso, são chamados de um modo um tanto inglorio de *sopradores rosados* (Tabela 15-4). O desenvolvimento de *cor pulmonale* e, eventualmente, insuficiência cardíaca congestiva, relacionado à hipertensão vascular pulmonar secundária, está associado a um prognóstico desfavorável. A morte na maioria dos pacientes com enfisema é decorrente de (1) acidose respiratória e coma, (2) insuficiência cardíaca direita e (3) colapso maciço dos pulmões secundário a pneumotórax. As opções terapêuticas incluem broncodilatadores, esteroides, bulectomia e, em pacientes selecionados, cirurgia de redução do volume pulmonar e transplante de pulmão. Terapia de substituição com α_1 -AT está sendo avaliada. ²³

TABELA 15-4 Enfisema e Bronquite Crônica

	Bronquite Predominante	Enfisema Predominante
Idade (anos)	40-45	50-75

Dispneia	Leve; tardia	Severa; precoce
Tosse	Precoce; escarro copioso	Tardia; escarro escasso
Infecções	Comuns	Ocasionais
Insuficiência respiratória	Repetida	Terminal
<i>Cor pulmonale</i>	Comum	Raro; terminal
Resistência das vias aéreas	Aumentada	Normal ou ligeiramente aumentada
Recoo elástico	Normal	Baixo
Radiografia do tórax	Vasos proeminentes; coração grande	Hiperinflação; coração pequeno
Aparência	<i>Inchado azul</i>	<i>Soprador rosado</i>

Outras Formas de Enfisema. Discutiremos agora algumas condições nas quais o termo *enfisema* é aplicado de um modo menos estrito a algumas condições intimamente relacionadas.

Hiperinflação Compensatória (Enfisema). Este termo é usado às vezes para designar a dilatação dos alvéolos, porém sem destruição das paredes septais, em resposta à perda de substância pulmonar em outra parte. Este quadro é mais bem exemplificado pela hiperexpansão do parênquima pulmonar residual que segue a remoção cirúrgica de um pulmão ou lobo doente.

Hiperinflação Obstrutiva. Nesta condição, o pulmão se expande porque o ar está aprisionado em seu interior. Uma causa comum é a obstrução subtotal por um tumor ou um objeto estranho. Outro exemplo é a *hiperinflação lobar congênita* em lactentes, provavelmente resultante de hipoplasia da cartilagem brônquica e algumas vezes associada a outras anormalidades congênicas cardíacas e pulmonares. A hiperinflação em lesões obstrutivas ocorre (1) por uma ação de válvula do agente obstrutor, de modo que o ar entra durante a inspiração, mas não consegue sair na expiração, ou (2) porque o brônquio pode estar totalmente obstruído, mas, ainda assim, a ventilação derivada de *colaterais* pode trazer ar de pontos localizados atrás da obstrução. Estes colaterais consistem nos *poros de Kohn* e outras *conexões bronquioloalveolares* acessórias diretas (os canais de Lambert). A hiperinflação obstrutiva pode representar uma emergência com risco à vida, porque a porção afetada se distende o suficiente para comprimir o pulmão normal remanescente.

Enfisema Bolhoso. Este é um termo descritivo para grandes vesículas ou bolhas subpleurais (com espaços de mais de 1 cm de diâmetro no estado distendido) que podem ocorrer em qualquer forma de enfisema ([Fig. 15-9](#)). Elas representam acentuações localizadas do enfisema e ocorrem próximas ao ápice, algumas vezes com relação a uma antiga cicatriz tuberculosa. Ocasionalmente, a ruptura das bolhas pode originar um pneumotórax.

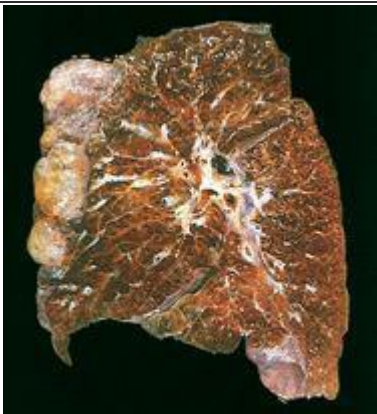

FIGURA 15-9

Emfisema bolhoso com grandes bolhas subpleurais (*região superior esquerda*).

Emfisema Intersticial. A entrada de ar no estroma de tecido conjuntivo do pulmão, mediastino ou tecido subcutâneo é chamada de emfisema intersticial. Na maioria dos casos, lacerações alveolares no emfisema pulmonar fornecem uma via para a entrada do ar no estroma do pulmão, mas raramente uma ferida no tórax que permita a sucção do ar ou uma fratura de costela que perfure a substância pulmonar podem estar subjacentes a esse distúrbio. Lacerações alveolares geralmente ocorrem quando existe uma combinação de tosse mais algum grau de obstrução bronquiolar, produzindo aumentos agudos da pressão nos sacos alveolares. Crianças com coqueluche e bronquite, pacientes com obstrução das vias aéreas (por coágulos de sangue, tecidos ou corpos estranhos) ou que estejam sob ventilação artificial e indivíduos que inalam gases irritantes repentinamente correm esse risco.

BRONQUITE CRÔNICA

A bronquite crônica é definida clinicamente como tosse persistente com produção de escarro por, no mínimo, 3 meses em pelo menos 2 anos consecutivos, na ausência de qualquer outra causa identificável. A bronquite crônica, tão comum entre fumantes habituais e habitantes de cidades poluídas, não é tão insignificante quanto se considerava no passado. Quando persiste por anos, ela pode (1) progredir para DPOC, (2) provocar *cor pulmonale* e insuficiência cardíaca ou (3) causar metaplasia atípica e displasia do epitélio respiratório, proporcionando um terreno fértil para uma transformação cancerosa.

Patogenia. O fator primário ou inicial na gênese da bronquite crônica parece ser uma irritação de longa duração por substâncias inaladas como *fumaça de tabaco* (90% dos pacientes são fumantes) e pó de grãos, algodão e sílica. A característica mais precoce da bronquite crônica é a *hipersecreção de muco* nas grandes vias aéreas, associada a uma hipertrofia das glândulas submucosas na traqueia e nos brônquios. ²⁴ Proteases liberadas dos neutrófilos, como a elastase neutrofílica e a catepsina, e metaloproteínases da matriz estimulam esta hipersecreção de muco. Quando a bronquite crônica persiste, ocorre também *aumento acentuado das células caliciformes das pequenas vias aéreas – brônquios pequenos e bronquíolos* – levando à produção excessiva de muco, que contribui para a obstrução das vias aéreas. Acredita-se que tanto a hipertrofia das glândulas submucosas quanto o aumento de células caliciformes constituam reações metaplásicas protetoras contra a fumaça do tabaco ou outros poluentes (p. ex., dióxido de enxofre e dióxido de nitrogênio).

Embora a hipersecreção de muco nas grandes vias aéreas seja a causa da superprodução de escarro, atualmente se acredita que as *alterações associadas nas pequenas vias aéreas do pulmão* (brônquios pequenos e bronquíolos, de menos de 2 a 3 mm de diâmetro) *possam resultar em manifestações precoces e fisiologicamente importantes de obstrução crônica das vias aéreas.* ^{25,26} Essa característica é semelhante ao que foi descrito anteriormente no enfisema e parece ser um denominador comum na DPOC.

O papel da *infecção* parece ser secundário. Ela não é responsável pelo início da bronquite crônica, mas provavelmente é importante para sua manutenção e pode ser crítica na produção de exacerbações agudas. O uso de cigarros predispõe à infecção por mais de um mecanismo. Ele interfere com a atividade ciliar do epitélio respiratório, pode causar lesão direta do epitélio das vias aéreas e inibe a capacidade de eliminação de bactérias pelos leucócitos brônquicos e alveolares. Infecções virais também podem causar exacerbações da bronquite crônica.

Morfologia. Macroscopicamente, há hiperemia, tumefação e edema das membranas mucosas, frequentemente acompanhadas pelo excesso de secreções mucinosas ou mucopurulentas. Às vezes, cilindros grosseiros de secreções e pus preenchem os brônquios e os bronquíolos. Os aspectos histológicos característicos consistem em inflamação crônica das vias aéreas (predominantemente linfócitos) e aumento das glândulas secretoras de muco da traqueia e dos brônquios. Embora os números de células caliciformes aumentem discretamente, **a principal alteração está no tamanho da glândula mucosa (hiperplasia).** Esse aumento pode ser avaliado pela relação entre a espessura da camada de glândulas

mucosas e a espessura da parede entre o epitélio e a cartilagem (**índice de Reid**). O índice de Reid (normalmente 0,4) está aumentado na bronquite crônica, geralmente de modo proporcional à severidade e à duração da doença. O epitélio brônquico pode exibir metaplasia escamosa e displasia. Há um estreitamento acentuado dos bronquíolos causado por tampões de muco, inflamação e fibrose. Nos casos mais severos, pode ocorrer obliteração da luz em virtude de fibrose (**bronquiolite obliterante**).

Aspectos Clínicos. O sintoma primordial da bronquite crônica é uma tosse persistente com produção de escarro. Durante muitos anos, nenhum outro prejuízo funcional respiratório está presente, mas, eventualmente, surge dispneia ao esforço. Com a passagem do tempo, e geralmente com o tabagismo contínuo, outros elementos de DPOC podem aparecer, incluindo hipercapnia, hipoxemia e cianose leve (“*inchados azuis*”). A diferenciação da bronquite crônica pura da forma associada ao enfisema pode ser feita em casos clássicos ([Tabela 15-4](#)), mas, como já foi mencionado, muitos pacientes com DPOC apresentam as duas condições. A bronquite crônica severa de longa duração geralmente leva a *cor pulmonale* com insuficiência cardíaca. A morte também pode resultar do prejuízo adicional da função respiratória em decorrência de infecções agudas superpostas.

A asma é um distúrbio inflamatório crônico das vias aéreas que causa episódios recorrentes de sibilos, falta de ar, opressão torácica e tosse, particularmente à noite ou no início da manhã. Estes sintomas geralmente estão associados a uma broncoconstrição difusa, porém variável, e uma limitação do fluxo aéreo, que é ao menos parcialmente reversível, seja espontaneamente ou com o tratamento. Os aspectos característicos da doença são: aumento da reatividade das vias aéreas a uma variedade de estímulos, resultando em broncoconstrição episódica; inflamação das paredes dos brônquios e aumento da secreção de muco. Alguns estímulos que desencadeiam as crises em pacientes teriam pouco ou nenhum efeito em indivíduos com vias aéreas normais. Muitas células atuam na resposta inflamatória, em particular linfócitos, eosinófilos, mastócitos, macrófagos, neutrófilos e células epiteliais. [27](#)

Indivíduos com asma apresentam crises de dispneia, tosse e sibilos de severidade variável decorrentes de episódios súbitos de broncoespasmo. Raramente, um estado de crises não remittentes, chamado de *estado asmático*, é fatal; em geral, esses pacientes têm uma longa história de asma. Entre as crises, os pacientes podem ser virtualmente assintomáticos. *Tem havido um aumento significativo na incidência de asma no mundo ocidental nas últimas quatro décadas.*

A asma pode ser classificada em *atópica* (evidência de sensibilização a alérgenos, geralmente em um paciente com história de rinite alérgica, eczema) e *não atópica* (sem evidência de sensibilização a alérgenos). Em qualquer delas, os episódios de broncoespasmo podem ser desencadeados por diversos mecanismos, como infecções respiratórias (especialmente infecções virais), exposição ambiental a irritantes (p. ex., fumaça, vapores), ar frio, estresse e exercício. Estudos recentes sugeriram que o reconhecimento dos subfenótipos de asma com base no padrão de inflamação das vias aéreas também pode ser útil. Existem evidências recentes de diferentes padrões de inflamação das vias aéreas: asma eosinofílica, neutrofílica, inflamatória mista e paucigranulocítica. Esses subgrupos podem diferir em sua etiologia, imunopatologia e resposta ao tratamento. [28](#) A asma também pode ser classificada de acordo com os agentes ou eventos que desencadeiam a broncoconstrição. Estes incluem asma sazonal, induzida por exercício, induzida por drogas (p. ex., aspirina) e ocupacional, e a bronquite asmática em fumantes.

Asma Atópica. Este tipo mais comum de asma é um *exemplo clássico de reação de hipersensibilidade mediada por IgE de tipo 1*, discutida detalhadamente no [Capítulo 6](#). A doença geralmente começa na infância e é desencadeada por alérgenos ambientais, como poeira, pólen, excretas de baratas ou animais e alimentos. Uma história familiar positiva para asma é comum, e um teste cutâneo com o antígeno agressor nesses pacientes resulta em uma reação papuloeritematosa imediata. A asma atópica também pode ser diagnosticada com base na evidência de sensibilização ao alérgeno por testes de radioalergosorventes séricos (denominados RAST), que identificam a presença de uma IgE específica para um painel de alérgenos.

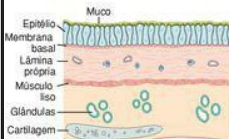
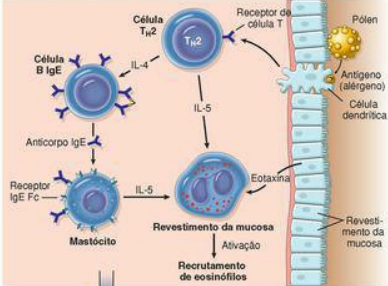
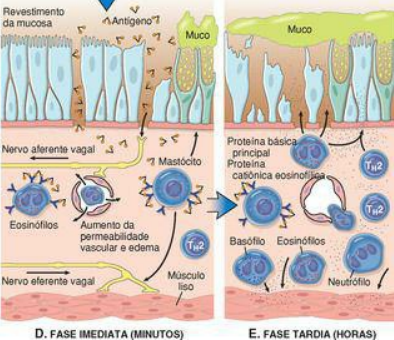
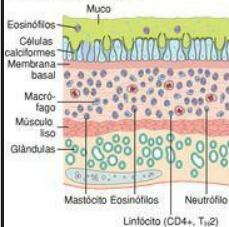
Asma não Atópica. O segundo grupo de indivíduos com asma não apresenta evidências de sensibilização a alérgenos, e os resultados dos testes cutâneos geralmente são negativos. Uma história familiar positiva para asma é menos comum nesses pacientes. Infecções respiratórias causadas por vírus (p. ex., rinovírus, vírus parainfluenza) constituem gatilhos comuns na asma não atópica. [29](#) Nesses pacientes, provavelmente, existe uma irritabilidade excessiva da árvore

brônquica subjacente à asma. *Acredita-se que a inflamação induzida por vírus da mucosa respiratória diminua o limiar dos receptores vagais subepiteliais aos irritantes.* Poluentes inalados do ar, como dióxido de enxofre, ozônio e dióxido de nitrogênio, também podem contribuir para a inflamação crônica e a hiperreatividade das vias aéreas que estão presentes em alguns casos.

Asma Induzida por Drogas. Vários agentes farmacológicos provocam asma. *A asma sensível a aspirina* representa um tipo raro, mas fascinante, ocorrendo em indivíduos com rinite recorrente e pólipos nasais. Esses indivíduos são intensamente sensíveis a pequenas doses de aspirina, assim como a outras medicações anti-inflamatórias não esteroides, e apresentam não apenas crises asmáticas, mas também urticária. É provável que a aspirina desencadeie a asma nesses pacientes pela inibição da via da ciclo-oxigenase do metabolismo do ácido araquidônico sem afetar a via de lipo-oxigenase, desviando, assim, o equilíbrio no sentido da elaboração de leucotrienos broncoconstritores.

Asma Ocupacional. Esta forma de asma é estimulada por fumaças (resinas, epóxi, plásticos), poeiras orgânicas e químicas (madeira, algodão, platina), gases (tolueno) e outros compostos químicos (formaldeído, produtos de penicilina). São necessárias quantidades mínimas dos compostos químicos para induzir a crise, que geralmente ocorre após exposição repetida. Os mecanismos subjacentes variam conforme o estímulo e incluem reações de tipo I, liberação direta de substâncias broncoconstritoras e respostas de hipersensibilidade de origem desconhecida.

Patogenia. Os principais fatores etiológicos na asma atópica consistem em predisposição genética à hipersensibilidade de tipo I (“atopia”) e exposição gatilhos ambientais que ainda são pouco definidos. ³⁰ Postula-se que a herança de genes de susceptibilidade torne os indivíduos propensos a desenvolver reações intensas de T_H2 contra antígenos ambientais (alérgenos) que são ignorados ou despertam respostas inofensivas na maioria dos indivíduos. Nas vias aéreas, o cenário para a reação é estabelecido pela sensibilização inicial a alérgenos inalados, que estimulam a indução de células T_H2 (Fig. 15-10). As células T_H2 secretam citocinas que promovem uma inflamação alérgica e estimulam a produção de IgE e outros anticorpos pelas células B. Essas citocinas incluem IL-4, que estimula a produção de IgE; IL-5, que ativa eosinófilos recrutados localmente; e IL-13, que estimula a secreção de muco das glândulas submucosas brônquicas e também promove a produção de IgE por células B. Como em outras reações alérgicas (Cap. 6), IgE reveste os mastócitos submucosos, e a exposição repetida ao alérgeno faz com que os mastócitos liberem o conteúdo dos grânulos e produzam citocinas e outros mediadores, que coletivamente induzem a reação de fase inicial (hipersensibilidade imediata) e a reação de fase tardia. A reação inicial é dominada por broncoconstrição, aumento da produção de muco e graus variáveis de vasodilatação com aumento da permeabilidade vascular. A broncoconstrição é desencadeada pela estimulação direta de receptores vagais (parassimpáticos) subepiteliais por meio de reflexos centrais e locais (incluindo aqueles mediados por fibras C sensitivas não mielinizadas).

A. VIAS AÉREAS NORMAIS**C. DESENCADEAMENTO DA ASMA****B. VIAS AÉREAS NA ASMA****D. FASE IMEDIATA (MINUTOS)****E. FASE TARDIA (HORAS)****FIGURA 15-10**

A e B, Comparação de um brônquio normal com o de uma pessoa com asma. Observar o acúmulo de muco na luz brônquica resultante do aumento no número de células calciformes secretoras de muco na mucosa e de hipertrofia das glândulas submucosas. Além disso, ocorre inflamação crônica intensa devida ao recrutamento de eosinófilos, macrófagos e outras células inflamatórias. A membrana basal subjacente ao epitélio mucoso está espessada, e existem hipertrofia e hiperplasia das células musculares lisas. C, Alérgenos inalados (antígenos)

estimulam uma resposta dominada por TH₂, favorecendo a produção de IgE e o recrutamento de eosinófilos (preparação ou sensibilização). **D**, Na reexposição ao antígeno (Ag), a reação imediata é desencadeada pela ligação cruzada induzida por Ag de IgE ligada a receptores de IgE nos mastócitos. Essas células liberam mediadores pré-formados. Coletivamente, seja diretamente ou por reflexos neuronais, os mediadores induzem broncoespasmo, aumento da permeabilidade vascular e produção de muco e recrutam outras células liberadoras de mediadores do sangue. **E**, A chegada dos leucócitos recrutados (neutrófilos, eosinófilos e basófilos; linfócitos e monócitos) sinaliza o início da fase tardia da asma e uma nova rodada de liberação de mediadores de leucócitos, endotélio e células epiteliais. Os fatores, particularmente os dos eosinófilos (p. ex., proteína básica maior, proteína catiônica eosinofílica), também causam lesão do epitélio. GM-CSF, fator estimulante de colônias de granulócitos-macrófagos.

A reação de fase tardia consiste, em grande parte, em inflamação com recrutamento de leucócitos, notavelmente eosinófilos, neutrófilos e mais células T. O recrutamento de leucócitos é estimulado por quimioquinas produzidas por mastócitos, células epiteliais e células T e por outras citocinas ([Cap. 2](#)). Sabe-se que as células epiteliais produzem uma grande variedade de citocinas em resposta a agentes infecciosos, drogas e gases e também a mediadores inflamatórios. [31](#) Esta segunda onda de mediadores estimula a reação tardia. Por exemplo, a *eotaxina*, produzida pelas células epiteliais das vias aéreas, é um potente quimioatraente e ativador de eosinófilos. [32](#) *A principal proteína básica dos eosinófilos, por sua vez, causa lesão epitelial* [31](#) e maior *constrição das vias aéreas*. [33](#) Muitos mediadores foram implicados na resposta asmática, porém é difícil estabelecer a importância de cada suposto mediador na asma humana real. A longa lista de “suspeitos” na asma aguda pode ser subclassificada pela eficácia clínica da intervenção farmacológica com inibidores ou antagonistas dos mediadores.

O primeiro (e desalentadoramente pequeno) grupo inclui mediadores propostos, cujo papel no broncoespasmo é claramente evidenciado pela eficácia das intervenções farmacológicas: (1) os *leucotrienos* C₄, D₄ e E₄, mediadores extremamente potentes que causam broncoconstrição prolongada assim como aumento da permeabilidade vascular e aumento da secreção de muco, e (2) a *acetilcolina*, liberada dos nervos motores intrapulmonares, que pode causar a constrição da musculatura lisa das vias aéreas pelo estímulo direto dos receptores muscarínicos.

Um segundo grupo inclui agentes presentes na *cena do crime* que possuem potentes efeitos de tipo asmático, mas cujo papel real na asma alérgica aguda parece pequeno com base na ausência de eficácia de antagonistas potentes ou inibidores da síntese: (1) a *histamina*, um potente broncoconstritor; (2) a *prostaglandina* D₂, que estimula broncoconstrição e vasodilatação; e (3) o *fator ativador de plaquetas*, que causa a agregação das plaquetas e a liberação de histamina e serotonina de seus grânulos. Esses mediadores ainda podem mostrar-se importantes em outros tipos de asma crônica ou não alérgica.

Finalmente, um grande terceiro grupo compreende os *suspeitos* para os quais antagonistas ou inibidores específicos não estão disponíveis ou ainda não foram suficientemente estudados.

Estes incluem numerosas citocinas, como IL-1, TNF e IL-6 (algumas das quais estão presentes em um estado pré-formado no interior dos grânulos dos mastócitos), [34](#) quimiocinas (p. ex., eotaxina), neuropeptídeos, óxido nítrico, bradicinina e endotelinas.

Obviamente, está claro que múltiplos mediadores contribuem para a resposta asmática aguda. Além disso, a composição desta sopa de mediadores pode diferir entre diferentes indivíduos ou tipos de asma. O reconhecimento da importância das células e dos mediadores inflamatórios na asma levou a uma maior ênfase sobre os medicamentos anti-inflamatórios, como os corticosteroides, no tratamento da asma.

Com o tempo, surtos repetidos de exposição ao alérgeno e reações imunes resultam em alterações estruturais na parede brônquica, referidas como “*remodelagem das vias aéreas*”. Essas alterações, descritas mais detalhadamente adiante, incluem hipertrofia e hiperplasia da musculatura lisa brônquica, dano epitelial, aumento da vascularidade das vias aéreas, maior hipertrofia/hiperplasia das glândulas mucosas subepiteliais e deposição de colágeno subepitelial. As complexas interações entre o sistema imunológico, o epitélio das vias aéreas e os tecidos mesenquimais nas vias aéreas são pouco compreendidas. Infecções por patógenos respiratórios comuns, como o vírus sincicial respiratório e influenza, podem exacerbar as alterações crônicas e causar agravamento sério das manifestações clínicas da doença.

Embora as infecções constituam gatilhos frequentes para a asma, paradoxalmente, algumas infecções podem ser protetoras. Os estudos epidemiológicos inicialmente sugeriram que a incidência de asma era maior em populações não expostas a micróbios que naquelas vivendo em um ambiente com micróbios abundantes, e essa relação poderia explicar a crescente incidência de asma nos países desenvolvidos. [35](#) Esses achados levaram à “hipótese da higiene”, que afirma que a erradicação de infecções pode promover alergias e outras respostas imunológicas nocivas. Apesar de uma fascinação com a ideia, não existe uma explicação plausível para a relação inversa entre infecções e asma.

Genética da Asma. A asma representa um traço genético complexo no qual múltiplos genes de susceptibilidade interagem com fatores ambientais para iniciar a reação patológica. Como em outros traços complexos ([Cap. 5](#)), há uma variabilidade considerável na expressão desses genes e nas combinações de polimorfismos presentes em pacientes individuais, e mesmo na importância e reprodutibilidade dos polimorfismos relatados. Dos mais de 100 genes relatados em associação com esta doença, relativamente poucos foram replicados em múltiplas populações de pacientes. Muitos destes afetam a resposta imunológica ou a remodelagem dos tecidos. Alguns genes podem influenciar o desenvolvimento da asma, enquanto outros modificam a severidade da asma ou a resposta do paciente à terapia. [36](#) Alguns destes são discutidos seguir:

Um dos loci de susceptibilidade mais replicados na asma está no cromossomo 5q, próximo ao grupo de genes que codificam as citocinas IL-3, IL-4, IL-5, IL-9 e IL-13 e o receptor de IL-4. O receptor para LPS (CD 14) e outro gene candidato, o receptor β_2 -adrenérgico, também são mapeados aqui. Esta região desperta grande interesse pela conexão entre vários genes localizados aqui e os mecanismos de regulação de IgE e de crescimento e diferenciação de mastócitos e eosinófilos. Entre os genes deste grupo, os polimorfismos no gene *IL13* exibem as associações mais fortes e mais consistentes com asma ou doença

alérgica.

A associação da asma e outras formas de atopia com um polimorfismo no gene que codifica o receptor do monócito para endotoxina, *CD14*, merece comentários adicionais, já que constitui um paradigma para os estudos de interações gene-ambiente. Em alguns estudos, o genótipo TT de *CD14* foi associado a níveis reduzidos de IgE e menor risco de asma e atopia. Outros estudos revelaram o oposto, ou seja, *maior* risco de atopia. A análise subsequente revelou que o genótipo TT protege contra a asma ou a sensibilização alérgica em indivíduos expostos a níveis baixos (domésticos) de endotoxina, enquanto o mesmo genótipo está associado a maior risco de asma ou sensibilização alérgica em indivíduos expostos a altos níveis de endotoxinas (como pode ocorrer naqueles que vivem em fazendas). Essas diferenças podem estar relacionadas com a influência dos níveis de endotoxina sobre a regulação das respostas T_H1 *versus* T_H2. Em indivíduos com o genótipo TT, altos níveis de endotoxina desviam a resposta para o tipo T_H2, favorecendo, assim, a produção mais ativa de IgE e uma predisposição à alergia. Esses estudos indicam que a relação entre genótipo e fenótipo é dependente do contexto e ajudam a explicar alguns dos resultados discrepantes dos estudos de associação em diferentes populações. [37,38](#)

A tendência a produzir anticorpos IgE contra alguns, mas não todos, antígenos, como pólen da erva-de-santiago, pode estar ligada a alelos específicos de HLA classe II.

ADAM-33: ADAM-33 pertence a uma subfamília de metaloproteínases relacionadas com MMPs, como as colagenases ([Cap. 3](#)). Embora a função precisa de ADAM-33 ainda precise ser elucidada, sabemos que ela é expressa por fibroblastos pulmonares e células musculares lisas brônquicas. Especula-se que os *polimorfismos de ADAM-33 acelerem a proliferação das células musculares lisas e fibroblastos nos brônquios*, contribuindo, assim, para a hiper-reatividade brônquica e a fibrose subepitelial. [39](#) ADAM-33 também está associada ao declínio das funções pulmonares.

Gene do receptor β_2 -adrenérgico: este também é mapeado até o 5q, e as variações neste gene estão associadas à hiper-reatividade diferencial das vias aéreas *in vivo* e resposta à estimulação por β -agonistas *in vitro*. Consequentemente, o conhecimento do genótipo pode ser valioso para prever a resposta ao tratamento. [40](#)

Gene do receptor de IL-4: múltiplas variantes polimórficas no gene que codifica a cadeia alfa do receptor de IL-4 estão associadas a atopia, elevação de IgE sérico total e asma.

Família das quitinases de mamíferos: as *quitinases* são enzimas que clivam quitina, um polissacarídeo contido em muitos parasitas humanos e nas paredes celulares dos fungos. Em humanos, a família das quitinases inclui membros com e sem atividade enzimática. Um membro com atividade, a quitinase ácida de mamíferos, está suprarregulada e contribui para a inflamação T_H2. Outro membro da família das quitinases sem atividade enzimática, YKL-40, está associado à asma. Os níveis séricos de YKL-40 estão correlacionados com a severidade da asma. [41](#)

Morfologia. Em pacientes que morrem por estado asmático, os pulmões estão superdistendidos em virtude de hiperinflação, com pequenas áreas de atelectasia. O achado macroscópico mais notável é a oclusão de brônquios e bronquíolos por tampões mucosos

espessos e pegajosos. Histologicamente, os tampões de muco contêm espirais de epitélio descamado, que originam os conhecidos tampões mucosos de forma espiral chamados de **espirais de Curschmann** (estes resultam da obstrução dos ductos das glândulas mucosas subepiteliais por tampões de muco posteriormente expelidos ou de tampões nos bronquíolos). Numerosos eosinófilos e **crystalos de Charcot-Leyden** estão presentes; os últimos consistem em coleções de cristaloides compostos por uma proteína de ligação de lisofosfolipase eosinofílica chamada de galectina-10.⁴² Os outros achados histológicos característicos da asma, referidos coletivamente como “**remodelagem das vias aéreas**” (Fig. 15-10B), incluem:

- Espessamento geral da parede das vias aéreas
- Fibrose abaixo da membrana basal (decorrente do depósito de colágeno de tipos I e III abaixo da membrana basal clássica composta por colágeno de tipo IV e laminina) (Fig. 15-11)

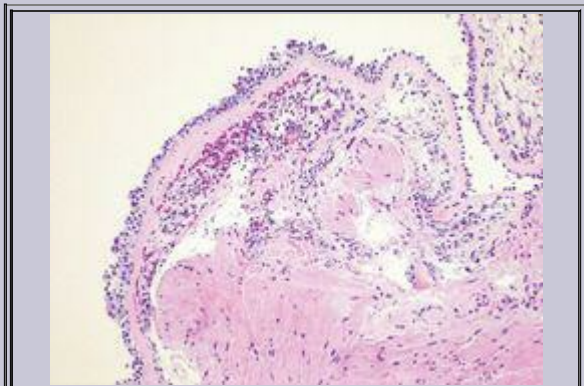


FIGURA 15-11

Amostra de biópsia brônquica de um paciente asmático exibindo fibrose abaixo da membrana basal, inflamação eosinofílica e hiperplasia muscular.

- Aumento da vascularidade
- Aumento do tamanho das glândulas submucosas e metaplasia mucosa das células

epiteliais das vias aéreas

- Hipertrofia e/ou hiperplasia dos músculos da parede brônquica (este aspecto levou à nova terapia de termoplastia brônquica, na qual uma corrente de radiofrequência é aplicada às paredes das vias aéreas centrais por meio de uma sonda inserida por broncoscopia, que reduz a hiper-reatividade das vias aéreas por, pelo menos, um ano).

43

Embora a obstrução aguda do fluxo aéreo seja atribuída primariamente a broncoconstrição muscular, edema agudo e obstrução por muco, a remodelagem das vias aéreas também pode contribuir. Em geral, acredita-se que a remodelagem das vias aéreas também contribua para a obstrução crônica irreversível das vias aéreas, embora isso seja difícil de comprovar.

Curso Clínico. O ataque asmático agudo clássico dura até várias horas. Em alguns pacientes, estes sintomas de opressão torácica, dispneia, sibilos e tosse com ou sem produção de escarro persistem constantemente em um baixo nível. Em sua forma mais severa, o *estado asmático*, o paroxismo agudo severo persiste por dias e até mesmo semanas e, nessas circunstâncias, a obstrução do fluxo aéreo pode ser tão extrema a ponto de causar cianose severa e até mesmo a morte. O diagnóstico clínico é facilitado pela demonstração de aumento na obstrução do fluxo aéreo (a partir dos níveis basais), dificuldade na exalação (expiração prolongada, sibilos), elevação da contagem de eosinófilos no sangue periférico e o achado de eosinófilos, espirais de Curschmann e cristais de Charcot-Leyden no escarro (particularmente em pacientes com asma atópica). No caso usual, com intervalos de ausência de dificuldade respiratória, a doença é mais desanimadora e incapacitante que letal, representando um problema maior em mulheres adultas que em homens. Com a terapia apropriada para aliviar os ataques, a maioria dos indivíduos com asma é capaz de manter uma vida produtiva. Até 50% dos casos de asma em crianças remitem na adolescência, retornando apenas na vida adulta em um número significativo de pacientes. Em outros casos, ocorre um declínio variável na função pulmonar basal.

BRONQUIECTASIA

A bronquiectasia é uma doença caracterizada por dilatação permanente de brônquios e bronquíolos causada pela destruição do tecido muscular e elástico, resultante de ou associada a infecções necrotizantes crônicas. Para que seja considerada uma bronquiectasia, a dilatação deve ser permanente; uma dilatação brônquica reversível muitas vezes acompanha pneumonias virais e bacterianas. Em virtude do melhor controle das infecções pulmonares, a bronquiectasia atualmente é uma condição rara. A bronquiectasia surge em associação com uma variedade de condições, que incluem as seguintes: [44,45](#)

Condições congênitas ou hereditárias, incluindo fibrose cística, sequestro intralobar do pulmão, estados de imunodeficiência⁴⁶ e síndromes de discinesia ciliar primária e de Kartagener.

Condições pós-infecciosas, incluindo pneumonia necrosante causada por bactérias (*Mycobacterium tuberculosis*, *Staphylococcus aureus*, *Haemophilus influenzae*, *Pseudomonas*), vírus (adenovírus, vírus influenza, vírus da imunodeficiência humana [HIV]) e fungos (espécies de *Aspergillus*).

Obstrução brônquica, decorrente de tumor, corpos estranhos e, ocasionalmente, impaction de muco, em que a bronquiectasia permanece localizada ao segmento pulmonar obstruído. Outras condições, incluindo artrite reumatoide, lúpus eritematoso sistêmico, doença intestinal inflamatória e pós-transplante (rejeição pulmonar crônica e doença do enxerto *versus* hospedeiro crônica após transplante de medula óssea).

Etiologia e Patogenia. Obstrução e infecção são as principais condições associadas à bronquiectasia e é provável que ambas sejam necessárias para o desenvolvimento de lesões completas, embora qualquer uma das duas possa ocorrer primeiro. Após uma obstrução brônquica, os mecanismos de eliminação normais estão prejudicados, ocorre acúmulo de secreções distalmente a obstrução e inflamação das vias aéreas. Inversamente, infecções severas dos brônquios levam à inflamação, frequentemente com necrose, fibrose e eventualmente dilatação das vias aéreas.

Estes mecanismos de infecção e obstrução são mais facilmente visíveis na forma severa de bronquiectasia associada à fibrose cística ([Cap. 10](#)). Na fibrose cística, o defeito primário no transporte iônico produz uma ação mucociliar defeituosa e acúmulo de secreções viscosas e espessas que obstruem as vias aéreas. Isso provoca susceptibilidade acentuada a infecções bacterianas, o que danifica ainda mais as vias aéreas. Com infecções repetidas, ocorre uma lesão difusa das paredes das vias aéreas, com destruição do tecido muscular liso e elástico de suporte, fibrose e subsequente dilatação dos brônquios. Os bronquíolos menores são progressivamente obliterados como resultado da fibrose (bronquiolite obliterante). [47](#)

Na *discinesia ciliar primária*, uma síndrome autossômica recessiva com penetrância variável e uma frequência de 1 a cada 15.000 a 40.000 nascimentos, cílios com funcionamento inadequado contribuem para a retenção de secreções e infecções recorrentes, que, por sua vez, levam à bronquiectasia. Existe ausência ou encurtamento dos braços de dineína que são responsáveis pela curvatura coordenada dos cílios. Aproximadamente metade dos pacientes com discinesia ciliar primária apresenta a *síndrome de Kartagener* (bronquiectasia, sinusite e *situs inversus* ou

anormalidade de lateralização parcial).⁴⁸ A ausência de atividade ciliar interfere com a eliminação de bactérias, predispõe os seios nasais e os brônquios à infecção e afeta a motilidade celular durante a embriogênese, resultando em *situs inversus*. Homens com esta condição tendem a ser inférteis, como resultado da alteração da motilidade dos espermatozoides.

A *aspergilose broncopulmonar alérgica* é uma condição que resulta de uma reação de hipersensibilidade ao fungo *Aspergillus fumigatus*. Também constitui uma complicação importante da asma e da fibrose cística.⁴⁹ Suas características consistem em níveis elevados de IgE no soro, anticorpos séricos contra *Aspergillus*, inflamação intensa das vias aéreas com eosinófilos e a formação de tampões de muco, que atuam primariamente em sua patogenia. Há evidências de que a inflamação mediada por neutrófilos e uma deficiência relativa de citocinas anti-inflamatórias como IL-10 também possam ter um papel.⁵⁰ Clinicamente, há períodos de exacerbação e remissão que podem levar a bronquiectasia proximal e doença pulmonar fibrótica.

Morfologia. A bronquiectasia geralmente afeta os lobos inferiores bilateralmente, particularmente as passagens aéreas verticais, e é mais severa nos brônquios mais distais e bronquíolos. Quando tumores ou a aspiração de corpos estranhos provocam bronquiectasia, o envolvimento pode ser nitidamente localizado em um único segmento do pulmão. **As vias aéreas estão dilatadas, ocasionalmente até quatro vezes seu tamanho normal.** Caracteristicamente, os brônquios e bronquíolos estão suficientemente dilatados para que possam ser seguidos quase até as superfícies pleurais. Em contraste, no pulmão normal, os bronquíolos não podem ser seguidos em uma dissecação macroscópica ordinária além de um ponto localizado 2 a 3 cm das superfícies pleurais. Na superfície de corte do pulmão, os brônquios dilatados transecionados aparecem como cistos preenchidos com secreções mucopurulentas ([Fig. 15-12](#)).

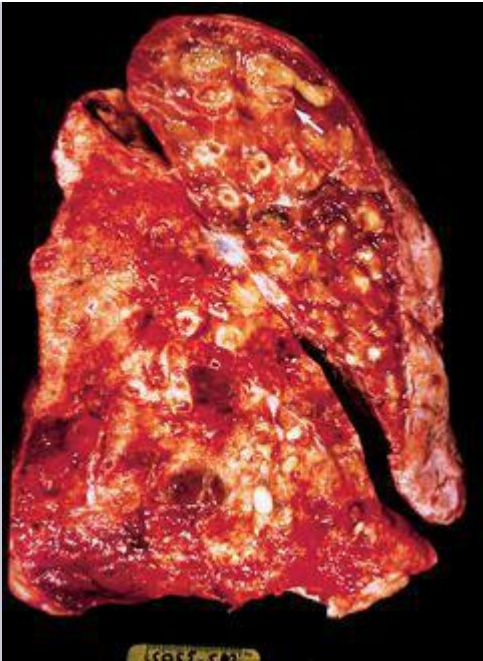

FIGURA 15-12

Bronquiectasia em paciente com fibrose cística, o qual foi submetido a transplante pulmonar. A superfície de corte do pulmão mostra brônquios periféricos acentuadamente distendidos e preenchidos por secreções mucopurulentas.

Os achados histológicos variam com a atividade e a cronicidade da doença. Em casos ativos e plenamente desenvolvidos, ocorre um intenso exsudato inflamatório agudo e crônico no interior das paredes dos brônquios e bronquíolos, associado a uma descamação do epitélio de revestimento e áreas extensas de ulceração necrosante. Pode haver pseudoestratificação das células colunares ou metaplasia escamosa do epitélio remanescente. Em alguns casos, a necrose destrói completamente as paredes brônquicas ou bronquiolares e forma um abscesso pulmonar. A fibrose das paredes brônquicas e bronquiolares e fibrose peribronquiolar surgem em casos mais crônicos, levando a graus variáveis de obliteração subtotal ou total da luz bronquiolar.

Em casos comuns de bronquiectasia, uma flora mista pode ser cultivada a partir dos brônquios envolvidos, incluindo estafilococos, estreptococos, pneumococos, organismos entéricos, bactérias anaeróbicas e microaerófilas e (particularmente em crianças)

Haemophilus influenzae e *Pseudomonas aeruginosa*.⁵¹ Na aspergilose broncopulmonar alérgica, algumas hifas de fungos podem ser vistas em colorações especiais no interior do conteúdo mucoinflamatório dos brônquios segmentares com dilatação cilíndrica. Nos estágios tardios, o fungo pode infiltrar a parede brônquica.

Curso Clínico. A bronquiectasia causa tosse severa e persistente; expectoração de escarro de odor fétido e às vezes sanguinolento; dispnéia e ortopneia em casos severos; e, ocasionalmente, hemoptise com risco à vida. Esses sintomas frequentemente são episódicos e precipitados por infecções do trato respiratório alto ou pela introdução de novos agentes patogênicos. Os paroxismos de tosse são particularmente frequentes quando o paciente se levanta pela manhã, quando as mudanças de posição provocam a drenagem das coleções de pus e secreções para os brônquios. A insuficiência respiratória obstrutiva pode causar dispnéia e cianose pronunciadas. *Cor pulmonale*, abscessos cerebrais e amiloidose são complicações menos frequentes da bronquiectasia. Contudo, em virtude do tratamento atual com melhores antibióticos e fisioterapia, a evolução melhorou consideravelmente e a expectativa de vida quase dobrou.

Doenças Intersticiais Difusas Crônicas (Restritivas)

Doenças intersticiais crônicas constituem um grupo heterogêneo de distúrbios *caracterizados predominantemente por inflamação e fibrose do tecido conjuntivo pulmonar, principalmente o interstício mais periférico e delicado nas paredes alveolares*. Muitas das entidades têm causa e patogenia desconhecidas, algumas possuem um componente intra-alveolar assim como intersticial e frequentemente ocorre sobreposição dos aspectos histológicos entre as diferentes condições. Esses distúrbios representam aproximadamente 15% das doenças não infecciosas observadas pelos pneumologistas.

Em geral, as alterações clínicas e funcionais pulmonares são como as da *doença pulmonar restritiva* (ver a discussão anterior de doenças pulmonares obstrutivas *versus* restritivas). Os pacientes apresentam dispneia, taquipneia, crepitações no final da inspiração e eventual cianose, sem sibilos ou outras evidências de obstrução das vias aéreas. Os aspectos fisiológicos clássicos consistem em reduções da capacidade de difusão de monóxido de carbono, volume pulmonar e complacência. *As radiografias de tórax exibem lesões infiltrativas bilaterais na forma de pequenos nódulos, linhas irregulares ou sombras com aspecto de vidro despolido, daí o termo infiltrativo*. Eventualmente, a hipertensão pulmonar secundária e insuficiência cardíaca direita com *cor pulmonale* podem ocorrer. Embora as entidades frequentemente possam ser distinguidas nos estágios iniciais, é difícil diferenciar as formas avançadas porque resultam em cicatrização e destruição macroscópica do pulmão, frequentemente referidas como *pulmão em estágio final ou pulmão em favo de mel*. As doenças restritivas difusas são classificadas com base na histologia e nos aspectos clínicos ([Tabela 15-5](#)).

TABELA 15-5 Principais Categorias de Doença Pulmonar Intersticial Crônica

FIBROSANTES

- Pneumonia intersticial comum (fibrose pulmonar idiopática)
- Pneumonia intersticial inespecífica
- Pneumonia organizada criptogênica
- Associada a doenças do tecido conjuntivo
- Pneumoconiose
- Reações medicamentosas
- Pneumonite por radiação

GRANULOMATOSAS

- Sarcoidose
- Pneumonite por hipersensibilidade

EOSINOFÍLICA

RELACIONADAS COM O FUMO

Pneumonia intersticial descamativa

Doença pulmonar intersticial associada a bronquiolite respiratória

OUTRAS

Proteinose alveolar pulmonar

DOENÇAS FIBROSANTES

Fibrose Pulmonar Idiopática

O termo *fibrose pulmonar idiopática* (FPI) refere-se a uma síndrome clinicopatológica com aspectos radiológicos, patológicos e clínicos característicos. Na Europa, o termo *alveolite fibrosante criptogênica* é mais popular. O padrão histológico da fibrose é referido como pneumonia intersticial usual (PIU), que é necessária para o diagnóstico de FPI, mas também pode ser observada em outras doenças, notavelmente doenças do tecido conjuntivo, pneumonia por hipersensibilidade crônica e asbestose. A Classificação do Consenso Multidisciplinar Internacional é uma referência excelente para as definições e compreensão de pneumonias intersticiais idiopáticas. [52,53](#)

Patogenia. Embora os agentes causadores da FPI permaneçam desconhecidos, nossos conceitos de patogenia evoluíram ao longo dos anos. [54](#) A noção anterior era de que a FPI era iniciada por uma agressão não identificada que originava uma inflamação crônica resultando em fibrose. O triste insucesso da terapia anti-inflamatória potente na alteração do curso da doença não sustentava essa visão. *O conceito atual é que a FPI é causada por “ciclos repetidos” de ativação/lesão epitelial por algum agente não identificado.* Ocorrem inflamação e indução de uma resposta de células T de tipo T_H2 caracterizada pela presença de eosinófilos, mastócitos, IL-4 e IL-13 nas lesões. Porém a significância desta resposta inflamatória é desconhecida. O reparo epitelial anormal nesses locais origina proliferação fibroblástica/miofibroblástica exuberante, levando aos “focos fibroblásticos”, que são tão característicos da FPI ([Fig. 15-13](#)). Os circuitos que acionam este reparo epitelial aberrante não são totalmente compreendidos, mas todas as evidências apontam para TGF- β 1 como acionador do processo. *Sabe-se que TGF- β 1 é fibrogênico e é liberado das células epiteliais alveolares de tipo I lesadas ([Fig. 15-13](#)).* Ele favorece a transformação de fibroblastos em miofibroblastos e a deposição de colágeno e outras moléculas da matriz extracelular. [55](#)

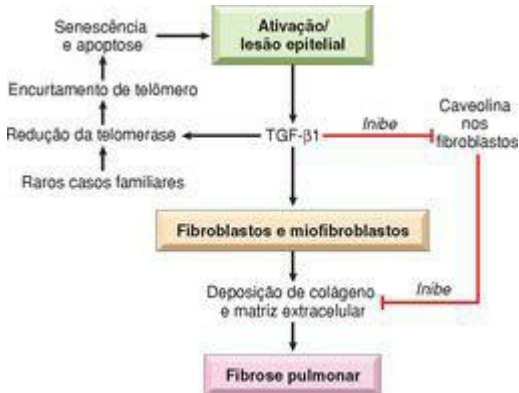

FIGURA 15-13

Representação esquemática da compreensão atual da patogênese da fibrose pulmonar idiopática.

O conceito de que existe uma anormalidade intrínseca do reparo tissular na FPI é sustentada pelo achado de que alguns pacientes com fibrose pulmonar familiar apresentam mutações que encurtam os telômeros. Lembre-se que os telômeros controlam replicações celulares ([Caps. 1 e 7](#)) e, com encurtamento dos telômeros, as células epiteliais alveolares sofrem senescência rápida e apoptose. [56,57](#) Curiosamente, *TGF-β1* regula negativamente a atividade da telomerase, consequentemente facilitando a apoptose de células epiteliais e o ciclo de morte e reparo. [58](#) Outra molécula regulada por *TGF-β1* é a *caveolina-1*, a proteína estrutural predominante das cavéolas, invaginações em forma de cantil da membrana plasmática presentes em muitas células de diferenciação terminal. A *caveolina-1* atua como inibidor endógeno da fibrose pulmonar, limitando a produção de matriz extracelular induzida por *TGF-β1* e restaurando os processos de reparo epitelial alveolar. A *caveolina-1* está diminuída nas células epiteliais e nos fibroblastos de pacientes com FPI, e a superexpressão de *caveolina-1* em um modelo de camundongos limita a fibrose. [59](#) Esta infrarregulação pode ser mediada pela capacidade de o *TGF-β1* atenuar a expressão de *caveolina-1* em fibroblastos. Portanto, parece que *TGF-β1* deixa suas marcas em múltiplas vias que regulam a fibrose pulmonar. A terapêutica direcionada para a

neutralização de TGF- β 1, o aumento da atividade de telomerase ou o retardo do encurtamento de telômeros ou ainda a potencialização de caveolina-1 podem levar a novos tratamentos para FPI no futuro. [60](#)

Morfologia. Macroscopicamente, as superfícies pleurais do pulmão apresentam aspecto de pedras de calçamento como resultado da retração das cicatrizes ao longo dos septos interlobulares. A superfície de corte exibe fibrose (áreas brancas firmes, borrachosas) do parênquima pulmonar com predominância do lobo inferior e a distribuição distintiva nas **regiões subpleurais** e ao longo dos **septos interlobulares**. Microscopicamente, a marca registrada da PIU é a **fibrose intersticial irregular**, que varia em intensidade ([Fig. 15-14](#)) e idade. As lesões mais precoces contêm proliferação fibroblástica exuberante (**focos fibroblásticos**). Com o tempo essas áreas tornam-se mais colagenosas e menos celulares. A coexistência de lesões precoces e tardias é bastante típica ([Fig. 15-15](#)). A fibrose densa causa destruição da arquitetura alveolar e a formação de espaços císticos revestidos por pneumócitos de tipo II hiperplásicos ou epitélio bronquiolar (**fibrose em favo de mel**). Com amostragem adequada, essas alterações histológicas diagnósticas (ou seja, áreas de fibrose colagenosa densa com pulmão relativamente normal e focos fibroblásticos) podem ser identificadas mesmo na FPI avançada. Existe inflamação leve a moderada dentro de áreas fibróticas, consistindo principalmente em linfócitos e alguns plasmócitos, neutrófilos, eosinófilos e mastócitos. Focos de metaplasia escamosa e hiperplasia de músculo liso podem estar presentes. Alterações hipertensivas arteriais pulmonares (fibrose da íntima e espessamento da média) frequentemente estão presentes. Em exacerbações agudas, a lesão alveolar difusa é superposta ao padrão da PIU. [61](#)

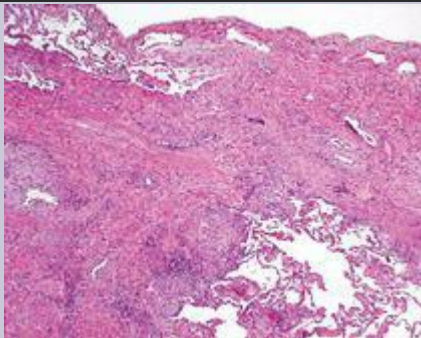


FIGURA 15-14

Pneumonia intersticial comum. A fibrose é mais pronunciada na região subpleural.

(Cortesia de Dr. Nicole Cipriani, Department of Pathology, University of Chicago, Chicago, IL.)

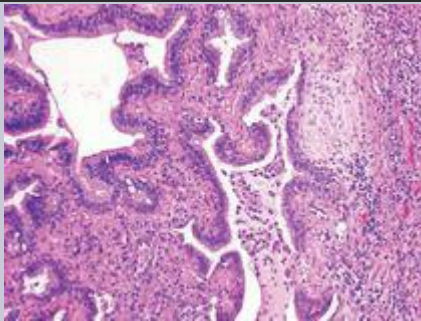


FIGURA 15-15

Pneumonia intersticial comum. Foco fibroblástico com fibras que correm paralelamente à superfície e matriz extracelular mixoide azulada. O aspecto de favo de mel está presente à esquerda.

Curso Clínico. A FPI começa insidiosamente, com *dispneia de esforço* gradualmente crescente e tosse seca. A maioria dos pacientes tem de 40 a 70 anos de idade no momento da apresentação. Hipoxemia, *cianose* e baqueteamento ocorrem tardiamente na evolução. A progressão no paciente individualmente é imprevisível. A maioria dos pacientes apresenta deterioração gradual de seu estado pulmonar, apesar do tratamento médico (esteroides, ciclofosfamida ou

azatioprina). Em alguns pacientes com FPI, ocorrem exacerbações agudas da doença subjacente com um curso clínico deteriorante rápido. A sobrevida média corresponde a 3 anos ou menos. O transplante de pulmão é a única terapia definitiva atualmente disponível. [62](#)

Pneumonia Intersticial Inespecífica

O conceito de pneumonia intersticial inespecífica (PII) surgiu quando foi percebido que existe um grupo de pacientes com doença pulmonar intersticial difusa de etiologia desconhecida cujas biópsias pulmonares não conseguem mostrar aspectos diagnósticos de nenhuma das outras doenças intersticiais bem caracterizadas. Apesar do seu nome “inespecífico”, a PII apresenta aspectos radiológicos e histológicos distintos e seu reconhecimento é importante, uma vez que estes pacientes apresentam um prognóstico muito melhor que aqueles com PIU. [63](#)

Morfologia. Com base na histologia, PII é dividida em padrões celulares e fibrosantes. O padrão celular consiste primariamente em inflamação intersticial crônica leve a moderada, contendo linfócitos e alguns plasmócitos em uma distribuição uniforme ou irregular. O padrão fibrosante consiste em fibrose intersticial difusa ou irregular sem a heterogeneidade temporal característica da PIU. Focos fibroblásticos e o aspecto de favo de mel estão ausentes. Contudo, em alguns pacientes, podem ser observados tanto padrões de PII quanto de PIU em áreas diferentes do pulmão; o prognóstico é o mesmo que o da PIU. [64](#)

Curso Clínico. Os pacientes apresentam dispneia e tosse de vários meses de duração. Tipicamente têm entre 46 e 55 anos de idade. Aqueles que apresentam um padrão celular de PII são um pouco mais jovens que os indivíduos com padrão fibrosante ou PIU. Os pacientes com padrão celular apresentam melhor evolução que aqueles com padrão fibrosante e PIU. [65](#)

Pneumonia Organizada Criptogênica

A pneumonia organizada criptogênica é sinônimo do termo popular *pneumonia organizada com bronquiolite obliterante*; contudo, a primeira é preferida atualmente, uma vez que transmite os aspectos essenciais de uma síndrome clinicopatológica de etiologia desconhecida e evita confusão com doenças das vias aéreas, como a bronquiolite obliterante. Os pacientes apresentam tosse e dispneia e exibem radiograficamente áreas irregulares subpleurais ou peribrônquicas de consolidação do espaço aéreo. Histologicamente, a pneumonia organizada criptogênica é caracterizada pela presença de tampões polipoides de tecido conjuntivo organizado solto (corpos de Masson) no interior de ductos alveolares, alvéolos ([Fig. 15-16](#)) e frequentemente bronquíolos. Todo o tecido conjuntivo tem a mesma idade e a arquitetura pulmonar subjacente é normal. Não ocorre fibrose intersticial ou pulmão em favo de mel. Alguns pacientes se recuperam espontaneamente, mas a maioria necessita de tratamento com esteroides orais por 6 meses ou mais para uma recuperação completa.

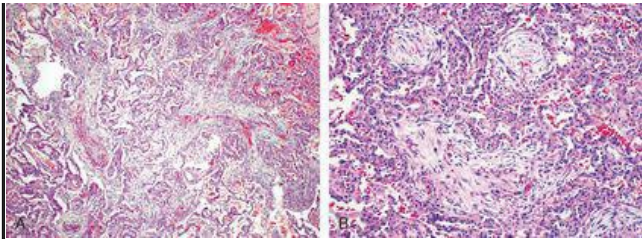


FIGURA 15-16

Pneumonia organizada criptogênica. Alguns espaços alveolares estão preenchidos por bolas de fibroblastos (corpos de Masson), enquanto as paredes alveolares são relativamente normais. **A**, Pequeno aumento; **B**, grande aumento.

É importante reconhecer que a pneumonia organizada com fibrose intra-alveolar frequentemente também é vista como resposta a infecções ou lesões inflamatórias dos pulmões. [66](#) Estas incluem pneumonia viral e bacteriana, toxinas inaladas, medicamentos, doença do tecido conjuntivo e doença do enxerto *versus* hospedeiro em receptores de transplante de medula óssea. O prognóstico para esses pacientes é o mesmo que para doença subjacente.

Envolvimento Pulmonar em Doenças do Tecido Conjuntivo

Muitas doenças do tecido conjuntivo, notavelmente lúpus eritematoso sistêmico, artrite reumatoide, esclerose sistêmica progressiva (esclerodermia), dermatomiosite-polimiosite e doença mista do tecido conjuntivo, podem envolver o pulmão em maior ou menor grau em algum momento de sua evolução. O envolvimento pulmonar pode ocorrer em diferentes padrões; PII, PIU (semelhante ao observado na FPI), esclerose vascular, pneumonia organizada e bronquiolite são os mais comuns.

Artrite reumatoide: o envolvimento pulmonar pode ocorrer em 30% a 40% dos pacientes como (1) pleurite crônica, com ou sem derrame; (2) pneumonite intersticial difusa e fibrose; (3) nódulos reumatoides intrapulmonares; ou (4) hipertensão pulmonar.

Esclerose sistêmica (esclerodermia): fibrose intersticial difusa (padrão PII mais comum que PIU).

Lúpus eritematoso: infiltrados parenquimatosos irregulares e transitórios e ocasionalmente pneumonite lúpica severa.

O envolvimento pulmonar nessas doenças geralmente está associado a um prognóstico variável, parcialmente dependente do tipo de doença pulmonar, embora ainda seja melhor que o da PIU idiopática. [67](#)

Pneumoconioses

O termo *pneumoconiose* foi criado originalmente para descrever a reação pulmonar não neoplásica à inalação de poeiras minerais encontradas no local de trabalho. Atualmente, também inclui doenças induzidas por partículas orgânicas assim como inorgânicas e fumaças e vapores de produtos químicos. Uma classificação simplificada é apresentada na [Tabela 15-6](#). Os regulamentos que limitam a exposição do trabalhador resultaram na diminuição acentuada das doenças associadas à poeira.

TABELA 15-6 Doenças Pulmonares Causadas por Poluentes Atmosféricos

Agente	Doença	Exposição
POEIRAS MINERAIS		
Poeira de carvão	Antracose	Mineração de carvão (particularmente carvão duro) ou „hulha”
	Máculas	
	Fibrose maciça progressiva	
	Síndrome de Caplan	
Silica	Silicose	Trabalho de fundição, jateadores de areia, mineração de rochas duras, corte de pedras, outros
	Síndrome de Caplan	
Asbestos	Asbestose	Mineração, moagem, fabricação, instalação e remoção de isolamento
	Placas pleurais	
	Síndrome de Caplan	
	Mesotelioma	
	Carcinoma de pulmão, laringe, estômago, cólon	
	Beriliose aguda	
	Granulomatose por	

Berílio	berílio	Mineração, fabricação
	Carcinoma de pulmão (?)	
Óxido de ferro	Siderose	Soldagem
Sulfato de bário	Baritose	Mineração
Óxido de estanho	Estanose	Mineração

POEIRAS ORGÂNICAS QUE INDUZEM PNEUMONITE POR HIPERSENSIBILIDADE

Feno mofado	Pulmão do fazendeiro	Atividade rural
Bagaço	Bagaçose	Fabricação de chapas de revestimento, papel
Excretas de pássaros	Pulmão do criador de pássaros	Manuseio de aves

POEIRAS ORGÂNICAS QUE INDUZEM ASMA

Algodão, linho, cânhamo	Bissinose	Fabricação têxtil
Poeira de cedro vermelho	Asma	Serralheria, carpintaria

FUMAÇAS E VAPORES DE PRODUTOS QUÍMICOS

Óxido nítrico, dióxido de enxofre, amônia, benzeno, inseticidas	Bronquite, asma	Exposição ocupacional e acidental
	Edema pulmonar	
	SARA	
	Lesão da mucosa	
	Envenenamento fulminante	

SARA, síndrome da angústia respiratória aguda.

Embora a pneumoconiose resulte de exposição ocupacional bem definida a agentes específicos transportados pelo ar, a poluição particulada do ar também tem efeitos nocivos sobre a população geral, especialmente em áreas urbanas. Estudos constataram um aumento da morbidade (p. ex., incidência de asma) e taxas de mortalidade em populações expostas aos altos níveis de partículas no ar ambiente, [68,69](#) levando a uma necessidade de maiores esforços para redução dos níveis de partículas no ar urbano.

Patogenia. O desenvolvimento de uma pneumoconiose depende (1) da quantidade de poeira retida no pulmão e nas vias aéreas; (2) do tamanho, forma e conseqüentemente poder de flutuação das partículas; (3) da solubilidade da partícula e reatividade físico-química; e (4) de possíveis efeitos adicionais de outros irritantes (p. ex., tabagismo concomitante).

A quantidade de poeira retida pelos pulmões é determinada pela concentração de poeira no ar ambiente, pela duração da exposição e eficácia dos mecanismos de eliminação. Qualquer influência, como o fumo, que afete a integridade do aparelho mucociliar predispõe significativamente ao acúmulo de poeira. *As partículas mais perigosas variam de 1 a 5 µm em diâmetro porque podem atingir pequenas vias aéreas terminais e os sacos aéreos e se depositar em seus revestimentos.* Em condições normais, existe um agrupamento pequeno de macrófagos intra-alveolares, e este é expandido pelo recrutamento de mais macrófagos quando a poeira atinge os espaços alveolares. A proteção fornecida pela fagocitose de partículas, porém, pode ser superada por uma grande carga de poeira por meio de interações químicas específicas das partículas com as células.

A solubilidade e a citotoxicidade das partículas, que são influenciadas em um grau considerável por seu tamanho, modificam a natureza da resposta pulmonar. Em geral, quanto menor a partícula, maior a probabilidade de que ela apareça em líquidos pulmonares e atinja rapidamente níveis tóxicos, dependendo obviamente da solubilidade do agente. Conseqüentemente, partículas menores tendem a causar lesão pulmonar aguda. Partículas maiores resistem à dissolução e, desse modo, podem persistir no interior do parênquima pulmonar por anos. Estas tendem a evocar pneumoconioses colagenosas fibrosantes, como é característico da silicose. Algumas das partículas podem ser captadas pelas células epiteliais ou podem atravessar o revestimento das células epiteliais e interagir diretamente com fibroblastos e macrófagos intersticiais. Algumas podem atingir os vasos linfáticos por drenagem direta ou no interior de macrófagos migratórios e iniciar assim uma resposta imunológica aos componentes das partículas ou autoproteínas modificadas pelas partículas ou ambos. Essa resposta amplifica a intensidade e a duração da reação local. Embora o tabagismo agrave os efeitos de todas as poeiras minerais inaladas, os efeitos do asbesto são particularmente amplificados pelo fumo. Os efeitos das partículas inaladas não são confinados apenas ao pulmão, uma vez que solutos de partículas podem entrar no sangue, e a inflamação pulmonar invoca respostas sistêmicas. [70](#)

Em geral, apenas uma pequena porcentagem de pessoas expostas desenvolve doenças respiratórias ocupacionais, implicando uma predisposição genética para seu desenvolvimento. [71](#) Em um estudo, foi demonstrado que a variação genética de proteínas séricas e eritrocitárias estava correlacionada com a susceptibilidade ao desenvolvimento de silicose, bronquite crônica e asma ocupacional. [72](#) Muitas das doenças relacionadas na [Tabela 15-6](#) são bastante raras. Por isso apenas algumas selecionadas e que causam fibrose do pulmão são apresentadas a seguir.

Pneumoconiose dos Mineradores de Carvão

Medidas para redução de poeira em minas de carvão no mundo todo reduziram drasticamente a incidência da pneumoconiose dos mineradores de carvão (PMC). O espectro dos achados pulmonares em trabalhadores de minas de carvão é amplo, variando de (1) antracose

assintomática a (2) PMC simples com pouca ou nenhuma disfunção pulmonar até (3) PMC complicada ou fibrose maciça progressiva (FMP), na qual a função pulmonar está comprometida. ⁷³A patogenia da PMC complicada, particularmente o que causa a progressão das lesões de PMC simples para FMP, não é completamente compreendida. Silica contaminante na poeira de carvão pode favorecer a doença progressiva. Na maioria dos casos, a própria poeira de carbono é a principal culpada, e os estudos mostraram que lesões complicadas contêm muito mais poeira que lesões simples.

Morfologia. Antracose é a lesão pulmonar induzida por carvão mais inócua em mineradores de carvão e também é observada em algum grau em habitantes de zonas urbanas e tabagistas. O pigmento de carbono inalado é englobado por macrófagos alveolares ou intersticiais, que então se acumulam no tecido conjuntivo ao longo dos linfáticos, incluindo os linfáticos pleurais, ou em um tecido linfoide organizado ao longo dos brônquios ou do hilo pulmonar.

A **PMC simples** é caracterizada por **máculas de carvão** (1 a 2 mm de diâmetro) e **nódulos de carvão** um pouco maiores. A mácula de carvão consiste em macrófagos carregados de carbono; o nódulo também contém pequenas quantidades de uma rede delicada de fibras de colágeno. Embora essas lesões estejam dispersas por todo o pulmão, os lobos superiores e as zonas superiores dos lobos inferiores são mais fortemente envolvidos. Estão localizadas primariamente em regiões adjacentes aos bronquíolos respiratórios, o local de acúmulo inicial da poeira. No devido curso, ocorre dilatação dos alvéolos adjacentes, uma condição algumas vezes referida como **enfisema centrolobular**.

A **PMC complicada** (fibrose maciça progressiva) ocorre em um cenário de PMC simples e, em geral, requer muitos anos para se desenvolver. É caracterizada por cicatrizes intensamente escurecidas com mais de 2 cm, algumas vezes com até 10 cm em seu maior diâmetro. Geralmente, são múltiplas ([Fig. 15-17](#)). Microscopicamente, as lesões consistem em colágeno denso e pigmento. O centro da lesão muitas vezes é necrótico, mais provavelmente devido à isquemia local.

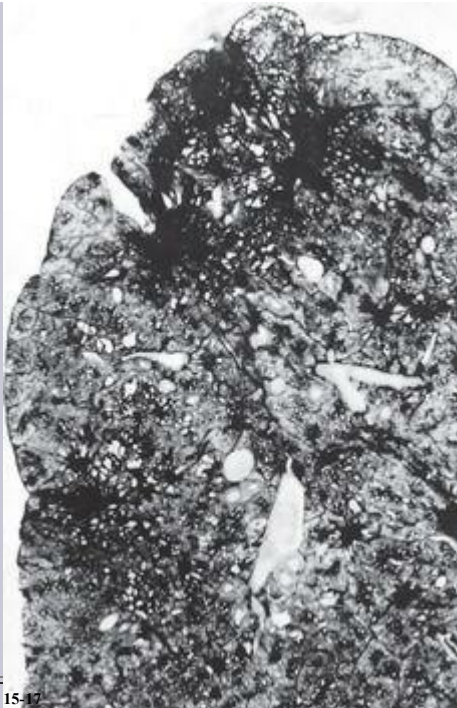


FIGURA 15-17

Fibrose maciça progressiva superposta a pneumoconiose dos mineradores de carvão. As grandes cicatrizes enegrecidas estão localizadas, principalmente, no lobo superior. Observar as extensões das cicatrizes para o parênquima circundante e a retração da pleura adjacente.

(Cortesia dos Drs. Werner Laquer e Jerome Kleinerman, The National Institute of

Curso Clínico. A PMC geralmente é uma doença benigna que causa pouca diminuição na função pulmonar. Mesmo formas leves de PMC complicada não demonstram anormalidades da função pulmonar. Em uma minoria dos casos (menos de 10%), uma FMP se desenvolve, levando a disfunção pulmonar crescente, hipertensão pulmonar e *cor pulmonale*. Quando FMP se desenvolve, ela pode tornar-se progressiva, mesmo que a exposição adicional à poeira seja evitada. Ao contrário da silicose (discutida mais tarde), não há uma evidência convincente de que a poeira do carvão aumente a susceptibilidade à tuberculose. Existem algumas evidências de que a exposição à poeira de carvão aumente a incidência de bronquite crônica e enfisema, independentemente do fumo. Até o momento, contudo, não existe uma evidência convincente de que PMC na ausência de tabagismo predisponha a câncer.

Silicose

Silicose é uma doença pulmonar causada pela inalação do dióxido de silício cristalino (sílica). ⁷⁴Atualmente a doença ocupacional crônica mais prevalente no mundo, a silicose geralmente se apresenta depois de décadas de exposição como uma pneumoconiose fibrosante, nodular, de progressão lenta. Como mostra a [Tabela 15-6](#), trabalhadores em diversas ocupações correm risco, especialmente jateadores de areia e muitos mineiros. Menos comumente, a exposição intensa durante meses a alguns anos pode resultar em silicose aguda, um distúrbio caracterizado pelo acúmulo de material lipoproteínico abundante no interior dos alvéolos (morfologicamente idêntico à proteinose alveolar, que é discutida mais tarde).

Patogenia. A sílica ocorre tanto na forma cristalina quanto na forma amorfa, porém as formas cristalinas (incluindo quartzo, cristobalita e tridimita) são muito mais fibrogênicas. Destas, o quartzo é implicado na silicose com maior frequência. Após a inalação, as partículas interagem com células epiteliais e macrófagos. No interior dos macrófagos, a sílica *causa ativação e liberação de mediadores*. Esses mediadores incluem IL-1, TNF, fibronectina, mediadores lipídicos, radicais livres derivados de oxigênio e citocinas fibrogênicas. ^{75,76} Especialmente suspeita é a evidência que incrimina TNF, uma vez que anticorpos monoclonais anti-TNF podem bloquear o acúmulo de colágeno pulmonar em camundongos que recebem sílica por via intratraqueal. Foi observado que, quando misturado a outros minerais, o quartzo apresenta efeito fibrogênico reduzido. Esse fenômeno tem importância prática porque o quartzo no local de trabalho raramente é puro. Portanto, mineiros de veios de hematita contendo ferro podem apresentar mais quartzo em seus pulmões que alguns trabalhadores expostos ao quartzo e, ainda assim, apresentar doença pulmonar relativamente leve, porque a hematita algumas vezes fornece um efeito protetor. Embora os silicatos amorfos sejam biologicamente menos ativos que a sílica cristalina, cargas pulmonares intensas desses minerais também podem produzir lesões.

Morfologia. A silicose é caracterizada macroscopicamente nos estágios iniciais por pequenos nódulos pouco palpáveis, distintos, pálidos a escurecidos (se poeira de carvão

também estiver presente) nas zonas superiores dos pulmões. À medida que a doença progride, esses nódulos podem coalescer em **cicatrices collagenosas duras** ([Fig. 15-18](#)). Alguns nódulos podem sofrer amolecimento e cavitação central. Essa alteração pode ser decorrente de tuberculose ou isquemia superpostas. Lesões fibróticas também podem ocorrer nos linfonodos hilares e na pleura. Algumas vezes, lâminas de calcificação finas ocorrem nos linfonodos e são observadas radiograficamente como calcificação **em casca de ovo** (ou seja, cálcio circundando uma zona que não apresenta calcificação). Se a doença continuar a progredir, expansão e a coalescência das lesões podem produzir fibrose maciça progressiva. O exame histológico revela que as lesões nodulares consistem em camadas concêntricas de colágeno hialinizado cercado por uma cápsula densa de colágeno mais condensado ([Fig. 15-19](#)). O exame dos nódulos por microscopia polarizada revela partículas de sílica birrefringentes.



FIGURA 15-18

Silicose avançada (pulmão transeccionado). A cicatrização contraiu o lobo superior em uma pequena massa escura (*seta*). Notar o espessamento pleural denso.

(Cortesia do Dr. John Godleski, Brigham and Women's Hospital, Boston, MA.)

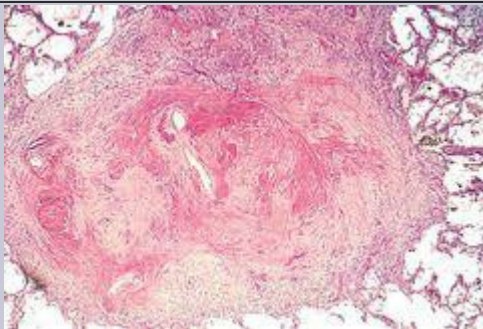


FIGURA 15-19

Vários nódulos silicóticos colagenosos coalescentes.

(Cortesia do Dr. John Godleski, Brigham and Women's Hospital, Boston, MA.)

Curso Clínico. As radiografias de tórax tipicamente exibem nodularidade fina nas zonas superiores do pulmão, porém as funções pulmonares são normais ou apenas moderadamente afetadas. A maioria dos pacientes não desenvolve falta de ar até o final da evolução, após fibrose maciça progressiva estar presente. A doença pode ser progressiva mesmo quando o paciente já não está exposto. A doença mata lentamente, porém o prejuízo da função pulmonar pode limitar a atividade severamente. A silicose está associada a maior susceptibilidade à *tuberculose*. Postula-se que a silicose resulte em uma depressão da imunidade celular e a sílica cristalina possa inibir a capacidade de eliminação de micobactérias fagocitadas pelos macrófagos pulmonares. Nódulos de silicotuberculose frequentemente exibem uma zona central de caseação. A relação entre a sílica e o *câncer de pulmão* é discutida. Em 1997, a Agência Internacional para

Pesquisa de Câncer (IARC) concluiu que a *silica cristalina de fontes ocupacionais é carcinogênica em humanos*. Contudo, esse tema continua a ser controverso.

Doenças Relacionadas com o Asbesto

Asbestos consistem em uma família de silicatos hidratados cristalinos que formam fibras. O uso de asbestos é seriamente restrito em muitos países desenvolvidos; contudo, existe pouco ou nenhum controle nas partes menos desenvolvidas do mundo.⁷⁷ Com base em estudos epidemiológicos, a *exposição ocupacional a asbestos* está relacionada a:⁷⁸

Placas fibrosas localizadas ou, raramente, fibrose pleural difusa.

Derrames pleurais.

Fibrose intersticial parenquimatosa (*asbestose*).

Carcinoma pulmonar.

Mesoteliomas.

Neoplasias laringeas e, talvez, outras neoplasias extrapulmonares, incluindo carcinomas de cólon.

A maior incidência de câncer relacionado a asbesto em familiares de trabalhadores com asbesto alertou o público geral aos possíveis riscos de asbestos no ambiente. A política de saúde pública apropriada no sentido de reduzir os níveis de exposição que poderiam ser encontrados em edifícios antigos ou escolas não está bem definida: alguns especialistas questionam a sensatez dos dispendiosos programas de redução de asbestos para ambientes com contagens de fibras no ar, que são até 100 vezes menores que as permitidas pelos padrões ocupacionais.

Patogenia. A concentração, o tamanho, a forma e a solubilidade das diferente formas de asbestos determinam se estes causarão doenças.⁷⁹ Existem duas formas geométricas distintas de asbestos: *serpentina* e *anfíbolo*. A forma química crisotila da serpentina representa a maioria dos asbestos usados na indústria. Anfíbolos, embora menos prevalentes, são mais patogênicas que crisotilas, particularmente em relação à indução de tumores pleurais malignos (mesoteliomas).

A maior patogenicidade das anfíbolos aparentemente está relacionada a suas propriedades aerodinâmicas e solubilidade. As crisotilas, com sua estrutura mais flexível e curvada, têm maior probabilidade de ficarem impactadas nas passagens respiratórias superiores e serem removidas pelo elevador mucociliar. Além disso, após aprisionamento nos pulmões, as crisotilas são eliminadas gradualmente dos tecidos porque são mais solúveis que anfíbolos. Em contraste, as anfíbolos retas e rígidas podem alinhar-se no espaço aéreo e, conseqüentemente, ser levadas mais profundamente aos pulmões, onde podem penetrar nas células epiteliais e atingir o interstício. *Tanto anfíbolos quanto serpentininas são fibrogênicas*, e doses crescentes estão associadas a maior incidência de todas as doenças relacionadas a asbestos, com exceção do mesotelioma, que está associado apenas a exposição a anfíbolos.

Em contraste com outras poeiras inorgânicas, os asbestos, também podem agir como iniciadores e promotores de tumor. Alguns de seus *efeitos oncogênicos* são mediados por radicais livres reativos gerados por fibras de asbestos, localizadas preferencialmente no pulmão distal, próximo às camadas mesoteliais. Produtos químicos potencialmente tóxicos adsorvidos nas fibras de

asbestos muito provavelmente contribuem para a oncogenicidade das fibras. Por exemplo, a adsorção de carcinógenos da fumaça de tabaco nas fibras de asbestos pode contribuir para a notável *sinergia entre o tabagismo e o desenvolvimento de carcinoma de pulmão* em trabalhadores de asbestos. Um estudo sobre trabalhadores de asbestos encontrou um aumento de cinco vezes no carcinoma de pulmão apenas com a exposição a asbestos, enquanto que a exposição a asbestos e tabagismo associado levou ao aumento de 55 vezes no risco de câncer de pulmão. [80](#)

A ocorrência de asbestose, como outras pneumoconioses, depende da interação das fibras inaladas com os macrófagos pulmonares e outras células parenquimatosas. A lesão inicial ocorre nas bifurcações das pequenas vias aéreas e ductos, onde as fibras de asbestos estão situadas e penetram. Os macrófagos, tanto alveolares quanto intersticiais, tentam ingerir e eliminar as fibras e são ativados para liberar fatores quimiostáticos e mediadores fibrogênicos que amplificam a resposta. A deposição crônica de fibras e a liberação persistente de mediadores eventualmente levam a uma inflamação intersticial pulmonar generalizada e fibrose intersticial.

Morfologia. Asbestose é marcada por **fibrose intersticial pulmonar difusa**, que é indistinguível da fibrose intersticial difusa resultante de outras causas, com exceção da presença de múltiplos **corpos de asbestos**. Os corpos de asbestos aparecem como **hastes cobertas por contos castanho-dourados ou fusiformes ou com um centro translúcido e consistem em fibras de asbestos revestidas por um material proteináceo contendo ferro** ([Fig. 15-20](#)). Surgem quando os macrófagos tentam fagocitar as fibras de asbestos; o ferro supostamente é derivado da ferritina dos fagócitos. Outras partículas inorgânicas podem ser revestidas por complexos de ferroproteína semelhantes chamadas de **corpos ferruginos**. Raros corpos de asbestos isolados podem ser encontrados nos pulmões de pessoas normais.

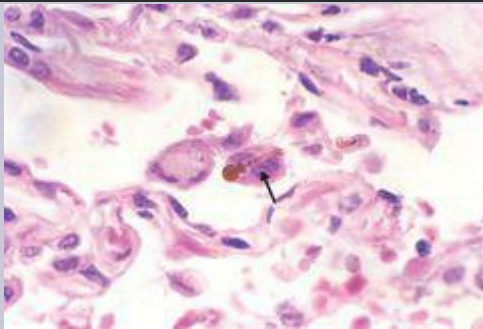


FIGURA 15-20

Detalhe em grande aumento de corpos de asbestos, revelando o aspecto em conta e as extremidades arredondadas típicos (*seta*).

A asbestose começa como fibrose ao redor dos bronquíolos respiratórios e ductos alveolares e se estende para envolver os sacos alveolares e alvéolos adjacentes. O tecido fibroso distorce a arquitetura, criando espaços aéreos aumentados envolvidos por paredes fibrosas espessas; eventualmente as regiões afetadas passam a apresentar um aspecto de favo de mel. O padrão de fibrose é semelhante ao observado na PIU, com focos fibroblásticos e graus variáveis de fibrose, sendo que a única diferença é a presença de numerosos corpos de asbestos. Em contraste com PMC e silicose, a asbestose começa nos lobos inferiores e nas regiões subpleurais. Os lobos médio e superior dos pulmões são afetados à medida que a fibrose progride. A cicatrização pode aprisionar e estreitar as artérias e arteríolas pulmonares, causando hipertensão pulmonar e *cor pulmonale*.

As **placas pleurais**, a manifestação mais comum da exposição a asbestos, consistem em placas bem circunscritas de colágeno denso ([Fig. 15-21](#)), frequentemente contendo cálcio. Elas se desenvolvem mais frequentemente nos aspectos anterior e posterolateral da **pleura parietal** e sobre as cúpulas do diafragma. O tamanho e o número das placas pleurais não estão correlacionados ao nível de exposição a asbestos ou ao tempo desde a exposição. [81](#) Elas não contêm corpos de asbestos; contudo, apenas raramente ocorrem em indivíduos que não apresentam história ou evidência de exposição a asbestos. Raramente, a exposição a asbestos induz derrames pleurais, que geralmente são serosos, mas também podem ser sanguinolentos. Raramente, fibrose pleural visceral difusa pode ocorrer e, em casos avançados, conectar o pulmão à parede da cavidade torácica.

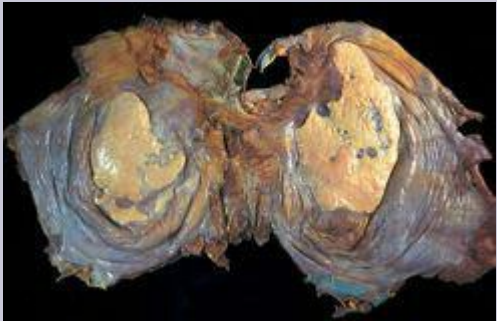


FIGURA 15-21

Placas pleurais relacionadas a asbestos. Placas fibrocalcificadas grandes e distintas são observadas na superfície pleural do diafragma.

(Cortesia do Dr. John Godleski, Brigham and Women's Hospital, Boston, MA.)

Tanto carcinomas de pulmão quanto mesoteliomas (pleurais e peritonites) se desenvolvem em trabalhadores expostos a asbestos. O risco de carcinoma de pulmão aumenta aproximadamente cinco vezes para trabalhadores de asbestos; o risco relativo de mesoteliomas, normalmente um tumor raro (2 a 17 casos por 1 milhão de pessoas), é mais de 1.000 vezes maior. O tabagismo concomitante aumenta muito o risco de carcinoma pulmonar, mas não o de mesotelioma.

Curso Clínico. Os achados clínicos na asbestose são muito semelhantes aos causados por outras doenças pulmonares intersticiais difusas (discutidas anteriormente). Dispneia geralmente é a primeira manifestação; no início, é provocada por esforço, mas posteriormente apresenta-se mesmo em repouso. A dispneia geralmente é acompanhada por uma tosse associada à produção de escarro. Essas manifestações raramente aparecem menos de 10 anos após a primeira exposição e são mais comuns após 20 anos ou mais. A radiografia de tórax revela densidades lineares irregulares, particularmente nos dois lobos inferiores. Com a progressão da

pneumoconiose, um padrão em favo de mel se desenvolve. A doença pode permanecer estática ou progredir para insuficiência respiratória, *cor pulmonale* e morte. As placas pleurais geralmente são assintomáticas e são detectadas em radiografias em densidades circunscritas. A asbestose complicada por câncer pulmonar ou pleural está associada a um prognóstico particularmente sombrio.

Complicações de Terapias

Doenças Pulmonares Induzidas por Medicamento. Os medicamentos podem causar uma variedade de alterações agudas e crônicas da estrutura e função respiratória, fibrose intersticial, bronquiolite obliterante e pneumonia eosinofílica ([Tabela 15-7](#)).⁸² Por exemplo, medicamentos citotóxicos usados na terapia contra o câncer (p. ex., bleomicina) causam lesão pulmonar e fibrose como resultado de toxicidade direta do medicamento e pelo estímulo do influxo de células inflamatórias para os alvéolos. A amiodarona, um medicamento usado para tratar arritmias cardíacas, é preferencialmente concentrada no pulmão e causa pneumonite significativa em 5% a 15% dos pacientes que a recebem.

TABELA 15-7 Exemplos de Doença Pulmonar Induzida por Medicamentos

Medicamento	Doença pulmonar
Bleomicina	Pneumonite e fibrose
Metotrexato	Pneumonite por hipersensibilidade
Amiodarona	Pneumonite e fibrose
Nitrofurantoína	Pneumonite por hipersensibilidade
Aspirina	Broncoespasmo
β-Antagonistas	Broncoespasmo

Doenças Pulmonares Induzidas por Radiação. A pneumonite por radiação é uma complicação bem conhecida da radiação terapêutica de tumores torácicos (pulmonares, esofágicos, mamários, mediastinais).⁸³ Na maioria das vezes, envolve o pulmão no interior da porta de radiação, mas, ocasionalmente, pode estender-se a outras áreas do mesmo pulmão ou até do pulmão contralateral. Ocorre em formas agudas e crônicas. Um a seis meses após irradiação fracionada, a *pneumonite por radiação aguda* (alveolite linfocítica ou pneumonite por hipersensibilidade) ocorre em 10% a 20% dos pacientes. É manifestada por febre, dispneia não proporcional ao volume de pulmão irradiado, derrame pleural e infiltrados radiológicos que geralmente correspondem a uma área de irradiação prévia. Após a terapia com esteroides, esses sintomas podem ceder completamente em alguns pacientes sem efeitos em longo prazo,⁸⁴

enquanto em outros ocorre progressão para *pneumonite por radiação crônica* (fibrose pulmonar). A última é uma consequência do reparo de células endoteliais e epiteliais lesadas no interior do portal de radiação. As alterações morfológicas correspondem àquelas da lesão alveolar difusa, incluindo atipia severa das células de tipo II hiperplásicas e fibroblastos. A atipia de célula epiteliais e células esponjosas no interior das paredes dos vasos também é característica de lesão por radiação.

DOENÇAS GRANULOMATOSAS

Sarcoidose

A *sarcoidose* é uma doença sistêmica de causa desconhecida caracterizada por granulomas não caseosos em muitos tecidos e órgãos. A sarcoidose apresenta muitos padrões clínicos, porém linfadenopatia hilar bilateral ou envolvimento pulmonar são visíveis em radiografias de tórax em 90% dos casos. Lesões oculares e cutâneas são as seguintes em frequência. Uma vez que outras doenças, incluindo infecções micobacterianas e fúngicas e beriliose também podem produzir granulomas não caseosos (*duros*), o diagnóstico histológico da sarcoidose é feito por exclusão. [85](#)

A prevalência da sarcoidose é mais elevada em mulheres que em homens, porém varia muito em diferentes países e populações. Nos Estados Unidos, as taxas são maiores no sudeste; elas são 10 vezes maiores em negros americanos que em brancos. Em contraste, a doença é rara entre chineses e pessoas originadas do sudeste asiático.

Etiologia e Patogenia. Embora a etiologia da sarcoidose continue desconhecida, várias linhas de evidência sugerem que esta é uma doença causada por perturbação da regulação imunológica em indivíduos geneticamente predispostos e expostos a determinados agentes ambientais. [86](#) O papel de cada um destes três fatores contribuintes é resumido a seguir.

Fatores Imunológicos. Existem várias *anormalidades imunológicas* no ambiente local dos granulomas sarcoides que sugerem o desenvolvimento de uma resposta celular a um antígeno não identificado. [87](#) O processo é acionado por células T auxiliares CD4+. Estas anormalidades incluem: [88](#)

Acúmulo intra-alveolar e intersticial de células T CD4+, o que resulta em razões de células T CD4/CD8 variando de 5:1 a 15:1. Ocorre expansão oligoclonal de subgrupos de células T, determinada pela análise da reorganização dos receptores de células T, sugerindo uma proliferação acionada por antígeno.

Maiores níveis de citocinas de T_H1 derivadas de células T como IL-2 e IFN- γ , resultando em expansão de células T e ativação de macrófagos, respectivamente.

Maiores níveis de várias citocinas no ambiente local (IL-8, TNF, proteína inflamatória de macrófagos 1 α), que favorecem o recrutamento de células T adicionais e monócitos e contribuem para a formação de granulomas. TNF em particular é liberado em altos níveis pelos macrófagos alveolares ativados, e a concentração de TNF no líquido broncoalveolar é um marcador da atividade da doença.

Adicionalmente, ocorrem *anormalidades imunológicas sistêmicas* em indivíduos com sarcoidose: Alergia a antígenos de teste cutâneo comum, como *Candida* ou o derivado proteico purificado de tuberculose (PPD). Hipergamaglobulinemia policlonal, outra manifestação da desregulação de células T auxiliares.

Fatores Genéticos. As evidências de influências genéticas consistem no agrupamento familiar e racial de casos e na associação com determinados genótipos de HLA (p. ex., HLA-A1 e HLA-B8).

Fatores Ambientais. Estas possivelmente são as mais tênues de todas as associações na patogênese da sarcoidose. Como ocorre com muitas outras doenças de etiologia desconhecida, a suspeita cai nos micróbios. Na verdade, vários possíveis micróbios foram propostos como agentes desencadeantes da sarcoidose (p. ex., micobactérias, *Propionibacterium acnes* e espécies de *Rickettsia*).⁸⁹ Infelizmente, não existem evidências inequívocas de que a sarcoidose seja causada por um agente infeccioso.

Morfologia. Histologicamente, todos os tecidos envolvidos exibem os clássicos **granulomas não caseosos** bem formados (Fig. 15-22), cada um composto por um agregado de células epitelioides firmemente agrupadas, muitas vezes com células gigantes de Langhans ou de tipo corpo estranho. Necrose central é incomum. Com a cronicidade, os granulomas podem ser envolvidos em bordas fibrosas ou podem, eventualmente, ser substituídos por cicatrizes fibrosas hialinas. Concreções laminadas compostas por cálcio e proteínas, conhecidas como corpos de Schaumann, e inclusões estreladas conhecidas como corpos asteroides, inseridas nas células gigantes, são encontradas em aproximadamente 60% dos granulomas. Embora característicos, esses aspectos microscópicos não são patognomônicos de sarcoidose, porque corpos asteroides e de Schaumann podem ser encontrados em outras doenças granulomatosas (p. ex., tuberculose). O envolvimento patológico de virtualmente todos os órgãos do organismo é citado em uma ocasião ou outra.

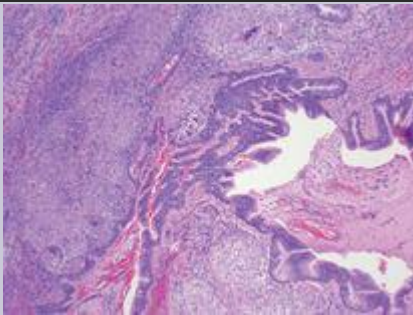


FIGURA 15-22

Granulomas não caseosos sarcoides característicos, peribrônquicos, com muitas células gigantes.

Os **pulmões** são locais comuns de envolvimento.⁹⁰ Macroscopicamente, não há alteração demonstrável, embora, em casos avançados, a coalescência de granulomas produza pequenos nódulos palpáveis ou visíveis com consolidações de 1 a 2 cm, não caseosas e não cavitadas. Histologicamente, as lesões são distribuídas primariamente ao longo dos linfáticos, ao redor dos brônquios e vasos sanguíneos, embora lesões alveolares também sejam observadas. A frequência relativa de granulomas na submucosa brônquica explica o alto rendimento diagnóstico das biópsias broncoscópicas. Parece haver uma forte tendência para cicatrização de lesões pulmonares; portanto, estágios variáveis de fibrose e hialinização frequentemente são encontrados. As superfícies pleurais algumas vezes são envolvidas.

Os **linfonodos** estão envolvidos em quase todos os casos, particularmente os nodos hilares e mediastinais, porém qualquer outro nodo no organismo pode estar envolvido. Os linfonodos são caracteristicamente aumentados, distintos e algumas vezes calcificados. As tonsilas são afetadas em aproximadamente um quarto a um terço dos casos.

O **baço** é afetado microscopicamente em aproximadamente três quartos dos casos, mas está aumentado em apenas um quinto. Às vezes, os granulomas podem coalescer para formar pequenos nódulos pouco visíveis macroscopicamente. A cápsula não é envolvida. O **figado** é afetado com uma frequência discretamente menor que o baço. Pode, também, estar moderadamente aumentado e contém granulomas dispersos, mais nas triades portais que no parênquima lobular. A biópsia por agulha pode ser diagnóstica.

A **medula óssea** está envolvida em aproximadamente um quinto dos casos de sarcoidose sistêmica. As lesões ósseas radiologicamente visíveis apresentam uma tendência particular a envolver os ossos das falanges das mãos e dos pés, criando pequenas áreas circunscritas de reabsorção óssea na cavidade medular e um padrão reticulado difuso em toda a cavidade, com aumento dos eixos ósseos e nova formação de osso nas superfícies externas.

Lesões cutâneas são encontradas em um terço a metade dos casos. A sarcoidose da pele assume uma variedade de aspectos macroscópicos (p. ex., nódulos subcutâneos distintos; placas eritematosas focais, discretamente elevadas ou lesões planas discretamente avermelhadas e descamativas que lembram o lúpus eritematoso). Lesões também podem aparecer nas membranas mucosas da cavidade oral, na laringe e no trato respiratório superior. O **olho**, **suas glândulas associadas** e **as glândulas salivares** estão envolvidos em aproximadamente um quinto a metade dos casos. O envolvimento ocular assume a forma de irite quanto iridociclite, tanto bilateral quanto unilateralmente. Como consequência, pode ocorrer opacidade corneana, glaucoma e perda total da visão. Essas lesões oculares frequentemente são acompanhadas por inflamação das glândulas lacrimais, com supressão do lacrimejamento. A sarcoidose bilateral das glândulas parótidas, submaxilares e sublinguais constitui o envolvimento uveoparótideo combinado designado com o síndrome de Mikulicz ([Cap. 16](#)). O envolvimento **muscular** frequentemente é subdiagnosticado, uma vez que pode ser assintomático. Fraqueza, dores, sensibilidade e fadiga muscular devem

estimular a consideração de uma miosite sarcoide oculta. ⁹¹ A biópsia de músculo pode ser útil para o diagnóstico quando os aspectos clínicos apontarem para sarcoidose. Ocasionalmente, granulomas sarcoides ocorrem no coração, rins, sistema nervoso central e glândulas endócrinas, particularmente na hipófise, assim como em outros tecidos corporais.

Curso Clínico. Por sua severidade variável e distribuição inconstante das lesões, a sarcoidose é uma doença clínica multiforme. Ela pode ser descoberta inesperadamente em radiografias de rotina, como uma adenopatia hilar bilateral, ou pode estar presente com linfadenopatia periférica, lesões cutâneas, envolvimento ocular, esplenomegalia ou hepatomegalia. Contudo, na maioria dos casos, os indivíduos procuram cuidados médicos em decorrência de um início insidioso de anormalidades respiratórias (falta de ar, tosse, dor torácica, hemoptise) ou sinais e sintomas constitucionais (febre, fadiga, perda de peso, anorexia, suores noturnos).

A sarcoidose segue um curso imprevisível caracterizado por cronicidade progressiva ou períodos de atividade intercalados com remissões, algumas vezes permanentes, que podem ser espontâneas ou induzidas por terapia esteroide. Em geral, 65% a 70% dos pacientes afetados se recuperam com manifestações residuais mínimas ou ausentes. Vinte por cento apresentam perda permanente de alguma função pulmonar ou algum prejuízo visual permanente. Entre os 10% a 15% restantes, alguns morrem por lesão cardíaca ou do sistema nervoso central, porém a maioria sucumbe a fibrose pulmonar progressiva e *cor pulmonale*.

Pneumonite por Hipersensibilidade

O termo *pneumonite por hipersensibilidade* descreve um espectro de distúrbios pulmonares, predominantemente intersticiais, imunologicamente mediados, causados por exposição intensa e frequentemente prolongada a antígenos orgânicos inalados. ⁹² Os indivíduos afetados apresentam sensibilidade anormal ou reatividade elevada ao antígeno, que, em contraste com o que ocorre na asma, envolve primariamente os *alvéolos* (daí o sinônimo “alveolite alérgica”). ⁹³ *É importante reconhecer essas doenças precocemente na sua evolução, porque a progressão para doença pulmonar fibrótica crônica séria pode ser prevenida pela remoção do agente ambiental.*

Mais comumente, a hipersensibilidade resulta da inalação de poeira orgânica contendo antígenos compostos por esporos de bactérias termofílicas, fungos reais, proteínas animais ou produtos bacterianos. Numerosas síndromes com denominações específicas são descritas, dependendo da ocupação ou exposição do indivíduo. *O pulmão do fazendeiro* resulta da exposição a poeiras geradas do feno colhido quente e úmido, que permite a rápida proliferação de esporos de actinomicetos termofílicos. *O pulmão do criador de pombos* (doença do apreciador de pássaros) é provocado por proteínas do soro, excretas ou penas das aves. *O pulmão do umidificador ou do ar-condicionado* é causado por bactérias termofílicas em reservatórios de água aquecida.

Várias linhas de evidência sugerem que a pneumonite por hipersensibilidade é uma doença imunologicamente mediada:

Amostras de lavagem broncoalveolar obtidas durante a fase aguda exibem níveis aumentados de quimocinas pró-inflamatórias, como a proteína inflamatória de macrófagos

1 α e IL-8.

Amostras de lavagem broncoalveolar também demonstram consistentemente números aumentados de linfócitos T de fenótipos tanto CD4+ quanto CD8+.

A maioria dos pacientes apresenta anticorpos específicos no soro, um aspecto que é sugestivo de hipersensibilidade do tipo III (complexo imune).

Complemento e imunoglobulinas foram demonstrados no interior das paredes dos vasos por imunofluorescência, também indicando uma hipersensibilidade de tipo III.

Finalmente, a presença de granulomas não caseosos em dois terços dos pacientes sugere o desenvolvimento de uma hipersensibilidade de tipo tardio mediada por células T (tipo IV) contra o(s) antígeno(s) implicado(s).

Morfologia. As alterações histológicas nas formas subagudas e crônicas estão caracteristicamente centradas nos bronquíolos.⁹⁴ Estas incluem (1) pneumonite intersticial consistindo primariamente em linfócitos, plasmócitos e macrófagos; (2) granulomas não caseosos em dois terços dos pacientes (Fig. 15-23); e (3) fibrose intersticial, aspecto de favo de mel e bronquiolite obliterativa (nos estágios finais). Em mais de metade dos pacientes, também existe a evidência de infiltrado intra-alveolar.

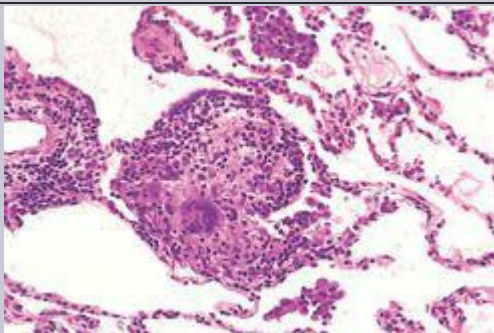


FIGURA 15-23

Pneumonite por hipersensibilidade, aspecto histológico. Granulomas intersticiais de formação frouxa e inflamação crônica são característicos.

Aspectos Clínicos. As manifestações clínicas são diversas. Os ataques agudos, seguidos pela inalação de poeira antigênica em pacientes sensibilizados, consistem em episódios recorrentes de febre, dispneia, tosse e leucocitose. Infiltrados difusos e nodulares aparecem na radiografia de tórax, e os testes de função pulmonar exibem um distúrbio restritivo agudo. Os sintomas geralmente aparecem em 4 a 6 horas após a exposição. Se a exposição for contínua e prolongada, uma forma crônica da doença sobrevém, com insuficiência respiratória progressiva, dispneia, cianose e diminuição da capacidade pulmonar total e da complacência – um quadro semelhante a outras formas de doença intersticial crônica.

EOSINOFILIA PULMONAR

Várias entidades pulmonares clínicas e patológicas são caracterizadas por uma infiltração de eosinófilos, recrutados em parte por níveis alveolares elevados de atraentes eosinofílicos como IL-5. [95](#)

A eosinofilia pulmonar é dividida nas seguintes categorias: [96](#)

Pneumonia eosinofílica aguda com insuficiência respiratória.

Eosinofilia pulmonar simples ou síndrome de Löffler.

Eosinofilia tropical, causada por infecção por microfilárias.

Eosinofilia secundária (que ocorre em várias infecções parasitárias, fúngicas e bacterianas; na pneumonite por hipersensibilidade; nas alergias medicamentosas; e em associação com asma, aspergilose bronco-pulmonar alérgica ou vasculite).

A chamada pneumonia eosinofílica crônica idiopática.

A pneumonia eosinofílica aguda com insuficiência respiratória é uma doença aguda de causa desconhecida. Apresenta um início rápido com febre, dispneia e insuficiência respiratória hipoxêmica. A radiografia de tórax mostra infiltrados difusos, e o líquido de lavagem broncoalveolar contém mais de 25% de eosinófilos. Ocorre resposta imediata a corticosteroides.

A eosinofilia pulmonar simples é caracterizada por lesões pulmonares transitórias, eosinofilia no sangue e um curso clínico benigno. Exames de TC muitas vezes são bastante notáveis, com sombras de tamanho e forma variáveis em qualquer um dos lobos, sugerindo densidades intrapulmonares irregulares. Os septos alveolares estão espessados por um infiltrado composto por eosinófilos e células gigantes ocasionais dispersas, porém não há vasculite, fibrose ou necrose.

A pneumonia eosinofílica crônica é caracterizada por áreas focais de consolidação celular da substância pulmonar distribuídas principalmente na periferia dos campos pulmonares. Um aspecto proeminente dessas lesões é representado pelos intensos agregados de linfócitos e eosinófilos no interior das paredes dos septos e dos espaços alveolares. Estes pacientes apresentam febre alta, suores noturnos e dispneia, que respondem à terapia com corticosteroide. A pneumonia eosinofílica crônica é diagnosticada quando outras causas de eosinofilia pulmonar crônica são excluídas.

DOENÇAS INTERSTICIAIS RELACIONADAS COM O FUMO

As doenças relacionadas com o fumo podem ser agrupadas em doenças obstrutivas (enfisema e bronquite crônica, já discutidas) e doenças restritivas ou intersticiais. Uma maioria de indivíduos com fibrose pulmonar idiopática é composta por fumantes; contudo, o papel do tabagismo em sua patogênese ainda não foi esclarecido. Acredita-se que a pneumonia intersticial descamativa (PID) e a doença pulmonar intersticial associada a bronquiolite respiratória representem duas extremidades de um espectro de doenças pulmonares intersticiais associadas ao fumo. [97](#)

Pneumonia Intersticial Descamativa

As grandes coleções de macrófagos no espaço aéreo que caracterizam a PID originalmente eram consideradas como pneumócitos descamados e daí o nome errôneo de “pneumonia intersticial descamativa”.

Morfologia. O achado histológico mais notável é o acúmulo de um grande número de macrófagos com citoplasma abundante contendo pigmento marrom pulverulento (**macrófagos de fumantes**) nos espaços aéreos. Ferro finamente granular pode ser visto no citoplasma dos macrófagos. Alguns macrófagos contêm corpos lamelares (compostos por surfactantes) no interior dos vacúolos fagocitários, supostamente derivados de pneumócitos de tipo II necróticos. Os septos alveolares estão espessados por um infiltrado inflamatório escasso de linfócitos, plasmócitos e eosinófilos ocasionais ([Fig. 15-24](#)). Os septos são revestidos por pneumócitos roliços, cubóides. A fibrose intersticial, quando presente, é leve. Enfisema frequentemente está presente.

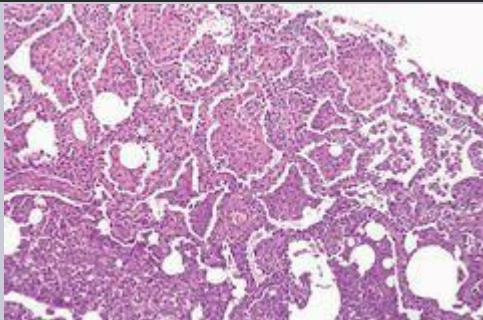


FIGURA 15-24

Pneumonia intersticial descamativa. O detalhe em médio aumento do pulmão demonstra o acúmulo de grandes números de macrófagos no interior dos espaços alveolares e um espessamento fibroso apenas leve das paredes alveolares.

A PID geralmente se apresenta já na 4^a ou 5^a década de vida e é mais comum em homens que em mulheres em uma proporção de 2:1. Virtualmente todos os pacientes são fumantes. Os sintomas de apresentação incluem um início insidioso de dispneia e tosse seca durante semanas ou meses, frequentemente associados a baqueteamento dos dedos das mãos. Os testes de função pulmonar geralmente exibem uma anormalidade restritiva leve, com redução moderada da capacidade de difusão do dióxido de carbono. Pacientes com PID tipicamente apresentam um bom prognóstico com quase 100% de resposta à terapia com esteroides e abandono do tabagismo. [65,98](#)

Doença Pulmonar Intersticial Associada à Bronquiolite Respiratória

A bronquiolite respiratória é uma lesão histológica comum encontrada em fumantes. É caracterizada pela presença de macrófagos intraluminais pigmentados dentro dos bronquíolos respiratórios de primeira e segunda ordem. Em sua forma mais leve, é vista mais frequentemente como um achado histológico incidental nos pulmões de fumantes ou ex-fumantes. [99](#) O termo *doença pulmonar intersticial associada a bronquiolite respiratória* é usado para pacientes que desenvolvem sintomas pulmonares significativos, função pulmonar anormal e anormalidades nos exames de imagem.

Morfologia. As alterações são irregulares em pequeno aumento e apresentam distribuição bronquiolocêntrica. Os bronquíolos respiratórios, os ductos alveolares e os espaços peribronquiolares contêm agregados de macrófagos de coloração marrom pulverulenta (**macrófagos de fumantes**) semelhantes aos observados na PID. Há um infiltrado submucoso e peribronquiolar irregular de linfócitos e histiócitos. Fibrose peribronquiolar leve também é observada, que se expande para os septos alveolares contíguos. Enfisema centrolobular é comum, mas não severo. A sobreposição histológica com PID frequentemente é encontrada em diferentes partes do mesmo pulmão.

Os sintomas geralmente são leves, consistindo em início gradual de dispneia e tosse em pacientes que tipicamente são fumantes atuais na 4^a ou 5^a década de vida, com exposições médias de mais de 30 maços-anos de tabagismo. Há uma predominância de 2:1 para o sexo masculino. A interrupção do hábito de fumar geralmente resulta em melhora.

PROTEINOSE ALVEOLAR PULMONAR

A proteinose alveolar pulmonar (PAP) é uma doença rara caracterizada radiologicamente por opacificações pulmonares assimétricas e irregulares bilaterais e histologicamente por *acúmulo de surfactante acelular nos espaços intra-alveolares e bronquiolares*. Existem três classes distintas desta doença – PAP adquirida, congênita e secundária – cada uma com uma patogenia diferente, porém com um espectro semelhante de alterações histológicas.

A PAP adquirida representa 90% de todos os casos de PAP e não possui qualquer predisposição familiar. Inesperadamente, pesquisadores trabalhando com camundongos *knockout* que não possuíam o gene para o fator de crescimento hematopoiético-fator estimulante de colônias de granulócitos-macrófagos (GM-CSF) constataram que esses camundongos apresentavam prejuízo da eliminação de surfactante por macrófagos alveolares, levando a uma condição que parecia a PAP humana. Subsequentemente, foi encontrado um autoanticorpo neutralizante de GM-CSF no soro e no líquido brônquico de indivíduos que adquiriram PAP, que não estava presente naqueles com PAP congênita ou secundária. Atualmente, acredita-se que o *anticorpo anti-GM-CSF* seja responsável pelo desenvolvimento da doença. ¹⁰⁰ Esses anticorpos inibem a atividade do GM-CSF endógeno, levando a um estado de deficiência funcional de GM-CSF. A produção sistêmica do anticorpo também fornece uma explicação para recorrência de PAP após transplante pulmonar bilateral. Portanto, a PAP adquirida é um distúrbio autoimune.

A PAP congênita é uma causa rara de angústia respiratória neonatal de início imediato. Até o momento, foram identificadas mutações em múltiplos genes, incluindo aqueles que codificam o membro de proteína do cassete de ligação de ATP A3 (ABCA3) (que pode ser a mais frequente), a proteína surfactante B (SP-B), a proteína surfactante C (SP-C), o GM-CSF e a cadeia β do receptor GM (GM-CSF/IL-3/IL-5). ABCA3 está localizada na membrana do corpo lamelar e, provavelmente, está envolvida no transporte de componentes surfactantes. ¹⁰¹ A deficiência de SP-B é transmitida de modo autossômico recessivo e mais frequentemente causada por uma mutação *frameshift* no gene *SP-B*. Isso leva a RNA mensageiro de SP-B instável, redução ou ausência de SP-B, perturbações secundárias de SP-C e acúmulo intra-alveolar de SP-A e SP-C.

A PAP secundária é rara. As causas subjacentes incluem distúrbios hematopoiéticos, malignidades, distúrbios de imunodeficiência, intolerância a proteína lisínica, silicose aguda e outras síndromes inalatórias.

Morfologia. A doença é caracterizada por um precipitado granular, homogêneo, peculiar, no interior dos alvéolos, causando consolidação focal a confluenta de grandes áreas dos pulmões, com reação inflamatória mínima (Fig. 15-25). Ao corte, um líquido turvo é exsudado dessas áreas. Como consequência, ocorre aumento acentuado no tamanho e no peso do pulmão. O precipitado alveolar é positivo para o ácido periódico de Schiff e também contém fendas de colesterol. Colorações imuno-histoquímicas mostram a presença de proteínas surfactantes A e C na deficiência de SP-B congênita e de todas as três proteínas na forma adquirida. Ultraestruturalmente, anormalidades nos corpos lamelares de pneumócitos de tipo II podem ser vistas em mutações de *SP-B*, *SP-C* e *ABCA3*. ¹⁰²

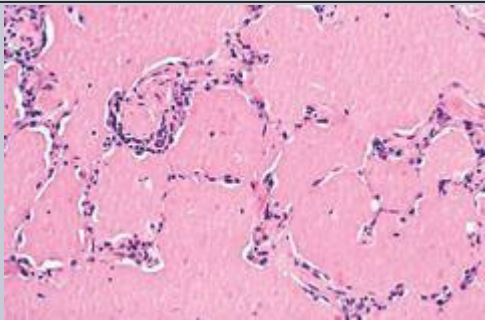


FIGURA 15-25

Proteinose alveolar pulmonar, aspecto histológico. Os alvéolos são preenchidos por um precipitado granular proteico-lipídico denso e amorfo, enquanto as paredes alveolares estão normais.

Pacientes adultos, em sua maioria, apresentam dificuldade respiratória inespecífica de início insidioso, tosse e escarro abundante que, frequentemente, contém porções de material gelatinoso. Alguns apresentam sintomas que duram muitos anos, às vezes com doenças febris. Esses pacientes correm o risco de desenvolver infecções secundárias por uma variedade de organismos. Dispneia progressiva, cianose e insuficiência respiratória podem ocorrer, porém alguns pacientes tendem a apresentar um curso benigno, com eventual resolução das lesões. A lavagem de todo o pulmão continua sendo o padrão de cuidado atual, enquanto a terapia com GM-CSF é eficaz em 50% dos pacientes. [103](#)

A PAP congênita é um distúrbio respiratório fatal que, em geral, é imediatamente aparente no recém-nascido. Tipicamente, o lactente nasce em termo completo e desenvolve rapidamente angústia respiratória progressiva logo após o nascimento. Sem um transplante de pulmão, a morte ocorre entre 3 e 6 meses de idade.

EMBOLIA, HEMORRAGIA E INFARTO PULMONAR

Coágulos sanguíneos que ocluem as grandes artérias pulmonares quase sempre têm origem embólica. Tromboses *in situ* dos grandes vasos são raras e se desenvolvem apenas na presença de hipertensão pulmonar, aterosclerose pulmonar e insuficiência cardíaca. A fonte usual de êmbolos pulmonares – trombos nas veias profundas da perna em mais de 95% dos casos – e a magnitude do problema clínico foram discutidos no [Capítulo 4](#), onde a perturbadora frequência de embolia e infarto pulmonar foi enfatizada. A embolia pulmonar causa mais de 50.000 mortes nos Estados Unidos a cada ano. Sua incidência na necropsia varia de 1% na população geral de pacientes hospitalares a 30% dos pacientes que morrem após queimaduras severas, trauma ou fraturas e até 65% dos pacientes hospitalizados em um estudo no qual foram aplicadas técnicas especiais para descobrir êmbolos na necropsia. Essa é a única ou principal causa contribuinte de morte em aproximadamente 10% dos adultos que morrem agudamente em hospitais.

A embolia pulmonar é uma complicação que ocorre principalmente em pacientes que já sofrem de algum distúrbio subjacente, como doença cardíaca ou câncer ou que estão imobilizados por vários dias ou semanas, sendo que aqueles com fratura de quadril apresentam alto risco. Estados de hipercoagulação, tanto *primários* (p. ex., fator V Leiden, mutações de protrombina e síndrome antifosfolípideo) quanto *secundários* (p. ex., obesidade, cirurgia recente, câncer, uso de contraceptivos orais, gravidez), são fatores de risco frequentes. Linhas venosas centrais de demora podem constituir um ninho para um trombo atrial direito, que pode ser fonte de embolia pulmonar.

A resposta fisiopatológica e o significado clínico da embolia pulmonar dependem da extensão na qual o fluxo sanguíneo da artéria pulmonar é obstruído, do tamanho do(s) vaso(s) ocluí-do(s), do número de êmbolos, do estado geral do sistema cardiovascular e da liberação de fatores vasoativos como tromboxanos A₂ das plaquetas, que se acumulam no local do trombo. Os êmbolos resultam em duas consequências fisiopatológicas principais: *comprometimento respiratório* devido a um segmento não perfundido, embora ventilado, e *comprometimento hemodinâmico* decorrente do aumento da resistência ao fluxo sanguíneo pulmonar causado pela obstrução embólica.

Morfologia. Grandes êmbolos são alojados na principal artéria pulmonar ou em seus ramos principais na bifurcação como um êmbolo a cavaleiro ([Fig. 15-26](#)). Frequentemente, ocorre morte súbita, em grande parte como resultado do bloqueio do fluxo sanguíneo pelos pulmões. A morte também pode ser causada por insuficiência aguda do lado direito do coração (*cor pulmonale agudo*). Êmbolos menores se deslocam para os vasos mais periféricos, onde podem causar hemorragia ou infarto. Em pacientes com função cardiovascular adequada, o suprimento arterial brônquico pode sustentar o parênquima pulmonar. Podem ocorrer hemorragias, mas não há infarto. A arquitetura pulmonar subjacente é preservada, e a reabsorção do sangue permite a reconstituição da arquitetura preexistente.

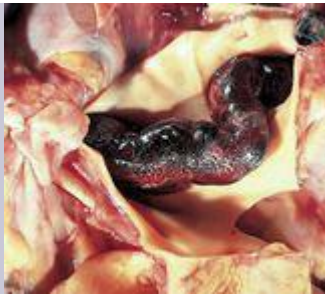

FIGURA 15-26

Grande êmbolo a cavaleiro proveniente da veia femoral situado sobre as artérias pulmonares principais esquerda e direita.

(Da coleção de ensino do Departamento de Patologia, University of Texas Southwestern Medical School, Dallas, TX.)

Apenas aproximadamente 10% dos êmbolos realmente causam infarto, que ocorre quando a circulação já não é adequada, como em pacientes com doença cardíaca ou pulmonar. Portanto, os infartos pulmonares tendem a ser raros em jovens. Aproximadamente três quartos de todos os infartos afetam os lobos inferiores, e em mais da metade dos casos ocorrem lesões múltiplas. Elas variam em tamanho de lesões pouco visíveis a olho nu até o envolvimento maciço de grandes partes em um lobo inteiro. Tipicamente, estas se estendem para a periferia do tecido pulmonar em forma de cunha com o ápice apontando na direção do hilo do pulmão. Em muitos casos, um vaso ocluído pode ser identificado próximo ao ápice do infarto. Um êmbolo pulmonar pode ser distinguido de um coágulo *post-mortem* pela presença das linhas de Zahn no trombo ([Cap. 4](#)).

O infarto pulmonar classicamente é hemorrágico e aparece como uma área elevada, vermelho-azulada nos estágios iniciais ([Fig. 15-27](#)). Muitas vezes, a superfície pleural aposta é coberta por um exsudato fibrinoso. Os eritrócitos começam a sofrer lise dentro de 48 horas, e o infarto torna-se mais pálido e eventualmente vermelho-acastanhado à medida que hemossiderina é produzida. Com a passagem do tempo, a substituição fibrosa começa nas margens como uma zona periférica cinza-esbranquiçada e, eventualmente, converte o infarto em uma cicatriz contraída. Histologicamente, o aspecto diagnóstico do infarto pulmonar agudo é a necrose isquêmica da substância pulmonar no interior da área de

hemorragia, afetando as paredes alveolares, os bronquíolos e os vasos. Se o infarto for causado por um êmbolo infectado, ele é modificado por uma reação inflamatória neutrofílica mais intensa. Essas lesões são referidas como **infartos sépticos** e algumas se transformam em abscessos.

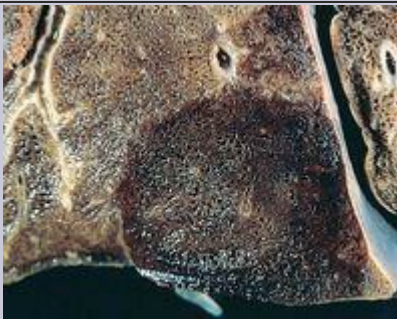


FIGURA 15-27

Infarto pulmonar hemorrágico recente, pequeno, grosseiramente em forma de cunha.

Curso Clínico. *Um grande êmbolo pulmonar é uma das poucas causas de morte virtualmente instantânea.* Durante a ressuscitação cardiopulmonar nestes casos, costuma-se dizer frequentemente que o paciente apresenta *dissociação eletromecânica*, em que o eletrocardiograma apresenta o ritmo, porém nenhum pulso é palpado porque o sangue não está entrando na circulação arterial pulmonar. Entretanto, se o paciente sobreviver após um êmbolo pulmonar de tamanho considerável, a síndrome clínica pode mimetizar um infarto do miocárdio, com dor torácica severa, dispneia, choque, febre e aumento dos níveis de desidrogenase láctica sérica. Hemorragias pulmonares decorrentes de *êmbolos pequenos* induzem apenas dor torácica transitória e tosse. Infartos se manifestam como dispneia, taquipneia, febre, dor torácica, tosse e hemoptise. Uma pleurite fibrinosa sobrejacente pode produzir atrito pleural.

Os achados na *radiografia de tórax* são variáveis e podem ser normais ou revelar um infarto

pulmonar, geralmente 12 a 36 horas após sua ocorrência, como um *infiltrado em forma de cunha*. O diagnóstico de embolia pulmonar geralmente é feito por angiografia com tomografia computadorizada espiral. Raramente, outros métodos diagnósticos, como exame de ventilação-perfusão ou angiografia pulmonar, são necessários. Alternativamente, uma trombose de veias profundas pode ser diagnosticada por ultrassonografia dúplex. Após a agressão aguda inicial, os êmbolos frequentemente são resolvidos por contração e fibrinólise, particularmente em indivíduos relativamente jovens. *Múltiplos êmbolos pequenos e não resolvidos, com o passar do tempo, podem levar à hipertensão pulmonar, esclerose vascular pulmonar e cor pulmonale crônico*. Talvez o mais importante seja o fato de que um pequeno êmbolo pode ser o presságio de um maior. Na presença de uma condição predisponente subjacente, *pacientes com êmbolo pulmonar apresentam risco de 30% de desenvolver um segundo êmbolo*. Êmbolos repetidos podem resultar em hipertensão arterial pulmonar.

A prevenção da embolia pulmonar constitui o principal problema clínico para o qual não há uma solução fácil. A terapia profilática inclui a deambulação precoce em pacientes no pós-operatório e pós-parto, meias elásticas e meias de compressão graduada para pacientes confinados ao leito e anticoagulação em indivíduos de alto risco. Algumas vezes é necessário recorrer à inserção de um filtro (“guarda-chuva”) na veia cava inferior ou à ligação dessa veia, que não são procedimentos pequenos em um paciente já seriamente doente. O tratamento da embolia pulmonar muitas vezes inclui anticoagulação, precedida por trombólise em alguns casos.

HIPERTENSÃO PULMONAR

A circulação pulmonar normalmente tem baixa resistência, e a pressão sanguínea pulmonar corresponde a apenas aproximadamente um oitavo da pressão sanguínea sistêmica. A hipertensão pulmonar (HP) ocorre quando a pressão pulmonar média atinge um quarto dos níveis sistêmicos. A classificação clínica de HP agrupa as entidades que compartilham semelhanças nos mecanismos fisiopatológicos, na apresentação clínica e nas opções terapêuticas. Os grupos são (1) hipertensão arterial pulmonar, (2) HP com doença cardíaca esquerda, (3) HP associada a doenças pulmonares e/ou hipoxemia, (4) HP decorrente de crônica doença trombótica e/ou embólica e (5) HP diversa. [104](#)

A HP mais frequentemente está associada a condições cardiopulmonares estruturais que aumentam o fluxo sanguíneo ou a pressão pulmonar (ou ambos), a resistência vascular pulmonar ou a resistência no coração esquerdo ao fluxo sanguíneo. Estas incluem as seguintes:

Doenças pulmonares obstrutivas ou intersticiais crônicas: Pacientes com estas doenças apresentam hipóxia além de destruição do parênquima pulmonar e, por isso, possuem menos capilares alveolares. Isso causa aumento da resistência arterial pulmonar e, secundariamente, elevação da pressão.

Antecedente de doença cardíaca congênita ou adquirida: HP ocorre em pacientes com estenose mitral, por exemplo, devida ao aumento da pressão atrial esquerda que provoca o aumento na pressão venosa pulmonar e, conseqüentemente, um aumento da pressão da artéria pulmonar.

Tromboembolismo recorrente: Pacientes com êmbolos pulmonares recorrentes podem apresentar HP primariamente em razão da redução da área transversal funcional do leito vascular pulmonar, causada por obstrução por êmbolos, o que, por sua vez, leva a um aumento da resistência vascular pulmonar.

Doenças do tecido conjuntivo: Várias destas doenças (mais notavelmente a esclerose sistêmica) envolvem a vasculatura pulmonar, produzindo inflamação, fibrose da íntima, hipertrofia da média e HP.

A apneia do sono obstrutiva é um distúrbio comum associado à obesidade e, atualmente, é reconhecida como um contribuinte significativo para o desenvolvimento de hipertensão pulmonar e *cor pulmonale*.

Em raros casos, a HP é encontrada esporadicamente em pacientes nos quais todas as causas conhecidas de aumento da pressão pulmonar são excluídas; isso é referido como *hipertensão arterial pulmonar idiopática*. Ainda menos comum é a forma familiar de hipertensão arterial pulmonar com um modo de herança autossômica dominante. Nessas famílias, existe penetrância incompleta e apenas 10% a 20% dos membros da família realmente desenvolvem doença evidente.

Patogenia. Como costuma ser o caso, muito se aprendeu sobre a patogenia da HP investigando a base molecular da forma familiar rara da doença. Esses estudos revelaram que a *HP familiar é causada por mutações na via de sinalização do receptor de tipo 2 da proteína morfogenética óssea (BMPR2)*. [105](#)

Para compreender como uma mutação desse tipo causa HP, é essencial revisar a patologia vascular da doença e compreender as funções fisiológicas da sinalização de BMPR2. HP está associada à obstrução da vasculatura causada pela proliferação de células endoteliais, musculares lisas e da íntima acompanhadas por fibrose laminar concêntrica da íntima. Como a BMPR2 causa essas alterações?

BMPR2 é uma proteína de superfície celular que pertence à superfamília de receptores de TGF- β , que se liga a uma variedade de citocinas, incluindo TGF- β , proteína morfogenética óssea (BMP), ativina e inibina. Embora originalmente descrita no contexto de crescimento ósseo, sabe-se atualmente que a sinalização de BMP-BMPR2 é importante para embriogênese, apoptose, proliferação e diferenciação celular. Os efeitos específicos dependem do tecido e do microambiente. *Nas células musculares lisas vasculares, a sinalização de BMPR2 causa inibição da proliferação e favorece a apoptose.* Portanto, na ausência dessa sinalização, pode ser esperado um aumento da sobrevivência e proliferação de músculo liso. De acordo com isso, *mutações de linha germinativa inativadoras do gene BMPR2 são encontradas em 50% dos casos familiares de hipertensão arterial pulmonar e em 25% dos casos esporádicos.* Em muitas famílias, mesmo sem mutações nas regiões de codificação do gene BMPR2, a ligação com o locus de BMPR2 no cromossomo 2q33 pode ser estabelecida, conseqüentemente indicando que outras possíveis lesões, como reorganizações genéticas, grandes deleções ou inserções, poderiam estar envolvidas.

Apesar dessas descobertas, várias questões permanecem sem resposta. Em primeiro lugar, *como a perda de um único alelo do gene BMPR2 leva a uma perda completa da sinalização?* Existem duas possibilidades: a mutação pode agir como negativo dominante ([Cap. 5](#)) ou uma perda secundária do alelo normal pode ocorrer na parede vascular, conseqüentemente levando a uma perda homocigota de BMPR2. Isso lembra o modo como as mutações de linhas germinativas em genes supressores de tumor originam neoplasias. Curiosamente, em alguns estudos, foi relatada instabilidade de microssatélites nas células endoteliais em proliferação no interior das lesões vasculares. Este poderia ser um mecanismo pelo qual o alelo normal é perdido na vasculatura. Observe que um mecanismo semelhante pode inativar os receptores de TGF- β no câncer de cólon não poliposo hereditário ([Caps. 7 e 17](#)). A segunda pergunta não respondida é por que a doença fenotípica ocorre apenas em 10% a 20% dos indivíduos com mutações em BMPR2. Isso aponta fortemente para a existência de *genes modificadores e/ou gatilhos ambientais*. Entre os genes modificadores estão aqueles que controlam o tônus vascular, incluindo endotelina, prostaciclina sintetase e enzimas conversoras de angiotensina. A natureza dos fatores ambientais permanece desconhecida, mas, supostamente, estes causam disfunção dos mecanismos vasorreguladores. Portanto, como ocorre com os genes supressores de tumor, foi proposto um modelo de dupla agressão pelo qual um indivíduo geneticamente susceptível com uma mutação de BMPR2 requer agressões genéticas ou ambientais adicionais para desenvolver a doença ([Fig. 15-28](#)).

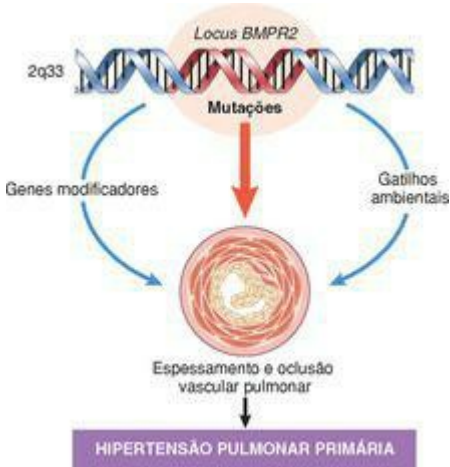


FIGURA 15-28

Patogenia da hipertensão pulmonar primária. Ver o texto para detalhes.

Nas *formas secundárias de PH*, a disfunção das células endoteliais é produzida pelo processo que inicia o distúrbio, como o aumento do cisalhamento e da lesão mecânica associada a *shunts* da esquerda para a direita ou lesões bioquímicas produzidas por fibrina no tromboembolismo. A menor elaboração de prostaciclina, a menor produção de óxido nítrico e o aumento da liberação de endotelina promovem vasoconstrição pulmonar. Além disso, a menor elaboração de prostaciclina e óxido nítrico promove adesão e ativação plaquetária. Adicionalmente, a ativação endotelial, detalhada no [Capítulo 11](#), torna as células endoteliais trombogênicas e promove a persistência da fibrina. Finalmente, a produção e a liberação dos fatores de crescimento e citocinas induzem a migração e a replicação de células musculares lisas vasculares e a elaboração de matriz extracelular.

Alguns indivíduos com HP apresentam um componente vasoespástico; nesses pacientes, a resistência vascular pulmonar pode ser diminuída rapidamente com vasodilatadores. Hipertensão

arterial pulmonar também foi relatada após a ingestão de algumas plantas ou medicamentos, incluindo a leguminosa *Crotalaria spectabilis*, que é nativa dos trópicos e usada medicinalmente no *bush tea*; o depressor de apetite *aminorex*; o óleo de oliva adulterado; e os medicamentos antiobesidade fenfluramina e fentermina. ¹⁰⁶ Também foi sugerido que essas substâncias possam agir por efeitos sobre a expressão ou a atividade do transportador de serotonina.

Morfologia. Todas as formas de HP apresentam alguns aspectos patológicos comuns independentemente da sua etiologia, ou seja, **hipertrofia medial das artérias musculares e elásticas, ateromas da artéria pulmonar** e seus ramos principais e hipertrofia ventricular direita. ¹⁰⁷ A presença de muitos trombos em organização ou recanalizados favorece a embolia pulmonar recorrente como causa, e a coexistência de fibrose pulmonar difusa ou enfisema severo e bronquite crônica apontam para hipóxia crônica como evento inicial. As alterações dos vasos podem envolver toda a árvore arterial, desde as artérias pulmonares principais até as arteríolas ([Fig. 15-29](#)). Nos casos mais severos, depósitos ateromatosos se formam na artéria pulmonar e seus ramos principais, lembrando (porém em menor grau) a aterosclerose sistêmica. As arteríolas e as artérias pequenas (40 a 300 µm de diâmetro) são afetadas de modo mais proeminente, com aumentos notáveis da espessura muscular da média (hipertrofia média) e fibrose da íntima, algumas vezes com estreitamento das luzes até canais minúsculos. Um extremo do espectro de alterações patológicas, presente mais proeminente na hipertensão arterial pulmonar idiopática e familiar, na doença cardíaca congênita não reparada com *shunts* da esquerda para a direita e na HP associada a medicamentos e HIV, é a **lesão plexiforme**, que recebe esse nome porque um tufo de formações capilares está presente, produzindo uma rede ou teia que cobre as luzes das artérias pequenas dilatadas de paredes delgadas e pode se estender para fora dos vasos. Dilatação dos vasos e arterite também podem estar presentes. Raramente, a oclusão extensa das veias por tecido fibroso pode ser a causa de HP. ¹⁰⁸

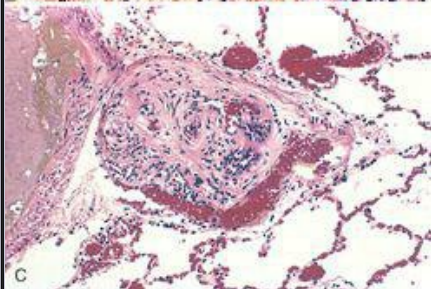
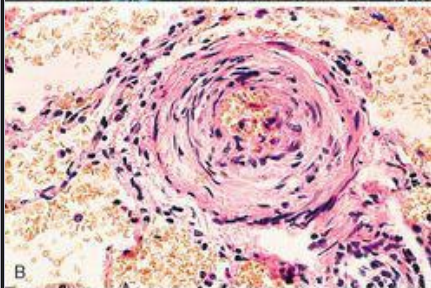
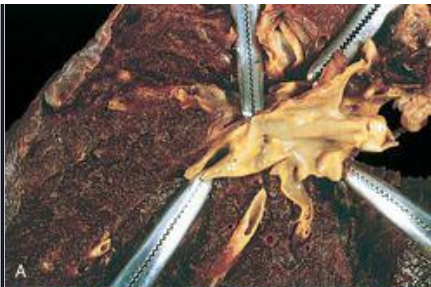

FIGURA 15-29

Alterações vasculares na hipertensão pulmonar. **A**, Fotografia macroscópica da formação de um ateroma, um achado geralmente limitado aos grandes vasos. **B**, Hipertrofia medial acentuada. **C**, Lesão plexiforme característica da hipertensão pulmonar avançada observada em pequenas artérias.

Curso Clínico. HP idiopática é mais comum em mulheres entre 20 e 40 anos de idade e também é observada ocasionalmente em crianças. Os sinais e sintomas clínicos de todas as formas de hipertensão tornam-se evidentes apenas com doença avançada. Em casos de doença idiopática, os aspectos de apresentação geralmente são dispneia e fadiga, porém alguns pacientes apresentam dor torácica de tipo anginoso. Com o tempo, angústia respiratória severa, cianose e hipertrofia ventricular direita ocorrem, e morte derivada de *cor pulmonale* descompensado, frequentemente com tromboembolismo e pneumonia superpostos, geralmente ocorre dentro de 2 a 5 anos em 80% dos pacientes. [109](#)

As terapias convencionais (suplementação de oxigênio, bloqueadores do canal de cálcio, anticoagulação, digoxina e diuréticos) são úteis em curto prazo. [110](#) Contudo, terapias específicas recentemente desenvolvidas como análogos de prostaciclina, antagonistas do receptor endotelial, óxido nítrico inalado e inibidores da fosfodiesterase-5 [111112](#) and [113](#) melhoraram a evolução em muitos pacientes. O transplante de pulmão fornece o tratamento definitivo para pacientes selecionados. A terapia genética foi bem-sucedida em animais e pode ser possível para humanos no futuro. [114](#)

SÍNDROMES DE HEMORRAGIA PULMONAR DIFUSA

A hemorragia pulmonar é uma complicação dramática de alguns distúrbios pulmonares intersticiais. [115,116](#) Entre as chamadas *síndromes hemorrágicas pulmonares* ([Fig. 15-30](#)) estão (1) a síndrome de Goodpasture, (2) a hemossiderose pulmonar idiopática e (3) a hemorragia associada a vasculite, que é encontrada em condições como angiíte por hipersensibilidade, granulomatose de Wegener e lúpus eritematoso ([Cap. 11](#)).

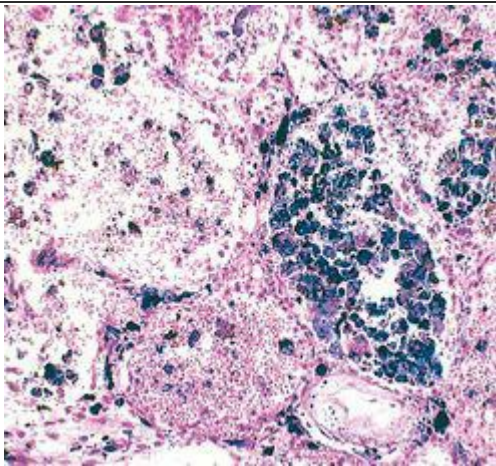


FIGURA 15-30

Síndrome hemorrágica pulmonar difusa. Hemorragia intra-alveolar aguda e macrófagos carregados com hemossiderina que refletem hemorragia prévia são características comuns (Coloração com azul da Prússia para ferro).

Síndrome de Goodpasture

A síndrome de Goodpasture é uma doença autoimune rara na qual lesão renal e pulmonar é causada por autoanticorpos circulantes contra o domínio não colagenoso da cadeia $\alpha 3$ do colágeno IV. Os anticorpos iniciam a destruição inflamatória da membrana basal nos glomérulos renais e alvéolos pulmonares, [117](#) originando uma *glomerulonefrite proliferativa, geralmente rapidamente progressiva, e a pneumonite intersticial hemorrágica necrotizante*. A maioria dos casos ocorre na adolescência ou por volta dos 20 anos, e em contraste com muitas outras doenças autoimunes, existe uma preponderância no sexo masculino. Em um estudo, 89% dos pacientes eram fumantes ativos. [118](#)

Patogenia. A imunopatogenia da síndrome e a natureza dos antígenos de Goodpasture são descritas no [Capítulo 20](#). O gatilho que inicia os anticorpos antimembrana basal ainda é desconhecido. Uma vez que os epítomos que evocam os anticorpos anticolágeno normalmente estão ocultos no interior da molécula, supõe-se que alguma agressão ambiental, como infecção viral, exposição a solventes de hidrocarboneto (usados na indústria de lavagem a seco) ou tabagismo, seja necessária para revelar os epítomos ocultos. Como ocorre em outros distúrbios autoimunes, uma predisposição genética é indicada pela associação com alguns subtipos de HLA (p. ex., HLA-DRB1*1501 e *1502). [115](#)

Morfologia. No caso clássico, os pulmões são pesados, com áreas de consolidação vermelho-acastanhada. Histologicamente, ocorre necrose focal das paredes alveolares associada a hemorragias intra-alveolares. Muitas vezes, os alvéolos contêm macrófagos carregados de hemossiderina ([Fig. 15-30](#)). Nos estágios mais tardios, pode haver espessamento fibroso dos septos, hipertrofia de pneumócitos de tipo II e organização do sangue nos espaços alveolares. Em muitos casos, estudos de imunofluorescência revelam depósitos lineares de imunoglobulinas ao longo das membranas basais das paredes dos septos. Os rins apresentam achados característicos de glomerulonefrite proliferativa focal nos casos iniciais ou glomerulo-nefrite com crescentes em pacientes com glomerulonefrite rapidamente progressiva. Depósitos lineares diagnósticos de imunoglobulinas e complementos são observados por estudos de imunofluorescência ao longo das membranas basais glomerulares, mesmo nos poucos pacientes sem doença renal.

Aspectos Clínicos. A maioria dos casos começa clinicamente com sintomas respiratórios, principalmente hemoptise e evidência radiográfica de consolidações pulmonares focais. Logo aparecem manifestações de glomerulonefrite, levando à insuficiência renal rapidamente progressiva. A causa de morte mais comum é uremia. O prognóstico antigamente sombrio para esta doença melhorou acentuadamente com o uso da *plasmaferese* intensiva. Acredita-se que esse procedimento seja benéfico pela remoção de anticorpos antimembrana basal circulantes assim como de mediadores químicos da lesão imunológica. A terapia imunossupressora simultânea inibe adicionalmente a produção de anticorpos, aliviando tanto a hemorragia pulmonar quanto a glomerulonefrite.

Hemossiderose Pulmonar Idiopática

A hemossiderose pulmonar idiopática é um distúrbio raro caracterizado por hemorragia alveolar difusa e intermitente. A maioria dos casos ocorre em crianças jovens, embora a doença tenha sido relatada também em adultos. [119](#) Geralmente, ela se apresenta com um início insidioso de tosse produtiva, hemoptise, anemia e perda peso associadas a infiltrações pulmonares difusas semelhantes à síndrome de Goodpasture.

A causa e a patogenia são desconhecidas, e anticorpos antimembrana basal não são detectáveis no soro ou nos tecidos. Contudo, a resposta favorável à imunossupressão em longo prazo com prednisona e/ou azatioprina indica que um mecanismo imunológico pode estar envolvido na lesão capilar pulmonar subjacente ao sangramento alveolar. Além disso, o acompanhamento em longo prazo de pacientes mostra que alguns deles desenvolvem outros distúrbios imunológicos. [120](#)

Granulomatose de Wegener

Esta doença autoimune envolve, na maioria das vezes, o trato respiratório superior e/ou os pulmões, sendo que hemoptise é o sintoma de apresentação mais comum. Suas características são discutidas no [Capítulo 11](#). Aqui, é suficiente enfatizar que uma biópsia pulmonar transbrônquica pode fornecer o único tecido disponível para diagnóstico. Uma vez que a quantidade de tecido é pequena, necrose e vasculite granulomatosa podem não estar presentes. Em vez disso, os aspectos importantes para o diagnóstico são *capilarite e granulomas pouco formados dispersos* (diferentes daqueles da sarcoidose, que são arredondados e bem definidos).

Infecções Pulmonares

As infecções do trato respiratório são mais frequentes que as infecções de qualquer outro órgão e representam o maior número de dias de trabalho perdidos na população geral. A maioria consiste em infecções do trato respiratório alto causadas por vírus (resfriado comum, faringite), porém infecções bacterianas, virais, por micoplasmas e fúngicas do pulmão (pneumonia) ainda causam uma enorme morbidade e são responsáveis por um sexto de todas as mortes nos Estados Unidos. ¹²¹ A pneumonia pode ser definida de um modo muito amplo como qualquer infecção do parênquima pulmonar.

Os mecanismos de defesa pulmonar são descritos no [Capítulo 8](#). Uma pneumonia pode ocorrer sempre que estes mecanismos de defesa locais estiverem prejudicados ou quando a resistência sistêmica do hospedeiro estiver diminuída. Fatores que afetam a resistência em geral incluem doenças crônicas, deficiência imunológica, tratamento com agentes imunossupressores e leucopenia. Os mecanismos de defesa locais do pulmão podem ser afetados por muitos fatores, como os seguintes:

Perda ou *supressão dos reflexos de tosse*, como resultado de coma, anestesia, distúrbios neuromusculares, medicamentos ou dor torácica (podem levar à *aspiração do conteúdo gástrico*).

Lesão do aparelho mucociliar, tanto por prejuízo da função ciliar quanto por destruição do epitélio ciliado, em virtude de tabagismo, inalação de gases quentes ou corrosivos, doenças virais ou defeitos genéticos da função ciliar (p. ex., a síndrome dos cílios imóveis).

Acúmulo de secreções em condições como fibrose cística e obstrução brônquica.

Interferência com a ação fagocítica ou bactericida dos macrófagos alveolares por álcool, tabaco, fumaça, anoxia ou intoxicação por oxigênio.

Congestão e edema pulmonares.

Defeitos da imunidade inata (incluindo defeitos de neutrófilos e complemento) e imunodeficiência humoral tipicamente causam maior incidência de infecções por bactérias piogênicas. Por outro lado, defeitos imunológicos celulares (congenitos e adquiridos) levam ao aumento de infecções por micróbios intracelulares como micobactérias e herpesvírus, assim como micro-organismos de virulência muito baixa, como *Pneumocystis jiroveci*.

Vários outros pontos devem ser enfatizados. Em primeiro lugar, *um tipo de pneumonia algumas vezes predispõe a outra, especialmente em pacientes debilitados*. Por exemplo, a causa de morte mais comum na epidemia de gripe viral é a pneumonia bacteriana superposta. Em segundo lugar, embora a porta de entrada para a maioria das pneumonias seja o trato respiratório, *pode ocorrer disseminação hematogênica de um órgão para outro e pode ser difícil distinguir a semente secundária dos pulmões da pneumonia primária*. Finalmente, *muitos pacientes com doenças crônicas adquirem pneumonias terminais durante a hospitalização (infecção nosocomial)*. Bactérias comuns ao ambiente hospitalar podem ter adquirido resistência a antibióticos; as oportunidades para disseminação aumentam; procedimentos invasivos, como intubações e injeções, são comuns; e as bactérias podem contaminar o equipamento usado nas unidades de cuidados respiratórios.

As pneumonias são classificadas pelo agente etiológico específico, que determina o tratamento, ou, se nenhum agente patogênico puder ser isolado, pelo contexto clínico no qual a infecção ocorre. A última condição limita consideravelmente a lista de patógenos suspeitos para administração de terapia antimicrobiana empírica. Como indicado na [Tabela 15-8](#), a pneumonia pode surgir em sete contextos clínicos distintos (“síndromes de pneumonia”), e os patógenos implicados são razoavelmente específicos para cada categoria.

TABELA 15-8 Síndromes de Pneumonia

PNEUMONIA AGUDA ADQ UIRIDA NA COMUNIDADE

Streptococcus pneumoniae

Haemophilus influenzae

Moraxella catarrhalis

Staphylococcus aureus

Legionella pneumophila

Enterobacteriaceae (*Klebsiella pneumoniae*) e *Pseudomonas* spp.

PNEUMONIA ATÍPICA ADQ UIRIDA NA COMUNIDADE

Mycoplasma pneumoniae

Chlamydia spp. (*C. pneumoniae*, *C. psittaci*, *C. trachomatis*) *Coxiella burnetii* (febre Q)

Vírus: vírus sincicial respiratório, vírus parainfluenza (crianças); vírus influenza A e B (adultos); adenovírus (recrutas militares);

SARS

PNEUMONIA ADQ UIRIDA NO HOSPITAL

Bacilos gram-negativos, *Enterobacteriaceae* (*Klebsiella* spp., *Serratia marcescens*, *Escherichia coli*) e *Pseudomonas* spp.

Staphylococcus aureus (geralmente resistente a penicilina)

PNEUMONIA POR ASPIRAÇÃO

Flora oral anaeróbica (*Bacteroides*, *Prevotella*, *Fusobacterium*, *Peptostreptococcus*), misturada com bactérias aeróbicas (*Streptococcus pneumoniae*, *Staphylococcus aureus*, *Haemophilus influenzae* e *Pseudomonas aeruginosa*)

PNEUMONIA CRÔNICA

Nocardia

Actinomyces

Granulomas: *Mycobacterium tuberculosis* e micobactérias atípicas, *Histoplasma capsulatum*, *Coccidioides immitis*, *Blastomyces dermatitidis*

PNEUMONIA NECROSANTE E ABSCESSO PULMONAR

Bactérias anaeróbicas (extremamente raras), com ou sem infecção aeróbica mista
Staphylococcus aureus, *Klebsiella pneumoniae*, *Streptococcus pyogenes* e pneumococos tipo 3 (raro)

PNEUMONIA NO HOSPEDEIRO IMUNOCOMPROMETIDO

Citomegalovírus

Pneumocystis jiroveci

Mycobacterium a vium-intracellulare

Aspergilose invasiva

Candidíase invasiva

Organismos bacterianos, virais e fúngicos „comuns” (relacionados adiante)

SARS, síndrome respiratória aguda severa.

PNEUMONIAS AGUDAS ADQUIRIDAS NA COMUNIDADE

As pneumonias adquiridas na comunidade podem ser bacterianas ou virais. Frequentemente, a infecção bacteriana segue uma infecção viral do trato respiratório alto. A invasão bacteriana do parênquima pulmonar causa o preenchimento dos alvéolos com um exsudato inflamatório, consequentemente causando consolidação (“solidificação”) do tecido pulmonar. Muitas variáveis, como o agente etiológico específico, a reação do hospedeiro e a extensão do envolvimento, determinam a forma precisa da pneumonia. Condições predisponentes incluem extremos de idade, doenças crônicas (insuficiência cardíaca congestiva, DPOC e diabetes), deficiências imunológicas congênitas ou adquiridas e função esplênica diminuída ou ausente (doença falciforme ou estado pós-esplenectomia, que coloca o paciente em risco de infecções por bactérias encapsuladas, como pneumococos).

Streptococcus pneumoniae

Streptococcus pneumoniae ou pneumococos é a causa mais comum de pneumonia aguda adquirida na comunidade. O exame do escarro por coloração Gram é uma etapa importante para o diagnóstico da pneumonia aguda. A presença de numerosos neutrófilos contendo os diplococos lancetados gram-positivos típicos suporta o diagnóstico de pneumonia pneumocócica, mas deve-se lembrar que o *S. pneumoniae* faz parte da flora endógena em 20% dos adultos, e consequentemente resultados falso-positivos podem ser obtidos. O isolamento de pneumococos em hemoculturas é mais específico, porém menos sensível (na fase inicial da doença, apenas 20% a 30% dos pacientes apresentam hemoculturas positivas). Vacinas pneumocócicas contendo polissacarídeos capsulares de sorotipos comuns são usadas em pacientes de alto risco.

Haemophilus influenzae

Haemophilus influenzae é um organismo pleomórfico, gram-negativo, que é uma causa importante de infecções do trato respiratório inferior e meningite aguda com risco à vida em crianças jovens. Em adultos, é uma causa muito comum de pneumonia aguda adquirida na comunidade. ¹²² Esta bactéria é um colonizador onipresente da faringe, onde existe em duas formas: encapsulada (5%) e não encapsulada (95%). Tipicamente, a forma encapsulada domina as formas não encapsuladas secretando um antibiótico chamado hemocina, que mata o *H. influenzae* não encapsulado. ¹²³ Embora existam seis sorotipos da forma encapsulada (tipos a a f), o tipo b, que possui uma cápsula de polirribosofosfato, costumava ser a causa mais frequente de doença invasiva severa. Com o uso rotineiro de vacinas conjugadas contra *H. influenzae*, a incidência da doença causada pelo sorotipo b diminuiu significativamente. Em contraste, as infecções pelas formas não encapsuladas estão aumentando. Também chamadas de formas não tipificáveis, elas se disseminam ao longo da superfície do trato respiratório alto e produzem otite média (infecção da orelha interna), sinusite e broncopneumonia.

Os pelos na superfície do *H. influenzae* medeiam a aderência dos organismos ao epitélio respiratório. ¹²⁴ Além disso, *H. influenzae* secreta um fator que desorganiza o batimento ciliar e uma protease que degrada IgA, a principal classe de anticorpos secretados nas vias aéreas. A sobrevida de *H. influenzae* na corrente sanguínea está correlacionada à presença da cápsula, que,

como a dos pneumococos, previne a opsonização pelo complemento e fagocitose por células hospedeiras. Os anticorpos contra a cápsula protegem o hospedeiro da infecção por *H. influenzae*; assim, o polissacarídeo capsular b é incorporado na vacina contra *H. influenzae* usada para crianças.

A pneumonia por *H. influenzae*, que pode seguir uma infecção respiratória viral, é uma emergência pediátrica e apresenta alta taxa de mortalidade. A laringotraqueobronquite descendente resulta em obstrução das vias aéreas, na medida em que os brônquios menores são obstruídos por um exsudato de células polimorfonucleares denso e rico em fibrina, semelhante ao observado nas pneumonias pneumocócicas. A consolidação pulmonar geralmente é lobular e irregular, mas pode ser confluyente e envolver todo o lobo pulmonar. Antes que a vacina estivesse totalmente disponível, *H. influenzae* era uma causa comum de meningite supurativa em crianças com até 5 anos de idade. *H. influenzae* também causa uma conjuntivite aguda e purulenta (olho rosa) em crianças e, em pacientes mais velhos predispostos, pode causar septicemia, endocardite, pielonefrite, colecistite e artrite supurativa. *H. influenzae* é a causa bacteriana mais comum de exacerbação aguda de DPOC.

Moraxella catarrhalis

Moraxella catarrhalis está sendo cada vez mais reconhecida como causa de pneumonia bacteriana, especialmente em idosos. É a segunda causa bacteriana mais comum de exacerbação aguda de DPOC. Juntamente com *S. pneumoniae* e *H. influenzae*, *M. catarrhalis* constitui uma das três causas mais comuns de otite média em crianças.

Staphylococcus aureus

Staphylococcus aureus é uma importante causa de pneumonia bacteriana secundária em crianças e adultos saudáveis após doenças respiratórias virais (p. ex., sarampo em crianças e gripe em crianças e adultos). A pneumonia estafilocócica está associada à alta incidência de complicações, como abscesso pulmonar e empiema. *Indivíduos que abusam de drogas intravenosas apresentam alto* risco de desenvolvimento de pneumonia estafilocócica em associação com endocardite. Esta também é uma causa importante de pneumonia hospitalar, como será discutido posteriormente.

Klebsiella pneumoniae

Klebsiella pneumoniae é a causa mais frequente de pneumonia bacteriana por gram-negativos. Ela afeta comumente indivíduos debilitados e desnutridos, particularmente *alcoolistas crônicos*. Um escarro espesso e gelatinoso é característico, porque o organismo produz um polissacarídeo capsular viscoso abundante, que o paciente pode ter dificuldade para expectorar.

Pseudomonas aeruginosa

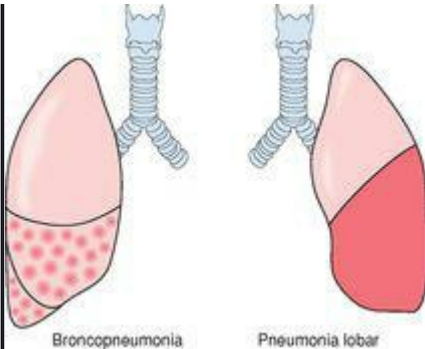
Embora *Pseudomonas aeruginosa* na maioria das vezes cause infecções hospitalares, ela também é mencionada aqui em razão da sua ocorrência em pacientes com fibrose cística. Ela é comum

em pacientes neutropênicos e tem uma propensão a invadir os vasos sanguíneos, com consequente disseminação extrapulmonar. A septicemia por *Pseudomonas* é uma doença fulminante.

Legionella pneumophila

Legionella pneumophila é o agente da doença dos Legionários, um epônimo para formas epidêmicas e esporádicas de pneumonia causadas por esse organismo. Ela também causa a febre Pontiac, uma infecção do trato respiratório alto autolimitada. Esse organismo prospera em ambientes aquáticos artificiais, como torres de resfriamento de água e no interior do sistema de tubulação dos suprimentos de água doméstica (potável). O modo de transmissão consiste na inalação de organismos aerossolizados ou na aspiração de água potável contaminada. A pneumonia por *Legionella* é comum em indivíduos com alguma condição predisponente, como doença cardíaca, renal, imunológica ou hematológica. *Receptores de transplantados de órgãos são particularmente susceptíveis.* Ela pode ser bastante severa, frequentemente exigindo hospitalização, e pacientes imunossuprimidos podem apresentar taxas de fatalidade de até 50%. O diagnóstico rápido é facilitado pela demonstração de antígenos de *Legionella* na urina ou por um teste de anticorpo fluorescente positivo em amostras de escarro; cultura continua sendo o “padrão ouro” para diagnóstico.

Morfologia. A pneumonia bacteriana apresenta dois padrões de distribuição anatômica: broncopneumonia lobular e pneumonia lobar (Fig. 15-31). A consolidação irregular do pulmão é uma característica dominante da **broncopneumonia** (Fig. 15-32), enquanto a consolidação fibrinosupurativa de uma grande porção de um lobo ou de um lobo inteiro define a **pneumonia lobar** (Fig. 15-33). Muitas vezes, é difícil aplicar estas classificações anatômicas, mas ainda clássicas, a casos individuais, porque os padrões se sobrepõem. O envolvimento irregular pode se tornar confluyente, produzindo uma consolidação lobar virtualmente total; em contraste, a antibioticoterapia efetiva para qualquer forma de pneumonia pode limitar o envolvimento a uma consolidação subtotal. Além disso, os mesmos organismos podem produzir qualquer um dos padrões, dependendo da susceptibilidade do paciente. **Mais importante do ponto de vista clínico é a identificação do agente causador e a determinação da extensão da doença.**



Broncopneumonia

Pneumonia lobar

FIGURA 15-31

Comparação entre broncopneumonia e pneumonia lobar.



FIGURA 15-32

Broncopneumonia. Corte macroscópico do pulmão exibindo áreas irregulares de consolidação (*setas*).



FIGURA 15-33

Pneumonia lobar – hepatização cinza, fotografia macroscópica. O lobo inferior está consolidado uniformemente.

Na **pneumonia lobar**, quatro estágios de resposta inflamatória foram descritos classicamente: congestão, hepatização vermelha, hepatização cinza e resolução. A antibioticoterapia eficaz atual frequentemente retarda ou interrompe a progressão. No primeiro estágio de **congestão**, o pulmão é pesado, encharcado e vermelho. É caracterizado por um ingurgitamento vascular, líquido intra-alveolar com alguns neutrófilos e muitas vezes a presença de numerosas bactérias. O estágio de **hepatização vermelha** que se segue é caracterizado por exsudação confluyente maciça com neutrófilos, eritrócitos e fibrina preenchendo os espaços alveolares ([Fig. 15-34A](#)). Ao exame macroscópico, o lobo agora aparece distintamente vermelho, firme e desprovido de ar, com consistência semelhante ao fígado, daí o termo **hepatização**. O estágio de **hepatização cinza** vem a seguir, com desintegração progressiva dos eritrócitos e persistência de um exsudato fibrinossuppurativo

(Fig. 15-34B), fornecendo o aspecto macroscópico de uma superfície seca, castanho-acinzentada. No estágio final de **resolução**, o exsudato consolidado no interior dos espaços alveolares sofre digestão enzimática progressiva para produzir resíduos granulares, semifluidos, que são reabsorvidos, ingeridos por macrófagos, expectorados ou organizados por fibroblastos que crescem em direção aos mesmos (Fig. 15-34C). A reação fibrinosa pleural à inflamação subjacente, frequentemente presente nos estágios iniciais se a consolidação se estender para a superfície (**pleurite**), pode ceder de modo semelhante. Na maioria das vezes, ela sofre organização, deixando espessamento fibroso ou aderências permanentes.

Focos de **broncopneumonia** são áreas consolidadas de inflamação supurativa aguda. A consolidação pode ser irregular em um lobo, mas, na maioria das vezes, é multilobar e frequentemente bilateral e basal em razão da tendência de as secreções se acumularem nos lobos inferiores em decorrência do efeito da gravidade. Lesões bem desenvolvidas são discretamente elevadas, secas, granulares, cinza-avermelhadas a amarelas e pouco delimitadas em suas margens (Fig. 15-32). Histologicamente, a reação geralmente estimula um exsudato supurativo, rico em neutrófilos, que preenche brônquios, bronquíolos e os espaços alveolares adjacentes (Fig. 15-34A).

As **complicações** da pneumonia incluem (1) destruição e necrose dos tecidos, causando **formação de abscesso** (particularmente comum com infecções por pneumococos tipo 3 ou *Klebsiella*); (2) disseminação da infecção para a cavidade pleural, causando a reação fibrinossupurativa intrapleural conhecida como **empiema**; e (3) **disseminação bacterêmica** para valvas cardíacas, pericárdio, cérebro, rins, baço ou articulações, causando abscessos metastáticos, endocardite, meningite ou artrite supurativa.

Curso Clínico. Os principais sintomas da pneumonia aguda adquirida na comunidade consistem em febre alta de início abrupto, calafrios com tremores e tosse produtiva de escarro purulento; pacientes ocasionais podem apresentar hemoptise. Quando a pleurite fibrinossupurativa está presente, esta é acompanhada por dor pleurítica e atrito pleural. Todo o lobo é radiopaco na pneumonia lobar, enquanto existem opacidades focais na broncopneumonia.

O quadro clínico é modificado acentuadamente com a administração de antibióticos. Os pacientes tratados podem estar relativamente afebris com poucos sinais clínicos de 48 a 72 horas após a introdução de antibióticos. A identificação do organismo e a determinação de sua sensibilidade ao antibiótico são as pedras fundamentais da terapia apropriada. Menos de 10% dos pacientes com pneumonia severa suficiente para exigir hospitalização sucumbem atualmente e, na maioria desses casos, a morte pode ser atribuída a uma complicação, como empiema, meningite, endocardite ou pericardite ou alguma influência predisponente, como debilidade ou alcoolismo crônico.

PNEUMONIAS ATÍPICAS ADQUIRIDAS NA COMUNIDADE (VIRAIS E POR MICOPLASMAS)

O termo *pneumonia atípica primária* foi aplicado inicialmente a uma doença respiratória febril aguda caracterizada por alterações inflamatórias irregulares nos pulmões, em grande parte confinadas aos septos alveolares e interstício pulmonar. O termo *atípica* denota a quantidade moderada de escarro, a ausência de achados físicos de consolidação, uma elevação apenas moderada na contagem de leucócitos e ausência de exsudato alveolar. A pneumonite é causada por uma variedade de organismos, sendo que o mais comum é o *Mycoplasma pneumoniae*. Infecções por *Mycoplasma* são particularmente comuns entre crianças e jovens. Ocorrem esporadicamente ou como epidemias locais em comunidades fechadas (escolas, acampamentos militares e prisões). Outros agentes etiológicos são os vírus, incluindo os vírus influenza de tipos A e B, os vírus sinciciais respiratórios, o metapneumovírus humano, adenovírus, rinovírus, vírus da rubéola e varicela; *Chlamydia pneumoniae*; e *Coxiella burnetii* (febre Q). [124.125](#) Em alguns casos, a causa não pode ser determinada. Qualquer um desses agentes pode causar simplesmente uma infecção do trato respiratório alto, reconhecida como um resfriado comum ou uma infecção do trato respiratório baixo mais severa. Fatores que favorecem essa extensão da infecção incluem extremos de idade, desnutrição, alcoolismo e doenças debilitantes subjacentes.

O mecanismo patogênico comum é a fixação dos organismos ao epitélio do trato respiratório alto seguida por necrose das células e resposta inflamatória. Quando o processo se estende para os alvéolos, geralmente ocorre inflamação intersticial, mas também pode haver algum derramamento de fluido para os espaços alveolares, de modo que, ao raio X, as alterações podem mimetizar a pneumonia bacteriana. A lesão e o desnudamento do epitélio respiratório inibem a eliminação mucociliar e predisõem a infecções bacterianas secundárias.

Morfologia. Todos os agentes causais produzem padrões morfológicos essencialmente semelhantes. O envolvimento pulmonar pode ser bastante irregular ou pode envolver lobos inteiros bilateral ou unilateralmente. As áreas afetadas são vermelho-azuladas e congestionadas. A pleura é lisa, e pleurite ou derrames pleurais são raros.

O padrão histológico depende da severidade da doença. **A natureza intersticial da reação inflamatória é predominante, localizada virtualmente no interior das paredes dos alvéolos.** Os septos alveolares estão alargados e edematosos e geralmente apresentam um infiltrado inflamatório mononuclear de linfócitos, macrófagos e, ocasionalmente, plasmócitos. Em casos agudos, neutrófilos podem estar presentes. Os alvéolos podem estar livres de exsudato, mas em muitos pacientes existe um material proteináceo intraalveolar e um exsudato celular. Quando complicada por SARA, as membranas hialinas caracteristicamente rosas que revestem as paredes alveolares estão presentes ([Fig. 15-3](#)). A erradicação da infecção é seguida pela reconstituição da arquitetura normal do pulmão.

A infecção bacteriana superposta modifica o quadro histológico, causando bronquite ulcerativa, bronquiolite e pneumonia bacteriana. Alguns vírus, como herpes simples, varicela e adenovírus, podem estar associados à necrose do epitélio brônquico e alveolar e à inflamação aguda. As alterações citopáticas virais características são descritas no [Capítulo 8](#).

Curso Clínico. O curso clínico é extremamente variado. Muitos casos são mascarados como infecções do trato respiratório alto severas ou como *gripes respiratórias*. Mesmo indivíduos com pneumonia atípica bem desenvolvida apresentam poucos sintomas localizados. Tosse pode estar ausente, e as principais manifestações podem consistir apenas em febre, dor de cabeça, dores musculares e dores nas pernas. O edema e a exsudação estão estrategicamente localizados, causando desequilíbrio da relação entre ventilação e fluxo sanguíneo e, conseqüentemente, produzindo sintomas desproporcionais em relação aos achados físicos escassos.

A forma esporádica ordinária da doença geralmente é leve e apresenta baixa taxa de mortalidade, abaixo de 1%. Contudo, a pneumonia intersticial pode assumir proporções epidêmicas, com severidade intensificada e maior mortalidade, como foi documentado pelas pandemias de gripe devastadoras de 1915 e 1918 e nas muitas epidemias menores desde então. A infecção bacteriana secundária por estafilococos ou estreptococos é comum nessas circunstâncias.

Infecções por Influenza

O genoma do vírus influenza é composto por oito hélices de RNA de fita única, cada uma codificando um gene único e cada uma ligada por uma nucleoproteína que determina o tipo de vírus influenza (A, B ou C). A superfície esférica do vírus influenza é uma bicamada lipídica (envelope) que contém a hemaglutinina viral e neuraminidase, que determina o subtipo do vírus (H1 a H3; N1 ou N2). Os anticorpos do hospedeiro contra a hemaglutinina e neuraminidase previnem e melhoram, respectivamente, a infecção futura pelo vírus, influenza. Dois mecanismos explicam a eliminação da infecção primária pelo vírus influenza: as células T citotóxicas exterminam as células infectadas pelo vírus, e uma proteína anti-influenza intracelular (chamada Mx1) é induzida nos macrófagos pelas citocinas IFN- α e IFN- β . [126](#)

O vírus influenza de tipo A infecta humanos, porcos, cavalos e aves e constitui a principal causa de pandemias e epidemias de infecções por influenza. Um único subtipo do vírus influenza A predomina em todo o mundo em determinado momento. [127](#) As epidemias de gripe ocorrem em mutações da hemaglutinina e neuraminidase, as quais permitem que o vírus escape da maioria dos anticorpos do hospedeiro (*flutuação antigênica*). As pandemias, que são mais longas e mais disseminadas que as epidemias, podem ocorrer quando tanto a hemaglutinina quanto a neuraminidase são substituídas pela recombinação de segmentos de RNA com os de vírus animais, tornando todos os indivíduos suscetíveis a um novo vírus influenza (*desvio antigênico*). A análise por reação em cadeia da polimerase (PCR) do vírus da influenza dos pulmões de um soldado que morreu na pandemia de gripe de 1918, que matou entre 20 milhões e 40 milhões de pessoas no mundo todo, identificou um vírus da gripe suína pertencente à mesma família de vírus influenza que causa a doença hoje. [128](#) Os medicamentos antivirais atuais são eficazes contra o vírus influenza recombinante portadores dos genes de hemaglutinina, neuraminidase e matriz de 1918. [129](#) Os vírus influenza tipos B e C, que não exibem flutuação ou desvio antigênico, infectam na maioria das vezes crianças, que desenvolvem anticorpos que previnem a reinfeção. Raramente, o vírus influenza pode causar miocardite intersticial ou, após a terapia com aspirina,

síndrome de Reye ([Cap. 18](#)).

A gripe aviária refere-se a cepas de influenza que infectam primariamente as aves. Uma dessas cepas do *tipo antigênico H5N1 causa grande preocupação*, porque a infecção frequentemente é letal em humanos (aproximadamente 60%) e, desde 2003, o vírus está se espalhando por todo o mundo em aves selvagens e domésticas. Até o outono de 2008, um total de 387 infecções por vírus influenza H5N1 em humanos tinha sido relatado à OMS. Quase todos os casos de influenza H5N1 em humanos foram adquiridos por contato íntimo com aves domésticas. A gravidade da doença resulta da capacidade de o vírus causar infecção disseminada no corpo humano, em vez de uma infecção limitada ao pulmão. *O tropismo tissular do influenza H5N1 é aumentado em razão da estrutura incomum de sua proteína hemaglutinina.* A clivagem da hemaglutinina viral para a protease do hospedeiro é necessária para que o vírus influenza entre nas células do hospedeiro. A proteína hemaglutinina do vírus influenza H5N1 e de outros vírus influenza altamente patogênicos é incomum pelo fato de que pode ser clivada por proteases onipresentes em humanos, enquanto que a hemaglutinina das cepas menos virulentas do vírus influenza somente podem ser clivadas pelas proteases encontradas em órgãos limitados, incluindo o pulmão. Felizmente, a transmissão atual do vírus H5N1 é ineficiente. A maioria dos pacientes com infecção por H5N1 apresenta pneumonia. Contudo, se ocorrer recombinação antigênica entre o influenza H5N1 e uma cepa de influenza que seja altamente infecciosa para humanos, a transmissão mantida de um humano para outro pode originar uma pandemia, semelhante à pandemia da gripe espanhola de 1918. Essa preocupação estimulou esforços para o desenvolvimento de uma vacina. [130](#)

Morfologia. Infecções respiratórias altas virais são marcadas por hiperemia de mucosa e tumefação com uma infiltração predominantemente linfomonocítica e plasmocitária da submucosa acompanhada por superprodução de secreções mucosas. A mucosa tumefeita e o exsudato viscoso podem obstruir os canais nasais, seios nasais ou as tubas de Eustáquio e provocar uma infecção bacteriana secundária supurativa. A tonsilite induzida por vírus com aumento do tecido linfóide ao redor do anel de Waldeyer é frequente em crianças, embora a hiperplasia linfóide geralmente não esteja associada a supuração ou formação de abscesso, como ocorre com estreptococos ou estafilococos.

Na **laringotraqueobronquite** e na **bronquiolite** existe tumefação da corda vocal e exsudação abundante de muco. O prejuízo da função broncociliar convida à superinfecção bacteriana com supuração mais acentuada. A obstrução das pequenas vias aéreas pode originar uma atelectasia pulmonar focal. No envolvimento bronquiolar mais severo, a obstrução difusa das vias aéreas secundárias e terminais por resíduos celulares, fibrina e exsudato inflamatório pode, quando prolongada, causar organização e fibrose, resultando em bronquiolite obliterativa e lesão pulmonar permanente.

Metapneumovírus Humano (MPV)

O MPV humano, um paramixovírus descoberto em 2001, é encontrado no mundo todo e está associado a infecções do trato respiratório alto e baixo, mais comumente em crianças, indivíduos

idosos e pacientes imunocomprometidos. O MPV humano pode causar infecções severas, como bronquiolite e pneumonia, e é responsável por 5% a 10% das hospitalizações e 12% a 20% das visitas ambulatoriais de crianças que sofrem de infecções agudas do trato respiratório. Essas infecções são clinicamente indistinguíveis daquelas causadas pelo vírus sincicial respiratório humano. A primeira infecção por MPV humano ocorre durante o início da infância, porém reinfecções são comuns ao longo da vida, especialmente em indivíduos mais velhos. Os métodos moleculares como PCR de transcriptase reversa constituem a modalidade diagnóstica preferida pelo crescimento difícil em cultura celular. Nenhum tratamento comercial está disponível ainda para o MPV humano, embora a ribavirina tenha demonstrado atividade tanto *in vitro* quanto em modelos animais. Vacinas vivas atenuadas produzidas pelo vírus geneticamente alterado também mostraram boa eficácia em animais. [131](#)

Síndrome Respiratória Aguda Severa (SARS)

A SARS apareceu pela primeira vez em novembro de 2002, na província de Guangdong, na China, e subsequentemente se disseminou para Hong Kong, Taiwan, Cingapura, Vietnã e Toronto, onde também ocorreram grandes surtos. [132](#) A facilidade de deslocamento entre os continentes contribuiu grandemente para essa pandemia. Entre o outono de 2002 e a primavera de 2003, houve mais de 8.000 casos de SARS, incluindo 774 mortes. A epidemia mundial foi interrompida, talvez em parte pelas medidas de saúde pública, e os últimos casos de SARS foram infecções associadas ao laboratório relatadas em abril de 2004. [125](#)

Após um período de incubação de 2 a 10 dias, a SARS começa com tosse seca, mal-estar, mialgia, febre e calafrios. Um terço dos pacientes melhora e resolve a infecção, porém o restante progride para doença respiratória severa com falta de ar, taquipneia e pleurisia, e quase 10% dos pacientes morrem em decorrência da doença, para a qual não existe um tratamento específico.

A causa da SARS é um coronavírus previamente não descoberto. Quase um terço das infecções respiratórias altas é causada por coronavírus, porém o vírus da SARS difere dos coronavírus previamente conhecidos pelo fato de que infecta o trato respiratório baixo e se dissemina por todo o organismo. O vírus da SARS parece ter sido transmitido para humanos pela primeira vez pelo contato com gatos-de-almôgas selvagens, que são comidos na China. Casos subsequentes foram disseminados de pessoa para pessoa, principalmente por secreções respiratórias infectadas, embora alguns casos possam ter sido contraídos a partir das fezes.

A SARS pode ser diagnosticada pela detecção do vírus por PCR ou pela detecção de anticorpos contra o vírus. Os níveis de vírus inicialmente são baixos e atingem um pico 10 dias após o início da doença, portanto o teste de diferentes amostras (secreções respiratórias, sangue e fezes) coletadas em vários dias pode ser necessário para detectar o vírus. A detecção de anticorpos específicos para o vírus da SARS é um teste muito sensível e específico; contudo, os pacientes podem não apresentar uma resposta de anticorpos mensurável por até 28 dias após a infecção.

A fisiopatologia da SARS não é compreendida, nem se sabe por que o vírus passou dos animais para os humanos. A maioria dos coronavírus de SARS humano apresenta uma deleção de 29 nucleotídeos no RNA em comparação com o vírus encontrado em animais selvagens, o que pode

aumentar sua transmissão ou patogenicidade. Em pacientes que morreram de SARS, os pulmões exibem lesão alveolar difusa e células gigantes multinucleadas. O coronavírus também pode ser observado no interior de pneumócitos por microscopia eletrônica.

PNEUMONIA HOSPITALAR

As pneumonias hospitalares são definidas como infecções pulmonares adquiridas no curso de uma internação hospitalar. São comuns em pacientes com doença subjacente severa, imunossupressão, antibioticoterapia prolongada ou dispositivos de acesso invasivos, como cateteres intravasculares. Os pacientes em ventilação mecânica estão particularmente em risco. Superpostas a uma doença subjacente (que causou a hospitalização), as infecções hospitalares são complicações sérias e frequentemente ameaçam a vida. Bastonetes gram-negativos (*Enterobacteriaceae* e espécies de *Pseudomonas*) e *S. aureus* são os isolados mais comuns; ao contrário das pneumonias adquiridas na comunidade, *S. pneumoniae* não é um patógeno importante.

PNEUMONIA POR ASPIRAÇÃO

A pneumonia por aspiração ocorre em pacientes muito debilitados ou naqueles que aspiram o conteúdo gástrico quando estão inconscientes (p. ex., após um AVC) ou durante episódios repetidos de vômitos. Esses pacientes apresentam reflexos de vômito e de deglutição anormais, que predispõem à aspiração. A pneumonia resultante é parcialmente química, em razão dos efeitos extremamente irritantes do ácido gástrico, e parcialmente bacteriana (em virtude da flora oral). Tipicamente, mais de um organismo é recuperado na cultura, sendo que aeróbios são mais comuns que anaeróbios. Este tipo de pneumonia frequentemente é necrosante, segue um curso clínico fulminante e é uma causa de morte frequente. Naqueles que sobrevivem, abscesso pulmonar é uma complicação comum.

ABCESSO PULMONAR

O termo “abscesso pulmonar” descreve um processo supurativo local no interior do pulmão, caracterizado por necrose do tecido pulmonar. Procedimentos cirúrgicos orofaríngeos, infecções sinobronquiais, sepsé dentária e bronquiectasia desempenham papéis importantes em seu desenvolvimento.

Etiologia e Patogenia. Embora em circunstâncias apropriadas qualquer patógeno possa produzir um abscesso, os organismos comumente isolados incluem estreptococos aeróbicos e anaeróbicos, *S. aureus* e uma série de organismos gram-negativos. Infecções mistas ocorrem frequentemente pelo papel causal importante desempenhado pela inalação de materiais estranhos. ¹³³ Organismos anaeróbicos, normalmente encontrados na cavidade oral, incluindo membros das espécies *Bacteroides*, *Fusobacterium* e *Peptococcus*, são os isolados exclusivos em aproximadamente 60% dos casos. Os organismos causadores são introduzidos pelos seguintes mecanismos:

Aspiração de material infeccioso (a causa mais frequente): É particularmente comum no alcoolismo agudo, coma, anestesia, sinusite, sepsé gengival-dentária e debilitação, quando os reflexos da tosse estiverem deprimidos.

Infecção pulmonar primária antecedente: A formação de abscessos pós-pneumônicos geralmente está associada a *S. aureus*, *K. pneumoniae* e pneumococos do tipo 3. Indivíduos pós-transplante ou imunossuprimidos de outro modo correm um risco especial.

Embolia séptica: êmbolos infectados de tromboflebite em qualquer porção da circulação venosa sistêmica ou vegetações de endocardite bacteriana infecciosa do lado direito do coração são aprisionados no pulmão.

Neoplasia: A infecção secundária é particularmente comum no segmento broncopulmonar obstruído por uma malignidade primária ou secundária (*pneumonia pós-obstrutiva*).

Diversos: Penetrações traumáticas diretas dos pulmões; disseminação de infecções de um órgão vizinho, como supuração no esôfago, na coluna, no espaço subfrenico ou na cavidade pleural, e semeadura hematogênica do pulmão por organismos piogênicos podem levar à formação de abscesso pulmonar.

Quando todas essas causas são excluídas, ainda existem casos nos quais uma base razoável para formação do abscesso não pode ser identificada. Estes são referidos como *abscessos pulmonares criptogênicos primários*.

Morfologia. Os abscessos variam em diâmetro de lesões de poucos milímetros a grandes cavidades de 5 a 6 cm. Podem afetar qualquer parte do pulmão e podem ser únicos ou múltiplos. Abscessos pulmonares decorrentes de aspiração são mais comuns à direita (em razão do brônquio principal direito mais vertical) e na maioria das vezes são únicos. Abscessos que se desenvolvem no curso de pneumonia ou bronquiectasia geralmente são múltiplos, basais e difusamente dispersos. Êmbolos sépticos e abscessos piêmicos são múltiplos e podem afetar qualquer região dos pulmões.

A cavidade do abscesso pode ser preenchida por resíduos supurativos. Se houver

comunicação com uma passagem de ar, o exsudato contaminado pode ser parcialmente drenado para criar uma cavidade contendo ar. Infecções saprófitas superpostas estão propensas a florescer no interior dos resíduos já necróticos da cavidade do abscesso. A infecção leva a grandes cavidades multiloculares fétidas, verde-negrecidas, com pouca demarcação de suas margens, designadas como **gangrena pulmonar**. A **alteração histológica cardinal em todos os abscessos é a destruição supurativa do parênquima pulmonar no interior da área central de cavitação** ([Fig. 15-35](#)). Nos casos crônicos, uma proliferação fibroblástica considerável produz uma parede fibrosa.

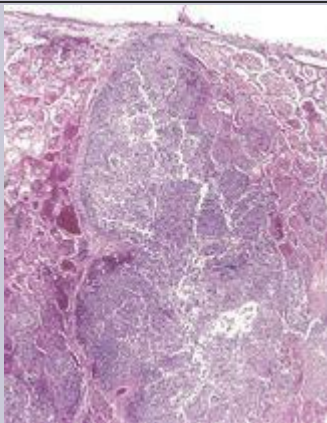


FIGURA 15-35

Abscesso pulmonar piêmico (centro) com destruição completa do parênquima subjacente no foco de envolvimento.

Curso Clínico. As manifestações de abscesso pulmonares são muito semelhantes às da bronquiectasia e são caracterizadas, principalmente, por tosse, febre e quantidades copiosas de

escarro purulento ou sanguinolento de odor fétido. Febre, dor torácica e perda de peso são comuns. Baqueteamento dos dedos das mãos e dos pés pode aparecer dentro de poucas semanas após a instalação de um abscesso. O diagnóstico desta condição pode ser suspeitado somente a partir de achados clínicos e deve ser confirmado radiologicamente. Sempre que um abscesso for descoberto em indivíduos mais velhos, é importante descartar um carcinoma subjacente, porque este está presente em 10% a 15% dos casos.

A evolução dos abscessos é variável. Com terapia antimicrobiana, a maioria cede, deixando para trás uma cicatriz. As complicações incluem extensão da infecção para a cavidade pleural, hemorragia, desenvolvimento *de abscessos cerebrais ou meningite* devidos a êmbolos sépticos e (raramente) amiloidose secundária (tipo AA).

PNEUMONIA CRÔNICA

A pneumonia crônica, na maioria das vezes, é uma lesão localizada em pacientes imunocompetentes, com ou sem envolvimento de linfonodos regionais. Tipicamente, a reação inflamatória é granulomatosa e causada por bactérias (p. ex., *M. tuberculosis*) ou fungos (p. ex., *Histoplasma capsulatum*). A tuberculose do pulmão e de outros órgãos foi descrita no [Capítulo 8](#). Aqui, discutiremos a pneumonia crônica causada por fungos.

Histoplasmose, *blastomicose* e *coccidioidomicose* são discutidas em conjunto porque (1) são doenças granulomatosas dos pulmões que lembram a tuberculose, (2) são causadas por fungos termicamente dimórficos, porque crescem em hifas que produzem esporos em temperatura ambiente, porém crescem como leveduras (esferas ou elipses) à temperatura corporal no interior dos pulmões e (3) os fungos são geográficos, pelo fato de que causam doença primariamente entre indivíduos imunocompetentes que vivem ao longo dos rios Ohio e Mississippi e no Caribe (*Histoplasma*), na área central e no sudeste dos Estados Unidos (*Blastomyces*) e no sudoeste e extremo oeste dos Estados Unidos e no México (*Coccidioides*).

Histoplasmose

A infecção por *Histoplasma capsulatum* é adquirida por inalação de partículas de poeira do solo contaminado com excreções de pássaros ou morcegos que contêm pequenos esporos (microconídias), a forma infecciosa do fungo. Como o *M. tuberculosis*, o *H. capsulatum* é um parasita intracelular dos macrófagos. *A apresentação clínica e as lesões morfológicas da histoplasmose também são notavelmente semelhantes às da tuberculose*, incluindo (1) envolvimento pulmonar primário autolimitado e frequentemente latente, que pode resultar em lesões arredondadas na radiografia de tórax; (2) doença pulmonar secundária crônica e progressiva, localizada nos ápices pulmonares e que causa tosse, febre e suores noturnos; (3) lesões situadas em locais extrapulmonares, incluindo mediastino, glândulas suprarrenais, fígado ou meninges; e (4) uma doença amplamente disseminada em pacientes imunocomprometidos.

A patogenia da histoplasmose não é completamente compreendida. Sabe-se que os macrófagos constituem o principal alvo de infecção. *H. capsulatum* pode ser internalizado nos macrófagos após opsonização com anticorpo. Leveduras de *Histoplasma* podem multiplicar-se no interior do fagossomo e lisar as células do hospedeiro. As infecções por *Histoplasma* são controladas por células T auxiliares, que reconhecem antígenos da parede celular dos fungos e proteínas de choque térmico e, subsequentemente, secretam IFN- γ , que ativa os macrófagos para eliminar as leveduras intracelulares. Além disso, o *Histoplasma* induz os macrófagos a secretarem TNF, que recruta e estimula outros macrófagos para exterminarem o *Histoplasma*. Com ausência de imunidade celular, pacientes com síndrome de imunodeficiência adquirida são susceptíveis à infecção disseminada por *Histoplasma*, que é um patógeno oportunista nesta doença.

Morfologia. Em pulmões de adultos saudáveis sob outros aspectos, as infecções por *Histoplasma* produzem granulomas de células epitelioides, que geralmente sofrem necrose caseosa e coalescem para produzir grandes áreas de consolidação, mas também podem ser liquefeitos para formar cavidades (observadas em pacientes com DPOC). Com o controle

espontâneo ou com medicamentos da infecção, essas lesões sofrem fibrose e calcificação concêntrica (aspecto de casca de árvore) ([Fig. 15-36A](#)). A diferenciação histológica da tuberculose, sarcoidose e coccidioidomicose requer identificação das formas de levedura de paredes delgadas de 3 a 5 μm , que podem persistir nos tecidos por muitos anos.

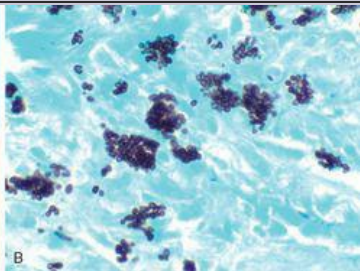


FIGURA 15-36

Histoplasmose. **A**, Granuloma de *Histoplasma* laminado do pulmão. **B**, Formas em levedura de *Histoplasma capsulatum* preenchem os fagócitos no pulmão de um paciente com histoplasmose disseminada (coloração com prata).

Na **histoplasmose disseminada fulminante**, que ocorre em indivíduos imunossuprimidos, os granulomas de células epitelioides não são formados; em vez disso, ocorrem acúmulos focais de fagócitos mononucleares preenchidos por leveduras fúngicas em todos os tecidos e órgãos do corpo ([Fig. 15-36B](#)).

O diagnóstico da histoplasmose é estabelecido por cultura ou identificação do fungo nas lesões tissulares. Além disso, testes sorológicos para anticorpos e antígenos também estão disponíveis. A detecção do antígeno em líquidos corporais é mais útil em estágios iniciais, porque anticorpos são formados em 2 a 6 semanas após a infecção. [134](#)

Blastomycose

Blastomyces dermatitidis é um fungo dimórfico que habita o solo, de isolamento notavelmente

difícil. É causa de doença em pessoas que vivem ou visitam a região central e o sudeste dos Estados Unidos; a infecção também ocorre no Canadá, México, Oriente Médio, na África e Índia. *Existem três formas clínicas: blastomicose pulmonar, blastomicose disseminada e uma forma cutânea primária rara*, que resulta da inoculação direta dos organismos na pele. A blastomicose pulmonar, na maioria das vezes, se apresenta como uma doença abrupta, com tosse produtiva, cefaleia, dor torácica, perda de peso, febre, dor e abdominal, suores noturnos, calafrios e anorexia. As radiografias de tórax revelam consolidação lobar, infiltrados multilobares, infiltrados peri-hilares, múltiplos nódulos ou infiltrados miliares. Os lobos superiores são envolvidos com mais frequência. O processo pode ceder espontaneamente, persistir ou progredir para uma lesão crônica.

Morfologia. No hospedeiro normal, as lesões pulmonares da blastomicose são os granulomas supurativos. Os macrófagos apresentam capacidade limitada de ingerir e exterminar *B. dermatitidis*, e a persistência de células de levedura leva ao recrutamento contínuo de neutrófilos. No tecido, *B. dermatitidis* é uma célula de levedura redonda, de 5 a 15 μm , que se divide por brotamento de base ampla. Possui uma parede celular espessa, de duplo contorno e múltiplos núcleos (Fig. 15-37). O envolvimento da pele e da laringe está associado a uma hiperplasia epitelial acentuada, que pode ser confundida com carcinoma de células escamosas.

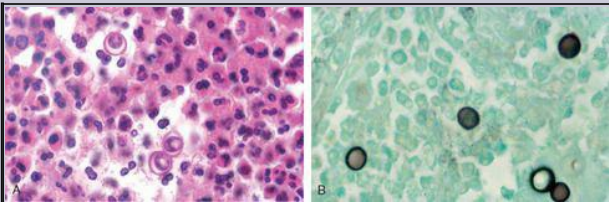


FIGURA 15-37

Blastomicose. **A**, Leveduras com brotamento, arredondadas, maiores que os neutrófilos, estão presentes. Observar a parede espessa e os núcleos característicos (não observados em outros fungos). **B**, Coloração pela prata.

Coccidioidomicose

Quase todos os indivíduos que inalam os esporos de *Coccidioides immitis* são infectados e desenvolvem hipersensibilidade de tipo tardio ao fungo; portanto, mais de 80% das pessoas em áreas endêmicas do sudoeste e oeste dos Estados Unidos apresentam uma reação positiva no teste cutâneo. Um motivo para a alta taxa de infectividade por *C. immitis* é que a artroconídia infecciosa, quando ingerida pelos macrófagos alveolares, bloqueia a fusão do fagossomo e do lisossomo e, desse modo, resiste ao extermínio intracelular. Como é o caso do *Histoplasma*, a maioria das infecções primárias por *C. immitis* é assintomática, porém 10% das pessoas apresentam lesões pulmonares, febre, tosse e dor pleurítica, acompanhadas por eritema nodoso ou eritema multiforme (o complexo da febre do Vale de São Joaquim). Menos de 1% das pessoas desenvolve infecção disseminada por *C. immitis*, que frequentemente envolve a pele e as meninges.

Morfologia. As lesões pulmonares primárias e secundárias de *C. immitis* são semelhantes às lesões granulomatosas por *Histoplasma*. No interior dos macrófagos ou de células gigantes, *C. immitis* está presente como esferas não germinativas de paredes espessas de 20 a 60 µm de diâmetro, muitas vezes preenchidas por pequenos endósporos. Uma reação piogênica é superposta quando as esferas se rompem para liberar os endósporos ([Fig. 15-38](#)). A rara doença progressiva por *C. immitis* envolve pulmões, meninges, pele, ossos, glândulas suprarrenais, linfonodos, baço ou fígado. Em todos esses locais, a resposta inflamatória pode ser puramente granulomatosa, piogênica ou mista. Lesões purulentas predominam em pacientes com resistência diminuída e com disseminação difusa.

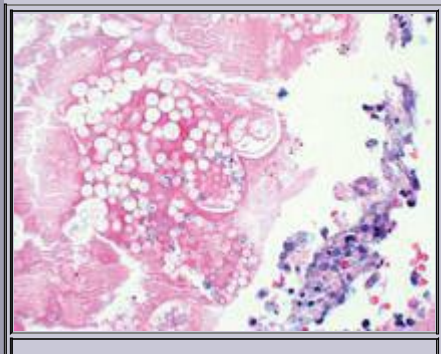


FIGURA 15-38

Coccidioidomicose com esferas intactas e rompidas.

PNEUMONIA NO HOSPEDEIRO IMUNOCOMPROMETIDO

O aparecimento de um infiltrado pulmonar, com ou sem sinais de infecção (p. ex., febre), é uma das complicações mais comuns e sérias em pacientes cujas defesas imunes são suprimidas por doença, terapias imunossupressoras para transplantes de órgãos, quimioterapia para tumores ou irradiação. ¹³⁵ Uma grande variedade dos chamados agentes infecciosos oportunistas, muitos dos quais raramente causam infecções em hospedeiros normais, pode causar essas pneumonias, e, na maioria das vezes, mais de um agente está envolvido. A mortalidade devida a essas infecções oportunistas é alta. A [Tabela 15-9](#) relaciona alguns agentes oportunistas de acordo com sua prevalência e com o fato de causarem infiltrados pulmonares locais ou difusos. O diagnóstico diferencial desses infiltrados inclui reações medicamentosas e envolvimento do pulmão por um tumor. As infecções específicas são discutidas no [Capítulo 8](#). Destas, as que envolvem o pulmão mais comumente podem ser classificadas de acordo com o agente etiológico: (1) bactérias (*P. aeruginosa*, espécies de *Micobactérias*, *L. pneumophila* e *Listeria monocytogenes*), (2) vírus (citomegalovírus [CMV] e herpesvírus) e (3) fungos (*P. jirovecii*, espécies de *Candida*, espécies de *Aspergillus*, *Phycomycetes* e *Cryptococcus neoformans*).

TABELA 15-9 Causas de Infiltrados Pulmonares em Hospedeiros Imunocomprometidos

Infiltrado Difuso	Infiltrado Focal
COMUM	
Citomegalovírus	Bastonetes gram-negativos
<i>Pneumocystis jirovecii</i>	<i>Staphylococcus aureus</i>
Reação medicamentosa	<i>Aspergillus</i>
	<i>Candida</i>
	Malignidade
RARAS	
Bactérias	<i>Cryptococcus</i>
<i>Aspergillus</i>	<i>Mucor</i>
<i>Cryptococcus</i>	<i>Pneumocystis jirovecii</i>
Malignidade	<i>Legionella pneumophila</i>

DOENÇA PULMONAR NA INFECÇÃO PELO VÍRUS DA IMUNODEFICIÊNCIA HUMANA

A doença pulmonar continua sendo a principal causa de morbidade e mortalidade em indivíduos infectados por HIV. Embora o uso de agentes antirretrovirais potentes e quimioprofilaxia eficaz tenham alterado acentuadamente a incidência e a evolução da doença pulmonar em pessoas infectadas por HIV, a pleora de agentes infecciosos e outras lesões pulmonares transforma o diagnóstico e o tratamento em distintivamente difíceis. Alguns destes agentes microbianos individuais que afetam os indivíduos infectados por HIV já foram discutidos; esta seção focalizará apenas os princípios gerais da doença pulmonar associada a HIV.

Apesar da ênfase em infecções “oportunistas”, devemos lembrar que as infecções bacterianas do trato respiratório baixo causadas pelos patógenos “usuais” constituem um dos distúrbios pulmonares mais sérios na infecção por HIV. Os organismos implicados incluem *S. pneumoniae*, *S. aureus*, *H. influenzae* e bastonetes gram-negativos. Pneumonias bacterianas em indivíduos infectados por HIV são mais comuns, mais severas e mais frequentemente associadas à bacteremia que naqueles sem infecção por HIV.

Nem todos os infiltrados pulmonares em indivíduos infectados por HIV têm etiologia infecciosa. Uma enormidade de doenças não infecciosas, incluindo sarcoma de Kaposi ([Caps. 6 e 11](#)), linfoma não Hodgkin pulmonar ([Cap. 13](#)) e câncer pulmonar primário, ocorre com maior frequência e não deve ser excluída.

A contagem de células T CD4+ pode definir o risco de infecção por organismos específicos. Como regra prática, as infecções bacterianas e tuberculares são mais prováveis com contagens de CD4+ mais elevadas (> 200 células/mm³). A pneumonia por *Pneumocystis* geralmente ocorre com contagens de CD4+ abaixo de 200 células/mm³, enquanto infecções por citomegalovírus e pelo complexo de *Mycobacterium avium* são raras até os estágios muito tardios da imunossupressão (contagens de CD4+ < 50 células/mm³).

Finamente, é útil lembrar que a doença pulmonar em indivíduos infectados por HIV pode resultar de mais de uma causa, e mesmo os patógenos comuns podem apresentar manifestações atípicas. Portanto, a avaliação diagnóstica destes pacientes pode ser mais extensa (e dispendiosa) do que seria necessário em um indivíduo imunocompetente.

Transplante de Pulmão

As indicações para transplante podem incluir quase todas as doenças pulmonares terminais não neoplásicas, desde que o paciente não apresente qualquer outra doença grave, que possa impedir a terapia imunossupressora durante toda a vida. *As indicações mais comuns são enfisema em estágio final, fibrose pulmonar idiopática, fibrose cística e hipertensão arterial pulmonar idiopática/familiar.* Embora transplantes bilaterais de pulmão e de coração-pulmão sejam possíveis, em muitos casos o transplante de um único pulmão é realizado, oferecendo melhora suficiente na função pulmonar para cada um de dois receptores de um único doador (que são muito escassos). Quando uma infecção crônica bilateral está presente (p. ex., fibrose cística, bronquiectasia), os dois pulmões do receptor devem ser substituídos para remover o reservatório de infecção.

Morfologia. Com a melhora das técnicas cirúrgicas e de preservação de órgãos, complicações pós-operatórias (p. ex., deiscência da anastomose, trombose vascular, disfunção do enxerto primário) felizmente estão se tornando raras. O pulmão transplantado está sujeito a duas complicações principais: infecção e rejeição.

As infecções pulmonares em pacientes de transplante de pulmão são essencialmente aquelas de qualquer hospedeiro imunocomprometidos, discutidas anteriormente. No período pós-transplante inicial (nas primeiras semanas), as infecções bacterianas são mais comuns. Com a profilaxia com ganciclovir e a correspondência do estado CMV do doador-receptor, a pneumonia por CMV ocorre menos frequentemente e é menos severa, embora algumas cepas resistentes estejam emergindo. A maioria das infecções ocorre entre o 3º e o 12º mês após o transplante. A pneumonia por *Pneumocystis jirovecii* é rara, uma vez que quase todos os pacientes recebem profilaxia adequada, geralmente com Bactrim (trimetoprim-sulfametoxazol). As infecções fúngicas são decorrentes principalmente de espécies de *Candida* e *Aspergillus* e envolvem o local da anastomose brônquica e/ou o pulmão.

A **rejeição aguda** do pulmão ocorre, em algum grau, em todos os pacientes, apesar da imunossupressão de rotina. Ocorre frequentemente nas primeiras semanas ou meses após a cirurgia, mas pode dar-se anos mais tarde, sempre que a imunossupressão for diminuída. O paciente apresenta febre, dispneia, tosse e infiltrados radiológicos. Uma vez que esses achados são semelhantes aos do quadro de infecção, o diagnóstico muitas vezes depende da biópsia transbrônquica. Os aspectos morfológicos da rejeição aguda são primariamente aqueles de infiltrados inflamatórios (linfócitos, plasmócitos e alguns neutrófilos e eosinófilos), ao redor dos pequenos vasos, na submucosa das vias aéreas, ou ambos. [136](#)

A **rejeição crônica** é um problema significativo em pelo menos metade de todos os pacientes de transplante de pulmão em 3 a 5 anos. É manifestada por tosse, dispneia e uma diminuição irreversível nos testes de função pulmonar. O principal correlato morfológico de rejeição crônica é a **bronquiolite obliterante**, a oclusão parcial ou completa das pequenas vias aéreas por fibrose, com ou sem inflamação ativa ([Fig. 15-39](#)). A bronquiolite obliterante é irregular e, portanto, difícil de diagnosticar por biópsia transbrônquica. A bronquiectasia e a fibrose pulmonar podem se desenvolver em casos de longa duração.

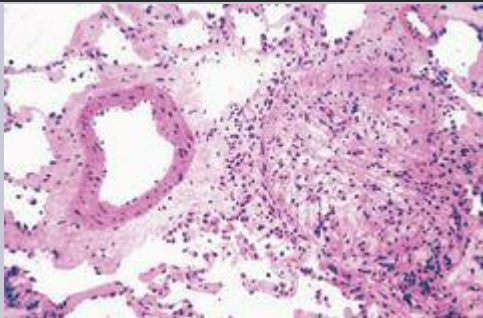


FIGURA 15-39

Rejeição crônica de aloenxerto pulmonar, com oclusão total do bronquíolo (bronquiolite obliterante). O ramo da artéria pulmonar adjacente está normal.

(Cortesia de Dr. Thomas Krausz, Department of Pathology, The University of Chicago, Pritzler School of Medicine, Chicago, IL.)

A rejeição celular aguda das vias aéreas (o suposto precursor da obliteração fibrosa subsequente dessas vias aéreas) geralmente responde à terapia, porém o tratamento da bronquiolite obliterante estabelecida tem sido desapontador. Seu progresso pode ser retardado ou mesmo interrompido por algum tempo, mas não pode ser revertido. Complicações pouco frequentes do transplante de pulmão incluem arteriosclerose pulmonar acelerada no enxerto e doença linfoproliferativa. Com a melhora contínua das terapias cirúrgicas imunossupressoras e antimicrobianas, a evolução em curto prazo do transplante de pulmão melhorou consideravelmente, embora ainda não seja tão boa quanto a do transplante renal ou cardíaco. As taxas de sobrevida em 1, 5 e 10 anos correspondem a 78%, 50% e 26%, respectivamente. [137](#)

Tumores

Uma variedade de tumores benignos e malignos pode surgir no pulmão, porém 90% a 95% consistem em carcinomas, aproximadamente 5% são carcinoides brônquicos e 2% a 5% são neoplasias mesenquimais e outros tipos diversos. [60](#)

CARCINOMAS

O câncer de pulmão atualmente é o principal câncer diagnosticado com maior frequência no mundo e a causa de mortalidade por câncer mais comum no mundo todo. Isso se deve, em grande parte, aos efeitos carcinogênicos do tabagismo. Nas próximas décadas, as alterações no hábito de fumar influenciarão muito na incidência e mortalidade no câncer de pulmão, assim como a prevalência dos vários tipos histológicos de câncer de pulmão. [138](#)

O número de novos casos de câncer de pulmão ocorrendo em 2008 nos Estados Unidos foi estimado em 215.020 (observe que, em 1950, este correspondia a 18.000), representando aproximadamente 15% dos diagnósticos de câncer e 29% das mortes relacionadas a câncer. O número anual de mortes decorrentes de câncer de pulmão nos Estados Unidos foi estimado em 161.840, em 2008. [139](#) Desde o início da década de 1990, as taxas de incidência e mortalidade por câncer de pulmão têm diminuído em homens, mais provavelmente pela diminuição das taxas de tabagismo nos últimos 30 anos. Contudo, a diminuição dos padrões de fumo entre as mulheres está bem atrás dos homens. Desde 1987, a cada ano, as mulheres têm morrido mais de câncer de pulmão que de câncer de mama, que por mais de 40 anos foi a principal causa de morte por câncer em mulheres. O câncer de pulmão ocorre mais frequentemente entre as idades de 40 e 70 anos, com uma incidência máxima na faixa etária de 50 ou 60. Apenas 2% de todos os casos aparecem antes dos 40 anos de idade. O prognóstico para indivíduos diagnosticados com câncer de pulmão é desanimador. A taxa de sobrevivência em 1 ano aumentou de 34% em 1975 para 41% em 2007, em grande parte pelas melhoras nas técnicas cirúrgicas. Contudo, a taxa em 5 anos para todos os estágios combinados corresponde a apenas 16%.

Etiologia e Patogenia. A maioria dos carcinomas de pulmão, de modo semelhante ao câncer em outros locais, surge pelo acúmulo gradual de anormalidades genéticas que transformam o epitélio brônquico benigno em um tecido neoplásico. Ao contrário de muitos outros cânceres, porém, a principal agressão ambiental que causa a lesão genética é conhecida. Começamos nossa discussão com o bem conhecido carcinógeno pulmonar – a fumaça de cigarro.

Tabagismo. A evidência fornecida por observações estatísticas e clínicas, que estabelece uma relação positiva entre o tabagismo e o câncer de pulmão, é assombrosa. Dados experimentais também foram pesquisados, porém essa abordagem é limitada por diferenças entre espécies.

A evidência estatística é mais convincente: 87% dos carcinomas de pulmão ocorrem em fumantes ativos ou naqueles que pararam recentemente. Em numerosos estudos retrospectivos, houve uma associação estatística invariável entre a frequência de câncer de pulmão e (1) a quantidade de fumo diário, (2) a tendência a inalar e (3) a duração do hábito de fumar. Em comparação com não fumantes, os fumantes médios de cigarros apresentam um risco dez vezes maior de desenvolver câncer de pulmão e fumantes intensos (mais de 40 cigarros por dia por vários anos) apresentam um risco 60 vezes maior. As mulheres apresentam maior suscetibilidade aos carcinógenos do tabaco que os homens. A interrupção do tabagismo por 10 anos reduz os riscos, mas nunca até os níveis de controle. Deve-se observar, porém, que, apesar das evidências convincentes que suportam o papel do tabagismo, apenas 11% dos fumantes intensos desenvolvem câncer de pulmão durante sua vida. Claramente, existem outros fatores (genéticos) envolvidos, que serão discutidos mais tarde. Os estudos epidemiológicos também mostram uma

associação entre o tabagismo e o carcinoma de boca, faringe, laringe, esôfago, pâncreas, colo uterino, rim e bexiga urinária. *O fumo passivo ou a fumaça de tabaco ambiental contém numerosos carcinógenos humanos para os quais não existe um nível de exposição seguro.* Estima-se que, a cada ano, aproximadamente 3.000 adultos não fumantes morram de câncer de pulmão como resultado da inalação passiva de fumaça. ¹⁴⁰ O fumo de charutos e cachimbos também aumenta o risco, embora de modo muito mais modesto que o fumo de cigarros. O uso de tabaco sem fumaça não é um substituto seguro para o fumo de cigarros ou charutos, uma vez que esses produtos causam câncer oral e podem levar à dependência de nicotina.

As evidências clínicas são obtidas em grande parte pelas observações de alterações histológicas no epitélio de revestimento do trato respiratório em fumantes habituais. Essas alterações sequenciais foram mais bem documentadas para o carcinoma de células escamosas, mas também podem estar presentes em outros subtipos histológicos. Essencialmente, existe uma correlação linear entre a intensidade da exposição à fumaça do cigarro e o aparecimento de alterações epiteliais cada vez mais preocupantes, que começam com metaplasia escamosa e progredem para displasia escamosa, carcinoma *in situ* e carcinoma invasivo. Os tumores de pulmão de fumantes frequentemente contêm uma impressão digital molecular típica, embora não específica, na forma de mutações G:C > T:A no gene *p53*, que provavelmente são causadas pelo benzo[*a*]pirene, um dos muitos carcinógenos da fumaça de tabaco. ¹³⁸

O trabalho experimental consiste principalmente em tentativas de induzir câncer em animais experimentais com extratos de fumaça de tabaco. ¹⁴¹ Mais de 1.200 substâncias foram contadas na fumaça de cigarro, muitas das quais são possíveis carcinógenos. Estas incluem tanto iniciadores (hidrocarbonetos aromáticos policíclicos como benzo[*a*]pirene) quanto promotores, como os derivados de fenol. Elementos radioativos também podem ser encontrados (polônio-210, carbono-14 e potássio-40) assim como outros contaminantes, como arsênio, níquel, mofo e aditivos. A exposição prolongada de camundongos a esses aditivos induz tumores cutâneos. Os esforços para produzir câncer de pulmão pela exposição de animais à fumaça de tabaco, porém, não foram bem-sucedidos. Os poucos cânceres que se desenvolveram foram carcinomas broncoalveolares, um tipo de tumor que não está fortemente associado ao fumo em humanos.

Riscos Industriais. Algumas exposições industriais aumentam o risco de desenvolver câncer de pulmão. A *radiação ionizante em alta dose* é carcinogênica. Houve um aumento na incidência do câncer de pulmão entre os sobreviventes da explosão da bomba atômica de Hiroshima e Nagasaki. O *urânio* é *fracamente* radioativo, porém as taxas de câncer de pulmão entre mineiros de urânio não fumantes são quatro vezes maiores que as da população geral e, entre mineiros fumantes, são aproximadamente 10 vezes maiores.

O risco de câncer de pulmão aumenta com o *asbestos*. O câncer de pulmão é a malignidade mais frequente em indivíduos expostos a asbestos, particularmente quando associado ao fumo. ⁸⁰ Trabalhadores de asbestos que não fumam apresentam um risco cinco vezes maior de desenvolver câncer de pulmão que os indivíduos de controle não fumantes, e aqueles que fumam apresentam um risco 50 a 90 vezes maior. O período de latência antes do desenvolvimento de câncer de pulmão é de 10 a 30 anos.

Poluição do Ar: Poluentes atmosféricos podem desempenhar algum papel no aumento da incidência de carcinoma de pulmão nos dias de hoje. Muita atenção é dada ao possível problema da *poluição aérea em ambientes internos*, especialmente por ra-dônio. [142,143](#) O radônio é um gás radioativo onipresente que foi ligado epidemiologicamente ao aumento no câncer de pulmão em mineiros expostos em concentrações relativamente elevadas. Acredita-se que o mecanismo patogênico seja a inalação e deposição brônquica de produtos de decomposição radioativos que são fixados a aerossóis ambientais. Esses dados geraram a preocupação de que a exposição em ambientes internos em baixo nível (p. ex., nos domicílios em áreas de altos níveis de radônio no solo) também poderia levar à maior incidência de tumores de pulmão; alguns atribuem o volume de câncer de pulmão em não fumantes a esse carcinógeno insidioso ([Cap. 9](#)). [144](#)

Genética Molecular: Finalmente, acredita-se que as exposições citadas previamente atuem ao causar alterações genéticas nas células pulmonares, que se acumulam e, eventualmente, provocam o fenótipo neoplásico. Foi estimado que tenham ocorrido 10 a 20 mutações genéticas no momento em que o tumor é clinicamente aparente. [145](#)

Como será discutido adiante, para todos os fins práticos, os cânceres de pulmão podem ser divididos em dois subgrupos clínicos: *carcinoma de células pequenas* e *carcinoma de células não pequenas*. Algumas lesões moleculares são comuns nos dois tipos, enquanto outras são relativamente específicas. Os oncogenes dominantes, que frequentemente estão envolvidos no câncer de pulmão, incluem *c-MYC*, *KRAS*, *EGFR*, *c-MET* e *c-KIT*. Os genes supressores de tumor comumente deletados ou inativados incluem *p53*, *RBI*, *p16(INK4a)* e múltiplos lócus no cromossomo 3p. Nesse local, existem numerosos genes supressores de tumor candidatos, como *FHIT*, *RASSF1A* e outros que ainda precisam ser identificados. Dos vários genes associados a câncer, *C-KIT* (40-70%), *MYCN* e *MYCL* (20-30%), *p53* (90%), 3p (100%), *RB* (90%) e *BCL2* (75-90%) são os mais comumente envolvidos no carcinoma de pulmão de células pequenas. Em comparação, *EGFR* (25%), *KRAS* (10-15%), *p53* (50%), *p16INK4a* (70%) são os mais comumente afetados no carcinoma de pulmão de células não pequenas. Além disso, estudos recentes mostram que *LKB1*, *PTEN* e *TSC*, todos relacionados à via m-TOR, também apresentam mutação em até 30% dos cânceres de pulmão (principalmente carcinoma de pulmão de células não pequenas). [146](#) Deve-se observar que *C-KIT* é superexpresso, porém raramente apresenta mutação. Consequentemente, medicamentos direcionados para o seu domínio de tirosina quinase (como imatinibe) são ineficazes. Lembre-se que em tumores com mutação deste domínio da quinase (p. ex., tumor estromal gastrointestinal) esse medicamento é útil para o tratamento. A atividade da *telomerase* está aumentada em mais de 80% dos tecidos do tumor pulmonar.

Existem várias moléculas de transdução do sinal que são ativadas no câncer de pulmão, como AKT, fosfatidilinositol-3-quinase, ERK1/2, STAT5 e as proteínas de adesão focal, como paxilina. Embora se saiba que algumas alterações genéticas sejam precoces (inativação dos genes supressores do cromossomo 3p) ou tardias (ativação de *KRAS*), a sequência temporal ainda não é bem definida. Acima de tudo, algumas alterações genéticas, como perda no material do cromossomo 3p, podem ser encontradas no epitélio brônquico benigno de indivíduos com câncer de pulmão, assim como no epitélio respiratório de fumantes sem cânceres de pulmão, sugerindo que grandes áreas da mucosa respiratória sofrem mutação após exposição a carcinógenos

(“efeito de campo”).¹⁴⁷ Nesse solo fértil, as células que acumulam mutações adicionais em última análise progridem para um câncer.

Um *agrupamento familiar* ocasional sugeriu uma predisposição genética, assim como o risco variável mesmo entre fumantes intensos. As tentativas de definir marcadores de susceptibilidade genética estão em andamento e, p. ex., identificaram um papel dos polimorfismos no gene do citocromo P-450 *CYP1A1* (Cap. 7).¹⁴⁸ Pessoas com certos alelos de *CYP1A1* apresentam maior capacidade de metabolizar pró-carcinógenos derivados da fumaça do cigarro e, como se pode imaginar, incorrem em maior risco de desenvolvimento de câncer de pulmão. Do mesmo modo, indivíduos cujos linfócitos do sangue periférico sofrem quebras cromossômicas após exposição a carcinógenos relacionados com o tabaco (genótipo de sensibilidade ao mutágeno) apresentam um risco mais de dez vezes maior de desenvolver câncer de pulmão em comparação com os controles. Além disso, estudos de associação em larga escala apontam para um locus de susceptibilidade autossômica no 6q23-25. Mais recentemente, estudos de associação de genoma revelaram uma ligação intrigante para os polimorfismos no gene do receptor nicotínico de acetilcolina localizado no cromossomo 15q25 e o câncer de pulmão tanto em fumantes quanto não fumantes.¹⁴⁹

Deve ser destacado também que 25% dos cânceres de pulmão no mundo todo surgem em não fumantes, e estes são patogenticamente distintos. Ocorrem mais comumente em mulheres, e na maioria constituem adenocarcinomas. Tendem a apresentar mutações *EGFR*, quase nunca apresentam mutações *KRAS* e as mutações *p53*, embora comuns, ocorrem com menor frequência. A natureza das mutações *p53* também é diferente.¹⁵⁰

Lesões Precursoras. Três tipos de lesões epiteliais precursoras são reconhecidos: (1) displasia escamosa e carcinoma *in situ*, (2) hiperplasia adenomatosa atípica e (3) hiperplasia de células neuroendócrinas pulmonares idiopáticas difusas. Deve-se observar que o termo *precursor* não implica que a progressão para o câncer ocorrerá em todos os casos. Atualmente não é possível diferenciar as lesões precursoras que progridem daquelas que permanecem localizadas ou regridem.

Classificação. A classificação do tumor é importante para consistência no tratamento do paciente e porque fornece uma base para estudos epidemiológicos e biológicos. A classificação mais recente da Organização Mundial de Saúde¹³⁸ ganhou aceitação mundial (Tabela 15-10). Diversas variantes histológicas de cada tipo de câncer de pulmão são descritas; contudo, sua importância clínica ainda não foi determinada, exceto conforme mencionado adiante. As proporções relativas das principais categorias são:¹⁵¹

Adenocarcinoma (homens 37%, mulheres 47%).

Carcinoma de células escamosas (homens 32%, mulheres 25%).

Carcinoma de células pequenas (homens 14%, mulheres 18%).

Carcinoma de células grandes (homens 18%, mulheres 10%).

Malignos

Carcinoma de células escamosas
Carcinoma de células pequenas
Carcinoma de células pequenas combinado
Adenocarcinoma
Acinar; subtipos papilar, bronquioloalveolar, sólido, misto
Carcinoma de células grandes
Carcinoma neuroendócrino de células grandes
Carcinoma adenoescamoso
Carcinomas com elementos pleomórficos, sarcomatoides ou sarcomatosos
Tumor carcinoide
Típico, atípico
Carcinomas do tipo de glândula salivar
Carcinoma não classificado

A incidência de adenocarcinoma aumentou significativamente nas duas últimas décadas; atualmente é a forma mais comum de câncer de pulmão em mulheres e, em muitos estudos, também em homens. [152](#) A base para essa alteração não está clara. Um possível fator é o aumento de mulheres tabagistas, porém isso apenas destaca nossa falta de conhecimento sobre o motivo pelo qual as mulheres tendem a desenvolver mais adenocarcinomas. Um postulado interessante é que as alterações no tipo de cigarro (pontas dos filtros, baixo alcatrão e nicotina) levaram os fumantes a inalar mais profundamente e, conseqüentemente, a expor mais as vias aéreas periféricas e as células (com uma predileção ao adenocarcinoma) a carcinógenos. [153](#) Pode haver *misturas de padrões histológicos*, inclusive no mesmo câncer. Portanto, tipos combinados de carcinoma de células escamosas e adenocarcinoma ou de carcinomas de células pequenas e de células escamosas ocorrem em aproximadamente 10% dos pacientes. Para o uso clínico comum, contudo, os vários tipos histológicos de câncer de pulmão podem ser agrupados em dois grupos com base na probabilidade de metástases e respostas às terapias disponíveis: *carcinomas de células pequenas* (quase sempre metastáticos, resposta inicial alta à quimioterapia) *versus carcinoma de células não pequenas* (menos frequentemente metastáticos, menos sensíveis). A relação mais forte com o fumo está presente nos carcinomas de células escamosas e de células pequenas.

Morfologia. Os carcinomas de pulmão surgem mais frequentemente no hilo pulmonar ou ao seu redor. Aproximadamente três quartos das lesões são originadas nos brônquios de primeira, segunda e terceira ordens. Um número crescente de carcinomas primários do pulmão surge na periferia do pulmão a partir das células septais alveolares ou dos

bronquíolos terminais. Estes são predominantemente adenocarcinomas, incluindo aqueles do tipo bronquioloalveolar, que serão discutidos separadamente.

As lesões pré-neoplásicas que precedem e geralmente acompanham o carcinoma de células escamosas invasivo são bem caracterizadas. Os carcinomas de células escamosas frequentemente são precedidos durante anos por **metaplasia** ou **displasia escamosa** do epitélio brônquico, que então se transforma em um **carcinoma *in situ***, uma fase que pode durar vários anos ([Fig. 15-40](#)). Neste momento, células atípicas podem ser identificadas em esfregaços citológicos do escarro ou em líquido de lavagem ou escovação brônquica, embora a lesão seja assintomática e não detectável em radiografias. Eventualmente, uma neoplasia em crescimento atinge um estágio sintomático, quando uma massa tumoral bem definida começa a obstruir a luz do brônquio principal, frequentemente produzindo atelectasia distal e infecção. O tumor pode, então, seguir uma variedade de caminhos. Ele pode continuar a crescer para a luz brônquica para produzir uma massa intraluminal. Ele também pode penetrar rapidamente a parede do brônquio, seguindo ao longo do tecido peribrônquico ([Fig. 15-41](#)) para infiltrar a região adjacente da carina ou o mediastino. Em outros casos, o tumor cresce ao longo de uma frente ampla para produzir massa intraparenquimatosa em forma de couve-flor, que parece empurrar a substância pulmonar à sua frente. Em quase todos os padrões, o tecido neoplásico é cinza-esbranquiçado e firme a duro. Especialmente quando os tumores são volumosos, as áreas focais de hemorragia ou necrose podem parecer produzir pontilhamento vermelho ou amarelo-esbranquiçado e amolecimento. Algumas vezes, esses focos necróticos exibem cavitação. Muitas vezes, esses tumores causam erosão do epitélio brônquico e podem ser diagnosticados por exame citológico do escarro, líquido de lavagem broncoalveolar ou por aspiração por agulha fina ([Fig. 15-42](#)).

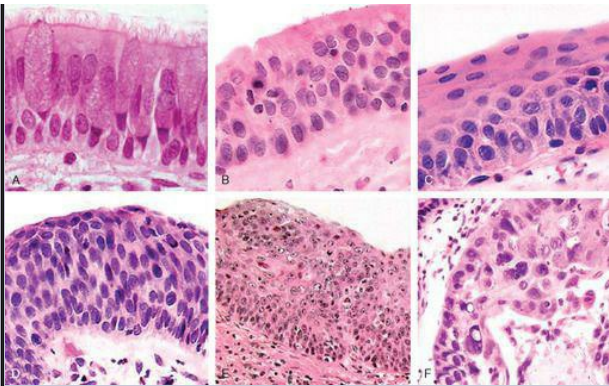


FIGURA 15-40

Lesões precursoras de carcinomas de células escamosas. Algumas destas alterações mais precoces (e “leves”) no epitélio respiratório lesado pelo fumo incluem hiperplasia de células caliciformes (A), hiperplasia de célula basais (ou células de reserva) (B) e metaplasia escamosa (C). Alterações mais sombrias incluem o aparecimento de displasia escamosa (D), caracterizada pela presença de um epitélio escamoso desordenado, com perda da polaridade nuclear, hiper cromasia nuclear, pleomorfismo e figuras mitóticas. A displasia escamosa pode, por sua vez, progredir pelos estágios de displasia leve, moderada e severa. O carcinoma *in situ* (CIS) (E) corresponde ao estágio que precede imediatamente o carcinoma escamoso invasivo (F) e, com exceção da ausência de ruptura de membrana basal no CIS, os aspectos citológicos são semelhantes aos do carcinoma franco. Se não tratado, o CIS eventualmente progredirá para câncer invasivo.

(A-E, Cortesia do Dr. Adi Gazdar, Department of Pathology, University of Texas, Southwestern Medical School, Dallas. F, reproduzido com permissão do Travis WD, et al. [eds]: World Health Organization Histological Typing of Lung and Pleural Tumors. Heidelberg, Springer, 1999.)

World Health Organization Histological Typing of Lung and Pleural Tumors

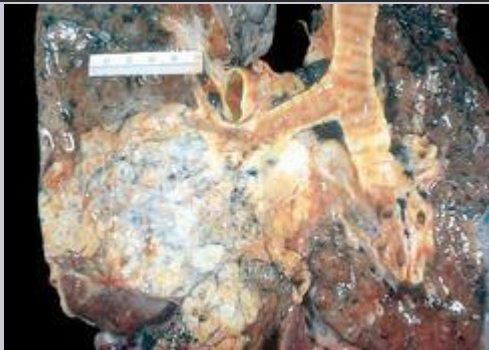

FIGURA 15-41

Carcinoma de pulmão. O tecido tumoral cinza-esbranquiçado é observado infiltrando o parênquima pulmonar. Histologicamente, esta grande massa tumoral foi identificada como um carcinoma de células escamosas.

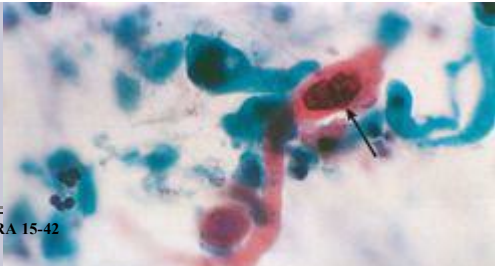


FIGURA 15-42

Diagnóstico citológico do câncer de pulmão. Amostra de escarro exibe uma célula de carcinoma escamoso queratinizada de coloração laranja, com um núcleo hiper cromático proeminente (*seta*). Observar o tamanho das células tumorais em comparação com os leucócitos polimorfonucleares normais na *extremidade inferior esquerda*.

A extensão pode ocorrer para a superfície pleural e então para o interior da cavidade pleural ou pericárdio. Disseminação para os nodos traqueais, brônquicos e mediastinais pode ser encontrada na maioria dos casos. A frequência de envolvimento nodal varia discretamente com o padrão histológico, mas em média varia em mais de 50%.

A disseminação a distância do carcinoma pulmonar ocorre pelas vias linfáticas e hematogênicas. Esses tumores muitas vezes se disseminam precocemente por todo o corpo, com exceção do carcinoma de células escamosas, que sofre metástase para fora do tórax tardiamente. A metástase pode ser a primeira manifestação de uma lesão pulmonar oculta subjacente. Nenhum órgão ou tecido é poupado na disseminação dessas lesões, porém as adrenais, por motivos obscuros, estão envolvidas em mais da metade dos casos. O fígado (30% a 50%), o cérebro (20%) e os ossos (20%) são locais favoritos adicionais de metástases.

Adenocarcinoma. Este é um tumor epitelial maligno com diferenciação glandular ou produção de mucina pelas células tumorais. Os adenocarcinomas crescem em vários padrões, incluindo acinar, papilar, bronquioloalveolar e sólido com formação de mucina. Destes, apenas carcinoma bronquioloalveolar puro apresenta aspectos macroscópicos, microscópicos e clínicos distintos e será discutido separadamente.

O adenocarcinoma é o tipo mais comum de câncer de pulmão em mulheres e em não fumantes. Em comparação com os cânceres de células escamosas, as lesões em geral estão localizadas mais periféricamente e tendem a ser menores. Variam histologicamente de tumores bem diferenciados com elementos glandulares óbvios ([Fig. 15-43A](#)) a lesões papilares que lembram outros carcinomas papilares e até massas sólidas com glândulas e

células produtoras de mucina apenas ocasionais. A maioria é positiva para o fator de transcrição de tireoide-1 (TTF-1) e aproximadamente 80% contêm mucina. Na periferia do tumor, frequentemente existe um padrão de disseminação broncoalveolar (ver adiante). Os adenocarcinomas crescem mais lentamente que os carcinomas de células escamosas, porém tendem a apresentar metástases amplas e mais precoces. Adenocarcinomas periféricos com um pequeno componente invasivo central associados à cicatrização e a um padrão de crescimento broncoalveolar predominantemente periférico podem apresentar melhor evolução que os carcinomas invasivos do mesmo tamanho. Os adenocarcinomas, incluindo os carcinomas bronquioloalveolares, menos frequentemente estão associados a uma história de tabagismo (ainda assim, mais de 75% são encontrados em fumantes) que os carcinomas de células escamosas ou pequenas (> 98% em fumantes).

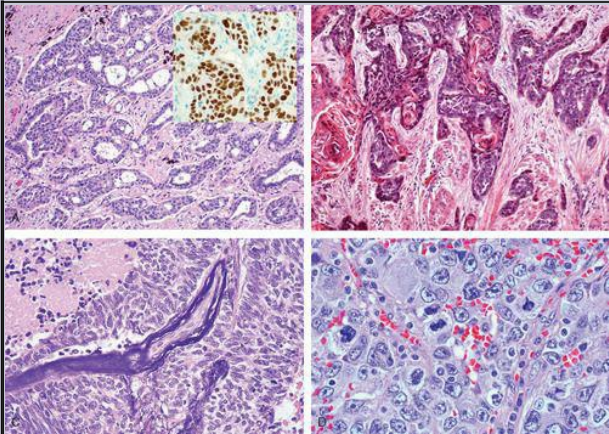


FIGURA 15-43

Variantes histológicas do carcinoma de pulmão. **A**, Adenocarcinoma com formação de glândulas, o destaque mostra positividade para o fator de transcrição da tireoide 1 (TTF-1). **B**, Carcinoma de células escamosas bem diferenciado exibindo queratinização. **C**, Carcinoma de células pequenas com ilhas de células pequenas, acentuadamente basofílicas, e áreas de necrose. **D**, Carcinoma de células grandes, que apresenta células

tumorais pleomórficas e anaplásicas sem diferenciação escamosa ou glandular.

Mutações *KRAS* ocorrem primariamente em adenocarcinomas e são observadas com frequência muito menor em não fumantes (5%) que em fumantes (30%). Mutações e inativação de *p53*, *RBI* e *p16* apresentam a mesma frequência no adenocarcinoma que no carcinoma de células escamosas. Mutações e ampliações do gene do receptor do fator de crescimento epidérmico (*EGFR*) ocorrem em pacientes com adenocarcinoma (principalmente mulheres, não fumantes e indivíduos de origem asiática). [154](#) Um estudo prospectivo demonstrou que pacientes com mutações *EGFR* apresentavam melhor sobrevida com tratamento direto com inibidor de *EGFR*. Mutações *KRAS* estão altamente correlacionadas a pior evolução e resistência a inibidores de *EGFR*. [154](#) Além disso, *c-MET* pode ser amplificado ou sofrer mutação no câncer de pulmão, para o qual terapias direcionadas estão sendo desenvolvidas.

Como o nome implica, o **carcinoma bronquioloalveolar** ocorre no parênquima pulmonar nas regiões bronquioloalveolares terminais. Representa, em várias séries, 1% a 9% de todos os cânceres de pulmão. Macroscopicamente, o tumor quase sempre ocorre nas porções periféricas do pulmão, seja como nódulo único ou, mais frequentemente, como múltiplos nódulos difusos, que, algumas vezes, coalescem para produzir uma consolidação semelhante a pneumonia. Os nódulos parenquimatosos apresentam translucência mucinosa cinza, quando secreção está presente, mas em outras circunstâncias aparecem como áreas sólidas, cinza-esbranquiçadas, que podem ser confundidas com pneumonia à inspeção macroscópica.

Histologicamente, o tumor é caracterizado por um padrão de crescimento bronquioloalveolar puro sem evidência de invasão estromal, vascular ou pleural. A principal característica dos carcinomas bronquioloalveolares é seu crescimento ao longo de estruturas preexistentes, sem destruição da arquitetura alveolar. Esse padrão de crescimento é chamado *lepídico*, uma alusão às células neoplásicas que lembram borboletas sentadas em uma cerca. Ele apresenta dois subtipos: não mucinoso e mucinoso. O primeiro apresenta células colunares, em forma de cavilhas ou cuboides, enquanto o último apresenta células altas, colunares distintas, com mucina citoplásmica e intra-alveolar, crescendo ao longo dos septos alveolares ([Fig. 15-44](#)). Ultraestruturalmente, os carcinomas bronquioloalveolares constituem um grupo heterogêneo, consistindo em células bronquiolares secretoras de muco, células Clara ou, raramente, pneumócitos de tipo II. [155](#)

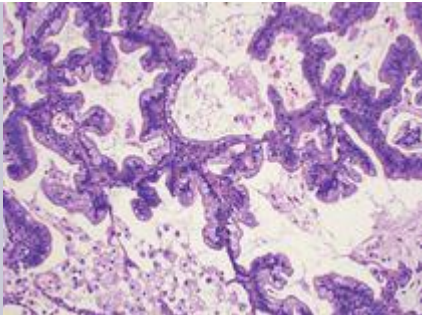


FIGURA 15-44

Carcinoma bronquioloalveolar, subtipo mucinoso, com crescimento característico ao longo dos septos alveolares preexistentes, sem invasão.

Os carcinomas bronquioloalveolares não mucinosos frequentemente consistem em um nódulo pulmonar periférico com apenas rara disseminação aerógena, e, portanto, são passíveis de ressecção cirúrgica com excelente sobrevida em 5 anos. Os carcinomas bronquioloalveolares mucinosos, por outro lado, tendem a se espalhar aerogenamente, formando tumores satélites. Estes podem apresentar-se como nódulos solitários ou nódulos múltiplos, ou um lobo inteiro pode ser consolidado pelo tumor, lembrando uma pneumonia lobar, e, conseqüentemente, têm menor probabilidade de serem curados por cirurgia.

De modo análogo à sequência adenoma-carcinoma no cólon, foi proposto que o adenocarcinoma do pulmão surja a partir de **hiperplasia adenomatosa atípica, que progride para um carcinoma bronquioloalveolar**, que então se transforma em um adenocarcinoma invasivo. Isso é sustentado pela observação de que lesões de hiperplasia adenomatosa atípica são monoclonais e compartilham muitas aberrações moleculares, como mutações *EGFR*, com os carcinomas bronquioloalveolares não mucinosos e com adenocarcinomas invasivos.

[156](#) Microscopicamente, a hiperplasia adenomatosa atípica é reconhecida como um foco bem demarcado de proliferação epitelial composta por epitélio cuboide a colunar baixo ([Fig. 15-45](#)). Essas células demonstram alguma atipia citológica, mas não na extensão observada no adenocarcinoma franco. Deve ser indicado, porém, que nem todos os adenocarcinomas surgem dessa maneira e nem todos os carcinomas bronquioloalveolares tornam-se invasivos

se permanecerem sem tratamento.

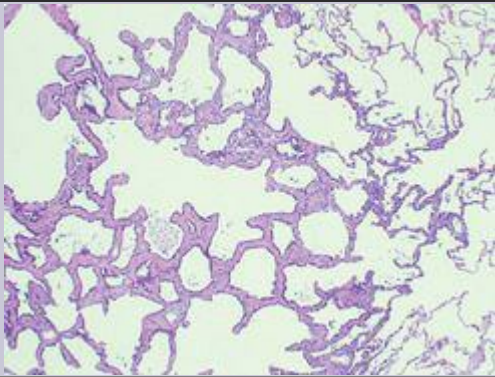


FIGURA 15-45

Hiperplasia adenomatosa atípica com epitélio cuboide e fibrose intersticial leve.

Carcinoma de células escamosas. O carcinoma de células escamosas é encontrado mais comumente em homens e está **intimamente correlacionado a uma história de tabagismo**. Histologicamente, este tumor é caracterizado pela presença de queratinização e/ou pontes intercelulares. A queratinização pode assumir a forma de pérolas escamosas ou células individuais com citoplasma denso e acentuadamente eosinofílico ([Fig. 15-43B](#)). Esses aspectos são proeminentes nos tumores bem diferenciados, são facilmente vistos, mas não são extensivos em tumores moderadamente diferenciados, e são vistos focalmente nos tumores pouco diferenciados. A atividade mitótica é maior nos tumores pouco diferenciados. No passado, era observado que a maioria dos carcinomas de células escamosas se originava centralmente a partir dos brônquios segmentares ou subsegmentares. Contudo, a incidência de carcinoma de células escamosas na periferia do pulmão está aumentando. Metaplasia escamosa, displasia epitelial e focos de carcinoma franco *in situ* podem ser vistos no epitélio brônquico adjacente à massa tumoral ([Fig. 15-40](#)).

Os carcinomas de células escamosas exibem maior frequência de mutações *p53* entre todos os tipos histológicos de carcinoma de pulmão. A superexpressão de proteína *p53* e, menos frequentemente, mutações podem preceder a invasão. Um acúmulo anormal de *p53* é relatado em 10% a 50% das displasias. Existe um aumento da frequência e intensidade da imunocoloração para *p53* na displasia de maior grau, e a positividade pode ser observada em 60% a 90% dos carcinomas de células escamosas *in situ*. A perda de expressão proteica do gene supressor de tumor *RBI* é detectada por imuno-histoquímica em 15% dos carcinomas de células escamosas. O inibidor de quinase dependente de ciclina *p16(INK4a)* é inativado e seu produto proteico é perdido em 65% de tumores. Múltiplas perdas de alelos são observadas nos carcinomas de células escamosas em localizações portadoras de genes supressores de tumor. Essas perdas, especialmente aquelas envolvendo 3p, 9p e 17p, podem preceder a invasão e ser detectadas em células histologicamente normais de fumantes. A superexpressão de EGFR foi detectada em 80% dos carcinomas de células escamosas, porém raramente ocorre mutação. HER-2/NEU é altamente expresso em 30% desses cânceres, mas, ao contrário do câncer de mama, a amplificação do gene não constitui um mecanismo subjacente.¹⁶⁷

Carcinoma de Células Pequenas. Este tumor altamente maligno possui um tipo celular distinto. As células epiteliais são relativamente pequenas, com citoplasma escasso, bordas celulares pouco definidas, cromatina nuclear finamente granular (padrão de sal e pimenta) e nucléolos ausentes ou pouco evidentes (Fig. 15-43C). As células são redondas, ovais ou fusiformes, e a modelagem nuclear é proeminente. Não existe um tamanho absoluto para as células tumorais, mas, em geral, são menores que três pequenos linfócitos em repouso. A contagem mitótica é alta. As células crescem em grupos que não exibem organização glandular nem escamosa. Necrose é comum e frequentemente extensa. A coloração basofílica das paredes vasculares, em virtude da incrustação de DNA das células tumorais necróticas (efeito de Azzopardi), frequentemente está presente. Todos os carcinomas de células pequenas apresentam alto grau. Uma única variante do carcinoma de células pequenas é reconhecido: o carcinoma de células pequenas combinado, no qual ocorre uma mistura de carcinoma de células pequenas e qualquer outro componente de células não pequenas, incluindo carcinoma neuroendócrino de células grandes e sarcoma.

A microscopia eletrônica mostra grânulos neurosecretores de núcleo denso, de aproximadamente 100 nm de diâmetro, em dois terços dos casos. Os grânulos são semelhantes aos encontrados nas células neuroendócrinas presentes ao longo do epitélio brônquico, particularmente no feto e no recém-nascido. Embora distintiva, a microscopia eletrônica não é necessária para o diagnóstico. A ocorrência de grânulos neurosecretores, a capacidade de alguns desses tumores secretarem hormônios polipeptídios e a presença de marcadores neuroendócrinos, como cromogranina, sinaptofisina e CD57 (em 75% dos casos) e hormônio semelhante ao paratormônio e outros produtos hormonalmente ativos, sugerem a derivação deste tumor de células progenitoras neuroendócrinas do epitélio brônquico de revestimento. Este tipo de câncer de pulmão está associado, mais comumente, a uma produção ectópica de hormônios (discutida adiante).

Os carcinomas de células pequenas apresentam uma forte relação com o tabagismo; apenas cerca de 1% ocorre em não fumantes. Podem surgir nos brônquios principais ou na periferia do pulmão. Não existe uma fase pré-invasiva conhecida ou carcinoma *in situ*. Estes são os

tumores pulmonares mais agressivos, apresentam metástases amplas, e são virtualmente incuráveis por meio cirúrgico.

Os genes supressores de tumor *p53* e *RBI* frequentemente apresentam mutações (50% a 80% e 80% a 100% dos carcinomas de células pequenas, respectivamente). A imuno-histoquímica demonstra altos níveis da proteína antiapoptótica BCL2 em 90% dos tumores, em contraste com uma baixa frequência de expressão da proteína pró-apoptótica BAX.

Carcinoma de Células Grandes. Este é um tumor epitelial maligno não diferenciado que não possui as características citológicas do carcinoma de pequenas células e diferenciação glandular ou escamosa. As células tipicamente apresentam núcleos grandes, nucléolos proeminentes e quantidade moderada de citoplasma (Fig. 15-43D). Os carcinomas de células grandes provavelmente representam carcinomas de células escamosas e adenocarcinomas tão indiferenciados que já não podem ser reconhecidos por microscopia óptica. Contudo, ultraestruturalmente, uma diferenciação glandular ou escamosa mínima é comum. Uma variante histológica é o carcinoma neuroendócrino de células grandes. Este é reconhecido por características como padrões de formação de ninhos organoides, trabeculares, de roseta e paliçadas. Essas características sugerem diferenciação neuroendócrina, que pode ser confirmada por imuno-histoquímica ou microscopia eletrônica. Esse tumor apresenta as mesmas alterações moleculares que o carcinoma de células pequenas.

Carcinoma Combinado. Aproximadamente 10% de todos os carcinomas de pulmão apresentam histologia combinada, incluindo dois ou mais dos tipos já citados.

Patologia Secundária. Os carcinomas de pulmão causam alterações anatômicas relacionadas na substância pulmonar localizada distalmente ao ponto de envolvimento brônquico. **A obstrução parcial pode causar enfisema focal acentuado; a obstrução total pode levar à atelectasia.** A drenagem prejudicada das vias aéreas é uma causa comum de **bronquite supurativa ou ulcerativa severa ou bronquiectasia.** **Abscessos pulmonares** algumas vezes chamam atenção para um carcinoma silencioso, que iniciou uma supuração crônica. A compressão ou invasão da veia cava superior pode causar congestão venosa e edema da cabeça e dos braços e, finalmente, comprometimento circulatório – **a síndrome da veia cava superior.** Extensão para o saco pericárdico ou pleural pode causar **pericardite** (Cap. 12) ou **pleurite** com derrames significativos.

Estadiamento. Um sistema TNM uniforme para estadiamento de câncer em relação a extensão anatômica no momento do diagnóstico é extremamente útil, principalmente para comparar os resultados terapêuticos de diferentes centros (Tabela 15-11).

TABELA 15-11 Sistema de Estadiamento Internacional para Câncer de Pulmão
Adaptado de Goldstraw P, et al. The IASLC lung cancer staging project: proposals for the revision of the TNM stage groupings in the forthcoming (seventh) edition of the TNM classification of malignant tumors. J Thorac Oncol 2:706, 2007. © 2007

T1	Tumor < 3 cm sem envolvimento pleural ou do brônquio tronco principal fonte (T1a, < 2 cm; T1b, 2-3 cm)
T2	Tumor 3-7 cm ou envolvimento do brônquio tronco principal fonte a 2 cm da carina, envolvimento visceral pleural ou atelectasia lobar (T2a, 3-5 cm; T2b, 5-7 cm)
T3	Tumor > 7 cm ou urn com envolvimento da parede torácica (incluindo tumores do sulco superior), diafragma, pleura mediastinal, pericárdio, brônquio tronco principal a 2 cm da carina ou atelectasia de todo o pulmão ou nódulo(s) tumoral (ais) separado(s) do mesmo lobo
T4	Tumor com invasão de mediastino, coração, grandes vasos, traqueia, esôfago, corpo vertebral ou carina ou nódulos tumorais separados em um lobo diferente ipsilateral
NO	Nenhuma metástase demonstrável para linfonodos regionais
N1	Envolvimento de linfonodo hilar ou peribrônquico ipsilateral
N2	Metástase para linfonodos mediastinais ou subcarinais ipsilaterais
N3	Metástase para linfonodos mediastinais ou hilares contralaterais, linfonodos escalenos ipsilaterais ou contralaterais ou supraclaviculares
MO	Sem metástase a distância
M1	Metastase a distância (M1a, nódulo tumoral separado no lobo contralateral ou nódulos pleurais ou derrame pleural maligno; M1b, metástase a distância)

AGRUPAMENTO DE ESTAGIO

Estágio Ia	T1	NO	MO
Estágio Ib	T2	NO	MO
Estágio IIa	T1	N1	MO
Estágio IIb	T2	N1	MO
	T3	NO	MO
Estágio IIIa	T1-3	N2	MO
	T3	N1	MO
Estágio	Qualquer T	N3	MO

IIIb	T3	N2	
	T4	Qualquer N	MO
Estágio IV	Qualquer T	Qualquer N	MI

Curso Clínico. O câncer de pulmão é uma das neoplasias mais insidiosas e agressivas do reino da oncologia. No caso real, é descoberta em pacientes por volta dos 50 anos de idade cujos sintomas têm vários meses de duração. *As principais queixas de apresentação são tosse (75%), perda de peso (40%), dor torácica (40%) e dispneia (20%).* Algumas manifestações locais mais comuns do câncer de pulmão e suas bases patológicas estão relacionadas na [Tabela 15-12](#). Não raramente, o tumor é descoberto por sua disseminação secundária durante o curso de investigação de uma neoplasia aparentemente primária em outro local. Carcinomas bronquioloalveolares, por definição, são tumores não invasivos e não sofrem metástase; se não ressecados, matam por sufocamento.

TABELA 15-12 Efeitos Locais da Disseminação Tumoral Pulmonar

Aspecto Clínico	Base Patológica
Pneumonia, abscesso, colapso lobar	Obstrução das vias aéreas por tumor
Pneumonia lipóide	Obstrução tumoral; acúmulo de lípidos celulares em macrófagos esponjosos
Derrame pleural	Disseminação tumoral para a pleura
Rouquidão	Invasão do nervo laringeo recorrente
Disfagia	Invasão esofágica
Paralisia do diafragma	Invasão do nervo frênico
Destruição de costelas	Invasão da parede torácica
Síndrome da VCS	Compressão da VCS pelo tumor
Síndrome de Horner	Invasão de gânglios simpáticos
Pericardite, tamponamento	Envolvimento pericárdico
VCS, veia cava superior.	

O prognóstico é reservado para a maioria dos pacientes com carcinoma de pulmão. Apesar de todos os esforços para diagnóstico precoce por exame radiológico frequente do tórax, exame citológico de escarro e lavagens ou escovações brônquicas e as inúmeras melhorias na cirurgia torácica, radioterapia e quimioterapia, a taxa de sobrevida geral de 5 anos é de apenas 15%. Em muitas grandes clínicas, no máximo 20% a 30% dos pacientes com câncer de pulmão apresentam lesões suficientemente localizadas para sequer permitir a ressecção. *Em geral, os padrões de adenocarcinoma e células escamosas tendem a permanecer localizados por mais tempo e apresentam um prognóstico discretamente melhor do que os cânceres não diferenciados, que geralmente estão avançados no momento em que são descobertos.* A taxa de sobrevida corresponde a 48% em casos detectados quando a doença ainda está localizada. Apenas 15% dos cânceres de pulmão são diagnosticados neste estágio inicial, alguns dos quais podem ser curados por lobectomia ou pneumonectomia. A doença em estágio terminal geralmente é tratada com quimioterapia e/ou radioterapia paliativa. O tratamento de pacientes com adenocarcinoma e mutações ativadoras de *EGFR* com inibidores de *EGFR* prolonga a sobrevida. Muitos tumores que exibem recorrência são portadores de novas mutações, as quais geram resistência a esses inibidores, provando que esses medicamentos estão “atingindo” seu alvo. Em contraste, mutações ativadoras de *KRAS* parecem estar associadas a pior prognóstico, independentemente do tratamento, em uma doença já bastante sombria. Sem tratamento, o tempo de sobrevida para pacientes com carcinoma de células pequenas é de 6 a 17 semanas. Esse câncer é particularmente sensível à radioterapia e à quimioterapia, e possíveis taxas de cura de 15% a 25% para doença limitada foram relatadas em alguns centros. A maioria dos pacientes apresenta metástases a distância no momento do diagnóstico. Portanto, mesmo com o tratamento, a sobrevida média após o diagnóstico corresponde a apenas aproximadamente 1 ano.

Síndromes Paraneoplásicas. Os carcinomas de pulmão podem ser associados a várias síndromes paraneoplásicas¹⁵⁸ (Cap. 7), algumas das quais podem preceder o desenvolvimento de uma lesão pulmonar não detectável. Os fatores hormonais ou semelhantes a hormônios elaborados incluem:

Hormônio antidiurético (ADH), induzindo hiponatremia decorrente de secreção inapropriada de ADH.

Hormônio adrenocorticotrófico (ACTH), produzindo síndrome de Cushing.

Paratormônio, peptídeo relacionado ao hormônio paratireoide, prostaglandina E e algumas citocinas, todas implicadas na hipercalcemia frequentemente observada no câncer de pulmão.

Calcitonina, causando hipocalcemia.

Gonadotrofinas, causando ginecomastia.

Serotonina e bradicinina, associadas à síndrome carcinoide.

A incidência de síndromes clinicamente significativas relacionadas com esses fatores varia de 1% a 10% de todos os pacientes com câncer de pulmão, embora uma proporção muito maior de pacientes exiba níveis séricos elevados destes hormônios peptídeos (e outros). Qualquer tipo histológico de tumor pode, ocasionalmente, produzir qualquer um desses hormônios, porém os tumores que produzem *ACTH* e *ADH* predominantemente são carcinomas de células pequenas, enquanto aqueles que produzem hipercalcemia na maioria das vezes são tumores de células escamosas. A síndrome carcinoide é mais comum com tumores carcinoides, descritos

posteriormente, e apenas raramente está associada ao carcinoma de pequenas células. Contudo, o carcinoma de pequenas células ocorre com frequência muito maior; portanto, é muito mais provável encontrar síndrome carcinoide nestes pacientes.

Outras manifestações sistêmicas do carcinoma de pulmão incluem a *síndrome miastênica de Lambert-Eaton* ([Cap. 27](#)), na qual fraqueza muscular é causada por autoanticorpos (possivelmente estimulados por canais iônicos do tumor) dirigidos contra o canal de cálcio neuronal; [158](#) *neuropatia periférica*, geralmente puramente sensorial; anormalidades dermatológicas, incluindo *acantose nigricans* ([Cap. 25](#)); anormalidades hematológicas, como *reações leucemoides*; e finalmente uma anormalidade peculiar do tecido conjuntivo chamada *osteartropatia pulmonar hipertrófica*, associada ao baqueteamento dos dedos.

Os cânceres de pulmão apicais no sulco pulmonar superior tendem a invadir as estruturas neurais ao redor da traqueia, incluindo o plexo simpático cervical, e produzem um grupo de achados clínicos, que incluem dor severa na distribuição do nervo ulnar e *síndrome de Horner* (enofthalmia, ptose, miose e anidrose) no mesmo lado da lesão. Esses tumores também são chamados de *tumores de Pancoast*.

PROLIFERAÇÕES E TUMORES NEUROENDÓCRINOS

O pulmão normal contém células neuroendócrinas no interior do epitélio como células isoladas ou agrupamentos, os corpos neuroepiteliais. Embora virtualmente todas as hiperplasias de células neuroendócrinas pulmonares sejam secundárias a fibrose e/ou inflamação das vias aéreas, um distúrbio raro chamado hiperplasia de células neuroendócrinas pulmonares idiopáticas difusas parece ser o precursor para o desenvolvimento de múltiplos pequenos tumores e carcinoides típicos ou atípicos.

As neoplasias de células neuroendócrinas no pulmão incluem *tumores* benignos, ninhos pequenos, hiperplásicos e inconsequentes de células neuroendócrinas observadas em áreas de cicatrização ou inflamação crônica; *carcinoides*; e o (já discutido) altamente agressivo carcinoma de células pequenas e o carcinoma neuroendócrino de células grandes do pulmão. Os tumores neuroendócrinos são classificados separadamente, uma vez que existem diferenças significativas em sua incidência, características clínicas, epidemiológicas, histológicas, moleculares e de sobrevida. Por exemplo, em contraste com os carcinomas neuroendócrinos de células pequenas e células grandes, tanto carcinoides típicos quanto atípicos podem ocorrer em pacientes com neoplasias múltiplas endócrinas de tipo 1. Observe também que a diferenciação neuroendócrina pode ser demonstrada por imuno-histoquímica em 10% a 20% dos carcinomas de pulmão que não exibem morfologia neuroendócrina à microscopia óptica, cujo significado clínico é incerto.

Tumores Carcinoides. Os tumores carcinoides representam 1% a 5% de todos os tumores de pulmão. A maioria dos pacientes com estes tumores tem menos de 40 anos de idade, e a incidência é igual nos dois sexos. Aproximadamente 20% a 40% dos pacientes não são fumantes. Os tumores carcinoides são neoplasias epiteliais malignas de baixo grau subclassificadas em *carcinoides típicos e atípicos*. Os carcinoides típicos não possuem mutações em *p53* ou anormalidades na expressão de *BCL2* e *BAX*, enquanto os carcinoides atípicos exibem essas alterações em 20% a 40% e 10% a 20% dos tumores, respectivamente. Alguns carcinoides também exibem perda de heterozigidade em 3p, 13q14 (*RBI*), 9p e 5q22, que é encontrada em todos os tumores neuroendócrinos com frequência crescente de carcinoides típicos para atípicos em carcinoma neuroendócrinos de células grandes e de células pequenas.

Morfologia. Os carcinoides podem surgir centralmente ou podem ser periféricos. Ao exame macroscópico, os tumores centrais crescem como massas polipoides digitiformes ou esféricas, que se projetam comumente para a luz do brônquio, e, em geral, são cobertos por mucosa intacta ([Fig. 15-46A](#)). Raramente excedem 3 a 4 cm de diâmetro. A maioria está confinada aos brônquios troncos principais. Outros, contudo, produzem pouca massa intraluminal, mas, em vez disso, penetram na parede brônquica para se espalhar no tecido peribrônquico, produzindo a chamada **lesão em botão de colarinho**. Os tumores periférico são sólidos e nodulares. A disseminação para linfonodos locais no momento da ressecção é mais provável em carcinoides atípicos.

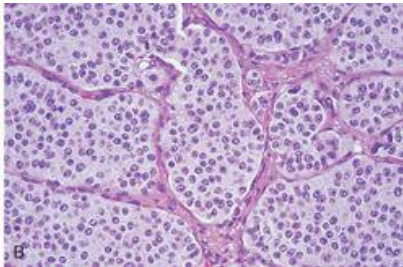
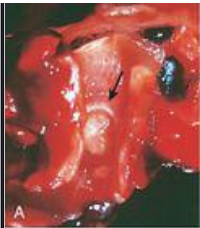


FIGURA 15-46

Carcinoide brônquico. **A**, Carcinoide crescendo como massa esférica e pálida (*seta*) com protrusão para a luz do brônquio. **B**, Aspecto histológico, que demonstra núcleos pequenos, arredondados e uniformes e citoplasma moderado.

(Cortesia do Dr. Thomas Krausz, Department of Pathology, The University of Chicago, Pritzler School of Medicine, Chicago, IL.)

Histologicamente, o tumor é composto por arranjos de células organoides, trabeculares, em paliçada, faixas ou rosetas separadas por um estroma fibrovascular delicado. Em comum com as lesões do trato gastrointestinal, as células individuais são bastante regulares e apresentam núcleos arredondados uniformes e uma quantidade moderada de citoplasma eosinofílico ([Fig. 15-46B](#)). Os carcinoides típicos apresentam menos de duas mitoses por dez campos de alta potência e não exibem necrose, enquanto carcinoides atípicos apresentam entre duas e dez mitoses por dez campos de alta potência e/ou focos de necrose. [159](#) Os carcinoides atípicos também exibem maior pleomorfismo, têm nucléolos mais proeminentes e maior probabilidade de crescer de modo desorganizado e invadir os linfáticos. Na microscopia eletrônica, as células exibem os grânulos de núcleo denso característicos de outros tumores neuroendócrinos e, por imuno-histoquímica, é constatado que contêm serotonina, enolase específica de neurônios, bombesina, calcitonina ou outros peptídeos.

Aspectos Clínicos. As manifestações clínicas dos carcinoides brônquicos emanam de seu crescimento intraluminal, sua capacidade de sofrer metástases e a capacidade de algumas lesões elaborarem aminas vasoativas. *Tosse persistente, hemoptise, prejuízo da drenagem de passagens*

respiratórias com *infecções secundárias, bronquiectasia, enfisema e atelectasia* são todos produtos derivados do crescimento intraluminal dessas lesões.

Mais interessantes, embora raras, são as lesões funcionais capazes de produzir a síndrome carcinoide clássica, ou seja, ataques intermitentes de diarreia, rubor e cianose. Em geral, a maioria dos carcinoides brônquicos não apresenta atividade secretora e não apresenta metástase para locais distantes, mas segue um curso relativamente benigno por longos períodos e, portanto, é passível de ressecção. As taxas de sobrevida relatadas em 5 a 10 anos correspondem a 87% e 87% para carcinoides típicos, 56% e 35% para carcinoides atípicos, 27% e 9% para o carcinoma neuroendócrino de células grandes e 9% e 5% para o carcinoma de células pequenas, respectivamente. [159](#)

TUMORES DIVERSOS

As lesões da categoria complexa de tumores mesenquimais benignos e malignos, como tumor miofibroblástico inflamatório, fibroma, fibrossarcoma, linfangioleiomiomatose, leiomioma, leiomiossarcoma, lipoma, hemangioma, hemangiopericitoma e condroma, podem ocorrer, mas são raros. Tumores hematopoiéticos benignos e malignos, semelhantes aos descritos em outros órgãos, também podem afetar o pulmão, seja como lesões isoladas ou, mais comumente, como parte de um distúrbio generalizado. Estes incluem histiocitose de células de Langerhans, linfomas não Hodgkin e de Hodgkin, granulomatose linfomatoide, um linfoma de células B positivo para EBV incomum e linfoma de células B da zona marginal de baixo grau do tecido linfoide associado à mucosa ([Cap. 13](#)).

O *hamartoma* pulmonar é uma lesão relativamente comum, geralmente é descoberto como um foco incidental e arredondado de radiopacidade (*lesão em moeda*) em uma radiografia de rotina. A maioria desses tumores é periférica, solitária, medindo menos de 3 a 4 cm de diâmetro e bem circunscrita. O hamartoma pulmonar consiste em nódulos de tecido conjuntivo cruzados por fendas epiteliais. A cartilagem é o tecido conjuntivo mais comum, mas também pode haver tecido fibroso celular e gordura. As fendas epiteliais são revestidas por epitélio colunar ciliado ou epitélio não ciliado e provavelmente representam o aprisionamento do epitélio respiratório ([Fig. 15-47](#)). O termo tradicional *hamartoma* é mantido para esta lesão, porém várias características sugerem que esta seja uma neoplasia em vez de uma malformação, com sua raridade na infância, sua maior incidência com a idade e o achado de aberrações cromossômicas envolvendo 6p21 ou 12q14-q15 indicando origem clonal. [138](#)

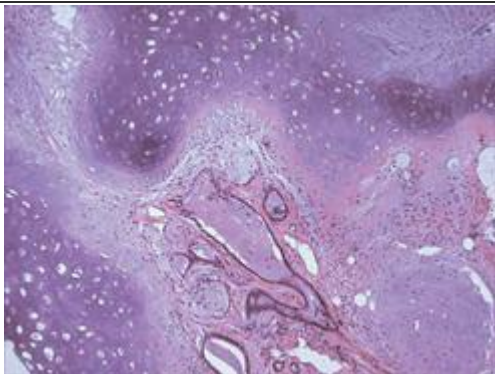


FIGURA 15-47

Hamartoma pulmonar. Existem ilhas de cartilagem e epitélio respiratório aprisionado.

(Cortesia de Dr. Justine A. Barletta, Department of Pathology, Brigham and Women's Hospital, Boston, MA.)

O tumor miofibroblástico inflamatório, embora raro, é mais comum em crianças, com uma proporção igual entre os sexos masculino e feminino. Os sintomas de apresentação incluem febre, tosse, dor torácica e hemoptise. Ele também pode ser assintomático. Estudos de imagem mostram uma massa geralmente periférica única (raramente múltipla), arredondada, bem definida, com depósitos de cálcio em aproximadamente um quarto dos casos. Macroscopicamente, a lesão é firme, com 3 a 10 cm de diâmetro, e branco-acinzentada. Microscopicamente, existe proliferação de fibroblastos fusiformes e miofibroblastos, linfócitos, plasmócitos e fibrose periférica. O gene de quinase do linfoma anaplásico (*ALK*), localizado no 2p23, foi implicado na patogenia deste tumor.

Tumores do mediastino podem surgir em estruturas mediastinais ou representar metástases do pulmão ou de outros órgãos. Além disso podem invadir ou comprimir os pulmões. A [Tabela 15-13](#) relaciona os tumores mais comuns nos vários compartimentos do mediastino. Tipos de tumores específicos são discutidos nas seções apropriadas deste livro.

TABELA 15-13 Tumores Mediastinais e Outras Massas

MEDIASTINO SUPERIOR

Linfoma
Timoma
Lesões da tireoide
Carcinoma metastático
Tumores da paratireoide

MEDIASTINO ANTERIOR

Timoma
Teratoma
Linfoma
Lesões da tireoide
Tumores da paratireoide

MEDIASTINO POSTERIOR

Tumores neurogênicos (schwannoma, neurofibroma)

Linfoma

Hérnia gastroentérica

MEDIASTINO MÉDIO

Cisto broncogênico

Cisto pericárdico

Linfoma

TUMORES METASTÁTICOS

O pulmão é o local mais comum de neoplasias metastáticas. Tanto carcinomas quanto sarcomas originados em qualquer parte do organismo podem se disseminar para os pulmões pelo sangue ou linfáticos ou por continuidade direta. O crescimento de tumores contíguos para os pulmões ocorre mais frequentemente nos carcinomas esofágicos e linfomas mediastinais.

Morfologia. O padrão de crescimento metastático nos pulmões é bastante variável. Nos casos comuns, múltiplos nódulos discretos (lesões em bola de canhão) são difusos em todos os lobos, com a maioria presente na periferia (Fig. 15-48). Outros padrões incluem nódulo solitário, endobrônquico, pleural, consolidação pneumônica e misturas das formas citadas. Focos de crescimento lepidíco semelhantes ao carcinoma bronquioloalveolar são observados ocasionalmente com carcinomas metastáticos e podem estar associados a qualquer um dos padrões relacionados anteriormente.

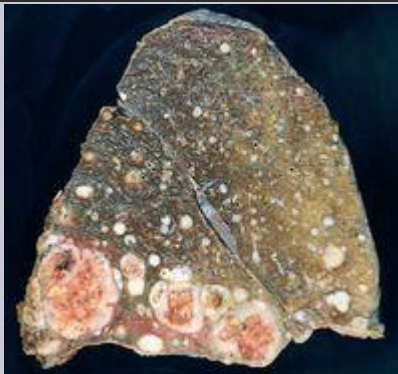

FIGURA 15-48

Numerosas metástases para o pulmão de um carcinoma de células renais.

(Cortesia de Dr. Michelle Mantel, Brigham and Women's Hospital, Boston, MA.)



Pleura

O envolvimento patológico da pleura, mais frequentemente, é uma complicação secundária de alguma doença subjacente. Infecções secundárias e aderências pleurais são achados particularmente comuns na necropsia. Os distúrbios primários importantes incluem (1) infecções bacterianas primárias intrapleurais, que implicam semeadura desse espaço como foco isolado no curso de uma bacteremia transitória, e (2) uma neoplasia primária da pleura: mesotelioma (discutido adiante).

DERRAME PLEURAL

O derrame pleural é uma manifestação comum de doenças pleurais primárias e secundárias, que podem ser inflamatórias ou não inflamatórias. Normalmente, no máximo 15 mL de um líquido seroso, relativamente acelular e transparente, lubrificam a superfície pleural. O acúmulo de líquido pleural ocorre nas seguintes situações:

- Aumento da pressão hidrostática, como na insuficiência cardíaca congestiva.
- Aumento da permeabilidade vascular, como na pneumonia.
- Diminuição da pressão osmótica, como na síndrome nefrótica.
- Aumento da pressão negativa intrapleural, como na atelectasia.
- Diminuição da drenagem linfática, como na carcinomatose mediastinal.

Derrames Pleurais Inflamatórios

Pleurite serosa, *serofibrinosa*, e fibrinosa são causadas essencialmente pelos mesmos processos. Exsudações fibrinosas geralmente refletem uma reação exsudativa mais tardia e mais severa que, em uma fase inicial do desenvolvimento, pode ter-se apresentado como exsudato seroso ou serofibrinoso.

As causas comuns de pleurite são as doenças inflamatórias nos pulmões, como tuberculose, pneumonia, infartos pulmonares, abscessos pulmonares e bronquiectasia. Artrite reumatoide, lúpus eritematoso disseminado, uremia, infecções sistêmicas difusas, outros distúrbios sistêmicos e envolvimento metastático da pleura também podem causar pleurite serosa ou serofibrinosa. A radiação usada na terapia para tumores no pulmão ou mediastino frequentemente causa uma pleurite serofibrinosa. Na maioria dos casos, a reação serofibrinosa é apenas mínima, e o exsudato líquido é reabsorvido com resolução ou organização do componente fibrinoso. O acúmulo de grandes quantidades de líquido pode ocupar o espaço pulmonar o suficiente para causar angústia respiratória.

Um exsudato pleural purulento (*empiema*) geralmente resulta da sementeira bacteriana ou micótica do espaço pleural. Mais comumente, essa sementeira ocorre por disseminação contígua de organismos de uma infecção intrapulmonar, mas, ocasionalmente, ocorre por disseminação linfática ou hematogênica a partir de uma fonte mais distante. Raramente, infecções abaixo do diafragma, como um abscesso subdiafragmático ou hepático, podem estender-se por continuidade do diafragma para os espaços pleurais, mais frequentemente no lado direito.

O empiema é caracterizado por pus loculado, verde-amarelado, cremoso composto por massas de neutrófilos mesclados com outros leucócitos. Embora um empiema possa se acumular em grandes volumes (até 500 a 1.000 mL), em geral o volume é pequeno, e o pus permanece localizado. O empiema pode ser resolvido, porém essa evolução é menos comum que a organização do exsudato, com a formação de aderências densas, embora fibrosas, que frequentemente obliteram o espaço pleural ou envolvem os pulmões; qualquer um desses casos pode restringir seriamente a expansão pulmonar.

A *pleurite hemorrágica* verdadeira manifestada por exsudatos inflamatórios sanguíneos é rara e é encontrada nas diáteses hemorrágicas, doenças por rickettsias e envolvimento neoplásico da

cavidade pleural. O exsudato sanguíneo deve ser diferenciado do hemotórax (discutido mais adiante). Quando a pleurite hemorrágica é encontrada, uma pesquisa cuidadosa deve ser feita quanto à presença de células tumorais esfoliadas.

Derrames Pleurais não Inflamatórios

As coleções não inflamatórias de líquido seroso nas cavidades pleurais são chamadas de *hidrotórax*. O líquido é transparente e tem cor de palha. O hidrotórax pode ser unilateral ou bilateral, dependendo da causa subjacente. A causa mais comum de hidrotórax é a insuficiência cardíaca e, por esse motivo, geralmente está acompanhado por congestão e edema pulmonar. Os transudatos podem se acumular em outras doenças sistêmicas associadas a edemas generalizados e, portanto, são encontrados na insuficiência renal e cirrose hepática.

O escape de sangue para a cavidade pleural é conhecido como *hemotórax*. Quase invariavelmente esta é uma complicação fatal de uma ruptura de aneurisma aórtico ou trauma vascular ou pode ocorrer no pós-operatório. O hemotórax puro é facilmente identificável por grandes coágulos que acompanham o componente líquido do sangue.

Quilotórax é o acúmulo de um líquido leitoso, geralmente de origem linfática, na cavidade pleural. O quilo é branco leitoso porque contém gorduras finamente emulsificadas. O quilotórax, na maioria das vezes, é causado por trauma ou obstrução do ducto torácico, o que causa secundariamente ruptura dos ductos linfáticos principais. Esse distúrbio é encontrado em condições malignas originadas no interior da cavidade torácica, causando obstrução dos ductos linfáticos principais. Cânceres mais distantes podem apresentar metástases pelos linfáticos e crescer no interior do ducto linfático ou torácico direito, produzindo obstrução.

PNEUMOTÓRAX

Pneumotórax refere-se a ar ou gás nas cavidades pleurais e pode ser espontâneo, traumático ou terapêutico. O pneumotórax espontâneo pode complicar qualquer forma de doença pulmonar que cause ruptura de um alvéolo. Uma cavidade de abscesso que se comunique diretamente com o espaço pleural ou com o tecido intersticial pulmonar também pode levar ao escape de ar. Na última circunstância, o ar pode dissecar a substância pulmonar ou voltar pelo mediastino (enfisema intersticial), eventualmente entrando na cavidade pleural. O *pneumotórax mais comumente está associado a enfisema, asma e tuberculose*. O pneumotórax traumático, às vezes, é causado por alguma lesão perfurante da parede torácica, porém eventualmente o trauma perfura o pulmão e, desse modo, fornece dois caminhos para acúmulo de ar no interior dos espaços pleurais. A reabsorção do ar no espaço pleural ocorre lentamente no pneumotórax espontâneo e traumático, desde que a comunicação original seja vedada.

Das várias formas de pneumotórax, aquela que atrai maior atenção clínica é o chamado *pneumotórax idiopático espontâneo*. Essa entidade é encontrada em pessoas relativamente jovens, parece ser decorrente da ruptura de pequenas bolhas subpleurais periféricas, geralmente apicais, e comumente cede espontaneamente à medida que o ar é reabsorvido. Ataques recorrentes são comuns e podem ser bastante incapacitantes.

O pneumotórax pode apresentar o mesmo significado clínico que uma coleção de líquido nos pulmões, porque também causa compressão, colapso e atelectasia do pulmão e pode ser responsável por angústia respiratória acentuada. Ocasionalmente, o colapso pulmonar é marcante. Quando o defeito atua como válvula e permite a entrada de ar durante a inspiração, mas não permite sua saída durante a expiração, ele funciona efetivamente como uma bomba de ar, criando pressões progressivamente crescentes de *pneumotórax de tensão*, que podem ser suficientes para comprimir as estruturas mediastinais vitais e o pulmão contralateral.

TUMORES PLEURAIIS

A pleura pode ser envolvida por tumores primários ou secundários. O envolvimento metastático secundário é muito mais comum que os tumores primários. As malignidades metastáticas mais frequentes são originadas em neoplasias primárias do pulmão e da mama. Além desses tipos de câncer, malignidades de qualquer órgão do organismo podem se disseminar nos espaços pleurais. Carcinomas do ovário, p. ex., tendem a causar implantação difusa nas cavidades abdominais e torácicas. Na maioria dos envoltimentos metastáticos, ocorre um derrame seroso ou serossanguinolento, que frequentemente contém células neoplásicas. Por esse motivo, um exame citológico cuidadoso dos sedimentos possui valor diagnóstico considerável.

Tumor Fibroso Solitário

Anteriormente chamado “mesotelioma benigno” ou “mesotelioma fibroso benigno” na pleura e “fibroma” no pulmão, o tumor fibroso solitário é reconhecido atualmente como um tumor de tecido mole, com propensão para ocorrer na pleura e, menos comumente, no pulmão, assim como em outros locais. O tumor frequentemente está fixado na superfície pleural por um pedículo.¹⁶⁰ Pode ser pequeno (1 a 2 cm de diâmetro) ou pode atingir um tamanho enorme, mas tende a permanecer confinado à superfície pulmonar (Fig. 15-49). Macroscopicamente, consiste em um tecido fibroso denso com cistos ocasionais preenchidos por líquido viscoso; microscopicamente, o tumor exibe espirais de reticulina e fibras de colágeno entre as quais estão intercaladas células fusiformes semelhantes a fibroblastos. Raramente, esse tumor pode ser maligno, com pleomorfismo, atividade mitótica, necrose e tamanho grande (> 10 cm). As células tumorais são CD34+ e negativas para queratina pela imunocoloração. Essa característica pode ser diagnosticamente útil para diferenciar essas lesões de mesoteliomas malignos (que exibem o fenôtipo oposto). O tumor fibroso solitário não tem relação com a exposição a asbestos.

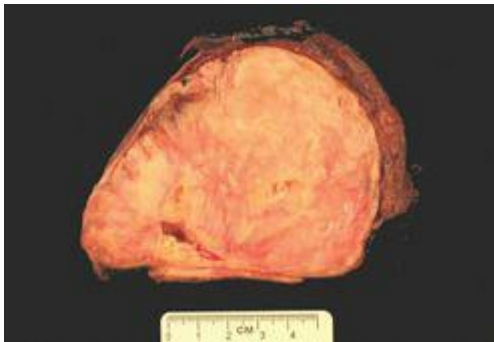

FIGURA 15-49

Tumor fibroso solitário. A superfície de corte é sólida, com aspecto espiralado.

(Cortesia de Dr. Justine A. Barletta, Department of Pathology, Brigham and Women's Hospital, Boston, MA.)

Mesotelioma Maligno

O mesotelioma maligno no tórax é originado da pleura visceral ou parietal. [161,162](#) Embora raro, ele assumiu grande importância nos últimos anos por sua maior incidência entre pessoas com exposição intensa a asbestos (ver “Pneumoconioses”). Nas áreas costeiras com indústrias navais nos Estados Unidos e na Grã-Bretanha e nas áreas de mineração do Canadá, Austrália e África do Sul, até 90% dos mesoteliomas relatados estão relacionados com asbestos. O risco vitalício de desenvolvimento de mesotelioma em indivíduos intensamente expostos é tão elevado quanto 7% com 10%. Existe um longo período de latência de 25 a 45 anos para o desenvolvimento do mesotelioma relacionado a asbestos e parece não haver maior risco de mesotelioma em trabalhadores de asbestos que fumam. *Isso contrasta com o risco de carcinoma de pulmão relacionado a asbestos, já elevado, que é ampliado acentuadamente pelo fumo. Portanto, para trabalhadores de asbestos (particularmente aqueles que também são fumantes), o risco de morrer de carcinoma de pulmão é muito maior do que o de desenvolver o mesotelioma.*

Corpos de asbestos ([Fig. 15-20](#)) são encontrados em maiores números nos pulmões de pacientes com mesotelioma. O outro marcador da *exposição a asbestos*, a placa de asbestos, foi discutido

previamente.

Estudos citogenéticos mostraram que aproximadamente 60% a 80% dos mesoteliomas malignos apresentam deleções nos cromossomos 1p, 3p, 6q, 9p ou 22q e 31% apresentam mutações em *p16*. Existe uma baixa frequência de mutações em *p53*, embora o acúmulo de *p53* possa ser detectado por imuno-histoquímica em 70% dos mesoteliomas malignos. Alguns, mas não todos, estudos demonstraram a presença de sequência de DNA viral de SV40 (vírus símio 40) em 60% a 80% dos mesoteliomas pleurais malignos e em uma fração menor de mesoteliomas peritoneais. O antígeno T do SV40 é um potente carcinógeno que se liga e inativa vários reguladores críticos do crescimento, como *p53* e RB. Ainda é controverso se SV40 está envolvido na patogenia do mesotelioma. [163](#)

Morfologia. O mesotelioma maligno é uma lesão difusa que se dissemina amplamente no espaço pleural e geralmente está associado a derrame pleural extenso e invasão direta das estruturas torácicas. Os pulmões afetados são embainhados por uma camada espessa de tecido tumoral mole, gelatinoso, rosa-acinzentado ([Fig. 15-50](#)).

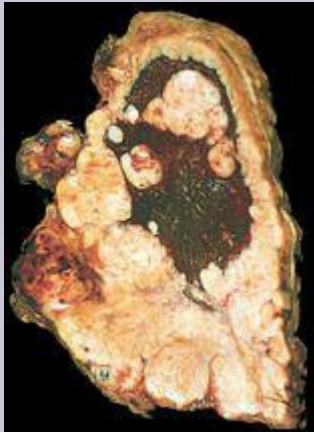

FIGURA 15-50

Mesotelioma maligno. Observar o tecido tumoral pleural espesso, firme, branco, que embainha o pulmão dividido em duas partes.

Microscopicamente, os mesoteliomas malignos podem ser epitelíoides (60%), sarcomatóides (20%) ou mistos (20%). Isso é coerente com o fato de que as células mesoteliais possuem o potencial de se desenvolver como células de tipo epitelial ou células estromais mesenquimais.

O **tipo epitelioide** de mesotelioma consiste em células cubóides, colunares ou achatadas formando estruturas tubulares ou papilares que lembram o adenocarcinoma ([Fig. 15-51A](#)). Às vezes, pode ser difícil diferenciar macroscópica e histologicamente o mesotelioma epitelioide do adenocarcinoma pulmonar. As características que favorecem o mesotelioma incluem (1) coloração positiva para mucopolissacarídeo ácido, que é inibida pela digestão prévia por hialuronidase; (2) ausência de coloração para o antígeno carcinoembrionário e outros antígenos glicoproteicos epiteliais, marcadores geralmente expressos pelo adenocarcinoma; (3) coloração intensa para proteínas de queratina, com acentuação da coloração perinuclear em vez da periférica; (4) coloração positiva para calretinina ([Fig. 15-51B](#)), tumor de Wilms 1 (WT-1), citoqueratina 5/6 e D2-40; e (5) à microscopia eletrônica, presença de longas microvilosidades e tonofilamentos abundantes, porém ausência de raízes de microvilosidade e de corpos lamelares ([Fig. 15-52](#)). O painel de colorações especiais é diagnóstico na maioria dos casos, quando interpretado no contexto da morfologia e da apresentação clínica. O tipo mesenquimal de mesotelioma aparece como um sarcoma de células fusiformes, lembrando o fibrossarcoma (**tipo sarcomatoide**). O **tipo misto** de mesotelioma contém tanto padrões epitelíoides quanto sarcomatóides ([Fig. 15-51B](#)).

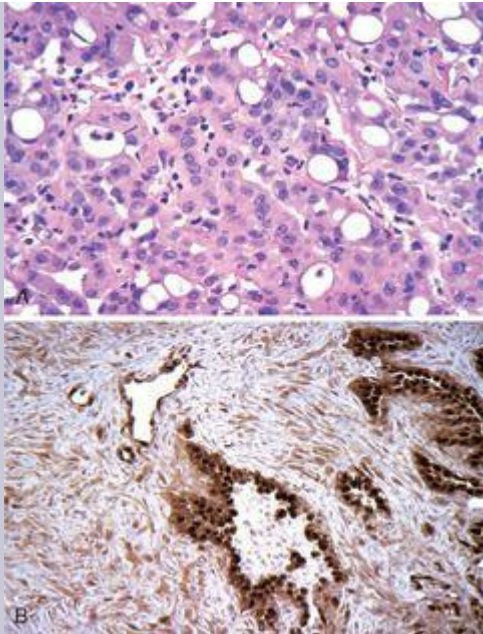


FIGURA 15-51

Variantes histológicas do mesotelioma maligno. **A**, Tipo epitelióide. **B**, Tipo misto, corado para calretinina (método da imunoperoxidase). O componente epitelial é fortemente positivo (marrom-escuro), enquanto o componente sarcomatoide é menos.

(Cortesia do Dr. Thomas Krausz, Department of Pathology, The University of Chicago, Pritzler School of Medicine, Chicago, IL.)

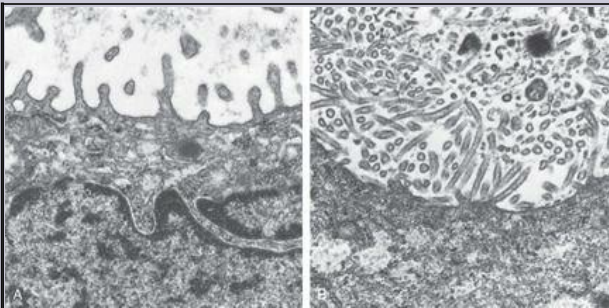


FIGURA 15-52

Aspectos ultraestruturais do adenocarcinoma pulmonar (A), caracterizado por microvilosidades curtas e roliças, em contraste com as do mesotelioma (B), no qual as microvilosidades são numerosas, longas e mais delgadas.

(Cortesia de Dr. Noel Weidner, University of California, San Francisco, School of Medicine, San Francisco, CA.)

Curso Clínico. As queixas de apresentação são dor torácica, dispneia e, como observado, derrames pleurais recorrentes. A asbestose pulmonar concorrente (fibrose) está presente em apenas 20% dos indivíduos com mesotelioma pleural. O pulmão é invadido diretamente, e muitas vezes ocorre disseminação metastática para os linfonodos hilares e, eventualmente, para o fígado e outros órgãos distantes. Cinquenta por cento dos pacientes morrem dentro de 12 meses após o diagnóstico e alguns poucos sobrevivem mais de 2 anos. A terapia agressiva (pneumonectomia extrapleural, quimioterapia, radioterapia) parece melhorar esse prognóstico insatisfatório em alguns pacientes com mesotelioma epiteloide.

Os mesoteliomas também surgem no peritônio, pericárdio, na túnica vaginal e no trato genital (tumor adenomatoide benigno; [Cap. 21](#)). Os mesoteliomas peritoneais estão particularmente relacionados à exposição a asbestos; 50% desses pacientes também apresentam fibrose

pulmonar. Embora em aproximadamente 50% dos casos a doença permaneça confinada à cavidade abdominal, o envolvimento intestinal frequentemente leva à morte decorrente de obstrução intestinal ou à inanição.

REFERÊNCIAS

1. Askin, FB, *Potter's Pathology of the Fetus, Infant and Child, 2nd ed.* (2007) Mosby/Elsevier, St. Louis .
2. Wheeler, AP; Bernard, GR, Acute lung injury and the acute respiratory distress syndrome: a clinical review, *Lancet* **369** (2007) 1553.
3. Suratt, BT; Parsons, PE, Mechanisms of acute lung injury/acute respiratory distress syndrome, *Clin Chest Med* **27** (2006) 579.
4. Ware, LB, Pathophysiology of acute lung injury and the acute respiratory distress syndrome, *Semin Respir Crit Care Med* **27** (2006) 337.
5. Rubenfeld, GD; *et al.*, Incidence and outcomes of acute lung injury, *N Engl J Med* **353** (2005) 1685.
6. Ware, LB; Matthay, MA, The acute respiratory distress syndrome, *N Engl J Med* **342** (2000) 1334.
7. Vouriekis, JS; *et al.*, Acute interstitial pneumonitis. Case series and review of the literature, *Medicine* **79** (2000) 369.
8. Katzenstein, AL; *et al.*, Acute interstitial pneumonia. A clinicopathologic, ultrastructural, and cell kinetic study, *Am J Surg Pathol* **10** (1986) 256.
9. Bouros, D; *et al.*, Acute interstitial pneumonia, *Eur Respir J* **15** (2000) 412.
- 10 Katzenstein, AL, *Surgical Pathology of Non-Neoplastic Lung Disease.* 4th ed. (2006) Saunders/Elsevier, Philadelphia .
- 11 Hogg, JC; *et al.*, The nature of small-airway obstruction in chronic obstructive pulmonary disease, *N Eng J Med* **350** (2004) 2645.
- 12 Marsh, SE; *et al.*, Proportional classifications of COPD phenotypes, *Thorax* **63** (2008) 761.
- 13 Shaw, RJ; *et al.*, The role of small airways in lung disease, *Respir Med* **96** (2002) 67.
- 14 Barnes, PJ, Novel approaches and targets for treatment of chronic obstructive pulmonary disease, *Am J Respir Crit Care Med* **160** (1999) S72.
- 15 Snider, G, The definition of emphysema: report of the National Heart, Lung and Blood Institute, Division of Lung Diseases Workshop, *Am Rev Respir Dis* **132** (1985) 182.
- 16 Morbidity and Mortality Chartbook on Cardiovascular Lung and Blood Disease, *National Institutes of Health* (2007) .
- 17 Rabe, KF; *et al.*, Global strategy for the diagnosis, management, and prevention of chronic obstructive pulmonary disease: GOLD executive summary, *Am J Respir Crit Care Med* **176** (2007) 352.
- 18 Wright, JL, Emphysema: concepts under change—a pathologist's perspective, *Mod Pathol* **8** (1995) 873.
- 19 Cazzola, M; *et al.*, One hundred years of chronic obstructive pulmonary disease (COPD), *Respir Med* **101** (2007) 1049.
- 20 Pauwels, RA; *et al.*, Global strategy for the diagnosis, management, and prevention of

- chronic obstructive pulmonary disease. NHLBI/WHO Global Initiative for Chronic Obstructive Lung Disease (GOLD) Workshop summary, *Am J Respir Crit Care Med* **163** (2001) 1256.
- 21 Kim, V; *et al.*, New concepts in the pathobiology of chronic obstructive pulmonary disease, *Proc Am Thorac Soc* **5** (2008) 478.
- 22 Taraseviciene-Stewart, L; Voekel, NE, Molecular pathogenesis of emphysema, *J Clin Invest* **118** (2008) 394.
- 23 Kohnlein, T; Welte, T, Alpha-1 antitrypsin deficiency: pathogenesis, clinical presentation, diagnosis, and treatment, *Am J Med* **121** (2008) 3.
- 24 deMello, DE; Reid, L, *Pathology of Pulmonary Disease*. (1994) JB Lippincott, Philadelphia
- 25 Hogg, JC; Timens, W, The pathology of chronic obstructive pulmonary disease, *Ann Rev Path Mech Dis* **4** (2009) 435.
- 26 Thurlbeck WM, *Chronic Obstructive Pulmonary Disease*. (1991) WB Saunders, Philadelphia .
- 27 Bloemen, K; *et al.*, The allergic cascade: review of the most important molecules in the asthmatic lung, *Immunol Lett* **113** (2007) 6.
- 28 Green, RH; *et al.*, The reclassification of asthma based on subphenotypes, *Curr Opin Allergy Clin Immunol* **7** (2007) 43.
- 29 Corne, JM; Holgate, ST, Mechanisms of virus induced exacerbations of asthma, *Thorax* **52** (1997) 380.
- 30 Galli, SJ; *et al.*, The development of allergic inflammation, *Nature* **24** (2008) 445.
- 31 Shelhamer, JH; *et al.*, NIH conference. Airway inflammation, *Ann Intern Med* **123** (1995) 288.
- 32 Lilly, CM; *et al.*, Expression of eotaxin by human lung epithelial cells: induction by cytokines and inhibition by glucocorticoids, *J Clin Invest* **99** (1997) 1767.
- 33 Costa, JJ; *et al.*, The cells of the allergic response: mast cells, basophils, and eosinophils, *JAMA* **278** (1997) 1815.
- 34 Barnes, PJ, *Severe Asthma: Pathogenesis and Clinical Management*. (1996) Marcel Dekker, New York.
- 35 Schaub, B; *et al.*, The many faces of hygiene hypothesis, *J Allergy Clin Immunol* **117** (2006) 969.
- 36 Moffat, MF, Genes in asthma: new genes and new ways, *Curr Opin Allergy Clin Immunol* **8** (2008) 411.
- 37 Martinez, FD, CD14, endotoxin, and asthma risk Actions and interactions, *Proc Am Thorac Soc* **4** (2007) 221.
- 38 Kabesch, M, A glitch the switch? Of endotoxin, CD14, and allergy, *Am J Respir Crit Care Med* **174** (2006) 365.
- 39 Shapiro, SD; Owen, CA, ADAM-33 surfaces as an asthma gene, *N Engl J Med* **347** (2002) 936.
- 4 0 Barnes, KC, Genetics of asthma, [Available at](#)

- <http://www.uptodateonline.com/online/content/topic> (2008); Accessed March 2008..
- 41 Ober, C; *et al.*, Effect of variation in *CHI3L1* on serum YKL-40 level, risk of asthma, and lung function, *N Engl J Med* **358** (2008) 1682.
 - 42 Ackerman, SJ; *et al.*, Charcot-Leyden crystal protein (galectin-10) is not a dual function galectin with lysophospholipase activity but binds a lysophospholipase inhibitor in a novel structural fashion, *J Biol Chem* **277** (2002) 14859.
 - 43 Solway, J; Irvin, CG, Airway smooth muscle as a target for asthma therapy, *N Engl J Med* **356** (2007) 1367.
 - 44 Luce, L, *Textbook of Respiratory Medicine*. (1994) WB Saunders, Philadelphia .
 - 45 Barker, AF, Bronchiectasis, *N Engl J Med* **346** (2002) 1383.
 - 46 Notarangelo, LD; *et al.*, Genetic causes of bronchiectasis: primary immune deficiencies and the lung, *Respiration* **74** (2007) 264.
 - 47 Morrissey, BM, Pathogenesis of bronchiectasis, *Clin Chest Med* **28** (2007) 289.
 - 48 Bush, A; *et al.*, Primary ciliary dyskinesia: current state of the art, *Arch Dis Child* **92** (2007) 1136.
 - 49 Al-Alawi, A; *et al.*, *Aspergillus*-related lung disease, *Can Respir J* **12** (2005) 377.
 - 50 Lazarus, AA; *et al.*, Allergic bronchopulmonary aspergillosis, *Dis Mon* **54** (2008) 547.
 - 51 Parameswaran, GI; Murphy, TF, Infections in chronic lung diseases, *Infect Dis Clin North Am* **21** (2007) 673.
 - 52 Collard, HR; King Jr, TE, Demystifying idiopathic interstitial pneumonia, *Arch Intern Med* **163** (2003) 17.
 - 53 American Thoracic Society/European Respiratory Society International Multidisciplinary Consensus Classification of the Idiopathic Interstitial Pneumonias, *Am J Respir Crit Care Med* **165** (2002) 277.
 - 54 Noble, PW; Homer, RJ, Idiopathic pulmonary fibrosis: new insights into pathogenesis, *Clin Chest Med* **25** (2004) 749.
 - 55 Scotton, CJ; Chambers, RC, Molecular targets in pulmonary fibrosis: the myofibroblast in focus, *Chest* **132** (2007) 1311.
 - 56 Tsakiri, KD; *et al.*, Adult-onset pulmonary fibrosis caused by mutations in telomerase, *Proc Natl Acad Sci U S A* **104** (2007) 7552.
 - 57 Armanios, MY; *et al.*, Telomerase mutations in families with idiopathic pulmonary fibrosis, *N Engl J Med* **356** (2007) 1317.
 - 58 Li, H; *et al.*, Transforming growth factor beta suppresses human telomerase reverse transcriptase (hTERT) by Smad3 interactions with c-Myc and the *hTERT* gene, *J Biol Chem* **281** (2006) 25588.
 - 59 Wang, XM; *et al.*, Caveolin-1: a critical regulator of lung fibrosis in idiopathic pulmonary fibrosis, *J Exp Med* **203** (2006) 2895.
 - 60 Verma, S; Slutsky, AS, Idiopathic pulmonary fibrosis—new insights, *N Engl J Med* **356** (2007) 1370.
 - 61 Visscher, DW; Myers, JL, Histologic spectrum of idiopathic interstitial pneumonias, *Proc Am Thorac Soc* **3** (2006) 322.

- 62 Noth, I; Martinez, FJ, Recent advances in idiopathic pulmonary fibrosis, *Chest* **132** (2007) 637.
- 63 Katzenstein, AL; Fiorelli, RF, Nonspecific interstitial pneumonia/fibrosis. Histologic features and clinical significance, *Am J Surg Pathol* **18** (1994) 136.
- 64 du Bois, R; King Jr, TE, Challenges in pulmonary fibrosis × 5: the NSIP/UIP debate, *Thorax* **62** (2007) 1008.
- 65 Travis, WD; *et al.*, Idiopathic nonspecific interstitial pneumonia: prognostic significance of cellular and fibrosing patterns: survival comparison with usual interstitial pneumonia and desquamative interstitial pneumonia, *Am J Surg Pathol* **24** (2000) 19.
- 66 Cordier, JF, Cryptogenic organising pneumonia, *Eur Respir J* **28** (2006) 422.
- 67 Kim, DS, Interstitial lung disease in rheumatoid arthritis: recent advances, *Curr Opin Pulm Med* **12** (2006) 346.
- 68 Dockery, DW; *et al.*, An association between air pollution and mortality in six U.S. cities, *N Engl J Med* **329** (1993) 1753.
- 69 Pope 3rd, CA; *et al.*, Health effects of particulate air pollution: time for reassessment? *Environ Health Perspect* **103** (1995) 472.
- 70 Borm, PJ, Particle toxicology: from coal mining to nanotechnology, *Inhal Toxicol* **14** (2002) 311.
- 71 Yucesoy, B; Luster, MI, Genetic susceptibility in pneumoconiosis, *Toxicol Lett* **168** (2007) 249.
- 72 Izmerov, NF; *et al.*, Genetic-biochemical criteria for individual sensitivity in development of occupational bronchopulmonary diseases, *Cent Eur J Public Health* **10** (2002) 35.
- 73 Green, F; Vallyathan, V, *Pathology of Occupational Lung Disease*. (1998) JB Lippincott, Philadelphia .
- 74 Godleski, JJ, *Pathology of Pulmonary Disease*. (1994) JB Lippincott, Philadelphia .
- 75 Vanhee, D; *et al.*, Cytokines and cytokine network in silicosis and coal workers' pneumoconiosis, *Eur Respir J* **8** (1995) 834.
- 76 Ding, M; *et al.*, Diseases caused by silica: mechanisms of injury and disease development, *Int Immunopharmacol* **2** (2002) 173.
- 77 Kazan-Allen, L, Asbestos and mesothelioma: worldwide trends, *Lung Cancer* **49** (2005) S3.
- 78 Becklake, MR; *et al.*, Asbestos-related diseases of the lungs and pleura: uses, trends and management over the last century, *Int J Tuberc Lung Dis* **11** (2007) 356.
- 79 Kamp, DW; Weitzman, SA, The molecular basis of asbestos induced lung injury, *Thorax* **54** (1999) 638.
- 80 Hammond, EC; *et al.*, Asbestos exposure, cigarette smoking and death rates, *Ann N Y Acad Sci* **330** (1979) 473.
- 81 Van Cleemput, J; *et al.*, Surface of localized pleural plaques quantitated by computed tomography scanning: no relation with cumulative asbestos exposure and no effect on lung function, *Am J Respir Crit Care Med* **163** (2001) 705.
- 82 Rossi, SE; *et al.*, Pulmonary drug toxicity: radiologic and pathologic manifestations,

- 83 Movsas, B; *et al.*, Pulmonary radiation injury, *Chest* **111** (1997) 1061.
- 84 Abratt, RP; Morgan, GW, Lung toxicity following chest irradiation in patients with lung cancer, *Lung Cancer* **35** (2002) 103.
- 85 Rosen, Y, Pathology of sarcoidosis, *Semin Respir Crit Care Med* **28** (2007) 36.
- 86 Baughman, RP; *et al.*, Sarcoidosis, *Lancet* **361** (2003) 1111.
- 87 Zissel, G; *et al.*, Sarcoidosis—immunopathogenetic concepts, *Semin Respir Crit Care Med* **28** (2007) 3.
- 88 Ziegenhagen, MW; Muller-Quernheim, J, The cytokine network in sarcoidosis and its clinical relevance, *J Intern Med* **253** (2003) 18.
- 89 du Bois, RM; *et al.*, Is there a role for microorganisms in the pathogenesis of sarcoidosis? *J Intern Med* **253** (2003) 4.
- 90 Ma, Y; *et al.*, The pathology of pulmonary sarcoidosis: update, *Semin Diagn Pathol* **24** (2007) 150.
- 91 Barnard, J; Newman, LS, Sarcoidosis: immunology, rheumatic involvement, and therapeutics, *Curr Opin Rheumatol* **13** (2001) 84.
- 92 Sharma, OP; Fujimura, N, Hypersensitivity pneumonitis: a noninfectious granulomatosis, *Semin Respir Infect* **10** (1995) 96.
- 93 Ismail, T; *et al.*, Extrinsic allergic alveolitis, *Respirology* **11** (2006) 262.
- 94 Silva, CI; *et al.*, Hypersensitivity pneumonitis: spectrum of high-resolution CT and pathologic findings, *AJR Am J Roentgenol* **188** (2007) 334.
- 95 Kita, H; *et al.*, Cytokine production at the site of disease in chronic eosinophilic pneumonitis, *Am J Respir Crit Care Med* **153** (1996) 1437.
- 96 Jeong, YJ; *et al.*, Eosinophilic lung diseases: a clinical, radiologic, and pathologic overview, *Radiographics* **27** (2007) 617.
- 97 Hidalgo, A; *et al.*, Smoking-related interstitial lung diseases: radiologic-pathologic correlation, *Eur Radiol* **16** (2006) 2463.
- 98 Nicholson, AG; *et al.*, The prognostic significance of the histologic pattern of interstitial pneumonia in patients presenting with the clinical entity of cryptogenic fibrosing alveolitis, *Am J Respir Crit Care Med* **162** (2000) 2213.
- 99 Fraig, M; *et al.*, Respiratory bronchiolitis: a clinicopathologic study in current smokers, ex-smokers, and never-smokers, *Am J Surg Pathol* **26** (2002) 647.
- 100 Uchida, K; *et al.*, GM-CSF autoantibodies and neutrophil dysfunction in pulmonary alveolar proteinosis, *N Engl J Med* **356** (2007) 567.
- 101 Garmany, TH; *et al.*, Surfactant composition and function in patients with *ABCA3* mutations, *Pediatr Res* **59** (2006) 801.
- 102 Hamvas, A; *et al.*, Genetic disorders of surfactant proteins, *Neonatology* **91** (2007) 311.
- 103 Ioachimescu, OC; Kavuru, MS, Pulmonary alveolar proteinosis, *Chron Respir Dis* **3** (2006) 149.
- 104 Simonneau, G; *et al.*, Clinical classification of pulmonary hypertension, *J Am Coll*

- Cardiol* **43** (2004) 5S.
- 105 Runo, JR; Loyd, JE, Primary pulmonary hypertension, *Lancet* **361** (2003) 1533.
- 106 Mark, EJ; *et al.*, Fatal pulmonary hypertension associated with short-term use of fenfluramine and phentermine, *N Engl J Med* **337** (1997) 602.
- 107 Pietra, GG; *et al.*, Pathologic assessment of vasculopathies in pulmonary hypertension, *J Am Coll Cardiol* **43** (2004) 25S.
- 108 Tuder, RM; *et al.*, Pathology of pulmonary hypertension, *Clin Chest Med* **28** (2007) 23.
- 109 Fuster, V; *et al.*, Primary pulmonary hypertension: natural history and the importance of thrombosis, *Circulation* **70** (1984) 580.
- 110 Alam, S; Palevsky, HI, Standard therapies for pulmonary arterial hypertension, *Clin Chest Med* **28** (2007) 91.
- 111 Strauss, WL; Edelman, JD, Prostanoid therapy for pulmonary arterial hypertension, *Clin Chest Med* **28** (2007) 127.
- 112 Langleben, D, Endothelin receptor antagonists in the treatment of pulmonary arterial hypertension, *Clin Chest Med* **28** (2007) 117.
- 113 Klinger, JR, The nitric oxide/cGMP signaling pathway in pulmonary hypertension, *Clin Chest Med* **28** (2007) 143.
- 114 O'Callaghan, D; Gaine, SP, Combination therapy and new types of agents for pulmonary arterial hypertension, *Clin Chest Med* **28** (2007) 169.
- 115 Hudson, BG; *et al.*, Alport's syndrome, Goodpasture's syndrome, and type IV collagen, *N Engl J Med* **348** (2003) 2543.
- 116 Travis, WD; Fleming, MV, Vasculitis of the lung, *Pathology* **4** (1996) 23.
- 117 Gunnarsson, A; *et al.*, Molecular properties of the Goodpasture epitope, *J Biol Chem* **275** (2000) 30844.
- 118 Lazor, R; *et al.*, Alveolar hemorrhage in anti-basement membrane antibody disease: a series of 28 cases, *Medicine* **86** (2007) 181.
- 119 Collard, HR; Schwarz, MI, Diffuse alveolar hemorrhage, *Clin Chest Med* **25** (2004) 583.
- 120 Nuesslein, TG; *et al.*, Pulmonary haemosiderosis in infants and children, *Paediatr Respir Rev* **7** (2006) 45.
- 121 Pennington, JE, *Respiratory Infections: Diagnosis and Management*. 3rd ed. (1994) Raven Press, New York.
- 122 Bartlett, JG; *et al.*, Community-acquired pneumonia in adults: guidelines for management. The Infectious Diseases Society of America, *Clin Infect Dis* **26** (1998) 811.
- 123 Roche, RJ; Moxon, ER, Phenotypic variation of carbohydrate surface antigens and the pathogenesis of *Haemophilus influenzae* infections, *Trends Microbiol* **3** (1995) 304.
- 124 Hasleton, P, *Spencer's Pathology of the Lung*. (1996) McGraw-Hill, New York.
- 125 Kahn, JS, Newly identified respiratory viruses, *Pediatr Infect Dis J* **26** (2007) 745.
- 126 Arnheiter, H; *et al.*, Transgenic mice with intracellular immunity to influenza virus, *Cell* **62** (1990) 51.

- 127 Gorman, OT; *et al.*, Evolutionary processes in influenza viruses: divergence, rapid evolution, and stasis, *Curr Top Microbiol Immunol* **176** (1992) 75.
- 128 Taubenberger, JK; *et al.*, Initial genetic characterization of the 1918 “Spanish” influenza virus, *Science* **275** (1997) 1793.
- 129 Tumpey, TM; *et al.*, Existing antivirals are effective against influenza viruses with genes from the 1918 pandemic virus, *Proc Natl Acad Sci U S A* **99** (2002) 13849.
- 130 Gambotto, A; *et al.*, Human infection with highly pathogenic H5N1 influenza virus, *Lancet* **371** (2008) 1464.
- 131 Deffrasnes, C; *et al.*, Human metapneumovirus, *Semin Respir Crit Care Med* **28** (2007) 213.
- 132 Peiris, JS; *et al.*, The severe acute respiratory syndrome, *N Engl J Med* **349** (2003) 2431.
- 133 Lomotan, JR; *et al.*, Aspiration pneumonia. Strategies for early recognition and prevention, *Postgrad Med* **102** (1997) 225.
- 134 Joseph Wheat, L, Current diagnosis of histoplasmosis, *Trends Microbiol* **11** (2003) 488.
- 135 Rosenow 3rd, EC, Diffuse pulmonary infiltrates in the immunocompromised host, *Clin Chest Med* **11** (1990) 55.
- 136 Yousem, SA; *et al.*, Revision of the 1990 working formulation for the classification of pulmonary allograft rejection: Lung Rejection Study Group, *J Heart Lung Transplant* **15** (1996) 1.
- 137 Trulock, EP; *et al.*, Registry of the International Society for Heart and Lung Transplantation: twenty-fourth official adult lung and heart-lung transplantation report-2007, *J Heart Lung Transplant* **26** (2007) 782.
- 138 Travis, WD, *World Health Organization Classification of Tumours*. (2004) IARC Press, Lyon .
- 139 Jemal, A; *et al.*, Cancer statistics, 2008, *CA Cancer J Clin* **58** (2008) 71.
- 140 US Environmental Protection Agency, *Respiratory Health Effects of Passive Smoking: Lung Cancer and Other Disorders*. (1992) Agency UEP, Washington, D.C. .
- 141 Marchevsky, A, *Surgical Pathology of Lung Neoplasms*. (1990) Marcel Dekker, New York .
- 142 Samet, JM, Indoor radon and lung cancer. Estimating the risks, *West J Med* **156** (1992) 25.
- 143 Pershagen, G; *et al.*, Residential radon exposure and lung cancer in Sweden, *N Engl J Med* **330** (1994) 159.
- 144 Frumkin, H; Samet, JM, Radon, *CA Cancer J Clin* **51** (2001) 337.
- 145 Mitsuo; *et al.*, A translational view of molecular pathogenesis of lung cancer, *J Thorac Oncol* **2** (2007) 327.
- 146 Makowski, L; Hayes, DN, Role of LKB1 in lung cancer development, *Brit J Cancer* **99** (2008) 683.
- 147 Wistuba, II; Gazdar, AF, Lung cancer preneoplasia, *Review in Advance* **1** (2006) 331.
- 148 Schwartz, AG; *et al.*, Molecular epidemiology of lung cancer, *Carcinogenesis* **28** (2007) 507.

- 149 Hung, RJ, A susceptibility locus for lung cancer maps to nicotinic acetylcholine receptor subunit genes on 15q25, *Nature* **452** (2008) 633.
- 150 Sun, S; *et al.*, Lung cancer in never smokers—a different disease, *Nat Rev Cancer* **7** (2007) 778.
- 151 Wahbah, M; *et al.*, Changing trends in the distribution of the histologic types of lung cancer: a review of 4,439 cases, *Ann Diagn Pathol* **11** (2007) 89.
- 152 el-Torky, M; *et al.*, Significant changes in the distribution of histologic types of lung cancer. A review of 4928 cases, *Cancer* **65** (1990) 2361 .
- 153 Hoffmann, D; *et al.*, The biological significance of tobacco-specific N-nitrosamines: smoking and adenocarcinoma of the lung, *Crit Rev Toxicol* **26** (1996) 199.
- 154 Herbst, RS; *et al.*, Molecular origins of cancer: Lung Cancer, *N Eng J Med* **359** (2008) 1367.
- 155 Yousem, SA; Beasley, MB, Bronchioloalveolar carcinoma: a review of current concepts and evolving issues, *Arch Pathol Lab Med* **131** (2007) 1027.
- 156 Sakuma, Y; *et al.*, Epidermal growth factor receptor gene mutations in atypical adenomatous hyperplasias of the lung, *Mod Pathol* **20** (2007) 967.
- 157 Sekido, Y; *et al.*, Molecular genetics of lung cancer, *Annu Rev Med* **54** (2003) 73.
- 158 Patel, AM; *et al.*, Paraneoplastic syndromes associated with lung cancer, *Mayo Clin Proc* **68** (1993) 278.
- 159 Travis, WD; *et al.*, Survival analysis of 200 pulmonary neuroendocrine tumors with clarification of criteria for atypical carcinoid and its separation from typical carcinoid, *Am J Surg Pathol* **22** (1998) 934.
- 160 Gold, JS; *et al.*, Clinicopathologic correlates of solitary fibrous tumors, *Cancer* **94** (2002) 1057.
- 161 Corson, JM, Pathology of diffuse malignant pleural mesothelioma, *Semin Thorac Cardiovasc Surg* **9** (1997) 347.
- 162 Greillier, L; Astoul, P, Mesothelioma and asbestos-related pleural diseases, *Respiration* **76** (2008) 1.
- 163 Rivera, Z; *et al.*, The relationship between simian virus 40 and mesothelioma, *Curr Opin Pulmon Med* **14** (2008) 316.

16. Cabeça e Pescoço

MARK W. LINGEN

▪ CAVIDADE ORAL

Dentes e Estruturas de Sustentação

Cáries

Gengivite

Periodontite

Lesões Tumorais Reativas/Inflamatórias

Lesões Fibrosas Proliferativas

Úlceras Aftosas (Aftas)

Glossite

Infecções

Infecções pelo Vírus Herpes Simples

Outras Infecções Virais

Candidíase Oral (Sapinho)

Infecções Fúngicas Profundas

Manifestações Oraais de Doenças Sistêmicas

Leucoplasia Pilosa

Tumores e Lesões Pré-cancerosas

Leucoplasia e Eritroplasia

Carcinoma de Células Escamosas

Cistos e Tumores Odontogênicos

▪ VIAS AÉREAS SUPERIORES

Nariz

Inflamações

Lesões Necrosantes do Nariz e das Vias Aéreas Superiores

Nasofaringe

Inflamações

Tumores de Nariz, Seios da Face e Nasofaringe

Laringe

Inflamações

Nódulos Reativos (Pólipos e Nódulos das Cordas Vocais)

Papiloma Escamoso e Papilomatose

Carcinoma de Laringe

▪ OUVIDOS

Lesões Inflamatórias

Otosclerose

Tumores

▪ PESCOÇO

Cisto Branquial (Cisto Linfoepitelial Cervical)

Cisto do Ducto Tireoglossal

Paraganglioma (Tumor do Corpo Carotídeo)

▪ GLÂNDULAS SALIVARES

Xerostomia

Inflamação (Sialadenite)

Neoplasias

Adenoma Pleomórfico

Tumor de Warthin (Cistadenoma Papilífero Linfomatoso)

Carcinoma Mucoepidermoide

Outros Tumores de Glândulas Salivares

As doenças de cabeça e pescoço vão desde um resfriado comum a neoplasmas raros do nariz. As doenças selecionadas para discussão estão associadas, algumas vezes de forma arbitrária, a um dos seguintes locais anatómicos: (1) cavidade oral; (2) vias aéreas superiores, incluindo nariz, faringe, laringe e seios nasais; (3) ouvidos; (4) pescoço; e (5) glândulas salivares.

CAVIDADE ORAL

A cavidade oral é um orifício grande protegido por fileiras de “cornos” superiores e inferiores (lamentavelmente, bastante sujeitos a erosão), que exigem cuidados constantes, e está sempre cheia de micro-organismos, alguns dos quais são potencialmente nocivos. Entre os muitos distúrbios que afetam várias das suas partes, somente as condições mais importantes ou frequentes – que envolvem dentes e estruturas de sustentação, membranas mucosas, lábios e língua – serão consideradas.

Dentes e Estruturas de Sustentação

Os dentes contribuem com diversas funções importantes, incluindo mastigação e a articulação vocal adequada (fala). É útil, neste momento, revisarmos de maneira breve a anatomia dentária normal antes de nos aprofundarmos nas condições patológicas mais comuns que afetam os dentes. Como é conhecido, os dentes estão firmemente fixados na mandíbula (e maxila) e estão cercados pela mucosa gengival ([Fig. 16-1](#)). A coroa anatômica do dente projeta-se na boca e é recoberta pelo *esmalte*, um tecido acelular, inerte e rígido – o tecido mais mineralizado do corpo. O esmalte repousa sobre a *dentina*, uma forma especializada de tecido conjuntivo, que forma a maior parte de tecido duro restante do dente. Diferentemente do esmalte, a dentina é celular e contém vários túbulos dentinários, que possuem extensões citoplasmáticas dos odontoblastos. Essas células recobrem a interface entre a dentina e a polpa e podem, quando estimuladas de maneira adequada, produzir nova dentina (secundária) no interior do dente. A câmara pulpar é cercada pela dentina e consiste em um estroma de tecido conjuntivo frouxo rico em feixes nervosos, linfáticos e capilares.

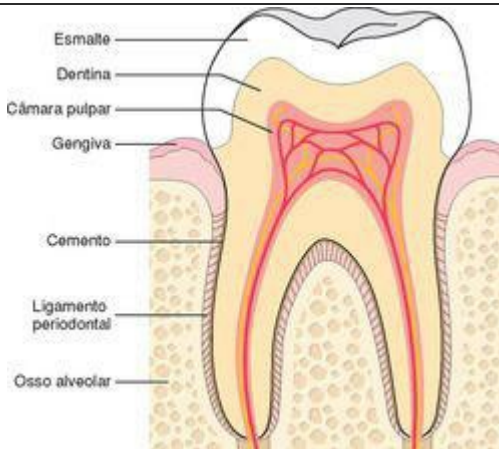


FIGURA 16-1

Para realizar a mastigação, os dentes não devem apenas ser compostos de tecido duro, mas também devem estar fixados de maneira firme ao osso da mandíbula. Se essa fixação for excessivamente firme, a mastigação pode gerar um estresse físico nos dentes suficiente para causar sua perda ou fratura. Portanto, nos mamíferos, os dentes estão ligados ao sulco alveolar da mandíbula pelo *ligamento periodontal*, o que proporciona uma fixação segura, porém flexível, que pode suportar as forças da mastigação. O ligamento periodontal insere-se no osso da mandíbula de um lado e no *cemento* – presente nas raízes dos dentes, que age como um “cimento” para ancorar o ligamento periodontal ao dente.

CÁRIES

A cárie, causada pela degradação focal da estrutura dental, é uma das doenças mais comuns ao redor do mundo e a maior causa de perda dentária antes dos 35 anos de idade. As lesões da cárie são resultado da dissolução mineral da estrutura dentária por produtos de ácido metabólico das bactérias presentes na cavidade oral e capazes de fermentar açúcares. Tradicionalmente, o índice de cáries é mais elevado nos países industrializados, onde há um acesso mais fácil a alimentos processados, que contêm grandes quantidades de carboidratos. Contudo, a tendência global poderá mudar esses índices demográficos. Primeiramente, o índice de cáries caiu consideravelmente em países como os Estados Unidos, onde a melhora na higiene bucal e a fluoretação da água potável tornaram-se uma prática padrão. O flúor incorpora-se à estrutura cristalina do esmalte, formando a fluoroapatita, e contribui para a resistência à degradação causada pelos ácidos bacterianos. Segundo, com a globalização da economia mundial, quantidades mais elevadas de alimentos processados, com porção maior de carboidratos, estão sendo importadas por nações em desenvolvimento. De acordo com essas tendências, é possível prevermos um aumento significativo no índice de cáries em países emergentes ao longo das próximas décadas.

GENGIVITE

Gengiva é o nome designado à mucosa escamosa entre os dentes e em torno deles. A gengivite é a inflamação da mucosa e dos tecidos moles associados a ela. Em geral, o desenvolvimento da gengivite é o resultado da falta de higiene bucal adequada, que leva ao acúmulo de placa dentária e cálculo. A *placa dentária* é um biofilme grudento e normalmente incolor que se acumula na superfície dos dentes e entre eles. Ela é formada por uma mistura de bactérias orais, proteínas da saliva e células epiteliais descamadas. Se a placa continua a desenvolver-se e não é removida, ela se mineraliza e há a formação do cálculo (tártaro). A bactéria na placa libera ácidos a partir de alimentos ricos em açúcar, que desgastam a superfície do esmalte dentário. A sequência de erosões leva a uma cárie dentária. A placa desenvolvida abaixo da margem gengival pode causar a gengivite. A gengivite crônica é caracterizada por eritema gengival, edema, sangramento, mudanças no contorno e perda da adaptação do tecido mole ao dente. A gengivite ocorre em qualquer idade, porém é mais prevalente e grave na adolescência (variando entre 40% e 60%), sendo que depois essa incidência diminui. É uma doença reversível; o tratamento inicialmente busca reduzir o acúmulo de placa e cálculo por meio de escovação, uso do fio dental e visitas regulares ao dentista. [1](#)

PERIODONTITE

A periodontite é um processo inflamatório que afeta as estruturas de sustentação dos dentes: ligamentos periodontais, ossos alveolares e cimento. A progressão da periodontite pode levar a sequelas sérias, incluindo a perda de fixação causada pela completa destruição do ligamento periodontal e do osso alveolar. O afrouxamento e a eventual perda de dentes são possíveis. A patogenia da inflamação periodontal não é inteiramente clara. Até a década de 1960, acreditava-se que a gengivite de longa duração progredia de forma uniforme para uma doença periodontal. No entanto, este não é mais o caso. Em vez disso, o desenvolvimento da doença periodontal agora é considerado um processo independente, que, por razões ainda desconhecidas, está associado a uma mudança clara nos tipos e nas proporções da bactéria na gengiva.² Acredita-se que essa mudança, juntamente com outras condições ambientais, como a higiene bucal inadequada, seja importante na patogenia da periodontite. Essa visão é apoiada por diferenças significativas no conteúdo da placa dentária encontrada em áreas saudáveis e doentes do periodonto. Em sua maioria, os micro-organismos gram-positivos facultativos colonizam locais saudáveis, enquanto a placa em áreas de periodontite ativa exibem uma flora gram-negativa anaeróbica e microaerófila. Embora cerca de 300 tipos de bactéria residam na cavidade bucal, a periodontite do adulto está associada principalmente a *Aggregatibacter* (*Actinobacillus*) *actinomycetemcomitans*, *Porphyromonas gingivalis* e *Prevotella intermedia*.

Apesar de apresentar-se tipicamente sem qualquer doença associada, a doença periodontal também pode ser um componente de várias doenças sistêmicas diferentes, incluindo a síndrome da imunodeficiência adquirida (AIDS), a leucemia, a doença de Crohn, o diabetes mellito, a síndrome de Down, a sarcoidose e as síndromes associadas a defeitos em polimorfonucleares (síndrome de Chédiak-Higashi, agranulocitose e neutropenia cíclica). Além de ser um componente de certas doenças sistêmicas, as infecções periodontais também podem ser fatores etiológicos em várias doenças sistêmicas importantes. Entre estas, por exemplo, a endocardite infecciosa, abscessos pulmonares e encefálicos e resultados adversos na gravidez.^{3,4}

Lesões Tumorais Reativas/Inflamatórias

Diversas lesões de tecido mole da cavidade oral, que se apresentam como massas tumorais ou ulcerações, são de natureza reativa e representam inflamações induzidas por irritação ou mecanismos desconhecidos. No entanto, todas as lesões suspeitas devem ser examinadas por biópsia. Nódulos reativos da cavidade oral são bastante comuns e diversos microscopicamente. Entre as lesões proliferativas fibrosas mais comuns da cavidade bucal estão o fibroma (61%), o fibroma ossificante periférico (22%), o granuloma piogênico (12%) e o granuloma de células gigantes periférico (5%). 5 As ulcerações inflamatórias/reativas mais comuns da cavidade oral são úlceras traumáticas e aftosas.

LESÕES FIBROSAS PROLIFERATIVAS

O chamado *fibroma de irritação* (Fig. 16-2) ocorre originalmente na mucosa bucal junto à linha de mordida ou à margem dentogengival. Ela é formada por uma massa nodular de tecido fibroso, algumas células inflamatórias, cobertas por mucosa escamosa. O tratamento é a excisão cirúrgica completa da lesão.

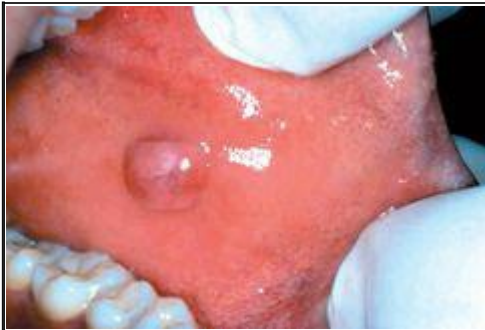

FIGURA 16-2

Fibroma. Nódulo exofítico rosado, de superfície lisa na mucosa bucal.

O *granuloma piogênico* (Fig. 16-3) é uma lesão pedunculada altamente vascularizada, que, em geral, ocorre na gengiva de crianças, jovens e é bastante comum também em mulheres grávidas (tumor gravídico). A superfície da lesão é tipicamente ulcerada, com uma coloração que varia de avermelhada a roxa. Em alguns casos, o crescimento é alarmantemente rápido e causa temor em decorrência da possibilidade de ser um neoplasma maligno. Histopatologicamente, essas lesões demonstram uma proliferação altamente vascular semelhante ao tecido de granulação. Em razão desse quadro histopatológico, os granulomas piogênicos são considerados, por alguns especialistas uma forma de hemangioma capilar (Cap. 11). Ou eles regridem, particularmente após a gravidez, ou sofrem maturação fibrosa e podem transformar-se em um fibroma ossificante periférico. O tratamento é a excisão cirúrgica completa da lesão.

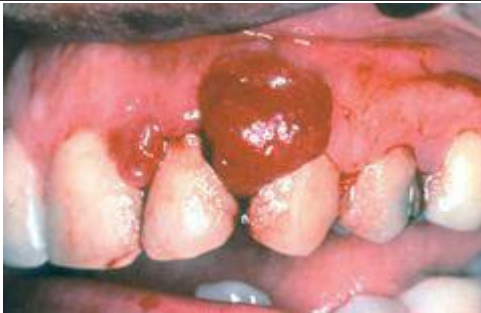

FIGURA 16-3

Granuloma piogênico. Massa exofítica, hemorrágica, eritematosa originada na mucosa gengival.

O *fibroma ossificante periférico* é um crescimento relativamente comum da gengiva, que é considerado reativo por natureza e não neoplásico. No entanto, a etiologia da lesão é desconhecida. Alguns podem surgir como resultado da maturação de um granuloma piogênico de longa duração. Com um pico de incidência em jovens e em adolescentes do sexo feminino, os fibromas ossificantes periféricos aparecem como lesões nodulares, vermelhas e ulceradas da gengiva. Eles são, muitas vezes, clinicamente confundidos com granulomas piogênicos. A excisão cirúrgica completa até o periosteio é o tratamento de escolha, uma vez que tais lesões possuem um índice de recorrência de 15% a 20%.

O *granuloma de células gigantes periférico* é uma lesão relativamente comum na gengiva. Ele é recoberto, de maneira geral, por uma mucosa gengival intacta, mas ela pode estar ulcerada. A aparência clínica do granuloma de células gigantes periférico pode assemelhar-se à do granuloma piogênico, cuja coloração é roxo-azulada, diferentemente do granuloma piogênico, que possui uma coloração avermelhada mais brilhante. Histopatologicamente, contudo, essas lesões são distintas. O granuloma de células gigantes periférico é composto de uma evidente agregação de células gigantes multinucleadas do tipo corpo estranho, separadas por um estroma fibroangiomaso. Embora não estejam encapsuladas, essas lesões em geral são delimitadas e facilmente excisáveis. Elas devem ser diferenciadas do granuloma de células gigantes central,

encontrado no interior da maxila ou da mandibula, e dos “tumores marrons”, histopatologicamente semelhantes, mas muitas vezes múltiplos, observados no hiperparatireoidismo ([Cap. 24](#)).

ÚLCERAS AFTOSAS (AFTAS)

Essas ulcerações superficiais extremamente comuns da mucosa bucal afetam até 40% da população nos Estados Unidos. ⁶Elas são mais comuns nas duas primeiras décadas de vida, são bastante dolorosas e, muitas vezes, recorrentes e tendem a ser prevalentes em algumas famílias.

Uma ou mais lesões simultâneas aparecem na forma de ulcerações superficiais e hiperêmicas cobertas por um exsudato fino e circundadas por uma estreita zona eritematosa (Fig. 16-4). O infiltrado inflamatório subjacente é, a princípio, amplamente mononuclear, mas a infecção bacteriana secundária introduz numerosos neutrófilos. As lesões podem regredir de forma espontânea entre 7 e 10 dias, ou permanecer por semanas. A causa dessas lesões é indeterminada. A maior parte das úlceras é mais dolorosa do que grave e requer apenas tratamento sintomático. As úlceras aftosas recorrentes podem estar associadas à doença celíaca e à doença intestinal inflamatória.

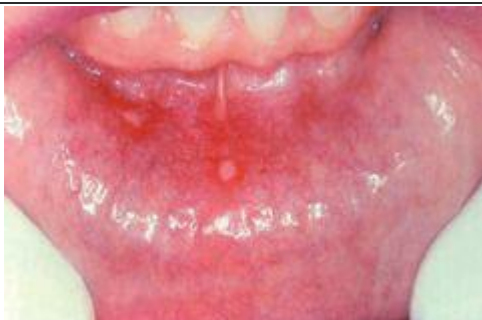

FIGURA 16-4

Úlcera aftosa. Ulceração única com um halo eritematoso circundando uma área de membrana fibrinopurulenta amarelada.

GLOSSITE

Embora a designação *glossite* indique inflamação da língua, algumas vezes ela é aplicada às línguas avermelhadas encontradas em certos estados de deficiência; essa mudança resulta da atrofia das papilas linguais e do adelgaçamento da mucosa, que expõe a vascularização subjacente. Em algumas circunstâncias, as mudanças atróficas realmente levam à inflamação e até a ulcerações superficiais. Tais alterações podem ser encontradas na deficiência de vitamina B₁₂ (anemia perniciosa), de riboflavina, de niacina ou de piridoxina. Alterações semelhantes são encontradas, algumas vezes, em decorrência do espru e da anemia por deficiência de ferro, possivelmente complicadas pela deficiência de uma das vitaminas B. *A combinação de anemia por deficiência de ferro, glossite e disfagia esofagiana, em geral relacionada às membranas, é conhecida como síndrome de Plummer-Vinson ou de Paterson-Kelly.* A glossite, caracterizada por lesões ulcerativas (algumas vezes ao longo das bordas laterais da língua), também pode ser observada juntamente com dentes cariados irregulares, próteses desajustadas e, raramente, com sífilis, queimaduras por inalação ou ingestão de agentes químicos corrosivos.

Infecções

A mucosa oral é altamente resistente à sua flora natural e possui muitas defesas. Como, por exemplo: a supressão competitiva de possíveis patógenos por micro-organismos de baixa virulência; a elaboração de IgA secretora e outras imunoglobulinas por coleções submucosas de linfócitos e células plasmáticas; os efeitos antibacterianos da saliva; e os efeitos irrigadores de alimentos e bebidas. Assim sendo, qualquer redução dessas defesas, por exemplo, como imunodeficiência ou interrupção do equilíbrio microbiológico por tratamento antibacteriano, prepara o ambiente para infecções orais. A maior parte dessas infecções é discutida no [Capítulo 8](#), e aqui apenas recapitulamos de forma breve as principais características das lesões orais.

INFECÇÕES PELO VÍRUS HERPES SIMPLES

A maioria das infecções herpéticas orofaciais é causada pelo vírus herpes simples tipo 1 (HSV-1). Contudo, em razão das mudanças nos hábitos sexuais, pode ser observado aumento do HSV-2 (herpes genital) na cavidade oral. A infecção primária por HSV ocorre em crianças, de 2 a 4 anos de idade, na maioria das vezes de forma assintomática, e não causa morbidade significativa. Em aproximadamente 10% a 20% das vezes, a infecção primária apresenta-se sob a forma de *gingivoestomatite herpética aguda*, na qual há o surgimento abrupto de vesículas e ulcerações por toda a cavidade oral, principalmente na gengiva. Essas lesões também são acompanhadas por linfadenopatia, febre, anorexia e irritabilidade.

Morfologia. As vesículas variam de lesões de alguns milímetros a bolhas grandes e, a princípio, preenchidas por um líquido claro e seroso, mas muitas vezes se rompem, formando ulcerações superficiais, extremamente dolorosas e com uma borda avermelhada. Microscopicamente, pode-se observar edema intracelular e intercelular (acantólise), que produz fissuras, as quais podem se transformar em vesículas macroscópicas. As células epidérmicas individuais das margens da vesícula, ou que estiverem livres dentro do fluido, algumas vezes desenvolvem **inclusões virais intranucleares** eosinofílicas, ou várias células podem fundir-se e produzir células gigantes (poli-cariontes multinucleados), mudanças que são demonstradas pelo **teste de Tzanck** diagnóstico, baseado no exame microscópico do fluido da vesícula. As vesículas e ulcerações superficiais, em geral, desaparecem espontaneamente em 3 ou 4 semanas, mas o vírus migra pelas inervações da região e, eventualmente, permanece em latência nos gânglios locais (*i. e.*, o trigêmeo).

Há uma maioria de adultos infectados de forma latente pelo HSV-1, porém em alguns indivíduos – em geral, adultos jovens – o vírus é reativado e produz a comum, mas normalmente branda, *vesícula herpética* (herpes simples). Os fatores predisponentes que influenciam essa reativação ainda não são muito bem compreendidos, mas acredita-se que, entre eles, estejam trauma, alergias, exposição à luz ultravioleta, infecções das vias respiratórias superiores, gravidez, menstruação, imunossupressão e exposição a temperaturas extremas.

A *estomatite herpética recorrente* (ao contrário da *gingivoestomatite aguda*) ocorre no local de inoculação primária ou nas áreas adjacentes da mucosa associadas ao mesmo gânglio; há a formação de grupos de pequenas vesículas (1-3 mm). Lábios (*herpes labial*), narinas, mucosa bucal, gengiva e palato duro são os locais mais comuns de aparecimento de lesões recorrentes. Elas assemelham-se àquelas já descritas nas infecções primárias, mas são muito mais limitadas em relação à duração, são mais brandas, em geral regredem entre 4 e 6 dias e cicatrizam no prazo de 1 semana a 10 dias.

OUTRAS INFECÇÕES VIRAIS

Outras infecções virais que podem ser observadas na cavidade oral, bem como na região de cabeça e pescoço, são o herpes zoster, o vírus Epstein-Barr (EBV; mononucleose), o citomegalovírus, o enterovírus (herpangina, doença dos pés-mão-boca, faringite linfonodular aguda) e sarampo.

CANDIDÍASE ORAL (SAPINHO)

As diversas localizações da infecção por *Candida* são amplamente descritas no [Capítulo 8](#), portanto essa discussão ficará limitada à apresentação na cavidade oral. A candidíase é, de longe, a infecção fúngica mais comum na cavidade oral. A *Candida albicans* é um componente normal da flora bucal em aproximadamente 50% da população. Três fatores parecem influenciar a probabilidade de uma infecção clínica: (1) estado imunológico do indivíduo; (2) a cepa de *C. albicans* presente; e (3) a composição da flora bucal do indivíduo. Existem três formas clínicas principais de candidíase oral, que incluem a pseudomembranosa (sapinho), a eritematosa e a hiperplásica, com diversas variações diferentes dentro desses grupos. Apenas a forma pseudomembranosa, a mais comum, é discutida aqui. Também conhecida como “sapinho”, a candidíase pseudomembranosa, em geral, apresenta-se sob a forma de uma membrana inflamatória, superficial e coagulada, de coloração entre acinzentada e esbranquiçada, composta por organismos emaranhados em um exsudato fibrinoso supurativo, que pode ser prontamente raspado, revelando uma base subjacente inflamatória eritematosa. Esse fungo causa danos apenas em indivíduos com alguma forma de imunossupressão, como ocorre em pacientes com diabetes melito, receptores de transplante de órgãos ou de medula óssea, pessoas com neutropenia, imunossupressão induzida por quimioterapia, ou AIDS. Além disso, antibióticos de amplo espectro, que eliminam ou alteram a flora bacteriana normal da boca, também podem contribuir para o desenvolvimento da candidíase oral.

INFECÇÕES FÚNGICAS PROFUNDAS

Além de seus locais mais comuns de infecção, certas infecções fúngicas profundas possuem uma predileção significativa pela cavidade oral e a região de cabeça e pescoço. Tais fungos englobam histoplasmose, blastomicose, coccidioidomicose, criptococose, zigomicose e aspergilose. Com um número cada vez maior de pacientes imunocomprometidos por causa de doenças como a AIDS ou terapias contra o câncer e para transplante de órgãos, a prevalência de infecções fúngicas da cavidade oral também aumentou nos últimos anos.

MANIFESTAÇÕES ORAIS DE DOENÇAS SISTÊMICAS

Conforme os profissionais cansam de enfatizar, a boca é uma parte do corpo e não apenas uma porta para guloseimas. Não é surpresa, portanto, que muitas doenças sistêmicas estejam associadas a lesões orais. Na realidade, não é incomum as lesões orais serem o primeiro sinal de algum problema sistêmico subjacente. Algumas das associações de doenças mais comuns estão mencionadas na [Tabela 16-1](#), que apresenta uma breve explicação sobre alterações orais associadas. Somente uma delas – a leucoplasia pilosa – é caracterizada de maneira mais detalhada.

TABELA 16-1 Manifestações Oraís de Algumas Doenças Sistêmicas

Doença Sistêmica	Alterações Oraís Associadas
DOENÇAS INFECCIOSAS	
Escarlatina	Língua vermelho ardente com papilas proeminentes (língua “em framboesa”); língua esbranquiçada com projeção de papilas hiperêmicas (língua “em morango”)
Sarampo	Enantema pontilhado na cavidade bucal frequentemente precedendo o rash cutâneo (exantema); ulcerações na mucosa bucal ao redor do ducto de Stensen formando as manchas de Koplik
Mononucleose infecciosa	Faringite aguda e tonsilite, que podem causar o revestimento por uma membrana exsudativa cinza-esbranquiçada; aumento dos linfonodos do pescoço, petéquias no palato
Difteria	Membrana inflamatória, esbranquiçada, fibrinossuprativa, endurecida característica, que cobre as tonsilas e a retrofaringe
Vírus da imunodeficiência humana	Predisposição para infecções oportunistas, particularmente por herpesvírus, <i>Candida</i> , e outros fungos; lesões bucais do sarcoma de Kaposi e leucoplasia pilosa oral (descrita no texto)
CONDIÇÕES DERMATOLÓGICAS*	
Líquen plano	Lesão queratóticas esbranquiçadas, semelhantes a renda, reticuladas, que raramente tornam-se bolhosas e ulceradas; observadas em mais de 50% dos pacientes com líquen plano cutâneo; raramente é uma manifestação isolada
	Vesículas e bolhas propensas à ruptura, que deixam erosões hiperêmicas

Pênfigo	recobertas por exsudato
Penfigoide bolhoso	Lesões orais que parecem macroscopicamente com as do pênfigo, mas podem ser diferenciadas histopatologicamente
Eritema multiforme	Erupções vesicobolhosas, maculopapulares que, algumas vezes, seguem-se a uma infecção em qualquer lugar; ingestão de drogas, desenvolvimento de câncer ou uma doença colagenosa vascular; quando envolve os lábios e a mucosa bucal é denominada de <i>síndrome de Stevens-Johnson</i>

DISTÚRBIOS HEMATOLÓGICOS

Pancitopenia (agranulocitose, anemia aplásica)	Infecções orais graves sob a forma de gengivite, faringite, tonsilite; podem se estender e provocar uma celulite no pescoço (<i>angina de Ludwig</i>)
Leucemia	Com depleção de neutrófilos funcionais, as lesões bucais podem se assemelhar àquelas da pancitopenia
Leucemia monocítica	Infiltração leucêmica e aumento da gengiva, frequentemente acompanhada de periodontite

OUTRAS

Pigmentação melanótica	Pode parecer a doença de Addison, hemocromatose, displasia fibrosa do osso (síndrome de Albright) e síndrome de Peutz-Jegher (polipose gastrointestinal)
Ingestão de fenitoína (Dilantin)	Aumento fibroso evidente da gengiva
Gravidez	Granuloma piogênico, vermelho, friável, a partir da gengiva (“tumor gravídico”)
Síndrome de Rendu-Osler-Weber	Distúrbio autossômico dominante com telangiectasias aneurismáticas congênitas abaixo da superfície mucosa da cavidade oral e dos lábios

* Ver [Capítulo 25](#) para mais detalhes.

LEUCOPLASIA PILOSA

A leucoplasia pilosa é uma lesão oral característica geralmente observada em pacientes imunocomprometidos. Aproximadamente 80% dos pacientes com leucoplasia pilosa estão infectados com o vírus da imunodeficiência humana (HIV); a presença dessa lesão algumas vezes chama a atenção para a existência da infecção pelo HIV. No entanto, 20% das lesões são observadas em pacientes imunocomprometidos por outras razões, como quimioterapia ou imunossupressão por causa de transplantes. A leucoplasia pilosa apresenta-se sob forma de *placas confluentes esbranquiçadas semelhantes a pelos (pilosa), espessamentos hiperqueratóticos, quase sempre localizados na borda lateral da língua*. Diferentemente da candidíase pseudomembranosa, a lesão não pode ser raspada. A aparência microscópica distinta consiste de *hiperparaqueratose e acantose com “células balonizadas” na camada espinhosa superior*. Algumas vezes há coilocitose de células epidérmicas nucleadas superficiais, sugerindo uma infecção pelo papilomavírus humano (HPV), e transcrições de HPV foram encontradas ocasionalmente nas células. No entanto, o EBV está presente na maioria das células e atualmente é aceito como a causa da condição. ⁷ Algumas vezes há candidíase sobreposta na superfície das lesões, contribuindo ainda mais para a aparência “pilosa”. Em indivíduos soropositivos para HIV, os sintomas da AIDS aparecem em 2 ou 3 anos.

Tumores e Lesões Pré-cancerosas

Muitos tumores de tecido epitelial e conjuntivo da região de cabeça e pescoço (*i.e.*, papilomas, hemangiomas, linfomas) também ocorrem em outro local do corpo e são descritos de maneira mais adequada em outros capítulos. Portanto, essa discussão irá levar em consideração apenas o carcinoma de células escamosas oral e as lesões pré-cancerosas associadas a ele.

LEUCOPLASIA E ERITROPLASIA

Conforme será discutido mais detalhadamente a seguir, os cânceres orais são comuns no mundo todo e possuem uma taxa de mortalidade bastante alta. O rastreamento e a detecção precoce em populações de risco têm sido propostos para reduzir a morbidade e a mortalidade associadas ao câncer oral. [8.9](#) No entanto, a detecção visual de lesões orais pré-malignas definitivamente é problemática. O que é contrastante em relação às lesões de pele, em que o rastreamento visual de melanomas da pele já demonstrou taxas de sensibilidade e especificidade de 93% e 98%. [10.11](#) Uma explicação para essa discrepância é que lesões iniciais muitas vezes não demonstram nenhuma das características clínicas observadas no câncer oral avançado, como ulceração, endurecimento, dor ou linfadenopatia cervical. [12](#) Além disso, a apresentação clínica de lesões potencialmente pré-malignas na cavidade bucal é muito heterogênea. Iniciamos nossa discussão com duas lesões pré-malignas: leucoplasia e eritroplasia.

O termo *leucoplasia* é definido pela Organização Mundial da Saúde (OMS) como “uma placa esbranquiçada que não pode ser raspada e não pode ser caracterizada de forma clínica ou patológica como qualquer outra doença”. Explicando de maneira simples, se uma lesão esbranquiçada na cavidade bucal pode ser diagnosticada de maneira precisa, não se trata de leucoplasia. Esse termo clínico é reservado para lesões que estejam presentes na cavidade oral sem uma razão específica. Dessa forma, as placas esbranquiçadas causadas por entidades como líquen plano e candidíase não são leucoplasias. Aproximadamente 3% da população mundial apresenta lesões leucoplásicas, e em torno de 5% e 25% dessas lesões são pré-malignas. [13](#) *Sendo assim, até que se prove o contrário por meio de avaliação histopatológica, todas as leucoplasias devem ser consideradas pré-cancerosas.*

Relacionada à leucoplasia, porém muito menos comum e muito mais ominosa, está a *eritroplasia*. Ela apresenta-se como uma área avermelhada, aveludada e possivelmente erodada dentro da cavidade bucal, que, em geral, permanece plana ou pode ser levemente mais deprimida em relação à mucosa circundante ([Fig. 16-5](#)). O epitélio em tais lesões tende a ser caracteristicamente atípico, incorrendo em um risco muito maior de transformação maligna do que o observado com a leucoplasia. Formas intermediárias são encontradas ocasionalmente e possuem características tanto da leucoplasia quanto da eritroplasia e são chamadas de *leucoeritroplasia salpicada*.

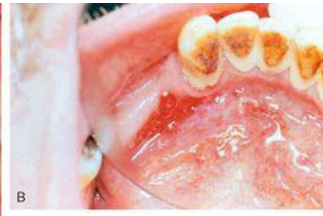
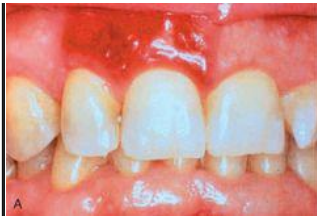
FIGURA 16-5

Eritroplasia. **A**, Lesão na gengiva maxilar. **B**, Lesão avermelhada do rebordo alveolar da mandíbula. A biópsia de ambas as lesões revelou se tratar de carcinoma *in situ*.

Tanto a leucoplasia quanto a eritroplasia podem ser observadas em adultos de qualquer idade, mas em geral são encontradas entre os 40 e 70 anos de idade, com uma predominância de 2:1 para os homens. *Embora essas lesões tenham origem multifatorial, o uso do tabaco (cigarro, cachimbo, charuto e fumo mascado) é o antecedente mais comum.*

Morfologia. As **leucoplasias** podem ocorrer em qualquer local da cavidade oral (os locais mais susceptíveis são a mucosa bucal, o assoalho da boca, a superfície ventral da língua, do palato e da gengiva). Elas aparecem como placas esbranquiçadas solitárias ou múltiplas, muitas vezes com bordas demarcadas de forma precisa. Elas podem ser levemente espessas e lisas, ou enrugadas e fissuradas, ou ainda podem adquirir uma aparência saliente, algumas vezes sob forma de placas corrugadas e verrucosas ([Fig. 16-6](#)). No exame histopatológico, elas apresentam uma variedade de alterações epiteliais, que vão da hiperqueratose sobrejacente ao epitélio espessado e acantótico, porém em camadas ordenadas, até lesões com mudanças caracteristicamente displásicas, que são algumas vezes caracterizadas como carcinoma *in situ* ([Fig. 16-7](#)). Quanto mais displásica ou anaplásica for a lesão, maior é a possibilidade da presença subjacente de um infiltrado inflamatório de linfócitos e macrófagos.

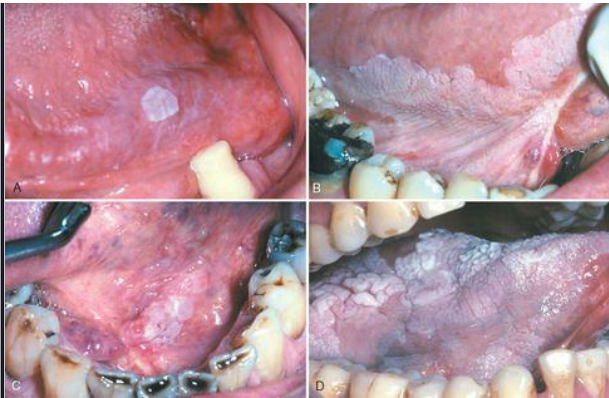

FIGURA 16-6

Leucoplasia. A aparência clínica de uma leucoplasia é bastante variável e esta pode apresentar-se como (A) lisa e delgada com bordas bem demarcadas, (B) difusa e espessa, (C) irregular com superfície de aparência granular, (D) difusa e corrugada.

(Cortesia de Drs. Neville Damm, Allen, Bouquot [Eds], *Oral and Maxillofacial Pathology*. Philadelphia, WB Saunders, 2008.)

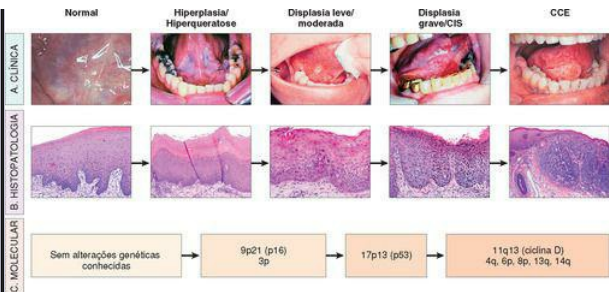


FIGURA 16-7

Progressão clínica, histopatológica e molecular de um câncer bucal. **A**, Progressão clínica típica de um câncer bucal. **B**, A progressão histopatológica do epitélio escamoso de normal, para hiperqueratose, para displasia leve/moderada, displasia grave e então para o câncer. **C**, Os locais que sofrem alterações genéticas mais comumente identificadas como importantes para o desenvolvimento do câncer. CIS, carcinoma *in situ*; CCE, carcinoma de células escamosas.

(As fotografias clínicas foram cortesia de Sol Silverman, MD, de Silverman S: Oral Cancer. Hamilton, Ontario, Canada, BD Decker, 2003.)

BD Decker

As alterações histopatológicas na **eritroplasia** raramente consistem em maturação epidérmica de forma ordenada; virtualmente, todas (aproximadamente 90%) revelam erosões superficiais com displasia, carcinoma *in situ* ou carcinoma já desenvolvido em margens circundantes. Muitas vezes, pode ser observada uma intensa reação inflamatória subepitelial com dilatação vascular, o que é provável que contribua para a aparência clínica avermelhada.

CARCINOMA DE CÉLULAS ESCAMOSAS

Pelo menos 95% dos cânceres de cabeça e pescoço são carcinomas de células escamosas (HNSCCs), que surgem mais comumente na cavidade bucal. O restante inclui adenocarcinomas (originalmente de glândulas salivares), melanomas, vários carcinomas e outros tumores mais raros. Biologicamente, os carcinomas de células escamosas na cavidade oral são bastante similares a outros da cabeça e do pescoço, por essa razão eles serão descritos juntos aqui. As características que se aplicam ao câncer de células escamosas em locais específicos na cabeça e no pescoço serão mencionadas na discussão a seguir. Cânceres de células escamosas da laringe serão descritos posteriormente.

O HNSCC é uma doença maligna epitelial agressiva, que constitui o sexto neoplasma mais comum no mundo atualmente. Os índices atuais apontam para aproximadamente 45 mil casos nos Estados Unidos, e mais de 650 mil casos serão diagnosticados por ano. [14,1516](#) and [17](#) Apesar de inúmeros avanços nos tratamentos que passaram a adotar os protocolos mais recentes de cirurgia, radioterapia e quimioterapia, a sobrevida de longo prazo permaneceu em uma taxa de menos de 50% durante os últimos 50 anos. [16](#) A taxa de sobrevida de 5 anos do câncer bucal em estágio inicial é de aproximadamente 80%, caindo para cerca de 19% quando a doença está em estágio avançado. A perspectiva sombria ocorre em função de diversos fatores, incluindo o fato de que o câncer bucal, muitas vezes, é diagnosticado quando a doença já atingiu um estágio avançado. Além disso, o desenvolvimento frequente de tumores primários múltiplos reduz caracteristicamente a sobrevida. Relatou-se que a taxa de surgimento de um segundo tumor primário nesses pacientes é de 3% a 7% ao ano, sendo mais alta do que qualquer outra doença maligna. [18,19](#) Essa observação levou ao conceito de “cancerização de campo”. Ficou postulado que tumores primários em vários indivíduos desenvolvem-se independentemente no trato aerodigestivo superior como resultado de anos de exposição crônica da mucosa a carcinógenos. [20,21](#) Em razão dessa “cancerização de campo”, um indivíduo que tem a felicidade de viver 5 anos após o surgimento do tumor primário inicial possui até 35% de chance de desenvolver pelo menos um novo tumor primário durante esse período de tempo. A ocorrência de novos tumores primários pode ser particularmente devastadora para indivíduos cujas lesões iniciais eram pequenas. A taxa de sobrevida de 5 anos para o primeiro tumor primário é consideravelmente maior que 50%, mas, em tais indivíduos, o surgimento de um tumor primário secundário é a causa mais comum de óbito. [22](#) Portanto, a detecção inicial de lesões pré-malignas é essencial para a sobrevivência de longo prazo desses pacientes.

Patogenia. A patogenia do carcinoma de células escamosas é multifatorial. Na América do Norte e na Europa é considerada classicamente uma doença de homens de meia-idade que abusaram de forma crônica do *cigarro* ou do *álcool*. O risco é ainda maior para aqueles que fumam e consomem álcool. Não é surpresa, portanto, que, com o aumento do uso do cigarro entre as mulheres, a incidência de câncer bucal também tenha aumentado nesse grupo.

Sabe-se atualmente que pelo menos 50% dos cânceres orofaríngeos, particularmente os que envolvem as tonsilas, a base da língua, estão envolvidos com variantes oncogênicas de HPV da orofaringe. [23](#) É possível prever que a incidência de HNSCC associada ao HPV irá superar a de câncer de colo do útero ao longo da próxima década, em parte porque os locais anatómicos de

origem (criptas tonsilares, base da língua e orofaringe) não são tão acessíveis ou propícios à triagem por exames citológicos (diferentemente do colo do útero). No entanto, devemos observar que *pacientes com HNSCC positivos para HPV têm respostas mais positivas do que aqueles com tumores HPV negativos*. A vacina contra o HPV, que protege contra o câncer de colo do útero, oferece esperança para enfrentar o HNSCC associado ao HPV, embora ela ainda não tenha sido aprovada para esse uso.

Há evidências epidemiológicas cada vez maiores de que um histórico familiar de câncer de cabeça e pescoço é um fator de risco para a doença, pois acredita-se na hereditariedade da instabilidade genômica.²⁴ Por fim, sabe-se, por exemplo, que a *radiação actínica* (luz solar) e, principalmente, o fumo de cachimbo podem influenciar o câncer de lábio inferior. Fora da América do Norte e da Europa, a principal influência regional nesse sentido é a mastigação de betel (fumo de mascar) e *paan* na Índia e em partes da Ásia. O betel quid é uma “bebida de bruxas” que contém vários ingredientes como noz-areca, cal hidratada e tabaco, que são enrolados em uma folha de betel. Embora não se considere mais a irritação prolongada causada por próteses desajustadas, dentes irregulares e infecções crônicas como um antecedente direto do câncer bucal, a irritação crônica da mucosa pode agir como um “promotor” de câncer de uma maneira muito parecida com a do álcool.

A incidência de câncer bucal em indivíduos com menos de 40 anos de idade que não possuem fatores de risco conhecidos aumentou nos últimos anos.²⁵²⁶ and ²⁷ A patogenia desse grupo de pacientes que não são tabagistas e não estão infectados pelo HPV é desconhecida.

Biologia Molecular do Carcinoma de Células Escamosas. Assim como todos os neoplasmas epiteliais, acredita-se que o desenvolvimento do carcinoma de células escamosas seja um processo de múltiplas etapas que envolve a ativação sequencial de oncogenes e a inativação de genes supressores do tumor em uma população clonal de células. Várias alterações genéticas, algumas definitivamente identificadas e outras inferidas a partir de alterações cromossômicas específicas do tumor, foram encontradas no HNSCC. Embora nem todas as mutações específicas requeridas para a progressão tenham sido delineadas, um modelo molecular de trabalho foi estabelecido ([Fig. 16-7](#)). A primeira alteração é a perda de regiões cromossômicas de 3p e 9p21.²⁸ A perda de heterozigosidade (LOH) juntamente com a hipermetilação do promotor nesse *locus* resulta na inativação do gene *p16*, um inibidor da cinase dependente de ciclina ([Cap. 7](#)). Essa alteração está associada à transição da normalidade para hiperplasia/hiperqueratose e ocorre antes do desenvolvimento de qualquer atipia histopatológica, ressaltando então as limitações histológicas para um diagnóstico precoce. Subsequentemente, a LOH na 17p com mutação do gene supressor de tumor *p53* está associada à progressão da displasia.²⁹ Recentemente foi demonstrado que alterações genômicas grosseiras bem como deleções na 4q, 6p, 8p, 11q, 13q e 14q podem agir como preditores da progressão para a malignidade.³⁰ Enfim, a amplificação e a superexpressão do gene da ciclina D1 (localizado na cromossomo 11q13), que constitutivamente ativa a progressão do ciclo celular, são um evento comum. Alguns dados sugerem que as alterações nesse gene conferem a capacidade de invadir em certos clones.^{31,32}

No entanto, embora esse modelo seja um bom esboço de trabalho em relação às alterações moleculares que envolvem o desenvolvimento do HNSCC, ele está incompleto. Primeiro,

enquanto algumas alterações genômicas grosseiras que se correlacionam com genes conhecidos parecem ser importantes para o HNSCC (como o *p16*, *p53* e *ciclina D1*), muitos genes específicos ainda são desconhecidos. Segundo, esse modelo não leva em consideração as alterações em genes como o receptor do fator de crescimento epidérmico (EGFR), que está superexpressado em uma alta porcentagem de HNSCC e tem sido um alvo bem-sucedido para tratamento dessa doença. Finalmente, como indicado anteriormente, está cada vez mais claro que o HNSCC é uma doença heterogênea em relação a sua etiologia e seus mecanismos moleculares de desenvolvimento.

Morfologia. O carcinoma de células escamosas pode aparecer em qualquer local da cavidade oral, mas as localizações mais favoráveis são a superfície ventral da língua, o assoalho bucal, o lábio inferior, o palato mole e a gengiva ([Fig. 16-8](#)).

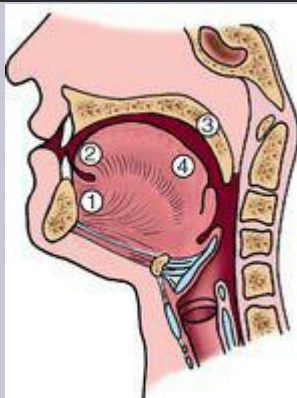


FIGURA 16-8

Representação esquemática dos locais de origem do carcinoma de células escamosas da cavidade bucal, em ordem numérica de frequência.

As malignidades em si são tipicamente precedidas pela presença de lesões pré-malignas que podem ter uma apresentação muito heterogênea (ver anteriormente).

Em estágios iniciais, os cânceres da cavidade oral aparecem como placas firmes, elevadas, com aparência perolada, ou como áreas irregulares, verrucosas e rugosas de mucosa espessada, possivelmente confundidas com uma leucoplasia. Qualquer padrão pode estar superposto na área de leucoplasia ou eritroplasia aparente. Como essas lesões aumentam de tamanho, em geral elas evoluem para áreas ulceradas e massas protuberantes com bordas endurecidas e irregulares.

No exame histopatológico, esses cânceres iniciam-se como lesões displásicas, que podem ou não progredir para uma displasia de espessura total (carcinoma *in situ*) antes de invadir o estroma de tecido conjuntivo subjacente ([Fig. 16-7](#)). Essa diferença na progressão deve ser contrastada com o câncer de colo do útero ([Cap. 22](#)), no qual, normalmente, a displasia de espessura total, que representa um carcinoma *in situ*, desenvolve-se antes da invasão. Os carcinomas de células escamosas vão desde neoplasmas queratinizados bem diferenciados a tumores anaplásicos e algumas vezes sarcomatoides. As lesões podem apresentar crescimento lento ou rápido. No entanto, o grau de diferenciação histopatológico, como determinado pelos graus relativos de queratinização, não está correlacionado com seu comportamento. Como um grupo, esses tumores tendem a infiltrar localmente antes de metastatizar para outros locais. As vias de disseminação dependem da localização do tumor primário. Os locais mais favoráveis para metástases locais são os linfonodos cervicais, enquanto os locais mais comuns de metástases a distância são os linfonodos mediastinais, os pulmões, o fígado e os ossos. Infelizmente, as metástases a distância estão frequentemente ocultas no momento da descoberta da lesão primária.

Cistos e Tumores Odontogênicos

Ao contrário do resto do esqueleto, os cistos com revestimento epitelial são bastante comuns na maxila e mandíbula. A maioria desses cistos deriva-se de remanescentes de epitélio odontogênico presentes dentro dos maxilares. De forma geral, esses cistos são subclassificados como inflamatórios ou de desenvolvimento ([Tabela 16-2](#)). Somente as lesões mais comuns serão descritas a seguir.

TABELA 16-2 Classificação Histopatológica de Cistos Odontogênicos

1. INFLAMATÓRIOS

Cisto periapical

Cisto residual

Cisto paradentário

2. DESENVOLVIMENTO

Cisto dentígero

Queratocisto odontogênico

Cisto gengival do recém-nascido

Cisto gengival do adulto

Cisto de erupção

Cisto periodontal lateral

Cisto odontogênico glandular

Cisto odontogênico epitelial calcificante (cisto de Gorlin)

O *cisto dentígero* é definido como um cisto que se origina ao redor da coroa de um dente não irrompido e é proposto que seja o resultado da degeneração do folículo dentário. Radiograficamente, apresentam-se como lesões uniloculares e estão mais frequentemente associados ao terceiro molar (siso). Histopatologicamente, são revestidos por uma camada delgada de epitélio escamoso estratificado. Muitas vezes, existe um infiltrado inflamatório celular, crônico, denso, no estroma de tecido conjuntivo. A remoção completa da lesão é curativa. É importante observar que a remoção incompleta pode resultar na recidiva da lesão ou, mais raramente, em uma transformação neoplásica para ameloblastoma ou carcinoma de células escamosas.

O *queratocisto odontogênico (OKC)* é uma entidade importante de ser diferenciada de outros porque é localmente agressiva e apresenta uma alta taxa de recorrência. Os OKCs podem ser observados em qualquer idade, mas são mais frequentemente diagnosticados em pacientes entre 10 e 40 anos. Eles ocorrem mais comumente em homens, na região posterior da mandíbula. Radiograficamente, os OKCs apresentam-se como lesões radiolúcidas uniloculares bem delimitadas ou multinoculares. Histopatologicamente, o revestimento do cisto consiste em uma

camada delgada de epitélio escamoso estratificado, para ou ortoqueratinizado, com uma camada basal proeminente e superfície epitelial de aparência corrugada. O tratamento requer a remoção completa e agressiva da lesão, pois as taxas de recidiva para lesões removidas de forma inadequada podem chegar a 60%. Pode haver a ocorrência de OKSs múltiplos; esses pacientes devem ser avaliados para a síndrome do carcinoma de células basais nevoide (síndrome de Gorlin), que está relacionada a mutações no gene supressor de tumor *PTCH* localizado no cromossomo 9q22 ([Cap. 25](#)).

O *cisto periapical*, ao contrário dos cistos de desenvolvimento descritos anteriormente, é de origem inflamatória. São lesões extremamente comuns encontradas no ápice de raízes dentárias. Seu desenvolvimento resulta de uma pulpíte de longa duração, que pode ser causada por lesões cáries avançadas ou por trauma no dente em questão. O processo inflamatório pode resultar em necrose da polpa, o que pode ultrapassar os limites da raiz e atingir o ápice do dente e o osso alveolar circundante. Com o tempo, como em qualquer processo inflamatório crônico, pode se desenvolver uma lesão com tecido de granulação (com ou sem revestimento epitelial). Apesar do termo *granuloma periapical* não ser a terminologia mais adequada (pois a lesão não representa uma verdadeira inflamação granulomatosa), a terminologia antiga, como um mau hábito, é difícil de ser descartada. As lesões inflamatórias periapicais persistem como resultado da presença contínua de bactérias ou outros agentes agressores na área. Um tratamento bem-sucedido, portanto, necessita da remoção completa do material agressor e a restauração adequada do dente ou sua extração.

Os *tumores odontogênicos* constituem um grupo complexo de lesões com apresentações histopatológicas e comportamento clínico diversos.³³ Alguns são neoplasmas verdadeiros (tanto benignos como malignos), enquanto outros são mais provavelmente hamartomas. Os tumores odontogênicos derivam-se do epitélio odontogênico, ectomesênquima, ou ambos ([Tabela 16-3](#)). Os dois tumores mais comuns e clinicamente significativos são:

Ameloblastoma, que se origina do epitélio odontogênico e não apresenta diferenciação mesenquimal. Ele é, em geral, cístico, de crescimento lento e localmente invasivo, mas apresenta um curso indolente em muitos casos.

Odontoma é o tipo mais comum de tumor odontogênico, originando-se do epitélio, mas apresentando depósitos extensos de esmalte e dentina. Os odontomas são, provavelmente, hamartomas em vez de neoplasmas verdadeiros e são curados por meio de excisão local.

TABELA 16-3 Classificação Histopatológica de Tumores Odontogênicos

1. TUMORES DO EPITÉLIO ODONTOGÊNICO

Benigno

Ameloblastoma

Tumor odontogênico epitelial calcificante (tumor de Pindborg)

Tumor odontogênico escamoso

Maligno

- Carcinoma ameloblástico
- Ameloblastoma maligno
- Carcinoma odontogênico de células claras

2. TUMORES DO ECTOMESÊNQUIMA ODONTOGÊNICO

- Fibroma odontogênico
- Mixoma odontogênico
- Cementoblastoma

3. TUMORES DE EPITÉLIO ODONTOGÊNICO E ECTOMESÊNQUIMA

Benigno

- Fibroma ameloblástico
- Fibro-odontoma ameloblástico
- Fibrossarcoma ameloblástico
- Tumor odontogênico adenomatoide
- Odontoameloblastoma
- Odontoma complexo
- Odontoma composto

Maligno

- Fibrossarcoma ameloblástico

VIAS AÉREAS SUPERIORES

O termo *vias aéreas superiores* é utilizado aqui para incluir o nariz, a faringe, a laringe e partes relacionadas. As disfunções dessas estruturas estão entre as aflições mais comuns entre os humanos, mas felizmente a maioria delas constitui mais transtorno do que ameaça.

Nariz

As doenças inflamatórias, mais frequentemente na forma de resfriados comuns, como são conhecidas constituem a maior parte das desordens do nariz e dos seios aéreos acessórios. A maioria dessas condições inflamatórias é de origem viral, mas frequentemente podem se tornar complicadas pelo envolvimento secundário de infecções bacterianas e adquirir um significado maior. Muito menos comuns são as doenças inflamatórias nasais destrutivas e os tumores da cavidade nasal e seios paranasais.

INFLAMAÇÕES

Rinite Infecçiosa. A rinite infecciosa, uma forma mais elegante de se dizer “resfriado”, em muitas circunstâncias é causada por um ou mais vírus. Os agentes mais comuns são os adenovírus, os ecovírus e os rinovírus. Eles provocam uma descarga catarral familiar a todos e uma péssima notícia para a professora do Jardim de Infância. Durante o estágio inicial agudo, a mucosa nasal fica espessada, edematosa e avermelhada; as cavidades nasais ficam estreitadas; e as conchas nasais alargadas. Essas alterações podem evoluir e produzir uma faringotonsilite concomitante. Uma infecção bacteriana secundária pode intensificar a reação inflamatória e produzir um exsudato mucopurulento, algumas vezes francamente supurativo. Mas, como todos sabem por experiência, essas infecções logo se resolvem – como diz o ditado “em uma semana se trata, mas em 7 dias se ignora”.

Rinite Alérgica. A rinite alérgica (febre do feno) inicia-se por reações de hipersensibilidade a um dentre muitos alérgenos, mais comumente pólen de plantas, fungos, alérgenos animais e ácaros.³⁴ Ela afeta 20% da população dos Estados Unidos. Como no caso da asma, a rinite alérgica é uma reação imune mediada por IgE com uma resposta de fase inicial e de fase tardia (“Hipersensibilidade Imediata (tipo I)”); [Cap. 6](#)). A reação alérgica é caracterizada por um edema evidente da mucosa, vermelhidão e secreção de muco, acompanhados de infiltração leucocitária na qual há proeminência de eosinófilos.

Pólipos Nasais. As crises recorrentes de rinite eventualmente podem levar a protrusões focais da mucosa, produzindo os então chamados *pólipos nasais*, que podem medir de 3 a 4 cm de tamanho. No exame histopatológico esses pólipos consistem em uma mucosa edemaciada com estroma frouxo, frequentemente abrigando glândulas mucosas císticas ou hiperplásicas, e infiltrada com uma variedade de células inflamatórias, que incluem neutrófilos, eosinófilos e plasmócitos e ocasionais agregados linfocitários ([Fig. 16-9](#)). Na ausência de infecção bacteriana, o revestimento mucoso desses pólipos está intacto, mas com a cronicidade pode tornar-se ulcerado ou infectado. Quando existem pólipos múltiplos ou grandes, pode haver a invasão das vias aéreas e o impedimento da drenagem dos seios. Ainda que as características dos pólipos nasais apontem para uma etiologia alérgica, muitas pessoas com pólipos nasais não são atópicas, e somente 0,5% dos pacientes atópicos desenvolvem pólipos.³⁵

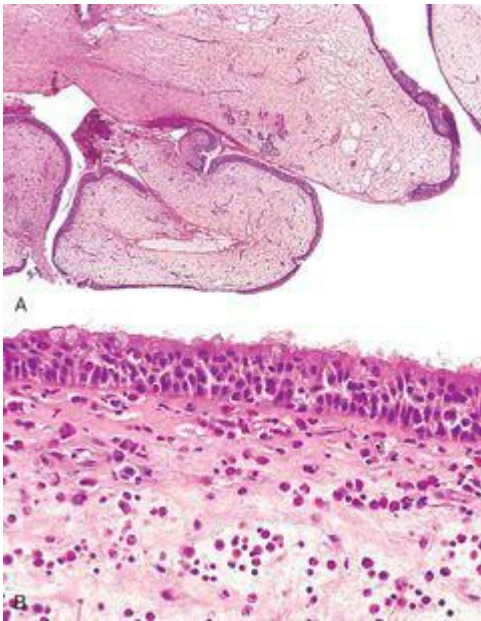


FIGURA 16-9

A, Pólipos nasais. Visão em pequeno aumento mostrando massas edematosas revestidas por epitélio. **B,** Visão em maior aumento mostrando edema e um infiltrado inflamatório rico em eosinófilos.

Rinite Crônica. A rinite crônica é uma seqüela de repetidas crises de rinite, de origem microbiana ou alérgica, com desenvolvimento eventual de infecções bacterianas superpostas.

Septo nasal desviado ou pólipos nasais que impedem a drenagem das secreções contribui para a invasão microbiana. Frequentemente existe descamação ou ulceração superficial do epitélio da mucosa e infiltrado inflamatório variável de neutrófilos, linfócitos e plasmócitos subjacente ao epitélio. Essas infecções supurativas algumas vezes se estendem para dentro dos seios da face.

Sinusite. A sinusite aguda é mais comumente precedida por rinite aguda ou crônica, mas a sinusite maxilar ocasionalmente pode se originar a partir da extensão de uma infecção periapical através do assoalho do osso do seio. Os agentes agressores geralmente são habitantes da cavidade oral, e a reação inflamatória tende a ser totalmente inespecífica. A drenagem deficiente do seio em função do edema inflamatório da mucosa é um fator contribuinte importante para o processo e, quando completo, pode encerrar exsudato supurativo e produzir o *empiema* do seio. A obstrução do efluxo, mais frequentemente a partir dos seios frontais e menos comumente a partir dos seios etmoidais, ocasionalmente desencadeia o acúmulo de secreções mucoides na ausência de invasão bacteriana direta, produzindo uma *mucocele*. A sinusite aguda pode, em qualquer fase, originar uma *sinusite crônica*, particularmente quando houver interferência com a drenagem. Existe, de forma geral, uma flora microbiana mista, amplamente constituída de micro-organismos da cavidade bucal. Algumas formas graves de sinusite crônica são particularmente causadas por fungos (p. ex., mucormicose), especialmente em pacientes diabéticos. Incomumente, a sinusite é um componente da *síndrome de Kartagener*, que também inclui bronquiectasia e *situs inversus* ([Cap. 15](#)). Todas essas características são secundárias à ação ciliar defeituosa. Embora a maioria das sinusites crônicas seja mais desconfortável do que incapacitante ou grave, as infecções possuem potencial de se espalhar para a órbita ou penetrar o osso adjacente e dar origem a uma osteomielite ou invadir abóbada craniana, causando tromboflebite séptica do seio venoso dural.

LESÕES NECROSANTES DO NARIZ E DAS VIAS AÉREAS SUPERIORES

As lesões ulcerativas necrosantes do nariz e do trato respiratório superior podem ser desencadeadas por:

Infecções fúngicas agudas (que incluem a mucormicose; [Cap. 8](#)), particularmente em pacientes diabéticos ou imunocomprometidos.

Granulomatose de Wegener ([Cap. 11](#)).

Uma condição denominada antigamente de *granuloma letal da linha média* ou *reticulose polimórfica* e agora conhecida como *linfoma de células natural killers infectado pelo EBV*³⁶ ([Cap. 14](#)). Ulceração e infecção bacteriana sobreposta frequentemente complicam o processo. Há algum tempo essas lesões eram quase sempre rapidamente fatais em função do crescimento descontrolado do linfoma, possivelmente com penetração craniana, ou necrose do tumor com infecção bacteriana secundária e disseminação da infecção por via sanguínea. Atualmente, os casos localizados podem, muitas vezes, ser controlados por meio de radioterapia, mas, uma vez que o tumor se dissemina, se torna difícil o tratamento. A maioria das pessoas afetadas vem a óbito em decorrência da doença.

Nasofaringe

Embora a mucosa da nasofaringe, relacionada a estruturas linfoides e glândulas, possa estar envolvida com uma ampla variedade de infecções específicas (p. ex., difteria, mononucleose infecciosa) e neoplasias, somente alguns distúrbios inflamatórios inespecíficos serão mencionado aqui; tumores serão discutidos separadamente.

INFLAMAÇÕES

A *faringite* e a *tonsilite* são infecções respiratórias virais comuns do trato superior. Os agentes mais comumente envolvidos são os rinovírus, ecovírus e adenovírus, e os menos frequentemente envolvidos são o vírus sincicial respiratório e as várias cepas do vírus influenza.

Nos casos mais comuns, há o aparecimento de vermelhidão e edema discreto na mucosa da nasofaringe, com aumento reativo das estruturas linfoides. As infecções bacterianas podem se sobrepor ao envolvimento viral, ou podem ser os invasores primários. Os agentes agressores mais comuns são os estreptococos do grupo β -hemolíticos, mas algumas vezes o *Staphylococcus aureus* ou outros patógenos podem estar envolvidos. A mucosa nasofaríngea inflamada pode estar recoberta por uma membrana exsudativa (pseudomembrana), e as tonsilas palatinas e nasopalatinas podem estar aumentadas e cobertas de exsudato. A aparência típica é de tonsilas aumentadas e avermelhadas (em razão de hiperplasia linfóide reativa) dotadas de pontos exsudativos que emanam das criptas tonsilares, denominando-se *tonsilite folicular*.

A importância principal das dores de “garganta” causadas por estreptococos é a ocorrência de possíveis sequelas tardias, tais como febre reumática ([Cap. 12](#)) e glomerulonefrite ([Cap. 20](#)). Se os episódios recorrentes de tonsilite aguda favorecem o desenvolvimento da tonsilite crônica (tonsilite crônica verdadeira é extremamente rara) permanece em debate, mas pode haver um aumento residual do tecido linfóide, sendo aconselhada a visita a um otorrinolaringologista.

Tumores de Nariz, Seios da Face e Nasofaringe

Os tumores dessas localizações são incomuns, mas incluem a categoria inteira de neoplasias mesenquimais e epiteliais. [36.37](#) Uma breve menção é feita em relação a alguns tipos distintos.

Angiofibroma da Nasofaringe. É um neoplasma benigno que ocorre quase exclusivamente em adolescentes do sexo masculino. Apesar da sua natureza benigna, ele pode causar sérios problemas clínicos em decorrência de sua tendência de sangrar profusamente durante a cirurgia.

Papiloma Sinonasal (Schneiderian). São neoplasmas benignos que se originam da mucosa sinonasal, compostos de epitélio escamoso ou colunar. Apesar da etiologia ainda não comprovada, os HPVs tipos 6 e 11 têm sido identificados nessas lesões. Essas lesões ocorrem sob três formas: *exofítica* (mais comum), *invertida* (biologicamente mais importante) e *cilíndrica*. Em virtude do seu comportamento biologicamente agressivo ímpar, somente o papiloma invertido será discutido aqui. Os papilomas invertidos são neoplasmas benignos, mas localmente agressivos, que ocorrem tanto no nariz como nos seios paranasais. Como o nome sugere, a proliferação papilomatosa do epitélio escamoso, em vez de produzir um crescimento exofítico (como os papilomas septais e cilíndricos), estende-se para dentro da mucosa, por isso, *invertido* ([Fig. 16-10](#)). Se não for adequadamente excisado, tem alta taxa de recorrência, com potencial grande de complicação por invasão da órbita ou caixa craniana; raramente, um carcinoma franco pode se desenvolver.

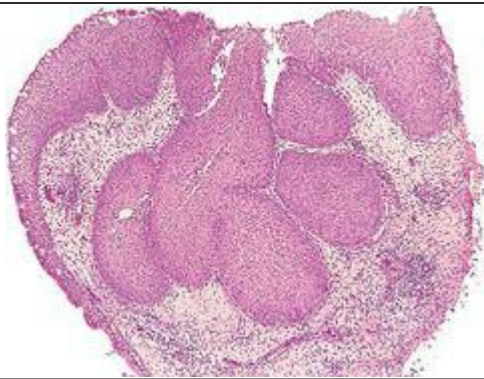


FIGURA 16-10

Papiloma invertido. As massas de epitélio escamoso estão crescendo para o interior; por isso o termo *invertido*.

(Cortesia de Dr. James Gulizia, Brigham and Women's Hospital, Boston, MA.)

Neuroblastoma Olfatório (Estesioneuroblastoma). São tu-mores malignos incomuns, compostos de células redondas pequenas, semelhantes a neuroblastos, que formam ninhos lobulares cercados por tecido conjuntivo vascularizado. Originam-se mais frequentemente da região lateral e superior do nariz, a partir das células neuroendócrinas dispersas na mucosa olfatória. O diagnóstico diferencial desses neoplasmas inclui todos os outros tumores de pequenas células ([Cap. 10](#)), como linfoma, sarcoma de Ewing e rabdomyossarcoma embrionário. [38](#) Na microscopia eletrônica, observa-se que as células são de origem neuroendócrina e apresentam grânulos secretórios envoltos por membrana; e por métodos imuno-histoquímicos expressam enolases específicas de neurônio, sinaptofisina, CD56 e cromogranina. Enquanto o nome sugere que eles sejam tumores neuroectodérmicos primitivos, a maioria não compartilha a translocação 11;22 ou produto de fusão de genes típicos do sarcoma de Ewing ósseo ([Cap. 26](#)) e outros tumores neuroendócrinos primitivos. Alguns desses tumores apresentam trissomia do 8. Dependendo do estágio e do grau de determinado neoplasma, a combinação de cirurgia, radioterapia e quimioterapia proporciona taxas de sobrevida de 5 anos em torno de 40% a 90%. [39](#)

Carcinoma Nasofaríngeo. Este tumor é caracterizado pela distribuição geográfica distinta, por uma relação anatômica íntima com o tecido linfóide e associação com a infecção pelo EBV. [40](#) A nomenclatura dos carcinomas nasofaríngeos está em constante alteração. No entanto, no momento, a doença pode se apresentar por três padrões: (1) carcinoma de células escamosas queratinizado, (2) carcinoma de células escamosas não queratinizado e (3) carcinoma indiferenciado, que apresenta abundante infiltrado linfocítico não neoplásico. Esse último padrão é frequentemente chamado de *linfoepitelioma*. No entanto, apesar de ser amplamente utilizado na prática clínica, esse termo descritivo deve ser evitado.

Três fatores afetam as origens desses neoplasmas: (1) hereditariedade, (2) idade e (3) infecção pelo EBV. Os carcinomas nasofaríngeos são particularmente comuns em certas regiões da África, onde representam os cânceres mais frequentes da infância. Ao contrário, no sul da China, eles são muito comuns em adultos e raramente ocorrem em crianças. Nos Estados Unidos, são raros em adultos e crianças. Além da infecção pelo EBV, uma alimentação rica em nitrosaminas, como alimentos fermentados e peixes salgados, bem como outros fatores ambientais, como tabagismo e fumaça química, têm sido ligados a essa doença. Componentes do genoma do EBV, como o EBNA-1, podem ser identificados nas células epiteliais tumorais (não linfócitos) da maioria dos carcinomas nasofaríngeos indiferenciados ou carcinomas nasofaríngeos de células escamosas não queratinizados, particularmente quando se realiza hibridização *in situ*. [41](#)

Morfologia. No exame histopatológico, as lesões de células escamosas não queratinizadas e as queratinizadas se assemelham a um carcinoma comum de células escamosas bem

diferenciado ou pouco diferenciado originado em outros locais. A variante indiferenciada é composta por células epiteliais grandes com nucléolos vesiculares ovalados ou arredondados, nucléolo proeminente e margens celulares indistintas dispostas em um arranjo semelhante a sincício (Fig. 16-11). Misturados às células epiteliais estão abundantes linfócitos de aparência normal, predominantemente células T.

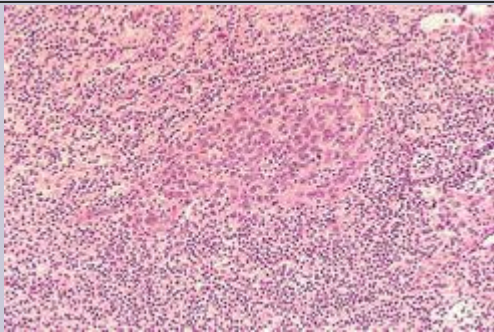


FIGURA 16-11

Carcinoma nasofaríngeo indiferenciado. Os ninhos de epitélio semelhantes a sincícios estão circundados por linfócitos.

(Cortesia de Dr. James Gulizia, Brigham and Women's Hospital, Boston, MA.)

Os carcinomas nasofaríngeos, muitas vezes, permanecem clinicamente ocultos por longos períodos e apresentam metástases em linfonodos cervicais em 70% dos pacientes. A radioterapia é o tratamento de escolha, proporcionando taxas de sobrevivência de 3 anos em torno de 30% a 70%. O carcinoma indiferenciado é o mais radiosensível, e o carcinoma de células escamosas queratinizado é o menos radiosensível.

Laringe

A inflamação é o distúrbio mais comum que afeta a laringe. Os tumores são incomuns, mas são acessíveis à ressecção, embora o paciente frequentemente sofra a perda da voz natural.

INFLAMAÇÕES

A laringite pode ocorrer como manifestação isolada de alergia, infecção viral ou bacteriana ou agressão química, mas é mais comumente parte de uma infecção generalizada do trato respiratório superior ou resultado de uma exposição intensa a toxinas ambientais, como fumaça de cigarro. Ela pode ocorrer associada ao refluxo gastroesofágico em função do efeito irritativo do conteúdo gástrico. A laringe também pode ser afetada durante infecções sistêmicas, como tuberculose e difteria. Embora a maior parte das infecções seja autolimitada, elas podem se tornar graves, especialmente durante a infância ou adolescência, quando a congestão da mucosa, exsudação ou edema podem causar obstrução da laringe. Particularmente, a *laringoepiglotite* causada pelo vírus sincicial respiratório *Haemophilus influenzae*, ou por estreptococos do grupo β -hemolítico em bebês e crianças com vias aéreas pequenas pode induzir a edema súbito da epiglote e das cordas vocais, o qual pode ser potencialmente letal, tornando-se uma emergência médica. Essa forma da doença é incomum em adultos por causa do tamanho aumentado da laringe e dos músculos acessórios da respiração mais fortes. *Crupe* é o nome dado à laringotraqueobronquite em crianças, na qual o estreitamento inflamatório das vias aéreas produz um ruído inspiratório característico (estridor) que assusta os pais. A forma mais comum de laringite encontrada em tabagistas intensos, predispõe a metaplasia epitelial escamosa e, algumas vezes, ao surgimento de um carcinoma.

NÓDULOS REATIVOS (PÓLIPOS E NÓDULOS DAS CORDAS VOCAIS)

Os nódulos reativos, também chamados de pólipos, algumas vezes se desenvolvem nas cordas vocais, mais comumente em tabagistas intensos ou em indivíduos que impõem grandes esforços às cordas vocais (*nódulos do cantor*) (Fig. 16-12). Por convenção, os *nódulos do cantor* são lesões bilaterais e pólipos são unilaterais. Adultos, predominantemente homens, são mais frequentemente afetados. Esses nódulos são excrescências pedunculadas ou sésseis, arredondadas e lisas, geralmente com poucos milímetros em sua maior dimensão, localizados, em geral, nas verdadeiras cordas vocais. São tipicamente cobertos por epitélio escamoso, que pode tornar-se queratótico, hiperplásico ou até mesmo levemente displásico. O centro do nódulo é de tecido conjuntivo mixoide frouxo, que pode variavelmente ser fibrótico ou salpicado por numerosos canais vasculares. Quando os nódulos estão em oposição nas cordas vocais, um pode exercer atrito sobre o outro e a mucosa sofrer ulceração. Por sua localização estratégica e pela inflamação que os acompanha, eles alteram as características da voz e frequentemente causam rouquidão. Possivelmente nunca dão origem a cânceres.

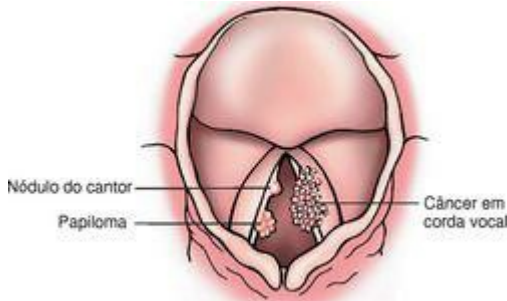


FIGURA 16-12

Comparação diagramática de um papiloma benigno e um carcinoma exofítico da laringe para destacar suas características mais nitidamente diferentes.

PAPILOMA ESCAMOSO E PAPILOMATOSE

Os papilomas escamosos da faringe são neoplasmas benignos, geralmente localizados nas cordas vocais verdadeiras, que formam excrescências frouxas, semelhantes à framboesa, raramente maiores que 1 cm de diâmetro ([Fig. 16-12](#)). No exame histopatológico, os papilomas são constituídos de projeções delgadas semelhantes a dedos, sustentados por um núcleo fibromuscular central e cobertos por epitélio escamoso estratificado ordenado. Quando os papilomas estão nas extremidades livres das cordas vocais, o trauma pode levar à ulceração, que pode ser acompanhada de hemoptise.

Os papilomas, em geral, são únicos em adultos, mas frequentemente múltiplos em crianças, nas quais são chamados de *papilomatose laríngea juvenil*. [42](#) No entanto, papilomas múltiplos recorrentes também ocorrem em adultos. *As lesões são causadas pelos HPVs tipos 6 e 11*. Eles não se tornam malignos, mas muitas vezes são recidivantes. Muitas vezes, sofrem regressão espontânea na puberdade, mas alguns pacientes afetados passam por várias cirurgias antes de isso ocorrer. A transformação maligna é rara.

CARCINOMA DE LARINGE

Seqüência da Hiperplasia-Displasia-Carcinoma. Observa-se um espectro de alterações epiteliais na laringe. Elas variam da *hiperplasia*, *hiperplasia atípica*, *displasia*, *carcinoma in situ* até *carcinoma invasivo*.⁴³ Macroscopicamente, as alterações epiteliais variam desde espessamentos focais lisos, esbranquiçados ou avermelhados, algumas vezes com aspecto rugoso devido à ceratose, até verrugas irregulares ou lesões ulceradas róseo-esbranquiçadas com aparência semelhante a um carcinoma.

Existem todas as gradações de hiperplasia epitelial das cordas vocais verdadeiras, e a probabilidade de haver o desenvolvimento de um carcinoma evidente é diretamente proporcional ao nível da atipia quando a lesão é primeiramente observada. Essencialmente, as hiperplasias quase não apresentam potencial para transformação maligna, mas o risco aumenta de 1% a 2% durante o período de 5 a 10 anos na presença de displasia leve, e de 5% a 10% na displasia grave. Somente a avaliação histológica pode determinar a gravidade das alterações.

As várias alterações descritas estão mais frequentemente relacionadas à fumaça do tabaco, sendo o risco proporcional ao nível de exposição. Além disso, até alcançar o estágio de um câncer franco, as alterações muitas vezes regridem após a interrupção do tabagismo. O álcool também é, claramente, um fator de risco. O tabagismo e o álcool, conjuntamente, aumentam o risco de forma substancial. Outros fatores de risco que podem contribuir para o aumento do risco incluem fatores nutricionais, exposição ao amianto, irradiação e infecção pelo HPV.^{44,45}

Morfologia. Cerca de 95% dos carcinomas de laringe são tumores de células escamosas típicos. O tumor geralmente se desenvolve diretamente nas cordas vocais, mas ele pode se originar acima ou abaixo das cordas, na epiglote ou nas pregas ariepiglóticas ou seio piriforme. Aqueles confinados à laringe propriamente dita são chamados de **intrínsecos**, enquanto aqueles que se originam ou se estendem para o lado externo da laringe são denominados **extrínsecos**. Os carcinomas de células escamosas da laringe apresentam o padrão de crescimento de outros carcinomas de células escamosas. Eles se iniciam como lesões *in situ* que mais tarde assumem a aparência de placas enrugadas, cinza-peroladas na superfície mucosa e por fim, se tornam ulceradas e exuberantes (Fig. 16-13). O grau de anaplasia dos tumores de laringe é altamente variável. Algumas vezes são observadas células gigantes em grande quantidade e múltiplas figuras de mitose estranhas. Espera-se que em lesões originadas a partir da exposição recorrente à carcinógenos ambientais, a mucosa adjacente demonstre hiperplasia de células escamosas com focos de displasia ou até mesmo um carcinoma *in situ*.

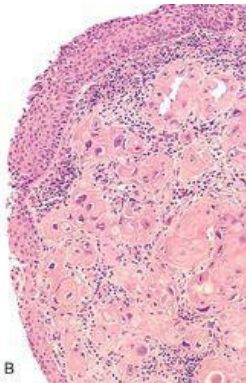
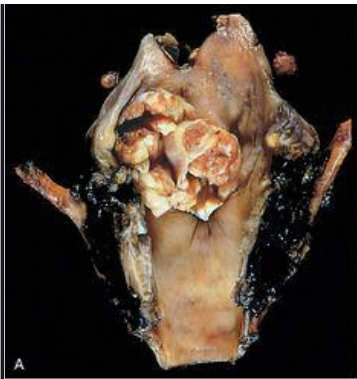

FIGURA 16-13

A, Carcinoma laríngeo. Observe a lesão fungoide ulcerada e grande envolvendo a corda vocal e o seio piriforme. **B**, Aparência histopatológica do carcinoma de células escamosas laríngeo. Observe o revestimento epitelial atípico e as células malignas queratinizadas invasivas na submucosa.

Clinicamente, o carcinoma de laringe manifesta-se pela presença de rouquidão. Na apresentação, cerca de 60% desses cânceres estão confinados à laringe. O prognóstico nesses casos é melhor do que para aqueles tumores que se apresentam disseminados para as estruturas adjacentes. Mais tarde, os tumores da laringe podem causar dor, disfagia e hemoptise. Os pacientes também ficam extremamente vulneráveis à infecção secundária na lesão ulcerada. Com cirurgia, irradiação ou terapia combinada, muitos pacientes podem ser curados, mas cerca de um terço falecem em decorrência da doença. Os casos mais comuns de morte são devido à infecção das passagens respiratórias distais ou metástases disseminadas e caquexia.

OUVIDOS

Apesar de os distúrbios do ouvido raramente encurtarem o tempo de vida, a maioria prejudica sua qualidade. Os distúrbios mais comuns, em ordem decrescente de frequência, são (1) otite crônica e aguda (a maioria envolvendo o ouvido médio e a mastoide), algumas vezes desencadeando um coleostoma; (2) otosclerose sintomática; (3) pólipos auriculares; (4) labirintite; (5) carcinomas, principalmente do ouvido externo; e (6) paragangliomas, encontrados mais comumente no ouvido médio. Somente aquelas condições com características morfológicas diferenciadas (com exceção da labirintite) serão descritas. Os paragangliomas serão discutidos posteriormente.

Lesões Inflamatórias

As inflamações do ouvido – *otite média, aguda e crônica* – ocorrem mais frequentemente em lactentes e crianças. Essas lesões são, normalmente, de natureza viral e provocam a produção de um exsudato seroso, mas que pode se tornar supurativo, por causa de infecções bacterianas associadas. Os agentes agressores mais comuns são o *Streptococcus pneumoniae*, o *H. influenzae* não tipável e a *Moraxella catarrhalis*. [46](#)

O aparecimento repetitivo de otite média sem resolução adequada pode desencadear uma doença crônica. Os agentes causadores da doença crônica geralmente são *Pseudomonas aeruginosa*, *Staphylococcus aureus*, ou um fungo; algumas vezes a causa é a flora mista. A infecção crônica tem o potencial de perfurar o tímpano, invadir os ossículos ou o labirinto, disseminar-se para os espaços mastoideos e também penetrar a cavidade craniana e desencadear uma cerebrite temporal ou abscesso. A otite média em pessoas diabéticas, quando causada por *P. aeruginosa*, é especialmente agressiva e dissemina-se amplamente, causando uma otite média necrosante destrutiva.

Os *colesteatomas*, associados à otite média crônica, não são neoplasmas e nem sempre contêm colesterol. Em vez disso, são lesões císticas de 1 a 4 cm de diâmetro, revestidos por epitélio escamoso queratinizado, ou um epitélio metaplásico secretor de muco, e preenchidos por “debris” amorfos (derivados principalmente de epitélio descamado). Algumas vezes eles contêm espículas de colesterol. O seu mecanismo de desenvolvimento ainda não foi esclarecido, mas propõe-se que a inflamação crônica e a perfuração do tímpano com o crescimento interno do epitélio escamoso ou da metaplasia do revestimento epitelial secretor do ouvido médio sejam responsáveis pela formação de um ninho de células escamosas, que se torna cístico. Uma reação inflamatória crônica circunda o cisto queratinoso. Algumas vezes, a ruptura do cisto aumenta a reação inflamatória e induz a formação de células gigantes, que encerram parcialmente o epitélio escamoso necrótico e outros debris. Essas lesões, por meio do aumento progressivo, podem provocar erosões nos ossículos, no labirinto, no osso ou no tecido mole circunjacente e, algumas vezes, produzem massas cervicais visíveis.

Otosclerose

Como o nome indica, otosclerose refere-se à deposição óssea anormal no ouvido médio, ao redor da margem da janela oval ajustada à base do estribo. Em geral, ambos os ouvidos são afetados. Primeiramente, há o desenvolvimento de uma anquilose fibrosa da parte da base do estribo, seguida pelo crescimento exagerado do osso, que a fixa à janela oval. O grau de imobilização está relacionado à gravidade da perda da audição. Essa condição, em geral, inicia-se nas primeiras décadas de vida; graus mínimos desse distúrbio são muito comuns nos Estados Unidos em jovens e adultos de meia-idade, mas felizmente a otosclerose sintomática grave é relativamente incomum. Na maioria das circunstâncias ela é de origem familiar, em virtude de uma herança autossômica dominante com penetrância variável. A base desse crescimento ósseo excessivo é totalmente obscura, mas parece representar uma desregulação entre a reabsorção óssea normal e a formação óssea. Dessa forma, o processo inicia-se com reabsorção óssea seguida por fibrose e vascularização do osso temporal na área imediatamente ligada à janela oval, ao mesmo tempo em que ocorre substituição por um osso novo denso, que fixa a base do estribo. Na maioria das vezes, o processo apresenta progressão lenta ao longo de décadas, levando eventualmente à perda auditiva.

Tumores

A maioria dos tumores epiteliais e mesenquimais que se origina no ouvido – externo, médio e interno – é rara, com exceção do carcinoma de células escamosas ou de células basais pavilhão auricular externo. Esses carcinomas tendem a ocorrer em homens idosos, e sugere-se que estejam associados à radiação actínica. Ao contrário, aqueles que aparecem dentro do canal tendem a ser carcinomas de células escamosas, que ocorrem em mulheres de meia-idade e idosas e não estão associados à exposição solar. Essas lesões, sempre que surgem, se assemelham morfológicamente à sua contraparte em outros locais da pele, iniciando-se como pápulas que se estendem e então se tornam erosadas e localmente invasivas. As lesões de células escamosas e de células basais da orelha são localmente invasivas, mas raramente se disseminam. Os carcinomas de células escamosas que se originam no condutor acústico externo podem invadir a cavidade craniana ou metastatizar para linfonodos regionais, sendo responsáveis por uma taxa de mortalidade em torno de 50% em 5 anos.

PESCOÇO

A maior parte das condições que envolvem o pescoço é descrita em outros capítulos (p. ex., carcinomas de células escamosas ou basais cutâneos, melanomas e linfomas), ou faz parte de doenças sistêmicas (p. ex., eritema generalizado, linfadenopatia da mononucleose infecciosa ou tonsilite). As que são consideradas aqui são algumas poucas lesões incomuns exclusivas do pescoço.

Cisto Branquial (Cisto Linfoepitelial Cervical)

Estes cistos benignos normalmente aparecem na parte superolateral do pescoço, ao longo do músculo esternocleidomastoideo. Sugere-se que a maioria desses cistos se origine de remanescentes do segundo arco branquial, sendo mais comumente observados em adultos jovens entre 20 e 40 anos. Clinicamente, os cistos são bem circunscritos, variando de 2 a 5 cm de diâmetro, com paredes fibrosas, em geral, revestidas por epitélio colunar pseudoestratificado ou escamoso estratificado. A parede cística normalmente contém tecido linfoide com centros germinativos proeminentes. O conteúdo do cisto pode ser um líquido claro, aquoso ou mucinoso, ou o cisto pode conter *debris* celulares granulares descamados. Os cistos aumentam lentamente de tamanho, raramente constituem um local de transformação maligna e, em geral, são facilmente excisados. Lesões semelhantes aparecem na glândula parótida ou na cavidade bucal abaixo da língua.

Cisto do Ducto Tireoglossso

Embriologicamente, a tireoide origina-se na área do forame cego, na base da língua; como seu desenvolvimento glandular é descendente, sua localização definitiva é na região anterior do pescoço. Os remanescentes do seu trato de desenvolvimento podem persistir e produzir cistos, que variam de 1 a 4 cm, revestidos por epitélio escamoso estratificado, quando localizados na base da língua, ou por epitélio colunar epitelial, quando localizados em região mais inferior. Padrões de transição também são encontrados. A parede de tecido conjuntivo do cisto pode conter agregados linfóides ou remanescentes de tecido tireoideo reconhecíveis. O tratamento de escolha é a excisão. A transformação maligna no revestimento epitelial já foi relatada, mas é rara.

Paraganglioma (Tumor do Corpo Carotídeo)

Os paragânglios são agrupamentos de células neuroendócrinas associadas ao sistema nervoso simpático e parassimpático. Assim, esses neoplasmas podem ser observados por várias regiões do corpo. A localização mais comum desses tumores é na medula suprarrenal, onde dão origem a feocromocitomas ([Cap. 24](#)). Aproximadamente 70% dos paragangliomas fora das suprarrenais ocorrem na região de cabeça e pescoço. ⁴⁷ A patogenia dos paragangliomas não é totalmente conhecida. No entanto, alterações em genes que codificam subunidades de succinato oxidorreductase, uma enzima envolvida na respiração mitocondrial, foram relacionadas tanto aos paragangliomas espontâneos como aos hereditários. Os paragangliomas normalmente se desenvolvem em duas localizações:

Paragânglios paravertebrais (p. ex., órgãos de Zuckerkandll e, raramente, de vesícula biliar). Tais tumores apresentam conexões simpáticas e são cromafins-positivas, uma coloração que detecta catecolaminas.

Paragânglios relacionados a grandes vasos de cabeça e pescoço, chamados de cadeia aorticopulmonar, incluindo os *corpos carotídeos* (mais comuns); corpos aórticos; gânglios jugulodigástricos; gânglio nodoso do nervo vago; e agrupamentos localizados ao redor da cavidade oral, do nariz, da nasofaringe, laringe e órbita. São inervados pelo sistema nervoso parassimpático e, raramente, liberam catecolaminas.

Morfologia. O tumor do corpo carotídeo é um protótipo de um paraganglioma parassimpático. Raramente excede 6 cm de diâmetro e está intimamente ligado ou engloba a bifurcação da artéria carótida comum. As características microscópicas de todos os paragangliomas, seja onde for sua origem, são marcadamente uniformes. São compostos principalmente por ninhos (**Zellballen**) de células ovais ou arredondadas (de origem neuroectodérmica) circundados por septos vasculares delicados. As células tumorais apresentam citoplasma eosinofílico, claro ou granular, e núcleo uniforme, de arredondado a ovoide, algumas vezes vesicular ([Fig. 16-14](#)). ⁴⁸ Na maior parte dos tumores, há pouco pleomorfismo celular e figuras de mitose são escassas. As células principais coram-se fortemente com marcadores neuroendócrinos, como cromogranina, sinaptofisina, enolase neurônio-específica, CD56 e CD57. Além disso, existe a presença de uma rede de células estromais fusiformes, coletivamente denominadas de células sustentaculares, que são positivas para a proteína S-100. Sob microscopia eletrônica frequentemente são observados grânulos neuroendócrinos bem demarcados em tumores paravertebrais, mas seu número pode ser altamente variável e tendem a ser escassos em tumores não funcionais.

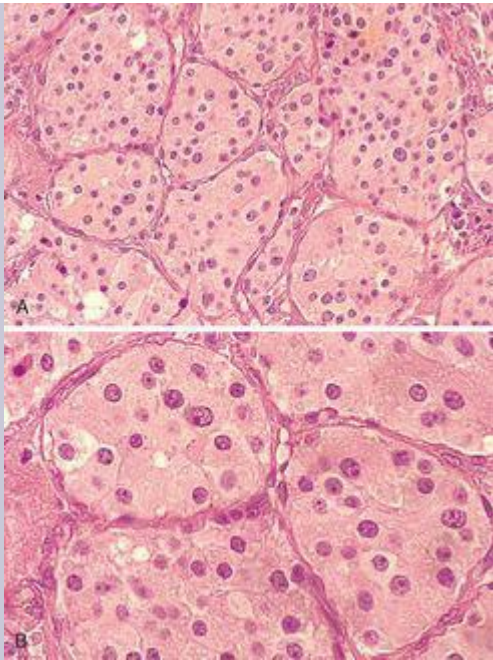


FIGURA 16-14

Tumor do corpo carotídeo. **A**, Visão em pequeno aumento mostrando agregados tumorais separados por um septo (Zellballen). **B**, Visão em maior aumento de células tumorais levemente vacuoladas, eosinofílicas e grande com células sustentaculares alongadas no septo.

Os tumores do corpo carotídeo (e paragangliomas em geral) são raros. Eles constituem-se em massas de crescimento lento e indolores que, em geral, se originam entre a quinta e sexta décadas de vida. Comumente, ocorrem isolados e esporadicamente podem ser familiares, com transmissão autossômica dominante na síndrome da neoplasia endócrina múltipla 2 ([Cap. 24](#)); nesse caso eles frequentemente são múltiplos e algumas vezes bilateralmente simétricos. Os tumores do corpo carotídeo muitas vezes recidivam após uma ressecção incompleta e, apesar de sua aparência benigna, podem metastatizar para linfonodos regionais e a distância. Cerca de 50% são fatais, geralmente por seu crescimento infiltrativo. Infelizmente, é praticamente impossível fazer um julgamento a respeito da progressão clínica dos tumores de corpo carotídeo a partir do seu estudo histopatológico – mitoses, pleomorfismo e invasão vascular não são indicadores confiáveis. [47](#)

GLÂNDULAS SALIVARES

Existem três glândulas salivares maiores – parótida, submandibular e sublingual – assim como inúmeras glândulas salivares menores distribuídas por toda a mucosa da cavidade bucal. Todas essas glândulas são locais de inflamação ou de desenvolvimento de neoplasmas.

Xerostomia

A xerostomia é definida como *boca seca* resultante do decréscimo na produção de saliva. Sua incidência entre várias populações foi relatada como superior a 29%.⁴⁸ Ela constitui a característica principal da síndrome de Sjögren, na qual é geralmente acompanhada por olhos secos (Cap. 6). A falta da secreção salivar é a maior complicação da radioterapia. No entanto, a xerostomia é mais frequentemente observada como resultado do uso de muitas classes de medicamentos comumente prescritas, incluindo: anticolinérgicos, antidepressivos/antipsicóticos, diuréticos, anti-hipertensivos, sedativos, relaxantes musculares, analgésicos e agentes anti-histamínicos.^{48,49} and ⁵⁰A boca pode revelar apenas a mucosa seca e/ou atrofia das papilas da língua, com fissuras e ulcerações, ou na síndrome de Sjögren, concomitante aumento inflamatório das glândulas salivares. Complicações da xerostomia incluem índices aumentados de cáries dentárias, candidíase, bem como dificuldade de deglutição e fala.

Inflamação (Sialadenite)

A sialadenite pode ter origem traumática, viral, bacteriana ou autoimune. Os tipos mais comuns de lesão inflamatória das glândulas salivares são as mucocelos. A forma mais comum de sialadenite viral é a *caxumba*, na qual as glândulas salivares maiores, particularmente as parótidas, são afetadas ([Cap. 8](#)). Outras glândulas (p. ex., pâncreas e testículos) também podem estar envolvidas. A doença autoimune sustenta as alterações das glândulas salivares da síndrome de Sjögren, discutida no [Capítulo 6](#). Nessa condição, o envolvimento amplo das glândulas salivares e as glândulas secretoras de muco da mucosa induz xerostomia. O envolvimento associado das glândulas lacrimais produz ressecamento ocular – *queratoconjuntivite seca*.

Mucocele. É uma lesão muito comum das glândulas salivares. Consiste no resultado do bloqueio ou rompimento do ducto salivar com consequente vazamento de saliva para o estroma adjacente de tecido conjuntivo. As mucocelos são mais frequentemente encontradas no lábio inferior e são resultantes de trauma ([Fig. 16-15A](#)). Dessa forma, elas são tipicamente observadas em crianças e adultos jovens bem como em populações geriátricas (como resultado de quedas). Clinicamente, apresentam-se com tumefações flutuantes do lábio inferior e possuem uma coloração azul translúcida. Os pacientes podem relatar um histórico de variação no tamanho da lesão, particularmente associando-a aos momentos de refeição. Histopatologicamente, as mucocelos constituem-se em um espaço semelhante a cisto revestido por tecido de granulação ou tecido conjuntivo fibroso. O espaço cístico é preenchido por mucina e células inflamatórias, particularmente macrófagos ([Fig. 16-15B](#)). A excisão cirúrgica da lesão juntamente com o lóbulo da glândula salivar menor envolvida é necessária. A remoção incompleta pode resultar em recorrência.

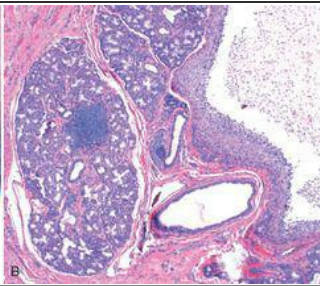
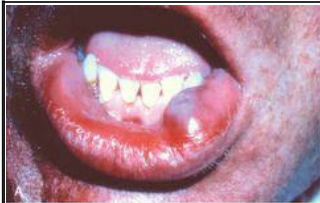

FIGURA 16-15

Mucocele. A, Lesão preenchida por líquido, flutuante, em lábio inferior subsequente a um

traumatismo. **B**, Cavidade semelhante a um cisto preenchida com material mucinoso e revestida por um tecido de granulação em organização.

A *rânula* é histopatologicamente idêntica à mucocele. No entanto, esse termo é reservado a mucoceles que acometem o ducto da glândula sublingual. A *rânula* pode se tornar extremamente grande e favorecer o desenvolvimento de uma “*rânula profunda*”, que divide o estroma do tecido conjuntivo conector das duas partes do músculo milo-hioideo.

Sialolitíase e Sialadenite Inespecífica. A sialadenite bacteriana inespecífica envolve com maior frequência as glândulas salivares maiores, particularmente a glândula submandibular, e é uma condição comum, em geral, secundária a uma obstrução ductal produzida por cálculo (*sialolitíase*). Os agentes causadores mais comuns são *S. aureus* e *Streptococcus viridans*. A formação do cálculo, algumas vezes, está relacionada à obstrução dos orifícios das glândulas salivares por restos alimentares impactados ou por edema em torno do orifício após alguma lesão. Frequentemente, os cálculos possuem origem desconhecida. A desidratação e a diminuição da função secretora podem predispor à invasão bacteriana secundária e às vezes ocorre em pacientes que fazem uso de fenotiazidas em longo prazo, que suprimem a secreção salivar. A desidratação, juntamente com a diminuição da secreção, pode desencadear o desenvolvimento de uma parotidite bacteriana supurativa em pacientes idosos com história recente de cirurgia torácica ou abdominal.

Qualquer que seja sua origem, o processo obstrutivo e a invasão bacteriana desencadeiam uma inflamação inespecífica na glândula afetada, que pode ser intersticial, ou, quando induzida por estafilococos ou outro piógeno, pode estar associada a necrose supurativa e formação de abscesso. O envolvimento unilateral de uma das parótidas é mais comum. O envolvimento inflamatório causa aumento doloroso e, algumas vezes, descarga ductal purulenta.

Neoplasias

Apesar da morfologia relativamente simples, originam-se nas glândulas salivares nada menos do que 30 tipos distintos de tumores.⁵¹⁵² and ⁵³ A classificação e a incidência relativa dos tumores benignos e malignos estão apresentadas na [Tabela 16-4](#); não estão incluídos os tumores benignos raros e os neoplasmas mesenquimais malignos.

TABELA 16-4 Classificação Histopatológica e Incidência de Tumores Benignos e Malignos das Glândulas Salivares
Dados de Ellis GL, Auclair PL: Tumors of the salivary glands. Atlas of Tumor Pathology, Third Series. Washington, DC, Armed Forces Institute of Pathology, 1996. © **Armed Forces Institute of Pathology** 1996

Benigno	Maligno
Adenoma pleomórfico (50%) (tumor misto)	Carcinoma mucoepidermoide (15%)
Tumor de Warthin (5% a 10%)	Adenocarcinoma (NOS) (10%)
Oncocitoma (1%)	Carcinoma de células acereares (5%)
Outros adenomas (5% a 10%) Adenoma de células basais	Carcinoma adenoide cístico (5%) Tumor misto maligno (3% a 5%)
Adenoma canalicular	Carcinoma de células escamosas (1%)
Papilomas ductais	Outros carcinomas (2%)
NOS, não especificado de outra forma.	

Como descrito na [Tabela 16-4](#), um número pequeno de neoplasias perfaz mais de 90% dos tumores das glândulas salivares, e a nossa discussão estará restrita a eles. De toda forma, esses neoplasmas são relativamente incomuns e representam menos de 2% de todos os tumores humanos. *Cerca de 65% a 80% são originados nas parótidas, 10% nas glândulas submandibulares e o restante nas glândulas salivares menores, incluindo as glândulas sublinguais. Aproximadamente 15% a 30% dos tumores na glândula parótida são malignos. Aproximadamente 40% dos tumores diagnosticados na glândula submandibular, 50% das glândulas salivares menores e 70% a 90% daqueles na glândula sublingual são malignos. A probabilidade, então, de um tumor de glândula salivar ser maligno é mais ou menos inversamente proporcional ao tamanho da glândula.*

Esses tumores geralmente ocorrem em adultos, com discreta predominância pelo sexo feminino, mas em torno de 5% ocorrem em crianças com menos de 16 anos. Por razões desconhecidas, os tumores de Warthin ocorrem com uma frequência muito maior no sexo masculino do que no

sexo feminino. Os tumores benignos aparecem mais frequentemente em torno da 5ª a 7ª décadas de vida. Os tumores malignos, em média, tendem a aparecer posteriormente. Qualquer que seja o padrão histopatológico, os neoplasmas da glândula parótida produzem tumefações diferentes quando ocorrem na frente ou atrás da orelha. De forma geral, quando eles são primeiramente diagnosticados, tanto os tumores benignos como os malignos variam entre 4 e 6 cm de diâmetro e são móveis à palpação, exceto no caso dos tumores malignos negligenciados. Embora os tumores benignos sejam conhecidos por já estarem presentes por muitos meses a vários anos antes de chamarem a atenção clinicamente, os cânceres parecem demandar atenção prontamente, provavelmente pelo crescimento mais rápido. Contudo, não existe um critério definitivo e confiável para diferenciar clinicamente uma lesão benigna de uma maligna, e a avaliação morfológica é necessária.

ADENOMA PLEOMÓRFICO

Por sua grande diversidade histopatológica, esse neoplasma foi chamado de *tumor misto*. Eles representam cerca de 60% dos tumores das glândulas parótidas, sendo menos comuns nas glândulas submandibulares e relativamente raros nas glândulas salivares menores. São tumores benignos que se apresentam com uma mistura de células ductais (epiteliais) e mioepiteliais e, portanto, demonstram diferenciação epitelial e mesenquimal. Apresentam elementos epiteliais dispersos por toda a matriz, com graus variados de tecido condroide (cartilaginoso), hialino, mixoide e até mesmo ósseo. Em alguns tumores, os elementos epiteliais são predominantes; em outros, estão presentes, somente em focos bastante dispersos.

Conhece-se pouco sobre a origem desses neoplasmas, exceto que a exposição à radiação aumenta o risco. A histogênese de vários componentes também é igualmente incerta. Acredita-se atualmente que todos os elementos neoplásicos, incluindo aqueles que parecem mesenquimais, originem-se de células de reserva ductal ou mioepiteliais (por isso a designação *adenoma pleomórfico*).

Morfologia. A maioria dos adenomas pleomórficos apresenta-se como massas arredondadas bem demarcadas, raramente excedendo 6 cm na sua maior dimensão (Fig. 16-16). Embora sejam encapsulados, em alguns locais (particularmente o palato), a cápsula não está totalmente desenvolvida e o crescimento expansivo produz protrusões ao redor da glândula, tornando sua enucleação arriscada. A superfície de corte é branco-acinzentada com áreas mixoides e translúcidas azuis de material condroide (semelhante à cartilagem).

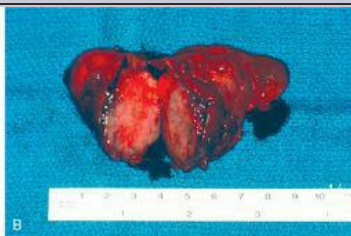
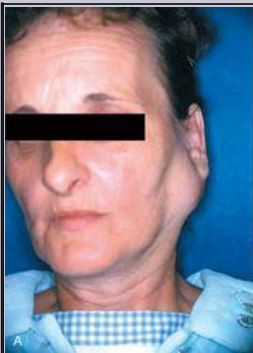
FIGURA 16-16

Adenoma pleomórfico. **A**, Neoplasma com aumento lento em uma glândula parótida com muitos anos de evolução. **B**, Observa-se um tumor branco-amarelado, bem circunscrito, bissectado, que pode ser circundado por tecido normal da glândula salivar.

A característica histológica predominante é a grande heterogeneidade mencionada. Os elementos epiteliais assemelham-se a células ductais ou mioepiteliais dispostas em formações ductais, ácinos, túbulos irregulares, cordões ou lâminas de células. Esses elementos estão tipicamente dispersos em um tecido semelhante ao mesênquima de tecido mioxide frouxo, que contém ilhas de tecido condroide e, raramente, focos de osso ([Fig. 16-17](#)). Algumas vezes as células epiteliais formam ductos bem desenvolvidos revestidos por células cuboidais ou colunares com uma camada de células mioepiteliais pequenas, hiper cromáticas. Em outras circunstâncias pode haver cordões ou lâminas de células mioepiteliais. Ilhas de epitélio escamoso bem diferenciado também podem estar presentes. Não há diferença no comportamento biológico de tumores compostos por elementos amplamente epiteliais e aqueles compostos amplamente por elementos aparentemente mesenquimais.

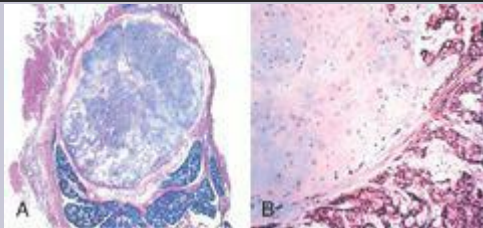


FIGURA 16-17

Adenoma pleomórfico. **A**, Visualização em pequeno aumento de um tumor bem demarcado, com parênquima glandular salivar normal adjacente. **B**, Visualização em grande aumento mostrando células epiteliais bem como células mioepiteliais encontradas dentro de um material de matriz condroide.

Aspectos Clínicos. Esses tumores apresentam-se como massas bem delimitadas, móveis, indolores, de crescimento lento dentro da parótida ([Fig. 16-16](#)), ou áreas submandibulares ou na cavidade oral. A taxa de recidiva (talvez de meses a anos posteriores) com parotidectomia é cerca de 4%; com enucleação simples chega a 25%. Essa alta taxa de recorrência deve-se a falhas para reconhecer as diminutas protruções a partir da massa para o tecido circundante no momento da cirurgia.

Um carcinoma que se origina a partir de um adenoma pleomórfico é denominado de formas diferentes, como *carcinoma ex-adenoma pleomórfico* ou *tumor maligno misto*. A incidência de transformação maligna aumenta conforme o tempo de duração do tumor, sendo de 2% para tumores que se apresentam em menos de 5 anos e de quase 10% para aqueles com mais de 15 anos de duração. O câncer, geralmente, adquire a forma de um adenocarcinoma ou de um carcinoma indiferenciado, e muitas vezes ele cresce exageradamente e suprime os últimos vestígios do adenoma pleomórfico preexistente; mas para sustentar o diagnóstico de carcinoma ex-adenoma pleomórfico, deve ser feito o reconhecimento de sinais anteriormente citados. Lamentavelmente, quando esses cânceres aparecem, estão entre os neoplasmas malignos mais agressivos das glândulas salivares e apresentam uma taxa de mortalidade de 30% a 50% em 5 anos.

TUMOR DE WARTHIN (CISTADENOMA PAPILÍFERO LINFOMATOSO)

Esse curioso neoplasma benigno com seu intimidante nome histológico é a segunda neoplasia mais comum das glândulas salivares. Desenvolve-se quase *exclusivamente na glândula parótida* (virtualmente o único tumor restrito à parótida) e ocorre mais comumente no sexo masculino do que no feminino, em geral entre a 5ª e 7ª décadas de vida. Cerca de 10% deles são multifocais e 10% bilaterais. Os tabagistas são acometidos por esse tumor em torno de oito vezes mais do que os não tabagistas.

Morfologia. Os tumores de Warthin consistem em massas encapsuladas, com forma que varia de arredondada a oval, com 2 a 5 cm de diâmetro e, geralmente, originado na glândula parótida, onde são facilmente palpáveis. A transecção revela uma superfície cinza salpicada por espaços císticos estreitos ou semelhantes a fendas preenchidos com uma secreção mucinosa ou serosa. No exame microscópico esses espaços apresentam-se revestidos por uma camada dupla de células epiteliais neoplásicas que repousam sobre um estroma linfóide denso, algumas vezes, semelhante a centros germinativos ([Fig. 16-18](#)). Os espaços frequentemente são estreitados por projeções polipoides de elementos linfoepiteliais. A camada dupla de células de revestimento é característica; consiste em uma superfície de células colunares em paliçada, que contém um citoplasma abundante, finamente granular eosinofílico, que confere uma aparência oncócica, sendo o restante da camada composto de células que variam de cuboidais a poligonais. Os oncócitos são células epiteliais repletas de mitocôndrias, que conferem uma aparência de granulação ao citoplasma. As células secretoras estão dispersas na camada de células colunares, contribuindo para as secreções dentro da luz dilatada cisticamente. Ocasionalmente são focos de metaplasia escamosa.

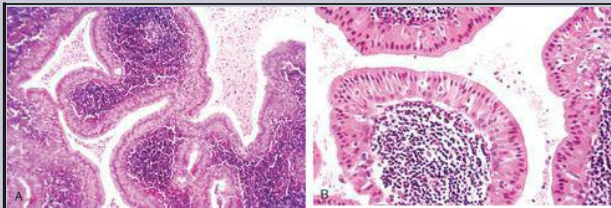


FIGURA 16-18

Tumor de Warthin. A, Visualização em pequeno aumento mostrando elementos epiteliais e

linfoides. Observe o centro germinativo folicular abaixo do epitélio. **B**, Espaços císticos separam lóbulos de epitélio neoplásico que formam uma camada dupla de células epiteliais eosinofílicas com base em um estroma linfoide reativo.

A histogênese desses tumores tem sido longamente estudada. Achados ocasionais de restos de pequenas glândulas salivares em linfonodos sugerem que esses tumores originam-se a partir da incorporação anômala de tecido linfoide similares na parótida. Entretanto, raramente, os tumores de Warthin se originam dentro de linfonodos cervicais, o que constitui um achado que não deveria ser confundido com metástase. Esses neoplasmas são benignos, com taxas de recorrência de somente 2% após ressecção.

CARCINOMA MUCOEPIDERMÓIDE

Esses neoplasmas são compostos de misturas variáveis de células escamosas, células secretoras de muco e células intermediárias. Representam cerca de 15% de todos os tumores de glândulas salivares e, embora ocorram principalmente (60% a 70%) nas parótidas, são responsáveis por uma fração grande de neoplasias de glândulas salivares em outras glândulas, particularmente nas glândulas salivares menores. Em mais da metade dos casos esse tumor está associado a uma translocação cromossômica (q21;p13) balanceada (11;19), que permite a fusão de um gene composto de porções dos genes *MECT1* e *MAML2*. Acredita-se que o gene *MECT1-MAML2* desempenhe um papel importante na gênese desse tumor, possivelmente por desequilibrar as vias de sinalização *notch* e dependentes de c-AMP. [54.55](#) Além disso, eles constituem a forma mais comum de tumor maligno primário das glândulas salivares.

Morfologia. Os carcinomas mucoepidermóides podem crescer até 8 cm de diâmetro e, embora sejam aparentemente circunscritos, perdem a cápsula bem definida e frequentemente infiltram para as margens. Apresenta-se pálido e branco-acinzentado na transecção e muitas vezes contém cistos pequenos preenchidos por mucina. O padrão histopatológico básico é a presença de cordões, lâminas ou configurações císticas de células escamosas, mucosas ou intermediárias. Os tipos celulares híbridos, muitas vezes, apresentam características escamosas, com vacúolos grandes e pequenos preenchidos por muco, mais bem visualizados por meio de coloração especial para mucina ([Fig. 16-19](#)). As células tumorais podem ter aparência regular e benigna ou, parecerem altamente anaplásicas e inconfundivelmente malignas. Assim, os carcinomas mucoepidermóides são subclassificados como de baixo, intermediário ou alto grau.

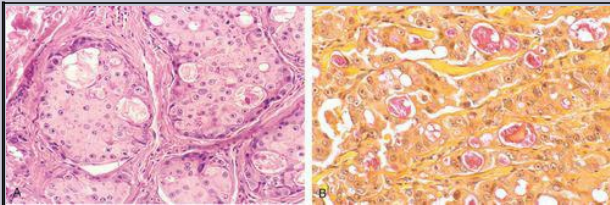


FIGURA 16-19

A, Carcinoma mucoepidermoide em crescimento, com ninhos compostos de células escamosas bem como células claras vacuoladas contendo mucina. **B,** Coloração róseo-avermelhada da mucina por coloração com mucicarmim.

(Cortesia do Dr. James Gulizia, Brigham and Women's Hospital, Boston, MA.)

O comportamento clínico e o prognóstico dependem do grau da neoplasia. Os tumores de baixo grau podem invadir localmente e recidivam em uma taxa de 15% dos casos, mas raramente metastatizam e apresentam taxa de sobrevida em 5 anos maior que 90%. Ao contrário, os neoplasmas de alto grau e, até certo ponto, os tumores intermediários são invasivos e difíceis de excisar, apresentando recidiva em cerca de 25% a 30% dos casos e, em 30% dos casos, metastatizam para locais a distância. A taxa de sobrevida de 5 anos em pacientes com esses tumores é de somente 50%.

OUTROS TUMORES DE GLÂNDULAS SALIVARES

Dois neoplasmas menos comuns que merecem uma breve descrição: carcinoma adenoide cístico e tumor de células acinares.

O *carcinoma adenoide cístico* é um tumor relativamente incomum, que em aproximadamente 50% dos casos é encontrado nas glândulas salivares menores (particularmente as do palato). As localizações mais comuns entre as glândulas salivares maiores são as parótidas e as submandibulares. Neoplasias similares foram relatadas no nariz, nos seios da face e nas vias aéreas superiores e em outros locais.

Morfologia. Macroscopicamente, de uma forma geral, são lesões pequenas, de coloração róseo-acinzentada, deficientemente encapsuladas e infiltrativas. No exame histopatológico, apresentam-se compostas de células pequenas com núcleo compacto, escuro e citoplasma escasso. Essas células tendem a estar dispostas em padrão tubular, sólido ou cribiforme, semelhante a cilindromas originados de anexos cutâneos. Os espaços entre as células tumorais são preenchidos por um material hialino, que parece representar excesso de membrana basal (Fig. 16-20A). Os padrões histopatológicos menos comuns foram denominados variantes tubular e sólida.

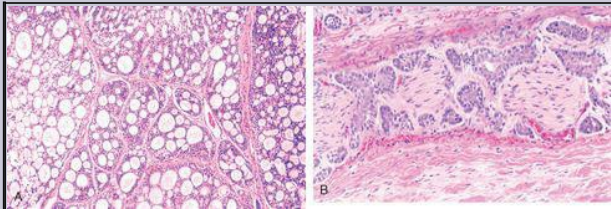


FIGURA 16-20

Carcinoma adenoide cístico em glândula salivar **A**, Visão em pequeno aumento. As células tumorais criaram um padrão cribiforme que confina secreções. **B**, Invasão perineural por células tumorais.

Apesar do crescimento lento, os carcinomas adenoides císticos são tumores graves e imprevisíveis, com tendência a invadir espaços neurais ([Fig. 16-20B](#)), e são invariavelmente recidivantes. Eventualmente, 50% ou mais dissemenam para locais a distância, como ossos, fígado e encéfalo, algumas décadas após a tentativa de remoção. Dessa forma, embora as taxas de sobrevida de 5 anos sejam de 60% a 70%, diminuem para 30% em 10 anos e 15% em 15 anos. Os neoplasmas que se originam em glândulas salivares menores possuem, em média, um prognóstico pior do que aqueles tumores primários das parótidas.

O tumor de células acinares é composto por células que se assemelham a células acinares serosas normais das glândulas salivares. Eles são relativamente incomuns, representando somente 2% a 3% dos tumores de glândulas salivares. A maior parte se origina nas parótidas e o restante as glândulas submandibulares. Raramente envolvem as glândulas salivares menores, nas quais apresentam normalmente um número escasso de células serosas. Assim como o tumor de Warthin, eles são ocasionalmente bilaterais e multicêntricos. Em geral, são lesões pequenas, bem delimitadas, que podem parecer encapsuladas. Microscopicamente revelam arquitetura e morfologia celular variável. Caracteristicamente, as células apresentam citoplasma claro, mas algumas vezes podem ser sólidas e outras vezes vacuoladas. As células estão dispostas em lâminas ou em padrões microcístico, glandular, folicular e papilar. Existem, geralmente, certa anaplasia e poucas mitoses, mas alguns tumores ocasionalmente apresentam-se ligeiramente mais pleomórficos.

O comportamento clínico desses neoplasmas, de certa forma, depende do nível de pleomorfismo. Além disso, a recorrência após a dissecação é incomum, mas cerca de 10% a 15% desses neoplasmas metastatizam para linfonodos. A taxa de sobrevida de 5 anos está em torno de 90% e a de 20 anos é de 60%.

REFERÊNCIAS

1. Research, Science and Therapy Committee of the American Academy of Periodontology: Treatment of plaque-induced gingivitis, chronic periodontitis, and other clinical conditions, *J Periodontol* **72** (2001) 1790.
2. Research, Science and Therapy Committee of the American Academy of Periodontology, Epidemiology of periodontal disease, *J Periodontol* **76** (2005) 1406.
3. Kinane, D, Periodontal disease and health: Consensus report of the sixth European workshop on Periodontology, *J Clin Periodontol* **35** (2008) 333.
4. Persson, GR; Persson, RE, Cardiovascular disease and periodontitis: an update on the associations and risk, *J Clin Periodontol* **35** (2008) 362.
5. In: (Editor: Cawson, RA; et al.) *Lucas's Pathology of Tumors of the Oral Tissues* (1998) Churchill Livingstone, London.
6. Scully, C, The diagnosis and management of recurrent aphthous stomatitis: a consensus approach, *J Am Dent Assoc* **134** (2003) 200.
7. Hille, JJ; et al., Mechanisms of expression of HHV8, EBV and HPV in selected HIV-associated oral lesions, *Oral Dis* **8** (2002) 161.
8. Silverman, S, Early diagnosis of oral cancer, *Cancer* **62** (1988) 1796.
9. Shugars, DC; Patton, LL, Detecting, diagnosing, and preventing oral cancer, *Nurse Pract* **22** (1997) 109.

- 10 Whited, JD; Grichnick, JM, Does this patient have a mole or a melanoma? *JAMA* **279** (1998) 696.
- 11 Rampen, FH; *et al.*, False-negative findings in skin cancer and melanoma screening, *J Am Acad Dermatol* **33** (1995) 59.
- 12 Mashberg, A; Feldman, LJ, Clinical criteria for identifying early oral and oropharyngeal carcinoma: erythroplasia revisited, *Am J Surg* **156** (1988) 273.
- 13 In: (Editor: Neville, BW; *et al.*) *Oral and Maxillofacial Pathology* (2008) WB Saunders, Philadelphia.
- 14 Jemal, A; *et al.*, Cancer statistics, 2008, *CA Cancer J Clin* **58** (2008) 71.
- 15 Parkin, DM; *et al.*, Global cancer statistics, 2002, *CA Cancer J Clin* **55** (2005) 74.
- 16 Haddad, RI; Shin, DM, Recent advances in head and neck cancer, *N Engl J Med* **359** (2008) 1143.
- 17 Pai, SI; Westia, WH, Molecular pathology of head and neck cancer: implication for diagnosis and treatment, *Ann Rev Pathol Mech Dis* **4** (2009) 49.
- 18 Anderson, WF; *et al.*, Secondary chemoprevention of upper aerodigestive tract tumors, *Semin Oncol* **28** (2001) 106.
- 19 Day, GL; Blot, WJ, Second primary tumors in patients with oral cancer, *Cancer* **70** (1992) 14.
- 20 Slaughter, DP; *et al.*, "Field cancerization" in oral stratified squamous epithelium, *Cancer* **6** (1953) 962.
- 21 Braakhuis, BJM; *et al.*, A genetic explanation of Slaughter's concept of field cancerization: evidence and clinical implications, *Cancer Res* **63** (2003) 1727.
- 22 Lippman, SM; Hong, WK, Second malignant tumors in head and neck squamous cell carcinoma: the overshadowing threat for patients with early-stage disease, *Int J Radiat Oncol Biol Phys* **17** (1989) 691.
- 23 Chaturvedi, AK; *et al.*, Incidence trends for human papillomavirus-related and -unrelated oral squamous cell carcinomas in the United States, *JCO* **26** (2008) 612.
- 24 Jefferies, S; Foulkes, WD, Genetic mechanisms in squamous cell carcinoma of the head and neck, *Oral Oncol* **37** (2001) 115.
- 25 Koch, WM; *et al.*, Head and neck cancer in nonsmokers: a distinct clinical and molecular entity, *Laryngoscope* **109** (1999) 1544.
- 26 Lingen, MW; *et al.*, Overexpression of *p53* in squamous cell carcinoma of the tongue in young patients with no known risk factors is not associated with mutations in exons 5–9, *Head Neck* **22** (2000) 328.
- 27 Schantz, SP; Yu, GP, Head and neck cancer incidence trends in young Americans, 1973–1997, with a special analysis for tongue cancer, *Arch Otolaryngol Head Neck Surg* **128** (2002) 268.
- 28 Mao, L; *et al.*, Frequent microsatellite alterations at chromosomes 9p21 and 3p14 in oral premalignant lesions and their value in cancer risk assessment, *Nat Med* **2** (1996) 682.
- 29 Boyle, JO; *et al.*, The incidence of *p53* mutations increases with progression of head and neck cancer, *Cancer Res* **53** (1993) 4477.

- 30 Rosin, MP; *et al.*, Use of allelic loss to predict malignant risk for low-grade oral epithelial dysplasia, *Clin Cancer Res* **6** (2000) 357.
- 31 Michalides, R; *et al.*, Overexpression of cyclin D1 correlates with recurrence in a group of forty-seven operable squamous cell carcinomas of the head and neck, *Cancer Res* **55** (1995) 975.
- 32 Izzo, JG; *et al.*, Dysregulated cyclin D1 expression early in head and neck tumorigenesis: in vivo evidence for an association with subsequent gene amplification, *Oncogene* **17** (1998) 2313.
- 33 (Editor: El-Mofty, S) Odontogenic tumors. *Semin Diagn Pathol* **16** (1999) 269.
- 34 Pinto, JM; Naclerio, RM, Environmental and allergic factors in chronic rhinosinusitis, *Clin Allergy Immunol* **20** (2007) 25.
- 35 Slavin, RG, Nasal polyps and sinusitis, *JAMA* **278** (1997) 1845.
- 36 Thompson, LDR, Malignant neoplasms of the nasal cavity, paranasal sinuses, and nasopharynx, In: (Editor: Thompson, LDR) *Head and Neck Pathology* (2006) Churchill Livingstone, London, pp. 155–213.
- 37 Perez-Ordóñez, B; Huvos, AG, Nonsquamous lesions of the nasal cavity, paranasal sinuses and nasopharynx, In: (Editor: Gnepp, DR) *Diagnostic Surgical Pathology of the Head and Neck* (2001) W.B. Saunders, Philadelphia, pp. 79–139.
- 38 Meyers, LL; Oxford, LE, Differential diagnosis and treatment options in paranasal sinus cancers, *Surg Oncol Clin N Am* **13** (2004) 167.
- 39 Klepin, HD; *et al.*, Esthesioneuroblastoma, *Curr Treat Options Oncol* **6** (2005) 509.
- 40 Rabb-Traub, N, Epstein-Barr virus in the pathogenesis of NPC, *Semin Cancer Biol* **12** (2002) 431.
- 41 Thompson, LDR, Malignant neoplasms of the nasal cavity, paranasal sinuses, and nasopharynx, In: (Editor: Thompson, LDR) *Head and Neck Pathology* (2006) Churchill Livingstone, Philadelphia, pp. 155–215.
- 42 Juvenile recurrent respiratory papillomatosis: still a mystery disease with difficult management, *Head Neck* **29** (2007) 155.
- 43 Kristt, D; *et al.*, The spectrum of laryngeal neoplasia: the pathologist's view, *Pathol Res Pract* **198** (2002) 709.
- 44 Loyo, M; Pai, SI, The molecular genetics of laryngeal cancer, *Otolaryngol Clin North Am* **41** (2008) 657.
- 45 Hobbs, CG; *et al.*, Human papillomavirus and head and neck cancer: a systematic review and meta-analysis, *Clin Otolaryngol* **31** (2006) 259.
- 46 Rovers, MM; *et al.*, Otitis media, *Lancet* **363** (2004) 465.
- 47 Capella, C; *et al.*, Histopathology, cytology, and cytochemistry of pheochromocytomas and paragangliomas including chemodectomas, *Pathol Res Pract* **186** (1988) 176 .
- 48 Guggenheimer, J; Moore, PA, Xerostomia: etiology, recognition and treatment, *J Am Dent Assoc* **134** (2003) 61.
- 49 Ciancio, SG, Medications' impact on oral health, *J Am Dent Assoc* **135** (2004) 1440.
- 50 Scully, C, Drug effects on salivary glands: dry mouth, *Oral Dis* **9** (2003) 165.

- 51 Ellis, GL; *et al.*, *Surgical Pathology of Salivary Glands*. (1991) WB Saunders, Philadelphia
- 52 Ellis, GL; Auclair, PL, Tumors of the salivary glands. *Atlas of Tumor Pathology, Third Series, Fascicle 17*. (1996) Armed Forces Institute of Pathology, Washington, DC .
- 53 Dardick, I, *Color Atlas/Text of Salivary Gland Pathology*. (1996) Igaku-Shoin, New York .
- 54 Tonon, G; *et al.*, t(11;19)(q21;p13) translocation in mucoepidermoid carcinoma creates a novel fusion product that disrupts a Notch signaling pathway, *Nat Genet* **33** (2003) 208.
- 55 Coxon, A; *et al.*, Mect1-Mam12 fusion oncogene linked to the aberrant activation of cyclic AMP/CREB regulated genes, *Cancer Res* **65** (2005) 7137.

17. O Trato Gastrointestinal

JERROLD R. TURNER

- ANORMALIDADES CONGÊNITAS

Atresias, Fístulas e Duplicações

Hérnia Diafragmática, Onfalocele e Gastroquise

Ectopia

Divertículo de Meckel

Estenose Pilórica

Doença de Hirschsprung

- ESÔFAGO

Obstrução Esofágica

Acalásia

Esofagite

Lacerações

Esofagite Química e Infecciosa

Esofagite de Refluxo

Esofagite Eosinofílica

Esôfago de Barrett

Varizes Esofágicas

Tumores Esofágicos

Adenocarcinoma

Carcinoma de Células Escamosas

Tumores Esofágicos Raros

- ESTÔMAGO

Gastrite Aguda

Ulceração Gástrica Aguda

Gastrite Crônica

Gastrite por *Helicobacter Pylori*

Gastrite Autoimune

Formas Raras de Gastrite

Complicações da Gastrite Crônica

Doença Ulcerosa Péptica

Atrofia da Mucosa e Metaplasia Intestinal

Displasia

Gastrite Cística

Gastropatias Hipertróficas

Doença de Ménétrier

Síndrome de Zollinger-Ellison

Pólipos e Tumores Gástricos

Pólipos Inflamatórios e Hiperplásicos

Pólipos de Glândula Fúndica

Adenoma Gástrico

Adenocarcinoma Gástrico

Linfoma

Tumor Carcinoide

Tumor Estromal Gastrointestinal

▪ INTESTINO DELGADO E CÓLON

Obstrução Intestinal

Hérnias

Aderências

Vólvulos

Intussuscepção

Doença Intestinal Isquêmica

Angiodisplasia

Má Absorção e Diarreia

Fibrose Cística

Doença Celíaca

Espru Tropical

Enteropatia Autoimune

Deficiência de Lactase (Dissacaridase)

Abetalipoproteinemia

Cólera

Enterocolite por *Campylobacter*

Shigelose

Salmonelose

Febre Tifoide

Yersinia

Escherichia Coli

Colite Pseudomembranosa

Doença de Whipple

Gastroenterite Viral

Enterocolite Parasitária

Síndrome do Intestino Irritável

Doença Intestinal Inflamatória

Doença de Crohn

Colite Ulcerativa

Colite Indeterminada

Colite Associada a Neoplasia

Outras Causas de Colite

Colite por Desvio

Colite Microscópica

Doença do Enxerto-versus-Hospedeiro

Diverticulite Sigmoide

Pólipos

Pólipos Inflamatórios

Pólipos Hamartomatosos

Pólipos Juvenis

Síndrome de Peutz-Jeghers

Síndrome de Cowden e Síndrome de Bannayan-Ruvalcaba-Riley

Síndrome de Cronkhite-Canada

Pólipos Hiperplásicos

Pólipos Neoplásicos

Síndromes Familiares

Polipose Adenomatosa Familiar

Câncer Colorretal não Polipose Hereditário

Adenocarcinoma

Tumores do Canal Anal

Hemorroidas

Apendicite Aguda

Tumores do Apêndice

▪ CAVIDADE PERITONEAL

Doenças Inflamatórias

Infeção Peritoneal

Retroperitonite Esclerosante

Cistos

Tumores

O trato gastrointestinal (GI) é um tubo oco, se estendendo desde a cavidade oral até o ânus, que consiste em segmentos anatomicamente distintos, incluindo esôfago, estômago, intestino delgado, cólon, reto e ânus. Cada um desses segmentos apresenta funções únicas, complementares e altamente integradas, as quais em conjunto servem para regular a ingestão, o processamento e a absorção dos nutrientes ingeridos e a remoção dos produtos residuais. As variações regionais na estrutura e na função são refletidas nas doenças do trato GI, as quais frequentemente afetam um ou outro segmento preferencialmente. Consequentemente, acompanhando a consideração das diversas anormalidades congênitas importantes, a discussão será organizada anatomicamente. Os distúrbios que afetam mais de um segmento do trato GI, tais como a doença de Crohn, serão discutidos com a região envolvida mais frequentemente.

ANORMALIDADES CONGÊNITAS

Dependendo da natureza e do tempo da injúria, uma variedade de anomalias do desenvolvimento pode afetar o trato GI. É importante ressaltar que, pelo fato de muitos órgãos se desenvolverem simultaneamente durante a embriogênese, a presença de distúrbios GI congênitos deve incitar a avaliação de outros órgãos. Alguns defeitos estão comumente associados a lesões gastrointestinais.

Atresias, Fístulas e Duplicações

Atresias, fistulas e duplicações podem ocorrer em qualquer parte do trato GI. Quando presentes dentro do esôfago, elas são descobertas rapidamente após o nascimento, geralmente porque causam regurgitação durante a alimentação. Estas devem ser corrigidas prontamente, uma vez que são incompatíveis com a vida. A ausência, ou *agenesia*, do esôfago é extremamente rara, mas a *atresia*, na qual o desenvolvimento é incompleto, é mais comum. Na atresia esofágica, um cordão fino e não canalizado substitui o segmento do esôfago, causando uma obstrução mecânica ([Fig. 17-1A](#)). As bolsas cegas, proximal e distal se conectam à faringe e ao estômago, respectivamente. A atresia ocorre mais comumente próxima a ou na própria bifurcação traqueal e geralmente está associada a uma *fístula* que conecta as bolsas esofágicas, superior e inferior, a um brônquio ou à traqueia ([Fig. 17-1B](#)). A fístula pode levar a aspiração, sufocamento, pneumonia e desequilíbrio de fluidos e eletrólitos graves ([Fig. 17-1B,C](#)). A atresia esofágica está associada a defeitos cardíacos congênitos, malformações genitourinárias e doenças neurológicas. A atresia intestinal é menos comum do que a atresia esofágica, mas envolve frequentemente o duodeno e é caracterizada por um segmento do intestino sem lúmen.

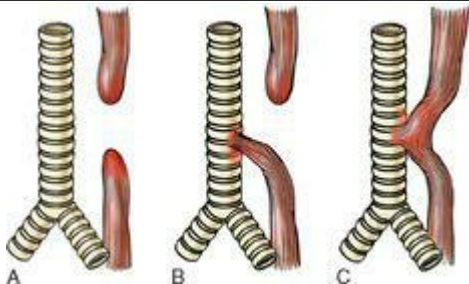


FIGURA 17-1

Atresia esofágica e fístula traqueoesofágica. **A**, Segmentos esofágicos superior e inferior cegos. **B**, Segmento superior cego com fístula entre o segmento inferior e a traqueia. **C**, Fístula entre o esôfago e a traqueia patentes. O tipo **B** é o mais comum.

(Adaptado de Morson BC, Dwason, IMP, Eds: *Gastrointestinal Pathology*. Oxford, Blackwell Scientific Publications, 1972, p 8.)

A *estenose* é uma forma incompleta de atresia na qual o lúmen está marcadamente reduzido no seu calibre como resultado de um espessamento fibroso da parede, resultando em obstrução parcial ou completa. A estenose pode envolver qualquer parte do trato GI, embora o esôfago e o intestino delgado sejam mais frequentemente afetados. O *ânus imperfurado*, a forma mais comum de atresia intestinal congênita, é decorrente da não involução do diafragma cloacal. A estenose pode ser causada tanto por cicatrização inflamatória, como pode ocorrer com refluxo gastroesofágico crônico, irradiação, escleroderma ou injúria cáustica.

O *sistos de duplicação congênitos* são massas císticas saculares ou alongadas que contêm camadas de músculo liso redundantes. Estes podem estar presentes no esôfago, intestino delgado ou cólon.

Hérnia Diafragmática, Onfalocele e Gastroquise

A *hérnia diafragmática* ocorre quando a formação incompleta do diafragma permite que as vísceras abdominais se projetem para dentro da cavidade torácica. Quando grave, o efeito da ocupação do espaço pelas vísceras deslocadas pode causar hipoplasia pulmonar, que é incompatível com a vida após o nascimento. A *onfalocele* ocorre quando o fechamento da musculatura abdominal fica incompleto e as vísceras abdominais se projetam para dentro de um saco membranoso ventral. Isso pode ser reparado cirurgicamente, mas cerca de 40% das crianças com onfalocele apresentam outros defeitos ao nascimento, incluindo hérnia diafragmática e anomalias cardíacas. A *gastroquise* é outro defeito da parede ventral similar à onfalocele, exceto pelo fato de que ela envolve todas as camadas da parede abdominal, desde o peritônio até a pele.

Ectopia

Tecidos ectópicos (*restos do desenvolvimento*) são comuns no trato GI. O local mais frequente de *mucosa gástrica ectópica* é o terço superior do esôfago, onde ela é referida como um “*patch*” de entrada. Embora seja geralmente assintomática, o ácido liberado pela mucosa gástrica dentro do esôfago pode resultar em disfagia, esofagite, esôfago de Barrett, ou, raramente, adenocarcinoma. O *tecido pancreático ectópico* ocorre com menos frequência e pode ser encontrado no esôfago ou estômago. Como os “*patches*” de entrada, esses nódulos são quase sempre assintomáticos, mas podem gerar danos e inflamações locais. Quando o tecido pancreático ectópico está presente no piloro, a inflamação e a cicatrização podem levar a obstrução. Como os restos podem estar presentes dentro de qualquer camada da parede gástrica, eles podem mimetizar um câncer invasivo. A *heterotopia gástrica*, pequenos pedaços de mucosa gástrica ectópica no intestino delgado ou cólon, pode se apresentar com perda de sangue oculta decorrente da ulceração péptica da mucosa adjacente. ¹

Divertículo de Meckel

Um divertículo verdadeiro é uma evaginação cega do trato alimentício que é delimitada pela mucosa, se comunica com o lúmen e inclui todas as três camadas da parede intestinal. O tipo mais comum é o *divertículo de Meckel*, que ocorre no íleo.

O divertículo de Meckel ocorre como resultado de uma involução fracassada do duto vitelínico, o qual conecta o lúmen do intestino em desenvolvimento ao saco vitelínico. Esse divertículo solitário é uma pequena bolsa que se estende a partir do lado antimesentérico do intestino (Fig. 17-2). Este é um divertículo verdadeiro com uma parede que inclui mucosa, submucosa e muscular própria. Os divertículos de Meckel ocorrem em aproximadamente 2% da população, estão geralmente presentes a dois pés (85 cm) da válvula ileocecal, têm aproximadamente 2 polegadas (5 cm) de comprimento, são duas vezes mais comuns em homens do que em mulheres e são mais frequentemente sintomáticos aos 2 anos de idade (embora somente ~4% dos divertículos de Meckel sejam sintomáticos). Esses fatos constituem a “regra dos 2”, que é bastante usada para ajudar a lembrar as características dos divertículos de Meckel. A mucosa que reveste o divertículo de Meckel pode se assemelhar à do intestino delgado normal, mas tecidos pancreáticos ou gástricos ectópicos também podem estar presentes. O último pode resultar em *ulceração péptica* da mucosa do intestino delgado adjacente e se apresenta com sangramento oculto ou dor abdominal, se assemelhando à apendicite aguda ou à obstrução intestinal.

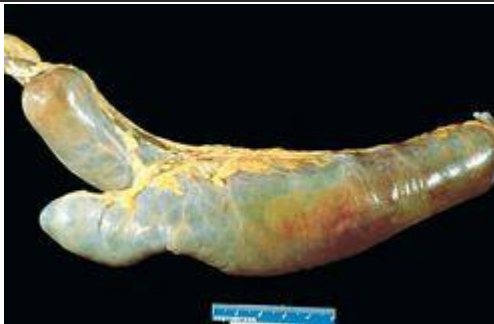

FIGURA 17-2

Divertículo de Meckel. A bolsa cega está localizada no lado antimesentérico do intestino

delgado.

Menos comumente, os divertículos congênitos ocorrem em outras partes do intestino delgado ou do cólon ascendente. Praticamente todos os outros divertículos são adquiridos e (a) ou não possuem a muscular inteira ou (b) possuem uma muscular própria atenuada. Embora os divertículos adquiridos possam ocorrer no esôfago, estômago e duodeno, o local mais comum é o cólon sigmoide (discutido posteriormente).

Estenose Pilórica

A *estenose pilórica hipertrófica congênita* é de três a quatro vezes mais comum em homens e ocorre em 1 de 300 a 900 nascimentos. Gêmeos monozigóticos têm alta taxa de concordância, sugerindo uma base genética. Estudos familiares sugerem hereditariedade poligênica complexa. A síndrome de Turner e a trissomia do 18 também estão associadas à doença. *A estenose pilórica hipertrófica congênita geralmente se apresenta na segunda ou terceira semana de vida como regurgitação inaugural e vômitos persistentes, projetados e não biliosos.* O exame físico revela hiperperistalse e uma massa abdominal firme e ovoide. Esses achados se originam da hiperplasia da muscular própria pilórica, a qual obstrui o fluxo gástrico de saída. Edema e alterações inflamatórias na mucosa e submucosa podem agravar o estreitamento. A separação cirúrgica da muscular (miotomia) é curativa. A estenose pilórica adquirida ocorre em adultos como consequência de gastrite antral ou de úlceras pépticas próximas ao piloro. Carcinomas do estômago distal e do pâncreas também podem estreitar o canal pilórico devido à fibrose ou infiltração maligna.

Doença de Hirschsprung

A *doença de Hirschsprung* ocorre em aproximadamente 1 de 5.000 nascidos vivos. Ela pode ser isolada ou ocorrer em combinação com outras anormalidades do desenvolvimento; 10% de todos os casos ocorrem em crianças com síndrome de Down, e anormalidades neurológicas graves estão presentes nos outros 5%.

Patogenia. Você deve se lembrar que o plexo neuronal entérico se desenvolve a partir de células da crista neural que migram para dentro da parede intestinal durante a embriogênese. A doença de Hirschsprung, também conhecida como *megacólon agangliônico congênito*, ocorre quando a migração normal das células da crista neural do ceco para o reto é interrompida prematuramente ou quando as células do gânglio sofrem morte prematura. Isso produz um segmento intestinal distal que não apresenta a submucosa de Meissner e o plexo mesentérico de Auerbach (“aganglionose”). As contrações peristálticas coordenadas estão ausentes e ocorre obstrução funcional, resultando em dilatação próxima ao segmento afetado.

Os mecanismos subjacentes à migração defeituosa das células da crista neural na doença de Hirschsprung são desconhecidos, mas um componente genético está presente em aproximadamente todos os casos, e 4% dos irmãos dos pacientes são afetados.² No entanto, na maioria dos casos, a herança Mendeliana simples não está envolvida. *Mutações de perda-de-função heterozigóticas no receptor tirosina quinase RET são responsáveis pela maioria dos casos familiares* e por aproximadamente 15% dos casos esporádicos.³ Mutações também ocorrem em pelo menos sete outros genes que codificam proteínas envolvidas no neurodesenvolvimento entérico, incluindo o fator neurotrófico derivado da glia ligante de RET, endotelina, e o receptor de endotelina, mas, em agregados, estes respondem por menos de 30% dos pacientes, sugerindo que os outros defeitos ainda devem ser descobertos. Como a penetrância é incompleta, a modificação de genes ou fatores ambientais também deve ser importante. Além disso, está claro que fatores ligados ao sexo existem, já que os homens são preferencialmente afetados, enquanto a doença tende a ser mais extensa nas mulheres.

Morfologia. O diagnóstico da doença de Hirschsprung requer a documentação da ausência de células ganglionares dentro do segmento afetado. Como as migrações das células da crista neural dos plexos de Meissner e Auerbach estão ligadas, é possível estabelecer o diagnóstico pré-operativamente com o exame de amostras de biópsia por sucção. Além de suas morfologias características nos cortes corados por hematoxilina e eosina (H&E), as células ganglionares podem ser identificadas usando as colorações imuno-histoquímicas para acetilcolinesterase.

O reto é sempre afetado, mas o comprimento dos segmentos adicionais envolvidos varia amplamente. A maioria dos casos está limitada ao reto e ao cólon sigmoide, mas casos graves podem envolver o cólon inteiro. A região aganglionar pode ter uma aparência grosseiramente normal ou contraída, enquanto o cólon proximal inervado normalmente pode sofrer dilatação progressiva ([Fig. 17-3](#)). Com o tempo, o cólon proximal pode se tornar massivamente distendido (**megacólon**), alcançando até 20 cm de diâmetro. A dilatação pode estirar e afinar a parede do cólon a ponto de ela se romper, o que ocorre mais frequentemente próximo ao ceco. Inflamações da mucosa ou úlceras superficiais também

podem estar presentes. Essas alterações próximas ao segmento doente podem tornar difícil a identificação macroscópica da extensão da aganglionose. Portanto, a análise intraoperatória de cortes congelados de secções transmuralis é comumente utilizada para confirmar a presença de células ganglionares na margem anastomótica.

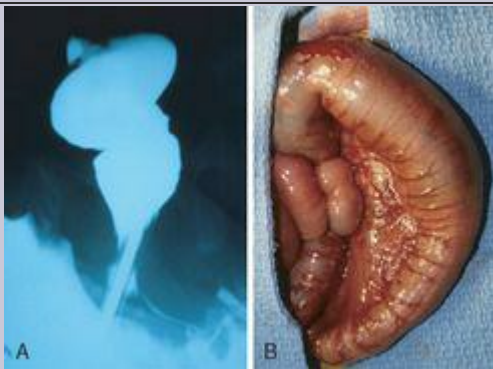


FIGURA 17-3

Doença de Hirschsprung. **A**, Estudo de enema de bário pré-operatório mostrando o reto estreitado (parte inferior da imagem) e o cólon sigmoide dilatado. **B**, Fotografia intraoperatória correspondente mostrando o reto estreitado e a dilatação do cólon sigmoide.

(Cortesia de Dr. Aliya Husain, The University of Chicago, Chicago, IL.)

Características Clínicas. Os pacientes costumam apresentar a doença ao nascimento, frequentemente não sendo capazes de passar o mecônio no período pós-natal imediato. Em seguida, ocorre a constipação obstrutiva embora nos casos em que somente poucos centímetros do reto estão envolvidos possa haver a passagem ocasional de fezes. As principais ameaças à vida são a enterocolite, os desequilíbrios de fluidos e eletrólitos, a perfuração e a peritonite. O

modo primário de tratamento é a ressecção cirúrgica do segmento aganglionar e anastomose do cólon normal ao reto. Mesmo após a cirurgia bem-sucedida, pode levar anos para que os pacientes alcancem uma função e continência intestinal normal.

Contrariamente ao megacólon congênito da doença de Hirschsprung, o *megacólon adquirido* pode ocorrer em qualquer idade como resultado da doença de Chagas, obstrução por neoplasma ou estrutura inflamatória, *megacólon tóxico* complicante da colite ulcerativa, miopatia visceral ou em associação com distúrbios psicossomáticos funcionais. Destes, somente a doença de Chagas (discutida posteriormente) está associada a perda de gânglios.

ESÔFAGO

O esôfago se desenvolve da porção cranial do intestino anterior e é reconhecível por volta da terceira semana de gestação. Ele é um tubo muscular oco, altamente distensível, que se estende da epiglote, na faringe, até a junção gastroesofágica. As doenças adquiridas do esôfago se estendem desde cânceres altamente letais até “azias” persistentes que podem ser crônicas e incapacitantes ou meramente um incômodo ocasional.

Obstrução Esofágica

Para que alimentos e fluidos sejam distribuídos eficientemente do esôfago até o estômago, a deglutição deve ser acompanhada por uma onda coordenada de contrações peristálticas. A imobilidade esofágica interfere nesse processo e pode tomar diversas formas. As contrações esofágicas de alta amplitude, nas quais a camada longitudinal externa de músculo liso se contrai antes da camada circular interna, ocorrem em alguns pacientes. Essa falta de coordenação resulta em uma síndrome chamada de *esôfago quebra-nozes*, que pode causar obstrução esofágica periódica de curta duração.⁴ Outros distúrbios motores do esôfago incluem *espasmos esofágicos difusos*, os quais também podem resultar em obstrução funcional. Como isso aumenta o estresse da parede esofágica, os espasmos esofágicos difusos podem levar à formação de pequenos *divertículos*. Estas pequenas bolsas de mucosa, as quais são mais precisamente descritas como pseudodivertículos pelo fato de não terem uma muscular verdadeira, são incomuns, provavelmente por causa da musculatura esofágica densa e contínua. O *divertículo de Zenker* (*divertículo faringoesofágico*) está localizado imediatamente acima do esfíncter esofágico superior; o *divertículo de tração* ocorre próximo ao ponto médio do esôfago e o *divertículo epifrênico* está imediatamente acima do esfíncter esofágico inferior. O divertículo de Zenker pode alcançar muitos centímetros em tamanho e acumular quantidades significativas de comida, produzindo uma massa e sintomas que incluem regurgitação.

A passagem de comida também pode ser impedida pela *estenose* esofágica, ou estreitamento do lúmen. Isso geralmente é causado pelo espessamento fibroso da submucosa e está associado à atrofia da muscular própria, assim como a danos epiteliais secundários. Embora ocasionalmente congênita, a *estenose* é, muitas vezes, decorrente de inflamação e cicatrização, que podem ser causadas por refluxo gastroesofágico crônico, irradiação ou injúrias cáusticas. A disfagia associada à estenose é geralmente progressiva, afetando primeiro a habilidade de ingerir sólidos e somente depois interferindo na ingestão de líquidos. Como a obstrução se desenvolve de forma lenta, os pacientes podem modificar subconscientemente sua dieta, privilegiando alimentos moles e líquidos, sem perceber sua condição até que a obstrução esteja completa.

As *membranas de mucosa esofágicas* são protrusões de mucosa incomuns, semelhantes a saliências, que podem causar obstrução. A patogenia é desconhecida, mas as membranas são encontradas mais frequentemente em mulheres acima dos 40 anos de idade. As membranas estão em geral, associadas a refluxo gastroesofágico, doença do enxerto-versus-hospedeiro ou doenças que causam bolhas na pele. As membranas esofágicas superiores acompanhadas pela anemia por deficiência de ferro, glossite e queilose são parte da *síndrome de Paterson-Brown-Kelly* ou de *Plummer-Vinson*. As membranas esofágicas são mais comuns no esôfago superior, como lesões semicircunferenciais, excêntricas, que se projetam menos do que 5 mm e têm uma espessura de 2 a 4 mm. Microscopicamente, as membranas são compostas por um tecido conjuntivo fibrovascular e um epitélio sobrejacente. O principal sintoma das membranas é a disfagia associada a alimentos mastigados incompletamente.

Os *anéis esofágicos*, ou *anéis de Schatzki*, são similares às membranas, porém, circunferenciais e mais espessos. Os anéis incluem mucosa, submucosa e, em alguns casos, a muscular própria hipertrofica. Quando presentes no esôfago distal, acima da junção gastroesofágica, eles são

chamados de *anéis A* e são cobertos por uma mucosa escamosa; contrariamente, aqueles localizados na junção escamocolunar do esôfago inferior são designados como *anéis B* e podem ter uma mucosa gástrica do tipo cárdico em sua superfície inferior.

ACALÁSIA

O tônus aumentado do *esfincter esofágico inferior* (EEI), como resultado do relaxamento prejudicado do músculo liso, é uma causa importante da obstrução esofágica. A liberação de óxido nítrico e polipeptídeos intestinais vasoativos dos neurônios inibitórios, juntamente com a interrupção da sinalização colinérgica normal, permitem que o EEI relaxe durante a deglutição. *A acalásia é caracterizada pela tríade de relaxamento incompleto do EEI, tônus aumentado do EEI e o peristaltismo do esôfago.* A acalásia primária é causada pela falha dos neurônios inibitórios esofágicos distais e é, por definição, idiopática. ⁵ Também podem ocorrer alterações degenerativas na inervação neural, tanto intrínsecas ao esôfago quanto no nervo vago extraesofágico ou no núcleo motor dorsal do vago. A acalásia secundária pode surgir na doença de Chagas, na qual a infecção por *Trypanosoma cruzi* causa a destruição do plexo mientérico, falha no peristaltismo e dilatação esofágica. Os plexos mioentéricos duodenais, colônicos e uretérico também podem ser causados por neuropatia autonômica diabética; distúrbios infiltrativos tais como malignâncias, amiloidose ou sarcoidose; e lesões dos núcleos motores dorsais, particularmente pólio e ablação cirúrgica. As opções de tratamento para acalásia primária e secundária incluem miotomia laparoscópica e dilatação por balão pneumático. A injeção de neurotoxina botulínica (Botox), para inibir os neurônios colinérgicos do EEI, também pode ser efetiva.

LACERAÇÕES

As dilacerações longitudinais no esôfago próximo à junção gastroesofágica são denominadas *dilacerações de Mallory-Weiss* e estão mais frequentemente associadas a ânsias e vômitos graves secundários à intoxicação aguda por álcool. Normalmente, o relaxamento reflexo da musculatura gastroesofágica precede a onda contrátil antiperistáltica associada ao vômito. Especula-se que este relaxamento fracasse durante o vômito prolongado, fazendo com que conteúdos do refluxo gástrico recubram a abertura gástrica e levem a parede esofágica a se esticar e se romper. As grosseiras *lacerações lineares da síndrome de Mallory-Weiss são longitudinalmente orientadas e variam em comprimento desde milímetros até vários centímetros*. Essas lacerações geralmente cruzam a junção gastroesofágica, mas podem também estar localizadas na mucosa gástrica proximal. Mais de 10% dos sangramentos GI superiores, os quais frequentemente se apresentam como hematêmese ([Tabela 17-1](#)), resultam de lacerações esofágicas superficiais, tais como aquelas associadas à síndrome de Mallory-Weiss. Estas geralmente não requerem intervenção cirúrgica, e a cura tende a ser rápida e completa. Contrariamente, a *síndrome de Boerhaave*, caracterizada pela ruptura esofágica distal e mediastinite, ocorre raramente e é um evento catastrófico.

TABELA 17-1 Causas Esofágicas da Hematêmese

Lacerações (síndrome de Mallory-Weiss)
Perfuração esofágica (câncer ou síndrome de Boerhaave)
Varizes (cirrose)
Fístula esofágico-aórtica (geralmente com câncer)
Esofagite química e por pílulas
Esofagite infecciosa (<i>Candida</i> , Herpes)
Estenoses benignas
Vasculite (autoimune, citomegalovírus)
Esofagite de refluxo (erosiva)
Esofagite eosinofílica
Úlceras Esofágicas (muitas etiologias)
Esôfago de Barrett
Adenocarcinoma
Carcinoma de células escamosas
Hérnia hiatal

ESOFAGITE QUÍMICA E INFECCIOSA

A mucosa escamosa estratificada do esôfago pode ser danificada por uma variedade de irritantes incluindo álcool, ácidos e álcalis corrosivos, fluidos excessivamente quentes e fumo intensivo. A mucosa esofágica também pode ser danificada quando pílulas medicinais se alojam e se dissolvem no esôfago em vez de chegarem até o estômago intactas, um condição chamada de *esofagite induzida por pílula*. A esofagite decorrente de injúrias químicas geralmente causa somente dor autolimitante, particularmente *disfagia* (dor com a deglutição). Hemorragias, estrangulamentos ou perfurações também podem ocorrer em casos graves. A injúria esofágica iatrogênica pode ser causada por *quimioterapia citotóxica, terapia radioativa ou doença do enxerto-versus-hospedeiro*.

Infeções podem ocorrer em indivíduos normalmente saudáveis, mas são mais frequentes nos que estão debilitados ou imunossuprimidos como resultado de uma doença ou terapia. Nesses pacientes, é comum ocorrer a infecção esofágica pelos *vírus do herpes simples, citomegalovírus (CMV) ou organismos fúngicos*. Dentre as fúngicas, a *candidíase* é a mais comum, embora a *mucormicose* e a *aspergilose* possam ocorrer. O esôfago também pode estar envolvido em doenças descamativas da pele, como *penfigoide bolhoso* e *epidermólise bolhosa* e, raramente, a *doença de Crohn*.

Morfologia. A morfologia das **esofagites químicas e infecciosas** varia conforme a etiologia. Infiltrados densos de neutrófilos estão presentes na maioria dos casos, mas podem estar ausentes nas injúrias induzidas por químicos (lixívia, ácidos ou detergentes), o que pode resultar em necrose total da parede esofágica. A esofagite induzida por pílula ocorre frequentemente no local dos estrangulamentos que impedem a passagem dos conteúdos luminiais. Quando presente, a ulceração é acompanhada pela necrose superficial com tecido de granulação e fibrose eventual.

A irradiação esofágica causa danos similares àqueles vistos em outros tecidos e incluem proliferação da íntima e estreitamento luminal de vasos sanguíneos submucosos e murais. O dano na mucosa é, em parte, frequentemente decorrente de injúria vascular induzida por radiação, como discutido no [Capítulo 9](#).

A infecção por fungos ou bactérias pode tanto causar danos quanto complicar uma úlcera preexistente. Bactérias orais não patogênicas são frequentemente encontradas no leito da úlcera, enquanto os organismos patogênicos, os quais são responsáveis por cerca de 10% das esofagites infecciosas, podem invadir a lâmina própria e causar necrose da mucosa subjacente. A candidíase, na sua forma mais avançada, é caracterizada por **pseudomembranas** aderentes e acinzentadas compostas de hifas fúngicas densamente entrelaçadas e células inflamatórias recobrimdo a mucosa esofágica.

A aparência endoscópica geralmente fornece uma pista sobre o agente infeccioso na esofagite viral. Os herpesvírus causam tipicamente úlceras em saca-bocados ([Fig. 17-4A](#)). Amostras de biópsias demonstram inclusões virais nucleares dentro de um aro de células epiteliais em degeneração na borda da úlcera ([Fig. 17-4B](#)). Contrariamente, o CMV causa ulcerações superficiais e inclusões citoplasmáticas e nucleares características dentro das

células endoteliais capilares e estromais (Fig. 17-4C). Embora a aparência histológica seja característica, as colorações imuno-histoquímicas para antígenos vírus-específicos são uma ferramenta diagnóstica subordinada sensível e específica.

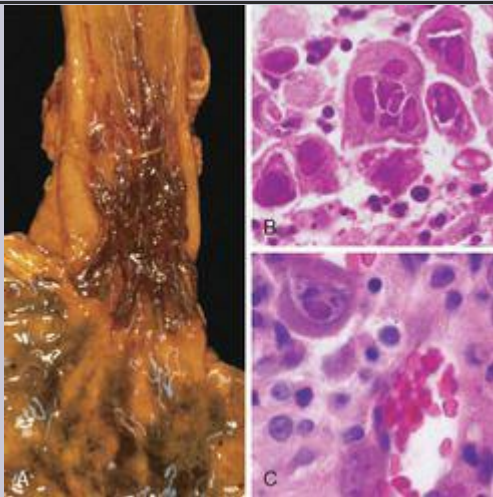


FIGURA 17-4

Esofagite viral. **A**, Amostra pós-morte com múltipla úlceras herpéticas no esôfago distal. **B**, Células escamosas multinucleadas contendo inclusões nucleares de Herpesvírus. **C**, Células endoteliais infectadas por citomegalovírus com inclusões nucleares e citoplasmáticas.

As características histológicas da **doença esofágica do enxerto-versus-hospedeiro** são similares àquelas na pele e incluem apoptose de células epiteliais basais, atrofia da mucosa e

fibrose da submucosa em infiltrados inflamatórios agudos significativos. As aparências microscópicas do envolvimento esofágico no penfigoide bolhoso, na epidermólise bolhosa e na doença de Crohn também são similares às aquelas encontradas na pele ([Cap. 25](#)).

ESOFAGITE DE REFLUXO

O epitélio pavimentoso estratificado do esôfago é resistente à abrasão dos alimentos, mas é sensível ao ácido. As glândulas submucosas, as quais são mais abundantes no esôfago proximal e distal, contribuem para a proteção da mucosa por meio da secreção de mucina e bicarbonato. Ainda mais importante, o tônus constante do esfíncter esofágico inferior previne o refluxo de conteúdos gástricos ácidos, os quais estão sob pressão positiva e que de outro modo entrariam no esôfago. O refluxo de conteúdos gástricos no esôfago inferior é a causa mais frequente de esofagite e o diagnóstico GI mais comum em pacientes de ambulatório nos Estados Unidos. ⁶ A condição clínica associada é chamada de *doença do refluxo gastroesofágico* (DRGE).

Patogenia. O refluxo dos sucos gástricos é central para o desenvolvimento de injúria na mucosa na DRGE. Nos casos graves, o refluxo de bile do duodeno pode exacerbar o dano. As condições que diminuem o tônus do esfíncter esofágico inferior ou aumentam a pressão abdominal contribuem para a DRGE e incluem o uso de álcool e tabaco, obesidade, depressivos do sistema nervoso central, gravidez, hérnia do hiato (discutida posteriormente), atraso no esvaziamento gástrico e volume gástrico aumentado. Em muitos casos, nenhuma causa definitiva é identificada.

Morfologia. A **hiperemia**, evidente para o endoscopista como um avermelhado, pode ser a única alteração. Na DRGE leve, a histologia da mucosa é, quase sempre, aparentemente normal. No caso de uma doença mais significativa, os **eosinófilos** são recrutados para a mucosa escamosa, seguidos pelos neutrófilos, os quais estão geralmente associados a uma injúria mais grave ([Fig. 17-5A](#)). A **hiperplasia da zona basal** excedendo 20% da espessura total do epitélio e o alongamento das papilas da lâmina própria, de modo que elas se estendam para o terço superior do epitélio, também podem estar presentes.

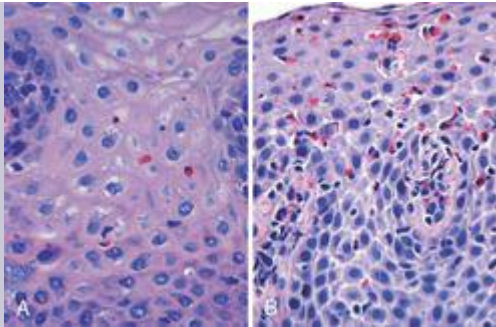


FIGURA 17-5

Esofagite. **A**, Esofagite de refluxo com eosinófilos intraepiteliais espalhados. Embora uma expansão leve da zona basal possa ser observada, a maturação das células escamosas é relativamente normal. **B**, A esofagite eosinofílica é caracterizada por numerosos eosinófilos intraepiteliais. A maturação escamosa anormal também está aparente.

Características Clínicas. A DRGE é mais comum em adultos acima dos 40 anos de idade, mas também ocorre em bebês e crianças. Os sintomas clínicos mais comuns são disfagia, azia e, menos frequentemente, uma regurgitação perceptível de conteúdos gástricos com sabor ácido. Raramente, a DRGE crônica é pontuada por ataques de dor torácica aguda que podem ser confundidos com doenças cardíacas. O tratamento com inibidores de bombas de prótons ou antagonistas do receptor de histamina H_2 , os quais reduzem a acidez gástrica, tipicamente fornecem alívio dos sintomas. Embora a severidade dos sintomas não esteja intimamente relacionada ao grau de danos histológicos, estes tendem a aumentar com a duração da doença. As complicações da esofagite de refluxo incluem ulceração esofágica, hematêmese, melena, desenvolvimento de estrangulamento e esôfago de Barrett.

A *hérnia do hiato* é caracterizada pela separação da crura (pilares) diafragmática e protrusão do estômago para dentro do tórax através da fenda resultante. As hérnias do hiato congênitas são reconhecidas em bebês e crianças, mas muitas são adquiridas ao longo da vida. A hérnia do hiato

é sintomática em menos de 10% dos adultos, e tais casos geralmente estão associados a outras causas de incompetência do EEI. Os sintomas, incluindo azia e regurgitação de sucos gástricos, são similares à DRGE.

ESOFAGITE EOSINOFÍLICA

A incidência da esofagite eosinofílica está aumentando significativamente.⁷ Os sintomas incluem impactação dos alimentos e disfagia em adultos e intolerância à alimentação ou sintomas semelhantes a DRGE em crianças. A característica histológica cardinal é o grande número de eosinófilos intraepiteliais, particularmente superficialmente (Fig. 17-5B). Sua abundância pode ajudar a diferenciar a esofagia eosinofílica da DRGE, da doença de Crohn e de outras causas de esofagite. Características clínicas, particularmente o fracasso do tratamento com inibidores de bombas de prótons em alta dose e a ausência de refluxo ácido, também são necessários para o diagnóstico. A maioria dos indivíduos com esofagite eosinofílica são atópicos e muitos têm dermatite atópica, rinite alérgica, asma ou eosinofilia periférica modesta. Os tratamentos incluem restrições na dieta para evitar a exposição à alérgenos dos alimentos, tais como produtos do leite de vaca e da soja, e corticosteroides tópicos ou sistêmicos.

Esôfago de Barrett

O *esôfago de Barrett* é uma complicação da DRGE crônica, que é caracterizada por *metaplasia intestinal dentro da mucosa escamosa esofágica*. A incidência do esôfago de Barrett está aumentando, e estima-se que ocorra em cerca de 10% dos indivíduos com DRGE sintomática. O esôfago de Barrett é mais comum em homens brancos e se apresenta tipicamente entre 40 e 60 anos de idade. A maior preocupação no esôfago de Barrett é que *ele confere um grande risco de adenocarcinoma esofágico*. Estudos moleculares sugerem que o epitélio de Barrett possa ser mais similar ao adenocarcinoma do que ao epitélio esofágico normal, consistente com a visão de que o esôfago de Barrett é uma condição pré-maligna. De acordo com esse fato, a *displasia* epitelial, considerada uma lesão pré-invasiva, é detectada em 0,2% a 2,0% das pessoas com esôfago de Barrett a cada ano e está associada a sintomas prolongados e à idade avançada do paciente. Embora a vasta maioria dos adenocarcinomas esofágicos esteja associada ao esôfago de Barrett, é importante lembrar que a maioria dos indivíduos com esôfago de Barrett não desenvolve tumores esofágicos.

Morfologia. O esôfago de Barrett pode ser reconhecido como uma ou várias línguas ou manchas vermelhas de mucosa aveludada se estendendo para cima a partir da junção gastroesofágica. Essa mucosa metaplásica se alterna com uma mucosa escamosa (esofágica) lisa, pálida e se conecta com uma mucosa colunar (gástrica) marrom-clara distalmente ([Fig. 17-6](#) A e B). Os endoscópios de alta resolução têm aumentado a sensibilidade da detecção do esôfago de Barrett. Isso levou a uma subclassificação do esôfago de Barrett como segmento longo, no qual 3 cm ou mais do esôfago estão envolvidos, ou segmento curto, no qual menos de 3 cm estão envolvidos. Não está claro até agora se o risco de displasia na doença de segmento curto é menor do que no esôfago de Barrett de segmento longo.

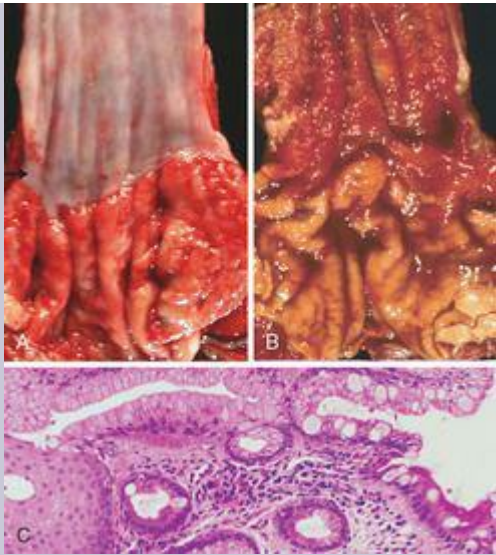

FIGURA 17-6

Esôfago de Barrett. **A**, Junção gastroesofágica normal. **B**, Esôfago de Barrett. Observe as pequenas ilhas de mucosa escamosa mais pálida na mucosa de Barrett. **C**, Aparência histológica da junção gastroesofágica no esôfago de Barrett. Observe a transição entre a mucosa escamosa esofágica (à esquerda) e a metaplasia de Barrett, com células caliciformes metaplásicas abundantes (à direita).

O diagnóstico do esôfago de Barrett requer tanto evidências endoscópicas de mucosa anormal acima da junção gastroesofágica quanto metaplasia intestinal histologicamente documentada. As **células caliciformes**, que apresentam vacúolos mucosos distintos que se coram em azul pálido pela H&E e dão forma de taça de vinho ao citoplasma restante,

definem a **metaplasia intestinal** e são necessárias para o diagnóstico do esôfago de Barrett (Fig. 17-6 C). A necessidade da metaplasia intestinal reflete o fato que esta característica se correlaciona com o risco neoplásico. Células mucosas foveolares, que não apresentam vacúolos mucosos distintos são insuficientes para o diagnóstico. A necessidade de uma anormalidade endoscópica ajuda a evitar um diagnóstico errôneo se células caliciformes metaplásicas dentro da cárdia forem incluídas na biópsia.

Quando a **displasia** está presente, ela é classificada como de baixo grau ou de alto grau. A proliferação epitelial aumentada, frequentemente com mitoses atípicas, cromatina agrupada irregularmente, razão núcleo-citoplasma aumentada e a não maturação das células epiteliais ao longo de sua migração para a superfície esofágica estão presentes em ambos os graus de displasia (Fig. 17-7 A). A arquitetura da glândula é frequentemente anormal e é caracterizada por brotamento, formas irregulares e aglomeração de células (Fig. 17-7 B). A displasia de alto grau exhibe alterações mais graves na citologia e na arquitetura. O carcinoma intramucoso é caracterizado pela invasão de células epiteliais neoplásicas na lâmina própria.

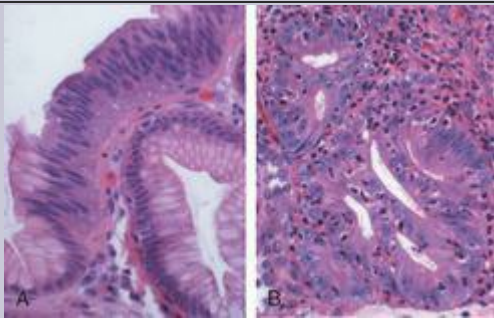


FIGURA 17-7

Displasia no esôfago de Barrett. **A**, Transição abrupta da metaplasia de Barrett para a displasia de baixo grau. Observe a estratificação nuclear e a hiper cromasia. **B**, Irregularidades da arquitetura, incluindo perfis de glândula-dentro-de-glândula, ou cribriformes, na displasia de alto grau.

Características Clínicas. O esôfago de Barrett só pode ser identificado por meio de endoscopia e biópsia, as quais são geralmente instigadas pelos sintomas da DRGE. Uma vez diagnosticado, o melhor caminho de tratamento no esôfago de Barrett é um assunto em debate. No entanto, a maioria concorda que uma endoscopia periódica com biópsia, para a detecção de displasia, tem um papel importante. Todavia, incertezas sobre o potencial da displasia em regressar, tanto espontaneamente quanto em resposta à terapia, complicam as decisões clínicas quando a displasia está identificada. Contrariamente, os carcinomas intramucosos requerem intervenções terapêuticas. As opções de tratamento incluem ressecção cirúrgica, ou *esofagectomia*, assim como novas modalidades, tais como terapia fotodinâmica, ablação por laser, mucosectomia endoscópica. A displasia multifocal de alto grau, que carrega um risco significativo de progressão de carcinoma intramucoso para invasivo, é tratada similarmente ao carcinoma intramucoso. Muitos médicos acompanham displasias de baixo grau ou um simples foco de displasia de alto grau com endoscopia e biópsia a intervalos frequentes. No entanto, o tratamento da displasia esofágica está evoluindo, e espera-se que um melhor entendimento molecular da progressão neoplásica possa permitir o desenvolvimento de abordagens quimiopreventivas que reduzem a incidência do adenocarcinoma esofágico.

VARIZES ESOFÁGICAS

Em vez de retornar diretamente para o coração, o sangue venoso do trato GI é liberado para o fígado através da veia porta antes de alcançar a veia cava inferior. Esse padrão circulatório é responsável pelo *efeito de primeira passagem* no qual as drogas e outros materiais absorvidos nos intestinos são processados pelo fígado antes de entrar na circulação sistêmica. As doenças que impedem esse fluxo causam uma hipertensão portal e podem levar ao desenvolvimento de varizes esofágicas, uma causa importante de sangramento esofágico.

Patogenia. A hipertensão portal resulta no desenvolvimento de canais colaterais nos locais onde os sistemas portal e caval se comunicam. Embora estas veias colaterais permitam que alguma drenagem ocorra, elas levam ao desenvolvimento de um plexo venoso congestionado subepitelial e submucoso dentro do esôfago distal. Estas veias, chamadas de *varizes*, se desenvolvem em 90% dos pacientes cirróticos, mais comumente associadas a doença hepática alcoólica. Por todo o mundo, a esquistossomose hepática é a segunda maior causa de varizes. Será feita uma análise mais detalhada da hipertensão portal no [Capítulo 18](#).

Morfologia. As varizes podem ser detectadas pelo venograma ([Fig. 17-8 A](#)) e aparecem como veias dilatadas tortuosas localizadas principalmente na submucosa do esôfago distal e do estômago proximal. Os canais venosos diretamente abaixo do epitélio esofágico também podem se tornar massivamente dilatados. As varizes podem não ser claramente óbvias em amostras cirúrgicas ou pós-morte, porque elas colapsam na ausência de fluxo sanguíneo ([Fig. 17-8 B](#)) e, quando elas não estão rompidas, a mucosa sobrejacente está intacta ([Fig. 17-8 C](#)). A ruptura das varizes resulta em hemorragia para o lúmen ou para a parede esofágica, caso em que a mucosa sobrejacente aparece ulcerada e necrótica. Se a ruptura ocorreu no passado, trombose venosa, inflamação e vestígios de uma terapia anterior também podem estar presentes.

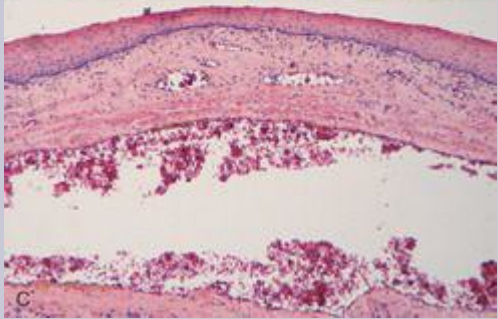
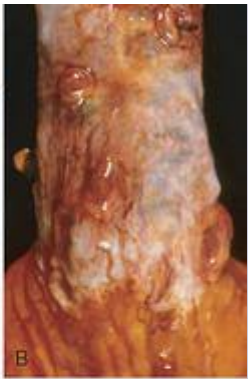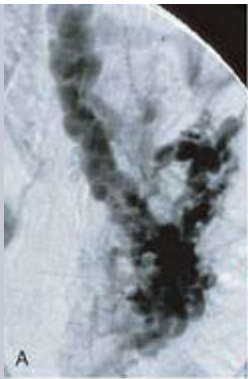


FIGURA 17-8

Varizes esofágicas. **A**, Este angiograma mostra diversas varizes esofágicas tortuosas. **B**, Varizes colapsadas estão presentes nesta amostra pós-morte correspondendo ao angiograma em **A**. As áreas polipoides representam os locais anteriores de hemorragia varicosa que foram ligados com ataduras. **C**, Variz dilatada abaixo da mucosa intacta.

Características Clínicas. Embora as varizes sejam frequentemente assintomáticas, elas podem se romper, causando uma hematêmese massiva. Os fatores que podem levar à ruptura ainda não estão bem definidos, mas a erosão inflamatória da mucosa subjacente reduzida, a tensão aumentada nas veias progressivamente dilatadas e a pressão hidrostática vascular aumentada associada com o vômito podem contribuir. Em qualquer caso, a hemorragia decorrente da ruptura das varizes é uma emergência médica que é tratada por um entre vários métodos: escleroterapia por injeção endoscópica de agentes trombóticos, balão endoscópico tamponado ou ligação elástica endoscópica. Em relação a estas intervenções, quase metade dos pacientes morre do primeiro episódio de sangramento tanto por uma consequência direta da hemorragia quanto pelo coma hepático consequente iniciado pelo choque hipovolêmico. Entre aqueles que sobrevivem, os casos adicionais de hemorragia ocorrem em mais de 50% dentro de 1 ano. Cada episódio tem uma taxa de mortalidade similar. Portanto, mais da metade as mortes entre indivíduos com cirrose avançada resulta de ruptura das varizes. Devemos lembrar, no entanto, que elas são somente uma das causas de hematêmese.

Tumores Esofágicos

Duas variantes morfológicas abrangem a maioria dos cânceres de esôfago: adenocarcinoma e carcinoma de células escamosas. Por todo o mundo, o carcinoma de células escamosas é mais comum, mas nos Estados Unidos e em outros países do Oeste os adenocarcinomas estão aumentando. As razões potenciais para estes aumentos estão discutidas abaixo.

ADENOCARCINOMA

O adenocarcinoma do esôfago tipicamente surge em segundo plano do esôfago de Barrett e da DRGE de longa duração. O risco de adenocarcinoma é maior naqueles com displasia documentada e é aumentando ainda mais pelo uso de tabaco, obesidade e terapia de radiação prévia.² Contrariamente, o risco do adenocarcinoma é reduzido por dietas ricas em frutas e vegetais frescos. Alguns sorotipos de *Helicobacter pylori* estão associados a diminuição no risco de adenocarcinoma, talvez por causar uma atrofia gástrica e reduzir o refluxo de ácido.

O adenocarcinoma esofágico ocorre mais frequentemente em Caucásios e mostra uma tendência de gênero, sendo sete vezes mais comum em homens. No entanto, a incidência varia 60 vezes por todo o mundo, com taxas mais altas em certos países desenvolvidos ocidentais, incluindo Estados Unidos, Reino Unido, Canadá, Austrália, Holanda e Brasil, e mais baixas na Coreia, Tailândia, Japão e Equador. Nos países onde os adenocarcinomas de esôfago são mais comuns, a incidência tem aumentado significativamente desde 1970, mais rapidamente do que quase todos os outros cânceres. Como resultado, o adenocarcinoma esofágico, que representou menos de 5% dos cânceres esofágicos antes de 1970, agora é responsável por metade de todos os cânceres esofágicos nos Estados Unidos.

Patogenia. Estudos moleculares sugeriram que a progressão do esôfago de Barrett para o adenocarcinoma ocorre durante um longo período, com aquisição gradual de alterações genéticas e epigenéticas. Esse modelo é justificado pela observação de que clones epiteliais identificados na metaplasia de Barrett não displásica persistem e acumulam mutações durante a progressão para a displasia e para carcinoma invasivo. Anormalidades cromossômicas e mutações ou superexpressão de p53 estão presentes nos estágios iniciais do adenocarcinoma esofágico. Alterações genéticas adicionais incluem amplificação dos genes de *c-ERB-B2*, *ciclina D1* e *ciclina E*; mutações do gene supressor de tumor de retinoblastoma; e perda alélica do inibidor de quinase dependente de ciclina *p16/INK4a*. Em outras instâncias *p16/INK4a* é epigeneticamente silenciado por hipermetilação. A expressão epitelial aumentada dos genes dependentes do fator de necrose tumoral (TNF) e do fator nuclear (NF)-κB sugere que a inflamação também pode contribuir para a progressão neoplásica.

Morfologia. O adenocarcinoma esofágico geralmente ocorre no terço distal do esôfago e pode invadir a cárdia gástrica adjacente (Fig. 17-9 A). Inicialmente aparecendo como manchas chatas ou elevadas na mucosa anteriormente intacta, grandes massas de 5 cm ou mais de diâmetro podem se desenvolver. Alternativamente, tumores podem se infiltrar difusamente ou ulcerar e invadir profundamente. Microscopicamente, o esôfago de Barrett frequentemente aparece adjacente ao tumor. Os tumores produzem mais comumente mucina e formam glândulas (Fig. 17-10 A), geralmente com morfologia semelhante ao tipo intestinal; menos frequentemente os tumores são compostos de células em anel de sinete infiltrativas difusas (similares àquelas vistas nos cânceres gástricos difusos) ou, em casos raros, células pequenas pouco diferenciadas (similares ao carcinoma de célula pequena do pulmão).

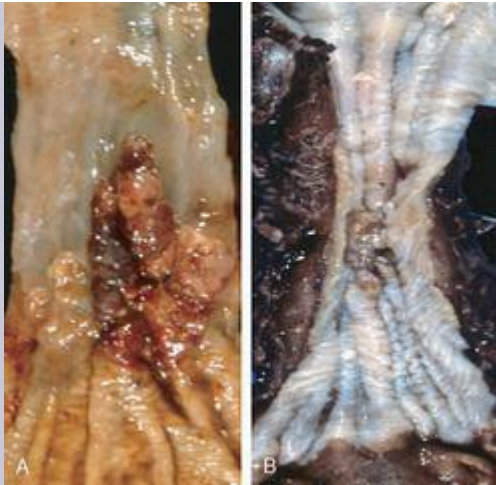


FIGURA 17-9

Câncer esofágico. **A**, O adenocarcinoma geralmente ocorre distalmente e, como neste caso, frequentemente envolve a cárdia gástrica. **B**, O carcinoma de células escamosas é mais frequentemente encontrado no esôfago médio, onde costuma causar estenoses.

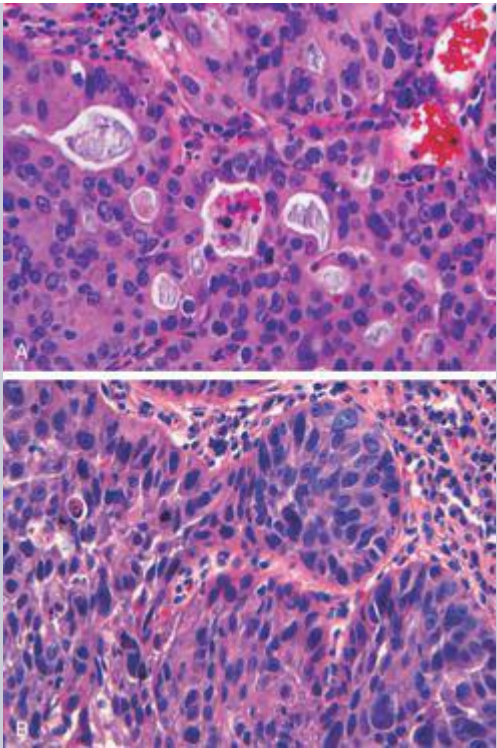


FIGURA 17-10

Câncer esofágico. **A**, Adenocarcinoma esofágico organizado em glândulas em íntimo contacto. **B**, Carcinoma de células escamosas composto de ninhos de células malignas

que recapitulam parcialmente a organização do epitélio escamoso.

Características Clínicas. Embora os adenocarcinomas esofágicos sejam ocasionalmente descobertos na avaliação da DRGE ou na vigilância do esôfago de Barrett, eles se apresentam mais comumente com dor ou dificuldade de deglutição, perda de peso progressiva, hematêmese, dor torácica ou vômitos. Quando os sintomas aparecem, o tumor geralmente já se espalhou para os vasos linfáticos submucosos. Como o diagnóstico é feito em um estágio avançado, a sobrevivência acima de 5 anos é inferior a 25%. Em contraste, a sobrevivência por 5 anos se aproxima dos 80% nos poucos pacientes com adenocarcinoma limitado à mucosa ou submucosa.

CARCINOMA DE CÉLULAS ESCAMOSAS

Nos Estados Unidos, o carcinoma de células escamosas esofágicas ocorre em adultos acima dos 45 anos de idade e afetam os homens quatro vezes mais frequentemente do que as mulheres. ¹⁰ Os fatores de risco incluem o uso de álcool e tabaco, pobreza, injúria esofágica cáustica, acalásia, tilose, síndrome de Plummer-Vinson e consumo muito frequente de bebidas muito quentes. ⁹ É quase seis vezes mais comum em afro-americanos do que em caucasianos, uma disparidade de risco surpreendente que reflete diferenças nas taxas de uso de álcool e tabaco, assim como outros fatores pouco compreendidos. ¹¹ Uma terapia de radiação prévia para o mediastino também predis põe os indivíduos ao carcinoma esofágico, tipicamente 10 ou mais anos após a exposição. ⁹

A incidência do carcinoma de células escamosas esofágicas varia acima de 180 vezes entre e dentro dos países, sendo mais comum em áreas rurais e não desenvolvidas. As regiões com maiores incidências são Irã, China central, Hong Kong, Brasil e África do Sul.

Patogenia. A maioria dos carcinomas de células escamosas esofágicas na Europa e nos Estados Unidos é, pelo menos parcialmente, atribuível ao uso de álcool e tabaco, o que sinergiza o risco aumentado. No entanto, o carcinoma de células escamosas esofágicas também é comum em algumas regiões onde o uso de álcool e tabaco é incomum. Portanto, deficiências nutricionais, assim como hidrocarbonetos policíclicos, nitrosaminas e outros compostos mutagênicos, tais como aqueles encontrados em alimentos contaminados por fungos, devem ser considerados. A infecção pelo papilomavírus humano (HPV) também tem sido implicada no carcinoma de células escamosas esofágicas em áreas de alto risco, mas não nas regiões de baixo risco. ¹² A patogenia molecular do carcinoma de células escamosas esofágicas permanece indefinida, mas a perda de diversos genes supressores de tumor, incluindo p53 e *p16/INK4a*, está envolvida.

Morfologia. Em contraste ao adenocarcinoma, metade dos carcinomas de células escamosas ocorre no terço médio do esôfago ([Fig. 17-9 B](#)). O carcinoma de células escamosas se inicia como uma lesão *in situ* chamada de **displasia escamosa** (esta lesão é conhecida como uma neoplasia intraepitelial ou carcinoma *in situ* em outras regiões). Lesões iniciais aparecem como espessamentos pequenos, acinzentados, semelhantes a placas. Ao longo dos anos, elas se tornam massas tumorais polipoides ou exofíticas e se projetam para dentro do lúmen, obstruindo-o. Os outros tumores ou são lesões ulceradas ou difusamente infiltrativas que se espalham dentro da parede esofágica e causam espessamento, enrijecimento e estreitamento luminal. Estas podem invadir as estruturas circundantes, incluindo a árvore respiratória, causando pneumonia; a aorta, causando exsanguinação catastrófica; ou o mediastino e o pericárdio.

A maioria dos carcinomas de células escamosas vai de moderadamente até bem diferenciado ([Fig. 17-10 B](#)). Variantes histológicas menos comuns incluem o carcinoma de células escamosas verrugoso, o carcinoma de célula fusiforme, e o carcinoma de células escamosas basaloides. Independentemente da histologia, os tumores sintomáticos são geralmente muito grandes no momento do diagnóstico e já invadiram a parede esofágica. A rica rede linfática submucosa promove o espalhamento circunferencial e longitudinal, e

nódulos intramurais tumorais podem estar presentes a vários centímetros de distância da massa principal. Os locais de metástases dos linfonodos variam conforme a localização do tumor: cânceres no terço superior do esôfago favorecem os linfonodos cervicais; aqueles no terço médio favorecem os linfonodos mediastínicos, paratraqueais e traqueobronquiais; e aqueles no terço inferior se espalham nos linfonodos gástricos e celiacos.

Características Clínicas. O início do carcinoma de células escamosas esofágicas é insidioso e, por fim, produz disfagia, odinofagia (dor na deglutição) e obstrução. Os pacientes se ajustam subconscientemente à obstrução, que aumenta progressivamente pela alteração de suas dietas de alimentos sólidos para líquidos. Perda de peso extrema e debilitação resultam tanto da alimentação prejudicada quanto dos efeitos do próprio tumor. Hemorragia e sepse podem acompanhar a ulceração do tumor. Ocasionalmente, os primeiros sintomas são causados por aspiração da comida via fistula traqueoesofágica.

A prevalência aumentada do mapeamento endoscópico levou a detecção mais rápida do carcinoma de células escamosas esofágicas. Isto é crítico, porque as taxas de sobrevivência por 5 anos são de 75% em indivíduos com carcinoma esofágico superficial, mas muito mais baixas em pacientes com tumores mais avançados. As metástases dos linfonodos, que são comuns, estão associadas com um prognóstico pobre. A sobrevivência geral por 5 anos permanece em desoladores 9%.

TUMORES ESOFÁGICOS RAROS

Outras malignidades do esôfago incluem formas incomuns de adenocarcinoma, carcinomas indiferenciados, tumores carcinoides, melanoma, linfoma e sarcoma.

Tumores benignos do esôfago são geralmente mesenquimais na sua origem e surgem dentro da parede esofágica. Tumores com origem no músculo liso, *leiomiomas*, são mais comuns; fibromas, lipomas, hemangiomas, neurofibromas e linfangiomas também ocorrem. Alguns tumores benignos tomam forma de pólipos mucosos. Estes são geralmente compostos de tecidos fibrosos e vasculares, ou tecido adiposo, são conhecidos como *pólipos fibrovasculares*, ou *lipomas pedunculados*, respectivamente. Os *papilomas escamosos* são lesões sésseis com um cerne central de tecido conjuntivo e uma mucosa escamosa papiliforme e hiperplásica. Raramente, os papilomas estão associados a infecção por HPV, caso no qual o termo *condiloma* é aplicado. Em circunstâncias raras, uma massa de tecido de granulação inflamada, crescendo tanto como um *pólipo inflamatório* ou quanto uma massa infiltrativa na parede do esôfago, pode se assemelhar a uma lesão maligna. Essas lesões benignas são chamadas de *pseudotumores inflamatórios*.

ESTÔMAGO

Os distúrbios do estômago são causa frequente de doenças clínicas, em que lesões inflamatórias e neoplásicas são particularmente comuns. Nos Estados Unidos, as doenças relacionadas ao ácido gástrico são responsáveis por quase um terço de todos os cuidados médicos gastos com doenças GI. Além disso, a despeito de uma incidência decrescente em certas localidades como os Estados Unidos, o câncer gástrico permanece como uma das principais causas de morte pelo mundo.

O estômago é dividido em quatro regiões anatômicas principais: a cárdia, o fundo, o corpo e o antro. A cárdia e o antro são revestidos principalmente por células foveolares secretoras de mucina que formam as pequenas glândulas. As glândulas antrais são similares, mas também contêm células endócrinas, tais como as células G, que liberam gastrina para estimular a secreção luminal de ácido pelas células parietais dentro do fundo e do corpo gástricos. As glândulas bem desenvolvidas do corpo e do fundo também contêm células principais que produzem e secretam enzimas digestivas, tal como a pepsina.

Gastrite Aguda

A gastrite aguda é um processo inflamatório da mucosa transitória, que pode ser assintomático ou causar graus variáveis de dor epigástrica, náusea e vômito. Em muitos casos graves pode haver erosão da mucosa, ulceração, hemorragia, hematêmese, melena ou, raramente, perda sanguínea massiva.

Patogenia. O lúmen gástrico é fortemente ácido com um pH próximo de 1, mais do que um milhão de vezes mais ácido do que o sangue. Esse ambiente hostil contribui para a digestão, mas também tem o potencial de danificar a mucosa gástrica. Múltiplos mecanismos têm evoluído para proteger a mucosa gástrica (Fig. 17-11). A mucina secretada pelas *células foveolares* da superfície forma uma camada fina de muco que evita que partículas grandes de comida toquem diretamente o epitélio. A camada de muco também promove a formação de uma camada “inerte” de fluido sobre o epitélio que protege a mucosa e tem pH neutro como resultado da secreção do íon bicarbonato pelas células epiteliais da superfície. Finalmente, o rico suprimento vascular da mucosa gástrica libera oxigênio, bicarbonato e nutrientes enquanto remove o ácido que foi difundido de volta para a lâmina própria. A gastrite aguda ou crônica pode ocorrer como consequência do rompimento de um desses mecanismos protetores. Por exemplo, a síntese reduzida de mucina nos idosos foi sugerida como um dos fatores que podem explicar sua susceptibilidade aumentada à gastrite. As drogas anti-inflamatórias não esteroidais (DAINEs) podem interferir na citoproteção normalmente fornecida pelas prostaglandinas ou reduzir a secreção de bicarbonato, qualquer um dos quais aumenta a susceptibilidade da mucosa gástrica à injúria. Similarmente, a injúria gástrica que ocorre nos pacientes urêmicos e naqueles infectados com *H. pylori* secretora de uréase pode ser decorrente da inibição dos transportadores gástricos de bicarbonato pelos íons amônio. A ingestão de químicos agressivos, particularmente ácidos ou bases, tanto acidentalmente quanto por uma tentativa de suicídio, também resulta em injúria gástrica grave, predominantemente como resultado da injúria direta da mucosa epitelial e das células estromais. A injúria celular direta também é implicada na gastrite em função de consumo excessivo de álcool, DAINEs, terapia radioativa e quimioterapia. Já que toda a superfície da mucosa gástrica é substituída a cada 2 a 6 dias, inibidores mitóticos, incluindo aqueles usados na quimioterapia do câncer, causam danos generalizados à mucosa em razão da regeneração epitelial insuficiente. Finalmente, a liberação de oxigênio diminuída pode explicar a incidência aumentada de gastrite aguda em altas altitudes.

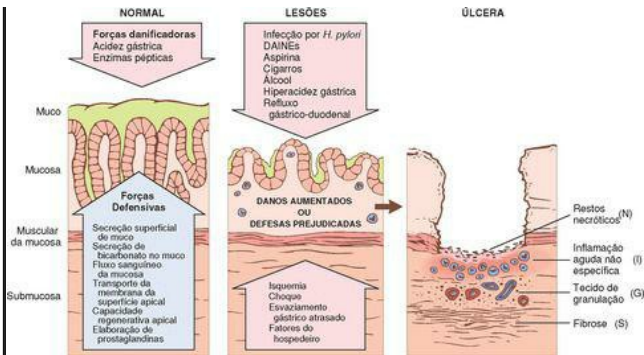


FIGURA 17-11

Mecanismos de injúria e proteção gástrica. Este diagrama ilustra a progressão a partir de formas mais brandas de injúria até a ulceração que pode ocorrer com as gastrites aguda e crônica. As úlceras incluem as camadas de necrose (N), inflamação (I) e tecido de granulação (G), mas a cicatriz fibrótica (S), que leva tempo para se desenvolver, está presente somente nas lesões crônicas.

Morfologia. Histologicamente, gastrite aguda leve pode ser difícil de reconhecer, já que a lâmina própria apresenta apenas um edema moderado e uma congestão vascular leve. A **superfície epitelial fica intacta**, embora neutrófilos espalhados possam estar presentes entre as células epiteliais ou dentro das glândulas mucosas. Em contraste, uma abundância de linfócitos ou de plasmócitos sugere uma doença crônica. A presença de neutrófilos acima da membrana basal em contato direto com células epiteliais é anormal em todas as partes do trato GI e significa uma **inflamação ativa**. Este termo é preferido à inflamação aguda, já que a inflamação ativa pode estar presente tanto nos estados agudo ou crônico da doença. Com danos mucosos mais graves, erosões e hemorragia se desenvolvem. Uma **erosão** denota perda do epitélio superficial, gerando um defeito na mucosa que é limitado à lâmina própria. Esta é acompanhada por um infiltrado neutrofilico pronunciado dentro da mucosa e um exsudato purulento contendo fibrina no lúmen. A hemorragia pode ocorrer e causar pontos escuros na mucosa anteriormente hiperêmica.

A erosão e a hemorragia simultâneas são chamadas de **gastrite hemorrágica erosiva aguda**. Grandes áreas da superfície gástrica podem estar desnudas, embora o envolvimento seja tipicamente superficial. Quando as erosões se estendem profundamente, elas podem progredir para úlceras, como descrito a seguir.

ULCERAÇÃO GÁSTRICA AGUDA

Defeitos focais da mucosa gástrica que se desenvolvem agudamente são complicações bem conhecidas da terapia com DAINES. Eles podem também aparecer após estresse fisiológico grave. Alguns recebem nomes específicos, baseados na localização e nas associações clínicas. Por exemplo:

As *úlceras de estresse* são mais comuns em indivíduos com choque, sepsis ou trauma grave.

As úlceras que ocorrem no duodeno proximal e estão associadas a queimaduras graves ou traumas são chamadas de *Úlceras de Curling*.

Úlceras gástricas, duodenais e esofágicas que surgem em pessoas com doença intracraniana são chamadas de *Úlceras de Cushing* e apresentam uma alta incidência de perfuração.

Patogenia. A patogenia da ulceração aguda é complexa e não completamente compreendida. As úlceras induzidas por DAINES estão relacionadas à inibição da ciclooxigenase. Isso inibe a síntese das prostaglandinas, as quais acentuam a secreção de bicarbonato, inibem a secreção de ácido, promovem a síntese de mucina e aumentam a perfusão vascular. Sabe-se que as lesões associadas a injúrias intracraniais são causadas pela estimulação direta dos núcleos vagos, o que causa uma hipersecreção de ácido gástrico. A acidose sistêmica, um achado frequente em tais condições, também pode contribuir para injúria na mucosa pela diminuição do pH intracelular das células mucosas. A hipóxia e o fluxo sanguíneo reduzido, causados pela vasoconstrição esplâncnica induzida por estresse, também contribuem para a patogenia das úlceras agudas.

Morfologia. As lesões descritas como úlceras gástricas agudas variam em profundidade, indo desde erosões superficiais causadas por danos epiteliais superficiais até lesões profundas que penetram a profundidade da mucosa. As úlceras agudas são redondas e com menos de 1 cm de diâmetro. A base da úlcera é frequentemente corada de marrom a preto pela digestão ácida do sangue extravasado e pode estar associada a inflamação transmural e serosite local. Diferentemente das úlceras pépticas, as quais surgem na condição de injúria crônica, as úlceras de estresse agudas são encontradas em qualquer parte do estômago. As pregas rugosas gástricas são essencialmente normais, e as margens e a base das úlceras não são endurecidas. Embora elas possam ocorrer isoladamente, existem mais frequentemente múltiplas úlceras por todo o estômago e o duodeno. Microscopicamente, as úlceras de estresse agudas são nitidamente demarcadas, com uma mucosa adjacente normal, essencialmente. Dependendo da duração da ulceração, pode haver um espalhamento de sangue dentro da mucosa e da submucosa e algumas reações inflamatórias. Estão conspicuamente ausentes a cicatrização e o espessamento dos vasos que caracterizam as úlceras pépticas crônicas. A cura com a completa re-epitelialização ocorre após os fatores injuriosos serem removidos. O tempo necessário para a cura varia de dias a várias semanas.

Características Clínicas. Os pacientes mais criticamente doentes admitidos nas unidades de terapia intensiva dos hospitais apresentam evidências histológicas de danos à mucosa gástrica. O sangramento de erosões gástricas superficiais ou de úlceras que podem requerer transfusões se desenvolve em 1% a 4% desses pacientes. Outras complicações, incluindo perfuração, também

podem ocorrer ([Tabela 17-2](#)). Os antagonistas do receptor de histamina H₂ e inibidores de bombas de prótons profiláticos podem aliviar o impacto da ulceração por estresse, mas o determinante mais importante do resultado clínico é a habilidade de corrigir as condições subjacentes. A mucosa gástrica pode se recuperar completamente se o paciente não sucumbir à sua doença primária.

TABELA 17-2 Complicações das Úlceras Gástricas

Sangramento

Ocorre em 15% a 20% dos pacientes
Complicação mais frequente
Pode causar risco de vida
É responsável por 25% das mortes por úlcera
Pode ser a primeira indicação de uma úlcera

Perfuração

Ocorre em mais de 5% dos pacientes
É responsável por dois terços das mortes por úlcera
Raramente é a primeira indicação de uma úlcera

Obstrução

Principalmente em úlceras crônicas
Secundária ao edema ou cicatrização
Ocorre em cerca de 2% dos pacientes
Mais frequentemente associada a úlceras do canal pilórico
Pode ocorrer com úlceras duodenais
Causa dor abdominal espasmódica e incapacitante
Raramente pode causar obstrução total e vômito não tratável

Gastrite Crônica

Em contraste à gastrite aguda, os sintomas associados à gastrite crônica são tipicamente menos graves, porém mais persistentes. Náusea e desconforto abdominal superior podem ocorrer, algumas vezes com vômito, mas a hematêmese é incomum. *A causa mais comum de gastrite crônica é a infecção com o bacilo Helicobacter pylori.* Antes da aceitação do papel central da infecção por *H. pylori* na gastrite crônica, outros irritantes crônicos, incluindo estresse psicológico, cafeína e o uso de álcool e tabaco foram considerados as principais causas de gastrite. A *gastrite autoimune*, causa mais comum de *gastrite atrófica*, representa menos de 10% dos casos de gastrite crônica em pacientes sem infecção por *H. pylori*. Etiologias menos comuns incluem injúria por radiação, refluxo biliar crônico, injúria mecânica e envolvimento por doença sistêmica, tais como a doença de Crohn, amiloidose ou doença do enxerto-versus-hospedeiro.

GASTRITE POR *HELICOBACTER PYLORI*

A descoberta do *H. pylori* revolucionou nosso entendimento da gastrite crônica. ¹³*Estes bacilos espiralados ou curvados estão presentes nas amostras de biópsias gástricas de quase todos os pacientes com úlceras duodenais e na maioria dos indivíduos com úlceras gástricas e gastrite crônica.* ¹³ Em um experimento agora famoso, Barry Marshall, laureado com o Nobel, ingeriu culturas de *H. pylori* e desenvolveu gastrite leve. Embora não seja uma abordagem recomendada para a investigação de doenças infecciosas, esse experimento demonstrou a patogenicidade do *H. pylori*. A infecção aguda por *H. pylori* não produz sintomas suficientes a ponto de requerer a atenção médica na maioria dos casos; é a gastrite crônica que, por fim, leva o indivíduo a buscar tratamento. Os organismos *H. pylori* estão presentes em 90% dos indivíduos com gastrite crônica afetando o antro. Além disso, o *H. pylori* tem papéis importantes em outras doenças gástricas e duodenais. Por exemplo, a secreção aumentada de ácido que ocorre na gastrite por *H. pylori* pode resultar em doença da úlcera péptica, e a infecção por *H. pylori* também confere um risco aumentado de câncer gástrico.

Epidemiologia. Nos Estados Unidos, a infecção por *H. pylori* está associada a pobreza, superpopulação doméstica, educação limitada, etnia afro-americana ou México-americana, residência em áreas rurais e nascimento fora dos Estados Unidos. As taxas de colonização excedem 70% em alguns grupos e variam de menos 10% até mais de 80% pelo mundo. Em áreas com alta prevalência, a infecção é adquirida na infância e persiste por décadas, explicando a correlação direta entre a taxa de colonização e a idade do paciente.

O modo de transmissão do *H. pylori* não está bem definido, mas os humanos são os únicos hospedeiros conhecidos, tornando as vias oral-oral, fecal-oral e de espalhamento pelo ambiente as rotas de infecção mais prováveis. O organismo relacionado *Helicobacter heilmannii* causa uma doença similar e tem reservatórios em gatos, porcos e primatas não humanos. Enquanto as diferenças morfológicas entre os organismos *H. pylori* e *H. heilmannii* são sutis, o reconhecimento da infecção por *H. heilmannii* pode ser importante, já que isso pode incitar o tratamento de animais domésticos para prevenir uma reinfecção do companheiro humano.

Patogenia. A infecção por *H. pylori* é a causa mais comum da gastrite crônica. A doença se apresenta mais frequentemente como *uma gastrite predominantemente antral com alta produção de ácido, a despeito da hipogastrinemia*. O risco da úlcera duodenal é aumentado nesses pacientes e, na maioria, a gastrite é limitada ao antro, com envolvimento ocasional da cárdia. Em um subgrupo de pacientes, a gastrite progride para envolver o corpo gástrico e o fundo. Esta pangastrite está associada a atrofia mucosa multifocal, secreção reduzida de ácido, metaplasia intestinal e risco aumentado de adenocarcinoma gástrico.

Os organismos *H. pylori* se adaptaram ao nicho ecológico fornecido pelo muco gástrico. Embora o *H. pylori* possa invadir a mucosa gástrica, isso não está evidente histologicamente, e a contribuição da invasão para a doença não é conhecida. Quatro características estão ligadas à virulência do *H. pylori*:

Flagelos, os quais permitem que a bactéria seja móvel no muco viscoso.

Urease, a qual gera amônia da ureia endógena e assim eleva o pH gástrico local.

Adesinas que acentuam sua aderência bacteriana à superfície das células foveolares.

Toxinas, tais como a citotoxina de associação com o gene A (*CagA*), que pode estar envolvida no desenvolvimento de úlcera ou câncer por mecanismos fracamente definidos.

Embora os mecanismos pelos quais o *H. pylori* causa gastrite não sejam completamente entendidos, está claro que a infecção resulta na produção aumentada de ácido e na ruptura dos mecanismos de proteção das mucosas gástrica e duodenal normais, como descrito anteriormente (Fig. 17-11). A gastrite por *H. pylori* é, portanto, o resultado de um desequilíbrio entre as defesas das mucosas gastroduodenais e forças danificadoras que se superam essas defesas.

Ao longo do tempo, a gastrite antral crônica por *H. pylori* pode progredir para uma pangastrite, resultando em *gastrite atrófica multifocal*. Os mecanismos subjacentes que contribuem para essa progressão não estão claros, mas as interações entre o hospedeiro e a bactéria parecem ser críticas. Por exemplo, os polimorfismos particulares no gene que codifica a citocina pró-inflamatória interleucina-1 β (IL-1 β) se correlacionam com o desenvolvimento da pangastrite após a infecção por *H. pylori*. Os polimorfismos no TNF e em uma variedade de outros genes associados à resposta inflamatória também influenciam o resultado clínico na infecção por *H.*

pylori.¹⁴ A gravidade da doença também pode ser influenciada pela variação genética entre as linhagens de *H. pylori*. Por exemplo, o gene *CagA*, um marcador para a ilha de patogenicidade de aproximadamente 20 genes, está presente em 50% de todos os isolados de *H. pylori*, mas em 90% dos isolados de *H. pylori* encontrados em populações com risco de câncer gástrico elevado.

Morfologia. As amostras de biópsias gástricas geralmente demonstram o *H. pylori* em indivíduos infectados. O organismo está concentrado no muco superficial que recobre as células epiteliais nas regiões da superfície e do colo. A distribuição pode ser irregular, com áreas de colonização pesada adjacentes àquelas com poucos organismos. Em casos extremos, os organismos formam um tapete nas superfícies luminiais das células foveolares e mucosas do colo, e podem até mesmo se estender para dentro das criptas gástricas. Os organismos são mais facilmente demonstrados com uma variedade de colorações especiais (Fig. 17-12A). O *H. pylori* mostra um tropismo pelo epitélio gástrico e geralmente não é encontrado em associação com a metaplasia intestinal gástrica ou com o epitélio duodenal. No entanto, o *H. pylori* pode estar presente nos focos de metaplasia pilórica no duodeno cronicamente injuriado ou na mucosa do tipo gástrica no esôfago de Barrett.

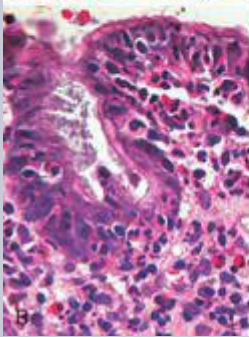
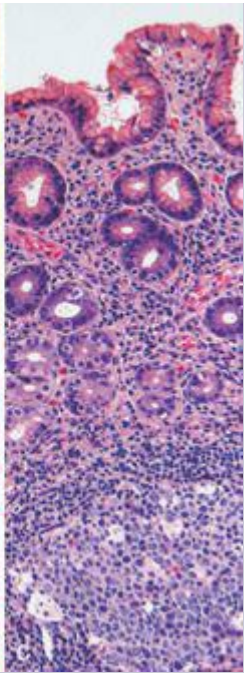
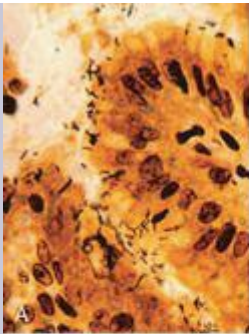


FIGURA 17-12

Gastrite por *Helicobacter pylori*. **A**, Os *H. pylori* espiralados estão realçados nesta coloração argêntica de Warthin-Starry. Os organismos são abundantes no muco superficial. **B**, Neutrófilos intraepiteliais e da lâmina própria são proeminentes. **C**, Os agregados linfóides com centros germinativos e os plasmócitos subepiteliais abundantes na lâmina própria superficial são característicos da gastrite por *H. pylori*.

Dentro do estômago, os *H. pylori* são geralmente encontrados no antro (Tabela 17-3). Embora haja uma boa concordância entre a colonização do antro e da cárdia, a infecção da cárdia ocorre em baixas taxas. Os *H. pylori* são incomuns na mucosa **oxíntica** (produtora de ácido) do fundo e do corpo, exceto na colonização pesada. Logo, uma biópsia antral é preferida para a avaliação da gastrite por *H. pylori*. Quando vista endoscopicamente, a mucosa antral infectada por *H. pylori* é geralmente **eritematosa** e tem uma aparência grosseira ou mesmo nodular. O infiltrado inflamatório geralmente inclui números variáveis de neutrófilos dentro da lâmina própria, incluindo alguns que cruzam a membrana basal para assumir uma localização **intraepitelial** (Fig. 17-12B) e se acumulam no lúmen das criptas gástricas para criar os **abscessos das criptas**. Além disso, a lâmina própria superficial inclui um grande número de plasmócitos, frequentemente em grupos ou lâminas, e número aumentado de linfócitos e macrófagos. **Neutrófilos intraepiteliais** e **plasmócitos subepiteliais** são características da gastrite por *H. pylori*. Quando intensos, os infiltrados inflamatórios podem criar pregas rugosas espessadas, que mimetizam as lesões infiltrativas iniciais. Uma gastrite por *H. pylori* com longa duração pode se estender e envolver o corpo e o fundo, e a mucosa pode se tornar **atrófica**. Os agregados linfóides, alguns com centros germinativos, estão frequentemente presentes (Fig. 17-12C) e representam uma forma induzida de **tecido linfóide associado à mucosa**, ou TLAM, que tem um potencial de se transformar em linfoma.

TABELA 17-3 Características da Gastrite Associada ao *H. pylori* e Autoimune

	Associada a <i>H. pylori</i>	Autoimune
Localização	Antro	Corpo
Infiltrado inflamatório	Neutrófilos, plasmócitos subepiteliais	Linfócitos, macrófagos
Produção de ácido	Aumentada a levemente diminuída	Diminuída
Gastrina	Normal a diminuída	Aumentada
Outras lesões	Pólipos hiperplásicos/inflamatórios	Hiperplasia neuroendócrina
Sorologia	Anticorpos para <i>H. pylori</i>	Anticorpos para células parietais (H ⁺ , K ⁺ -ATPase, fator intrínseco)
		Atrófia, anemia perniciosa,

Seqüelas	Úlcera péptica, adenocarcinoma	adenocarcinoma, tumor carcinoide
Associações	Estado socioeconômico baixo, pobreza, residência em áreas rurais	Doença autoimune; tireoidite, diabetes melito, doença de Graves

Características Clínicas. Além da identificação histológica dos organismos, diversos testes diagnósticos têm sido desenvolvidos, inclusive testes sorológicos não invasivos para anticorpos para *H. pylori*, detecção bacteriana fecal e o teste da respiração de ureia baseado na geração de amônia pela urease bacteriana. As amostras de biópsia gástrica também podem ser analisadas pelo teste rápido da urease, cultura bacteriana ou detecção de DNA bacteriano por PCR.

Tratamentos eficazes para a infecção por *H. pylori* incluem combinações de antibióticos e inibidores de bombas de prótons. Indivíduos com gastrite por *H. pylori* geralmente melhoram após o tratamento, embora possam ocorrer reincidências após a erradicação incompleta ou a reinfecção. O desenvolvimento de vacinas profiláticas e terapêuticas ainda está no estágio inicial de desenvolvimento. A doença da úlcera péptica, uma complicação da gastrite crônica por *H. pylori*, é descrita posteriormente.

GASTRITE AUTOIMUNE

A *gastrite autoimune* é responsável por menos de 10% dos casos de gastrite crônica. Em contraste ao que é causado pelo *H. pylori*, a gastrite autoimune tipicamente poupa o antro e inclui uma *hipergastrinemia* (Tabela 17-3). A gastrite autoimune é caracterizada por:

Anticorpos para células parietais e fatores intrínsecos que podem ser detectados no soro e nas secreções gástricas.

Concentração sérica de pepsinogênio I reduzida.

Hiperplasia de células endócrinas antrais.

Deficiência de vitamina B₁₂.

Secreção defeituosa de ácido gástrico (aclorídria).

Patogenia. A gastrite autoimune está associada a perda de células parietais, as quais são responsáveis pela secreção de ácido gástrico e fator intrínseco. A ausência da produção de ácido estimula a liberação de gastrina, resultando na hipergastrinemia e hiperplasia das células G antrais produtoras de gastrina. A falta do fator intrínseco desabilita a absorção ileal de vitamina B₁₂, levando à deficiência de B₁₂ e à anemia megaloblástica de início lento (*anemia perniciosa*).

A concentração sérica de pepsinogênio I reduzida resulta da destruição de células principais. Em contraste, embora o *H. pylori* possa causar hipoclorídria, ele não está associado a aclorídria ou anemia perniciosa, porque os danos das células parietais e principais não são tão graves como na gastrite autoimune.

Inicialmente pensou-se que os anticorpos para componentes das células parietais, mas predominantemente a H⁺,K⁺-ATPase, ou bomba de prótons, e o fator intrínseco estivessem envolvidos na patogenia da gastrite autoimune. No entanto, isso é improvável, porque nem o fator intrínseco secretado nem a bomba de prótons orientada para o lúmen estão acessíveis aos anticorpos circulantes, e a transferência passiva destes anticorpos não produz gastrite em animais experimentais. É mais provável que as células T CD4⁺ direcionadas contra os componentes das células parietais, incluindo a H⁺,K⁺-ATPase, sejam os principais agentes da injúria. Isso é fundamental pela observação de que a transferência das células T CD4⁺ reativas para H⁺,K⁺-ATPase em camundongos normais resulta em gastrite e produção de anticorpos contra H⁺,K⁺-ATPase. Não há evidência de uma reação autoimune às células principais, sugerindo que estas tenham sido perdidas em virtude da destruição das glândulas gástricas durante o ataque autoimune às células parietais. Se a destruição autoimune for controlada pela imunossupressão, as glândulas podem repovoar, demonstrando que as células-tronco gástricas sobrevivem e são capazes de se diferenciar em células parietais e principais.

Morfologia. A gastrite autoimune é caracterizada por dano mucoso difuso da **mucosa oxíntica (produtora de ácido)** dentro do corpo e do fundo. Geralmente não há danos ao antro e à cárdia ou são danos leves. Com **atrofia difusa**, a mucosa oxíntica do corpo e do fundo se apresenta notavelmente reduzida, e as pregas rugosas são perdidas. Se a deficiência de vitamina B₁₂ for grave, ocorre hipertrofia nuclear (mudança megaloblástica) nas células epiteliais. Os neutrófilos podem estar presentes, mas o infiltrado inflamatório é mais

frequentemente composto de linfócitos, macrófagos e plasmócitos. Agregados linfóides podem estar presentes. As plasmócitos da lâmina própria superficial da gastrite por *H. pylori* estão geralmente ausentes, e a reação inflamatória é geralmente mais profunda e centralizada nas glândulas gástricas (Fig. 17-13A). A perda de células parietais e principais pode ser extensiva. Quando a atrofia é incompleta, ilhas residuais da mucosa oxíntica podem dar a aparência de múltiplos pequenos pólipos ou nódulos. Pequenas elevações da superfície podem estar aparentes, e estas se correlacionam com áreas de **metaplasia intestinal**, caracterizada pela presença de células caliciformes e células absortivas colunares (Fig. 17-13B). A **hiperplasia de células endócrinas antrais** que se desenvolve na maioria dos pacientes pode ser difícil de avaliar nos cortes corados com H&E, já que as células endócrinas, também referidas como células semelhantes à enterocromafinas (CSE), não são facilmente reconhecidas. A hiperplasia corre paralelamente ao grau de atrofia mucosa e é uma resposta fisiológica à produção reduzida de ácido. Ao longo do tempo, a hipergastrinemia pode estimular a hiperplasia das células endócrinas no fundo e no corpo. Raramente, esta pode progredir até formar tumores pequenos, multicêntricos, neuroendócrinos de baixo grau ou carcinóides.

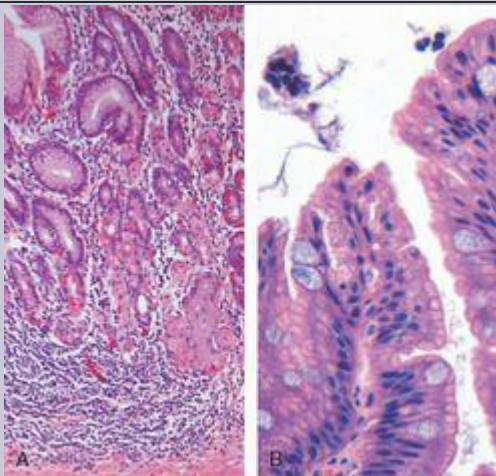


FIGURA 17-13

Gastrite autoimune. **A**, Imagem em pequeno aumento do corpo gástrico demonstrando infiltrados inflamatórios densos, compostos principalmente por linfócitos, e atrofia glandular. **B**, Metaplasia intestinal, reconhecível pela presença de células calciformes misturadas ao epitélio foveolar gástrico.

Características Clínicas. Anticorpos para células parietais e fator intrínseco estão presentes no início do curso da doença. A progressão para atrofia gástrica provavelmente ocorre ao longo de duas a três décadas, e a anemia é vista somente em alguns poucos pacientes. Graças ao início lento e à progressão variável, os pacientes são geralmente diagnosticados somente após terem sido afetados por muitos anos. A idade média no diagnóstico é de 60 anos. As mulheres são levemente mais afetadas do que os homens. A anemia perniciosa e a gastrite autoimune estão geralmente associadas a outras doenças autoimunes, inclusive a tireoidite de Hashimoto, diabetes melito dependente de insulina (tipo I), doença de Addison, falha ovariana primária, hipoparatiroidismo primário, doença de Graves, vitiligo, miastenia grave e síndrome de Lambert-Eaton. Essas associações, juntamente com a concordância em alguns gêmeos monozigóticos e o agrupamento de doenças em famílias, dão respaldo à predisposição genética. Geralmente, cerca de 20% dos parentes de indivíduos com anemia perniciosa também têm gastrite autoimune, embora eles possam ser assintomáticos. A despeito da forte influência genética, a gastrite autoimune permanece à parte de outras doenças autoimunes, visto que há poucas evidências da ligação à alelos HLA específicos.

A apresentação clínica pode estar ligada a sintomas de anemia. ¹⁵ Além disso, a deficiência de vitamina B₁₂ pode causar *glossite atrófica*, na qual a língua se torna lisa e fortemente vermelha, megaloblastose epitelial e diarreia de má absorção. A deficiência de vitamina B₁₂ também pode causar neuropatia periférica, lesões da medula espinal e disfunção cerebral. Alterações neuropáticas incluem desmielinização, degeneração axonal e morte neuronal. As manifestações mais frequentes de neuropatia periférica são as parestesias e o entorpecimento. As lesões espinais também podem estar associadas a mistura de perda de sentido de vibração e posição, ataxia sensorial com sinal de Romberg positivo, fraqueza dos membros, espasticidade e respostas plantares extensoras. As manifestações cerebrais variam de alterações leves de personalidade e perda de memória até psicose. Contrariamente à anemia, as alterações neurológicas não são revertidas pela terapia de reposição de vitamina B₁₂.

FORMAS RARAS DE GASTRITE

Gastropatia Reativa. Este grupo de distúrbios é marcado pela hiperplasia foveolar, mudanças regenerativas glandulares e edema da mucosa. Neutrófilos não são abundantes. As causas da gastropatia reativa incluem injúria química, uso de DAINEs, refluxo biliar e trauma mucoso consequente de prolapso. Notavelmente, a gastropatia reativa e o refluxo biliar são comuns após cirurgias gástricas que desviam o piloro. O trauma antral gástrico induz uma lesão bastante característica, referida como *ectasia vascular antral gástrica* (EVAG). A endoscopia mostra listras longitudinais de mucosa eritematosa edematosa que se alteram com mucosa menos gravemente afetada, o que geralmente é conhecido como *estômago em melancia*. Histologicamente, a mucosa antral mostra uma gastropatia reativa com capilares dilatados contendo trombos de fibrina. [16](#)

Gastrite Eosinofílica. Como indicado pelo nome, esta forma de gastrite é caracterizada por dano tecidual associado a densos infiltrados de eosinófilos na mucosa e na muscular, geralmente nas regiões antral e pilórica. A lesão também se apresenta frequentemente em outras áreas do trato GI e está associada a eosinofilia periférica e níveis séricos de IgE elevados. As reações alérgicas são uma das causas da gastrite eosinofílica. Em crianças, os alérgenos incluem leite de vaca e proteína da soja, enquanto as drogas são alérgenos comuns em crianças e adultos. A gastrite eosinofílica pode ocorrer também em associação com doenças sistêmicas do colágeno vascular, tais como a esclerose sistêmica e a polimiosite. As infecções parasitárias e a infecção por *H. pylori* são outras causas da gastrite eosinofílica.

Gastrite Linfocítica. Esta doença afeta preferencialmente mulheres e produz sintomas não específicos, tais como dor abdominal, anorexia, náusea e vômito. Ela é idiopática, mas aproximadamente 40% dos casos são associados a doença celíaca, sugerindo uma patogenia mediada pela imunidade. A gastrite linfocítica também é conhecida como *gastrite varioliforme*, com base na aparência endoscópica característica (pregas espessadas cobertas por pequenos nódulos com ulceração aftosa central). [17](#) O estômago inteiro é afetado na maioria dos casos, mas a doença é ocasionalmente limitada ao corpo. Histologicamente, há um aumento marcante no número de linfócitos T intraepiteliais, a maioria de células CD8+, nas regiões da superfície e dos istmos.

Gastrite Granulomatosa. Este termo descritivo é aplicado a qualquer gastrite que contenha granulomas ou agregados de histiócitos epitelioides (macrófagos teciduais). Ele abrange um grupo diverso de doenças com características clínicas e patológicas que variam amplamente. A correlação com dados clínicos, endoscópicos, radiológicos e sorológicos é geralmente necessária para o diagnóstico. Nas populações ocidentais, o envolvimento gástrico pela doença de Crohn é a causa específica mais comum de gastrite granulomatosa. [18](#) A sarcoidose é a segunda causa mais comum, seguida por uma variedade de infecções que incluem micobactérias, fungos, CMV e *H. pylori*. Além da presença de granulomas histologicamente evidentes, o estreitamento e o enrijecimento do antro gástrico podem ocorrer como consequência da inflamação granulomatosa transmural.

Complicações da Gastrite Crônica

DOENÇA ULCEROSA PÉPTICA

A *doença ulcerosa péptica* (DUP) está mais frequentemente associada à gastrite crônica hiperclorídrica induzida por *H. pylori*, a qual está presente em 85% a 100% dos indivíduos com úlceras duodenais e em 65% com úlceras gástricas. A presença da gastrite crônica pode ajudar a distinguir as úlceras pépticas da gastrite erosiva aguda ou úlceras de estresse, já que a mucosa adjacente à úlcera é geralmente normal nas duas últimas condições. A DUP pode ocorrer em qualquer porção do trato GI exposto aos sucos ácidos gástricos, mas é mais comum no antro gástrico e na primeira porção do duodeno. A DUP pode ocorrer também no esôfago como resultado da DRGE ou da secreção de ácido gástrico pela mucosa gástrica ectópica. A mucosa gástrica no divertículo de Meckel pode resultar em ulceração péptica da mucosa adjacente.

Epidemiologia. A DUP é comum e está classificada em quarto lugar tanto nas visitas médicas anuais quanto nos custos entre todas as doenças GI. ¹⁹ Nos Estados Unidos, o risco de desenvolver úlcera durante a vida é de aproximadamente 10% em homens e de 4% em mulheres; as últimas são tipicamente afetadas durante ou após a menopausa. A DUP afeta mais de 300 milhões de pessoas e é responsável pelo tratamento e pelo cuidado progressivo de 3 milhões de pessoas, 190.000 hospitalizações e 5.000 mortes nos Estados Unidos a cada ano. ¹⁹

Patogenia. *Os desequilíbrios das defesas mucosas e as forças danificadoras que causam a gastrite crônica também são responsáveis pela DUP.* Logo, a DUP geralmente se desenvolve em segundo plano em relação à gastrite crônica. As razões por que algumas pessoas desenvolvem somente a gastrite crônica enquanto outras desenvolvem a DUP são pouco entendidas.

A infecção por *H. pylori* e o uso de DAINes são as principais causas subjacentes da DUP e ambos comprometem as defesas mucosas enquanto causam danos à mucosa. Embora mais de 70% dos indivíduos com DUP sejam infectados por *H. pylori*, pouco menos de 20% dos indivíduos infectados por *H. pylori* desenvolvem úlcera péptica. É provável que fatores do hospedeiro, assim como a variação entre as linhagens de *H. pylori*, determinem os resultados clínicos.

A hiperacidez gástrica que impulsiona a DUP pode ser causada por infecção por *H. pylori*, hiperplasia das células parietais, respostas secretórias excessivas ou inibição prejudicada de mecanismos estimulatórios, tal como a liberação de gastrina. Por exemplo, a *síndrome de Zollinger-Ellison*, na qual há múltiplas ulcerações pépticas no estômago, duodeno e mesmo no jejuno, é causada pela liberação descontrolada de gastrina por um tumor e a produção massiva de ácido resultante. Os cofatores mais comuns na ulcerogênese péptica incluem uso crônico de DAINes, que causa irritação química direta enquanto suprime a síntese de prostaglandinas necessária para a proteção da mucosa; uso de cigarros, que prejudica o fluxo sanguíneo mucoso e a cicatrização; e altas doses de corticosteroides que suprimem a síntese de prostaglandinas e prejudicam a cicatrização. Úlceras duodenais são mais frequentes em indivíduos com cirrose alcoólica, doença obstrutiva pulmonar crônica, falência renal crônica e hiperparatireoidismo. Nas últimas duas condições, a hipercalcemia estimula a produção de gastrina e, portanto, aumenta a secreção de ácido. Finalmente, o estresse psicológico autoimposto ou exógeno pode aumentar a produção gástrica de ácido.

Morfologia. As úlceras pépticas são quatro vezes mais comuns no duodeno proximal do que no estômago. As úlceras duodenais geralmente ocorrem a poucos centímetros da valva pilórica e envolvem a parede duodenal anterior. As úlceras pépticas gástricas são predominantemente localizadas junto à curvatura menor próxima à interface do corpo e do antro.

As úlceras pépticas são solitárias em mais de 80% dos pacientes. As lesões de menos de 0,3 cm de diâmetro tendem a ser superficiais, enquanto aquelas acima de 0,6 cm tendem a ser úlceras profundas. A úlcera péptica clássica é um **defeito em saca-bocado**, arredondado a oval ([Fig. 17-14A](#)). A margem da mucosa pode projetar a base levemente, particularmente no lado de cima, mas geralmente está nivelada com a mucosa circundante. Em contraste, **margens proeminentes são mais características de cânceres**. A profundidade das úlceras pode ser limitada pela espessa muscular própria gástrica ou pelo pâncreas aderente, pela gordura omental ou pelo fígado. Hemorragia e deposição de fibrina estão frequentemente presentes na serosa gástrica. A **perfuração** para a cavidade peritoneal é uma emergência cirúrgica que pode ser identificada pela presença de ar livre abaixo do diafragma nas radiografias verticais do abdome.

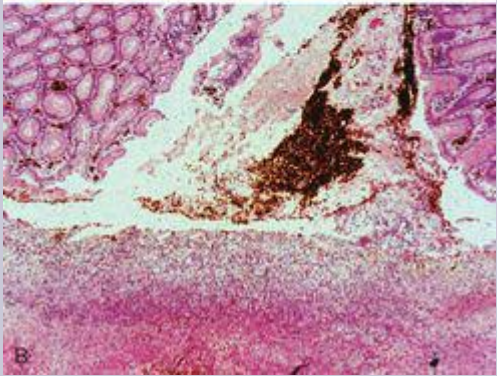
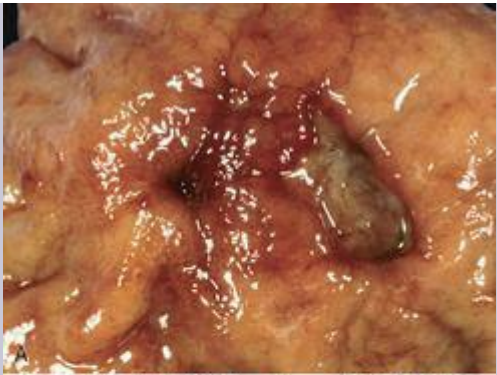


FIGURA 17-14

Perfuração gástrica aguda em um paciente que apresenta ar livre abaixo do diafragma. **A**, Defeito da mucosa com bordas limpas. **B**, A base necrótica da úlcera é composta de

A base das úlceras pépticas é lisa e limpa como resultado da digestão péptica do exsudato, e os vasos sanguíneos podem estar evidentes. Em úlceras ativas, a base pode ter uma fina camada de restos fibrinoides acima do infiltrado inflamatório predominantemente neutrofílico. Abaixo desta, um tecido de granulação ativo infiltrado com leucócitos mononucleares e uma cicatriz fibrosa ou colagenosa formam a base da úlcera (Fig. 17-14B). As paredes dos vasos na área em cicatrização são tipicamente espessadas e estão ocasionalmente trombosadas. O sangramento progressivo na base da úlcera pode causar hemorragia com risco de vida. A cicatrização pode envolver a espessura inteira da parede e envolver a mucosa circundante em pregas que se irradiam externamente.

O tamanho e a localização não diferenciam úlceras benignas de malignas. No entanto, a aparência macroscópica das úlceras pépticas crônicas é, na prática, diagnóstica. **A transformação maligna das úlceras pépticas é muito rara**, e relatos da transformação provavelmente representam casos nos quais a lesão que se pensava ser benigna era na verdade um carcinoma ulcerado desde o início.

Características Clínicas. As úlceras pépticas são notoriamente lesões crônicas, recorrentes com muito mais morbidade do que mortalidade. Elas podem se apresentar em jovens, mas são mais frequentemente diagnosticadas em adultos de meia idade ou mais velhos sem condições precipitantes óbvias. Após um período de semanas a meses de doença ativa, a cicatrização pode ocorrer com ou sem terapia, mas a tendência de se desenvolver úlcera péptica permanece. A maioria das úlceras pépticas chama a atenção clínica por causa da *queimação epigástrica ou dor forte*, embora uma fração significativa apresente complicações como *anemia por deficiência de ferro, hemorragia franca ou perfuração*. A dor tende a ocorrer de 1 a 3 horas após as refeições durante o dia, é pior à noite e é aliviada por álcalis ou alimentos. Náusea, vômito, inchaço, arrotos e perda de peso significativa são manifestações adicionais. Com úlceras penetrantes a dor é ocasionalmente referida às costas, o quadrante esquerdo superior, ou ao peito, onde pode ser interpretada erroneamente como tendo origem cardíaca.

As terapias atuais para DUP têm como objetivo a erradicação de *H. pylori* e a neutralização do ácido gástrico, primariamente com inibidores de bombas de prótons ou antagonistas do receptor para histamina H₂.²⁰ Uma variedade de abordagens cirúrgicas foi usada previamente, incluindo uma antrectomia, para remover células produtoras de gastrina, e uma vagotomia, para remover os efeitos estimuladores de ácido mediados pelo nervo vago. Os inibidores de bombas de prótons e a erradicação de *H. pylori* reduziram significativamente a necessidade de intervenção cirúrgica, que é primariamente reservada para tratamento de sangramentos e úlceras pépticas perfuradas.

ATROFIA DA MUCOSA E METAPLASIA INTESTINAL

A gastrite crônica de longa duração que envolve o corpo e o fundo pode, por fim, levar à perda significativa da massa de células parietais. A atrofia oxíntica pode estar associada à metaplasia intestinal, reconhecida pela presença de células caliciformes, e está *fortemente associada ao risco aumentado de adenocarcinoma gástrico*. O risco de adenocarcinoma é maior na gastrite autoimune. Isso pode ocorrer porque a aclorídria da atrofia da mucosa gástrica permite o crescimento excessivo de bactérias que produzem nitrosaminas carcinogênicas. A metaplasia intestinal também ocorre na gastrite crônica por *H. pylori* e pode regredir após a eliminação do organismo.

DISPLASIA

A gastrite crônica expõe o epitélio aos danos por radicais livres e ao estímulo proliferativo, relacionados à inflamação. Ao longo do tempo, essa combinação de estressores pode levar à acumulação de alterações genéticas que resultam em carcinoma. Lesões *in situ* pré-invasivas podem ser reconhecidas histologicamente como *displasia*. Os marcadores morfológicos da displasia são variações no tamanho, na forma e na orientação do epitélio juntamente com a textura grosseira da cromatina, hiperchromasia e hipertrofia nuclear. A distinção entre displasia e as *alterações epiteliais regenerativas* induzidas pela inflamação ativa pode ser um desafio para o patologista, já que a proliferação epitelial aumentada e as figuras mitóticas podem ser proeminentes em ambas. No entanto, as células epiteliais reativas amadurecem assim que atingem a superfície da mucosa, enquanto as lesões displásicas permanecem citologicamente imaturas.

GASTRITE CÍSTICA

A gastrite cística se refere a uma proliferação epitelial reativa exuberante associada ao aprisionamento de cistos delineados pelo epitélio. Estes podem ser encontrados dentro da submucosa (gastrite cística poliposa) ou de camadas mais profundas da parede gástrica (gastrite cística profunda). Por causa da associação com a gastrite crônica e a gastrectomia parcial, presume-se que a gastrite cística seja induzida por trauma, mas as razões para o desenvolvimento dos cistos epiteliais dentro das porções profundas da parede gástrica não estão claras. As mudanças epiteliais regenerativas podem ser proeminentes no epitélio aprisionado, e a gastrite cística pode, portanto, mimetizar um adenocarcinoma invasivo.

Gastropatias Hipertróficas

As gastropatias hipertróficas são doenças incomuns caracterizadas por hipertrofia cerebriforme gigante das pregas rugosas em função da hiperplasia epitelial sem inflamação. Como esperado, as gastropatias hipertróficas estão ligadas à liberação excessiva de fator de crescimento. Os dois exemplos mais bem entendidos são a doença de Ménétrier e a síndrome de Zollinger-Ellison, cujas características morfológicas são comparadas com outras proliferações gástricas na [Tabela 17-4](#).

TABELA 17-4 Gastropatias Hipertróficas e Pólipos Gástricos

Parâmetro	Doença de Ménétrier (adultos)	Síndrome de Zollinger-Ellison	Pólipos Inflamatórios e Hiperplásicos	Gastrite Cística	Pólipos de Glândulas Fúndicas	Adenocarcinoma Gástrico
Idade média do paciente (anos)	30–60	50	50–60	Variable	50	50–60
Localização	Corpo e fundo	Fundo	Antro > Corpo	Corpo	Corpo e fundo	Antro Corpo
Tipo de célula predominante	Mucosa	Parietal > mucosa, endócrina	Mucosa	Mucosa, revestimento cístico	Parietal e Principais	Displasia intestinal
Infiltrado inflamatório	Limitado, linfócitos	Neutrófilos	Neutrófilos e linfócitos	Neutrófilos e linfócitos	Nenhum	Variável
Sintomas	Hipoproteïnemia, perda de peso, diarreia	Úlceras pépticas	Gastrite crônica	Gastrite crônica	Nenhum, náusea	Gastrite crônica
Fatores de risco	Nenhum	Múltiplas neoplasias endócrinas	Gastrite crônica, <i>H. pylori</i>	Trauma, cirurgia prévia	IBPs, PAF	Gastrite crônica atrofia metaplasia intestinal
Associação com o adenocarcinoma	Sim	Não	Ocasional	Não	Não	Frequente

~~PAF: polipose adenomatosa familiar; IBPs: inibidores de bombas de protones.~~

DOENÇA DE MÉNÉTRIER

A doença de Ménétrier é um distúrbio raro causado pela *secreção excessiva do fator de crescimento transformador α* (TFG- α).²¹ A doença é caracterizada pela hiperplasia difusa do epitélio foveolar do corpo e do fundo e pela hipoproteïnemia devida à enteropatia com perda de proteínas. Os sintomas secundários, tais como perda de peso, diarreia e edema periférico, estão comumente presentes. Os sintomas e as características patológicas da doença de Ménétrier em crianças são similares aos dos adultos, mas a doença pediátrica é geralmente autolimitada e frequentemente ocorre em seguida a uma infecção respiratória. O risco gástrico de adenocarcinoma é maior em adultos com a doença de Ménétrier.

Morfologia. A doença de Ménétrier é caracterizada por hipertrofia irregular das rugas gástricas. Algumas áreas podem parecer polipoides. As rugas dilatadas estão presentes no corpo e no fundo (Fig. 17-15A), mas o antro geralmente é poupado. Histologicamente, o aspecto mais característico é a **hiperplasia das células mucosas foveolares**. As glândulas são alongadas e com uma aparência de saca-rolhas, e a dilatação cística é comum (Fig. 17-15B). A inflamação é, no geral, somente modesta, embora alguns casos mostrem uma linfocitose intraepitelial marcante. Uma atrofia glandular difusa ou em áreas, evidente como hipoplasia das células parietais e principais, é típica.

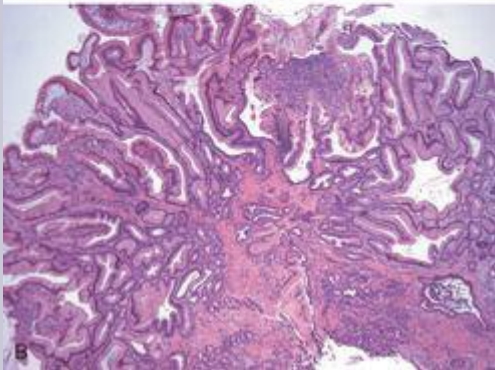
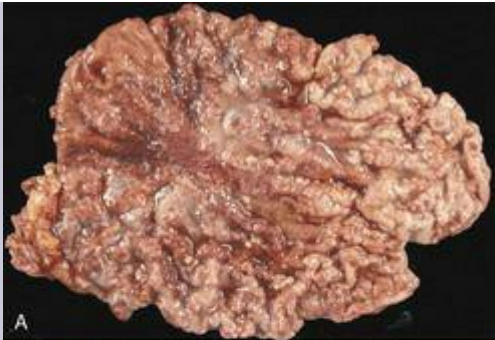


FIGURA 17-15

Doença de Ménétrier. **A**, Aumento marcante das pregas da mucosa. **B**, Hiperplasia foveolar com glândulas alongadas e focalmente dilatadas.

O tratamento da doença de Ménétrier é de suporte, com albumina intravenosa e suplementação nutricional parenteral. Em casos graves, a gastrectomia pode ser realizada. Mais recentemente, os agentes que bloqueiam a ativação mediada por TNF- α do receptor do fator de crescimento epidermal se mostraram promissores. [22](#)

SÍNDROME DE ZOLLINGER-ELLISON

A síndrome de Zollinger-Ellison é causada por tumores secretores de gastrina, os gastrinomas, que são mais comumente encontrados no intestino delgado e no pâncreas. Os pacientes se apresentam frequentemente com úlceras duodenais ou diarreia crônica. No estômago, a característica mais marcante é a duplicação da espessura da mucosa oxíntica em função do aumento de cinco vezes no número de células parietais. A gastrina também induz a hiperplasia das células mucosas do colo, a hiperprodução de mucinas e a proliferação das células endócrinas na mucosa oxíntica. Em alguns casos as células endócrinas podem formar pequenos nódulos displásicos ou, raramente, tumores carcinoides verdadeiros.

O tratamento de indivíduos com a síndrome de Zollinger-Ellison inclui o bloqueio da hipersecreção de ácido, o qual é alcançado em quase todos os pacientes com inibidores de bombas de prótons ou altas doses de antagonistas do receptor de histamina H₂. A supressão do ácido permite que as úlceras pépticas saiam e evita a perfuração gástrica, permitindo que o tratamento seja focado no gastrinoma, o qual se torna o principal determinante da sobrevivência de longo prazo.

Embora eles cresçam lentamente, 60% a 90% dos gastrinomas são malignos. Os tumores são esporádicos em 75% dos pacientes. Estes tendem a ser tumores solitários e podem ser removidos cirurgicamente. Os 25% restantes de pacientes com gastrinomas têm múltiplas neoplasias endócrinas tipo I. Esses indivíduos frequentemente têm múltiplos tumores ou doenças metastáticas e podem se beneficiar do tratamento com análogos da somatostatina.²³ A identificação clínica dos tumores pode ser acentuada pela cintigrafia do receptor de somatostatina e pela ultrassonografia endoscópica.

Pólipos e Tumores Gástricos

Pólipos, nódulos ou massas que se projetam acima do nível da mucosa circundante são identificados em mais de 5% das endoscopias GI superiores. Os pólipos podem se desenvolver como resultado de hiperplasia de células epiteliais ou estromais, inflamação, ectopia ou neoplasia. Somente os tipos mais comuns de pólipos serão discutidos aqui (pólipos tipo Peutz-Jeghers e juvenis são discutidos com os pólipos intestinais). Estes são seguidos pela apresentação de tumores gástricos, incluindo *adenocarcinomas*, *linfomas*, *tumores carcinoides* e *tumores estromais*.

PÓLIPOS INFLAMATÓRIOS E HIPERPLÁSICOS

Aproximadamente 75% de todos os pólipos gástricos são *pólipos inflamatórios ou hiperplásicos*. Eles são mais comuns em indivíduos entre 50 e 60 anos de idade. Esses pólipos geralmente se desenvolvem em associação com a gastrite crônica, que inicia a injúria e a hiperplasia relativa que leva ao crescimento do pólipo. Pólipos inflamatórios ou hiperplásicos são mais comuns em indivíduos com 50 a 60 anos de idade. Entre os indivíduos com gastrite por *H. pylori*, os pólipos podem regredir após a erradicação bacteriana. Como o risco de displasia se correlaciona com o tamanho, os pólipos maiores do que 1,5 cm devem ser removidos e examinados histologicamente.

Morfologia. A maioria dos pólipos inflamatórios ou hiperplásicos são menores que 1 cm em diâmetro e são frequentemente múltiplos, particularmente em indivíduos com gastrite atrófica. Esses pólipos são ovóides na forma e têm uma superfície lisa, embora erosões superficiais sejam comuns. Microscopicamente, os pólipos têm glândulas foveolares alongadas, irregulares e cisticamente dilatadas (Fig. 17-16A). A lâmina própria é tipicamente edematosa com graus variáveis de inflamação aguda e crônica, e a ulceração superficial pode estar presente (Fig. 17-16B).

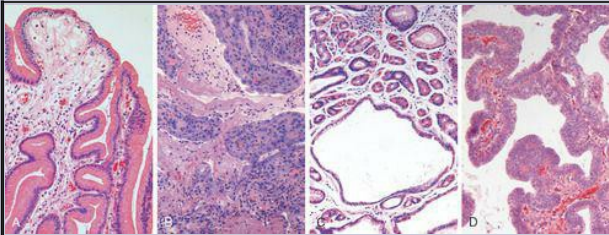


FIGURA 17-16

Pólipos gástricos. **A**, Pólipo hiperplásico contendo glândulas foveolares em forma de “saca-rolhas”. **B**, Pólipo hiperplásico com ulceração. **C**, Pólipo de glândula fúndica composto de glândulas dilatadas cisticamente revestidas por células parietais, principais e foveolares. **D**, Adenoma gástrico reconhecido pela presença de displasia epitelial.



PÓLIPOS DE GLÂNDULA FÚNDICA

Os pólipos de glândula fúndica ocorrem esporadicamente e em indivíduos com polipose adenomatosa familiar (PAF). A prevalência dos pólipos de glândula fúndica tem aumentado marcadamente nos últimos anos como resultado da terapia com inibidores de bombas de prótons. Isso provavelmente reflete a secreção aumentada de gastrina, em resposta à acidez gástrica reduzida e à hiperplasia glandular resultante. Tais pólipos são cinco vezes mais comuns nas mulheres e são descobertos em uma idade média de 50 anos. Os pólipos de glândula fúndica podem ser assintomáticos ou associados a náusea, vômito ou dor epigástrica.

Morfologia. Os pólipos de glândula fúndica ocorrem no corpo e no fundo gástricos e são lesões bem circunscritas com uma superfície lisa. Eles podem ser solitários ou múltiplos e são compostos de glândulas cisticamente dilatadas, irregulares, delineadas por células parietais e principais achatadas. A inflamação é tipicamente ausente ou mínima ([Fig. 17-16C](#)).

ADENOMA GÁSTRICO

Os adenomas gástricos representam cerca de 10% de todos os pólipos gástricos ([Tabela 17-4](#)). Sua incidência aumenta progressivamente com a idade, [24](#) e há uma variação marcante na taxa entre diferentes populações que se equiparam na incidência de adenocarcinomas gástricos. Os pacientes geralmente estão entre 50 e 60 anos de idade e os homens são afetados três vezes mais do que as mulheres. Como os pólipos de glândulas fúndicas, a incidência de adenomas é maior em indivíduos com PAF. *Similarmente às outras formas de displasia gástrica, os adenomas quase sempre ocorrem em segundo plano em relação à gastrite crônica com atrofia e metaplasia intestinal.* O risco de adenocarcinoma em adenomas gástricos está relacionado ao tamanho da lesão e é particularmente elevado em lesões maiores que 2 cm de diâmetro. No geral, o carcinoma pode estar presente em mais de 30% dos adenomas gástricos. [24](#)

Morfologia. Os adenomas gástricos são geralmente lesões solitárias com menos de 2 cm de diâmetro, mais comumente localizadas no antro. A maioria dos adenomas é composta de epitélio colunar do tipo intestinal. Por definição, todos os adenomas GI têm displasia epitelial ([Fig. 17-16D](#)), que pode ser classificada como de baixo ou alto grau. Ambos os graus podem incluir dilatação, alongamento e hiper cromasia dos núcleos das células epiteliais, superpopulação epitelial e pseudoestratificação. A displasia de alto grau é caracterizada por atipia citológica mais grave e arquitetura irregular, incluindo brotamento glandular e estruturas de glândula-dentro-de-glândula, ou cribriformes. [25](#)

ADENOCARCINOMA GÁSTRICO

O adenocarcinoma é a malignidade mais comum do estômago, compreendendo mais de 90% de todos os cânceres gástricos. Os sintomas iniciais se assemelham àqueles da gastrite crônica, incluindo dispepsia, disfagia e náusea. Como resultado, esses tumores são frequentemente descobertos em estágios avançados, quando os sintomas, tais como perda de peso, anorexia, hábitos intestinais alterados, anemia e hemorragia, incitam avaliações diagnósticas adicionais.

Epidemiologia. A incidência de câncer gástrico varia marcadamente conforme a geografia. No Japão, Chile, Costa Rica e Europa Oriental, a incidência é mais de 20 vezes maior do que na América do Norte, norte da Europa, África e sudeste da Ásia. Programas de mapeamento endoscópico em massa podem ser bem-sucedidos em regiões onde a incidência é alta, tal como o Japão, onde 35% dos novos casos detectados são *cânceres gástricos iniciais*, tumores limitados à mucosa e à submucosa. Infelizmente, os programas de mapeamento em massa não são financeiramente viáveis em regiões onde a incidência é baixa, e menos de 20% dos casos são detectados em um estágio inicial na América do Norte e no norte da Europa.

Nos Estados Unidos, *as taxas de câncer gástrico diminuíram em mais 85% durante o século vinte.*²⁶ O adenocarcinoma do estômago foi a causa mais comum de morte por câncer nos Estados Unidos em 1930 e continua sendo uma causa líder de morte por câncer no mundo, mas agora é responsável por menos de 2,5% de mortes por câncer nos Estados Unidos. Declínios similares foram relatados em muitos outros países ocidentais, sugerindo que os fatores ambientais e da dieta sejam os responsáveis.²⁶ De forma consistente com essa conclusão, estudos de migrantes de regiões de alto risco para baixo risco têm mostrado que as taxas de câncer gástrico na segunda geração de imigrantes são similares àquelas de seus novos países de residência.

A causa da redução total no câncer gástrico é desconhecida. Uma explicação possível é o consumo decrescente de carcinógenos na dieta, tais como compostos N-nitrosos e benzo[*a*]pirenos, graças ao uso reduzido de sal e fumaça para a preservação de alimentos e a disponibilidade muito difundida de refrigeração de alimentos. Contrariamente, a ingestão de vegetais verdes folhosos e frutas cítricas, que contêm antioxidantes tais como vitamina C, vitamina E e beta-caroteno, e está correlacionada ao risco reduzido de cânceres gástricos, pode ter aumentado como resultado da melhora nas redes de transporte de alimentos.

O câncer gástrico é mais comum em grupos socioeconômicos baixos e em indivíduos com *atrofia mucosa multifocal e metaplasia intestinal*. A DUP não apresenta alto risco de câncer gástrico, mas pacientes que tiveram *gastrectomias parciais* para DUP apresentam um risco levemente mais alto de desenvolver câncer na porção gástrica residual como resultado de hipoclorídria, refluxo de bile e gastrite crônica.

Embora a incidência total de adenocarcinoma gástrico esteja diminuindo, a de *câncer da cárdia gástrica está aumentando*. Isso está provavelmente relacionado ao esôfago de Barrett e pode refletir a incidência crescente da DRGE crônica e da obesidade.¹⁰ De forma consistente com patogenia presumivelmente comum, os adenocarcinomas esofágicos distais e os adenocarcinomas da cárdia gástrica são similares em sua morfologia, comportamento clínico e

Patogenia. Enquanto a maioria dos cânceres gástricos não é hereditária, as mutações identificadas no câncer gástrico familiar têm fornecido informações importantes sobre os mecanismos de carcinogênese em casos esporádicos. As mutações da linhagem germinativa em *CDH1*, o qual codifica a caderina-E, proteína que contribui para a adesão intercelular epitelial, estão associadas a cânceres gástricos familiares, os quais geralmente são do tipo difuso. As mutações em *CDH1* estão presentes em cerca de 50% dos casos esporádicos de tumores gástricos difusos, enquanto a expressão de caderina-E é drasticamente diminuída no resto, frequentemente pela metilação do promotor do *CDH1*. Logo, a perda da função da caderina-E parece ser um passo chave no desenvolvimento do câncer gástrico difuso. Notavelmente, as mutações do *CDH1* também são comuns nos carcinomas lobulares de mama, esporádicos e familiares, os quais também tendem a se infiltrar como células isoladas, e indivíduos com mutações do *BRCA2* estão sob maior risco de desenvolver câncer gástrico difuso.

Em contraste aos tumores gástricos difusos, existe um risco maior de câncer gástrico do tipo intestinal em indivíduos com PAF, particularmente no Japão. Isso implica uma interação entre a bagagem genética do hospedeiro e os fatores ambientais, já que o risco de câncer gástrico é menos nitidamente elevado em indivíduos com PAF residindo em áreas de baixa incidência de câncer gástrico. Mutações na catenina- β , uma proteína que se liga tanto à caderina-E quanto ao pólipo adenomatoso do cólon (APC), assim como as instabilidades de microssatélites e a hipermetilação de diversos genes, inclusive *TGF β RII*, *BAX*, *IGFR1* e *p16/INK4a*, também têm sido descritos em cânceres gástricos do tipo intestinal esporádicos.

Variantes genéticas dos genes pró-inflamatórios e da resposta imunológica, incluindo aqueles que codificam IL-1 β , TNF, IL-10, IL-8 e receptor Toll-like 4 (TLR4), estão associados a riscos elevados de câncer gástrico quando acompanhados pela infecção por *H. pylori*, e mutações do *p53* estão presentes na maioria dos cânceres gástricos de ambos os tipos histológicos. Logo, embora seqüências específicas de eventos não tenham sido definidas, está claro que a inflamação crônica promove a progressão neoplásica. Outras associações entre a inflamação crônica e o câncer foram discutidas no [Capítulo 7](#).

Morfologia. Os adenocarcinomas gástricos são classificados de acordo com sua localização no estômago, e mais importante, ainda de acordo com a morfologia macroscópica e histológica. A maioria dos adenocarcinomas gástricos envolve o antro; a pequena curvatura está envolvida mais frequentemente do que a grande curvatura. [28](#) Os tumores gástricos com uma morfologia **intestinal** tendem a formar tumores volumosos ([Fig. 17-17A](#)) compostos de estruturas glandulares ([Fig. 17-18A](#)), enquanto cânceres com um padrão de crescimento infiltrativo **difuso** ([Fig. 17-17B](#)) são mais frequentemente compostos de células em anel de sinete ([Fig. 17-18B](#)). Embora os adenocarcinomas do tipo intestinal possam penetrar a parede gástrica, eles geralmente crescem formando amplas massas coesivas que constituem tanto massas exofíticas quanto um tumor ulcerado. As células neoplásicas frequentemente contêm vacúolos apicais de mucina, e a mucina abundante pode estar presente no lúmen das glândulas. Em contraste, o câncer gástrico difuso é geralmente composto de células desconexas que não formam glândulas, mas, em vez disso, apresentam

grandes vacúolos de mucina que expandem o citoplasma e empurram o núcleo para a periferia, criando uma morfologia de **célula em anel de sinete**. Essas células permeiam a mucosa e a parede do estômago individualmente ou em pequenos grupos, o que facilita que células tumorais sejam confundidas com células inflamatórias, tais como os macrófagos, em pequeno aumento. A liberação extracelular de mucina em qualquer tipo de câncer gástrico pode resultar na formação de grandes **lagos de mucina** que dissecam os planos teciduais.

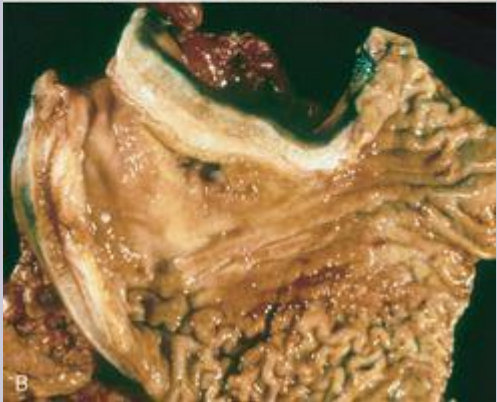
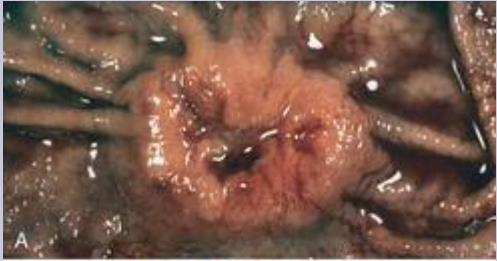


FIGURA 17-17

Adenocarcinomas gástrico. **A**, Adenocarcinoma do tipo intestinal consistindo em uma massa elevada com bordas elevadas e ulceração central. Compare com a úlcera péptica na [Figura 17-14A](#). **B**, Linite plástica. A parede gástrica está marcadamente espessada e as pregas da mucosa foram parcialmente perdidas.

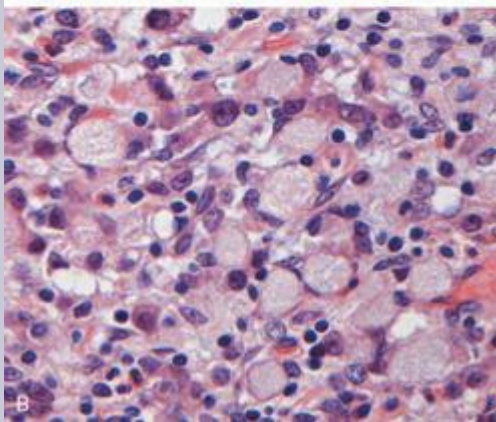
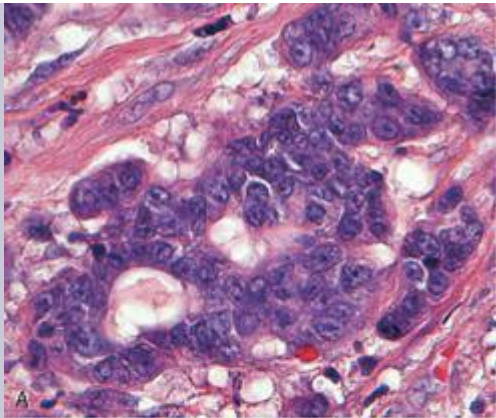


FIGURA 17-18

Adenocarcinoma gástrico. **A**, Adenocarcinoma do tipo intestinal composto de células colunares formando glândulas que se infiltram no estroma desmoplásico. **B**, Células em forma de “anel em sinete” podem ser reconhecidas por seus grandes vacúolos citoplasmáticos de mucina e núcleos deslocados periféricamente e em forma crescente.

Uma massa pode ser difícil de se observar no câncer gástrico difuso, mas esses tumores infiltrativos frequentemente evocam uma reação **desmoplásica** que endurece a parede gástrica e pode fornecer uma pista diagnóstica valiosa. Quando existem grandes áreas de infiltração, um achatamento difuso das rugas e uma parede espessada e rígida, isso pode gerar uma aparência de **cantil de couro** chamada de **linite plástica** (Fig. 17-17B). Os cânceres de mama e de pulmão que se metastizam para o estômago pode também criar uma aparência semelhante à linite plástica.

Características Clínicas. Cânceres gástricos do tipo intestinal predominam em áreas de alto risco e se desenvolvem a partir de lesões precursoras, incluindo a displasia e adenomas uniformes. A idade média de apresentação é 55 anos, e a razão homem:mulher é de 2:1. Em contraste, a incidência do câncer gástrico difuso é relativamente uniforme nos países, não existem lesões precursoras identificadas e a doença ocorre em frequências similares em homens e mulheres. Notavelmente, *a queda marcante na incidência de câncer gástrico se aplica somente ao tipo intestinal*, o qual está mais intimamente associado à gastrite atrófica e à metaplasia intestinal. Como resultado, as incidências dos tipos de câncer gástrico, intestinal e difuso, agora são similares.

*A profundidade da invasão e da extensão da metástase linfonodal e distante no momento do diagnóstico permanecem como os indicadores de prognóstico mais poderosos para o câncer gástrico.*³⁰ Nos casos avançados, o carcinoma gástrico pode ser detectado primeiramente como metástases para os linfonodos sentinelas supraclaviculares, também chamados de *linfonodos de Virchow*. Os tumores gástricos também podem dar metástases para a região periumbilical para formar um nódulo subcutâneo, chamado de *Nódulo da Irmã Maria José*, em homenagem à enfermeira que notou essa lesão como um marcador de carcinoma metastático pela primeira vez. A invasão local no duodeno, pâncreas e retroperitônio também é característica. Nesses casos, os esforços estão geralmente focados na quimioterapia ou na radioterapia e no cuidado paliativo. No entanto, quando possível, a amputação cirúrgica permanece como o tratamento preferido para o adenocarcinoma gástrico. Após a amputação cirúrgica, a taxa de sobrevivência ao câncer gástrico inicial, por 5 anos, pode exceder 90%, mesmo se linfonodos metastatizados estiverem presentes. Em contraste, a taxa de sobrevivência por 5 anos para o câncer gástrico avançado continua abaixo dos 20%.²⁸ Devido ao estágio avançado no qual a maioria dos cânceres gástricos são descobertos nos Estados Unidos, a sobrevivência total por 5 anos é inferior

a 30%. [28.31](#)

LINFOMA

Embora os linfomas extranodais possam surgir em praticamente todos os tecidos, eles ocorrem mais comumente no trato GI, particularmente no estômago. Em transplantes de medula óssea alogênéticos e transplantes de órgãos recipientes, o intestino é também o local mais frequente de linfoproliferações de células B positivas para o vírus de Epstein-Barr,³² porque os déficits na função das células T causadas pelos agentes imunossupressivos orais (p. ex., ciclosporina) são maiores nos pontos intestinais de absorção da droga. Aproximadamente 5% de todas as malignâncias gástricas são linfomas primários, sendo mais comuns os linfomas de células B da zona marginal extranodal indolente. No intestino, esses tumores são frequentemente referidos como linfomas de *tecido linfoide associado à mucosa* (MALT), ou *MALTomas*. Esta entidade e o segundo linfoma primário mais comum do intestino, o grande linfoma difuso de células B, também são discutidos no [Capítulo 13](#).

Patogenia. Os linfomas de células B da zona marginal extranodal geralmente surgem em locais de inflamação crônica. Eles podem se originar no trato GI em locais de MALT preexistente, tais como as placas de Peyer do intestino delgado, mas surgem mais comumente em tecidos que são normalmente desprovidos de tecido linfoide organizado. A causa mais comum da inflamação “pró-linfomatososa” no estômago é a infecção crônica por *H. pylori*, a qual é encontrada em associação com a maioria dos casos gástricos de MALTomas.³⁴ Assim como outros linfomas de baixo grau, os MALTomas podem se transformar em tumores mais agressivos, que são histologicamente idênticos aos grandes linfomas difusos de células B.

A evidência mais notável ligando a gastrite por *H. pylori* ao MALTomas é a que a erradicação da infecção com antibióticos induz remissões duráveis com baixas taxas de recorrência na maioria dos pacientes.³⁵ Características histológicas que predizem uma falha na terapia com antibióticos incluem a transformação para linfoma de células grandes, invasão tumoral da muscular própria ou abaixo e envolvimento de linfonodos.

Três translocações estão associadas ao MALTomas gástrico: a t(11;18)(q21;q21) e as menos comuns t(1;14)(p22;q32) e t(14;18)(q32;q21). Elas também são altamente preditivas da falha na resposta.^{36,37} A translocação t(11;18)(q21;q21) traz junto o gene do inibidor de apoptose 2 (*API2*) no cromossomo 11 com o gene “mutado no linfoma MALT”, ou *MLT*, no cromossomo 18. Isso cria um gene de fusão quimérico *API2-MLT* que codifica uma proteína de fusão *API2-MLT*. As translocações t(1;14)(p22;q32) e t(14;18)(q32;q21) causam aumento na expressão do *MLT* intacto e das proteínas *BCL-10*, respectivamente.

Embora alguns detalhes permaneçam incertos, cada uma das três translocações tem o mesmo efeito em rede: a ativação constitutiva do NF- κ B, um fator de transcrição que promove o crescimento e a sobrevivência das células B. Extraordinariamente, a ativação antígeno-dependente do NF- κ B em células B e T normais requer tanto a *BCL-10* quanto o *MLT*, os quais trabalham em conjunto em uma via *downstream* dos receptores de antígenos das células B e T. Nos MALTomas que não apresentam essas translocações, a inflamação induzida por *H. pylori* pode incitar a ativação do NF- κ B através da via *MLT/BCL-10*. Nesses tumores, a eliminação do estímulo imunológico (*H. pylori*) regula negativamente o NF- κ B, resultando em regressão do

tumor. Em contraste, o NF- κ B é constitutivamente ativo em tumores que carregam as translocações envolvendo o *MLT* ou *BCL-10*, e por isso, a eliminação do *H. pylori* não tem efeito. Mudanças genéticas adicionais, tais como a inativação dos genes supressores de tumor que codificam p53 e p16, podem levar à transformação do MALToma gástrico em grandes linfomas difusos de células B agressivos. [38](#)

Morfologia. Histologicamente, o MALToma gástrico toma a forma de um infiltrado linfocítico denso na lâmina própria ([Fig. 17-19A](#)). Caracteristicamente, os linfócitos neoplásicos se infiltram nas glândulas gástricas focalmente para criar **lesões linfoepiteliais** diagnósticas ([Fig. 17-19A, inserção](#)). Folicúlos de células B aparentemente reativas podem estar presentes, e, em cerca de 40% dos tumores, a diferenciação plasmacítica é observada. Ocasionalmente, as células tumorais acumulam grandes quantidades de citoplasma pálido, uma característica conhecida como mudança “**monocitoide**”.

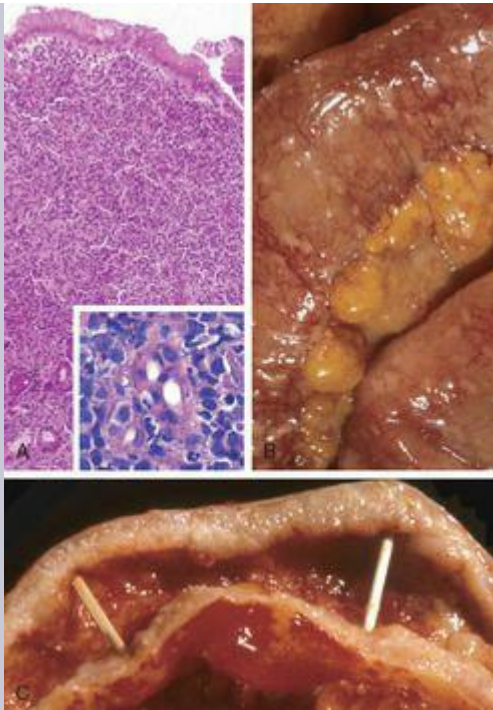


FIGURA 17-19

Linfoma GI. **A**, Linfoma MALT gástrico substituindo grande parte do epitélio gástrico. O detalhe mostra lesões linfoepiteliais com linfócitos neoplásicos circundando e se infiltrando nas glândulas gástricas. **B**, Linfoma disseminado no intestino delgado, com numerosos nódulos serosos pequenos. **C**, Grande linfoma de células B se infiltrando na

parede do intestino delgado e produzindo espessamento difuso.

Como outros tumores de células B maduras, os MALTomas expressam os marcadores de células B CD19 e CD20. Eles não expressam CD5 e CD10, e são positivos para CD43 em cerca de 25% dos casos, uma característica incomum que pode ser diagnosticamente útil. Em casos onde não existem lesões linfoepiteliais, a monoclonalidade pode ser demonstrada pela expressão restrita tanto da cadeia leve da κ ou λ imunoglobulina ou pela detecção molecular dos rearranjos clonais da IgH. Análises citogenéticas moleculares (p. ex., hibridização fluorescente *in situ*) estão sendo crescentemente utilizadas para identificar tumores com translocações que predizem a resistência à terapia.

Características Clínicas. Os sintomas que se apresentam mais comumente são a dispepsia e a dor epigástrica. Hematêmese, melena e sintomas constitucionais, tais como perda de peso, também podem estar presentes. Como os MALTomas gástricos e a gastrite por *H. pylori* geralmente coexistem e têm sintomas clínicos e aparências endoscópicas que se sobrepõem, às vezes surgem algumas dificuldades diagnósticas, particularmente em amostras de pequenas biópsias. Os linfomas GI também podem se disseminar como pequenos nódulos distintos ([Fig. 17-19B](#)) ou infiltrar a parede difusamente ([Fig. 17-19C](#)).

TUMOR CARCINOIDE

Os tumores carcinoides surgem de componentes difusos do sistema endócrino. A maioria é encontrada no trato GI e mais de 40% ocorrem no intestino delgado ([Tabela 17-5](#)).³⁹ A árvore traqueobrônquica e os pulmões são os próximos locais mais comumente envolvidos. Os carcinoides gástricos podem estar associados a hiperplasia de células endócrinas, gastrite atrófica crônica e síndrome de Zollinger-Ellison. O termo *carcinoide*, ou “semelhante a carcinoma”, foi aplicado porque estes tumores tendem a ter um curso clínico mais indolente do que os carcinomas GI. Os tumores carcinoides são mais bem descritos quando chamados de *carcinomas neuroendócrinos bem diferenciados*. Os carcinoides no trato GI surgem de células endócrinas que liberam peptídeos e hormônios não peptídicos para coordenar a função do intestino.

TABELA 17-5 Características dos Tumores Carcinoides Gastrointestinais

Característica	Esôfago	Estômago	Duodeno Proximal	Jejuno e Íleo	Apêndice
Fração dos carcinoides GI	<1%	<10%	<10%	>40%	<25%
Idade média do paciente (anos)	Rara	55	50	65	Todas as idades
Localização	Distal	Corpo e fundo	Terço proximal, periampolar	Por toda parte	Ponta
Tamanho	Dados limitados	1-2 cm, múltiplos; >2 cm, solitário	0,5-2 cm	<3,5 cm 0,	2-1 cm
Produto(s) secretório(s)	Dados limitados	Histamina, somatostatina, serotonina	Gastrina, somatostatina, colecistoquinina	Serotonina, substância P, polipeptídeo YY	Serotonina, polipeptídeo YY
Sintomas	Disfagia, perda de peso, refluxo	Gastrite, úlcera, acidental	Úlcera péptica, obstrução biliar, dor abdominal	Assintomática, obstrução, doença metastásica	Assintomática, acidental
Comportamento	Dados	Variável	Variável	Agressivo	Benigno

	limitados				
Associações com doenças	Nenhuma	Gastrite atrófica, MEN-1	Síndrome de Zollinger-Ellison, NF-1, esporádica	Nenhuma	Nenhuma

NEM-I, neoplasia endócrina múltipla tipo I; NF-1, neurofibromatose tipo I.

Morfologia. Macroscopicamente, os carcinoides são massas intramurais ou submucosas que criam pequenas lesões polipoides (Fig. 17-20A). A mucosa sobrejacente pode estar intacta ou ulcerada e os tumores podem invadir profundamente para envolver o mesentério. Os carcinoides tendem a ser amarelos ou castanhos e são muito firmes como consequência de uma reação desmoplásica intensa, que pode causar enrocamento do intestino e obstrução. Histologicamente, os tumores carcinoides são compostos de ilhas, trabéculas, cordões, glândulas ou folhas de células uniformes com citoplasma granular rosado escasso e um núcleo pontilhado, de redondo a oval (Fig. 17-20). Na maioria dos tumores, há um pleomorfismo mínimo, mas anaplasia, atividade mitótica e necrose podem estar presentes em casos raros. Colorações imuno-histoquímicas são tipicamente positivas em marcadores de grânulos endócrinos, tais como sinaptofisina e cromogranina A.

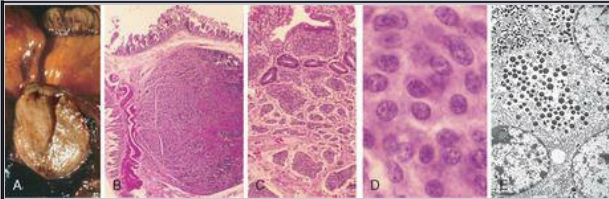


FIGURA 17-20

Tumor carcinóide GI (carcinoma neuroendócrino). **A**, Corte transversal macroscópico de um nódulo tumoral submucoso. **B**, Microscopicamente, o nódulo é composto de células tumorais embebidas em tecido fibroso denso. **C**, Em outras áreas, o tumor se disseminou extensivamente nos canais linfáticos da mucosa. **D**, O grande aumento mostra a citologia uniforme dos tumores carcinoides. A textura da cromatina, com grumos finos e grossos, é frequentemente descrita como padrão “sal e pimenta”. Apesar de sua aparência inócua, os carcinoides podem ser extremamente agressivos clinicamente. **E**, A

microscopia eletrônica revela grânulos neurosecretórios citoplasmáticos com núcleo denso.

Características Clínicas. O pico de incidência dos tumores carcinoides é na sexta década, mas eles podem aparecer em qualquer idade. Os sintomas são determinados pelos hormônios produzidos. Por exemplo, os tumores que produzem gastrina podem causar a síndrome de Zollinger-Ellison, enquanto que os tumores ileais podem causar síndrome carcinoide, a qual é caracterizada por ruborização cutânea, sudorese, broncoespasmos, cólicas abdominais, diarreia e fibrose valvular cardíaca direita. *A síndrome carcinoide* ocorre em menos de 10% dos pacientes e é causada por substâncias vasoativas secretadas pelo tumor na circulação sistêmica. Quando os tumores são confinados ao intestino, as substâncias vasoativas liberadas são metabolizadas para formas inativas pelo fígado, um efeito de “primeira passagem” similar àquele exercido nas drogas orais. A síndrome carcinoide geralmente requer tumores para secretar hormônios na circulação venosa não portal e, portanto, *está fortemente associada à doença metastática.*

O fator prognóstico mais importante para os tumores carcinoides GI é a localização.

Tumores carcinoides do intestino anterior, aqueles encontrados no estômago, duodeno próximo ao ligamento de Treitz e esôfago, raramente dão metástases e são geralmente curados pela amputação. Isso é particularmente verdadeiro para os tumores carcinoides gástricos que surgem em associação com a gastrite atrófica, enquanto os tumores carcinoides sem fatores predisponentes são mais agressivos.

Os tumores carcinoides do intestino médio que surgem no jejuno e íleo são frequentemente múltiplos e tendem a ser agressivos. Nesses tumores, a grande profundidade de invasão local, o tamanho aumentado e a presença de necrose e mitose estão associados com um resultado pobre.

Os carcinomas do intestino inferior que surgem no apêndice, no cólon e no reto são geralmente descobertos acidentalmente. Aqueles encontrados no apêndice ocorrem em qualquer idade e geralmente estão localizados na ponta. Esses tumores raramente têm mais de 2 cm de diâmetro e são quase uniformemente benignos. Os tumores carcinoides retais tendem a produzir hormônios polipeptídicos e, quando sintomáticos, apresentam dor abdominal e perda de peso. A metástase dos tumores carcinoides retais é incomum. Em contraste, os tumores do cólon proximal são incomuns, mas podem crescer muito e se metastatizar.


TUMOR ESTROMAL GASTROINTESTINAL

Uma ampla variedade de neoplasmas mesenquimais pode surgir no estômago. Muitos são nomeados de acordo com o tipo celular com o qual eles mais se parecem; por exemplo, os tumores de músculo liso são chamados *leiomiomas* ou *leiomiomasarcomas*, os tumores da bainha do nervo são chamados de *schwannomas* e aqueles que se parecem com os corpos glômicos no leito ungueal e em outros locais são nomeados de *tumores glômicos*. Todos são raros e discutidos com mais detalhes no [Capítulo 26](#). O *tumor estromal GI* (TEGI) é o tumor mesenquimal mais comum do abdome, e mais da metade desses tumores ocorrem no estômago. Como será discutido a seguir, o termo *estromal* reflete uma confusão histórica sobre a origem desse tumor.

Epidemiologia. No geral, os TEGIs são ligeiramente mais comuns em homens. A idade-pico do diagnóstico do TEGI no estômago é aproximadamente 60 anos, com menos de 10% ocorrendo em indivíduos abaixo dos 40 anos de idade. Dos TEGIs incomuns em crianças, alguns estão relacionados à *triade de Carney*, uma síndrome não hereditária vista principalmente em mulheres jovens, que incluem TEGIs gástricos, paragangliomas e condroma pulmonar. Há também uma incidência aumentada de TEGIs em indivíduos com neurofibromatose tipo 1. [40](#)

Patogenia. Aproximadamente 75% a 80% de todos os TEGIs apresentam mutações oncogênicas do tipo *ganhadora-de-função* do gene que codifica a tirosina quinase *c-KIT*, que é um receptor para um fator de células-tronco. Aproximadamente 8% dos TEGIs têm mutações que ativam uma tirosina quinase relacionada, receptor α do fator de crescimento derivado de plaquetas (RAFCDP). [41](#) Em TEGIs esporádicos, as mutações de *c-KIT* e *RAFCDP* são mutuamente exclusivas. [21](#) Os TEGIs parecem partilhar uma célula-tronco comum ou surgir das células intersticiais do Cajal, que estão localizadas na muscular própria e servem como células marca-passo para o peristaltismo intestinal. Assim como os TEGIs, as células Cajal expressam *c-KIT* (também conhecido como CD117) e CD34. Curiosamente, os TEGIs familiares, que são raros, estão associados a mutações *c-KIT* e *RAFCDP* na linhagem germinativa; estes pacientes, que desenvolvem TEGIs múltiplos, também podem ter hiperplasia difusa das células Cajal. [42](#) As mutações de *c-KIT* ou *RAFCDP* são eventos iniciais nos TEGIs esporádicos e são detectáveis em lesões tão pequenas quanto 3 mm. Os receptores tirosino-quinases para *c-KIT* e *RAFCDP* constitutivamente ativos produzem sinais intracelulares que ativam as vias RAS e PI3K/AKT, promovendo, assim, a proliferação e a sobrevivência das células tumorais. [21](#)

Morfologia. Os TEGIs gástricos primários podem ser bem grandes, com até 30 cm de diâmetro. Eles geralmente formam uma massa corpulenta, bem circunscrita e solitária ([Fig. 17-21A](#)) coberta por uma mucosa intacta ou ulcerada ([Fig. 17-21B](#)), mas também podem se projetar para fora em direção à serosa. As metástases podem tomar forma de múltiplos nódulos serosos por toda a cavidade peritoneal ou como um ou mais nódulos no fígado; o espalhamento para fora do abdome é incomum. Os TEGIs compostos de células delgadas e alongadas são classificados como **tipo celular fusiforme** ([Fig. 17-21C](#)), enquanto os tumores dominados por células aparentemente epiteliais são chamados de **tipo epitelióide**; misturas dos dois padrões também ocorrem. O marcador diagnóstico mais útil é o *c-KIT*, que é detectável imunohistoquimicamente em 95% dos TEGIs gástricos.



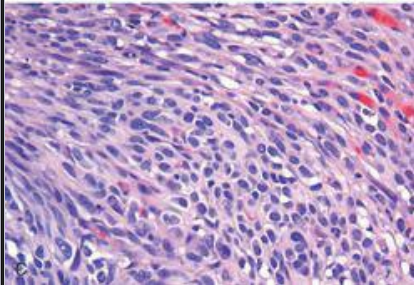
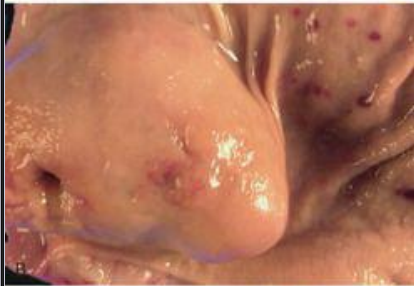
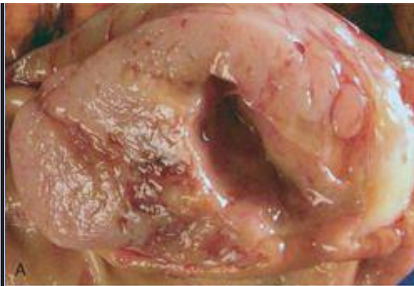


FIGURA 17-21

Tumor estromal GI. **A**, Em corte transversal, uma textura espiralada é evidente no tumor branco e carnudo. **B**, A massa está coberta por uma mucosa intacta. **C**, Histologicamente, o tumor é primariamente composto de feixes ou fascículos de células tumorais fusiformes.

(Cortesia do Dr. Christopher Weber, The University of Chicago, Chicago, IL.)

Características Clínicas. Os sintomas dos TEGIs na apresentação podem estar relacionados aos efeitos da massa. A ulceração mucosa pode causar perda sanguínea, e aproximadamente metade dos indivíduos com TEGIs apresentam anemia ou sintomas relacionados. Os TEGIs também podem ser descobertos como achados acidentais durante exames radiológicos, endoscopia ou cirurgia abdominal, realizados por outras razões. Uma amputação cirúrgica completa é o tratamento primário para os TEGIs gástricos localizados. O prognóstico se correlaciona com o tamanho tumoral, índice mitótico e localização, *com TEGIs gástricos sendo um pouco menos agressivos do que aqueles que surgem no intestino médio*. Recorrência ou metástase são raras em TEGIs gástricos com menos de 5 cm, mas são comuns em tumores mitoticamente ativos maiores do que 10 cm.

Pacientes com uma doença não amputável, recorrente e metastática frequentemente respondem a o *imatinib*, um inibidor de tirosina quinase que inibe c-KIT e RAFCPD, e também efetivo ao suprimir a atividade da BCR-ABL quinase na leucemia mieloide crônica ([Cap. 13](#)).⁴³ O desenvolvimento de resistência ao imatinib é mais frequentemente relacionado às mutações secundárias de *c-KIT* que limitam a eficácia da droga.

INTESTINO DELGADO E CÓLON

O intestino delgado e o cólon são responsáveis pela maior parte do comprimento do trato GI e são sítios de uma ampla variedade de doenças. Algumas destas se relacionam ao transporte de nutrientes e água. A perturbação destes processos pode causar má absorção e diarreia. Os intestinos também são o principal local onde o sistema imunológico se encontra com um grupo diverso de antígenos presentes nos alimentos e nos micróbios intestinais. Realmente, as bactérias intestinais são mais numerosas do que as células eucarióticas em nossos corpos em cerca de 10 vezes. Logo, não é surpreendente que o intestino delgado e o cólon estejam frequentemente envolvidos em processos infecciosos e inflamatórios. Finalmente, o cólon é o local mais comum de neoplasia GI nas populações ocidentais.

Obstrução Intestinal

A obstrução intestinal do trato GI pode ocorrer em qualquer nível, mas o intestino delgado está mais frequentemente envolvido por causa de seu lúmen relativamente estreito. Coletivamente, *as hérnias, as aderências intestinais, as intussuscepções e os vólvulos* são responsáveis por 80% das obstruções mecânicas (Fig. 17-22), enquanto os tumores e o infarto são responsáveis por somente 10% a 15% das obstruções do intestino delgado. As manifestações clínicas da obstrução intestinal incluem dor e distensão abdominais, vômito e constipação. A intervenção cirúrgica é geralmente necessária em casos de obstrução mecânica ou infarto grave.

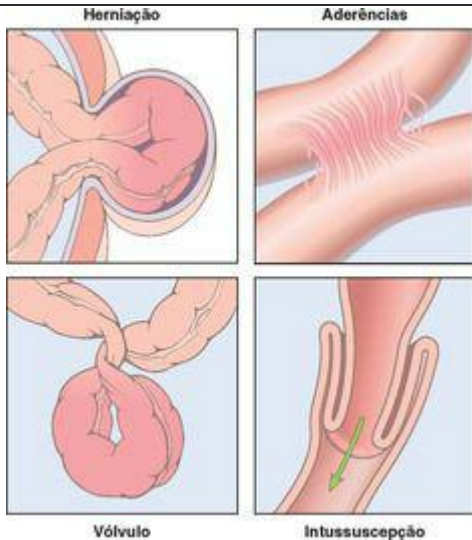


FIGURA 17-22

Obstrução intestinal. As quatro principais causas de obstrução intestinal são (1) herniação de

um segmento nas regiões umbilical ou inguinal, (2) aderência entre as alças do intestino, (3) vólvulo e (4) intussuscepção.

HÉRNIAS

Qualquer fraqueza ou defeito na parede da cavidade peritoneal pode permitir a protrusão de uma bolsa de peritônio delimitada por serosa chamada de *saco herniário*. As hérnias adquiridas ocorrem mais comumente na porção anterior, através dos canais inguinais e femorais ou do umbigo, ou dos locais de cicatrizes cirúrgicas. Estas devem gerar preocupação por causa da protrusão visceral (*herniação externa*). Isso é particularmente verdadeiro para as hérnias inguinais, as quais tendem a ter orifícios estreitos e grandes sacos. As alças do intestino delgado estão frequentemente envolvidas, mas porções do omento ou do intestino grosso também se projetam e qualquer um destes pode ficar aprisionado. A pressão na abertura da bolsa pode prejudicar a drenagem venosa do intestino aprisionado. A estase e o edema resultantes aumentam o volume da alça herniada, levando a um aprisionamento permanente, ou *encarceramento*, e ao longo do tempo, se desenvolve um comprometimento (*estrangulamento*) arterial e venoso que pode resultar em infarto ([Fig. 17-23A](#)).



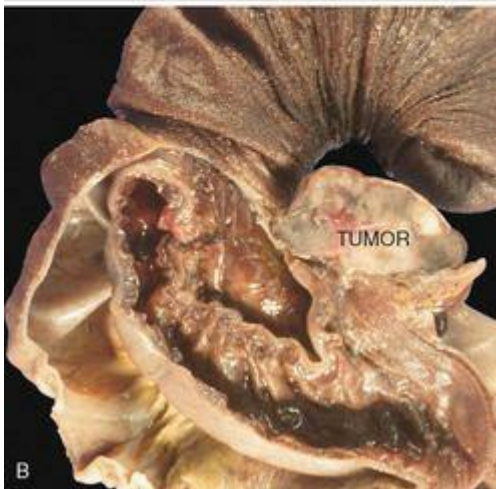
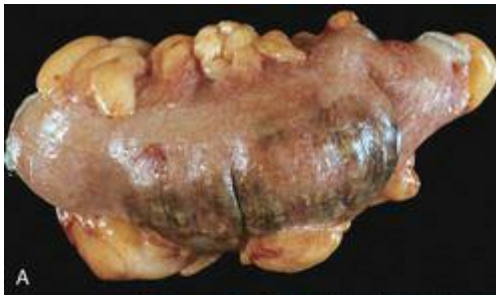

FIGURA 17-23

Obstrução intestinal. **A**, Porção do intestino encarcerada na hérnia inguinal. Observe a serosa escurecida e a hemorragia que indicam danos isquêmicos. **B**, Intussuscepção causada por um tumor. A camada mais externa do intestino com a serosa externa foi removida, deixando a mucosa da segunda camada exposta. A serosa da segunda camada está oposta à serosa do intestino intussuscepção. Uma massa tumoral (**tumor marcado, à direita**) está presente na borda principal da intussuscepção. Compare com a [Figura 17-22](#).

(B, Cortesia do Dr. Christopher Weber, The University of Chicago, Chicago, IL.)

ADERÊNCIAS

Os procedimentos cirúrgicos, infecções ou outras causas de inflamação peritoneal, tal como a endometriose, podem resultar no desenvolvimento de *aderências* entre os segmentos do intestino, a parede abdominal e locais de operação. Essas pontes fibrosas podem criar alças fechadas através das quais outras vísceras podem deslizar e ficar aprisionadas, resultando em *herniação interna*. As sequelas, incluindo obstrução e estrangulamento, são as mesmas da herniação externa. Apesar de serem raras, as aderências fibrosas podem ser congênitas, portanto, a herniação interna deve ser considerada mesmo na ausência de um histórico de peritonite ou cirurgia.

VÓLVULOS

A torção completa da alça intestinal sobre sua base mesentérica de adesão é chamada de *vólvulo* e gera tanto comprometimento luminal quanto vascular. Logo, a apresentação inclui características de obstrução e infarto. O *vólvulo* ocorre mais frequentemente em alças grandes redundantes do cólon sigmoide, seguido em frequência pelo ceco, intestino delgado, estômago e, raramente, cólon transverso. Pelo fato de ser raro, o *vólvulo* é frequentemente esquecido clinicamente.

INTUSSUSCEPÇÃO

A *intussuscepção* ocorre quando o segmento do intestino, comprimido por uma onda de peristaltismo, se encaixa no segmento distal mais próximo. Uma vez aprisionado, o segmento invaginado é propelido pelo peristaltismo e puxa o mesentério junto com ele. A intussuscepção não tratada pode progredir para obstrução intestinal, compressão de vasos mesentéricos e infarto.

Quando encontrada em bebês e crianças, não há geralmente um defeito anatômico subjacente, e apesar desse problema, o paciente é saudável, embora alguns casos estejam associados a infecção por rotavírus. Em crianças mais velhas e em adultos, uma massa intraluminal ou tumor geralmente serve como ponto de tração que causa a intussuscepção ([Fig. 17-23B](#)). O enema de bário pode reduzir efetivamente a intussuscepção em bebês e crianças, mas a intervenção cirúrgica é geralmente necessária em pacientes idosos.

Doença Intestinal Isquêmica

A maior parte do trato GI é abastecida pelas artérias celiaca, mesentérica superior e mesentérica inferior. Ao se aproximarem da parede intestinal, as artérias mesentéricas, superior e inferior se ramificam formando as arcadas mesentéricas. As interconexões entre as arcadas, assim como os suprimentos colaterais a partir das circulações celiaca proximal, pudenda distal e iliaca, permitem que o intestino delgado e o cólon tolerem a perda lenta e progressiva do suprimento sanguíneo de uma artéria. Em contraste, o comprometimento agudo de qualquer vaso maior pode levar ao infarto de vários metros de intestino. Os danos podem incluir desde *infarto da mucosa*, se estendendo até a muscular da mucosa; até *infarto mural* da mucosa e da submucosa; e *infarto transmural* envolvendo todas as três camadas da parede. Enquanto os infartos mucosos ou murais são frequentemente secundários à *hipoperfusão* aguda ou crônica, o infarto transmural é geralmente causado por obstrução vascular aguda. As causas importantes de obstrução arterial aguda incluem *aterosclerose* grave (que é geralmente proeminente na origem das veias mesentéricas), *aneurisma aórtico*, *estado hipercoagulável*, *uso de contraceptivo oral* e *embolização de vegetações cardíacas ou ateromas aórticos*. A hipoperfusão intestinal também pode estar associada a *falência cardíaca*, *choque*, *desidratação* ou *drogas vasoconstrictoras*. As *vasculites* sistêmicas, tais como a poliarterite nodosa, a púrpura Henoch-Schönlein, ou a granulomatose de Wegener, também podem danificar as artérias intestinais. As trombose venosas mesentéricas, as quais também podem levar à doença isquêmica, são incomuns, mas podem resultar de estados hipercoaguláveis herdados ou adquiridos, neoplasmas invasivos, cirrose, trauma ou massas abdominais que comprimem a drenagem portal.

Patogenia. As respostas intestinais à isquemia ocorrem em duas fases. A *injúria hipóxica* inicial ocorre no início do comprometimento vascular. Embora alguns danos ocorram durante essa fase, as células epiteliais que revestem o intestino são relativamente resistentes à hipóxia transitória. A segunda fase, a *injúria de reperfusão*, é iniciada pela restauração do suprimento de sangue e é neste momento que o maior dano ocorre. Em casos graves, isso pode disparar falência múltipla dos órgãos. Embora os mecanismos subjacentes não sejam completamente compreendidos, eles envolvem a produção de radicais livres, infiltração de neutrófilos e liberação de mediadores inflamatórios, tais como proteínas do complemento e TNF ([Cap. 1](#)). A ativação das moléculas de sinalização intracelular e de fatores de transcrição, incluindo o fator induzível por hipóxia 1 (FIH-1) e o NF-κB, também contribuem para a injúria de reperfusão intestinal isquêmica. [44-45](#)

A gravidade do comprometimento vascular, a fração de tempo durante a qual ele se desenvolve e os vasos afetados são as maiores variáveis na doença intestinal isquêmica. Dois aspectos da anatomia vascular intestinal também contribuem para a distribuição do dano isquêmico.

Os segmentos intestinais no final de seus respectivos suprimentos arteriais são particularmente susceptíveis à isquemia. Estas *zonas vertentes* incluem a flexura esplênica, onde as circulações arteriais mesentéricas superior e inferior terminam, e, em menor grau, o cólon sigmoide e o reto, onde as circulações arteriais mesentérica inferior, pudenda e iliaca terminam. A hipotensão ou hipoxemia generalizada pode, portanto, causar injúria localizada, e a doença isquêmica deve ser levada em consideração no diagnóstico diferencial da colite focal da flexura esplênica ou cólon retossigmoide.

Os capilares intestinais correm ao longo das glândulas, desde a cripta até a superfície, antes de fazer meia-volta e voltar da superfície para se esvaziar nas vênulas pós-capilares. Isso

permite que o sangue oxigenado supra as criptas, mas deixe a superfície epitelial vulnerável à injúria isquêmica. Essa anatomia protege as criptas, que contêm as células-tronco epiteliais necessárias para repovoar a superfície. Logo, a atrofia da superfície epitelial, ou mesmo a necrose e a descamação, com criptas normais ou hiperproliferativas, é a assinatura morfológica da doença intestinal isquêmica.

Morfologia. Apesar da suscetibilidade aumentada das zonas vertentes, os **infartos mucosos ou murais** podem envolver qualquer nível do intestino, desde o estômago até o ânus. As lesões podem ser contínuas, mas são mais frequentemente segmentadas e em placas ([Fig. 17-24A](#)). A mucosa é hemorrágica e pode estar ulcerada e vermelho-escura ou arroxeadada como resultado da hemorragia luminal ([Fig. 17-24B](#)). A parede intestinal também é espessada pelo edema, que pode envolver a mucosa ou se estender até a submucosa e a muscular própria. Quando for grave, há hemorragia mucosa e submucosa extensa e necrose, mas a hemorragia serosa e a serosite estão geralmente ausentes.

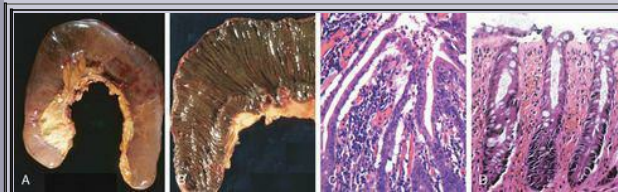


FIGURA 17-24

Isquemia. **A**, Ressecção jejunal com serosa escurecida. **B**, A mucosa está corada com sangue após a hemorragia. **C**, Epitélio viloso atenuado característico no caso de isquemia jejunal aguda. **D**, Isquemia colônica crônica com epitélio superficial atrófico e lâmina própria fibrótica.

As porções substanciais do intestino estão geralmente envolvidas no **infarto transmural** em função de obstrução arterial aguda. Pelas razões descritas acima, a flexura esplênica é o local de maior risco. A demarcação entre o intestino normal isquêmico é nitidamente definida, e, no início, o intestino infartado está intensamente congestionado e escurecido para roxo-avermelhado. Posteriormente, o muco tingido de sangue ou o próprio sangue se acumula no lúmen e a parede se torna edematosa, espessada e elástica. Há necrose

coagulativa da muscular própria dentro de 1 a 4 dias, e uma perfuração pode ocorrer. A serosite, com exsudatos purulentos e deposição de fibrina, pode ser proeminente.

Na trombose venosa mesentérica, o sangue arterial continua a fluir por um tempo, levando a uma transição menos abrupta de intestino afetado para o normal. No entanto, a propagação do trombo pode levar ao envolvimento secundário do leito esplâncnico. O último resultado é similar àquele produzido pela obstrução arterial aguda, porque a drenagem venosa prejudicada acaba evitando que o sangue arterial oxigenado entre nos capilares.

O exame microscópico do intestino isquêmico demonstra uma **atrofia ou descamação da superfície epitelial** (Fig. 17-24C). Em contraste, as criptas podem ser hiperproliferativas. Os infiltrados inflamatórios estão inicialmente ausentes na isquemia aguda, mas os neutrófilos são recrutados dentro de algumas horas de reperfusão. A isquemia crônica é acompanhada por cicatrização fibrosa da lâmina própria (Fig. 17-24D) e, raramente, formação de estrangulamento. Nas fases agudas do dano isquêmico, uma superinfecção bacteriana e a liberação de enterotoxinas podem induzir a formação de pseudomembranas que se assemelham à colite pseudomembranosa associada ao *Clostridium difficile* (discutida posteriormente).

Características Clínicas. A doença intestinal isquêmica tende a ocorrer em indivíduos idosos com doença cardíaca ou vascular coexistente. O infarto transmural agudo se apresenta tipicamente com dor abdominal súbita grave e branda, algumas vezes acompanhada de náusea, vômito, diarreia ou fezes evidentemente melanóticas. Os pacientes podem progredir para choque e colapso vascular dentro de horas como resultado da perda de sangue. Os sons peristálticos diminuem ou desaparecem, e os espasmos musculares levam a uma rigidez da parede abdominal, tornando-se semelhante a uma tábua. Como esses sinais físicos se sobrepõem aos de outras emergências abdominais, inclusive da apendicite aguda, úlcera perforada e colecistite aguda, o diagnóstico de necrose intestinal pode ser atrasado ou passar despercebido, tendo consequências desastrosas. Quando a barreira mucosa se rompe, as bactérias entram na circulação e a sepse pode se desenvolver; a mortalidade pode exceder os 50%. A progressão geral da enterite isquêmica depende da causa subjacente e da gravidade da injúria.

Os *infartos mucosos e murais*, por si só, podem não ser fatais. No entanto, estes podem progredir para infartos mais extensos se o suprimento vascular não for restaurado pela correção do insulto ou, na doença crônica, pelo desenvolvimento de suprimento colateral adequado. O diagnóstico de colite e enterite isquêmica não oclusiva pode ser particularmente difícil, pois pode haver uma série confusa de sintomas abdominais não específicos, que incluem diarreia sanguinolenta intermitente e pseudo-obstrução intestinal.

A *isquemia crônica* pode estar mascarada como doença intestinal inflamatória, com episódios de diarreia sanguinolenta entremeados com períodos saudáveis.

A *infecção por CMV* causa doença GI isquêmica em função do tropismo viral pelas células endoteliais e da infecção destas. A infecção por CMV, a qual pode ser uma complicação da terapia imunossupressiva, é discutida mais profundamente no [Capítulo 8](#).

A *enterocolite por radiação* ocorre quando o trato GI é irradiado. Além do dano ao epitélio, injúrias vasculares induzidas por radiação podem ser significativas e produzir mudanças que são similares à doença isquêmica. Além do historio clínico, a presença de “fibroblastos

irradiados” bizarros no estroma podem fornecer uma pista importante para a etiologia. A enterite aguda da radiação se manifesta como anorexia, cólicas abdominais e diarreia por má absorção, enquanto a colite ou enterite crônica por radiação são mais frequentemente indolentes e podem apresentar-se como uma colite inflamatória.

A *enterocolite necrosante* (ECN) é um distúrbio agudo dos intestinos delgado e grosso que pode resultar em necrose transmural. Ela é a emergência GI adquirida mais comum dos recém-nascidos, particularmente aqueles que nasceram prematuros ou abaixo do peso, e ocorre mais frequentemente no tempo da alimentação oral. A ECN é discutida com mais detalhes no [Capítulo 10](#), mas é citada aqui porque se considera, geralmente, que a injúria isquêmica contribua para a patogenia.

Angiodisplasia

A angiodisplasia é caracterizada pelos vasos submucosos e mucosos malformados. Ela ocorre *mais frequentemente no ceco e no cólon direito*, geralmente após a sexta década de vida. Embora a prevalência da angiodisplasia seja inferior a 1% na população adulta, ela é *responsável por 20% dos principais episódios de sangramento intestinal inferior; a hemorragia intestinal pode ser crônica e intermitente ou aguda e massiva*.

A patogenia da angiodisplasia permanece indefinida, mas tem sido atribuída a fatores mecânicos e congênitos. A distensão e a contração normais podem obstruir intermitentemente as veias submucosas que penetram através da muscular própria e podem levar a dilatação e tortuosidade focais dos vasos da submucosa e da mucosa subjacentes. Como o ceco tem o maior diâmetro de todos os segmentos do cólon, ele desenvolve a maior tensão na parede. Isso pode explicar a distribuição preferencial das lesões angiodisplásicas no ceco e no cólon direito. Mudanças vasculares degenerativas relacionadas com o envelhecimento também podem ter algum papel. Finalmente, alguns dados ligam a angiodisplasia à estenose aórtica e ao divertículo de Meckel, sugerindo a possibilidade de um componente do desenvolvimento.

As lesões da angiodisplasia são ninhos ectásicos de veias tortuosas, vênulas e capilares. Os canais vasculares podem estar separados do lúmen intestinal somente pela parede vascular e uma camada de células epiteliais atenuadas; a injúria limitada pode, portanto, resultar em hemorragia significativa.

Má Absorção e Diarreia

A *má absorção*, que se apresenta mais comumente como *diarreia crônica*, é caracterizada pela absorção defeituosa de gorduras, vitaminas lipo- e hidrossolúveis, proteínas, carboidratos, eletrólitos e minerais e água. A má absorção crônica pode ser acompanhada por perda de peso, anorexia, distensão abdominal, borborigmos e perda muscular. Um marco da má absorção é a *esteatorreia*, caracterizada pela gordura excessiva nas fezes e por evacuação volumosa, espumante, gordurosa e de cor amarela ou de barro. *Os distúrbios crônicos de má absorção, mais comumente encontrados nos Estados Unidos, são a insuficiência pancreática, a doença celíaca e a doença de Crohn (Tabela 17-6).* A doença intestinal do enxerto- versus-hospedeiro é uma causa importante de má absorção e diarreia após o transplante alogênico de medula óssea.

TABELA 17-6 Defeitos na Doença Diarreica e da Má Absorção

Doença	Digestão Intraluminal	Digestão Terminal	Transporte	Transepitelial	Transporte Linfático
Doença celíaca		+		+	
Psilose tropical		+		+	
Pancreatite crônica	+				
Fibrose cística	+				
Má absorção primária do ácido biliar	+			+	
Síndrome carcinoide				+	
Enteropatia autoimune		+		+	
Deficiência da dissacaridase		+			
Doença de Whipple					+
Abetalipoproteinemia				+	
Gastroenterite viral		+		+	
Gastroenterite bacteriana		+		+	
Gastroenterite parasitária		+		+	

Doença intestinal inflamatória	+	+		+	
-----------------------------------	---	---	--	---	--

+ indica que o processo é anormal na doença indicada. Outros processos não são afetados.

A má absorção resulta do distúrbio em pelo menos uma das quatro fases da absorção de nutrientes: (1) *digestão intraluminal*, na qual as proteínas, carboidratos e gorduras são quebrados em formas adequadas para a absorção; (2) *digestão terminal*, que envolve a hidrólise dos carboidratos e peptídeos por dissacaridases e peptidases, respectivamente, na borda em escova da mucosa do intestino delgado; (3) *transporte transepitelial*, no qual os nutrientes, fluidos e eletrólitos são transportados através do epitélio do intestino delgado, e lá processados e (4) *transporte linfático* dos lipídeos absorvidos.

Em muitos distúrbios de má absorção, um defeito em algum desses processos predomina, porém mais de um geralmente contribui. Como resultado, as síndromes da má absorção se assemelham mais umas com as outras do que apresentam diferenças entre si. Os sintomas gerais incluem *diarreia* (da má absorção de nutrientes e da secreção intestinal excessiva), *flatos*, *dor abdominal* e *perda de peso*. A absorção inadequada de vitaminas e de minerais pode resultar em anemia e mucosite em razão da deficiência de piridoxina, folato ou vitamina B₁₂; sangramento decorrente da deficiência de vitamina K; osteopenia e tétano decorrente da deficiência de cálcio, magnésio ou vitamina D; ou neuropatia periférica devida às deficiências de vitamina A ou B₁₂. Uma variedade de distúrbios endócrinos e de pele também pode ocorrer.

A *diarreia* é definida como um aumento na massa, na frequência, ou na fluidez das fezes, tipicamente mais de 200 g por dia. Em casos graves, o volume de fezes pode exceder 14 L por dia e, sem a ressuscitação de fluidos, resulta em morte. A diarreia dolorosa, sanguinolenta e de pequeno volume é conhecida como *disenteria*. A diarreia pode ser classificada de acordo com quatro categorias principais:

A *diarreia secretória* é caracterizada por fezes isotônicas e permanece durante o jejum.

A *diarreia osmótica*, tal como aquela que ocorre com a deficiência de lactase, é decorrente das forças osmóticas excessivas exercidas pelos solutos lúminais não absorvidos. O fluido da diarreia está mais de 50 mOsm mais concentrado do que o plasma e diminui com o jejum.

A *diarreia de má absorção* ocorre como consequência de falhas generalizadas na absorção de nutrientes, está associada à esteatorreia e é aliviada pelo jejum.

A *diarreia exsudativa* é devida à doença inflamatória e caracterizada por fezes purulentas e sanguinolentas que continuam durante o jejum.

FIBROSE CÍSTICA

A fibrose cística é discutida com mais detalhes em outra parte ([Cap. 10](#)). Somente a má absorção associada à fibrose cística é considerada aqui. Em razão da ausência do regulador de condutância transmembrana da fibrose cística epitelial (CFTR), os indivíduos com fibrose cística têm defeitos na secreção intestinal de íons de cloro. Isso interfere na secreção de bicarbonato, sódio e água, resultando, por fim, em hidratação luminal defeituosa. A formação de concreções intraductais pode começar no útero, levando à obstrução do ducto, autodigestão crônica do pâncreas de baixo grau e, futuramente, *insuficiência pancreática exócrina em mais de 80% dos pacientes*. O resultado é a falência da fase intraluminal da absorção de nutrientes, que podem ser efetivamente tratados na maioria dos pacientes com suplementação enzimática oral.

DOENÇA CELÍACA

A doença celiaca também é conhecida como espru *celiaco* ou *enteropatia sensível ao glúten*. Esta é uma enteropatia mediada pelo sistema imunológico, disparada pela ingestão de cereais que contêm glúten, tais como trigo, centeio ou cevada, por indivíduos geneticamente predispostos. Em países onde a maioria dos habitantes são caucasianos de linhagem europeia, a doença celiaca é um distúrbio comum, com uma prevalência estimada de 0,5% a 1%.

Patogenia. A doença celiaca é um distúrbio intestinal imunológico único, porque o precipitante ambiental, o *glúten*, é conhecido. O glúten é a principal proteína de armazenamento do trigo e de grãos similares, e a fração do glúten solúvel em álcool, a *gliadina*, contém a maioria dos componentes causadores da doença. O glúten é digerido pelas enzimas lúminais e da borda em escova em aminoácidos e peptídeos, incluindo um peptídeo α -gliadina de 33 aminoácidos, que é resistente à degradação pelas proteases gástricas, pancreáticas e do intestino delgado (Fig. 17-25). A rede de reações imunológicas à gliadina, que é conhecida por resultar na doença celiaca, está ilustrada abaixo. Alguns peptídeos da gliadina induzem as células epiteliais a expressar IL-15, que, por sua vez, dispara a ativação e a proliferação de linfócitos intraepiteliais CD8+, que são induzidos a expressar NKG2D, um marcador de células *natural killers*. Esses linfócitos se tornam citotóxicos e matam enterócitos com MIC-A na superfície, uma proteína semelhante a um HLA classe I expressado em resposta ao estresse. O NKG2D é o receptor para MIC-A. Logo, diferentemente das células CD4+, as células NKG2D+ e CD8+ não reconhecem a gliadina. O dano epitelial resultante pode contribuir para o processo pelo qual os outros peptídeos da gliadina atravessam o epitélio para serem desaminados pela transglutaminase tecidual. Os peptídeos da gliadina desaminados são então capazes de interagir com HLA-DQ2 ou HLA-DQ8 nas células apresentadoras de antígenos e serem apresentados às células CD4+. Essas células T produzem citocinas que contribuem para o dano tecidual e a patologia mucosa característica.

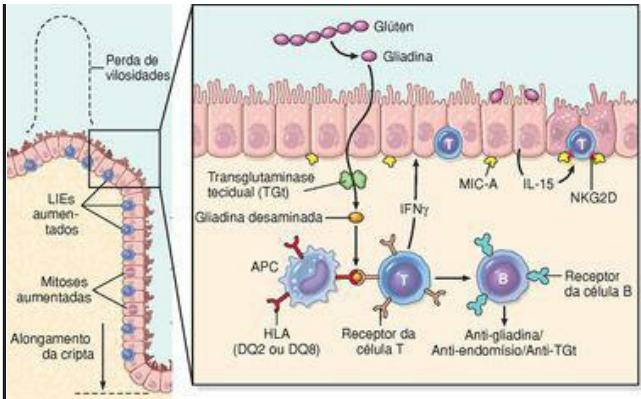


FIGURA 17-25

O painel esquerdo ilustra as alterações morfológicas que podem estar presentes na doença celíaca, incluindo atrofia vilosa, número aumentado de linfócitos intraepiteliais (LIEs) e proliferação epitelial com alongamento das criptas (compare com a [Fig. 17-26](#)). O painel direito representa um modelo para a patogenia da doença celíaca. Observe que tanto os mecanismos imunológicos inatos quanto os adaptativos estão envolvidos na resposta do tecido à gliadina.

Embora quase todas as pessoas comam grãos e estejam expostas ao glúten e à gliadina, a maioria não desenvolve a doença celíaca. Logo, fatores do hospedeiro determinam se a doença vai se desenvolver. Entre estes, as proteínas HLA parecem ser críticas, já que quase todas as pessoas com a doença celíaca carregam o alelo HLA-DQ2 ou HLA-DG8 classe II. No entanto, o *locus* HLA é responsável por menos da metade dos componentes genéticos da doença celíaca. Os fatores genéticos restantes podem incluir polimorfismos dos genes imunorregulatórios, tais como aqueles que codificam IL-2, IL-21, CCR3 e SH2B3, [46](#) e genes que determinam a polaridade epitelial. [47,48](#) Há também uma associação da doença celíaca a outras doenças imunológicas, inclusive o diabetes do tipo I, a tireoidite e a síndrome de Sjögren, assim como ataxia, autismo, depressão, algumas formas de epilepsia, nefropatia IgA, síndrome de Down e

Morfologia. Amostras de biópsia da segunda porção do duodeno ou do jejuno proximal, os quais estão expostos às concentrações mais altas do glúten da dieta, são geralmente diagnósticos na doença celíaca. A histopatologia é caracterizada pelo número aumentado de linfócitos T intraepiteliais CD8+ (**linfocitose intraepitelial**), **hiperplasia da cripta** e **atrofia das vilosidades** (Fig. 17-26). Esta perda de área da superfície mucosa e da borda em escova provavelmente é responsável pela má absorção. Além disso, as taxas aumentadas de reposição epitelial, refletidas na atividade mitótica aumentada nas criptas, podem limitar a habilidade dos enterócitos absorptivos de se diferenciarem completamente e contribuir para os defeitos na digestão terminal e no transporte transepitelial. Outras características da doença celíaca completamente desenvolvida incluem números aumentados de plasmócitos, mastócitos e eosinófilos, especialmente na porção superior da lâmina própria. Com a frequência aumentada do mapeamento sorológico e da detecção prévia dos anticorpos associados a doenças, estima-se agora que o aumento no número de linfócitos intraepiteliais, particularmente nas vilosidades, é um marcador de doença celíaca menos avançada.⁴⁹ No entanto, a linfocitose intraepitelial e a atrofia das vilosidades não são específicas da doença celíaca e podem estar presentes em outras doenças, incluindo a enterite viral. A combinação da histologia e da sorologia é mais específica para o diagnóstico da doença celíaca.

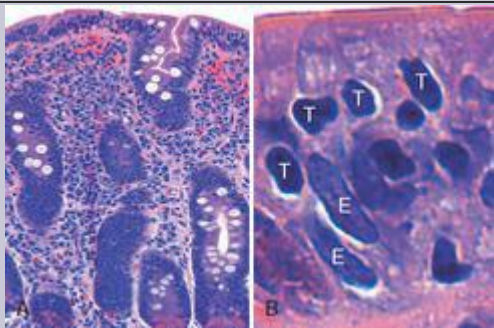


FIGURA 17-26

Doença celíaca. **A**, Casos avançados de doença celíaca mostram perda completa das vilosidades, ou atrofia vilosa total. Observe os densos infiltrados de plasmócitos na lâmina

própria. **B**, A infiltração no epitélio superficial por linfócitos T, os quais podem ser reconhecidos por seus núcleos densamente corados (marcados com **T**). Compare com os núcleos epiteliais alongados e com coloração pálida (marcados com **E**).

Características Clínicas. Em adultos, a doença celíaca se apresenta mais comumente entre as idades de 30 e 60 anos. No entanto, muitos casos escapam da atenção clínica por períodos longos por causa de apresentações atípicas. Alguns pacientes podem ter uma doença celíaca *silenciosa*, definida por uma sorologia positiva e atrofia vilosa sem sintomas, ou uma doença celíaca *latente*, na qual a sorologia positiva não é acompanhada por atrofia vilosa. A doença celíaca adulta é frequentemente associada a anemia, diarreia crônica, inchaço ou fadiga crônica. Embora não haja preferência de gênero, a doença celíaca é detectada duas a três vezes mais em mulheres, talvez porque os sangramentos menstruais mensais aumentem a demanda de ferro e vitaminas e acentuem os efeitos da absorção prejudicada.

A doença celíaca pediátrica, que afeta homens e mulheres igualmente, pode se apresentar com má absorção ou sintomas atípicos, afetando quase todos os órgãos. ⁵⁰ Naqueles com *sintomas clássicos*, a doença geralmente começa entre os 6 e os 24 meses de idade, após a introdução do glúten na dieta, e inclui irritabilidade, distensão abdominal, anorexia, diarreia crônica, insuficiência no crescimento, perda de peso ou danos musculares. ⁵⁰ Crianças com *sintomas não clássicos* tendem a apresentá-la em idades mais avançadas com reclamações de dor abdominal, náusea, vômito, inchaço ou constipação. Queixas extraintestinais comuns incluem artrite ou dor nas articulações, ataques, estomatite aftosa, anemia por deficiência de ferro, atraso puberal e estatura baixa.

Uma lesão de pele vesiculosa, com prurido característico, a *dermatite herpetiforme*, pode estar presente em até 10% dos pacientes, e a incidência da *gastrite linfocítica* e da *colite linfocítica* também está aumentada. Infelizmente, o único tratamento atualmente disponível para a doença celíaca é a *dieta livre de glúten*, mas, a despeito dos desafios de se aderir a essa dieta, ela resulta em melhora sintomática para a maioria dos pacientes. Uma dieta livre de glúten também pode reduzir o risco de complicações de longo prazo, incluindo anemia, infertilidade masculina, osteoporose e câncer.

Os testes sorológicos não invasivos são geralmente realizados antes da biópsia. ⁵¹ Os testes mais sensíveis são a presença de anticorpos IgA para a transglutaminase tecidual, ou anticorpos IgA ou IgG para a gliadina desaminada. Os anticorpos antiendomisiais são altamente específicos, mas menos sensíveis do que outros anticorpos. Em casos com testes IgA negativos, a deficiência de IgA, que é mais comum em pacientes celíacos, deve ser descartada. Se a deficiência de IgA estiver presente, os títulos dos anticorpos IgG para transglutaminase tecidual e gliadina desaminada deverão ser mensurados. A ausência de HLA-DQ2 ou HLA-DQ8 é útil por seu alto valor preditivo negativo, mas a presença desses alelos não é útil na confirmação do diagnóstico.

Indivíduos com doença celíaca têm uma taxa de malignidade mais alta do que o normal. O câncer associado à doença celíaca mais comum é o *linfoma de célula T associado a enteropatia*, um linfoma agressivo de linfócitos T intraepiteliais. O *adenocarcinoma do intestino delgado* é também mais frequente em indivíduos com doença celíaca. Logo, quando sintomas como dor abdominal, diarreia e perda de peso se desenvolvem a despeito da rigorosa dieta livre de glúten, o câncer ou o *espru refratário*, nos quais a resposta à dieta livre de glúten é perdida, devem ser considerados. É, no entanto, importante lembrar que o fracasso na adesão à dieta livre de glúten é a causa mais comum de sintomas recorrentes, e que a maioria das pessoas com doença celíaca ficam bem com a restrição alimentar e morrem de causas não relacionadas.

ESPRU TROPICAL

O *espru tropical* é a síndrome da má absorção que ocorre quase exclusivamente em pessoas que vivem ou visitam os trópicos, incluindo Porto Rico, Caribe, norte da América do Sul, África ocidental, Índia e sudoeste da Ásia. Inexplicavelmente, é incomum na Jamaica. A doença é geralmente endêmica, embora epidemias possam ocorrer.

As mudanças histológicas do *espru tropical* são similares à doença celíaca, mas a atrofia vilosa total é incomum e o *espru tropical* tende a envolver o intestino delgado distal. A última provavelmente explica a frequência das deficiências de folato ou vitamina B12 com os núcleos aumentados (megaloblásticos) nas células epiteliais, que são reminiscências daquelas vistas na anemia perniciosa.

A má absorção geralmente se torna aparente dentro de alguns dias ou poucas semanas de infecção entérica diarreica aguda em visitantes. Embora nenhum organismo causal definitivo tenha sido identificado, o crescimento excessivo de bactérias entéricas aeróbicas foi documentado, e os antibióticos de amplo espectro geralmente efetuam uma recuperação rápida. Várias infecções, incluindo *Cyclospora* ou bactérias enterotoxigênicas, têm sido sugeridas como fatores etiológicos.

ENTEROPATIA AUTOIMUNE

A *enteropatia autoimune* é uma distúrbio ligado ao X, caracterizado por diarreia grave persistente e doença autoimune que ocorre mais frequentemente em crianças jovens. Uma forma familiar particularmente grave, chamada *IPEX*, um acrônimo que denota desregulação imunológica, poliendocrinopatia, enteropatia, e ligação ao X, é devida à mutação na linhagem germinativa no gene *FOXP3*, o qual está localizado no cromossomo X. ⁵² O *FOXP3* é um fator de transcrição expressado nas células T regulatórias CD4+, e indivíduos com *IPEX* e mutações no *FOXP3* tem função T regulatória defeituosa. Outros defeitos na função da célula T regulatória também foram ligados a formas menos graves de enteropatia autoimune. Anticorpos para enterócitos e células caliciformes são comuns, e alguns pacientes podem ter anticorpos para células parietais e ilhotas. No intestino delgado, os linfócitos intraepiteliais podem estar aumentados, mas não na extensão vista na doença celíaca, e os neutrófilos estão frequentemente presentes. A terapia inclui drogas imunossupressivas, tais como as ciclosporinas e, em casos raros, o transplante de medula óssea.

DEFICIÊNCIA DE LACTASE (DISSACARIDASE)

As dissacaridases, incluindo a lactase, estão localizadas na membrana apical da borda em escova das células epiteliais absorptivas da vilosidade. Como o defeito é bioquímico, a histologia da biópsia é aparentemente normal. A deficiência da lactase é de dois tipos:

A *deficiência congênita de lactase*, causada por uma mutação no gene que codifica a lactase, ⁵⁵é um distúrbio autossômico recessivo. A doença é rara e se apresenta como uma diarreia explosiva com fezes aquosas e espumantes e distensão abdominal na ingestão de leite. Os sintomas diminuem quando a exposição ao leite e a seus produtos termina, removendo do lúmen a lactose osmoticamente ativa, mas não absorvível.

A *deficiência adquirida de lactase* é causada pela regulação negativa da expressão gênica da lactase e é particularmente comum entre as populações de americanos nativos, de afro-americanos e de chineses. A doença se apresenta após a infância, talvez refletindo o fato de que, antes da criação de gado leiteiro, a lactase era desnecessária após as crianças pararem de se alimentar do leite materno. O início da deficiência adquirida de lactase, algumas vezes, está associado a infecções entéricas virais ou bacterianas. Os sintomas, incluindo satisfação abdominal, diarreia e flatulência, devidos a fermentação dos açúcares não absorvidos pelas bactérias do cólon, são disparados pela ingestão de laticínios contendo lactose.

ABETALIPOPROTEINEMIA

A *abetalipoproteinemia* é uma doença autossômica recessiva rara caracterizada pela inabilidade de secretar lipoproteínas ricas em triglicerídeos. Ela é causada por uma mutação na *proteína microssomal de transferência de triglicerídeos* (PMT) que catalisa o transporte de triglicerídeos, ésteres de colesterol e fosfolípidos. Enterócitos deficientes em PMT são incapazes de exportar lipoproteínas e ácidos graxos livres. Como resultado, os monoglicerídeos não podem ser agrupados em quilomícrons e os triglicerídeos se acumulam nas células epiteliais. A má absorção da abetalipoproteinemia é, portanto, uma falha do transporte transepitelial. A vacuolização lipídica das células epiteliais do intestino delgado é evidente ao microscópio de luz e pode ser realçada por colorações especiais, tal como o óleo vermelho-O (*oil-red O*), particularmente após uma refeição gordurosa.

A abetalipoproteinemia se apresenta na infância e o quadro clínico é dominado por insuficiência no crescimento, diarreia e esteatorreia. Os pacientes têm uma ausência completa de todas as lipoproteínas plasmáticas contendo apolipoproteína B, embora o gene que codifica a apolipoproteína B não esteja afetado. A falha em absorver os ácidos graxos essenciais leva a deficiências de vitaminas lipossolúveis, assim como a defeitos da membrana lipídica, que podem ser reconhecidos pela presença de células vermelhas acantolíticas (células ouriço) nos esfregaços de sangue periférico.

Enterocolite Infecciosa

A enterocolite pode se apresentar com uma ampla série de sintomas, incluindo diarreia, dor abdominal, urgência, desconforto perianal, incontinência e hemorragia ([Tabela 17-7](#)). Esse problema global é responsável por mais de 12.000 mortes por dia entre crianças em países em desenvolvimento e por metade de todas as mortes antes dos 5 anos de idade em todo o mundo. As infecções bacterianas, tal como a *Escherichia coli* enterotoxigênica, são frequentemente responsáveis, mas os patógenos mais comuns variam conforme a idade, nutrição e estado imunológico do hospedeiro, assim como influências ambientais ([Tabela 17-7](#)). Por exemplo, as epidemias de cólera são comuns em áreas com saneamento precário, como resultado de medidas públicas de saúde inadequadas, ou como consequência de desastres naturais ou guerras. As diarreias pediátricas infecciosas, que podem resultar em desidratação grave e acidose metabólica, são comumente causadas por vírus entéricos.

TABELA 17-7 Características das Enterocolitides Bacterianas

Tipo de Infecção	Geografia	Reservatório	Transmissão	Epidemiologia	Sítio Afetado
Cólera	Índia, África	Mariscos	Fecal-oral, água	Esporádica, endêmica, epidêmica	Intestino delgado
<i>Campylobacter</i> spp.	Países desenvolvidos	Frangos, ovelhas, porcos, gado	Aves domésticas, leite, outros alimentos	Esporádica; crianças, viajantes	Cólon
Shiglose	Países em desenvolvimento	Humanos	Fecal-oral, alimentos, água	Crianças	Cólon e escroto
Salmonelose	Mundial	Aves domésticas, animais de fazenda, répteis	Carne, Aves domésticas, ovos, leite	Crianças, idosos	Cólon e intestino delgado
Febre entérica	Índia, México,	Humanos	Fecal-oral,	Crianças, adolescentes,	Intestino

(tifoide)	Filipinas		água	viajantes	del
<i>Yersinia spp.</i>	Norte da Europa e Europa Central	Porcos	Porco, leite, água	Casos agrupados	Íle apí Có dir

Escherichia coli

Enterotoxigênicas (ETEC)	Países em desenvolvimento	Desconhecido	Alimento ou fecal-oral I	Bebês, adolescentes, viajantes	Int del
Êntero-hemorrágicas (EHEC)	Mundial	Muito difundido, inclusive gado	Carne, leite, frutos	Esporádica e epidêmica	Có
Enteroinvasiva (EIEC)	Países em desenvolvimento	Desconhecido	Queijos, outros alimentos, água	Crianças	Có
Enterogregativa (EAEC)	Mundial	Desconhecido	Desconhecido	Crianças, adultos, viajantes	Có
Colite pseudomembranosa (<i>C. difficile</i>)	Países em desenvolvimento	Humanos, hospitalares	Antibióticos permitem o aparecimento	Imunossuprimidos, tratados com antibióticos	Có
Doença de Whipple	Rural > urbana	Desconhecido	Desconhecida	Rara	Int del
Infecção Micobacteriana	Mundial	Desconhecido	Desconhecida	Imunossuprimidos	Int del

SNC, Sistema Nervoso Central; GI, Gastrointestinal

CÓLERA

O *Vibrio cholerae* é uma bactéria gram-negativa em forma de vírgula que causa a cólera, uma doença que tem sido endêmica no Vale Ganges, na Índia, e em Bangladesh por toda a história registrada. Desde 1817, sete grandes pandemias se espalharam por rotas de comércio para grandes partes da Europa, Austrália e as Américas, [56](#) mas, por razões desconhecidas, estas pandemias se resolveram e a cólera se recolheu de volta para o Vale Ganges. A cólera também persiste no Golfo do México.

O *V. cholerae* é transmitido principalmente por água potável contaminada. No entanto, também pode estar presente em alimentos e causa casos esporádicos da doença associada com frutos do mar na América do Norte. Há uma variação sazonal marcante na maioria dos climas em função do crescimento rápido da bactéria *Vibrio* em temperaturas quentes. Os únicos reservatórios animais são os mariscos e o plâncton. Relativamente poucos sorotipos de *V. cholerae* são patogênicos, mas outras espécies de *Vibrio* também podem causar doença. Por exemplo, o *V. parahaemolyticus* é a causa mais comum de gastroenterite associada a frutos do mar na América do Norte. [57](#)

Patogenia. Apesar da diarreia grave, os organismos *Vibrio* são não invasivos e permanecem no lúmen intestinal. A doença é causada por uma *enterotoxina pré-formada*, a toxina da cólera, codificada por um fago virulento e liberada pelo organismo *Vibrio*, mas as proteínas flagelares, que estão envolvidas com a mobilidade e a adesão, são necessárias para uma colonização bacteriana eficiente. A hemaglutinina, uma metaloproteínase, é importante para o destacamento e eliminação bacteriana nas fezes. O mecanismo pelo qual a toxina da cólera induz a diarreia é bem entendido ([Fig. 17-27](#)). A toxina da cólera é composta por cinco subunidades B e uma única subunidade A. A subunidade B se liga ao gangliosídeo GM1 na superfície das células epiteliais intestinais e é carregada por endocitose para o retículo endoplasmático, um processo chamado de *transporte retrógrado*. [58](#) Aqui, a subunidade A é reduzida pela proteína isomerase dissulfeto, e um fragmento da subunidade A é desenrolado e liberado. Esse fragmento peptídico é então transportado para o citoplasma usando a maquinaria celular do hospedeiro que move as proteínas desdobradas do retículo endoplasmático para o citoplasma. Essas proteínas desenroladas são normalmente descartadas através do proteossomo, mas a subunidade A se reatua para evitar a degradação. O peptídeo da subunidade A reatua então com fatores citossólicos de ribosilação de ADP (FRAs) para ribosilar e ativar a proteína G estimulatória, G_{sa} . Isso estimula a adenilato ciclase, e os aumentos resultantes no AMPc intracelular abrem os reguladores de condutância transmembrana da fibrose cística, CFTR, os quais liberam íons cloreto para o lúmen. Isso causa a secreção de bicarbonato, sódio e água, levando a uma diarreia massiva. A absorção de cloreto e de sódio também é inibida pelo AMPc. Notavelmente, as biópsias da mucosa mostram somente alterações mínimas.

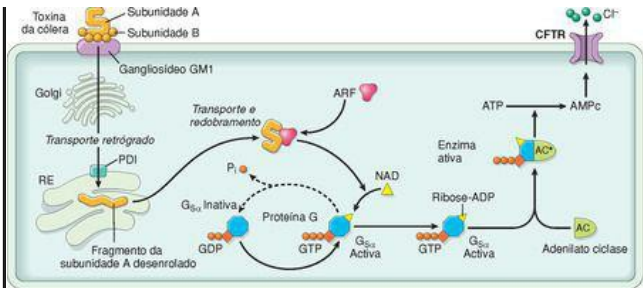


FIGURA 17-27

Mecanismos de transporte e sinalização da toxina da cólera. Após o transporte retrógrado da toxina para o retículo endoplasmático (RE), a subunidade A é liberada pela ação da proteína dissulfeto isomerase (PDI) e é então capaz de acessar o citoplasma das células epiteliais. De comum acordo com o fator de ADP-ribosilação (ARF), a subunidade AADP-ribosila G_{sα} que a mantém no estado ativo, ligado ao GTP. Isso leva à ativação da adenilato ciclase (AC), e o AMPc produzido abre o CFTR para direcionar a secreção de cloreto e a diarreia.

Características Clínicas. A maioria dos indivíduos expostos é assintomática ou desenvolve somente diarreia branda. Naqueles com a doença grave, há um início abrupto de diarreia aquosa e vômitos seguindo um período de incubação de 1 a 5 dias. As fezes volumosas se assemelham a água de arroz e são, algumas vezes, descritas como tendo odor de peixe. A taxa de diarreia pode alcançar 1 litro por hora, levando à desidratação, hipotensão, câimbras musculares, anúria, choque, perda de consciência e morte. A maioria das mortes ocorre dentro das primeiras 24 horas após a apresentação. Embora a mortalidade por cólera grave seja de cerca de 50% sem tratamento, a conveniente reposição de fluido pode salvar mais de 99% dos pacientes. A rehidratação oral costuma ser suficiente.⁵⁹ Em virtude do entendimento aperfeiçoado das proteínas do hospedeiro e do *Vibrio* envolvidas, novas terapias estão sendo desenvolvidas incluindo inibidores de CFTR que bloqueiam a secreção de cloreto e previnem a diarreia.⁶⁰ A vacinação profilática é um objetivo a longo prazo.⁶¹

ENTEROCOLITE POR CAMPYLOBACTER

O *Campylobacter jejuni* é o patógeno bacteriano entérico mais comum nos países em desenvolvimento⁵⁷ e é uma causa importante da diarreia dos viajantes. A maioria das infecções está associada à ingestão de frango cozido inapropriadamente, mas os surtos também podem ser causados por leite não pasteurizado ou água contaminada.

Patogenia. A patogenia das infecções por *Campylobacter* continua sendo pouco compreendida, mas quatro propriedades principais de virulência contribuem: mobilidade, aderência, produção de toxina e invasão. Os flagelos permitem que o *Campylobacter* seja móvel. Isso facilita a aderência e a colonização, as quais são necessárias para a invasão da mucosa. As citotoxinas que causam danos epiteliais e uma enterotoxina semelhante à toxina da cólera também são liberadas por alguns isolados de *C. jejuni*. A *disenteria* está geralmente associada a invasão e ocorre somente com uma minoria de linhagens de *Campylobacter*. A *febre entérica* ocorre quando as bactérias se proliferam na lâmina própria e nos linfonodos mesentéricos.

A infecção por *Campylobacter* pode resultar em artrite reativa, principalmente em pacientes com HLA-B27. Outras complicações extraintestinais, incluindo o eritema nodoso e a síndrome de Guillain-Barré, uma paralisia flácida causada por inflamação autoimune dos nervos periféricos, não são ligadas ao HLA.⁶² O mimetismo molecular tem sido implicado na patogenia da síndrome de Guillain-Barré, já que os anticorpos séricos para o lipopolissacarídeo do *C. jejuni* tem reação cruzada com os gangliosídeos do sistema nervoso central e periférico. Além do mais, de 15% a 50% dos indivíduos com a síndrome de Guillain-Barré possuem culturas de fezes positivas ou anticorpos circulantes para *Campylobacter*.⁶³ Felizmente, a síndrome de Guillain-Barré se desenvolve em 0,1% ou menos daqueles infectados por *Campylobacter*.

Morfologia. Os *Campylobacter* são organismos em forma de vírgula, flagelados e gram-negativos. O diagnóstico é feito primariamente pela cultura de fezes, já que os achados da biópsia não são específicos e revelam uma **colite aguda autolimitada** com características comuns a muitas formas de colite infecciosa.⁶⁴ Infiltrados neutrofilicos mucosos e intraepiteliais são proeminentes, particularmente na superfície da mucosa (Fig. 17-28A); a **criptite** (infiltração de neutrófilos nas criptas) e os **abscessos crípticos** (criptas com acúmulos de neutrófilos luminais) também podem estar presentes. É importante observar que a arquitetura da cripta é preservada (Fig. 17-28D), embora isso possa ser difícil de avaliar em casos com danos mucosos graves.

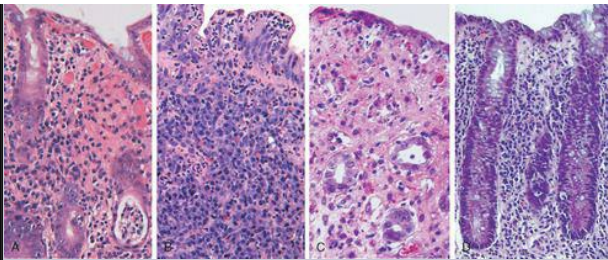


FIGURA 17-28

Enterocolite bacteriana. **A**, A infecção por *Campylobacter jejuni* produz uma colite aguda e autolimitante. Neutrófilos podem ser vistos no epitélio superficial e críptico, e um abscesso críptico está presente na parte inferior direita. **B**, Na infecção por *Yersinia*, o epitélio superficial pode ser erodido por neutrófilos e a lâmina própria é densamente infiltrada por lâminas de plasmócitos misturadas com linfócitos e neutrófilos. **C**, A *E. coli* enterohemorrágica O157:H7 resulta em uma morfologia semelhante à isquemia com atrofia e erosão da superfície. **D**, A infecção por *E. coli* enteroinvasiva é similar a outra colite aguda, autolimitante. Observe a manutenção da arquitetura e do espaçamento normal das criptas, a despeito dos neutrófilos intraepiteliais abundantes.

Características Clínicas. A ingestão de apenas 500 organismos de *C. jejuni* pode causar doença após um período de incubação de mais de 8 dias. A diarreia aquosa, tanto aguda como em consequência de um pródromo semelhante à influenza, é o sintoma primário, e a disenteria se desenvolve em 15% dos pacientes. Os pacientes podem eliminar bactérias por um mês ou mais após a resolução clínica. A terapia com antibióticos geralmente não é necessária.

SHIGELOSE

Shigella são bacilos gram-negativos que foram inicialmente isolados durante a epidemia Japonesa da diarreia vermelha em 1897. Quatro linhagens principais são reconhecidas agora. As *Shigella* são encapsuladas, imóveis, anaeróbios facultativos que pertencem às Enterobacteriaceae e são intimamente relacionados a *Escherichia coli enteroinvasivas*. Embora os humanos sejam o único reservatório conhecido, a *Shigella spp.* permanece como uma das causas mais comuns de diarreia sanguinolenta. Estima-se que 165 milhões de casos ocorram por todo o mundo a cada ano. [65](#) Em função de *dose infectiva de menos de algumas centenas de organismos* e da presença de até 10^9 organismos em cada grama de fezes durante a doença aguda, a *Shigella* é altamente transmissível pela rota oral-fecal ou por meio de água e alimentos contaminados.

Nos Estados Unidos e na Europa, crianças nas creches, trabalhadores emigrantes, viajantes para países em desenvolvimento e aqueles que vivem em casas de repouso são mais comumente afetados. [66,67](#) A maioria das infecções e das mortes por *Shigella* ocorrem em crianças abaixo dos 5 anos de idade, e em países onde a *Shigella* é endêmica, ela é responsável por aproximadamente 10% de todas as doenças diarreicas pediátricas e até 75% das mortes por diarreia. [65,68](#)

Patogenia. A *Shigella* é resistente ao ambiente ácido do estômago, o que se traduz em uma dose infectiva extremamente baixa. Uma vez no intestino, os organismos são captados pelas células epiteliais M, ou “microfold”, que são especializadas na amostragem e apresentação de antígenos luminiais. As *Shigella* proliferam intracelularmente, escapam para a lâmina própria e são fagocitadas por macrófagos, nos quais elas induzem a apoptose. O processo inflamatório subsequente danifica a superfície epitelial e permite que a *Shigella*, que está no lúmen intestinal, tenha acesso à membrana basolateral do colonócito, que é a única superfície através da qual a infecção pode ocorrer nas células epiteliais (outras que não as células M). Todas as *Shigella spp.* carregam plasmídeos de virulência, alguns dos quais codificam um sistema secretório tipo III capaz de direcionar a injeção de proteínas bacterianas no citoplasma do hospedeiro. O sorotipo I de *S. dysenteriae* também libera a toxina Shiga Stx, a qual inibe a síntese proteica eucariótica, resultando em danos e morte das células hospedeiras. [69](#)

Morfologia. As infecções por *Shigella* são mais proeminentes no cólon esquerdo, mas o íleo também pode estar envolvido, talvez refletindo a abundância de células M no epitélio da cúpula acima das placas de Peyer. A mucosa é hemorrágica e ulcerada, e pseudomembranas podem estar presentes. A histologia dos casos iniciais é similar a outras colites agudas autolimitantes, tal como a colite por *Campylobacter*, mas por causa do tropismo por células M, úlceras com aparência aftosa, similares àquelas vistas na doença de Crohn, podem ocorrer. O potencial para confusão com a doença intestinal inflamatória crônica é significativo, principalmente se houver distorção na arquitetura da cripta.

Características Clínicas. Após um período de incubação de até 4 dias, a *Shigella* causa uma doença autolimitada caracterizada por cerca de 6 dias de diarreia, febre e dor abdominal. A diarreia inicialmente aquosa progride para uma fase disentérica em aproximadamente 50% dos pacientes, e os sintomas constitucionais podem persistir por até um mês. A apresentação subaguda que se desenvolve em uma minoria de adultos é caracterizada por diversas semanas de fezes cêreas e escassas que podem mimetizar uma colite ulcerativa inaugural. [68](#) Enquanto a duração é tipicamente curta em crianças, a gravidade é frequentemente muito maior. A confirmação da infecção por *Shigella* requer cultura das fezes.

Complicações da infecção por *Shigella* são raras e incluem a *síndrome de Reiter*, uma tríade de artrite estéril, uretrite e conjuntivite que afeta preferencialmente homens HLA-B27-positivos entre 20 e 40 anos de idade. A síndrome hemolítica-urêmica, que está tipicamente associada a *E. coli* *êntero-hemorrágicas* (EHEC), também pode ocorrer após a infecção com o sorotipo 1 de *S. dysenteriae* que secreta a toxina Shiga, [6970](#) and [71](#) somente os organismos de *Shigella* que secretam a toxina estão associados à síndrome hemolítica-urêmica ([Cap. 20](#)). O tratamento antibiótico encurta o curso clínico e reduz a duração da eliminação dos organismos nas fezes, mas as medicações antidiarreicas são contraindicadas, pois podem prolongar os sintomas e atrasar a eliminação da *Shigella*.

SALMONELOSE

As *Salmonella*, que são classificadas dentro da família Enterobacteriaceae de bacilos gram-negativos, são divididas em *Salmonella typhi*, o agente causador da febre tifoide (discutida na próxima seção) e a *Salmonella* não tifoide. A infecção pela *Salmonella* não tifoide é geralmente decorrente da *S. enteritidis*; mais de 1 milhão de casos ocorrem a cada ano nos Estados Unidos e a prevalência é ainda maior em outros países. A infecção é mais comum em crianças jovens e em idosos, com picos de incidência no verão e no outono. A transmissão ocorre geralmente por meio de alimentos contaminados, particularmente carne crua ou mal cozida, aves domésticas, ovos e leite.

Patogenia. São necessárias pouquíssimas *Salmonella* viáveis para causar uma infecção, e a ausência de ácido gástrico, como em indivíduos com gastrite atrófica ou aqueles na terapia supressora de ácido, reduz posteriormente o inóculo requerido. A *Salmonella* possui genes de virulência que codificam um sistema secretório tipo III capaz de transferir proteínas bacterianas para células M e enterócitos. As proteínas transferidas ativam as Rho GTPases da célula hospedeira, iniciando, assim, o rearranjo da actina e a captação bacteriana que possibilitam o crescimento bacteriano dentro dos fagossomos. Além disso, a *flagelina*, o núcleo proteico dos flagelos bacterianos, ativa o TLR5 nas células hospedeiras e aumenta a resposta inflamatória local. ⁷² Similarmente, o *lipopolissacarídeo* bacteriano ativa TLR4, embora algumas linhagens de *Salmonella* expressem um fator de virulência que impede que a ativação do TLR4 aconteça. A *Salmonella* também secreta uma molécula que induz a liberação epitelial do ecosanoide hepxilina A3, atraindo, assim, os neutrófilos para o lúmen intestinal e potencializando o dano à mucosa. ⁷³ As respostas imunológicas T_H17 da mucosa limitam a infecção ao cólon.

Morfologia. As características macro e microscópicas da enterite causada por *Salmonella* não são específicas e são similares à colite aguda autolimitante do *Campylobacter* e da *Shigella*. Culturas de fezes são essenciais para o diagnóstico.

Características Clínicas. As infecções por *Salmonella* são clinicamente indistinguíveis daquelas causadas por outros patógenos entéricos, e os sintomas variam desde fezes moles e diarreia profusa semelhante à cólera até disenteria. A febre geralmente se resolve em 2 dias, mas a diarreia pode persistir por uma semana e os organismos podem ser eliminados nas fezes por diversas semanas após a resolução. A terapia antibiótica não é recomendada na maioria dos casos, porque pode prolongar o estado de portador ou mesmo causar uma reincidência, além de não diminuir a duração da diarreia. ⁷⁴ A maioria das infecções por *Salmonella* são autolimitantes, mas mortes podem ocorrer. O risco de uma doença grave e de complicações é maior em pacientes com malignâncias, imunossupressão, alcoolismo, disfunção cardiovascular, anemia falciforme e anemia hemolítica.

FEBRE TIFOIDE

A febre tifoide, também conhecida como *febre entérica*, é causada pelas *Salmonella typhi* e *Salmonella paratyphi*. Ela afeta mais de 30 milhões de indivíduos pelo mundo a cada ano. A maioria dos casos em países endêmicos é decorrente da *S. typhi*, enquanto infecções por *S. paratyphi* são mais comuns entre viajantes,⁷⁵ talvez porque os viajantes tendam a ser vacinados contra *S. typhi* (não existem vacinas eficazes contra *S. paratyphi*). Em áreas endêmicas, as crianças e adolescentes são afetados mais frequentemente, mas não há preferência de idade em países desenvolvidos. A infecção está fortemente associada a viagens para Índia, México, Filipinas, Paquistão, El Salvador e Haiti.⁷⁶ Como na *Shigella*, os humanos são o único reservatório para *S. typhi* e *S. paratyphi* e a transmissão ocorre de pessoa para pessoa ou por meio de água ou alimentos contaminados. A colonização da vesícula biliar com *S. typhi* ou *S. paratyphi* pode estar associada com cálculos na vesícula e com o estado de portador crônico.

Patogenia. As *S. typhi* são capazes de sobreviver no ácido gástrico e, uma vez no intestino delgado, são captadas pelas células M e as invadem. Os organismos são então ingeridos pelas células mononucleares no tecido linfóide subjacente. Ao contrário da *S. enteritidis*, a *S. typhi* pode então se disseminar através dos vasos linfáticos e sanguíneos. Isso causa hiperplasia reativa de fagócitos ou tecidos linfóides por todo o corpo.

Morfologia. A infecção faz com que as placas de Peyer no íleo terminal aumentem até formarem elevações tipo platô, finamente delineadas, com mais de 8 cm de diâmetro. Os linfonodos mesentéricos de drenagem também são aumentados. Os neutrófilos se acumulam na lâmina própria superficial, e os macrófagos contendo bactérias, células sanguíneas vermelhas e debris nucleares se misturam com os linfócitos e com os plasmócitos na lâmina própria. A eliminação da mucosa cria **úlceras ovais, orientadas ao longo do eixo do íleo**, que podem se perfurar. Os linfonodos de drenagem também abrigam organismos e estão aumentados por acúmulos de fagócitos.

O baço está aumentado e macio, com uma polpa uniformemente pálida, marcações foliculares obliteradas e hiperplasia proeminente de fagócitos. O fígado mostra pequenos focos de necrose parenquimal espalhados randomicamente, nos quais os hepatócitos são substituídos por agregados de macrófagos, chamados de **nódulos tifóides**, que também podem se desenvolver na medula óssea e nos linfonodos.

Características Clínicas. Os pacientes experimentam anorexia, dor abdominal, inchaço, náusea, vômitos e diarreia sanguínea seguidos por uma curta fase assintomática que abre caminho para bacteremia e febre, com sintomas semelhantes à gripe.⁷⁷ *As culturas de sangue são positivas em mais de 90% dos indivíduos afetados durante a fase febril*, o que pode incitar tratamento com antibióticos e evitar a progressão futura da doença.⁷⁶ Em pacientes que não recebem tratamento, a fase febril é seguida por mais de 2 semanas de febres altas sustentadas e sensibilidade abdominal que podem mimetizar apendicite. As *manchas róseas*, pequenas lesões

maculopapulares eritematosas, são vistas no peito e no abdome.⁷⁷ Os sintomas diminuem após várias semanas naqueles que sobrevivem, embora possam acontecer reincidências.⁷⁷ A disseminação sistêmica pode causar *complicações extraintestinais*, incluindo encefalopatia, meningite, ataques, endocardite, miocardite, pneumonia e colecistite. Pacientes com a anemia falciforme são particularmente susceptíveis à osteomielite por *Salmonella*.

YERSINIA

Três espécies de *Yersinia* são patógenos humanos. A *Y. enterocolitica* e a *Y. pseudotuberculosis* causam doenças GI e são discutidas aqui. A *Y. pestis*, o agente das pestes pulmonar e bubônica, é discutida no [Capítulo 8](#). As infecções GI por *Yersinia* são mais comuns na Europa do que na América do Norte e estão mais frequentemente ligadas à ingestão de porco, leite cru e água contaminada. A *Y. enterocolitica* é muito mais comum do que a *Y. pseudotuberculosis*, e as infecções tendem a se agrupar no inverno, possivelmente correlacionadas a alimentos cozidos inadequadamente servidos nas comemorações dos feriados.

Patogenia. A *Yersinia* invade as células M e usa as proteínas de adesão bacterianas, as *adesinas*, para se ligar às integrinas $\beta 1$ da célula hospedeira. Uma ilha de patogenicidade codifica um sistema de captura de ferro que medeia a captura e o transporte de ferro; sistemas de transporte de ferro similares também estão presentes em *E. coli*, *Klebsiella*, *Salmonella* e enterobactérias. Em *Yersinia*, o ferro acentua a virulência e estimula uma disseminação sistêmica, explicando por que indivíduos com anemia hemolítica ou hemocromatose são mais susceptíveis de desenvolver sepsis e estão sob risco maior de morte. [78](#)

Morfologia. As infecções por *Yersinia* preferencialmente envolvem o íleo, o apêndice e o cólon direito ([Fig. 17-28B](#)). Os organismos se multiplicam extracelularmente no tecido linfóide, resultando em **hiperplasia do linfonodo e da placa de Peyer** regional e espessamento da parede do intestino. [79](#) A mucosa que recobre o tecido linfóide pode se tornar hemorrágica, e úlceras com aparência aftosa podem se desenvolver, juntamente com infiltrados de neutrófilos ([Fig. 17-28B](#)) e granulomas, aumentando o potencial para confusão diagnóstica com a doença de Crohn.

Características Clínicas. As pessoas infectadas com *Yersinia* geralmente apresentam dor abdominal, mas febre e diarreia também podem ocorrer. Náusea, vômitos e sensibilidade abdominal são comuns, e a invasão da placa de Peyer com o subsequente envolvimento dos linfáticos regionais pode mimetizar uma apendicite aguda em adolescentes e jovens. A enterite e a colite predominam em crianças jovens. *Os sintomas extraintestinais de faringite, artralgia e eritema nodoso* ocorrem frequentemente. A *Yersinia* pode ser detectada nas culturas de fezes em ágar seletivo para *Yersinia* ou, em casos com doenças extraintestinais, culturas de linfonodos ou sangue. [80](#) Complicações pós-infecciosas, incluindo artrite estéril, síndrome de Reiter, miocardite, glomerulonefrite e tireoidite, têm sido relatadas.

ESCHERICHIA COLI

As *Escherichia coli* são bacilos gram-negativos que colonizam o trato GI saudável; a maioria não é patogênica, mas um subgrupo causa doenças humanas. Este último é classificado de acordo com a morfologia, o mecanismo de patogenia e comportamento *in vitro*. Os subgrupos com as principais relevâncias clínicas incluem as *E. coli* enterotoxigênicas (ETEC), as *E. coli* êntero-hemorrágicas (EHEC), as *E. coli* enteroinvasivas (EIEC) e as *E. coli* enteroagregativas (EAEC).

***E. coli* Enterotoxigênicas.** Os organismos ETEC são a principal causa da diarreia dos viajantes e se espalha por meio de alimentos e água contaminados. A infecção é comum em regiões não desenvolvidas, e crianças com menos de 2 anos de idade são particularmente suscetíveis. As ETECs produzem toxina lábeis ao calor (TL) e toxinas estáveis ao calor (TE), e ambas induzem a secreção de cloreto e água enquanto inibem a absorção de fluido intestinal. A toxina TL é similar à toxina da cólera e ativa a adenilato ciclase, resultando em aumento do AMPc intracelular. Isso estimula a secreção de cloreto e, simultaneamente, inibe a absorção. As toxinas TE, que apresentam homologia com a proteína regulatória de mamíferos guanilina, se ligam à guanilato ciclase e aumentam o GMPc intracelular com efeitos resultantes no transporte similares àqueles produzidos pela TL. Como a cólera, a histopatologia induzida pela infecção por ETEC é limitada. Os sintomas clínicos incluem diarreia secretória, não inflamatória, desidratação e, em casos graves, choque.

***E. coli* Êntero-hemorrágicas.** As EHECs são categorizadas como sorotipos *E. coli* O157:H7 e não O157:H7. Os grandes surtos de *E. coli* O157:H7 nos países desenvolvidos têm sido associados ao consumo de carne moída inadequadamente cozida, algumas vezes de estabelecimentos de *fast-food*. Leite e vegetais contaminados também são veículos para a infecção. Ambos os sorotipos O157:H7 e não O157:H7 produzem toxinas semelhantes à Shiga, e a morfologia ([Fig. 17-28C](#)) e os sintomas clínicos são, portanto, similares aos da *S. dysenteriae*. As linhagens O157:H7 de EHEC são mais suscetíveis do que os sorotipos não O157:H7 de causar grandes surtos, diarreias sanguinolentas e síndrome hemolítica-urêmica.

***E. coli* Enteroinvasivas.** Os organismos EIEC são bacteriologicamente similares à Shigella e são transmitidos por meio de alimentos, água ou pelo contato de pessoa para pessoa. Embora as EIECs não produzam toxinas, elas invadem as células epiteliais e causam características não específicas de colite aguda autolimitante ([Fig. 17-28D](#)). As infecções por EIEC são mais comuns entre crianças em países em desenvolvimento e estão ocasionalmente associadas com surtos em países desenvolvidos.

***E. coli* Enteroagregativas.** Os organismos EAECs foram identificados com base em seu padrão único de aderência às células epiteliais. Esses organismos são agora reconhecidos como causa de diarreia em crianças e adultos tanto em países desenvolvidos quanto em países em desenvolvimento. Estes podem também ser uma causa da diarreia dos viajantes. ⁸¹ As EAECs aderem aos enterócitos através das *fimbrias de aderência* e são ajudadas pela *dispersina*, uma proteína de superfície bacteriana que neutraliza a carga negativa de superfície dos lipopolissacarídeos. Além das bactérias não produzirem enterotoxinas relacionadas à enterotoxina da *Shigella* e à toxina TE das ETEC, os danos histológicos são mínimos e as lesões características

da adesão só são visíveis pela microscopia eletrônica. [82](#) Os organismos EAEC causam uma diarreia não sanguinolenta que pode ser prolongada em indivíduos com a síndrome da imunodeficiência adquirida (AIDS).

COLITE PSEUDOMEMBRANOSA

A colite pseudomembranosa, geralmente causada pelo *Clostridium difficile*, também é conhecida como colite associada a antibióticos ou diarreia associada a antibióticos. Os últimos termos se aplicam à diarreia que se desenvolve durante ou após o curso de uma terapia com antibióticos e pode ser decorrente tanto do *C. difficile* quanto de *Salmonella*, *C. perfringens* tipo A ou *Staphylococcus aureus*. Os últimos dois organismos produzem enteroroxinas e são agentes comuns de envenenamento alimentar.

Patogenia. É provável que o rompimento da flora microbiana normal por antibióticos permita que o *C. difficile* cresça em excesso. Embora quase todos os antibióticos possam ser responsáveis, a terceira geração de cefalosporinas está implicada mais frequentemente. A imunossupressão é também um fator de predisposição para a colite por *C. difficile*. As toxinas liberadas por *C. difficile* causam a ribosilação de pequenas GTPases, tal como a Rho e levam ao rompimento do citoesqueleto epitelial, perda da barreira das junções aderentes, liberação de citocinas e apoptose.

83 Os mecanismos pelos quais estes processos levam à morfologia característica da colite pseudomembranosa não são completamente entendidos.

Morfologia. A colite associada ao *C. difficile* totalmente desenvolvida é acompanhada pela formação de **pseudomembranas** (Fig. 17-29 A e B), compostas de uma camada aderente de células inflamatórias e debris nos locais de injúria da mucosa colônica. Embora as pseudomembranas não sejam específicas e possam ocorrer na isquemia e nas infecções necrosantes, a histopatologia da colite associada ao *C. difficile* é surpreendente. O epitélio superficial está desnudado e a lâmina própria superficial contém um infiltrado denso de neutrófilos e trombos de fibrina ocasionais dentro dos capilares. As criptas superficialmente danificadas são distendidas por um exsudato mucopurulento que forma uma **erupção remanescente de um vulcão** (Fig. 17-29C). Estes exsudatos coalescem para formar as pseudomembranas.

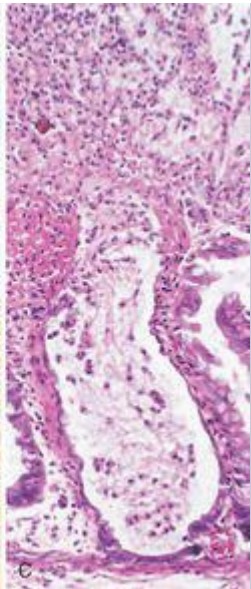
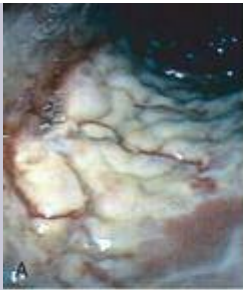


FIGURA 17-29

Colite por *Clostridium difficile*. **A**, O cólon é recoberto por pseudomembranas acastanhadas compostas de neutrófilos, células epiteliais mortas e restos inflamatórios (visão endoscópica). **B**, As pseudomembranas são facilmente percebidas no exame macroscópico. **C**, O padrão típico de neutrófilos emanando da cripta é semelhante a uma erupção vulcânica.

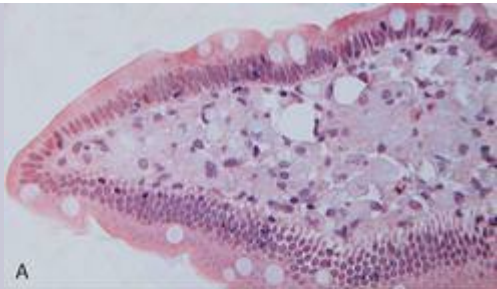
Características Clínicas. Os fatores de risco para a colite associada ao *C. difficile* incluem idade avançada, hospitalização e tratamento antibiótico. O organismo é particularmente prevalente em hospitais; até 30% dos adultos hospitalizados estão colonizados com *C. difficile* (uma taxa maior do que a população em geral), mas a maioria dos pacientes colonizados está livre da doença. Indivíduos com colite associada ao *C. difficile* apresentam febre, leucitose, dor abdominal, cólicas, hipoalbuminemia, diarreia aquosa e desidratação. Leucócitos e sangue oculto nas fezes podem estar presentes, mas uma diarreia visivelmente sanguinolenta é rara. O diagnóstico da colite associada ao *C. difficile* é geralmente alcançado pela detecção da toxina do *C. difficile*, mais do que a cultura, e é confirmado pela histopatologia característica. O metronidazol ou a vancomicina são geralmente efetivos nas terapias, mas linhagens resistentes a antibióticos ou hipervirulentas de *C. difficile*, assim como doença recorrente, são cada vez mais comuns. [84](#)

DOENÇA DE WHIPPLE

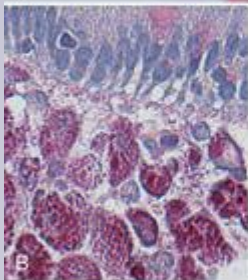
A *doença de Whipple* é uma doença crônica, multivisceral e rara, descrita primeiramente como uma lipodistrofia intestinal em 1907, por George Hoyt Whipple. Apenas 27 anos depois, o patologista ganhou o prêmio Nobel por seu trabalho na anemia perniciosa. Ele foi um contemporâneo, mas não um parente, de Allen Oldfather Whipple, o cirurgião que foi o pioneiro na pancrea-toduodenectomia.

Patogenia. O relato do caso original de Whipple descreveu um indivíduo com má absorção, linfadenopatia e artrite de origem indefinida. O exame pós-morte demonstrou a presença de macrófagos espumosos e um grande número de bastões argirofílicos nos linfonodos, fornecendo evidências de que a doença era infecciosa.⁸⁵ Os actinomicetos gram-positivos, chamados de *Tropheryma whippelii*, responsáveis pela doença de Whipple, foram identificados por PCR em 1992 e finalmente cultivados em 2000.⁸⁶ Os sintomas clínicos ocorrem porque os macrófagos carregados de organismos se acumulam na lâmina própria do intestino delgado e nos linfonodos mesentéricos, causando obstrução linfática. Logo, a *diarreia linfática* da doença de Whipple é decorrente do *transporte linfático prejudicado*.

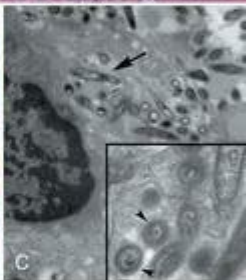
Morfologia. O marco morfológico da doença de Whipple é o acúmulo denso de **macrófagos espumosos e distendidos** na lâmina própria do intestino delgado ([Fig. 17-30A](#)). Os macrófagos contêm grânulos ácido periódico-Schiff (PAS)-positivos e resistentes à diástase, que representam lisossomos recheados com bactérias parcialmente digeridas ([Fig. 17-30B](#)). Bacilos em forma de bastão intactos também podem ser identificados por microscopia eletrônica ([Fig. 17-30C](#)). Um infiltrado similar de macrófagos espumosos está presente na tuberculose intestinal ([Fig. 17-30D](#)) e em ambas as doenças os organismos são PAS-positivos. No entanto, a coloração ácido-resistente pode ser usada para distinguir entre estas, já que as micobactérias se coram positivamente ([Fig. 17-30E](#)), enquanto que o *T. whippelii* não.



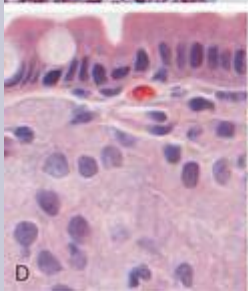
A



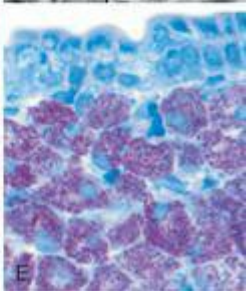
B



C



D



E

FIGURA 17-30

Doença de Whipple e infecção micobacteriana. **A**, A coloração de H&E mostra o apagamento da lâmina própria normal por uma lâmina de macrófagos intumescidos. **B**, A coloração de PAS realça os lisossomos dos macrófagos repletos de bacilos. Observe a coloração positiva dos vacúolos mucosos nas células caliciformes sobrejacentes. **C**, Uma micrografia eletrônica de um macrófago da lâmina própria mostra estes bacilos dentro da célula (topo) e em maior aumento (detalhe). **D**, A morfologia da infecção micobacteriana pode ser similar à doença de Whipple, particularmente no hospedeiro imunocomprometido. Compare com **A**. **E**, As micobactérias são positivas com colorações para bactérias acidorresistentes.

(C, Cortesia de George Kasnic e DR. William Clapp, University of Florida, Gainesville, FL.)

A **expansão vilosa** causada pelo denso infiltrado de macrófagos demonstra uma aparência grosseiramente áspera da mucosa superficial. A dilatação linfática e a deposição lipídica da mucosa são responsáveis pela detecção endoscópica comum de placas mucosas de branco a amarelo. Na doença de Whipple, os macrófagos repletos de bactérias podem se acumular dentro dos **linfonodos mesentéricos, das membranas sinoviais das articulações afetadas, das válvulas cardíacas, do cérebro** e de outros locais.

A apresentação clínica da doença de Whipple é geralmente uma tríade de *diarreia, perda de peso e má absorção*. Os sintomas extraintestinais, que podem persistir por meses ou anos antes da má absorção, incluem artrite, artralgia, febre, linfadenopatia e doença neurológica, cardíaca ou pulmonar.

As infecções micobacterianas são consideradas em detalhe no [Capítulo 8](#).

GASTROENTERITE VIRAL

A infecção humana sintomática é causada por diversos grupos distintos de vírus. Os mais comuns são discutidos aqui.

Norovírus. Estes eram previamente conhecidos como *vírus semelhantes ao norwalk* e são causa comum de gastroenterites infecciosas não bacterianas. ⁸⁷ Estes são pequenos vírus icosaedros com um genoma de RNA fita simples que forma um gênero dentro da família Caliciviridae. *Os norovírus causam aproximadamente metade de todos os surtos de gastroenterite do mundo e são causas comuns de gastroenterites esporádicas em países desenvolvidos.* Os surtos locais estão geralmente relacionados a alimentos ou água contaminados, mas a transmissão de pessoa para pessoa responde pela maioria dos casos esporádicos. As infecções se espalham facilmente nas escolas, hospitais, casas de repouso e, mais recentemente, em cruzeiros. Seguindo um período curto de incubação, os indivíduos afetados desenvolvem náusea, vômitos, diarreia aquosa e dor abdominal. A morfologia da biópsia não é específica. Quando detectadas, as anormalidades são mais evidentes no intestino delgado e incluem encurtamento leve das vilosidades, vacuolização epitelial, perda das microvilosidades da borda em escova, hipertrofia das criptas e infiltração da lâmina própria por linfócitos ([Fig. 17-31A](#)). A doença é autolimitada.

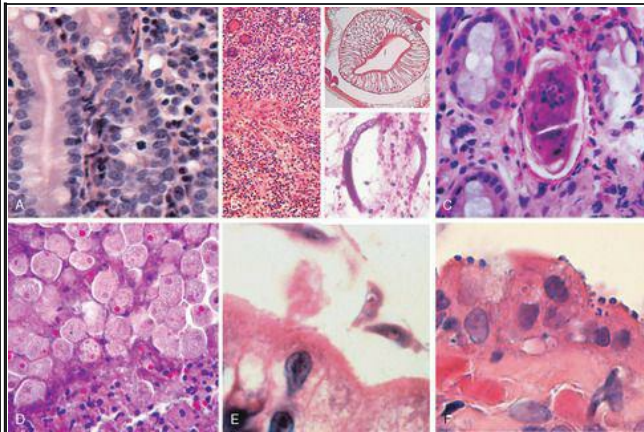


FIGURA 17-31

Enterite infecciosa. **A**, As características histológicas da enterite viral incluem números aumentados de linfócitos intraepiteliais e da lâmina própria, e hipertrofia das criptas. **B**, Infiltrados eosinofílicos difusos na infecção parasitária. Este caso foi causado por *Ascaris* (*detalhe superior*), mas uma reação tissular semelhante poderia se causada por *Strongyloides* (*detalhe inferior*). **C**, A esquistossomose pode induzir uma reação inflamatória nos ovos aprisionados na lâmina própria. **D**, *Entamoeba histolytica* em uma amostra de biópsia do cólon. Observe alguns organismos ingerindo células sanguíneas vermelhas. **E**, *Giardia lamblia*, que estão presentes no espaço luminal acima de uma vilosidade aparentemente normal, são facilmente inspecionadas. **F**, Os organismos *Cryptosporidia* são vistos como pequenas esferas azuis que parecem pousar no topo da borda em escova, mas que, na verdade, estão encapsuladas por uma fina camada de citoplasma da célula hospedeira.

Rotavírus. Estes vírus encapsulados, com um genoma de RNA fita dupla segmentado, infectam 140 milhões de pessoas e causam um milhão de mortes a cada ano, tornando os rotavírus a *causa mais comum de diarreia grave na infância e da mortalidade por diarreia no mundo*. Crianças entre 6 e 24 meses de idade são mais vulneráveis. A proteção nos 6 primeiros meses de vida é devida provavelmente à presença de anticorpos para o rotavírus no leite materno, enquanto a proteção acima dos 2 anos é devida à imunidade que se desenvolve após a primeira infecção.⁸⁸ Os surtos em hospitais e creches são comuns, e a infecção se espalha facilmente. O inóculo infeccioso mínimo estimado é de somente dez partículas virais. *O rotavírus infecta seletivamente e destrói os enterócitos maduros no intestino delgado, e a superfície das vilosidades é repovoada por células secretórias imaturas*. Isso resulta em perda da função absorptiva e secreção em rede de água e eletrólitos que são compostos por uma diarreia osmótica de nutrientes absorvidos incompletamente. Assim como o norovírus, o rotavírus tem um curto período de incubação seguido de diversos dias de vômito e diarreia aquosa. As vacinas agora estão disponíveis, e seu uso provavelmente mudará a epidemiologia da infecção por rotavírus.

Adenovírus. A segunda maior causa de diarreia pediátrica (após o rotavírus), os adenovírus também afetam pacientes imunocomprometidos.⁸⁹ Amostras de biópsias do intestino delgado podem mostrar degeneração epitelial, porém mais frequentemente exibem atrofia não específica das vilosidades e hiperplasia compensatória das criptas. As inclusões nucleares virais são incomuns. A doença se apresenta tipicamente após um período de incubação de uma semana com sintomas não específicos entre eles diarreia, vômito e dor abdominal. Febre e perda de peso também podem estar presentes. Os sintomas geralmente se resolvem em 10 dias.

ENTEROCOLITE PARASITÁRIA

Embora os vírus e bactérias sejam os patógenos entéricos predominantes nos Estados Unidos, as doenças parasitárias e as infecções por protozoários afetam mais da metade da população mundial em uma base crônica ou recorrente. O intestino delgado pode abrigar até 20 espécies de parasitos, incluindo nematódeos, tal como os vermes redondos *Ascaris* e *Strongyloides*; os ancilóstomos e oxiúros; os cestódeos, incluindo os platelmintos e as tênias; os trematódeos, ou fascíolas; e protozoários. As infecções parasitárias são abordadas no [Capítulo 8](#), e serão discutidas brevemente somente aquelas que são comuns no trato intestinal.

***Ascaris lumbricoides*.** Este nematódeo infecta mais de um bilhão de indivíduos por todo o mundo como resultado da contaminação fecal-oral. Os ovos ingeridos eclodem no intestino e as larvas penetram a mucosa intestinal, mas a doença é causada quando as larvas migram da circulação esplâncnica para a circulação sistêmica e criam um abscesso hepático ou pneumonite do *Ascaris*. No último caso, as larvas migram para cima na traqueia, são deglutidas, e chegam novamente ao intestino para amadurecer até tornarem-se vermes adultos. As massas de vermes adultos induzem uma reação inflamatória rica em eosinófilos ([Fig. 17-31B](#)), que pode obstruir fisicamente a árvore intestinal ou biliar. O diagnóstico é feito geralmente pela detecção de ovos em amostras de fezes.

***Strongyloides*.** As larvas de *Strongyloides* vivem em solos contaminados com fezes e podem penetrar na pele intacta. Elas migram através dos pulmões, onde induzem infiltrados inflamatórios, e então residem no intestino enquanto amadurecem até tornarem-se vermes adultos. Diferentemente de outros vermes intestinais, os quais requerem um ovo ou estágio larval fora do humano, os ovos do *Strongyloides* podem eclodir dentro do intestino e liberar larvas que penetram na mucosa, causando autoinfecção ([Fig. 17-31B](#)). Por isso, a infecção por *Strongyloides* pode persistir por toda a vida, e indivíduos imunocomprometidos podem desenvolver uma autoinfecção esmagadora. O *Strongyloides* estimula uma forte reação tecidual e induz eosinofilia periférica.

***Necator duodenale* e *Ancylostoma duodenale*.** Estes ancilóstomos infectam um bilhão de pessoas pelo mundo e causam uma morbidade significativa. A infecção é iniciada pela penetração da larva através da pele e, após o desenvolvimento posterior nos pulmões, as larvas migram para cima na traqueia e são engolidas. Uma vez no duodeno, os vermes aderem à mucosa, sugam o sangue e se reproduzem. Isso causa múltiplas erosões superficiais, hemorragia focal e infiltrados inflamatórios e, na infecção crônica, anemia por deficiência de ferro. O diagnóstico pode ser feito através da detecção de ovos em esfregaços de fezes.

***Enterobius vermicularis*.** Também conhecidos como oxiúros, estes parasitos infectam pessoas em países industrializados e em desenvolvimento; nos Estados Unidos, mais de 60 milhões de pessoas têm oxiúros. Como eles não invadem o tecido hospedeiro e vivem toda a sua vida no lúmen intestinal, raramente causam doenças graves. A infecção por *E. vermicularis*, ou enterobiase, ocorre primariamente pela via fecal-oral. Os vermes adultos que vivem no intestino migram para o orifício anal à noite, onde a fêmea deposita os ovos na mucosa perirretal. Os ovos causam uma intensa irritação. Isso resulta em prurido retal e perianal e leva à contaminação dos dedos, o que promove a transmissão de humano para humano. Tanto os ovos quanto os oxiúros adultos

permanecem vivos fora do corpo, logo, é comum que a infecção se repita. O diagnóstico pode ser feito com a aplicação de uma fita de celofane à pele perianal e o exame da fita em busca de ovos sob um microscópio.

***Trichuris trichiura*.** Vermes em forma de chicote infectam primariamente crianças. Similarmente ao *E. vermicularis*, o *Trichuris trichiura* não penetra na mucosa intestinal e raramente causa doenças graves. Infecções profundas, no entanto, podem causar diarreia sanguinolenta e prólapso retal.

***Esquistossomose*.** Esta doença que envolve os intestinos, mais comumente, toma a forma de vermes adultos que residem nas veias mesentéricas. Os sintomas da esquistossomose intestinal são causados pela captura dos ovos na mucosa e na submucosa ([Fig. 17-31C](#)). A reação imunológica resultante é frequentemente granulomatosa e pode causar sangramento ou mesmo obstrução. Mais detalhes são apresentados no [Capítulo 8](#).

***Cestódeos intestinais*.** As três espécies primárias de cestódeos que afetam humanos são *Diphyllobothrium latum*, as tênias de peixes; *Taenia solium*, as tênias de porcos; e *Hymenolepis nana*, tênias anãs. Elas residem exclusivamente no lúmen intestinal e são transmitidas pela ingestão de peixe, carne ou porco crus ou mal cozidos que contenham larvas encistadas. A liberação das larvas possibilita a adesão à mucosa intestinal através de sua cabeça, ou escólex. O verme retira seus nutrientes do fluxo de alimentos e aumenta pela formação de segmentos repletos de ovos chamados de *proglótides*. Os humanos são geralmente infectados por um único verme, e já que o verme não penetra na mucosa intestinal, a eosinofilia periférica geralmente não ocorre. No entanto, a carga do parasito pode ser alternada, já que os vermes adultos podem crescer até vários metros de comprimento. Grandes números de proglótides ou de ovos individuais são eliminados nas fezes. Os sintomas clínicos incluem dor abdominal, diarreia e náusea. O diagnóstico é estabelecido pelo exame de fezes.

***Entamoeba histolytica*.** Este protozoário que causa a amebíase é espalhado pela transmissão fecal-oral. A *E. histolytica* infecta aproximadamente 500 milhões de pessoas nos países em desenvolvimento, tal como a Índia, México e Colômbia, e causa 40 milhões de casos de disenteria e abscesso hepático anualmente. Os cistos de *E. histolytica*, os quais apresentam uma parede de quitina e quatro núcleos, são resistentes ao ácido gástrico, uma característica que permite que eles passem através do estômago sem danos. Os cistos então colonizam a superfície epitelial do cólon e liberam *trofozoitos*, formas ameboides que se reproduzem sob condições anaeróbicas.

A amebíase é vista mais frequentemente no ceco e cólon ascendente, embora o cólon sigmoide, reto e apêndice também possam estar envolvidos. A disenteria se desenvolve quando a ameba se conecta ao epitélio colônico, induz a apoptose, invade as criptas e se esconde lateralmente na lâmina própria. Com isso, recruta neutrófilos, causa danos tissulares e cria uma *úlcera em forma de cantil* com entrada estreita e base larga. O diagnóstico histológico pode ser difícil, já que as amebas são similares aos macrófagos em tamanho e aparência geral ([Fig. 17-31D](#)). Os parasitos penetram nos vasos esplâncnicos e embolizam para o fígado para produzir abscessos em cerca de 40% dos pacientes com disenteria amebiana. Os *abscessos hepáticos amebianos*, os quais podem exceder 10 cm em diâmetro, têm uma reação inflamatória escassa nas suas margens e

um revestimento de fibrina rugosa. Os abscessos persistem após a doença intestinal aguda ter passado e podem, raramente, alcançar o pulmão e o coração por distensão direta do fígado. As amebas também podem se espalhar através da corrente sanguínea até os rins e o cérebro.

Os indivíduos com amebíase podem apresentar dor abdominal, diarreia sanguinolenta ou perda de peso. Ocasionalmente, a colite necrosante aguda ou o megacólon ocorrem, e ambos estão associados a mortalidade significativa. Os parasitos não possuem mitocôndrias ou enzimas do ciclo de Krebs e são, portanto, fermentadores obrigatórios de glicose. Logo, o metronidazol, o qual inibe a enzima piruvato oxidoreductase que é requerida para a fermentação, é o tratamento mais efetivo.

Giardia lamblia. Estes organismos, também conhecidos como *G. duodenalis* ou *G. intestinalis*, foram inicialmente descritos por van Leeuwenhoek, o inventor do microscópio, que descobriu o patógeno em suas próprias fezes. Eles são a *infecção parasitária patogênica mais comum em humanos* e são disseminados por água e alimentos contaminados. A infecção pode ocorrer após a ingestão de apenas 10 cistos. Como os cistos são resistentes ao cloro, a *Giardia* é endêmica em suprimentos públicos de água não filtrada. Elas estão comumente presentes em córregos rurais, explicando a infecção em camponeses que os usam como fontes de água. A infecção pode ocorrer pela rota fecal-oral e, como os cistos são estáveis, eles podem ser acidentalmente deglutidos durante a natação em água contaminada.

As *Giardias* são protozoários flagelados que causam uma expressão diminuída de enzimas da borda em escova, incluindo a lactase; danos às microvilosidades; e apoptose das células epiteliais do intestino delgado. As respostas secretória de IgA e mucosa de IL-6 são importantes para a eliminação das infecções por *Giardia*, e indivíduos imunossuprimidos, agamaglobulinêmicos ou desnutridos são gravemente afetados com frequência.⁹⁰ A *Giardia* pode escapar da eliminação pelo sistema imunológico pela modificação contínua do principal antígeno de superfície, as proteínas variantes de superfície, e podem persistir por meses a anos enquanto causam sintomas intermitentes.

Os trofozoítos de *Giardia* podem ser identificados nas biópsias duodenais por sua forma de pera característica com dois núcleos de tamanho igual, cada um dos quais contém uma cópia completa do genoma. A despeito do grande número de trofozoítos, os quais apresentam forma de cálice de perfil e estão altamente ligados aos enterócitos vilosos da borda em escova, não há invasão e a morfologia intestinal pode estar normal por microscopia de luz (Fig. 17-31E). O encurtamento das vilosidades com números aumentados de linfócitos intraepiteliais e infiltrados inflamatórios misturados na lâmina própria podem estar presentes em pacientes com infecções profundas.

A giardiase pode ser subclínica ou acompanhada por diarreia aguda ou crônica, má absorção e perda de peso.⁹⁰ A infecção é geralmente documentada pela *detecção imunofluorescente de cistos nas amostras de fezes*. Embora a terapia antimicrobiana oral seja efetiva, a recorrência é comum.

Cryptosporidium. Assim como a *Giardia*, os *Cryptosporidia* são uma causa importante de diarreia pelo mundo. A criptosporidiose foi descoberta pela primeira vez nos anos 80 como um agente da

diarreia crônica em pacientes com AIDS e é agora reconhecida como uma causa de doença aguda, autolimitada em hospedeiros imunologicamente normais. A criptosporidiose causa a diarreia do viajante, assim como a diarreia persistente em residentes dos países de desenvolvimento. Os organismos estão presentes em todo o mundo, com exceção da Antártida, porque os oocistos são mortos por congelamento. Os oocistos são resistentes ao cloro e podem, portanto, persistir em água tratada, porém não filtrada. *A água potável contaminada continua a ser o meio mais comum de transmissão.* O maior surto documentado, um resultado da purificação inadequada da água, ocorreu em 1993 em Milwaukee, Wisconsin, e afetou mais de 400.000 pessoas. Como a giardiase, a criptosporidiose pode se espalhar nos participantes de esportes aquáticos através da água contaminada. A infecção alimentar ocorre menos frequentemente.

Os humanos são infectados por várias espécies diferentes de *Cryptosporidium*, inclusive *C. hominis* e *C. parvum*. Todos são capazes de passar por um ciclo de vida completo, com fases de reprodução assexuada e sexuada, em um único hospedeiro. O oócito encistado ingerido, do qual dez são suficientes para causar infecções sintomáticas, é ativado pelo ácido do estômago para produzir proteases que permitem a liberação dos esporozoítos dos oocistos. Os esporozoítos são móveis e têm uma organela especializada para a adesão aos enterócitos da borda em escova, onde eles induzem a polimerização de actina. Isso impulsiona a extensão da membrana da célula epitelial para engolfar o parasito e formar um vacúolo dentro dos microvilos. A má absorção de sódio, a secreção de cloreto e a permeabilidade aumentada da junção íntima são responsáveis pela diarreia aquosa, não sanguinolenta que se segue.

A histologia da mucosa, geralmente, é minimamente alterada, mas a criptosporidiose persistente em crianças está associada à atrofia das vilosidades. A infecção profunda em pacientes imunossuprimidos pode estar associada a atrofia vilosa, hiperplasia das criptas e infiltrados inflamatórios variáveis. Embora o esporozoíto seja intracelular, ele parece, por microscopia óptica, estar posicionado no topo da membrana apical da célula epitelial ([Fig. 17-31F](#)). Os organismos estão tipicamente mais concentrados no íleo terminal e no cólon proximal, mas podem estar presentes ao longo do intestino, no trato biliar e mesmo no trato respiratório de pacientes imunodeficientes. O diagnóstico é baseado no aparecimento de oocistos nas fezes.

Síndrome do Intestino Irritável

A síndrome do intestino irritável (SII) é caracterizada por dor abdominal crônica e recorrente, inchaço e mudanças nos hábitos intestinais. ⁹¹ Apesar dos sintomas bem reais, a avaliação macro e microscópica é normal na maioria dos pacientes com SII. Logo, o diagnóstico depende dos sintomas clínicos.

Patogenia. A patogenia da SII permanece fracamente definida, embora esteja clara uma interação entre estressores psicológicos, dieta e mobilidade GI anormal. Dados que mostram distúrbios na mobilidade intestinal e na função sensorial entérica sugerem que a piora na sinalização no eixo cérebro-intestino contribua para a SII. Um pequeno subgrupo de pacientes com SII também relatam o início de um episódio de gastroenterite infecciosa, sugerindo uma contribuição imunológica ou neuroimunológica.

Características Clínicas. O pico de prevalência da SII está entre 20 e 40 anos de idade, e há uma predominância feminina significativa. A variabilidade nos critérios diagnósticos torna difícil estabelecer a incidência, mas a maioria dos autores relata *uma prevalência em países desenvolvidos de 5% a 10%*. A SII é atualmente diagnosticada utilizando-se os critérios clínicos que requerem a ocorrência de dor abdominal ou desconforto pelo menos três dias por mês, por mais de três meses, melhora com a defecação e uma mudança na frequência ou forma das fezes. Muitos pacientes também relatam fibromialgia ou outros distúrbios de dor crônica, hipersensibilidade visceral, dor nas costas, dor de cabeça, sintomas urinários, dispareunia, letargia e depressão. Naqueles com diarreia, colite microscópica, doença celíaca, giardíase, intolerância à lactose, crescimento bacteriano excessivo no intestino delgado, má absorção de sais biliares, *câncer de cólon e doença inflamatória do intestino devem ser excluídos* (embora a SII seja comum em pacientes com doença intestinal inflamatória). A SII não está associada a sequelas graves de longo prazo, mas os pacientes afetados podem sofrer uma cirurgia abdominal desnecessária em função de dor crônica e a sua habilidade de funcionar socialmente pode estar comprometida. O prognóstico da SII está mais intimamente relacionado à duração do sintoma, estando a longa duração correlacionada à probabilidade de melhora reduzida. Os estressores progressivos da vida também reduzem a chance da resolução do sintoma. De acordo com os mecanismos incertos da doença, diversos tratamentos são utilizados, incluindo psicoterapia, suplementação alimentar com fibras, antidepressivos tricíclicos, inibidores seletivos da recaptação de serotonina, probióticos e antibióticos. Além disso, um agonista do canal de cloro pode fornecer benefícios em um subgrupo de pacientes cuja manifestação primária é a constipação.

Doença Intestinal Inflamatória

A *doença intestinal inflamatória* (DII) é uma condição crônica resultante da ativação imunológica inapropriada da mucosa. Os dois distúrbios que compreendem a DII são a *doença de Crohn* e a *colite ulcerativa*. As descrições da colite ulcerativa e da doença de Crohn datam da antiguidade e pelo menos do século XVI, respectivamente, mas foi necessária a chegada das técnicas bacteriológicas modernas para excluir as etiologias infecciosas convencionais dessas doenças. ⁹² Como será discutido a seguir, contudo, bactérias comensais, normalmente presentes no lúmen intestinal estão provavelmente envolvidas na patogenia da DII.

A distinção entre colite ulcerativa e doença de Crohn baseia-se em grande parte na distribuição do local afetado ([Fig. 17-32](#)) e na expressão morfológica da doença ([Tabela 17-8](#)). *A colite ulcerativa é uma doença inflamatória grave, limitada ao cólon e ao reto e que se estende apenas à mucosa e à submucosa. Em contraste, a doença de Crohn, também chamada de ileíte regional (pelo frequente comprometimento ileal), pode comprometer qualquer trecho do trato GI e é tipicamente transmural.*

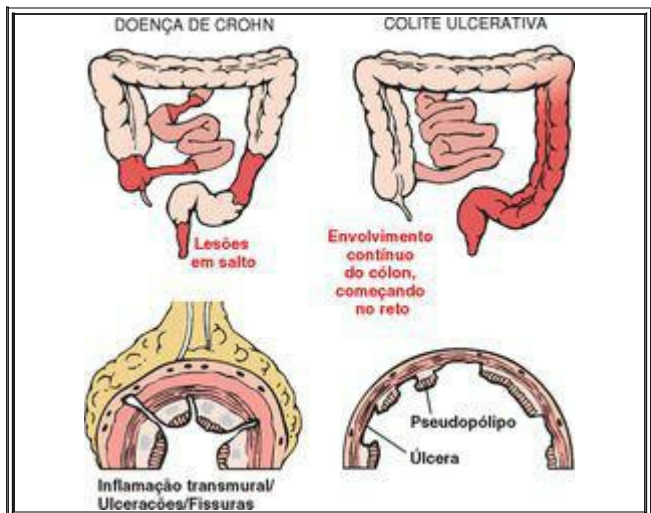


FIGURA 17-32

Distribuição das lesões na doença intestinal inflamatória. A distinção entre a doença de Crohn e a colite ulcerativa é primariamente baseada na morfologia.

TABELA 17-8 Características que Diferem a Doença de Crohn da Colite Ulcerativa

Características	Doença de Crohn	Colite Ulcerativa
<i>MACROSCÓPICA</i>		
Região intestinal	Íleo ± cólon	Somente cólon
Distribuição	Lesões em salto	Difusa
Estenose	Sim	Rara
Aparência da parede	Espessa	Fina
<i>MICROSCÓPICA</i>		
Inflamação	Transmural	Limitada à mucosa
Pseudopólipos	Moderados	Marcada
Úlceras	Profundas, tipo “lâmina”	Superficial, base ampla
Reação linfoide	Marcada	Moderada
Fibröse	Marcada	Nenhuma ou leve
Serosite	Marcada	Nenhuma ou leve
Granulomas	Sim (~35%)	Não
Fístulas/Seios	Sim	Não
<i>CLÍNICA</i>		
Fístula perianal	Sim (na doença colônica)	Não
Má absorção de gordura/vitamina	Sim	Não

Potencial maligno	Com envolvimento colônico	Sim
Recorrência após a cirurgia	Comum	Não
Megacólon tóxico	Não	Sim
Observação: todas as características podem não estar presentes em um único caso.		

Epidemiologia. Ambas (colite ulcerativa e doença de Crohn) são mais frequentes em mulheres e em geral se apresentam na adolescência e logo após 20 anos de idade. Nos povos envolvidos, a DII é mais comum entre caucasianos, e nos Estados Unidos ocorre 3 a 5 vezes mais frequentemente entre judeus Ashkevazi. Isso se deve, pelo menos em parte, a fatores genéticos, discutidos adiante. A distribuição geográfica da DII é muito variável, porém mais comum na América do Norte, norte da Europa e Austrália. Contudo, a incidência mundial está aumentando e está se tornando mais comum em regiões como África, América do Sul e Ásia, onde a prevalência era baixa historicamente. A *hipótese da higiene* sugere que este aumento de incidência pode estar relacionado à melhora das condições de armazenamento de alimentos, com decréscimo da contaminação destes. Esta hipótese sugere que a frequência reduzida de infecções entéricas resulta em desenvolvimento inadequado dos processos reguladores para limitar a resposta imune da mucosa, permitindo que patógenos que poderiam causar doença autoimunitadas desencadeiem respostas imunes severas e doença inflamatória crônica em hospedeiro suscetível. Embora muitos detalhes em suporte a tal hipótese estejam faltando, a observação de que a infestação por helminto, que é endêmica em regiões onde a incidência da DII é baixa, pode prevenir a DII em modelos de animais e reduzir a doença em alguns pacientes dá suporte a esta ideia. A observação de que um episódio de gastroenterite infecciosa aguda pode preceder o início da DII em alguns indivíduos também é consistente com a hipótese da higiene.

Patogenia. A DII é um *distúrbio idiopático* e os processos responsáveis estão apenas começando a ser entendidos. Embora haja uma associação epidemiológica limitada da DII à autoimunidade, nem a doença de Crohn nem a colite ulcerativa são doenças autoimunes. Sem dúvida, *muitos investigadores acreditam que as duas doenças resultem de uma combinação de defeitos nas interações do hospedeiro com a microbiota intestinal, disfunção epitelial intestinal e respostas imunológicas aberrantes da mucosa.* Esta visão obtém suporte de estudos epidemiológicos, genéticos e clínicos, assim como dos modelos laboratoriais da DII ([Fig. 17-33](#)).

Genética. Os fatores genéticos contribuem para a DII. ⁹³ O risco da doença é maior quando há um membro da família afetado e, na doença de Crohn, a taxa de concordância para gêmeos monozigóticos é de aproximadamente 50%. Os mesmos fatores podem também contribuir para o fenótipo da doença, porque os gêmeos afetados pela doença de Crohn tendem a apresentá-la aos dois anos e desenvolver a doença em regiões similares do trato GI. A concordância dos gêmeos monozigóticos para a colite ulcerativa é de somente 16%, sugerindo que os fatores genéticos sejam menos dominantes do que na doença de Crohn. A concordância para os gêmeos dizigóticos é menos de 10% tanto para a doença de Crohn quanto para a colite ulcerativa.

As análises da ligação molecular das famílias afetadas identificou o *NOD2* (domínio de ligação da oligomerização de nucleotídeos 2) como um gene de suscetibilidade na doença de Crohn. Polimorfismos específicos do *NOD2* conferem um aumento de pelo menos quatro

vezes no risco da doença de Crohn entre caucasianos da linhagem europeia. O *NOD2* codifica uma proteína que se liga aos peptídeoglicanos bacterianos intracelulares e subsequentemente ativa o NF- κ B. Foi postulado que as variantes do *NOD2* associadas à doença são menos efetivas em reconhecer e combater os micróbios luminais, os quais são então capazes de entrar na lâmina própria e disparar reações inflamatórias. Outros dados sugerem que o *NOD2* possa regular as respostas imunológicas para evitar a ativação excessiva por micróbios luminais. Seja qual for o mecanismo por meio do qual os polimorfismos do *NOD2* contribuam para a patogenia da doença de Crohn, deve-se lembrar que menos de 10% dos indivíduos que carregam mutações no *NOD2* desenvolvem a doença. Além disso, as mutações do *NOD2* são incomuns em pacientes africanos e asiáticos com a doença de Crohn. Logo, a sinalização defeituosa de *NOD2* é somente um dos muitos fatores genéticos que contribuem para a patogenia da doença de Crohn.

Mais recentemente, a busca por genes associados à DII tem usado estudos de associação ampla do genoma (EAAG) que acessam os polimorfismos de um único nucleotídeo, como descrito no [Capítulo 5](#).⁹⁴ O número de genes identificados pelo EAAG está aumentando rapidamente (somando já mais de 30), mas juntamente com o *NOD2*, dois genes de particular interesse relacionados com a doença de Crohn são o *ATG16L1* (semelhante ao 16 relacionado com autofagia), uma parte da via do autofagossomo que é essencial para as respostas da célula hospedeira a bactérias intracelulares e, talvez, para a homeostase epitelial, e o *IRGM* (GTPase M relacionada com a imunidade), o qual também está envolvido na autofagia e na eliminação de bactérias intracelulares. O *NOD2*, *ATG16L1* e *IRGM* são expressos em múltiplos tipos celulares, e seus papéis específicos na patogenia da doença de Crohn ainda não foram definidos. No entanto, como o *NOD2*, o *ATG16L1* e o *IRGM* estão relacionados ao reconhecimento e à resposta a patógenos intracelulares, justificando a hipótese de que respostas imunológicas inapropriadas a bactérias luminais são um importante componente da patogenia da DII. Nenhum desses genes está associado a colite ulcerativa. No entanto, alguns polimorfismos do receptor de IL-23 são protetores tanto na doença de Crohn quanto na colite ulcerativa (discutido posteriormente).⁹⁵

Respostas Imunológicas da Mucosa. Embora os mecanismos pelos quais a imunidade da mucosa contribui para a patogenia da colite ulcerativa e da doença de Crohn ainda estejam sendo decifrados, a imunossupressão permanece como o estio da terapia da DII. A polarização das células T helper para o tipo T_H1 ([Cap. 6](#)) é bem reconhecida na doença de Crohn, e dados recentes sugerem que as células T_H17 também contribuem para a patogenia da doença. De forma consistente com esse fato, certos polimorfismos do receptor de IL-23 conferem proteção contra a doença de Crohn e a colite ulcerativa.⁹⁵ A IL-23 está envolvida no desenvolvimento e na manutenção das células T_H17, sugerindo que os polimorfismos protetores do receptor de IL-23 possam atenuar as respostas pró-inflamatórias T_H17 na doença de Crohn e na colite ulcerativa.

Alguns dados sugerem que a colite ulcerativa seja uma doença mediada por T_H2, e isso é consistente com as observações de IL-13 da mucosa aumentada em pacientes com colite ulcerativa. No entanto, a proteção conferida pelos polimorfismos do receptor de IL-23 e a efetividade da terapia anti-TNF em alguns pacientes com colite ulcerativa parece dar suporte aos papéis das células T_H1 e T_H17. Um relato recente ligando os polimorfismos

próximos ao gene da *IL-10* à colite ulcerativa, mas não à doença de Crohn, enfatiza ainda mais a importância dos sinais imunorregulatórios na patogenia da DII. [96](#) No geral, é provável que algumas combinações de desarranjos que ativam a imunidade da mucosa e suprimem a imunorregulação contribuam para o desenvolvimento da colite ulcerativa e da doença de Crohn. Os papéis relativos dos braços inato e adaptativo do sistema imunológico são atualmente um assunto de exame minucioso.

Defeitos Epiteliais. Uma variedade de defeitos epiteliais foi descrita tanto na doença de Crohn quanto na colite ulcerativa. Por exemplo, os defeitos no funcionamento da barreira da junção cutânea do epitélio intestinal estão presentes em pacientes com a doença de Crohn e em um subgrupo de seus parentes de primeiro grau saudáveis. [97](#) Em pacientes com a doença de Crohn e seus parentes, esta disfunção da barreira está associada aos polimorfismos do *NOD2*, [98](#) e modelos experimentais mostraram que a disfunção da barreira pode ativar a imunidade inata e adaptativa da mucosa e sensibilizar os indivíduos para a doença. [99](#) Além do mais, mutações do transportador orgânico de cátions *SLC22A4* na doença de Crohn sugere que um transporte transepitelial defeituoso possa estar relacionado à patogenia da DII. Defeitos na barreira extracelular formada pela mucina secretada também podem contribuir. [100](#) Curiosamente, os polimorfismos na *ECM1* (proteína de matriz extracelular 1), os quais inibem a metaloproteinase de matriz 9, estão associados à colite ulcerativa, mas não à doença de Crohn. [101](#) Enquanto a relevância patogênica das mutações da *ECM1* não é compreendida, nota-se que a inibição da metaloproteinase de matriz 9 reduz a gravidade da colite em modelos experimentais. Finalmente, os grânulos das células de Paneth, os quais contêm peptídeos antibacterianos chamados de defensinas, são anormais em pacientes com a doença de Crohn que carregam as mutações no *ATG16LI*, [102](#) sugerindo que a função antimicrobiana epitelial defeituosa contribua para a DII. Logo, embora os detalhes não estejam completamente definidos e provavelmente difiram entre a doença de Crohn e a colite ulcerativa, a função epitelial desarranjada é um componente da patogenia da DII.

Microbiota. A abundância da microbiota no lúmen GI é esmagadora, somando até 10^{12} organismos por mililitro no cólon e 50% da massa fecal. No total, esses organismos ultrapassam enormemente o número de células humanas em nosso corpo, significando que, em nível celular, nós somos somente 10% humanos. Embora a composição desta densa população microbiana tenda a ser estável nos indivíduos pelo menos durante muitos anos, ela pode ser modificada pela dieta e há uma variação significativa entre indivíduos. Além da microbiota luminal, a população microbiana mais limitada que habita a camada de muco do intestino pode ter um impacto maior na saúde. A despeito das evidências crescentes de que a microbiota intestinal contribui para a patogenia da DII, [103](#) seu papel preciso ainda deve ser definido e é provavelmente diferente na colite ulcerativa e na doença de Crohn. Por exemplo, anticorpos contra a proteína bacteriana flagelina estão associados aos polimorfismos do *NOD2*, assim como com a formação de estenoses, perfuração e envolvimento do intestino delgado em pacientes com a doença de Crohn, mas são incomuns em pacientes com colite ulcerativa. Além disso, alguns antibióticos, por exemplo, metronidazol, podem ser úteis no tratamento da doença de Crohn e antibióticos de amplo espectro podem prevenir a doença em alguns modelos experimentais da DII. [104](#) Estudos

avançados sugerem que misturas definidas pela doença contendo bactérias probióticas ou benéficas possam combater a doença em modelos experimentais assim como alguns pacientes com DII, embora o mecanismo responsável não seja bem entendido. [105](#)

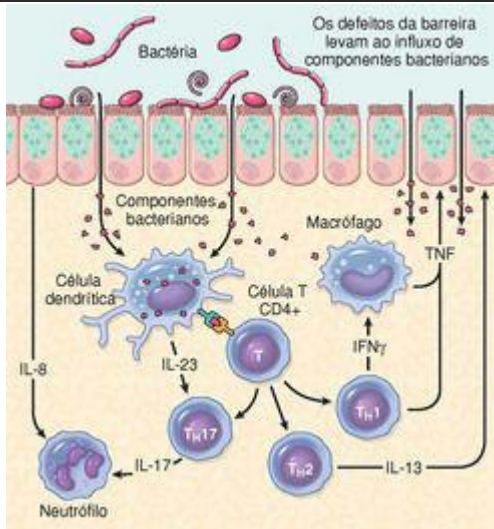


FIGURA 17-33

Um modelo de patogênese da DII. Aspectos tanto da doença de Crohn quanto da colite ulcerativa são mostrados.

Um modelo que unifica os papéis da microbiota intestinal, da função epitelial e da imunidade da

mucosa sugere um ciclo pelo qual o fluxo transepitelial dos componentes das bactérias luminas ativa as respostas imunológicas inatas e adaptativas.¹⁰⁶ Em um hospedeiro geneticamente suscetível, a liberação subsequente de TNF e de outros sinais mediados pela imunidade direciona o epitélio a aumentar a permeabilidade da junção aderente, o que causa aumento posterior no fluxo de material luminal. Esses eventos podem estabelecer um ciclo autoamplificante, no qual o estímulo em qualquer local pode ser suficiente para iniciar a DII.¹⁰⁷ Embora esse modelo seja útil no avanço dos nossos conhecimentos da patogenia da DII, é importante reconhecer que uma variedade de fatores estão associados à doença por razões desconhecidas. Por exemplo, um episódio de apendicite está associado ao risco reduzido de desenvolvimento de colite ulcerativa. O tabaco também modifica a epidemiologia da DII, mas, paradoxalmente, o risco da doença de Crohn é aumentado pelo fumo, enquanto o da colite ulcerativa é diminuído.

DOENÇA DE CROHN

A doença de Crohn, um epônimo baseado na descrição por Crohn, Ginzburg e Oppenheimer, existiu por séculos. Luis XIII da França (1601-1643) sofreu diarreia sanguinolenta recorrente, febre, abscesso retal, úlceras no intestino delgado e no cólon e fistulas que começaram aos 20 anos de idade, mais provavelmente em função da doença de Crohn.

Morfologia. A doença de Crohn pode ocorrer em qualquer área do trato GI, mas os locais mais comumente envolvidos na apresentação são o **íleo terminal**, a **válvula ileocecal** e o **ceco**. A doença é limitada somente ao intestino delgado em cerca de 40% dos casos; o intestino delgado e o cólon estão ambos envolvidos em 30% dos pacientes; e o restante tem somente o envolvimento colônico. A presença de áreas múltiplas, separadas e nitidamente delineadas da doença, resultando em **lesões em salto**, é característica da doença de Crohn e pode ajudar na diferenciação da colite ulcerativa. Estenoses são comuns ([Fig. 17-34A](#)).

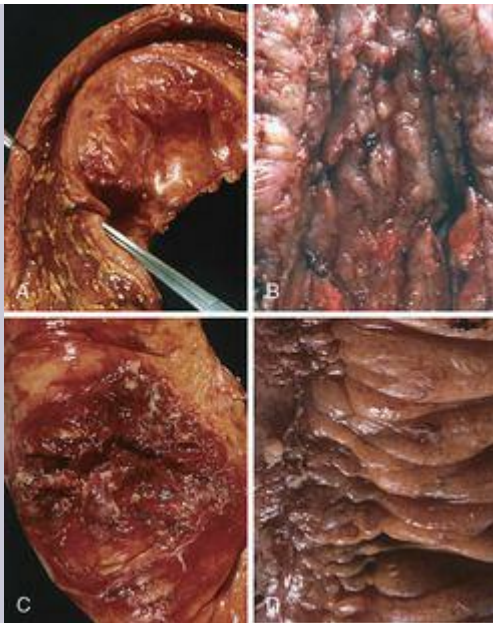


FIGURA 17-34

Patologia macroscópica da doença de Crohn. **A**, Estenose do intestino delgado. **B**, Úlceras mucosas lineares e espessamento da parede intestinal. **C**, Perfuração e sorosite associada. **D**, Gordura mesentérica.

A lesão inicial da doença de Crohn, a **úlcera aftosa**, pode progredir, e lesões múltiplas frequentemente se fusionam formando úlceras alongadas e serpentiniformes orientadas ao

longo do eixo do intestino. Edema e perda da textura normal da mucosa são comuns. A distribuição da mucosa entremeada, uma consequência da distribuição em placas da doença de Crohn, resulta em uma aparência de **pedra de calcamento**, com textura grosseira, na qual o tecido doente é depositado acima do nível da mucosa normal ([Fig. 17-34B](#)). **Fissuras** se desenvolvem frequentemente entre as dobras da mucosa e podem se estender profundamente para se tornar tratos fistulares ou locais de perfuração ([Fig. 17-34C](#)). A parede intestinal está espessada e elástica como consequência do edema transmural, da inflamação, da fibrose submucosa e da hipertrofia da muscular própria, os quais contribuem para a formação da estenose. Em casos com doença transmural extensiva, a gordura mesentérica se estende frequentemente ao redor da superfície serosa (**gordura trepadeira**) ([Fig. 17-34D](#)).

As características microscópicas da doença de Crohn ativa incluem neutrófilos abundantes que se infiltram e danificam o epitélio da cripta. Os grupos de neutrófilos dentro da cripta são conhecidos como **abscessos cripticos** e estão frequentemente associados à destruição das criptas. A ulceração é comum na doença de Crohn, e pode haver uma transição aguda entre a mucosa ulcerada e a normal adjacente. Mesmo em áreas onde o exame macroscópico sugira uma doença difusa, a patologia microscópica pode aparecer em placas. Ciclos repetidos de destruição e regeneração das criptas levam a **distorção da arquitetura da mucosa**. As criptas normalmente retas e paralelas tomam forma ramificada bizarra e posicionam-se de maneira incomum umas em relação às outras ([Fig. 17-35A](#)). A metaplasia epitelial, outra consequência da recorrência de injúria crônica, frequentemente toma a forma de glândulas gástricas aparentemente antrais, e é chamada de metaplasia pseudopilórica. A **metaplasia das células de Paneth** também pode ocorrer no cólon esquerdo, onde as células de Paneth são normalmente ausentes. Essas alterações arquitetônicas e metaplásicas podem persistir mesmo quando a inflamação ativa é resolvida. A atrofia da mucosa, com perda das criptas, pode ocorrer após anos de doença. Os **granulomas não caseosos** ([Fig. 17-35B](#)), um marco da doença de Crohn, são encontrados em aproximadamente 35% dos casos e podem ocorrer em áreas de doença ativa ou em regiões não envolvidas de qualquer camada da parede intestinal ([Fig. 17-35C](#)). Os granulomas também podem estar presentes nos linfonodos mesentéricos. Os granulomas cutâneos formam nódulos que são conhecidos como **doença de Crohn metastásica**. A ausência de granulomas não exclui o diagnóstico de doença de Crohn.

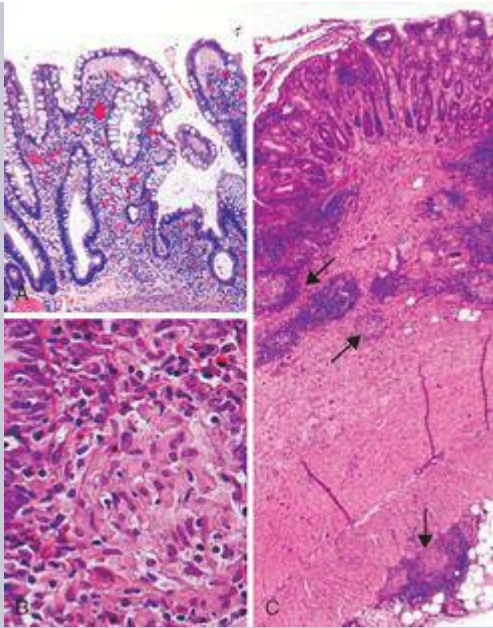


FIGURA 17-35

Patologia microscópica da doença de Crohn. **A**, A organização críptica irregular resulta de injúrias e regenerações repetidas. **B**, Granuloma não caseante. **C**, Doença de Crohn transmural com granulomas submucosos e serosos (*setas*).

Características Clínicas. As manifestações clínicas da doença de Crohn são extremamente variáveis. Na maioria dos pacientes, a *doença começa com ataques intermitentes de diarreia relativamente leves, febre e dor abdominal*. Aproximadamente 20% dos pacientes apresentam doença aguda com dor no quadrante esquerdo inferior, febre e diarreia sanguinolenta, que pode mimetizar apendicite aguda ou perfuração do intestino. Períodos de doença ativa são tipicamente interrompidos por períodos assintomáticos que duram de semanas a vários meses. A reativação da doença pode estar associada a uma variedade de gatilhos externos, incluindo estresse físico ou emocional, itens específicos da dieta e fumo de cigarros. O último é um forte fator de risco exógeno para o desenvolvimento da doença de Crohn e, em alguns casos, o início da doença está associado à iniciação do fumo. Infelizmente, a interrupção do fumo não gera uma remissão da doença.

A anemia por deficiência de ferro pode se desenvolver em indivíduos com doença colônica, enquanto a doença extensiva do intestino delgado pode resultar em perda de proteínas séricas e hipoalbuminemia, má absorção generalizada de nutrientes, ou má absorção de vitamina B₁₂ e sais biliares. Estruturas fibrosantes, particularmente do íleo terminal, são comuns e requerem amputação cirúrgica. A doença frequentemente recorre no local da anastomose e até 40% dos pacientes necessitam de ressecções adicionais dentro de 10 anos. As fistulas se desenvolvem entre as alças do intestino e podem também envolver a bexiga urinária, vagina e a pele abdominal e perianal. As perfurações e os abscessos peritoneais são comuns.

As manifestações extraintestinais da doença de Crohn incluem uveíte, poliartrite migratória, sacroileíte e espondilite anquilosante, eritema nodoso e agrupamento das pontas dos dedos, qualquer um dos quais pode se desenvolver antes de a doença intestinal ser reconhecida. A pericolangite e a colangite esclerosante primária ocorrem na doença de Crohn, mas são mais comuns na colite ulcerativa ([Cap. 18](#)). Como discutido abaixo, o risco de adenocarcinoma colônico é maior em pacientes com doença colônica de longa duração.

COLITE ULCERATIVA

A colite ulcerativa é intimamente relacionada à doença de Crohn. No entanto, a doença intestinal na colite ulcerativa é limitada ao cólon e ao reto. Manifestações extraintestinais comuns da colite ulcerativa se sobrepõem às da doença de Crohn e incluem poliartrite migratória, sacroileíte, espondilite esclerosante, uveíte, lesões de pele, pericolangite e colangite esclerosante primária ([Cap. 18](#)). Aproximadamente 2,5% a 7,5% dos indivíduos com colite ulcerativa também têm colangite esclerosante primária. A perspectiva de longa duração para os pacientes com colite ulcerativa depende da gravidade da doença ativa e da duração da doença.

Morfologia. Macroscopicamente, a colite ulcerativa sempre envolve o reto e se estende proximalmente e de modo contínuo para envolver parte ou todo o cólon. As lesões em salto não são vistas (embora inflamações focais do apêndice e do ceco possam estar presentes ocasionalmente na colite ulcerativa). A doença do cólon inteiro é chamada de **pancolite** ([Fig. 17-36A](#)), enquanto que a **doença esquerda** não se estende além do cólon transverso. Uma doença distal limitada pode ser chamada descritivamente de **proctite ulcerativa** ou **proctosigmoidite ulcerativa**. O intestino delgado é normal, embora inflamações leves da mucosa do íleo distal, chamadas de **ileíte por refluxo**, possam estar presentes.

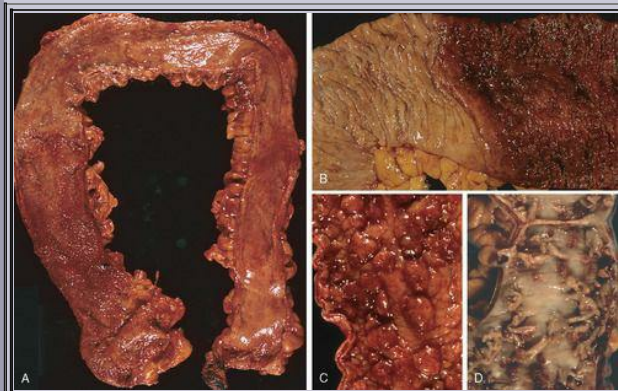

FIGURA 17-36

Patologia macroscópica da colite ulcerativa. **A**, Colectomia total com pancolite mostrando doença ativa, com mucosa avermelhada e granular no ceco (*esquerda*) e mucosa lisa e atrófica distalmente (*direita*). **B**, Demarcação nítida entre a colite ulcerativa ativa (*direita*) e normal (*esquerda*). **C**, Pólipos inflamatórios. **D**, Pontes mucosas.

Macroscopicamente, a mucosa colônica envolvida pode estar levemente avermelhada e granular ou ter **úlceras de base larga**, extensas, e pode haver uma transição abrupta entre o cólon doente e o não envolvido ([Fig. 17-36B](#)). As úlceras estão alinhadas junto ao longo eixo do cólon, mas não replicam tipicamente as úlceras serpentina da doença de Crohn. Ilhas isoladas de mucosa regenerativa frequentemente formam protuberâncias no lúmen para criar **pseudopólipos** ([Fig. 17-36C](#)) e as pontas desses pólipos podem se fundir para criar as **pontes mucosas** ([Fig. 17-36D](#)). A doença crônica pode levar à **atrofia da mucosa** com uma superfície mucosa achatada e lisa que não apresenta as dobras normais. Diferentemente da doença de Crohn, o **espessamento mural não está presente, a superfície serosa é normal e as estenoses não ocorrem**. Contudo, a inflamação e os mediadores inflamatórios podem danificar a muscular própria e perturbar a função neuromuscular, levando à dilatação colônica e ao **megacólon tóxico**, que carrega um risco significativo de perfuração.

As características histológicas da mucosa doente na colite ulcerativa são similares às da doença de Crohn colônica e incluem infiltrados inflamatórios, abscessos cripticos ([Fig. 17-37A](#)), distorção da arquitetura das criptas e metaplasia epitelial ([Fig. 17-37B](#)). Todavia, **o processo inflamatório é difuso e geralmente limitado à mucosa** e à submucosa superficial ([Fig. 17-37C](#)). Nos casos graves, a destruição extensiva da mucosa pode ser acompanhada por úlceras que se estendem mais profundamente na submucosa, mas a muscular própria é raramente envolvida. A fibrose submucosa, a atrofia da mucosa e a arquitetura distorcida da mucosa permanecem como resíduos da doença curada, mas a histologia também pode se reverter para quase normal após uma remissão prolongada. Os **granulomas não estão presentes** na colite ulcerativa.

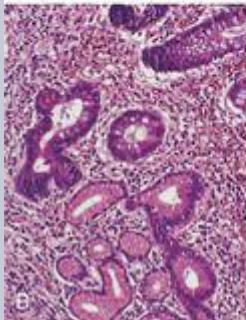
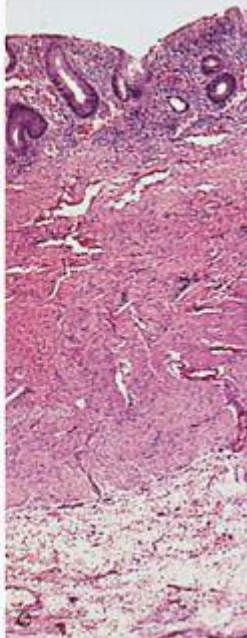
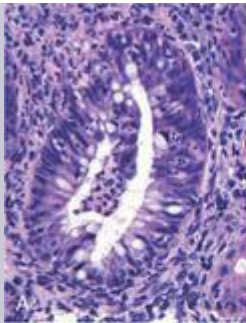


FIGURA 17-37

Patologia microscópica da colite ulcerativa. **A**, Abscesso de cripta. **B**, Metaplasia pseudopilórica (*parte inferior*). **C**, A doença é limitada á mucosa. Compare com a [Figura 17-35C](#).

Características Clínicas. A colite ulcerativa é um distúrbio recorrente caracterizado por ataques de diarreia sanguinolenta com material mucoide enfileirado, dor abdominal inferior e cólicas que são temporariamente aliviadas pela defecação. Esses sintomas podem persistir por dias, semanas e meses antes de cederem e, ocasionalmente, o ataque inicial pode ser grave o suficiente para constituir uma emergência médica ou cirúrgica. Mais da metade dos pacientes têm uma doença clinicamente leve, embora quase todos experimentem pelo menos uma recaída durante um período de 10 anos, e mais de 30% necessitem de uma colectomia nos três primeiros anos após o seu surgimento em função dos sintomas incontroláveis. A colectomia cura efetivamente a doença intestinal na colite ulcerativa, mas as manifestações extraintestinais podem persistir.

Os fatores que promovem a colite ulcerativa não são conhecidos, mas, como observado acima, a enterite infecciosa precede o início da doença em alguns casos. Em outros casos, o primeiro ataque é precedido por estresse psicológico, o qual pode estar ligado à recaída durante a remissão. O aparecimento inicial dos sintomas também foi relatado como ocorrendo logo após a interrupção do fumo em alguns pacientes, e o fumo pode aliviar parcialmente os sintomas. Infelizmente, os estudos da nicotina como agente terapêutico foram decepcionantes.

Colite Indeterminada

Existem extensas sobreposições patológicas e clínicas entre a colite ulcerativa e a doença de Crohn ([Tabela 17-8](#)); o diagnóstico definitivo não é possível em aproximadamente 10% dos pacientes com DII. Estes casos, chamados de *colite indeterminada*, não envolvem o intestino delgado e têm doença colônica em um padrão contínuo que tipicamente indicaria uma colite ulcerativa. No entanto, a doença histológica em placas, as fissuras, o histórico familiar de doença de Crohn, as lesões perianais, o início após o uso de cigarros ou outras características que não são típicas de colite ulcerativa podem incitar um exame endoscópico, radiográfico e histológico mais detalhado. Estudos sorológicos podem ser úteis nestes casos, porque os anticorpos citoplasmáticos antineutrófilos perinucleares são positivos em 75% dos indivíduos com colite ulcerativa, mas somente em 11% com a doença de Crohn. Em contraste, os pacientes com colite ulcerativa tendem a não ter anticorpos para *Saccharomyces cerevisiae*, os quais estão frequentemente presentes naqueles com doença de Crohn. Mesmo após uma avaliação extensa, é um desafio classificar a DII em aproximadamente 10% dos pacientes. Em alguns desses casos, as características que se desenvolvem ao longo do tempo (p. ex., estenoses ou fistulas) por fim estabelecem o diagnóstico; a classificação permanece impossível em outros pacientes. Por causa da sobreposição extensa no tratamento médico da colite ulcerativa e a doença de Crohn, os pacientes que possuem um diagnóstico de colite indeterminada podem ser tratados efetivamente. No entanto, é preferível categorizar definitivamente os pacientes, quando possível, já que as terapias médicas e os tratamentos cirúrgicos em desenvolvimento diferem na colite ulcerativa e

na doença de Crohn.

Colite Associada a Neoplasia

Uma das complicações de longa duração mais temidas da colite ulcerativa e da doença de Crohn colônica é o desenvolvimento de neoplasia. Este se inicia como uma displasia, a qual, assim como no esôfago de Barrett e na gastrite crônica, representa uma transformação *in situ*. O risco de displasia está relacionado a diversos fatores:

Risco nitidamente aumentado 8 a 10 anos após o início da doença.

Pacientes com pancolite estão sob maior risco do que aqueles com a doença somente do lado esquerdo.

Frequência e gravidade maiores da inflamação ativa (caracterizada pela presença de neutrófilos) podem aumentar o risco.

O papel da inflamação na promoção da displasia é enfatizado pela observação de que o tratamento com anticorpos anti-TNF pode suprimir o desenvolvimento de cânceres associados à colite em animais experimentais.

Para facilitar a detecção precoce da neoplasia, os pacientes são geralmente inscritos em programas de vigilância aproximadamente 8 anos após o diagnóstico da DII. A principal exceção disto são os pacientes com colangite esclerosante primária, os quais apresentam um risco ainda maior de displasia e são geralmente inscritos para vigilância no momento do diagnóstico. A vigilância necessita de biópsias mucosas regulares e extensivas, tornando esta prática custosa. Os esforços das pesquisas incluíram até então uma busca por marcadores moleculares da displasia em mucosas não displásicas. A instabilidade genômica na mucosa retal tem o potencial de ser tal marcador, mas a vigilância por meio da biópsia continua sendo a melhor ferramenta disponível.

Em muitos casos, a displasia ocorre em áreas achatadas da mucosa que não são macroscopicamente reconhecidas como anormais. Logo, as técnicas avançadas de imageamento endoscópico, incluindo a cromoendoscopia e endoscopia confocal, estão começando a ser usadas experimentalmente para aumentar a sensibilidade da detecção. A displasia associada à DII está classificada histologicamente como de baixo grau ou de alto grau ([Fig. 17-38A, B](#)) e pode ser multifocal. A displasia de alto grau pode estar associada ao carcinoma invasivo no mesmo local ([Fig. 17-38C](#)) ou em outro lugar no cólon e, portanto, incita tipicamente uma colectomia. A displasia de baixo grau pode ser tratada com colectomia ou seguida de perto, dependendo de uma variedade de fatores, incluindo a idade do paciente e o número de focos displásicos presentes. Os adenomas colônicos (discutidos abaixo) também ocorrem em pacientes com DII, e, em alguns casos, pode ser difícil diferenciar tais adenomas de um foco polipoide de displasia associado a DII. [108](#)

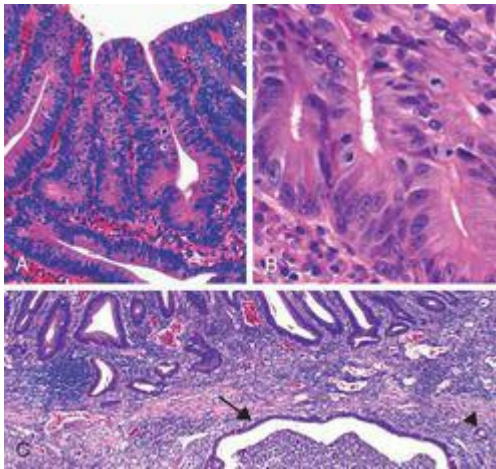


FIGURA 17-38


Displasia associada à colite. **A**, Displasia com estratificação nuclear extensiva e hiperchromasia nuclear marcada. **B**, Arranjo glandular cribriforme na displasia de alto grau. **C**, Amostra de colectomia com displasia de alto grau na superfície e adenocarcinoma invasivo subjacente. Um grande espaço cístico repleto de neutrófilos e revestido pelo adenocarcinoma invasivo está aparente na parte inferior direita (*setas*) abaixo da muscular da mucosa, e está circundado por pequenas glândulas invasivas (*cabeças de setas*).

Outras Causas de Colite

COLITE POR DESVIO

O tratamento cirúrgico da colite ulcerativa, a doença de Hirschsprung e outros distúrbios intestinais algumas vezes requerem a criação de ostomia temporária ou permanente e um segmento distal cego do cólon, tal como a bolsa de Hartmann, do qual o fluxo fecal normal é desviado. A colite pode se desenvolver no segmento desviado, particularmente em pacientes com colite ulcerativa. Além do eritema mucoso e da friabilidade, a característica mais surpreendente da *colite de desvio* é o desenvolvimento de numerosos folículos linfoides mucosos ([Fig. 17-39A](#)).

Números aumentados de linfócitos, monócitos, macrófagos e plasmócitos na lâmina própria também podem estar presentes. Em casos graves, a histopatologia pode se assemelhar à DII e incluir abscessos crípticos, distorção da arquitetura mucosa ou, raramente, granulomas. Os mecanismos patogênicos responsáveis pela colite de desvio não são bem compreendidos, mas alterações na microbiota luminal e desvio do fluxo fecal que fornece nutrientes para as células epiteliais colônicas foram propostos. Em concordância com isso, os enemas contendo ácidos graxos de cadeia curta, um produto da digestão bacteriana no cólon e uma fonte importante de energia para as células epiteliais colônicas, podem promover uma recuperação da mucosa em alguns casos. A cura final é a reanastomose do segmento desviado.



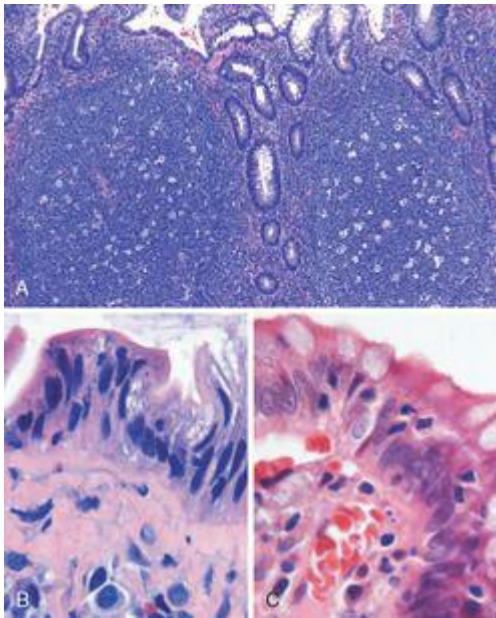


FIGURA 17-39

Causas incomuns de colite. **A**, Colite por desvio em uma bolsa de Hartmann. Observe o grande agregado linfoide com centros germinativos. **B**, A colite colagenosa com linfócitos intraepiteliais e um feixe denso de colágeno subepitelial. **C**, Colite linfocítica.

COLITE MICROSCÓPICA

A *colite microscópica* engloba duas entidades, a *colite colagenosa* e a *colite linfocítica*. Essas doenças idiopáticas se apresentam ambas com diarreia crônica, sanguinolenta e aquosa sem perda de peso. Os estudos radiológicos e endoscópicos são tipicamente normais. A colite colagenosa, que ocorre primariamente em mulheres de meia-idade ou idosas, é caracterizada pela presença de uma densa camada de colágeno subepitelial, números aumentados de linfócitos intraepiteliais e infiltrados inflamatórios mistos na lâmina própria ([Fig. 17-39B](#)). A colite linfocítica é histologicamente similar, mas a camada de colágeno subepitelial é de espessura normal e o aumento nos linfócitos intraepiteliais pode ser maior, frequentemente excedendo um linfócito T para cada cinco colonócitos ([Fig. 17-39C](#)). A colite linfocítica mostra uma forte associação com a doença celíaca e com doenças autoimunes, incluindo tireoidite, artrite e gastrite autoimune ou linfocítica.

DOENÇA DO ENXERTO-VERSUS-HOSPEDEIRO

A doença do enxerto-*versus*-hospedeiro ocorre após o transplante alogênico de medula óssea. O intestino delgado e o cólon estão envolvidos na maioria dos casos. Embora a doença do enxerto-*versus*-hospedeiro seja secundária para as células T do doador, que têm como alvo antígenos nas células epiteliais GI do receptor, o infiltrado linfocítico da lâmina própria é geralmente esparso. A apoptose epitelial, particularmente de células da cripta, é o achado histológico mais comum. Raramente, a destruição total da glândula acontece, embora as células endócrinas possam persistir. A doença do enxerto- *versus*-hospedeiro intestinal frequentemente apresenta-se como uma diarreia aquosa.

Diverticulite Sigmoide

Em geral, a doença diverticular se refere a bolsas externas pseudodiverticulares adquiridas da mucosa e da submucosa colônicas. Tais *divertículos colônicos* são raros em pessoas abaixo dos 30 anos de idade, mas a prevalência se aproxima dos 50% na população adulta ocidental acima dos 60 anos de idade. Os divertículos são geralmente múltiplos e a condição é conhecida como *diverticulose*. Essa doença é muito menos comum no Japão e em países tropicais não industrializados, provavelmente por causa das diferenças na alimentação.

Patogenia. O divertículo colônico resulta da estrutura única da muscular própria colônica e da pressão intraluminal elevada no cólon sigmoide. No local onde os nervos, vasa recta arterial e suas bainhas de tecido conjuntivo penetram no revestimento muscular circular interno, descontinuidades focais na parede muscular são criadas. Em outras partes do intestino, essas aberturas são reforçadas pela camada longitudinal externa da muscular própria, mas, no cólon, esta camada muscular está agrupada em três bandas chamadas de *taeniae coli*. A pressão intraluminal aumentada é provavelmente decorrente das contrações peristálticas exageradas, com sequestros espasmódicos de segmentos intestinais, e pode ser acentuada pelas dietas pobres em fibras, o que reduz a carga fecal, particularmente no cólon sigmoide.

Morfologia. Anatomicamente, os divertículos colônicos são pequenas bolsas externas em forma de cantil, geralmente com 0,5 a 1 cm de diâmetro, que ocorrem em distribuição regular lado a lado com as tênias do cólon ([Fig. 17-40A](#)). Estes são mais comuns no cólon sigmoide, mas áreas mais extensas podem ser afetadas em casos graves. Como os divertículos são comprimíveis, facilmente esvaziados dos conteúdos fecais, e frequentemente circundados pelos **apêndices epiplóicos** repletos de gordura na superfície do cólon, eles podem passar despercebidos em um exame casual. O divertículo colônico tem uma parede fina composta de uma mucosa achatada ou atrófica, uma submucosa comprimida e uma muscular própria atenuada ou, mais frequentemente, totalmente ausente ([Fig. 17-40B e C](#)). A hipertrofia da camada circular da muscular própria no segmento intestinal afetado é comum. A obstrução dos divertículos leva a alterações inflamatórias, produzindo **diverticulite** e peridiverticulite. Como a parede do divertículo é sustentada somente pela mucosa muscular e pela fina camada de tecido adiposo subseroso, a inflamação e a pressão aumentada dentro de um divertículo obstruído podem levar à **perfuração**. Com ou sem a perfuração, a diverticulite pode causar colite associada à doença diverticular segmentada, espessamento fibrótico na parede colônica e ao redor dela ou formação de estenose. A perfuração pode resultar em abscessos pericolônicos, tratos sinusais e, ocasionalmente, peritonite.

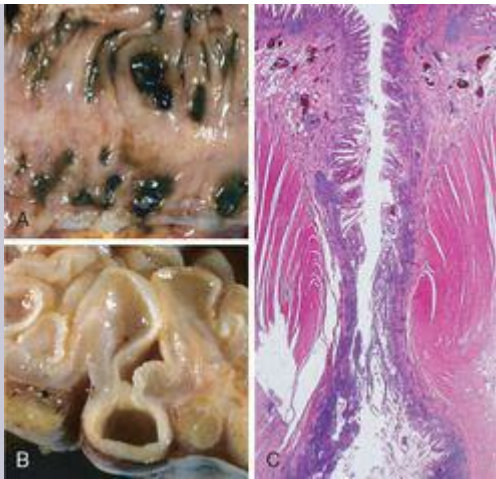


FIGURA 17-40

Doença diverticular do sigmoide. **A**, Os divertículos repletos de fezes são regularmente arranjados. **B**, Corte transversal mostrando a evaginação da mucosa abaixo da muscular própria. **C**, Fotomicrografia de baixo aumento de um divertículo do sigmoide mostrando a projeção da mucosa e da submucosa através da muscular própria.

Características Clínicas. A maioria dos indivíduos com doença diverticular permanece assintomática ao longo de suas vidas e as lesões são mais frequentemente descobertas acidentalmente. Cerca de 20% daqueles afetados desenvolvem manifestações da doença, inclusive cólicas intermitentes, desconforto abdominal inferior contínuo, constipação, distensão e a sensação de nunca ser capaz de esvaziar completamente o reto. Os pacientes algumas vezes experimentam uma constipação alternante e diarreia. Ocasionalmente pode haver uma mínima perda de sangue crônica ou intermitente, ou, em casos raros extremos, hemorragia massiva.

Estudos longitudinais mostraram que os divertículos podem regredir precocemente no seu desenvolvimento ou, mais comumente, se tornarem mais numerosos e proeminentes ao longo do tempo. Não está claro se uma dieta rica em fibras previne tal progressão ou protege contra a diverticulite, mas dietas suplementadas com fibras podem fornecer melhora sintomática. Mesmo quando a diverticulite ocorre, com frequência, ela se resolve espontaneamente e relativamente poucos pacientes necessitam de intervenção cirúrgica.

Pólipos

Os pólipos são mais comuns no cólon, mas podem ocorrer no esôfago, estômago ou intestino delgado. A maioria dos pólipos, senão todos, começam como pequenas elevações da mucosa. Estes são conhecidos com *sésseis*, um termo emprestado dos botânicos que o utilizam para descrever flores e folhas que crescem diretamente do caule sem um talo. Enquanto os pólipos sésseis aumentam, diversos processos, incluindo a proliferação de células adjacentes à massa e os efeitos da tração na protrusão luminal, podem se combinar para criar um pedículo. Os pólipos com pedículos são chamados de *pedunculados*. No geral, os pólipos intestinais podem ser classificados como não neoplásicos ou neoplásicos na sua natureza. O pólipo neoplásico mais comum é o adenoma, o qual tem o potencial de evoluir para o câncer. Os pólipos não neoplásicos podem ser adicionalmente classificados como inflamatórios, hamartomatosos ou hiperplásicos.

PÓLIPOS INFLAMATÓRIOS

O pólipos que se forma como parte da *síndrome da úlcera retal solitária* é um exemplo de lesão puramente inflamatória. Os pacientes se apresentam com uma tríade clínica de sangramento retal, corrimento mucoso e lesão inflamatória da parede retal anterior. A causa subjacente é o relaxamento prejudicado do esfíncter anorretal, que cria um ângulo agudo na protuberância retal anterior e leva à abrasão recorrente e à ulceração da mucosa retal sobrejacente. Um pólipos inflamatório pode, por fim, se formar como consequência de ciclos crônicos de injúria e cura. O aprisionamento do pólipos no fluxo fecal leva ao prolapso da mucosa. Logo, as características histológicas distintivas são aquelas de um pólipos inflamatório típico com prolapso mucoso sobreposto e hiperplasia fibromuscular da lâmina própria, infiltrados inflamatórios misturados, erosões e hiperplasia epitelial.

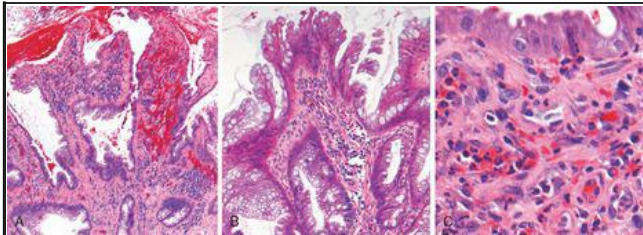


FIGURA 17-41.

Síndrome da úlcera retal solitária. **A**, As glândulas dilatadas, o epitélio proliferativo, as erosões superficiais e o infiltrado inflamatório são típicos de um pólipos inflamatório. No entanto, a hiperplasia do músculo liso na lâmina própria sugere que o prolapso da mucosa também tenha ocorrido. **B**, Hiperplasia epitelial. **C**, Proliferação capilar semelhante ao tecido de granulação na lâmina própria causada pela erosão e reepitelialização repetidas.

PÓLIPOS HAMARTOMATOSOS

Os pólipos hamartomatosos ocorrem esporadicamente e no contexto de várias síndromes geneticamente determinadas ou adquiridas (Tabela 17-9). Lembre-se de que os hamartomas são crescimentos semelhantes a tumores, compostos de tecidos maduros que estão normalmente presentes no local no qual eles se desenvolvem. Embora as síndromes poliposas hamartomatosas sejam raras, é importante reconhecê-las em função das manifestações intestinais e extraintestinais associadas e da possibilidade de que outros membros da família sejam afetados.

TABELA 17-9 Síndromes Poliposas Gastrointestinais

Síndrome	Idade Média da Apresentação (Anos)	Gene Mutado	Lesões Gastrointestinais	Manifestações Extragastrointestinais Seleccionadas
Síndrome de Peutz-Jeghers	10-15	<i>LKB1/STK11</i>	Pólipos arborizantes; Intestino delgado > colon > estômago; adenocarcinoma colônico	Máculas de pele; risco aumentado de câncer de tireoide, mama, pulmão, pâncreas, gonadal e de bexiga
Polipose Juvenil	<5	<i>SMAD4, BMPRIA</i>	Pólipos juvenis; risco de adenocarcinomas gástrico, do intestino delgado, colônico e pancreático	Malformações arteriovenosas pulmonares, baqueteamento digital
Síndrome de Cowden, Síndrome de Bannayan-Ruvalcaba-Riley	<15	<i>PTEN</i>	Pólipos hamartomatosos, lipomas, ganglioneuromas, pólipos inflamatórios, risco de câncer de colon	Tumores de pele benignos e lesões malignas da tireoide e de mama
Síndrome de Cronkhite-Canada	>50	Não hereditária	Pólipos colônicos hamartomatosos, dilatação críptica e edema na mucosa não polipoide	Atrofia das unhas, perda de cabelo, pigmentação anormal da pele, caquexia e anemia

Esclerose tuberosa		<i>TSC 1, TSC2</i>	Pólipos hamartomatosos (retais)	Angiofibroma facial, tubérculos corticais, angiomiolipoma renal
Polipose adenomatosa familiar (PAF)				
PAF clássica	10-15	<i>APC</i>	Adenomas múltiplos	Hipertrofia EPR congênita
PAF atenuada	40-50	<i>MUTYH</i>	Adenomas múltiplos	
Síndrome de Gardner	10-15	<i>APC</i> ,	Adenomas múltiplos	Osteomas, tumores desmóides, cistos na pele
Síndrome de Turcot	10-15	<i>MUTYH</i>	Adenomas múltiplos	Tumores do SNC, meduloblastoma
SNC, Sistema Nervoso Central; EPR, Epitélio pigmentado da retina.				

Pólipos Juvenis

Os *pólipos juvenis* são malformações focais do epitélio da mucosa e da lâmina própria. Estes podem ser *esporádicos* ou *sindrômicos*, mas a morfologia das duas formas pode ser indistinguível. A maioria dos *pólipos juvenis* ocorre em crianças com menos de 5 anos de idade. Quando presentes em adultos, os *pólipos* com morfologia idêntica são algumas vezes denominados erroneamente *pólipos inflamatórios*. A maioria dos *pólipos juvenis* está localizada no reto e se apresenta com sangramento retal. Em alguns casos, o prolapso ocorre e o *pólipo* se projeta através do esfíncter anal. Os *pólipos juvenis* esporádicos são geralmente lesões solitárias e podem ser chamados de *pólipos de retenção*. Em contraste, indivíduos com a síndrome autossômica dominante da polipose juvenil têm de 3 a 100 *pólipos hamartomatosos* e podem requerer uma colectomia para limitar a hemorragia crônica e, algumas vezes, grave, associada à ulceração do *pólipo*. A minoria dos pacientes também tem *pólipos* no estômago e intestino delgado. Malformações arteriovenosas pulmonares são uma manifestação extraintestinal reconhecida da síndrome.

Morfologia. A maioria dos *pólipos juvenis* tem menos de 3 cm de diâmetro. Eles são tipicamente lesões avermelhadas, pedunculadas, com superfície lisa e com espaços císticos característicos aparentes após o fatiamento. O exame microscópico mostra que estes cistos são glândulas dilatadas repletas de mucina e de debris inflamatórios (Fig. 17-42). O restante do *pólipo* é composto de lâmina própria expandida por infiltrados inflamatórios mistos. A muscular da mucosa pode ser normal ou atenuada.

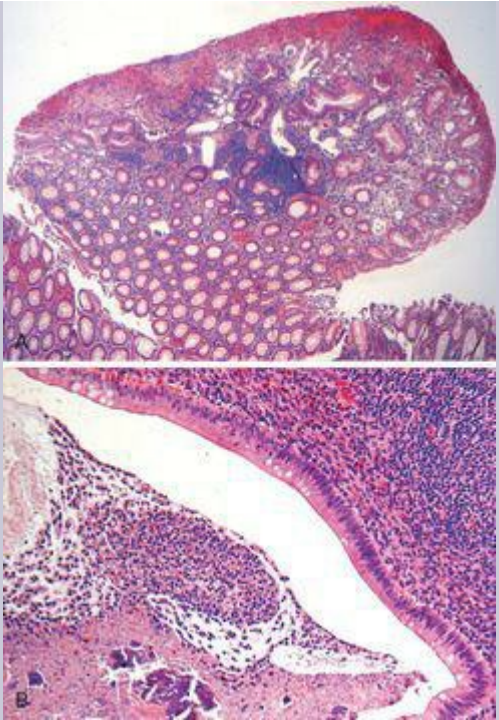


FIGURA 17-42

Polipose juvenil. **A**, Pólipo juvenil. Observe a erosão superficial e as criptas cisticamente dilatadas. **B**, Muco espessado, neutrófilos e restos inflamatórios podem se acumular nas criptas dilatadas.

Embora a morfogênese dos pólipos juvenis não seja completamente compreendida, alguns sugeriram que a hiperplasia da mucosa é o evento iniciante. Essa hipótese é consistente com a descoberta de que as mutações nas vias que regulam o crescimento celular causam a polipose juvenil autossômica dominante. A mutação mais comum identificada é do *SMAD4*, o qual codifica um intermediário citoplasmático na via de sinalização do TGF- β . O *BMPRIA*, uma quinase que é membro da superfamília do TGF- β , pode estar mutado em outros casos ([Tabela 17-9](#)). No entanto, essas mutações são representadas por menos da metade dos pacientes, sugerindo que as alterações em outros genes também podem causar polipose juvenil. A displasia ocorre em uma pequena proporção de pólipos juvenis, e a síndrome da polipose juvenil está associada ao risco aumentado de adenocarcinoma colônico.

Síndrome de Peutz-Jeghers

Esta síndrome autossômica dominante rara se apresenta em uma idade média de 11 anos com *múltiplos pólipos hamartomatosos GI e hiperpigmentação mucocutânea*. A última toma a forma de máculas azul-escuro a marrom ao redor da boca, dos olhos, das narinas, da mucosa bucal, das superfícies palmares das mãos, genitália e região perianal. Essas lesões são similares a sardas, mas são distinguidas por sua presença na mucosa bucal. Os pólipos de Peutz-Jeghers podem iniciar uma intussuscepção, que ocasionalmente é fatal. É importante saber que *a síndrome de Peutz-Jeghers está associada a um risco maior de diversas malignidades*, incluindo cânceres do cólon, pâncreas, mamas, pulmão, ovários, útero e testículos, assim como outros neoplasmas incomuns, tais como tumores dos cordões sexuais.

Patogenia. Mutações germinativas heterozigóticas de perda-de-função no gene *LKB1/STK11* estão presentes em aproximadamente metade dos indivíduos com síndrome de Peutz-Jeghers familiar, assim como em um subgrupo de pacientes com síndrome de Peutz-Jeghers esporádica. A *LKB1/STK11* é uma quinase que regula a polarização, o crescimento e o metabolismo celular. A função da segunda cópia “normal” do *LKB1/STK11* é frequentemente perdida em função de mutações somáticas em cânceres que ocorrem na síndrome de Peutz-Jeghers, o que condiz com a visão de que o *LKB1/STK11* é um gene supressor de tumor e fornece uma explicação para o alto risco de neoplasia nos pacientes afetados. Os adenocarcinomas GI surgem independentemente dos pólipos hamartomatosos, indicando que os hamartomas não são lesões precursoras pré-neoplásicas.

Morfologia. Os pólipos da síndrome de Peutz-Jeghers são mais comuns no intestino delgado, embora eles possam ocorrer no estômago e no cólon, e, com muito menos frequência, na bexiga e nos pulmões. Macroscopicamente, os pólipos são grandes e pedunculados, com um contorno lobulado. O exame histológico demonstra uma rede arborizante característica de tecido conjuntivo, músculo liso, lâmina própria e glândulas delimitadas por um epitélio intestinal aparentemente normal ([Fig. 17-43](#)). A arborização e a presença do músculo liso entremeadado com a lâmina própria são úteis na distinção dos pólipos da síndrome de Peutz-

Jeghers dos pólipos juvenis.

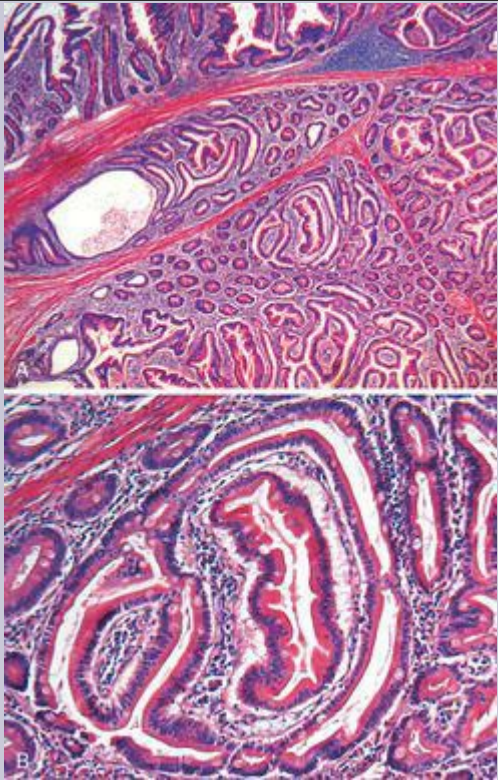


FIGURA 17-43

Pólipo de Peutz-Jeghers. **A**, A superfície do pólipo (*topo*) recobre o estroma composto de feixes de músculo liso atravessando completamente a lâmina própria. **B**, A arquitetura glandular complexa e a presença de músculo liso são características que distinguem os pólipos de Peutz-Jeghers dos pólipos juvenis. Compare com a [Figura 17-42](#).

Características Clínicas. Como a morfologia dos pólipos de Peutz-Jeghers pode se sobrepor à dos pólipos hamartomatosos esporádicos, a presença de múltiplos pólipos no intestino delgado, de hiperpigmentação mucocutânea e um histórico familiar positivo é a chave para o diagnóstico. A detecção de mutações no *LKB1/STK11* pode ser útil para se fazer o diagnóstico em pacientes com pólipos que não apresentam hiperpigmentação cutânea. No entanto, a ausência de mutações no *LKB1/STK11* não exclui o diagnóstico, já que mutações em outros genes desconhecidos até o momento também podem causar a síndrome. Em função do risco aumentado de câncer, a rotina de vigilância do trato GI, da pélvis e das gônadas é tipicamente recomendada.

Síndrome de Cowden e Síndrome de Bannayan-Ruvalcaba-Riley

A *síndrome de Cowden* e a *síndrome de Bannayan-Ruvalcaba-Riley* são síndromes poliposas hamartomatosas autossômicas dominantes associadas a mutações de perda-de-função no *PTEN*, um gene que codifica uma fosfatase lipídica que inibe a sinalização através da via PI3K/AKT. O *PTEN*, um supressor de tumor bem caracterizado, é também mutado em um pequeno número de pacientes que apresentam polipose juvenil. As múltiplas síndromes associadas são, algumas vezes, agrupadas sob o título de “síndrome dos hamartomas PTEN”. A base para as apresentações diferentes dessas síndromes não é compreendida; suspeita-se da interação das mutações de perda-de-função do PTEN com outros genes modificadores desconhecidos.

A síndrome de Cowden é caracterizada por macrocefalia, pólipos hamartomasos intestinais e tumores de pele benignos, tipicamente triquilemomas, pápulas papilomatosas e queratoses acraais. Uma variedade de outras lesões derivadas de todas as três camadas embriológicas, incluindo lipomas subcutâneos, leiomiomas e hemangiomas, também ocorrem. Embora indivíduos com a síndrome de Cowden não apresentem risco aumentado de malignância GI, eles têm predisposição para o câncer de mama, carcinoma folicular da tireoide e carcinoma endometrial. A síndrome de Bannayan-Ruvalcaba-Riley pode ser distinguida da síndrome de Cowden nas bases clínicas; por exemplo, deficiências mentais e atrasos no desenvolvimento são vistos somente com a síndrome de Bannayan-Ruvalcaba-Riley, a qual também parece estar associada a uma incidência de neoplasia mais baixa que a da síndrome de Cowden. As características compartilhadas por estas duas síndromes incluem pólipos hamartomatosos GI, lipomas, macrocefalia, hemangiomas, e, em homens, máculas pigmentadas na glândula do pênis.

Síndrome de Cronkhite-Canada

A *síndrome de Cronkhite-Canada* contrasta nitidamente com outras síndromes poliposas hamartomatosas já que não é hereditária e se desenvolve mais frequentemente em indivíduos acima dos 50 anos de idade. Os sintomas clínicos não são específicos e incluem diarreia, perda de peso, dor abdominal e fraqueza. O aspecto mais característico é a presença de pólipos hamartomatosos no estômago, intestino delgado, cólon e reto, que são histologicamente indistinguíveis dos pólipos juvenis. No entanto, a mucosa intermediária não polipoide também mostra dilatação críptica cística, além de edema e inflamação da lâmina própria. Anormalidades associadas incluem atrofia e rachadura das unhas, perda de cabelo e áreas de hiperpigmentação e hipopigmentação cutânea. A causa da síndrome de Cronkhite-Canada é desconhecida e não existem terapias específicas disponíveis. A terapia nutricional de suporte, que alivia a caquexia e a anemia, pode ocasionalmente induzir à remissão. Todavia, até 50% dos casos são fatais.

PÓLIPOS HIPERPLÁSICOS

Os pólipos hiperplásicos colônicos são proliferações epiteliais comuns, tipicamente descobertas na sexta ou sétima décadas de vida. A patogenia dos pólipos hiperplásicos não é completamente entendida, mas sabe-se que elas resultam da reposição diminuída de células epiteliais e do atraso na descamação das células epiteliais superficiais, levando a encalhamento das células caliciformes e das células absortivas. Estima-se agora que essas lesões não apresentam potencial maligno. Sua principal importância é que *elas devem ser distinguidas dos adenomas serrilhados sésseis, lesões histologicamente similares que têm potencial maligno*, como descrito adiante. Também é importante lembrar que a hiperplasia epitelial pode ocorrer como uma reação não específica adjacente ou sobrejacente a qualquer massa ou lesão inflamatória e, portanto, pode ser uma pista da presença de uma lesão adjacente, clinicamente importante.

Morfologia. Os pólipos hiperplásicos são mais comumente encontrados no cólon esquerdo e costumam ter menos de 5 cm de diâmetro. Eles são protruções lisas e nodulares da mucosa, frequentemente nas cristas das pregas mucosas. Podem ocorrer singularmente, mas são mais frequentemente múltiplos, particularmente no cólon sigmoide e no reto. Histologicamente, os pólipos hiperplásicos são compostos de células caliciformes e absortivas maduras. A descamação atrasada dessas células leva a uma superpopulação que cria a superfície arquitetônica serrilhada, o marco morfológico destas lesões ([Fig. 17-44](#)).

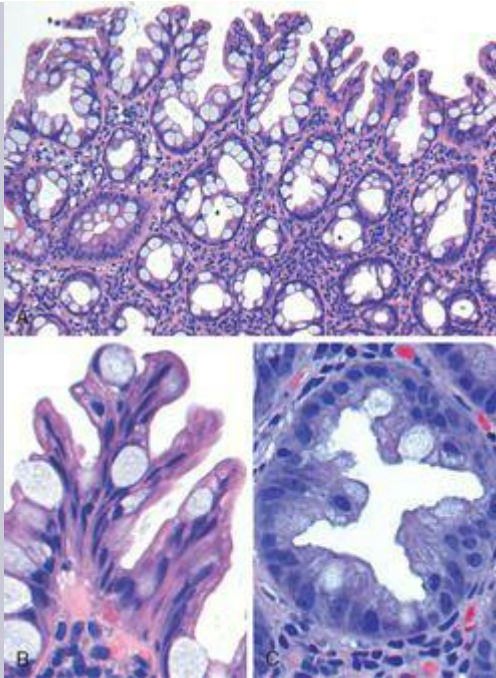


FIGURA 17-44

Pólipo hiperplásico. **A**, Superfície do pólipo com crescimento irregular em tufos de células epiteliais. **B**, O crescimento em tufos resulta da superpopulação epitelial. **C**, A aglomeração epitelial produz uma arquitetura serrilhada quando as glândulas são cortadas transversalmente.



PÓLIPOS NEOPLÁSICOS

Qualquer massa neoplásica no trato GI pode produzir uma protrusão da mucosa, ou pólipos, como tumores carcinoides, tumores estromais, linfomas e mesmo cânceres metastáticos de locais distantes. No entanto, os pólipos neoplásicos mais comuns e mais clinicamente importantes são os *adenomas colônicos, pólipos benignos que são os precursores da maioria dos adenocarcinomas colorretais*.

Os adenomas são neoplasmas epiteliais que variam de pequenos pólipos frequentemente pedunculados a grandes lesões sésseis. Não há preferência de gênero, e eles estão presentes em quase 50% dos adultos que vivem no mundo ocidental por volta dos 50 anos de idade. Esses pólipos são precursores do câncer colorretal; portanto, recomenda-se que todos os adultos nos Estados Unidos façam uma colonoscopia de vigilância por volta dos 50 anos de idade. Como aqueles que apresentam histórico familiar estão sob maior risco de desenvolver câncer de cólon precocemente em sua vida, estes pacientes geralmente são mapeados pelo menos 10 anos antes da idade com a qual o parente foi diagnosticado. ¹⁰⁹ Embora os adenomas sejam menos comuns na Ásia, sua frequência tem aumentado (em paralelo com uma incidência aumentada de adenocarcinoma colorretal) nessas populações, ao mesmo tempo em que as dietas e os estilos de vida ocidentais se tornam mais comuns.

Os adenomas colorretais são caracterizados pela presença de displasia epitelial. De forma consistente com seu papel de lesão precursora, a prevalência do adenoma colorretal se correlaciona com a do carcinoma colorretal, e a distribuição dos adenomas e dos adenocarcinomas no cólon são similares. Grandes estudos de-monstraram que a colonoscopia de vigilância regular e a remoção dos pólipos reduzem a incidência de adenocarcinoma colorretal. Apesar da forte relação, deve-se enfatizar que a maioria dos adenomas não progride até se tornar um adenocarcinoma. No entanto, não existem ferramentas atualmente disponíveis para distinguir entre aqueles sofrerão ou não transformação maligna. A maioria dos adenomas são clinicamente silenciosos, com exceção dos pólipos grandes que produzem sangramento oculto e anemia, além de adenomas vilosos raros que causam hipocalcemia hipoproteïnêmica pela secreção de grandes quantidades de proteína e potássio.

Morfologia. Os adenomas típicos variam de 0,3 a 10 cm de diâmetro e podem ser **pedunculados** (Fig. 17-45A) ou **sésseis**. A superfície de ambos tem textura semelhante ao veludo (Fig. 17-45B) ou à framboesa, em razão do padrão de crescimento anormal do epitélio. Histologicamente, o marco citológico da **displasia** epitelial é a hiper Cromasia nuclear, o alongamento e a estratificação. Essas alterações são mais facilmente percebidas na superfície do adenoma e frequentemente acompanhadas pela presença de nucléolos grandes, citoplasma eosinofílico e uma redução no número de células calciformes. Notavelmente, o epitélio não consegue amadurecer enquanto as células migram da cripta para a superfície. Os adenomas pedunculares possuem pedículos fibromusculares esguios (Fig. 17-45C) contendo vasos sanguíneos proeminentes derivados da submucosa. O pedículo é geralmente recoberto por epitélio não neoplásico, mas o epitélio displásico pode estar presente.

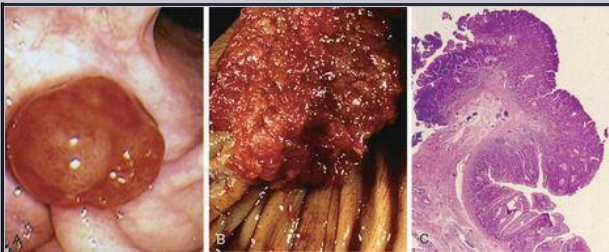


FIGURA 17-45

Adenomas colônicos. **A**, Adenoma pedunculado (visão endoscópica). **B**, Adenoma com uma superfície aveludada. **C**, Fotomicrografia em pequeno aumento de um adenoma tubular pedunculado.

Os adenomas podem ser classificados como **tubulares**, **túbulo-vilosos** ou **vilosos** com base em suas arquiteturas. Essas categorias, no entanto, possuem pouca importância clínica no isolamento. Os adenomas tubulares tendem a ser pólipos pequenos e pedunculados compostos de pequenas glândulas arredondadas ou tubulares ([Fig. 17-46A](#)). Em contraste, os adenomas vilosos, que são frequentemente maiores e sésseis, são cobertos por vilosidades delgadas ([Fig. 17-46B](#)). Os adenomas túbulo-vilosos têm uma mistura de elementos tubulares e vilosos. Embora os adenomas vilosos contenham focos de invasão mais frequentemente do que os adenomas tubulares, a arquitetura vilosa por si só não aumenta o risco de câncer quando o tamanho do pólipo é considerado.

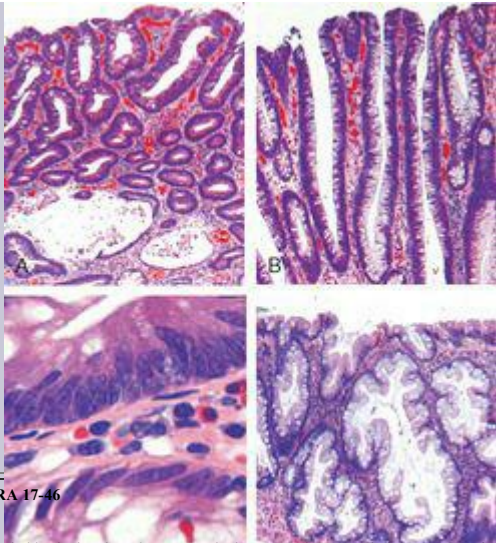


FIGURA 17-46

Aparência histológica dos adenomas colônicos. **A**, Adenoma tubular com superfície lisa e glândulas arredondadas. A inflamação ativa está ocasionalmente presente em adenomas; nesse caso, a dilatação da cripta e a ruptura podem ser vistas na parte inferior do campo. **B**, Adenoma viloso com longas projeções delgadas que são remanescentes de vilosidades do intestino delgado. **C**, Células epiteliais displásicas (*topo*) com uma razão nuclear-citoplasma aumentada, núcleos alongados e hiper cromáticos e pseudoestratificação nuclear. Compare com o epitélio não displásico abaixo. **D**, Adenoma serrilhado sésseis recoberto por células caliciformes sem características citológicas típicas de displasia. Esta lesão distingue-se de um pólipio hiperplásico pela extensão do processo neoplásico para as criptas, resultando em crescimento lateral. Compare com o pólipio hiperplásico na [Figura 17-44A](#).

Os adenomas serrilhados sésseis se sobrepõem, histologicamente, aos pólipos hiperplásicos,

mas são mais comumente encontrados no cólon direito. ¹¹⁰ Apesar de seu potencial maligno, os adenomas serrilhados sésseis não apresentam as características citológicas típicas de displasia que estão presentes em outros adenomas (Fig. 17-46C). Os critérios histológicos incluem arquitetura serrilhada ao longo de todo o comprimento das glândulas, incluindo a base da cripta, associada a crescimento lateral e dilatação criptica (Fig. 17-46D). Em contraste, a arquitetura serrilhada é tipicamente confinada à superfície dos pólipos hiperplásicos.

O **carcinoma intramucoso** ocorre quando as células epiteliais displásicas rompem a membrana basal para invadir a lâmina própria ou a muscular da mucosa. Como os canais linfáticos estão ausentes na mucosa colônica, o carcinoma intramucoso tem pouco ou nenhum potencial metastático e a polipectomia completa é uma terapia efetiva (Fig. 17-47A). A invasão abaixo da muscular da mucosa, inclusive no pedículo submucoso de um pólipo pedunculado (Fig. 17-47B), constitui um adenocarcinoma invasivo e apresenta o risco de se espalhar por outros locais. Em tais casos, diversos fatores, incluindo o grau histológico do componente invasivo, a presença de invasão vascular ou linfática e a distância do componente invasivo da margem da amputação, devem ser considerados no planejamento da terapia adicional. O adenocarcinoma invasivo em um pólipo requer amputação.

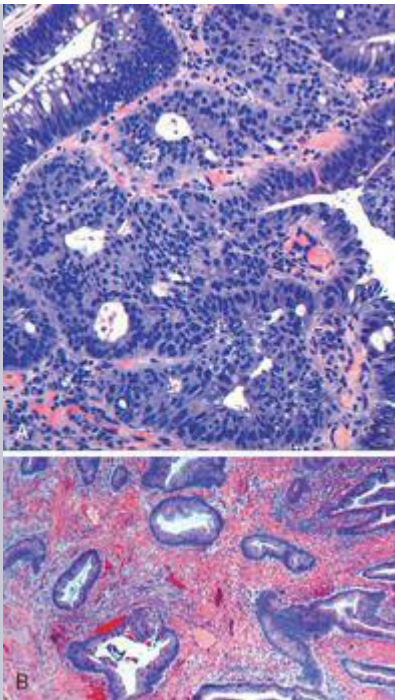


FIGURA 17-47

Adenoma com carcinoma intramucoso. **A**, As glândulas cribriformes conectam-se diretamente com a lâmina própria sem uma membrana basal intermediária. **B**, Adenocarcinoma invasivo (esquerda) abaixo do adenoma viloso (direita). Observe a resposta desmoplásica aos componentes invasivos.

Embora a maioria dos adenomas colorretais sejam lesões benignas, uma pequena proporção pode abrigar um câncer invasivo no momento da detecção. *O tamanho é a característica mais importante correlacionada ao risco de malignidade.* Por exemplo, enquanto o câncer é extremamente raro em adenomas com menos de 1 cm de diâmetro, alguns estudos sugerem que aproximadamente 40% das lesões maiores que 4 cm de diâmetro contêm focos de câncer. Além do tamanho, uma displasia de alto grau é um fator de risco para o câncer em um pólipó individual (mas não em outros pólipos no mesmo paciente).

Síndromes Familiares

Diversas síndromes caracterizadas pela presença de pólipos colônicos e taxas aumentadas de câncer de cólon foram descritas. A base genética destes distúrbios foi estabelecida e acentuou significativamente nosso entendimento a respeito do câncer de cólon esporádico ([Tabela 17-10](#)).

TABELA 17-10 Padrões Comuns de Neoplasia Colorretal Esporádica ou Familiar

Etiologia	Defeito Molecular	Gene(s) Alvo(s)	Transmissão	Local(is) Predominante(s)	Histologia
Polipose adenomatosa familiar (70% de PAF)	APC/via WNT	<i>APC</i>	Autossômica dominante	Nenhum	Tubular, viloso; adenocarcinoma típico
Polipose adenomatosa familiar (<10% de PAF)	Reparo <i>mismatch</i> do DNA	<i>MUTYH</i>	Nenhuma, recessiva	Nenhum	Adenoma serrilhado sésil; adenocarcinoma mucinoso
Câncer colorretal não poliposo hereditário	Reparo <i>mismatch</i> do DNA	<i>MSH2</i> , <i>MLH1</i>	Autossômica dominante	Lado direito	Adenoma serrilhado sésil; adenocarcinoma mucinoso
Câncer de cólon esporádico (80%)	APC/via WNT	<i>APC</i>	Nenhuma	Lado esquerdo	Tubular, viloso; adenocarcinoma típico
Câncer de cólon esporádico (10% a 15%)	Reparo <i>mismatch</i> do DNA	<i>MSH2</i> , <i>MLH1</i>	Nenhuma	Lado direito	Adenoma serrilhado sésil; adenocarcinoma mucinoso

POLIPOSE ADENOMATOSA FAMILIAR

A polipose adenomatosa familiar (PAF) é um distúrbio autossômico dominante no qual os pacientes desenvolvem numerosos adenomas colorretais quando adolescentes. É causada por mutações do gene da *polipose adenomatosa do cólon*, ou APC.

Pelo menos *100 pólipos* são necessários para um diagnóstico de PAF clássica e até várias centenas podem estar presentes ([Fig. 17-48](#)). Exceto por seus números notáveis, esses crescimentos são *morfologicamente indistinguíveis dos adenomas esporádicos*. Além disso, no entanto, adenomas achatados ou deprimidos também são prevalentes na PAF, e adenomas microscópicos, consistindo em somente uma ou duas glândulas displásicas, são frequentemente observados em mucosas aparentemente normais.



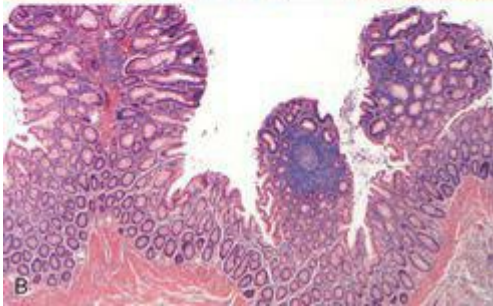
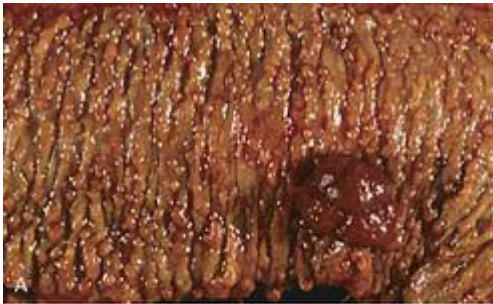

FIGURA 17-48

Polipose adenomatosa familiar. **A**, Centenas de pequenos pólipos estão presentes em todo o cólon com um pólipo dominante (*direita*). **B**, Três adenomas tubulares estão presentes neste único campo microscópico.

Os adenocarcinomas colorretais se desenvolvem em 100% dos pacientes com PAF não tratados, frequentemente antes dos 30 anos de idade. Consequentemente, a colectomia profilática é a

terapia padrão para indivíduos que carregam mutações no *APC*. [111](#) A colectomia previne o câncer colorretal, mas os pacientes permanecem sob risco de neoplasia em outros locais. Por exemplo, os adenomas podem se desenvolver em qualquer parte do trato GI, particularmente próximo à ampola de Vater e no estômago.

A PAF está associada a uma variedade de *manifestações extraintestinais*, incluindo hipertrofia congênita do epitélio pigmentado da retina, o que geralmente pode ser detectado ao nascimento e pode ser um adjuvante para o mapeamento precoce. Mutações específicas no *APC* têm sido associadas ao desenvolvimento de outras manifestações da PAF e explicam variantes como a síndrome de Gardner e a síndrome de Turcot. Além dos pólipos intestinais, as famílias da *síndrome de Gardner* têm osteomas de mandíbula, crânio e ossos longos, cistos epidérmicos, tumores desmóides, tumores tireoidianos e anormalidades dentárias, incluindo dentes não erupcionados e supranumerários. A *síndrome de Turcot* é rara e caracterizada por adenomas intestinais e tumores do sistema nervoso central. Dois terços dos pacientes com a síndrome de Turcot têm mutações no gene *APC* e desenvolvem meduloblastomas. O terço restante tem mutações em um dos diversos genes envolvidos no reparo do DNA e desenvolvem glioblastomas.

Alguns pacientes com PAF sem perda do *APC* têm mutações no gene de reparo por excisão de base, o *MUTYH*. [112](#) O papel desses genes no desenvolvimento do tumor é discutido a seguir. Além disso, certas mutações do *APC* e do *MUTYH* estão associadas a formas atenuadas de PAF, as quais são caracterizadas por desenvolvimento atrasado do pólipo, presença de menos de 100 adenomas e aparição demorada do câncer do cólon, frequentemente aos 50 anos de idade ou acima.

CÂNCER COLORRETAL NÃO POLIPOSE HEREDITÁRIO

O *câncer colorretal não polipose hereditário* (CCNPH), também conhecido como síndrome de Lynch, foi originalmente descrito com base no agrupamento familiar de cânceres em vários locais, inclusive no cólon, reto, endométrio, estômago, ovário, útero, cérebro, intestino delgado, trato hepatobiliar e pele. Os cânceres de cólon em pacientes com CCNPH tendem a ocorrer em *idades mais precoces* do que os cânceres de cólon esporádicos e estão frequentemente localizados no *cólon direito* ([Tabela 17-10](#)). Assim como a identificação das mutações do *APC* na PAF tem fornecido informações moleculares sobre a patogenia da maioria dos cânceres de cólon esporádicos, a dissecação dos defeitos no CCNPH tem esclarecido os mecanismos responsáveis pela maior parte dos casos esporádicos remanescentes. O CCNPH é causado por mutações herdadas nos genes que codificam proteínas responsáveis pela detecção, excisão e reparo de erros que ocorrem durante a replicação do DNA ([Cap. 7](#)). Existem pelo menos 5 destes genes de reparo *mismatch*, mas a maioria dos casos de CCNPH envolve o *MSH2* e o *MLH1*. Pacientes com o CCNPH herdam um gene de reparo do DNA mutado e um alelo normal. Quando a segunda cópia é perdida em função de mutação ou de silenciamento epigenético, os defeitos no reparo *mismatch* levam ao acúmulo de mutações a taxas até 1.000 vezes mais altas do que o normal, a maior parte em regiões contendo sequências repetidas de DNA, conhecidas como DNA microssatélites. O genoma humano contém aproximadamente 50.000 a 100.000 microssatélites, as quais são susceptíveis de sofrer expansão durante a replicação do DNA e representam os locais de mutação mais frequentes no CCNPH. As consequências da deficiência no reparo *mismatch* e a *instabilidade das microssatélites* são discutidas no contexto do adenocarcinoma colônico.

Adenocarcinoma

O adenocarcinoma do cólon é a malignidade mais comum no trato GI e a principal causa de morbidade e mortalidade do mundo. Contrariamente, o intestino delgado, que é responsável por 75% de toda a extensão do trato GI, é um local incomum para tumores benignos e malignos. Entre os tumores malignos do intestino delgado, os adenocarcinomas e os tumores carcinoides têm incidência aproximadamente igual, seguidos pelos linfomas e sarcomas. Por isso, nossa discussão está focada nos adenocarcinomas colorretais.

Epidemiologia. A cada ano nos Estados Unidos ocorrem mais de 130.000 novos casos e 55.000 mortes por adenocarcinoma colorretal. Isso representa aproximadamente 15% de todas as mortes relacionadas a cânceres, e está atrás somente do câncer de pulmão. A incidência do câncer colorretal tem seu pico entre os 60 e 70 anos de idade, e menos de 20% dos casos ocorrem antes dos 50 anos de idade. Os homens são levemente mais afetados do que as mulheres. O carcinoma colorretal é mais prevalente nos Estados Unidos, Canadá, Austrália, Nova Zelândia, Dinamarca, Suécia e em outros países desenvolvidos. A incidência desse câncer é até 30 vezes mais baixa na Índia, América do Sul e África. No Japão, onde a incidência era anteriormente muito baixa, as taxas têm alcançado níveis intermediários (similares aos do Reino Unido), presumivelmente como consequência das mudanças no estilo de vida e na dieta.

Os fatores alimentares mais intimamente associados a taxas elevadas de câncer colorretal são a baixa ingestão de fibras vegetais não absorvíveis e a alta ingestão de carboidratos refinados e gordura. Embora essas associações estejam claras, a relação mecanística entre a dieta e o risco permanece pouco compreendida. No entanto, teoriza-se que o conteúdo de fibras reduzido leve a uma carga fecal diminuída e uma composição alterada da microbiota intestinal. Essa mudança pode aumentar a síntese de subprodutos oxidativos potencialmente tóxicos do metabolismo bacteriano, os quais acredita-se que permaneçam em contato com a mucosa colônica por longos períodos de tempo como resultado da carga fecal reduzida. Deficiências de vitaminas A, C e E, as quais atuam como captadores de radicais livres, podem combinar danos causados pelos oxidantes. A alta ingestão de gordura acentua a síntese hepática de colesterol e de ácidos biliares, os quais podem ser convertidos em carcinógenos por bactérias intestinais.

Além da modificação na alimentação, a quimioprevenção farmacológica tem se tornado uma área de grande interesse. Diversos estudos epidemiológicos sugerem que a aspirina ou outras DAINES tenham um efeito protetor. Isso é consistente com estudos que mostram que as DAINES causam a regressão do pólipos em pacientes com PAF, nos quais o reto foi deixado no lugar após a colectomia. Suspeita-se que tal efeito seja mediado pela inibição da enzima ciclooxigenase-2 (COX-2), a qual é altamente expressada em 90% dos carcinomas colorretais e em 40% a 90% dos adenomas. A COX-2 é necessária para a produção de prostaglandina E₂, a qual promove a proliferação epitelial, particularmente após a injúria. ¹¹⁴ A expressão de COX-2 é regulada pelo TLR4, que reconhece lipopolissacarídeos e é também superexpressado nos adenomas e carcinomas. ¹¹⁵

Patogenia. Estudos da carcinogênese colorretal forneceram informações fundamentais nos mecanismos gerais da evolução do câncer. Estes foram discutidos no [Capítulo 7](#); conceitos que pertencem especificamente à carcinogênese colorretal serão revisados aqui.

A combinação de eventos moleculares que levam ao adenocarcinoma colônico é heterogênea e inclui anormalidades genéticas e epigenéticas. Pelo menos duas vias genéticas distintas foram descritas. Em termos simples, estas são a *via APC/β-catenina*, que está associada a *WNT* e à sequência adenoma-carcinoma clássica; e a *via da instabilidade das microssatélites*, que está associada a defeitos no reparo *mismatch* de DNA ([Tabela 17-10](#)). Ambos os caminhos envolvem o acúmulo gradual de múltiplas mutações, mas os genes envolvidos e os mecanismos pelos quais as mutações se acumulam diferem. Os eventos epigenéticos, sendo o silenciamento genético induzido por metilação o mais comum, podem acentuar a progressão ao longo de ambas as vias.

A *sequência adenoma-carcinoma clássica*, que é responsável por até 80% dos tumores de cólon esporádicos, geralmente inclui mutação do *APC* precocemente no processo neoplásico ([Fig. 17-49](#)). Ambas as cópias do gene *APC* devem estar funcionalmente inativas, tanto por mutação quanto por eventos epigenéticos, para que os adenomas se desenvolvam. O *APC* é um regulador negativo da β -catenina, um componente da via de sinalização *WNT* ([Cap. 7](#)). A proteína *APC* normalmente se liga à β -catenina e promove sua degradação. Com a perda da função da *APC*, a β -catenina se acumula e se transloca para o núcleo, onde ativa a transcrição de genes, tais como os que codificam a *MYC* e a ciclina *D1*, que promovem a proliferação. A isso se seguem mutações adicionais, incluindo mutações ativadoras no *KRAS*, que também promove crescimento e previne a apoptose. A conclusão de que a mutação do *KRAS* é um evento tardio é corroborada pela observação de que as mutações estão presentes em menos de 10% dos adenomas com menos de 1 cm de diâmetro, mas são encontradas em 50% dos adenomas maiores que 1 cm de diâmetro e em 50% dos adenocarcinomas invasivos. A progressão neoplásica também está associada a mutações em outros genes supressores de tumor, tais como aqueles que codificam *SMAD2* e *SMAD4*, que são efetores da sinalização do $TGF-\beta$. Como a sinalização do $TGF-\beta$ normalmente inibe o ciclo celular, a perda desses genes pode permitir o crescimento celular desenfreado. O supressor de tumor *p53* está mutado em 70% a 80% dos cânceres de cólon, mas é raramente afetado em adenomas, sugerindo que as mutações no *p53* também ocorrem em estágios tardios da progressão tumoral. A “perda de função” do *p53* e de outros genes supressores de tumor é frequentemente causada por deleções cromossômicas, mostrando que a instabilidade cromossômica é um marco na via *APC/β-catenina*. Alternativamente, os genes supressores de tumor podem ser silenciados por metilação da zona rica em CpG, ou ilha de CpG, uma região 5' de alguns genes que frequentemente inclui o promotor e o local de início da transcrição. A expressão de telomerase também aumenta conforme as lesões se tornam mais avançadas.

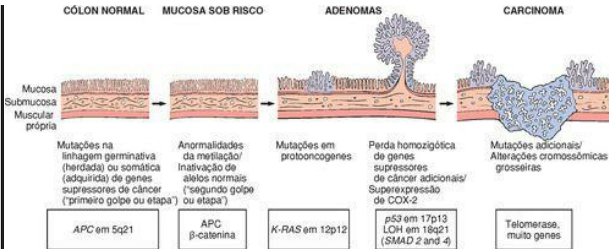


FIGURA 17-49

Alterações morfológicas e moleculares na sequência adenoma-carcinoma. Postula-se que a perda de uma das cópias normais do gene supressor de tumor *APC* ocorra precocemente. Indivíduos podem nascer com um alelo mutante, o que os torna extremamente suscetíveis a desenvolver câncer de cólon, ou a inativação do *APC* pode ocorrer mais tardiamente na vida. Este é o “primeiro golpe ou etapa” de acordo com a hipótese de Knudson ([Cap. 7](#)). Em seguida, ocorre a perda de uma cópia intacta do *APC* (“segundo golpe ou etapa”). Outras mutações incluem as no *KRAS*, perdas no 18q21 envolvendo *SMAD2* e *SMAD4* e inativação do gene supressor de tumor *p53*, levando à emergência do carcinoma, no qual as mutações adicionais ocorrem. Embora pareça haver uma sequência temporal de mudanças, o acúmulo de mutações, mais do que sua ocorrência em uma sequência específica, é o mais importante.

Em pacientes com deficiência no reparo *mismatch* do DNA, (pela perda de genes de reparo *mismatch*, como discutido anteriormente), as mutações se acumulam em repetições microssatélites, uma condição conhecida como *instabilidade microssatélite*. Embora essas mutações geralmente sejam silenciosas, já que as sequências microssatélites estão tipicamente em regiões não codificantes, algumas sequências microssatélites estão localizadas na região codificante ou promotora dos genes envolvidos na regulação do crescimento celular, tal como aquelas que codificam o receptor do TGF- β tipo II e a proteína pró-apoptótica BAX ([Fig. 17-50](#)). Como o TGF- β inibe a proliferação das células epiteliais colônicas, mutantes do receptor do TGF- β tipo II podem contribuir para o crescimento celular descontrolado, ao passo que a perda de BAX pode acentuar a sobrevivência de clones geneticamente anormais. Mutações no oncogene *BRAF* e o silenciamento de grupos distintos de genes em função da hipermetilação da ilha CpG também são comuns em cânceres que se desenvolvem por meio dos defeitos no reparo *mismatch* do DNA. Contrariamente, o *KRAS* e o *p53* geralmente não estão mutados. Logo, a

combinação da instabilidade das microssatélites, da mutação de *BRAF* e da metilação de alvos específicos, tal como *MLH1*, é típica desta via de carcinogênese. [116](#)

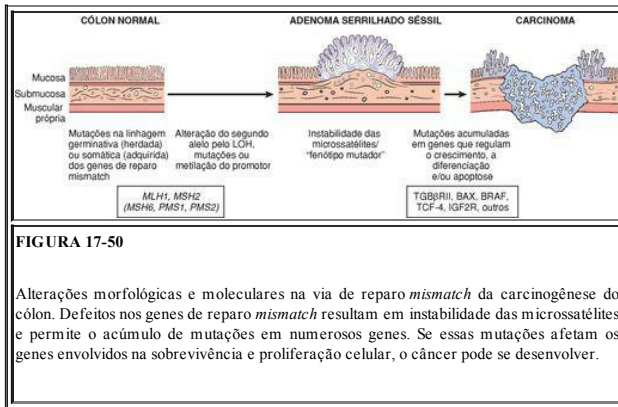


FIGURA 17-50

Alterações morfológicas e moleculares na via de reparo *mismatch* da carcinogênese do cólon. Defeitos nos genes de reparo *mismatch* resultam em instabilidade das microssatélites e permite o acúmulo de mutações em numerosos genes. Se essas mutações afetam os genes envolvidos na sobrevivência e proliferação celular, o câncer pode se desenvolver.

Um terceiro grupo de cânceres de cólon com metilação elevada da ilha CpG na ausência de instabilidade das microssatélites também existe. Muitos desses tumores abrigam mutações no *KRAS*, mas mutações no *p53* e *BRAF* são incomuns. Contrariamente, as mutações de *p53* são comuns nos cânceres de cólon que não apresentam um fenótipo metilador de ilha CpG. [116,117](#)

Enquanto a morfologia não pode prever seguramente os eventos moleculares subjacentes que levam à carcinogênese, certas correlações têm sido associadas à deficiência do reparo mismatch e à instabilidade das microssatélites. Estas alterações moleculares são comuns em adenomas serrilhados sésseis. Além disso, carcinomas invasivos com instabilidade das microssatélites frequentemente têm diferenciação mucinosa proeminente e infiltrados linfocíticos peritumorais. Estes tumores, assim como aqueles com fenótipo metilador da ilha CpG, estão frequentemente localizados no cólon direito. Tumores com instabilidade das microssatélites podem ser reconhecidos pela ausência de coloração imunoistoquímica para proteínas de reparo mismatch ou por análises genéticas moleculares de seqüências microssatélites. É importante identificar aqueles com CCNPH por causa das implicações para o aconselhamento genético, do risco elevado de uma segunda malignidade do cólon e de outros órgãos e, em algumas condições, das diferenças no prognóstico e na terapia.

Morfologia. No geral, os adenocarcinomas são distribuídos quase igualmente ao longo do comprimento total do cólon. Os tumores no cólon proximal geralmente crescem como massas polipóides e exofíticas que se estendem ao longo de uma parede do ceco de grosso calibre e do cólon ascendente; esses tumores raramente causam obstrução. Em contraste, os carcinomas no cólon distal tendem a ser lesões anulares que produzem constrictões em forma de “argola de guardanapo” e estreitamento luminal ([Fig. 17-51](#)), algumas vezes no ponto onde ocorre a obstrução. Ambas as formas crescem na parede intestinal ao longo do tempo e podem ser palpáveis como massas firmes. As características microscópicas gerais dos adenocarcinomas colônicos direito e esquerdo são similares. A maioria dos tumores é composta de células colunares altas que se parecem com o epitélio displásico encontrado nos adenomas ([Fig. 17-52A](#)). O componente invasivo desses tumores evoca uma forte resposta desmoplásica estromal, a qual é responsável por sua consistência firme característica. Alguns tumores pouco diferenciados formam poucas glândulas ([Fig. 17-52B](#)). Outros podem produzir mucina abundante que se acumula na parede intestinal, e estes estão associados a um prognóstico pobre. Os tumores também podem ser compostos de células em forma de “anel em sinete”, que são similares àquelas do câncer gástrico ([Fig. 17-52C](#)). Outros podem apresentar características de diferenciação neuroendócrina.

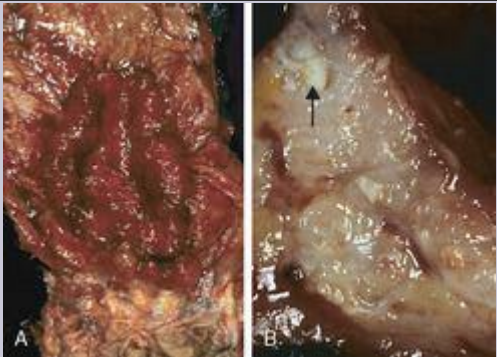


FIGURA 17-51

Carcinoma colorretal. **A**, Câncer retal ulcerado circunferencial. Observe a mucosa anal na parte inferior da imagem. **B**, Câncer do cólon sigmoide que invadiu através da muscular própria e está presente no tecido adiposo seroso (*esquerda*). Áreas de necrose marcadas estão presentes na parede do cólon (*direita*).

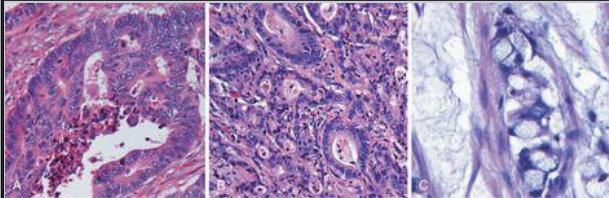


FIGURA 17-52

Aparência histológica do carcinoma colorretal. **A**, Adenocarcinoma bem diferenciado. Observe os núcleos alongados hiper Cromáticos. Os restos necróticos, presentes no lúmen da glândula, são típicos. **B**, Os adenocarcinomas pouco diferenciados formam umas poucas glândulas, mas são compostos principalmente de ninhos infiltrantes de células tumorais. **C**, Adenocarcinoma mucinoso com célula em forma de “anel em sinete” e acúmulo de mucina extracelular.

Características Clínicas. A disponibilidade do mapeamento endoscópico associada ao conhecimento de que a maioria dos carcinomas surge de adenomas apresenta uma oportunidade única para a prevenção do câncer. Infelizmente, os cânceres colorretais se desenvolvem insidiosamente e podem, portanto, permanecer não detectados por um longo tempo. Os cânceres do ceco e outros do *cólon direito* chamam mais frequentemente a atenção médica pelo aparecimento de *fadiga e fraqueza devidas à anemia por deficiência de ferro*. Logo, é uma máxima clínica que a causa subjacente da anemia por deficiência de ferro em um homem idoso ou em uma mulher na menopausa é o câncer GI até que se prove o contrário. O *adenocarcinoma colorretal esquerdo* pode produzir *sangramento oculto, mudanças nos hábitos intestinais ou cólicas* no quadrante esquerdo inferior.

Embora histologias pouco diferenciadas e mucinosas estejam associadas a um prognóstico pobre, *os dois fatores prognósticos mais importantes são a profundidade da invasão e a presença ou ausência de metástases de linfonodo*. A invasão da muscular própria confere uma sobrevivência significativamente reduzida, que é ainda mais diminuída pela presença de metástases de linfonodo ([Fig. 17-53A](#)).¹¹⁸ Esses fatores foram originalmente reconhecidos por Dukes e Kirkin e formam a base da classificação MNT (metástase-nódulo-tumor) ([Tabela 17-11](#)) e do sistema de classificação ([Tabela 17-12](#)) do *American Joint Committee on Cancer*. Qualquer que seja o estágio, é necessário lembrar que alguns pacientes com um pequeno número de metástases ficam bem nos vários anos seguintes à amputação dos nódulos tumorais distantes. Isso, mais uma vez, enfatiza a heterogeneidade clínica e molecular dos carcinomas colorretais. As metástases podem envolver os linfonodos regionais, os pulmões ([Fig. 17-53B](#)) e os ossos, mas como consequência da drenagem portal do cólon, o fígado é o local mais comum de lesões metastáticas ([Fig. 17-53C](#)). O reto não drena através da circulação portal, e os carcinomas da região anal que se metastatizam frequentemente evitam o fígado.

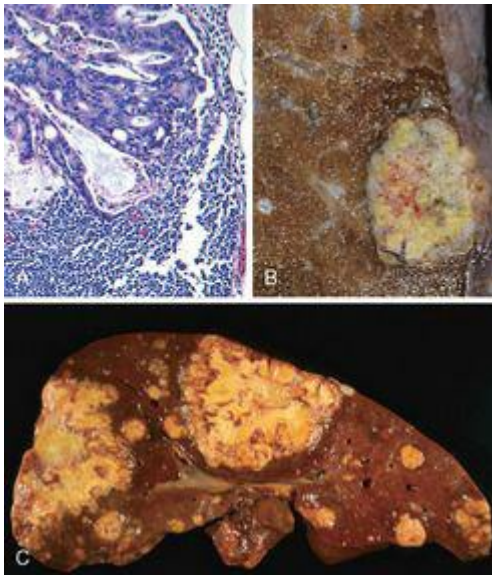


FIGURA 17-53

Carcinoma colorretal metastático. **A**, Metástase em linfonodo. Observe as estruturas glandulares no seio subcapsular. **B**, Nódulo subpleural solitário de carcinoma colorretal metastático para o pulmão. **C**, Fígado contendo duas grandes metástases e muitas outras inferiores. Observe a necrose central nas metástases.

MNT	
Tumor	
Tis	Displasia <i>in situ</i> ou carcinoma intramucoso
T1	O tumor invade a submucosa
T2	O tumor invade a muscular própria, mas sem atravessá-la
T3	O tumor invade atravessando a muscular própria
T3a	Invasão <0,1 cm abaixo da muscular própria
T3b	Invasão 0,1 a 0,5 cm abaixo da muscular própria
T3c	Invasão >0,5 cm a 1,5 cm abaixo da muscular própria
T3d	Invasão >1,5 cm abaixo da muscular própria
T4	O tumor invade órgãos adjacentes ou o peritônio visceral
T4a	Invasão de outros órgãos ou estruturas
T4b	Invasão do peritônio visceral
LINFONODOS REGIONAIS	
NX	Os linfonodos não puderam ser avaliados
NO	Nenhuma metástase dos linfonodos regionais
N1	Metástases em um a três linfonodos regionais
N2	Metástases em quatro ou mais linfonodos regionais
METÁSTASES DISTANTES	
MX	Metástases distantes não puderam ser avaliadas
MO	Nenhuma metástase distante
M1	Metastase distante ou sementeação de órgãos abdominais

TABELA 17-12 American Joint Committee on Cancer (AJCC): Estágio e Sobrevida do

Cancer Colorretal

		ESTÁGIO*		
	T	N	M	SOBREVIVÊNCIA POR 5 ANOS (%)
I	T1, T2	NO	MO	93
II				
IIA	T3	NO	MO	85
IIB	T4	NO	MO	72
III				
IIIA	T1, T2	N1	MO	83
IIIB	T3, T4	N1	MO	64
IIIC	Qualquer T	N2	MO	44
IV	Qualquer T	Qualquer N	M1	8
<p>*O estágio do cancer colorretal é baseado na classificação <i>MNT</i> (Tabela 17-11). Por exemplo, um tumor T3 sem metástase em linfonodo ou distante é classificado como estágio IIA e está associado a uma taxa de sobrevivência por 5 anos de 85%.</p>				

Tumores do Canal Anal

O canal anal pode ser dividido em terços. A zona superior é revestida pelo epitélio retal colunar; o terço médio, pelo epitélio transicional; e a parte mais inferior, pelo epitélio pavimentoso estratificado. Os carcinomas do canal anal podem ter padrões de diferenciação típicos glandulares ou escamosos ([Fig. 17-54A](#)), recapitulando o epitélio normal dos terços superior e inferior, respectivamente. Um padrão de diferenciação adicional, chamado de *basaloide*, está presente em tumores povoados por células imaturas derivadas da camada basal do epitélio de transição ([Fig. 17-54B](#)). Quando o tumor inteiro apresenta um padrão basaloide, o termo arcaico *carcinoma cloacogênico* ainda é frequentemente aplicado. Alternativamente, a diferenciação basaloide pode ser misturada com a diferenciação escamosa ou mucinosa. Todas são consideradas variantes do carcinoma do canal anal. O carcinoma de células escamosas puros do canal anal está frequentemente associado à infecção por HPV, que também causa lesões precursoras, tal como o *condiloma acuminado* ([Fig. 17-54C](#)).

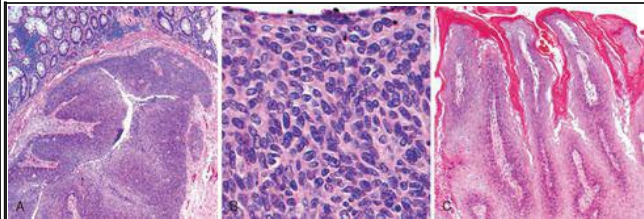


FIGURA 17-54

Tumores anais. **A**, Esta zona de transição anal escamosa forma ninhos com necrose central. A mucosa retal adjacente está intacta. **B**, Esta zona de transição anal basaloide é composta de células hiper Cromáticas que parecem a camada basal da mucosa escamosa normal. **C**, Condyloma accuminatum com arquitetura verrucosa.

Hemorroidas

As *hemorroidas* afetam cerca de 5% da população geral e se desenvolvem secundariamente à pressão venosa persistentemente elevada no plexo hemorroidal. As influências predisponentes mais frequentes são esforço na defecação por causa da constipação e estase venosa na gravidez.

Patogenia. A patogenia das hemorroidas (varizes anais) é similar à das varizes esofágicas, embora as varizes anais sejam mais comuns e menos graves. As dilatações varicosas dos plexos venosos anal e perianal formam colaterais que conectam os sistemas venosos portal e caval, aliviando, assim, a hipertensão venosa.

Morfologia. Os vasos colaterais no plexo hemorroidal inferior estão localizados abaixo da linha anorretal e são chamados de **hemorroidas externas**, enquanto aquelas que resultam da dilatação do plexo hemorroidal superior no reto distal são conhecidas como **hemorroidas internas**. Histologicamente, as hemorroidas consistem em vasos submucosos de parede fina e dilatados que se projetam abaixo da mucosa anal ou retal. Em sua posição exposta, elas estão sujeitas a traumas e tendem a se tornar inflamadas, trombosadas e, ao longo do tempo, recanalizadas. Pode ocorrer ulceração superficial.

Características Clínicas. As hemorroidas frequentemente se apresentam com dor e sangramento retal, particularmente células vermelhas translúcidas vistas no papel higiênico. Com exceção das mulheres grávidas, as hemorroidas raramente são encontradas em pessoas com menos de 30 anos de idade. Elas também podem se desenvolver como resultado da hipertensão portal, cujas implicações são mais perigosas. O sangramento hemorroidal geralmente não é uma emergência médica e pode ser tratado por escleroterapia, ligação por elástico ou coagulação por infravermelho. As hemorroidas internas ou externas, extensas ou graves, podem ser removidas cirurgicamente por *hemorroidectomia*.

Apendicite Aguda

O apêndice é um divertículo verdadeiro normal do ceco que está sujeito a inflamação aguda ou crônica. A apendicite aguda é mais comum em adolescentes e jovens adultos, mas pode ocorrer em qualquer grupo de idade. O risco de vida para a apendicite é de 7%; os homens são levemente mais afetados do que as mulheres. Apesar da prevalência da apendicite aguda, o diagnóstico pode ser difícil de confirmar pré-operativamente e ela pode ser confundida com a linfadenite mesentérica (frequentemente secundária a uma infecção por *Yersinia* não reconhecida ou uma enterocolite viral), salpingite aguda, gravidez ectópica, mittelschmerz (dor causada por sangramento pélvico mínimo no momento da ovulação) e divertículo de Meckel.

Patogenia. Sabe-se que a apendicite aguda se inicia pelo aumento progressivo na pressão intraluminal que compromete o fluxo venoso de saída. Em 50% a 80% dos casos, a apendicite aguda está associada a obstrução luminal aberta, geralmente causada por uma pequena massa de fezes semelhante a pedra, ou *coprolito*, ou, menos comumente, um cálculo biliar, tumor ou massa de vermes (*oxiuriose vermicular*). A injúria isquêmica e a estase do conteúdo luminal, que favorecem a proliferação bacteriana, disparam uma resposta inflamatória incluindo edema tissular e infiltração neutrofílica do lúmen, parede muscular e tecidos moles periapendiceais.

Morfologia. Os vasos subserosos na apendicite aguda precoce estão congestionados e há um modesto infiltrado neutrofílico perivascular em todas as camadas da parede. A reação inflamatória transforma a serosa brilhante normal em uma superfície fosca, granular e eritematosa. O diagnóstico da apendicite aguda requer infiltração neutrofílica da muscular própria. Embora os neutrófilos mucosos e a ulceração superficial focal estejam frequentemente presentes, estes não são marcadores específicos da apendicite aguda. Em casos mais graves, um exsudato neutrofílico proeminente gera uma reação fibrinopurulenta da serosa. Enquanto o processo continua, abscessos focais podem se formar na parede (**apendicite supurativa aguda**). O comprometimento adicional do apêndice leva a grandes áreas de ulceração hemorrágica e necrose gangrenosa que se estende para a serosa criando uma **apendicite gangrenosa aguda**, a qual é frequentemente seguida por ruptura e peritonite supurativa.

Características Clínicas. Tipicamente, a apendicite aguda precoce produz dor periumbilical que, por fim, se localiza no quadrante inferior direito, seguida de náusea, vômito, febre de baixo grau e uma contagem leucocitária levemente elevada de células brancas periféricas. Um achado físico clássico é o *sinal de McBurney*, sensibilidade profunda localizada a dois terços de distância do umbigo até a espinha ilíaca ântero-superior (ponto de McBurney). Infelizmente, esses sinais e sintomas estão geralmente ausentes, gerando dificuldade no diagnóstico clínico. Em alguns casos, um apêndice retrocecal pode gerar dor pélvica ou no flanco direito, enquanto um cólon mal-rotacionado pode dar origem a uma apendicite no quadrante superior esquerdo. Em outros casos, a leucocitose periférica pode ser mínima ou, alternativamente, tão grande a ponto de outras causas serem consideradas. O diagnóstico da apendicite aguda em crianças e em pessoas muito idosas é particularmente problemático, já que outras causas de emergências abdominais são prevalentes nessas populações, e os muito jovens ou muito idosos também são mais suscetíveis a

apresentações clínicas atípicas. Dados esses desafios diagnósticos, não deve nos surpreender que cirurgiões altamente competentes removam apêndices normais. Isso é preferível a fazer a amputação atrasada de um apêndice doente, dada a morbidade e a mortalidade significativas associadas à perfuração do apêndice. Outras complicações da apendicite incluem pieloflebite, trombose da veia portal, abscesso hepático e bacteremia.

Tumores do Apêndice

O tumor mais comum do apêndice é o *carcinoide*. Ele é geralmente descoberto acidentalmente no momento de uma cirurgia ou do exame de um apêndice ressectado. Este neoplasma envolve mais frequentemente a ponta distal do apêndice, onde é produzida uma dilatação bulbosa sólida de 2 a 3 cm de diâmetro. Embora a extensão intramural ou transmural possa estar evidente, metástases nodais são muito raras e a disseminação distante é excepcionalmente rara. Os adenomas convencionais ou adenocarcinomas não produtores de mucina também ocorrem no apêndice e podem causar obstrução e dilatação que mimetizam uma apendicite aguda. A *mucocele*, um apêndice dilatado repleto de mucina, pode representar simplesmente um apêndice obstruído contendo mucina condensada ou ser uma consequência de *cistadenoma mucinoso* ou *cistadenocarcinoma mucinoso*. Em última instância, a invasão através da parede do apêndice pode levar à sementeação ou à disseminação intraperitoneal. Em mulheres, os implantes peritoneais resultantes podem ser confundidos com tumores ovarianos mucinosos. Na maioria dos casos avançados, o abdome se enche de mucina semissólida e tenaz, uma condição chamada de *pseudomixoma peritonei* ([Cap. 22](#)). Essa doença peritoneal disseminada pode ser mantida sob controle por anos por esvaziamentos repetidos, mas, na maioria dos casos, segue um curso inexoravelmente fatal.

CAVIDADE PERITONEAL

A cavidade peritoneal abriga as vísceras abdominais e é delimitada por uma única camada de células mesoteliais; estas cobrem as superfícies viscerais e parietais e são sustentadas por uma fina camada de tecido conjuntivo para formar o peritônio. Aqui discutiremos os distúrbios inflamatórios, infecciosos e neoplásicos da cavidade peritoneal e do espaço retroperitoneal. Embora eles sejam menos comuns do que os processos inflamatórios e infecciosos, os tumores podem implicar um prognóstico grave e, portanto, merecem ser discutidos.

Doenças Inflamatórias

A peritonite pode resultar de invasão bacteriana ou irritação química e é mais frequentemente devida a:

Extravasamento de bilis ou enzimas pancreáticas, que produz *peritonite estéril*.

Perfuração ou ruptura do sistema biliar, que evoca uma peritonite altamente irritante, geralmente complicada por uma superinfecção bacteriana.

Pancreatite hemorrágica aguda ([Cap. 19](#)), que está associada ao vasamento de enzimas pancreáticas e à necrose da gordura. Os glóbulos de gordura podem ser encontrados no fluido peritoneal. Os danos na parede intestinal permitem que bactérias se espalhem na cavidade peritoneal, levando a um exsudato supurativo ostensivo após 24 a 48 horas.

Material estranho, inclusive aqueles introduzidos cirurgicamente (p. ex., talco e suturas), que induzem granulomas do tipo corpo estranho e cicatrização fibrosa.

Endometriose, que causa hemorragia na cavidade peritoneal, onde ela atua como irritante.

Cistos dermóides rompidos liberam queratinas que invocam uma reação granulomatosa intensa.

Perfuração das vísceras abdominais, como descrito a seguir.

INFECÇÃO PERITONEAL

A *infecção peritoneal* ocorre quando as bactérias do lúmen gastrointestinal são liberadas na cavidade abdominal, tipicamente em consequência de uma perfuração. Isso ocorre mais comumente como uma complicação de *apendicite aguda*, *úlcera péptica*, *colecistite*, *diverticulite* e *isquemia intestinal*. A *salpingite aguda*, o *trauma abdominal* e a *diálise peritoneal* são outras fontes potenciais de bactérias contaminantes. Embora a *E. coli*, os estreptococos, o *S. aureus*, os enterococos e o *C. perfringens* estejam implicados mais frequentemente, praticamente qualquer bactéria pode estar associada à peritonite bacteriana.

A *peritonite bacteriana espontânea* se desenvolve na ausência de uma fonte óbvia de contaminação. Este é um distúrbio incomum, visto mais frequentemente em pacientes com cirrose e ascites; 10% desses indivíduos desenvolvem peritonite bacteriana espontânea. As crianças, particularmente aquelas com síndrome nefrótica, também podem desenvolver peritonite bacteriana espontânea. A maneira pela qual as bactérias ganham acesso à cavidade peritoneal é desconhecida, mas os organismos identificados mais frequentemente são *E. coli* e pneumococos, sugerindo fontes no trato GI ou nos pulmões, respectivamente.

Morfologia. Normalmente as superfícies serosas e peritoneais brilhantes se tornam foscas e opacas, e o fluido levemente turvo e seroso começa a se acumular dentro de 2 a 4 horas de infecção. Com a progressão da infecção, um material supurativo cremoso que pode ser extremamente viscoso se acumula. O volume de fluido varia enormemente; este pode ser localizado próximo ao omento e às vísceras em uma pequena área ou pode encher a cavidade abdominal. O exsudato pode se reunir ao redor do fígado para formar abscessos sub-hepáticos e subdiafragmáticos.

A resposta celular inflamatória é composta primariamente de acúmulos densos de neutrófilos e debris fibrinopurulentos que cobrem as vísceras e a parede abdominal. A reação geralmente permanece superficial e não penetra profundamente. Uma exceção é a peritonite tuberculosa, que matiza tipicamente as superfícies serosas e peritoneais com pequenos granulomas páldos.

Se, por um lado, a peritonite bacteriana pode ser fatal, o processo inflamatório pode também curar, tanto espontaneamente quanto como resultado de uma terapia. Ela pode se resolver completamente; organizar-se em aderências fibrosas; ou ficar isolada nos abscessos que podem persistir (potencialmente servindo como novas fontes de infecção) ou se curar.

RETROPERITONITE ESCLEROSANTE

A *retroperitonite esclerosante*, também conhecida como *fibrose retroperitoneal idiopática* ou *doença de Ormond*, é caracterizada por uma fibrose densa que pode se estender até envolver o mesentério. Embora a causa da retroperitonite esclerosante seja desconhecida, sabe-se que é um processo inflamatório. Como o processo frequentemente comprime os ureteres, esta entidade é discutida com mais detalhes no [Capítulo 21](#).

CISTOS

Os cistos podem se desenvolver na cavidade abdominal e estão frequentemente aderidos ao peritônio. Eles podem ser bem grandes, algumas vezes se apresentando como massas abdominais palpáveis. A origem desses cistos é diversa; eles podem se desenvolver a partir de canais linfáticos “cegos”; de divertículos do intestino anterior ou posterior que se desprendem durante o desenvolvimento; da crista urogenital ou de seus derivativos (p. ex., do trato urinário ou do trato genital feminino e masculino); de infecções isoladas por paredes; ou como sequelas da pancreatite (*pseudocistos*).

Tumores

A maioria dos tumores do peritônio é maligna e podem ser divididos em formas primárias e secundárias.

Os tumores *primários* que surgem do revestimento peritoneal são *mesoteliomas* similares aos tumores da pleura e do pericárdio. Os mesoteliomas peritoneais estão quase sempre associados à exposição significativa ao asbesto. Hipotetizou-se que as fibras de asbesto deglutidas de alguma forma atravessam a parede intestinal para alcançar o peritônio. Assim como se dá com os mesoteliomas pleurais, o diagnóstico histopatológico pode ser difícil. O diagnóstico diferencial inclui adenocarcinoma metastático, que pode ser distinguido do mesotelioma utilizando-se uma variedade de marcadores imunohistoquímicos ([Cap. 15](#)).

Raramente, os tumores primários, benignos e malignos de tecidos moles se desenvolvem no peritônio e no retroperitônio. O mais comum é o *tumor desmoplásico de células pequenas redondas*. Este tumor agressivo ocorre em crianças e jovens. O neoplasma é caracterizado por uma translocação cromossômica recíproca, $t(11;22)(p13;q12)$ que resulta na fusão de genes associados ao sarcoma de Ewing (*SEW*) e ao tumor de Wilms (*TWI*). Morfologicamente, o tumor apresenta semelhanças com o tumor de Ewing e com tumores relacionados.

Os tumores *secundários* do peritônio são, contrariamente, muito comuns. Em qualquer forma de câncer avançado, a disseminação direta para a superfície serosa ou a sementeção metastática (carcinomatose peritoneal) pode ocorrer. Os tumores mais comuns que produzem implantes serosos difusos são os adenocarcinomas ovarianos e pancreáticos. Os carcinomas mucinosos do apêndice podem produzir um *pseudomixoma peritonei*. No entanto, qualquer malignidade intra-abdominal, assim como uma ampla variedade de tumores de origem extra-abdominal, podem se disseminar para o peritônio.

REFERÊNCIAS

1. Bueno, RC; *et al.*, Intraoperative localization of ectopic gastric mucosa in the nonduplicated intestinal lumen with technetium 99m pertechnetate scanning, *J Pediatr Surg* **36** (2001) 1720.
2. Emison, ES; *et al.*, A common sex-dependent mutation in a RET enhancer underlies Hirschsprung disease risk, *Nature* **434** (2005) 857.
3. Gabriel, SB; *et al.*, Segregation at three loci explains familial and population risk in Hirschsprung disease, *Nat Genet* **31** (2002) 89.
4. Dogan, I; Mittal, RK, Esophageal motor disorders: recent advances, *Curr Opin Gastroenterol* **22** (2006) 417.
5. Dantas, RO; Aprile, LR, Esophageal contractions in Chagas' disease and in idiopathic achalasia, *J Clin Gastroenterol* **39** (2005) 863.
6. Shaheen, NJ; *et al.*, The burden of gastrointestinal and liver diseases, 2006, *Am J Gastroenterol* **101** (2006) 2128.
7. Furuta, GT; *et al.*, Eosinophilic esophagitis in children and adults: a systematic review and consensus recommendations for diagnosis and treatment, *Gastroenterology* **133** (2007)

8. Izzo, JG; *et al.*, Molecular mechanisms in Barrett's metaplasia and its progression, *Semin Oncol* **34** (2007) S2.
9. Enzinger, PC; Mayer, RJ, Esophageal cancer, *N Engl J Med* **349** (2003) 2241.
- 10 Devesa, SS; *et al.*, Changing patterns in the incidence of esophageal and gastric carcinoma in the United States, *Cancer* **83** (1998) 2049.
- 11 Polednak, AP, Secular trend in U.S. black-white disparities in selected alcohol-related cancer incidence rates, *Alcohol Alcohol* **42** (2007) 125.
- 12 Turner, JR; *et al.*, Low prevalence of human papillomavirus infection in esophageal squamous cell carcinomas from North America: analysis by a highly sensitive and specific polymerase chain reaction–based approach, *Hum Pathol* **28** (1997) 174.
- 13 Marshall, BJ; Warren, JR, Unidentified curved bacilli in the stomach of patients with gastritis and peptic ulceration, *Lancet* **1** (1984) 1311.
- 14 Wilson, KT; Crabtree, JE, Immunology of *Helicobacter pylori*: insights into the failure of the immune response and perspectives on vaccine studies, *Gastroenterology* **133** (2007) 288.
- 15 Toh, BH; *et al.*, Pernicious anemia, *N Engl J Med* **337** (1997) 1441.
- 16 Suit, PF; *et al.*, Gastric antral vascular ectasia. A histologic and morphometric study of “the watermelon stomach”, *Am J Surg Pathol* **11** (1987) 750.
- 17 Haot, J; *et al.*, Lymphocytic gastritis: a newly described entity: a retrospective endoscopic and histological study, *Gut* **29** (1988) 1258.
- 18 Shapiro, JL; *et al.*, A clinicopathologic study of 42 patients with granulomatous gastritis. Is there really an “idiopathic” granulomatous gastritis? *Am J Surg Pathol* **20** (1996) 462.
- 19 Sandler, RS; *et al.*, The burden of selected digestive diseases in the United States, *Gastroenterology* **122** (2002) 1500.
- 20 Louw, JA, Peptic ulcer disease, *Curr Opin Gastroenterol* **22** (2006) 607.
- 21 Coffey, RJ; *et al.*, Menetrier disease and gastrointestinal stromal tumors: hyperproliferative disorders of the stomach, *J Clin Invest* **117** (2007) 70.
- 22 Burdick, JS; *et al.*, Treatment of Menetrier's disease with a monoclonal antibody against the epidermal growth factor receptor, *N Engl J Med* **343** (2000) 1697.
- 23 Tomassetti, P; *et al.*, Treatment of type II gastric carcinoid tumors with somatostatin analogues, *N Engl J Med* **343** (2000) 551.
- 24 Ming, SC; Goldman, H, Gastric polyps: a histogenetic classification and its relation to carcinoma, *Cancer* **18** (1965) 721.
- 25 Goldstein, NS; Lewin, KJ, Gastric epithelial dysplasia and adenoma: historical review and histological criteria for grading, *Hum Pathol* **28** (1997) 127.
- 26 Wingo, PA; *et al.*, Long-term trends in cancer mortality in the United States, 1930–1998, *Cancer* **97** (2003) 3133.
- 27 El-Serag, HB; *et al.*, Epidemiological differences between adenocarcinoma of the oesophagus and adenocarcinoma of the gastric cardia in the USA, *Gut* **50** (2002) 368.
- 28 Hundahl, SA; *et al.*, The National Cancer Data Base report on poor survival of U.S. gastric

- carcinoma patients treated with gastrectomy, *Cancer* **88** (2000) 921.
- 29 Hansen, S; *et al.*, Two distinct aetiologies of cardia cancer; evidence from premorbid serological markers of gastric atrophy and *Helicobacter pylori* status, *Gut* **56** (2007) 918.
- 30 Rohatgi, PR; *et al.*, Surgical pathology stage by American Joint Commission on Cancer criteria predicts patient survival after preoperative chemoradiation for localized gastric carcinoma, *Cancer* **107** (2006) 1475.
- 31 Lau, M; *et al.*, Noncardia gastric adenocarcinoma remains an important and deadly cancer in the United States: secular trends in incidence and survival, *Am J Gastroenterol* **101** (2006) 2485.
- 32 Gurbuxani, S; Anastasi, J, What to do when you suspect gastrointestinal lymphoma: a pathologist's perspective, *Clin Gastroenterol Hepatol* **5** (2007) 417 .
- 33 Sagaert, X; *et al.*, The pathogenesis of MALT lymphomas: where do we stand? *Leukemia* **21** (2007) 389.
- 34 Suarez, F; *et al.*, Infection-associated lymphomas derived from marginal zone B cells: a model of antigen-driven lymphoproliferation, *Blood* **107** (2006) 3034.
- 35 Hsi, ED; *et al.*, Classification of primary gastric lymphomas according to histologic features, *Am J Surg Pathol* **22** (1998) 17.
- 36 Ye, H; *et al.*, High incidence of t(11;18)(q21;q21) in *Helicobacter pylori*-negative gastric MALT lymphoma, *Blood* **101** (2003) 2547.
- 37 Ye, H; *et al.*, Strong BCL10 nuclear expression identifies gastric MALT lymphomas that do not respond to *H. pylori* eradication, *Gut* **55** (2006) 137.
- 38 Ruefli-Brasse, AA; *et al.*, Regulation of NF- κ B-dependent lymphocyte activation and development by paracaspase, *Science* **302** (2003) 1581.
- 39 Levy, AD; Sobin, LH, From the archives of the AFIP: gastrointestinal carcinoids: imaging features with clinicopathologic comparison, *Radiographics* **27** (2007) 237.
- 40 Lasota, J; Miettinen, M, *KIT* and *PDGFRA* mutations in gastrointestinal stromal tumors (GISTs), *Semin Diagn Pathol* **23** (2006) 91.
- 41 Hirota, S; *et al.*, Gain-of-function mutations of platelet-derived growth factor receptor alpha gene in gastrointestinal stromal tumors, *Gastroenterology* **125** (2003) 660.
- 42 Hirota, S; *et al.*, Gain-of-function mutations of c-KIT in human gastrointestinal stromal tumors, *Science* **279** (1998) 577.
- 43 Demetri, GD; *et al.*, Efficacy and safety of imatinib mesylate in advanced gastrointestinal stromal tumors, *N Engl J Med* **347** (2002) 472.
- 44 Taylor, CT; Colgan, SP, Hypoxia and gastrointestinal disease, *J Mol Med* **85** (2007) 1295.
- 45 Chen, LW; *et al.*, The two faces of IKK and NF- κ B inhibition: prevention of systemic inflammation but increased local injury following intestinal ischemia-reperfusion, *Nat Med* **9** (2003) 575.
- 46 Hunt, KA; *et al.*, Newly identified genetic risk variants for celiac disease related to the immune response, *Nat Genet* **40** (2008) 395.
- 47 Wapenaar, MC; *et al.*, Associations with tight junction genes *PARD3* and *MAGI2* in Dutch

- patients point to a common barrier defect for coeliac disease and ulcerative colitis, *Gut* **57** (2008) 463.
- 48 Wolters, VM; *et al.*, The *MYO9B* gene is a strong risk factor for developing refractory celiac disease, *Clin Gastroenterol Hepatol* **5** (2007) 1399.
- 49 Goldstein, NS; Underhill, J, Morphologic features suggestive of gluten sensitivity in architecturally normal duodenal biopsy specimens, *Am J Clin Pathol* **116** (2001) 63.
- 50 Fasano, A, Clinical presentation of celiac disease in the pediatric population, *Gastroenterology* **128** (2005) S68.
- 51 Rostom, A; *et al.*, American Gastroenterological Association (AGA) Institute technical review on the diagnosis and management of celiac disease, *Gastroenterology* **131** (2006) 1981.
- 52 Bennett, CL; *et al.*, The immune dysregulation, polyendocrinopathy, enteropathy, X-linked syndrome (IPEX) is caused by mutations of *FOXP3*, *Nat Genet* **27** (2001) 20.
- 53 Hori, S; *et al.*, Control of regulatory T cell development by the transcription factor Foxp3, *Science* **299** (2003) 1057.
- 54 Baud, O; *et al.*, Treatment of the immune dysregulation, polyendocrinopathy, enteropathy, X-linked syndrome (IPEX) by allogeneic bone marrow transplantation, *N Engl J Med* **344** (2001) 1758.
- 55 Kuokkanen, M; *et al.*, Mutations in the translated region of the lactase gene (*LCT*) underlie congenital lactase deficiency, *Am J Hum Genet* **78** (2006) 339.
- 56 Sack, DA; *et al.*, Cholera, *Lancet* **363** (2004) 223.
- 57 Mead, PS; *et al.*, Food-related illness and death in the United States, *Emerg Infect Dis* **5** (1999) 607.
- 58 Lencer, WI; Tsai, B, The intracellular voyage of cholera toxin: going retro, *Trends Biochem Sci* **28** (2003) 639.
- 59 Ramakrishna, BS; *et al.*, Amylase-resistant starch plus oral rehydration solution for cholera, *N Engl J Med* **342** (2000) 308.
- 60 Li, C; *et al.*, Lysophosphatidic acid inhibits cholera toxin-induced secretory diarrhea through CFTR-dependent protein interactions, *J Exp Med* **202** (2005) 975.
- 61 Zuckerman, JN; *et al.*, The true burden and risk of cholera: implications for prevention and control, *Lancet Infect Dis* **7** (2007) 521.
- 62 Pope, JE; *et al.*, *Campylobacter* reactive arthritis: a systematic review, *Semin Arthritis Rheum* **37** (2007) 48.
- 63 Ang, CW; *et al.*, Structure of *Campylobacter jejuni* lipopolysaccharides determines antiganglioside specificity and clinical features of Guillain-Barré and Miller Fisher patients, *Infect Immun* **70** (2002) 1202.
- 64 Schneider, EN; *et al.*, Molecular diagnosis of *Campylobacter jejuni* infection in cases of focal active colitis, *Am J Surg Pathol* **30** (2006) 782.
- 65 Kotloff, KL; *et al.*, Global burden of *Shigella* infections: implications for vaccine development and implementation of control strategies, *Bull World Health Organ* **77** (1999) 651.

- 66 Svenungsson, B; *et al.*, Enteropathogens in adult patients with diarrhea and healthy control subjects: a 1-year prospective study in a Swedish clinic for infectious diseases, *Clin Infect Dis* **30** (2000) 770.
- 67 Crockett, CS; *et al.*, Prevalence of shigellosis in the U.S.: consistency with dose-response information, *Int J Food Microbiol* **30** (1996) 87.
- 68 Niyogi, SK, Shigellosis, *J Microbiol* **43** (2005) 133.
- 69 Fontaine, A; *et al.*, Role of Shiga toxin in the pathogenesis of bacillary dysentery, studied by using a Toxmutant of *Shigella dysenteriae* 1, *Infect Immun* **56** (1988) 3099.
- 70 O'Brien, AO; *et al.*, *Escherichia coli* O157:H7 strains associated with haemorrhagic colitis in the United States produce a *Shigella dysenteriae* 1 (SHIGA) like cytotoxin, *Lancet* **1** (1983) 702.
- 71 Riley, LW; *et al.*, Hemorrhagic colitis associated with a rare *Escherichia coli* serotype, *N Engl J Med* **308** (1983) 681.
- 72 Gewirtz, AT; *et al.*, *Salmonella typhimurium* translocates flagellin across intestinal epithelia, inducing a proinflammatory response, *J Clin Invest* **107** (2001) 99.
- 73 Mrsny, RJ; *et al.*, Identification of hepxilin A3 in inflammatory events: a required role in neutrophil migration across intestinal epithelia, *Proc Natl Acad Sci U S A* **101** (2004) 7421.
- 74 Thielman, NM; Guerrant, RL, Clinical practice. Acute infectious diarrhea, *N Engl J Med* **350** (2004) 38.
- 75 Connor, BA; Schwartz, E, Typhoid and paratyphoid fever in travellers, *Lancet Infect Dis* **5** (2005) 623.
- 76 O'Brien, D; *et al.*, Fever in returned travelers: review of hospital admissions for a 3-year period, *Clin Infect Dis* **33** (2001) 603.
- 77 Parry, CM; *et al.*, Typhoid fever, *N Engl J Med* **347** (2002) 1770.
- 78 Rabson, AR; *et al.*, Generalized *Yersinia enterocolitica* infection, *J Infect Dis* **131** (1975) 447.
- 79 Lamps, LW; *et al.*, Molecular biogrouping of pathogenic *Yersinia enterocolitica*: development of a diagnostic PCR assay with histologic correlation, *Am J Clin Pathol* **125** (2006) 658.
- 80 Bottone, EJ, *Yersinia enterocolitica*: overview and epidemiologic correlates, *Microbes Infect* **1** (1999) 323.
- 81 Cohen, MB; *et al.*, Prevalence of diarrheagenic *Escherichia coli* in acute childhood enteritis: a prospective controlled study, *J Pediatr* **146** (2005) 54.
- 82 Harrington, SM; *et al.*, Pathogenesis of enteroaggregative *Escherichia coli* infection, *FEMS Microbiol Lett* **254** (2006) 12.
- 83 Farrell, RJ; LaMont, JT, Pathogenesis and clinical manifestations of *Clostridium difficile* diarrhea and colitis, *Curr Top Microbiol Immunol* **250** (2000) 109.
- 84 Kuijper, EJ; *et al.*, *Clostridium difficile*: changing epidemiology and new treatment options, *Curr Opin Infect Dis* **20** (2007) 376.
- 85 Whipple, GH, A hitherto undescribed disease characterized anatomically by deposits of

- fat and fatty acids in the intestinal mesenteric lymphatic tissue, *Johns Hopkins Hosp Bull* **18** (1907) 382.
- 86 Raoult, D; *et al.*, Cultivation of the bacillus of Whipple's disease, *N Engl J Med* **342** (2000) 620.
- 87 Lopman, BA; *et al.*, Viral gastroenteritis outbreaks in Europe, 1995–2000, *Emerg Infect Dis* **9** (2003) 90.
- 88 Anderson, EJ; Weber, SG, Rotavirus infection in adults, *Lancet Infect Dis* **4** (2004) 91.
- 89 Forrest, G, Gastrointestinal infections in immunocompromised hosts, *Curr Opin Gastroenterol* **20** (2004) 16.
- 90 Huang, DB; White, AC, An updated review on *Cryptosporidium* and *Giardia*, *Gastroenterol Clin North Am* **35** (2006) 291.
- 91 Spiller, R; *et al.*, Guidelines on the irritable bowel syndrome: mechanisms and practical management, *Gut* **56** (2007) 1770.
- 92 Sands, BE, Inflammatory bowel disease: past, present, and future, *J Gastroenterol* **42** (2007) 16.
- 93 Cho, JH; Weaver, CT, The genetics of inflammatory bowel disease, *Gastroenterology* **133** (2007) 1327.
- 94 Genome-wide association study of 14,000 cases of seven common diseases and 3,000 shared controls, *Nature* **447** (2007) 661.
- 95 Duerr, RH; *et al.*, A genome-wide association study identifies *IL23R* as an inflammatory bowel disease gene, *Science* **314** (2006) 1461 .
- 96 Franke, A; *et al.*, Sequence variants in *IL10*, *ARPC2* and multiple other loci contribute to ulcerative colitis susceptibility, *Nat Genet* **40** (2008) 1319.
- 97 Turner, JR, Molecular basis of epithelial barrier regulation: from basic mechanisms to clinical application, *Am J Pathol* **169** (2006) 1901.
- 98 Buhner, S; *et al.*, Genetic basis for increased intestinal permeability in families with Crohn's disease: role of *CARD15* 3020insC mutation? *Gut* **55** (2006) 342.
- 99 Su, L; Turner, JR, Got guts? *Need nerve!* *Gastroenterology* **132** (2007) 1615.
- 100 An, G; *et al.*, Increased susceptibility to colitis and colorectal tumors in mice lacking core 3-derived O-glycans, *J Exp Med* **204** (2007) 1417.
- 101 Fisher, SA; *et al.*, Genetic determinants of ulcerative colitis include the *ECM1* locus and five loci implicated in Crohn's disease, *Nat Genet* **40** (2008) 710.
- 102 Cadwell, K; *et al.*, A key role for autophagy and the autophagy gene *Atg16l1* in mouse and human intestinal Paneth cells, *Nature* **13** (2008) 259.
- 103 Sartor, RB, Microbial influences in inflammatory bowel diseases, *Gastroenterology* **134** (2008) 577.
- 104 Kang, SS; *et al.*, An antibiotic-responsive mouse model of fulminant ulcerative colitis, *PLoS Med* **5** (2008) e41.
- 105 Bibiloni, R; *et al.*, VSL#3 probiotic-mixture induces remission in patients with active ulcerative colitis, *Am J Gastroenterol* **100** (2005) 1539.

- 106 Su, L; *et al.*, Targeted epithelial tight junction dysfunction causes immune activation and contributes to development of experimental colitis, *Gastroenterol* **136** (2009) 551.
- 107 Clayburgh, DR; *et al.*, A porous defense: the leaky epithelial barrier in intestinal disease, *Lab Invest* **84** (2004) 282.
- 108 Rubin, DT; Turner, JR, Surveillance of dysplasia in inflammatory bowel disease: the gastroenterologist-pathologist partnership, *Clin Gastroenterol Hepatol* **4** (2006) 1309.
- 109 Winawer, SJ; *et al.*, Guidelines for colonoscopy surveillance after polypectomy: a consensus update by the US Multi-Society Task Force on Colorectal Cancer and the American Cancer Society, *Gastroenterology* **130** (2006) 1872.
- 110 Farris, AB; *et al.*, Sessile serrated adenoma: challenging discrimination from other serrated colonic polyps, *Am J Surg Pathol* **32** (2008) 30.
- 111 Hes, FJ; *et al.*, Somatic APC mosaicism: an underestimated cause of polyposis coli, *Gut* **57** (2008) 71.
- 112 Sieber, OM; *et al.*, Multiple colorectal adenomas, classic adenomatous polyposis, and germ-line mutations in *MYH*, *N Engl J Med* **348** (2003) 791.
- 113 Galiatsatos, P; Foulkes, WD, Familial adenomatous polyposis, *Am J Gastroenterol* **101** (2006) 385.
- 114 Brown, SL; *et al.*, Myd88-dependent positioning of Ptg2-expressing stromal cells maintains colonic epithelial proliferation during injury, *J Clin Invest* **117** (2007) 258.
- 115 Fukata, M; *et al.*, Toll-like receptor-4 promotes the development of colitis-associated colorectal tumors, *Gastroenterology* **133** (2007) 1869.
- 116 Shen, L; *et al.*, Integrated genetic and epigenetic analysis identifies three different subclasses of colon cancer, *Proc Natl Acad Sci U S A* **104** (2007) 18654.
- 117 Lassmann, S; *et al.*, Array CGH identifies distinct DNA copy number profiles of oncogenes and tumor suppressor genes in chromosomal- and microsatellite-unstable sporadic colorectal carcinomas, *J Mol Med* **85** (2007) 293.
- 118 O'Connell, JB; *et al.*, Colon cancer survival rates with the new American Joint Committee on Cancer Sixth Edition Staging, *J Natl Cancer Inst* **96** (2004) 1420.

18. Fígado e Trato Biliar

JAMES M. CRAWFORD and CHEN LIU

▪ O FÍGADO

Aspectos Gerais da Doença Hepática

Padrões de Lesão Hepática

Insuficiência Hepática

Cirrose

Hipertensão Portal

Icterícia e Colestase

Formação da Bilirrubina e da Bile

Fisiopatologia da Icterícia

Colestase

Distúrbios Infeciosos

Hepatite Viral

Vírus da Hepatite A

Vírus da Hepatite B (HBV)

Vírus da Hepatite C

Vírus da Hepatite D

Vírus da Hepatite E

Vírus da Hepatite G

Síndromes Clinicopatológicas da Hepatite Viral

Infecções Bacterianas, Parasitárias e Helmínticas

Hepatite Autoimune

Doença Hepática Induzida por Drogas e Toxinas

Doença Hepática Alcoólica

Doença Hepática Metabólica

Doença Hepática Gordurosa não Alcoólica (DHGNA)

Hemocromatose

Doença de Wilson

Deficiência de α 1-Antitripsina

Colestase Neonatal

Doença do Trato Biliar Intra-hepático

Cirrose Biliar Secundária

Cirrose Biliar Primária (CBP)

Colangite Esclerosante Primária (CEP)

Anomalias das Árvores Biliares (Incluindo Cistos Hepáticos)

Distúrbios Circulatórios

Prejuízo do Fluxo Sanguíneo para o Fígado

Comprometimento da Artéria Hepática

Obstrução e Trombose da Veia Porta

Prejuízo do Fluxo Sanguíneo pelo Fígado

Congestão Passiva e Necrose Centrolobular

Peliosis Hepatis

Obstrução do Fluxo Venoso Hepático

Trombose da Veia Hepática e Trombose da Veia Cava Inferior

Síndrome da Obstrução Sinusoidal (Doença Veno-oclusiva)

Complicações Hepáticas dos Transplantes de Órgãos ou Medula Óssea

Doença do Enxerto versus Hospedeiro e Rejeição Hepática

Doença Hepática Associada à Gravidez

Pré-eclâmpsia e Eclâmpsia

Fígado Gorduroso Agudo da Gravidez (FGAG)

Colestase Intra-hepática da Gravidez

Nódulos e Tumores

Hiperplasias Nodulares

Neoplasias Benignas

Adenoma Hepático

Tumores Malignos

Hepatoblastoma

Carcinoma Hepatoceular (CHC)

Colangiocarcinoma (CCA)

Tumores Metastáticos

• O TRATO BILIAR

Anomalias Congênitas

Distúrbios da Vesícula Biliar

Colelitíase (Cálculos de Vesícula)

Colecistite

Colecistite Aguda

Colecistite Crônica

Distúrbios dos Ductos Biliares Extra-hepáticos

Coledocolitíase e Colangite Ascendente

Atresia Biliar

Cistos do Colédoco

Tumores

Carcinoma da Vesícula Biliar

O FÍGADO

O fígado adulto normal pesa de 1.400 a 1.600 g, constituindo aproximadamente 2,5% do peso corporal. O fígado possui um suprimento sanguíneo duplo: a veia porta fornece 60% a 70% do fluxo sanguíneo hepático e a artéria hepática fornece 30% a 40%. A veia porta e a artéria hepática entram no fígado pelo hilo, também chamado de *porta hepatis*, que é uma fissura transversa na superfície inferior do fígado. No interior do fígado, os ramos das veias porta, artérias hepáticas e os ductos biliares seguem paralelamente em *tratos portais*, ramificando-se de modo variável até 17 a 20 ordens de ramos.

A terminologia da microarquitetura hepática é baseada em dois conceitos diferentes: o lóbulo hepático e o ácino hepático. De acordo com o modelo lobular, o fígado é dividido em *lóbulos* hexagonais de 1 a 2 mm de diâmetro orientados ao redor das tributárias terminais da veia hepática (*veias hepáticas terminais*), com *tratos portais* na periferia do lóbulo. Os hepatócitos vizinhos à veia hepática terminal são chamados de “centrolobulares”; aqueles situados próximos ao trato portal são “periportais” ([Fig. 18-1](#)). No modelo acinar, os hepatócitos próximos às veias hepáticas terminais constituem os ápices distais de *ácinos* grosseiramente triangulares, cujas bases são formadas pelas vênulas septais penetrantes da veia porta que se estendem para fora dos *tratos portais*.¹ No ácino, o parênquima é dividido em três zonas, onde a zona 1 está mais próxima do suprimento vascular, a zona 3 está em contato com a vênula hepática terminal e mais distante do suprimento sanguíneo aferente, e a zona 2 é intermediária. Independentemente do modelo usado, a divisão do parênquima em zonas representa um conceito importante em razão do gradiente de atividade exibido por muitas enzimas hepáticas e da distribuição zonal de certos tipos de lesão hepática. Embora o modelo acinar descreva melhor as relações fisiológicas entre os hepatócitos e seu suprimento vascular, *a histopatologia do fígado geralmente é discutida com base em uma arquitetura lobular.*

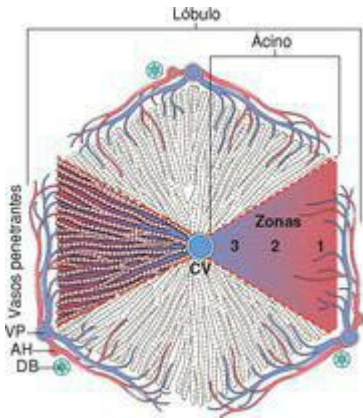


FIGURA 18-1

Anatomia microscópica do fígado; os dois modelos, o modelo lobular hepático e o modelo acinar, estão ilustrados. No modelo lobular, a veia hepática terminal (CV) está no centro de um “lóbulo,” enquanto os tratos portais (VP) estão na periferia. Os patologistas se referem às regiões do parênquima como “periportal e centrolobular.” No modelo acinar, com base no fluxo sanguíneo, três zonas podem ser definidas, onde a zona 1 é a mais próxima ao suprimento sanguíneo e a zona 3 é a mais distante. DB, ducto biliar; AH, artéria hepática.

Os hepatócitos são organizados em lâminas ou “placas” cribriformes, anastomosantes, que se estendem dos tratos portais até as veias hepáticas terminais. Entre as placas de hepatócitos estão os sinusoides vasculares. O sangue atravessa os sinusoides e passa para as veias hepáticas terminais por numerosos orifícios na parede da veia. Desse modo, os hepatócitos são banhados dos dois lados por uma mistura de sangue venoso portal e arterial hepático, o que faz com que os hepatócitos estejam entre as células mais ricamente perfundidas do organismo. Os sinusoides são revestidos por células endoteliais fenestradas e descontínuas. Profundamente às células endoteliais, está localizado o *espaço de Disse*, para o qual ocorre a protrusão de abundantes microvilosidades dos hepatócitos. *Células de Kupffer* dispersas, do sistema mononuclear fagocítico, são fixadas à face luminal das células endoteliais, e *células estreladas hepáticas*

(HSCs) contendo gordura são encontradas no espaço de Disse. Entre os hepatócitos contíguos estão os *canaliculos biliares*, que são canais de 1 a 2 μm de diâmetro formados por sulcos nas membranas plasmáticas de hepatócitos situados em oposição e separados do espaço vascular por junções compactas. Esses canais drenam para os *canais de Hering*, estruturas ductulares que conectam os canaliculos biliares a *dúctulos biliares* na região periportal. Os dúctulos esvaziam nos *ductos biliares terminais* no interior dos tratos portais. ² O fígado também contém linfócitos, incluindo número relativamente grande de células *natural killer* e células NK-T ([Cap. 6](#)).

Aspectos Gerais da Doença Hepática

O fígado é vulnerável a uma grande variedade de insultos metabólicos, tóxicos, microbianos, circulatórios e neoplásicos. As principais doenças primárias do fígado são a hepatite viral, a doença hepática alcoólica, a doença hepática gordurosa não alcoólica (DHGNA) e o carcinoma hepatocelular (CHC). A lesão hepática também ocorre secundariamente a algumas das doenças mais comuns em humanos, como descompensação cardíaca, câncer disseminado e infecções extra-hepáticas. A enorme reserva funcional do fígado mascara o impacto clínico da lesão hepática leve, mas, com a progressão de doença difusa ou interrupção do fluxo biliar, as consequências da perturbação da função hepática podem causar risco de morte.

Com a rara exceção da insuficiência hepática fulminante, a doença hepática é um processo insidioso no qual a detecção clínica e os sintomas de descompensação hepática podem ocorrer semanas, meses ou muitos anos após o início da lesão. As flutuações da lesão hepática podem ser imperceptíveis para o paciente e detectáveis apenas por exames laboratoriais anormais ([Tabela 18-1](#)), e lesão e cura do fígado também podem ocorrer sem detecção clínica. Assim, os indivíduos com anormalidades hepáticas que são encaminhados para hepatologistas mais frequentemente apresentam doença hepática crônica. Os estudos de vigilância nos Estados Unidos documentam uma incidência anual de doença hepática crônica recém-diagnosticada de 72 indivíduos por 100.000 na população.³ A doença hepática é responsável por mais de 27.000 mortes por ano nos Estados Unidos (1,1% de todas as mortes).

TABELA 18-1 Avaliação Laboratorial da Doença Hepática

Categoria do Teste	Medida Sérica*
Integridade dos hepatócitos	Enzimas hepatocelulares citosólicas [†] <i>Aspartato aminotransferase (AST) sérica</i> <i>Alanina aminotransferase (ALT) sérica</i> <i>Desidrogenase Láctica (DHL) sérica</i>
Função excretora biliar	Substâncias normalmente secretadas na bile [†] <i>Bilirrubina sérica</i> <i>Total: não conjugada mais conjugada</i> <i>Direta: apenas conjugada</i> <i>Delta: ligada covalentemente à albumina</i> <i>Bilirrubina urinária</i> <i>Ácidos biliares séricos</i>

Enzimas da membrana plasmática (resultantes de lesão do canalículo biliar) †

Fosfatase a lealina sérica

γ-Glutamil transpeptidase sérica

5'-Nucleotidase sérica

Função dos hepatócitos

Proteínas secretadas no sangue

Albumina sérica †

Tempo de protrombina † (fatores V, VII, X, protrombina, fibrinogênio)

Metabolismo de hepatócitos

Amônia sérica †

Teste de exalação de aminopirina (desmetilação hepática) †

Eliminação de galactose (injeção intravenosa) †

* Os testes mais comuns estão em itálico.

† Urna elevação implica doença hepática.

‡ Urna diminuição implica doença hepática.

PADRÕES DE LESÃO HEPÁTICA

O fígado possui um repertório relativamente limitado de respostas celulares e tissulares à lesão, independentemente da causa. As mais comuns são:

Degeneração de hepatócitos e acúmulos intracelulares.

Necrose e apoptose de hepatócitos.

Inflamação.

Regeneração.

Fibrose.

Clinicamente, ocorrem algumas síndromes comuns consequentes a muitas doenças diferentes. Antes de considerarmos as doenças específicas, discutiremos algumas dessas síndromes, que incluem insuficiência hepática, cirrose, hipertensão portal e perturbações do metabolismo da bilirrubina, que causam icterícia e colestase.

INSUFICIÊNCIA HEPÁTICA

A consequência clínica mais severa da doença hepática é a *insuficiência hepática*. Ela pode ser o resultado de uma destruição hepática súbita e maciça (*insuficiência hepática fulminante*), que responde por cerca de 2.000 casos por ano nos Estados Unidos ou, mais frequentemente, representa o estágio final de uma lesão crônica progressiva do fígado. A doença hepática em estágio terminal pode ocorrer por destruição insidiosa dos hepatócitos ou por ondas distintas e repetitivas de lesão parenquimatosa. Em casos de disfunção hepática severa, a insuficiência hepática muitas vezes é desencadeada por doenças intercorrentes. Qualquer que seja a sequência, 80% a 90% da capacidade funcional hepática deve ser perdida antes que a insuficiência hepática ocorra. Quando o fígado já não consegue manter a homeostasia, o transplante oferece a melhor esperança de sobrevivência; a mortalidade da insuficiência hepática sem um transplante de fígado corresponde a aproximadamente 80%.

As alterações que causam insuficiência hepática são divididas em três categorias: 4

1. *Insuficiência hepática aguda*. É definida como uma doença hepática aguda que está associada a encefalopatia dentro de 6 meses após o diagnóstico inicial. A condição é conhecida como *insuficiência hepática fulminante*, quando a encefalopatia se desenvolve rapidamente, dentro de 2 semanas após o início de icterícia, e como *insuficiência hepática subfulminante*, quando a encefalopatia se desenvolve dentro de 3 meses após o início de icterícia. A insuficiência hepática aguda é causada por necrose hepática maciça, na maioria das vezes induzida por drogas ou toxinas (discutidas mais tarde). A ingestão acidental ou deliberada de acetaminofeno (Cap. 9) é responsável por quase 50% dos casos nos Estados Unidos. A exposição a halotano, medicamentos antimicrobianos (rifampina, isoniazida), antidepressivos inibidores da monoamina oxidase, agentes químicos industriais como o tetracloreto de carbono e envenenamento por cogumelos (*Amanita phalloides*) coletivamente são responsáveis por outros 14% dos casos. A infecção pelo vírus da hepatite C (HAV) representa um adicional de 4% dos casos, e a infecção por hepatite B (HBV), de 8%. Hepatite autoimune e causas desconhecidas (15% dos casos) explicam os casos restantes. A infecção por hepatite C (HCV) apenas raramente causa necrose hepática maciça. O mecanismo da necrose hepatocelular pode consistir em dano tóxico direto (p. ex., acetaminofeno, toxinas de cogumelos), porém na maioria das vezes consiste em uma combinação variável de toxicidade e destruição de hepatócitos mediada imunologicamente (p. ex., infecção pelo vírus da hepatite). 5

2. *Doença hepática crônica*. Esta é a via mais comum para insuficiência hepática e constitui o ponto final de uma hepatite crônica inexorável terminando em *cirrose*, descrita mais adiante.

3. *Disfunção hepática sem necrose evidente*. Os hepatócitos podem ser viáveis, porém incapazes de desempenhar sua função metabólica normal, como ocorre na toxicidade por tetraciclina e no fígado gorduroso agudo da gravidez.

Aspectos Clínicos. Os sinais clínicos de insuficiência hepática são basicamente os mesmos, independentemente da causa, e são o resultado da incapacidade de os hepatócitos executarem suas funções homeostáticas. *Icterícia* é um achado quase invariável. *Hipoalbuminemia*, que predispõe ao edema periférico, e *hiperamonemia*, que desempenha um papel importante na

disfunção cerebral, representam evoluções preocupantes. *Fetor hepaticus* é um odor corporal característico variavelmente descrito como “bolorento” ou “agridoce”. Está relacionado à formação de mercaptanos, pela ação das bactérias gastrointestinais sobre o aminoácido metionina, que contém enxofre, e ao desvio do sangue esplênico da circulação portal para a sistêmica (*shunt* portossistêmico). O prejuízo do metabolismo estrogênico e a consequente hiperestrogenemia constituem as supostas causas do *eritema palmar* (um reflexo da vasodilatação local) e de *angiomas de tipo “spider”* na pele. Cada angioma consiste em uma arteriola dilatada, central, pulsante, a partir da qual são irradiados pequenos vasos. No sexo masculino, a hiperestrogenemia também provoca *hipogonadismo* e *ginecomastia*.

A insuficiência hepática acarreta risco à vida porque, *com uma função hepática severamente prejudicada, os pacientes ficam muito susceptíveis a encefalopatia e falência de múltiplos sistemas orgânicos*. Insuficiência respiratória com pneumonia e sepse combinada com insuficiência renal tira a vida de muitos indivíduos com insuficiência hepática. Há o desenvolvimento de uma *coagulopatia*, atribuída a um prejuízo da síntese hepática de vários fatores de coagulação sanguínea. Esses defeitos podem causar um sangramento gastrointestinal maciço. A absorção intestinal do sangue gera uma carga metabólica adicional para o fígado, o que agrava a extensão da insuficiência hepática. Um curso de deterioração rápida é usual, e a morte ocorre dentro de semanas a poucos meses. Alguns poucos mais afortunados sobrevivem a episódios agudos de insuficiência hepática, e a função hepática pode ser restaurada por regeneração hepatocelular, se o fígado não apresentar fibrose avançada. Como observado, o transplante de fígado pode salvar vidas.

Três complicações particulares associadas à insuficiência hepática merecem uma consideração separada, uma vez que têm implicações graves.

A encefalopatia hepática é manifestada por um espectro de perturbações da consciência, variando de anormalidades comportamentais sutis, passando por confusão acentuada e estupor, até coma profundo e morte. Essas alterações podem progredir durante horas ou dias na insuficiência hepática aguda ou mais insidiosamente em uma pessoa com função hepática marginal decorrente de doença hepática crônica. Os sinais neurológicos flutuantes associados incluem rigidez, hiper-reflexia e asterixe: movimentos de extensão-flexão rápidos e não ritmados da cabeça e das extremidades, observados mais facilmente quando os braços são mantidos em extensão com os punhos em dorsoflexão. *A encefalopatia hepática é compreendida como um distúrbio da neurotransmissão no sistema nervoso central e no sistema neuromuscular* e parece estar associada a uma elevação dos níveis de amônia no sangue e no sistema nervoso central, o que prejudica a função neuronal e promove edema cerebral generalizado. ⁶*Na maioria dos casos, existe apenas alterações morfológicas mínimas no cérebro, como tumefação de astrócitos*. A encefalopatia é reversível se a condição hepática subjacente puder ser corrigida.

A síndrome hepatorenal refere-se ao aparecimento de insuficiência renal em indivíduos com doença hepática crônica severa nos quais não existem causas morfológicas ou funcionais intrínsecas para a insuficiência renal. Retenção de sódio, prejuízo da excreção de água livre e diminuição da perfusão renal e da taxa de filtração glomerular constituem as principais anormalidades funcionais renais. ⁷A incidência desta síndrome corresponde a aproximadamente 8% por ano entre pacientes que apresentam cirrose e ascite. Vários

fatores estão envolvidos no seu desenvolvimento, incluindo diminuição da pressão de perfusão renal devida a vasodilatação sistêmica, ativação do sistema nervoso simpático renal com vasoconstrição das arteríolas renais aferentes e maior síntese de mediadores vasoativos renais, que diminuem ainda mais a filtração glomerular. O início desta síndrome tipicamente é anunciado pela queda do débito urinário associada a uma elevação da ureia e creatinina no sangue. O rápido desenvolvimento de insuficiência renal em geral está associado a um fator de estresse precipitante, como infecção, hemorragia gastrointestinal ou um procedimento cirúrgico de grande porte. O prognóstico é ruim, com uma sobrevivência mediana de apenas 2 semanas, na forma de início rápido, e de 6 meses, na forma de início insidioso. O tratamento de escolha é o transplante de fígado.

A *síndrome hepatopulmonar* (SHP) é caracterizada pela tríade clínica de doença hepática crônica, hipoxemia e dilatações vasculares intrapulmonares (DVIP).⁸ As possíveis causas da hipoxemia são: desequilíbrio da relação ventilação-perfusão (a causa predominante) decorrente da ausência de um fluxo sanguíneo uniforme na presença de ventilação alveolar estável; limitação da difusão do oxigênio (defeito de “difusão-perfusão”), que ocorre porque existe um período de tempo inadequado para troca de oxigênio na junção alveolocapilar, em virtude do rápido fluxo de sangue nos vasos dilatados; e o desvio do sangue das artérias pulmonares para as veias pulmonares. Muitas substâncias vasoativas foram implicadas na patogenia desta síndrome, embora o aumento da produção de óxido nítrico (NO) pelo pulmão pareça ser o principal mediador. Clinicamente, os pacientes podem apresentar redução da saturação arterial de oxigênio e aumento da dispneia ao passarem da posição supina para a ereta (condições conhecidas, respectivamente, como ortodeoxia e platipneia); *spider nevi* cutâneos podem estar presentes em pacientes com DVIP. A maioria dos pacientes responde à terapia com oxigênio, embora o transplante de fígado seja o único tratamento curativo.

Cirrose

A cirrose é a 12^a causa de morte mais comum nos Estados Unidos, sendo responsável pela maioria das mortes relacionadas ao fígado. As causas mais importantes de cirrose no mundo todo são o abuso de álcool, a hepatite viral e a esteato-hepatite não alcoólica (EHNA). Outras etiologias incluem doença biliar e sobrecarga de ferro. A cirrose, como estágio final da doença hepática crônica, é definida por três características morfológicas principais:

Fibrose em ponte dos septos na forma de faixas delicadas ou amplas cicatrizes que ligam os tratos portais entre si e os tratos portais com as veias hepáticas terminais. *A fibrose é a característica essencial da lesão progressiva do fígado.* Como discutido no [Capítulo 3](#), a

fibrose é um processo dinâmico de deposição de colágeno e remodelagem. ⁹

Nódulos parenquimatosos contendo hepatócitos circundados por fibrose, com diâmetros variando de muito pequenos (< 0,3 cm, micronódulos) a grandes (vários centímetros, macronódulos). *A nodularidade* resulta de ciclos de regeneração de hepatócitos e cicatrização.

Desorganização da arquitetura de todo o fígado. *A lesão parenquimatosa e consequente fibrose são difusas*, estendendo-se por todo o fígado. Uma lesão focal sem cicatrização não constitui cirrose, o que vale também para uma transformação nodular difusa sem fibrose.

Patogenia. *Os processos patogênicos centrais na cirrose consistem em morte dos hepatócitos, deposição de matriz extracelular (MEC) e reorganização vascular.* ¹⁰ No fígado normal, os colágenos intersticiais (tipos I e III) estão concentrados em tratos portais e ao redor das veias centrais, e faixas delgadas de colágeno de tipo IV estão presentes no espaço de Disse. Na cirrose, o colágeno de tipos I e III é depositado no espaço de Disse, criando tratos septais fibróticos. A arquitetura vascular do fígado é distorcida pela lesão e cicatrização do parênquima, com a formação de novos canais vasculares nos septos fibróticos que conectam os vasos da região portal (artérias hepáticas e veias porta) às veias hepáticas terminais, desviando o sangue do parênquima. A deposição de colágeno no espaço de Disse é acompanhada pela perda de fenestrações das células endoteliais dos sinusoidais (*capilarização dos sinusoides*), prejudicando a função dos sinusoides como canais que permitem a troca de solutos entre os hepatócitos e o plasma ([Fig. 18-2](#)).

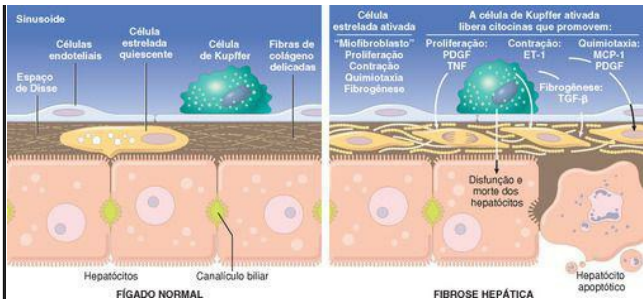


FIGURA 18-2

Ativação de células estreladas e fibrose hepática. A ativação da célula de Kupffer provoca a secreção de múltiplas citocinas. O fator de crescimento derivado de plaquetas (PDGF) e o fator de necrose tumoral (TNF) ativam as células estreladas, e a contração das células estreladas ativadas é estimulada pela endotelina-1 (ET-1). A fibrogênese é estimulada pelo fator de crescimento transformador β (TGF- β). A quimiotaxia das células estreladas ativadas para áreas de lesão é promovida por PDGF e pela proteína quimiotática de monócitos 1 (MCP-1). Ver o texto para detalhes.

O mecanismo de fibrose predominante é a *proliferação de células estreladas hepáticas e sua ativação para células altamente fibrogênicas*, porém outros tipos celulares, como fibroblastos portais, fibrócitos e células derivadas de transições epiteliais-mesenquimais, também produzem colágeno. A proliferação de células estreladas hepáticas e sua ativação em miofibroblastos são iniciadas por uma série de alterações, que incluem o aumento na expressão do receptor do fator de crescimento derivado de plaquetas β (PDGFR- β) nas células estreladas. Ao mesmo tempo, as células de Kupffer e os linfócitos liberam citocinas e quimiocinas que modulam a expressão dos genes nas células estreladas envolvidos na fibrogênese. Estas incluem o fator de crescimento transformador β (TGF- β) e seus receptores, a metaloproteinase 2 (MMP-2) e inibidores tissulares das metaloproteinases 1 e 2 (TIMP-1 e 2). Quando são convertidas em miofibroblastos, as células liberam fatores quimiotáticos e vasoativos, citocinas e fatores de crescimento. Os miofibroblastos são células contráteis, capazes de comprimir os canais vasculares sinusoidais e aumentar a resistência vascular no interior do parênquima hepático; sua contração é estimulada pela endotelina-1 (ET-1). Os estímulos para ativação das células estreladas podem ter origem em diversas fontes ([Fig. 18-2](#)): (a) inflamação crônica, com produção de citocinas inflamatórias como o fator de necrose tumoral (TNF), linfotóxina e interleucina 1 β (IL-1 β) e produtos de

peroxidação lipídica; (b) produção de citocinas e quimiocinas por células de Kupffer, células endoteliais, hepatócitos e células epiteliais do ducto biliar; em resposta à (c) perturbação da MEC; e (d) estimulação direta das células estreladas por toxinas.

Durante todo o processo de lesão hepática e fibrose no desenvolvimento da cirrose, a regeneração dos hepatócitos sobreviventes é estimulada e estes proliferam na forma de nódulos esféricos que confinam os septos fibrosos. O resultado final é um fígado fibrótico e nodular, no qual o suprimento de sangue para os hepatócitos está severamente comprometido, assim como a capacidade de os hepatócitos secretarem substâncias no plasma. A degeneração da interface entre o parênquima e os tratos portais também pode obliterar os canais biliares, levando ao desenvolvimento de icterícia.

Aspectos Clínicos. Aproximadamente 40% dos indivíduos com cirrose são assintomáticos até um ponto tardio na evolução da doença. Quando sintomáticos, apresentam manifestações clínicas inespecíficas: anorexia, perda de peso, fraqueza e, na doença avançada, os sinais e sintomas de insuficiência hepática discutidos anteriormente. Uma insuficiência hepática incipiente ou franca pode se desenvolver, geralmente precipitada por uma carga metabólica superposta ao fígado, em geral decorrente de infecção sistêmica ou hemorragia gastrointestinal. Desequilíbrios do fluxo sanguíneo pulmonar podem provocar um prejuízo severo da oxigenação (síndrome hepatopulmonar, já discutida em insuficiência hepática), aumentando ainda mais o estresse para o paciente. *O mecanismo de morte básico na maioria dos pacientes cirróticos consiste em (1) insuficiência hepática progressiva, (2) uma complicação relacionada à hipertensão portal ou (3) o desenvolvimento de carcinoma hepatocelular.* Em um pequeno número dos casos, a interrupção da lesão hepática pode permitir o tempo necessário para a reabsorção do tecido fibroso e a “reversão” da cirrose. ¹¹ Mesmo nestes casos, a hipertensão portal e o risco de carcinoma hepatocelular permanecem.

HIPERTENSÃO PORTAL

O aumento da resistência ao fluxo sanguíneo portal pode desenvolver-se em uma variedade de circunstâncias, que podem ser divididas em causas *pré-hepáticas*, *intra-hepáticas* e *pós-hepáticas*. As *principais condições pré-hepáticas* consistem em trombose obstrutiva, estreitamento da veia porta antes de sua ramificação no interior do fígado ou esplenomegalia maciça com aumento do fluxo sanguíneo venoso esplênico. As principais *causas pós-hepáticas* são insuficiência cardíaca direita severa, pericardite constrictiva e obstrução do fluxo da veia hepática. *A causa intra-hepática dominante é a cirrose, representando a maioria dos casos de hipertensão portal.* Causas intra-hepáticas muito menos frequentes consistem em esquistossomose, alteração gordurosa maciça, doenças granulomatosas fibrosantes difusas, como a sarcoidose, e doenças que afetam a microcirculação portal, como hiperplasia nodular regenerativa (discutida posteriormente).

A fisiopatologia da hipertensão portal é complexa e envolve a resistência ao fluxo portal e ao nível dos sinusoides e o aumento do fluxo portal causado pela circulação hiperdinâmica.

A maior resistência ao fluxo portal ao nível dos sinusoides é causada pela contração de células da musculatura lisa vascular e miofibroblastos e pela interrupção do fluxo sanguíneo por cicatrização e formação de nódulos parenquimatosos. As células endoteliais sinusoidais contribuem para a vasoconstrição intra-hepática associada à hipertensão portal por meio da diminuição da produção de óxido nítrico, da liberação de endotelina-1 (ET-1), angiotensinogênio e eicosanoides. ¹⁰ A remodelagem sinusoidal e a anastomose entre os sistemas arterial e portal nos septos fibrosos contribuem para a hipertensão portal ao impor pressões arteriais sobre o sistema venoso portal de baixa pressão. A remodelagem sinusoidal e as derivações intra-hepáticas também interferem com a troca metabólica entre o sangue sinusoidal e os hepatócitos.

Outro fator importante no desenvolvimento da hipertensão portal é o *aumento do fluxo sanguíneo venoso portal resultante de uma circulação hiperdinâmica*. ^{13,14} Isso é causado por vasodilatação arterial, primariamente na circulação esplâncnica. O maior fluxo sanguíneo arterial esplâncnico por sua vez provoca o aumento do efluxo venoso para o sistema venoso portal. Embora vários mediadores como prostaciclina e TNF tenham sido implicados na causa da vasodilatação arterial esplâncnica, o NO emergiu como o mais significativo. Acredita-se que a produção de NO seja estimulada pela diminuição da eliminação de DNA bacteriano absorvido dos intestinos, em virtude de uma redução da função do sistema mononuclear fagocítico e desvio do sangue da circulação portal para a sistêmica, consequentemente evitando o enorme *pool* de células de Kupffer no fígado. Coerentemente com essa hipótese, o tratamento com antibióticos parece ser benéfico em modelos experimentais de hipertensão portal.

As quatro principais consequências clínicas da hipertensão portal são (1) ascite, (2) formação de shunts venosos portossistêmicos, (3) esplenomegalia congestiva e (4) encefalopatia hepática (discutida anteriormente). Estas são ilustradas na [Figura 18-3](#).

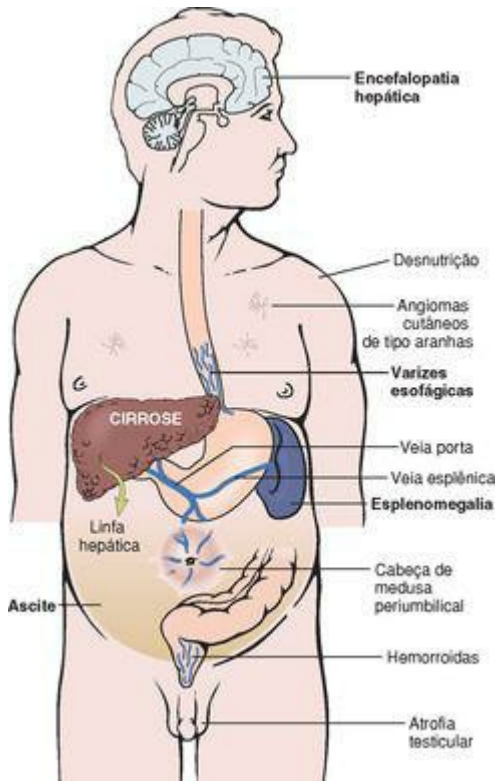


FIGURA 18-3

Principais consequências clínicas da hipertensão portal no contexto de cirrose, mostradas para

o sexo masculino. Em mulheres, oligomenorreia, amenorreia e esterilidade são frequentes, como resultado do hipogonadismo.

Ascite. *Ascite é o acúmulo de líquido em excesso na cavidade peritoneal.* Em 85% dos casos, a ascite é causada por cirrose. A ascite, em geral, é clinicamente detectável quando há acúmulo de, pelo menos, 500 mL. O líquido geralmente é seroso, apresentando menos de 3 g/dL de proteína (em grande parte albumina) e um gradiente de albumina entre o soro e a ascite $\geq 1,1$ g/dL. A concentração de solutos como glicose, sódio e potássio é semelhante à do sangue. O líquido pode conter um número escasso de células mesoteliais e leucócitos mononucleares. O influxo de neutrófilos sugere infecção secundária, enquanto a presença de células sanguíneas aponta para um possível câncer intra-abdominal disseminado. Na ascite de longa duração, o vazamento do líquido peritoneal pelos linfáticos transdiafragmáticos pode produzir hidrotórax, mais frequentemente do lado direito.

A *patogenia da ascite* é complexa, envolvendo os seguintes mecanismos: [11,12](#)

Hipertensão sinusoidal, que altera as forças de Starling e impele o líquido para o espaço de Disse, sendo, então, removido pelos linfáticos hepáticos; este movimento do líquido também é promovido pela *hipoalbuminemia*.

Percolação da linfa hepática para a cavidade peritoneal: O fluxo linfático normal no ducto torácico corresponde a aproximadamente 800 a 1.000 mL/dia. Com a cirrose, o fluxo linfático hepático pode atingir 20 L/dia, excedendo a capacidade do ducto torácico. A linfa hepática é rica em proteínas e pobre em triglicerídeos, o que explica a presença de proteína no líquido ascítico.

Vasodilatação esplâncnica e circulação hiperdinâmica. Essas condições foram descritas anteriormente, com relação à patogenia da hipertensão portal. A vasodilatação arterial na circulação esplâncnica tende a reduzir a pressão arterial. Com o agravamento da vasodilatação, a frequência cardíaca e o débito cardíaco não conseguem manter a pressão arterial. Isso desencadeia a ativação de vasoconstritores, incluindo o sistema renina-angiotensina, e também aumenta a secreção do hormônio antidiurético. A combinação de hipertensão portal, vasodilatação e retenção de sódio e água aumenta a pressão de perfusão dos capilares intersticiais, causando o extravasamento de líquido para a cavidade abdominal.

Shunts Portossistêmicos. Com a elevação da pressão no sistema portal, o fluxo é invertido da circulação portal para a sistêmica pela dilatação de vasos colaterais e pelo desenvolvimento de novos vasos. Circuitos venosos secundários se desenvolvem em qualquer local onde as circulações sistêmica e portal compartilhem de leitos capilares comuns ([Fig. 18-3](#)). Os principais pontos consistem nas veias ao redor e no interior do reto (manifestado como hemorroidas), na junção gastroesofágica (produzindo varizes), no retroperitônio e no ligamento falciforme do fígado (envolvendo colaterais periumbilicais e da parede abdominal). Embora possa ocorrer sangramento hemorroidário, esse raramente é maciço ou ameaça a vida. *Muito mais importantes são as varizes gastroesofágicas que aparecem em cerca de 40% dos indivíduos com cirrose hepática avançada e causam hematêmese maciça e morte em aproximadamente metade dos*

casos. Cada episódio de sangramento está associado a uma mortalidade de 30%. Colaterais da parede abdominal aparecem como veias subcutâneas dilatadas, as quais se estendem do umbigo até as bordas das costelas (*cabeça de medusa*) e constituem uma importante característica clínica típica da hipertensão portal.

Esplenomegalia. A congestão de longa duração pode causar esplenomegalia congestiva. O grau de aumento esplênico varia muito e pode chegar a até 1.000 g, mas não está necessariamente correlacionado a outras características da hipertensão portal. A esplenomegalia maciça pode induzir secundariamente anormalidades hematológicas atribuíveis ao hiperesplenismo, como trombocitopenia ou até mesmo pancitopenia.

ICTERÍCIA E COLESTASE

As causas comuns de icterícia são: a produção excessiva de bilirrubina, hepatite e obstrução do fluxo biliar. A bile hepática tem duas funções principais: (1) a emulsificação da gordura dietética na luz intestinal pela ação detergente dos sais biliares e (2) a eliminação de bilirrubina, excesso de colesterol, xenobióticos e outros produtos residuais que não são suficientemente hidrossolúveis para que sejam excretados na urina. As alterações da formação de bile tornam-se clinicamente evidentes como uma coloração amarela da pele e da esclera (*icterícia* e *ictero*, respectivamente), devida à retenção de bilirrubina, e como *colestase*, caracterizada pela retenção sistêmica não apenas de bilirrubina, mas também de outros solutos eliminados na bile. Para compreender a fisiopatologia da icterícia é importante estar inicialmente familiarizado com os principais aspectos da formação e do metabolismo da bile. O metabolismo da bilirrubina pelo fígado consiste em quatro eventos separados, porém inter-relacionados: captação da circulação; depósito intracelular; conjugação com ácido glicurônico e excreção biliar. Estes são descritos a seguir.

Formação da Bilirrubina e da Bile

A bilirrubina é o produto final da degradação do heme ([Fig. 18-4](#)). A maior parte da produção diária (0,2 a 0,3 g, 85%) é derivada da decomposição de eritrócitos senescentes pelo sistema mononuclear fagocítico, especialmente no baço, no fígado e na medula óssea. A maioria da bilirrubina restante (15%) é derivada do metabolismo de heme ou hemoproteínas hepáticos (p. ex., os citocromos P-450) e da destruição prematura de precursores eritrocitários na medula óssea ([Cap. 13](#)). Qualquer que seja a fonte, a heme oxigenase intracelular oxida o heme em biliverdina (etapa 1 na [Fig. 18-4](#)), que é imediatamente reduzida até bilirrubina pela biliverdina redutase. A bilirrubina formada desse modo fora do fígado é liberada e ligada à albumina sérica (etapa 2). A ligação à albumina é necessária para o transporte da bilirrubina, porque a bilirrubina é virtualmente insolúvel em soluções aquosas em pH fisiológico. O processamento hepático da bilirrubina envolve a captação mediada por transportador na membrana sinusoidal (etapa 3), conjugação com uma ou duas moléculas de ácido glicurônico pela bilirrubina uridina difosfato (UDP)-glicuronil-transferase (UGT1A1, etapa 4) no retículo endoplasmático e a excreção dos glicuronídeos de bilirrubina hidrossolúveis e atóxicos na bile. A maior parte dos glicuronídeos de bilirrubina é desconjugada na luz intestinal pelas β -glicuronidases bacterianas e degradada até urobilinogênios incolores (etapa 5). Os urobilinogênios e os resíduos do pigmento intacto são excretados primariamente nas fezes. Aproximadamente 20% dos urobilinogênios formados são reabsorvidos no íleo e no cólon, devolvidos ao fígado e reexcretados na bile. Uma pequena quantidade do urobilinogênio reabsorvido é excretada na urina.

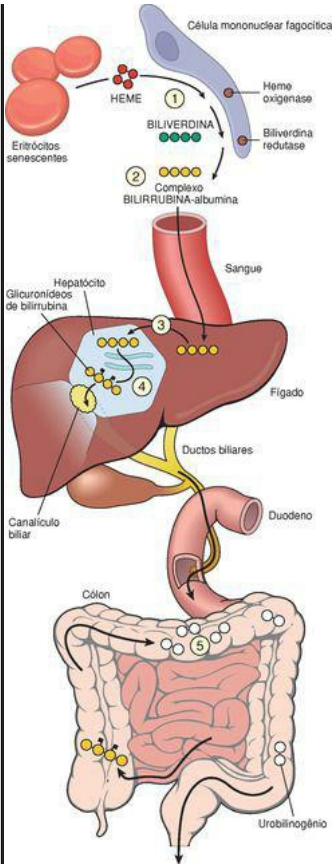


FIGURA 18-4

Metabolismo e eliminação da bilirrubina. (1) A produção normal de bilirrubina a partir do heme (0,2-0,3 g/dia) é derivada primariamente da decomposição de eritrócitos circulantes senescentes. (2) A bilirrubina extra-hepática é ligada à albumina sérica e fornecida ao fígado. (3) A captação hepatocelular e (4) a glicuronidação no retículo endoplasmático geram monoglicuronídeos e diglicuronídeos de bilirrubina, que são hidrossolúveis e facilmente excretados na bile. (5) As bactérias intestinais desconjugam a bilirrubina, decompondo-a até urobilinogênios incolores. Os urobilinogênios e os resíduos de pigmentos intactos são excretados nas fezes, com alguma reabsorção e excreção na urina.

A enzima de conjugação hepática UGT1A1 é um produto do gene *UGT1* localizado no cromossomo 2q37. Ela faz parte de uma família de enzimas que catalisam a glicuronidação de uma série de substratos, como hormônios esteroides, carcinógenos e drogas. Em humanos, UGT1A1, gerada a partir do éxon 1A do gene *UGT1*, é a única isoforma responsável pela glicuronidação da bilirrubina. Mutações em *UGT1A1* causam as hiperbilirrubinemias não conjugadas hereditárias: a síndrome de Crigler-Najjar de tipos I e II e a síndrome de Gilbert.

Dois terços dos materiais orgânicos da bile correspondem aos sais biliares, que são formados pela conjugação de ácidos biliares com taurina ou glicina. Os ácidos biliares, os principais produtos do catabolismo do colesterol, constituem uma família de esteróis hidrossolúveis com cadeias laterais carboxiladas. Os ácidos biliares humanos primários são o ácido cólico e o ácido quenodesoxicólico. Os ácidos biliares nos sais biliares atuam como detergentes altamente eficazes. Seu principal papel fisiológico é a solubilização de lípidos insolúveis em água secretados na bile pelos hepatócitos e também a solubilização de lípidos dietéticos na luz intestinal. Noventa e cinco por cento dos ácidos biliares secretados, conjugados ou não conjugados, são reabsorvidos da luz intestinal e recirculam pelo fígado (*circulação entero-hepática*), ajudando assim a manter um grande *pool* endógeno de ácidos biliares para fins digestivos e excretórios.

Fisiopatologia da Icterícia

Tanto a bilirrubina não conjugada quanto a bilirrubina conjugada (glicuronídeos de bilirrubina) podem sofrer acúmulo sistêmico. Existem duas diferenças fisiopatológicas importantes entre as duas formas de bilirrubina. *A bilirrubina não conjugada é praticamente insolúvel em água em pH fisiológico e existe na forma de complexos estáveis com albumina sérica. Esta forma não pode ser excretada na urina, mesmo que os níveis sanguíneos estejam elevados.* Normalmente, uma quantidade muito pequena de bilirrubina não conjugada está presente como um ânion livre de albumina no plasma. Esta fração de bilirrubina não ligada pode se difundir para os tecidos, particularmente o cérebro em lactentes, e produzir lesão tóxica. A fração plasmática não ligada pode aumentar na doença hemolítica severa ou quando medicamentos que se ligam a proteínas deslocam a bilirrubina da albumina. Consequentemente, *a doença hemolítica do recém-nascido (eritroblastose fetal) pode levar ao acúmulo de bilirrubina não conjugada no cérebro, o que pode*

causar uma lesão neurológica grave, conhecida como kernicterus ([Cap. 10](#)). Em contraste, a bilirrubina conjugada é hidrossolúvel, atóxica e está ligada apenas frouxamente à albumina. Em virtude de sua solubilidade e fraca associação com a albumina, o excesso de bilirrubina conjugada no plasma pode ser excretado na urina. Na hiperbilirrubinemia conjugada prolongada, uma porção do pigmento circulante pode ser ligado covalentemente à albumina; isso é chamado de fração de bilirrubina delta.

Os níveis séricos de bilirrubina no adulto normal variam entre 0,3 e 1,2 mg/dL, e a taxa de produção sistêmica de bilirrubina é igual às taxas de captação hepática, conjugação e excreção biliar. A icterícia torna-se evidente quando os níveis séricos de bilirrubina aumentam acima de 2,0 a 2,5 mg/dL; níveis de até 30 a 40 mg/dL podem ocorrer com uma doença severa. A icterícia ocorre quando o equilíbrio entre a produção e a eliminação de bilirrubina é perturbado por um ou mais dos seguintes mecanismos ([Tabela 18-2](#)): (1) produção extra-hepática excessiva de bilirrubina; (2) redução da captação pelos hepatócitos; (3) prejuízo da conjugação; (4) diminuição da excreção hepatocelular; e (5) prejuízo do fluxo biliar. Os três primeiros mecanismos produzem hiperbilirrubinemia não conjugada e os dois últimos produzem hiperbilirrubinemia predominantemente conjugada. Embora mais de um mecanismo possa estar operando, em geral um mecanismo predomina; portanto, o conhecimento da principal forma de bilirrubina plasmática é útil para avaliar as possíveis causas da hiperbilirrubinemia.

TABELA 18-2 Causas de Icterícia

HIPERBILIRRUBINEMIA PREDOMINANTEMENTE NÃO CONJUGADA

Produção em excesso de bilirrubina

Anemias hemolíticas

Reabsorção de sangue de hemorragia interna (p. ex., sangramento no trato alimentar, hematomas)

Eritropoiese ineficaz (p. ex., anemia perniciosa, talassemia)

Redução da captação hepática

Interferência de drogas com os sistemas de transporte das membranas

Alguns casos de síndrome de Gilbert

Prejuízo da conjugação de bilirrubina

Ícterícia fisiológica do recém-nascido (diminuição da atividade de UGT1A1, diminuição da excreção)

Ícterícia do leite materno (p-glicuronidases no leite)

Deficiência genética de atividade de UGT1A1 (síndrome de Crigler-Najjar tipos I e II)

Síndrome de Gilbert

Doença hepatocelular difusa (p. ex., hepatite viral ou induzida por drogas, cirrose)

HIPERBILIRRUBINEMIA PREDOMINANTEMENTE CONJUGADA

Deficiência de transportadores da membrana canalicular (síndrome de Dubin-Johnson, síndrome de Rotor)

Prejuízo do fluxo biliar

UGT, uridina difosfato-glicuroniltransferase.

Duas condições resultam de defeitos específicos no metabolismo hepatocelular da bilirrubina.

Icterícia Neonatal. Uma vez que o maquinário hepático para conjugação e excreção da bilirrubina não amadurece completamente até cerca de 2 semanas de idade, quase todo recém-nascido desenvolve uma hiperbilirrubinemia não conjugada leve e transitória, chamada de icterícia neonatal ou *icterícia fisiológica do recém-nascido*. Esta pode ser exacerbada pela amamentação, como resultado da presença de enzimas que desconjugam a bilirrubina no leite materno. Entretanto, uma icterícia que persiste no recém-nascido é anormal, discutida mais adiante em *hepatite neonatal*.

Hiperbilirrubinemias Hereditárias. Múltiplas mutações ge-néticas podem causar hiperbilirrubinemia hereditária¹⁵ (Tabela 18-3). Na *síndrome de Crigler-Najjar de tipo I*, a UGT1A1 hepática (descrita anteriormente) está completamente ausente, e a bile incolor contém apenas quantidades mínimas de bilirrubina não conjugada. *O fígado é morfológicamente normal à microscopia óptica e eletrônica*. Contudo, a bilirrubina não conjugada sérica atinge níveis muito elevados, produzindo icterícia e íctero severos. Sem um transplante de fígado, essa condição é invariavelmente fatal, causando a morte secundária a *kernicterus* dentro de 18 meses após o nascimento.

TABELA 18-3 Hiperbilirrubinemias Hereditárias

Distúrbio	Herança	Defeitos no Metabolismo da Bilirrubina	Patologia Hepática	Curso Clínico
HIPERBILIRRUBINEMIA NÃO CONJUGADA				
Síndrome de Crigler-Najjar tipo I	Autossômica recessiva	Atividade de UGT1A1 ausente	Nenhuma	Fatal no período neonatal
Síndrome	Autossômica			Geralmente

de Crigler-Najjar tipo II	dominante com penetrância variável	Atividade de UGT1A1 diminuída	Nenhuma	leve, kernicterus ocasional
Síndrome de Gilbert	Autossômica recessiva	Atividade de UGT1A1 diminuída	Nenhuma	Inócua

HIPERBILIRRUBINEMIA CONJUGADA

Síndrome de Dubin-Johnson	Autossômica recessiva	Prejuízo da excreção biliar de glicuronídeos de bilirrubina em função de mutação na proteína associada à resistência a múltiplos medicamentos 2 (MRP2) canalicular	Glóbulos citoplasmáticos pigmentados; ? metabólitos de epinefrina	Inócua
			Nenhuma	Inócua
Síndrome de Rotor	Autossômica recessiva	Diminuição da captação hepática e armazenamento?		
		Diminuição da excreção biliar?		

UGT, uridina difosfato-glicuroniltransferase.

A *síndrome de Crigler-Najjar de tipo II* é um distúrbio menos severo e não fatal, no qual a atividade da enzima UGT1A1 está grandemente reduzida e a enzima é capaz apenas de formar bilirrubina monoglicuronidada. Ao contrário da síndrome de Crigler-Najjar de tipo I, a única consequência significativa é a pele extraordinariamente amarela. O tratamento com fenobarbital pode melhorar a glicuronidação da bilirrubina pela indução de hipertrofia do retículo plasmático hepatocelular.

A *síndrome de Gilbert* é uma condição hereditária, relativamente comum, benigna, que se manifesta por hiperbilirrubinemia leve, flutuante, na ausência de hemólise ou doença hepática. Afeta 3% a 10% da população dos EUA. Na síndrome de Gilbert, a atividade de glicuronidação da bilirrubina hepática corresponde a aproximadamente 30% do normal, uma redução menos severa que nas síndromes de Crigler-Najjar. Na maioria dos pacientes, ela é causada pela inserção homozigótica de duas bases adicionais na região promotora 5' do gene de *UGT1*, provocando redução da transcrição. A hiperbilirrubinemia leve pode não ser descoberta por muitos anos e não está associada a perturbações funcionais. Quando detectada na adolescência ou na vida adulta, tipicamente ocorre em associação com um estresse, como uma doença intercorrente, exercício extenuante ou jejum. A síndrome de Gilbert em si não tem consequências clínicas, com exceção da ansiedade que um portador de icterícia possa, justificavelmente, sofrer com esta condição inócua sob outros aspectos. Contudo, indivíduos que apresentam a síndrome de Gilbert podem ser mais susceptíveis aos efeitos adversos de drogas metabolizadas por UGT1A1.

A síndrome de Dubin-Johnson é um distúrbio autossômico recessivo caracterizado por hiperbilirrubinemia conjugada crônica. É causada por um defeito na excreção hepatocelular de glicuronídeos de bilirrubina pela membrana canalicular. A base molecular desta síndrome é a ausência da proteína canalicular, a *proteína associada à resistência a múltiplos medicamentos 2*, que é responsável pelo transporte dos glicuronídeos de bilirrubina e ânions orgânicos relacionados para a bile. ¹⁶ O fígado exibe uma pigmentação escura devida a grânulos pigmentados grosseiros no citoplasma dos hepatócitos (Fig. 18-5). A microscopia eletrônica revela que o pigmento está localizado nos lisossomos: ele parece ser composto por polímeros de metabólitos de epinefrina. O fígado é normal sob outros aspectos. Com exceção de uma icterícia crônica ou recorrente de intensidade flutuante, a maioria dos pacientes é assintomática e tem uma expectativa de vida normal.

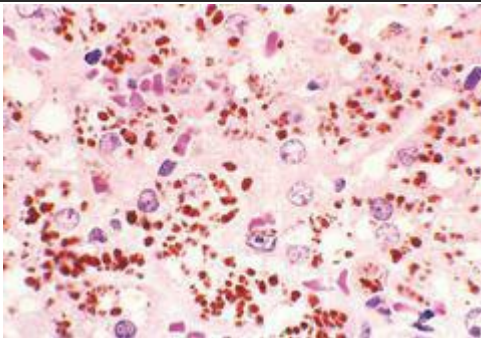


FIGURA 18-5

Síndrome de Dubin-Johnson, exibindo inclusões de pigmentos abundantes em hepatócitos normais sob outros aspectos.

A *síndrome de Rotor* é uma forma rara de hiperbilirrubinemia conjugada assintomática associada a múltiplos defeitos na captação hepatocelular e excreção dos pigmentos de bilirrubina. A base molecular precisa desta síndrome é desconhecida. O fígado é morfológicamente normal. Como na síndrome de Dubin-Johnson, pacientes com a síndrome de Rotor apresentam icterícia, mas têm vida normal sob outros aspectos.

Colestase

Colestase denota uma condição patológica de prejuízo da formação de bile e do fluxo biliar, levando ao acúmulo de pigmento biliar no parênquima hepático.¹⁷ *Pode ser causada por obstrução extra-hepática ou intra-hepática dos canais biliares ou por defeitos da secreção de bile pelos hepatócito.* Os pacientes podem apresentar icterícia, prurido, xantomas cutâneos (acúmulo focal de colesterol) ou sintomas relacionados a má absorção intestinal, incluindo deficiências nutricionais das vitaminas lipossolúveis A, D ou K. *Um achado laboratorial característico é a elevação dos níveis séricos de fosfatase alcalina e γ -glutamil transpeptidase (GGT), enzimas presentes nas membranas apicais de hepatócitos e células epiteliais do ducto biliar.*

Morfologia. Os aspectos morfológicos da colestase dependem de sua severidade, duração e causa subjacente. **Uma característica comum tanto à colestase obstrutiva quanto à não obstrutiva é o acúmulo de pigmento biliar no interior do parênquima hepático (Figs. 18-6 e 18-7).** Tampões verde-acastanhados alongados de bile são visíveis nos canaliculos biliares dilatados (Fig. 18-8). A ruptura dos canaliculos leva ao extravasamento de bile, que é rapidamente fagocitada pelas células de Kupffer. Gotículas de pigmento biliar também se acumulam nos hepatócitos, que podem assumir uma aparência fina, espumosa (**degeneração plumosa**).

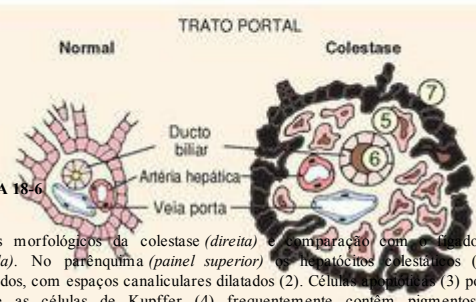
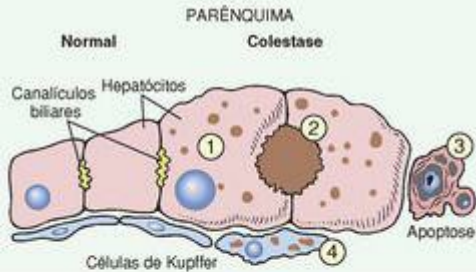


FIGURA 18-6

Aspectos morfológicos da colestase (*direita*) e comparação com o fígado normal (*esquerda*). No parênquima (*painel superior*) os hepatócitos colestáticos (1) estão aumentados, com espaços canaliculares dilatados (2). Células apoptóticas (3) podem ser vistas, e as células de Kupffer (4) frequentemente contêm pigmentos biliares regurgitados. Nos tratos portais do fígado obstruído (*painel inferior*) também ocorrem proliferação de ductúlos biliares (5), edema, retenção de pigmento biliar (6) e eventualmente inflamação neutrofílica (não mostrada). Os hepatócitos vizinhos (7) estão tumefeitos e sofrendo degeneração.

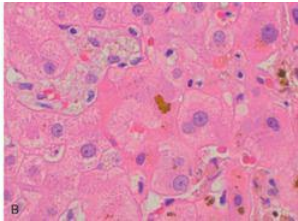
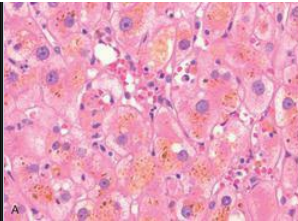


FIGURA 18-7

Histologia da colestase. **A**, Colestase intracelular exibindo pigmentos biliare no citoplasma; **B**, tampão de bile mostrando a expansão do canalículo biliar pela bile.

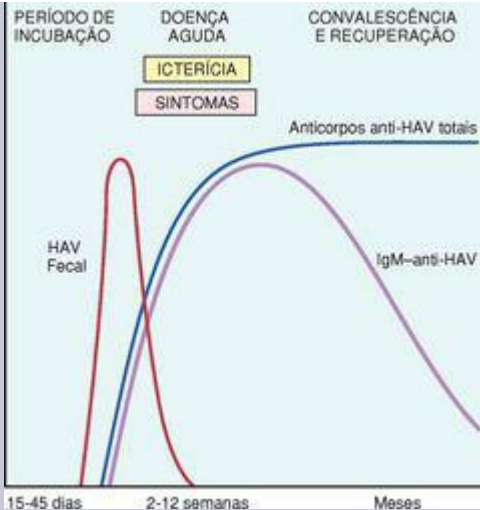


FIGURA 18-8

Seqüência de marcadores sorológicos na infecção por hepatite A aguda. HAV, vírus da hepatite A.

A obstrução da árvore biliar, seja intra-hepática ou extra-hepática, causa distensão dos ductos e dúcúlos biliares pela bile antes do ponto da lesão. A estase biliar e a pressão retrógrada induzem a proliferação de células epiteliais do ducto, e curvatura e reduplicação de ductos e dúcúlos nos tratos portais. Os dúcúlos labirínticos reabsorvem os sais biliares secretados, para proteger os ductos biliares obstruídos subseqüentes da ação detergente tóxica dos sais biliares. Os achados histológicos associados incluem edema do trato portal e infiltrados periductulares de neutrófilos. A colestase obstrutiva prolongada causa não apenas a alteração plasmosa dos hepatócitos, mas também uma dissolução focal dos hepatócitos por detergentes, originando lagos de bile preenchidos com resíduos celulares e pigmento. Uma obstrução não aliviada leva a fibrose do trato portal e, finalmente, cirrose biliar.

Uma vez que a obstrução biliar extra-hepática frequentemente é passível de alívio cirúrgico, o diagnóstico rápido e correto é imperativo. Em contraste, a colestase derivada de doenças da árvore biliar intra-hepática ou de insuficiência secretora hepatocelular (coletivamente chamadas de *colestase intra-hepática*) não se beneficia com a cirurgia (com exceção de transplante), e a condição do paciente pode ser agravada por um procedimento cirúrgico. *Portanto, existe certa urgência em fazer um diagnóstico correto da causa de icterícia e colestase.*

Colestase Intra-hepática Familiar Progressiva (CIFP). Aqui, discutiremos um grupo notável, porém heterogêneo, de condições colestáticas de herança autossômica recessiva conhecidas como CIFPs. ¹⁷ A CIFP-1 (também conhecida como doença de Byler, porque foi identificada pela primeira vez nos descendentes de Jacob Byler, um paciente Amish), a CIFP-2 e a CIFP-3 são causadas por mutações de três genes diferentes. CIFP-1 e CIFP-2 possuem um fenótipo semelhante, que inclui atividade de GGT normal ou quase normal e ausência de proliferação de ductulos biliares nos tratos portais.

A *colestase intra-hepática familiar progressiva 1 (CIFP-1)* é caracterizada por colestase que começa na infância, com prurido intenso devido aos níveis séricos elevados de ácidos biliares, e progride inexoravelmente para insuficiência hepática antes da idade adulta. O defeito genético geralmente consiste em uma mutação no gene *ATP8B1* no cromossomo 18q21, que causa prejuízo da secreção biliar por mecanismos que ainda não foram totalmente elucidados. ¹⁸ Na forma leve de CIFP-1, chamada de *colestase intra-hepática recorrente benigna*, ocorrem ataques intermitentes de colestase durante a vida, sem progressão para doença hepática crônica.

A *colestase intra-hepática familiar progressiva 2 (CIFP-2)* é causada por mutações na bomba de exportação de sais biliares canaliculares do hepatócito (BSEP), codificada pelo *ABCB11*. BSEP é um membro da família de transportadores de cassete de ligação de adenosina trifosfato (ABC). ¹⁹ Mutações no gene *ABCB11* causam um prejuízo severo da secreção de sais biliares na bile. Os pacientes sofrem de prurido extremo, falha de crescimento e progressão para cirrose na primeira década de vida. Esses pacientes também apresentam maior risco de colangiocarcinoma.

A *colestase intra-hepática familiar progressiva 3 (CIFP-3)* é causada por mutações no gene *ABCB4* e é caracterizada por colestase com *elevação* de GGT sérico. ²⁰ A proteína codificada por *ABCB4*, MDR3, é uma proteína de transporte canalicular específica para o fígado. Em indivíduos com CIFP-3, ocorre a ausência de fosfatidilcolina secretada na bile, o que deixa as superfícies apicais do epitélio da árvore biliar expostas à ação detergente integral dos sais biliares secretados, com resultante destruição tóxica desse epitélio e liberação de GGT na circulação.

Distúrbios Infeciosos

Os distúrbios inflamatórios do fígado dominam a prática clínica da hepatologia. Isso ocorre em parte porque praticamente qualquer agressão ao fígado pode destruir os hepatócitos e recrutar células inflamatórias, mas também porque as doenças inflamatórias frequentemente representam condições crônicas de longa duração. Entre os distúrbios inflamatórios, a infecção viral é de longe a mais frequente.

HEPATITE VIRAL

Infeções virais sistêmicas podem envolver o fígado, como na (1) mononucleose infecciosa (vírus Epstein-Barr), que pode causar uma hepatite leve durante a fase aguda; (2) infecção por citomegalovírus, particularmente em recém-nascidos ou pacientes imunossuprimidos; e (3) febre amarela (vírus da febre amarela), que constitui uma causa importante e séria de hepatite em países tropicais. Raramente, em crianças e pacientes imunossuprimidos, o fígado é afetado no curso de infecções por rubéola, adenovírus, herpesvírus ou enterovírus. Contudo, exceto quando especificado de outro modo, o termo *hepatite viral* é aplicado a infecções hepáticas causadas por um grupo de vírus conhecidos como vírus hepatotrópicos (vírus das hepatites A, B, C, D e E), que possuem uma afinidade particular pelo fígado (Tabela 18-4). Inicialmente, apresentaremos as principais propriedades de cada vírus hepatotrópico e, em seguida, discutiremos as características clinicopatológicas da hepatite viral aguda e crônica.

TABELA 18-4 Os Vírus das Hepatites

De Washington K: Inflammatory and infectious diseases of the liver. Em Iacobuzio-Donahue CA, Montgomery EA (eds): *Gastrointestinal and Liver Pathology*. Philadelphia, Churchill Livingstone; 2005. © Churchill Livingstone 2005

Vírus	Hepatite A	Hepatite B	Hepatite C	Hepatite D	Hepatite E
Tipo de vírus	ssRNA	parcialmente dsDNA	ssRNA	ssRNA circular defeituoso	ssRNA
Família viral	Hepatovírus; relacionados aos picornavírus	Hepadnavírus	<i>Flaviridae</i>	Partícula subviral na família <i>Deltaviridae</i>	Calicivírus
Via de transmissão	Fecal-oral (água ou alimentos contaminados)	Parenteral, contato sexual, perinatal	Parenteral; o uso de cocaína intranasal é um fator de risco	Parenteral	Fecal-oral
Período de incubação médio	2 a 4 semanas	1 a 4 meses	7 a 8 semanas	Mesmo que o HBV	4 a 5 semanas
Frequência de doença hepática crônica	Nunca	10%	~80%	5% (coinfecção); ≤ 70% para superinfecção	Nunca
				Deteção de	PCR para

Diagnóstico	Deteção de anticorpos IgM no soro	Deteção de HBsAg ou anticorpos contra HBcAg	PCR para HCV RNA; ELISA de 3-geração para deteção de anticorpos	anticorpos IgM e IgG; HDV RNA no soro; HDAg no fígado	HEV RNA; deteção de anticorpos IgM e IgG no soro
-------------	-----------------------------------	---	---	---	--

dsDNA, DNA de dupla fita; ELISA, ensaio imunoenzimático; HBcAg, antígeno nuclear do vírus da hepatite B; HBsAg, antígeno de superfície do vírus da hepatite B; HBV, vírus da hepatite B; HCV, vírus da hepatite C; HDAg, antígeno do vírus da hepatite D; HDV, vírus da hepatite D; HEV, vírus da hepatite E; IV, intravenoso; PCR, reação em cadeia da polimerase; ssRNA, RNA de única fita.

Vírus da Hepatite A

O vírus da hepatite A (HAV), o flagelo das campanhas militares desde a antiguidade, é uma doença benigna e autolimitada, com um período de incubação de 3 a 6 semanas. *O HAV não causa hepatite crónica ou um estado de portador e apenas raramente causa hepatite fulminante, por isso a taxa de fatalidade associada ao HAV corresponde a aproximadamente 0,1%.* O HAV ocorre no mundo todo e é endêmico em países onde a higiene e o saneamento estão abaixo dos padrões, nos quais as populações podem apresentar anticorpos detectáveis contra o HAV aos 10 anos de idade. A doença clínica tende a ser leve ou assintomática e é rara após a infância. Nos países desenvolvidos, a prevalência de soropositividade (indicativa de exposição prévia) aumenta gradualmente com a idade, atingindo 50% aos 50 anos de idade nos Estados Unidos. Nessa população a HAV aguda tende a ser uma doença febril esporádica. Os indivíduos afetados apresentam sintomas inespecíficos, como fadiga e perda do apetite, e frequentemente desenvolvem icterícia. Em geral, o HAV é responsável por cerca de 25% dos casos de hepatite aguda clinicamente evidente no mundo todo, e há uma estimativa de 30.000 a 50.000 novos casos por ano nos Estados Unidos.

O HAV, descoberto em 1973, é um pequeno picornavírus, não envelopado, de RNA de fita positiva, que ocupa seu próprio gênero, *Hepatovirus*. Ultraestruturalmente, o HAV é um capsídeo icosaédrico de 27 nm de diâmetro e pode ser cultivado *in vitro*. O receptor para o HAV é o HAVcr-1, uma glicoproteína semelhante à mucina integrante da membrana de classe I, com 451 aminoácidos, cuja função normal é desconhecida. ²¹ O HAV é disseminado pela ingestão de água e alimentos contaminados e é eliminado nas fezes em 2 a 3 semanas antes e 1 semana após o aparecimento da icterícia. Portanto, o contato pessoal próximo com um indivíduo afetado ou a contaminação fecal-oral durante esse período é responsável pela maioria dos casos e explica os surtos em ambientes institucionais, como escolas e creches, e as epidemias transmitidas pela água em locais onde as pessoas vivem em condições de aglomeração, sem saneamento. O HAV também pode ser detectado no soro e na saliva. *Uma vez que a viremia por HAV é transitória, a transmissão do HAV pelo sangue ocorre apenas raramente; portanto, o sangue doado não é examinado especificamente para este vírus.* Nos países desenvolvidos, infecções esporádicas podem ser contraídas pelo consumo de moluscos crus ou cozidos no vapor (ostras, mexilhões, mariscos), que concentram o vírus da água marinha contaminada por esgoto humano. Trabalhadores infectados na indústria de alimentos também podem representar uma fonte de

surtos. O HAV em si não parece ser citopático. A imunidade celular, particularmente as células T CD8+, tem um papel central na lesão hepatocelular durante a infecção por HAV. [22](#)

Anticorpos IgM específicos contra o HAV aparecem no sangue no início dos sintomas, constituindo um marcador confiável de infecção aguda ([Fig. 18-8](#)). A eliminação fecal do vírus termina quando o título de IgM aumenta. A resposta de IgM geralmente começa a decair em alguns meses e é seguida pelo aparecimento de IgG anti-HAV. Esta última persiste por anos, talvez conferindo imunidade vitalícia contra a reinfecção por todas as cepas de HAV. Entretanto, não há testes de rotina disponíveis para IgG anti-HAV. A presença deste anticorpo é inferida a partir da diferença entre anti-HAV total e IgM. A vacina contra HAV, disponível desde 1992, é eficaz para prevenir a infecção. [23](#)

Vírus da Hepatite B

O vírus da hepatite B (HBV) pode produzir (1) hepatite aguda com recuperação e eliminação do vírus, (2) hepatite crônica não progressiva, (3) doença crônica progressiva terminando em cirrose, (4) hepatite fulminante com necrose hepática maciça e (5) um estado de portador assintomático. A doença hepática crônica induzida por HBV é um precursor importante para o desenvolvimento de carcinoma hepatocelular. [24](#) As frequências aproximadas das evoluções clínicas da infecção por HBV estão ilustradas na [Figura 18-9](#).

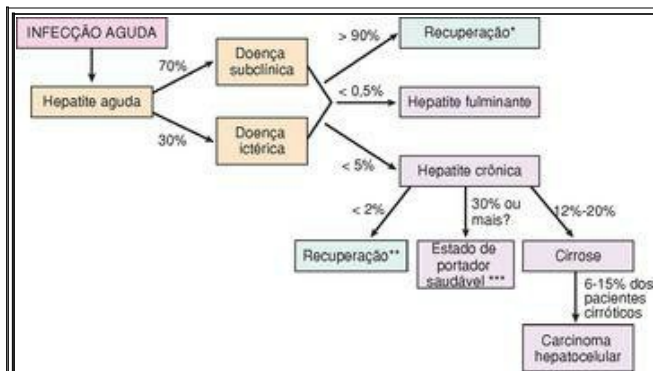


FIGURA 18-9

Possíveis evoluções da infecção por hepatite B em adultos, com suas frequências aproximadas nos Estados Unidos.*Recuperação de hepatite aguda refere-se à recuperação completa, assim como infecções latentes com manutenção da resposta de células T.**Recuperação de hepatite crônica é indicada por um teste negativo para HBsAg.***O estado de portador saudável é indicado por HBsAg positivo por > 6 meses; HBeAg negativo; HBV DNA sérico < 10⁵ cópias/mL; níveis persistentemente normais de AST e ALT; ausência de inflamação significativa e necrose na biópsia hepática.

A doença hepática decorrente de HBV constitui um enorme problema de saúde global. Um terço da população mundial (2 bilhões de pessoas) está infectada pelo HBV, e 400 milhões de pessoas apresentam infecção crônica. Setenta e cinco por cento de todos os portadores crônicos vivem na Ásia e na costa do Pacífico Ocidental. A prevalência global de infecção crônica por hepatite B varia amplamente, sendo elevada (> 8%) na África, na Ásia e no Pacífico Ocidental, intermediária (2% a 7%) no sul e leste da Europa e baixa (< 2%) na Europa Ocidental, América do Norte e Austrália. Como será discutido adiante, a taxa de portadores é determinada, em grande parte, pela idade no momento da infecção, sendo mais alta quando a infecção ocorre em crianças no período perinatal e mais baixa quando adultos são infectados. Nos Estados Unidos, a incidência da infecção por HBV diminuiu dramaticamente; estima-se atualmente que 46.000 novas infecções ocorram por ano, com aproximadamente 5.000 casos sintomáticos agudos.

O modo de transmissão do HBV varia com as áreas geográficas. Em regiões do mundo com alta prevalência, a transmissão perinatal durante o parto representa 90% dos casos. Em áreas com prevalência intermediária, a transmissão horizontal, especialmente no início da infância, é o modo de transmissão dominante. Esse tipo de disseminação ocorre por pequenos cortes e lacerações da pele ou das membranas mucosas entre crianças com contato corporal próximo. Em áreas de baixa prevalência como os Estados Unidos, a relação sexual heterossexual ou homossexual sem proteção e o abuso de drogas intravenosas (compartilhamento de agulhas e seringas) constituem os principais modos de disseminação. A incidência de disseminação relacionada a transfusões declinou grandemente nos últimos anos em razão da triagem de sangue doado e HBsAg e da exclusão de doadores de sangue pagos.

O HBV tem um período de incubação prolongado (4 a 26 semanas). Ao contrário do HAV, o HBV permanece no sangue até e durante episódios ativos de hepatite aguda e crônica. Nos Estados Unidos, a infecção aguda por HBV afeta principalmente adultos. Aproximadamente 70% apresentam sintomas leves ou até mesmo nenhum e não desenvolvem icterícia. Os demais 30% apresentam sintomas constitucionais inespecíficos, como anorexia, febre, icterícia e dor no quadrante superior direito. Em quase todos os casos, a infecção é autolimitada e cede sem tratamento. A doença crônica raramente ocorre em adultos em áreas não endêmicas. A hepatite fulminante também é rara, ocorrendo em aproximadamente 0,1 a 0,5% dos casos.

O HBV foi relacionado à hepatite pela primeira vez na década de 1960, quando a antígeno Austrália (posteriormente conhecido como antígeno de superfície do HBV) foi identificado. ²⁵ O vírus é um membro dos *Hepadnaviridae*, uma família de vírus DNA que causam hepatite em múltiplas espécies animais. Existem oito genótipos de HBV com distribuição geográfica ao redor do globo. O vírion de HBV maduro é uma “partícula Dane” de dupla camada, esférica, medindo 42 nm, que possui um envelope superficial externo de proteínas, lipídeos e carboidratos

envolvendo um núcleo elétron-denso, discretamente hexagonal, de 28 nm. O genoma do HBV consiste em uma molécula de DNA parcialmente circular de dupla fita, que possui 3.200 nucleotídeos ([Fig. 18-10](#)). O genoma do HBV contém quatro *frames* de leitura abertos, que codificam: [26](#)

Uma proteína “central” do nucleocapsídeo (HBcAg, antígeno central da hepatite B) e uma transcrição polipeptídica mais longa com uma região pré-central e central, designada como HBeAg (antígeno “e” da hepatite b). A região pré-central direciona o polipeptídeo HBeAg para a secreção no sangue, enquanto o HBcAg permanece nos hepatócitos para a montagem de vírions completos.

As glicoproteínas do envelope (HBsAg, antígeno de superfície da hepatite B), que consistem em três proteínas relacionadas: HBsAg grande (contendo Pré-S1, Pré-S2 e S), HBsAg médio (contendo Pré-S2 e S) e HBsAg pequeno (contendo apenas S). Os hepatócitos infectados são capazes de sintetizar e secretar quantidades maciças de proteína de superfície não infecciosa (principalmente HBsAg pequeno).

Uma polimerase (Pol) que exibe tanto atividade de DNA polimerase quanto atividade de transcriptase reversa. A replicação genômica ocorre por meio de um modelo de RNA intermediário, por um ciclo de replicação específico: DNA → RNA → DNA.

A proteína HBx, que é necessária para a replicação viral e pode agir como transativador da transcrição dos genes virais e de uma grande variedade de genes do hospedeiro. Ela foi implicada na patogenia do câncer de fígado na infecção por HBV.

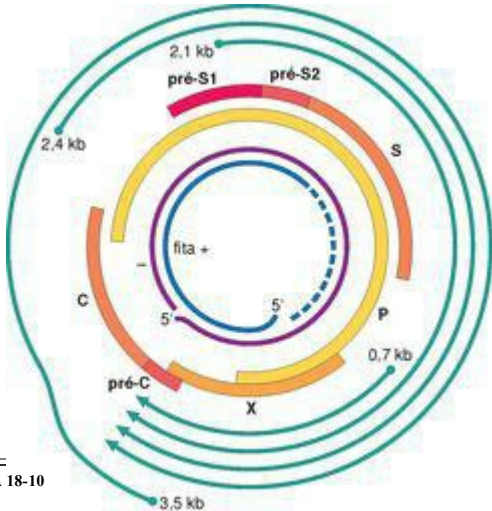


FIGURA 18-10

Representação diagramática da estrutura genômica e componentes transcritos do vírion de hepatite B. Os ciclos mais internos representam a fita (+) de DNA e a fita (-) de DNA do vírion. As barras espessas marcadas como P, X, pré-C, C, pré-S1, pré-S2 e S indicam os peptídeos derivados do vírion. As linhas mais externas denotam as transcrições de RNAm do vírion.

O curso natural da doença pode ser acompanhado por marcadores sorológicos ([Fig. 18-11](#)).

HBsAg aparece antes do início dos sintomas, atinge o pico durante a doença evidente e então diminui até níveis indetectáveis em 3 a 6 meses.

O anticorpo anti-HBs não aumenta até que a doença aguda tenha passado e geralmente não é detectável por algumas semanas a vários meses após o desaparecimento do HBsAg. Os anticorpos anti-HBs podem persistir por toda a vida, conferindo proteção; essa é a base para as estratégias de vacinação atuais usando HBsAg não infeccioso.

HBeAg, HBV-DNA e DNA polimerase aparecem no soro logo após HBsAg, e todos indicam replicação viral ativa. A persistência de HBeAg é um indicador importante de

replicação viral contínua, infectividade e provável progressão para hepatite crônica. O aparecimento de anticorpos anti-HBe implica que uma infecção aguda atingiu seu pico e está declinando.

IgM anti-HBc torna-se detectável no soro pouco tempo antes do início dos sintomas, simultaneamente à manifestação de elevação dos níveis séricos de aminotransferases (indicativa de destruição de hepatócitos). Ao longo de um período de meses, o anticorpo IgM anti-HBc é substituído por IgG anti-HBc. Como no caso do anti-HAV, não existe um exame direto para IgG anti-HBc, mas sua presença é inferida a partir do declínio de IgM anti-HBc em face de níveis crescentes de anti-HBc total.

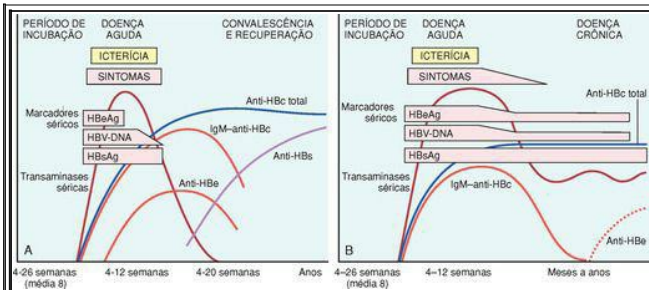


FIGURA 18-11

Sequência de marcadores sorológicos para hepatite viral B demonstrando (A) infecção aguda com resolução e (B) progressão para infecção crônica.

Ocasionalmente, surgem cepas mutantes de HBV, que não produzem HBeAg, mas são competentes para replicação e expressam HBcAg. Nestes pacientes, o HBeAg pode ser baixo ou indetectável, apesar da presença da carga viral de HBV. Um segundo evento sinistro é o aparecimento de mutantes de escape induzidos pela vacina, que se replicam na presença de imunidade induzida por vacina. Por exemplo, em um mutante viral deste tipo, a substituição de arginina no aminoácido 145 de HBsAg por glicina altera significativamente o reconhecimento de HBsAg por anticorpos anti-HBsAg.

Apesar da natureza autolimitada da infecção aguda por HBV, estudos recentes mostram que

níveis muito baixos de HBV DNA podem ser detectados por análise de PCR no sangue de alguns indivíduos, que podem apresentar anticorpos anti-HBe. Não se tem certeza neste momento se o material viral detectado é composto por fragmentos virais, vírus infecciosos ou vírus não infecciosos, mas o material persiste por muitos anos.

A resposta imunológica do hospedeiro ao vírus é o principal determinante da evolução da infecção. ²⁷ Os mecanismos de imunidade inata protegem o hospedeiro durante as fases iniciais da infecção, e uma resposta intensa de células CD4+ e CD8+ produtoras de interferon γ e específicas para o vírus está associada à resolução da infecção aguda. Existem várias razões para acreditar que o HBV não cause lesão direta ao hepatócito. Acima de tudo, muitos portadores crônicos possuem vírions em seus hepatócitos sem evidência de lesão celular. Acredita-se que a lesão dos hepatócitos seja resultante da agressão a células infectadas pelo vírus por células T CD8+ citotóxicas.

A hepatite B pode ser prevenida pela vacinação e pela triagem de sangue, órgão e tecidos de doadores. A vacina é preparada a partir de HBsAg purificado produzido na levedura. A vacinação induz uma resposta protetora de anticorpos anti-HBs em 95% dos lactentes, crianças e adolescentes. A vacinação universal teve um sucesso notável em Taiwan e Gâmbia, mas infelizmente não foi adotada no mundo todo.

Vírus da Hepatite C

O vírus da hepatite C (HCV) é uma importante causa de doença hepática no mundo todo, com aproximadamente 170 milhões de pessoas afetadas. Aproximadamente 4,1 milhões de norte-americanos, ou 1,6% da população, apresentam infecção crônica por HCV. Isso faz do HCV a infecção transmitida pelo sangue mais comum, responsável por quase metade de todos os indivíduos com doença hepática crônica nos EUA. Notavelmente, houve uma diminuição na incidência anual de infecção com relação ao seu pico na metade da década de 1980 de mais de 230.000 novas infecções por ano para uma taxa atual de 19.000 novas infecções por ano. Esse bem-vindo declínio foi causado primariamente por uma redução acentuada das causas associadas a transfusão como resultado de procedimentos de triagem. Entretanto, o número de pacientes com infecção crônica continuará a aumentar, pela possível persistência da infecção por HCV por toda a vida. *Em contraste com o HBV, a progressão para doença crônica ocorre na maioria dos indivíduos infectados por HCV, e cirrose eventualmente ocorre em 20% a 30% dos indivíduos com infecção crônica por HCV.* Portanto, o HCV é a causa mais comum de doença hepática crônica nos Estados Unidos e a indicação mais comum para transplante de fígado.

De acordo com dados de 2008 dos Centros para Controle de Doenças nos EUA, os fatores de risco mais comuns para infecção por HCV são:

- Abuso de drogas intravenosas (54%).
- Múltiplos parceiros sexuais (36%).
- Realização de cirurgia nos últimos 6 meses (16%).
- Ferimento por picada de agulha (10%).
- Contatos múltiplos com uma pessoa infectada por HCV (10%).
- Atividade profissional na área médica ou odontológica (1,5%).
- Desconhecido (32%).

Atualmente, a transmissão do HCV por transfusão de sangue está próxima a zero nos Estados Unidos; o risco de adquirir HCV por picadas de agulhas é cerca de seis vezes maior que para o HIV (1,8 *versus* 0,3%). Em crianças, a principal via de infecção é a perinatal, porém esta é muito menor que para HBV (6% *versus* 20%). Observe que os pacientes podem apresentar múltiplos fatores de risco (o total dos riscos relacionados anteriormente é > 100%).

O HCV, descoberto em 1989, é um membro da família *Flaviviridae*. É um vírus RNA pequeno, envelopado, de fita única, com um genoma de 9,6 quilobase (kb), que codifica uma única poliproteína com um *frame* de leitura aberto, que é subsequentemente processada em proteínas funcionais (Fig. 18-12). Revisaremos brevemente a estrutura genômica do HCV, porque ela está relacionada à patogênia da hepatite C. A extremidade 5' do genoma codifica uma proteína nuclear do nucleocapsídeo altamente conservada, seguida pelas proteínas de envelope E1 e E2. Duas regiões hipervariáveis (HVR 1 e 2) estão presentes na sequência E2. Acredita-se que a proteína p7 funcione como um canal iônico. Na direção da extremidade 3' estão seis proteínas não estruturais menos conservadas: NS2, NS3, NS4A, NS4B, NS5A e NS5B. NS5B é a RNA polimerase viral dependente de RNA. As sequências 3' dos RNAs de fita positiva e negativa contribuem para funções de ação *cis* essenciais para a replicação viral. Acredita-se que a estrutura secundária e as propriedades de ligação a proteínas dessas regiões não translacionadas e altamente conservadas promovam a síntese de HCV RNA e a estabilidade do genoma por meio da ligação de várias proteínas do hospedeiro e do vírus.

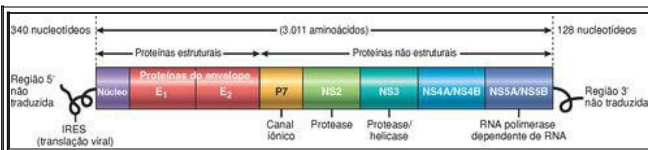


FIGURA 18-12

Representação diagramática da estrutura genômica viral da hepatite C (HCV). O HCV é um vírus RNA de fita (+) que contém duas regiões não traduzidas nas extremidades 5' e 3'. O vírus codifica um único polipeptídeo, que é processado em múltiplas proteínas virais. A possível função de cada proteína individual é destacada.

Em decorrência da fidelidade desprezível da RNA polimerase do HCV (NS5B), o vírus é inerentemente instável, originando múltiplos genótipos e subtipos. Na verdade, em qualquer paciente considerado, o HCV circula como uma população de variantes divergentes, porém

intimamente relacionadas, conhecidas como *quase-espécies*.²⁸ Com o tempo, dezenas de quase-espécies podem ser detectadas em um indivíduo e mapeadas como cepas derivadas da cepa de HCV original que infectou o paciente. A proteína E2 do envelope é o alvo de muitos anticorpos anti-HCV, mas também é a região mais variável de todo o genoma viral, permitindo que cepas virais emergentes escapem dos anticorpos neutralizantes. Esta instabilidade genômica e a variabilidade antigênica têm dificultado seriamente os esforços para desenvolver uma vacina contra o HCV. Em particular, *títulos elevados de IgG anti-HCV, que ocorrem após uma infecção ativa, não conferem imunidade efetiva de um modo consistente*. Um aspecto característico da infecção por HCV, portanto, consiste em surtos repetidos de lesão hepática, resultantes da reativação de uma infecção preexistente ou da emergência de uma cepa endógena que tenha sofrido uma mutação recente.

O período de incubação da hepatite por HCV varia de 2 a 26 semanas, com uma média de 6 a 12 semanas. Em aproximadamente 85% dos indivíduos, o curso clínico da infecção aguda é assintomático e facilmente ignorado. HCV RNA é detectável no sangue por 1 a 3 semanas, coincidindo com as elevações de transaminases séricas. Na infecção aguda sintomática por HCV, anticorpos anti-HCV são detectados em apenas 50% a 70% dos pacientes; nos demais pacientes, os anticorpos anti-HCV surgem após 3 a 6 semanas. O curso clínico da hepatite aguda por HCV é mais leve que com o HBV; raros casos podem ser severos e indistinguíveis da hepatite por HAV ou HBV. Respostas imunológicas potentes envolvendo células T CD4+ e CD8+ estão associadas a infecções por HCV autolimitadas, mas não se sabe por que apenas uma pequena minoria dos indivíduos é capaz de eliminar a infecção por HCV.

Infecção persistente e hepatite crônica são as marcas registradas da infecção por HCV, apesar da natureza geralmente assintomática da doença aguda. Esta ocorre em 80% a 85% dos casos. Cirrose pode desenvolver-se ao longo de 5 a 20 anos após uma infecção aguda em 20% a 30% dos pacientes com infecção persistente. Os mecanismos que levam à cronicidade da infecção por HCV não são bem compreendidos, mas está claro que o vírus desenvolveu múltiplas estratégias para ludibriar a imunidade antiviral do hospedeiro.²⁹ O HCV é capaz de inibir ativamente a resposta antiviral celular mediada por interferon (IFN) em múltiplas etapas, incluindo sinalização do receptor *Toll-like* em resposta ao reconhecimento do RNA viral e sinalização subsequente de receptores de IFN que conferem às células um estado antiviral.

Na infecção crônica por HCV, o HCV RNA circulante persiste em muitos pacientes apesar da presença de anticorpos neutralizantes, incluindo mais de 90% dos pacientes com doença crônica (Fig. 18-13). Consequentemente, em pessoas com hepatite crônica, o teste de HCV RNA deve ser realizado para avaliar a replicação viral e confirmar o diagnóstico de infecção por HCV. *Um aspecto clínico bastante característico da infecção crônica por HCV consiste em elevações episódicas das aminotransferases séricas, com períodos normais ou quase normais intercalados. Insuficiência hepática fulminante ocorre raramente.*

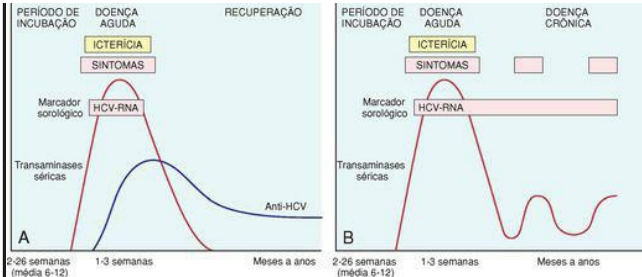


FIGURA 18-13

Seqüência de marcadores sorológicos por hepatite HCV. **A**, Infecção aguda com resolução; **B**, progressão para infecção crônica.

Vírus da Hepatite D

Também chamado de “vírus da hepatite D”, o vírus da hepatite D (HDV) é um vírus RNA único que depende do HBV para seu ciclo de vida. A infecção por HDV surge nas seguintes situações: [30](#)

Uma *coinfecção aguda* ocorre após a exposição a soro contendo tanto HDV quanto HBV. O HBV deve se estabelecer primeiro para fornecer o HBsAg necessário para o desenvolvimento de vírions de HDV completos.

Superinfecção ocorre quando um portador crônico de HBV é exposto a um novo inóculo de HDV. Isso resulta em doença 30 a 50 dias mais tarde.

Infecção latente independente do auxiliar observada no contexto de transplante de fígado.

A *coinfecção* por HBV e HDV resulta em hepatite B + D aguda, que é clinicamente indistinguível da hepatite B aguda clássica e geralmente é transitória e autolimitada. A eliminação da hepatite B leva à eliminação do HDV. A taxa de progressão para infecção crônica não é diferente da observada após a hepatite B aguda clássica. Contudo, uma alta incidência de insuficiência hepática foi relatada entre usuários de drogas.

A *superinfecção* por HDV em um portador crônico de HBsAg pode se manifestar como hepatite aguda severa em portador de HBV previamente não reconhecido ou como exacerbação da hepatite B crônica preexistente. A infecção crônica por HDV ocorre em 80% a 90% desses

pacientes. A superinfecção pode ter duas fases: uma fase aguda, com replicação ativa de HDV e supressão de HBV com altos níveis de ALT, e uma fase crônica, na qual a replicação de HDV diminui, a replicação de HBV aumenta, os níveis de ALT flutuam e a doença progride para cirrose e o câncer hepatocelular (CHC).

Uma *infecção latente independente do auxiliar* pode ser vista em transplantes de fígado. HDV pode ser detectado nos núcleos do fígado enxertado dentro de poucas horas após o transplante, sem evidência de infecção por HDV produtiva ou reinfeção por HBV. Isso provavelmente ocorre em razão de infecção do aloenxerto por HDV isolado, enquanto a infecção concomitante por HBV é prevenida pela administração de imunoglobulina contra hepatite B administrada para evitar a reinfeção por HBV. Durante esta fase de latência, não há evidência de doença hepática. Viremia por HDV e hepatite surgem apenas quando o HBV escapa da neutralização e ocorre coinfeção do enxerto com altos níveis de replicação de HBV, levando à ativação do HDV pelo vírus auxiliar.

A infecção por HDV é mundial, com uma estimativa de 15 milhões de indivíduos afetados (aproximadamente 5% dos 300 milhões de pessoas infectadas pelo HBV). A prevalência varia grandemente em diferentes países. É elevada na bacia amazônica, na África, no Oriente Médio e no sul da Itália. Vinte a quarenta por cento dos portadores de HBsAg podem apresentar anticorpos anti-HDV, embora tenha havido uma queda definitiva nos últimos anos. Nos Estados Unidos, o HDV praticamente desapareceu de hemofílicos e outros indivíduos que recebem transfusão de sangue em decorrência dos procedimentos de triagem para HBV. Surpreendentemente, a infecção por HDV é rara na grande população de portadores de HBsAg no Sudeste da Ásia e na China.

O HDV, descoberto em 1977, é uma partícula de 35 nm, com duplo envoltório, que à microscopia eletrônica lembra a “partícula Dane” do HBV. O antígeno de revestimento externo do HBsAg envolve uma unidade polipeptídica interna, chamada de antígeno delta (HDAg), a única proteína produzida pelo vírus. Associada ao HDAg existe uma pequena molécula circular de RNA de fita única, cujo comprimento é menor que o genoma de qualquer vírus animal conhecido. A replicação do vírus é feita por síntese de RNA orientada por RNA pela RNA polimerase do hospedeiro, principalmente Pol II.

Diagnóstico. O HDV RNA é detectável no sangue e no fígado imediatamente antes e nos primeiros dias de doença sintomática aguda. IgM anti-HDV é o indicador mais confiável de exposição recente ao HDV, embora seu aparecimento seja tardio e frequentemente breve. Todavia, a coinfeção aguda por HDV e HBV é mais adequadamente indicada pela detecção de IgM contra HDAg e HBcAg (denotando uma nova infecção de hepatite B). Na hepatite delta crônica originada da superinfecção por HDV, HBsAg está presente no soro, e os anticorpos anti-HDV (IgG e IgM) persistem por meses ou mais. O tratamento da infecção por HDV é limitado a IFN- α .³⁰ Outros agentes antivirais para HBV não mostraram eficácia. A vacinação contra HBV também pode prevenir a infecção por HDV.

Vírus da Hepatite E

A hepatite causada pelo vírus da hepatite E (HEV) é uma infecção de transmissão entérica, pela água, que ocorre primariamente em adultos jovens até a meia-idade; infecção esporádica e

doença manifesta em crianças são raras. HEV é uma doença zoonótica com reservatórios animais, como macacos, gatos, porcos e cães.³¹ Foram relatadas epidemias na Ásia e no subcontinente indiano, África subsaariana e México. Uma infecção esporádica pode ocorrer em viajantes que se destinam a essas regiões, mas, principalmente, a infecção por HEV representa mais de 30% a 60% dos casos de hepatite aguda esporádica na Índia, excedendo a frequência do HAV. *Um aspecto característico da infecção por HEV é a alta taxa de mortalidade entre gestantes, chegando a 20%.* Na maioria dos casos, a doença é autolimitada; o HEV não está associado a doença hepática crônica ou viremia persistente. O período de incubação médio após a exposição corresponde a 6 semanas.

Descoberto em 1983, o HEV é um vírus RNA de fita positiva, não envelopado, do gênero *Herpevirus*.³¹ As partículas virais medem 32 a 34 nm de diâmetro, e o genoma do RNA tem aproximadamente 7,3 kb de tamanho. Um antígeno específico (HEV Ag) pode ser identificado no citoplasma dos hepatócitos durante a infecção ativa, e vírions são eliminados nas fezes durante a doença aguda.

Diagnóstico. Antes do início da doença clínica, HEV RNA e vírions de HEV podem ser detectados por PCR nas fezes e no soro. As primeiras manifestações de elevação das aminotransferases séricas, doença clínica e elevação dos títulos de IgM anti-HEV são praticamente simultâneas. Os sintomas cedem em 2 a 4 semanas, e nesse período IgM é substituída por um título persistente de IgG anti-HEV.

Vírus da Hepatite G

Um flavivírus que apresenta similaridades com o HCV foi clonado em 1995 e chamado de vírus da hepatite G (HGV, também referido como GBV-C). O HGV é transmitido por sangue ou hemoderivados contaminados e por contato sexual. Contudo, o HGV recebeu um nome inadequado: *ele não é hepatotrópico e não causa elevações das aminotransferases séricas.* Em vez disso, o vírus parece replicar-se na medula óssea e no baço. A prevalência de HGV RNA em doadores de sangue norte-americanos varia de 1% a 4%, mas uma vez que o vírus não causa uma doença humana conhecida, os doadores de sangue não precisam de triagem. O HGV geralmente coinfesta indivíduos infectados pelo vírus da imunodeficiência humana (HIV; prevalência 35%); curiosamente, essa dupla infecção tem um efeito relativamente protetor contra a doença por HIV.³²

Síndromes Clinicopatológicas da Hepatite Viral

Várias síndromes clínicas podem desenvolver-se após a exposição aos vírus de hepatite: (1) infecção assintomática aguda com recuperação (apenas evidência sorológica); (2) hepatite sintomática aguda com recuperação, anictérica ou ictérica; (3) hepatite crônica, com ou sem progressão para cirrose; e (4) hepatite fulminante com necrose hepática maciça ou submaciça.

Cada um dos vírus hepatotrópicos pode causar infecção aguda assintomática ou sintomática. Um pequeno número de pacientes adultos infectados por HBV desenvolvem hepatite crônica. Em contraste, o HCV é notório pela infecção crônica. HAV e HEV não causam hepatite crônica. Hepatite fulminante é pouco comum e é vista primariamente com o HBV. Embora HBV e HCV sejam responsáveis pela maioria dos casos de hepatite crônica, existem muitas outras causas de

hepatite crônica (descritas adiante), incluindo alcoolismo crônico, medicamentos (p. ex., isoniazida, α -metildopa, metotrexato), toxinas, doença de Wilson, deficiência de α_1 -antitripsina e autoimunidade. Portanto, estudos sorológicos e moleculares são essenciais para o diagnóstico de hepatite viral e para diferenciar os vários tipos.

Infecção Assintomática Aguda com Recuperação. Os pacientes deste grupo são identificados apenas incidentalmente com base na elevação mínima das transaminases séricas ou, após o fato, pela presença de anticorpos antivirais. No mundo todo, infecções por HAV e HBV frequentemente constituem eventos subclínicos na infância, verificados apenas na vida adulta pela presença de anticorpos anti-HAV ou anti-HBV.

Infecção Sintomática Aguda com Recuperação. Qualquer vírus hepatotrópico pode causar hepatite viral aguda sintomática. Qualquer que seja o agente, a doença é mais ou menos a mesma e pode ser dividida em quatro fases: (1) um período de incubação, (2) uma fase pré-ictérica sintomática, (3) uma fase icterica sintomática e (4) convalescença. O período de incubação para os diferentes vírus é fornecido na [Tabela 18-4](#). A infectividade máxima ocorre durante os últimos dias assintomáticos do período de incubação e nos primeiros dias de sintomas agudos.

Hepatite Crônica. A hepatite crônica é definida como a evidência sintomática, bioquímica ou sorológica de doença hepática contínua ou recorrente por mais de 6 meses. Como mencionado anteriormente, a infecção por HCV causa hepatite crônica com alta frequência, enquanto apenas um pequeno número de pacientes infectados por HBV desenvolve doença crônica. Os aspectos clínicos da hepatite crônica são extremamente variáveis e não são indicativos da evolução. Em alguns pacientes, os únicos sinais de doença crônica são as elevações persistentes de transaminases séricas. O sintoma mais comum é fadiga; sintomas menos comuns são mal-estar, perda de apetite e surtos ocasionais de icterícia leve. Os achados físicos são poucos, sendo que os mais comuns são os angiomas tipo *spider*, eritema palmar, hepatomegalia leve, sensibilidade hepática e esplenomegalia leve. Estudos laboratoriais podem revelar um prolongamento do tempo de protrombina e, em alguns casos, hiperglobulinemia, hiperbilirrubinemia e elevações leves dos níveis de fosfatase alcalina. Ocasionalmente, em casos de HBV e HCV, uma doença de complexo imunológico pode desenvolver-se secundariamente à presença de complexos de antígeno-anticorpo circulantes, na forma de vasculite (subcutânea ou visceral, [Cap. 11](#)) e glomerulonefrite ([Cap. 20](#)). Crioglobulinemia é encontrada em cerca de 35% dos indivíduos com hepatite C crônica.

O desenvolvimento de uma infecção crônica após exposição ao HBV constitui um problema clínico importante. *A idade no momento da infecção é o melhor determinante de cronicidade.* Quanto menor a idade no momento da infecção, maior é a probabilidade de cronicidade. Em muitas áreas endêmicas, a transmissão da mãe para o recém-nascido representa um fator de risco importante para infecção crônica por HBV. Embora seja raro, os pacientes podem se recuperar completamente da infecção crônica por HBV. [33](#) Apesar do progresso no tratamento da infecção crônica por HBV, é extremamente difícil obter uma cura completa. Por isso, a meta do tratamento da hepatite B crônica consiste em retardar a progressão da doença, reduzir a lesão hepática e prevenir cirrose hepática ou câncer do fígado. Os maiores problemas associados aos regimes terapêuticos atuais são a resistência viral e os efeitos colaterais.

O HCV é decididamente a causa mais comum de hepatite viral crônica. O diagnóstico clínico pode não ser aparente, porque os pacientes com infecção crônica por HCV muitas vezes apresentam sintomas leves ou ausentes. Contudo, mesmo pacientes com transaminases normais correm alto risco de desenvolver lesão hepática permanente. Portanto, qualquer indivíduo com HCV RNA detectável no soro necessita de atendimento médico.

A infecção por HCV é potencialmente curável. O tratamento atual é baseado na combinação de IFN- α peguado e ribavirina. A resposta à terapia depende do genótipo viral; pacientes com infecção pelos genótipos 2 ou 3 geralmente exibem as melhores respostas. Vários novos medicamentos direcionados para a protease e a polimerase virais estão sendo investigados.

O Estado de Portador. Um “portador” é um indivíduo que abriga e pode transmitir um organismo, mas não manifesta sintomas. No caso de vírus hepatotrópicos, essa definição é um pouco confusa, pois pode ser interpretada como indicativa de: (1) indivíduos que abrigam um dos vírus, mas não apresentam doença hepática; (2) aqueles que abrigam um dos vírus e apresentam lesão hepática não progressiva, mas permanecem essencialmente livres de sintomas ou incapacidade. Nos dois casos, particularmente no último, esses indivíduos constituem reservatórios para a infecção. No caso da infecção por HBV, um “portador saudável” frequentemente é definido como um indivíduo sem HBeAg, porém com a presença de anti-HBe, aminotransferases normais, HBV DNA sérico baixo ou indetectável e biópsia hepática exibindo ausência de inflamação e necrose significativas ([Fig. 18-9](#)). Em áreas não endêmicas como os Estados Unidos, menos de 1% das infecções por HBV adquiridas por adultos produz um estado de portador. Esta frequência é maior naqueles que apresentam hepatite B crônica ([Fig. 18-9](#)). Em contraste, a infecção por HBV adquirida no início da vida em áreas endêmicas (como sudeste da Ásia, China e África subsaariana) origina um estado de portador das duas categorias descritas acima em mais de 90% dos casos. Foi estimado que a infecção por HCV nos Estados Unidos possa produzir um estado de portador em 10% a 40% dos casos, mas, na maioria dos estudos, a ausência de doença hepática foi avaliada por níveis persistentemente normais de aminotransferases, e não por biópsia hepática. Essa é uma limitação desses estudos.

HIV e Hepatite Viral Crônica. Pelo modo de transmissão parecido e pela população de pacientes de alto risco semelhante, a coinfeção por HIV e pelos vírus de hepatite está se tornando um problema clínico. Entre pacientes com HIV, 10% estão infectados por HBV e 30% por HCV. A infecção crônica HBV e por HCV atualmente é uma das principais causas de morbidade e mortalidade em pacientes infectados por HIV, e doença hepática é a segunda causa de morte mais comum em indivíduos com a síndrome da imunodeficiência adquirida (AIDS).³⁴ Está claro que a infecção por HIV exacerba significativamente a severidade da doença hepática causada por HBV ou HCV. Menos claro é o impacto de HBV ou HCV sobre o curso da infecção por HIV. Além disso, agentes anti-HIV podem causar hepatotoxicidade em alguns pacientes coinfectados por HBV ou HCV.

Morfologia da Hepatite Aguda e Crônica. Os aspectos morfológicos gerais da hepatite viral estão ilustrados esquematicamente na [Figura 18-14](#). As alterações morfológicas na hepatite viral aguda e crônica são compartilhadas entre os vírus hepatotrópico e podem ser mimetizadas por reações a medicamentos ou doença hepática autoimune. As alterações

tissulares causadas pela infecção aguda por HAV, HBV, HCV e HEV em geral são semelhantes, assim como a hepatite crônica causada por HBV, HCV e HBV + HDV. Algumas poucas alterações histológicas podem ser indicativas de um tipo específico de vírus. Os hepatócitos infectados por HBV podem exibir um citoplasma preenchido com esferas e túbulos de HBsAg, produzindo um citoplasma finamente granular (“hepatócitos com aspecto de vidro despolido”, [Fig. 18-15](#)). Os fígados infectados por HCV frequentemente exibem agregados linfóides no tratos portais e nas regiões lobulares focais de esteatose macrovesicular de hepatócitos, que deve ser distinguida da extensa esteatose microvesicular e macrovesicular panlobular observada em muitas formas de hepatite tóxica (p. ex., induzida por álcool).

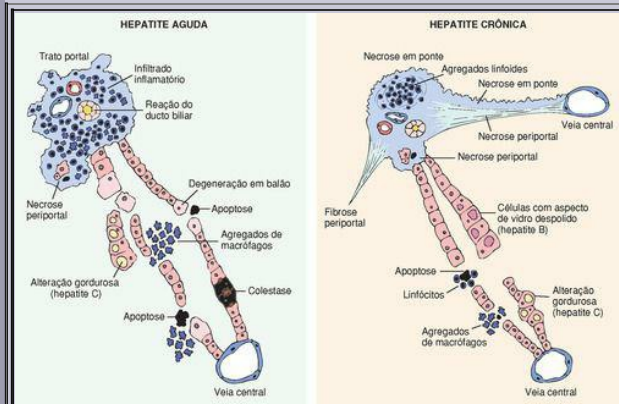


FIGURA 18-14

Representação diagramática dos aspectos morfológicos da hepatite aguda e crônica. A necrose (e fibrose) em ponte é mostrada apenas para hepatite crônica, mas também pode ocorrer na hepatite aguda (não mostrada).

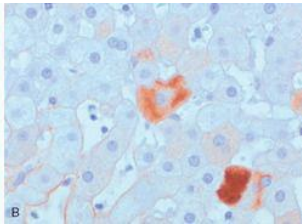
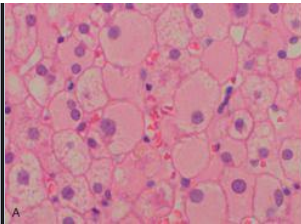


FIGURA 18-15

Infecção crônica por HBV. **A**, Mostrando o citoplasma granular difuso, os chamados hepatócitos com aspecto de vidro despolido. **B**, Coloração com imunoperoxidase para HBsAg do mesmo caso, mostrando inclusões citoplasmáticas de partículas virais.

Hepatite Aguda. Na hepatite aguda ([Fig. 18-16](#)), a lesão do hepatócito assume a forma de uma tumefação difusa (“**degeneração em balão**”), de modo que o citoplasma parece vazio e contém apenas remanescentes eosinofílicos das organelas citoplasmáticas. Um achado inconstante é a **colestase**, com tampões de bile nos canaliculos e pigmentação marrom dos hepatócitos. Os tampões canaliculares de bile resultam da cessação da atividade contrátil da rede de microfilamentos de actina pericanalicular do hepatócito. Vários padrões de morte celular dos hepatócito são observados.

- A ruptura da membrana celular leva a morte celular e perda focal de hepatócitos. A estrutura de reticulina e colágeno dos sinusoides sofre colapso nos locais onde as células desapareceram e **agregados de macrófagos** de limpeza marcam os pontos de perda de hepatócitos.
- **Apoptose**, causada por células T citotóxicas (efetoras) antivirais. Os hepatócitos apoptóticos encolhem, tornam-se intensamente eosinofílicos e apresentam núcleos fragmentados; células T efetoras ainda podem estar presentes na vizinhança imediata. As células apoptóticas são rapidamente fagocitadas por macrófagos e consequentemente podem ser difíceis de encontrar, apesar de uma taxa ativa de lesão dos hepatócitos.
- Em casos severos de hepatite aguda, a necrose confluyente dos hepatócitos pode provocar uma **necrose em ponte**, conectando regiões portais-portais, centrais-centrais ou portais-centrais de lóbulos adjacentes. A tumefação e a regeneração dos hepatócitos comprimem os sinusoides, e o arranjo mais ou menos radial de placas de hepatócitos ao redor das veias hepáticas terminais é perdido.

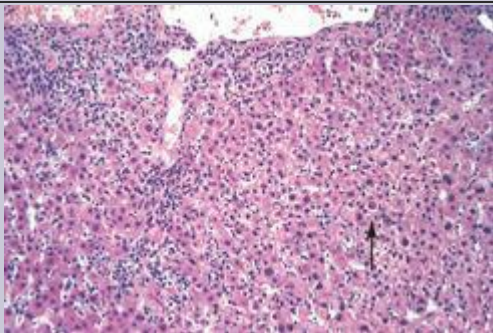


FIGURA 18-16

Hepatite viral aguda, que apresenta destruição da arquitetura lobular, células inflamatórias nos sinusoides e apoptose dos hepatócitos (*seta*).

A inflamação é um aspecto característico e, em geral, proeminente da hepatite aguda. As **células de Kupffer sofrem hipertrofia e hiperplasia** e frequentemente estão carregadas de pigmento lipofuscina como resultado da fagocitose de resíduos hepatocelulares. **Os tratos portais geralmente estão infiltrados por uma mistura de células inflamatórias.** O infiltrado inflamatório pode se estender sobre o parênquima adjacente, causando apoptose dos hepatócitos periportais. Isso é conhecido como **hepatite de interface**, que pode ocorrer nas hepatites aguda e crônica. As células nos canais de Hering proliferam, formando estruturas ductulares na interface parenquimatosa (reação ductular).

Hepatite Crônica. Os aspectos histológicos da hepatite crônica variam de extremamente leves a severos ([Fig. 18-17](#)). Nas formas mais leves, a inflamação é limitada aos tratos portais e consiste em linfócitos, macrófagos, plasmócitos ocasionais e raros neutrófilos ou eosinófilos. A arquitetura hepática geralmente é bem preservada, porém uma apoptose dormente dos hepatócitos no lóbulo inteiro pode ocorrer em todas as formas de hepatite crônica. Na infecção crônica por HCV, os achados comuns (que ocorrem em 55% das infecções por HCV) consistem em **agregados linfoides** e **alterações reativas do ducto biliar**, nos tratos portais, e **esteatose** macrovesicular focal leve a moderada. A esteatose é

mais prevalente e proeminente em infecções pelo genótipo 3 de HCV. Em todas as formas de hepatite crônica, a **hepatite de interface** e a **necrose em ponte** mantidas entre os tratos portais e dos tratos portais para as veias hepáticas terminais são os arautos de uma lesão hepática progressiva.

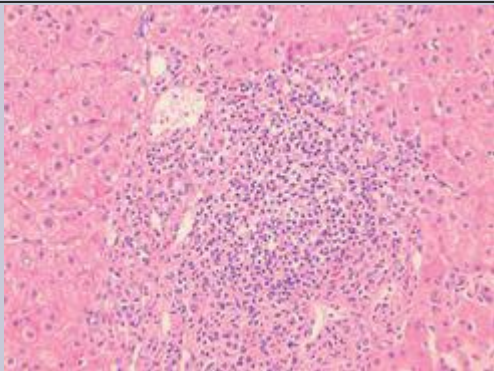


FIGURA 18-17

Hepatite viral crônica decorrente de HCV, que apresenta expansão do trato portal com células inflamatórias e tecido fibroso e hepatite de interface com derramamento da inflamação para o parênquima adjacente. Um agregado linfoide está presente.

A marca registrada da lesão hepática crônica é a deposição de tecido fibroso. No início, apenas os tratos portais exibem aumento de fibrose, mas, com o tempo, ocorre fibrose septal periportal, seguida por ligação dos septos fibrosos (fibrose em ponte), especialmente entre os tratos portais. Na prática clínica, vários sistemas são usados para classificar a severidade e a progressão da lesão hepática decorrente da infecção por HBV e HCV. ³⁶ Em cada sistema, os elementos essenciais são a inflamação e a destruição dos hepatócitos (grau) e a severidade da fibrose (estágio).

A perda continuada de hepatócitos e a fibrose resultam em cirrose. Esta é caracterizada

por nódulos de tamanho irregular separados por cicatrizes variáveis, mas em sua maioria amplas, e muitas vezes é referida como cirrose pós-necrótica ([Fig. 18-18](#)). Entretanto, esse termo não é específico para a etiologia viral e é aplicado a todas as formas de cirrose nas quais o fígado demonstre grandes nódulos de tamanho irregular com cicatrizes amplas. Além da hepatite viral, a hepatite autoimune, hepatotoxinas (tetracloreto de carbono, envenenamento por cogumelo), medicamentos farmacêuticos (acetaminofeno, α -metildopa) e mesmo o álcool (discutido posteriormente) podem originar fígado cirrótico com nódulos grandes de tamanho irregular. Em aproximadamente 20% dos casos, a causa que estimulou a cirrose não pode ser determinada, e estes são rotulados como **cirrose criptogênica**. Portanto, a morfologia do fígado cirrótico em estágio final muitas vezes não é útil para determinar a base da lesão hepática.

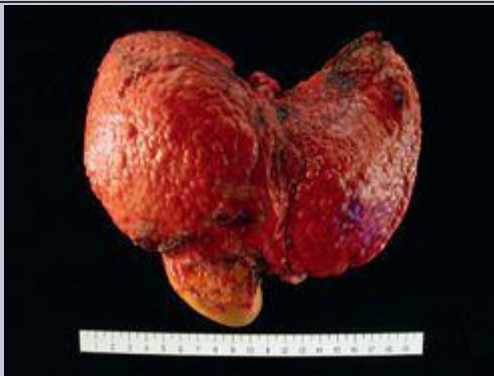

FIGURA 18-18

Cirrose resultante de hepatite viral crônica. Observar a cicatriz ampla e a superfície nodular grosseira.

O curso clínico da hepatite viral é imprevisível. Os pacientes podem exibir uma remissão

espontânea ou podem apresentar doença indolente sem progressão por muitos anos. Inversamente, alguns pacientes exibem uma doença rapidamente progressiva e desenvolvem cirrose em poucos anos. As principais causas de morte em decorrência de cirrose são: insuficiência hepática e encefalopatia hepática, hematêmese maciça de varizes esofágicas e CHC em indivíduos com infecção de longa duração por HBV (particularmente neonatal) ou HCV.

Insuficiência Hepática Fulminante. Uma insuficiência hepática que progride em 2 a 3 semanas desde o início dos sintomas até encefalopatia hepática em indivíduos que não apresentam doença hepática crônica é chamada de *insuficiência hepática fulminante*. A hepatite viral é responsável por aproximadamente 12% dos casos de insuficiência hepática fulminante; destes, 8% são causados por infecção por HBV e o restante por HAV. Ocasionalmente, infecção por HCV, herpesvírus e o vírus da dengue causam hepatite fulminante. As causas não infecciosas, como toxicidade por acetaminofeno, foram mencionadas anteriormente. Em cerca de 15% dos casos, a causa da insuficiência hepática fulminante é desconhecida.

A patogenia da insuficiência hepática fulminante varia, dependendo da etiologia. No caso da hepatite fulminante induzida por HBV, ocorre apoptose maciça. [36](#)

Morfologia da Hepatite Fulminante. A hepatite viral e todos os outros agentes causais produzem alterações morfológicas essencialmente idênticas, as quais variam com a severidade do processo necrosante. A distribuição da destruição hepática é extremamente caprichosa, já que **todo o fígado ou apenas áreas aleatórias podem estar envolvidos**. Com a perda maciça de massa, o fígado pode encolher até apenas 500 a 700 g e transforma-se em um órgão flácido e vermelho, coberto por uma cápsula enrugada, grande demais. À transecção ([Fig. 18-19A](#)), as áreas necróticas têm aspecto polpudo, vermelho-turvo, com hemorragias. Microscopicamente, a destruição completa dos hepatócitos em lóbulos contíguos deixa apenas uma estrutura de reticulina colapsada e tratos portais preservados. Surpreendentemente, pode haver pouca reação inflamatória. Alternativamente, com a sobrevida por vários dias, ocorre um influxo intenso de células inflamatórias para iniciar o processo de limpeza fagocítica ([Fig. 18-19B](#)).

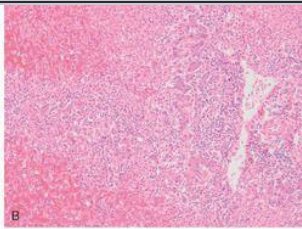
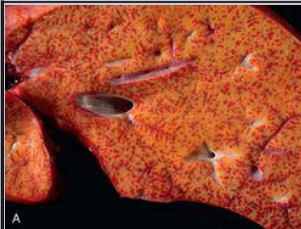


FIGURA 18-19

Necrose maciça. **A**, Superfície de corte do fígado. O fígado é pequeno (700 g), corado por bile e mole. A cápsula está enrugada. **B**, Superfície microscópica. Os tratos portais e as veias hepáticas terminais estão mais próximos que o normal, como resultado de necrose e colapso do parênquima interposto. As estruturas ductais rudimentares são resultado de uma regeneração ductular precoce. Um infiltrado de células inflamatórias mononucleares está presente.

A sobrevida por mais de uma semana pode permitir a replicação dos hepatócitos residuais. A proliferação e a diferenciação de uma população de células-tronco/progenitoras quiescentes nos canais de Hering, conhecidas como células ovais ([Cap. 3](#)), criam uma *reação ductular*. A maturação dessas células proliferantes pode gerar tanto hepatócitos quanto células do ducto biliar. Se a estrutura do parênquima for preservada, a regeneração resultante, principalmente, da replicação de hepatócitos pode restaurar completamente a arquitetura hepática. Com a destruição mais maciça de lóbulos confluentes, a regeneração é desordenada, produzindo massas nodulares de células hepáticas, que produzem fígado mais irregular no processo de cura. Uma cicatrização fibrosa pode ocorrer em pacientes com evolução prolongada de necrose submaciça ou irregular, levando à cirrose.

O tratamento para a insuficiência hepática fulminante consiste na correção da anormalidade hepática subjacente e fornecimento de cuidados de suporte. O transplante de fígado é a única opção para pacientes cuja doença não cede antes do desenvolvimento de uma infecção secundária e insuficiência de outro órgão. A mortalidade da insuficiência hepática fulminante corresponde a aproximadamente 80% sem transplante de fígado e a cerca de 35% com transplante.

INFECÇÕES BACTERIANAS, PARASITÁRIAS E HELMÍNTICAS

Infecções bacterianas extra-hepáticas, particularmente sepse, podem induzir uma inflamação hepática leve e graus variáveis de colestase hepatocelular. Este último efeito é atribuído aos efeitos de citocinas pró-inflamatórias liberadas pelas células de Kupffer e pelas células endoteliais em resposta a endotoxinas circulantes. Várias bactérias podem infectar diretamente o fígado, incluindo *Staphylococcus aureus* no contexto da síndrome do choque tóxico, *Salmonella typhi* no contexto de febre tifoide e *T. pallidum* na sífilis secundária ou terciária. Alternativamente, bactérias podem proliferar em uma árvore biliar, especialmente quando o fluxo está comprometido por obstrução parcial ou completa. A composição bacteriana intrabiliar reflete a flora intestinal, e a resposta inflamatória aguda severa na árvore biliar intra-hepática é chamada de *colangite ascendente*.

As infecções parasitárias e helmínticas são as principais causas de morbidade no mundo todo, e o fígado frequentemente é envolvido (Cap. 8). Estas doenças incluem malária, esquistossomose, estrongiloidíase, criptosporidiose, leishmaniose, equinococose e infecções pelos trematódeos hepáticos *Fasciola hepatica* e *Clonorchis sinensis*.

Abscessos hepáticos, uma forma de infecção do fígado comum nos países em desenvolvimento, merecem uma atenção especial. Geralmente, são causados por infecções equinocócicas e amebianas (Cap. 8) e, menos frequentemente, por outros organismos protozoários e helmínticos. Nos países desenvolvidos, os abscessos hepáticos são raros; a incidência de infecções amebianas é baixa e geralmente está presente em imigrantes de regiões endêmicas. A maioria desses abscessos é piogênica, representando uma complicação de infecção bacteriana em outro local. Os organismos chegam ao fígado (1) pela veia porta, (2) pelo suprimento arterial, (3) por infecção ascendente no trato biliar (colangite ascendente), (4) por invasão direta do fígado a partir de uma fonte próxima ou (5) por um ferimento penetrante. A maioria dos abscessos hepáticos costumava resultar da disseminação portal de infecções intra-abdominais (p. ex., apendicite, diverticulite, colite). Com o melhor controle dessas condições, a disseminação hoje ocorre primariamente pela árvore biliar ou pelo suprimento arterial em pacientes que sofrem de alguma forma de deficiência imunológica (p. ex., idade avançada com doença debilitante, imunossupressão ou quimioterapia para câncer com insuficiência medular). Nessas situações, os abscessos podem desenvolver-se sem um foco primário em outro local.

Morfologia. Os abscessos hepáticos podem ocorrer como lesões solitárias ou múltiplas, variando em tamanho de milímetros a lesões maciças de vários centímetros de diâmetro. A disseminação bacterêmica pelo sistema arterial ou portal tende a produzir pequenos abscessos múltiplos, enquanto a extensão direta e o trauma geralmente causam grandes abscessos solitários. Os abscessos biliares, que, em geral, são múltiplos, podem conter material purulento dos ductos biliares adjacentes. Os aspectos macroscópicos e microscópicos são semelhantes aos observados em qualquer abscesso. Ocasionalmente, o organismo causador pode ser identificado no caso de abscessos fúngicos ou parasitários. Em raras ocasiões, abscessos localizados na região subdiafragmática, particularmente os amebianos, podem escavar a cavidade torácica, produzindo empiema ou um abscesso pulmonar. A ruptura de abscessos hepáticos subcapsulares podem provocar peritonite ou abscessos peritoneais localizados. A infecção equinocócica apresenta uma estrutura cística

característica; a parede é laminada, e ganchos e organismos intactos podem ser identificados ([Fig. 18-20](#)). A calcificação da parede cística é comum.

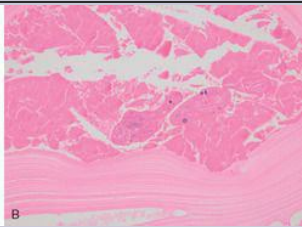
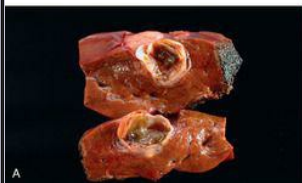

FIGURA 18-20

Infecção equinocócica (A) demonstra o cisto e (B) a parede cística laminada com pequeno gancho.

Os abscessos hepáticos estão associados a febre e, em muitos casos, a dor no quadrante superior direito e hepatomegalia dolorosa. Icterícia pode ocorrer devida à obstrução biliar extra-hepática. Embora o tratamento com antibióticos possa controlar as lesões menores, a drenagem cirúrgica frequentemente é necessária para as lesões maiores. Uma vez que o diagnóstico comumente é tardio, porque os pacientes são idosos e apresentam doenças graves coexistentes, a taxa de mortalidade para pacientes com grandes abscessos hepáticos varia de 30% a 90%. Com o reconhecimento precoce e o tratamento, até 80% dos pacientes podem sobreviver. No caso dos cistos equinocócicos, a ruptura desse cisto tem consequências clínicas severas, incluindo a disseminação sistêmica do organismo e choque resultante, em decorrência da intensa resposta imunológica.

Hepatite Autoimune

A hepatite autoimune é uma hepatite crônica e progressiva de etiologia desconhecida. ³⁷ A patogenia é atribuída à autoimunidade mediada por células T, na qual a lesão dos hepatócitos é causada por IFN- γ , produzido por células T CD4+ e CD8+, e por citotoxicidade mediada por células T CD8+. Um defeito nas células T reguladoras pode constituir a base da ativação descontrolada de linfócitos patogênicos, autorreativos. Fatores genéticos provavelmente desempenham um papel na autoimunidade (Cap. 6). A reação imune lesiva pode ser desencadeada por infecções virais a alguns medicamentos, como minociclina, atorvastatina, sinvastatina, metildopa, interferons, nitrofurantoína e pemolina, além de produtos herbais (como o *black cohosh*). A hepatite autoimune costuma ocorrer simultaneamente com outros distúrbios autoimunes, como doença celíaca, lúpus eritematoso sistêmico, artrite reumatoide, tireoidite, síndrome de Sjögren e colite ulcerativa.

Aspectos Clinicopatológicos. A doença pode seguir um curso indolente ou severo (incluindo hepatite fulminante). Existe uma *predominância do sexo feminino* (78%), particularmente em mulheres jovens e na perimenopausa. A incidência anual é maior entre a população branca do norte da Europa com 1,9 por 100.000, mas todos os grupos étnicos são susceptíveis. Os aspectos mais salientes ³⁸ incluem a ausência de marcadores sorológicos de infecção viral, níveis séricos elevados de IgG e γ -globulina (1,2 a 3,0 vezes o normal) e títulos séricos elevados de autoanticorpos. *A hepatite autoimune é classificada nos tipos 1 e 2, com base nos padrões de anticorpos circulantes.* O tipo 1 é caracterizado pela presença de anticorpos antinucleares (ANA), antimusculo liso (SMA), antiactina (AAA) e antiantígeno hepático solúvel/antígeno fígado-pâncreas (anti-SLA/LP). Os principais anticorpos detectados na hepatite autoimune de tipo 2 são anticorpos antimicrosossomos do fígado e do rim-1 (ALKM-1), que são dirigidos principalmente contra CYP2D6, e anticitosol hepático 1 (ACL-1). O tipo 1 é muito mais comum que o tipo 2 nos Estados Unidos e está associado ao sorotipo HLA-DR3. Existe uma predominância do sexo feminino, mas a doença ocorre em crianças e adultos de ambos os sexos.

Todo o espectro histológico da hepatite crônica pode ser visto na hepatite autoimune, porém esta é marcada por infiltrados inflamatórios de linfócitos e plasmócitos proeminentes. *Agrupamentos de plasmócitos na interface dos tratos portais e dos lóbulos hepáticos são razoavelmente característicos de hepatite autoimune (Fig. 18-21).* Pacientes sintomáticos com hepatite autoimune tendem a apresentar destruição e cicatrização substancial do fígado no momento do diagnóstico. Alternativamente, a hepatite autoimune pode apresentar-se de modo atípico, com sintomas derivados primariamente do envolvimento de outros sistemas orgânicos ou pode ser assintomática e progredir para cirrose sem um diagnóstico clínico. O aparecimento agudo de doença clínica é comum (40%), e uma apresentação fulminante com manifestação de encefalopatia hepática dentro de 8 semanas após o início da doença é possível. Em um pequeno subgrupo de pacientes, a hepatite autoimune diagnosticada clinicamente pode exibir destruição histológica dos ductos biliares (“colangite autoimune”), dificultando muito a distinção de cirrose biliar primária (CBP) ou colangite esclerosante primária (CEP). Em alguns casos, ocorre sobreposição dos aspectos clínicos e histológicos da hepatite autoimune aos de CBP ou CEP.

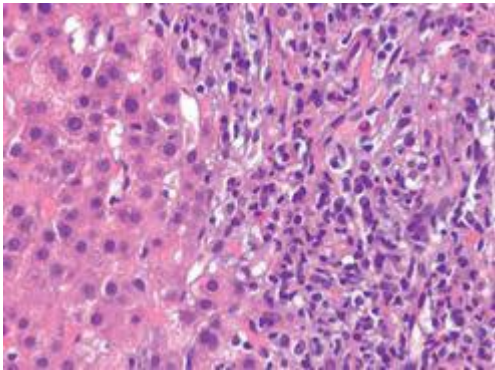


FIGURA 18-21

Hepatite autoimune. A fotografia mostra a hepatite de interface com plasmócitos proeminentes.

A mortalidade de pacientes com hepatite autoimune severa não tratada corresponde a aproximadamente 40% dentro de 6 meses após o diagnóstico, e cirrose se desenvolve em pelo menos 40% dos sobreviventes. Portanto, o diagnóstico e a intervenção são imperativos clínicos. Prednisona isoladamente ou em combinação com azatioprina constitui a base da terapia. Outros imunossuppressores como ciclosporina, tacrolimo, azatioprina, micofenolato mofetil e rapamicina também são usados em várias situações clínicas. O transplante de fígado é indicado para pacientes com doença hepática em estágio final. A taxa de sobrevida em dez anos após o transplante corresponde a 75%, porém a doença exibe recorrências em 22% a 42% dos pacientes transplantados.

Doença Hepática Induzida por Drogas e Toxinas

O fígado está sujeito a possível lesão em decorrência de uma enorme série de produtos químicos farmacêuticos e ambientais.³⁹ A lesão hepática induzida por drogas representa aproximadamente 10% das reações adversas a medicamentos e é a *causa mais comum de hepatite fulminante nos Estados Unidos*. Estima-se que a incidência de lesão hepática induzida por medicamentos prescritos esteja entre 14 e 40 a cada 100.000 pacientes. A variabilidade genética é um fator crítico que influencia a susceptibilidade à lesão induzida por drogas. A lesão pode resultar (1) de toxicidade direta aos hepatócitos ou células epiteliais biliares, causando necrose, apoptose ou interrupção da função celular; (2) pela conversão hepática de um xenobiótico em toxina ativa; ou (3) por mecanismos imunológicos, geralmente por um medicamento ou um metabólito que atua como um hapteno para converter uma proteína celular em um imunógeno.⁴⁰

Os principais princípios da lesão medicamentosa e tóxica são discutidos no [Capítulo 9](#). Aqui, é suficiente lembrar que as reações a medicamentos podem ser *previsíveis (intrínsecas)* ou *imprevisíveis (idiossincrásicas)*. Reações a medicamentos previsíveis podem ocorrer em qualquer pessoa que receba uma dose suficiente de um agente. As reações imprevisíveis dependem de idiossincrasias do hospedeiro, particularmente a velocidade na qual o hospedeiro metaboliza o agente e a intensidade da resposta imunológica. A reação idiossincrática a um medicamento deve ser considerada em qualquer paciente que esteja recebendo um medicamento terapêutico e que desenvolva evidência de lesão hepática. Em geral, adultos são mais susceptíveis que crianças, e mulheres são mais afetadas que homens. Exemplos importantes incluem a clorpromazina, um agente que causa colestase em pacientes que demoram para metabolizá-la até um produto derivado inócuo, e o halotano, que pode causar uma hepatite imunologicamente mediada fatal em alguns pacientes expostos a este anestésico em múltiplas ocasiões. A [Tabela 18-5](#) relaciona os agentes agressores mais comuns, agrupados conforme o tipo de lesão morfológica. Deve ser observado que a lesão pode ser imediata ou pode levar semanas a meses para aparecer, manifestando-se apenas após o desenvolvimento de uma lesão hepática severa. Ela pode assumir a forma de *necrose de hepatócitos, colestase ou início insidioso de disfunção hepática*. *A hepatite crônica induzida por drogas é clínica e histologicamente indistinguível da hepatite crônica viral; por isso, os marcadores sorológicos de infecção viral são críticos para fazer a distinção.*

TABELA 18-5 Padrões de Agressão na Lesão Hepática Induzida por Drogas e Toxinas
De Washington K. Metabolic and Toxic Conditions of the Liver. Em: *Acute and Chronic Diseases of the Liver*. Montgomery EA (eds): Gastrointestinal and Liver Pathology. Philadelphia, Churchill Livingstone; 2005. © Churchill Livingstone 2005

Padrão de Lesão	Achados Morfológicos	Exemplos de Agentes Associados
Colestática	Colestase hepatocelular branda, sem inflamação	Esteroides contraceptivos e anabólicos; terapia de reposição

		estrogênica
Hepatite colestática	Colestase com atividade necroinflamatória lobular; pode exibir destruição do ducto biliar	Numerosos antibióticos; fenotiazinas
Necrose hepatocelular	Necrose pontilhada dos hepatócitos	Metildopa, fenitoína
	Necrose submaciça, zona 3	Acetaminofeno, halotano
	Necrose maciça	Isoniazida, fenitoína
Esteatose	Macrovesicular	Etanol, metotrexato, corticosteroides, nutrição parenteral total
Esteato-hepatite	Microvesicular, corpos de Mallory	Amiodarona, etanol
Fibrose e cirrose	Fibrose periportal e pericelular	Metotrexato, isoniazida, enalapril
Granulomas	Granulomas epitelioides não caseosos	Sulfonamidas, numerosos outros agentes
Lesões vasculares	Síndrome da obstrução sinusoidal (doença veno-oclusiva): obliteração das veias centrais	Quimioterapia em alta dose, alguns chás de ervas
	Síndrome de Budd-Chiari	Contraceptivos orais
	Dilatação dos sinusoides	Contraceptivos orais, numerosos outros agentes
	<i>Peliosis hepatis</i> : cavidades preenchidas por sangue, não revestidas por células endoteliais	Esteroides anabólicos, tamoxifeno
Neoplasias	Adenoma hepático	Contraceptivos orais, esteroides anabólicos
	Carcinoma hepatocelular	Thorotrast
	Colangiocarcinoma	Thorotrast
	Angiossarcoma	Thorotrast, cloreto de vinil

Entre os agentes relacionados na [Tabela 18-5](#), a lesão hepática é considerada previsível com doses excessivas de acetaminofeno, exposição à toxina de *Amanita phalloides*, tetracloreto de

carbono e, em certo grau, álcool. Contudo, diferenças genéticas individuais no metabolismo hepático de xenobióticos pelas vias de ativação e desintoxicação desempenham um papel importante na susceptibilidade individual até mesmo às hepatotoxinas “previsíveis”. Muitos outros xenobióticos, como sulfonamidas, α -metildopa e alopurinol, causam reações idiossincrásicas. Como já mencionado (neste capítulo e no [Cap. 9](#)), *acetaminofeno é a principal causa de insuficiência hepática aguda induzida por drogas*. Os medicamentos de prescrição mais comum que causam lesão idiossincrática (ou seja, toxicidade pelo medicamento não relacionada com a dosagem do medicamento) incluem antibióticos e, em particular, isonazida, analgésicos não esteroides e medicações anticonvulsivantes. As reações idiossincrásicas evoluem com um curso subagudo e geralmente são caracterizadas por altos níveis de bilirrubina. Preparações herbais podem ser responsáveis por lesões hepáticas tanto previsíveis quanto idiossincrásicas. A *síndrome de Reye*, uma síndrome rara e potencialmente fatal de disfunção mitocondrial no fígado, no cérebro e em outros locais, ocorre predominantemente em crianças e é caracterizada morfológicamente por acúmulo extensivo de gotículas de gordura no interior dos hepatócitos (esteatose microvesicular). Seu desenvolvimento foi associado à administração de ácido acetilsalicílico (aspirina) para alívio da febre, porém uma relação causal entre a aspirina e a síndrome de Reye não foi estabelecida. Mesmo assim, aspirina deve ser evitada em crianças com doenças febris. A administração de metotrexato em longo prazo, um tratamento efetivo para psoríase moderada a severa, pode causar lesão hepática, incluindo esteatose e fibrose hepática. [41](#)

A doença hepática induzida por drogas geralmente é seguida por recuperação após a remoção do medicamento. *A exposição a uma toxina ou um agente terapêutico deve ser sempre incluída no diagnóstico diferencial de doença hepática.*

DOENÇA HEPÁTICA ALCOÓLICA

O consumo excessivo de álcool (etanol) é a principal causa de doença hepática na maioria dos países ocidentais. Nos Estados Unidos, 50% da população com 18 anos de idade ou mais bebe álcool. Um subgrupo desses indivíduos sofre sérias consequências de saúde associadas ao alcoolismo ([Cap. 9](#)). O maior impacto é causado pela doença hepática alcoólica, que afeta mais de 2 milhões de norte-americanos e causa 27.000 mortes por ano. Existem três formas distintas, embora com alguma sobreposição, de doença hepática alcoólica: (1) *esteatose hepática* (*doença hepática gordurosa*), (2) *hepatite alcoólica* e (3) *cirrose* ([Fig. 18-22](#)). A morfologia das três formas de doença hepática alcoólica é apresentada primeiro, seguida por uma discussão de sua patogênia.

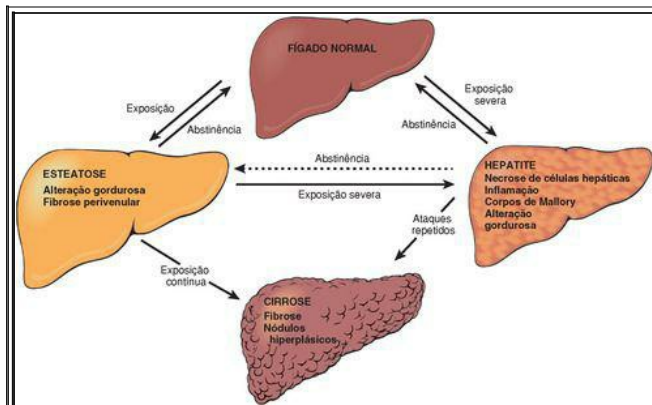


FIGURA 18-22

Doença hepática alcoólica. As inter-relações entre esteatose hepática, hepatite e cirrose são mostradas, ilustrando os principais aspectos morfológicos.

Morfologia.

Esteatose Hepática (Fígado Gorduroso). Mesmo após uma ingestão moderada de álcool, gotículas lipídicas **microvesiculares** se acumulam nos hepatócitos. Com a ingestão crônica de álcool, os lípidos se acumulam, criando glóbulos **macrovesiculares** grandes e claros, que comprimem e deslocam o núcleo do hepatócito para a periferia da célula. Macroscopicamente, o fígado gorduroso do alcoolismo crônico é um órgão grande e mole (chegando a pesar 4 a 6 kg), que é amarelo e untuoso. Embora exista pouca ou nenhuma fibrose no início, com a ingestão continuada de álcool, um tecido fibroso se desenvolve ao redor das veias hepáticas terminais, estendendo-se para os sinusoides adjacentes. **A alteração gordurosa é completamente reversível, se houver abstinência da ingestão de álcool subsequente.**

Hepatite Alcoólica (Esteato-hepatite Alcoólica).

A hepatite alcoólica é caracterizada por:

1. **Tumefação e necrose de hepatócitos:** Focos únicos ou dispersos de células sofrem tumefação (inchaço) e necrose. A tumefação resulta do acúmulo de gordura e água, assim como de proteínas que normalmente são exportadas. Em alguns casos, há colestase nos hepatócitos sobreviventes e um leve depósito de hemossiderina (ferro) nos hepatócitos e nas células de Kupffer.
2. **Corpos de Mallory:** Hepatócitos dispersos acumulam feixes entrelaçados de filamentos intermediários de citoqueratina, como citoqueratina 8 e 18, formando complexos com outras proteínas como ubiquitina. Os corpos de Mallory são visíveis como grumos citoplasmáticos eosinofílicos nos hepatócitos ([Fig. 18-23](#)). Essas inclusões são características, mas não específicas para a doença hepática alcoólica, uma vez que também estão presentes na DHGNA, CBP, na doença de Wilson, nas síndromes colestáticas crônicas e nos tumores hepatocelulares.

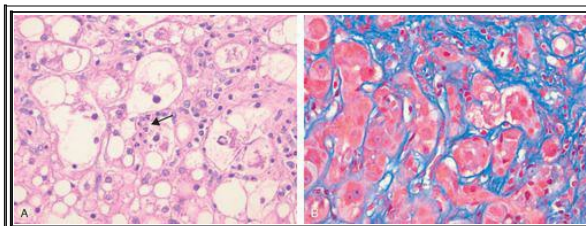


FIGURA 18-23


Hepatite alcoólica. **A**, O agrupamento de células inflamatórias marca o local de um hepatócito necrótico (*seta*). **B**, Corpos de Mallory eosinofílicos são observados nos hepatócitos, que estão cercados por tecido fibroso (coloração de Masson).

3. **Reação neutrofílica:** Neutrófilos permeiam o lóbulo hepático e sofrem acúmulo ao redor dos hepatócitos em degeneração, particularmente aqueles que possuem corpos de Mallory. Linfócitos e macrófagos também entram nos tratos portais e transbordam para o parênquima.

4. **Fibrose:** A hepatite alcoólica quase sempre é acompanhada por uma ativação evidente de células estreladas dos sinusoides e fibroblastos do trato portal, originando fibrose. Na maioria das vezes, a fibrose é sinusoidal e perivenular, separando as células parenquimatosas; ocasionalmente, a fibrose periportal pode predominar,

particularmente com episódios repetidos de ingestão intensa de álcool.

Cirrose. A forma final e irreversível da doença hepática alcoólica em geral evolui lenta e insidiosamente, mas pode desenvolver-se em 1 ou 2 anos em alguns casos. No início, o fígado cirrótico é amarelo-acastanhado, gorduroso e aumentado, geralmente pesando mais de 2 kg. Com o passar dos anos, ele é transformado em um órgão marrom, encolhido, não gorduroso, algumas vezes com peso inferior a 1 kg. Inicialmente, os septos fibrosos em desenvolvimento são delicados e se estendem pelos sinusoides das regiões centrais para as portais, assim como de um trato portal para outro. A atividade regenerativa dos hepatócitos parenquimatosos aprisionados gera micronódulos uniformes. Com o tempo, a nodularidade torna-se mais proeminente; nódulos maiores e espalhados criam um aspecto de “pregos” na superfície do fígado ([Fig. 18-24A](#)). À medida que os septos fibrosos dissecam e envolvem os nódulos, o fígado torna-se mais fibrótico, perde gordura e reduz progressivamente seu tamanho. Ilhas de parênquima são engolfadas por faixas mais largas de tecido fibroso, e o fígado é convertido em um padrão micronodular e macronodular misto ([Fig. 18-24B](#)). A necrose isquêmica e a obliteração fibrosa dos nódulos eventualmente criam grandes extensões de tecido cicatricial duro e pálido (“cirrose de Laennec”). Estase biliar ocorre frequentemente; corpos de Mallory apenas raramente são evidentes neste estágio. Assim, **a cirrose alcoólica em estágio final passa a lembrar, tanto macroscópica quanto microscopicamente, a cirrose que se desenvolve a partir da hepatite viral e outras causas.**



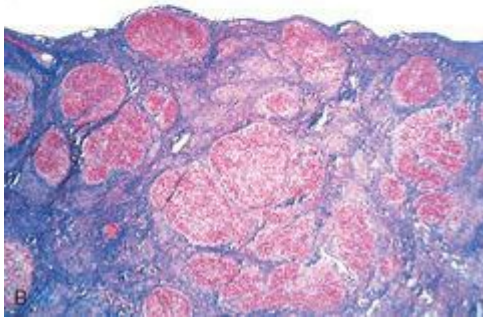
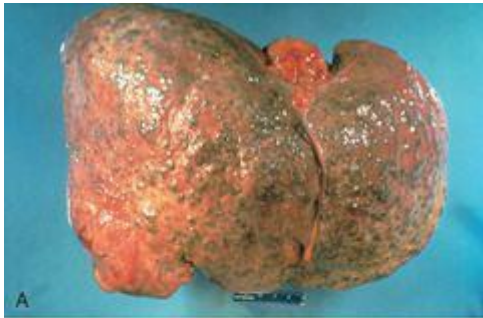

FIGURA 18-24

Cirrose alcoólica. **A**, A nodularidade difusa característica da superfície reflete os processos de regeneração nodular e cicatrização. A cor esverdeada de alguns nódulos é decorrente de estase biliar. Um carcinoma hepatocelular está presente como uma massa em crescimento na borda inferior do lobo direito (*canto inferior esquerdo*). **B**, A visão microscópica mostra nódulos de tamanhos variáveis aprisionados em tecido fibroso corado em azul. A cápsula hepática está no topo (tricromo de Masson).

Patogenia. A ingestão em curto prazo de até 80 g de álcool (seis cervejas ou 30 mililitros de uma bebida de 40% de teor alcoólico) durante um a vários dias geralmente produz esteatose hepática leve e reversível. A ingestão diária de 80 g de etanol ou mais gera um risco significativo de lesão hepática severa, e a ingestão diária de 160 g ou mais por 10 a 20 anos está associada de modo mais consistente à lesão hepática severa. *Contudo, apenas 10% a 15% dos alcoolistas desenvolvem cirrose.* Portanto, outros fatores também devem influenciar o desenvolvimento e a severidade da doença hepática alcoólica. Estes fatores incluem:

Gênero. As mulheres parecem ser mais susceptíveis à lesão hepática que os homens, embora a maioria dos pacientes seja do sexo masculino. Essa diferença pode estar relacionada à farmacocinética e ao metabolismo do álcool e à resposta dependente de estrógenos à endotoxina intestinal (LPS) no fígado.⁴² O estrógeno aumenta a permeabilidade intestinal a endotoxinas, o que, por sua vez, aumenta a expressão do receptor CD14 de LPS nas células de Kupffer. Isso predispõe ao aumento da produção de citocinas pró-inflamatórias e quimiocinas.

Diferenças étnicas. Nos Estados Unidos, as taxas de cirrose são maiores em afro-americanos que em americanos brancos. A diferença não pode ser explicada pela quantidade de álcool consumido, uma vez que não existe uma diferença significativa no consumo entre os grupos étnicos.

Fatores genéticos. Estudos com gêmeos sugerem que exista um componente genético na doença hepática induzida por álcool. Também existe uma forte associação familiar, mas nesses casos é difícil separar as influências genéticas das ambientais. A atenção atual está focalizada nos polimorfismos genéticos nas enzimas responsáveis pela desintoxicação e alguns promotores de citocina. ALDH*2, uma variante genética da aldeído desidrogenase (ALDH), encontrada em 50% dos asiáticos, tem uma atividade muito baixa ([Cap. 9](#)). Indivíduos homocigotos para ALDH*2 não conseguem oxidar o acetaldeído e não toleram o álcool.

Condições comórbidas. Sobrecarga de ferro e infecções por HCV e HBV aumentam a severidade da doença hepática alcoólica.

A farmacocinética e o metabolismo do álcool foram descritos no [Capítulo 9](#). Os efeitos nocivos do álcool e seus produtos derivados sobre a função hepatocelular são pertinentes à nossa discussão. *A exposição ao álcool causa esteatose, disfunção das membranas mitocondriais e celulares, hipóxia e estresse oxidativo.* Em concentrações milimolares, o álcool afeta diretamente a função microtubular e mitocondrial e a fluidez da membrana.

A esteatose hepatocelular resulta de (1) desvio dos substratos normais do catabolismo para a biossíntese de lipídeos, como resultado da geração excessiva de nicotinamida adenina dinucleotídeo reduzida ($\text{NADH} + \text{H}^+$) pelas duas principais enzimas do metabolismo do álcool, álcool desidrogenase e acetaldeído desidrogenase; (2) prejuízo da montagem e secreção de lipoproteínas; e (3) aumento do catabolismo periférico de gorduras.

As causas da *hepatite alcoólica* são incertas, mas alguns fatores em sua patogenia são discutidos a seguir. O *acetaldeído* (o principal metabólito intermediário do álcool) induz peroxidação e formação do aduto acetaldeído-proteína, desorganizando ainda mais o citoesqueleto e a função das membranas. O metabolismo pelo citocromo P-450 produz *espécies reativas de oxigênio (ROS)*, que reagem com proteínas celulares, danificam as membranas e alteram a função hepatocelular. Além disso, o prejuízo do metabolismo hepático da metionina induzido pelo álcool provoca diminuição dos níveis intra-hepáticos de glutatona, consequentemente sensibilizando o fígado à lesão oxidativa. A indução de CYP2E1 e outras enzimas do citocromo P-450 no fígado pelo álcool aumenta o catabolismo do álcool no retículo endoplasmático e intensifica a conversão de outros medicamentos (p. ex., acetaminofeno) em metabólitos tóxicos.

O álcool pode tornar-se uma fonte importante de calorias na dieta de um alcoolista, deslocando outros nutrientes e provocando *desnutrição e deficiências de vitaminas* (como tiamina). Isso é ampliado pelo prejuízo da função digestiva, relacionado primariamente à lesão crônica da mucosa gástrica e intestinal e à pancreatite.

O álcool causa a *liberação de endotoxinas bacterianas do intestino* para a circulação portal, induzindo respostas inflamatórias no fígado, como a ativação de NF- κ B e a liberação de TNF, IL-6 e TGF- α . Além disso, o álcool estimula a *liberação de endotelinas* das células endoteliais sinusoidais, causando vasoconstrição e a contração de células estreladas ativadas (“miofibroblastos”), levando à diminuição da perfusão sinusoidal hepática (já discutida em “Hipertensão Portal”).

Em resumo, a doença hepática alcoólica é um distúrbio crônico caracterizada por esteatose, hepatite, fibrose progressiva, cirrose e desorganização acentuada da perfusão vascular. Ela pode ser considerada como um estado mal adaptativo, no qual as células do fígado respondem de maneira cada vez mais patológica a um estímulo (álcool) que, no início, era apenas marginalmente nocivo. Por algum motivo desconhecido, a cirrose se desenvolve apenas em uma pequena fração de alcoolistas crônicos.

Aspectos Clínicos. A *esteatose hepática* (fígado gorduroso) pode ser evidenciada como hepatomegalia, com leve elevação dos níveis séricos de bilirrubina e fosfatase alcalina. Disfunção hepática severa é pouco comum. A retirada do álcool e o fornecimento de uma dieta adequada constituem um tratamento suficiente. Em contraste, a *hepatite alcoólica* tende a aparecer de modo agudo, geralmente após um episódio de ingestão intensa de álcool. Os sintomas e as manifestações laboratoriais podem variar de mínimos até insuficiência hepática fulminante. Entre esses dois extremos estão os sintomas inespecíficos de mal-estar, anorexia, perda de peso, desconforto abdominal alto, hepatomegalia dolorosa e os achados laboratoriais de hiperbilirrubinemia, elevação de fosfatase alcalina e, muitas vezes, uma leucocitose neutrofilica. Pode surgir uma síndrome colestática aguda, lembrando a obstrução dos grandes ductos biliares. O prognóstico é imprevisível; cada surto de hepatite acarreta um risco de morte de aproximadamente 10% a 20%. Com surtos repetidos, a cirrose aparece em cerca de um terço dos pacientes dentro de alguns anos. A hepatite alcoólica também pode estar superposta a uma cirrose estabelecida. Com nutrição adequada e a interrupção total do consumo de álcool, a hepatite alcoólica pode ser resolvida lentamente. Contudo, em alguns pacientes, a hepatite persiste, apesar da abstinência, e progride para cirrose.

As manifestações da *cirrose alcoólica* são semelhantes às de outras formas de cirrose. Os achados laboratoriais refletem a disfunção hepática, com elevação de aminotransferase sérica, hiperbilirrubinemia, elevação variável de fosfatase alcalina sérica, hipoproteïnemia (globulinas, albumina e fatores de coagulação) e anemia. Em alguns casos, a biópsia hepática pode estar indicada, uma vez que em aproximadamente 10% a 20% dos casos de suposta cirrose alcoólica outro processo mórbido é encontrado. Finalmente, a cirrose pode ser clinicamente silenciosa, descoberta apenas na autópsia, ou quando um estresse, como infecção ou trauma, desequilibra a balança para insuficiência hepática.

O prognóstico em longo prazo para alcoolistas com doença hepática é variável. A sobrevivência em cinco anos atinge 90% em abstêmios que não apresentam icterícia, ascite ou hematêmese, mas cai para 50% a 60% em indivíduos que continuam a beber. Na doença alcoólica em estágio final, as causas imediatas de morte são (1) coma hepático, (2) hemorragia gastrointestinal maciça, (3) infecção intercorrente (à qual esses pacientes são predispostos), (4) síndrome hepatorenal após uma crise de hepatite alcoólica e (5) carcinoma hepatocelular (o risco de desenvolver este tumor na cirrose alcoólica corresponde a 1% a 6% dos casos anualmente).

Doença Hepática Metabólica

Um grupo distinto de doença hepática é atribuível a distúrbios do metabolismo, tanto adquiridos quanto hereditários. O distúrbio metabólico adquirido mais comum é a doença hepática gordurosa não alcoólica. Entre as doenças metabólicas hereditárias, a hemocromatose, a doença de Wilson e a deficiência de α_1 -antitripsina são as mais proeminentes. A hepatite neonatal também está incluída entre as doenças metabólicas hepáticas, representando uma vasta categoria de doenças, que compreende doenças hereditárias raras e infecções neonatal.

DOENÇA HEPÁTICA GORDUROSA NÃO ALCOÓLICA (DHGNA)

DHGNA é um grupo de condições que têm em comum a presença de esteatose hepática (fígado gorduroso) em indivíduos que não consomem álcool ou o fazem em quantidades muito pequenas (menos de 20 g de etanol/semana). A condição se transformou na *causa mais comum de doença hepática crônica nos Estados Unidos* e, em suas várias formas, provavelmente afeta mais de 30% da população. Contudo, essas estimativas são aproximadas, porque o fígado gorduroso sem outras complicações pode não ser detectado clinicamente. A DHGNA inclui *esteatose hepática simples, esteatose acompanhada por inflamação mínima e inespecífica e a esteato-hepatite não alcoólica*

(EHNA).⁴³ Esteatose com ou sem uma inflamação inespecífica geralmente é uma condição estável, sem problemas clínicos significativos. Em contraste, a EHNA é uma condição na qual ocorre lesão de hepatócitos, a qual pode progredir para cirrose em 10% a 20% dos casos. Os principais componentes da EHNA são tumefação de hepatócitos, inflamação lobular e esteatose.

⁴⁴ Fibrose ocorre na doença progressiva. A EHNA afeta homens e mulheres igualmente, e a condição está fortemente associada a obesidade e outros componentes da síndrome metabólica, como dislipidemia, hiperinsulinemia e resistência à insulina. Estima-se que mais de 70% dos indivíduos obesos apresentem alguma forma de DHGNA. Esta é a causa mais comum da chamada cirrose criptogênica, ou seja, cirrose de origem “desconhecida”. A DHGNA contribui para a progressão de outras doenças hepáticas, como a infecção por HCV e CHC. A epidemia de obesidade nos Estados Unidos levanta a preocupação de que a DHGNA aumente sua prevalência.

Patogenia. Os mecanismos precisos da esteatose e da lesão hepatocelular na DHGNA não são totalmente conhecidos, porém a genética e o ambiente desempenham um papel em sua patogenia.

⁴⁴ Um modelo de “dupla agressão” foi proposto para a patogenia, englobando dois eventos sequenciais: (1) acúmulo de gordura hepática e (2) estresse oxidativo hepático.⁴⁵ O estresse oxidativo age sobre os lípidos hepáticos acumulados, resultando em peroxidação de lípidos e liberação de peróxidos lipídicos, que podem produzir espécies reativas de oxigênio.

Aspectos Clínicos. Os indivíduos com esteatose simples geralmente são assintomáticos. A apresentação clínica muitas vezes está relacionada com outras perturbações metabólicas, como obesidade, resistência à insulina e diabetes.⁴⁶ Estudos de imagem podem revelar o acúmulo de gordura no fígado. Contudo, a biópsia hepática é a ferramenta diagnóstica mais confiável para EHNA e ajuda a determinar a extensão da esteatose, a presença de esteato-hepatite e o grau de fibrose. AST e ALT estão elevadas no soro em aproximadamente 90% dos pacientes com EHNA. A razão AST/ALT em geral é menor que 1, em contraste com a esteato-hepatite alcoólica, na qual a razão geralmente está acima de 2,0 a 2,5. Apesar das elevações enzimáticas, os pacientes podem ser assintomáticos. Outros apresentam sintomas gerais, como fadiga e desconforto abdominal do lado direito causado pela hepatomegalia. Pela associação entre EHNA e a síndrome metabólica, a doença cardiovascular é uma causa de morte frequente em pacientes com EHNA. A meta do tratamento para indivíduos com EHNA é reverter a esteatose e prevenir cirrose. A estratégia terapêutica atual busca corrigir os fatores de risco subjacentes, como obesidade e hiperlipidemia, e tratar a resistência à insulina.

Morfologia. A **esteatose** geralmente envolve mais de 5% dos hepatócitos e, às vezes, mais de 90%. Gotículas grandes (macrovesicular) e pequenas (microvesicular) de gordura, predominantemente triglicerídeos, são acumuladas nos hepatócitos (Fig. 18-25A). Na extremidade mais clinicamente benigna do espectro, não há inflamação hepática apreciável, morte de hepatócitos ou cicatrização, apesar da elevação persistente das enzimas hepáticas no soro. A **esteato-hepatite** (EHNA) é caracterizada por esteatose e inflamação parenquimatosa multifocal, principalmente neutrófilos, corpos de Mallory, destruição de hepatócitos (tanto degeneração em balão quanto apoptose) e fibrose sinusoidal. Ocorre, também, fibrose nos tratos portais e ao redor das vênulas hepáticas terminais (Fig. 18-25B). Essas alterações histológicas são semelhantes às da esteato-hepatite alcoólica. Uma cirrose pode se desenvolver, supostamente como resultado de anos de progressão subclínica dos processos necroinflamatórios e fibróticos. Quando a cirrose é estabelecida, a esteatose ou esteato-hepatite tende a ser reduzida e, algumas vezes, não é identificável.

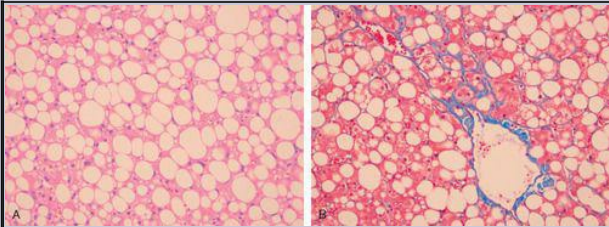


FIGURA 18-25

Aspecto histológico da doença hepática gordurosa não alcoólica. **A**, Tecido hepático com esteatose macrovesicular (coloração H&E). **B**, EHNA, que apresenta fibrose perivenular e fibrose perissinusoidal (*fibras azuis*) na coloração com tricromo.

HEMOCROMATOSE

A *hemocromatose* foi descrita pela primeira vez por von Recklinghausen, em 1889. Ela é caracterizada pelo acúmulo excessivo de ferro corporal, cuja maioria é depositada em órgãos parenquimatosos, como o fígado e o pâncreas. O ferro também pode se acumular no coração, nas articulações ou nos órgãos endócrinos. A hemocromatose (também conhecida como hemocromatose primária ou hereditária) é um distúrbio hereditário homozigoto recessivo⁴⁷ causado por absorção excessiva de ferro. O acúmulo de ferro nos tecidos, que pode ocorrer como consequência da administração parenteral de ferro, geralmente na forma de transfusões, ou outras causas ([Tabela 18-6](#)), é variavelmente conhecido como hemocromatose secundária, hemocromatose adquirida ou *hemossiderose*. Utilizaremos os termos *hemocromatose* para a doença hereditária e *hemossiderose* para a deposição adquirida de ferro em alguns tecidos.

TABELA 18-6 Classificação da Sobrecarga de Ferro

I. HEMOCROMATOSE HEREDITÁRIA

Mutações dos genes que codificam HFE, receptor de transferrina 2 (TfR2) ou hepcidina

Mutações de genes que codificam HJV (hemojuvelina: hemocromatose juvenil)

(Hemocromatose neonatal) *

II. HEMOSSIDEROSE (HEMOCROMATOSE SECUNDÁRIA)

A. Sobrecarga de ferro parenteral

Transfusões

Hemodiálise de longa duração

Anemia aplástica

Doença falciforme

Síndromes mielodisplásicas

Leucemias

Injeções de ferro-dextrano

B. Eritropoiese ineficaz com aumento da atividade eritroide (3-Talassemia)

Anemia sideroblástica

Deficiência de piruvato quinase

C. Aumento da ingestão oral de ferro

Sobrecarga de ferro africana (siderose dos Bantu)

D. Atransferrinemia congênita

E. Doença hepática crônica

Doença hepática alcoólica crônica

Porfíria cutânea tardia

F. Hemocromatose neonatal

A hemocromatose neonatal se desenvolve intrauterinamente e não parece ser uma condição hereditária.

Como foi discutido no [Capítulo 14](#), o pool de ferro corporal total varia de 2 a 6 g em adultos normais; aproximadamente 0,5 g é armazenado no fígado, do qual 98% estão nos hepatócitos. Na hemocromatose, o acúmulo de ferro total pode exceder 50 g, com mais de um terço desse valor se acumulando no fígado. Os seguintes aspectos caracterizam esta doença:

Os casos plenamente desenvolvidos exibem (1) *cirrose micronodular* em todos os pacientes; (2) diabetes melito em 75% a 80% dos pacientes; e (3) *pigmentação cutânea* em 75% a 80% dos pacientes.

O acúmulo de ferro é vitalício, mas a lesão causada pelo ferro excessivo é lenta e progressiva; por isso os sintomas geralmente aparecem pela primeira vez na 5ª a 6ª décadas de vida.

Há predominância masculina (5 a 7:1), com apresentação clínica um pouco mais precoce, em parte porque a perda fisiológica de ferro (menstruação, gravidez) retarda o acúmulo de ferro em mulheres.

Patogenia. Uma vez que não existe uma excreção regulada de ferro do organismo, o conteúdo corporal total de ferro é regulado estritamente pela absorção intestinal, como descrito adiante. *Na hemocromatose, a regulação da absorção intestinal do ferro dietético é anormal, levando ao acúmulo líquido de ferro de 0,5 a 1,0 g/ano, principalmente no fígado.* A doença tipicamente se manifesta após o acúmulo de 20 g de ferro armazenado. *O ferro em excesso parece ser diretamente tóxico para os tecidos do hospedeiro*, pelos seguintes mecanismos: (1) peroxidação de lipídeos por reações de radicais livres catalisadas pelo ferro, (2) estimulação da formação de colágeno por ativação das células estreladas hepáticas e (3) interação de espécies reativas de oxigênio e do próprio ferro com DNA, provocando lesão celular letal ou predisposição a carcinoma hepatocelular. As ações do ferro são reversíveis em células que não sofreram lesão fatal, e a remoção do excesso de ferro com a terapia promove a recuperação da função tissular.

O principal regulador da absorção do ferro é a proteína hepcidina (também conhecida como peptídeo antimicrobiano expresso no fígado ou LEAP1), codificada pelo gene HAMP. A hepcidina, que também possui atividade antibacteriana, é produzida nos hepatócitos como um pró-peptídeo de 84 aminoácidos clivado em uma forma madura de 25 aminoácidos e formas circulantes menores de 20 e 23 aminoácidos. A transcrição de hepcidina é aumentada pelas citocinas inflamatórias e pelo ferro e diminuída por deficiência de ferro, hipóxia e eritropoiese ineficaz. A hepcidina liga-se ao canal de efluxo iônico celular ferroportina (FPN), causando internalização e proteólise do canal. Isso impede a liberação do ferro das células intestinais e dos macrófagos; *desse modo, a hepcidina reduz os níveis plasmáticos de ferro. Inversamente, uma deficiência de hepcidina causa sobrecarga de ferro.*

Outras proteínas envolvidas no metabolismo do ferro atuam regulando os níveis de hepcidina. Estas incluem: (1) hemojuvelina (HJV), que é expressa no fígado, coração e músculo esquelético; (2) o receptor de transferrina 2 (TfR2), que é altamente expresso nos hepatócitos, onde medeia a captação do ferro ligado à transferrina e (3) HFE, o produto do gene da

hemocromatose. *A ausência de expressão de hepcidina causada por mutações em hepcidina, HJV, TFR2 e HFE causa a hemocromatose.* Dessas mutações, as de HFE são as mais comuns, como discutido a seguir. Mutações de *HAMP* e *HJV* causam uma forma severa de hemocromatose hereditária conhecida como hemocromatose juvenil. Mutações de *HFE* e *TFR2* causam a forma clássica de hemocromatose hereditária adulta, uma doença mais branda que a forma juvenil. Mutações de ferroportina causam uma doença de armazenamento de ferro separada, que é diferente da hemocromatose hereditária. Os mecanismos precisos pelos quais HFE, HJV e TFR2 regulam a hepcidina e a ferroportina ainda precisam ser determinados. Uma serina protease (TMPRSS6) foi identificada recentemente como um sensor de ferro que suprime a expressão de *HAMP*. [48](#)

A forma adulta de hemocromatose quase sempre é causada por mutações de HFE, um gene localizado no braço curto do cromossomo 6 em 6p21.3, próximo ao locus do gene de HLA. Ele codifica uma molécula semelhante ao HLA classe I que regula a absorção intestinal de ferro dietético. A mutação de HFE mais comum é uma substituição de cisteína para tirosina no aminoácido 282 (chamado C282Y), em virtude de uma única transição de G para A no nucleotídeo 845 (G845A). Essa mutação, que causa a inativação da proteína, está presente em 70% a 100% dos pacientes diagnosticados com hemocromatose hereditária. A outra mutação comum é H63D (histidina na posição 63 para aspartato). O estado homocigoto para H63D e mutações heterocigotas combinadas de C282Y/H63D frequentemente causam apenas um leve acúmulo de ferro.

A mutação C282Y é basicamente confinada a populações brancas de origem europeia, enquanto a H63D tem distribuição mundial. A frequência de homocigosidade para C282Y corresponde a 0,45% (1 a cada 220 pessoas), e a frequência para heterocigosidade é de 11%, fazendo da hemocromatose hereditária um dos distúrbios genéticos mais comuns em humanos. Contudo, a penetrância desse distúrbio é baixa em pacientes com a mutação de C282Y homocigota, portanto a condição genética não produz doença clínica em todos os indivíduos.

Morfologia. As alterações morfológicas na hemocromatose hereditária são caracterizadas principalmente por: (1) **deposição de hemossiderina** nos seguintes órgãos (em ordem decrescente de severidade): fígado, pâncreas, miocárdio, hipófise, glândula suprarrenal, glândulas tireoide e paratireoide, articulações e pele (detectada por reação histológica com azul da Prússia ou pela análise de reabsorção atômica do tecido); (2) **cirrose**; e (3) **fibrose pancreática**. No fígado, o ferro é evidenciado inicialmente como grânulos amarelados de hemossiderina no citoplasma dos hepatócitos periportais, que são corados em azul pela coloração de azul da Prússia ([Fig. 18-26](#)). Com o aumento da carga de ferro, ocorre o envolvimento progressivo do resto do lóbulo, juntamente com pigmentação do epitélio do ducto biliar e das células de Kupffer. O ferro é uma hepatotóxina direta, e inflamação está caracteristicamente ausente. Neste estágio, o fígado tipicamente é um pouco maior que o normal, denso e marrom-chocolate. Septos fibrosos se desenvolvem lentamente, levando finalmente a um padrão de cirrose micronodular no fígado intensamente pigmentado.

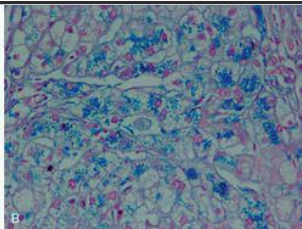
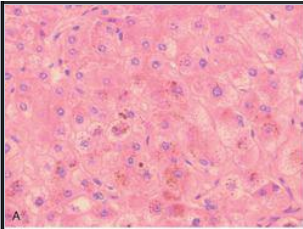


FIGURA 18-26

Aspecto histológico da hemocromatose hereditária. A deposição de ferro hepatocelular aparece em marrom-escuro na coloração H&E (A) e azul em um corte corado com azul da Prússia (B). Este é um corte de um estágio inicial da doença, no qual a arquitetura parenquimatosa está normal.

A determinação bioquímica da concentração de ferro no tecido hepático constitui o padrão para quantificação do teor de ferro hepático. Em indivíduos normais, o teor de ferro do tecido hepático é inferior a 1.000 µg por grama de peso seco do fígado. Pacientes adultos com hemocromatose hereditária exibem mais de 10.000 µg de ferro por grama de peso seco; concentrações de ferro hepático acima de 22.000 µg por grama de peso seco estão associadas ao desenvolvimento de fibrose e cirrose.

O **pâncreas** torna-se intensamente pigmentado, apresenta fibrose intersticial difusa e pode exibir alguma atrofia do parênquima. Hemossiderina é encontrada tanto em células acinares quanto das ilhotas e, às vezes, no estroma fibroso intersticial. O **coração** frequentemente está aumentando e apresenta grânulos de hemossiderina no interior das fibras miocárdicas, conferindo coloração marrom notável ao miocárdio. Uma fibrose intersticial delicada pode aparecer. Embora a pigmentação da **pele** seja parcialmente atribuível à deposição de hemossiderina em macrófagos e fibroblastos dérmicos, a maior parte da pigmentação resulta do aumento na produção de melanina epidérmica. A combinação desses pigmentos confere uma cor acinzentada característica à pele. Com a deposição de hemossiderina nos **revestimentos sinoviais articulares**, pode se desenvolver sinovite aguda. A deposição excessiva de pirofosfato de cálcio danifica a cartilagem articular, produzindo uma poliartrite incapacitante referida como **pseudogota**. Os **testículos** podem ser pequenos e atróficos, mas geralmente não estão pigmentados de modo significativo. Acredita-se que a atrofia seja secundária a uma perturbação no eixo hipotálamo-hipófise, resultando em níveis reduzidos de gonadotrofinas e testosterona.

Aspectos Clínicos. A hemocromatose clássica, na maioria das vezes, é uma doença de homens e, raramente, se torna evidente antes dos 40 anos de idade. As principais manifestações incluem hepatomegalia, dor abdominal, pigmentação cutânea (particularmente em áreas expostas ao sol), perturbação da homeostasia de glicose ou diabetes melito franca devida à destruição de ilhotas pancreáticas, disfunção cardíaca (arritmias, miocardiopatia) e artrite atípica. Em alguns pacientes, a queixa de apresentação é hipogonadismo (p. ex., amenorreia em mulheres, impotência e perda da libido em homens). *A clássica tríade de cirrose pigmentar com hepatomegalia, pigmentação cutânea e diabetes melito pode não se desenvolver até um ponto tardio no curso da doença.* A morte pode resultar de cirrose ou doença cardíaca. Uma causa de morte significativa é o carcinoma hepatocelular; o risco é 200 vezes maior que na população geral, e o tratamento para a sobrecarga de ferro não remove o risco para esse tumor.

Felizmente, a hemocromatose pode ser diagnosticada muito antes da ocorrência de um dano tissular irreversível. A pesquisa envolve a demonstração de níveis muito elevados de ferro sérico e ferritina, exclusão de causas secundárias de sobrecarga de ferro e biópsia hepática, se indicada. *A triagem de familiares de probandos é importante.* Os heterozigotos também acumulam ferro em excesso, mas não em um nível que cause lesão tissular significativa. Atualmente, a maioria dos pacientes com hemocromatose é diagnosticada no estágio subclínico, pré-cirrótico, devido a medidas de rotina do ferro sérico (como parte de outras avaliações diagnósticas). Estes são tratados por flebotomia e têm uma expectativa de vida normal.

A hemocromatose neonatal (também chamada de hemocromatose congênita) é uma doença de origem desconhecida manifestada por doença hepática severa e deposição extra-hepática de hemossiderina. ⁴⁹ A hemocromatose neonatal não é uma doença hereditária; a lesão hepática, que leva ao acúmulo de hemossiderina, ocorre intrauterinamente e pode estar relacionada a uma agressão aloimune materna ao fígado fetal. A deposição extra-hepática de hemossiderina, detectada por biópsia bucal, precisa ser documentada para o diagnóstico correto. Não existe um tratamento específico, com exceção de cuidados de suporte e transplante de fígado em casos severos.

As causas mais comuns de *hemossiderose* (hemocromatose secundária ou adquirida) são os distúrbios associados à eritropoiese ineficaz, como as formas severas de talassemia ([Cap. 14](#)) e síndromes mielodisplásicas ([Cap. 13](#)). Nesses distúrbios, o excesso de ferro resulta não apenas de transfusões, mas também do aumento da absorções. Transfusões isoladas, quando administradas repetidamente durante um período de anos (como ocorre em pacientes com anemias hemolíticas crônicas), também podem provocar hemossiderose sistêmica e lesão de órgãos parenquimatosos. Muitas vezes, a *cirrose alcoólica* está associada a um aumento modesto de ferro detectado por coloração em células hepáticas. Contudo, isso representa redistribuição de ferro induzida pelo álcool, uma vez que o ferro corporal total não está significativamente aumentado. Uma forma um tanto incomum de sobrecarga de ferro semelhante à hemocromatose hereditária ocorre África subsaariana, como resultado da ingestão de grandes quantidades de bebidas alcoólicas fermentadas em utensílios de ferro (siderose dos Bantus). A fermentação doméstica em tambores de aço continua até hoje, e susceptibilidade genética a essa doença, como mutações de ferroportina, foi proposta nessas populações. ⁵⁰ Finalmente, a infecção crônica por HBV e HCV

pode aumentar o armazenamento de ferro nos hepatócitos.

DOENÇA DE WILSON

A doença de Wilson é um distúrbio autossômico recessivo causado por mutação do gene *ATP7B*, o que resulta em prejuízo da excreção de cobre na bile e incapacidade de incorporar o cobre à *ceruloplasmina*.⁵¹ Esse distúrbio é marcado pelo *acúmulo de níveis tóxicos de cobre em muitos tecidos e órgãos, principalmente o fígado, o cérebro e os olhos*. Normalmente, 40% a 60% do cobre ingerido (2 a 5 mg/dia) é absorvido no duodeno e no intestino delgado proximal e transportado para a circulação portal, formando complexos com albumina e histidina. O cobre livre se dissocia e é captado pelos hepatócitos. O cobre é incorporado em enzimas e também é ligado a uma α_2 -globulina (apoceruloplasmina) para formar a ceruloplasmina, que é secretada no sangue. O cobre em excesso é transportado para a bile. A ceruloplasmina representa 90% a 95% do cobre plasmático. A ceruloplasmina circulante eventualmente é desialilada, sofrendo endocitose pelo fígado, e degradada no interior dos lisossomos, após o que o cobre liberado é excretado na bile. Essa via de degradação/excreção constitui a via primária para eliminação do cobre. O cobre corporal total é estimado em apenas 50 a 150 mg.

O gene *ATP7B*, localizado no cromossomo 13, codifica uma ATPase transportadora de cobre transmembranosa, expressa na membrana canalicular do hepatócito. Mais de 300 mutações no gene *ATP7B* foram identificadas, mas nem todos os genes causam a doença. *A maioria dos pacientes consiste em heterozigotos compostos contendo diferentes mutações em cada alelo ATP7B*. A frequência geral de alelos com mutações corresponde a 1:100, e a prevalência da doença é de aproximadamente 1:30.000 a 1:50.000 (aproximadamente 9.000 pacientes nos Estados Unidos). *A deficiência da proteína ATP7B causa uma diminuição do transporte de cobre para a bile, prejudica sua incorporação à ceruloplasmina e inibe a secreção de ceruloplasmina no sangue*. Essas alterações causam acúmulo de cobre no fígado e diminuição da ceruloplasmina circulante. O cobre causa lesão hepática tóxica, pela produção de ROS por meio da reação de Fenton ([Cap. 1](#)). Embora exista um período de latência de duração variável para a doença, quando a capacidade hepática de incorporação do cobre à ceruloplasmina é excedida, pode haver o início súbito de uma doença sistêmica crítica. Especificamente, o cobre não ligado à ceruloplasmina transborda do fígado para a circulação, causando hemólise e alterações patológicas em outros locais, como cérebro, córneas, rins, ossos, articulações e paratireoides. Ao mesmo tempo, a excreção urinária de cobre aumenta acentuadamente a partir de seus níveis mínimos normais.

Morfologia. O fígado geralmente recebe o ímpeto da agressão, mas a doença também pode apresentar-se como um distúrbio neurológico. As alterações hepáticas são inconstantes, variando de lesões relativamente pequenas a maciças. **A alteração gordurosa (esteatose)** pode ser leve a moderada, com núcleos vacuolados (glicogênio ou água) e ocasionalmente necrose focal de hepatócitos. Uma **he-patite aguda** pode exibir aspectos que mimetizam a hepatite aguda viral, possivelmente com exceção da alteração gordurosa acompanhante. **A hepatite crônica** da doença de Wilson exibe inflamação moderada a severa e necrose de hepatócitos, com as características particulares de esteatose macrovesicular, núcleos hepatocelulares vacuolados e corpos de Mallory. Com a progressão da hepatite crônica, ocorre o desenvolvimento de **cirrose**. **A necrose hepática maciça** é uma manifestação rara indistinguível daquela causada por vírus ou drogas. A deposição excessiva de cobre

frequentemente pode ser demonstrada por colorações especiais (coloração de rodamina para cobre, coloração de orceína para proteína associada ao cobre). Uma vez que o cobre também sofre acúmulo na colestase obstrutiva crônica e a histologia não consegue distinguir de modo confiável a doença de Wilson de uma hepatite viral ou induzida por drogas, a demonstração de teor de cobre hepático acima de 250 µg por grama de peso seco é mais útil para fazer o diagnóstico.

No **cérebro**, a lesão tóxica afeta primariamente os núcleos da base, particularmente o putâmen, que exhibe atrofia e até mesmo cavitação. Quase todos os pacientes com envolvimento neurológico desenvolvem **lesões oculares** chamadas de **anéis de Kayser-Fleischer**, depósitos verdes a castanhos de cobre na membrana de Desçemet, no limbo da córnea.

Aspectos Clínicos. As idades de início e apresentação clínica da doença de Wilson são extremamente variáveis (a idade média corresponde a 11,4 anos), porém o distúrbio geralmente se manifesta em indivíduos afetados entre 6 e 40 anos de idade. A apresentação mais comum é a *doença hepática aguda ou crônica*. Manifestações neuropsiquiátricas, incluindo alterações comportamentais leves, psicose franca ou uma *síndrome semelhante à doença de Parkinson* (como tremor), constituem as características iniciais na maioria dos casos restantes. O diagnóstico bioquímico da doença de Wilson é baseado na *diminuição da ceruloplasmina sérica e no aumento do teor de cobre hepático (o teste mais sensível e exato) e no aumento da excreção urinária de cobre (o teste de triagem mais específico)*. Os níveis séricos de cobre não têm valor diagnóstico, uma vez que podem estar baixos, normais ou elevados, dependendo do estágio de evolução da doença. A demonstração de anéis de Kayser-Fleischer favorece ainda mais o diagnóstico. O reconhecimento precoce e a quelação de cobre em longo prazo (com D-penicilamina ou Trientina) ou a terapia à base de zinco alteraram dramaticamente o curso de deterioração progressiva usual. Indivíduos com hepatite ou cirrose não tratável requerem um transplante de fígado para sobreviver, o que também pode levar à eventual cura.

DEFICIÊNCIA DE α_1 -ANTITRIPSINA

A deficiência de α_1 -antitripsina é um distúrbio autossômico recessivo marcado por níveis muito baixos de α_1 -antitripsina. A principal função desta proteína é a inibição de proteases, particularmente elastase neutrofílica, catepsina G e proteinase 3, que são normalmente liberadas dos neutrófilos em locais de inflamação. A deficiência de α_1 -antitripsina provoca o desenvolvimento de enfisema pulmonar, porque a atividade de proteases destrutivas não é inibida ([Cap. 15](#)). Também causa doença hepática, como consequência do acúmulo dessa proteína nos hepatócitos.⁵² Além disso, paniculite cutânea, aneurisma arterial, bronquiectasia e granulomatose de Wegener podem ocorrer na deficiência de α_1 -antitripsina.

A α_1 -antitripsina é uma pequena glicoproteína plasmática de 394 aminoácidos, sintetizada predominantemente pelos hepatócitos. Faz parte da família de inibidores da serina protease (serpina). O gene, localizado no cromossomo 14, é muito polimórfico, e pelo menos 75 formas de α_1 -antitripsina foram identificadas, indicadas alfabeticamente por sua migração relativa em um gel isoeletrico. A notação geral consiste em “Pi” para “inibidor da protease” e uma letra alfabética para a posição no gel; duas letras indicam o genótipo dos dois alelos. O genótipo mais comum é o PiMM, que ocorre em 90% dos indivíduos (no sentido tradicional, este seria o genótipo de tipo selvagem). A maioria das variantes alélicas exibe substituições na cadeia de polipeptídeos, mas produz níveis normais de α_1 -antitripsina funcional. Algumas *variantes de deficiência*, incluindo a variante PiS, resultam na redução moderada das concentrações séricas de α_1 -antitripsina sem manifestações clínicas. Variantes raras, denominadas *Pi-null*, não exibem α_1 -antitripsina sérica detectável. A mutação clinicamente significativa mais comum é a PiZ; os homocigotos para a proteína PiZZ apresentam níveis circulantes de α_1 -antitripsina, que correspondem a apenas 10% do normal. Esses indivíduos têm alto risco de desenvolver doença clínica. A expressão dos alelos é autossômica codominante, e, conseqüentemente, heterocigotos para PiMZ exibem níveis plasmáticos intermediários de α_1 -antitripsina. Entre descendentes de indivíduos do norte da Europa, a frequência de PiS corresponde a 6% e a frequência de PiZ é 4%; o estado PiZZ afeta 1 em 1.800 nascidos vivos. Por sua apresentação ocasionalmente precoce para doença hepática, a deficiência de α_1 -antitripsina é o distúrbio hepático genético mais comumente diagnosticado em lactentes e crianças.

Patogenia. Na maioria das variantes alélicas, o RNAm é transcrito, e a proteína é sintetizada e secretada normalmente. As variantes de deficiência exibem um defeito seletivo na migração desta proteína secretora do retículo endoplasmático para o complexo de Golgi; isso é mais pronunciado para o polipeptídeo PiZ, atribuível a uma única substituição de aminoácido de Glu342 para Lys342. O polipeptídeo mutante (α_1 ATZ) é anormalmente dobrado e sofre polimerização, criando um estresse para o retículo endoplasmático e causando apoptose ([Cap. 1; Fig. 1-27](#)). Os mecanismos exatos da doença hepática com α_1 AT-Z não são bem definidos. O α_1 AT-Z acumulado no retículo endoplasmático desencadeia uma série de eventos, incluindo resposta autofagocítica, disfunção mitocondrial e possível ativação de NF- κ B pró-inflamatório,

causando lesão do hepatócito. [53](#) Todos os indivíduos com o genótipo PiZZ acumulam α_1 AT-Z no retículo endoplasmático dos hepatócitos, mas apenas 10% a 15% dos indivíduos PiZZ desenvolvem doença hepática clinicamente evidente. Portanto, postula-se que outros fatores genéticos ou ambientais atuem no desenvolvimento da doença hepática.

Morfologia. A deficiência de α_1 -antitripsina é caracterizada pela presença de inclusões globulares citoplasmáticas redondas a ovais nos hepatócitos, que, nas colorações H&E de rotina, são acidófilas e indistintamente demarcadas do citoplasma circundante. São fortemente positivas na coloração pelo ácido periódico de Schiff (PAS) e resistentes à diástase ([Fig. 18-27](#)). Os glóbulos também estão presentes, porém em tamanho e número reduzidos, nos genótipos PiMZ e PiSZ. Por motivos desconhecidos, a maioria dos glóbulos é encontrada nos hepatócitos ao redor dos tratos portais. Além disso, o número de hepatócitos contendo glóbulos no fígado de um paciente não está correlacionado com a severidade dos achados patológicos. A patologia hepática associada à homozigiosidade para PiZZ é extremamente inconstante, variando de hepatite neonatal ([Fig. 18-28](#)) com ou sem colestase e fibrose (discutida adiante), passando por cirrose infantil, até uma hepatite inflamatória ou cirrose crônica latente, que se torna aparente apenas em um momento mais tardio na vida. Em grande parte, o único aspecto distintivo da doença hepática está nos glóbulos positivos para PAS; raramente, uma alteração gordurosa e corpos de Mallory estão presentes. O diagnóstico de glóbulos de α_1 -antitripsina pode estar ausente em crianças novas; esteatose pode estar presente como uma indicação da possibilidade de deficiência de α_1 -antitripsina.

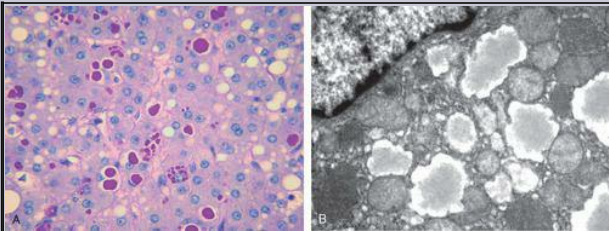


FIGURA 18-27

Deficiência de α_1 -antitripsina. **A**, Coloração do fígado com ácido periódico de Schiff (PAS), ressaltando os grânulos citoplasmáticos vermelhos característicos. **B**, Micrografia eletrônica mostra a dilatação do retículo endoplasmático.

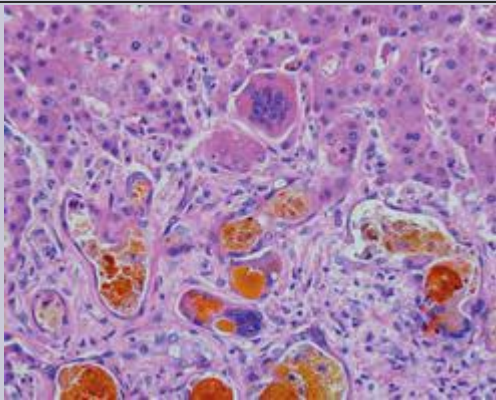


FIGURA 18-28

Hepatite neonatal causada por deficiência de α_1 -antitripsina. Observe a colestase severa.

Aspectos Clínicos. Uma hepatite neonatal com icterícia colestática aparece em 10% a 20% dos recém-nascidos com a deficiência. Na adolescência, os sintomas de apresentação podem estar relacionados a hepatite ou cirrose. Os ataques de hepatite podem ceder com aparente recuperação completa ou podem tornar-se crônicos e levar progressivamente à cirrose. Finalmente, a doença pode permanecer silenciosa até que a cirrose aparece na meia-idade ou mais tarde. CHC se desenvolve em 2% a 3% dos adultos PiZZ, geralmente, mas nem sempre, no contexto de cirrose. O tratamento e a cura para a doença hepática severa consistem no transplante de fígado ortotópico. Em pacientes com doença pulmonar, o único tratamento mais importante é a evitação do tabagismo, porque o fumo acelera acentuadamente o enfisema e a doença pulmonar destrutiva associada à deficiência de α_1 -antitripsina.

COLESTASE NEONATAL

A hiperbilirrubinemia conjugada prolongada no recém-nascido, chamada de *colestase neonatal*, afeta aproximadamente 1 a cada 2.500 nativos. As principais condições causadoras são (1) colangiopatias, primariamente *atresia biliar* (discutida adiante), e (2) uma variedade de distúrbios que causam hiperbilirrubinemia conjugada no recém-nascido, coletivamente referidos como *hepatite neonatal*. *A colestase e a hepatite neonatal não são entidades específicas, nem representam distúrbios necessariamente inflamatórios*. Pelo contrário, o achado de uma “colestase neonatal” deve estimular a pesquisa cuidadosa de doenças hepáticas tóxicas, metabólicas e infecciosas reconhecíveis, das quais as mais comuns estão relacionadas na [Tabela 18-7](#). Quando as causas identificáveis tiverem sido excluídas, resta a síndrome da hepatite neonatal “idiopática”, que exibe uma sobreposição clínica considerável com a atresia biliar. Apesar da longa lista de distúrbios associados à colestase neonatal, a maioria é bastante rara. A hepatite neonatal “idiopática” representa até 50% dos casos, a atresia biliar representa outros 20% e a deficiência de α_1 -antitripsina representa 15%. A diferenciação de atresia biliar da colestase neonatal não obstrutiva tem grande importância, uma vez que o tratamento definitivo da atresia biliar requer intervenção cirúrgica (procedimento de Kasai), enquanto a cirurgia pode afetar adversamente o curso clínico de uma criança com outros distúrbios. Felizmente, a discriminação pode ser efetuada pelos dados clínicos em aproximadamente 90% dos casos, com ou sem biópsia hepática. Os lactentes afetados apresentam icterícia, urina escura, fezes claras ou acólicas e hepatomegalia. Graus variáveis de disfunção sintética hepática podem ser identificados, como a hipoprotrombinemia. Portanto, a biópsia hepática é crítica para distinguir a hepatite neonatal de uma colangiopatia identificável.

TABELA 18-7 Principais Causas de Colestase Neonatal

Obstrução do ducto biliar
Atresia biliar extra-hepática
Infeção neonatal
Citomegalovírus
Sepse bacteriana
Infeção do trato urinário
Sífilis
Tóxica
Drogas
Nutrição parenteral
Doença metabólica
Tirosinemia
Doença de Niemann-Pick
Galactosemia

Defeitos nas vias de síntese de ácidos biliares

Deficiência de α -antitripsina

Fibrose cística

Diversas

Choque/hipoperfusão

Cirrose infantil dos indianos

Síndrome de Alagille (escassez de ductos biliares)

Hepatite neonatal idiopática

Morfologia. Os aspectos morfológicos da hepatite neonatal incluem desorganização lobular com apoptose de células hepáticas e necrose focal e transformação panlobular de hepatócitos em células gigantes ([Fig. 18-29](#)), colestase hepatocelular e canalicular proeminente, infiltração mononuclear leve das áreas portais, alterações reativas nas células de Kupffer e hematopoiese extramedular. Este padrão de lesão predominantemente parenquimatosa pode misturar-se imperceptivelmente a um padrão de lesão ductal, com proliferação ductular biliar e fibrose dos tratos portais. Nesses casos, a distinção de uma atresia biliar obstrutiva pode ser difícil.

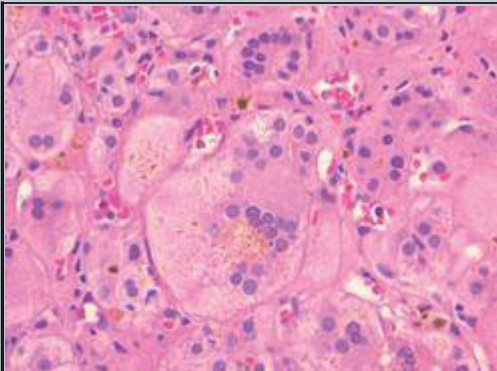


FIGURA 18-29

Hepatite neonatal. Observar os hepatócitos gigantes multinucleados.

Doença do Trato Biliar Intra-hepático

Nesta seção, discutiremos três distúrbios dos ductos biliares intra-hepáticos: *cirrose biliar secundária*, *cirrose biliar primária* e *colangite esclerosante primária* (resumidos na [Tabela 18-8](#)). A cirrose biliar secundária é uma condição resultante, na maioria das vezes, de uma obstrução não corrigida da árvore biliar extra-hepática. A cirrose biliar primária é um distúrbio destrutivo da árvore biliar intra-hepática. A colangite esclerosante primária envolve tanto a árvore biliar extra-hepática quanto a intra-hepática. Deve ser observado ainda que os ductos biliares intra-hepáticos frequentemente são lesados como parte de doenças hepáticas mais gerais, como a toxicidade por medicamentos, hepatite viral, transplante de fígado e doença do enxerto *versus* hospedeiro após transplante de medula óssea.

TABELA 18-8 Aspectos para Distinção entre os Principais Distúrbios dos Ducto Biliares Intra-hepáticos

	Cirrose Biliar Secundária	Cirrose Biliar Primária	Colangite Esclerosante Primária
Etiologia	Obstrução do ducto biliar extra-hepático: atresia biliar, cálculos de vesícula, estenose, carcinoma da cabeça do pâncreas	Possivelmente autoimune	Desconhecida, possivelmente autoimune; 50% a 70% dos casos associados à doença intestinal inflamatória
Predileção por sexo	Nenhuma	Feminino para masculino, 6:1	Feminino para masculino, 1:2
Sinais e sintomas	Prurido, icterícia, mal-estar, urina escura, fezes claras, hepatoesplenomegalia	Os mesmos da cirrose biliar secundária; início insidioso	Os mesmos da cirrose biliar secundária; início insidioso
Achados laboratoriais	Hiperbilirrubinemia conjugada, aumento de fosfatase alcalina sérica, ácidos biliares, colesterol	Os mesmos da cirrose biliar secundária, mais elevação de autoanticorpos IgM séricos (especialmente a forma M2 do anticorpo antimitocondrial)	Os mesmos da cirrose biliar secundária, mais elevação de IgM sérica, hipergamaglobulinemia
Achados	Estase biliar		Fibrose dos tratos

patológicos importantes antes do desenvolvimento de cirrose

proeminente nos ductos biliares, proliferação de ductulos biliares com neutrófilos circundantes, edema dos tratos portais

Infiltrado linfocítico denso nos tratos portais com destruição granulomatosa dos ductos biliares

portais periductais, estenose segmentar dos ductos biliares extra-hepáticos e intra-hepáticos

CIRROSE BILIAR SECUNDÁRIA

A obstrução prolongada da árvore biliar extra-hepática resulta em alterações hepáticas profundas. A causa mais comum de obstrução em adultos é a *coletíase extra-hepática* (cálculos de vesícula, descritos adiante), seguida por *malignidades* da árvore biliar ou da cabeça do pâncreas e estenoses resultantes de *procedimentos cirúrgicos* prévios. Condições obstrutivas em crianças incluem atresia biliar, fibrose cística, cistos do colédoco (uma anomalia cística da árvore biliar extra-hepática, discutida mais tarde) e síndromes nas quais existem ductos biliares intra-hepáticos insuficientes (síndromes de escassez de ducto biliar). Os aspectos morfológicos iniciais da *colestase* foram descritos anteriormente e são completamente reversíveis com a correção da obstrução. Contudo, a inflamação secundária resultante da obstrução biliar inicia uma fibrose periportal, que, eventualmente, leva a cicatrização hepática e formação de nódulos, gerando cirrose biliar secundária. Uma obstrução subtotal pode promover infecção bacteriana secundária da árvore biliar (*colangite ascendente*), que agrava a lesão inflamatória. Organismos entéricos como coliformes e enterococos são agressores comuns.

Morfologia. O estágio final da obstrução hepática mostra uma pigmentação verde-amarelada, acompanhada por coloração icterícia acentuada dos tecidos e fluidos corporais. À superfície de corte, o fígado é duro, com um aspecto finamente granular ([Fig. 18-30](#)). A histologia é caracterizada por septos fibrosos grosseiros que subdividem o fígado, em um padrão semelhante a quebra-cabeça. Incluídos nos septos estão pequenos e grandes ductos biliares distendidos, que, frequentemente, contêm material pigmentado condensado. Ocorre **proliferação extensa dos ductulos biliares menores**, particularmente na interface entre os septos nos antigos tratos portais e o parênquima. As características colestáticas do parênquima podem ser severas, com extensa **degeneração espumosa** e formação de **lagos de bile**. Contudo, após a formação dos nódulos regenerativos, a estase biliar pode se tornar menos evidente. A infecção bacteriana ascendente estimula infiltração neutrofílica intensa dos ductos biliares; pyleflebite severa e abscessos colangíticos podem se desenvolver.



FIGURA 18-30

Cirrose biliar. O corte sagital pelo fígado demonstra a nodularidade fina e a coloração por bile na cirrose biliar em estágio terminal.

CIRROSE BILIAR PRIMÁRIA (CBP)

A CBP é uma doença autoimune inflamatória que afeta principalmente os ductos biliares intra-hepáticos. *A característica primária desta doença é uma destruição inflamatória não supurativa dos ductos biliares intra-hepáticos de tamanho médio.* Esta é acompanhada por inflamação portal, cicatrização e o eventual desenvolvimento de cirrose e insuficiência hepática. ⁵⁴ Uma vez que a cirrose se desenvolve apenas depois de muitos anos, o nome da doença é um pouco enganoso para pacientes diagnosticados precocemente em um estágio pré-cirrótico.

Esta é basicamente uma doença de mulheres na meia-idade, com uma predominância do sexo feminino sobre o masculino maior que 6:1. Ela pode ocorrer entre 20 e 80 anos de idade, com a incidência máxima entre 40 e 50 anos. A incidência dessa doença nos Estados Unidos corresponde a aproximadamente 27 por milhão de pessoas (7 e 45 por milhão em homens e mulheres, respectivamente). Tanto a incidência quanto a prevalência de CBP estão aumentando, e um agrupamento geográfico foi relatado, sugerindo que fatores genéticos e ambientais são importantes na patogenia da doença. Familiares de pacientes com CBP apresentam maior risco de desenvolver a doença. O início é insidioso, geralmente apresentando fadiga e prurido. Hepatomegalia é um achado típico, e xantelasma palpebrais surgem como resultado da infiltração da área nasal da pálpebra por macrófagos ricos em colesterol. A hiperpigmentação decorrente de depósito de melanina e uma artropatia inflamatória são observadas em 25% a 40% dos casos. Sinais e sintomas de doença hepática crônica, como *spider nevi*, são tardios. Durante um período de duas décadas ou mais, os pacientes desenvolvem cirrose e complicações que incluem hipertensão portal com sangramento de varizes e encefalopatia hepática.

Os níveis séricos de fosfatase alcalina e colesterol estão quase sempre elevados, mesmo no início; a hiperbilirrubinemia é um desenvolvimento tardio e geralmente indica descompensação hepática incipiente. Anticorpos antimitocondriais estão presentes em 90% a 95% dos pacientes. Estes são altamente característicos de CBP e constituem um elemento essencial para o diagnóstico, juntamente com a elevação de fosfatase alcalina e γ -glutamilttransferase, que são marcadores de colestase.

Patogenia. Acredita-se que a CBP seja um distúrbio autoimune, porém sua patogenia ainda é desconhecida. Muitos possíveis mecanismos foram propostos, incluindo uma expressão aberrante de moléculas de MHC classe II nas células epiteliais do ducto biliar, acúmulo de células T autorreativas ao redor dos ductos biliares, reação de anticorpos antimitocondriais aos hepatócitos ou outros anticorpos contra componentes celulares (proteínas dos poros nucleares e proteínas centroméricas, entre outras). ⁵⁵ Anticorpos antimitocondriais, os autoanticorpos característicos na CBP, são direcionados para o componente E2 do complexo de piruvato desidrogenase (PDC-E2). Células T específicas para PDC-E2-também estão presentes nestes pacientes, sustentando a noção de patogenia mediada por um mecanismo imune. ⁵⁶

Morfologia. A CBP é o protótipo das condições que provocam **fibrose dos pequenos ductos biliares e cirrose**. CBP é uma doença focal e variável, exibindo diferentes graus de gravidade em diferentes porções do fígado. Durante o estágio pré-cirrótico, os tratos portais são **infiltrados por um acúmulo denso de linfócitos, macrófagos, plasmócitos e,**

ocasionalmente, eosinófilos. Os ductos biliares interlobulares são infiltrados por linfócitos e podem exibir inflamação granulomatosa não caseosa ([Fig. 18-31](#)) e sofrer destruição progressiva. Com o tempo, a obstrução do fluxo biliar intra-hepático provoca uma lesão hepática secundária progressiva. Os tratos portais acima dos ductos biliares danificados exibem proliferação, inflamação e necrose de ductulos biliares do parênquima hepático periportal adjacente. O parênquima desenvolve colestase generalizada. Durante anos a décadas, a cicatrização contínua e a fibrose em ponte do trato portal levam à cirrose.

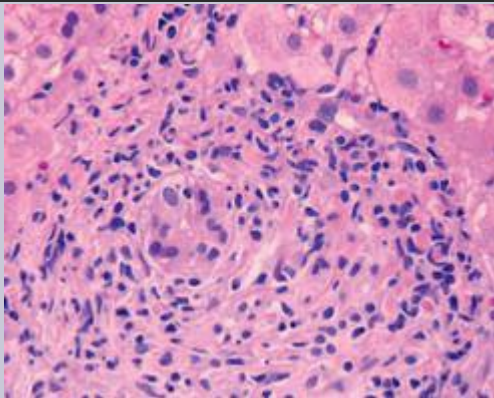


FIGURA 18-31

Cirrose biliar primária. O trato portal está acentuadamente expandido por um infiltrado de linfócitos e plasmócitos. Uma reação granulomatosa ao ducto biliar, que sofre destruição está presente (lesão florida do ducto).

Macroscopicamente, o fígado não parece anormal à primeira vista, mas com a progressão da doença a estase biliar confere uma coloração verde ao fígado. A cápsula permanece lisa e brilhante até que uma granularidade fina aparece, representando a deposição de septos fibrosos. Esse processo culmina em cirrose micronodular uniforme bem desenvolvida. O

peso do fígado é normal no início e depois aumenta (em razão de inflamação), mas no final está diminuído. **Na maioria dos casos, o quadro final é indistinguível da cirrose biliar secundária ou da cirrose que segue uma hepatite crônica decorrente de outras causas.**

Aspectos Clínicos. O início é extremamente insidioso, e os pacientes podem permanecer sem sintomas por muitos anos. Eventualmente, *prurido*, *fadiga* e desconforto abdominal se desenvolvem, seguidos por aspectos secundários: pigmentação cutânea, xantelasmas, esteatorreia e osteomalácia e/ou osteoporose relacionada com a má absorção de vitamina D. Manifestações mais gerais de icterícia e descompensação hepática, incluindo hipertensão portal e sangramento de varizes, marcam a entrada nos estágios finais da doença. Pacientes com CBP apresentam *maior risco de desenvolver carcinomas hepatocelulares*. A principal causa de morte é insuficiência hepática, seguida nesta ordem por hemorragia maciça de varizes e infecção intercorrente. Indivíduos com CBP também podem apresentar manifestações extra-hepáticas de autoimunidade, incluindo o complexo seco (*sicca*) com ressecamento de olhos e boca (síndrome de Sjögren; do latim *sicca*, que significa ressecamento), esclerose sistêmica, tireoidite, artrite reumatoide, fenômeno de Raynaud, glomerulonefrite membranosa e doença celíaca. Não existe uma terapia específica para CBP, mas o tratamento com o ácido ursodesoxicólico, se introduzido precocemente, pode proporcionar a remissão completa e prolongar a sobrevida em 25% a 30% dos casos. Seu mecanismo de ação não é bem compreendido. O transplante de fígado é a melhor forma de tratamento para pessoas com doença hepática em estágio terminal.

COLANGITE ESCLEROSANTE PRIMÁRIA (CEP)

A CEP é caracterizada por inflamação e fibrose obliterativa dos ductos biliares intra-hepáticos e extra-hepáticos, com dilatação dos segmentos preservados. A formação de “pérolas” de meio de contraste, característica nas radiografias da árvore biliar intra-hepática e extra-hepática, é atribuída a estenoses e dilatações irregulares dos ductos biliares afetados. A CEP geralmente é vista em associação à doença intestinal inflamatória (Cap. 17), particularmente a colite ulcerativa crônica, que coexiste em aproximadamente 70% dos indivíduos com colangite esclerosante primária. Inversamente, a prevalência de CEP em pessoas com colite ulcerativa corresponde a aproximadamente 4%. A CEP tende a ocorrer na terceira a quinta décadas de vida, e existe uma predominância do sexo masculino de 2:1. (Ver a Tabela 18-8 para comparações com cirrose biliar primária e secundária.)

Patogenia. A colangite esclerosante primária é um distúrbio colestático crônico caracterizado por inflamação inespecífica, fibrose e estenoses dos ductos biliares intra e extra-hepáticos. ⁵⁷ Vários aspectos da doença sugerem que ela seja o resultado de uma lesão imunologicamente mediada dos ductos biliares. Estes incluem a detecção de células T no estroma periductal, a presença de uma plethora de autoanticorpos circulantes e a associação com a colite ulcerativa. Foi proposto que as células T ativadas na mucosa intestinal viajem até o fígado, onde reconhecem um antígeno do ducto biliar que exibe reação cruzada com antígenos intestinais. Outra etiologia proposta é que as lesões dos ductos biliares sejam uma consequência de reações cruzadas de antígenos do ducto biliar com bactérias entéricas ou produtos bacterianos. Os anticorpos comumente encontrados em pacientes com colangite esclerosante primária incluem anticorpos antimúsculo liso, anticorpos antinucleares (ANAs), fator reumatoide e um p-ANCA atípico, que apresenta um padrão de coloração perinuclear, mas é dirigido contra uma proteína do envelope nuclear, em vez da mieloperoxidase, como é típico em anticorpos p-ANCA. O p-ANCA atípico é encontrado em até 80% dos pacientes, porém sua relação com a patogenia da doença é desconhecida. Parentes de primeiro grau de pacientes com colangite esclerosante primária apresentam maior risco de desenvolver a doença. Como muitas outras doenças imunologicamente mediadas, a colangite esclerosante primária está associada a maior prevalência de alguns haplótipos de MHC classe I e classe II. ⁵⁸

Morfologia. A CEP é uma colangite fibrosante dos ductos biliares, com infiltrado linfocítico, atrofia progressiva do epitélio do ducto biliar e obliteração da luz (Fig. 18-32). A fibrose periductal concêntrica ao redor dos ductos afetados (“fibrose em casca de cebola”) é seguida por seu desaparecimento, deixando para trás uma cicatriz fibrosa sólida, em forma de cordão. Entre as áreas de estenose progressiva, os ductos biliares exibem ectasia e inflamação, presumivelmente como resultado da obstrução a jusante. Conforme a doença progride, o fígado torna-se acentuadamente colestático, culminando em cirrose biliar muito semelhante à observada na cirrose biliar primária e secundária.

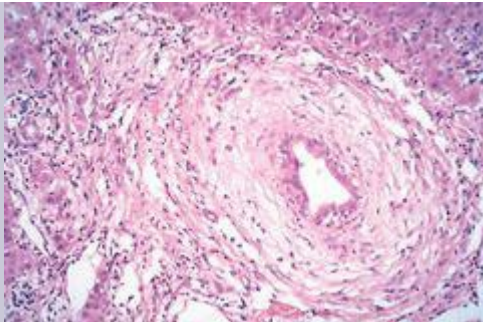


FIGURA 18-32

Colangite esclerosante primária. O ducto biliar, que sofre degeneração, está aprisionado em uma cicatriz concêntrica, densa, em “casca de cebola”.

Aspectos Clínicos. Pacientes assintomáticos podem chamar a atenção apenas pela elevação persistente da fosfatase alcalina sérica. Alternativamente, fadiga progressiva, prurido e icterícia podem desenvolver-se. A doença segue um curso prolongado de 5 a 17 anos, e os pacientes gravemente afetados apresentam os sintomas usuais de doença hepática crônica, incluindo perda de peso, ascite, sangramento de varizes e encefalopatia. Aproximadamente 7% dos indivíduos com CEP desenvolvem *colangiocarcinoma*, uma frequência muito alta com relação à da população geral. A incidência de *pancreatite crônica* e *carcinoma hepatocelular* também parece estar aumentada em pacientes com CEP. Um tipo diferente de colangite esclerosante, com elevação de IgG4 e associada a pancreatite autoimune, foi reconhecido recentemente.⁵⁹ Não existe um tratamento médico específico para CEP. A colestiramina é usada para o prurido, e a dilatação endoscópica com esfinterotomia ou sondagem é usada para aliviar os sintomas. O *transplante de fígado* constitui o tratamento definitivo para pessoas com doença hepática em estágio terminal.

ANOMALIAS DAS ÁRVORES BILIARES (INCLUINDO CISTOS HEPÁTICOS)

Existe um grupo heterogêneo de lesões no qual a anormalidade primária é alteração da arquitetura ou escassez da árvore biliar intra-hepática. As lesões podem ser encontradas incidentalmente durante estudos radiográficos, cirurgia ou na autópsia. Essas condições podem manifestar-se como hepatoesplenomegalia e hipertensão portal na ausência de disfunção hepática, começando no fim da infância ou na adolescência. Há cinco condições distintas: complexos de von Meyenburg, doença hepática policística, fibrose hepática congênita, doença de Caroli e síndrome de Alagille.

Complexos de von Meyenburg. São pequenos aglomerados de ductos biliares modestamente dilatados e embutidos em um estroma fibroso, às vezes hialino, localizado nas proximidades ou no interior dos tratos portais. Essas lesões frequentemente são referidas como “hamartomas de ducto biliar” (Fig. 18-33). Os complexos de von Meyenburg são comuns e não têm significado clínico, exceto no diagnóstico diferencial de metástases para o fígado.

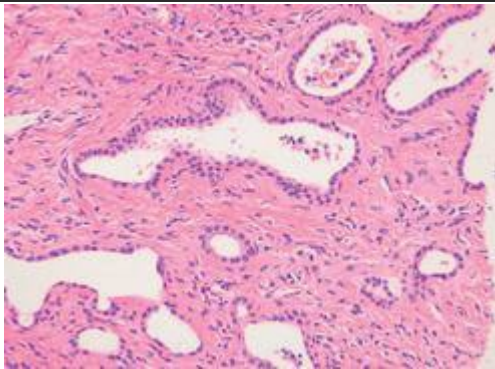


FIGURA 18-33

Hamartoma de ducto biliar (complexos de von Meyenburg). Observar os ductos biliares dilatados e de formato irregular.

Doença Hepática Policística. Nesta doença, existem múltiplas lesões císticas difusas no fígado, variando em número de algumas lesões dispersas a centenas ([Fig. 18-34](#)). Os cistos, revestidos por epitélio biliar cuboide ou achatado, contêm um líquido cor de palha.

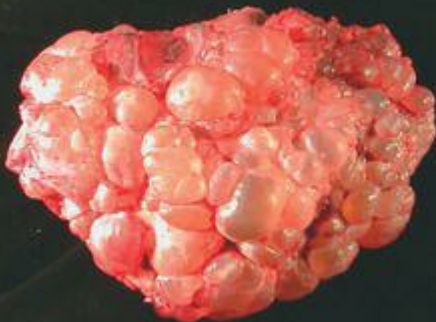

FIGURA 18-34

Doença hepática policística.

Fibrose Hepática Congênita. Nesta condição, os tratos portais estão aumentados por faixas amplas e irregulares de tecido colagenoso, formando septos que dividem o fígado em ilhas irregulares. Números variáveis de ductos biliares de formato anormal estão incluídos no tecido fibroso e em continuidade com a árvore biliar. Essa anomalia surge pela persistência da forma embrionária da árvore biliar, com consequente fibrose do trato portal durante o período de vida

do indivíduo. Embora indivíduos com fibrose hepática congênita raramente desenvolvam cirrose, ainda assim podem enfrentar as complicações de hipertensão portal, particularmente varizes sangrantes.

Doença de Caroli. Nesta doença, os ductos maiores da árvore biliar intra-hepática estão segmentadamente dilatados e podem conter bile condensada. As formas puras são raras; esta doença geralmente está associada à fibrose do trato portal do tipo da fibrose hepática congênita. A doença frequentemente é complicada por colelitíase intra-hepática (descrita adiante), colangite, abscessos hepáticos e hipertensão portal. Pessoas com a doença de Caroli e fibrose hepática congênita apresentam maior risco de desenvolver colangiocarcinomas.

Cada uma das quatro condições discutidas anteriormente podem estar associadas à doença renal policística. Cistos hepáticos únicos ou múltiplos constituem a manifestação extrarrenal mais frequente da doença renal policística autossômica dominante causada por uma mutação em *PKD1* ([Cap. 20](#)) e ocorrem em 75% a 90% dos pacientes com este tipo de doença renal. [60](#) Uma forma de doença hepática policística causada por mutações do gene *PRKCSH* (que codifica um substrato da proteína quinase C, 80K-H) não coexiste com a doença renal policística. [61](#) A fibrose hepática congênita está fortemente associada a uma forma autossômica recessiva da doença renal policística, que é causada por mutações do gene *PKHD1* (doença renal e hepática policística). [62](#) A patogenia exata destas lesões biliares e a base de sua associação com os distúrbios renais policísticos ainda são incertas.

Síndrome de Alagille (Escassez Sindrômica de Ductos Biliares; Displasia Artério-hepática). Este é um raro distúrbio autossômico dominante de múltiplos órgãos, no qual *a patologia hepática é caracterizada pela ausência de ductos biliares nos tratos portais.* A síndrome é causada por mutações ou deleção do gene que codifica *Jagged1*, que está localizado no cromossomo 20p. *Jagged1* é uma proteína de superfície celular que funciona como ligando para os receptores Notch ([Cap. 3](#)). Mutações em *Jagged* podem ser detectadas em até 94% dos indivíduos com um diagnóstico clínico de síndrome de Alagille, e alguns dos outros pacientes apresentam mutações no receptor Notch 2. [63](#) A via de sinalização *Jagged1*-Notch regula o destino da célula e está envolvida no desenvolvimento dos sistemas orgânicos afetados na síndrome de Alagille. Os pacientes afetados exibem cinco aspectos clínicos principais: colestase crônica, estenose periférica da artéria pulmonar, defeitos do arco vertebral em forma de borboleta, um defeito ocular conhecido como embriotoxon posterior e fácies hipertélica peculiar. Os pacientes podem sobreviver até a idade adulta, mas correm um risco de insuficiência hepática e carcinoma hepatocelular.

Distúrbios Circulatorios

Considerando o enorme fluxo de sangue pelo fígado, não é surpreendente que as perturbações circulatorias tenham um impacto considerável sobre o fígado. Na maioria dos casos, contudo, anormalidades clinicamente significativas da função hepática não se desenvolvem, porém a morfologia hepática pode ser notavelmente afetada. Esses distúrbios podem ser agrupados conforme o prejuízo ocorra no fluxo sanguíneo para, pelo ou do fígado ([Fig. 18-35](#)).

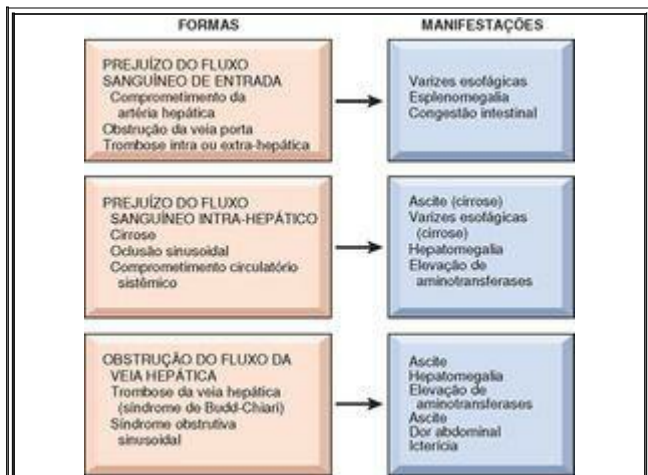

FIGURA 18-35

Distúrbios circulatorios hepáticos. Formas e manifestações clínicas do comprometimento do fluxo sanguíneo hepático.

PREJUÍZO DO FLUXO SANGUÍNEO PARA O FÍGADO

Comprometimento da Artéria Hepática

Infartos hepáticos são raros, graças ao suprimento sanguíneo duplo para o fígado. Entretanto, trombose ou compressão de um ramo intra-hepático da artéria hepática por embolia ([Fig. 18-36](#)), neoplasia, poliarterite nodosa ([Cap. 11](#)) ou sepse pode resultar em um infarto localizado, geralmente, anêmico e castanho-claro ou às vezes hemorrágico, como resultado da sufusão do sangue portal. A interrupção da artéria hepática principal nem sempre produz necrose isquêmica do órgão, particularmente se o fígado for normal sob outros aspectos. O fluxo arterial retrógrado pelos vasos acessórios, associado ao suprimento venoso portal, geralmente é suficiente para manter o parênquima hepático. Uma exceção é a trombose da artéria hepática em fígado transplantado, que geralmente provoca infarto dos principais ductos da árvore biliar e perda do órgão.

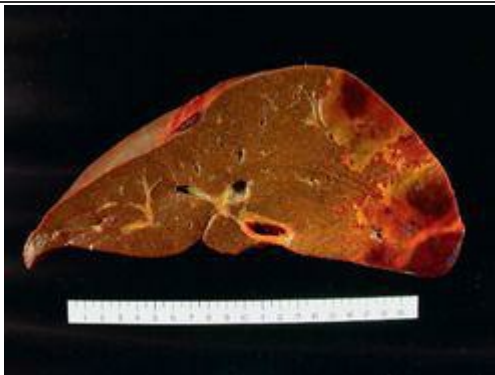

FIGURA 18-36

Infarto hepático. Um trombo está alojado em um ramo periférico da artéria hepática e comprime a veia porta adjacente; o tecido hepático distal é pálido, com margem hemorrágica.

Obstrução e Trombose da Veia Porta

O bloqueio da veia porta extra-hepática pode ser insidioso e bem tolerado ou pode ser um evento catastrófico e potencialmente letal; a maioria dos casos está entre essas duas situações. A doença oclusiva da veia porta ou de suas raízes principais tipicamente produz dor abdominal e, na maioria dos casos, outras manifestações de hipertensão portal, principalmente varizes esofágicas propensas à ruptura. Ascite não é comum (porque o bloqueio é pré-sinusoidal), mas, quando presente, geralmente é maciça e intratável. Como discutido anteriormente, a ascite é comum na cirrose pelo bloqueio sinusoidal e pela circulação hiperdinâmica. O prejuízo agudo do fluxo sanguíneo visceral causa congestão profunda e infarto intestinal.

A obstrução da veia porta extra-hepática pode ocorrer nas seguintes condições, porém em aproximadamente um terço dos casos nenhuma causa pode ser implicada:

Oclusão subclínica da veia porta, decorrente de sepse umbilical neonatal ou cateterização da veia umbilical, que se apresenta como sangramento de varizes e ascite anos mais tarde.

Sepse intra-abdominal, causada por diverticulite aguda ou apendicite levando a *pileflebite* na circulação esplâncnica.

Distúrbios de hipercoagulação hereditários ou adquiridos, incluindo trombozes pós-cirúrgicas e síndromes mieloproliferativas.

Trauma.

Pancreatite e câncer pancreático que iniciam uma trombose da veia esplênica, que se propaga para a veia porta.

Invasão da veia porta por carcinoma hepatocelular.

Cirrose, que está associada a trombose da veia porta em aproximadamente 25% dos pacientes com trombose.

As raízes intra-hepáticas da veia porta podem ser obstruídas por trombose aguda. A trombose não causa infarto isquêmico, mas, em vez disso, resulta em uma área nitidamente demarcada de coloração vermelho-azulada chamada de *infarto de Zahn*. Não há necrose, apenas atrofia hepatocelular severa e hemostasia acentuada em sinusoides distendidos. A invasão do sistema da veia porta por câncer primário ou secundário no fígado pode ocluir progressivamente o fluxo portal que entra no fígado; projeções de CHC também podem ocluir a veia porta extra-hepática.

Fibrose Portal não Cirrótica e Hipertensão Portal Idiopática. Estas condições são semelhantes e caracterizadas por hipertensão portal e grau moderado de fibrose portal sem cirrose. ⁶⁴ A fibrose portal não cirrótica é comum na Índia e geralmente se manifesta por sangramento gastrointestinal alto. A hipertensão portal idiopática, descrita no Japão, tem predominância no sexo feminino e geralmente apresenta esplenomegalia. A patogenia dessas condições é desconhecida. Foi proposto que possam resultar de uma infecção bacteriana dos intestinos, que causa embolização séptica da veia porta. Outro mecanismo proposto é a fibrose de ramos da veia porta associada a aumento na expressão da molécula de adesão de células vasculares 1 (VCAM-1). Histologicamente, há um envolvimento variável dos tratos portais, dos quais apenas alguns apresentam maior deposição de tecido conjuntivo e fibrose. Além disso, ocorre obliteração de pequenos ramos das veias porta. Esse quadro histológico, algumas vezes, é referido como *esclerose hepática* ou venopatia portal obliterativa.

PREJUÍZO DO FLUXO SANGUÍNEO PELO FÍGADO

A *causa intra-hepática* mais comum de obstrução do fluxo sanguíneo é a *cirrose*, descrita anteriormente. Além disso, a oclusão física dos *sinusoides* ocorre em grupo pequeno, porém notável, de doenças. Na *doença falciforme*, os sinusoides hepáticos podem ser preenchidos por eritrócitos em *foice*, livres nos sinusoides ou fagocitados por células de Kupffer ([Fig. 18-37](#)), levando a uma necrose parenquimatosa panlobular. A *coagulação intravascular disseminada* pode ocluir os sinusoides. Geralmente, isso não tem consequências, com exceção da oclusão sinusoidal periportal e da necrose parenquimatosa, que podem surgir na gravidez como parte da *eclâmpsia* (discutida mais tarde). Finalmente, células tumorais metastáticas (p. ex., carcinoma de mama, linfoma, melanoma maligno) podem preencher os sinusoides hepáticos na ausência de uma lesão de massa. A obstrução do fluxo sanguíneo resultante e a necrose maciça dos hepatócitos podem provocar insuficiência hepática fulminante.

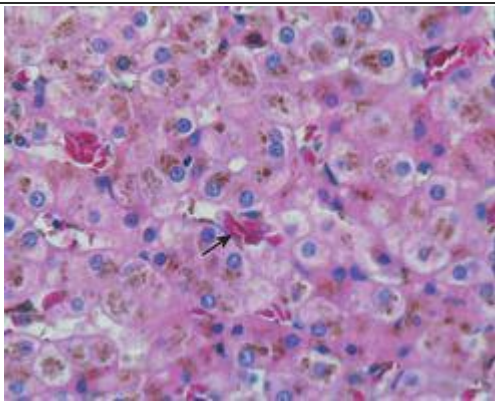


FIGURA 18-37


Crise falcêmica no fígado. A fotomicrografia mostra vários agregados de eritrócitos, com alguns deles exibindo uma aparência “de foice” (*seta*).

Congestão Passiva e Necrose Centrolobular

Estas manifestações hepáticas de comprometimento circulatório sistêmico são consideradas juntas, porque representam um *continuum* morfológico. As duas alterações são observadas comumente em autópsias, porque existe um elemento de insuficiência circulatória pré-terminal em virtualmente todas as mortes não traumáticas.

A descompensação cardíaca direita leva à congestão passiva do fígado. O fígado é discretamente aumentado, tenso e cianótico, com bordas arredondadas. Microscopicamente, ocorre congestão dos sinusoides centrolobulares. Com o tempo, os hepatócitos centrolobulares tornam-se atróficos, resultando em placas de células hepáticas acentuadamente atenuadas. *A insuficiência cardíaca esquerda ou o choque* podem provocar hipoperfusão e hipóxia do fígado, causando necrose isquêmica de coagulação dos hepatócitos na região central do lóbulo (*necrose centrolobular*). Na maioria dos casos, a única evidência clínica de centrolobular ou suas variantes é uma elevação transitória das aminotransferases séricas, porém a lesão parenquimatosa pode ser suficiente para induzir icterícia leve a moderada.

A combinação de hipoperfusão e congestão retrógrada age sinergicamente para causar *necrose hemorrágica centrolobular*. O fígado assume aspecto mosqueado multicolorido, refletindo a hemorragia e a necrose nas regiões centrolobulares, conhecido como *fígado em noz moscada* ([Fig. 18-38](#)). À microscopia, existe uma demarcação nítida entre hepatócitos periportais viáveis e pericentrais necróticos, com sufusão de sangue pela região centrolobular. Uma complicação pouco comum da insuficiência cardíaca congestiva severa crônica e prolongada é a chamada *esclerose cardíaca*. O padrão de fibrose hepática é característico, uma vez que é principalmente centrolobular. A lesão raramente satisfaz os critérios para o diagnóstico de cirrose, mas o termo historicamente consagrado *cirrose cardíaca* não pode ser descartado facilmente.



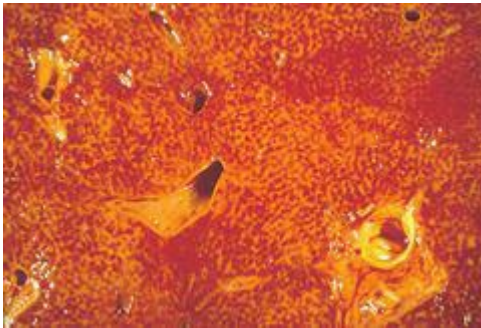


FIGURA 18-38

Necrose hemorrágica centrolobular. O corte do fígado, onde os principais vasos sanguíneos estão visíveis, é notável por um aspecto vermelho, mosqueado, matizado (fígado em noz-moscada).

Peliosis Hepatis

A dilatação dos sinusoides ocorre em qualquer condição na qual o efluxo de sangue hepático esteja impedido. A *peliosis hepatis* é uma condição rara, na qual a dilatação é primária. O fígado contém espaços císticos preenchidos por sangue, revestidos ou não por células endoteliais sinusoidais. A patogenia da *peliosis hepatis* é desconhecida. A apoptose focal de hepatócitos ou de células endoteliais sinusoidais e a degeneração da matriz extracelular hepática parecem desempenhar um papel na patogenia. Espécies de *Bartonella* foram observadas nas células endoteliais sinusoidais na *peliosis* associada à AIDS. ⁶⁵ Clinicamente, a *peliosis hepatis* está associada a muitas doenças, incluindo câncer, tuberculose, AIDS ou imunodeficiência pós-transplante. Também está associada à exposição a esteroides anabólicos e, raramente, a contraceptivos orais e danazol. Os sinais clínicos geralmente estão ausentes, mesmo na *peliosis* avançada, porém hemorragia intra-abdominal potencialmente fatal ou insuficiência hepática podem ocorrer. As lesões da *peliosis* em geral desaparecem após a correção das causas subjacentes.

OBSTRUÇÃO DO FLUXO VENOSO HEPÁTICO

Trombose da Veia Hepática e Trombose da Veia Cava Inferior

A obstrução de uma única veia hepática principal por trombose é clinicamente silenciosa. A obstrução de duas ou mais veias hepáticas maiores produz aumento do fígado, dor e ascite, uma condição conhecida como a *síndrome de Budd-Chiari*. A lesão hepática é a consequência do aumento da pressão sanguínea intra-hepática e de uma incapacidade de desvio do fluxo sanguíneo hepático intenso, evitando um trato de fluxo bloqueado. A *trombose da veia hepática* está associada a distúrbios mieloproliferativos primários (incluindo policitemia vera), distúrbios da coagulação hereditários (p. ex., deficiências de antitrombina, proteína S ou proteína C ou mutações de fator V; [Cap. 4](#)), síndrome antifosfolípideo, hemoglobinúria paroxística noturna e cânceres intra-abdominais, particularmente CHC. A trombose da veia hepática no contexto de gravidez ou uso de contraceptivos orais geralmente ocorre por interação com um distúrbio trombogênico subjacente. Aproximadamente 10% dos casos têm origem idiopática, presumivelmente distúrbios trombogênicos não reconhecidos.

Uma distinção separada é feita para a *obstrução da veia cava inferior em sua porção hepática (hepatocavopatia por obliterativa)*. Esse distúrbio é causado por trombose da veia cava inferior ou obstrução membranosa da veia cava inferior. É endêmica no Nepal, com uma suspeita de associação com infecções.

Morfologia. Na síndrome de Budd-Chiari, uma trombose de desenvolvimento agudo das veias hepáticas maiores ou da porção hepática da veia cava inferior, o fígado está tumefato e vermelho-púrpura e tem uma cápsula tensa ([Fig. 18-39](#)). Microscopicamente, o parênquima hepático afetado revela congestão e necrose centrolobular severa. Uma fibrose centrolobular se desenvolve nos casos em que a trombose se desenvolve mais lentamente. As veias principais podem conter trombos frescos totalmente oclusivos, oclusão subtotal ou, em casos crônicos, trombos aderentes organizados.

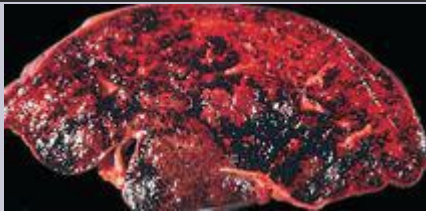

FIGURA 18-39

Síndrome de Budd-Chiari. A trombose das veias hepáticas maiores causou retenção de sangue extrema no fígado.

A mortalidade da trombose aguda da veia hepática não tratada é elevada. A rápida criação cirúrgica de uma derivação venosa portossistêmica permite o fluxo reverso pela veia porta e melhora consideravelmente o prognóstico. No caso da trombose da veia cava, a dilatação direta da obstrução caval pode ser possível durante a angiografia. As formas crônicas destas síndromes trombóticas são muito menos letais, e mais de dois terços dos pacientes continuam vivos após 5 anos.

Síndrome da Obstrução Sinusoidal (Doença Venoso-oclusiva)

Originalmente descrita em jamaicanos que bebem um chá de ervas contendo o alcaloide pirrolizidina e chamada de doença venoso-oclusiva, a doença atualmente é chamada de síndrome da obstrução sinusoidal e ocorre primariamente após transplante alogênico de medula óssea, geralmente nas primeiras 3 semanas. A incidência chega a 25% em receptores de transplantes alogênicos de medula. A síndrome da obstrução sinusoidal pode ocorrer em pacientes com câncer que estejam recebendo quimioterapia, especialmente com agentes como gentuzumabe e ozagamicina, usados no tratamento da leucemia mieloide aguda, actinomicina D no tratamento de tumores de Wilms, dacarbazina (um medicamento ativado por células endoteliais sinusoidais), e em pacientes que recebam agentes citotóxicos, como ciclofosfamida antes de transplante de medula óssea (discutido a seguir). As taxas de mortalidade podem ser superiores a 30%. Embora a histologia constitua o padrão de ouro para o diagnóstico, um diagnóstico de síndrome da obstrução sinusoidal frequentemente é feito apenas com base clínica (hepatomegalia dolorosa, ascite, ganho de peso e icterícia), pelo alto risco da biópsia hepática nestes pacientes.

Morfologia. A síndrome da obstrução sinusoidal é caracterizada por obliteração das radículas da veia hepática por quantidades variáveis de tumefação subendotelial e colágeno finamente reticulado. Na doença aguda, há uma notável congestão centrolobular, com necrose hepatocelular e acúmulo de macrófagos carregados de hemossiderina. Conforme a doença progride, a obliteração da luz da vênula é facilmente identificada com colorações especiais para o tecido conjuntivo ([Fig. 18-40](#)). Na síndrome da obstrução sinusoidal crônica ou cicatrizada, uma densa fibrose perivenular com irradiação para o parênquima pode estar presente, frequentemente com obliteração total da vênula; a deposição de hemossiderina é evidente no tecido cicatricial, e a congestão é mínima.

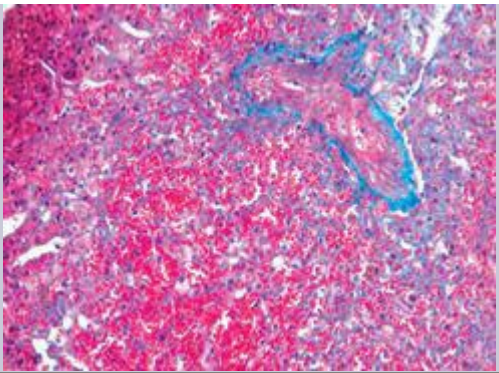


FIGURA 18-40

Síndrome da obstrução sinusoidal (anteriormente conhecida como doença veno-oclusiva). A coloração de reticulina revela a estrutura do parênquima do lóbulo e a acentuada deposição de colágeno na luz da veia central.

A síndrome da obstrução sinusoidal é derivada de uma lesão tóxica do endotélio sinusoidal. ⁶⁶ As células de revestimento endotelial se aglomeram e rompem a parede do sinusóide, embolizando mais à frente e obstruindo o fluxo sanguíneo sinusoidal. Isso é acompanhado pela entrada de eritrócitos no espaço de Disse, necrose de hepatócitos perivenulares e acúmulo ulterior de resíduos celulares na veia hepática terminal. A proliferação de células estreladas perissinusoidais e fibroblastos subendoteliais na veia hepática terminal ocorre em seguida, com fibrose e deposição de matriz extracelular nos sinusóides.

Complicações Hepáticas do Transplante de Órgãos ou Medula Óssea

O uso do transplante para distúrbios de medula óssea, renais, hepáticos e de outros órgãos gerou um grupo desafiador de complicações hepáticas. O fígado pode ser lesado por medicamentos tóxicos ou doença do enxerto *versus* hospedeiro em pacientes submetidos a transplante de medula óssea, enquanto pacientes que recebem um transplante de fígado podem apresentar insuficiência ou rejeição do enxerto e podem desenvolver a síndrome da obstrução sinusoidal, já discutida. Embora as situações clínicas sejam obviamente diferentes para cada população de pacientes, os temas comuns de lesão hepática tóxica ou imunologicamente mediada, infecção em hospedeiros imunossuprimidos, doença recorrente e distúrbio linfoproliferativo pós-transplante são facilmente aparentes. A discussão a seguir enfoca a doença do enxerto *versus* hospedeiro e a rejeição hepática pós-transplante.

DOENÇA DO ENXERTO VERSUS HOSPEDEIRO E REJEIÇÃO HEPÁTICA

O fígado tem a posição nada invejável de ser atacado por mecanismos de enxerto *versus* hospedeiro e hospedeiro *versus* enxerto, no contexto de transplante de medula óssea e transplante de fígado, respectivamente. Esses processos são discutidos em detalhes no [Capítulo 6](#). Mais que em outros órgãos sólidos, os transplantes de fígado são razoavelmente bem tolerados pelos receptores. Por isso, os aspectos morfológicos hepáticos peculiares a ataques imunológicos após um transplante merecem um comentário.

Morfologia. A lesão hepática após o transplante de medula óssea é uma consequência da **doença do enxerto *versus* hospedeiro aguda** ou crônica. Na **doença do enxerto *versus* hospedeiro aguda**, que ocorre 10 a 50 dias após o transplante de medula óssea, os linfócitos do doador atacam as células epiteliais do fígado. Isso resulta em hepatite com necrose de hepatócitos e células epiteliais do ducto biliar e inflamação do parênquima e dos tratos portais. Na **doença do enxerto *versus* hospedeiro hepática crônica** (geralmente mais de 100 dias após o transplante), ocorrem inflamação do trato portal, destruição seletiva dos ductos biliares e eventual fibrose. Radículas da veia porta e da veia hepática podem exibir endotelite, um processo no qual um infiltrado linfocítico subendotelial levanta o endotélio da sua membrana basal. Colestase pode ser observada tanto na doença do enxerto *versus* hospedeiro aguda quanto crônica.

Em **fígados transplantados, a rejeição aguda** é caracterizada pela infiltração de uma população mista de células inflamatórias, que inclui eosinófilos nos tratos portais, lesão de ductos biliares e hepatócitos e endotelite ([Fig. 18-41](#)). A severidade da rejeição é classificada de acordo com o esquema de BANFF, que é importante para a conduta clínica.

67 Na **rejeição crônica**, uma arterite obliterativa severa de vasos arteriais pequenos e maiores (arteriopatia) resulta em alterações isquêmicas no parênquima hepático. Alternativamente, os ductos biliares são progressivamente destruídos, em decorrência de ataque imunológico direto ou uma obliteração do seu suprimento arterial, resultando em perda do enxerto.

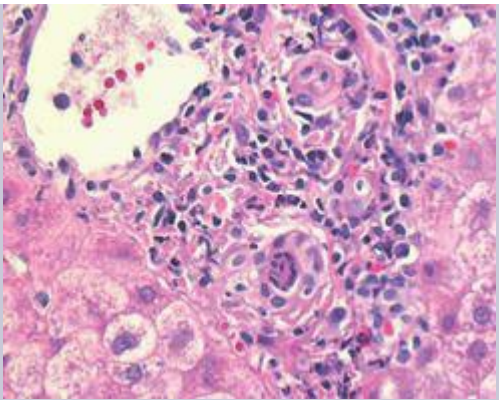


FIGURA 18-41

Fígado transplantado com rejeição celular aguda. Observe a infiltração de células inflamatórias mistas, incluindo eosinófilos nos tratos portais, lesão dos ductos biliares e endotelite.

Doença Hepática Associada à Gravidez

Doenças do fígado podem ocorrer em mulheres com patologia hepática crônica que engravidam ou podem desenvolver-se durante a gravidez em mulheres que não eram afetadas por doença hepática. Exames hepáticos anormais ocorrem em 3% a 5% das gestações. ⁶⁸ A hepatite viral (HAV, HBV, HCV e até mesmo HBV + HDV) é a causa mais comum de icterícia na gravidez. Embora essas mulheres necessitem de cuidados clínicos cuidadosos, a gravidez não altera especificamente o curso da doença hepática. A única exceção é a infecção por HEV, que, por motivos desconhecidos, segue um curso mais severo em pacientes grávidas, com taxas de fatalidade de 10% a 20%.

Um subgrupo muito pequeno de gestantes (0,1%) desenvolve complicações hepáticas diretamente atribuíveis à gravidez: pré-eclâmpsia e eclâmpsia, fígado gorduroso agudo da gravidez e colestase intra-hepática da gravidez. Em casos extremos das duas primeiras condições, a evolução é fatal.

PRÉ-ECLÂMPSIA E ECLÂMPSIA

A *pré-eclâmpsia* afeta 3% a 5% das gestações e é caracterizada por hipertensão materna, proteinúria, edema periférico, anormalidades da coagulação e graus variáveis de coagulação intravascular disseminada ([Cap. 22](#)). Quando ocorrem hiper-reflexia e convulsões, a condição é chamada de *eclâmpsia* e pode representar um risco à vida. Alternativamente, uma doença hepática subclínica pode ser a manifestação primária de *pré-eclâmpsia*, como parte de uma síndrome de hemólise, elevação de enzimas hepáticas e plaquetas baixas, que recebeu o nome de *síndrome HELLP*. [69](#)

Morfologia. O fígado afetado na *pré-eclâmpsia* tem tamanho normal, é firme e pálido, com pequenas áreas irregulares vermelhas decorrentes de hemorragia. Ocasionalmente, podem ser vistas áreas irregulares amarelas ou brancas de infarto isquêmico. Microscopicamente, **os sinusoides periportais contêm depósitos de fibrina com hemorragia no espaço de Disse**, levando à necrose de coagulação hepatocelular periportal. O sangue sob pressão pode coalescer e expandir para formar um **hematoma hepático**; **a dissecação de sangue sob a cápsula de Glisson pode provocar ruptura hepática catastrófica** ([Fig. 18-42](#)). Pacientes com envolvimento hepático na *pré-eclâmpsia* podem apresentar elevação modesta a severa das aminotransferases séricas e elevação leve de bilirrubina sérica. Uma disfunção hepática suficiente para causar coagulopatia indica doença muito avançada e potencialmente letal. **O tratamento definitivo em casos severos requer o encerramento da gravidez.** Em casos leves, as pacientes podem ser tratadas de modo conservador. Mulheres que sobrevivem a uma *pré-eclâmpsia* leve ou severa recuperam-se sem sequelas.

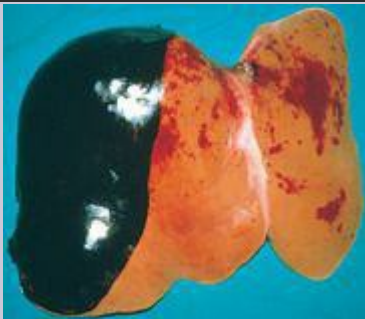

FIGURA 18-42

Eclâmpsia. Hematoma subcapsular com dissecação sob a cápsula de Glisson em um caso fatal de eclâmpsia. (Cortesia do Dr. Brian Blackbourne, Office of the Medical Examiner, San Diego, CA.)

FÍGADO GORDUROSO AGUDO DA GRAVIDEZ (FGAG)

O FGAG se manifesta como um espectro que varia de disfunção hepática modesta ou até mesmo subclínica (evidenciada por elevação dos níveis séricos de aminotransferases) a insuficiência hepática, coma e morte. Esta é uma doença rara, que afeta 1 a cada 13.000 partos. As mulheres afetadas apresentam a condição na última metade da gravidez, geralmente no terceiro trimestre. Os sintomas são atribuídos diretamente à insuficiência hepática incipiente, incluindo sangramento, náusea, vômitos, icterícia e coma. Em 20% a 40% dos casos, os sintomas de apresentação podem ser os de uma pré-eclâmpsia coexistente.

Morfologia. O diagnóstico de fígado gorduroso agudo depende da identificação na biópsia da transformação gordurosa microvesicular característica de hepatócitos. Em casos severos, pode haver desorganização lobular, com perda de hepatócitos, colapso de reticulina e inflamação do trato portal, dificultando a distinção da hepatite viral. O diagnóstico depende de (1) um alto índice de suspeita e (2) confirmação de esteatose microvesicular usando-se colorações especiais para gordura (*oil red O* ou Sudan negro) em cortes de tecido congelados; a microscopia eletrônica também pode ser usada para demonstrar a esteatose.

Embora esta condição mais frequentemente siga um curso leve, mulheres com FGAG podem progredir dentro de alguns dias para insuficiência hepática e morte. *O tratamento primário para a FGAG é o encerramento da gravidez.* A patogenia desta doença é desconhecida, porém uma disfunção mitocondrial foi implicada. Em um subgrupo de pacientes, tanto a mãe quanto o pai são portadores de uma deficiência heterozigota na 3-hidroxiacil coenzima A (CoA) desidrogenase de cadeia longa mitocondrial. Os fetos com deficiência homozigota passam bem durante a gravidez, mas causam disfunção hepática na mãe, porque os metabólitos 3-hidroxiacil de cadeia longa produzidos pelo feto ou pela placenta são eliminados para a circulação materna e causam toxicidade hepática. Este é um raro exemplo em que o feto causa doença metabólica na mãe. [70](#)

COLESTASE INTRA-HEPÁTICA DA GRAVIDEZ

O início de prurido no terceiro trimestre, seguido pelo escurecimento da urina e, ocasionalmente, fezes claras e icterícia, anuncia o desenvolvimento desta síndrome enigmática. A bilirrubina sérica (na maioria conjugada) raramente ultrapassa 5 mg/dL; a fosfatase alcalina pode estar discretamente elevada. A biópsia hepática revela colestase leve sem necrose. O estado hormonal alterado da gravidez parece agir em combinação com defeitos biliares na secreção de sais biliares ou metabólitos sulfatados de progesterona para produzir colestase. Embora geralmente esta seja uma condição benigna, a mãe corre o risco de cálculos de vesícula e má absorção, e a incidência de sofrimento fetal, natimortos e prematuridade aumenta modestamente. Talvez o mais importante seja o prurido, que pode ser extremamente penoso para a gestante.

Nódulos e Tumores

As massas hepáticas podem chamar a atenção por vários motivos. Elas podem gerar plenitude e desconforto epigástrico ou ser detectadas por um exame físico de rotina ou estudos radiográficos para outras indicações. As hiperplasias nodulares não são neoplasias; as outras lesões discutidas nesta seção são neoplasias verdadeiras.

HIPERPLASIAS NODULARES

Nódulos hepatocelulares hiperplásicos solitários ou múltiplos podem se desenvolver no fígado não cirrótico. Duas dessas condições, que têm nomes confusamente sobrepostos, são a *hiperplasia nodular focal* e a *hiperplasia regenerativa nodular*. O fator comum nos dois tipos de nódulos parece ser uma alteração focal ou difusa no suprimento sanguíneo hepático, originada da obliteração de raízes da veia porta e do aumento compensatório do suprimento sanguíneo arterial.

Morfologia. A **hiperplasia nodular focal** surge como um nódulo bem demarcado mas pouco encapsulado, variando até muitos centímetros de diâmetro ([Fig. 18-43A](#)). Apresenta-se como uma lesão de massa espontânea em um fígado normal sob outros aspectos, mais frequentemente em adultos jovens ou de meia-idade. A lesão geralmente é mais clara que o fígado ao seu redor e algumas vezes é amarela. Tipicamente, há uma cicatriz estrelada central, cinza-esbranquiçada, deprimida, a partir da qual septos fibrosos são irradiados para a periferia ([Fig. 18-43B](#)). A cicatriz central contém grandes vasos, em geral arteriais, que, tipicamente, exibem hiperplasia fibromuscular com um estreitamento excêntrico ou concêntrico da luz. Os septos irradiados mostram focos de infiltrados linfocíticos intensos e proliferação exuberante dos ductos biliares ao longo das margens septais. O parênquima entre os septos mostra hepatócitos essencialmente normais, porém com uma arquitetura de placa espessada característica de regeneração. O uso em longo prazo de hormônios anabólicos ou contraceptivos foi implicado no desenvolvimento da hiperplasia nodular focal.

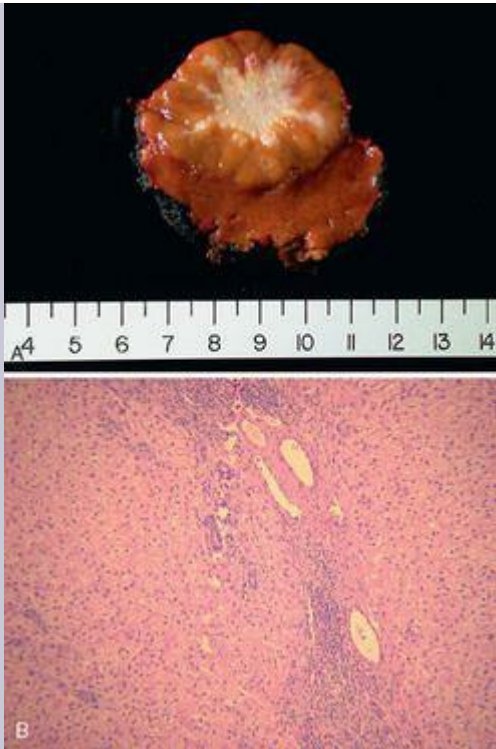

FIGURA 18-43

Hiperplasia nodular focal. **A**, Amostra ressecada exhibe contornos lobulados e uma cicatriz estrelada central. **B**, Fotomicrografia em pequeno aumento mostra uma cicatriz

fibrosa larga com elementos hepáticos arteriais e do ducto biliar e inflamação crônica, presentes em um parênquima hepático que não possui a arquitetura normal de placas sinusoidais.

Hiperplasia regenerativa nodular denota um fígado completamente transformado em nódulos grosseiramente esféricos, na ausência de fibrose. Microscopicamente, hepatócitos roliços são circundados por bordas de hepatócitos atróficos. A variação na arquitetura do parênquima pode não ser observada em uma coloração H&E, e a coloração de reticulina é necessária para apreciar as alterações da arquitetura hepatocelular. A hiperplasia regenerativa nodular pode levar ao desenvolvimento de hipertensão portal e ocorre em associação com condições que afetam o fluxo sanguíneo intra-hepático, incluindo transplante de órgãos sólidos (particularmente renal), transplante de medula óssea e vasculite. Ocorre, também, ocorre em indivíduos infectados por HIV. [71](#)

NEOPLASIAS BENIGNAS

Os *hemangiomas cavernosos*, tumores de vasos sanguíneos idênticos aos que ocorrem em outras partes ([Cap. 11](#)) são os tumores benignos do fígado mais comuns. Eles aparecem como nódulos distintos, moles, vermelho-azulados, geralmente com menos de 2 cm de diâmetro, em geral localizados diretamente abaixo da cápsula. Histologicamente, o tumor consiste em canais vasculares em um leito de tecido conjuntivo fibroso ([Fig. 18-44](#)). Sua maior importância clínica é o fato de que não devem ser confundidos com tumores metastáticos e que biópsias percutâneas cegas não devem ser realizadas nestes hemangiomas.

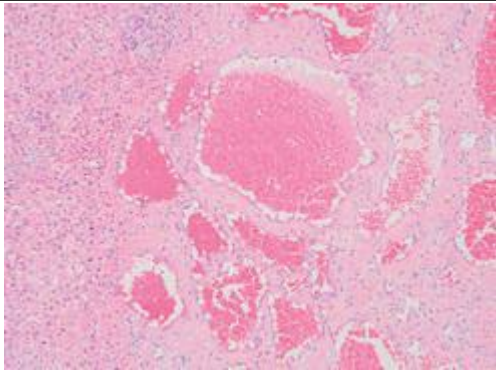


FIGURA 18-44

Hemangioma. A fotomicrografia mostra os canais vesiculares incrustados no estroma fibroso.

Adenoma Hepático

As neoplasias benignas desenvolvidas a partir de hepatócitos são chamadas de *adenomas hepáticos* ou *adenomas de células hepáticas*. Embora possam ocorrer em homens, os adenomas hepáticos ocorrem mais frequentemente em mulheres jovens que utilizam contraceptivos orais;

os tumores geralmente regridem, se o uso do contraceptivo for interrompido. A incidência do adenoma corresponde a aproximadamente 1 em 100.000. Os adenomas hepáticos são clinicamente importantes por três motivos: (1) quando se apresentam como uma massa intra-hepática, podem ser confundidos com os carcinomas hepatocelulares mais ameaçadores; (2) os adenomas subcapsulares têm tendência à ruptura, particularmente durante a gravidez (sob estimulação estrogênica), causando hemorragia intraperitoneal com risco à vida; (3) raramente, podem transformar-se em carcinomas, particularmente quando o adenoma surge em um indivíduo com doença de depósito de glicogênio e adenomas nos quais mutações do gene de β -catenina estão presentes.

Patogenia. Embora a estimulação hormonal esteja claramente associada ao desenvolvimento do adenoma hepático solitário, os eventos causais são desconhecidos. Mutações nos genes que codificam o fator de transcrição HNF1 α e β -catenina foram identificadas em 50% e 15% dos adenomas hepáticos, respectivamente.⁷² Síndromes de adenomas hepáticos múltiplos (adenomatose) podem ocorrer em indivíduos com diabetes juvenil de início na maturidade (MODY3), com mutações em *HNFI*.⁷³

Morfologia. Os adenomas de células hepáticas são nódulos pálidos, amarelo-castanhos e frequentemente corados por bile, encontrados em qualquer parte da substância hepática, mas frequentemente abaixo da cápsula (Fig. 18-45A). Podem atingir 30 cm de diâmetro. Embora geralmente sejam bem demarcados, o encapsulamento pode não estar presente. O tumor costuma apresentar-se como uma lesão solitária, mas podem ocorrer lesões múltiplas (adenomatose). Histologicamente, os adenomas de células hepáticas são compostos por lâminas e cordões de células que podem lembrar os hepatócitos normais ou apresentar alguma variação no tamanho celular e nuclear (Fig. 18-45B). O glicogênio abundante pode gerar hepatócitos grandes com um citoplasma claro. Esteatose frequentemente está presente. Os tratos portais estão ausentes; em vez disso, vasos arteriais solitários e veias de drenagem proeminentes estão distribuídos por toda a substância do tumor.

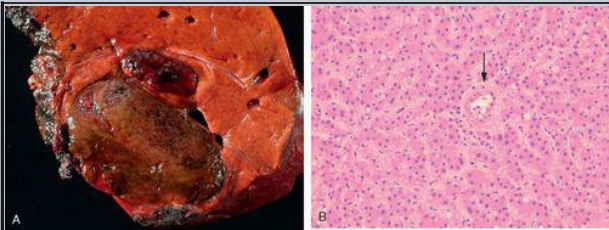


FIGURA 18-45

Adenoma de célula hepática. **A**, Amostra ressecada que se apresenta como massa pendular originada do fígado. **B**, Visão microscópica mostrando cordões de hepatócitos, com suprimento vascular arterial (*setas*) e ausência de tratos portais.

TUMORES MALIGNOS


Os tumores malignos que ocorrem no fígado podem ser primários ou metastáticos. A maior parte da discussão nesta seção aborda os tumores hepáticos primários. Carcinomas primários do fígado são relativamente raros na América do Norte e na Europa Ocidental (0,5% a 2% de todos os casos de câncer), mas representam 20% a 40% dos cânceres em muitos outros países. A maioria dos cânceres primários do fígado é originada nos hepatócitos e recebe o nome de *carcinoma hepatocelular* (CHC). Muito menos comuns são os carcinomas originados no ducto biliar, os *colangiocarcinomas*. A incidência desses dois cânceres está aumentando nos Estados Unidos.

Antes de embarcar em uma discussão sobre as principais formas de malignidade que afetam o fígado, duas formas raras de câncer hepático primário merecem uma breve menção: os hepatoblastomas e os angiossarcomas. O *angiossarcoma* do fígado lembra os que ocorrem em outras partes. A forma hepática primária desperta interesse por sua associação com a exposição a cloreto de vinil, arsênico ou Thorotrast ([Caps. 9 e 11](#)). O período de latência após a exposição ao suposto carcinógeno pode corresponder a várias décadas. Essas neoplasias altamente agressivas sofrem amplas metástases e geralmente matam dentro de 1 ano. As principais características do hepatoblastoma são discutidas a seguir.

Hepatoblastoma

O hepatoblastoma é o tumor hepático mais comum no início da infância. Sua incidência, que está aumentando, corresponde a aproximadamente 1 a 2 em 1 milhão de nascimentos. [74](#) O tumor geralmente é fatal dentro de poucos anos, se não tratado. Este tumor possui duas variantes anatômicas:

O *tipo epitelial*, composto por pequenas células fetais poligonais ou células embrionárias menores formando ácinos, túbulos ou estruturas papilares que lembram vagamente o desenvolvimento hepático ([Fig. 18-46](#)).



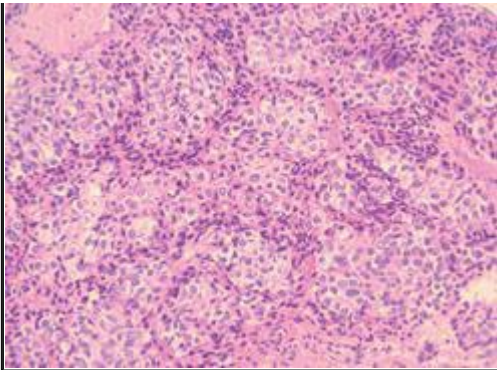


FIGURA 18-46

Hepatoblastoma. A fotografia mostra hepatoblastos em proliferação.

de tipo epitelial e mesenquimal misto, que contém focos de diferenciação mesenquimal, que podem consistir em mesênquima primitivo, osteoide, cartilagem ou músculo estriado.

Um aspecto característico dos hepatoblastomas é a frequente ativação da via de sinalização de WNT/ β -catenina.⁷⁵ Anormalidades cromossômicas são comuns em hepatoblastomas, e FOXP1, um regulador da via de TGF- β , é altamente expresso em alguns subgrupos do tumor.⁷⁶ O hepatoblastoma pode estar associado à síndrome de polipose adenomatosa familiar e à síndrome de Beckwith-Wiedmann. O tratamento consiste em quimioterapia e ressecção cirúrgica completa. A terapia elevou a sobrevida em 5 anos para 80%.

Carcinoma Hepatoceular (CHC)

Globalmente, ocorrem mais de 626.000 novos casos por ano de câncer hepático primário, quase todos representados por CHC, e aproximadamente 598.000 pacientes morrem em decorrência desse câncer todos os anos,⁷⁷ constituindo a terceira causa de morte por câncer mais frequente. Cerca de 82% dos casos de CHC ocorrem em países em desenvolvimento, com altas taxas de infecção crônica por HBV, como no Sudeste asiático e em países da África; 52% de todos os

casos de CHC ocorrem na China. Nos Estados Unidos, a incidência de câncer de fígado aumentou 25% entre 1993 e 1998, principalmente em virtude de infecção crônica por HCV e HBV. Existe uma predominância nítida no sexo masculino, com uma proporção de 2,4:1.

Patogenia. Vários fatores gerais relevantes para a patogenia do CHC foram discutidos no [Capítulo 7](#). Algumas questões especificamente relacionadas com o CHC merecem ser enfatizadas aqui.

Foram estabelecidos quatro fatores etiológicos principais associados ao CHC: infecção viral crônica (HBV, HCV), alcoolismo crônico, esteato-hepatite não alcoólica (EHNA) e contaminantes alimentares (primariamente aflatoxinas). Outras condições incluem tirosinemia, doenças de depósito de glicogênio, hemocromatose hereditária, doença hepática gordurosa não alcoólica e deficiência de α_1 -antitripsina. Muitos fatores, incluindo fatores genéticos, idade, gênero, compostos químicos, hormônios e nutrição, interagem no desenvolvimento do CHC. A doença que apresenta maior probabilidade de originar CHC é a extremamente rara tirosinemia hereditária, na qual quase 40% dos pacientes desenvolvem o tumor, apesar de um controle dietético adequado.

A patogenia do CHC pode ser diferente em populações de alta incidência, com prevalência de HBV, em comparação com populações ocidentais de baixa incidência, nas quais outras doenças hepáticas crônicas como alcoolismo, esteato-hepatite não alcoólica, infecção crônica por HCV e hemocromatose são mais comuns. Em regiões de alta prevalência, a infecção por HBV começa na infância pela transmissão vertical do vírus de mães infectadas, o que confere um risco 200 vezes maior de desenvolvimento de CHC na idade adulta. A cirrose pode estar ausente em até metade desses pacientes, e o câncer frequentemente ocorre entre 20 e 40 anos de idade. No mundo ocidental, onde o HBV não é prevalente, a cirrose está presente em 75% a 90% dos casos de CHC, geralmente no contexto de outras doenças hepáticas crônicas. Portanto, a cirrose parece ser um pré-requisito que contribui para a emergência do CHC nos países ocidentais, mas pode ter um papel diferente no CHC que se desenvolve em áreas endêmicas. Na China e no sul da África, onde o HBV é endêmico, também pode haver exposição à aflatoxina, uma toxina produzida pelo fungo *Aspergillus flavus*, que contamina amendoins e grãos. A aflatoxina pode ligar-se covalentemente ao DNA celular e causar mutação específica no códon 249 de *p53* ([Cap. 9](#)).

Embora os mecanismos precisos de carcinogênese sejam desconhecidos, vários eventos foram implicados. Ciclos repetidos de morte e regeneração celular, que ocorrem na hepatite crônica decorrente de qualquer causa, são importantes na patogenia dos CHCs ([Cap. 7](#)). Acredita-se que o acúmulo de mutações durante ciclos contínuos de divisão celular possa danificar os mecanismos de reparo de DNA e, eventualmente, transformar os hepatócitos. As alterações pré-neoplásicas podem ser reconhecidas morfológicamente pela ocorrência de displasia dos hepatócitos. A progressão para o CHC pode resultar de mutações pontuais em genes celulares selecionados, como *KRAS* e *p53*, e da expressão constitutiva de *c-MYC*, *c-MET* (o receptor para o fator de crescimento de hepatócitos), *TGF- α* e o fator de crescimento semelhante à insulina 2. Estudos recentes de expressão genética global revelaram que aproximadamente 50% dos casos de CHC estão associados à ativação das vias WNT ou AKT. Um subgrupo de tumores expressa uma alta proporção de genes presentes no fígado fetal e em células progenitoras hepáticas, sugerindo que pelo menos alguns CHCs possam ser gerados a partir de células-tronco hepáticas ([Cap. 3](#)).

A análise molecular das células tumorais em indivíduos infectados por HBV mostrou que a maioria dos nódulos é clonal com relação ao padrão de integração de HBV DNA, sugerindo que a integração viral preceda ou acompanhe um evento de transformação. Na carcinogênese induzida por HBV, não apenas a degeneração do genoma celular causada pela integração viral, mas também o local de integração podem ser importantes. Dependendo do local de integração, a integração do HBV pode ativar proto-oncogenes que contribuem para a tumorigenicidade. Alternativamente, foi proposto que a proteína HBV X, um ativador da transcrição de múltiplos genes, possa ser a principal causa da transformação celular. A situação é ainda mais incerta com relação aos mecanismos de carcinogênese do HCV. O HCV é um vírus RNA que não degenera o DNA e não produz proteínas oncogênicas. Contudo, existem indicações de que as proteínas do núcleo do HCV e NS5A possam participar do desenvolvimento do CHC. [78](#)

A vacinação universal de crianças contra o HBV em áreas endêmicas pode diminuir dramaticamente a incidência de infecção por HBV e, muito provavelmente, a incidência de CHC. Um programa desse tipo, iniciado em Taiwan, em 1984, reduziu as taxas de infecção por HBV de 10% para menos de 1% em 20 anos. [79](#)

Morfologia. O CHC pode aparecer macroscopicamente como (1) massa **unifocal** (geralmente grande) ([Fig. 18-47A](#)); (2) nódulos **multifocais** de tamanho variável, amplamente distribuídos; ou (3) um câncer **difusamente infiltrativo**, permeando extensamente e, às vezes, envolvendo todo o fígado. Todos os três padrões podem causar aumento do fígado, particularmente os padrões unifocal grande e multinodular. O tumor difusamente infiltrativo pode se misturar de modo imperceptível a um fígado cirrótico subjacente.

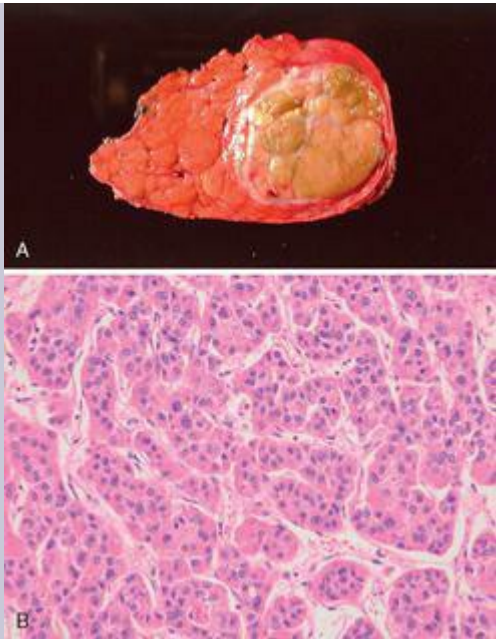


FIGURA 18-47

Carcinoma hepatocelular. **A**, Fígado removido na necropsia mostra uma neoplasia unifocal maciça, que substitui a maior parte do lobo hepático direito em fígado não cirrótico; um nódulo tumoral satélite está diretamente adjacente. **B**, Visão microscópica de uma lesão bem diferenciada; as células tumorais estão arranjadas em ninhos, algumas vezes com luz central.

Os CHCs geralmente são mais pálidos que o fígado circundante e algumas vezes assumem um tom esverdeado, quando compostos por hepatócitos bem diferenciados capazes de secretar bile. **Todos os padrões de CHC apresentam uma forte propensão à invasão de estruturas vasculares.** Metástases intra-hepáticas extensas ocorrem em seguida, e, ocasionalmente, longas massas serpiginosas de tumor invadem a veia porta (com oclusão da circulação portal) ou a veia cava inferior, podendo se estender até mesmo para o lado direito do coração. O CHC exibe extensa disseminação no fígado por crescimento contíguo óbvio e pelo desenvolvimento de nódulos satélites, cuja origem do tumor original pode ser demonstrada por métodos moleculares. As metástases para fora do fígado ocorrem primariamente por invasão vascular, especialmente do sistema da veia hepática, porém as metástases hematogênicas, especialmente para o pulmão, tendem a ocorrer tardiamente na doença. Metástases para os linfonodos, envolvendo os linfonodos peri-hilares, peripancreáticos e para-aórticos acima e abaixo do diafragma, são encontradas em menos da metade dos CHCs que se disseminam além do fígado. Se um CHC com invasão venosa for identificado em fígados explantados no momento do transplante de fígado, existe uma probabilidade de recorrência do tumor no fígado doador transplantado.

Os CHCs variam de lesões bem diferenciadas a não diferenciadas e altamente anaplásicas. Em tumores bem e moderadamente diferenciados, células com origem reconhecível nos hepatócitos estão dispostas em um padrão trabecular (lembrando as placas de células hepáticas) ([Fig. 18-47B](#)) ou em um padrão acinar, pseudoglandular. Nas formas pouco diferenciadas, as células tumorais podem assumir um aspecto pleomórfico, com numerosas células gigantes anaplásicas, podem ser pequenas e completamente não diferenciadas ou podem parecer um sarcoma de células fusiformes.

Uma variante distinta do CHC é o **carcinoma fibrolamelar**, que foi descrito pela primeira vez em 1956. Esta variante constitui 5% dos CHCs. Ocorre em adultos jovens (20 a 40 anos de idade), com igual incidência nos sexos masculino e feminino. Os pacientes geralmente não apresentam doenças hepáticas crônicas subjacentes, e, por isso, o prognóstico é melhor que no CHC convencional.⁸⁰ A etiologia do carcinoma fibrolamelar é desconhecida. Geralmente este se apresenta como um tumor único, grande, duro, “cirroso”, com faixas fibrosas que o atravessam. Ao exame microscópico, é composto por células poligonais bem diferenciadas, que crescem em ninhos ou cordões e são separadas por lamelas paralelas de feixes densos de colágeno. As células tumorais possuem um citoplasma eosinofílico abundante e nucléolos proeminentes ([Fig. 18-48](#)).

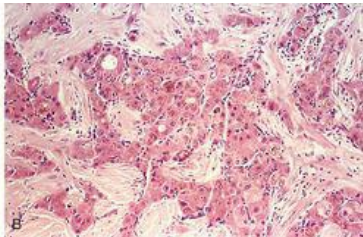
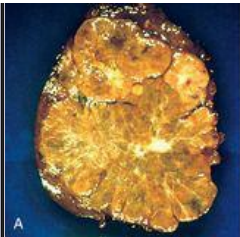

FIGURA 18-48

Carcinoma fibrolamelar. **A**, Amostra ressecada mostra nódulo demarcado em um fígado normal sob outros aspectos. **B**, Visão microscópica mostrando ninhos e cordões de hepatócitos de aspecto maligno separados por feixes densos de colágeno.

Aspectos Clínicos. As manifestações clínicas do CHC raramente são características e, na população ocidental, muitas vezes são mascaradas por aquelas relacionadas com cirrose ou hepatite crônica subjacente. Em áreas de alta incidência como a África tropical, os pacientes geralmente não têm história clínica de doença hepática, embora uma cirrose possa ser detectada na autópsia. Nas duas populações, a maioria dos pacientes apresenta dor abdominal alta pouco definida, mal-estar, fadiga, perda de peso e, às vezes, a percepção de massa abdominal ou plenitude abdominal. Em muitos casos, o fígado aumentado pode ser percebido à palpação, com irregularidade ou nodularidade suficiente para permitir a diferenciação de uma cirrose. Icterícia, febre e sangramento gastrointestinal ou de varizes esofágicas são achados inconstantes.

Os estudos laboratoriais podem ser úteis, mas raramente são conclusivos. Níveis elevados de α -fetoproteína sérica são encontrados em 50% das pessoas com CHC. Contudo, resultados falsos-positivos são encontrados em tumores do saco vitelino e em muitas condições não neoplásicas, incluindo cirrose, necrose hepática maciça (com regeneração compensatória das células hepáticas), hepatite crônica (especialmente na infecção por HCV), gravidez normal, sofrimento ou morte fetal e defeitos do tubo neural fetal, como anencefalia e espinha bifida. Os exames laboratoriais para α -fetoproteína e outras proteínas (como os níveis séricos do antígeno carcinoembrionário) muitas vezes deixam de detectar lesões de CHC pequenas. Recentemente, a coloração para Glipicano-3 tem sido usada para distinguir precocemente o CHC de nódulos displásicos. Os estudos de imagem são mais valiosos para a detecção de pequenos tumores: ultrassonografia, angiografia hepática, tomografia computadorizada e ressonância magnética. A análise molecular do CHC está sendo pesquisada ativamente e, muito provavelmente, levará a

novas classificações de CHC, que poderão ajudar a determinar as opções terapêuticas. Como já mencionado, algumas assinaturas moleculares do CHC já foram identificadas. [81](#)

O curso natural do CHC envolve o crescimento progressivo da massa primária até que esta perturbe seriamente a função hepática ou sofra metástase, geralmente primeiro para os pulmões e, então, para outros locais. Em geral, a morte ocorre em decorrência de (1) caquexia, (2) sangramento gastrointestinal ou de varizes esofágicas, (3) insuficiência hepática com coma hepático ou, raramente, (4) ruptura do tumor com hemorragia fatal. A sobrevida em 5 anos para tumores grandes é desapontadora, com a maioria dos pacientes morrendo nos dois primeiros anos. Com a implementação de procedimentos de triagem e avanços nas técnicas de imagem, a detecção de CHCs com menos de 2 cm de diâmetro aumentou nos países onde essas facilidades estão disponíveis. Estes tumores pequenos podem ser removidos cirurgicamente com bons resultados prognósticos. A ablação por radiofrequência é usada para o controle local de grandes tumores, e a quimioembolização também pode ser usada, de acordo com um algoritmo clínico amplamente adotado. [82](#) Descobertas recentes mostram que o inibidor de quinase sorafenibe pode prolongar a vida de indivíduos com CHC em estágio avançado. [83](#)

Colangiocarcinoma (CCA)

O colangiocarcinoma, o segundo tumor maligno hepático mais comum depois do CHC, é uma malignidade da árvore biliar, originada dos ductos biliares dentro e fora do fígado. [84](#) Representa 7,6% das mortes por câncer no mundo todo e 3% das mortes por câncer nos Estados Unidos. A prevalência da doença nos Estados Unidos é variável, sendo mais alta em hispânicos (1,22 por população de 100.000) e mais baixa em afro-americanos (0,17-0,5 por 100.000). Os fatores de risco para desenvolvimento de CCA incluem colangite esclerosante primária (CEP), doenças fibropolicísticas congênitas do sistema biliar (particularmente doença de Caroli e cistos do colédoco, que serão discutidos posteriormente), infecção por HCV e exposição prévia a Thorotrast (usando antigamente em radiografias do trato biliar). Entretanto, a maioria dos colangiocarcinomas no mundo ocidental surge sem evidências de uma dessas condições antecedentes. No sudeste asiático, onde as taxas de incidência são maiores, um fator de risco importante é a infecção crônica do trato biliar pelo trematódeo hepático *Opisthorchis sinensis* e seus parentes próximos. *De acordo com sua localização, os CCAs são classificados nas formas intra-hepáticas e extra-hepáticas.* Oitenta a 90% dos tumores são extra-hepáticos. Contudo, a incidência de tumores intra-hepáticos tem aumentado nas duas últimas décadas nos Estados Unidos, na Europa Ocidental e no Japão, enquanto a incidência de CCA extra-hepático permaneceu constante. As formas extra-hepáticas incluem tumores peri-hilares conhecidos como *tumores de Klatskin*, que estão localizados na junção dos ductos hepáticos direito e esquerdo, formando o ducto hepático comum e tumores dos ductos biliares distais. Um subgrupo de tumores distais surge na vizinhança imediata da ampola de Vater. Os tumores dessa região também incluem o adenocarcinoma da mucosa duodenal e o carcinoma pancreático (discutidos nos [Caps. 17](#) e [19](#), respectivamente) e são referidos coletivamente como *carcinomas periampulares*.

Cinquenta a 60% de todos os CCAs correspondem a tumores peri-hilares (Klatskin), 20% a 30% são tumores distais e aproximadamente 10% são intra-hepáticos. Em qualquer caso, o prognóstico é sombrio, com taxas de sobrevida de aproximadamente 15% em 2 anos após o

diagnóstico. O período mediano desde o diagnóstico até a morte para CCAs intra-hepáticos corresponde a 6 meses, mesmo após a cirurgia. CCAs intra-hepáticos geralmente não são detectados até um momento tardio em seu curso e são percebidos em virtude de uma obstrução do fluxo biliar ou como uma massa hepática sintomática. Em contraste, tumores hilares e distais apresentam sintomas de obstrução biliar, colangite e dor no quadrante superior direito.

Morfologia. Os CCAs extra-hepáticos geralmente são lesões pequenas no momento do diagnóstico. A maioria dos tumores aparece na forma de nódulos cinzas firmes no interior da parede do ducto biliar; alguns podem constituir lesões difusamente infiltrativas; outros são lesões papilares, polipoides. A maioria consiste em adenocarcinomas, que podem ou não secretar mucina. Raramente, aspectos escamosos estão presentes. Na maior parte, um estroma fibroso abundante acompanha a proliferação epitelial. Os tumores de Klatskin geralmente apresentam crescimento mais lento que outros CCAs, exibem fibrose proeminente e raramente envolvem metástases distais.

Os CCAs intra-hepáticos ocorrem no fígado não cirrótico e podem seguir ao longo do sistema do trato portal intra-hepático, criando massa tumoral arborizada em uma porção do fígado. Alternativamente, um nódulo de tumor maciço pode desenvolver-se. Em qualquer caso, invasão vascular e propagação ao longo dos linfáticos podem ser aspectos proeminentes, originando metástases intra-hepáticas extensas ([Fig. 18-49A](#)). À microscopia, os CCAs lembram os adenocarcinomas originados em outras partes do corpo e podem exibir todo o espectro de variações morfológicas. A maioria consiste em adenocarcinomas esclerosantes bem a moderadamente diferenciados, com estruturas glandulares e tubulares claramente definidas revestidas por células epiteliais cubóides a colunares baixas ([Fig. 18-49B](#)). Essas neoplasias geralmente são muito desmoplásicas, com um estroma colagenoso denso separando os elementos glandulares. Como resultado, a substância tumoral é extremamente firme e arenosa. Metástases para linfonodos e metástases hematogênicas para os pulmões, ossos (principalmente vértebras), adrenais, cérebro ou outras partes estão presentes na necropsia em aproximadamente 50% dos casos. Existem variantes mistas, nas quais estão presentes elementos de CHC e CCA. Três formas são reconhecidas: (1) massas tumorais separadas de CHC e CCA no mesmo fígado; (2) “tumores de colisão”, em que massas tumorais de CHC e CCA se reúnem em uma interface identificável; e (3) tumores nos quais os elementos de CHC e CCA estão intimamente misturados em nível microscópico. Esses “tumores mistos” são raros, porém o exame microscópico atento de CCAs muitas vezes pode revelar pequenos focos de diferenciação hepatocelular. O CHC-CCA pode ser gerado a partir de uma célula precursora biopotente comum (células ovais, [Cap. 3](#)), capaz de produzir tanto hepatócitos quanto células epiteliais do ducto biliar (colangiócitos).

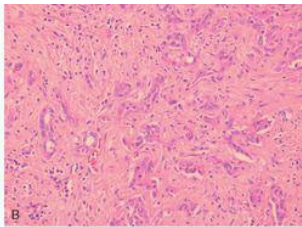
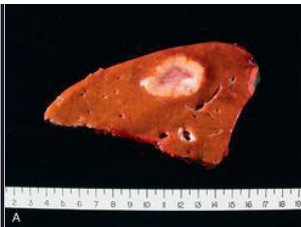

FIGURA 18-49

Colangiocarcinoma. **A**, Fígado removido na necropsia mostra uma neoplasia maciça no lobo hepático direito e inúmeras metástases permeando todo o fígado. **B**, Visão microscópica mostrando estruturas glandulares tubulares incluídas em um estroma esclerótico denso.

Patogenia. Diversas vias de sinalização, algumas relacionadas aqui, estão envolvidas na patogenia do CCA. Entre estas está a superexpressão de IL-6, que provoca a ativação de AKT e da proteína antiapoptótica MCL-1. A expressão de COX-2, ERB-2 e c-MET também está aumentada nos CCAs. A expressão de *KRAS* está aumentada em 20% a 100% dos casos em diferentes estudos, e a expressão de *p53* está diminuída em aproximadamente 40% dos casos. Outras alterações envolvem a amplificação dos receptores do fator de crescimento epidérmico e diminuições da expressão do regulador de ciclo celular e supressor de tumor p16/ink4A. Além do diagnóstico citológico, hibridização *in situ* fluorescente usando-se sondas específicas para os receptores do fator de crescimento epidérmico e análise de imagens digitais para determinação de ploidia estão sendo usadas atualmente para melhorar a precisão diagnóstica. A cirurgia, quando possível, é o único tratamento com potencial de cura.

TUMORES METASTÁTICOS

O envolvimento do fígado por malignidades metastáticas é muito mais comum que a neoplasia hepática primária. O fígado e os pulmões compartilham a questionável honra de se constituírem nos órgãos viscerais envolvidos com mais frequência na disseminação metastática de cânceres. Embora as fontes primárias produtoras de metástases hepáticas mais comuns sejam cólon, mama, pulmão e pâncreas, qualquer câncer em qualquer local do corpo pode se disseminar para o fígado, incluindo leucemias, melanomas e linfomas. Tipicamente, são encontradas metástases nodulares múltiplas, que, muitas vezes, causam uma hepatomegalia impressionante e podem substituir mais de 80% do parênquima hepático existente. O peso do fígado pode exceder vários quilogramas. Metástase também pode aparecer como um nódulo único, e, nesse caso, este pode ser ressecado cirurgicamente. Existe uma tendência dos nódulos metastáticos crescerem mais que seu suprimento sanguíneo, produzindo necrose central e umbilicação, quando visualizados a partir da superfície fígado. É sempre surpreendente a intensidade do envolvimento metastático que pode estar presente na ausência de evidências clínicas ou laboratoriais de insuficiência funcional hepática. Frequentemente, o único sinal clínico revelador é a hepatomegalia, algumas vezes com nodularidade da borda livre. Contudo, com a destruição maciça da substância hepática ou obstrução direta dos ductos biliares principais, icterícia e elevações anormais das enzimas hepáticas podem aparecer.

O TRATO BILIAR

Os distúrbios do trato biliar afetam uma porção significativa da população mundial. Mais de 95% das doenças do trato biliar são atribuídas à colelitíase (cálculos de vesícula). Nos Estados Unidos, os cálculos de vesícula afetam 20 milhões de pessoas, e mais de 700.000 colecistectomias são realizadas anualmente, com custo de aproximadamente 6 bilhões de dólares.

Até 1 L de bile é secretado no fígado por dia. Entre as refeições, a bile é armazenada na vesícula biliar, onde é concentrada. A vesícula biliar adulta tem uma capacidade de aproximadamente 50 mL. O órgão não é essencial para a função biliar, uma vez que humanos não sofrem de indigestão ou má absorção de gorduras após colecistectomia.

Anomalias Congênitas

A vesícula biliar pode estar *congenitamente ausente*, ou pode haver *duplicação da vesícula biliar* com ductos císticos compartilhados ou independentes. Um septo longitudinal ou transverso pode criar uma *vesícula biliar bilobada*. *Localizações aberrantes* da vesícula biliar ocorrem em 5% a 10% da população, mais comumente com inclusão parcial ou completa na substância hepática. Uma *dobra no fundo* é a anomalia mais comum, criando um *barrete frígio* (Fig. 18-50). A *agenesia* de toda ou de qualquer porção dos ductos biliares hepáticos ou comuns e o estreitamento *hipoplásico* dos canais biliares (“*atresia biliar*” verdadeira) também podem ocorrer.

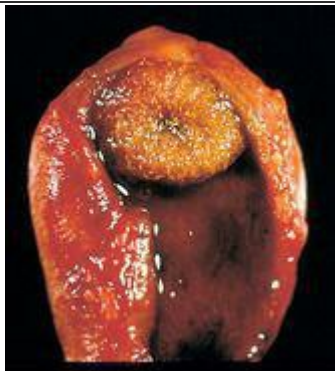

FIGURA 18-50

Barrete frígio da vesícula biliar; o fundo está dobrado para dentro.

Distúrbios da Vesícula Biliar

COLELITÍASE (CÁLCULOS DE VESÍCULA)

Os cálculos de vesícula afetam 10% a 20% das populações adultas nos países desenvolvidos. Estima-se que mais de 20 milhões de pessoas nos Estados Unidos tenham cálculos de vesícula, totalizando 25 a 50 toneladas de peso! A maioria dos cálculos de vesícula (> 80%) é “silenciosa”, e a maioria dos indivíduos permanece livre de dor biliar ou outras complicações durante décadas. Existem dois tipos principais de cálculos de vesícula. No Ocidente, aproximadamente 90% são *cálculos de colesterol*, contendo mais de 50% de colesterol cristalino monoidratado. Os restantes são *cálculos pigmentares*, compostos predominantemente por sais cálcicos de bilirrubina. [85](#)

Prevalência e Fatores de Risco. Algumas populações são muito mais propensas que outras a desenvolver cálculos de vesícula. Os principais fatores de risco estão relacionados na [Tabela 18-9](#) e são discutidos adiante.

TABELA 18-9 Fatores de Risco para Cálculos de Vesícula I

CÁLCULOS DE COLESTEROL

Demografia: indivíduos do norte da Europa, Américas do Norte e do Sul, nativos americanos, mexicanos-americanos

Idade avançada

Hormônios sexuais femininos

Gênero feminino

Contraceptivos orais

Gravidez

Obesidade e síndrome metabólica

Redução rápida do peso

Estase da vesícula biliar

Distúrbios inatos do metabolismo dos ácidos biliares

Síndromes de hiperlipidemia

CÁLCULOS PIGMENTARES

Demografia: asiáticos mais que ocidentais, mais de áreas rurais que urbanas

Síndromes hemolíticas crônicas

Infecção biliar

Distúrbios gastrointestinais: doença ileal (p. ex., doença de Crohn), ressecção ou derivação ileal, fibrose cística com insuficiência pancreática

Os cálculos de colesterol são mais prevalentes nos Estados Unidos e na Europa Ocidental e raros nos países em desenvolvimento. As taxas de prevalência de cálculos de colesterol atingem 75%

em Nativos Americanos dos grupos Pima, Hopi e Navajo; cálculos pigmentados são raros nessas populações. Cálculos de vesícula pigmentados, o tipo de cálculo predominante em populações não ocidentais, surgem primariamente no contexto de infecções bacterianas da árvore biliar e infestações parasitárias.

Os fatores de risco mais comumente associados ao *desenvolvimento de cálculos de colesterol* são:


Idade e Sexo. A prevalência de cálculos de colesterol aumenta no decorrer da vida. Nos Estados Unidos, menos de 5% a 6% das pessoas com menos de 40 anos têm cálculos, em contraste com 25% a 30% daqueles acima de 80 anos de idade. A prevalência em mulheres caucasianas é aproximadamente o dobro da observada em homens. Com o envelhecimento e o gênero, a hipersecreção de colesterol biliar parece desempenhar um papel importante. Nas populações em envelhecimento, ocorre aumento dos pacientes com doença calculosa biliar associada a síndrome metabólica e obesidade.

Fatores Ambientais. A influência estrogênica, incluindo contraceptivos orais e gravidez, aumenta a expressão de receptores de lipoproteína hepática e estimula a atividade da HMG-CoA redutase hepática, aumentando tanto a captação quanto a biossíntese de colesterol, respectivamente. O clofibrato, usado para reduzir o colesterol sanguíneo, aumenta a HMG-CoA redutase hepática e diminui a conversão do colesterol em ácidos biliares, reduzindo a atividade da colesterol 7- α -hidroxilase. O resultado líquido dessas influências é a secreção biliar excessiva de colesterol. Obesidade e perda de peso rápida também estão fortemente associadas ao aumento na secreção de colesterol biliar.

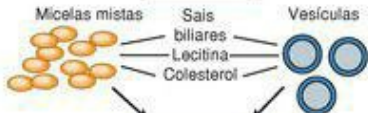Distúrbios Adquiridos. A *estase na vesícula biliar*, seja neurogênica ou hormonal, cria um ambiente local favorável para formação de cálculos tanto de colesterol quanto de pigmentos.

Fatores Hereditários. Recentemente, foram feitos grandes progressos para identificar fatores de susceptibilidade para cálculos de colesterol. Essas investigações focalizaram os genes que codificam proteínas do hepatócito que transportam lípides biliares, conhecidas como transportadores do cassete de ligação de ATP (ABC). Em particular, uma variante comum do heterodímero da proteína codificada pelos genes *ABCG5* e *ABG2*, que participa da secreção de colesterol biliar, confere um risco genético para o desenvolvimento de cálculos de colesterol. A variante é conhecida como D19H, e estima-se que possa contribuir com 8% a 11% do risco para formação de cálculos biliares de colesterol. (As razões de risco correspondem a 2-3 para portadores heterozigotos de D19H e 7 para portadores homozigotos.) Indivíduos com a variante D19H absorvem menos, porém sintetizam mais colesterol, sugerindo que inibidores de HMG-CoA (estatinas) possam diminuir o risco de formação de cálculo nesses indivíduos.

Patogenia dos Cálculos de Colesterol. O colesterol é solubilizado na bile pela agregação aos sais biliares hidrossolúveis e lecitinas insolúveis em água, que atuam como detergentes. *Quando as concentrações de colesterol excedem a capacidade de solubilização da bile (supersaturação), o colesterol pode já não permanecer disperso e é nucleado em cristais monoidratados de colesterol sólido.* A formação de cálculos de colesterol envolve quatro condições simultâneas ([Fig. 18-51](#)): (1) A bile deve estar supersaturada com colesterol; (2) a hipomotilidade da vesícula biliar promove a nu-cleação; (3) a nucleação de colesterol na bile é acelerada; (4) a hipersecreção de muco na vesícula biliar aprisiona os cristais nucleados, levando a sua agregação em cálculos.



Lípides biliares



Supersaturação

Vesículas multilamelares

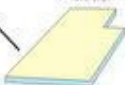

Hipomotilidade da Vesícula Biliar e Nucleação de Colesterol

Filamentos



Placas



Colesterol monidratado

Formação do cálculo

Promotores:
Hipersecreção de muco
Hipomotilidade da vesícula biliar
Sais de cálcio

Cálculo de colesterol




FIGURA 18-51

Os quatro fatores contribuintes para colelitíase: supersaturação, hipomotilidade da vesícula biliar, nucleação de cristal e formação do cálculo na camada mucosa da vesícula biliar.

Patogenia dos Cálculos Pigmentares. Cálculos de vesícula pigmentar são misturas complexas de sais de cálcio insolúveis anormais de bilirrubina não conjugada juntamente com sais de cálcio inorgânicos. Os distúrbios associados a níveis elevados de bilirrubina não conjugada na bile, como síndromes hemolíticas, disfunção ileal severa (ou derivação) e contaminação bacteriana da árvore biliar, aumentam o risco de se desenvolverem cálculos pigmentares. A bilirrubina não conjugada normalmente é um componente menor da bile, porém aumenta quando a infecção do trato biliar provoca a liberação de β -glicuronidases microbianas, que hidrolisam os glicuronídeos de bilirrubina. Portanto, a infecção do trato biliar por *Escherichia coli*, *Ascaris lumbricoides* ou o trematódeo *O. sinensis* aumenta a probabilidade da formação de cálculos pigmentares. Nas síndromes hemolíticas, a secreção da bilirrubina conjugada na bile aumenta. Contudo, uma vez que aproximadamente 1% dos glicuronídeos de bilirrubina é desconjugado na árvore biliar, as grandes quantidades de bilirrubina não conjugada produzidas podem exceder sua solubilidade.

Morfologia. Os cálculos de colesterol surgem exclusivamente na vesícula biliar e são compostos por colesterol, variando de 100% puro (o que é raro) até aproximadamente 50%. Os cálculos de colesterol puro são amarelo-claros, redondos a ovóides e apresentam uma superfície externa dura e finamente granular (Fig. 18-52), que revela uma paliçada cristalina brilhante com irradiação à transecção. Com proporções crescentes de carbonato de cálcio, fosfatos e bilirrubina, os cálculos exibem alteração da cor e podem ser lamelados e branco-acinzentados a pretos. Mais frequentemente, múltiplos cálculos estão presentes, variando em tamanho até vários centímetros de diâmetro. Raramente, existe um cálculo único e muito maior, que pode preencher virtualmente o fundo. As superfícies de cálculos múltiplos podem ser arredondadas ou facetadas, em razão da aposição justa. Cálculos compostos em sua maioria por colesterol são radiolucentes; carbonato de cálcio suficiente para torná-los radiopacos é encontrado em 10% a 20% dos cálculos de colesterol.

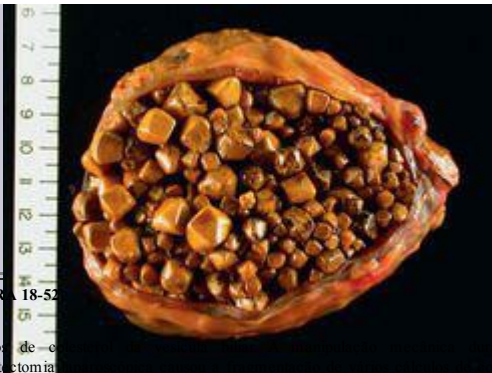

FIGURA 18-52

Cálculos de pigmento marrão encontrados imediatamente após a colecistectomia, revelando interiores pigmentados em virtude de pigmentos biliares aprisionados. A mucosa da vesícula biliar está avermelhada e irregular como resultado de uma colecistite crônica coexistente.

Os **cálculos pigmentares** são trivialmente classificados como “negros” e “marrons”. Em geral, os cálculos de pigmento negro são encontrados na bile da vesícula biliar estéril, e os cálculos marrons são encontrados nos ductos intra-hepáticos ou extra-hepáticos infectados. Cálculos pigmentares “negros” contêm polímeros oxidados de sais de cálcio de bilirrubina não conjugada, pequenas quantidades de carbonato de cálcio, fosfato de cálcio e da glicoproteína mucina, e alguns cristais monohidratados de colesterol. Cálculos pigmentares “marrons” contêm sais de cálcio puros de bilirrubina não conjugada, glicoproteína mucina, uma fração substancial de colesterol e sais de cálcio de palmitato e estearato. Os cálculos negros raramente são maiores que 1,5 cm de diâmetro, quase invariavelmente estão presentes em grande número (com uma relação inversa entre tamanho e número; [Fig. 18-53](#)) e podem desmanchar ao toque. Seus contornos geralmente são espiculados e moldados. Os cálculos marrons tendem a ser laminados e macios e podem apresentar uma consistência saponácea ou oleosa. Em virtude dos carbonatos e fosfatos de cálcio, **aproximadamente 50% a 75% dos cálculos negros são radiopacos**. Os cálculos marrons, que contêm sabões de cálcio, são radiolucentes. Glicoproteínas de mucina constituem o esqueleto e o cimento entre as partículas de todos os cálculos, tanto de pigmentos quanto de colesterol.

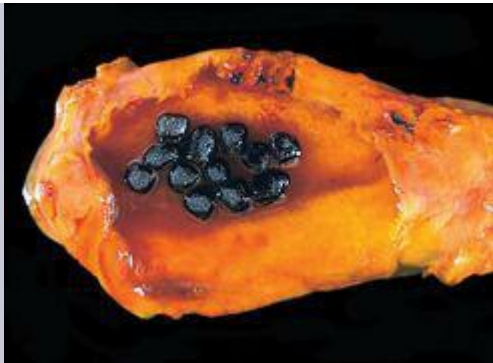

FIGURA 18-53

Cálculos pigmentares da vesícula biliar. Vários cálculos negros facetados estão presentes nesta vesícula biliar sem outras alterações evidentes de paciente com uma prótese mecânica de valva mitral, levando à hemólise intravascular crônica.

Aspectos Clínicos. Os cálculos de vesícula podem estar presentes por décadas antes que surjam sintomas, e 70% a 80% dos pacientes permanecem assintomáticos por toda a vida. Estima-se que pacientes assintomáticos passem a ser sintomáticos em uma taxa de 1% a 4% por ano, e o risco diminui com o tempo. Um dos sintomas proeminentes é a *dor biliar*, que tende a ser excruciante e constante ou “em cólica” (espasmódica), como resultado da natureza obstrutiva dos cálculos na árvore biliar e talvez da própria vesícula biliar. A inflamação da vesícula biliar (colecistite, discutida a seguir), em associação com os cálculos, também gera dor. Complicações mais severas incluem empiema, perfuração, fistulas, inflamação da árvore biliar (colangite) e colestase obstrutiva ou pancreatite com os problemas decorrentes. Quanto maiores os cálculos, menor a probabilidade de entrarem nos ductos císticos ou comuns para produzir obstrução; são os cálculos muito pequenos, ou “pedregulhos”, que são mais perigosos. Ocasionalmente um cálculo grande pode causar erosão diretamente para uma alça adjacente do intestino delgado, gerando obstrução intestinal (“íleo do cálculo vesical” ou síndrome de Bouveret). Mais notável é o maior *risco de carcinoma* da vesícula biliar, discutido adiante.

COLECISTITE

A inflamação da vesícula biliar pode ser aguda, crônica, ou aguda superposta à crônica. Quase sempre ocorre em associação com cálculos de vesícula. Nos Estados Unidos, a colecistite é uma das indicações mais comuns para cirurgia abdominal. Sua distribuição epidemiológica corresponde proximamente à dos cálculos biliares.

Colecistite Aguda

A colecistite calculosa aguda é uma inflamação aguda da vesícula biliar, precipitada em 90% das vezes por obstrução do colo ou do ducto cístico. ⁸⁶ Esta é a complicação primária dos cálculos biliares e o motivo mais comum para colecistectomia de emergência. A colecistite sem cálculos, chamada de colecistite acalculosa, pode ocorrer em pacientes com doenças graves e representa aproximadamente 10% dos pacientes com colecistite. ⁸⁷

Patogenia. A *colecistite calculosa* aguda resulta da irritação química e inflamação da vesícula biliar obstruída. A ação das fosfolipases da mucosa hidrolisa as lecitinas lumenais até lisolecitinas tóxicas. A camada mucosa de glicoproteína normalmente protetora é rompida, expondo o epitélio da mucosa à ação detergente direta dos sais biliares. Prostaglandinas liberadas na parede da vesícula biliar distendida contribuem para a inflamação da mucosa e mural. Um alteração da motilidade da vesícula biliar se desenvolve; a distensão e o aumento da pressão intraluminal comprometem o fluxo sanguíneo para a mucosa. *Esses eventos ocorrem na ausência de infecção bacteriana;* apenas em um momento mais tardio da evolução, a contaminação bacteriana pode desenvolver-se. A *colecistite calculosa* aguda frequentemente ocorre em pacientes diabéticos que possuem cálculos biliares assintomáticos.

Acredita-se que a *colecistite acalculosa* aguda resulte de isquemia. A artéria cística é uma artéria final essencialmente sem circulação colateral. Os fatores contribuintes podem incluir inflamação e edema da parede, comprometendo o fluxo sanguíneo, a estase da vesícula biliar e o acúmulo de microcristais de colesterol (lama biliar), bile viscosa e muco da vesícula biliar, causando obstrução do ducto cístico na ausência de formação franca de cálculos. Ocorre em pacientes que são hospitalizados por condições não relacionadas. Os fatores de risco para *colecistite acalculosa* aguda incluem: (1) sepse com hipotensão e falência de múltiplos sistemas orgânicos; (2) imunossupressão; (3) trauma de grande porte e queimaduras; (4) diabetes melito; e (5) infecções.

Morfologia. Na *colecistite* aguda, a vesícula biliar geralmente é aumentada e tensa e pode assumir uma coloração vermelho-viva ou irregular, violácea a verde-negra, conferida por hemorragias subserosas. A serosa de cobertura frequentemente é coberta por fibrina e, em casos severos, por um exsudato coagulado supurativo definitivo. Não há diferenças morfológicas específicas entre *colecistite acalculosa* e *calculosa* aguda, com exceção da ausência de cálculos macroscópicos na forma *acalculosa*. Na *colecistite calculosa*, um cálculo responsável pela obstrução geralmente está presente no colo da vesícula biliar ou no ducto cístico. A luz da vesícula biliar pode conter um ou mais cálculos e está preenchida por uma bile nebulosa ou turva, que contém grandes quantidades de fibrina, pus e hemorragia. Quando o exsudato contido consiste virtualmente em pus puro, a condição é referida como

empiema da vesícula biliar. Em casos leves, a parede da vesícula biliar está espessada, edematosa e hiperêmica. Em casos mais severos, ela é transformada em um órgão necrótico verde-negro, chamada de colecistite gangrenosa, com perfurações pequenas a grandes. A invasão de organismos formadores de gás, notavelmente clostridia e coliformes, pode causar uma colecistite “enfisematosa” aguda. As reações inflamatórias não são histologicamente distintivas e consistem nos padrões usuais de inflamação aguda.

Aspectos Clínicos. Um ataque de colecistite aguda começa com dor progressiva no quadrante superior direito ou no epigástrio, frequentemente associada a febre leve, anorexia, taquicardia, sudorese, náusea e vômitos. A maioria dos pacientes não apresenta icterícia, e a presença de hiperbilirrubinemia sugere obstrução do ducto biliar comum. Uma leucocitose leve a moderada pode ser acompanhada por elevações leves nos valores de fosfatase alcalina sérica.

Indivíduos com colecistite calculosa aguda geralmente, mas não sempre, apresentaram episódios prévios de dor. *A colecistite calculosa aguda pode aparecer de modo notavelmente súbito e constituir uma emergência cirúrgica aguda, ou pode apresentar-se com sintomas leves que cedem sem intervenção médica.* Na ausência de cuidados médicos, o ataque geralmente cede em 7 a 10 dias e frequentemente dentro de 24 horas. Contudo, até 25% dos pacientes desenvolvem sintomas cada vez mais severos, exigindo intervenção cirúrgica imediata. A recorrência é comum em pacientes que se recuperam.

Os sintomas clínicos da colecistite acalculosa aguda tendem a ser mais insidiosos, uma vez que os sintomas são obscurecidos pelas condições subjacentes que precipitam os ataques. Uma maior proporção de pacientes não apresenta sintomas referentes à vesícula biliar; portanto, o diagnóstico depende de um alto índice de suspeita. Em pacientes com doenças graves, o reconhecimento precoce da condição é crucial, uma vez que a falha em fazê-lo quase sempre garante evolução fatal. Como resultado da demora no diagnóstico ou da própria doença, a incidência de gangrena e perfuração é muito maior na colecistite acalculosa que na calculosa. Em raros casos, uma infecção bacteriana primária pode originar colecistite acalculosa aguda, incluindo agentes como *Salmonella typhi* e estafilococos. Uma forma mais indolente da colecistite acalculosa aguda pode ocorrer na população ambulatorial no contexto de vasculite sistêmica, doença isquêmica aterosclerótica severa em idosos, em pacientes com AIDS e com infecção do trato biliar.

Colecistite Crônica

A colecistite crônica pode ser uma seqüela de surtos repetidos de colecistite aguda leve a severa, mas, em muitos casos, se desenvolve na ausência aparente de ataques antecedentes. Uma vez que está associada a *colelitíase em mais de 90% dos casos*, as populações de pacientes são as mesmas observadas para os cálculos de vesícula. A evolução da colecistite crônica é obscura, uma vez que não está claro se os cálculos desempenham um papel direto no início da inflamação ou no desenvolvimento de dor, particularmente porque a colecistite acalculosa crônica exibe sintomas e histologia semelhantes aos da forma calculosa. Em vez disso, a supersaturação da bile predispõe à inflamação crônica e, na maioria dos casos, à formação de cálculos. Microorganismos, geralmente *E. coli* e enterococos, podem ser cultivados na bile em

aproximadamente um terço dos casos. Ao contrário da colecistite calculosa aguda, a obstrução do fluxo da vesícula biliar não é um requisito. Entretanto, os sintomas da colecistite calculosa crônica são semelhantes aos da forma aguda e variam de *cólica biliar* até uma *dor indolente no quadrante superior direito e desconforto epigástrico*. Uma vez que a maioria das vesículas biliares removidas em cirurgias eletivas para cálculos de vesícula exibe aspectos de colecistite crônica, pode-se concluir que os sintomas biliares muitas vezes surgem após a coexistência de cálculos de vesícula e inflamação em baixo grau por muito tempo.

Morfologia. As alterações morfológicas na colecistite crônica são extremamente variáveis e, algumas vezes, mínimas. A serosa geralmente é lisa e brilhante, mas pode estar apagada por fibrose subserosa. Aderências fibrosas densas podem permanecer como sequelas de uma inflamação aguda preexistente. Ao corte, a parede está variavelmente espessada e apresenta um aspecto opaco branco-acinzentado. Nos casos não complicados, a luz contém bile mucoide, razoavelmente clara, verde-amarelada e geralmente cálculos ([Fig. 18-54](#)). A mucosa em si, em geral, é preservada.

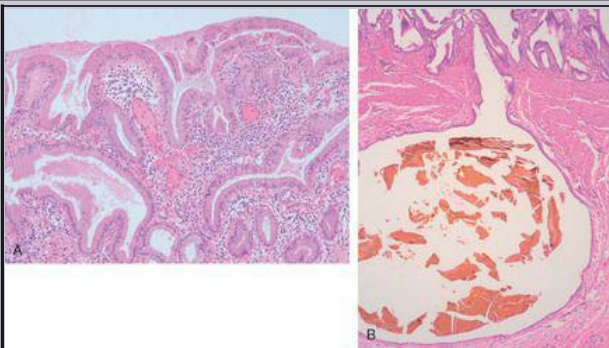


FIGURA 18-54

Colecistite crônica com seio de Rokitsky-Aschoff. **A**, A mucosa da vesícula biliar está infiltrada por células inflamatórias. **B**, A saculação da mucosa pelas paredes forma o seio de Rokitsky-Aschoff (contendo bile).

Ao exame histológico, o grau de inflamação é variável. Em casos mais leves, apenas linfócitos difusos, plasmócitos e macrófagos são encontrados na mucosa e no tecido fibroso subseroso. Nos casos mais avançados, existe fibrose subepitelial e subserosa pronunciada, acompanhada por infiltração de células mononucleares. A proliferação reativa da mucosa e a fusão das pregas mucosas podem originar criptas encobertas de epitélio no interior da parede da vesícula. A saculação do epitélio da mucosa pela parede (**seios de Rolitansky-Aschoff**) pode ser bastante proeminente. A superposição de alterações inflamatórias agudas implica em exacerbação aguda de uma vesícula já lesada cronicamente.

Em raros casos, uma calcificação distrófica extensa no interior da parede da vesícula pode produzir **vesícula em porcelana**, notável pela incidência acentuadamente aumentada de câncer associado. A **colecistite xantogranulomatosa** também é uma condição rara na qual a vesícula biliar apresenta parede extremamente espessada, está encolhida, nodular e cronicamente inflamada com focos de necrose e hemorragia. Finalmente, uma vesícula atrófica, cronicamente obstruída, pode conter apenas secreções claras, uma condição conhecida como **hidropisia da vesícula biliar**.

Aspectos Clínicos. A colecistite crônica não apresenta as manifestações notáveis das formas agudas e geralmente é caracterizada por ataques recorrentes de dor estável ou em cólica no epigástrico ou no quadrante superior direito. Náusea, vômitos e intolerância a alimentos gordurosos são acompanhantes frequentes.

O diagnóstico da colecistite aguda e crônica é importante pelas seguintes complicações:

Superinfecção bacteriana com colangite ou sepsis.

Perfuração da vesícula biliar e formação local de abscesso.

Ruptura da vesícula com peritonite difusa.

Fístula entérica biliar (colecistenterica), com drenagem de bile nos órgãos adjacentes, entrada de ar e bactérias na árvore biliar e possível obstrução intestinal induzida por cálculo (íleo).

Agravamento de condições médicas preexistentes, com descompensação cardíaca, pulmonar, renal ou hepática.

Vesícula em porcelana, com maior risco de câncer, embora as pesquisas sobre esse risco tenham produzido frequências muito discrepantes.

Distúrbios dos Ductos Biliares Extra-hepáticos

COLEDOCOLITÍASE E COLANGITE ASCENDENTE

Estas condições são consideradas juntas, uma vez que frequentemente apresentam-se lado a lado. *A coledocolitíase é definida como presença de cálculos no interior dos ductos biliares da árvore biliar*, em oposição à colelitíase (cálculos na vesícula biliar). Na Ásia, existe uma incidência muito maior de formação de cálculos primários no interior da árvore biliar que nos países ocidentais. Os cálculos geralmente são pigmentados e estão associados a infecções do trato biliar, como observado anteriormente na discussão dos cálculos biliares. A coledocolitíase pode ser assintomática ou causar sintomas derivados de (1) obstrução, (2) pancreatite, (3) colangite, (4) abscesso hepático, (5) cirrose biliar secundária e (6) colecistite calculosa aguda.

Colangite é o termo usado para infecção bacteriana dos ductos biliares. A colangite pode resultar de qualquer lesão que crie uma obstrução ao fluxo de bile, mais comumente coledocolitíase e estenoses biliares. Causas menos comuns incluem sondas ou cateteres de demora, tumores, pancreatite aguda e, raramente, fungos, vírus ou parasitas. As bactérias mais provavelmente entram no trato biliar pelo esfíncter de Oddi; a infecção das raízes biliares intra-hepáticas é chamada de *colangite ascendente*. As bactérias geralmente consistem em aeróbios gram-negativos entéricos como *E. coli*, *Klebsiella*, *Enterococcus* ou *Enterobacter*. *Clostridium* e *Bacteroides* geralmente estão presentes como uma infecção mista. A colangite geralmente se apresenta com febre, calafrios, dor abdominal e icterícia, acompanhada por inflamação aguda da parede dos ductos biliares, com entrada de neutrófilos para o espaço luminal. A forma mais severa de colangite é a colangite supurativa, na qual uma bile purulenta preenche e distende os ductos biliares. Uma vez que sepse e não colestase tendem a dominar o quadro, a avaliação diagnóstica e a intervenção são imperativas nestes pacientes seriamente doentes.

ATRESIA BILIAR

O recém-nascido que apresenta colestase neonatal já foi discutido no contexto de distúrbios intra-hepáticos. Um contribuinte importante para a colestase neonatal é a *atresia biliar*, representando um terço dos lactentes com colestase neonatal e ocorrendo em aproximadamente 1:12.000 nativos. *A atresia biliar é definida como uma obstrução completa ou parcial da luz da árvore biliar extra-hepática nos 3 primeiros meses de vida.* É caracterizada por inflamação e fibrose progressiva dos ductos biliares intra-hepáticos ou extra-hepáticos.⁸⁸ A atresia biliar é a causa isolada mais frequente de morte derivada de doença hepática no início da infância e representa 50% a 60% das crianças encaminhadas para transplante de fígado, como resultado da cirrose biliar secundária rapidamente progressiva.

Patogenia. Duas formas principais de atresia biliar são reconhecidas; estas são baseadas no suposto momento de obliteração luminal. *A forma fetal* representa até 20% dos casos e está comumente associada a outras anomalias resultantes do estabelecimento ineficaz da lateralidade durante o desenvolvimento de órgãos torácicos e abdominais. Estes incluem rotação das vísceras abdominais, veia cava inferior interrompida, poliesplenia e doença cardíaca congênita. A causa presumida é o desenvolvimento intrauterino aberrante da árvore biliar extra-hepática. Muito mais comum é a *forma perinatal* de atresia biliar, na qual uma árvore biliar com desenvolvimento supostamente normal é destruída após o parto. Embora a etiologia da atresia biliar perinatal permaneça desconhecida, infecção viral e autoimunidade supostamente desempenham um papel crítico na patogenia. Reovírus, rotavírus e citomegalovírus foram implicados em diferentes casos.

[89](#)

Morfologia. As características mais salientes da atresia biliar incluem inflamação e estenose fibrosante dos ductos biliares hepáticos ou comum, inflamação periductular dos ductos biliares intra-hepáticos e destruição progressiva da árvore biliar intra-hepática. Na biópsia hepática, os aspectos floridos da obstrução biliar extra-hepática são evidentes em aproximadamente dois terços dos casos, ou seja, proliferação acentuada de ductos biliares, edema dos tratos portais e fibrose e colestase parenquimatosa. Nos restantes, a destruição inflamatória dos ductos intra-hepáticos leva à escassez dos ductos biliares e à ausência de edema ou proliferação ductular biliar na biópsia hepática. Quando a atresia biliar não é reconhecida ou não é corrigida, a cirrose se desenvolve dentro de 3 a 6 meses após o nascimento.

Existe uma variabilidade considerável na anatomia da atresia biliar. Quando a doença é limitada ao ducto comum (tipo I) ou aos ductos biliares hepáticos (tipo II) com ramos proximais patentes, a doença pode ser corrigida cirurgicamente (procedimento de Kasai). Infelizmente, 90% dos pacientes apresentam atresia biliar de tipo III, na qual também ocorre obstrução dos ductos biliares na *porta hepatis* ou acima dela. Esses casos não podem ser corrigidos, uma vez que não existem ductos biliares patentes passíveis de anastomose cirúrgica. Além disso, na maioria dos pacientes, os ductos biliares no interior do fígado inicialmente estão patentes, mas são progressivamente destruídos.

Aspectos Clínicos. Recém-nascidos com atresia biliar apresentam colestase neonatal, discutida anteriormente. Estes bebês exibem peso ao nascimento e ganho de peso pós-natal normais, uma discreta preponderância do sexo feminino e a progressão de fezes inicialmente normais para fezes acólicas à medida que a doença evolui. No momento da apresentação, os valores de bilirrubina sérica geralmente estão na faixa de 6 a 12 mg/dL, com níveis apenas moderadamente elevados de aminotransferases e fosfatase alcalina. O sucesso da ressecção cirúrgica e derivação da árvore biliar é limitado pela contaminação bacteriana subsequente da árvore biliar intra-hepática e da progressão intra-hepática da doença. O transplante de fígado com os ductos biliares de doador acompanhantes continua sendo a principal esperança de salvação nestes pacientes jovens. Sem intervenção cirúrgica, a morte geralmente ocorre dentro de 2 anos após o nascimento.

CISTOS DO COLÉDOCO

Cistos do colédoco são dilatações congênitas do ducto biliar comum, apresentados mais frequentemente em crianças antes dos 10 anos de idade, com sintomas inespecíficos de icterícia e/ou dor abdominal recorrente típicos de cólica biliar. ⁹⁰ Aproximadamente 20% dos casos tornam-se sintomáticos apenas na vida adulta; algumas vezes estes ocorrem em associação com dilatação cística da árvore biliar intra-hepática (doença de Caroli, discutida anteriormente). A proporção do sexo feminino para o masculino corresponde a 3:1 a 4:1. Esses cistos raros podem assumir a forma de uma dilatação segmentar ou cilíndrica do ducto biliar comum, divertículos dos ductos extra-hepáticos ou coledococoeles, que são lesões císticas com protrusão para a luz duodenal. Os cistos do colédoco predispõem a formação de cálculos, estenose e contratura, pancreatite e complicações biliares obstrutivas no interior do fígado. Em pacientes mais velhos, o risco de carcinoma do ducto biliar é elevado.

Tumores

Embora tecidos heterotópicos e carcinoides, fibromas, miomas, neuromas, hemangiomas e seus correspondentes malignos tenham sido descritos no trato biliar, as neoplasias de importância clínica primária são aquelas derivadas do revestimento epitelial da árvore biliar. Adenomas são tumores epiteliais benignos, que representam o crescimento neoplásico localizado do epitélio de revestimento. Os adenomas são classificados como tubulares, papilares e tubulopapilares e são semelhantes aos adenomas encontrados em outras partes do trato alimentar. *Os pólipos inflamatórios* são projeções sésseis da mucosa com estroma superficial infiltrado por células inflamatórias crônicas e macrófagos carregados de lípidos. Pode ser difícil diferenciar essas lesões de neoplasias em estudos de imagem. *A adenomiose* da vesícula biliar é caracterizada por hiperplasia da camada muscular, contendo glândulas intramurais hiperplásicas.

Os tumores malignos dos ductos biliares extra-hepáticos já foram discutidos em “Colangiocarcinomas”.

CARCINOMA DA VESÍCULA BILIAR

O carcinoma da vesícula biliar é a malignidade mais comum do trato biliar extra-hepático. É discretamente mais comum em mulheres e ocorre mais frequentemente na sétima década de vida. A incidência nos Estados Unidos corresponde a 1 para 50.000. Apenas raramente é descoberto em um estágio ressecável, e a taxa de sobrevida média em 5 anos permanece há muitos anos em aproximadamente 5% a 12%, apesar da intervenção cirúrgica. O fator de risco mais importante associado ao carcinoma da vesícula biliar são os cálculos biliares (colelitíase), que estão presentes em 95% dos casos.⁹¹ Contudo, deve ser observado que apenas 0,5% dos pacientes com cálculos de vesícula desenvolvem câncer da vesícula biliar após 20 ou mais anos. Na Ásia, onde doenças piogênicas e parasitárias da árvore biliar são comuns, a coexistência dos cálculos biliares com o câncer de vesícula é muito menor. Vesículas contendo cálculos ou agentes infecciosos desenvolvem câncer como resultado de trauma irritativo e inflamação crônica. Acredita-se que derivados carcinogênicos dos ácidos biliares desempenhem um papel.

Morfologia. Os carcinomas de vesícula biliar exibem dois padrões de crescimento: **infiltrativo** e **exofítico**. O padrão infiltrativo é mais comum e geralmente aparece como uma área pouco definida de espessamento difuso e induração da parede da vesícula biliar, que pode cobrir vários centímetros quadrados ou envolver toda a vesícula biliar. A ulceração profunda pode causar penetração direta da parede de vesícula ou formação de fistula para vísceras adjacentes para as quais a neoplasia tenha crescido. Esses tumores são cirrosos e possuem uma consistência muito firme. O padrão exofítico cresce para a luz como massa irregular em forma de couve-flor, mas, ao mesmo tempo, invade a parede subjacente. A porção luminal pode ser necrótica, hemorrágica, e ulcerada ([Fig. 18-55A](#)). Os locais de envolvimento mais comuns são o fundo e o colo; aproximadamente 20% envolvem as paredes laterais.

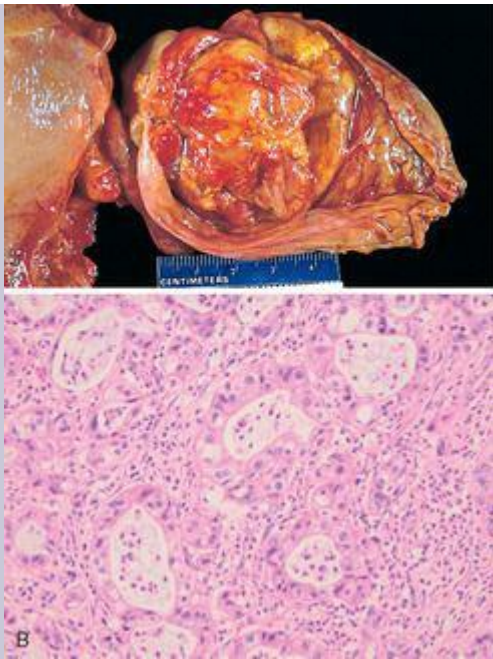


FIGURA 18-55

Adenocarcinoma da vesícula biliar. **A**, A vesícula biliar aberta contém um grande tumor exofítico que praticamente preenche a luz. **B**, Estruturas glandulares malignas estão presentes em uma parede densamente fibrótica da vesícula biliar.

A maioria dos carcinomas da vesícula biliar corresponde a adenocarcinomas. Estes podem ser derivados de adenomas, que estão presentes em 1% das amostras de colecistectomia. Alguns carcinomas têm arquitetura papilar e são bem a moderadamente diferenciados; outros são infiltrativos e pouco diferenciados a indiferenciados ([Fig. 18-55B](#)). Aproximadamente 5% são carcinomas de células escamosas ou apresentam diferenciação adenoescamosa. Uma minoria pode exibir aspectos carcinoides ou uma variedade de características mesenquimais (carcinossarcoma). Os tumores papilares em geral apresentam melhor prognóstico que os outros tumores. No momento em que essas neoplasias são descobertas, **a maioria já invadiu centricamente o fígado**, e muitas já se estenderam para ducto cístico, ductos biliares adjacentes e linfonodos portais-hepáticos. O peritônio, o trato gastrointestinal e os pulmões são locais comuns de sementeira.

Aspectos Clínicos. O diagnóstico pré-operatório do carcinoma da vesícula biliar é a exceção e não a regra, ocorrendo em menos de 20% dos pacientes. Os sintomas de apresentação são insidiosos e tipicamente indistinguíveis daqueles associados à colelitíase: dor abdominal, icterícia, anorexia, náusea e vômitos. A detecção precoce do tumor pode ser possível em pacientes que desenvolvem uma vesícula biliar palpável e colecistite aguda antes da extensão do tumor para estruturas adjacentes ou quando o carcinoma é um achado incidental durante uma colecistectomia por cálculos sintomáticos. A ressecção cirúrgica, frequentemente incluindo o fígado adjacente, é o único tratamento efetivo, quando possível, porém regimes quimioterápicos também são usados.

REFERÊNCIAS

1. MacSween R et al.: Developmental anatomy and normal structure. In MacSween R (ed): Pathology of the Liver, 4th ed. 2002.
2. Crawford, JM, Development of the intrahepatic biliary tree, *Semin Liver Dis* **22** (2002) 213.
3. Lim, YS; Kim, WR, The global impact of hepatic fibrosis and end-stage liver disease, *Clin Liver Dis* **12** (2008) 733.
4. Lee, WM, Etiologies of acute liver failure, *Semin Liver Dis* **28** (2008) 142.
5. Fontana, RJ, Acute liver failure due to drugs, *Semin Liver Dis* **28** (2008) 175.
6. Haussinger, D; Schliess, F, Pathogenetic mechanisms of hepatic encephalopathy, *Gut* **57** (2008) 1156.
7. Munoz, SJ, The hepatorenal syndrome, *Med Clin N Am* **92** (2008) 813.
8. Rodriguez-Rosin, R; Krowka, MJ, Hepatopulmonary syndrome—a liver induced lung vascular disease, *N Engl J Med* **358** (2008) 2378.
9. Friedman, SE, Mechanisms of hepatic fibrogenesis, *Gastroenterology* **134** (2008) 1655.
10. Sanyal, AJ; et al., Portal hypertension and its complications, *Gastroenterology* **134** (2008) 1715.
11. Schuppan, D; Afdhal, NH, Liver cirrhosis, *Lancet* **371** (2008) 838.
12. Desmet, VJ; Roskams, T, Cirrhosis reversal: a duel between dogma and myth, *J Hepatol* **40** (2004) 860.

- 13 Iwakiri, Y; Groszmann, RJ, Vascular endothelial dysfunction in cirrhosis, *J Hepatol* **46** (2007) 927.
- 14 Bosch, J, Vascular deterioration in cirrhosis: The big picture, *J Clin Gastroenterol* **41** (2007) S247.
- 15 Servedio, V; *et al.*, Spectrum of *UGT1A1* mutations in Crigler-Najjar (CN) syndrome patients: identification of twelve novel alleles and genotype-phenotype correlation, *Hum Mutat* **25** (2005) 325.
- 16 Kartenbeck, J; *et al.*, Absence of the canalicular isoform of the *MRP* gene-encoded conjugate export pump from the hepatocytes in Dubin-Johnson syndrome, *Hepatology* **23** (1996) 1061.
- 17 O'Leary, JG; Pratt, DS, Cholestasis and cholestatic syndromes, *Curr Opin Gastroenterol* **23** (2007) 232.
- 18 Paulusma, CC; *et al.*, ATP8B1 requires an accessory protein for endoplasmic reticulum exit and plasma membrane lipid flippase activity, *Hepatology* **47** (2008) 268.
- 19 Suchy, FJ; Ananthanarayanan, M, Bile salt excretory pump: biology and pathobiology, *J Pediatr Gastroenterol Nutr* **43** (Suppl 1) (2006) S10.
- 20 Sundaram, SS; Sokol, RJ, The multiple facets of ABCB4 (MDR3) deficiency, *Current Treat Options Gastroenterol* **101** (2007) 495.
- 21 Feigelstock, D; *et al.*, The human homolog of HAVcr-1 codes for a hepatitis A virus cellular receptor, *J Virol* **72** (1998) 6621.
- 22 Martin, A; Lemon, SM, Hepatitis A virus: from discovery to vaccines, *Hepatology* **43** (2006) S164.
- 23 Andre, FE, Universal mass vaccination against hepatitis A, *Curr Top Microbiol Immunol* **304** (2006) 95.
- 24 Pungpapong, S; *et al.*, Natural history of hepatitis B infection: an update for clinicians, *May Clin Proc* **82** (2007) 967.
- 25 Blumberg, BS; *et al.*, A "new" antigen in leukemia sera, *JAMA* **191** (1965) 541.
- 26 Block, TM; *et al.*, Molecular virology of hepatitis B virus for clinicians, *Clin Liver Dis* **11** (2007) 685.
- 27 Bertoletti, A; Gehring, AJ, The immune response during hepatitis B virus infection, *J Gen Virol* **87** (2006) 1439.
- 28 Pawlotsky, JM, Hepatitis C virus population dynamics during infection, *Curr Top Microbiol Immunol* **299** (2006) 261.
- 29 Missiha, SB; *et al.*, Disease progression in chronic hepatitis C: modifiable and nonmodifiable factors, *Gastroenterology* **134** (2008) 1699.
- 30 Koytak, ES; Yurdaydin, C; Glenn, JS, Hepatitis D, *Current Treat Options Gastroenterol* **10** (2007) 456.
- 31 Purcell, RH; Emerson, SU, Hepatitis E: an emerging awareness of an old disease, *J Hepatol* **48** (2008) 494.
- 32 Williams, CF; *et al.*, Persistent GB virus C infection and survival in HIV-infected men, *N Engl J Med* **350** (2004) 981.

- 33 Yim, HJ; Lok, AS, Natural history of chronic hepatitis B virus infection: what we knew in 1981 and what we know in 2005, *Hepatology* **43** (2006) S173.
- 34 Weber, R; *et al.*, Liver-related deaths in persons infected with the human immunodeficiency virus: the D:A:D study, *Arch Intern Med* **166** (2006) 1632.
- 35 Goodman, ZD, Grading and staging systems for inflammation and fibrosis in chronic liver diseases, *J Hepatol* **47** (2007) 598.
- 36 Leifeld, L; *et al.*, Intrahepatic activation of caspases in human fulminant hepatic failure, *Liver Int* **26** (2006) 872.
- 37 Krawitt, EL, Autoimmune hepatitis, *N Engl J Med* **354** (2006) 54.
- 38 Czaja, AJ, Autoimmune liver disease, *Curr Opin Gastroenterol* **23** (2007) 255.
- 39 Arundel, C; Lewis, JH, Drug-induced liver disease in 2006, *Curr Opin Gastroenterol* **23** (2007) 244.
- 40 Bleibel, W; *et al.*, Drug-induced liver injury: review article, *Dig Dis Sci* **52** (2007) 2463.
- 41 Aithal, GP, Dangerous liaisons: drug, host and the environment, *J Hepatol* **46** (2007) 995.
- 42 Gramenzi, A; *et al.*, Review article: alcoholic liver disease—pathophysiological aspects and risk factors, *Aliment Pharmacol Ther* **24** (2006) 1151.
- 43 Ongi, JP; Younossi, ZM, Epidemiology and natural history of NAFLD and NASH, *Clin Liv Dis* **11** (2007) 1.
- 44 Yeh, MM; Brunt, EM, Pathology of non-alcoholic fatty liver disease, *Am J Clin Pathol* **128** (2007) 837.
- 45 Farrell, GC; Larter, CZ, Nonalcoholic fatty liver disease: from steatosis to cirrhosis, *Hepatology* **43** (2006) S99.
- 46 Greenfield, V; Cheung, O; Sanyal, AJ, Recent advances in non-alcoholic fatty liver, *Curr Opin Gastroenterol* **24** (2008) 320.
- 47 Pietrangelo, A, Hereditary hemochromatosis, *Annu Rev Nutr* **26** (2006) 251.
- 48 Du, X; *et al.*, The serine protease TMPRSS6 is required to sense iron deficiency, *Science* **320** (2008) 1088.
- 49 Whittington, PF, Neonatal hemochromatosis: a congenital alloimmune hepatitis, *Semin Liver Dis* **27** (2007) 243.
- 50 Gordeuk, VR; *et al.*, Iron overload in Africans and African-Americans and a common mutation in the *SCLA0A1* (ferroportin 1) gene, *Blood Cells Mol Dis* **31** (2003) 299.
- 51 Pfeiffer, RF, Wilson's disease, *Semin Neurol* **27** (2007) 123.
- 52 Ioachimescu, OC; Stoller, JK, A review of alpha-1 antitrypsin deficiency, *COPD* **2** (2005) 263.
- 53 Perlmutter, DH, Pathogenesis of chronic liver injury and hepato-cellular carcinoma in alpha-1-antitrypsin deficiency, *Pediatr Res* **60** (2006) 233.
- 54 Kaplan, MM; Gershwin, ME, Primary biliary cirrhosis, *N Engl J Med* **353** (2005) 1261.
- 55 Jones, DE, Pathogenesis of primary biliary cirrhosis, *Gut* **56** (2007) 1615.
- 56 Abe, M; Onji, M, Natural history of primary biliary cirrhosis, *Hepatology Res* **38** (2008) 639.

- 5 7 Weismüller, TJ; *et al.*, The challenges in primary sclerosing cholangitis—Aetiopathogenesis, autoimmunity, management and malignancy, *J Hepatol* **48** (2008) S38.
- 58 Maggs, JL; Champamn, RW, An update on primary sclerosing cholangitis, *Curr Opin Gastroenter* **24** (2008) 377.
- 59 Nakanuma, Y; Zen, Y, Pathology and immunopathology of immunoglobulin G4-related sclerosing cholangitis: the latest addition to the sclerosing cholangitis family, *Hepatol Res* **37** (Suppl 3) (2007) S478 .
- 60 Everson, GT; *et al.*, Advances in the management of polycystic liver disease, *Expert Rev Gastroenterol Hepatol* **2** (2008) 563.
- 61 Masyuk, T; LaRusso, N, Polycystic liver disease: New insights into disease pathogenesis, *Hepatology* **43** (2006) 906.
- 62 Gunay-Aygun, M; *et al.*, Autosomal recessive polycystic kidney disease and congenital hepatic fibrosis: summary statement of a first National Institutes of Health/Office of Rare Diseases conference, *J Pediatr* **149** (2006) 159.
- 63 Warthen, DM; *et al.*, Jagged1 (*JAG1*) mutations in Alagille syndrome: increasing the mutation detection rate, *Hum Mutat* **27** (2006) 436.
- 64 Chawla, Y; Dhiman, RK, Intrahepatic portal venopathy and related disorders of the liver, *Semin Liv Dis* **208** (2008) 270.
- 65 Pulliainen, AT; Dehio, C, *Bartonella henselae*: Subversion of vascular endothelial cell functions by translocated bacterial effector proteins, *Int J Biochem Cell Biol* (2008); epub..
- 66 DeLeve, LD, Hepatic microvasculature in liver injury, *Semin Liver Dis* **27** (2007) 390.
- 67 Demetris, A; *et al.*, Update of the International Banff Schema for Liver Allograft Rejection: working recommendations for the histopathologic staging and reporting of chronic rejection. An International Panel, *Hepatology* **31** (2000) 792.
- 68 Hay, JE, Liver disease in pregnancy, *Hepatology* **47** (2008) 1067.
- 69 Baxter, JK; Weinstein, L, HELLP syndrome: the state of the art, *Obstet Gynecol Surv* **59** (2004) 838.
- 70 Browning, MF; *et al.*, Fetal fatty acid oxidation defects and maternal liver disease in pregnancy, *Obstet Gynecol* **107** (2006) 115.
- 71 Mallet, V; *et al.*, Nodular regenerative hyperplasia is a new cause of chronic liver disease in HIV-infected patients, *AIDS* **21** (2007) 187.
- 72 Zucman-Rossi, J; *et al.*, Genotype-phenotype correlation in hepatocellular adenoma: new classification and relationship with HCC, *Hepatology* **43** (2006) 515.
- 73 Reznik, Y; *et al.*, Hepatocyte nuclear factor-1 alpha gene inactivation: cosegregation between liver adenomatosis and diabetes phenotypes in two maturity-onset diabetes of the young (MODY)3 families, *J Clin Endocrinol Metab* **89** (2004) 1476.
- 74 Linabery, AM; Ross, JA, Trends in childhood cancer incidence in the U.S. (1992–2004), *Cancer* **112** (2008) 416.
- 75 Cairo, S; *et al.*, Hepatic stem-like phenotype and interplay of Wnt/beta catenin and Myc

- signaling in aggressive childhood liver cancer, *Cancer Cell* **9** (2008) 14.
- 76 Adesina, AM; *et al.*, FOXG1 is overexpressed in hepatoblastoma, *Hum Pathol* **38** (2007) 400.
- 77 Parkin, DM; *et al.*, Global cancer statistics, 2002, *CA Cancer J Clin* **55** (2005) 74.
- 78 Levrero, M, Viral hepatitis and liver cancer: the case of hepatitis C, *Oncogene* **25** (2006) 3834.
- 79 Ni, YH; *et al.*, Two decades of universal hepatitis B vaccination in Taiwan: impact and implication for future strategies, *Gastroenterology* **132** (2007) 1287.
- 80 Torbenson, M, Review of the clinicopathologic features of fibrolamellar carcinoma, *Adv Anat Pathol* **14** (2007) 217.
- 81 Lee, JS; *et al.*, A novel prognostic subtype of human hepatocellular carcinoma derived from hepatic progenitor cells, *Nat Med* **12** (2006) 410.
- 82 Llovet, JM; *et al.*, Design and endpoints of clinical trials in hepatocellular carcinoma, *J Nat Cancer Inst* **100** (2008) 698.
- 83 Llovet, JM; *et al.*, Sorafenib in advanced hepatocellular carcinoma, *N Eng J Med* **359** (2008) 378.
- 84 Gores, GJ; Blechacz, B, Cholangiocarcinoma: Advances in pathogenesis, diagnosis and treatment, *Hepatology* **48** (2008) 308.
- 85 Lammert, F; Miguel, JE, Gallstone disease: from genes to evidence based therapy, *J Hepatol* **48** (2008) S124.
- 86 Strasberg, SM, Acute calculous cholecystitis, *New Engl J Med* **358** (2008) 2804.
- 87 Elwood, DR, Cholecystitis, *Surg Clin N Am* **88** (2008) 1241.
- 88 Petersen, C, Pathogenesis and treatment opportunities for biliary atresia, *Clin Liver Dis* **10** (2006) 73; vi.
- 89 Mack, CL, The pathogenesis of biliary atresia: evidence for a virus-induced autoimmune disease, *Semin Liver Dis* **27** (2007) 233.
- 90 Kerlar, N; *et al.*, The hepatic fibrocystic diseases, *Clin Liver Dis* **10** (2006) 55; v–vi.
- 91 Randi, G; *et al.*, Gallbladder cancer worldwide: geographical distribution and risk factors, *Int J Cancer* **118** (2006) 1591.

19. O Pâncreas

RALPH H. HRUBAN and CHRISTINE IACOBUZIO-DONAHUE

Agenesia

Pâncreas Divisum

Pâncreas Anular

Pâncreas Ectópico

Pancreatite

Pancreatite Aguda

Pancreatite Crônica

Cistos não Neoplásicos

Cistos Congênitos

Pseudocistos

Neoplasias

Neoplasias Císticas

Carcinoma Pancreático

Precursosores do Câncer Pancreático

Carcinogênese Molecular

Carcinoma de Células Acinares

Pancreatoblastoma

O pâncreas adulto é um órgão retroperitoneal transversalmente orientado, estendendo-se desde a concavidade em “C” do duodeno até o hilo do baço ([Fig. 19-1](#)). Em média, o pâncreas mede 20 cm de comprimento e pesa em torno de 90 g no sexo masculino e 85 g no sexo feminino. ¹A vascularização adjacente ao pâncreas pode ser utilizada para separar o pâncreas em quatro partes: cabeça, colo, corpo e cauda.

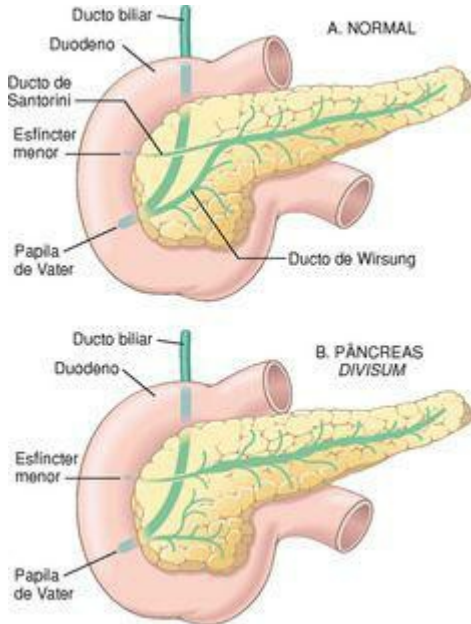


FIGURA 19-1

Anatomia dos ductos pancreáticos. **A**, Anatomia normal dos ductos. **B**, Anatomia anormal dos ductos no pâncreas *divisum*.

(Adaptado de Gregg JA et al.: Pâncreas divisum: results of surgical intervention. *AM J Surg* 145:488-492, 1983.)

O sistema de ductos pancreáticos é altamente variável. O ducto pancreático principal, também conhecido como o ducto de Wirsung, normalmente desemboca através da papila de Vater no duodeno, enquanto o ducto pancreático acessório, também conhecido como ducto de Santorini, na maioria das vezes drena para o duodeno através de uma papila menor, situada a aproximadamente 2 cm acima (porção proximal) da papila maior de Vater ([Fig. 19-1A](#)). Na maioria dos adultos o ducto pancreático principal se une ao ducto biliar comum próximo à papila de Vater, criando a ampola de Vater, um canal comum para drenagem biliar e pancreática. Esta arquitetura ductal pode diferir significativamente de indivíduo para indivíduo.

O pâncreas resulta da fusão dos brotos pancreáticos dorsal e ventral, provenientes de partes do intestino embrionário, que se fundem para formar um único órgão.^{2,3} A maior parte da glândula, incluindo o corpo, a cauda, a porção anterior e superior da cabeça e o ducto acessório de Santorini, é proveniente do broto dorsal primordial. O broto primordial ventral dá origem às partes inferior e posterior da cabeça do pâncreas e à papila de Vater.

Embora o órgão receba este nome do Grego *pankreas*, significando “todo carne”, o pâncreas é, na verdade, um complexo órgão lobular com distintos componentes exócrinos e endócrinos. A porção exócrina, que produz enzimas digestivas, constitui 80% a 85% do pâncreas. A porção endócrina é composta por aproximadamente 1 milhão de pequenos aglomerados de células, as ilhotas de Langerhans. As células da ilhota secretam insulina, glucagon e somatostatina e constituem apenas entre 1% a 2% do órgão. As doenças da porção endócrina do pâncreas são descritas detalhadamente no [Capítulo 24](#).

O pâncreas exócrino é composto por células acinares, que produzem as enzimas necessárias para a digestão e também por uma série de canais e ductos que conduzem as secreções para o duodeno.¹ As células acinares são células epiteliais com formato piramidal, que são orientadas radialmente em torno de um lúmen central ([Fig. 19-2](#)). As células acinares contêm grânulos de zimogênio ligados à membrana, sendo ricos em enzimas digestivas.

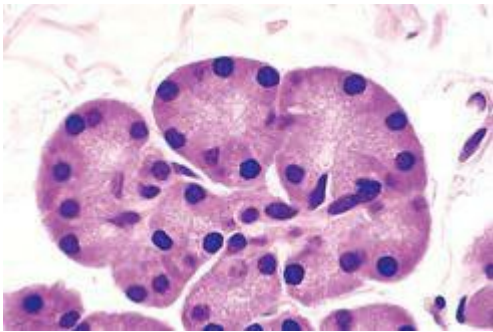


FIGURA 19-2

Ácino pancreático mostrando a orientação radial das células acinares exócrinas piramidais. O citoplasma está envolvido na síntese e armazenamento de enzimas digestivas para secreção em um lúmen central.

O pâncreas secreta substâncias exócrinas como as pró-enzimas, que são inertes enzimaticamente. Elas incluem: tripsinogênio, quimotripsinogênio, pró-carboxipeptidase, pró-elastase, calicreinogênio e pró-fosfolipase A e B. ¹ A autodigestão do tecido pancreático é impedida por vários mecanismos:

A maioria das enzimas é sintetizada como pró-enzimas inativas (com exceção da amilase e lipase).

As enzimas são sequestradas nos grânulos de zimogênio envoltos por membrana das células acinares.

A ativação das pró-enzimas requer a conversão do tripsinogênio inativo em tripsina ativa através da enzima enteropeptidase duodenal (enteroquinase). A tripsina atua sobre as pró-enzimas para produzir produtos como: quimotripsina, elastases e fosfolipase.

Inibidores de tripsina incluindo inibidores Kazal serinoprotease tipo 1 (SPINK1, também conhecido como inibidor de secreção pancreática de tripsina, PSTI) estão presentes nas secreções acinares e ductais.

As células acinares são notavelmente resistentes à ação da tripsina, da quimotripsina e da fosfolipase A₂.

Os mais importantes distúrbios do pâncreas *exócrino* incluem: fibrose cística, anomalias congênitas, pancreatite aguda e crônica, pseudocistos e neoplasias. A fibrose cística é discutida detalhadamente no [Capítulo 10](#).

Anomalias Congênitas

O complexo processo pelo qual ocorre a fusão dos primórdios pancreáticos dorsal e ventral durante o desenvolvimento pancreático embrionário, frequentemente dá origem a variações congênitas na anatomia pancreática.³ A maioria destas variações não provoca diretamente as patologias; no entanto, estas variações, especialmente na anatomia ductal, podem causar problemas para endoscopistas e cirurgiões. Por exemplo, a incapacidade de reconhecer uma aberrante variação na anatomia ductal pode levar a uma ligadura incorreta de um ducto pancreático durante a cirurgia, causando sequelas graves, como a pancreatite.

AGENESIA

Muito raramente ocorre ausência total do pâncreas (agenesia), uma condição associada a outras malformações graves que são geralmente incompatíveis com a vida. O *PDX-1* (gene homeobox-1 pancreático e duodenal) codifica um fator de transcrição crucial para o desenvolvimento do pâncreas. [3](#) Mutações *PDX-1* homozigóticas no cromossomo 13q12.1 têm sido encontradas em indivíduos com agenesia pancreática. [3,4](#)

PÂNCREAS DIVISUM

Pâncreas *divisum* é a anomalia congênita mais comum do pâncreas, com uma incidência de 3% a 10%.⁴ Esta anomalia é causada por uma falha na fusão dos sistemas ductais fetais dos primórdios pancreáticos dorsal e ventral.⁴ Como resultado, a maior parte do pâncreas (formado pelo primórdio dorsal pancreático) drena através do ducto pancreático dorsal e da *papila menor de pequeno-calibre* ([Fig. 19-1B](#)).⁴ Em indivíduos com pâncreas *divisum*, o ducto de Wirsung, normalmente o ducto pancreático principal, é muito curto (1 a 2 cm) drenando apenas uma pequena parte da cabeça da glândula através da papila de Vater que é de maior calibre. Embora ainda exista controvérsia sobre o significado clínico do pâncreas *divisum*, sugeriu-se que a estenose relativa causada pela passagem da maior parte das secreções pancreáticas pela papila menor predispõe os indivíduos para o desenvolvimento da pancreatite crônica.^{4,5}

PÂNCREAS ANULAR

O pâncreas anular é uma anomalia onde uma porção de tecido pancreático normal em forma de anel envolve completamente a segunda porção do duodeno. O pâncreas anular está frequentemente associado a outras anomalias congênitas e pode se apresentar no início de vida ou em adultos que apresentam sinais e sintomas de obstrução duodenal, como distensão gástrica e vômitos. [4.6](#)

PÂNCREAS ECTÓPICO

O tecido pancreático atipicamente localizado, ou *ectópico*, é encontrado em cerca de 2% dos exames *post mortem* rotineiros. Os principais locais onde ocorrem as ectopias são o estômago e o duodeno, seguidos pelo jejuno, divertículo de Meckel e íleo.⁴ Estes resquílios embrionários possuem de alguns milímetros a centímetros de tamanho e se localizam em tecido submucoso. Exames histológicos revelam que estes são compostos por ácinos pancreáticos com aparência normal, glândulas e algumas vezes por ilhotas de Langerhans. Embora geralmente incomum, o pâncreas ectópico pode causar dor proveniente de uma inflamação localizada ou, raramente, provocar sangramento das mucosas. Aproximadamente 2% das neoplasias de células das ilhotas ([Cap. 24](#)) surgem no tecido pancreático ectópico. A patogenia do pâncreas ectópico ainda não está bem estabelecida.

Pancreatite

A pancreatite é uma inflamação do pâncreas associada a uma disfunção em seu parênquima exócrino. As manifestações clínicas variam desde sintomas leves a mais graves, oscilando de uma doença autolimitada a um processo inflamatório agudo com risco de vida; podendo a duração da doença variar desde um ataque transitório até a perda permanente da função. [7.8](#) Na *pancreatite aguda* a glândula pode voltar ao normal quando a causa subjacente da pancreatite for solucionada. [9.10](#) Em contrapartida, a *pancreatite crônica* é definida pela perda irreversível do parênquima pancreático exócrino. [7.11](#)

PANCREATITE AGUDA

A pancreatite aguda é uma lesão reversível do parênquima pancreático associada à inflamação. A pancreatite aguda é relativamente comum, com uma taxa anual de incidência nos países ocidentais de 10 a 20 casos em cada 100.000 indivíduos. As doenças dos tratos biliares e o alcoolismo são responsáveis por aproximadamente 80% dos casos nos países ocidentais ([Tabela 19-1](#)),⁸⁹ and ¹⁰¹² Os cálculos estão presentes entre 35% a 60% dos casos de pancreatite aguda, e cerca de 5% dos pacientes com cálculos biliares desenvolvem pancreatite. A proporção de casos de pancreatite aguda causada pelo consumo excessivo de álcool varia entre 65% nos Estados Unidos a 20% na Suécia e 5% ou menos no sul da França e Reino Unido.¹³ A proporção de homem para mulher é de 1:3 no grupo com doenças das vias biliares e de 6:1 nos casos de alcoolismo.

TABELA 19-1 Fatores Etiológicos na Pancreatite Aguda

METABÓLICOS

Alcoolismo
Hiperlipoproteinemia
Hipercalcemia
Drogas (p. ex., azatioprina)

GENÉTICOS

Mutações genéticas no tripsinogênio catiônico (*PRSSI*) e nos inibidores de tripsina (*SPINK1*)

MECÂNICOS

Cálculos
Traumas
Lesões iatrogênicas
 Lesões cirúrgicas
 Procedimentos endoscópicos com corantes injetáveis

VASCULARES

Choque
Ateroembolismo
Vasculite

INFECCIOSAS

As causas menos comuns de pancreatite aguda incluem as seguintes:

Obstrução do sistema de ductos pancreáticos. Além dos cálculos, outras razões para a obstrução incluem: neoplasias periampolar (como o câncer pancreático), pâncreas *divisum* (embora seu envolvimento seja controverso), coledococèles (dilatação cística congênita do ducto biliar comum), “lama” biliar e parasitas (especialmente organismos como: *Ascaris lumbricoides* e *Clonorchis sinensis*). [10,14](#)

Medicações. Mais de 85 drogas têm sido envolvidas. Estas incluem: furosemida, azatioprina, 2',3'-dideoxiinosina, estrogênios e muitas outras. [10,15](#)

Infecções, incluindo a caxumba, pode levar à pancreatite aguda.

Distúrbios metabólicos, como hipertrigliceridemia, hiperparatireoidismo e outras condições hipercalcêmicas.

Lesões isquêmicas por choque, trombose vascular, embolia pulmonar e vasculite.

Trauma. Tanto traumas abdominais fechados como lesões iatrogênicas durante cirurgias ou colangiopancreatografia endoscópica retrógrada.

Alterações herdadas nos genes que codificam enzimas pancreáticas e seus inibidores, incluindo mutações genéticas germinativas no tripsinogênio catiônico (*PRSSI*) e nos inibidores da tripsina (*SPINK1*). [161718](#) and [19](#) Estes serão discutidos a seguir:

Pancreatite Hereditária: Notavelmente, 10% a 20% dos indivíduos com pancreatite aguda não apresentam conhecimento de nenhum outro processo patológico associado. Embora esta condição seja atualmente denominada como idiopática, um campo crescente de evidências sugere que alguns destes casos, efetivamente, apresentam uma base genética. Assim, as alterações genéticas associadas ao desenvolvimento da pancreatite merecem consideração especial. [17](#) A pancreatite hereditária é caracterizada por episódios recorrentes de pancreatite grave, geralmente com início na infância. [16,17](#) A maioria dos casos é causada por mutações germinativas (herdadas) no gene *tripsinogênio catiônico* (também conhecido como *PRSSI*). [16](#) Estas mutações revogam uma falha crítica em um mecanismo de segurança, através da alteração de um sítio específico na molécula do tripsinogênio catiônico, que é essencial para a clivagem (inativação) da tripsina pela própria tripsina. [17](#) Quando este sítio está alterado, a tripsina se torna resistente à clivagem por outra molécula de tripsina; e se uma pequena quantidade desta tripsina for inapropriadamente ativada no pâncreas, ela pode ativar outras pró-enzimas digestivas, resultando no desenvolvimento da pancreatite. A mutação de apenas um alelo é suficiente para a produção de tripsina resistente à clivagem; portanto, esta forma de pancreatite hereditária tem uma forma de herança autossômica dominante.

O gene inibidor Kazal do tipo 1 de serino protease do (*SPINK1*) codifica para um inibidor pancreático de secreção de tripsina que, como o nome sugere, inibe a atividade da tripsina, ajudando a prevenir a autodigestão do pâncreas pela tripsina ativada. [17](#) Como é de se esperar, as mutações herdadas que inativam o gene *SPINK1* também podem levar ao desenvolvimento de

pancreatite. Esta forma de pancreatite hereditária apresenta um modelo de herança autossômica recessiva, uma vez que ambos os alelos devem ser inativos.

Morfologia. A morfologia da pancreatite aguda varia desde uma trivial inflamação e edema a uma grave e extensa necrose com hemorragia. As alterações básicas são: (1) extravasamentos microvasculares causando edema; (2) necrose de tecido adiposo por enzimas lipolíticas; (3) inflamação aguda; (4) destruição proteolítica do parênquima pancreático; e (5) destruição dos vasos sanguíneos e subsequente hemorragia intersticial. A extensão de cada uma destas alterações depende da duração e severidade do processo.

Na forma mais branda, conhecida como pancreatite aguda intersticial, as alterações histológicas estão limitadas a uma leve inflamação, edema intersticial e áreas focais de necrose gordurosa na porção central do pâncreas e no tecido adiposo peripancreático ([Fig. 19-3](#)). A necrose gordurosa, como vimos, resulta da atividade enzimática da lipase. Os ácidos graxos liberados combinam com o cálcio para formar sais insolúveis que conferem aparência microscópica granular azul às células adiposas ([Cap. 1](#)).

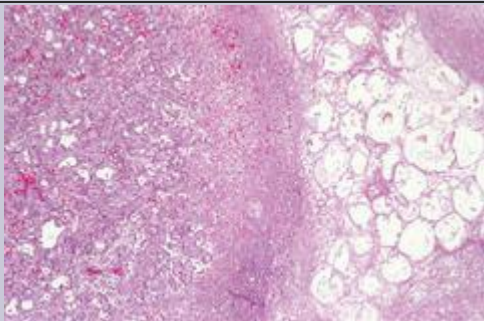


FIGURA 19-3

Pancreatite aguda. O campo microscópico mostra uma região de necrose gordurosa do lado direito e necrose parenquimatosa pancreática focal (centro).

Na forma mais grave, conhecida como **pancreatite necrosante aguda**, os tecidos acinares e ductais, como as ilhotas de Langerhans se encontram necróticos. Lesões vasculares provocam hemorragia no parênquima do pâncreas. Macroscopicamente, o tecido pancreático apresenta áreas hemorrágicas em vermelho e preto, intercaladas com focos de branco-amarelado provindos da necrose gordurosa calcificada (**Fig. 19-4**). Focos de necrose gordurosa também podem ser encontrados em coleções adiposas extrapancreáticas, como no omento, no mesentério intestinal e até mesmo fora da cavidade abdominal, como no tecido adiposo subcutâneo. Na maioria dos casos, a cavidade peritoneal contém um fluido seroso, ligeiramente turvo acastanhado, no qual glóbulos de gordura (proveniente da ação de enzimas sobre o tecido adiposo) podem ser encontrados. Na sua forma mais grave, a **pancreatite hemorrágica**, uma extensa necrose parenquimatosa é acompanhada por uma hemorragia abundante dentro da glândula pancreática. [20,21](#)

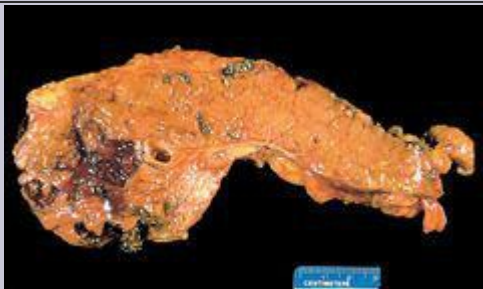

FIGURA 19-4

Pancreatite aguda. O pâncreas foi seccionado longitudinalmente para revelar as áreas escuras de hemorragia na cabeça do pâncreas e uma área focal clara de necrose gordurosa no tecido adiposo peripancreático (porção superior à esquerda).

Patogenia. As alterações anatômicas da pancreatite aguda sugerem seguramente uma *autodigestão do tecido pancreático por enzimas pancreáticas ativadas inapropriadamente*. Esta hipótese é apoiada pela forma hereditária da pancreatite descrita acima. Aqui nós enfocamos a

forma mais comum de pancreatite aguda adquirida.

Como discutido anteriormente, as enzimas pancreáticas, incluindo a tripsina, são sintetizadas na forma de pró-enzimas inativas. Se a tripsina for inapropriadamente ativada, ela pode ativar outras pró-enzimas como pró-fosfolipase e a pró-elastase, que depois de ativadas, degradam células adiposas e danificam as fibras elásticas dos vasos sanguíneos, respectivamente.⁸⁹ and ¹⁰¹² A tripsina também converte a pré-caliceína na sua forma ativada, atraindo o sistema quinina pela ativação do fator de Hageman (fator XII) como os sistemas complemento e de coagulação ([Caps. 2 e 4](#)). Desta forma há uma elevação da inflamação e trombose de pequenos vasos (que pode levar à congestão e ruptura e de quase todos os vasos já fragilizados). Sendo assim, a *inapropriada ativação do tripsinogênio é um importante fator no desencadeamento da pancreatite aguda.*

Os mecanismos pelos quais a ativação das enzimas pancreáticas é iniciada não estão totalmente esclarecidos, mas há evidências de três eventos possíveis ([Fig. 19-5](#)):

1. *Obstrução dos ductos pancreáticos.* Cálculos ou lamas biliares impactados na região da ampola de Vater pode elevar a pressão nos ductos intrapancreáticos levando a um acúmulo intersticial de fluidos ricos em enzimas. Visto que a lipase é uma das poucas enzimas secretadas em sua forma ativa, ela pode provocar uma necrose gordurosa local. Em seguida, os tecidos lesados, os miofibroblastos periacinares e os leucócitos, liberam citocinas pró-inflamatórias incluindo IL-1 β , IL-6, fator de necrose tumoral, fator ativador plaquetário e substância P, iniciando uma inflamação local e promovendo o desenvolvimento de um edema intersticial através do extravasamento da microvasculatura ([Fig. 19-5](#)),²²²³²⁴ and ²⁵ O edema pode ainda comprometer o fluxo sanguíneo local, causando insuficiência vascular e lesões isquêmicas nas células acinares.²⁶
2. *Lesão primária das células acinares.* Este mecanismo está mais evidentemente envolvido na patogenia da pancreatite aguda causada por alguns vírus (p. ex., da caxumba), drogas, por trauma direto no pâncreas, como na pancreatite após isquemia ou choque.
3. *Transporte intracelular defeituoso de pró-enzimas dentro das células acinares.*²⁷ Em células acinares normais, as enzimas digestivas e as hidrolases lisossomais são transportadas em diferentes percursos. Em modelos animais de lesões acinares, as enzimas pancreáticas são indevidamente liberadas no compartimento intracelular contendo hidrolases lisossomais. As pró-enzimas são então ativadas, os lisossomos rompidos e as enzimas ativas são liberadas. O modelo deste mecanismo na pancreatite aguda em humanos não é bem claro.²⁸

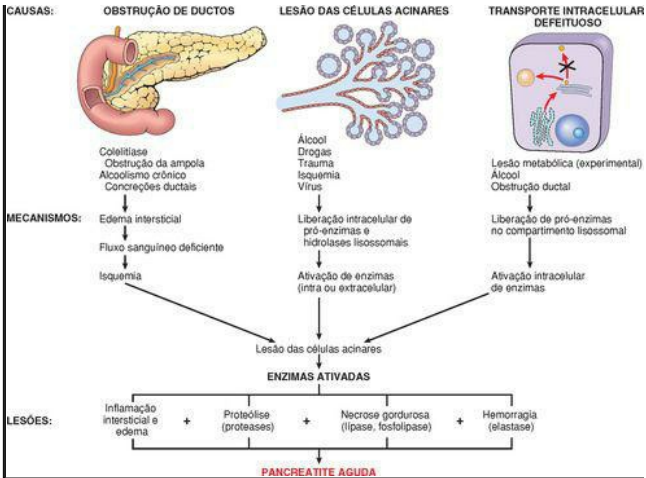


FIGURA 19-5

Há três vias propostas na patogenia da pancreatite aguda.

O consumo de álcool pode causar pancreatite por vários mecanismos. A ingestão crônica de álcool resulta na secreção de um fluido pancreático rico em proteínas, levando à deposição de cálculos proteicos condensados no interior dos pequenos ductos pancreáticos promovendo obstrução destes. O álcool também aumenta transitoriamente a secreção pancreática exócrina e a contração do esfíncter de Oddi (o músculo da ampola de Vater), exercendo ainda efeitos tóxicos diretos sobre as células acinares.²⁹

Aspectos Clínicos. A *dor abdominal* é a principal manifestação da pancreatite aguda.⁸⁹ and ¹⁰¹² Caracteristicamente, a dor é constante e intensa sendo muitas vezes referida na parte superior das costas e, ocasionalmente, pode estar associada a uma dor no ombro esquerdo. Sua gravidade pode variar de leve e desconfortável a grave e incapacitante. Sintomas como anorexia, náuseas e vômitos frequentemente podem acompanhar a dor. A suspeita de pancreatite aguda é

primariamente diagnosticada pela presença de níveis plasmáticos elevados de amilase e lipase, como pela exclusão de outras causas de dor abdominal.

O desenvolvimento de pancreatite aguda muitas vezes é abordado como uma emergência médica. Esses pacientes costumam apresentar um calamitoso aparecimento súbito de “abdome agudo”. Muitas das características sistêmicas da pancreatite aguda grave podem ser atribuídas à liberação de substâncias como enzimas tóxicas, citocinas e outros mediadores no interior da circulação, como pela explosiva ativação da resposta inflamatória sistêmica, resultando na leucocitose, hemólise, coagulação intravascular disseminada, retenção de fluidos, síndrome da angústia respiratória aguda, e necrose gordurosa difusa. O colapso vascular periférico e choque com necrose tubular renal aguda também podem ocorrer.[89](#) and [1012](#)

Os achados laboratoriais incluem uma elevação acentuada nos níveis séricos da amilase durante as primeiras 24 horas, seguido por um crescente aumento nos níveis séricos da lipase dentro das próximas 72 a 96 horas seguintes. A glicosúria ocorre em 10% dos casos. A hipocalcemia pode resultar da precipitação de sabões de cálcio no tecido de necrose gordurosa; e se persistente, indica um mau sinal prognóstico. A visualização direta do pâncreas aumentado e inflamado através da radiografia é útil no diagnóstico de pancreatite.

A principal abordagem para a pancreatite aguda é o “descanso” do pâncreas através da restrição total da ingestão oral e do suporte terapêutico com analgésicos e fluidos intravenosos. Embora a maioria dos indivíduos com pancreatite aguda se recupera completamente, cerca de 5% dos que apresentam pancreatite aguda grave morrem por choque durante a primeira semana da doença. A síndrome da angústia respiratória aguda e a insuficiência renal aguda também são complicações ameaçadoras.[89](#) and [1012](#) As sequelas podem incluir um *abscesso pancreático* estéril e um *pseudocisto pancreático* (discutido posteriormente). Entre 40% a 60% dos pacientes com pancreatite aguda necrosante o debris necrótico torna-se infectado, geralmente por organismos Gram-negativos provenientes do trato digestório, complicando ainda mais o curso clínico.

PANCREATITE CRÔNICA

A pancreatite crônica é definida como uma inflamação do pâncreas com uma destruição irreversível do parênquima exócrino, presença de fibrose, e, na fase tardia, a destruição do parênquima endócrino. [11,30](#) Embora a pancreatite crônica possa se apresentar como repetidos surtos de pancreatite aguda, a principal distinção entre a pancreatite aguda e a crônica é o comprometimento irreversível na função pancreática que é característico da pancreatite crônica.

A prevalência de pancreatite crônica oscila entre 0,04% e 5%. [7](#) Existe uma significativa semelhança nas causas de pancreatite aguda e crônica. Indubitavelmente, a causa mais comum de pancreatite crônica é o abuso de álcool a longo prazo, sendo que os pacientes são geralmente do sexo masculino e de meia idade.

As causas menos comuns de pancreatite crônica incluem as seguintes:

Obstruções a longo prazo nos ductos pancreáticos, causadas por pseudocistos, cálculos, traumatismos, neoplasias ou pâncreas *divisum*. Muitas vezes pode provocar a dilatação dos ductos pancreáticos.

Pancreatite tropical, que é pobremente caracterizada como uma doença heterogênea encontrada na África e Ásia. [31](#) Alguns casos apresentam uma base genética.

Pancreatite hereditária, que é causada por mutações germinativas no *PRSSI* (gene tripsinogênio catiônico) ou no *SPINK1* (gene tipo 1 inibidor Kazal de serino protease), e está associada com o desenvolvimento de ambos os tipos de pancreatite aguda e crônica. [16,17](#)

Mutações no gene CFTR. Como discutido detalhadamente no [Capítulo 10](#), a fibrose cística é causada por mutações bialélicas herdadas, no gene regulador da condutância transmembrana na fibrose cística (*CFTR*). As mutações no *CFTR* também diminuem a secreção de bicarbonato pelas células dos ductos pancreáticos, promovendo a adesão de proteínas nestes e o desenvolvimento de pancreatite crônica. [19](#) Mutações no gene *CFTR* ocorrem em cerca de 25% a 30% dos pacientes com pancreatite idiopática, uma taxa que é cerca de cinco vezes superior a da população em geral.

Como 40% dos indivíduos com pancreatite crônica não possuem um fator predisponente reconhecido, também é válido nos casos da pancreatite aguda onde um número crescente desses casos “idiopáticos” podem ser mostrados agora como causados por mutações herdadas nos genes associados à pancreatite. [19](#)

Patogenia. A patogenia da pancreatite crônica ainda não é bem compreendida. Quase todos os indivíduos com repetidos episódios de pancreatite aguda acabam desenvolvendo posteriormente a pancreatite crônica. Tem sido proposto que a pancreatite aguda inicia uma sequência de fibrose perilobular, distorções ductais e alterações nas secreções pancreáticas. Os múltiplos episódios ao longo do tempo podem provocar fibrose e levar à perda do parênquima pancreático. [32](#) Os eventos que têm sido propostos para a explicação do desenvolvimento da pancreatite crônica incluem: [32,33](#)

1. *Obstrução ductal por concreções.* Acredita-se que alguns dos agentes responsáveis pelo desenvolvimento da pancreatite crônica é o aumento das concentrações de proteínas no suco

pancreático. Estas proteínas formam cálculos proteicos aderidos aos ductos. Estes cálculos proteicos são particularmente proeminentes na pancreatite crônica por alcoolismo. [34](#) Podem se calcificar, formando cálculos compostos de carbonato de cálcio precipitado, podendo obstruir ainda mais os ductos pancreáticos e contribuir para o desenvolvimento da pancreatite crônica.

2. *Efeitos tóxicos.* Algumas toxinas, incluindo o álcool e seus metabólitos, podem exercer efeito tóxico direto sobre as células acinares.

3. *Estresse oxidativo.* O estresse oxidativo induzido por álcool pode gerar radicais livres nas células acinares, levando a uma oxidação lipídica da membrana e a ativação de fatores de transcrição, incluindo AP1 e NF-6B, que por sua vez induzem a expressão de quimiocinas que atraem células mononucleares. [32,33](#) O estresse oxidativo pode promover a fusão de lisossomos e grânulos de zimogênio, necrose celular acinar, inflamação e fibrose.

Uma variedade de quimiocinas têm sido identificadas na pancreatite crônica, incluindo a IL-8 e a proteína quimioatrativa de monócito. [35](#) Além disso, o fator de crescimento transformador β (TGF- β) e o fator de crescimento derivado de plaquetas induzem a ativação e a proliferação de miofibroblastos periacinares (células pancreáticas estreladas), resultando na deposição de colágeno e formação de fibrose ([Fig. 19-6](#)). [36,37](#) and [38](#) Embora as quimiocinas produzidas durante a pancreatite crônica sejam semelhantes às produzidas na pancreatite aguda, as quimiocinas pró-fibrogênicas tendem a predominar na pancreatite crônica. [39](#)

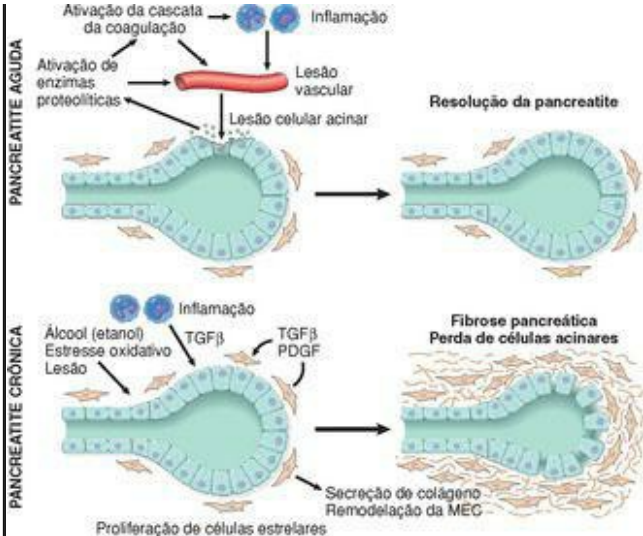


FIGURA 19-6

Comparação dos mediadores na pancreatite aguda e crônica. Na pancreatite aguda a lesão acinar resulta na liberação de enzimas proteolíticas, levando a uma cascata de eventos, incluindo ativação da cascata da coagulação, inflamação aguda e crônica, lesão vascular e edema. Na maioria dos pacientes a resolução completa da lesão aguda ocorre com a restauração do conjunto de células acinares. Na pancreatite crônica, episódios repetidos de lesões nas células acinares levam à produção de citocinas profibrogênicas como fator de crescimento transformador β (TGF- β) e o fator de crescimento derivado de plaquetas (PDGF), resultando na proliferação de miofibroblastos, na secreção de colágeno e no remodelamento da matriz extracelular (MEC). Lesões recorrentes produzem fibrose, perda irreversível da maioria das células acinares e insuficiência pancreática.

Morfologia. A pancreatite crônica é caracterizada por fibrose parenquimatosa, pelo reduzido número e tamanho dos ácinos, pelo relativo acometimento das ilhotas de Langerhans e pela variável dilatação dos ductos pancreáticos (Fig. 19-7A). Estas alterações são normalmente acompanhadas por um infiltrado inflamatório crônico em torno dos lóbulos e dos ductos. Os ductos interlobulares e intralobulares se encontram frequentemente dilatados e contêm proteínas aderidas em seu lúmen. O epitélio ductal pode estar atrofiado ou hiperplásico ou pode ainda apresentar uma metaplasia escamosa e as concreções ductais podem ser evidentes (Fig. 19-7B). A destruição acinar é uma característica constante. As ilhotas de Langerhans remanescentes são incorporadas no tecido esclerótico e podem se fundir parecendo ampliadas. Eventualmente, elas também desaparecem. Macroscopicamente, a glândula é rígida, por vezes com ductos extremamente dilatados e visíveis concreções calcificadas. A **pancreatite esclerosante linfoplasmacítica** (pancreatite autoimune) é uma forma distinta de pancreatite crônica, caracterizada por um infiltrado celular inflamatório misto no centro dos ductos, venulite, e um aumento do número de células produtoras de plasma IgG4.⁴⁰ É importante saber reconhecer a pancreatite esclerosante linfoplasmacítica, uma vez que ela pode clinicamente se assemelhar ao câncer pancreático e também porque responde à terapia esteroidal.

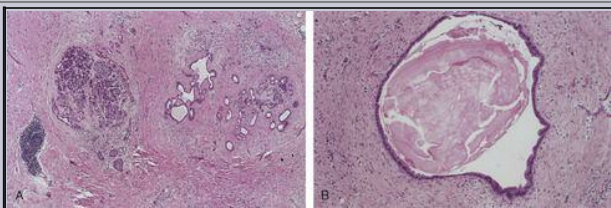


FIGURA 19-7

Pancreatite crônica. **A**, Após extensa fibrose e atrofia sobraram apenas algumas ilhotas residuais (à esquerda) e ductos (à direita), com presença de algumas células inflamatórias crônicas e tecido acinar. **B**, Uma visualização mais precisa demonstra uma dilatação ductal com eosinofílicas e solidificadas concreções ductais em um indivíduo com pancreatite crônica por alcoolismo.

Aspectos Clínicos. A pancreatite crônica pode se apresentar de diversas formas. Pode estar associada a ataques repetidos de dores abdominais com intensidade de moderada a grave, ataques recorrentes de dor leve e/ou dores abdominais persistentes e dores nas costas. A doença pode se desenvolver totalmente silenciosa até que a insuficiência pancreática e o *diabetes mellitus* sejam notados, este último devido à associada destruição das ilhotas de Langerhans. Em outros casos, ataques recorrentes de icterícia ou esporádicos ataques de indigestão podem sugerir doenças pancreáticas. Esses ataques podem ser desencadeados pelo abuso de álcool, excessos alimentares (por aumentar a demanda no pâncreas), ou pelo uso de opiáceos e outras drogas que aumentam o tônus do esfíncter de Oddi.

O diagnóstico da pancreatite crônica exige um alto grau de desconfiança. Durante um ataque de dor abdominal, pode haver febre baixa e leve a moderada elevação nos níveis séricos de amilase. Porém, quando a doença está presente há muito tempo, a destruição das células acinares pode excluir tais pistas diagnósticas. Obstruções provocadas por cálculos podem ser evidentes na icterícia ou em elevações dos níveis séricos da fosfatase alcalina. Um achado muito útil é a visualização de calcificações no pâncreas através da tomografia computadorizada e da ultrassonografia. A perda de peso e o edema hipoalbuminêmico de má absorção causado por insuficiência pancreática exócrina, podem também apontar para a doença.

Embora a pancreatite crônica não seja normalmente considerada como uma condição de risco de vida, as perspectivas a longo prazo para os indivíduos com pancreatite crônica são ruins, com uma taxa de mortalidade de 50% dentro de 20 a 25 anos. A *insuficiência pancreática exócrina grave* e a má absorção crônica podem provocar o *diabetes mellitus*. Em outros pacientes, a *dor crônica grave* pode se tornar o principal problema. *Pseudocistos pancreáticos* (descritos a seguir) se desenvolvem em cerca de 10% dos pacientes. Embora pacientes com pancreatite hereditária apresentem cerca de 40% de risco de desenvolver câncer pancreático, o grau em que outras formas de pancreatite crônica predis põe ao desenvolvimento de câncer pancreático é incerto.

[41,42](#)

Cistos Não Neoplásicos

Uma grande variedade de cistos pode surgir no pâncreas. A maioria consiste em pseudocistos não neoplásicos (discutidos posteriormente), porém, cistos congênitos e neoplásicos também podem ocorrer.

CISTOS CONGÊNITOS

Acredita-se que os *cistos congênitos* resultam do desenvolvimento anômalo dos ductos pancreáticos. Cistos nos rins, fígado e pâncreas, frequentemente coexistem na *doença policística* ([Cap. 20](#)). Os cistos congênitos são geralmente uniloculares e de paredes finas, variando desde lesões microscópicas às de 5 cm de diâmetro. São revestidos por um epitélio cuboidal uniforme e brilhante, e no caso de pressão intracística alta, são revestidos por uma camada de células atenuadas e achatadas; são encapsulados por uma fina cápsula fibrosa e são preenchidos por um líquido claro e seroso. Os cistos congênitos podem ocorrer esporadicamente ou como parte da doença renal policística autossômica dominante ou ainda na doença de von Hippel-Lindau. ⁴ Na doença de von Hippel-Lindau ([Cap. 20](#)) neoplasias vasculares são encontradas na retina, cerebelo ou tronco cerebral, em associação com cistos congênitos (e também neoplasias) no pâncreas, fígado e rins.

PSEUDOCISTOS

Pseudocistos são delimitadas coleções de material necrótico-hemorrágico, ricos em enzimas pancreáticas.⁴³ Esses cistos não apresentam revestimento epitelial (daí o prefixo “pseudo”), e representam aproximadamente 75% dos cistos pancreáticos.⁴³ Os pseudocistos geralmente surgem após um episódio de pancreatite aguda, instalando-se muitas vezes também durante a pancreatite crônica alcoólica. Lesões traumáticas no pâncreas também podem originar pseudocistos.

Morfologia. Os pseudocistos se encontram geralmente solitários e podem estar situados dentro do corpo pancreático, envolvendo com grande frequência o pequeno saco omental ou localizado no retroperitônio, entre o estômago e cólon transverso ou entre o estômago e o fígado. Eles podem até mesmo ser subdiafragmáticos⁴³ (Fig. 19-8A). Os pseudocistos são margeados por áreas de necrose gordurosa hemorrágica peripancreática com tecido fibroso. Assim, seu interior é geralmente composto por material necrótico-hemorrágico rico em enzimas pancreáticas, cercado por paredes fibrosas não revestidas por epitélio e revestidas por tecido de granulação (Fig. 19-8B).⁴³ Eles podem variar em tamanho entre 2 a 30 cm de diâmetro.

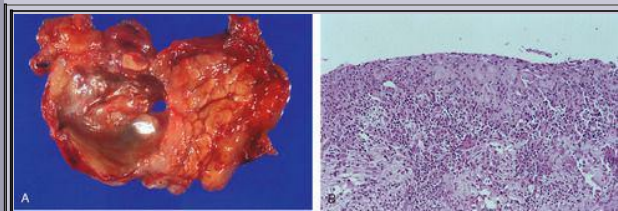


FIGURA 19-8

Pseudocisto pancreático. **A**, Lesão previamente bisseccionada em corte transversal, revelando um cisto de tecido mal definido com uma parede necrótica marrom-escuro. **B**, Histologicamente, o cisto carece de um verdadeiro revestimento epitelial e, ao contrário ele é revestido por fibrina e tecido de granulação.

Embora muitos pseudocistos se resolvam espontaneamente, também podem se tornar secundariamente infectados; e pseudocistos maiores podem comprimir ou até mesmo penetrar em estruturas adjacentes.


Neoplasias

Um amplo espectro de neoplasias exócrinas pode surgir no pâncreas. Elas podem ser císticas ou sólidas, onde algumas são benignas e outras estão entre as mais letais de todas as neoplasias malignas.

NEOPLASIAS CÍSTICAS

Apenas 5% a 15% de todos os cistos pancreáticos são neoplásicos (a maioria dos cistos são pseudocistos; ver seção anterior), sendo que as neoplasias císticas perfazem menos de 5% de todas as neoplasias do pâncreas. Enquanto alguns são totalmente benignos, como o cistoadenoma seroso, outros como a neoplasia cística mucinosa, podem ser benignos ou malignos.

O *cistoadenoma seroso* é uma neoplasia cística benigna composta de cistos formados por pequenas células cuboides circundando pequenos cistos (1 a 3 mm), ricas em glicogênio e que contêm um líquido aquoso de cor clara ([Fig. 19-9](#)).¹ Eles representam cerca de 25% de todas as neoplasias císticas do pâncreas. Estas neoplasias são duas vezes mais frequentes em mulheres do que em homens e, geralmente aparecem na sétima década de vida, com sintomas inespecíficos, como dores abdominais. Estes podem também se apresentar como uma massa abdominal palpável. Os cistoadenomas serosos são quase sempre benignos, e a ressecção cirúrgica é eficaz, na grande maioria dos pacientes.⁴⁴



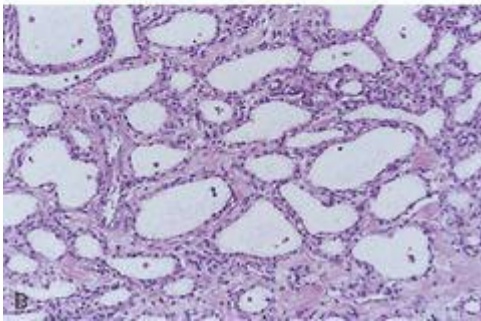
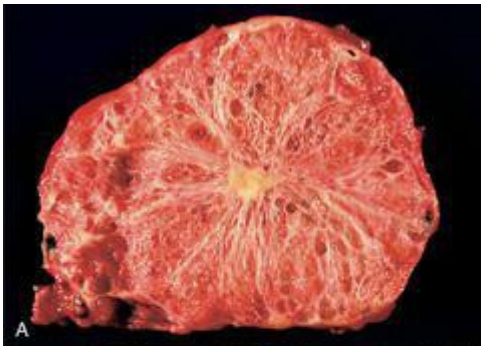

FIGURA 19-9

Cistoadenoma seroso. **A**, Corte transversal de um cistoadenoma seroso. Apenas uma fina borda de parênquima pancreático normal permanece. Os cistos são relativamente pequenos e contêm um líquido de cor clara. **B**, os cistos são revestidos por epitélio cuboidal sem atipias.

Cerca de 95% das *neoplasias císticas mucinosas* ocorrem em mulheres; e, em contraste com os cistoadenomas serosos, podem estar associadas aos carcinomas invasivos. [1,45,46](#) As neoplasias císticas mucinosas geralmente surgem no corpo ou cauda do pâncreas e se apresentam como uma massa indolor e de crescimento lento. Os cistos são maiores do que os formados nos cistadenomas serosos; são preenchidos com mucina espessa e tenaz e são revestidos por um epitélio colunar produtor de mucina, associado a um denso estroma semelhante ao estroma ovariano ([Fig. 19-10](#)). ¹ Um terço das neoplasias císticas mucinosas ressecadas cirurgicamente, abrigam um adenocarcinoma invasivo associado. A melhor maneira de diferenciar a forma inteiramente benigna (cistoadenoma mucinoso) da forma maligna (adenocarcinoma invasivo que surge associado à neoplasia cística mucinosa) é através da avaliação patológica após a remoção cirúrgica completa, normalmente por pancreatectomia distal. [45](#)



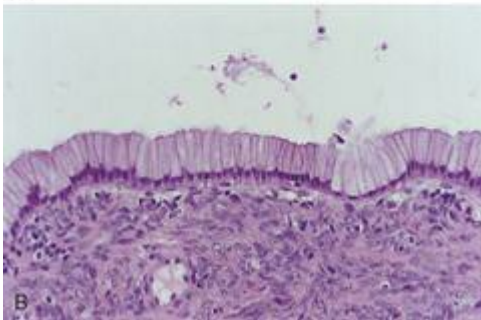
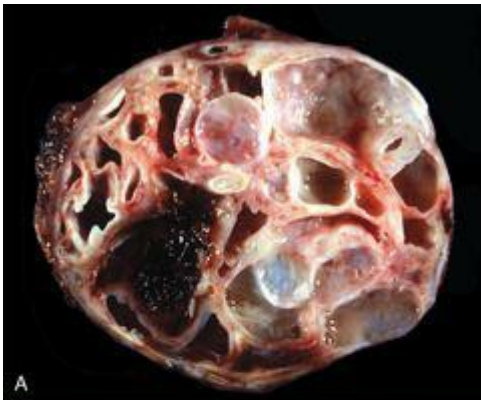

FIGURA 19-10

Cistoadenoma mucinoso pancreático. **A**, Corte transversal através de um cisto multilocular mucinoso na cauda do pâncreas. Os cistos são grandes e preenchidos com mucina tenaz. **B**, Os cistos são revestidos por epitélio mucinoso colunar, e um denso estroma “ovariano” é

notado.

As neoplasias mucinosas papilares intraductais (IPMNs) são neoplasias intraductais produtoras de mucina. [1.47.48](#) Em contraste com as neoplasias císticas mucinosas, as IPMNs ocorrem mais frequentemente em homens do que em mulheres, e envolvem a cabeça do pâncreas com mais frequência do que a cauda. Dez a 20 por cento são multifocais. Duas características são importantes na distinção entre as IPMNs e as neoplasias císticas mucinosas: na IPMN falta o denso estroma “ovariano”, visto na neoplasia cística mucinosa, e envolve um grande ducto pancreático ([Fig. 19-11](#)), enquanto que as neoplasias císticas mucinosas não atingem o sistema de ductos pancreáticos. Como as neoplasias císticas mucinosas, as IPMNs benignas e malignas se distinguem pela ausência de invasão tecidual.

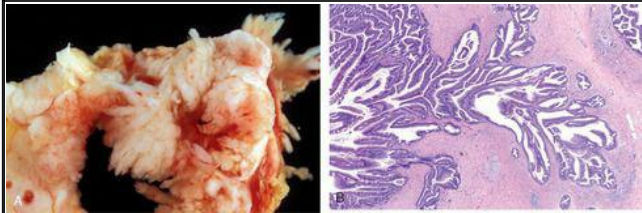


FIGURA 19-11

Neoplasia mucinosa papilar intraductal. **A**, Corte transversal da cabeça do pâncreas mostrando uma proeminente neoplasia papilar distendendo o ducto pancreático principal. **B**, A neoplasia mucinosa papilar envolveu o ducto pancreático principal (*à esquerda*) e se estendeu para dentro dos ductos de menores calibres (*à direita*).

A incomum neoplasia pseudopapilar-sólida é vista principalmente em mulheres jovens. [1.49](#) Estas massas grandes e bem circunscritas apresentam componentes sólidos e císticos. As áreas císticas são repletas de debris hemorrágicos, e no exame histológico as células neoplásicas podem ser vistas crescendo em massas sólidas, ou, como o nome sugere, como projeções papilares. Estas neoplasias geralmente causam desconforto abdominal devido à sua grande dimensão. Em nota, a via genética da polipose adematosa do cólon/ β -catenina ([Cap. 7](#)) parece

estar quase totalmente alterado nestas neoplasias, muitas vezes devido à presença de mutações ativadoras da β -catenina.⁴⁹ A ressecção cirúrgica é o tratamento de escolha. Embora algumas neoplasias pseudopapilares-sólidas são localmente agressivas, a maioria dos pacientes é curada após a ressecção cirúrgica completa do tumor.

CARCINOMA PANCREÁTICO

O adenocarcinoma ductal infiltrativo do pâncreas, mais comumente conhecido como “câncer pancreático”, é a quarta principal causa de mortes por câncer nos Estados Unidos, precedido apenas pelo câncer de pulmão, de cólon e de mama. ⁵⁰ O câncer pancreático apresenta uma das maiores taxas de mortalidade, comparado aos outros tipos de câncer. Estima-se que em 2008 cerca de 37.000 americanos foram diagnosticados com câncer pancreático, e que praticamente todos irão morrer desta doença. A taxa de sobrevivência de 5 anos é lastimável, menos de 5%.

Precusores do Câncer Pancreático

Assim como há uma progressão de lesões não neoplásicas no epitélio colorretal para adenocarcinomas invasivos ([Caps. 7 e 17](#)), ocorre também a evolução de pequenas lesões epiteliais histologicamente não neoplásicas nos ductos e ductulos pancreáticos para carcinomas invasivos. ⁵¹ Estas lesões precursoras são conhecidas como “neoplasias intraepiteliais pancreáticas” (NIPans). A sequência do carcinoma NIPan-invasivo é apoiado pelas seguintes observações:

A distribuição de NIPans no pâncreas é equivalente à de câncer invasivo.

NIPans são frequentemente encontradas no parênquima pancreático adjacente a carcinomas infiltrativos.

Relatos de casos isolados documentaram que alguns indivíduos com NIPans mais tarde desenvolveram câncer pancreático invasivo.

As alterações genéticas e epigenéticas identificadas nas NIPans são semelhantes àquelas presentes nos cânceres invasivos. As células epiteliais das NIPans apresentam um dramático encurtamento dos telômeros. Um acentuado encurtamento no comprimento dos telômeros nas NIPans podem predispor ao acúmulo progressivo de anormalidades cromossômicas e ao desenvolvimento de carcinoma invasivo. ⁵²

Com base nestas observações, foi proposto um modelo para a progressão da NIPans ([Fig. 19-12](#)).

[51](#)

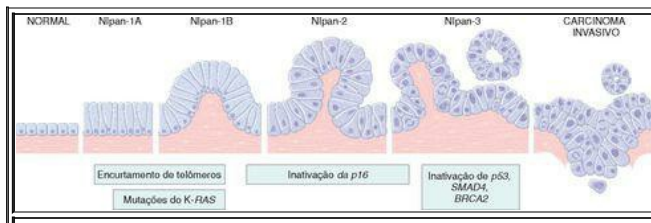


FIGURA 19-12

Modelo de progressão para o desenvolvimento de câncer pancreático. É postulado que o encurtamento de telômeros e as mutações do oncogene *KRAS* ocorrem em fases iniciais, que a inativação do gene supressor tumoral p16 ocorre nas fases intermediárias e a inativação dos genes supressores tumorais *TP53*, *SMAD4* (*DPC4*) e *BRCA2* ocorrem em fases mais tardias. É importante notar que, embora exista uma sequência de mudanças gerais e temporais, o acúmulo de múltiplas mutações é mais importante do que a sua ocorrência em uma ordem específica.

(Adaptado de Wilentz RE et al.: Loss of expression of DPC4 in pancreatic intraepithelial neoplasia: evidence that DPC4 inactivation occurs late in neoplastic progression. *Cancer Res* 60:2002, 2000.)

Carcinogênese Molecular

Múltiplos genes estão frequentemente alterados em um único tipo de câncer pancreático, e os padrões de alterações genéticas diferem daqueles observados em outras malignidades. [53](#) As alterações moleculares na carcinogênese pancreática estão resumidas na [Tabela 19-2](#) e incluem o seguinte:

TABELA 19-2 Alterações Moleculares no Adenocarcinoma Pancreático Invasivo

Gene	Região Cromossomal	Porcentagem do Carcinoma com Alteração Genética
<i>KRAS</i>	12p	90
<i>CDKN2A/p16</i>	9p	95
<i>TP53</i>	17p	50–70
<i>SMAD4</i>	18q	55
<i>AKT2</i>	19q	10–20
<i>MYB</i>	6q	10
<i>NCOA3/AIB1</i>	20q	10
<i>BRCA2</i>	13q	7–10

<i>GATA-6</i>	18q	10
<i>STK11</i>	19p	5
<i>MAP2K4/MKK4</i>	17p	5
<i>TGFβ-R1</i>	9q	2
<i>TGFβ-R2</i>	3p	2
<i>RBI</i>	13q	5

KRAS: O gene *KRAS* (cromossomo 12p) é o oncogene mais frequentemente alterado no câncer pancreático. Este oncogene é ativado por uma mutação pontual em 80% a 90% dos casos. Estas mutações pontuais prejudicam as atividades da guanosina trifosfatase intrínseca e da proteína K-ras, resultando em uma proteína que é constitutivamente ativa. A Ras, por sua vez, ativa várias vias de sinais de transdução intracelulares que, dentre outros efeitos, culmina na ativação dos fatores de transcrição Fos e Jun.

CDKN2A (p16): O gene *CDKN2A/p16* (cromossomo 9p) está inativado em 95% dos casos, tornando o *CDKN2A/p16* o gene supressor tumoral mais frequentemente inativado no câncer pancreático. ⁵⁴ A proteína p16 desempenha um papel fundamental na coordenação do ciclo celular, e inativação da p16 revoga um importante controle do ciclo celular.

SMAD4: O gene supressor tumoral *SMAD4* (cromossomo 18q) está inativado em 55% dos casos de câncer pancreático. ⁵⁵ O *SMAD4* codifica uma proteína que desempenha um papel importante na transdução do sinal da família TGF-β nos receptores da superfície celular. O *SMAD4* é raramente inativado em outros tipos de câncer.

p53: A inativação do gene supressor tumoral *p53* (cromossomo 17p) é observado entre 50% a 70% dos casos de câncer pancreático. ⁵⁶ E como é lembrado, a proteína p53 é uma proteína ligada ao DNA nuclear, que atua tanto no controle do ciclo celular, como na indução da morte celular (apoptose) e na senescência celular ([Cap. 7](#)).

Outros Genes. Um número crescente de lócus genéticos menos comuns, mas não menos importantes, têm sido reportados também como danificados no câncer pancreático ([Tabela 19-2](#)). Por exemplo, o gene *AKT2* (cromossomo 19q) está alterado em 10% a 20% dos casos de câncer pancreático, o gene *MYB* (6q) em 10%, o gene *GATA-6* (cromossomo 18q) em 10% e o gene *NCOA3/AIB1* (cromossomo 20q) em 10% dos casos. ⁵⁸ Os genes supressores tumorais: *BRCA2* (cromossomo 13q), *LKB1/STK11* (cromossomo 19p), *MAP2K4/MKK4* (cromossomo 17p), *TGFβ-R1* (cromossomo 9q), *TGFβ-R2* (cromossomo 3p) e *RBI* (cromossomo 13q); estão inativados em menos de 10% dos cânceres pancreáticos.

Anormalidades na Metilação. Várias anormalidades na metilação também ocorrem no câncer pancreático. A hipermetilação do promotor de vários genes supressores tumorais está associada

Distúrbio	Gene (Localização Cromossômica)	Risco Aumentado para o Desenvolvimento de Câncer Pancreático	Risco de Câncer Pancreático após a Idade de 70 Anos (%)
Câncer de mama e ovariano hereditários	<i>BRCA2</i> (13q12-q13)	4–10	5
Síndrome do melanoma múltiplo familiar atípico	<i>CDKN2A/p16</i> (9p21)	20–35	10–17
Histórico familiar sugestivo (3 ou mais parentes com cancer pancreático)	Desconhecido	14–32	8–16
Pancreatite hereditária	<i>PRSS1</i> (7q35) e <i>SPINK1</i>	50–80	25–40
Síndrome de Peutz-Jeghers (Lentiginose Perioral)	<i>LKB1</i> (19p13)	130	30–60

Uma mutação no gene *PALLD*, o qual codifica proteínas *palladin* da matriz extracelular, foi relatada em uma família com alta incidência de câncer pancreático. A mutação não foi encontrada em outras famílias, mas a *palladin* é altamente expressa no estroma ao redor do câncer pancreático.

Morfologia. Aproximadamente 60% dos cânceres de pâncreas surgem na cabeça da glândula, 15% no corpo e 5% na cauda, sendo que em 20% a neoplasia envolve difusamente toda a glândula. Os carcinomas do pâncreas são geralmente rígidos, branco-acinzentados, estrelados e com massas mal-definidas ([Fig. 19-13A](#)).

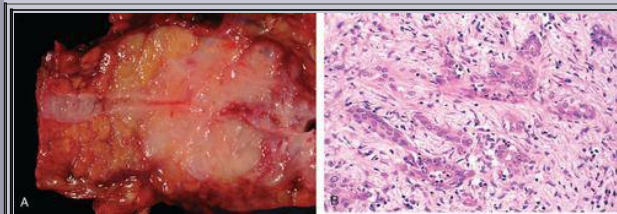


FIGURA 19-13

Carcinoma Pancreático. A, Um corte transversal através da cauda do pâncreas mostrando o parênquima pancreático normal e um ducto pancreático normal (à esquerda); há uma massa mal definida no tecido pancreático (ao centro), com estreitamento do ducto pancreático e dilatação deste ducto do lado oposto da massa (à direita). **B,** Glândulas mal-formadas estão presentes no denso estroma fibrótico dentro do tecido pancreático; há também algumas células inflamatórias.

A grande maioria dos carcinomas ductais são adenocarcinomas que recapitulam até certo ponto o epitélio ductal normal, através de glândulas produtoras e secretoras de mucina. São duas as principais características do câncer pancreático: ele é altamente invasivo (mesmo “precoce” o câncer pancreático invasivo invade extensivamente os tecidos peripancreáticos), e desperta uma intensa reação não neoplásica no hospedeiro composta de fibroblastos, linfócitos e matriz extracelular (chamada de “resposta desmoplásica”).

A maioria dos carcinomas da cabeça do pâncreas obstrui o ducto biliar comum distal à medida que este avança pela cabeça do pâncreas. Como consequência, há uma marcada distensão da árvore biliar em cerca de 50% nos pacientes com carcinoma da cabeça do pâncreas, sendo que a maioria destes desenvolve icterícia. De acordo com contrastes marcados, **os carcinomas do corpo e cauda do pâncreas não exercem qualquer incidência sobre as vias biliares permanecendo despercebidos durante algum tempo. Podem ser muito grandes e a maioria se encontra amplamente disseminada no momento em que são descobertos.** O câncer pancreático frequentemente cresce ao longo dos nervos e invade o retroperitônio. Podem invadir diretamente o baço, as glândulas suprarrenais, a coluna vertebral, o cólon transverso e o estômago. Os linfonodos peripancreáticos, gástricos, mesentéricos, omentais e porta-hepáticos estão frequentemente envolvidos. Metástases à distância podem ocorrer, principalmente para o fígado, pulmões e ossos.

Microscopicamente, não há diferença entre os carcinomas da cabeça, corpo e cauda do pâncreas. O aparência é normalmente de um **adenocarcinoma pouco a moderadamente diferenciado, formando estruturas tubulares abortivas ou um aglomerado de células, demonstrando um padrão de crescimento agressivo e profundamente infiltrativo (Fig. 19-13B).** Uma densa fibrose estromal acompanha o câncer invasivo, e há uma tendência para a invasão perineural, dentro e fora do órgão. A invasão linfática e de grandes vasos também é comumente observada. As glândulas malignas são mal-formadas e estão normalmente revestidas por células epiteliais pleomórficas cuboidais e/ou colunares. Carcinomas bem diferenciados são exceções.

Variações menos comuns de câncer pancreático incluem: **carcinomas adenoescamoso, carcinoma colóide, carcinoma hepatoide, carcinoma medular, carcinoma com células em anel de sinete, carcinoma indiferenciado e carcinomas com células gigantes semelhantes a osteoclastos.** Os carcinomas adenoescamosos apresentam uma diferenciação escamosa focal adicional à diferenciação glandular, e carcinomas indiferenciados podem conter grandes células gigantes e multinucleadas semelhantes a osteoclastos.

Aspectos Clínicos. De acordo com abordagens anteriores, deve ser evidente que os *carcinomas do pâncreas permaneçam silentes até que invadam as estruturas adjacentes*. A dor é normalmente o primeiro sintoma, porém no momento em que a dor aparece estes cânceres já se apresentam geralmente como incuráveis. A *icterícia obstrutiva* está associada com a maioria dos casos de carcinoma da cabeça do pâncreas, mas raramente chama a atenção cedo o bastante para a presença de um câncer invasivo. A perda de peso, a anorexia, a fraqueza e a sensação de mal-estar generalizado tendem a ser sinais da doença avançada. A *tromboflebite migratória*, conhecida como *síndrome de Trousseau*, ocorre em cerca de 10% dos pacientes e é atribuída à elaboração dos fatores de agregação plaquetária e pró-coagulantes do carcinoma ou de seus produtos necróticos ([Cap. 4](#)). Em uma nota triste, Armand Trousseau (1801-1867, médico no Hotel Dieu, em Paris) suspeitou que apresentava câncer, quando ele desenvolveu espontaneamente sinais de trombose que apareciam e desapareciam (migratórias), sendo que sua necropsia posteriormente, revelou que tinha câncer pancreático.

O curso do carcinoma pancreático é tipicamente breve e progressivo. Apesar da tendência das lesões da cabeça do pâncreas obstruírem o sistema biliar, geralmente menos de 20% dos cânceres pancreáticos são ressecáveis no momento do diagnóstico. Tem ocorrido uma longa busca por testes que poderiam ser úteis na detecção precoce do câncer pancreático. Os níveis séricos de muitas enzimas e antígenos (p. ex., antígeno carcinoembrionário e antígeno CA19-9), estão muitas vezes elevados em indivíduos com câncer pancreático. Esses marcadores, embora úteis no acompanhamento de uma resposta do paciente ao tratamento, são muito inespecíficos e falta a sensibilidade necessária para serem utilizados em testes de triagem. Vários recursos de imagens como a tomografia computadorizada e a ultrassonografia endoscópica, têm-se revelado de grande valor no estabelecimento do diagnóstico, uma vez levantada a suspeita, porém, não são úteis como testes de triagem.

Carcinoma de Células Acinares

Os carcinomas de células acinares, por definição, mostram uma proeminente diferenciação celular acinar, incluindo a formação de grânulos de zimogênio e a produção de enzimas exócrinas, incluindo a tripsina e a lipase. ⁶⁴ Quinze por cento dos indivíduos com carcinoma de células acinares desenvolvem a síndrome da necrose gordurosa metastática, causada pela liberação de lipase na circulação.

Pancreatoblastoma

Pancreatoblastomas são neoplasias raras que ocorrem principalmente em crianças com idades entre 1 a 15 anos.⁶⁵ Eles apresentam uma aparência microscópica distinta, com focos escamosos misturados com células acinares. Estas neoplasias são completamente malignas, embora a sobrevida possa ser melhor do que a do adenocarcinoma pancreático ductal.

REFERÊNCIAS

1. Hruban, RH; *et al.*, *Tumors of O Pâncreas. Atlas of tumor pathology. Fourth Series, Fascicle 6 ed.* (2007) American Registry of Pathology and Armed Forces Institute of Pathology, Washington, DC .
2. Oertel, JE, O Pâncreas. Nonneoplastic alterations, *Am J Surg Pathol* **13** (1989) 50.
3. Zaret, KS; Grompe, M, Generation and regeneration of cells of the liver and pancreas, *Science* **322** (2008) 1490.
4. Cano, DA; *et al.*, Pancreatic development and disease, *Gastroenterology* **132** (2007) 745.
5. Spicak, J; *et al.*, Pancreas divisum does not modify the natural course of chronic pancreatitis, *J Gastroenterol* **42** (2007) 135.
6. Jimenez, JC; *et al.*, Annular pancreas in children: a recent decade's experience, *J Pediatr Surg* **39** (2004) 1654.
7. Mitchell, RM; *et al.*, Pancreatitis, *Lancet* **361** (2003) 1447.
8. Frossard, JL; *et al.*, Acute pancreatitis, *Lancet* **371** (2008) 143.
9. Cappell, MS, Acute pancreatitis: etiology, clinical presentation, diagnosis and therapies, *Med Clin North Am* **92** (2008) 889.
- 10 Carroll, JK; *et al.*, Acute pancreatitis: diagnosis, prognosis, and treatment, *Am Fam Physician* **75** (2007) 1513.
- 11 Witt, H; *et al.*, Chronic pancreatitis: challenges and advances in pathogenesis, genetics, diagnosis, and therapy, *Gastroenterology* **132** (2007) 1557.
- 12 Granger, J; Remick, D, Acute pancreatitis: models, markers, and mediators, *Shock* **24** (Suppl 1) (2005) 45.
- 13 Sand, J; *et al.*, Alcohol consumption in patients with acute or chronic pancreatitis, *Pancreatology* **7** (2007) 147.
- 14 Pazzi, P; *et al.*, Biliary sludge: the sluggish gallbladder, *Dig Liver Dis* **35** (2003) S39.
- 15 Scarpelli, DG, Toxicology of O Pâncreas, *Toxicol Appl Pharmacol* **101** (1989) 543.
- 16 Whitcomb, DC; *et al.*, Hereditary pancreatitis is caused by a mutation in the cationic trypsinogen gene, *Nat Genet* **14** (1996) 141.
- 17 Grendell, JH, Genetic factors in pancreatitis, *Curr Gastroenterol Rep* **5** (2003) 105.
- 18 Witt, H; *et al.*, Mutations in the gene encoding the serine protease inhibitor, Kazal type 1 are associated with chronic pancreatitis, *Nat Genet* **25** (2000) 213.
- 19 Noone, PG; *et al.*, Cystic fibrosis gene mutations and pancreatitis risk relation to epithelial ion transport and trypsin inhibitor gene mutations, *Gastroenterology* **121** (2001) 1310.
- 20 Phat, VN; *et al.*, Early histological changes in acute necrotizing hemorrhagic pancreatitis,

- 21 Pandol, SJ; Raraty, M, Pathobiology of alcoholic pancreatitis, *Pancreatology* **7** (2007) 105
- 22 Norman, J, The role of cytokines in the pathogenesis of acute pancreatitis, *Am J Surg* **175** (1998) 76.
- 23 Saluja, AK; Steer, MLP, Pathophysiology of pancreatitis. Role of cytokines and other mediators of inflammation, *Digestion* **60** (Suppl 1) (1999) 27.
- 24 Rau, B; *et al.*, Differential effects of caspase-1/interleukin-1beta-converting enzyme on acinar cell necrosis and apoptosis in severe acute experimental pancreatitis, *Lab Invest* **81** (2001) 1001.
- 25 Shimada, M; *et al.*, IL-6 secretion by human pancreatic periacinar myofibroblasts in response to inflammatory mediators, *J Immunol* **168** (2002) 861.
- 26 Blackstone, MO, Hypothesis: vascular compromise is the central pathogenic mechanism for acute hemorrhagic pancreatitis, *Perspect Biol Med* **39** (1995) 56.
- 27 Steer, ML, Pathogenesis of acute pancreatitis, *Digestion* **58** (Suppl 1) (1997) 46.
- 28 Whitcomb, DC, Early trypsinogen activation in acute pancreatitis, *Gastroenterology* **116** (1999) 770.
- 29 Pitchumoni, CS; Bordalo, O, Evaluation of hypotheses on pathogenesis of alcoholic pancreatitis, *Am J Gastroenterol* **91** (1996) 637.
- 30 Vonlaufen, A; *et al.*, Molecular mechanisms of pancreatitis: current opinion, *J Gastroenterol Hepatol* **23** (2008) 1339.
- 31 Witt, H; Bhatia, E, Genetic aspects of tropical calcific pancreatitis, *Rev Endocr Metab Disord* **9** (2008) 213.
- 32 Klopel, G, Chronic pancreatitis, pseudotumors and tumor-like lesions, *Mod Pathol* **20** (2007) S113.
- 33 Pitchumoni, CS, Pathogenesis of alcohol-induced chronic pancreatitis: facts, perceptions, and misperceptions, *Surg Clin North Am* **81** (2001) 379.
- 34 Tattersal, SJN; *et al.*, A fire inside: current concepts in chronic pancreatitis, *Int Med J* **38** (2008) 592.
- 35 Saurer, L; *et al.*, Differential expression of chemokines in normal pancreas and in chronic pancreatitis, *Gastroenterology* **118** (2000) 356.
- 36 Whitcomb, DC, Hereditary pancreatitis: new insights into acute and chronic pancreatitis, *Gut* **45** (1999) 317.
- 37 Luttenberger, T; *et al.*, Platelet-derived growth factors stimulate proliferation and extracellular matrix synthesis of pancreatic stellate cells: implications in pathogenesis of pancreas fibrosis, *Lab Invest* **80** (2000) 47.
- 38 Van Laethem, JL; *et al.*, Localization of transforming growth factor beta 1 and its latent binding protein in human chronic pancreatitis, *Gastroenterology* **108** (1995) 1873.
- 39 Detlefsen, S; *et al.*, Fibrogenesis in alcoholic chronic pancreatitis: the role of tissue necrosis, macrophages, myofibroblasts and cytokines, *Mod Pathol* **19** (2006) 1019.
- 40 Hamano, H; *et al.*, High serum IgG4 concentrations in patients with sclerosing

- pancreatitis, *N Engl J Med* **344** (2001) 732.
- 41 Treiber, M; *et al.*, Genetics of pancreatitis: a guide for clinicians, *Curr Gastroenterol Rep* **10** (2008) 122.
- 42 Rebours, V; *et al.*, Risk of pancreatic adenocarcinoma in patients with hereditary pancreatitis: a national exhaustive series, *Am J Gastroenterol* **103** (2008) 111.
- 43 Klöppel, G, Pseudocysts and other non-neoplastic cysts of O Pâncreas, *Semin Diagn Pathol* **17** (2000) 7.
- 44 Galanis, C; *et al.*, Resected serous cystic neoplasms of O Pâncreas: a review of 158 patients with recommendations for treatment, *J Gastrointest Surg* **11** (2007) 820.
- 45 Wilentz, RE; *et al.*, Pathologic examination accurately predicts prognosis in mucinous cystic neoplasms of O Pâncreas, *Am J Surg Pathol* **23** (1999) 1320.
- 46 Zamboni, G; *et al.*, Mucinous cystic tumors of O Pâncreas: clinicopathological features, prognosis, and relationship to other mucinous cystic tumors, *Am J Surg Pathol* **23** (1999) 410.
- 47 Hruban, RH; *et al.*, An illustrated consensus on the classification of pancreatic intraepithelial neoplasia and intraductal papillary mucinous neoplasms, *Am J Surg Pathol* **28** (2004) 977.
- 48 Chari, ST; *et al.*, Study of recurrence after surgical resection of intraductal papillary mucinous neoplasm of O Pâncreas, *Gastroenterology* **123** (2002) 1500.
- 49 Abraham, SC; *et al.*, Solid-pseudopapillary tumors of O Pâncreas are genetically distinct from pancreatic ductal adenocarcinomas and almost always harbor beta-catenin mutations, *Am J Pathol* **160** (2002) 1361.
- 50 American Cancer Society, *Cancer Facts & FIGURAs. Cancer 1–68.* (2008) American Cancer Society, New York.
- 51 Hruban, RH; *et al.*, Pancreatic intraepithelial neoplasia: a new nomenclature and classification system for pancreatic duct lesions, *Am J Surg Pathol* **25** (2001) 579.
- 52 van Heek, NT; *et al.*, Telomere shortening is nearly universal in pancreatic intraepithelial neoplasia, *Am J Pathol* **161** (2002) 1541.
- 53 Bardeesy, N; DePinho, RA, Pancreatic cancer biology and genetics, *Nat Rev Cancer* **2** (2002) 897.
- 54 Jones, S; *et al.*, Core signaling pathways in human pancreatic cancers revealed by global analyses, *Science* **321** (2008) 1801.
- 55 Caldas, C; *et al.*, Frequent somatic mutations and homozygous deletions of the p16 (*MTS1*) gene in pancreatic adenocarcinoma, *Nat Genet* **8** (1994) 27.
- 56 Hahn, SA; *et al.*, *DPC4*, a candidate tumor suppressor gene at human chromosome 18q21.1, *Science* **271** (1996) 350.
- 57 Redston, MS; *et al.*, *p53* mutations in pancreatic carcinoma and evidence of common involvement of homocopolymer tracts in DNA microdeletions, *Cancer Res* **54** (1994) 3025.
- 58 Fu, B; *et al.*, Frequent genomic copy number gain and overexpression of GATA-6 in pancreatic carcinoma, *Cancer Biol Ther* (2008) 7; [epub ahead of print]..

- 59 Iacobuzio-Donahue, CA; *et al.*, Highly expressed genes in pancreatic ductal adenocarcinomas: a comprehensive characterization and comparison of the transcription profiles obtained from three major technologies, *Cancer Res* **63** (2003) 8614.
- 60 Berman, DM; *et al.*, Widespread requirement for Hedgehog ligand stimulation in growth of digestive tract tumours, *Nature* **425** (2003) 846.
- 61 Gold, EB, Epidemiology of and risk factors for pancreatic cancer, *Surg Clin North Am* **75** (1995) 819.
- 62 Chari, ST; *et al.*, Probability of pancreatic cancer following diabetes: a population-based study, *Gastroenterology* **129** (2005) 504.
- 63 Foulkes, WD, Inherited susceptibility to common cancers, *N Engl J Med* **359** (2008) 2143.
- 64 Klimstra, DS; *et al.*, Acinar cell carcinoma of O Pâncreas. A clinicopathologic study of 28 cases, *Am J Surg Pathol* **16** (1992) 815.
- 65 Klimstra, DS; *et al.*, Pancreatoblastoma. A clinicopathologic study and review of the literature, *Am J Surg Pathol* **19** (1995) 1371.

Manifestações Clínicas das Doenças Renais

Doenças Glomerulares

Manifestações Clínicas

Alterações Histológicas

Patogenia da Lesão Glomerular

Deposição de Complexos Imunológicos Envolvendo Antígenos Renais Intrínsecos e In situ

Glomerulonefrite por Complexos Imunológicos Circulantes

Anticorpos para Células Glomerulares

Imunidade Mediada por Células na Glomerulonefrite

Ativação da Via Alternativa do Complemento

Injúria das Células Epiteliais

Mediadores da Lesão Glomerular

Mecanismos de Progressão nas Doenças Glomerulares

Síndrome Nefrítica

Glomerulonefrite Proliferativa (Pós-estreptocócica, Pós-infecciosa) Aguda

Glomerulonefrite Rapidamente Progressiva (Crescente)

Síndrome Nefrótica

Nefropatia Membranosa

Doença da Lesão Mínima

Glomerulosclerose Segmentar Focal

Glomerulonefrite Membranoproliferativa

Anormalidades Urinárias Isoladas

Nefropatia por IgA (Doença de Berger)

Síndrome de Alport

Lesão da Membrana Basal Fina (Hematuria Familiar Benigna)

Glomerulonefrite Crônica

Lesões Glomerulares Associadas a Doenças Sistêmicas

Nefrite do Lúpus

Púrpura de Henoch-Schönlein

Glomerulonefrite Associada a Endocardite Bacteriana

Nefropatia Diabética

Amiloidose

Glomerulonefrite Fibrilar e Glomerulopatia Imunotactóide

Doenças Tubulares e Intersticiais

Injúria Renal Aguda (IRA) (Necrose Tubular Aguda, NTA)

Nefrite Túbulo-Intersticial

Pielonefrite e Infecção do Trato Urinário

Pielonefrite Aguda

Pielonefrite Crônica e Nefropatia de Refluxo

Nefrite Túbulo-intersticial Induzida por Drogas e Toxinas

Outras Doenças Túbulo-intersticiais

Doenças Vasculares

Nefrosclerose Benigna

Hipertensão Maligna e Nefrosclerose Acelerada

Estenose da Artéria Renal

Microangiopatias Trombóticas

Outros Distúrbios Vasculares

Doença Renal Isquêmica Aterosclerótica

Doença Renal Ateroembólica

Nefropatia da Anemia Falciforme

Necrose Cortical Difusa

Infartos Renais

Anomalias Congênitas

Displasia Renal Multicística

Doenças Císticas do Rim

Doença Renal Policística Autossômica Dominante (vida adulta)

Doença Renal Policística Autossômica Recessiva (Infância)

Doenças Císticas da Medula Renal

Rim Esponjoso Medular

Nefronoftose e Doença Cística Medular com Início na Vida Adulta

Doença Cística Adquirida (Associada à Diálise)

Cistos Simples

Obstrução do Trato Urinário (Uropatia Obstrutiva)

Urolitíase (Cálculos Renais, Pedras)

Tumores do Rim

Tumores Benignos

Adenoma Papilar Renal

Angiomiolipoma
Oncocitomas

Tumores Malignos

Carcinoma de Células Renais (Adenocarcinoma do Rim)
Carcinomas Uroteliais da Pelve Renal

Qual é a máquina humana, mais engenhosa, desenhada para transformar, com uma “engenhosidade infinita, o vinho tinto de Shiraz em urina?” Assim disse o contador de histórias em “*Seven Gothic Tales*” de Isak Dinesen. ¹ Mais precisamente e menos poeticamente, os rins humanos servem para converter mais de 1.700 litros de sangue por dia em cerca de 1 litro de um fluido concentrado altamente especializado chamado urina. Fazendo isto o rim excreta os produtos residuais do metabolismo, regula precisamente a concentração corporal de água e sais, mantém um equilíbrio ácido apropriado do plasma e serve como um órgão endócrino, secretando hormônios como eritropoetina, renina e prostaglandinas. Os mecanismos fisiológicos que o rim desenvolveu para cumprir estas funções requerem um alto grau de complexidade estrutural.

As doenças renais são responsáveis por uma grande parte da morbidade, mas felizmente, não são também causas principais de mortalidade. Para posicionar o problema sob uma perspectiva, aproximadamente 45.000 mortes são anualmente atribuídas às doenças renais nos Estados Unidos, contrariamente às cerca de 650.000 para doenças cardíacas, 560.000 para câncer e 145.000 para ataque. ² A morbidade, no entanto, não é insignificante. Milhões de pessoas são afetadas anualmente por doenças renais não fatais, principalmente infecções do rim ou do trato urinário inferior, pedras renais e obstrução urinária. Vinte por cento de todas as mulheres sofrem de infecções do trato urinário ou do rim em algum momento de suas vidas, e até 5% na população dos EUA desenvolve pedras renais. Similarmente, os tratamentos modernos, principalmente a diálise e o transplante, mantêm vivos muitos pacientes que anteriormente teriam falecido de insuficiência renal, adicionados ao conjunto de morbidade renal. Além disso, até mesmo pessoas com doença renal crônica branda têm um risco fortemente acentuado de sofrer doenças cardiovasculares.

O estudo das doenças renais é facilitado pela sua divisão em doenças que afetam os quatro componentes morfológicos básicos: glomérulos, túbulos, interstício e vasos sanguíneos. Esta abordagem tradicional é útil, já que as primeiras manifestações da doença que afeta cada um destes componentes tendem a ser distintas. Além disso, alguns componentes parecem ser mais vulneráveis a formas específicas de injúria renal; por exemplo, *a maioria das doenças glomerulares é mediada imunologicamente, enquanto que os distúrbios tubulares e intersticiais são frequentemente causados por agentes tóxicos ou infecciosos*. Apesar disso, alguns agentes afetam mais do que uma estrutura. Além disso, a interdependência anatômica e funcional dos componentes do rim implica que o dano a um quase sempre afeta secundariamente os outros. Uma doença primariamente nos vasos sanguíneos, por exemplo, inevitavelmente afeta todas as estruturas que dependem deste suprimento sanguíneo. Diversos danos glomerulares graves prejudicam o fluxo através do sistema vascular peritubular e também distribui produtos potencialmente tóxicos para os túbulos; contrariamente, a destruição tubular, pelo aumento da

pressão intraglomerular, pode induzir a injúria glomerular. Logo, qualquer que seja a origem, há uma tendência para que todas as formas de doenças renais crônicas, destruam todos os componentes do rim, culminando em insuficiência renal crônica e no que foi chamado de rins terminais. A reserva funcional do rim é grande e muitos danos podem ocorrer antes que haja um prejuízo funcional evidente. Por estas razões os primeiros sinais e sintomas são particularmente importantes clinicamente.

Manifestações Clínicas das Doenças Renais

As manifestações clínicas das doenças renais podem ser agrupadas em síndrome razoavelmente bem definidas. Algumas são particulares das doenças glomerulares e outras estão presentes em doenças que afetam qualquer um dos componentes. Antes de listarmos as síndromes, alguns termos devem ser esclarecidos.

A *azotemia* é uma anormalidade bioquímica que se refere a uma elevação dos níveis do nitrogênio da ureia sanguínea (NUS) e da creatinina, e está amplamente relacionada com uma taxa de filtração glomerular (TFG) diminuída. A azotemia é consequência de muitos distúrbios renais, mas também surge de distúrbios extrarrenais. A *azotemia pré-renal* é encontrada quando há hipoperfusão dos rins (p. ex., hemorragia, choque, depleção de volume e insuficiência cardíaca congestiva) que prejudica a função renal na ausência de danos parenquimais. A *azotemia pós-renal* é vista quando o fluxo urinário está obstruído além do nível do rim. A liberação da obstrução é seguida pela correção da azotemia.

Quando a azotemia se torna associada a uma constelação de sinais e sintomas clínicos e anormalidades bioquímicas, é chamada de *uremia*. A uremia é caracterizada não somente pela falência da função excretora renal, mas também por grande número de alterações metabólicas e endócrinas que resultam de danos renais. Os pacientes urêmicos frequentemente manifestam um envolvimento secundário do sistema gastrointestinal (p. ex., gastroenterite urêmica), de nervos periféricos (p. ex., neuropatia periférica) e do coração (p. ex., pericardite fibrinosa urêmica).

Podemos agora nos concentrar em uma breve descrição das apresentações clínicas da doença renal:

A *Síndrome nefrítica* é decorrente de uma doença glomerular e é dominada por um início agudo de uma hematúria geralmente muito visível (células sanguíneas vermelhas na urina), proteinúria branda a moderada e hipertensão; esta é a apresentação clássica da glomerulonefrite pós-estreptocócica aguda.

A *glomerulonefrite rapidamente progressiva* é caracterizada como uma síndrome nefrítica com declínio rápido (desde horas até dias) na TFG.

A *síndrome nefrótica*, também devida à doença glomerular, é caracterizada por uma proteinúria intensa (mais de 3,5 g/dia), hipoalbuminemia, edema grave, hiperlipidemia e lipidúria (lipídios na urina).

A *hematúria ou proteinúria assintomática*, ou a combinação destas duas, é geralmente uma manifestação de anormalidades glomerulares suaves a brandas.

A *insuficiência renal aguda* é dominada por oligúria ou anúria (fluxo de urina reduzido ou ausente) e início recente de azotemia. Pode resultar de injúrias glomerulares, intersticiais ou vasculares ou de injúrias tubulares agudas.

A *insuficiência renal crônica*, caracterizada por sintomas e sinais prolongados de uremia, é o resultado final de todas as doenças parenquimais renais crônicas.

Os defeitos tubulares renais são dominados por poliúria (formação excessiva de urina), noctúria e distúrbios eletrolíticos (p. ex., acidose metabólica). Estes são o resultado de doenças que afetam diretamente a estrutura tubular (p. ex., doenças cística medular) ou que causam defeitos em funções tubulares específicas. As últimas podem ser herdadas (p. ex., diabetes nefrogênico familiar, cistinúria, acidose tubular renal) ou adquiridas (p. ex.,

nefropatia por chumbo).

A infecção do trato urinário é caracterizada por bacteriúria e piúria (bactéria e leucócitos na urina). A infecção pode ser sintomática ou assintomática e pode afetar o rim (pielonefrite) ou a bexiga (cistite).

A nefrolitíase (pedras renais) é manifestada por espasmos graves de dor (cólica renal) e hematúria, frequentemente com formação de pedras recorrente.

A obstrução do trato urinário e os tumores renais têm manifestações clínicas variadas baseadas na localização anatômica específica e na natureza da lesão.

Insuficiência Renal. A *insuficiência renal aguda* é uma deterioração rápida e frequentemente reversível da função renal. Ela é discutida na seção “Injúria Renal Aguda (Necrose Tubular Aguda)”, porque ela ocorre comumente neste distúrbio. Aqui, a discussão será limitada à insuficiência renal crônica, que é o resultado final de uma variedade de doenças renais e a principal causa de morte da doença renal.

Embora as exceções sejam abundantes, a evolução da função renal normal para a *insuficiência renal crônica* sintomática progride amplamente através de uma série de quatro estágios que se incorporam a outro.

1. Na *reserva renal diminuída* a TFG é cerca de 50% da normal. Os valores séricos de NUS e de creatinina são normais e os pacientes são assintomáticos. No entanto, eles são mais suscetíveis de desenvolver azotemia com um insulto renal adicional.

2. Na *insuficiência renal* a TFG é 20% a 50% da normal. A azotemia aparece geralmente associada com anemia e hipertensão. A poliúria e a noctúria podem ocorrer como resultado da capacidade de concentração diminuída. O estresse súbito (p. ex., com nefrotoxinas) pode precipitar a uremia.

3. Na *insuficiência renal crônica* a TFG é menos de 20% a 25% da normal. Os rins não podem regular o volume e a composição de solutos, e os pacientes desenvolvem edema, acidose metabólica e hipercalemia. A uremia aparente pode ser seguida por complicações neurológicas, gastrointestinais e cardiovasculares.

4. Na *doença renal em estágio terminal* a TFG é menos de 5% da normal; este é o estágio terminal da uremia. Classificações clínicas recentes da doença renal crônica, adotadas em parte para estratificar melhor os pacientes nos processos clínicos, aderem a este esquema de injúria progressiva, mas dividem os pacientes em cinco classes baseadas nos níveis da TFG.

Os detalhes da fisiopatologia da insuficiência renal crônica estão além do escopo deste livro e são bem discutidos em vários textos de nefrologia. A [Tabela 20-1](#) lista as principais anormalidades sistêmicas na insuficiência renal crônica.

TABELA 20-1 Principais Manifestações Sistêmicas da Doença Renal Crônica e da Uremia



FLUIDOS E ELETRÓLITOS

Desidratação
Edema
Hipercalemia
Acidose metabólica

FOSFATO DE CÁLCIO E OSSOS

Hiperfosfatemia
Hipocalcemia
Hiperparatireoidismo secundário
Osteodistrofia renal

HEMATOLÓGICAS

Anemia
Diatese hemorrágica

CARDIOPULMONAR

Hipertensão
Insuficiência cardíaca congestiva
Miocardiopatia
Edema pulmonar
Pericardite urêmica

GASTROINTESTINAL

Náusea e vômitos
Sangramento
Esofagite, gastrite e colite

NEUROMUSCULAR

Miopatia
Neuropatia periférica
Encefalopatia

DERMATOLÓGICAS

Cor pálida
Prurido
Dermatite

Doenças Glomerulares

As doenças glomerulares constituem alguns dos principais problemas na nefrologia; de fato, a glomerulonefrite crônica é uma das causas mais comuns de doenças renais crônicas em humanos. Os glomérulos podem ser danificados por uma variedade de fatores e no curso de diversas doenças sistêmicas. As doenças imunológicas sistêmicas como o lúpus eritematoso sistêmico (LES), distúrbios vasculares como a hipertensão, doenças metabólicas como o diabetes melito e algumas condições hereditárias como a doença de Fabry frequentemente afetam o glomérulo. Estas são chamadas de *doenças glomerulares secundárias* para diferenciá-las dos distúrbios nos quais o rim é o único órgão ou o órgão predominante envolvido. Estes últimos constituem os vários tipos de *glomerulonefrites primárias* ou, pelo fato de algumas não terem um componente celular inflamatório, *glomerulopatias*. *No entanto, tanto as manifestações clínicas como as mudanças histológicas glomerulares nas formas primária e secundária podem ser similares.*

Aqui discutimos os vários tipos de glomerulopatias e revisamos brevemente as formas secundárias cobertas em outras partes do livro. A [Tabela 20-2](#) lista as formas mais comuns de glomerulonefrite que têm características morfológicas e clínicas razoavelmente bem definidas.

TABELA 20-2 Doenças Glomerulares

GLOMERULOPATIAS PRIMÁRIAS

Glomerulonefrite proliferativa aguda

 Pós-infecciosa

 Outras

Glomerulonefrite rapidamente progressiva (crescêntica)

Glomerulopatia membranosa

Doença da lesão mínima

Glomerulosclerose segmentar focal

Glomerulonefrite membranoproliferativa

Nefropatia por IgA

Glomerulonefrite crônica

DOENÇAS SISTÊMICAS COM ENVOLVIMENTO GLOMERULAR

Lúpus eritematoso sistêmico

Diabetes melito

Amiloidose

Síndrome de Goodpasture

Poliarterite/poliangite microscópica

Granulomatose de Wegener

Púrpura de Henoch-Schönlein

Endocardite bacteriana

DISTÚRBIOS HEREDITÁRIOS

Síndrome de Alport

Doença da membrana basal fina

Doença de Fabry

MANIFESTAÇÕES CLÍNICAS

As manifestações clínicas da doença glomerular estão agrupadas em cinco síndromes glomerulares principais resumidas na [Tabela 20-3](#). Tanto as glomerulopatias primárias quanto as doenças sistêmicas que afetam o glomérulo podem resultar nestas síndromes. Como as doenças glomerulares estão frequentemente associadas a distúrbios sistêmicos, principalmente diabetes melito, *LES*, *vasculite* e *amiloidose*, em qualquer paciente com manifestações de doença glomerular, é essencial considerar estas condições sistêmicas.

TABELA 20-3 As Síndromes Glomerulares

Síndrome	Manifestações
Síndrome nefrítica	Hematuria, azotemia, proteinúria variável, oligúria, edema e hipertensão
Glomerulonefrite rapidamente progressiva	Nefrite aguda, proteinúria e insuficiência renal aguda
Síndrome nefrótica	>3,5 g/dia de proteinúria, hipoalbuminemia, hiperlipidemia, lipidúria
Insuficiência renal crônica	Azotemia → uremia progredindo de meses a anos
Anormalidades urinárias isoladas	Hematuria glomerular e/ou proteinúria subnefrótica

Muitas manifestações clínicas da doença glomerular resultam de perturbações de componentes específicos do tufo glomerular, por isso apresentamos estruturas anatômicas-chave sujeitas a alterações na doença. O glomérulo consiste de uma rede anastomosada de capilares revestida por um endotélio fenestrado envolvido por duas camadas de epitélio ([Fig. 20-1](#)). O epitélio visceral é incorporado à parede capilar tornando-se parte intrínseca desta, separado das células endoteliais por uma membrana basal. O epitélio parietal, situado na cápsula de Bowman, reveste o espaço urinário, e a cavidade na qual o filtrado do plasma é coletado primeiro.

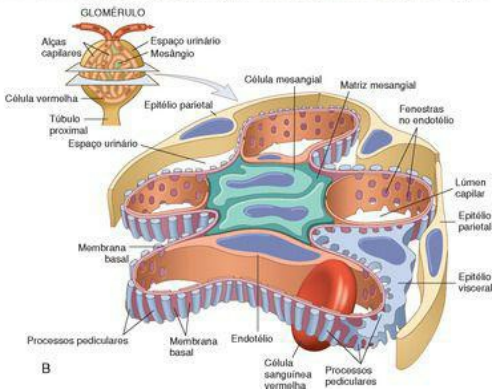
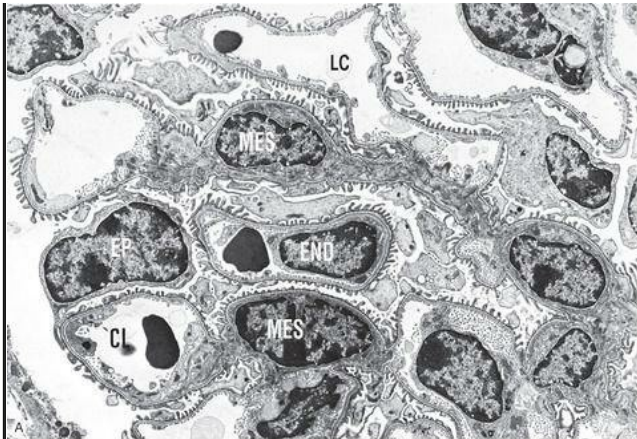


FIGURA 20-1

A, Micrografia eletrônica em pequeno aumento do glomérulo renal. LC, lúmen capilar; EP, células epiteliais viscerais com processos pediculares; END, endotélio; MES, mesângio. B, Representação esquemática de um lobo glomerular.

(Cortesia da Dra. Vicky Kelley, Brigham and Women's Hospital, Boston, MA.)

A parede capilar glomerular é a membrana filtrante e consiste das seguintes estruturas^{3,4} (Fig. 20-2):

Há uma fina camada de *células endoteliais* fenestradas, cada fenestra apresentando cerca de 70 a 100 nm de diâmetro.

Uma *membrana basal glomerular* (MBG) com uma espessa camada central eletrondensa, a *lâmina densa*, e camadas periféricas finas eletrônicas, a *lâmina rara interna* e a *lâmina rara externa*. A MBG consiste de colágeno (principalmente tipo IV), laminina, proteoglicanos polianiónicos (principalmente heparan sulfato), fibronectina, entactina e diversas outras glicoproteínas. O colágeno tipo IV forma uma supraestrutura em rede na qual as glicoproteínas aderem. O bloco de construção (monômero) desta rede é uma molécula em tripla hélice formada por três cadeias α , composta de um ou mais tipos de cadeias α (α_1 a α_6 ou COL4A1 a COL4A6), a mais comum sendo α_1 , α_2 , α_1 .^{3,5} Cada molécula consiste de um domínio 7S no terminal N, um domínio tripla hélice no meio e um domínio globular não colagenoso (NC1) no terminal C. O domínio NC1 é importante para a formação da hélice e para a montagem dos monômeros de colágeno na supraestrutura da membrana basal. As glicoproteínas (laminina e entactina) e os proteoglicanos (heparan sulfato e perlecan) aderem à supraestrutura colagenosa. Estes determinantes bioquímicos são críticos para o entendimento das doenças glomerulares. Por exemplo, como nós podemos ver, os antígenos no domínio NC1 são os alvos dos anticorpos na nefrite anti-MBG; os defeitos genéticos nas cadeias α são os responsáveis por algumas formas de nefrite hereditária; e o conteúdo de proteoglicanos da MBG pode contribuir para suas características de permeabilidade.

A *s células epiteliais viscerais* (podócitos) são estruturalmente complexas possuindo processos interdigitantes embebidos e aderidos na lâmina rara externa da membrana basal. Os *processos pediculares* adjacentes (pedicelos) são separados por *fendas de filtração* de 20 a 30 nm de abertura, cujas extremidades são ligadas por um fino diafragma (Fig. 20-2).

O tufo glomerular inteiro é sustentado por *células mesangiais* localizadas entre os capilares. Uma *matriz mesangial* semelhante à membrana basal forma uma malha através da qual as células mesangiais são centradas (Fig. 20-1). Estas células, de origem mesenquimal, são contráteis, fagocíticas e capazes de proliferar, de depositar tanto a matriz quanto o colágeno e de secretar diversos mediadores biologicamente ativos. Biologicamente, elas estão mais relacionadas às células musculares lisas e aos pericitos vasculares. Como podemos ver, são jogadores importantes em muitas formas de glomerulonefrites humanas.

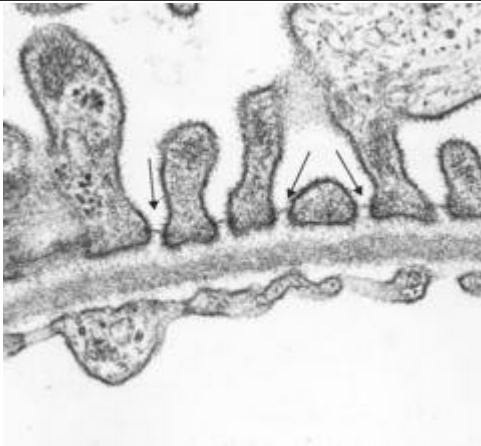


FIGURA 20-2

Filtro glomerular consistindo, da base para o topo, de endotélio fenestrado, membrana basal e processos pediculares das células epiteliais. Observe as fendas de filtração (*setas*) e o diafragma situado entre os processos pediculares. Note também que a membrana basal consiste de uma lâmina central densa, encaixada entre duas camadas frouxas, a lâmina rara interna e a lâmina rara externa.

(Cortesia do Dr. Helmut Rennke, Brigham and Women's Hospital, Boston, MA.)

As principais características da filtração glomerular normal são uma permeabilidade extraordinariamente alta à água e a pequenos solutos, devido à natureza altamente fenestrada do endotélio, e uma impermeabilidade a proteínas, como moléculas do tamanho da albumina (~3,6 nm de raio; 70 kilodaltons [kD] de peso molecular) ou maiores. A última propriedade da *barreira de filtração glomerular* permite uma discriminação entre várias moléculas proteicas, dependendo

de seu tamanho (quanto maior, menos permeável) e carga (quanto mais catiônica, mais permeável). Esta função de barreira dependente do tamanho e da carga é dada pela estrutura complexa da parede capilar, pela estrutura colagenosa porosa e carregada da MBG, e as muitas partes aniônicas presentes na parede, incluindo os proteoglicanos ácidos da MBG e as sialoglicoproteínas dos revestimentos epitelial e endotelial (também chamados de glicocálice). A restrição dependente de carga é importante na exclusão virtualmente completa da albumina do filtrado, porque a albumina é uma molécula aniônica de pI 4.5. A célula epitelial visceral, também conhecida como podócito, é importante para a manutenção da função de barreira glomerular; seu diafragma fenestrado apresenta uma barreira de difusão distal tamanho-seletiva para a filtração de proteínas, e é o tipo celular fortemente responsável pela síntese dos componentes da MBG. As proteínas localizadas no diafragma fenestrado controlam a permeabilidade glomerular. Três das mais importantes proteínas do diafragma fenestrado estão representadas na [Figura 20-3](#). A nefrina é uma proteína transmembrana com uma grande porção extracelular composta de domínios semelhantes a imunoglobulinas (Ig). As moléculas de nefrina se estendem umas para as outras, a partir dos processos pediculares vizinhos, e se dimerizam ao longo do diafragma fenestrado. No citoplasma dos processos pediculares, a nefrina forma conexões moleculares com a podocina, a proteína associada à CD2 e por fim ao citoesqueleto de actina. O número de proteínas do diafragma fenestrado identificadas continua a crescer rapidamente e descrições mais compreensivas de suas complexas localizações e interações têm sido publicadas.[6,7](#) A importância destas proteínas na manutenção da permeabilidade glomerular é demonstrada pela observação de que as mutações nos genes que as codificam dão origem à síndrome nefrótica (discutida posteriormente). Isto resulta em uma apreciação renovada da importância do diafragma fenestrado na função de barreira glomerular e sua contribuição para o vazamento de proteínas nos estados de doença.[8](#)

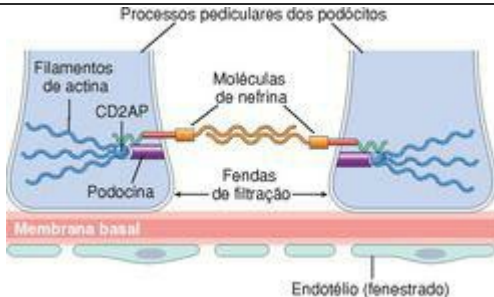


FIGURA 20-3

Um diagrama esquemático simplificado de algumas das proteínas mais bem estudadas do diafragma glomerular fenestrado. CD2AP, proteína associada a CD2.

ALTERAÇÕES HISTOLÓGICAS

Vários tipos de glomerulopatias são caracterizados por uma ou mais das quatro reações teciduais básicas.

Hipercelularidade. Algumas *doenças inflamatórias* do glomérulo são caracterizadas por um aumento no número de células nos tufos glomerulares. Esta hipercelularidade é caracterizada por uma ou mais combinações do seguinte:

Proliferação celular de células mesangiais e endoteliais.

Infiltrações leucocíticas consistindo de neutrófilos, monócitos e, em algumas doenças, linfócitos.

Formação de crescentes. Estes acúmulos de células compostos de células epiteliais parietais proliferativas e leucócitos infiltrativos. A proliferação de células epiteliais que caracteriza a formação crescente ocorre após injúria imunológica/inflamatória (veja posteriormente). A fibrina, que extravasa para o espaço urinário, frequentemente através de rupturas na membrana basal, foi considerada por muito tempo como sendo a molécula que evoca a resposta crescente. Em apoio a isto, a fibrina pode ser demonstrada imunohistoquimicamente nos tufos glomerulares e espaços urinários dos glomérulos que contêm crescentes. Camundongos que são deficientes em fibrinogênio são protegidos em certo grau da formação de crescentes, e camundongos que são deficientes em moléculas importantes na fibrinólise (p. ex. ativadores de plasmínogênio) exibem uma formação acentuada de crescentes em modelos de glomerulonefrite crescente mediada por anticorpos anti-MBG. ² Outras moléculas implicadas na formação crescente e no recrutamento de leucócitos nos crescentes incluem pró-coagulantes como o fator tecidual e citocinas como interleucina-1 (IL-1), fator de necrose tumoral (TNF) e interferon- γ .

Espessamento da Membrana Basal. Por microscopia óptica, esta mudança aparece como um espessamento das paredes capilares, mais bem observado nos cortes corados pelo ácido periódico de Schiff (PAS). Por microscopia eletrônica, este espessamento toma uma das duas formas:

Deposição de material amorfo eletrondenso, mais frequentemente complexos imunológicos, no lado endotelial ou epitelial da membrana basal ou dentro da própria MBG. Fibrina, amiloide, crioglobulinas e proteínas fibrilares anormais também podem se depositar na MBG.

Espessamento da membrana basal devido à síntese aumentada de seus componentes proteicos, como ocorre na glomerulosclerose diabética.

Hialinose e Esclerose. A *hialinose*, como aplicada para o glomérulo, denota o acúmulo de um material que é homogêneo e eosinofílico por microscopia óptica. Por microscopia eletrônica a hialina é extracelular e amorfa. Ela é composta de proteínas plasmáticas que passaram da circulação para as estruturas glomerulares. Quando extensiva, esta alteração contribui para a obliteração dos lumens capilares do tufo glomerular. A hialinose é geralmente consequência de injúria endotelial ou da parede capilar sendo geralmente o resultado final de várias formas de danos glomerulares. Esta é uma característica comum da glomerulosclerose segmentar focal.

A *esclerose* é caracterizada por acúmulos de matriz colagenosa extracelular, tanto confinadas a áreas mesangiais, como é frequentemente o caso da glomerulosclerose diabética, quanto envolvendo as alças capilares, ou ambos. O processo esclerosante também pode resultar em obliteração de alguns ou todos os lumens capilares em glomérulos afetados, o que por sua vez pode resultar na formação de adesões fibrosas entre as porções escleróticas dos glomérulos e o epitélio parietal próximo e as cápsulas de Bowman.

Como muitas das glomerulopatias primárias são de causa desconhecida, são frequentemente classificadas por suas histologias. Como pode ser visto na [Tabela 20-2](#). As alterações histológicas podem ser subsequentemente divididas pela sua distribuição em *difusas*, envolvendo todos os glomérulos; *globais*, envolvendo o glomérulo inteiro; *focais*, envolvendo somente uma proporção dos glomérulos; *segmental*, envolvendo uma parte de cada glomérulo; e *alça capilar ou mesangial*, afetando predominantemente regiões capilares ou mesangiais. Estes termos são algumas vezes anexos das classificações histológicas.

PATOGENIA DA LESÃO GLOMERULAR

Embora pouco se saiba sobre os agentes etiológicos e os eventos disparadores, está claro que mecanismos imunológicos participam da maioria das formas de glomerulopatias primárias e de muitos dos distúrbios glomerulares secundários^{10,11} (Tabela 20-4). A glomerulonefrite pode ser prontamente induzida experimentalmente por reações antígeno-anticorpo. Além disso, os depósitos glomerulares de imunoglobulinas, frequentemente com componentes do complemento, são encontrados na maioria dos indivíduos com glomerulonefrite. As reações imunológicas mediadas por células também podem desempenhar um papel, geralmente de comum acordo com os eventos mediados por anticorpos. Nós começamos esta discussão com uma revisão da injúria instigada por anticorpos.

TABELA 20-4 Mecanismos Imunológicos da Lesão Glomerular

INJÚRIA MEDIADA POR ANTICORPO

DEPOSIÇÃO *IN SITU* DE COMPLEXOS IMUNOLÓGICOS

Antígenos teciduais intrínsecos fixados

Domínio NCI do antígeno colágeno tipo IV (nefrite anti-MBG)

Antígeno Heymann (glomerulopatia membranosa)

Antígeno Mesangial

Outros

Antígenos plantados

Exógenos (agentes infecciosos, drogas)

Endógenos (DNA, proteínas nucleares, imunoglobulinas, complexos imunológicos, IgA)

DEPOSIÇÃO DE COMPLEXOS IMUNOLÓGICOS CIRCULANTES

Antígenos endógenos (p. ex., DNA, antígenos tumorais)

Antígenos exógenos (p. ex., produtos infecciosos)

ANTICORPOS CITOTÓXICOS

INJÚRIA IMUNOLÓGICA MEDIADA POR CÉLULA

ATIVAÇÃO DA VIA ALTERNATIVA DO COMPLEMENTO

MBG, membrana basal glomerular.

Duas formas de injúria associadas a anticorpos foram estabelecidas: (1) injúria por *anticorpos que reagem in situ dentro do glomérulo, se ligando a antígenos glomerulares (intrínsecos) fixados insolúveis ou a moléculas plantadas no glomérulo*, e (2) injúrias que resultam da *deposição de complexos antígeno-anticorpo circulantes* no glomérulo. Além disso, existem evidências

experimentais de que os *anticorpos citotóxicos* direcionados contra os componentes da célula glomerular podem causar injúria glomerular. Estas vias não são mutuamente exclusivas, e em humanos, todas podem contribuir para a injúria.

Deposição de Complexos Imunológicos Envolvendo Antígenos Renais Intrínsecos e In Situ

Nestas formas de injúria, os anticorpos reagem diretamente com antígenos teciduais intrínsecos, ou antígenos “plantados” no glomérulo a partir da circulação. Os modelos experimentais melhor estabelecidos para a injúria glomerular mediada por anticorpos antiglomerulares, para os quais há contrapartidas na doença humana, são a glomerulonefrite induzida por anticorpo antimembrana basal glomerular (anti-MBG) e a nefrite de Heymann.

Nefrite de Heymann

O modelo de Heymann de glomerulonefrite em ratos é induzido por animais imunizados com um antígeno contido em preparações da borda em escova tubular proximal ([Fig. 20-4C](#)). Os ratos desenvolvem anticorpos para este antígeno e uma nefropatia membranosa, semelhante à nefropatia membranosa humana, se desenvolve (discutida posteriormente; veja também [Fig. 20-13](#)). Na microscopia eletrônica a glomerulopatia é caracterizada pela presença de numerosos depósitos eletrondensos e distintos (compostos principalmente de reagentes imunológicos) juntamente com o *aspecto subepitelial* de membrana basal. O padrão de deposição imunológica por microscopia de imunofluorescência é mais *granular* do que linear. Está claro agora que este tipo de doença resulta amplamente da reação do anticorpo com o complexo antigênico localizado na superfície basal das células epiteliais viscerais e da reação cruzada com o antígeno da borda em escova usado nos experimentos originais. O conhecido antígeno de Heymann em ratos é uma grande proteína de 330-kDa chamada *megalina*, que tem homologia com um receptor de lipoproteínas de baixa densidade ([Cap. 5](#)); O antígeno correspondente na nefropatia membranosa humana ainda não foi identificado. ¹²A ligação dos anticorpos à membrana das células epiteliais glomerulares é seguida pela ativação do complemento e da liberação dos agregados imunológicos da superfície celular para formar os característicos depósitos subepiteliais ([Fig. 20-4C](#)).

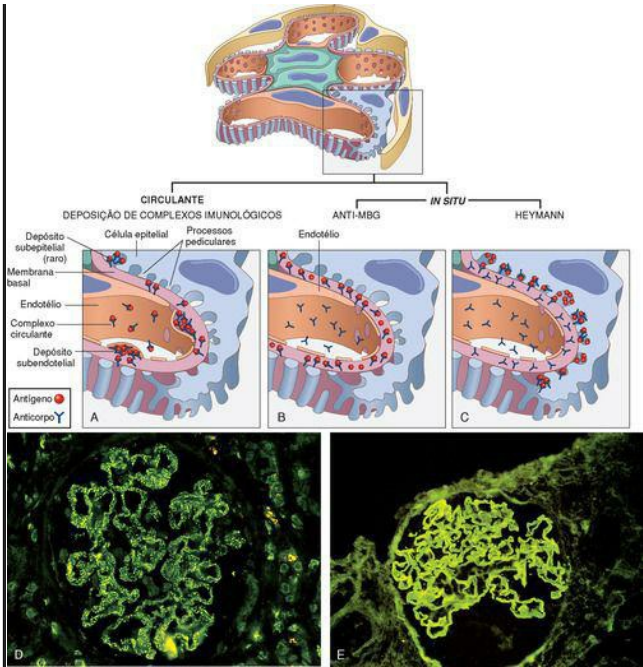


FIGURA 20-4

A injúria glomerular mediada por anticorpos pode resultar da deposição de complexos imunológicos circulantes (A) ou, mais comumente, da formação *in situ* de complexos exemplificados pela doença anti-MBG (B) ou nefrite de Heymann (C). D e E, Dois padrões de deposição de complexos imunológicos como visto por microscopia de imunofluorescência: granular, característico da nefrite de complexos imunológicos circulantes e *in situ* (D) e linear, característico da doença anti-MBG clássica (E).

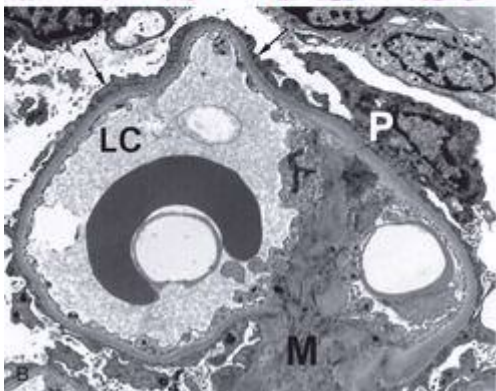
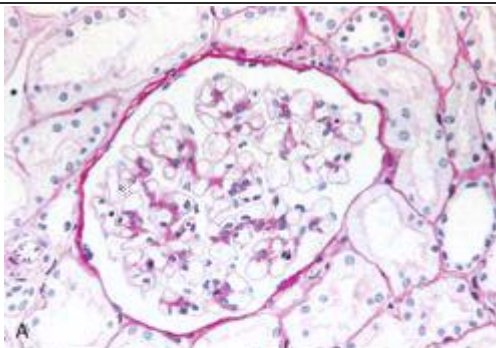


FIGURA 20-13

Doença da lesão mínima. **A**, Glomérulo corado com PAS> Observe as membranas basais normais e a ausência de proliferação. **B**, As características ultraestruturais da doença da lesão mínima incluem destruição dos processos pediculares (*setas*) e ausência de depósitos. LC, Lúmen capilar; M, mesângio; P, corpo celular de podócito.

doenças autoimunes, causadas por anticorpos contra componentes teciduais endógenos. O que dispara estes autoanticorpos não está claro, mas qualquer um dos diversos mecanismos responsáveis pela autoimunidade, discutida no [Capítulo 6](#), pode estar envolvido. Diversas formas de glomerulonefrites autoimunes podem ser experimentalmente induzidas por drogas (p. ex., cloreto de mercúrio), produtos infecciosos (endotoxina) e pela reação enxerto-versus-hospedeiro ([Cap. 6](#)). Nestes modelos há uma alteração da regulação imunológica associada a ativação de células B e a indução de um arranjo de autoanticorpos que reagem com antígenos renais.

Anticorpos contra Antígenos Plantados

Os anticorpos podem reagir in situ com antígenos que normalmente não estão presentes no glomérulo, mas que são “plantados” lá. Há um suporte experimental crescente para tal mecanismo de glomerulonefrite. Estes antígenos podem se localizar no rim pela interação com vários componentes intrínsecos do glomérulo. Os antígenos plantados incluem moléculas catiônicas que se ligam a componentes aniônicos do glomérulo; DNA, nucleossomos e outras proteínas nucleares, que têm uma afinidade por componentes da MBG; produtos bacterianos; grandes agregados proteicos (p. ex., agregados de imunoglobulinas, que se depositam no mesângio por causa de seu tamanho); e os próprios complexos imunológicos, já que continuam a ter sítios reativos para interações posteriores com anticorpos livres, antígenos livres ou complemento. Não há carência de outros possíveis antígenos plantados, inclusive produtos virais, bacterianos e parasíticos e drogas. Anticorpos que se ligam à maioria destes antígenos plantados induzem a um padrão discreto de deposição de Ig detectado como uma coloração granular por microscopia de imunofluorescência, similar ao padrão encontrado na nefrite dos complexos imunológicos circulantes.

Glomerulonefrite Induzida por Anticorpos Anti-MBG

Neste tipo de injúria os anticorpos são direcionados contra antígenos fixados intrínsecos que são componentes normais da própria MBG. Ele tem sua contrapartida experimental na conhecida nefrite de Masugi ou nefrotóxica, produzida em ratos através de injeções de anticorpos antirrim de rato, preparados em coelhos pela imunização com tecido renal de rato. Os anticorpos injetados se ligam ao longo de todo o comprimento da MBG, resultando em um padrão linear difuso de coloração para os anticorpos por técnicas imunofluorescentes ([Fig. 20-4B e E](#)). Este padrão contrasta com o padrão granular encrespado da coloração imunofluorescente vista em outros modelos *in situ*, como o modelo de Heymann de glomerulopatia membranosa, ou após a deposição dos complexos imunológicos circulantes.

No modelo de Masugi, os anticorpos anti-MBG injetados são Ig de coelhos, que são estranhas ao hospedeiro, atuando como antígenos evocando anticorpos anti-Ig no rato. Os anticorpos do rato reagem com as IG de coelho depositadas na membrana basal, levando à injúria glomerular posterior. Frequentemente, os anticorpos anti-MBG reagem cruzadamente com outras membranas basais, especialmente aquelas dos alvéolos pulmonares, resultando em lesões simultâneas nos pulmões e nos rins (*Síndrome de Goodpasture*). O antígeno da MBG que é responsável pela glomerulonefrite induzida por anticorpos anti-MBG clássica e pela síndrome de Goodpasture é um componente do domínio não colagenoso (NC1) da cadeia $\alpha 3$ do colágeno tipo IV que é essencial para a manutenção da supraestrutura da MBG. ⁵ A glomerulonefrite induzida

por anticorpos anti-MBG é responsável por menos de 5% dos casos de glomerulonefrite humana. Ela está solidamente estabelecida como a causa de injúria na síndrome de Goodpasture, que será discutida posteriormente. A maioria dos casos de glomerulonefrite induzida por anticorpos anti-MBG é caracterizada por graves danos glomerulares crescentes e pela síndrome clínica da glomerulonefrite rapidamente progressiva.

Glomerulonefrite por Complexos Imunológicos Circulantes

Neste tipo de nefrite, a injúria glomerular é causada pelo aprisionamento dos complexos antígeno-anticorpo circulantes nos glomérulos. Os anticorpos não possuem especificidade imunológica para constituintes glomerulares e os complexos se localizam dentro dos glomérulos por causa de suas propriedades fisicoquímicas e dos fatores hemodinâmicos peculiares ao glomérulo (Fig. 20-4A).

A patogenia das doenças dos complexos imunológicos foi discutida no [Capítulo 6](#). Aqui revisaremos brevemente as características salientes que relatam a injúria glomerular.

Os antígenos que induzem à formação dos complexos imunológicos circulantes podem ser de origem endógena, como na glomerulonefrite associada a LES, ou podem ser exógenos, como é provável na glomerulonefrite que ocorre em consequência de certas infecções. Os antígenos microbianos que estão implicados incluem produtos bacterianos (estreptococos), o antígeno de superfície do vírus da hepatite B, os antígenos do vírus da hepatite C e os antígenos do *Treponema pallidum*, *Plasmodium falciparum* e diversos vírus. Alguns antígenos tumorais também são conhecidos por causar nefrite mediada por complexo imunológico. Em muitos casos o antígeno incitante é desconhecido.

Qualquer que seja o antígeno, os complexos antígeno-anticorpo são formados na circulação e aprisionados no glomérulo, onde produzem injúrias. Por muito tempo se pensou que esta injúria era mediada e amplificada pela ligação do complemento, mas estudos recentes em camundongos *nocaut* também apontaram para a importância da participação de receptores Fc em leucócitos e talvez de células renais intrínsecas como mediadores do processo injurioso. ¹³ As lesões glomerulares geralmente exibem uma infiltração leucocítica e uma proliferação de células mesangiais e células endoteliais. A microscopia eletrônica revela os complexos imunológicos como depósitos eletrondensos que se localizam no mesângio, entre as células endoteliais e a MBG (depósitos subendoteliais), ou entre a superfície externa da MBG e os podócitos (depósitos subepiteliais). Os depósitos podem estar localizados em mais de um sítio em determinado caso. Por microscopia imunofluorescente, os complexos imunológicos são vistos como depósitos granulares juntamente com a membrana basal, no mesângio, ou em ambas as localizações (Fig. 20-4D). Estando depositados no rim, os complexos imunológicos podem eventualmente ser degradados, a maioria por neutrófilos e monócitos/macrófagos infiltrantes, células mesangiais e proteases endógenas e então a reação inflamatória pode ceder. Este curso ocorre quando a exposição ao antígeno incitante é curta e limitada, como na maioria dos casos de glomerulonefrite pós-estreptocócica. No entanto, se um número contínuo de antígenos se desenvolve, como pode ser visto no LES ou na hepatite viral, ciclos repetidos de formação, deposição e injúria de complexos imunológicos podem ocorrer, levando a um tipo membranoso ou membranoproliferativo mais crônico de glomerulonefrite.

Diversos fatores afetam a localização glomerular de antígenos, anticorpo ou complexos de

ambos. A carga molecular e o tamanho destes reagentes são claramente importantes. Imunógenos altamente catiônicos tendem a cruzar a MBG e os complexos resultantes eventualmente residem em uma localização subepitelial. As macromoléculas altamente aniônicas são excluídas da MBG e são aprisionadas subendotelialmente ou não são absolutamente nefritogênicas. As moléculas de carga neutra e os complexos imunológicos contendo estas moléculas tendem a se acumular no mesângio. Grandes complexos circulantes geralmente não são nefritogênicos, porque são eliminados pelo sistema fagocítico mononuclear e não entram na MBG em quantidades suficientes. O padrão de localização também é afetado por alterações na hemodinâmica glomerular, na função mesangial e na integridade da barreira carga seletiva no glomérulo. Estas influências podem ser responsáveis pelo padrão variável de deposição de reagentes imunológicos em várias formas de glomerulonefrite, como mostrado na [Figura 20-5](#). Por sua vez, os padrões distintos de localização dos complexos imunológicos são determinantes-chave da resposta à injúria e as características histológicas que se desenvolvem subsequentemente.

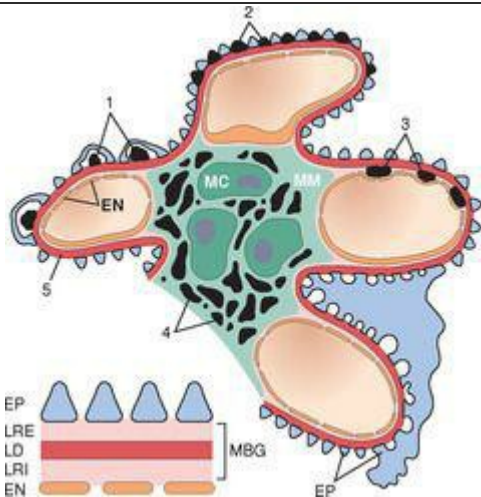


FIGURA 20-5

Localização de complexos imunológicos no glomérulo: (1) protuberâncias subepiteliais, como na glomerulonefrite aguda; (2) depósitos epimembranosos, como na nefropatia membranosa e na glomerulonefrite de Heymann; (3) depósitos subendoteliais, como na nefrite do lúpus e na glomerulonefrite membranoproliferativa; (4) depósitos mesangiais, como na nefropatia da IgA; (5) membrana basal. EN, endotélio; EP, epitélio; LD, lâmina densa; LRE, lâmina rara externa; LRI, lâmina rara interna; CM, célula mesangial; MM, matriz mesangial.

(Modificado de Couser WG: Mediation of immune glomerular injury. J Am Soc Nephrol 1:13, 1990.)

Anticorpos para Células Glomerulares

Além de causar a deposição de complexos imunológicos, os anticorpos contra os antígenos das células glomerulares podem reagir com componentes celulares e causar injúrias por mecanismos citotóxicos ou outros mecanismos. Anticorpos para antígenos de células mesangiais, por exemplo, podem causar mesangiólise seguida pela proliferação de células mesangiais; anticorpos para células endoteliais causam injúria endotelial e trombose intravascular; e anticorpos para certos componentes de células epiteliais viscerais causam proteinúria em animais experimentais. Este mecanismo pode desempenhar um papel em certos distúrbios imunológicos humanos que não apresentam depósitos imunológicos demonstráveis.

Em resumo, a maioria dos casos das glomerulonefrites humanas é uma consequência de depósitos dos complexos imunológicos distintos, que são visualizados por colorações granulares de imunofluorescência ao longo das membranas basais ou no mesângio. No entanto, pode ser difícil determinar se a deposição ocorreu *in situ*, por complexos circulantes, ou por ambos os mecanismos porque, como discutido anteriormente, o aprisionamento dos complexos imunológicos circulantes pode iniciar uma formação adicional de complexos *in situ*. Agentes etiológicos simples, como os vírus da hepatite B e C, podem causar tanto o padrão membranoso de glomerulonefrite, sugerindo uma deposição *in situ*, quanto um padrão membranoproliferativo, mais indicativo de complexos circulantes. É melhor considerar que a deposição de antígeno-anticorpos no glomérulo é a maior via de injúria glomerular e que as reações imunológicas *in situ*, o aprisionamento dos complexos circulantes, as interações entre estes dois eventos e os determinantes hemodinâmicos locais e estruturais no glomérulo contribuem para as diversas alterações morfológicas e funcionais na glomerulonefrite.

Imunidade Mediada por Células na Glomerulonefrite

Embora os mecanismos mediados por anticorpos possam iniciar muitas formas de glomerulonefrite, existem agora evidências consideráveis de que células T sensibilizadas causam algumas formas de injúria glomerular e estão envolvidas na progressão de muitas glomerulonefrites. ¹⁴ Pistas do papel da imunidade celular incluem a presença de macrófagos e células T ativadas e seus produtos no glomérulo em algumas formas de glomerulonefrite humana e experimental; ¹⁵ Evidência *in vitro* e *in vivo* da ativação linfocítica na exposição ao antígeno na glomerulonefrite humana e experimental; anulação da injúria glomerular pela depleção de linfócitos; e tentativas bem sucedidas de induzir injúria glomerular pela transferência de célula T de animais nefríticos para receptores normais. A evidência é mais forte para certos tipos de glomerulonefrite crescêntica experimental, que os anticorpos para MBG podem iniciar a injúria glomerular, mas os linfócitos T ativados podem propagar a inflamação. ¹⁵

Ativação da Via Alternativa do Complemento

A ativação da via alternativa do complemento ocorre na entidade clínico-patológica chamada de doença dos depósitos densos, também conhecida como *glomerulonefrite membranoproliferativa (GNMP tipo II)* podendo ocorrer em algumas formas de glomerulonefrite proliferativa. Este mecanismo é discutido posteriormente.

Injúria de Células Epiteliais

Pode ser induzida por anticorpos para antígenos das células epiteliais viscerais; por toxinas, como no modelo experimental de proteinúria induzida por puromicina aminonucleosídeo; conceivelmente por certas citocinas; ou por fatores ainda pouco entendidos, como no caso da doença da lesão mínima e na glomerulosclerose segmentar focal, discutidas posteriormente. Tais injúrias são refletidas morfológicamente por alterações nas células epiteliais viscerais, que incluem destruição dos processos pediculares, vacuolização, retração e destacamento das células da MBG, e funcionalmente por proteinúria. Hipotetiza-se que o destacamento das células epiteliais viscerais seja causado pela perda das interações adesivas com a membrana basal e que

este destacamento contribua para o extravasamento de proteínas ([Fig. 20-6](#)).

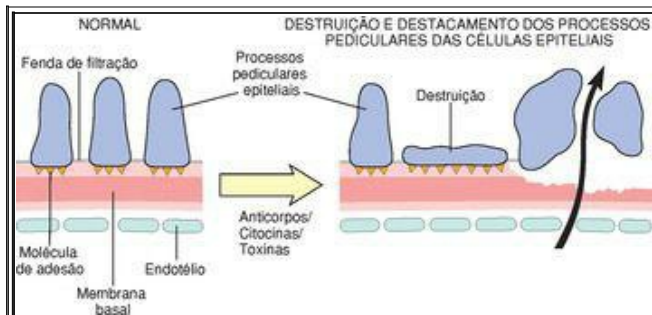


FIGURA 20-6

Injúria de célula epitelial. A sequência postulada é uma consequência de anticorpos específicos para antígenos das células epiteliais, toxinas, citocinas ou outros fatores que causam injúrias; estes resultam em destruição dos processos pediculares e algumas vezes destacamento das células epiteliais e extravasamento de proteínas através da MBG e das fendas de filtração defeituosas.

Mediadores da Lesão Glomerular

Uma vez que reagentes imunológicos ou células T sensibilizadas se localizaram no glomérulo, como se segue o dano glomerular? Os mediadores – tanto células quanto moléculas – são os suspeitos comuns envolvidos na inflamação aguda ou crônica, descritas no [Capítulo 2](#), e somente uns poucos são realçados aqui ([Fig. 20-7](#)).

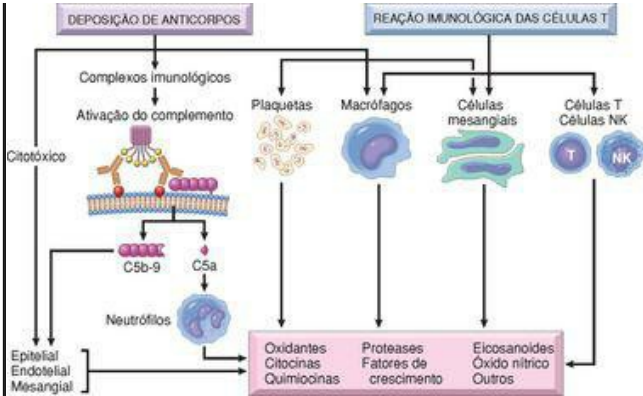


FIGURA 20-7

Mediadores da injúria glomerular imunológica incluindo células e mediadores solúveis (ver texto).

Células

Neutrófilos e *monócitos* infiltram o glomérulo em certos tipos de glomerulonefrite, largamente como resultado da ativação do complemento, resultando na geração de agentes quimiotáticos (principalmente C5a), mas também pela aderência e ativação mediada por Fc. Os neutrófilos liberam proteases, que causam degradação da MBG; radicais livres derivados do oxigênio, que causam danos celulares; e metabólitos do ácido aracdônico, que contribuem para as reduções da TFG.

Macrófagos, *linfócitos T* e *células natural killer*, que infiltram o glomérulo nas reações mediadas por anticorpos e por células, quando ativados liberam um grande número de moléculas biologicamente ativadas.

Plaquetas se agregam ao glomérulo durante a injúria mediada imunologicamente. Sua liberação de eicosanóides e fatores de crescimento pode contribuir para as manifestações de glomerulonefrite. Agentes antiplaquetários têm efeitos benéficos tanto na glomerulonefrite humana quanto experimental.

Células glomerulares residentes, particularmente células mesangiais, podem ser estimuladas a produzir diversos mediadores inflamatórios, inclusive espécies reativas de oxigênio (ROS), citocinas, quimiocinas, fatores de crescimento, eicosanóides, óxido nítrico e endotelina. Na ausência de infiltração leucocítica, elas podem iniciar respostas inflamatórias no glomérulo.

Mediadores Solúveis

Virtualmente todos os mediadores químicos inflamatórios conhecidos foram implicados na injúria glomerular.

Os *componentes quimiotáticos do complemento* induzem o influxo de leucócitos (injúria dependente de neutrófilo e do complemento) levando à formação de C5b-C9, o complexo de ataque da membrana. O C5b-C9 causa lise celular, mas, além disso, estimula as células mesangiais a produzir oxidantes, proteases e outros mediadores. Logo, mesmo na ausência de neutrófilos, o C5b-C9 pode causar proteinúria, como foi postulado na glomerulopatia membranosa.

Eicosanóides, óxido nítrico, angiotensina e endotelina estão envolvidos nas alterações hemodinâmicas.

Citocinas, particularmente IL-1 e TNF, que podem ser produzidos por leucócitos infiltrantes e células glomerulares residentes, induzem adesão de leucócitos e uma variedade de outros efeitos.

Quimiocinas como a proteína quimioatrativa de monócitos 1 e o CCL5 promovem o influxo de monócitos e linfócitos. Os *fatores de crescimento* como fator de crescimento derivado de plaquetas (PDGF) estão envolvidos na proliferação de células mesangiais. ¹⁶ O TGF- β , o fator de crescimento do tecido conjuntivo e o fator de crescimento de fibroblastos parecem ser críticos na deposição de MEC e na hialinização, levando à glomerulosclerose na injúria crônica. ¹⁷ O fator de crescimento endotelial vascular (VEGF) parece manter a integridade endotelial e pode ajudar a regular a permeabilidade capilar.

O *sistema de coagulação* também é um mediador do dano glomerular. A fibrina está frequentemente presente no glomérulo na glomerulonefrite, e a fibrina pode vazar para o espaço de Bowman, servindo de estímulo para a proliferação de células epiteliais parietais (formação crescente). A deposição de fibrina é amplamente mediada pela estimulação da atividade pró-coagulante dos macrófagos. O inibidor do ativador de plasminogênio-1 está ligado à trombose aumentada e à fibrose pela inibição da degradação de fibrina e de proteínas de matriz.

MECANISMOS DE PROGRESSÃO NAS DOENÇAS GLOMERULARES

Até o momento discutimos os mecanismos e mediadores imunológicos que *iniciam* a injúria glomerular. O resultado desta injúria depende de diversos fatores, incluindo a gravidade inicial do dano renal, a natureza e a persistência dos antígenos, e o estado imunológico, idade e predisposição genética do hospedeiro.

Sabemos há muito tempo que qualquer doença renal, glomerular ou outra destrua os néfrons funcionais e reduza a TFG para cerca de 30% a 50% da normal, a progressão para a insuficiência renal terminal prossegue a uma taxa relativamente constante, independente do estímulo original ou da atividade da doença subjacente. Os fatores secundários que levam à progressão são de grande interesse clínico, já que podem ser alvos de terapias que atrasem ou mesmo evitem a jornada inexorável para a diálise ou para o transplante.

As duas principais características histológicas deste dano renal progressivo são a *glomerulosclerose segmentar focal* e a *fibrose túbulo-intersticial*; nós discutimos estas separadamente [1819](#) and [20](#)

Glomerulosclerose Segmentar Focal (GESF). Pacientes com esta alteração secundária desenvolvem proteinúria, mesmo se a doença primária não era glomerular. A glomerulosclerose parece iniciar pela *mudança adaptativa* que ocorre nos glomérulos relativamente não afetados dos rins doentes. [1920](#) and [21](#) Este mecanismo é citado por experimentos em ratos submetidos a ablação de massa renal por nefrectomia subtotal. A *hipertrofia compensatória* dos glomérulos remanescentes serve para manter a função renal nestes animais, mas a proteinúria e a glomerulosclerose segmentar se desenvolvem rapidamente, levando eventualmente à esclerose glomerular total e à uremia. A hipertrofia glomerular está associada a *alterações hemodinâmicas*, inclusive aumentos no fluxo sanguíneo glomerular, na filtração e na pressão transcápsular (hipertensão glomerular), e frequentemente com hipertensão sistêmica. A sequência de eventos ([Fig. 20-8](#)) que se acredita que leve à esclerose nesta condição está vinculada a injúrias de células endoteliais e epiteliais, permeabilidade glomerular aumentada para proteínas e acúmulo de proteínas na matriz mesangial. É seguida pela proliferação de células mesangiais, infiltração por macrófagos, acúmulo aumentado de matriz extracelular (MEC) e esclerose segmentar e eventualmente global do glomérulo. Isto resulta em reduções adicionais na massa de néfrons, ativação contínua destas alterações compensatórias e um círculo vicioso de glomerulosclerose contínua. A maioria dos mediadores da inflamação crônica e da fibrose, particularmente TGF- β , desempenha um papel na indução da esclerose. Atualmente, as intervenções mais bem-sucedidas para interromper estes mecanismos de glomerulosclerose progressiva envolvem o tratamento com inibidores do sistema renina-angiotensina, que não somente reduzem a hipertensão intraglomerular, mas também têm efeitos diretos em cada um dos mecanismos identificados acima. [21](#) De modo importante, estes agentes mostraram melhorar a progressão da esclerose, tanto em estudos animais como humanos. [20](#)

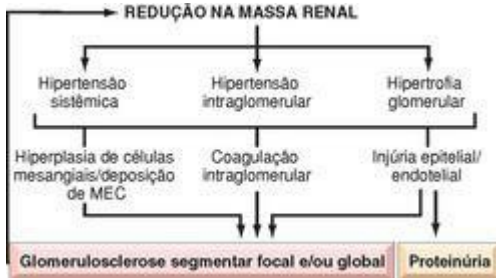

FIGURA 20-8

Glomerulosclerose segmentar focal associada à perda de massa renal. As alterações adaptativas nos glomérulos (hipertrofia e hipertensão capilar glomerular), como hipertensão sistêmica, causam injúrias epiteliais e endoteliais e proteinúria resultante. A resposta mesangial, envolvendo a proliferação de células mesangiais e a produção de MEC com a coagulação intraglomerular, causa a glomerulosclerose. Isto resulta em perda adicional de néfrons funcionais e um círculo vicioso de glomerulosclerose progressiva.

Contribuindo para a injúria progressiva da glomerulosclerose segmentar e focal está a incapacidade das células epiteliais viscerais maduras (podócitos) proliferar após a injúria. Isto pode levar à diminuição no número de podócitos glomerulares após uma injúria grave, resultando em perda de algumas destas células, levando a um processo pelo qual os podócitos restantes são anormalmente distendidos para manter uma barreira de filtração apropriada ou são incapazes de cobrir porções da MBG, que se torna desnuda de processos pediculares dos podócitos subjacentes. Estas alterações levam a uma filtração anormal de proteínas, como a perda de suporte estrutural para as paredes capilares glomerulares. Esta última alteração pode levar à dilatação da alça segmentada por causa das pressões intracapilares agora incompletamente opostas, com a formação subsequente de uma adesão fibrosa à cápsula de Bowman pelo segmento capilar protuberante e de uma eventual esclerose deste segmento. [22](#)

Fibrose Túbulo-intersticial. A injúria túbulo-intersticial, manifestada por dano tubular e inflamação intersticial, é um componente de muitas glomerulonefrites agudas e crônicas. A fibrose túbulo-intersticial contribui para a progressão tanto das doenças glomerulares imunológicas como não imunológicas, por exemplo, a nefropatia diabética. *De fato, existe frequentemente uma melhor correlação do declínio da função renal com a extensão do dano*

túbulo-intersticial do que com a gravidade da injúria glomerular. ¹⁸ Muitos fatores podem levar a tal injúria túbulo-intersticial, inclusive isquemia dos segmentos tubulares posteriores aos glomérulos escleróticos, inflamação crônica no interstício adjacente e dano ou perda do suprimento sanguíneo capilar peritubular. Trabalhos atuais também apontam para os efeitos da *proteinúria* na estrutura e função das células tubulares. ²³ Com base em estudos *in vitro* e em animais, acredita-se que a proteinúria cause *injúria direta às células tubulares e a ativação destas*. As células tubulares ativadas, por sua vez, expressam moléculas de adesão e produzem citocinas pró-inflamatórias, quimiocinas e fatores de crescimento que contribuem para a fibrose intersticial. As proteínas filtradas que podem produzir estes efeitos tubulares incluem citocinas, produtos do complemento, o ferro na transferrina, imunoglobulinas, metades lipídicas e proteínas plasmáticas modificadas por oxidação.

Tendo discutido os fatores na iniciação e na progressão da injúria glomerular, voltamos agora para a discussão das doenças glomerulares individuais. A [Tabela 20-5](#) resume as principais características clínicas e patológicas das principais formas de glomerulopatias primárias.

TABELA 20-5 Resumo das Principais Glomerulonefrites Primárias

Doença	Apresentação Clínica mais Frequente	Patogenia	Patologia Glomer	
			Microscopia Óptica	Microscopia de Fluorescência
Glomerulonefrite pós-infecciosa	Síndrome nefrítica	Mediada por complexos imunológicos; antígenos circulantes ou plantados	Proliferação endocapilar difusa; infiltração leucocítica	IgG granular e C3 na MBG e no mesângio
Síndrome de Goodpasture	Glomerulonefrite rapidamente progressiva	Antígeno COL4-A3 anti-MBG	Proliferação extracapilar com crescentes; necrose	IgG linear e C3; fibrinas nos crescentes
Glomerulonefrite crônica	Insuficiência renal crônica	Variável	Glomérulos hialinizados	Granular ou negativo
Glomerulopatia	Síndrome	Formação <i>in situ</i> de complexos imunológicos;	Espessamento difuso da parede	IgG granular

membranosa	nefrótica	maioria dos antígenos é desconhecida	capilar	e C3; difuso
Doença com lesão mínima	Síndrome nefrótica	Desconhecida; perda de poliânions glomerulares; injúria dos podócitos	Normal; lipídios nos túbulos	Negativo
Glomerulosclerose segmentar focal	Síndrome nefrótica; proteinúria não nefrótica	Desconhecida Nefropatia por ablação Fator plasmático (?); Injúria dos podócitos	Esclerose segmentar focal e hialinose	Focal; IgM + C3
Glomerulonefrite membranoproliferativa (GNMP) tipo I	Síndrome nefrótica/nefrótica	Complexo imunológico		IgG + C3; C1q + C4
Doença do depósito denso (GNMP) tipo II	Hematúria Insuficiência renal crônica	Autoanticorpos; via alternativa do complemento	Proliferação endocapilar e mesangial; espessamento da MBG; rompimento	C3 ± IgG; nenhum C1q ou C4
Nefropatia por IgA	Hematúria ou proteinúria recorrentes	Desconhecida	Glomerulonefrite proliferativa mesangial focal; ampliação mesangial	IgA ± IgG, IgM e C3 no mesângio

MBG, membrana basal glomerular

SÍNDROME NEFRÍTICA

As doenças glomerulares que se apresentam com síndrome nefrítica são frequentemente caracterizadas por inflamação nos glomérulos. O paciente nefrítico geralmente apresenta hematúria, grumos de células vermelhas na urina, azotemia, oligúria e hipertensão leve a moderada. A proteinúria e o edema são comuns, mas não são tão graves quanto aqueles encontrados na síndrome nefrótica, discutida posteriormente. A síndrome nefrítica aguda pode ocorrer nas doenças multissistêmicas como o LES e a poliangeite microscópica. Geralmente, é característica da glomerulonefrite proliferativa aguda sendo um componente importante da glomerulonefrite crescente, que é descrita posteriormente.

Glomerulonefrite Proliferativa (Pós-estreptocócica, Pós-infecciosa) Aguda

Como o nome indica, este grupo de doenças se caracteriza histologicamente por proliferação difusa das células glomerulares, associadas ao influxo de leucócitos. Estas lesões são geralmente causadas por complexos imunológicos. O antígeno incitante pode ser exógeno ou endógeno. O padrão prototípico da doença induzida por antígeno exógeno é a glomerulonefrite pós-infecciosa, enquanto a nefrite do LES, descrita no [Capítulo 6](#), é um exemplo de doença induzida por antígeno endógeno. As infecções subjacentes mais comuns são as estreptocócicas, mas o distúrbio também foi associado a outras infecções.

Glomerulonefrite Pós-estreptocócica

A frequência desta doença glomerular está diminuindo nos Estados Unidos, mas continua sendo um distúrbio razoavelmente comum pelo mundo.²⁴ Geralmente aparece de 1 a 4 semanas após a infecção estreptocócica da faringe ou da pele (impetigo). As infecções de pele estão comumente associadas à superpopulação e a uma higiene pobre. A glomerulonefrite pós-estreptocócica ocorre mais frequentemente em crianças de 6 a 10 anos de idade, mas adultos de qualquer idade também podem ser afetados.

Etiologia e Patogenia. Somente certas linhagens do grupo A de estreptococos β -hemolíticos são nefritogênicos, com mais de 90% dos casos trilhados pelos tipos 12, 4 e 1, que podem ser identificados pela tipagem da proteína M da parede celular.

A glomerulonefrite pós-estreptocócica é uma doença mediada imunologicamente. O período de latência entre a infecção e o início da nefrite é compatível com o tempo requerido para a produção de anticorpos e para a formação de complexos imunológicos. Titulações elevadas de anticorpos contra um ou mais antígenos estreptocócicos estão presentes na grande maioria dos pacientes. Os níveis do complemento no soro são baixos, compatíveis com a ativação do sistema complemento e o consumo de componentes do complemento. Existem depósitos imunológicos granulares nos glomérulos, provando o mecanismo mediado por complexos imunológicos. O componente antigênico estreptocócico responsável pela reação imunológica evitou sua identificação durante anos. Diversos *antígenos catiônicos*, incluindo um receptor estreptocócico de plasmina associado à nefrite (NAP1r), único para as linhagens nefritogênicas de estreptococos, podem ser encontrados nos glomérulos afetados. Outras evidências sugerem que a exotoxina piogênica estreptocócica B (SpeB) e seu precursor zimogênico (zSpeB), outra proteína que funciona como um receptor de plasmina, são os principais determinantes antigênicos na maioria

dos casos de glomerulonefrite pós-estreptocócica. ²⁵ Não se sabe se estes representam antígenos plantados na MBG, ou partes dos complexos imunológicos circulantes, ou ambos. As proteínas da MBG alteradas pelas enzimas estreptocócicas também foram implicadas como antígenos.

Morfologia. O quadro diagnóstico clássico é de um **glomérulo aumentado e hipercelular** (Fig. 20-9). A hipercelularidade é causada por (1) infiltração por leucócitos, tanto neutrófilos quanto monócitos; (2) proliferação de células endoteliais e mesangiais; e (3) em casos graves pela formação de crescentes. A proliferação e a infiltração de leucócitos são difusas, isto é, envolvem todos os lóbulos de todos os glomérulos. Há também um inchaço das células endoteliais e a combinação da proliferação, do inchaço e da infiltração leucocítica oblitera os lúmens capilares. Pode haver um edema intersticial e inflamação, e os túbulos frequentemente contêm grumos de células vermelhas.

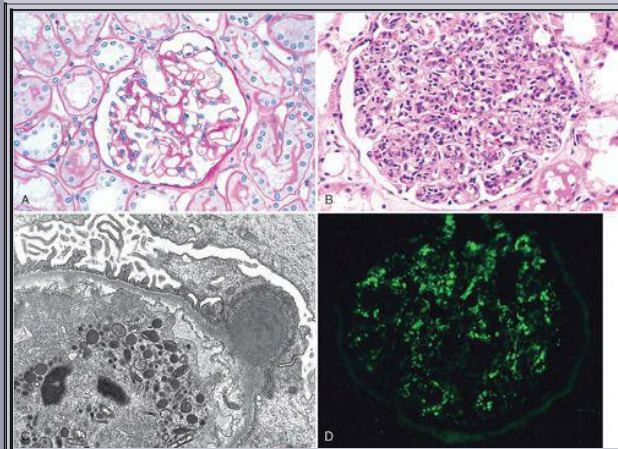


FIGURA 20-9

Glomerulonefrite proliferativa aguda. **A**, Glomérulo normal. **B**, A hipercelularidade glomerular é devida aos leucócitos intracapilares e à proliferação das células glomerulares intrínsecas. **C**, “Protuberância” subepitelial eletrondensa típica e um neutrófilo no lúmen.

D, A marcação imunofluorescente demonstra depósitos distintos, grosseiramente granulares da proteína C3 do complemento, correspondendo à protuberância ilustrada na parte C.

(A-C, cortesia do Dr. H. Rennke, Birgham and Women's Hospital, Boston, MA. D, cortesia de D.J. Kowaleska, University of Washington, Seattle, WA.)

Por **microscopia de fluorescência**, existem depósitos granulares de IgG, IgM e C3 no mesângio e ao longo da MBG ([Fig. 20-9D](#)). Embora os depósitos de complexos imunológicos estejam quase universalmente presentes, eles são frequentemente focais e esparsos. Os **achados da microscopia eletrônica** característicos são depósitos eletrondensos, discretos e amorfos no lado epitelial da membrana, tendo frequentemente a aparência de “protuberâncias” ([Fig. 20-9C](#)), presumivelmente representando os complexos antígeno-anticorpo na superfície das células epiteliais. Os depósitos subendoteliais e intramembranosos também são comumente observados, e os depósitos mesangiais podem estar presentes.

Curso Clínico. No caso clássico, uma criança jovem desenvolve abruptamente mal-estar, febre, náusea, oligúria e hematúria (urina esfumada ou com cor de coca-cola) de 1 a 2 semanas após a recuperação de um mal de garganta. Os pacientes têm grumos de células vermelhas na urina, proteinúria leve (geralmente menos de 1 g/dia), edema periorbital e hipertensão leve a moderada. Em adultos o início provavelmente é atípico, com uma aparência súbita de hipertensão e edema, frequentemente com elevação do NUS. Durante epidemia causada por infecções estreptocócicas nefritogênicas, a glomerulonefrite pode ser assintomática, descoberta somente na busca pela hematúria microscópica. Achados laboratoriais importantes incluem elevações das titulações dos anticorpos antiestreptocócicos e um declínio na concentração sérica de C3 e outros componentes da cascata do complemento.

Mais de 95% das crianças afetadas eventualmente se recuperam totalmente com uma terapia conservativa objetivando a manutenção do balanço de sódio e água. Uma pequena minoria de crianças (talvez menos de 1%) não melhora, se tornando gravemente oligúricas e desenvolvendo uma forma rapidamente progressiva de glomerulonefrite (descrita posteriormente). Alguns dos pacientes podem sofrer progressão lenta para a glomerulonefrite crônica com ou sem recorrência de um quadro nefrítico ativo. A pesada proteinúria prolongada e persistente e a TFG anormal marcam os pacientes com um prognóstico desfavorável.

Em adultos a doença é menos benigna. Embora o prognóstico geral seja bom, apenas em 60% dos *casos esporádicos*, os pacientes se recuperam prontamente. No restante as lesões glomerulares não se resolvem rapidamente, como manifestado por proteinúria persistente, hematúria e hipertensão. Em alguns destes pacientes, as lesões eventualmente desaparecem totalmente, mas outros desenvolvem glomerulonefrite crônica. Alguns pacientes desenvolverão uma síndrome de glomerulonefrite de progressão rápida.

Glomerulonefrite Aguda não Estreptocócica (Glomerulonefrite Pós-infecciosa)

Uma forma similar de glomerulonefrite ocorre esporadicamente em associação a outras infecções, inclusive bacterianas (p. ex., endocardite estafilocócica, pneumonia pneumocócica e meningococcemia), virais (p. ex., hepatite B, hepatite C, cachumba, infecção pelo vírus da imunodeficiência humana [HIV], varicela, e mononucleose infecciosa) e parasíticas (malária, toxoplasmose). Nestas condições, os depósitos granulares imunofluorescentes e as protuberâncias subepiteliais características da nefrite de complexos imunológicos, estão presentes.

A glomerulonefrite rapidamente progressiva (GNPR) é uma síndrome associada a injúria glomerular grave e não denota uma forma etiológica específica. É caracterizada clinicamente pela perda rápida e progressiva da função renal associada a oligúria grave e sinais de síndrome nefrítica; se não for tratada, a morte por insuficiência renal ocorre em semanas ou meses. *O quadro histológico mais comum é a presença de crescentes na maioria dos glomerulos* (glomerulonefrite crescêntica). Como discutido anteriormente, estes são produzidos pela proliferação das células epiteliais parietais que revestem a cápsula de Bowman e pela infiltração de monócitos e macrófagos.

Classificação e Patogenia. A GNPR pode ser causada por várias diferentes doenças, algumas restritas ao rim e outras sistêmicas. Embora um único mecanismo não possa explicar todos os casos, há poucas dúvidas de que na maioria dos casos a injúria glomerular seja mediada imunologicamente. Uma classificação divide a GNPR em três grupos com base nos achados imunológicos ([Tabela 20-6](#)). Em cada grupo a doença pode estar associada a um distúrbio conhecido ou pode ser idiopática.

TABELA 20-6 Glomerulonefrite Rapidamente Progressiva

TIPO I (ANTICORPO ANTI-MBG)

Renal limitada
Síndrome de Goodpasture

TIPO II (COMPLEXO IMUNOLÓGICO)

Idiopática
Glomerulonefrite pós-infecciosa
Nefrite do lúpus
Púrpura de Henoch-Schönlein (nefropatia da IgA)
Outras

TIPO III (NÃO IMUNOLÓGICAS)

Associada à ANCA
Idiopática
Granulomatose de Wegener
Poliangite microscópica

ANCA, anticorpos anticitoplasma de neutrófilos; MBG, membrana basal glomerular.

O primeiro tipo de GNPR é uma *doença induzida por anticorpos*, caracterizada por depósitos lineares de IgG e, em muitos casos, de C3 na MBG que são visualizados por imunofluorescência. ²⁶ Em alguns pacientes, os anticorpos anti-MBG reagem cruzadamente com as membranas basais alveolares do pulmão para produzir um quadro clínico de hemorragia pulmonar associada a insuficiência renal (*síndrome de Goodpasture*). A plasmaferese para remover os anticorpos circulantes patogênicos é geralmente parte do tratamento, que também inclui uma terapia para suprimir a resposta imunológica subjacente.

O antígeno de Goodpasture é um peptídeo na porção não colagenosa da cadeia α_3 do colágeno tipo IV. ⁵ O que induz a formação destes anticorpos não está claro na maioria dos pacientes. A exposição a vírus e solventes hidrocarbônicos (encontrados em pintura e corantes) foi implicada em alguns pacientes, assim como várias drogas e cânceres. Há uma alta prevalência de certos subtipos e haplótipos HLA (p. ex., HLA-DRB1) nos pacientes afetados, um achado consistente com predisposição genética para a autoimunidade. ²⁷

O segundo tipo de GNPR é o resultado da *deposição de complexos imunológicos*. Ela pode ser uma complicação de qualquer nefrite por complexos imunológicos, inclusive glomerulonefrite pós-infecciosa, nefrite por lúpus, nefropatia por IgA e púrpura de Henoch-Schölein. Em todos esses casos, estudos de imunofluorescência revelam o padrão granular de marcação característico da deposição de complexos imunológicos. Este tipo de GNPR frequentemente demonstra proliferação celular nos tufo glomerulares, além da formação de crescentes. Estes pacientes geralmente não podem ser ajudados pela plasmaferese e requerem tratamento para a doença subjacente.

O terceiro tipo de GNPR, também chamado de *tipo pauci-imune*, é definido pela ausência de anticorpos anti-MBG ou complexos imunológicos por imunofluorescência e microscopia eletrônica. A maioria dos pacientes com este tipo de GNPR tem *anticorpos anticitoplasma de neutrófilos* (ANCA) circulantes que produzem padrões de marcação citoplasmática (c) ou perinucleares (p) e, como foi observado ([Cap. 11](#)), desempenham um papel em algumas vasculites. Por isso, em alguns casos este tipo de GNPR é um componente de uma vasculite sistêmica como a granulomatose de Wegener ou poliangeite microscópica. Em muitos casos, a glomerulonefrite crescêntica pauci-imune é isolada e, portanto, idiopática. Mais de 90% destes casos idiopáticos têm c-ANCA ou p-ANCA no soro. ²⁶ A presença de ANCA circulantes tanto na glomerulonefrite crescêntica idiopática quanto em casos de glomerulonefrite crescêntica, que ocorre como componente da vasculite sistêmica e as características patológicas similares em ambas as condições, levaram à ideia de que estes distúrbios são patogeneticamente relacionados. De acordo com este conceito, todos os casos de glomerulonefrite crescêntica do tipo pauci-imune são manifestações de vasculite de pequenos vasos ou poliangeite, à qual é limitada aos capilares glomerulares e talvez peritubulares nos casos de glomerulonefrite crescêntica idiopática. A distinção clínica entre a vasculite sistêmica com envolvimento renal pauci-imune e a glomerulonefrite crescêntica idiopática consequentemente se tornou não evidente, já que estas entidades são vistas como parte de um espectro de doença vasculítica. Os ANCA provaram ser inestimáveis como marcadores diagnósticos altamente sensíveis para a glomerulonefrite crescêntica pauci-imune, mas a prova do seu papel com causa direta desta glomerulonefrite foi evasiva. Fortes evidências recentes de seu potencial patogênico foram obtidas através de estudos

em camundongos que mostraram que a transferência de anticorpos contra a mieloperoxidase (o alvo antigênico da maioria dos p-ANCAs) induz a uma forma de GNPR. [28](#)

Para resumir, todos os três tipos de GNPR podem estar associados a uma doença renal ou extrarrenal bem definida, mas em muitos casos (~50%), o distúrbio é idiopático. Dos pacientes com esta síndrome, cerca de um quinto tem glomerulonefrite mediada por anticorpos anti-MBG sem envolvimento pulmonar; um quarto tem glomerulonefrite crescente mediada por complexos imunológicos e o restante é do tipo não imunológico. *O denominador comum em todos os tipos de GNPR é a injúria glomerular grave.*

Morfologia. Os rins estão aumentados e pálidos, frequentemente com hemorragias petequiais nas superfícies corticais. Dependendo da causa subjacente, os glomérulos podem mostrar necrose focal, proliferação endotelial difusa ou focal e proliferação mesangial. O quadro histológico, no entanto, é dominado pelos **crencentes** distintivos ([Fig. 20-10](#)). Os crescentes são formados pela proliferação de células parietais e pela migração de monócitos e macrófagos no espaço urinário. Neutrófilos e linfócitos podem estar presentes. Os crescentes eventualmente obliteram o espaço Bowman e comprimem o tufo glomerular. **As fitas de fibrinas são frequentemente proeminentes entre as camadas celulares nos crescentes;** de fato, como discutido anteriormente, a fuga de fibrinogênio para o espaço de Bowman e sua conversão para fibrina são contribuintes importantes para a formação do crescente. Por microscopia de imunofluorescência, os casos mediados por complexos imunológicos mostram depósitos imunológicos granulares; os casos de síndrome de Goodpasture mostram uma fluorescência linear de MBG para Ig e complemento, e os casos não imunológicos têm pouco ou nenhum depósito de reagentes imunológicos. A microscopia eletrônica revela depósitos naqueles casos devido à deposição de complexos imunológicos (tipo II). A despeito do tipo, a microscopia eletrônica pode mostrar **rupturas distintas na MBG**, a injúria grave que permite que leucócitos, proteínas e mediadores inflamatórios alcancem o espaço urinário, onde induzem a formação do crescente ([Fig. 20-11](#)). Em determinado momento, a maioria dos crescentes sofre esclerose, mas a restauração da arquitetura glomerular normal pode ser realizada com uma terapia agressiva precoce.

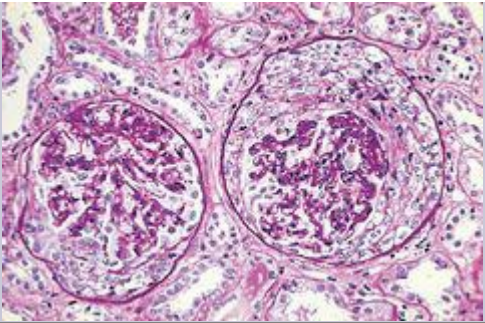


FIGURA 20-10

Glomerulonefrite crescêntica (coloração de PAS). Note os tufo glomerulares colapsados e a massa, em forma de crescente, de células epiteliais parietais proliferadas e de leucócitos, internamente à cápsula de Bowman.

(Cortesia do Dr. M.A. Venlatachalam, University of Texas Health Sciences Center, San Antonio, TX.)

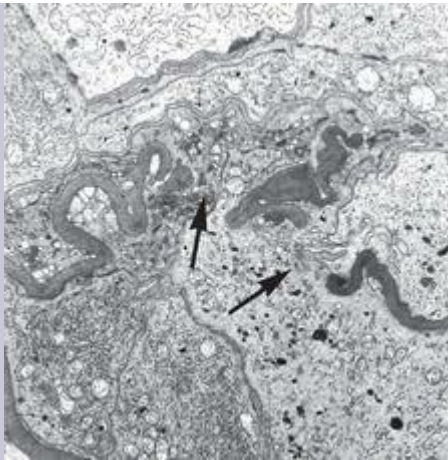


FIGURA 20-11

Glomerulonefrite crescêntica. Micrografia eletrônica mostrando o enrugamento característico da MBG com rupturas focais (*setas*).

Curso Clínico. As manifestações renais de todas as formas de glomerulonefrite crescente incluem hematúria com grumos de células vermelhas na urina, proteinúria moderada ocasionalmente alcançando a faixa nefrótica e hipertensão variável e edema. Na síndrome de Goodpasture o curso pode ser dominado por hemoptise recorrente ou mesmo por hemorragia pulmonar com risco de vida. Análises séricas dos anticorpos anti-MBG, de anticorpos antinucleares e dos ANCA são úteis no diagnóstico de subtipos específicos. Embora as formas brandas de injúria glomerular possam ceder, o envolvimento renal geralmente é progressivo ao longo de algumas semanas e culmina em oligúria grave. A recuperação da função renal pode ocorrer em consequência de uma plasmaferese (precoce) intensiva precoce combinada com esteroides e agentes citotóxicos na Síndrome de Goodpasture. Esta terapia pode reverter tanto a hemorragia pulmonar quanto a insuficiência renal. Outras formas de GNPR também respondem

bem aos esteroides e agentes citotóxicos. No entanto, a despeito da terapia, alguns pacientes podem eventualmente requerer diálise crônica ou transplante, particularmente se a doença for descoberta em um estágio tardio.

SÍNDROME NEFRÓTICA

Certas doenças glomerulares quase sempre produzem síndrome nefrótica. Além disso, muitas outras formas de glomerulopatias primárias e secundárias discutidas neste capítulo podem estar subjacentes à síndrome. Antes das principais doenças associadas à síndrome nefrótica serem apresentadas, as causas e a patofisiologia deste complexo clínico serão brevemente discutidas.

Fisiopatologia. As manifestações da síndrome nefrótica incluem:

1. *Proteinúria massiva*, com perda diária de 3,5 g ou mais de proteína (menos em crianças).
2. *Hipoalbuminemia*, com níveis plasmáticos de albumina menores que 3 g/dL.
3. *Edema generalizado*.
4. *Hiperlipidemia e lipidúria*.

Os vários componentes da síndrome nefrótica suportam uma relação lógica uns com os outros. O evento inicial é o desarranjo nas paredes capilares glomerulares resultando em *permeabilidade aumentada para proteínas plasmáticas*. A parede capilar glomerular, com seu endotélio, sua MBG e suas células epiteliais viscerais, atua como uma barreira por tamanho e carga através da qual o filtrado do plasma passa. A permeabilidade aumentada resultante tanto de alterações estruturais quanto físicoquímicas permite que proteínas escapem do plasma para o espaço urinário. *Segue-se então uma proteinúria massiva*.

A proteinúria pesada diminui os níveis de albumina sérica a uma taxa além da capacidade sintética compensatória do fígado, resultando em hipoalbuminemia e uma razão albumina-para-globulina invertida. O catabolismo renal aumentado da albumina filtrada também contribui para a hipoalbuminemia. O edema generalizado é, por sua vez, a consequência da diminuição da pressão osmótica do coloide sanguíneo com subsequente acúmulo de fluidos nos tecidos intersticiais. Também há uma *retenção de sódio e água*, o que agrava o edema ([Cap. 4](#)). Isto parece ser devido a diversos fatores, incluindo a secreção compensatória de aldosterona, mediada pela secreção de renina acentuada pela hipovolemia; o estímulo do sistema simpático; e uma redução na secreção de fatores natriuréticos como os peptídeos atriais. O edema é caracteristicamente macio e escavado, mais observado nas regiões pré-orbitais e porções dependentes do corpo. Pode ser massivo, com efusões pleurais e ascites.

A maior proporção de proteína perdida na urina é da albumina, mas as globulinas também são excretadas em algumas doenças. A razão das proteínas de baixo e alto peso molecular na urina em vários casos de síndrome nefrótica é a manifestação da *seletividade* da proteinúria. Uma *proteinúria altamente seletiva* consiste principalmente de proteínas de baixo peso molecular (albumina, 70 kD; transferrina, 76 kD de peso molecular), enquanto que uma *proteinúria fracamente seletiva* consiste de globulinas de alto peso molecular além da albumina.

A gênese da *hiperlipidemia* é complexa. A maioria dos pacientes com síndrome nefrótica tem níveis sanguíneos aumentados de colesterol, triglicerídeos, lipoproteína de densidade muito baixa, lipoproteínas de baixa densidade, lipoproteína Lp(a) e apoproteína e há uma diminuição na concentração das lipoproteínas de alta densidade em alguns pacientes. Estes efeitos parecem devidos em parte à *síntese aumentada de lipoproteínas no fígado, ao transporte anormal de*

partículas lipídicas circulantes e ao catabolismo diminuído. A lipidúria segue a hiperlipidemia, porque as lipoproteínas também extravasam através da parede capilar glomerular. Os lipídios aparecem na urina tanto como gordura livre como corpos de gordura ovais, representando as lipoproteínas reabsorvidas pelas células epiteliais tubulares e descamadas juntamente com as células degeneradas.

Os pacientes nefróticos são particularmente vulneráveis à *infecção*, especialmente estafilocócicas e pneumocócicas, provavelmente relacionado à perda de imunoglobulinas na urina. *Complicações trombóticas e tromboembólicas* também são comuns na síndrome nefrótica, devido em parte à perda de anticoagulantes endógenos (p. ex., antitrombina III) e antiplasminas na urina. A *trombose da veia renal*, que se acreditava ser a causa da síndrome nefrótica, é mais frequentemente uma *consequência* deste estado hipercoagulável, particularmente em pacientes com nefropatia membranosa (ver adiante).

Causas. As frequências relativas de diversas causas da síndrome nefrótica variam de acordo com a idade e a geografia. Em crianças com menos de 17 anos nos Estados Unidos, por exemplo, a síndrome nefrótica é quase sempre causada por uma lesão primária no rim; entre adultos, contrariamente, ela pode estar frequentemente associada a uma doença sistêmica. A [Tabela 20-7](#) representa uma composição derivada de diversos estudos das causas da síndrome nefrótica e é, portanto, apenas aproximada. As *causas sistêmicas* mais frequentes da síndrome nefrótica são o diabetes, a amiloidose e o LES. As mais importantes *lesões glomerulares primárias* são a *doença da lesão mínima, a glomerulopatia membranosa e a glomerulosclerose segmentar focal*. A primeira é mais comum em crianças nos Estados Unidos, a segunda é mais comum em adultos idosos e a glomerulosclerose segmentar focal ocorre em todas as idades. [29](#) Estas três lesões são discutidas individualmente nas seções seguintes. Outras causas primárias, as várias glomerulonefrites proliferativas incluindo GNMP, frequentemente se apresentam como uma síndrome mista com características nefróticas e nefriticas.

TABELA 20-7 Causas da Síndrome Nefrótica

	Prevalência (%)	
	*	
Causas	Crianças	Adultos
DOENÇA GLOMERULAR PRIMÁRIA		
Glomerulopatia Membranosa	5	30
Doença da lesão mínima	65	10
Glomerulosclerose segmentar focal	10	35
Glomerulonefrite membranoproliferativa [†]	10	10

Outras glomerulonefritites proliferativas (focal, “mesangial pura”, nefropatia de IgA) †

10

15

DOENÇAS SISTÊMICAS

Diabetes melito

Amiloidose

Lúpus eritematoso sistêmico

Drogas (anti-inflamatórias não esteroidais, penicilamina, “heroína das ruas”)

Infecções (malária, sífilis, hepatite B e C, HIV)

Doenças malignas (carcinoma, linfoma)

Miscelânea (alergia à picada de abelha, nefrite hereditária)

* Prevalência aproximada da doença primária = 95% de síndrome nefrótica em crianças, 60% em adultos. Prevalência aproximada de doença sistêmica = 5% em crianças, 40% em adultos.

† Glomerulonefrite membranoproliferativa e outras proliferativas podem ter síndrome nefríticas/nefróticas mistas

Nefropatia Membranosa

A nefropatia membranosa é uma causa comum de síndrome nefrótica em adultos. É caracterizada pelo espessamento difuso da parede capilar glomerular devido ao acúmulo de depósitos eletrondensos contendo Ig, ao longo do lado subepitelial da membrana basal. [30](#)

A glomerulopatia membranosa que ocorre associada a outras doenças sistêmicas e uma variedade de agentes etiológicos identificáveis é conhecida como glomerulopatia membranosa secundária. As associações mais observadas são as seguintes:

Drogas (penicilamina, captopril, ouro, drogas anti-inflamatórias não esteroidais [DAINES]): 1% a 7% dos pacientes com artrite reumatoide tratados com penicilamina ou ouro (drogas atualmente pouco utilizadas por causa disto) desenvolvem glomerulopatia membranosa. As DAINES, como veremos, também causam a doença da lesão mínima.

Tumores malignos subjacentes: particularmente carcinomas do pulmão e do cólon e melanoma. De acordo com alguns pesquisadores, eles estão presentes em até 5% a 10% dos adultos com glomerulopatia membranosa. [31](#)

LES: cerca de 10% a 15% da glomerulonefrite no LES é do tipo membranoso.

Infecções: (hepatite B crônica, hepatite C, sífilis, esquistossomíase, malária).

Outros distúrbios autoimunes: como a tireoidite podem estar subjacentes à glomerulopatia

membranosa secundária.

Em cerca de 85% dos pacientes nenhuma condição associada pode ser descoberta e a doença é considerada idiopática.

Patogenia. A glomerulopatia membranosa é uma forma de doença crônica mediada por complexo imunológico. Na glomerulopatia membranosa secundária, os antígenos incitantes podem algumas vezes ser identificados nos complexos imunológicos. Por exemplo, a glomerulopatia membranosa no LES está associada à deposição de complexos autoantígeno-anticorpo. Os antígenos que foram identificados nos depósitos em alguns pacientes incluem antígenos exógenos (p. ex., hepatite B, *Treponema*), antígenos endógenos não renais (p. ex., tiroglobulina) e antígenos endógenos renais (p. ex., a proteína de membrana endopeptidase neutra reconhecida pela transferência placentária de anticorpos maternos nos casos de nefropatia membranosa neonatal e possivelmente o receptor da fosfolipase A₂ nos casos adultos). ¹²

As lesões carregam uma semelhança surpreendente com aquelas da nefrite de Heymann experimental, que, como você deve lembrar, é induzida por anticorpos para um complexo antigênico de *megalina*. Ainda não se sabe se o antígeno similar está presente na maioria dos casos de glomerulopatia membranosa idiopática em humanos. A suscetibilidade à nefrite de Heymann em ratos e à glomerulopatia membranosa em humanos está ligada ao locus do complexo principal de histocompatibilidade, podendo influenciar a capacidade de produzir anticorpos para o antígeno nefrogênico. Logo, a glomerulopatia membranosa idiopática, como a nefrite de Heymann, é considerada como uma *doença autoimune ligada a genes de suscetibilidade e causada provavelmente por anticorpos para um autoantígeno renal*.

Como a parede capilar glomerular se torna defeituosa na glomerulopatia membranosa? Há uma escassez de neutrófilos, monócitos ou plaquetas nos glomérulos. A presença quase uniforme do complemento e o trabalho experimental corroborante sugerem uma ação direta do C5b-C9, a via que leva à formação do complexo de ataque da membrana. Postula-se que o C5b-C9 ative as células glomerulares epiteliais e mesangiais, induzindo-as a liberar proteases e oxidantes, causando injúrias na parede capilar e um extravasamento aumentado de proteínas. ³²

Morfologia. Por microscopia óptica os glomérulos aparecem normais nos estágios iniciais da doença ou exibem um **espessamento uniforme e difuso da parede capilar glomerular** (Fig. 20-12A). Por microscopia eletrônica o espessamento é causado pelos depósitos densos irregulares dos complexos imunológicos entre a membrana basal e as células epiteliais subjacentes, as últimas tendo os processos pediculares destruídos (Fig. 20-12B e D). O material da membrana basal é assentado entre estes depósitos, aparecendo como espículas irregulares se projetando da MBG. Estas espículas são mais bem observadas por colorações de prata, que coram a membrana basal, mas não os depósitos, em preto. Na ocasião, estas espículas se espessam para produzir protrusões semelhantes a cúpulas e eventualmente se fecham sobre os depósitos imunológicos, encobrendo-os com uma membrana irregular espessada. A microscopia de imunofluorescência demonstra que os depósitos granulares contêm tanto imunoglobulinas quanto complemento (Fig. 20-12C). Com o avanço da doença a esclerose pode ocorrer; ao longo do tempo os glomérulos podem se tornar totalmente

esclerosados. As células epiteliais dos túbulos proximais contêm gotas de reabsorção de proteínas e pode haver uma inflamação intersticial de células mononucleares considerável.

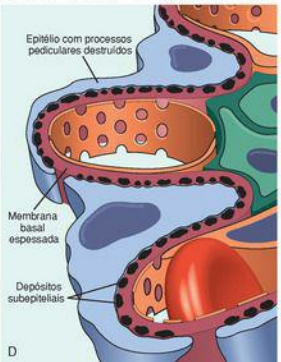
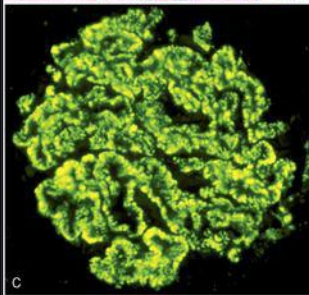
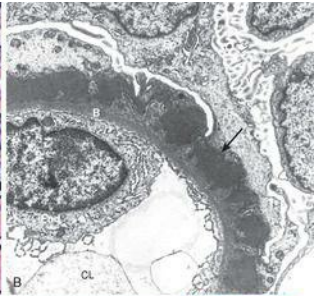
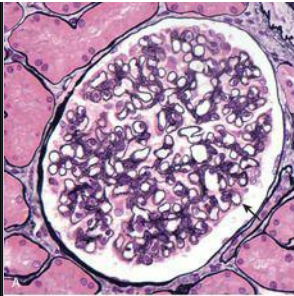


FIGURA 20-12

Nefropatia membranosa. **A**, Coloração pela prata metenamina. Note o espessamento difuso evidente das paredes capilares sem um aumento no número de células. Há “espículas” proeminentes da matriz corada com prata (*seta*) se projetando da lamina densa da membrana basal em direção ao espaço urinário, que separa e envolve os complexos imunológicos depositados que não possuem afinidade para a coloração por prata. **B**, Micrografia eletrônica mostrando depósitos eletrondensos (*setas*) ao longo do lado

epitelia da membrana basal (B). Observe a destruição dos processos pediculares sobrejacentes aos depósitos. CL. Lúmen capilar; End, endotélio; Ep, epitélio. C, Depósitos granulares imunofluorescentes característicos de IgG próximo à MBG. D, Representação diagramática da nefropatia membranosa.

(A, Cortesia do Dr. Charles Lassman, UCLA School of Medicine, Los Angeles, CA.)

Aspectos Clínicos. Em um indivíduo anteriormente saudável, este distúrbio geralmente tem um início insidioso de síndrome nefrótica ou, em 15% dos pacientes, com proteinúria não nefrótica. A hematúria e a hipertensão leve estão presentes em 15% a 35% dos casos. É necessário, em qualquer paciente, excluir primeiro as causas secundárias descritas anteriormente, já que o tratamento da condição subjacente (neoplasma maligno, infecção ou LES) ou a descontinuação da droga ofensiva pode reverter a injúria.

O curso da doença é variável, mas geralmente indolente. Em contraste à doença da lesão mínima, descrita posteriormente, a proteinúria é não seletiva e geralmente não responde bem à terapia com corticosteroides. A progressão está associada à esclerose crescente dos glomérulos, aumentando a creatinina sérica que reflete em insuficiência renal e no desenvolvimento de hipertensão. Embora a proteinúria persista em mais de 60% dos pacientes, somente 10% morrem ou progridem para a falência renal dentro de 10 anos e não mais de 40% eventualmente desenvolvem insuficiência renal. A esclerose concorrente dos glomérulos na biópsia renal no momento do diagnóstico é um indicador de um prognóstico ruim. Remissões espontâneas e resultados relativamente benignos ocorrem mais comumente em mulheres e naqueles com proteinúria em uma faixa não nefrótica. Por causa do curso variável da doença, é difícil avaliar a efetividade geral dos corticosteroides ou outras terapias imunossupressivas no controle da proteinúria ou da progressão.

Doença da Lesão Mínima

Este distúrbio relativamente benigno é a *causa mais frequente de síndrome nefrótica em crianças*, mas é menos comum em adultos ([Tabela 20-7](#)). Ela é caracterizada pela destruição difusa dos processos pediculares das células epiteliais viscerais (podócitos) nos glomérulos que aparecem virtualmente normais por microscopia óptica. O pico de incidência é entre 2 e 6 anos de idade. A doença algumas vezes ocorre após uma infecção respiratória ou uma imunização profilática de rotina. Seu aspecto mais característico é sua resposta geralmente dramática à terapia com corticosteroides. [33](#)

Etiologia e Patogenia. Embora a ausência de depósitos imunológicos no glomérulo exclua os mecanismos clássicos de complexos imunológicos, diversas características da doença apontam para uma base imunológica, [34](#) inclusive (1) a associação clínica com infecções respiratórias e imunizações profiláticas; (2) a resposta aos corticosteroides e/ou outras terapias imunossupressivas; (3) a associação com outros distúrbios atópicos (p. ex., eczema, rinite); (4) a prevalência aumentada em certos haplótipos HLA em pacientes com doença da lesão mínima

associada a atopia (sugerindo uma predisposição genética); (5) a incidência aumentada da doença da lesão mínima em pacientes com linfoma de Hodgkin, nos quais os defeitos na imunidade mediada por células T são bem conhecidos; e (6) relatos de fatores indutores de proteinúria no plasma ou em sobrenadantes de linfócitos de pacientes com a doença da lesão mínima.

A principal hipótese atual é de que a doença da lesão mínima envolve algumas disfunções imunológicas, eventualmente resultando na produção de uma citocina que danifica as células epiteliais viscerais e causa proteinúria. As alterações ultraestruturais apontam para uma *injúria primária de células epiteliais viscerais* e estudos em modelos animais sugerem a perda de poliânions. Logo, os defeitos na barreira por carga podem contribuir para a proteinúria. A verdadeira rota pela qual as proteínas atravessam a parte de células epiteliais da parede capilar permanece um enigma. As possibilidades incluem a passagem transcelular através das células epiteliais, passagem através de espaços residuais entre processos pediculares remanescentes, mas danificados, ou através de espaços anormais que se desenvolvem abaixo da porção dos processos pediculares que limitam diretamente a membrana basal, ou extravasamento através de focos nos quais as células epiteliais se destacaram da membrana basal.

Informações adicionais sobre os mecanismos pelos quais a injúria das células epiteliais resulta em proteinúria na doença da lesão mínima, na glomerulosclerose segmentar focal e em entidades relacionadas vieram da descoberta de mutações em diversas proteínas podocíticas, incluindo a *nefrina* e *apodocina*, discutidas na seção da glomerulosclerose focal abaixo. Estas proteínas estruturais estão localizadas no diafragma fenestrado e a síndrome nefrótica que resulta das mutações nestas proteínas mostra que os defeitos estruturais dos podócitos são suficientes para causar uma proteinúria evidente na ausência de uma injúria imunológica. Uma mutação no gene da nefrina causa uma forma hereditária de síndrome nefrótica congênita (Tipo Finlândes) com mudanças mínimas da morfologia glomerular. [8](#)

Morfologia. Os glomérulos são normais por microscopia óptica ([Fig. 20-13](#)). Por microscopia eletrônica a MBG parece normal, e nenhum material eletrondenso está depositado. **A principal lesão é nas células epiteliais viscerais, que mostram uma destruição uniforme e difusa dos processos pediculares**, sendo substituídos por um aro de citoplasma frequentemente mostrando vacuolização, inchaço e hiperplasia dos vilos ([Fig. 20-13](#)). Esta alteração, frequentemente chamada incorretamente de “fusão” dos processos pediculares, na verdade representa a simplificação da arquitetura das células epiteliais com achatamento, retração e dilatação dos processos pediculares. A destruição dos processos pediculares também está presente em outros estados proteinúricos (p. ex., glomerulopatia membranosa, nefropatia diabética); somente quando a destruição está associada a glomérulos normais por microscopia óptica é que o diagnóstico da doença da lesão mínima pode ser feito. As alterações epiteliais viscerais são completamente reversíveis após a terapia com corticosteroides, concomitantemente com a remissão da proteinúria. As células dos túbulos proximais estão frequentemente sobrecarregadas com lipídios e proteínas, refletindo uma reabsorção tubular de lipoproteínas passando através dos glomérulos doentes (daí, o nome histórico de **nefrose lipóide** para esta doença). Estudos por imunofluorescência não mostram depósitos de IgG ou de complemento.

Aspectos Clínicos. Apesar da proteinúria massiva, a função renal permanece boa e comumente não há hipertensão ou hematúria. A proteinúria geralmente é altamente seletiva, com a maioria das proteínas sendo de albumina. A maioria das crianças (>90%) com doença da lesão mínima responde rapidamente à terapia dos corticosteroides. No entanto, a proteinúria pode recorrer e alguns pacientes podem se tornar dependentes de esteroides ou resistentes a eles. Apesar disso, o prognóstico a longo prazo para os pacientes é excelente e mesmo a doença dependente de esteroides se resolve quando a criança atinge a puberdade. Embora os adultos sejam mais lentos para responder, seu prognóstico a longo prazo também é excelente.

Como foi observado, a doença da lesão mínima em adultos pode estar associada ao linfoma de Hodgkin e, menos frequentemente, outros linfomas e leucemias. Além disso, a doença da lesão mínima secundária pode ocorrer após uma terapia com DAINES, geralmente associada a uma nefrite intersticial aguda, que será descrita posteriormente neste capítulo.

Glomerulosclerose Segmentar Focal

Como o nome implica, *esta lesão é caracterizada por esclerose de alguns, mas não todos, os glomérulos (por isso ela é focal); e nos glomérulos afetados, somente uma porção do tufo capilar está envolvida (daí ser segmentada).* A glomerulosclerose segmentar focal frequentemente se manifesta clinicamente por síndrome nefrótica ou por proteinúria pesada.

Classificação e Tipos. A glomerulosclerose segmentar focal (GESF) ocorre nas seguintes condições: [35](#)

Como uma doença primária (glomerulosclerose segmentar focal idiopática).

Em associação com outras condições conhecidas, como a infecção por HIV (nefropatia associada a HIV), vício de heroína (nefropatia da heroína), doença falciforme e obesidade massiva.

Como um evento secundário, refletindo a cicatrização de lesões necrotizantes previamente ativas, em casos de glomerulonefrite focal (p. ex., nefropatia de IgA).

Como um componente da resposta adaptativa à perda de tecido renal (ablação renal, descrita anteriormente) em estágios avançados de outros distúrbios renais, como nefropatia de refluxo, nefropatia hipertensiva ou com agenesia renal unilateral.

Em formas hereditárias incomuns de síndrome nefrótica onde a doença, em algumas raças, é causada por mutações em genes que codificam proteínas localizadas no diafragma fenestrado, p. ex., podocina, α -actinina 4 e TRPC6 (canal de cálcio receptor de potencial transitório-6).

A *glomerulosclerose segmentar focal idiopática* é responsável por até 10% a 35% dos casos de síndrome nefrótica em crianças e adultos em muitas séries, respectivamente. A GESF (tanto as formas primária quanto secundária) tem aumentado em incidência e agora é a causa mais comum de síndrome nefrótica em adultos nos Estados Unidos, [29](#) particularmente em pacientes hispânicos e afro-americanos. Os sinais clínicos diferem daqueles da doença da lesão mínima nos seguintes aspectos: (1) há uma alta incidência de hematúria, uma TFG reduzida e hipertensão; (2) a proteinúria é mais frequentemente não seletiva; (3) há uma resposta fraca à

terapia com corticosteroides; e (4) há uma progressão para doença renal crônica, com pelo menos 50% desenvolvendo uma doença de estágio terminal dentro de 10 anos.

Patogenia. Se a GESF idiopática é uma doença distinta ou é simplesmente uma fase na evolução de um subgrupo de pacientes com a doença da lesão mínima permanece não resolvido. Acredita-se que a degeneração característica e a ruptura focal das células epiteliais viscerais representem uma acentuação da alteração difusa das células epiteliais típica da doença da lesão mínima. *É este dano epitelial que é o marco da GESF.* Múltiplos mecanismos diferentes podem causar este dano epitelial, incluindo as citocinas circulantes e os defeitos geneticamente determinados que afetam os componentes do complexo do diafragma fenestrado. A hialinose e a esclerose que se originam do aprisionamento de proteínas plasmáticas nos focos extremamente hiperpermeáveis e da deposição aumentada de MEC. A recorrência da proteinúria dentro de 24 horas após o transplante, com progressão subsequente para lesões patentes de GESF, sugere que um fator circulante, talvez uma citocina, possa ser a causa do dano epitelial em alguns pacientes. Um fator não Ig de aproximadamente 50 kD que causa proteinúria foi isolado do soro de tais pacientes, mas uma caracterização mais precisa deste fator ainda não foi realizada. [36](#)

Morfologia. Por microscopia óptica as lesões focais e segmentadas podem envolver somente uma minoria dos glomérulos e podem se passar despercebidas se a amostra da biópsia contiver um número insuficiente de glomérulos ([Fig. 20-14A](#)). As lesões tendem inicialmente a envolver os glomérulos justamedulares, embora se tornem subsequentemente mais generalizados. Nos segmentos escleróticos há um colapso das alças capilares, um aumento na matriz e uma deposição segmentada de proteínas plasmáticas ao longo da parede capilar (hialinose), o que pode se tornar tão pronunciado que oclua os lúmens capilares. As gotículas lipídicas e as células espumosas estão frequentemente presentes ([Fig. 20-14B](#)). Os glomérulos que não mostram lesões segmentadas, geralmente parecem normais na microscopia óptica, mas podem apresentar uma matriz mesangial aumentada. Na microscopia eletrônica tanto as áreas escleróticas quanto não escleróticas mostram uma destruição difusa dos processos pediculares e há também um destacamento focal das células epiteliais e um desnudamento da MBG subjacente. Por microscopia de imunofluorescência, IgM e C3 podem estar presentes nas áreas escleróticas e/ou no mesângio. Além da esclerose focal, pode haver uma hialinose pronunciada e um espessamento das arteríolas aferentes. Com a progressão desta doença, os números aumentados de glomérulos passam a ser envolvidos e a esclerose se espalha dentro de cada glomérulo. Em determinado momento, isto leva à esclerose total (i.e., global) do glomérulo, com uma atrofia tubular pronunciada e uma fibrose intersticial.

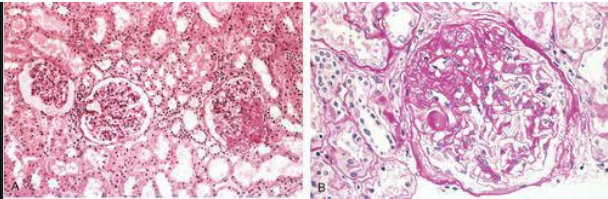


FIGURA 20-14

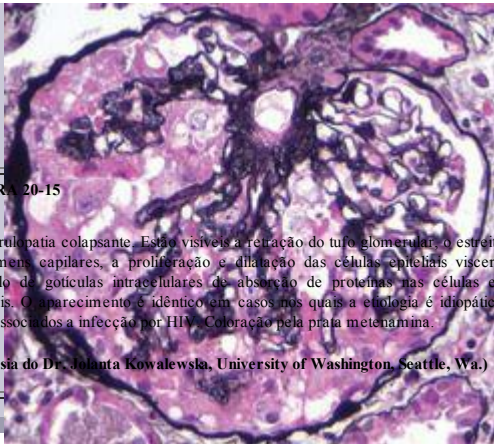
Glomerulosclerose segmentar focal, coloração de PAS. **A**, Imagem em pequeno aumento da esclerose segmentar em um dos três glomérulos (às 3 horas). **B**, Vista em grande aumento da insudação hialina e dos lipídios (pequenos vacúolos) na área esclerótica.

Uma variante morfológica da GESF, chamada de **glomerulopatia colapsante**, é caracterizada pela retração e/ou colapso do tufo glomerular inteiro, com ou sem lesões de GESF adicionais ao tipo descrito acima ([Fig. 20-15](#)). Um aspecto característico é a proliferação e a hipertrofia das células epiteliais viscerais glomerulares. Esta lesão pode ser idiopática, mas é a lesão mais característica da nefropatia associada ao HIV. Em ambos os casos ela está associada a uma injúria tubular proeminente com formação de microcistos. Ela tem um prognóstico particularmente pobre. [37,38](#)

FIGURA 20-15

Glomerulopatia colapsante. Estão visíveis a retração do tufo glomerular, o estreitamento dos lumens capilares, a proliferação e dilatação das células epiteliais viscerais e o acúmulo de gotículas intracelulares de absorção de proteínas nas células epiteliais viscerais. O aparecimento é idêntico em casos nos quais a etiologia é idiopática e em casos associados a infecção por HIV. Coloração pela prata metenamina.

(Cortesia do Dr. Jolanta Kowalewska, University of Washington, Seattle, Wa.)



A descoberta de uma base genética para alguns casos de GESF e outras causas de síndrome nefrótica melhorou o entendimento da patogenia da proteinúria na síndrome nefrótica e forneceu novos métodos para o diagnóstico e o prognóstico dos pacientes afetados. O primeiro gene relevante a ser identificado, o *NPHS1*, se localiza no cromossomo 19q13 e codifica a proteína *nefrina*.⁸ A nefrina é um componente-chave do diafragma fenestrado (Fig. 20-3), a estrutura em forma de fecho eclair entre os processos pediculares dos podócitos que pode controlar a permeabilidade glomerular. Foram identificadas diversas mutações do gene *NPHS1* que dão origem à *síndrome nefrótica congênita* do tipo Finlandês, produzindo uma glomerulopatia semelhante à doença da lesão mínima com uma destruição extensa dos processos pediculares. O diagnóstico pré-natal da síndrome nefrótica congênita é possível pela análise do gene *NPHS1*.

Um padrão distintivo de GESF autossômica recessiva resulta de mutações no gene *NPHS2*, que se localiza no cromossomo 1q25-q31 e codifica o produto proteico *podocina*. A podocina também foi localizada no diafragma fenestrado. As mutações no *NPHS2* resultam em uma síndrome nefrótica resistente a esteroides com início na infância. As mutações na podocina podem ser responsáveis por até 30% dos casos de síndrome nefrótica resistente a esteroides em crianças.^{8,39} Um terceiro grupo de mutações no gene que codifica a proteína podocítica ligante de actina, α -actinina-4, está envolvido em alguns casos de GESF autossômica dominante, a qual pode ser insidiosa no início, mas tem uma alta taxa de progressão para a insuficiência renal.³⁹

Um quarto tipo de mutação foi encontrado em alguns parentes com GESF com início na vida

adulto, no gene que codifica o TRPC6. Esta proteína é amplamente expressa, inclusive nos podócitos, e as mutações patogênicas podem perturbar a função dos podócitos por aumentar o fluxo de cálcio nestas células.

O que essas proteínas têm em comum é a sua localização no diafragma fenestrado e nas estruturas citoesqueléticas podocíticas adjacentes. Suas funções e interações específicas não são completamente entendidas, mas está claro que a integridade de cada uma é necessária para manter a barreira de filtração glomerular normal. Componentes adicionais do aparato podócito/diafragma fenestrado, como a proteína associada a CD2 (CD2AP), foram identificados e também podem contribuir para a proteinúria, como foi sugerido em estudos de camundongos *nocaut* (mas só demonstrados raramente em humanos).⁶ Embora a identificação destes defeitos genéticos tenha esclarecido a patogenia de alguns casos da chamada síndrome nefrótica idiopática, muitos outros fatores contribuem para os defeitos na permeabilidade. Estes incluem interações célula-célula e célula-matriz, particularmente aquelas mediadas por integrinas $\alpha\beta_1$, distroglicanos e lamininas. Os defeitos nestas interações também podem causar a perda da adesão podocítica à MBG.


A *GESF por ablação renal*, uma forma secundária de GESF, ocorre como consequência de doenças glomerulares e não glomerulares que causam redução no tecido renal funcional, particularmente a nefropatia de refluxo e a agenesia unilateral. Estas podem levar à glomerulosclerose progressiva e à falência renal. A patogenia da GESF nesta condição foi descrita anteriormente neste capítulo.

Curso Clínico. Há uma pequena tendência para a remissão espontânea na GESF idiopática e as respostas à terapia com corticosteroides são variáveis. No geral, as crianças têm um melhor prognóstico do que os adultos. A progressão para falência renal ocorre a taxas variáveis. Cerca de 20% dos pacientes seguem um curso rápido incomum, com a proteinúria massiva não tratável terminando em falência renal dentro de 2 anos. As recorrências são vista em 25% a 50% dos pacientes que recebem aloenxertos.

Nefropatia Associada ao HIV

A infecção por HIV pode resultar diretamente ou indiretamente em diversas complicações renais, incluindo falência renal aguda e/ou nefrite intersticiais aguda induzidas por drogas e infecção, microangiopatias trombóticas, glomerulonefrite pós-infecciosa e, *mais comumente*, uma forma grave de uma variante colapsante de GESF.⁴⁰ A última ocorre em 5% a 10% dos indivíduos infectados com HIV em algumas categorias, mais frequentemente em negros do que em brancos. Em casos raros a síndrome nefrótica precede o desenvolvimento da síndrome da imunodeficiência adquirida. Os aspectos morfológicos são caracterizados por:

Uma alta frequência da variante colapsante de GESF ([Fig. 20-16](#)).



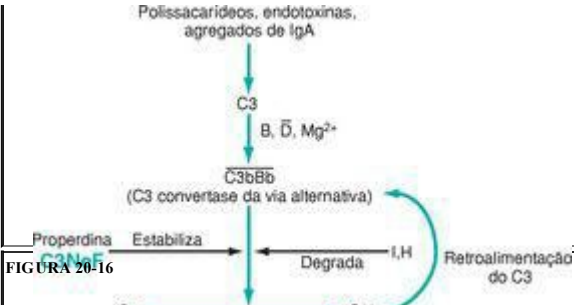


FIGURA 20-16

A via alternativa do complemento na GNMP. Note que o C3NeF, um anticorpo presente no soro de indivíduos com glomerulonefrite membranoproliferativa, atua no mesmo passo da properdina, servindo para estabilizar a C3 convertase da via alternativa, acentuando assim a ativação e o consumo de C3, causando hipocomplementemia.

Uma dilatação cística focal surpreendente dos segmentos tubulares, que estão repletos de material proteináceo e inflamação e fibrose.

A presença de um grande número de inclusões túbulo-reticulares dentro das células endoteliais, detectadas por microscopia eletrônica. Tais inclusões, também presentes no LES, foram apresentadas como modificações do retículo endoplasmático induzidas pelo interferon- γ circulante. Elas não estão presentes na GESF idiopática e, portanto, podem ter um valor diagnóstico na amostra da biópsia.

A patogenia da GESF relacionada com o HIV e da injúria tubular é provavelmente decorrente da infecção das células glomerulares e tubulares pelo HIV, que foi detectado em alguns poucos casos por métodos muito sensíveis de reação em cadeia da polimerase. Estudos em modelos animais indicam que a lesão glomerular é mais especificamente o resultado da expressão podocítica dos produtos genéticos do HIV, *vpr* e *nef*. A liberação local ou sistêmica de citocinas alterada também pode modificar e promover esta injúria renal particular.

Glomerulonefrite Membranoproliferativa

A GNMP é caracterizada histologicamente por alterações na membrana basal glomerular, na proliferação das células glomerulares e na infiltração leucocítica. Como a proliferação é predominante no mesângio, mas também pode envolver as alças capilares, um sinônimo frequentemente utilizado é *glomerulonefrite mesangiocapilar*. A GNMP é responsável por 10% a

20% dos casos de síndrome nefrótica em crianças e adultos jovens. Alguns pacientes se apresentam somente com hematúria ou proteinúria na faixa não nefrótica, mas muitos outros têm um quadro nefrótico-nefrítico combinado. Como muitas outras glomerulonefrites, a GNMP tanto pode ser associada com outros distúrbios sistêmicos e agentes etiológicos conhecidos (GNMP secundária) quanto pode ser idiopática (GNMP primária). [41](#)

A GNMP primária é dividida em dois tipos principais com base nos achados ultraestruturais, imunofluorescentes e patológicos distintos: GNMP tipo I e tipo II (*doença do depósito denso*).

Patogenia. Na maioria dos casos de GNMP tipo I existem evidências de complexos imunológicos nos glomérulos e da ativação tanto da via clássica quanto da via alternativa do complemento. [42](#) Os antígenos envolvidos na GNMP idiopática são desconhecidos. Em muitos casos, acredita-se que estes sejam proteínas derivadas de agentes infecciosos como os vírus da hepatite C e B, que presumivelmente se comportam como antígenos “plantados” após a primeira ligação ou o aprisionamento nas estruturas glomerulares ou estão contidos em complexos imunológicos pré-formados depositados a partir da circulação.

A maioria dos pacientes com a doença do depósito denso (GNMP tipo II) tem anormalidades que sugerem a ativação da via alternativa do complemento. [43](#) Estes pacientes têm o C3 sérico consistentemente diminuído, mas o C1 e o C4 normais, os componentes do complemento inicialmente ativados pelos complexos imunológicos. Eles também têm níveis séricos diminuídos do fator B e da properdina, componentes da via alternativa do complemento. Nos glomérulos, o C3 e a properdina são depositados, mas a IgG não. Relembre que na via alternativa do complemento, o C3 é diretamente clivado a C3b ([Fig. 20-16](#); veja também [Capítulo 2, Fig. 2-14](#)). A reação depende da interação inicial do C3 com substâncias como polissacarídeos bacterianos, endotoxinas e agregados de IgA na presença dos fatores B e D. Isto leva à geração do C3bBb, a convertase C3 da via alternativa. Esta convertase C3 é lábil, sendo degradada pelos fatores I e H, mas ela pode ser estabilizada pela properdina. Mais de 70% dos pacientes com a doença do depósito denso têm um anticorpo circulante chamado *fator nefrítico C3 (C3NeF)*, que é um autoanticorpo que se liga à convertase C3 da via alternativa do complemento ([Fig. 20-16](#)). A ligação do anticorpo estabiliza a convertase, protegendo-a da degradação enzimática e logo favorecendo uma ativação persistente do C3 e uma hipocomplementemia. Também há uma diminuição da síntese de C3 pelo fígado, contribuindo para a hipocomplementemia profunda. Não se sabe precisamente como o C3NeF está relacionado à injúria glomerular e à natureza dos depósitos densos. A atividade do C3NeF também ocorre em alguns pacientes com uma doença geneticamente determinada, a *lipodistrofia parcial*, alguns dos quais desenvolvem a doença do depósito denso (GNMP tipo II).

Morfologia. Por microscopia óptica ambos os tipos de GNMP são similares. Os glomérulos são grandes e hipercelulares. A hiper celularidade é produzida pela proliferação de células no mesângio e a chamada proliferação endocapilar envolvendo o endotélio capilar e os leucócitos infiltrativos. Os crescentes estão presentes em muitos casos. Os glomérulos têm uma aparência “lobular” acentuada devido às células mesangiais proliferativas e à matriz mesangial aumentada ([Fig. 20-17](#)). A MBG está espessada, frequentemente segmentalmente; isto é mais evidente nas alças capilares periféricas. A parede glomerular

capilar frequentemente apresenta um “contorno duplo” ou uma aparência de “trilhos”, especialmente evidente nas colorações de prata ou PAS. Isto é causado pela “duplicação” da membrana basal (também comumente conhecida de rachadura), geralmente como resultado da síntese de uma nova membrana basal em resposta aos depósitos subendoteliais de complexos imunológicos. Dentro das membranas basais duplicadas há uma inclusão ou interposição de elementos celulares, que podem ser de origem mesangial, endotelial ou leucocítica. Estas interposições também dão origem ao aparecimento de membranas basais “rachadas” ([Fig. 20-18A](#)).

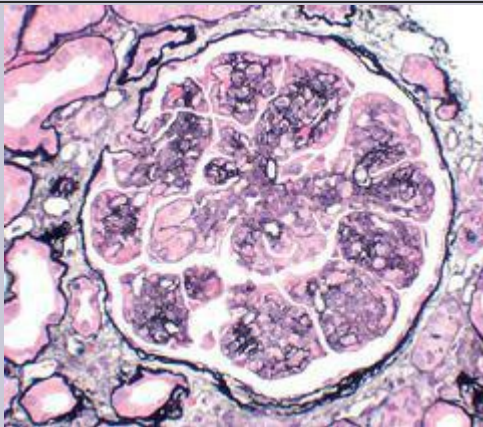


FIGURA 20-17

Glomerulonefrite membranoproliferativa, mostrando a proliferação de células mesangiais, matriz mesangial aumentada (corada em preto com a coloração pela prata), espessamento da membrana basal com divisão segmentada, acentuação da arquitetura lobular, dilatação das células que revestem os capilares periféricos e influxo de leucócitos (proliferação endocapilar).

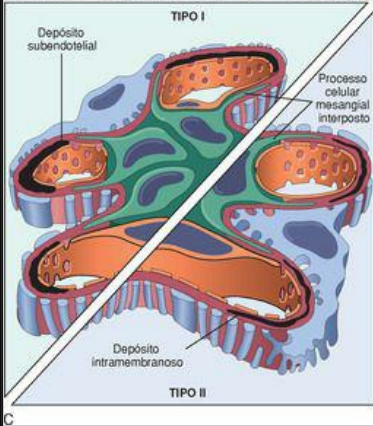
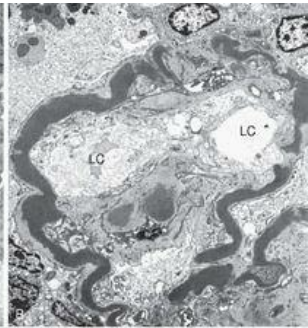
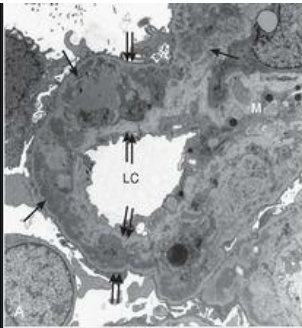


FIGURA 20-18

A, Glomerulonefrite membranoproliferativa, tipo I. Observe os nítidos depósitos eletrondensos (*setas*) incorporados na parede capilar glomerular entre as membranas

basais duplicadas (divididas) (*setas duplas*) e nas regiões mesangiais (M); LC, lúmen capilar. **B**, Doença do depósito denso (glomerulonefrite membranoproliferativa tipo II). Existem depósitos homogêneos evidentemente densos na própria membrana basal. LC, Lúmen capilar. Em ambos, a interposição mesangial dá uma aparência de fenda da membrana basal quando vista no microscópio óptico. **C**, Representação esquemática dos padrões nos dois tipos de GN membranoproliferativas. No tipo I há depósitos subendoteliais; o tipo II é caracterizado por densos depósitos intramembranosos (doença do depósito denso). Em ambos, a interposição mesangial dá uma aparência de fenda das membranas basais quando vistas no microscópio de luz.

(A, Cortesia do Dr. Jolanta Kowalewska, University of Washington, Seattle, WA.)

Os tipos I e II de GNMP diferem em suas características ultraestruturais e imunofluorescentes ([Fig. 20-18](#)).

A **GNMP tipo I** (a grande maioria dos casos) é caracterizada pela presença de nítidos **depósitos eletrondensos subendoteliais**. Os depósitos subepiteliais mesangiais ou ocasionais também podem estar presentes ([Fig. 20-18A](#)). Por imunofluorescência, o C3 está depositado em um padrão granular, e a IGG e os componentes iniciais do complemento (C1q e C4) também estão frequentemente presentes, sugerindo uma patogenia do complexo imunológico.

Na **doença do depósito denso (GNMP tipo II)** ([Fig. 20-18B](#)), uma entidade relativamente rara, a lâmina densa da MBG é transformada em uma estrutura irregular, em forma de fita e extremamente eletrondensa devido ao **depósito de material denso** de composição desconhecida na própria MBG. O C3 está presente em focos irregulares granulares ou lineares nas membranas basais em ambos os lados, mas não nos depósitos densos. O C3 também está presente no mesângio em agregados circulares característicos (anéis mesangiais). A IgG geralmente está ausente, assim como os componentes do de ação inicial do complemento (C1q e C4).

Aspectos Clínicos. A maioria dos pacientes se apresenta na adolescência ou no início da vida adulta com síndrome nefrótica e um componente nefrítico, manifestado por hematúria ou, mais insidiosamente, como proteinúria branda. Poucas remissões ocorrem espontaneamente em ambos os tipos e a doença segue um curso lentamente progressivo, mas ininterrupto. Alguns pacientes desenvolvem numerosos crescentes e um quadro clínico de GNPR. Cerca de 50% desenvolvem falência renal crônica dentro de 10 anos. Os tratamentos com esteroides, agentes imunossupressivos e drogas antiplaquetárias não foram comprovadas como sendo materialmente efetivas. Há uma alta incidência de recorrência nos receptores transplantados, particularmente na doença do depósito denso; os depósitos densos podem recorrer em 90% destes pacientes, embora a falência renal nos aloenxertos seja muito menos comum.

GNMP Secundária

A GNMP secundária (invariavelmente o tipo I) é mais comum em adultos e surge nas seguintes condições: [41](#)

Distúrbios crônicos dos complexos imunológicos, como LES; infecção da hepatite B; infecção da hepatite C, geralmente com crioglobulinemia; endocardite; desvios ventriculoatriais infectados; abscessos viscerais crônicos; infecção por HIV; e esquistossomose.

Deficiência de α_1 -antitripsina.

Doenças malignas (leucemia linfocítica crônica e linfoma).

Deficiências hereditárias das proteínas regulatórias do complemento.

Os mecanismos subjacentes do processo de deposição de complexos imunológicos nas últimas três categorias acima permanecem desconhecidos.

ANORMALIDADES URINÁRIAS ISOLADAS

Nefropatia por IgA (Doença de Berger)

Esta forma de glomerulonefrite é caracterizada pela presença de depósitos de IgA proeminentes nas regiões mesangiais, detectadas por microscopia de imunofluorescência. Pode-se suspeitar da doença pelo exame por microscopia óptica, mas o diagnóstico é feito somente por técnicas imunocitoquímicas (Fig. 20-19). A Nefropatia por IgA é causa frequente de hematúria recorrente macroscópica ou microscópica e provavelmente é o tipo mais comum de glomerulonefrite pelo mundo. ⁴⁴ Uma proteinúria branda geralmente está presente e a síndrome nefrótica pode se desenvolver ocasionalmente. Raramente, os pacientes se apresentam com GNPR crescente.

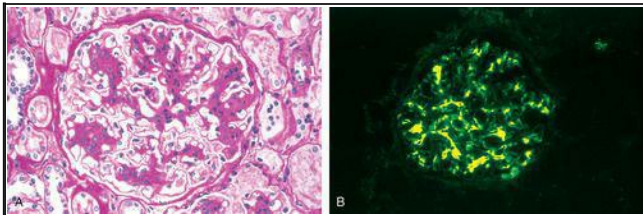


FIGURA 20-19

Nefropatia da IgA. **A**, Microscopia óptica mostrando a proliferação mesangial e o aumento da matriz. **B**, Deposição característica de IgA, principalmente nas regiões mesangiais, detectadas por imunofluorescência.

Enquanto a nefropatia por IgA é tipicamente uma doença renal isolada, depósitos similares de IgA estão presentes em um distúrbio sistêmico de crianças, a *púrpura de Henoch-Schönlein*, que será discutida posteriormente, que possui muitas características sobrepostas com a nefropatia por IgA. Além disso, a *nefropatia por IgA secundária* ocorre em pacientes com doenças hepáticas e intestinais, como discutido abaixo.

Patogenia. A IgA, a principal Ig das secreções mucosas, está presente no plasma em baixas concentrações, principalmente na forma monomérica, as formas poliméricas sendo catabolizadas no fígado. Em pacientes com nefropatia por IgA, a IgA polimérica plasmática está aumentada e os complexos imunológicos circulantes que contêm IgA estão presentes em alguns

pacientes. No entanto, está claro que a produção aumentada de IgA não pode ser, por si só, a causadora desta doença. Embora haja duas subclasses de molécula de IgA em humanos (IgA1 e IgA2), somente a IgA1 forma os depósitos nefritogênicos da nefropatia por IgA. A deposição mesangial proeminente de IgA sugere um aprisionamento de complexos imunológicos de IgA no mesângio e a presença de C3 combinado com a ausência de C1q e C4 nos glomérulos aponta para a ativação da via alternativa do complemento. Uma influência genética é sugerida pela ocorrência desta condição em famílias e irmão HLA-idênticos e a frequência aumentada de certos genótipos HLA e do complemento em algumas populações.

Juntas, estas pistas sugerem uma anormalidade, genética ou adquirida, da regulação imunológica levando à síntese aumentada de IgA em resposta à exposição respiratória ou gastrointestinal a agentes ambientais (p. ex., vírus, bactérias e proteínas alimentares). A IgA1 e os complexos imunológicos que contêm IgA1 são então aprisionados no mesângio, onde eles ativam a via alternativa do complemento e iniciam a injúria glomerular. Em apoio a este cenário, a nefropatia por IgA ocorre com frequência aumentada em indivíduos com *enteropatia do glúten* (doença celíaca), na qual os defeitos da mucosa intestinal são bem definidos e com *doença hepática* na qual há uma eliminação hepatobiliar defeituosa dos complexos de IgA (*nefropatia por IgA secundária*).

A natureza dos antígenos iniciadores é desconhecida e diversos agentes infecciosos e produtos alimentares foram implicados. A IgA depositada parece ser policlonal e pode ser que uma variedade de antígenos estejam envolvidos no curso da doença. Alternativamente, existem evidências de alterações qualitativas na própria molécula IgA, especificamente um defeito na galactosilação normal que a torna imunogênica, dando origem a autoanticorpos contra a IgA1 que forma complexos imunológicos que se depositam no mesângio. [45](#)

Morfologia. No exame histológico as lesões variam consideravelmente. Os glomérulos podem ser normais ou podem apresentar uma ampliação mesangial e uma proliferação endocapilar (glomerulonefrite mesangioproliferativa), uma proliferação segmentada confinada a alguns glomérulos (glomerulonefrite proliferativa focal) ou raramente, uma glomerulonefrite crescêntica patente. A presença de leucócitos nos capilares glomerulares é uma característica variável. O aumento mesangial pode ser o resultado da proliferação celular, do acúmulo de matriz, dos depósitos imunológicos ou alguma combinação destas anormalidades. A cura da lesão proliferativa focal pode levar à esclerose segmentar focal. O quadro imunofluorescente característico é de **deposição mesangial de IgA** ([Fig. 20-19B](#)), frequentemente com C3 e properdina e quantidades menores de IgG e IgM. Os componentes iniciais do complemento geralmente estão ausentes. M microscopia eletrônica confirma a presença de depósitos eletrondensos no mesângio.

Aspectos Clínicos. A doença afeta pessoas em qualquer idade, mas crianças mais velhas e adultos jovens são mais comumente afetados. Muitos pacientes apresentam hematuria macroscópica após uma infecção do trato respiratório ou, menos comumente, do trato gastrointestinal ou urinário; 30% a 40% têm apenas hematuria microscópica, com ou sem proteinúria; e 5% a 10% desenvolvem uma típica síndrome nefrítica aguda. A hematuria

tipicamente dura por vários dias e então cede, somente para retornar em poucos meses. O curso subsequente é altamente variável. Muitos pacientes mantêm uma função renal normal por décadas. A progressão lenta para a falência renal crônica ocorre em 15% a 40% dos casos ao longo de um período de 20 anos. O início na idade adulta tardia, a proteinúria pesada, a hipertensão e a extensão da glomerulosclerose na biópsia são pistas para um risco aumentado de progressão. A recorrência dos depósitos de IgA em rins transplantados é frequente. Em aproximadamente 15% daqueles com depósitos recorrentes de IgA, há uma doença clínica resultante, que segue mais frequentemente o mesmo curso progressivo lento que o da nefropatia por IgA primária.

Síndrome de Alport

A *nefrite hereditária* se refere a um grupo de doenças renais familiares heterogêneas associadas primariamente com lesão glomerular. Duas merecem ser discutidas: a *síndrome de Alport*, porque as lesões e os defeitos genéticos foram bem estudados,⁴⁶ e a *lesão da membrana basal fina*, a causa mais comum de *hematúria familiar benigna*.⁴⁷

A *síndrome de Alport*, quando completamente desenvolvida, é manifestada por *hematúria com progressão para a falência renal crônica, acompanhada pela surdez nervosa e vários distúrbios oculares, incluindo deslocamento das lentes, cataratas posteriores e distrofia da córnea*.⁴⁸ A doença é herdada como uma característica ligada ao X em aproximadamente 85% dos casos. Nesta forma ligada ao X, os homens expressam a síndrome completa e as mulheres são portadoras nas quais as manifestações da doença são tipicamente limitadas à hematúria. As linhagens autossômicas recessivas e autossômicas dominantes também existem, nas quais os homens e mulheres são igualmente suscetíveis à síndrome completa.

Patogenia. As manifestações da doença são devidas às cadeias α_3 (COL4A3), α_4 (COL4A4) ou α_5 (COL4A5) anormais de colágeno tipo IV. Isto se deve à mutação de COL4A5 na forma clássica ligada ao X e COL4A3 e COL4A4 nas formas autossômicas. Em todos os casos, o resultado é o agrupamento defeituoso do colágeno tipo IV, que é crucial para o funcionamento da MBG, das lentes do olho e da cóclea. Pelo fato da MBG consistir de uma rede de moléculas triméricas de colágeno compostas de cadeias α_3 , α_4 e α_5 , as mutações em COL4A5 também resultam no agrupamento defeituoso da rede de colágeno.⁴⁶ A cadeia α_3 inclui o antígeno de Goodpasture e os glomérulos dos pacientes com a síndrome de Alport que não possuem a cadeia α_3 não são capazes de reagir com os anticorpos anti-MBG dos pacientes com a síndrome de Goodpasture.

Morfologia. No exame histológico, os glomérulos estão sempre envolvidos. A lesão inicial é detectável somente por microscopia eletrônica e consiste de um afinamento difuso da MBG. As células espumosas intersticiais repletas de gorduras neutras e de mucopolissacarídeos são um achado não específico consequente à proteinúria que por razões desconhecidas pode ser incomumente proeminente neste distúrbio. Com a progressão da doença há o desenvolvimento da glomerulosclerose segmentar focal e global e outras alterações da

injúria renal progressiva, incluindo a esclerose vascular, a atrofia tubular e a fibrose intersticial.

Os achados característicos na microscopia eletrônica das doenças completamente desenvolvidas são encontrados na maioria dos indivíduos com nefrite hereditária. A MBG mostra focos irregulares de espessamento alternando entre atenuação (afinamento) e divisão e laminação pronunciadas da lâmina densa, frequentemente produzindo uma aparência distintiva de cesta de tecer ([Fig. 20-20](#)). Alterações similares podem ser encontradas nas membranas basais tubulares.

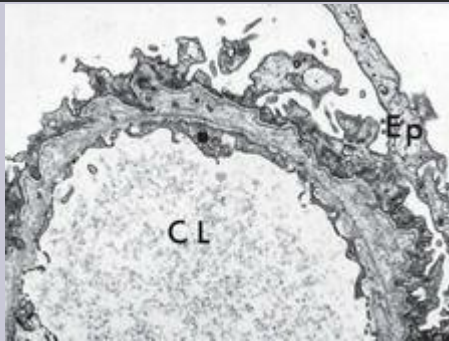


FIGURA 20-20

Nefrite hereditária (síndrome de Alport). Micrografia eletrônica do glomérulo com espessamento irregular da membrana basal, laminação da lamina densa e focos de rarefação. Tais alterações podem estar presentes em outras doenças, mas são mais pronunciadas e espalhadas na nefrite hereditária. LC, Lúmen capilar; Ep, epitélio.

A imuno-histoquímica pode ser útil em casos com lesões ausentes ou duvidosas da membrana basal, porque os anticorpos para o colágeno α_3 , α_4 e α_5 não marcam as membranas glomerulares e tubulares na forma clássica ligada ao X. Há também uma ausência de marcação de α_5 na amostra de biópsia de pele destes pacientes.

Aspectos Clínicos. O sinal apresentado mais comum é a hematúria macroscópica e microscópica, frequentemente acompanhada por grumos de células vermelhas. A proteinúria pode se desenvolver posteriormente, e raramente a síndrome nefrótica se desenvolve. Os sintomas aparecem dos 5 aos 20 anos de idade e o início da falência renal patente é entre os 20 e os 50 anos nos homens. Os defeitos auditivos podem ser sutis, requerendo testes sensíveis.

Lesão da Membrana Basal Fina (Hematúria Familiar Benigna)

Esta é uma entidade hereditária muito comum manifestada *cl clinicamente por hematuria assintomática familiar* – geralmente descoberta em exames de urinálise de rotina – e *morfologicamente por afinamento difuso da MBG* entre 150 e 250 nm (comparado com os 300-400 nm em indivíduos adultos normais). Embora a proteinúria branda ou moderada também possa estar presente, a função renal é normal e o prognóstico é excelente.

O distúrbio deve ser distinguido da nefropatia por IgA, outra causa comum de hematuria, e da síndrome de Alport ligada ao X. Contrariamente à síndrome de Alport, a perda auditiva, as anormalidades oculares e o histórico familiar de falência renal estão ausentes.

A anomalia na lesão da membrana basal fina também foi pesquisada quanto a mutações nos genes que codificam as cadeias α_3 e α_4 do colágeno tipo IV. [46,47](#) A maioria dos pacientes é heterozigótica para o gene defeituoso e portanto podem ser portadores. O distúrbio nos homozigotos se parece com a síndrome de Alport autossômica recessiva. Os homozigotos ou heterozigotos compostos podem progredir para a falência renal. Logo, estas doenças ilustram um continuum de alterações que resultam de mutações nos genes do colágeno tipo IV.

GLOMERULONEFRITE CRÔNICA

A glomerulonefrite crônica é mais bem considerada como um conjunto de doenças glomerulares terminais alimentadas por diversas correntes de tipos específicos de glomerulonefrites (Fig. 20-21). A maioria destas doenças foi descrita neste capítulo. A glomerulonefrite pós-estreptocócica é um antecedente raro da glomerulonefrite crônica, exceto em adultos. Os pacientes com glomerulonefrite crescente, se eles sobrevivem ao episódio agudo, geralmente progridem para a glomerulonefrite crônica. A nefropatia membranosa, a GNMP, a nefropatia por IgA e a GESF podem progredir para a falência renal crônica. Apesar disso, em qualquer série de indivíduos com glomerulonefrite crônica, um percentual variável de casos surgem misteriosamente sem nenhum histórico antecedente de qualquer uma das formas bem reconhecidas de glomerulonefrite aguda. Estes casos devem representar o resultado final das formas relativamente assintomáticas de glomerulonefrite, tanto conhecidas como desconhecidas, que progridem para a uremia. Claramente a proporção de tais casos inexplicados depende da disponibilidade de material de biópsia renal dos pacientes no início da doença.

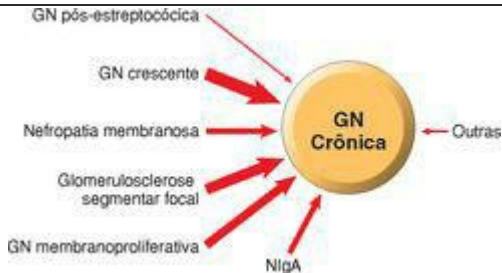

FIGURA 20-21

Doenças glomerulares primárias levando à glomerulonefrite crônica (GN). A espessura das setas reflete a proporção aproximada de pacientes em cada grupo que progride para a GN crônica: pós-estreptocócica (1% a 2%), de progressão rápida (crescente) (90%), membranosa (30% a 50%), glomerulosclerose segmentar focal (50% a 80%), GN membranoproliferativa (50%) e nefropatia da IgA (NIgA, 30% a 50%).

Morfologia. Os rins são simetricamente contraídos e apresentam superfícies corticais difusamente granulares. Em corte, **o córtex é reduzido** e há um aumento na gordura peripelvica. A histologia glomerular depende do estágio da doença. Nos casos iniciais, os glomérulos podem até apresentar evidências da doença primária (p. ex., nefropatia membranosa ou GNMP). No entanto, eventualmente ocorre uma **obliteração dos glomérulos**, transformando-os em massas eosinofílicas acelulares, representando uma combinação de proteínas plasmáticas, matriz mesangial aumentada, material semelhante à membrana basal e colágeno ([Fig. 20-22](#)). Devido ao fato da hipertensão ser um acompanhamento da glomerulonefrite crônica, **as escleroses arteriais e arteriolas podem ser evidentes. A atrofia evidente dos túbulos associados**, a fibrose intersticial irregular e a infiltração leucocítica mononuclear do interstício também podem ocorrer.

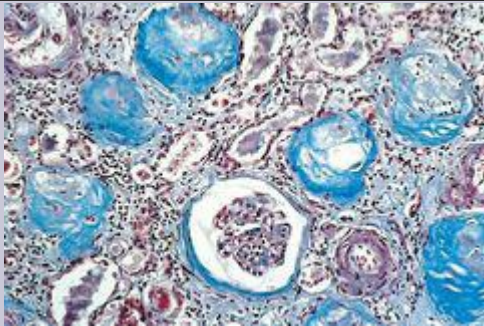


FIGURA 20-22

Glomerulonefrite crônica. Uma preparação com tricrômico de Masson mostrando a substituição completa de quase todos os glomérulos por colágeno corado em azul.

(Cortesia do Dr. M.A. Venkatchalam, Department of Pathology, University of Texas Health Sciences Center, San Antonio, TX.)

Alterações da Diálise. Os rins de pacientes com doenças terminais em diálise há longo prazo mostram uma variedade de alterações que não estão relacionadas com a doença primária. Estas incluem o **espessamento da íntima arterial** causado pelo acúmulo de células

semelhantes a músculo liso e um estroma frouxo e rico em proteoglicanos; uma calcificação focal, geralmente dentro de segmentos tubulares residuais; a **deposição extensa de cristais de oxalato de cálcio** nos túbulos e interstício; uma **doença cística adquirida**, discutida posteriormente; e um número aumentado de adenomas e adenocarcinomas renais.

Complicações Urêmicas. Os indivíduos que estão morrendo devido a glomerulonefrite crônica, também exibem alterações patológicas fora dos rins, que estão relacionadas com o estado urêmico e também estão presentes em outras formas de falência renal crônica. Frequentemente sendo clinicamente importantes, estas incluem uma **pericardite urêmica**, uma gastroenterite urêmica, um **hiperparatireoidismo secundário** com nefrocalcinose e osteodistrofia renal, uma **hipertrofia ventricular esquerda** devido à hipertensão e alterações pulmonares dos danos alveolares difusos frequentemente atribuídas à uremia (pneumonite urêmica)

Curso Clínico. Na maioria dos indivíduos, a glomerulonefrite crônica se desenvolve insidiosamente e progride lentamente para uma insuficiência renal ou morte a partir da uremia num curto espaço de tempo de anos ou possivelmente décadas (veja a discussão da falência renal crônica). Não raramente, os pacientes apresentam reclamações não específicas como perda de apetite, anemia, vômito ou fraqueza. Em alguns, se suspeita da doença renal com a descoberta de proteinúria, hipertensão ou azotemia no exame médico de rotina. Em outros, o distúrbio renal subjacente é descoberto no curso da investigação do edema. *A maioria dos pacientes é hipertensa e algumas vezes as manifestações clínicas dominantes são cerebrais ou cardiovasculares.* Em todos, a doença é implacavelmente progressiva, embora com taxas amplamente variáveis. Nos pacientes nefróticos, enquanto os glomérulos se tornam obliterados e, por isso, a TFG diminui, a perda proteica na urina diminui. Se os pacientes com glomerulonefrite crônica não receberem diálise ou se eles não receberem um transplante renal, eles invariavelmente irão sucumbir a sua doença.

LESÕES GLOMERULARES ASSOCIADAS A DOENÇAS SISTÊMICAS

Muitos distúrbios sistêmicos mediados imunologicamente, metabólicos ou hereditários estão associados à injúria glomerular; em alguns (p. ex., LES e diabetes melito), o envolvimento glomerular é a principal manifestação clínica. A maioria destas doenças é discutida em outro lugar neste livro. Aqui lembraremos brevemente algumas das lesões e discutiremos somente aquelas que não são consideradas em outras seções.

Nefrite do Lúpus

Os vários tipos de nefrite por lúpus foram descritos e ilustrados no [Capítulo 6](#). Como discutido, o LES dá origem a um grupo heterogêneo de lesões e apresentações clínicas. As manifestações clínicas podem incluir hematúria recorrente macroscópica ou microscópica, a síndrome nefrítica, a síndrome nefrótica, a falência renal crônica e a hipertensão.

Púrpura de Henoch-Schönlein

Esta síndrome consiste de *lesões purpúricas de pele envolvendo caracteristicamente as superfícies extensoras dos braços e pernas assim como as nádegas; as manifestações abdominais incluem dor, vômito e sangramento intestinal; artralgia não migratória; e anormalidades renais*. As manifestações renais ocorrem em um terço dos pacientes e incluem hematúria macroscópica ou microscópica, síndrome nefrítica ou algumas combinações destas. Um pequeno número de pacientes, a maioria adultos, desenvolve uma forma rapidamente progressiva de glomerulonefrite com muitos crescentes. Nem todos os componentes da síndrome precisam estar presentes e pacientes individuais podem ter púrpura, dor abdominal ou anormalidades urinárias como a característica dominante. A doença é mais comum em crianças de 3 a 8 anos, mas também ocorre em adultos, nos quais as manifestações renais são geralmente mais graves. Há um forte ambiente de atopia em cerca de um terço dos pacientes e o início frequentemente ocorre após uma infecção do trato respiratório superior. A IgA é depositada no mesângio glomerular em uma distribuição similar àquela da nefropatia por IgA. Isto levou a um conceito de que *a nefropatia por IgA e a púrpura de Henoch-Schönlein são manifestações da mesma doença.* [49](#)

Morfologia. No exame histológico, as lesões renais variam desde proliferação mesangial focal branda até proliferação mesangial difusa e/ou desde glomerulonefrite endocapilar até crescente. Quaisquer que sejam as lesões histológicas, a característica proeminente por microscopia de fluorescência é a **deposição de IgA, algumas vezes com IgG e C3, na região mesangial**. As lesões de pele consistem de hemorragias subepidérmicas e de uma vasculite necrotizante envolvendo os pequenos vasos da derme. Os depósitos de IgA também estão presentes nesses vasos. A vasculite também ocorre em outros órgãos, como o trato gastrointestinal, mas é rara no rim.

O curso da doença é variável, mas recorrências de hematúria podem persistir por muitos anos após o início. A maioria das crianças tem um excelente prognóstico. Os pacientes com as lesões

mais difusas, os crescentes ou a síndrome nefrótica têm um prognóstico ruim.

Glomerulonefrite Associada a Endocardite Bacteriana

As lesões glomerulares que ocorrem no curso da endocardite bacteriana representam um tipo de nefrite de complexo imunológico iniciada por complexos de antígenos bacterianos e anticorpos. A hematúria e a proteinúria de vários graus caracterizam esta entidade clinicamente, mas uma apresentação nefrítica aguda não é incomum e mesmo um GNPR pode ocorrer em casos raros. As lesões histológicas, quando presentes, geralmente refletem estas manifestações clínicas. As formas mais brandas têm uma glomerulonefrite necrotizante mais focal e segmentar, enquanto as mais graves mostram uma glomerulonefrite proliferativa difusa e as formas de progressão rápida apresentam grandes números de crescentes. As microscopias de imunofluorescência e eletrônica mostram a presença de depósitos imunológicos glomerulares.

Nefropatia Diabética

O diabetes melito é a principal causa de morbidade e mortalidade renal, e a nefropatia diabética é uma das principais causas de falência renal crônica nos Estados Unidos ([Cap. 24](#)). A doença renal avançada ou em estágio terminal ocorre em até 40% dos diabéticos do tipo I dependentes de insulina e dos diabéticos do tipo II. As lesões muito mais comuns envolvem os glomérulos e estão associadas clinicamente com três síndromes glomerulares: proteinúria não nefrótica, síndrome nefrótica e falência renal crônica. [50](#) No entanto, o diabetes também afeta as arteríolas (causando uma *esclerose arteriolar hialinizante*), aumenta a suscetibilidade ao desenvolvimento de pielonefrite e particularmente a *nefrose papilar* e causa uma variedade de lesões tubulares. O termo *nefropatia diabética* é aplicado para agrupar lesões que frequentemente ocorrem concorrentemente no rim diabético.

As alterações morfológicas nos glomérulos incluem: (1) espessamento da membrana basal capilar; (2) esclerose mesangial difusa; e (3) glomerulosclerose nodular. As manifestações morfológicas da nefropatia diabética são idênticas no diabetes tipo 1 e tipo 2 e são descritas abaixo como uma única entidade. [51,52](#)

Patogenia. A patogenia da glomerulosclerose diabética está intimamente ligada com aquela da microangiopatia diabética generalizada, discutida no [Capítulo 24](#). Os principais pontos são os seguintes: [53](#)

A grandeza da evidência sugere que a glomerulosclerose diabética é causada por um defeito metabólico, isto é, a deficiência de insulina, a hiperglicemia resultante ou alguns outros aspectos da intolerância à glicose. Estes defeitos metabólicos são responsáveis por alterações bioquímicas na MBG, inclusive quantidades aumentadas de colágeno tipo IV e fibronectina e diminuídas do proteoglicano heparan sulfato, e pela produção aumentada de espécies reativas de oxigênio, que podem causar danos adicionais ao filtro glomerular.

A *glicosilação não enzimática* das proteínas, que se sabe que ocorre nos diabéticos e que dá origem aos produtos finais da glicosilação avançada, pode contribuir para a glomerulopatia.

[54](#) Os mecanismos pelos quais os produtos finais da glicosilação avançada causam seus efeitos serão discutidas no [Capítulo 24](#).

Uma hipótese envolve as *alterações hemodinâmicas* na iniciação e na progressão da

glomerulosclerose diabética. Sabe-se bem que os estágios iniciais da nefropatia diabética são caracterizados pela TFG aumentada, pela pressão capilar glomerular aumentada, pela hipertrofia glomerular e por uma área de filtração glomerular aumentada. [51,55](#) As alterações hemodinâmicas e a hipertrofia glomerular também ocorrem no diabetes experimental induzido por estreptozotocina em ratos, no qual elas estão associadas com a proteinúria e podem ser revertidas ou inibidas pelo controle diabético e pela inibição da angiotensina. Especula-se que as alterações morfológicas subseqüentes discutidas acima são um tanto influenciadas pela hipertrofia glomerular e pelas alterações hemodinâmicas, analogamente às respostas adaptativas à ablação da massa renal, discutida anteriormente.

Resumindo, dois processos parecem desempenhar um papel nas lesões glomerulares diabéticas completamente desenvolvidas: um defeito metabólico, provavelmente ligado aos produtos finais da glicosilação avançada, que é responsável pela MBG espessada e a matriz mesangial aumentada que ocorre em pacientes; e os efeitos hemodinâmicos, associados à hipertrofia glomerular, à qual também contribui para o desenvolvimento da glomerulosclerose. Ambos os processos contribuem também para a perda de podócitos, que sofrem apoptose em resposta às anormalidades metabólicas e à exposição às espécies reativas de oxigênio, ou se destacam das membranas basais como consequência destas alterações metabólicas e/ou do estiramento induzido pelas perturbações hemodinâmicas. [56](#) As alterações morfológicas e as características clínicas da nefropatia diabética são descritas no [Capítulo 24](#).

Amiloidose

As várias formas de amiloidose e suas patogenias são discutidas no [Capítulo 6](#). A maioria dos tipos de amiloidose disseminada pode estar associada com os depósitos de amiloide nos glomérulos; mais comumente, a amiloidose renal é do tipo cadeia leve (AL) ou AA. Os típicos depósitos amiloides fibrilares positivos para o vermelho do Congo estão presentes no mesângio e nas paredes capilares e raramente estão localizados no espaço subepitelial. Eventualmente, eles obliteram completamente o glomérulo. Os depósitos de amiloide também aparecem nas paredes de vasos sanguíneos e no interstício renal. Os pacientes com amiloide glomerular podem apresentar síndrome nefrótica e posteriormente, como resultado da destruição do glomérulo, morrer de uremia. Caracteristicamente, o tamanho do rim tende a ser normal ou aumentado.

Glomerulonefrite Fibrilar e Glomerulopatia Imunotactoide

A *glomerulonefrite fibrilar* é uma variante morfológica de glomerulonefrite associada com depósitos fibrilares característicos no mesângio e paredes capilares glomerulares que se assemelham com os amiloides fibrilares superficialmente, mas diferem ultraestruturalmente e não se coram com o vermelho de Congo. [60](#) As fibrilas têm mais frequentemente 18 a 24 nm de diâmetro e por isso são maiores do que as fibrilas de 10 a 12 nm características do amiloide. As lesões glomerulares geralmente mostram padrões membranoproliferativos e mesangioproliferativos por microscopia óptica e por microscopia de imunofluorescência há uma deposição seletiva de IgG policlonal, frequentemente da subclasse IgG4, de complemento C3 e de cadeias leves Igκ e Igλ. Clinicamente, os pacientes desenvolvem síndrome nefrótica, hematuria e insuficiência renal progressiva. A doença recorre nos transplantes de rim.

Na *glomerulopatia imunotactóide*, uma condição muito mais rara, os depósitos são microtubulares na sua estrutura e com 30 a 50 nm de comprimento. Os pacientes frequentemente têm deposição de paraproteínas circulantes e/ou Ig monoclonal nos glomérulos. [57](#)

A patogenia de ambas as entidades é desconhecida.

Outros Distúrbios Sistêmicos

A *síndrome de Goodpasture* ([Cap. 15](#)), a *poliangite microscópica* e a *granulomatose de Wegener* ([Cap. 11](#)) estão comumente associadas às lesões glomerulares, como foi descrito na discussão destas doenças. É suficiente dizer aqui que as lesões glomerulares nestas três condições podem ser histologicamente similares e são principalmente caracterizadas pelos focos de necrose glomerular e de formação de crescentes. Nas formas iniciais ou brandas de envolvimento, há uma glomerulonefrite focal e segmentar, algumas vezes necrotizante, e a maioria destes pacientes terá hematúria com um declínio leve da TFG. Nos casos mais graves associados com o GNPR, há uma necrose mais extensiva, uma deposição de fibrina e uma extensa formação de crescentes epiteliais (celulares), que podem ser tornar organizados para formar crescentes fibrocelulares ou fibrosos se a injúria glomerular evoluir para uma cicatrização segmentada ou global (esclerose).

A *crioglobulinemia mista essencial* é outra condição sistêmica na qual os depósitos de crioglobulinas, compostos principalmente de complexos de IgG-IgM, induzem uma vasculite cutânea, uma sinovite e uma glomerulonefrite proliferativa, tipicamente GNMP. A maioria dos casos de crioglobulinemia mista essencial foi associada com infecções com o vírus da hepatite C e esta condição em particular está associada com a glomerulonefrite, geralmente a GNMP do tipo I.

As *discrecias das células plasmáticas* também podem induzir lesões glomerulares. O *mieloma múltiplo* e outras discrecias produtoras de imunoglobulinas monoclonais circulantes estão associados à (1) amiloidose, na qual as fibrilas são geralmente compostas de cadeias leves λ monoclonais; (2) deposição de imunoglobulinas monoclonais ou cadeias leves na MBG; e (3) lesões glomerulares nodulares distintas resultando da deposição de cadeias leves *não fibrilares*. A chamada *doença da deposição de cadeias leves ou Ig monoclonais* ocorre, algumas vezes, na ausência de mielomas patentes e é geralmente caracterizada pela deposição de cadeias leves de Ig κ e Ig λ monoclonais nos glomérulos. Os glomérulos mostram nódulos mesangiais PAS-positivos, acentuação lobular e hiper celularidade mesangial leve. Estas lesões devem ser diferenciadas da glomerulosclerose nodular diabética e de outras glomerulopatias que podem causar expansão nodular mesangial, como a GNMP. Estes pacientes geralmente apresentam proteinúria ou síndrome nefrótica, hipertensão e azotemia progressiva. Outras manifestações renais do mieloma múltiplo serão discutidas posteriormente.

Doenças Tubulares e Intersticiais

A maioria das formas de injúria tubular envolve também o interstício; portanto, as doenças que afetam estes dois componentes serão discutidas juntas. Sob este tópico consideraremos dois principais grupos de processos: (1) a injúria tubular isquêmica ou tóxica, levando à *injúria renal aguda (IRA)* e à falência renal aguda; e (2) as reações inflamatórias dos túbulos e do interstício (*nefrite túbulo-intersticial*).

INJÚRIA RENAL AGUDA (IRA) (NECROSE TUBULAR AGUDA, NTA)

IRA é um termo crescentemente favorecido em relação aos termos sinônimos frequentemente utilizados: necrose tubular aguda (NTA) e injúria tubular aguda, são uma entidade clínico-patológica caracterizada clinicamente por uma diminuição aguda da função renal e frequentemente, mas não invariavelmente, por evidências morfológicas de injúria tubular. Esta é a causa mais comum de falência renal aguda, [58,59](#) o que significa uma rápida redução da função renal e do fluxo urinário, caindo em 24 horas para menos de 400 mL por dia. Ela pode ser causada por uma variedade de condições, incluindo:

Isquemia, devido ao fluxo sanguíneo diminuído ou interrompido, cujos exemplos incluem envolvimento difuso dos vasos sanguíneos intrarrenais como na poliangeite microscópica, hipertensão maligna, microangiopatias e condições sistêmicas associadas com trombose (p. ex., síndrome urêmica hemolítica [SHU], púrpura trombocitopênica trombótica [PTT] e coagulação intravascular disseminada [CID]), ou volume efetivo de sangue circulante diminuído.

Injúria tóxica direta aos túbulos (p. ex., por drogas, corantes radiocontrastantes, mioglobina, hemoglobina e radiação).

Nefrite túbulo-intersticial aguda, ocorrendo mais comumente como uma reação de hipersensibilidade às drogas.

Obstrução urinária por tumores, hipertrofia prostática ou coágulos sanguíneos (chamada de falência renal aguda pós-renal).

A IRA é responsável por 50% dos casos de falência renal aguda em pacientes hospitalizados. Outras causas de falência renal aguda são discutidas em outras partes deste capítulo.

A IRA é uma lesão renal reversível que surge em uma variedade de condições clínicas. A maioria variando desde trauma grave até pancreatite aguda, tem em comum um período de fluxo sanguíneo inadequado para os órgãos periféricos, geralmente acompanhados por hipotensão e choque. Este padrão de IRA é chamado de *IRA isquêmica*. O segundo padrão, chamado de *IRA nefrótica*, é causado por uma multidão de drogas, como a gentamicina e outros antibióticos; agentes de contraste radiográfico; venenos, incluindo metais pesados (p. ex., mercúrio); solventes orgânicos (p. ex., tetracloreto de carbono). Combinações de IRA isquêmica e nefrotóxica também podem ocorrer, exemplificadas pelas transfusões sanguíneas malsucedidas e outras crises hemolíticas que causam *hemoglobinúria* e injúrias no músculo esquelético que causam *mioglobínúria*. Tais injúrias resultam em grupos intratubulares característicos de hemoglobina ou mioglobina, respectivamente; O conteúdo tóxico de ferro destas moléculas de globina contribui para a IRA. Além de sua frequência, a reversibilidade potencial da IRA se soma à sua importância clínica. O tratamento apropriado significa a diferença entre a recuperação total e a morte.

Patogenia. Acredita-se que os eventos críticos na IRA isquêmica e nefrotóxica sejam (1) a injúria tubular; e (2) os distúrbios persistentes e graves no fluxo sanguíneo [60](#) ([Fig. 20-23](#)).

Injúria das células tubulares: Células epiteliais tubulares são particularmente sensíveis à isquemia e também são vulneráveis às toxinas. Diversos fatores predisõem os túbulos à injúria tóxica, incluindo a vasta carga de superfície para a reabsorção tubular, os sistemas de

transporte ativo para íons e ácidos orgânicos, uma alta taxa metabólica e um alto requerimento de consumo de oxigênio para realizar estas funções de transporte e de reabsorção, e a capacidade para a concentração efetiva.

A isquemia causa numerosas alterações estruturais e funcionais nas células epiteliais, discutido no [Capítulo 1](#). As mudanças estruturais incluem aquelas da injúria reversível (como a dilatação celular, perda da borda em escova e da polaridade, vascularização e destacamento celular) e aquelas associadas à injúria letal (necrose e apoptose). Bioquimicamente, há uma depleção de ATP; o acúmulo de cálcio intracelular; a ativação de proteases (p. ex., calpaína), o que causa uma ruptura do citoesqueleto; a ativação de fosfolipases, que danificam as membranas; a geração de espécies reativas de oxigênio, e a ativação de caspases, que induzem à morte celular por apoptose. Um resultado reversível de isquemia é a *perda da polaridade celular* devido à redistribuição das proteínas de membrana

(p. ex., a enzima Na^+K^+ ATPase) da superfície basolateral para a luminal das células tubulares, resultando em um transporte anormal de íons através das células e à *liberação aumentada de sódio nos túbulos distais*. A última induz a vasoconstricção através da *retroalimentação túbulo-glomerular*, à qual será discutida posteriormente. Além disso, as células tubulares isquêmicas expressam citocinas (como a proteína quimioatrativa de monócitos 1) e moléculas de adesão (como a molécula de adesão intercelular 1), recrutando assim os leucócitos que aparecem para participar na injúria subsequente. Em determinado momento, as células injuriadas se destacam das membranas basais e causam *obstrução luminal*, pressão intratubular aumentada e TFG diminuída. Além disso, o fluido dos túbulos danificados extravasa para o interstício, resultando em edema intersticial, pressão intersticial aumentada e danos adicionais aos túbulos. Todos estes efeitos, como mostrado na [Figura 20-23](#), Contribuem para a TFG diminuída.

Distúrbios no fluxo sanguíneo: A injúria renal isquêmica também é caracterizada por *alterações hemodinâmicas* que causam uma TFG reduzida. A principal é a *vasoconstricção intrarrenal*, que resulta em fluxo sanguíneo glomerular reduzido e liberação de oxigênio reduzida para os túbulos funcionalmente importantes na medula externa (ramo ascendente espesso e segmento reto do túbulo proximal). Várias vias vasoconstritoras foram envolvidas, inclusive o sistema renina-angiotensina, estimulado pela liberação distal de sódio aumentada (via *retroalimentação túbulo-glomerular*) e *injúria endotelial subletal*, levando à liberação aumentada do vasoconstritor *endotelina* e à produção diminuída dos vasodilatadores *óxido nítrico* e *prostaciclina* (*prostaglandina I₂*). Há também algumas evidências de um efeito direto da isquemia ou de toxinas no glomérulo, causando um coeficiente de ultrafiltração glomerular reduzido, possivelmente devido à contração mesangial.

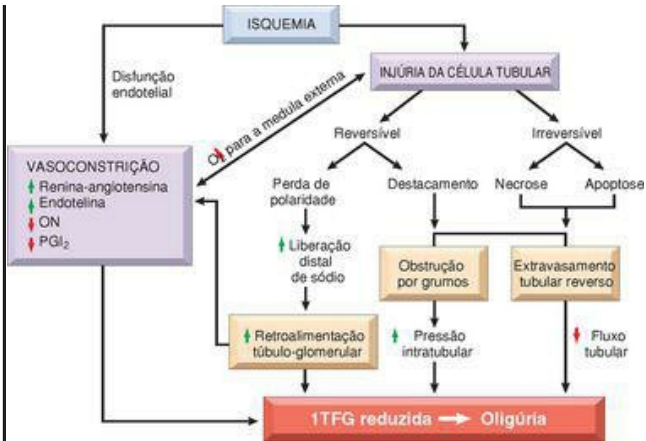


FIGURA 20-23

Sequência postulada na injúria renal aguda. TFG, taxa de filtração glomerular; ON, óxido nítrico; PGI₂, prostaglandina I₂ (prostaciclina).

(Modificado de Brady HR et al.: Acute renal failure. In Brenner and Rector's *O rim*, 5th ed, Vol II. Philadelphia, WB Saunders, 1996, p 1210.)

A distribuição pontual da necrose tubular e a manutenção da integridade da membrana basal ao longo de muitos segmentos permitem um reparo imediato dos focos necróticos e uma recuperação da função se a causa precipitante for removida. Este reparo é dependente da capacidade das células epiteliais reversivelmente injuriadas de proliferar e se diferenciar. A re-epitelialização é mediada por uma variedade de fatores de crescimento e citocinas produzidas localmente pelas próprias células tubulares (estimulação autócrina) ou por células inflamatórias na vizinhança dos focos necróticos (estimulação parácrina).⁶¹ Destes, o fator de crescimento epidermal, o TGF- α , o fator de crescimento semelhante à insulina tipo I e o fator de crescimento de hepatócitos foram mostrados como sendo particularmente importantes no reparo tubular renal. Os fatores de crescimento, de fato, estão sendo explorados como possíveis agentes

terapêuticos para aumentar a re-epitelialização na IRA, embora os testes clínicos tenham sido desapontadores até o momento. [61](#)

Morfologia. A IRA isquêmica é caracterizada por necrose epitelial tubular focal em múltiplos pontos ao longo do néfron, com grandes áreas livres no meio, frequentemente acompanhada pela ruptura das membranas basais (tubulorrexia) e pela oclusão dos lumens tubulares pelos grumos [62](#) ([Figs. 20-24](#) e [20-25](#)). A porção reta do túbulo proximal e o ramo espesso ascendente na medula renal são especialmente vulneráveis, mas as lesões focais também podem ocorrer no túbulo distal, frequentemente em conjunção com os grumos. Paradoxicalmente, a síndrome clínica da IRA está frequentemente associada a graus menores de injúria tubular. Esta inclui a atenuação ou perda das bordas em escova do túbulo proximal, simplificação da estrutura celular, dilatação e vacuolização celular e o destacamento de células tubulares não necróticas para o lúmen tubular ([Fig. 20-25](#)). A gravidade dos achados morfológicos frequentemente não se correlaciona bem com a gravidade das manifestações clínicas.

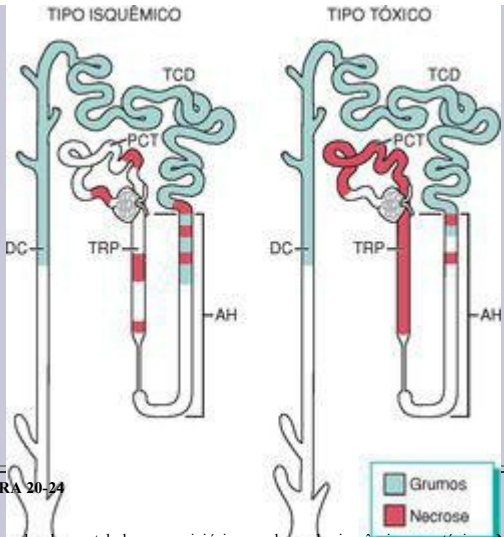


FIGURA 20-24

Padrões de danos tubulares na injúria renal aguda isquêmica ou tóxica. No tipo isquêmico, a necrose tubular é desigual, pedaços relativamente curtos dos túbulos são afetados e os segmentos retos dos túbulos proximais (TRP) e ramos ascendentes da alça de Henle (AH) são mais vulneráveis. Na injúria renal aguda tóxica, a necrose extensiva está presente ao longo dos segmentos tubulares contorcidos proximais (TCP) com muitas toxinas (p. ex., mercúrio), mas a necrose do túbulo distal, particularmente da AH ascendente, também ocorre. Em ambos os tipos, os lumens dos túbulos contorcidos distais (TCD) e dos ductos coletores (DC) contêm grumos.

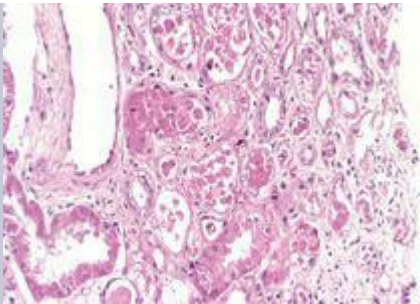


FIGURA 20-25

Injúria renal aguda. Algumas das células epiteliais tubulares nos túbulos estão necróticas e muitas se destacaram (de suas membranas basais) e foram levadas para os lumens tubulares, enquanto outras estão inchadas, vacuolizadas e em regeneração.

(Cortesia da Dra. Agnes Fogo, Vanderbilt University, Nashville, TN.)

Os grumos hialinos eosinofílicos, assim como os grumos granulares pigmentados, são comuns, particularmente nos túbulos distais e nos ductos coletores. Estes grumos consistem principalmente de proteínas Tamm-Horsfall (uma glicoproteína urinária normalmente secretada pelas células do ramo espesso ascendente e dos túbulos distais) em conjunção com outras proteínas plasmáticas. Outros achados na IRA isquêmica são o edema intersticial e o acúmulo de leucócitos nos vasa recta dilatados. Há também evidências de regeneração epitelial; células epiteliais achatadas com núcleos hiper cromáticos e figuras mitóticas estão frequentemente presentes. Ao longo do tempo esta regeneração repopoa os túbulos de modo que nenhuma evidência residual do dano é vista.

A IRA tóxica é manifestada pela injúria tubular aguda, mas óbvia nos túbulos contorcidos proximais. No exame histológico, a necrose tubular pode ser completamente não específica, mas é um tanto distintiva no envenenamento com certos agentes. Com cloreto de mercúrio, por exemplo, as células gravemente injuriadas podem conter grandes inclusões acidofílicas. Posteriormente, estas células se tornam totalmente necróticas, são descamadas para o lúmen e podem sofrer calcificação. O envenenamento com tetracloro de carbono, em contraste, é caracterizado pelo acúmulo de lipídios neutros nas células injuriadas; novamente, esta alteração gordurosa é seguida de necrose. O etilenoglicol produz uma tumefação evidente e uma degeneração hidrópica ou vacuolar dos túbulos convolutos

proximais. Os cristais de oxalato de cálcio são frequentemente encontrados nos lumens tubulares neste envenenamento.

Curso Clínico. O curso clínico da IRA é altamente variável, mas o caso clássico pode ser dividido em estágios de *iniciação, manutenção e recuperação*. A *fase de iniciação*, que dura cerca de 36 horas, é dominada pelo evento incitante médico, cirúrgico ou obstétrico na forma isquêmica de IRA. A única indicação de envolvimento renal é um leve declínio na eliminação de urina com um aumento no NUS. Neste ponto, a oligúria pode ser explicada com base na diminuição transitória no fluxo sanguíneo e na TFG em declínio.

A *fase de manutenção* é caracterizada por uma diminuição sustentada na eliminação de urina para 40 e 400 mL/dia (oligúria), sobrecarga de sais e água, concentrações crescentes do NUS, hipercalemia, acidose metabólica e outras manifestações da uremia. Com uma atenção apropriada para o equilíbrio de eletrólitos da água e do sangue, incluindo a diálise, o paciente pode ser apoiado durante esta crise oligúrica.

A *fase de recuperação* é conduzida por aumento constante no volume de urina que pode atingir até 3 L/dia. Os túbulos ainda estão danificados, por isso grandes quantidades de água, sódio e potássio são perdidas no fluxo urinário. A *hipocalemia, mais do que a hipercalemia, se torna um problema clínico*. Há uma peculiar vulnerabilidade aumentada para a infecção neste estágio. Eventualmente, a função tubular renal é restaurada e a habilidade de concentração melhora. Ao mesmo tempo, os níveis de NUS e de creatinina começam a voltar ao normal. O dano funcional tubular sutil pode persistir por vários meses, mas a maioria dos pacientes que alcançam essa fase eventualmente se recupera completamente.

O prognóstico da IRA depende da condição clínica. A recuperação é esperada com a IRA nefrótica quando a toxina não causou danos graves aos outros órgãos, como o fígado e o coração. Com o cuidado de suporte atual, 95% daqueles que não sucumbem à causa precipitante se recuperam. Contrariamente, no choque relacionado à sepse, nas queimaduras extensas ou em outras causas de falência múltiplas dos órgãos, a taxa de mortalidade pode aumentar para mais de 50%.

Mais de 50% dos pacientes com IRA não têm oligúria e ao invés disto frequentemente têm volumes de urina aumentados. Esta IRA chamada de não oligúrica ocorre, em particular, frequentemente com nefrotóxicos e geralmente tende a seguir um curso clínico mais benigno.

NEFRITE TÚBULO-INTERSTICIAL

Este grupo de doenças renais é caracterizado por alterações histológicas que envolvem predominantemente os túbulos e o interstício. Vimos anteriormente que a injúria túbulo-intersticial crônica pode ocorrer em doenças que afetam primariamente o glomérulo ([Fig. 20-22](#)) e que esta injúria pode ser uma causa importante de progressão nestas doenças.¹⁸ A *nefrite túbulo-intersticial secundária* também está presente em uma variedade de distúrbios renais vasculares, císticos (doença do rim policístico) e metabólicos (diabetes), nos quais ela também pode contribuir para o dano progressivo. Aqui discutiremos os distúrbios que a injúria túbulo-intersticial parece ser um evento primário. *Estes distúrbios têm causas diversas e mecanismos patogênicos diferentes* ([Tabela 20-8](#)). As anormalidades glomerulares e vasculares também podem estar presentes, mas são brandas ou ocorrem somente em estágios avançados destas doenças.

TABELA 20-8 Causas da Nefrite Túbulo-intersticial

INFECÇÃO

Pielonefrite bacteriana aguda

Pielonefrite Crônica (incluindo a nefropatia de refluxo)

Outras infecções (p. ex., vírus, parasitos)

TOXINAS

Drogas

Nefrite da hipersensibilidade intersticial aguda

Analgésicos

Metais pesados

Ferro, cádmio

DOENÇAS METABÓLICAS

Nefropatia por uratos

Nefrocalcinose (nefropatia hipercalcêmica)

Nefropatia por fosfato aguda

Nefropatia hipocalêmica

Nefropatia por oxalato

FATORES FÍSICOS

Obstrução crônica do trato urinário

NEOPLASMAS

Mieloma múltiplo (nefropatia de cadeias leves)

REAÇÕES IMUNOLÓGICAS

Rejeição ao transplante

Síndrome de Sjögren

Sarcoidose

DOENÇAS VASCULARES

MISCELÂNEA

Nefropatia do Balcans

Complexo da doença cística medular da nefronofitose

Nefrite intersticial “idiopática”

A nefrite túbulo-intersticial pode ser aguda ou crônica. A nefrite túbulo-intersticial aguda tem um início clínico rápido e é caracterizada histologicamente por edema intersticial, frequentemente acompanhado por infiltração leucocítica do interstício e dos túbulos e necrose tubular focal. Na *nefrite túbulo-intersticial crônica* há uma infiltração predominantemente com leucócitos mononucleares, fibrose intersticial proeminente e atrofia tubular espalhada. As características morfológicas que são úteis na separação da nefrite túbulo-intersticial aguda da crônica incluem o edema e, quando presente, os eosinófilos e neutrófilos na forma aguda, enquanto a fibrose e a atrofia tubular caracterizam a forma crônica.

Estas condições são distinguidas clinicamente das doenças glomerulares pela ausência, nos estágios iniciais, destes marcos de injúria glomerular como a síndrome nefrítica ou nefrótica e pela presença de defeitos na função tubular. A última pode ser sutil e incluir uma habilidade prejudicada de concentrar a urina, evidenciada clinicamente pela poliúria ou noctúria; perda de sais, habilidade diminuída de excretar ácidos (acidose metabólica); e defeitos isolados na reabsorção ou na secreção tubular. As formas avançadas, no entanto, podem ser difíceis de distinguir clinicamente de outras causas de insuficiência renal.

Algumas das condições específicas listadas na [Tabela 20-8](#) são discutidas em outras partes deste livro. Nesta seção lidamos principalmente com a pielonefrite e as doenças intersticiais induzidas por drogas.

Pielonefrite e Infecção do Trato Urinário

A pielonefrite é um distúrbio renal que afeta os túbulos, interstício e pelve renal e é uma das doenças mais comuns do rim. Ocorre em duas formas. A *pielonefrite aguda* é causada por infecção bacteriana e é a lesão renal associada à infecção do trato urinário. A *pielonefrite crônica* é um distúrbio mais complexo; a infecção bacteriana desempenha um papel dominante, mas outros fatores (refluxo vesicoureteral, obstrução) estão envolvidos na sua patogenia. A pielonefrite é uma complicação séria das *infecções do trato urinário* que afeta a bexiga (cistite), os rins e os sistemas coletores (pielonefrite), ou ambos. A infecção bacteriana do trato urinário

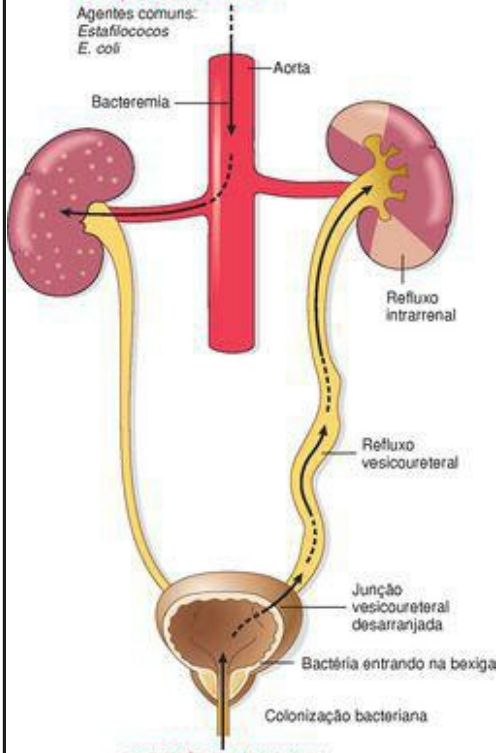
inferior pode ser completamente assintomática (bacteriúria assintomática) e a maioria frequentemente permanece localizada na bexiga sem o desenvolvimento de infecção renal. No entanto, a infecção do trato urinário inferior sempre carrega o potencial de se espalhar para o rim.

Etiologia e Patogenia. Os agentes etiológicos dominantes, responsáveis por mais de 85% dos casos de infecção do trato urinário, são os bacilos Gram-negativos que são habitantes normais do trato intestinal. [63](#) A *Escherichia coli* é de longe a mais comum, seguida por *Proteus*, *Klebsiella* e *Enterobacter*. O *Streptococcus faecalis*, também de origem entérica, os estafilococos e praticamente qualquer outro tipo de agente bacteriano ou fúngico também podem causar infecção do trato urinário inferior e dos rins. Em pessoas imunocomprometidas, particularmente aquelas com órgãos transplantados, vírus como os *poliomavírus*, o citomegalovírus e o adenovírus também podem ser causa de infecção renal.

Na maioria dos pacientes com infecção do trato urinário, os organismos infectantes são derivados da própria flora fecal do paciente. Portanto, esta é a forma de infecção endógena. Existem duas rotas pelas quais as bactérias podem alcançar os rins: (1) através da corrente sanguínea (infecção hematogena); e (2) a partir do trato urinário inferior (infecção ascendente) ([Fig. 20-26](#)). A via hematogena é a menos comum das duas e resulta da sementeira dos rins com bactérias de focos distantes no curso da septicemia ou da endocardite infecciosa. A infecção hematogena ocorre provavelmente na presença de obstrução ureteral, em pacientes debilitados, em pacientes que recebem terapia imunossupressiva e com organismos não entéricos, como os estafilococos e certos fungos e vírus.

INFECÇÃO HEMATÓGENA

Agentes comuns:
Estafilococos
E. coli



INFECÇÃO ASCENDENTE

Agentes comuns:
E. coli
Proteus
Enterobacter

FIGURA 20-26

Representação esquemática das vias de infecção renal. A infecção hematôgena resulta do espalhamento bacteriêmico. A infecção ascendente é a mais comum, resultando da combinação da infecção da bexiga urinária, refluxo vesicoureteral e refluxo intrarrenal.

A *infecção ascendente* é a causa mais comum de pielonefrite crônica. A bexiga humana normal e a urina da bexiga são estéreis; portanto, vários passos devem ocorrer para que a infecção renal aconteça:

O primeiro passo na infecção ascendente parece ser a *colonização da uretra distal e do intróito* (na mulher) pelo coliforme bacteriano. Esta colonização é influenciada pela capacidade da bactéria de aderir às células epiteliais mucosas da uretra. Esta aderência bacteriana, como foi discutido no [Capítulo 8](#), envolve moléculas adesivas (adesinas) nas fimbrias P (pili) das bactérias que interagem com receptores na superfície das células uroepiteliais. Adesinas específicas (p. ex., aquelas codificadas pelo gene do pili [*pap*] associado à pielonefrite⁶⁴) estão associadas com a infecção. Além disso, certos tipos de fimbrias promovem o tropismo renal, a persistência da infecção ou uma resposta inflamatória acentuada.⁶⁴

Da uretra para a bexiga, os organismos entram durante a cateterização uretral ou outra instrumentação. A cateterização de longo prazo, em particular, carrega um risco de infecção. Na ausência de instrumentação, *as infecções urinárias são muito mais comuns nas mulheres* e isto foi atribuído à uretra curta nas mulheres, assim como à ausência de propriedade bacterianas como são encontradas no fluido prostático, as alterações hormonais que afetam a aderência das bactérias na mucosa e ao trauma uretral durante a relação sexual, ou uma combinação destes fatores.

A obstrução do trato urinário e a estase da urina. Geralmente, os organismos introduzidos na bexiga são eliminados pelo fluxo contínuo do esvaziamento e pelos mecanismos antibacterianos. No entanto, a obstrução do fluxo de saída ou a disfunção da bexiga resultam em esvaziamento incompleto e volume residual de urina aumentado. Na presença de estase, as bactérias introduzidas na bexiga podem se multiplicar livremente sem serem lavadas ou destruídas. Conseqüentemente, a infecção do trato urinário é particularmente frequente entre pacientes com obstrução do trato urinário inferior, como pode ocorrer com a hipertrofia prostática benigna, os tumores e os cálculos ou com a disfunção neurogênica da bexiga causada pelo diabetes ou por injúria na medula espinhal.

Refluxo vesicoureteral. Embora a obstrução seja um importante fator predisponente na infecção ascendente, é a *incompetência da válvula vesicoureteral* que permite que as bactérias subam para o ureter até a pelve renal. Esta inserção ureteral normal na bexiga é uma válvula competente de mão única que evita o fluxo retrógrado de urina, especialmente durante a micção, quando a pressão intravesical aumenta. Um orifício vesicoureteral incompetente permite o refluxo de urina da bexiga para os ureteres (*refluxo vesicoureteral*) ([Fig. 20-27](#)). O refluxo é mais frequentemente devido à ausência congênita ou ao

encurtamento da porção intravesical do ureter, de modo que o ureter não é comprimido durante a micção. Além disso, a própria infecção da bexiga, provavelmente como resultado da ação dos produtos bacterianos ou inflamatórios na contratilidade ureteral, pode causar ou acentuar o refluxo vesicoureteral, particularmente em crianças. O refluxo vesicoureteral não é incomum; estima-se que ela afete 1% a 2% de crianças anteriormente normais. ⁶⁵ O *refluxo vesicoureteral adquirido* em adultos pode resultar da atonia persistente da bexiga causada por injúria da medula espinhal. O efeito do refluxo vesicoureteral é similar àquele de uma obstrução na qual há urina residual no trato urinário após a micção, o que favorece o crescimento bacteriano.

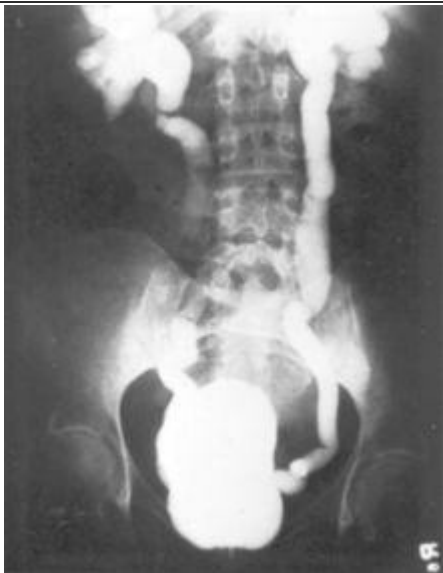

FIGURA 20-27

Refluxo vesicoureteral demonstrado por um cistoureterograma da micção. O corante injetado na urina sofre refluxo para ambos os ureteres dilatados, enchendo a pelve e os cálices.

Refluxo intrarrenal. O refluxo vesicoureteral também proporciona um mecanismo útil pelo qual a urina da bexiga infectada pode ser propelida para cima para a pelve renal e profundamente para o parênquima renal através dos ductos abertos nas pontas das papilas (refluxo intrarrenal). O refluxo intrarrenal é mais comum nos pólos superior e inferior do rim, onde as papilas tendem mais a ter pontas achatadas ou côncavas do que o tipo de ponta convexa presente nas zonas do meio do rim (e representada na maioria dos livros-texto). O refluxo pode ser demonstrado radiograficamente pelo cistoureterograma miccional: A bexiga é preenchida com um corante radio-opaco e são tiradas radiografias durante a micção. O refluxo vesicoureteral pode ser demonstrado em cerca de 30% dos bebês e crianças com infecção do trato urinário ([Fig. 20-27](#)).

Na ausência de refluxo vesicoureteral, a infecção geralmente permanece localizada na bexiga. Logo, a maioria dos indivíduos com colonização bacteriana repetida ou persistente do trato urinário sofre mais de cistite e uretrite (*infecção do trato urinário inferior*) do que de pielonefrite.

Pielonefrite Aguda

A pielonefrite aguda é uma inflamação supurativa aguda do rim causada por infecções bacterianas e algumas vezes virais (p. ex., poliomavírus), seja hematógena e induzida por um espalhamento septicêmico ou ascendente e associada ao refluxo vesicoureteral. [66](#)

Morfologia. Os marcos da pielonefrite aguda são **uma inflamação supurativa intersticial em áreas, agregados intratubulares de neutrófilos e a necrose tubular.** A supuração pode ocorrer como abscessos focais nítidos envolvendo um ou ambos os rins, o que pode se estender para grandes áreas de supuração em forma de cunha ([Fig. 20-28](#)). A distribuição destas lesões é imprevisível e casual, mas na pielonefrite associada com o refluxo, os danos ocorrem mais comumente nos pólos superior e inferior.

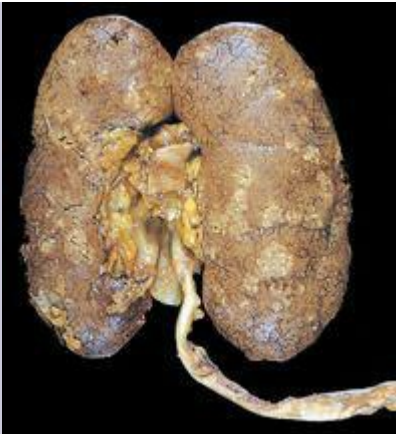


FIGURA 20-28

Pielonefrite aguda. A superfície cortical mostra áreas branco-acinzentadas de

inflamação e formação de abscesso.

Nos estágios iniciais, a infiltração neutrofílica está limitada ao tecido intersticial. No entanto, a reação envolve prontamente os túbulos e produz um abscesso característico com a destruição dos túbulos comprometidos (Fig. 20-29). Já que os lumens tubulares apresentam uma via imediata para a extensão da infecção, grandes massas de neutrófilos intraluminais frequentemente se estendem com o néfron envolvido até os túbulos coletores. Caracteristicamente, os glomérulos parecem ser relativamente resistentes à infecção. No entanto, grandes áreas de necrose grave, eventualmente destroem os glomérulos, e a pielonefrite fúngica (p. ex., *Candida*) frequentemente afetam os glomérulos.

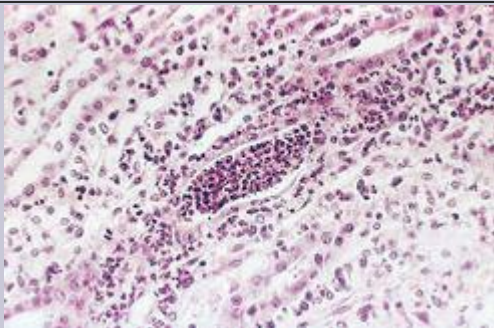


FIGURA 20-29

Pielonefrite aguda marcada por um exsudato neutrofílico agudo dentro dos túbulos e por inflamação intersticial.

Três complicações da pielonefrite aguda são encontradas em circunstâncias especiais.

• A **necrose papilar** é vista principalmente em diabéticos e naqueles com obstrução do trato urinário. A necrose papilar é geralmente bilateral, mas pode ser unilateral. Uma ou todas as pirâmides do rim afetado podem estar envolvidas. Em corte, as pontas ou os dois terços distais das pirâmides têm áreas de necrose branco-acinzentadas ou amarelas (Fig. 20-30). No exame microscópico o tecido necrótico mostra características de necrose coagulativa, com preservação dos contornos dos túbulos. A resposta leucocítica é limitada às junções entre o tecido preservado e o destruído.

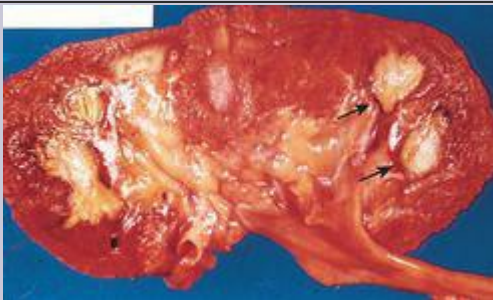

FIGURA 20-30

Necrose papilar. Áreas de necrose cinza-claras envolvendo as papilas (*setas*).

• A **pionefrose** é observada quando há uma obstrução total ou quase completa, particularmente quando é alta no trato urinário. O exsudato supurativo é incapaz de drenar e, portanto, enche a pelve renal, os cálices e o ureter de pus.

- O **abscesso perinéfrico** é uma extensão da inflamação supurativa através da cápsula renal para o tecido perinéfrico.

Após a fase aguda da pielonefrite, a cura ocorre. O infiltrado neutrofilico é substituído por um que é composto predominantemente de macrófagos, células plasmáticas e (posteriormente) linfócitos. Os focos inflamatórios são eventualmente substituídos por cicatrizes irregulares que podem ser vistas na superfície cortical como depressões fibrosas. Essas cicatrizes são caracterizadas microscopicamente por atrofia tubular, fibrose intersticial e um infiltrado linfocítico em um padrão de duas bordas irregulares com o parênquima preservado entremeadado. **A cicatriz pielonéfrica está quase sempre associada a inflamação, fibrose e deformação do cálice e da pelve subjacentes**, refletindo o papel da infecção ascendente e do refluxo vesicoureteral na patogenia da doença.

Aspectos Clínicos. A pielonefrite aguda está frequentemente associada a condições predisponentes, algumas que foram mencionadas antes. Estas incluem o seguinte:

Obstrução do trato urinário, congênita ou adquirida.

Instrumentação do trato urinário, mais comumente na cateterização.

Refluxo vesicoureteral.

Gravidez. Entre 4% e 6% das mulheres grávidas desenvolvem bacteriúria em algum momento da gravidez, e 20% a 40% destas eventualmente desenvolvem infecção urinária sintomática se não for tratada.

Gênero e idade. Após o primeiro ano de vida (quando as anomalias congênicas em homens se tornam comumente evidentes) e mais tardiamente por volta dos 40 anos, as infecções são muito mais frequentes nas mulheres. Com o avanço da idade a incidência em homens aumenta com resultado da hipertrofia prostática e da instrumentação.

Lesões renais preexistentes, que causam cicatrização e obstrução intrarrenal.

Diabetes melito, no qual a suscetibilidade aumentada para a infecção, a disfunção neurogênica da bexiga e mais frequentemente a instrumentação são fatores predisponentes.

Imunossupressão e imunodeficiência.

Quando a pielonefrite aguda é clinicamente aparente, o início é geralmente súbito, com dor no ângulo costovertebral e evidências sistêmicas de infecção, como febre e mal-estar. Geralmente há indicações de irritação da bexiga e da uretra, como disúria, frequência e urgência. A urina contém muitos leucócitos (piúria) derivados do infiltrado inflamatório, mas a piúria não diferencia a infecção do trato urinário superior do inferior. O achado de *grumos* de leucócitos, tipicamente ricos em neutrófilos (grumos de pus), indica o envolvimento renal, porque os grumos são formados somente nos túbulos. O diagnóstico de infecção é estabelecido pela cultura quantitativa da urina.

A pielonefrite aguda não complicada geralmente segue um curso benigno e os sintomas desaparecem dentro de poucos dias após a instituição da terapia antibiótica adequada. As bactérias, no entanto, podem persistir na urina ou haver uma recorrência da infecção com novos tipos sorológicos de *E. coli* ou outros organismos. Esta bacteriúria então desaparece ou pode

persistir, às vezes por anos. Na presença de obstrução urinária não abrandada, diabetes melito ou imunodeficiência, a pielonefrite aguda pode ser mais grave, levando a episódios septicêmicos repetidos. A sobreposição da *necrose papilar* pode levar à falência renal aguda.

Um patógeno viral emergente que causa pielonefrite nos aloenxertos renais é o *poliomavírus*. A infecção latente com o poliomavírus está espalhada pela população em geral, mas a imunossupressão do receptor do aloenxerto pode levar à reativação da infecção latente e ao desenvolvimento de uma nefropatia resultando em perda do aloenxerto em até 1% a 5% dos receptores de rins transplantados.⁶⁷ Esta forma de pielonefrite, agora conhecida como *nefropatia por poliomavírus*, é caracterizada pela infecção viral dos núcleos das células epiteliais tubulares, levando ao aumento do núcleo e a inclusões intranucleares visíveis ao microscópio de luz (efeito citopático viral). As inclusões são compostas de vírions arranjados em treliças distintas semelhantes a cristalinos quando visualizadas por microscopia eletrônica (Fig. 20-31). Uma resposta inflamatória intersticial está invariavelmente presente. O tratamento consiste de uma redução na imunossupressão.

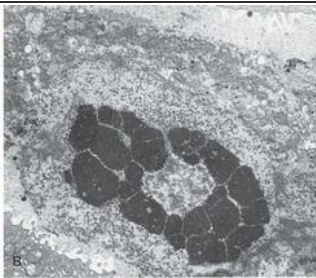
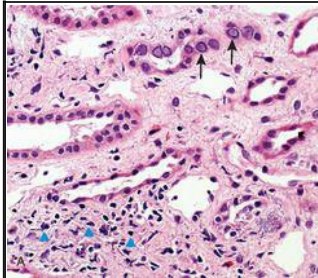


FIGURA 20-31

Nefropatia por poliomavírus. **A**, Os rins mostram as células epiteliais tubulares aumentadas com inclusões nucleares (*setas*) e inflamação intersticial (*cabecinhas de seta*). **B**, As inclusões virais intranucleares visualizadas por microscopia eletrônica.

(Cortesia do Dr. Jean Olson, Department of Pathology, University of California San Francisco, San Francisco, CA.)

Pielonefrite Crônica e Nefropatia de Refluxo

A pielonefrite crônica é um distúrbio no qual a *inflamação túbulo-intersticial crônica e a cicatrização renal estão associadas com o envolvimento patológico dos cálices e da pelve* ([Fig. 20-32](#)). O dano pelvocalicial é importante já que praticamente todas as etiologias da doença listadas na [Tabela 20-8](#) produzem alterações túbulo-intersticiais crônicas, mas com exceção da pielonefrite crônica e na nefropatia analgésica, nenhum delas afeta os cálices. A pielonefrite crônica é uma causa importante da doença renal em estágio terminal; em certo momento ela foi responsável por até 10% a 20% dos pacientes nas unidades de transplante renal e de diálise, até que as condições predisponentes, como o refluxo, se tornaram mais bem conhecidas. Esta condição continua sendo uma causa importante de destruição renal em crianças com anormalidades graves do trato urinário inferior.



Cálice rombado

FIGURA 20-32

Cicatrizes grosseiras típicas da pielonefrite crônica associada a refluxo vesicoureteral. As cicatrizes geralmente são polares e estão associadas aos cálices rombados subjacentes.

A pielonefrite crônica pode ser dividida em duas formas: crônica associada ao refluxo e crônica obstrutiva.

Nefropatia de Refluxo. Esta é de longe a forma mais comum de cicatrização da pielonefrite crônica. O envolvimento renal na nefropatia de refluxo ocorre precocemente na infância como resultado da sobreposição da infecção urinária ou do refluxo vesicoureteral congênito e do refluxo intrarrenal. O refluxo pode ser unilateral ou bilateral; logo, o dano renal resultante pode causar cicatrização e atrofia de um rim ou envolver ambos, levando à insuficiência renal crônica. O refluxo vesicoureteral ocasionalmente causa um dano renal na ausência de infecção (refluxo estéril), mas somente quando a obstrução é grave.

Pielonefrite Obstrutiva Crônica. Nós vimos que a obstrução predispõe para a infecção renal. As infecções recorrentes sobrepostas nas lesões obstrutivas difusas ou localizadas levam a ataques recorrentes de inflamação renal e cicatrização, resultando em um quadro de pielonefrite crônica. Nesta condição, os efeitos da obstrução contribuem para a atrofia do parênquima; de fato, às vezes é difícil diferenciar os efeitos da infecção bacteriana daqueles da obstrução somente. A doença pode ser bilateral, como nas válvulas uretrais posteriores, resultando em insuficiência renal a menos que a anomalia seja corrigida, ou unilateral, como ocorre com os cálculos e as anomalias obstrutivas unilaterais do ureter.

Morfologia. As alterações características da pielonefrite crônica são vistas no exame macroscópico (Figs. 20-32 e 20-33). Os rins geralmente são irregularmente cicatrizados; se for bilateral, o envolvimento é assimétrico. Isto contrasta com a glomerulonefrite crônica, na qual ambos os rins são difusamente e simetricamente cicatrizados. Os marcos da pielonefrite crônica são as cicatrizes grosseiras, nítidas e corticomedulares sobrepondo os cálices dilatados, grosseiros e deformados, e o achatamento das papilas (Fig. 20-33). As cicatrizes podem variar de uma até várias e podem afetar um ou ambos os rins. A maioria está nos pólos superior e inferior, consistente com a frequência do refluxo nestes locais.

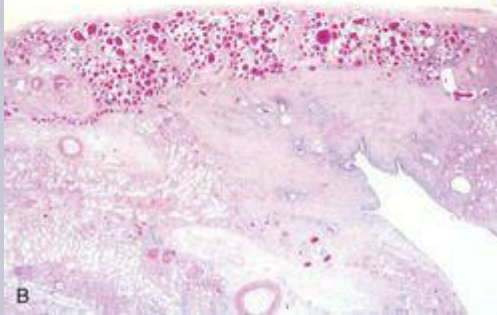
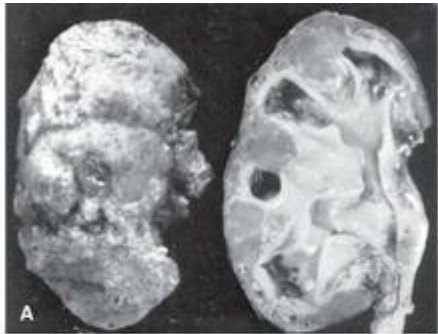

FIGURA 20-33

A, Pielonefrite crônica. A superfície (*esquerda*) está irregularmente cicatrizada. O corte (*direita*) revela uma dilatação e um embotamento, característicos dos cálices. O ureter está dilatado e espessado, um achado que é consistente com o refluxo vesicoureteral crônico. **B**, Visão em pequeno aumento da cicatriz renal corticomedular com um cálice subjacente deformado e dilatado. Observe a tireoidização dos túbulos no córtex.

As alterações microscópicas envolvem predominantemente os túbulos e o interstício. Os túbulos mostram atrofia em algumas áreas e hipertrofia e dilatação em outras. Os túbulos dilatados com o epitélio achatado podem ser preenchidos com grumos de coloide (tireoidização). Existem vários graus de inflamação intersticial crônica e fibrose no córtex e na medula. Na presença da infecção ativa pode haver neutrófilos no interstício e grumos de pus nos túbulos. Os vasos arqueados e interlobulares demonstram esclerose íntima obliterativa nas áreas cicatrizadas; na presença de hipertensão, uma arteriosclerose hialina é vista no rim inteiro. Há frequentemente uma fibrose ao redor do epitélio caliceal assim como infiltrados inflamatórios crônicos evidentes. Os glomérulos podem parecer normais exceto pela fibrose periglomerular, ou exibir uma variedade de mudanças, inclusive uma obliteração fibrose isquêmica e alterações secundárias relacionadas à hipertensão. Os indivíduos com pielonefrite crônica e nefropatia de refluxo que desenvolvem proteinúria em estágios avançados apresentam glomerulosclerose segmentar focal secundária, como descrito posteriormente.

A **pielonefrite xantogranulomatosa** é uma forma incomum e relativamente rara de pielonefrite crônica caracterizada pelo acúmulo de macrófagos espumosos intermisturados com plasmócitos, linfócitos, leucócitos polimorfonucleares e células gigantes ocasionais. Frequentemente associadas às infecções por *Proteus* e com obstruções, as lesões algumas vezes produzem grandes nódulos amarelo-alaranjados que podem ser macroscopicamente confundidos com carcinoma de células renais.

Aspectos Clínicos. A pielonefrite obstrutiva crônica pode ser insidiosa no início ou apresentar manifestações clínicas de pielonefrite recorrentes aguda, como dor nas costas, febre, piúria frequente e bacteriúria. A pielonefrite crônica associada ao refluxo pode ter um início silencioso. Estas pacientes chamam a atenção clínica relativamente tarde no curso da sua doença por causa do início gradual da insuficiência renal e da hipertensão ou por causa da descoberta da piúria ou bacteriúria no exame de rotina. A nefropatia de refluxo é frequentemente descoberta quando a hipertensão em crianças é investigada. A perda da função tubular – em particular da habilidade de concentração – dá origem à poliúria e à noctúria. Os estudos radiográficos mostram rins contraídos assimetricamente, com cicatrizes grosseiras características e embotadas e

deformidades do sistema calicial. Uma bacteriúria significativa pode estar presente, mas está frequentemente ausente nos estágios tardios.

Embora a proteinúria seja geralmente branda, alguns indivíduos com cicatrizes pielonefríticas desenvolvem uma *glomerulosclerose segmentar focal* com uma proteinúria significativa, mesmo na faixa nefrótica, geralmente diversos anos após a cicatrização ter ocorrido e frequentemente na ausência de infecção continuada ou de refluxo vesicoureteral persistente. O aparecimento da proteinúria e da glomerulosclerose segmentar focal é um sinal de prognóstico ruim e os pacientes com estes achados podem prosseguir para uma falência renal crônica ou em estágio terminal. A glomerulosclerose, como discutimos, pode ser atribuída às alterações glomerulares adaptativas secundárias à perda de massa renal causada pela cicatrização pielonefrítica (nefropatia por ablação renal).

Nefrite Túbulo-intersticial Induzida por Drogas e Toxinas

As toxinas e drogas podem produzir injúria renal de pelo menos três maneiras: (1) podem induzir uma reação imunológica intersticial, exemplificada pela nefrite da hipersensibilidade aguda induzida por drogas como a metilicina; (2) podem causar falência renal aguda, como descrito anteriormente; e (3) podem causar injúrias sutis, mas cumulativas aos túbulos que levam anos para se manifestar, resultando em insuficiência renal crônica.⁶⁸ O último tipo de dano é especialmente traiçoeiro, porque pode ser clinicamente irreconhecível até que um dano renal significativo tenha ocorrido. Este é o caso da nefropatia por abuso de analgésico, que é geralmente detectada somente após o início da insuficiência renal crônica.

Nefrite Intersticial Induzida por Drogas Aguda

Esta é uma reação adversa bem conhecida de um número constantemente crescente de drogas. Relatada pela primeira vez após o uso de sulfonamidas, a nefrite túbulo-intersticial aguda ocorre mais frequentemente com as penicilinas sintéticas (metilicina, ampicilina), outros antibióticos sintéticos, diuréticos (tiazidas), DAINes e drogas variadas (alopurinol, cimetidina). A doença começa cerca de 15 dias (varia entre 2 a 40) após a exposição à droga e é caracterizada por *febre*, *eosinofilia* (que pode ser transitória), *exantema* em cerca de 25% dos pacientes e *anormalidades renais*. A última toma a forma de hematúria, proteinúria branda e leucocitúria (frequentemente incluindo eosinófilos). Um *nível sérico crescente de creatinina e uma falência renal aguda com oligúria se desenvolvem em cerca de 50% dos casos*, particularmente em pacientes idosos.

Patogenia. Muitas características da doença sugerem um mecanismo imunológico. A resposta imunológica é idiossincrática e não relacionada à dose. As evidências clínicas da hipersensibilidade incluem o período latente, a eosinofilia e a erupção, pelo fato de que o início da nefropatia não está relacionado com a dose e a recorrência da hipersensibilidade após a re-exposição à mesma droga ou a uma droga de reação cruzada. Em alguns pacientes, os níveis séricos de IgE estão aumentados e as células plasmáticas e os basófilos que contêm IgE estão presentes nas lesões, sugerindo que a *reação da fase tardia da hipersensibilidade mediada por IgE* esteja envolvida na patogenia ([Cap. 6](#)). Em outros casos, infiltrados mononucleares ou granulomatosos, junto com resultados positivos de testes para drogas haptênicas, sugerem uma

reação de hipersensibilidade mediada por células T (Tipo IV).

A sequência mais provável de eventos é que as drogas atuem como haptenos, que se ligam covalentemente a alguns componentes citoplasmáticos ou extracelulares das células tubulares, e se tornem imunogênicos. A injúria resultante é então decorrente de reações imunológicas mediadas por células e/ou por IgE às células tubulares ou a suas membranas basais.

Morfologia. No exame histológico as anormalidades estão no interstício, que mostra um edema variável, mas frequentemente pronunciado, e infiltração por células mononucleares, principalmente os linfócitos e os macrófagos. Os eosinófilos e os neutrófilos podem estar presentes ([Fig. 20-34](#)), frequentemente em grupos e em grande número, os plasmócitos e os basófilos algumas vezes são encontrados em pequenos números. Com algumas drogas (p. ex., meticilina e tiazidas), os granulomas não necrozantes intersticiais contendo células gigantes podem ser vistos. A “tubulite”, infiltração de túbulos por linfócitos, é comum. Graus variáveis de necrose tubular e regeneração estão presentes. Os glomérulos são normais, exceto em alguns casos produzidos por DAINES, quando a doença com lesão mínima e a síndrome nefrótica se desenvolvem concorrentemente (veja a discussão sobre as DAINES posteriormente neste capítulo).

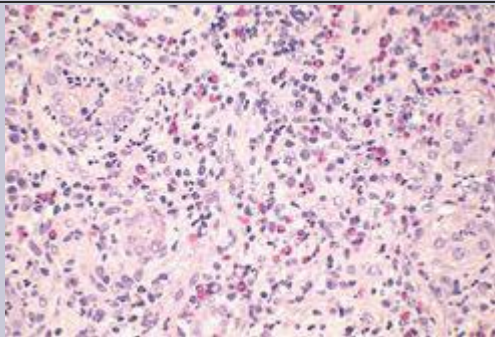


FIGURA 20-34

Nefrite intersticial induzida por drogas, com infiltrados eosinofílicos proeminentes e de células mononucleares.

Aspectos Clínicos. É importante reconhecer a falência renal induzida por drogas porque a retirada da droga ofensiva é seguida por uma recuperação, embora possa levar vários meses, e danos irreversíveis ocorrem ocasionalmente em indivíduos idosos. É importante lembrar que embora as drogas sejam a principal causa identificável de nefrite intersticial aguda, em muitos pacientes afetados (aproximadamente 30% a 40%) uma droga ou mecanismo ofensivo não pode ser identificado.

Nefropatia por Analgésicos

Esta é uma forma de doença renal crônica causada pela ingestão excessiva de misturas de analgésicos e caracterizada morfológicamente pela nefrite túbulo-intersticial crônica e pela necrose papilar renal. [69](#)

A incidência da nefropatia por analgésicos reflete o consumo de analgésicos em várias populações pelo mundo. Em algumas partes da Austrália, era classificada como uma das causas mais comuns de insuficiência renal crônica até que medidas de saúde pública reduziram sua incidência. Nos Estados Unidos sua incidência é relativamente baixa, mas varia entre os estados, sendo mais alta no sudeste. Geralmente, ela é responsável por 9%, 3% e 1% dos pacientes que sofrem diálise na Austrália, Europa e Estados Unidos, respectivamente, antes do recente aumento repentino da doença renal em estágio terminal atribuída ao diabetes reduzir estas porcentagens. O dano renal foi primeiramente atribuído à fenacetina, mas as misturas analgésicas consumidas também contêm frequentemente, aspirina, cafeína, acetaminofeno (um metabólito da fenacetina) e codeína. Pacientes que desenvolvem esta doença geralmente ingerem grandes quantidades de misturas de pelo menos dois analgésicos antipiréticos. A maioria dos pacientes consome misturas contendo fenacetina e casos atribuídos à ingestão de aspirina, fenacetina ou acetaminofeno isoladamente são incomuns. Na maioria dos países, a restrição à venda liberada de fenacetina ou de misturas de analgésicos reduziu a incidência do distúrbio, mas não a erradicou, presumivelmente porque as misturas que não contêm fenacetina estão disponíveis.

Patogenia. A necrose papilar é facilmente induzida experimentalmente por uma mistura de aspirina e fenacetina, geralmente combinada com o esgotamento de água. Agora está claro que na sequência de eventos que leva ao dano renal, *a necrose papilar ocorre primeiro e a nefrite túbulo-intersticial cortical ocorre como consequência do impedimento do fluxo urinário de saída.* O metabólito da fenacetina, acetaminofeno, que pode esgotar a glutatona das células, causa injúria delas pela geração subsequente de *metabólitos oxidativos.* A aspirina induz seu efeito potencializante pela inibição dos efeitos vasodilatadores das prostaglandinas, predispondo as papilas à isquemia. Logo, o dano papilar pode ser decorrente da combinação dos efeitos tóxicos diretos dos metabólitos da fenacetina e da injúria isquêmica nas células e vasos tubulares.

Morfologia. A aparência macroscópica dos rins é normal ou levemente reduzida em tamanho e o córtex apresenta áreas deprimidas representando a atrofia cortical que recobre

as papilas necróticas. As papilas mostram vários estágios de necrose, calcificação, fragmentação e descamação. Esta aparência macroscópica contrasta com a necrose papilar vista nos pacientes diabéticos, nos quais todas as papilas estão no mesmo estágio de injúria. No exame microscópico as alterações papilares podem tomar uma das diversas formas. Nos casos precoces há uma necrose desigual, mas na forma avançada a papila inteira está necrótica, frequentemente permanecendo no lugar como uma massa desestruturada contendo “fantasmas” de túbulos e focos de calcificação distrófica ([Fig. 20-35](#)). Segmentos de porções inteiras das papilas podem então ser desprendidos e excretados na urina.

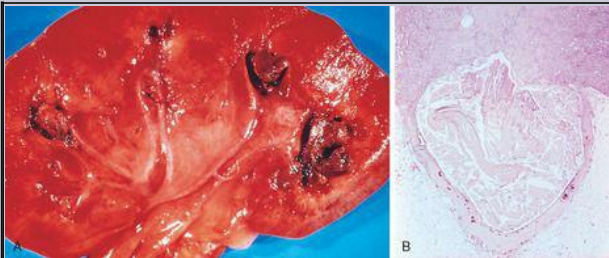


FIGURA 20-35

Nefropatia por analgésicos. **A**, As papilas necróticas amarronzadas, transformadas em uma massa necrótica desestruturada, preenchem a pelve. **B**, Visão microscópica. Observe a fibrose na medula.

(Cortesia do Dr. F.J. Gloor, Institut für Pathologie, Kantonsspital, St. Gallen, Switzerland.)

As alterações corticais consistem em perda e atrofia dos túbulos e fibrose e inflamação intersticiais. Estas alterações são decorrentes principalmente da atrofia obstrutiva causada pelo dano tubular nas papilas. As colunas corticais de Bertin são caracteristicamente poupadas desta atrofia.

Aspectos Clínicos. A nefropatia por analgésicos é mais comum em mulheres do que em homens

sendo particularmente prevalente em indivíduos com dores de cabeça recorrentes e dores musculares, nos pacientes psiconeuróticos e nos trabalhadores de fábricas. Os achados renais iniciais incluem incapacidade de concentrar a urina (hipostenúria), como esperado para as lesões papilares. A acidose adquirida dos túbulos renais distais contribui para o desenvolvimento de cálculos renais. Dor de cabeça, anemia, sintomas gastrointestinais e hipertensão são acompanhamento comuns da nefropatia por analgésicos. A infecção do trato urinário complica cerca de 50% dos casos. Ocasionalmente, pontas inteiras de papilas necróticas são excretadas podendo ser a causa de hematúria volumosa ou de cólicas renais decorrentes da obstrução do ureter por fragmentos necróticos. A ressonância magnética e o imageamento por tomografia computadorizada são úteis na detecção de necrose e calcificações papilares. O prejuízo progressivo da função renal pode levar à falência renal crônica, *mas com a retirada da droga, a função renal pode estabilizar ou até mesmo melhorar.*

Infelizmente, uma pequena porcentagem de pacientes com nefropatia por analgésicos desenvolve *carcinoma papilar de células transicionais da pelve renal*. Se o efeito carcinogênico é devido ao metabolismo da fenacetina ou a algum outro componente dos compostos analgésicos não está estabelecido.

A necrose papilar não é específica para a nefropatia por analgésicos. Ela também é encontrada no diabetes melito, como foi mencionado anteriormente, como na obstrução do trato urinário, na doença ou herança falciforme (descrita anteriormente) e focalmente na tuberculose renal. A [Tabela 20-9](#) lista certas características de necrose papilar nestas condições.

Dados de Seshan S e T al. (EUS)-Classification and Atlas of Tubulointerstitial and Vascular Diseases. Baltimore, Williams & Wilkins, 1999. © **Williams & Wilkins**1999

	Diabetes Melito	Nefropatia por Analgésicos	Anemia Falciforme	Obstrução
Razão entre homens e mulheres	1 :3	1 :5	1 :1	9:1
Duração	10 anos	7 anos de abuso	Variável	Variável
Infecção	80%	25%	±	90%
Calcificação	Rara	Frequente	Rara	Frequente
Número de papilas afetadas	Várias; todas no mesmo estágio	Quase todos; diferentes estágios de necrose	Poucas	Variável

Nefropatia Associada às DAINES

As DAINES, uma das classes mais comuns de drogas atualmente em uso, produzem diversas formas de injúria renal. Embora estas complicações sejam incomuns, não devem ser esquecidas já que as DAINES são frequentemente administradas para pacientes com outras causas potenciais de doença renal. Muitas DAINES são inibidores não seletivos da ciclooxigenase e seus efeitos renais adversos estão relacionados à sua habilidade de inibir a síntese de prostaglandinas dependente da ciclooxigenase. Os inibidores seletivos da COX-2, embora poupem o trato gastrointestinal, afetam os rins porque a COX-2 é expressa nos rins humanos.⁷⁰ As síndromes renais associadas às DAINES incluem:

Falência renal aguda induzida hemodinamicamente, decorrente da síntese diminuída de prostaglandinas vasodilatadoras. Esta é particularmente provável ocorrer com outra doença renal ou em condições que causem esgotamento de volume.

A nefrite intersticial da hipersensibilidade aguda, resulta em falência renal aguda, como descrito anteriormente.

A nefrite intersticial aguda e a doença da lesão mínima. Esta associação curiosa de duas condições renais diversas, uma que leva à falência renal e outra que leva à síndrome nefrótica, sugere uma reação de hipersensibilidade que afeta o interstício e possivelmente o glomérulo, mas também é consistente com a injúria dos podócitos mediados por citocinas liberadas como parte do processo inflamatório.

A nefropatia membranosa, com a síndrome nefrótica, também é uma associação recentemente apreciada, também de patogenia desconhecida.

Nefropatia por Aristolóquia

A síndrome da nefrite túbulo-intersticial crônica causada pelo ácido aristolóquico, um suplemento encontrado em alguns remédios herbáceos, foi recentemente reconhecida. A droga forma um aduto covalente com o DNA e causa um quadro distinto de falência renal e fibrose intersticial associada a uma escassez relativa de leucócitos infiltrantes. Como na nefropatia por analgésicos, há uma incidência aumentada de carcinoma no rim e no trato urinário. A ingestão de ácido aristolóquico também foi identificada com uma causa de nefropatia balcânica, uma nefrite túbulo-intersticial crônica com um naquela parte do mundo.⁷¹

Outras Doenças Túbulo-intersticiais

Nefropatia por Uratos

Três tipos de nefropatia podem ocorrer em pessoas com distúrbios uricêmicos:

A nefropatia aguda por ácido úrico é causada pela precipitação de cristais de ácido úrico nos túbulos renais, principalmente nos ductos coletores, levando à obstrução dos néfrons e ao desenvolvimento da falência renal aguda. Este tipo é particularmente provável de ocorrer em indivíduos com leucemias e linfomas que estão sob quimioterapia; as drogas aumentam a morte das células tumorais e o ácido úrico é produzido com a quebra dos ácidos nucleicos liberados. A precipitação do ácido úrico é favorecida pelo pH ácido nos túbulos coletores.

A nefropatia crônica por uratos ou a nefropatia gotosa, ocorre em pacientes com formas mais retraídas de hiperuricemia. As lesões são atribuídas à deposição de cristais de urato monossódicos no meio ácido dos túbulos distais e dos ductos coletores como no interstício.

Estes depósitos têm uma aparência histológica distinta e podem formar cristais variavelmente birrefringentes, semelhantes a agulhas nos lumens tubulares ou no interstício (Fig. 20-36). Os uratos induzem um tofo que consiste em células gigantes de corpo estranho, outras células mononucleares e uma reação fibrótica (Cap. 26). A obstrução tubular pelos uratos causa uma atrofia e cicatrização cortical. O espessamento das artérias e arteríolas renais é um resultado comum da frequência relativamente alta da hipertensão em pacientes com gota. Clinicamente, a nefropatia por uratos é uma doença sutil associada a defeitos tubulares que podem progredir lentamente. Indivíduos com gota, que de fato desenvolvem uma nefropatia crônica, têm evidências da exposição aumentada ao chumbo, algumas vezes através da ingestão de uísque destilado ilegalmente, contaminado com chumbo.

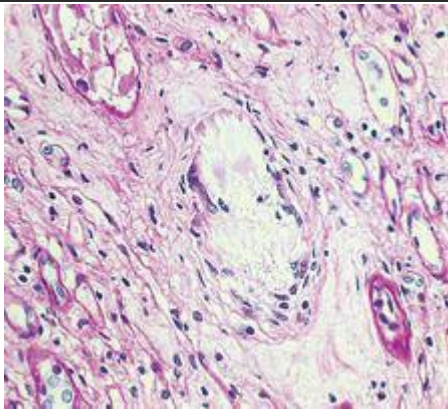


FIGURA 20-36

Os cristais de urato na medula renal. Observe as células gigantes e a fibrose ao redor dos cristais.

A terceira síndrome renal na hiperuricemia é a *nefrolitase*; cálculos de ácido úrico estão presentes em 22% dos indivíduos com gota e 42% daqueles com hiperuricemia secundária (veja a discussão posterior de pedras renais).

Hipercalcemia e Nefrocalcinose

Os distúrbios associados a hipercalcemia, como o hiperparatireoidismo, o mieloma múltiplo, a intoxicação com vitamina D, o câncer metastásico ou a ingestão excessiva de cálcio (síndrome do leite alcalino), podem induzir à formação de cálculos de cálcio e à deposição de cálcio no rim (nefrocalcinose). Graus extensos de calcinose, sob certas condições, podem levar à doença túbulo-intersticial crônica e à insuficiência renal. Os primeiros danos induzidos pela hipercalcemia ocorrem nas células epiteliais tubulares na forma de distorção mitocondrial e outros sinais de injúria celular. Subsequentemente, os depósitos de cálcio aparecem na mitocôndria, no citoplasma e na membrana basal. Os debris celulares calcificados podem obstruir os lumens tubulares e causar atrofia obstrutiva dos néfrons e fibrose e inflamação intersticial secundária. A atrofia de todas as áreas corticais drenadas pelos túbulos calcificados pode ocorrer, sendo responsável pelas áreas alternadas de parênquima normal e cicatrizado vistas nestes rins.

O primeiro defeito funcional é a incapacidade de concentrar a urina. Outros defeitos tubulares, como a acidose tubular e a nefrite de perda de sais, também podem ocorrer. Com danos adicionais, uma insuficiência renal lentamente progressiva se desenvolve. Isto geralmente é devido à nefrocalcinose, mas muitos destes pacientes também têm cálculos de cálcio e pielonefrite secundária.

Nefropatia Aguda por Fosfato

Os acúmulos extensos de cristais de fosfato de cálcio nos túbulos podem ocorrer em pacientes que consomem altas doses de soluções de fosfato orais na preparação para a colonoscopia. [72](#) Estes pacientes não são hipercalcêmicos, mas a carga de fosfato em excesso, talvez complicada pela desidratação, causa uma precipitação evidente de fosfato de cálcio, apresentando tipicamente uma insuficiência renal por diversas semanas após a exposição. Os pacientes geralmente recuperam somente parcialmente a função renal.

Nefropatia por Cilindros de Cadeias Leves (“Rim do Mieloma”)

Os tumores malignos não renais, particularmente os de origem hematopoiética, afetam os rins de diversas maneiras ([Tabela 20-10](#)). Os envoltimentos mais comuns são túbulo-intersticiais, causados por complicações do tumor (hipercalcemia, hiperuricemia, obstrução dos ureteres) ou terapia (irradiação, hiperuricemia, quimioterapia, infecções em pacientes imunocomprometidos). Como a taxa de sobrevivência de pessoas com neoplasmas malignos aumenta, estas complicações renais também aumentam. Limitaremos a discussão aqui às lesões túbulo-intersticiais no *mieloma múltiplo* que às vezes dominam o quadro clínico nas pessoas com esta doença.

Invasão tumoral direta do parênquima renal

Ureteres (obstrução)

Artéria (hipertensão renovascular)

Hipercalcemia

Hiperuricemia

Amiloidose (AL, tipo cadeia leve)

Excreção de proteínas anormais (mieloma múltiplo)

Glomerulopatias

Nefropatia membranosa, secundária (carcinomas)

Doença da lesão mínima (doença de Hodgkin)

Glomerulonefrite membranoproliferativa (leucemias e linfomas)

Doença da deposição de imunoglobulina monoclonal/cadeia leve (mieloma múltiplo)

Efeitos da terapia de radiação, quimioterapia, infecção secundária

A insuficiência renal patente ocorre em metade daqueles com mieloma múltiplo e distúrbios linfoplasmáticos relacionados. Diversos fatores contribuem para os danos renais:

A proteinúria de Bence Jones e da nefropatia por cilindros. A principal causa de disfunção renal está relacionada com a proteinúria de Bence Jones (cadeia leve). A falência renal se correlaciona bem com a presença e a quantidade desta proteinúria e é incomum na sua ausência. Dois mecanismos parecem responsáveis pela toxicidade renal das proteínas de Bence Jones. Primeiro, algumas cadeias leves são diretamente tóxicas para as células epiteliais, aparentemente por causa de suas propriedades intrínsecas. Segundo, as proteínas de Bence Jones se combinam com as glicoproteínas urinárias (proteína de Tamm-Horsfall) sob condições ácidas para formar grandes grumos tubulares histologicamente distintos que obstruem os lumens tubulares e induzem a uma reação inflamatória característica ao redor dos grumos (nefropatia de cadeias leves).

Amiloidose, do tipo AL formado a partir das cadeias leves livres (geralmente do tipo λ), que ocorre em 6% a 24% dos indivíduos com mieloma.

Doença da deposição de cadeia leve. Em alguns pacientes, as cadeias leves (geralmente do tipo κ) se depositam nas MBGs e no mesângio nas formas não fibrilares, causando uma glomerulopatia (descrita anteriormente) ou nas membranas basais tubulares, que podem causar nefrite túbulo-intersticial.

Hipercalcemia e hiperuricemia estão frequentemente presentes nestes pacientes.

Morfologia. As alterações túbulo-intersticiais na nefropatia por cilindros de cadeia leve são razoavelmente características. Os grumos tubulares de Bence Jones aparecem como massas amorfas de rosa a azul, algumas vezes concêntricamente laminadas e frequentemente fraturadas, o que preenche e distende os lumens tubulares. Alguns dos grumos estão rodeados por células gigantes multinucleadas que são derivadas de fagócitos mononucleares (Fig. 20-37). O tecido intersticial adjacente geralmente apresenta uma resposta inflamatória

não específica e uma fibrose. Ocasionalmente, os grumos erodem seu caminho desde os túbulos até o interstício e induzem uma reação inflamatória granulomatosa. A amiloidose, a doença da deposição de cadeias leves, a nefrocalcinose e a infecção também podem estar presentes.

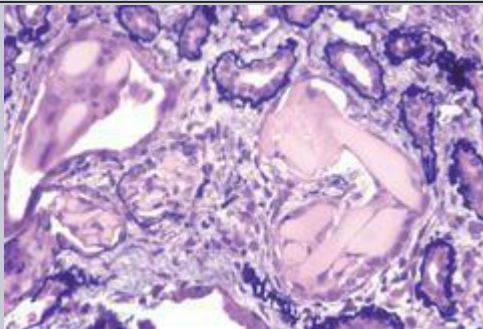


FIGURA 20-37

Nefropatia por cilindros de cadeia leve. Note os cilindros angulados e tubulares, cercados por macrófagos, incluindo células multinucleadas.

Aspectos Clínicos. Clinicamente, as manifestações renais são de diversos tipos. Na forma mais comum, a *falência renal crônica* se desenvolve insidiosamente e geralmente progride lentamente durante um período de vários meses até anos. Outra forma ocorre subitamente e é manifestada pela *falência renal aguda* com oligúria. Os fatores precipitantes nestes pacientes incluem a desidratação, a hipercalemia, a infecção aguda e o tratamento com antibióticos nefrotóxicos. A *proteinúria de Bence Jones* ocorre em 70% dos indivíduos com mieloma múltiplo; a presença de uma proteinúria significativa de cadeias não leves (p. ex., albumina) sugere uma amiloidose AL ou a doença da deposição de cadeias leves.

Doenças Vasculares

Quase todas as doenças dos rins envolvem os vasos sanguíneos renais secundariamente. As doenças vasculares sistêmicas, como as várias formas de vasculite, também afetam os vasos renais e seus efeitos nos rins são frequentemente importantes clinicamente. A hipertensão, como discutimos no [Capítulo 11](#), está intimamente ligada com o rim, porque a doença renal pode ser tanto a causa quanto a consequência da pressão sanguínea elevada.⁷³ Neste capítulo discutiremos a nefrosclerose benigna e maligna e a estenose da artéria renal, lesões associadas à hipertensão, e várias lesões envolvendo principalmente pequenos vasos do rim.

NEFROSCLEROSE BENIGNA

A *nefrosclerose benigna* é o termo usado para a patologia renal associada à esclerose das arteríolas renais e das pequenas artérias. O efeito resultante é a isquemia focal do parênquima suprido pelos vasos com paredes espessadas e um consequente estreitamento dos lumens. Os efeitos parenquimais incluem a glomerulosclerose e a injúria túbulo-intersticial crônica, produzindo uma redução na massa renal funcional. A nefrosclerose na necropsia está associada à idade avançada, mais frequentemente em negros do que em brancos e pode ser vista na ausência de hipertensão. [74.75](#) A hipertensão e o diabetes melito, no entanto, aumentam a incidência e a gravidade das lesões.

Patogenia. Dois processos participam nas lesões arteriais:

O espessamento medial e da íntima, como resposta às alterações hemodinâmicas, ao envelhecimento, aos defeitos genéticos ou algumas combinações destes.

Deposição hialina nas arteríolas, causada parcialmente pelo extravasamento de proteínas plasmáticas através do endotélio danificado e parcialmente pela deposição aumentada de matriz da membrana basal.

Morfologia. Os rins são normais ou moderadamente reduzidos em tamanho, com pesos médios entre 110 e 130 g. As superfícies corticais têm uma granularidade fina e constante que se assemelha aos grãos do couro ([Fig. 20-38](#)). A perda de massa é decorrente principalmente da cicatrização e redução corticais.

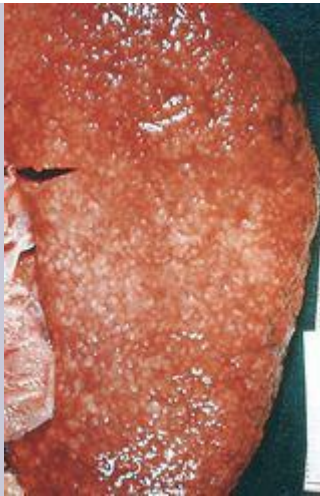

FIGURA 20-38

Visão aproximada da aparência macroscópica da superfície cortical na nefrosclerose benigna ilustrando a granularidade fina da superfície.

No exame histológico há um estreitamento dos lumens das arteríolas e das pequenas artérias, causado pelo espessamento e a hialinização das paredes (**arteriosclerose hialina**) ([Fig. 20-39](#)). Correspondendo às granulações finas, estão as cicatrizes subcapsulares microscópicas com os glomérulos escleróticos e o egresso tubular, alternando com o parênquima melhor reservado. Além disso, as artérias interlobulares e arqueadas mostram uma lesão característica que consiste de hipertrofia medial, reduplicação da lâmina elástica e aumento do tecido miofibroblástico na íntima, o que combina com o estreitamento dos lumens. Esta mudança, chamada de hiperplasia fibroelástica, frequentemente acompanha a arteriosclerose hialina e aumenta em gravidade com a idade e na presença de hipertensão.

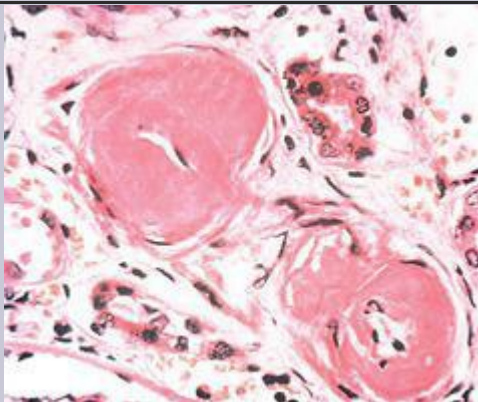


FIGURA 20-39

Arteriosclerose hialina. Visão em grande aumento de duas arteríolas com deposição hialina, espessamento evidente das paredes e um estreitamento do lúmen.

(Cortesia do Dr. M.A. Venkatchalam, Department of Pathology, University of Texas Health Sciences Center, San Antonio, TX.)

Consequentemente ao estreitamento vascular há uma atrofia isquêmica desigual, que consiste de (1) focos de atrofia tubular e fibrose intersticial; e (2) uma variedade de alterações glomerulares. A última inclui colapso da MBG, deposição de colágeno nos espaços de Bowman, fibrose periglomerular e esclerose total dos glomérulos. Quando as alterações isquêmicas são pronunciadas e afetam grandes áreas de parênquima, podem produzir cicatrizes locais e alterações histológicas que parecem aquelas vistas na injúria por ablação renal, mencionada anteriormente.

Aspectos Clínicos. É incomum para a nefrosclerose benigna não complicada causar insuficiência renal ou uremia. Existem reduções geralmente moderadas no fluxo sanguíneo

renal, mas a TFG é normal ou somente levemente reduzida. Ocasionalmente, há uma leve proteinúria. No entanto, três grupos de pacientes hipertensivos com nefrosclerose benigna estão sob risco aumentado de desenvolver falência renal: pessoas de descendência africana, pessoas com elevações mais graves da pressão sanguínea e pessoas com uma segunda doença subjacente, especialmente diabetes. Nestes grupos a insuficiência renal pode sobrevir após uma hipertensão benigna prolongada, mas a falência renal mais rápida resulta do desenvolvimento da fase maligna ou acelerada da hipertensão, discutida posteriormente.

HIPERTENSÃO MALIGNA E NEFROSCLEROSE ACELERADA

A nefrosclerose maligna é a forma de doença renal associada à fase maligna ou acelerada da hipertensão. ⁷⁶ Este padrão dramático de hipertensão pode ocasionalmente se desenvolver em indivíduos previamente normotensos, mas é frequentemente sobreposto à hipertensão benigna essencial preexistente, formas secundárias de hipertensão ou uma doença renal crônica subjacente, particularmente glomerulonefrite ou nefropatia de refluxo (Cap. 11). Ela é também uma causa frequente de morte por uremia em indivíduos com escleroderma. A hipertensão maligna é relativamente incomum, ocorrendo em 1% a 5% de todas as pessoas com pressão sanguínea elevada. Na sua forma pura geralmente afeta indivíduos jovens e ocorre mais frequentemente em homens e em negros.

Patogenia. A base para esta mudança para pior nos indivíduos hipertensivos não está clara, mas a seguinte sequência de eventos é sugerida. O primeiro insulto parece ser alguma forma de dano vascular nos rins. Este pode resultar da hipertensão benigna de longa duração, com uma injúria eventual às paredes arteriolares, ou uma injúria iniciante pode surgir de novo da arterite, uma coagulopatia, ou alguma injúria que cause exacerbação aguda da hipertensão. Em qualquer caso, o resultado é a permeabilidade aumentada dos pequenos vasos ao fibrinogênio e a outras proteínas plasmáticas, a injúria endotelial, a morte focal de células da parede vascular e a deposição plaquetária. Isto leva ao aparecimento de *necrose fibrinoide* das arteríolas e pequenas artérias, inchaço da íntima vascular e trombose intravascular. Os fatores mitogênicos das plaquetas (p. ex., PDGF), o plasma e outras células causam hiperplasia do músculo liso da íntima dos vasos, resultando em arteriosclerose hiperplásica, que é típica da hipertensão maligna e do estreitamento adicional dos lumens. Os rins se tornam evidentemente isquêmicos. Com o grave envolvimento das arteríolas aferentes renais, o sistema renina-angiotensina recebe um estímulo poderoso; de fato, *os pacientes com hipertensão maligna têm níveis significativamente elevados de renina plasmática*. Isto gera um ciclo autoperpetuante no qual a angiotensina II causa uma vasoconstrição intrarrenal e a isquemia renal acompanhante perpetua a secreção de renina. Outros vasoconstritores (p. ex., endotelina) e a perda de vasodiladores (óxido nítrico) também podem contribuir para a vasoconstrição. Os níveis de aldosterona também são elevados, e a retenção de sal indubitavelmente contribui para a elevação da pressão sanguínea. As consequências da pressão sanguínea significativamente elevada nos vasos sanguíneos através do corpo são conhecidas como *arteriosclerose maligna* e o distúrbio renal é a nefrosclerose maligna.

Morfologia. No exame macroscópico, o tamanho do rim depende da duração e da gravidade da doença hipertensiva. Pequenas hemorragias petequiais precisas podem aparecer na superfície cortical a partir da ruptura das arteríolas ou dos capilares glomerulares, dando ao rim uma aparência peculiar de “picada de pulga”.

Duas alterações histológicas caracterizam os vasos sanguíneos na hipertensão maligna (Fig. 20-40):

- **Necrose fibrinoide das arteríolas.** Esta aparece como uma mudança granular eosinofílica na parede dos vasos sanguíneos, que se cora positivamente para fibrina por técnicas histoquímicas ou imunofluorescentes. Esta alteração representa um evento

agudo; ela pode ser acompanhada por um infiltrado inflamatório limitado dentro da parede, mas uma inflamação proeminente não é observada. Algumas vezes os glomérulos se tornam necróticos e infiltrados com neutrófilos e os capilares glomerulares podem trombosar.

- Nas artérias e arteríolas interlobulares, há um espessamento da íntima causado pela proliferação de células musculares lisas alongadas, arranjadas concêntrica, junto à fina camada concêntrica de colágeno e o acúmulo de um material de coloração pálida que provavelmente representa acúmulos de proteoglicanos e proteínas plasmáticas. Esta alteração foi chamada de **aparência de bulbo de cebola** por causa de sua aparência concêntrica. Esta lesão, também chamada de arteriolite hiperplásica, se correlaciona com a falência renal na hipertensão maligna. Pode haver uma trombose intraluminal sobreposta. As lesões arteriolares e arteriais resultam em estreitamento considerável de todos os lumens vasculares, atrofia isquêmica e, às vezes, infarto distal dos vasos anormais.

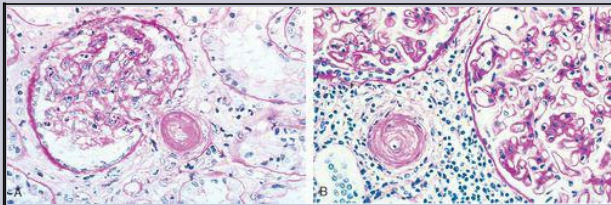


FIGURA 20-40

Hipertensão maligna. **A**, Necrose fibrinoide da arteríola aferente (coloração de PAS). **B**, Arteriolite hiperplásica (lesão em forma de cascas de cebola).

(Cortesia do Dr. H. Rennle, Brigham and Women's Hospital, Boston, MA.)

Aspectos Clínicos. A síndrome desenvolvida de hipertensão maligna é caracterizada por pressões sistólicas maiores do que 200 mm Hg e pressões diastólicas maiores que 120 mm Hg, papiledemas, hemorragias retiniais, encefalopatias, anormalidades cardiovasculares e falência renal. Os sintomas iniciais estão relacionados, mais frequentemente, com a pressão intracraniana aumentada e incluem dor de cabeça, náusea, vômitos e problemas visuais, particularmente escotomas ou pontos na frente dos olhos. As “crises hipertensivas” são encontradas algumas

vezes, caracterizadas por episódios de inconsciência ou mesmo de convulsões. No início da elevação rápida da pressão sanguínea, há uma proteinúria evidente e uma hematúria microscópica ou, alguma vezes, macroscópica, mas sem nenhuma alteração significativa na função renal. Em breve, no entanto, a falência renal aparece. A síndrome é uma verdadeira emergência médica que requer a instituição de uma terapia anti-hipertensiva agressiva e imediata. Para prevenir o desenvolvimento de lesões renais irreversíveis. Antes da introdução das drogas anti-hipertensivas atuais, a hipertensão maligna estava associada com uma taxa de mortalidade de 50% nos três primeiros meses, progredindo para 90% dentro de um ano. Atualmente, no entanto, cerca de 75% dos pacientes sobrevivem 5 anos e 50% sobrevivem com a restauração da função renal pré- crise.

ESTENOSE DA ARTÉRIA RENAL

A estenose unilateral da artéria renal é uma causa relativamente incomum de hipertensão, responsável por 2% a 5% dos casos, mas é importante porque ela representa uma forma potencialmente curável de hipertensão com tratamento cirúrgico. Além do mais, informações importantes sobre mecanismos renais de hipertensão vieram de estudos da estenose experimental e humana da artéria renal.

Patogenia. Os experimentos clássicos de Goldblatt e colaboradores⁷⁸ mostraram que a constrição da artéria renal em cachorros resulta em hipertensão e que a magnitude do efeito é aproximadamente proporcional à quantidade de constrição. Experimentos posteriores em ratos confirmaram estes resultados, e na época foi mostrado que o efeito hipertensivo, pelo menos inicialmente, era decorrente da estimulação da secreção de renina pelas células do aparato justaglomerular e a subsequente produção do vasoconstritor angiotensina II. *Uma grande proporção de indivíduos com hipertensão renovascular tem níveis plasmáticos ou renais elevados de renina* e quase todos apresentam uma redução da pressão sanguínea quando drogas que bloqueiam a atividade da angiotensina II foram administradas. Além do mais, a hipersecreção renal unilateral de renina pode ser normalizada após a revascularização renal, geralmente resultando em uma diminuição na pressão sanguínea. Outros fatores, no entanto, podem contribuir para a manutenção da hipertensão renovascular após o sistema renina-angiotensina tê-la iniciado, inclusive a *retenção de sódio* e possivelmente a endotelina e a perda de óxido nítrico.

Morfologia. A causa mais comum de estenose da artéria renal (70% dos casos) é a oclusão por uma placa ateromatosa na origem da artéria renal. Esta lesão pode ocorrer frequentemente em homens, e a incidência aumenta com o avanço da idade e o diabetes melito. A placa está geralmente concentricamente posicionada e uma trombose sobreposta frequentemente ocorre.

O segundo tipo de lesão que leva à estenose é a chamada **displasia fibromuscular** da artéria renal. Este é um grupo heterogêneo de lesões caracterizado por espessamento fibroso e fibromuscular e pode envolver a íntima, a média ou a adventícia da artéria. Estas lesões são, portanto, classificadas em hiperplasia íntima, medial e adventícia, sendo que o tipo medial é de longe o mais comum ([Fig. 20-41](#)). As estenoses, como um todo, são mais comuns em mulheres e tendem a ocorrer em grupos jovens (*i.e.*, na terceira ou quarta décadas de vida). As lesões podem consistir de uma única constrição bem definida ou em uma série de estreitamentos, geralmente na porção média ou distal da artéria renal. Elas também podem envolver os ramos segmentares e podem ser bilaterais.

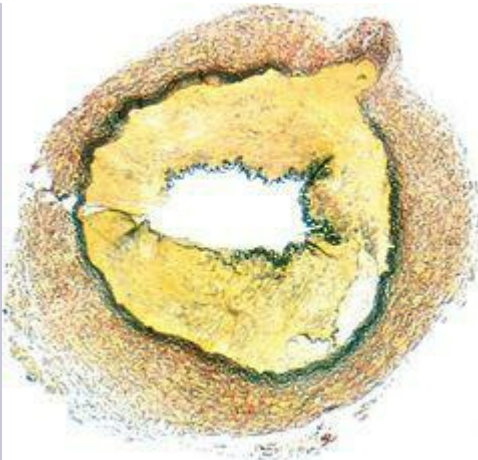


FIGURA 20-41

A displasia fibromuscular da artéria renal, tipo medial (coloração para o tecido elástico). A média mostra um espessamento fibroso evidente e o lúmen está estenotado.

(Cortesia do Dr. Seymour Rosen, Beth Israel Hospital, Boston. MA.)

O rim isquêmico está geralmente reduzido em tamanho e mostra sinais de atrofia isquêmica difusa, com glomérulos amontoados, túbulos atrofícos, fibrose intersticial e infiltrados inflamatórios focais. As arteríolas no rim isquêmico são geralmente protegidas dos efeitos da alta pressão, logo mostram somente uma leve arteriosclerose. Contrariamente, o rim não isquêmico contralateral pode apresentar uma arteriosclerose mais grave, dependendo da gravidade da hipertensão.

Curso Clínico. Poucas características distintas sugerem a presença de estenose arterial renal e, em geral, estes pacientes se assemelham àqueles com hipertensão essencial. Ocasionalmente,

um ruído pode ser ouvido na auscultação dos rins afetados. A renina elevada do plasma ou da veia renal, a resposta ao inibidor da enzima conversora da angiotensina, o escaneamento renal e a pielografia intravenosa podem ajudar com o diagnóstico, mas a arteriografia é necessária para localizar a lesão estenótica. A taxa de cura após a cirurgia é de 70% a 80% nos casos bem selecionados.

MICROANGIOPATIAS TROMBÓTICAS

Como descrito no [Capítulo 4](#), este grupo de distúrbios é caracterizado clinicamente por anemia hemolítica microangiopática, trombocitopenia e (em muitos casos) falência renal e morfologicamente por lesões trombóticas nos capilares e arteríolas em vários leitos teciduais, incluindo aqueles do rim ([Fig. 20-42](#)). [79,80](#)

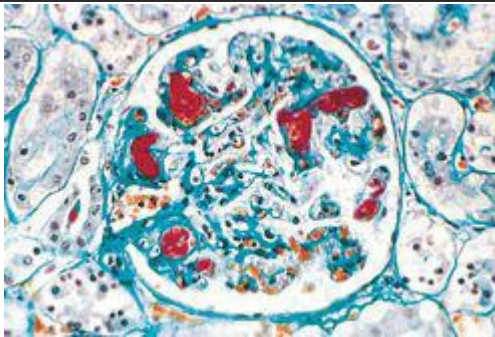


FIGURA 20-42

Coloração da fibrina mostrando trombos de fibrina plaquetas (*vermelho*) nos capilares glomerulares, característicos dos distúrbios microangiopáticos trombóticos.

Os esquizócitos (células vermelhas fragmentadas) nos esfregaços de sangue periférico fornecem uma pista importante para o diagnóstico. Diferentemente da CID, estes distúrbios estão geralmente associados a períodos de coagulação normal e produtos da quebra de fibrina normais ou levemente aumentados.

A classificação destes distúrbios foi obscurecida pelo fato de que as duas principais formas, a síndrome hemolítico-urêmica (SHU) e a púrpura trombocitopênica trombótica (PTT), mostraram uma sobreposição considerável em suas características clínicas. [80,81](#) No entanto, está evidente agora que a categoria da SHU/PTT inclui diversas entidades com causas, históricos

naturais e abordagens terapêuticas distintos. Iremos então classificar estes distúrbios de acordo com nosso entendimento atual de suas causas ou associações, como segue:

1. *SHU típica (sinônimos: epidêmica, clássica e positiva para diarreia)*, mais frequentemente associada ao consumo de alimentos contaminados com bactérias que produzem toxinas semelhantes à Shiga.

2. *SHU atípica (sinônimos: não epidêmica e negativa para diarreia)*, associada a:

a. Mutações herdadas de proteínas regulatórias do complemento.

b. Diversas causas adquiridas de injúria endotelial, incluindo anticorpos antifosfolídeos; complicações da gravidez e de contraceptivos; doenças vasculares renais como escleroderma e hipertensão; drogas quimioterápicas e imunossupressivas; e radiação.

3. *PTT*, que está frequentemente associada a deficiências herdadas ou adquiridas de ADAMTS13, uma metaloprotease plasmática que regula a função do fator de von Willebrand (vWF).

Patogenia. Entre as microangiopatias trombóticas, dois disparadores patogênicos dominam: (1) *injúria endotelial*; e (2) *ativação e agregação plaquetária*. Como será discutido, a injúria endotelial parece ser uma causa primária de SHU, enquanto que a ativação plaquetária pode ser o evento incitante na PTT.

Injúria Endotelial. Na SHU típica (epidêmica, clássica e positiva para diarreia), o disparador para a injúria e a ativação endotelial é geralmente uma toxina semelhante à Shiga, enquanto que nas formas herdadas de SHU atípica a causa de injúria endotelial parece ser a ativação excessiva e inapropriada do complemento. Muitas outras exposições e condições podem ocasionalmente precipitar um quadro semelhante à SHU, presumivelmente também pela injúria do endotélio. A injúria endotelial na SHU parece causar a ativação plaquetária e a trombose nos leitos microvasculares. Há evidência de que a produção endotelial reduzida de prostaglandina I₂ e ON (ambos inibidores da agregação plaquetária) contribui para a trombose. A redução nestes dois fatores e a produção aumentada de endotelina derivada do endotélio também pode promover vasoconstrição, exacerbando a hipoperfusão dos tecidos. Finalmente, as moléculas de adesão expressas no endotélio injuriado resultam no recrutamento de leucócitos, que também podem contribuir para a trombose, como descrito no [Capítulo 4](#).

Agregação Plaquetária. Contrariamente à SHU, na PTT o evento iniciante parece ser a agregação plaquetária induzida por múltimeros muito grandes de vWF, que se acumulam devido à deficiência de ADAMTS13, uma protease plasmática que cliva os múltimeros de vWF em tamanhos menores. A deficiência de ADAMTS13 é causada mais frequentemente por autoanticorpos que inibem a função de ADAMTS13. Menos comumente, uma forma reincidente e remitente de PTT está associada a deficiências herdadas de ADAMTS13. Múltimeros muito grandes de vWF podem se ligar a glicoproteínas na superfície das plaquetas e ativar as plaquetas espontaneamente, fornecendo uma explicação patológica para os microtrombos que são observados nos leitos vasculares. [80.82](#)

Independentemente do disparador, a disfunção tecidual em todas as formas de SHU/PTT

parecem resultar da formação de microtrombos, *obstrução vascular* e isquemia tecidual. [80](#) Descreveremos primeiro os vários subtipos de SHU/PTT, e depois voltaremos às características morfológicas que são comuns a todos.

Síndrome Hemolítica Típica (epidêmica, clássica e positiva para diarreia). Esta é a forma mais bem caracterizada de SHU. A maioria dos casos ocorre após uma infecção intestinal com linhagens de *E. coli* (a mais comum sendo a O157:H7) que produzem toxinas semelhantes à Shiga, [83](#) chamadas assim porque se assemelham àquelas produzidas pela *Shigella dysenteriae* ([Cap. 17](#)). A epidemia foi atrelada a várias fontes, mais comumente a ingestão de carne moída contaminada (como nos hambúrgueres), mas também a ingestão de água, leite cru e a transmissão interpessoal. No entanto, a maioria dos casos de SHU típica causados por *E. coli* são esporádicos. Menos comumente, as infecções por outros agentes, incluindo a *Shigella dysenteriae*, podem dar origem a um quadro clínico semelhante.

A SHU típica pode ocorrer em adultos, particularmente nos idosos, mas ela afeta preferencialmente crianças, nas quais ela é uma das principais causas de falência renal aguda. Após sintomas anteriores de diarreia ou semelhantes à gripe, há um *início súbito de manifestações hemorrágicas (especialmente hematêmese e melena), oligúria grave e hematúria associados a anemia hemolítica microangiopática, trombocitopenia e (em alguns pacientes) alterações neurológicas proeminentes*. A hipertensão está presente em quase metade dos pacientes.

A toxina semelhante à Shiga danifica as células endoteliais, induzindo uma expressão aumentada de moléculas de adesão de leucócitos; produção aumentada de endotelina e óxido nítrico; e na presença de citocinas como o TNF, a apoptose endotelial. Estas alterações levam à ativação plaquetária e induzem a vasoconstrição, resultando na microangiopatia característica. Há também evidência de que as toxinas semelhantes à Shiga se ligam e ativam diretamente as plaquetas.

Na SHU típica, se a falência renal for tratada apropriadamente com a diálise, a maioria dos pacientes recupera a função renal normal em algumas semanas. No entanto, devido ao dano renal subjacente a perspectiva de longo prazo (15 a 25 anos) é mais precavida. Em um estudo, somente 10 a 25 pacientes com uma SHU epidêmica anterior tinham função renal normal e 7 tinham doença renal crônica.

Síndrome Hemolítico-urêmica Atípica (não epidêmica e negativa para diarreia). A SHU atípica ocorre principalmente em adultos em diversas condições. Mais da metade daqueles afetados têm uma deficiência herdada de proteínas regulatórias do complemento, mais comumente o fator H, que normalmente cliva a convertase C3 da via alternativa e protege as células dos danos pela ativação descontrolada do complemento ([Cap. 2](#)). [82](#) Um pequeno número de pacientes tem mutações em duas proteínas que regulam o complemento, o fator I do complemento e o CD46 (proteína cofator de membrana). Pacientes com mutações genéticas de proteínas regulatórias do complemento podem desenvolver a SHU em qualquer idade. Aproximadamente metade dos indivíduos afetados tem um curso evidente de múltiplas reincidências e de progressão para a doença renal em estágio terminal. Como as deficiências nos fatores regulatórios do complemento são vitais, é um mistério o porquê do início da SHU ser demorado; suspeita-se de cofatores adicionais desconhecidos que disparem o desenvolvimento da SHU.

Uma variedade de condições ou exposições mistas está ocasionalmente associada a formas atípicas de SHU. Estas incluem:

1. A *síndrome antifosfolípídica*, tanto primária quanto secundária ao LES (lúpus anticoagulante). A síndrome é descrita em detalhes no [Capítulo 4](#). Nesta condição a microangiopatia tende seguir um curso crônico.
2. Complicações da gravidez ou do período pós-parto. A chamada *falência renal pós-parto* é uma forma de SHU que geralmente ocorre após uma gravidez sem problemas, de 1 dia até vários meses após o parto. A condição tem um prognóstico grave, embora a recuperação possa ocorrer em casos brandos.
3. *Doenças vasculares que afetam os rins*, como a esclerose sistêmica e a hipertensão maligna.
4. Drogas quimioterápicas e imunossupressivas, como mitomicina, ciclosporina, cisplatina e gemcitabina.
5. Irradiação do rim.

Pacientes com SHU atípica não passam tão bem quanto aqueles com a SHU típica, em grande parte porque as condições subjacentes podem ser crônicas e difíceis de tratar. [80](#) Como na SHU típica, alguns pacientes têm sintomas neurológicos; a doença nestes pacientes pode ser distinguida da PTT pela presença de níveis normais de ADAMTS13 no plasma (veja abaixo).

Púrpura Trombocitopênica Trombótica. A PTT é classicamente manifestada pela pênlada de febre, sintomas neurológicos, anemia hemolítica microangiopática, trombocitopenia e falência renal. [80](#) Como discutido anteriormente, ela é geralmente causada por anticorpos (tanto autoimune quanto a induzida por drogas) ou defeitos genéticos que levam aos déficits funcionais em ADAMTS13. [82](#) A causa mais comum de atividade deficiente de ADAMTS13 é os autoanticorpos inibitórios e a maioria daqueles que possuem tais anticorpos são mulheres. Independentemente da causa, a maioria dos pacientes é adulta com menos de 40 anos de idade.

Na PTT, o envolvimento do sistema nervoso central é a característica dominante, enquanto que o envolvimento renal ocorre somente em 50% dos pacientes. Os achados clínicos são ditados pela distribuição dos microtrombos, que são encontrados nas arteríolas por todo o corpo. Quando era intratável, a doença era altamente fatal, mas naqueles com transfusões de troca de autoanticorpos e com a terapia imunossupressiva a mortalidade foi reduzida para menos de 50%. Como na SHU associada a deficiência herdada de proteínas regulatórias do complemento, não está claro o porquê daqueles com deficiências genéticas vitalícias de ADAMTS13 apresentarem a doença na vida adulta. Tais pacientes tendem a seguir um curso recorrente e remitente.

Morfologia. Os achados morfológicos nas várias formas de SHU/PTT mostram uma sobreposição considerável, e variam principalmente de acordo mais com a cronicidade do que com a causa. Na doença aguda e ativa, o rim pode mostrar uma necrose cortical desigual e difusa (descrita posteriormente) e petéquias subcapsulares. No exame microscópico, os capilares glomerulares estão ocluídos pelos trombos compostos de agregados plaquetários e, em menor grau, por fibrina. As paredes capilares estão espessadas devido ao inchaço das células endoteliais e aos depósitos subendoteliais de debris celulares e

fibrina. A ruptura da matriz mesangial e os danos às células mesangiais frequentemente resultam em mesangiólise. As artérias e arteríolas interlobulares frequentemente mostram necrose fibrinoide da parede e trombos oclusivos. A doença crônica é confinada a pacientes com a SHU atípica ou a PTT e tem características que se originam da injúria continuada e das tentativas de cura. O córtex renal revela vários graus de cicatrização. Por microscopia óptica os glomérulos estão levemente hiper celulares e têm um espessamento evidente das paredes capilares associadas à divisão ou à re-duplicação da membrana basal (chamada de contornos duplos ou tipo trilhos). As paredes das artérias e das arteríolas frequentemente exibem camadas aumentadas de células e de tecido conjuntivo (“aparência de bulbo de cebola”) que estreitam os lumens dos vasos. Estas alterações levam à hipoperfusão persistente e à atrofia isquêmica do parênquima, que se manifestam clinicamente como falência renal e hipertensão.

OUTROS DISTÚRBIOS VASCULARES

Doença Renal Isquêmica Aterosclerótica

Vimos que a estenose unilateral da artéria renal aterosclerótica pode levar à hipertensão. A *doença bilateral da artéria renal*, geralmente diagnosticada definitivamente pela arteriografia, agora parece ser uma causa muito comum da isquemia crônica com insuficiência renal em indivíduos idosos, algumas vezes na ausência de hipertensão. [84,85](#) A importância do reconhecimento desta condição é que a revascularização cirúrgica é benéfica na reversão do declínio adicional na função renal.

Doença Renal Ateroembólica

A embolização de fragmentos de placas ateromatosas da aorta ou da artéria renal para os vasos renais intraparenquimais ocorre em pacientes idosos com a aterosclerose grave, especialmente após cirurgia na aorta abdominal, aortografia ou canulização intra-aórtica. Estes êmbolos podem ser reconhecidos nos lumens e paredes das artérias arqueadas e interlobulares pelo seu conteúdo de cristais de colesterol, que aparecem como fendas romboides ([Fig. 20-43](#)). A consequência clínica dos ateroembolos varia de acordo com o número de êmbolos e do estado preexistente da função renal. Frequentemente eles não têm significância funcional. No entanto, a falência renal aguda pode se desenvolver em pacientes idosos que a função renal já está comprometida, principalmente após uma cirurgia abdominal em aneurismas ateroscleróticos.

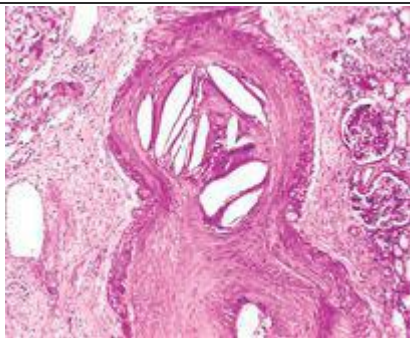


FIGURA 20-43

Ateroembolo com fendas típicas de colesterol na artéria interlobar.

Nefropatia da Anemia Falciforme

A anemia (homozigótica) ou herança (heterozigótica) falciforme pode levar a uma variedade de alterações na morfologia e na função renal, algumas das quais produzem anormalidades clinicamente significativas. As várias manifestações são chamadas de *nefropatia da anemia falciforme*.

As anormalidades clínicas e funcionais mais comuns são a *hematúria e uma capacidade diminuída de concentração* (hipostenúria). Acredita-se que estas sejam decorrentes em grande parte da enfermidade da medular renal no meio hipóxico hipertônico; a hiperosmolaridade desidrata as células vermelhas e aumenta as concentrações intracelulares de HbS, o que provavelmente explica porque mesmo aquelas com a herança falciforme são afetadas. A *necrose papilar* desigual pode ocorrer tanto nos homozigotos quanto nos heterozigotos; esta pode estar, às vezes, associada à cicatrização cortical. A *proteinúria* também é comum na anemia falciforme, ocorrendo em cerca de 30% dos pacientes. É geralmente branda até moderada, mas ocasionalmente uma síndrome nefrótica patente surge, associada a lesões glomerulares esclerosantes.

Necrose Cortical Difusa

Esta é uma condição incomum que ocorre mais frequentemente na emergência obstétrica, como na placenta abrupta (separação prematura da placenta), choque séptico ou cirurgia extensa. Quando bilateral e simétrica, é fatal na ausência de terapia de apoio. A destruição cortical tem as características da necrose isquêmica. Os microtrombos glomerulares e arteriulares são encontrados na maioria dos casos, e claramente contribuem para a necrose e para o dano renal. As características morfológicas têm uma sobreposição considerável com a microangiopatia trombótica e a coagulação intravascular disseminada, mas a sequência patogênica de eventos nesta injúria permanece obscura.

Morfologia. As alterações macroscópicas da necrose isquêmica massiva são nitidamente limitadas ao córtex ([Fig. 20-44](#)). A aparência histológica é a de um infarto isquêmico. As lesões podem ser desiguais, com áreas de necrose coagulativas e de córtex aparentemente melhor preservado. As trombozes podem ser proeminentes, mas são geralmente focais e as necroses agudas das pequenas arteríolas e dos capilares podem ocasionalmente estar presentes. Hemorragias ocorrem nos glomérulos, junto com a formação de tampões de fibrina nos capilares glomerulares.

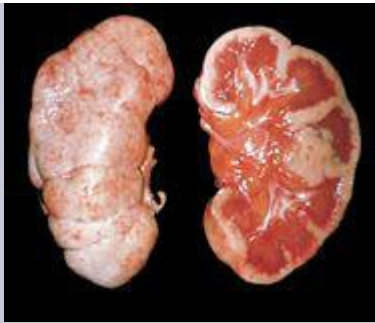

FIGURA 20-44

Necrose cortical difusa. As áreas necróticas isquêmicas pálidas estão confinadas ao córtex e às colunas de Bertin.

A necrose cortical aguda massiva é de grande significância, já que dá origem à anúria súbita, terminando rapidamente em morte urêmica. Os casos de envolvimento unilateral ou desigual são compatíveis com a sobrevivência.

Infartos Renais

Os rins são locais favoráveis para o desenvolvimento de infartos. Contribuindo para a sua predisposição, está o fluxo sanguíneo extenso para os rins (um quarto do débito cardíaco), mas provavelmente é mais importante a natureza do órgão final do suprimento de sangue arterial e a circulação colateral extremamente limitada dos locais extrarrenais (essencialmente os pequenos vasos sanguíneos que penetram na cápsula renal). Embora a trombose na aterosclerose avançada e a vasculite aguda da poliarterite nodosa possam ocluir as artérias, a maioria dos infartos é decorrente do embolismo. A principal fonte deste embolismo é a trombose mural no átrio esquerdo como resultado do infarto do miocárdio. A endocardite vegetativa, o aneurisma aórtico e a aterosclerose aórtica são fontes menos frequentes de êmbolos.

Morfologia. Por causa do tipo terminal do suprimento arterial, a maioria dos infartos é da variedade “branca” anêmica. Eles podem ser lesões solitárias ou podem ser múltiplos e

bilaterais. Dentro de 24 horas os infartos se tornam áreas nitidamente demarcadas, pálidas e branco-amareladas que podem conter pequenos focos irregulares de descoloração hemorrágica. Geralmente são rodeados por uma zona de hiperemia intensa.

Em corte, os infartos são em forma de cunha, com a base voltada para a superfície cortical e o ápice apontando em direção à medular. Pode haver um aro estreito de tecido subcortical preservado que foi poupado pela circulação capsular colateral. Em determinado momento, estas áreas agudas de necrose isquêmica sofrem uma cicatrização fibrosa progressiva, dando origem a cicatrizes deprimidas, pálidas e branco-acinzentadas que assumem uma forma de V no corte. As alterações histológicas no infarto renal são aquelas da necrose coagulativa isquêmica, descritas no [Capítulo 1](#).

Muitos infartos renais são clinicamente silenciosos. Algumas vezes, ocorre dor com maciez localizada no ângulo costovertebral, associada a liberação de células vermelhas na urina. Grandes infartos de um rim estão provavelmente associados ao estreitamento da artéria renal ou um de seus principais ramos, que por sua vez, pode ser a causa da hipertensão.

Anomalias Congênicas

Cerca de 10% de todas as pessoas nascem com malformações potencialmente significativas do sistema urinário. As displasias renais e as hipoplasias são responsáveis por 20% da falência renal crônica em crianças.

A doença renal congênita pode ser hereditária, mas é mais frequentemente o resultado de um defeito de desenvolvimento adquirido que surge durante a gestação. Como discutido no [Capítulo 10](#), os defeitos nos genes envolvidos no desenvolvimento, incluindo os genes associados aos tumores de Wilms, causam anomalias urogenitais. Com uma regra, as anormalidades desenvolvimentistas envolvem os componentes estruturais dos rins e do trato urinário, causando síndromes chamadas de CAKUT (anormalidades congênicas do rim e do trato urinário). No entanto, as anormalidades genéticas também causam defeitos enzimáticos e metabólicos no transporte tubular, como a cistinúria e a acidose tubular renal. Aqui, restringiremos a discussão às anomalias estruturais envolvendo primariamente os rins. Todas, exceto o rim em ferradura, são incomuns. As anomalias do trato urinário inferior são discutidas no [Capítulo 21](#).

Agnesia do Rim. A agnesia bilateral, que é incompatível com a vida, é geralmente encontrada em crianças natimortas. Ela está frequentemente associada a muitos outros distúrbios congênicos (p. ex., defeitos nos membros, pulmões hipoplásicos) e leva à morte prematura. A agnesia unilateral é uma anomalia incomum que é compatível com a vida normal se não houver nenhuma outra anormalidade. O rim oposto é geralmente aumentado como resultado de uma hipertrofia compensatória. Alguns pacientes eventualmente desenvolvem esclerose glomerular progressiva no rim remanescente como resultado de mudanças adaptativas nos néfrons hipertrofiados, discutidas anteriormente neste capítulo, e no devido tempo, segue uma doença renal crônica.

Hipoplasia. A hipoplasia renal se refere à falha dos rins em desenvolver até um tamanho normal. Esta anomalia pode ocorrer bilateralmente, resultando em falência renal no início da infância, mas é mais comumente encontrada como um defeito unilateral. A verdadeira hipoplasia renal é extremamente rara; a maioria dos casos reportados provavelmente representa uma cicatrização adquirida devido mais a doenças vasculares, infecciosas e outras doenças parenquimais do que a uma falha subjacente no desenvolvimento. A diferenciação entre os rins atróficos congênicos e adquiridos pode ser impossível, mas um *rim verdadeiramente hipoplásico não mostra nenhuma cicatriz e tem um número reduzido de lobos e pirâmides renais*, geralmente seis ou menos. Em uma forma de rim hipoplásico, a *oligomeganefronia*, o rim é pequeno com poucos néfrons que são significativamente hipertrofiados.

Rins Ectópicos. O desenvolvimento dos metanéfrons definitivos pode ocorrer em focos ectópicos, geralmente em níveis anormalmente baixos. Estes rins se localizam logo acima da borda pélvica ou algumas vezes dentro da pelve. Geralmente são normais ou levemente pequenos, mas além deste fato, não são notáveis. Devido à sua posição anormal, o enroscamento ou a tortuosidade dos ureteres pode causar alguma obstrução do fluxo urinário, o que predispõe para infecções bacterianas.

Rim em Ferradura. A fusão dos pólos superior ou inferior dos rins produz uma estrutura em forma de ferradura que é contínua através da linha média anterior aos grandes vasos. Esta

anomalia anatômica é comum e é encontrada em cerca de 1 em 500 a 1.000 necropsias. Noventa por cento destes rins são fusionados no pólo inferior e 10% são fusionados no pólo superior.

DISPLASIA RENAL MULTICÍSTICA

Este distúrbio esporádico é decorrente de uma anormalidade na diferenciação metanéfrica caracterizada histologicamente pela persistência de estruturas anormais nos rins – cartilagem, mesênquima indiferenciado e ductulos coletores imaturos – e pela organização lobar anormal. A maioria dos casos está associada com a obstrução ureteropélvica, a agenesia ou atresia ureteral e outras anomalias do trato urinário inferior.

A displasia pode ser unilateral ou bilateral e é quase sempre cística. O rim é geralmente aumentado, extremamente irregular e multicístico ([Fig. 20-45A](#)). Os cistos variam em tamanho entre estruturas microscópicas até algumas que medem vários centímetros de diâmetro. No exame histológico, são delimitados por um epitélio achatado. Embora néfrons normais estejam presentes, muitos têm ductos coletores imaturos. O aspecto histológico característico é a presença de ilhas de mesênquima indiferenciado, frequentemente com cartilagem e ductos coletores imaturos ([Fig. 20-45B](#)).

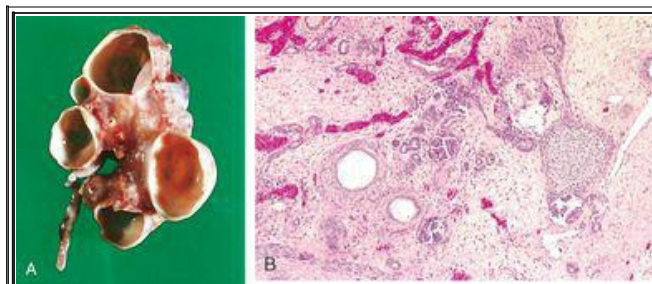


FIGURA 20-45

Displasia renal multicística. **A**, Aparência macroscópica. **B**, Corte histológico mostrando a arquitetura desorganizada, os túbulos dilatados com massas de estroma primitivo e uma ilha de cartilagem (coloração de H&E).

(**A**, Cortesia do Dr. D. Schofield, Children's Hospital, Los Angeles, CA; **B**, Cortesia da Dr. Laura Finn, Children's Hospital, Seattle, WA.)

Quando unilateral, a displasia é descoberta pelo aparecimento de uma massa lateral que leva à exploração cirúrgica e à nefrectomia. A função do rim oposto é normal e estes pacientes têm um excelente prognóstico após a remoção cirúrgica do rim afetado. Na displasia renal multicística bilateral, a falência renal pode ocorrer.



Doenças Císticas do Rim

As doenças císticas do rim são heterogêneas, compreendendo distúrbios hereditários, desenvolvimentistas e adquiridos. Como um grupo, elas são importantes por várias razões: (1) são razoavelmente comuns e frequentemente representam problemas diagnósticos para clínicos, radiologistas e patologistas; (2) algumas formas, como a doença adulta do rim policístico, são as principais causas de doença renal crônica; e (3) podem ocasionalmente ser confundidas com tumores malignos. Uma classificação útil dos cistos renais é como segue: [86](#)

1. Displasia renal multicística.
2. Doença renal policística.
 - a. Doença policística autossômica dominante (vida adulta).
 - b. Doença policística autossômica recessiva (infância).
3. Doença cística medular.
 - a. Rim esponjoso medular.
 - b. Nefronoftise.
4. Doença cística adquirida (associada à diálise).
5. Cistos renais localizados (simples).
6. Cistos renais nas síndromes das malformações hereditárias (p. ex., esclerose tuberosa).
7. Doença glomerulocística.
8. Cistos renais extraparenquimais (cistos pielocaliciais, cistos linfangíticos hilares).

Somente as doenças císticas mais importantes serão discutidas abaixo. A [Tabela 20-11](#) resume os aspectos característicos das principais doenças císticas renais.

TABELA 20-11 Resumo das Doenças Císticas Renais

	Herança	Características Patológicas	Características Clínicas ou Complicações	Evolução Típica	Representação Diagramática
Doença renal policística adulta	Autossômica dominante	Grandes rins multicísticos, cistos hepáticos e aneurisma sacular	Hematuria, dor no flanco, infecção do trato urinário, cálculos renais e hipertensão	Falência renal crônica começando aos 40-60 anos de idade	
Doença renal policística	Autossômica recessiva	Rins císticos e aumentados ao nascimento	Fibrose hepática	Variável, morte na infância ou na fase	

na infância				adulto	
Rim esponjoso medular	Nenhuma	Cistos medulares na urografia excretória	Hematúria, infecção do trato urinário, cálculos renais recorrentes	Benigno	
Nefronofise juvenil familiar	Autossômica recessiva	Cistos corticomedulares, rins reduzidos	Perda de sais, poliúria, retardo no crescimento e anemia	Falência renal progressiva começando na infância	
Doença cística medular de início na vida adulta	Autossômica dominante	Cistos corticomedulares, rins reduzidos	Perda de sais, poliúria	Falência renal crônica começando na vida adulta	
Cistos simples	Nenhuma	Cistos simples ou múltiplos em rins de tamanho normal	Hematúria microscópica	Benigno	
Doença cística renal adquirida	Nenhuma	Degeneração cística na doença renal em estágio terminal	Hemorragia, eritrocitose, neoplasia	Dependência da diálise	

DOENÇA RENAL POLICÍSTICA AUTOSSÔMICA DOMINANTE (VIDA ADULTA)

A doença renal policística autossômica dominante (vida adulta) (DRPAD) é um distúrbio hereditário caracterizado por múltiplos cistos expansivos de ambos os rins que por fim destroem o parênquima renal e causam falência renal. [87](#) Esta é uma condição comum que afeta aproximadamente 1 a cada 400 a 1.000 nascimentos e é responsável por cerca de 5% a 10% dos casos de falência renal crônica que requerem transplante ou diálise. O padrão de herança é autossômico dominante, com alta penetrância. A despeito da herança autossômica dominante, como será descrito posteriormente, a manifestação da doença requer mutações em ambos os alelos dos genes PKD. A doença é universalmente bilateral; relatos de casos unilaterais provavelmente representam uma displasia multicística. Os cistos inicialmente envolvem somente porções dos néfrons, assim a função renal é retida até aproximadamente a quarta ou quinta décadas de vida. A DRPAD é geneticamente heterogênea. Estudos familiares mostraram que a doença é causada por mutações nos genes localizados nos cromossomos 16p13.3 (*PKD1*) e 4q21 (*PKD2*) e linhagens raras não ligadas apontam em direção à presença de pelo menos um gene associado à doença. As mutações em *PKD1* são responsáveis por cerca de 85% dos casos (a maioria restante envolvendo *PKD2*) e estão associadas a uma doença mais grave, uma doença renal em estágio terminal ou com a morte, que ocorre em uma idade média de 53 anos quando comparada com os 69 anos para o *PKD2*. [88](#) Para as mutações em *PKD1*, a probabilidade de desenvolver falência renal é menor do que 5% aos 40 anos de idade, aumentando para mais de 35% aos 50 anos, mais de 70% aos 60 anos de idade e mais de 95% aos 70 anos de idade. As configurações correspondentes para o *PKD2* são menos que 5% aos 50 anos de idade, cerca de 15% aos 60 anos de idade e cerca de 45% aos 70 anos de idade. [87,90](#) Embora o principal processo patológico seja nos rins, a doença renal policística adulta é um distúrbio sistêmico no qual os cistos e outras anomalias também surgem em outros órgãos (discutido posteriormente).

Genética e Patogenia. Uma ampla faixa de mutações diferentes em *PKD1* e *PKD2* foi descrita e esta heterogeneidade alélica tem complicado um diagnóstico genético deste distúrbio.

O gene *PKD1* codifica uma grande (460-kD) proteína integral de membrana chamada de *policistina-1*, que tem uma grande região extracelular, múltiplos domínios transmembrana e uma cauda citoplasmática curta. [90](#) Ela foi localizada nas células epiteliais tubulares, particularmente naquelas dos néfrons distais. Até agora, sua função precisa não é conhecida, mas contém domínios que geralmente estão envolvidos nas interações célula-célula e célula-matriz.

O produto do gene *PKD2*, a *policistina-2*, é uma proteína integral de membrana. [90](#) Ela foi localizada em todos os segmentos dos túbulos renais e também é expressa em muitos tecidos extrarrenais. A *policistina-2* atua como um canal catiônico permeável a Ca^{+2} e um defeito básico na DRPAD é a interrupção da regulação dos níveis intracelulares de cálcio.

A patogenia da doença policística não está estabelecida, mas a hipótese que está atualmente favorecida coloca o complexo cílio-centrossomo das células epiteliais tubulares no centro do

distúrbio (Fig. 20-46).^{91,92} and ⁹³ Cada célula epitelial do rim contém um único cílio primário imóvel, uma organela semelhante a um cabelo com 2-3 μm de comprimento, que se projeta para o lúmen tubular a partir da superfície apical das células tubulares. O cílio é composto de microtúbulos e surge de um corpo basal derivado de um centríolo e ao qual ele se encontra aderido. Os cílios são parte de um sistema de organelas e estruturas celulares que sentem sinais mecânicos. Acredita-se que os cílios apicais funcionem como mecanossensores nos túbulos renais para monitorar as alterações no fluxo de fluido e no estresse de fluxo, enquanto que os complexos juncionais intercelulares monitorariam as forças entre as células e as adesões focais sentiriam a adesão às matrizes extracelulares. Em resposta aos sinais externos, estes sensores regulariam o fluxo de íons (os cílios podem induzir o fluxo de Ca^{+2} em células epiteliais renais em cultura) e o comportamento celular, incluindo a polaridade e a proliferação celular. A hipótese de que os defeitos na mecanossensibilidade, no fluxo de Ca^{+2} e na transdução de sinais estariam por trás da formação cística é apoiada por várias observações.

Tanto a policistina-1 quanto a policistina-2 estão localizadas no cílio primário.^{91,93} Outros genes que estão mutados nas doenças císticas (como os genes *NPHP* descritos posteriormente) codificam proteínas que estão localizadas nos cílios e/ou nos corpos basais. A retirada do gene *PKD1* em um organismo modelo (o verme *C. elegans*) resulta em anormalidades ciliares e na formação cística.⁹²

As células tubulares de camundongos com uma deleção do gene *PKD1* (que causa letalidade embrionária nas espécies) têm cílios com arquitetura normal, mas não o escoamento de Ca^{+2} induzido pelo fluxo que ocorre nas células tubulares normais.⁹²

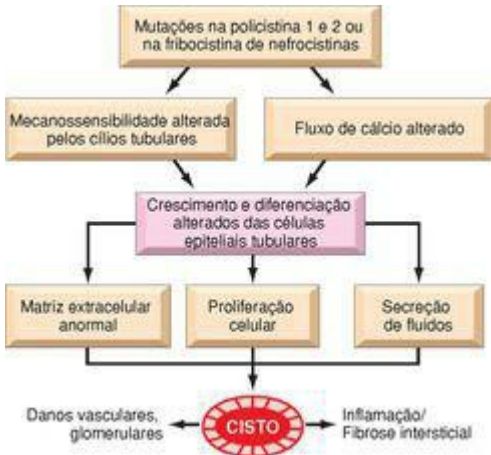

FIGURA 20-46

Possíveis mecanismos da formação de cistos na doença do rim policístico (veja o texto).

A policistina-1 e a policistina-2 podem formar um complexo proteico que atua na regulação do Ca^{+2} intracelular em resposta ao fluxo de fluido, talvez porque o movimento do fluido através dos túbulos renais causa uma curvatura dos cílios que abre os canais de Ca^{+2} . [91,93](#) Mutações em qualquer um dos genes *PKD* levaria à perda do complexo da policistina ou à formação de um complexo aberrante. A consequente ruptura da atividade normal da policistina leva então a alterações no nível intracelular de Ca^{+2} e, devido aos efeitos dos mensageiros secundários do Ca^{+2} , as mudanças na *proliferação celular*; nos níveis basais de *apoptose*, na *interação com a MEC* e a *função secretória do epitélio* que juntos resultam no aspecto característico da DRPAD. A interação dos produtos gênicos de *PKD1* e *PKD2* provavelmente é responsável pelo fenótipo similar na doença induzida por mutações em qualquer um dos dois genes. [91](#) O aumento no número de células causado pela proliferação anormal e o volume em expansão do fluido intraluminal causado pela secreção anormal das células epiteliais que revestem os cistos,

resultam em aumento progressivo dos cistos. Além disso, os fluidos císticos mostraram abrigar mediadores, derivados das células epiteliais, que acentuam a secreção de fluido e induzem a inflamação. Estas anormalidades contribuem para um aumento adicional dos cistos e da fibrose intersticial característica da doença renal policística progressiva.

Morfologia. Na aparência macroscópica, os rins geralmente estão aumentados bilateralmente podendo alcançar tamanhos enormes; foram relatados pesos de até 4 kg para cada rim. A superfície externa parece ser composta somente de uma massa de cistos, de 3 a 4 cm de diâmetro, sem nenhum parênquima entremeado (Fig. 20-47 A e B). No entanto, o exame microscópico revela néfrons funcionais dispersados entre os cistos. Os cistos podem estar preenchidos com um fluido claro e seroso ou, mais geralmente, com um fluido um tanto hemorrágico, turvo, variando de vermelho a marrom. Com o aumento destes cistos, eles podem passar para os cálices e para a pelve produzindo defeitos de pressão. Os cistos surgem a partir dos túbulos por todos os néfrons e, portanto, têm epitélios de revestimento variáveis. Ocasionalmente, formações epiteliais papilares e pólipos se projetam para o lúmen. As cápsulas de Bowman estão ocasionalmente envolvidas na formação de cistos e os tufo glomerulares podem ser vistos no espaço cístico.

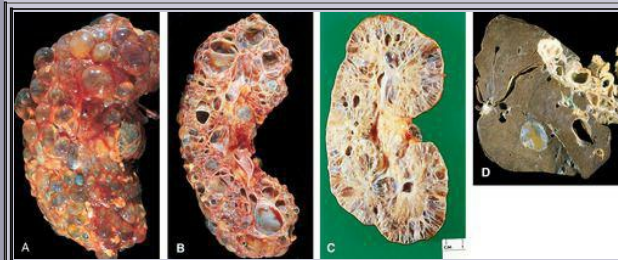


FIGURA 20-47

A e B, Doença renal policística autossômica dominante (DRPAD) vista da superfície externa e bissectada. O rim está significativamente aumentado e contém numerosos cistos dilatados. **C,** A DRP autossômica recessiva na infância, mostrando cistos menores e canais dilatados em ângulos retos com a superfície cortical. **D,** Cistos hepáticos na DRP adulta.

Aspectos Clínicos. Muitos pacientes permanecem assintomáticos até que a insuficiência renal anuncie a presença da doença. Em outros, a hemorragia ou a dilatação progressiva dos cistos pode produzir dor. A excreção de coágulos sanguíneos causa cólica renal. Os rins aumentados, geralmente aparentes na palpação abdominal, podem induzir uma sensação de peso. A doença ocasionalmente começa com o início insidioso da hematúria, seguida por outras características da doença renal crônica progressiva, como a proteinúria (raramente mais do que 2 g/dia), poliúria e hipertensão. Pacientes com mutações em *PKD2* tendem a ter idades mais avançadas no início e no desenvolvimento posterior da falência renal. Tanto os fatores ambientais quanto os genéticos influenciam a gravidade da doença.

A progressão é acelerada em negros (amplamente correlacionada com a herança falciforme), em homens e na presença de hipertensão.

Indivíduos com doença renal policística também tendem a ter anomalias congênitas extrarrenais.

87 *Cerca de 40% têm um ou mais cistos no fígado (doença hepática policística) que geralmente são assintomáticos.* Os cistos são derivados do epitélio biliar. Os cistos ocorrem muito menos frequentemente no baço, pâncreas e pulmões. Os aneurismas saculares intracranianos, presumivelmente da expressão alterada de policistina no músculo liso vascular, surgem no círculo de Willis e as hemorragias subaracnoides destes são responsáveis pela morte em cerca de 4% a 10% dos indivíduos. *O prolapso da válvula mitral* e outras anomalias vasculares cardíacas ocorrem em 20% a 25% dos pacientes, mas a maioria é assintomática. O diagnóstico clínico é feito através de técnicas de imageamento radiológico.

Esta forma de doença renal crônica é significativa já que os pacientes podem sobreviver por muitos anos com azotemia progredindo lentamente para a uremia. Por fim, cerca de 40% dos pacientes adultos morrem de doença coronariana ou doença cardíaca hipertensiva, 25% de infecções, 1% de ruptura de um aneurisma sacular ou hemorragia intracerebral hipertensiva e o resto de outras causas.

DOENÇA RENAL POLICÍSTICA AUTOSSÔMICA RECESSIVA (INFÂNCIA)

A doença renal policística autossômica recessiva (infância) (DRPAR) é geneticamente distinta da doença renal policística adulta. Subcategorias *perinatal, neonatal, infantil e juvenil* foram definidas, dependendo no momento da apresentação da doença e da presença de lesões hepáticas associadas. As duas primeiras são as mais comuns; manifestações graves geralmente estão presentes ao nascimento e a criança jovem pode sucumbir rapidamente à falência renal.

Na maioria dos casos, a doença é causada por mutações do gene *PKHD1*, que está localizado na região do cromossomo 6p21-p23. O gene *PKHD1* codifica uma grande proteína nova, a *fibrocistina*.⁹⁴ O gene é altamente expresso nos rins adultos e fetais e também no fígado e no pâncreas. A fibrocistina é uma proteína integral de membrana com uma grande porção extracelular, um único componente transmembrana e uma cauda citoplasmática curta. A região extracelular contém múltiplas cópias de um domínio que forma uma dobra semelhante à Ig. Como as policistinas 1 e 2, a fibrocistina também foi localizada no cílio primário das células tubulares.⁹³ A função da fibrocistina é desconhecida, mas sua estrutura conformacional putativa indica que ela pode ser um receptor de superfície celular com um papel na diferenciação dos ductos coletores e biliares.

A análise dos pacientes com DRPAR revelou uma ampla faixa de mutações diferentes. A grande maioria dos casos é de heterozigotos compostos (*i.e.*, herdaram um alelo mutado diferente de cada um dos pais). Isto complica o diagnóstico molecular da DRPAR.

Morfologia. Os rins estão aumentados e têm uma aparência externa lisa. Em corte, numerosos cistos pequenos no córtex e na medula dão ao rim uma aparência esponjosa. Os canais alongados e dilatados estão presentes em ângulos retos com a superfície cortical, substituindo completamente a medula e o córtex ([Fig. 20-47C](#)). No exame microscópico, há uma dilatação cilíndrica ou, menos comumente, sacular de todos os túbulos coletores. Os cistos têm um revestimento uniforme de células cubóides, refletindo sua origem dos ductos coletores. Em quase todos os casos o fígado tem cistos associados com a fibrose portal ([Fig. 20-47D](#)) e a proliferação dos ductos biliares portais.

Os pacientes que sobrevivem à infância (formas infantis ou juvenis) podem desenvolver um tipo peculiar de fibrose hepática caracterizada por uma fibrose periportal branda e pela proliferação de ductos biliares bem diferenciados, uma condição agora chamada de *fibrose hepática congênita*. Em crianças mais velhas, a doença hepática é a preocupação clínica predominante. Tais pacientes podem desenvolver hipertensão portal com esplenomegalia. Curiosamente, a fibrose hepática congênita, às vezes, ocorrer na ausência dos rins policísticos e foi relatada ocasionalmente na presença da doença renal policística adulta.

DOENÇAS CÍSTICAS DA MEDULA RENAL

Os três tipos principais de doença cística medular são o *rim esponjoso medular*, uma mudança estrutural relativamente comum e geralmente inócua, e a *nefronoftise* e a *doença cística medular com início na vida adulta*, que estão quase sempre associadas à disfunção renal.

Rim Esponjoso Medular

O termo *rim esponjoso medular* deve ser restrito às lesões que consistem de múltiplas dilatações císticas dos ductos coletores na medular. A condição ocorre em adultos e é geralmente descoberta radiograficamente, ou como um achado acidental ou, às vezes, em relação a complicações secundárias. As últimas incluem calcificações nos ductos dilatados, hematúria, infecção e cálculos urinários. A função renal é geralmente normal. Na inspeção macroscópica os ductos papilares na medular estão dilatados e pequenos cistos podem estar presentes. Os cistos são revestidos por epitélio cuboide ou ocasionalmente por epitélio de transição. A menos que haja uma pielonefrite sobreposta, a cicatrização cortical está ausente. A patogenia é desconhecida.

Nefronoftise e Doença Cística Medular com Início na Vida Adulta

Este é um grupo de distúrbios renais progressivos. A característica comum é a presença de um número variável de *cistos na medular, geralmente concentrados na junção corticomedular*. A injúria inicial provavelmente envolve os túbulos distais com o rompimento da membrana basal tubular, seguido por uma atrofia crônica ou tubular progressiva, envolvendo tanto a medular quanto o córtex, e fibrose intersticial. Embora a presença de cistos medulares seja importante, *o dano túbulo-intersticial cortical é a causa da eventual insuficiência renal*.

Três variantes do complexo da doença nefronoftise são conhecidos: (1) esporádica, não familiar; (2) nefronoftise familiar juvenil (mais comum); e (3) displasia renal-retinal (15%) na qual a doença renal é acompanhada por lesões oculares. As formas familiares são herdadas como traços autossômicos recessivos e geralmente se manifestam na infância ou na adolescência. Como um grupo, sabe-se agora que o complexo da nefronoftise é a causa genética mais comum de doença renal em estágio terminal em crianças e adultos jovens. A doença cística medular com início na vida adulta, sendo considerada como parte do espectro da nefronoftise, tem um padrão autossômico dominante de transmissão e agora é considerada como uma entidade distinta.

As crianças afetadas apresentam primeiro polúria e polidipsia, que refletem um defeito significativo na capacidade de concentração dos túbulos renais. A perda de sódio e a acidose tubular também são proeminentes. Algumas variantes da nefronoftise juvenil podem ter associações extrarrenais, incluindo anormalidades motoras oculares, distrofia retinal, fibrose hepática e anormalidades cerebelares. O curso esperado é a progressão para a falência renal terminal durante o período de 5 a 10 anos.

Patogenia. Pelo menos sete locos de genes responsáveis foram identificados. Três genes, *NPH1*, *NPH2* e *NPH3*, estão mutados nas formas juvenis de nefronoftise. [95](#) Os produtos proteicos do *NPH1* e *NPH3-NPH6* foram identificados (coletivamente chamados de *nefroglicinas*), mas suas

funções ainda não são conhecidas. Como discutido anteriormente, estas proteínas estão presentes nos cílios primários, nos corpos basais aderidos a estes cílios ou na organela centrossomo a partir da qual os corpos basais se originam. O produto gênico NPH2 foi identificado com a *inversina*, que media o padrão esquerda-direita durante a embriogênese. ⁹¹ Dois genes (*MCKD1* e *MCKD2*), com transmissão autossômica dominante, foram identificados como causadores da doença cística medular que é caracterizada pela progressão para doença renal em estágio terminal na vida adulta. ⁸⁷

Morfologia. Os rins são pequenos, têm a superfície granular e contraída e mostra cistos na medula, mais proeminentemente na junção corticomedular ([Fig. 20-48](#)). Os pequenos cistos também são vistos no córtex. Os cistos são revestidos por um epitélio achatado e cuboide e são geralmente rodeados por células inflamatórias ou tecido fibroso. No córtex há uma atrofia espalhada e um espessamento das membranas basais dos túbulos proximal e distal, junto à fibrose intersticial. Alguns glomérulos podem estar hialinizados, mas no geral, as estruturas glomerulares estão preservadas.

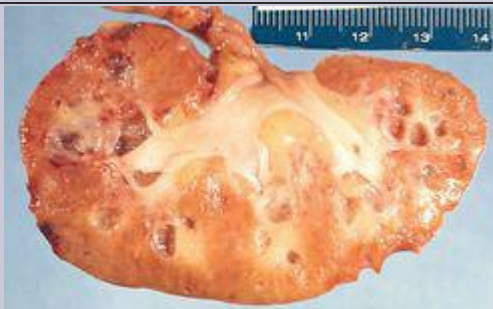

FIGURA 20-48

Doença cística medular. Corte do rim mostrando cistos na junção corticomedular e na medular.

Existem poucas pistas específicas para o diagnóstico, porque os cistos medulares podem ser muito pequenos para serem visualizados radiograficamente. A doença deve ser fortemente considerada em crianças e adolescentes com falência renal crônica sem outra explicação, um histórico familiar positivo e uma nefrite túbulo-intersticial crônica na biópsia.

DOENÇA CÍSTICA ADQUIRIDA (ASSOCIADA À DIÁLISE)

Os rins de pacientes com doença renal em estágio terminal que sofreram diálises prolongadas, às vezes, mostram numerosos cistos corticais e medulares. Os cistos medem 0,5 a 2 cm em diâmetro, contêm fluido claro, são revestidos por um epitélio tubular hiperplásico ou achatado e frequentemente contêm cristais de oxalato de cálcio. Provavelmente se formam como resultado da obstrução dos túbulos pela fibrose intersticial ou por cristais de oxalato de cálcio.

A maioria é assintomática, mas algumas vezes, os cistos sangram, causando hematúria. A complicação mais ameaçadora é o desenvolvimento do carcinoma da célula renal nas paredes destes cistos, ocorrendo em 7% dos pacientes dialisados observados por 10 anos.

CISTOS SIMPLES

Estes ocorrem como espaços císticos múltiplos ou únicos, geralmente corticais, que variam amplamente em diâmetro. São comumente de 1 a 5 cm, mas podem alcançar 10 cm ou mais em tamanho. São translúcidos, revestidos por uma membrana cinza, brilhosa e lisa, e preenchidos com um fluido claro. No exame microscópico estas membranas são compostas por uma única camada de epitélio cuboide ou achatado, que, em muitos casos, pode ser completamente atrófico.


Os cistos simples são achados pós-morte comuns, sem significado clínico. Ocasionalmente, uma hemorragia pode causar distensão e dor súbitas, e a calcificação da hemorragia pode dar origem a sombras radiográficas bizarras. A principal importância dos cistos está na sua diferenciação a partir de tumores renais quando são descobertos acidentalmente ou por causa da hemorragia e da dor. Estudos radiológicos mostram que contrariamente aos tumores renais, os cistos renais têm contornos lisos, quase sempre avasculares e dão mais sinais fluidos do que sólidos na ultrassonografia.

Obstrução do Trato Urinário (Uropatia Obstrutiva)

O reconhecimento da obstrução urinária é importante porque a *obstrução aumenta a suscetibilidade à infecção e à formação de pedras e a obstrução não aliviada quase sempre leva a uma atrofia renal permanente*, chamada de *hidronefrose* ou *uropatia obstrutiva*. Felizmente, muitas causas de obstrução são cirurgicamente corrigíveis ou medicamente tratáveis.

A obstrução pode ser súbita ou insidiosa, parcial ou completa, unilateral ou bilateral; pode ocorrer em qualquer nível do trato urinário a partir da uretra até a pelve renal. Ela pode ser causada por lesões que são *intrínsecas* ao trato urinário ou lesões *extrínsecas* que comprimem o ureter. ⁹⁶ As causas comuns são as seguintes ([Fig. 20-49](#)):

1. *Anomalias congênitas*: válvulas uretrais posteriores e estenoses uretrais, estenoses meatais, obstrução da entrada da bexiga; estreitamento ou obstrução da junção ureteropélvica; refluxo vesicoureteral grave.
2. *Cálculos urinários*.
3. *Hipertrofia prostática benigna*.
4. *Tumores*: carcinoma da próstata, tumores da bexiga, doença maligna contígua (linfoma retroperitoneal), carcinoma da cérvix ou do útero.
5. *Inflamação*: prostatite, ureterite, uretrite, fibrose retroperitoneal.
6. *Papilas destacadas ou coágulos sanguíneos*.
7. *Gravidez*.
8. *Prolapso uterino e cistocele*.
9. *Distúrbios funcionais*: neurogênicos (danos na medula espinhal ou nefropatia diabética) e outras anormalidades funcionais do ureter ou da bexiga (frequentemente chamada de *obstrução disfuncional*).



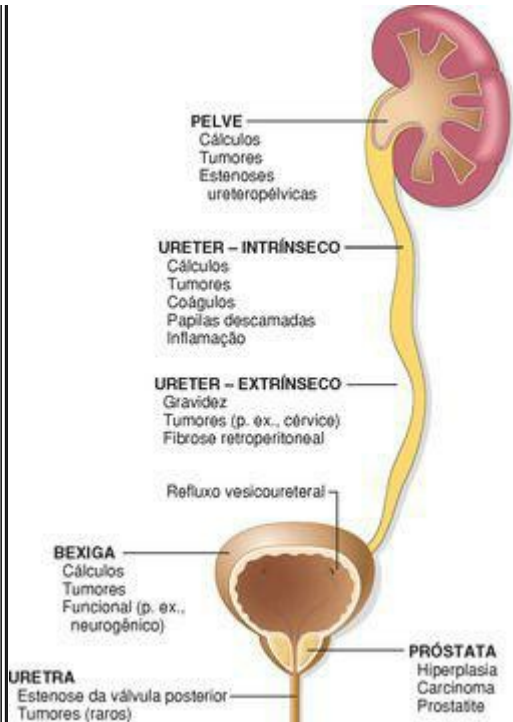


FIGURA 20-49

Lesões obstrutivas do trato urinário.

A hidronefrose é o termo usado para descrever a dilatação da pelve renal e cálices associados a uma atrofia progressiva do rim devido à obstrução do fluxo de saída da urina. Mesmo com a obstrução completa, a filtração glomerular persiste por algum tempo porque o filtrado subsequentemente se difunde de volta para o interstício renal e os espaços perirrenais, onde ele por fim retorna aos sistemas linfático e venoso. Devido a essa filtração contínua, os cálices e a pelve afetados se tornam dilatados, frequentemente de modo significativo. A alta pressão na pelve é transmitida de volta através dos ductos coletores para o córtex, causando uma atrofia renal, mas ela também comprime a vasculatura renal da medula, causando uma diminuição no fluxo sanguíneo medular interno. Os defeitos vasculares medulares são inicialmente reversíveis, mas levam a distúrbios funcionais medulares. Consequentemente, as alterações funcionais iniciais causadas pela obstrução são amplamente tubulares, manifestadas primariamente pela capacidade de concentração prejudicada. Somente depois a TFG começa a declinar. A obstrução também dispara uma reação inflamatória intersticial, levando eventualmente à fibrose intersticial, por mecanismos similares àqueles discutidos anteriormente (Fig. 20-9).

Morfologia. Quando a obstrução é súbita e completa, a filtração glomerular é reduzida. Ela leva à dilatação branda da pelve e dos cálices e, às vezes, à atrofia do parênquima renal. Quando a obstrução é subtotal ou intermitente, a filtração glomerular não é suprimida e segue-se a dilatação progressiva. Dependendo do nível de bloqueio urinário, a dilatação pode afetar a bexiga primeiro, ou o ureter e então o rim.

O rim pode estar levemente ou massivamente aumentado, dependendo do grau e da duração da obstrução. As características iniciais são aquelas da dilatação simples da pelve e dos cálices, mas adicionalmente, frequentemente há uma inflamação intersticial significativa, mesmo na ausência de infecção. Nos casos crônicos o quadro é de uma atrofia tubular cortical com uma fibrose intersticial difusa evidente. O achatamento progressivo dos ápices das pirâmides ocorre, e estes eventualmente se tornam côncavos. Nos casos muito avançados o rim pode se transformar em uma estrutura cística de parede fina tendo um diâmetro de mais de 15 a 20 cm (Fig. 20-50) com uma atrofia parenquimal surpreendente, uma obliteração total das pirâmides e redução do córtex.

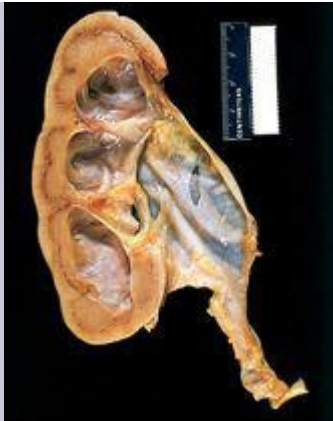

FIGURA 20-50

Hidronefrose do rim, com dilatação significativa da pelve e dos cálices e redução do parênquima renal.

Aspectos Clínicos. A *obstrução aguda* pode provocar dor atribuída à distensão do sistema coletor ou da cápsula renal. A maioria dos sintomas iniciais é produzida por uma causa subjacente da hidronefrose. Logo, os cálculos alojados nos ureteres podem dar origem a cólicas renais e o aumento prostático pode dar origem aos sintomas da bexiga.

A hidronefrose unilateral parcial ou completa pode permanecer silenciosa por longos períodos, já que os rins não afetados podem manter uma função renal adequada. Algumas vezes, sua existência se torna aparente pela primeira vez durante uma pielografia intravenosa. É lamentável que esta doença tenda a permanecer assintomática, porque em seus estágios iniciais, talvez nas primeiras poucas semanas, o alívio da obstrução leva à reversão da função normal. A *ultrassonografia* é uma técnica não invasiva útil no diagnóstico da uropatia obstrutiva.

Na *obstrução parcial bilateral* a primeira manifestação é a incapacidade de concentrar a urina, refletida por poliúria e noctúria. Alguns pacientes adquiriram uma acidose tubular distal, uma perda renal de sal, cálculos renais secundários e um quadro típico de *nefrite túbulo-intersticial crônica* com cicatrização e atrofia das papilas e da medula. A hipertensão é comum nesses pacientes.

A *obstrução bilateral completa* resulta em oligúria ou anúria e é incompatível com a sobrevivência a menos que a obstrução seja aliviada. Curiosamente, após a liberação da obstrução completa do trato urinário, uma *diurese* pós-obstrutiva ocorre. Esta pode ser frequentemente massiva, com o rim excretando grandes quantidades de urina que são ricas em cloreto de sódio.

Urolitíase (Cálculos Renais, Pedras)

Os cálculos podem se formar em qualquer nível do trato urinário, mas a maioria surge no rim. A urolitíase é um problema clínico frequente, afetando 5% a 10% dos americanos ao longo de suas vidas.⁹⁷ Os homens são afetados mais frequentemente que as mulheres, e o pico da idade de início é entre os 20 e os 30 anos de idade. A predisposição familiar e hereditária para a formação de pedras é conhecida há muito tempo. Muitos erros inatos do metabolismo, como a gota, a cistinúria e a hiperossalúria primária, fornecem exemplos de doenças hereditárias caracterizadas pela produção e excreção excessivas de substâncias formadoras de pedras.

Causa e Patogenia. Existem quatro tipos principais de cálculos⁹⁸ (Tabela 20-12): (1) *cálculos de cálcio* (cerca de 70%), compostas principalmente de oxalato de cálcio ou oxalato de cálcio misturado com fosfato de cálcio; (2) outros 15% são conhecidos como *cálculos de fosfato triplo* ou *cálculos de estruvita*, compostos de fosfato amônio magnésio; (3) 5% a 10% são *cálculos de ácido úrico*; e (4) 1% a 2% são *feitos de cistina*. Uma matriz orgânica de mucoproteína, fazendo 1% a 5% do peso da pedra, está presente em todos os cálculos. Embora possa haver muitas causas para o início e a propagação dos cálculos, *o determinante mais importante é sua concentração urinária aumentada de constituintes dos cálculos, de modo que exceda uma solubilidade (superssaturação)*. Um baixo volume urinário em alguns pacientes metabolicamente normais também pode favorecer a superssaturação.

TABELA 20-12 Prevalência de Vários Tipos de Cálculos Renais

Tipo de Cálculo	Porcentagem de Todos os Cálculos
OXALATO DE CÁLCIO E FOSFATO	70
Hipercaleiúria idiopática (50%)	
Hipercaleiúria e hipercalemia (10%)	
Hiperossalúria (5%)	
Entérica (4,5%)	
Primária (0,5%)	
Hiperuricosúria (20%)	
Hipocitraturia	
Nenhuma anormalidade metabólica conhecida (15% a 20%)	

FOSFATO AMÔNIO MAGNÉSIO (ESTRUVITA)	15–20
ÁCIDO ÚRICO	5–10
Associada com hiperuricemia	
Associada com hiperuricosúria	
Idiopática (50% dos cálculos úricos)	
CISTINA	1-2
OUTRAS OU DESCONHECIDAS	±5

Os cálculos de oxalato de cálcio ([Tabela 20-12](#)) estão associados em cerca de 5% dos pacientes com a hipercalcemia e a hipercalcúria, como ocorre com o hiperparatireoidismo, a doença óssea difusa, a sarcoidose e outros estados hipercalcêmicos. Cerca de 55% têm hipercalcúria sem hipercalcemia. Esta é causada por diversos fatores, incluindo hiperabsorção de cálcio a partir do intestino (hipercalcúria absorptiva), um dano intrínseco na reabsorção tubular renal do cálcio (hipercalcúria renal), ou a hipercalcúria idiopática do jejum com função paratireoidiana normal. Até 20% dos cálculos de oxalato de cálcio estão associadas a uma secreção aumentada de ácido úrico (*nefrolitíase do cálcio hiperuricosúrico*), com ou sem hipercalcúria. O mecanismo da formação do cálculo nesta condição envolve a “nucleação” do oxalato de cálcio por cristais de ácido úrico nos ductos coletores. Cinco por cento estão associados à hiperoxalúria, seja hereditária (oxalúria primária) ou, mais comumente, adquirida pela absorção intestinal excessiva em pacientes com doença entérica. A última, conhecida como hiperoxalúria entérica, também ocorre em vegetarianos, porque a maior parte da sua dieta é rica em oxalatos. A hipocitratúria, associada à acidose e à diarreia crônica de causa desconhecida, pode produzir cálculos de cálcio. Em uma proporção variável de indivíduos com cálculos de cálcio, nenhuma causa pode ser encontrada (doença idiopática do cálculo de cálcio).

Os cálculos de fosfato amônio magnésio são formados em larga escala após infecções por bactérias (p. ex., *Proteus* e alguns estafilococos) que convertem a ureia em amônia. A urina alcalina resultante causa a precipitação de sais de fosfato amônio magnésio. Estes formam alguns dos maiores cálculos, já que a quantidade de ureia excretada normalmente é enorme. De fato, os conhecidos cálculos coraliformes ocupam grandes porções da pelve renal quase sempre como consequência de uma infecção.

Os cálculos de ácido úrico são comuns em indivíduos com hiperuricemia, como a gota, e doenças que envolvem a reposição rápida de células, como as leucemias. No entanto, *mais da metade de todos os pacientes com cálculos de ácido úrico não apresentam nem hiperuricemia, nem excreção urinária aumentada de ácido úrico*. Neste grupo, sabe-se que uma tendência inexplicada de excretar urina com pH abaixo de 5,5 pode predispor à formação de cálculos de ácido úrico, porque o ácido úrico é insolúvel na urina ácida. Contrariamente às cálculos de cálcio rádio-opacas, os cálculos de ácido úrico são radiolúcidas.

Os *cálculos de cistina* são causados por defeitos genéticos na reabsorção renal de aminoácidos, incluindo a cistina, levando à cistinúria. As pedras se formam em um pH urinário baixo.

Podemos, portanto, observar que a concentração aumentada de constituintes dos cálculos, as alterações no pH urinário, o volume diminuído de urina e a presença de bactérias influenciam na formação de cálculos. *No entanto, muitos cálculos ocorrem na ausência destes fatores; contrariamente, os indivíduos com hipercalcúria, hiperossalúria e hiperuricosúria frequentemente não formam pedras.* Portanto, foi postulado que a formação dos cálculos é acentuada pela *deficiência de inibidores da formação de cristais na urina.* A lista de tais inibidores é longa, incluindo pirofosfato, difosfonato, citrato, glicosaminoglicanos, osteopontina e uma glicoproteína chamada de *nefrocalcina*.

Morfologia. Os cálculos são unilaterais em cerca de 80% dos pacientes. Os locais favoráveis para sua formação são dentro dos cálices renais e das pelves ([Fig. 20-51](#)) e na bexiga. Se formados na pelve renal, eles tendem a permanecer pequenos, tendo um diâmetro médio de 2 a 3 mm. Estes podem ter contornos lisos ou podem tomar a forma de uma massa de espículas pontiaguda e irregular. Frequentemente os cálculos são encontrados em um rim. Ocasionalmente, o acréscimo progressivo de sais leva ao desenvolvimento de estruturas ramificadas conhecidas como cálculos coraliformes, que criam um molde do sistema pélvico e caliceal.

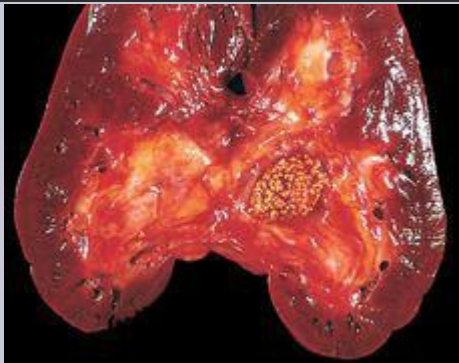

FIGURA 20-51

Nefrolitíase. Um grande cálculo impactado na pelve renal.

(Cortesia do Dr. E. Mosher, Brigham and Women's Hospital, Boston, MA.)

Aspectos Clínicos. Os cálculos são importantes quando obstruem o fluxo urinário ou produzem ulcerações e sangramento. Podem estar presentes sem produzir nenhum sintoma ou podem causar um dano renal significativo. Em geral, os cálculos menores são mais perigosos, porque podem passar pelos ureteres, produzindo cólicas, uma das formas mais intensas de dor e obstrução ureteral. Pedras grandes não podem entrar nos ureteres e é mais provável que permaneçam silenciosas na pelve renal. Comumente, os cálculos grandes se manifestam primeiramente pela hematúria. Os cálculos também predisõem à infecção sobreposta, tanto por sua natureza obstrutiva quanto pelo trauma que produzem.

Tumores do Rim

Tanto os tumores benignos quanto os malignos ocorrem nos rins. Com exceção do oncocitoma, os tumores benignos raramente causam problemas clínicos. Os tumores malignos, por outro lado, são de grande importância clínica e merecem uma ênfase considerável. O carcinoma de células renais é de longe o mais comum destes tumores malignos, seguido pelo tumor de Wilms, que é encontrado em crianças e é descrito no [Capítulo 10](#), e finalmente os tumores uroteliais dos cálices e da pelve.

TUMORES BENIGNOS

Adenoma Papilar Renal

Os adenomas pequenos e bem delimitados que surgem do epitélio tubular renal são comumente (7% e 22%) encontrados em necropsia. São mais frequentemente papilares e são, portanto, chamados de *adenomas papilares* nas classificações mais recentes. [99](#)

Morfologia. Estes são tumores pequenos, geralmente menores do que 0,5 cm de diâmetro. Estão presentes invariavelmente no córtex e aparecem macroscopicamente como nódulos pálidos, amarelo-acinzentados, discretos e bem circunscritos. No exame microscópico, são compostos de estruturas complexas, ramificadas e papilomatosas com numerosas frondes complexas. As células também podem crescer como túbulos, glândulas, cordões e lâminas de células. As células são desde cuboides a poligonais em sua forma e possuem núcleos regulares, pequenos e centrais, um citoplasma reduzido e nenhuma atipia.

Pelo critério histológico, estes tumores não diferem dos adenocarcinomas de células renais papilares de baixo grau e de fato, compartilham algumas características imuno-histoquímicas e citogenéticas (trissomia do 7 e 17) com cânceres papilares, a serem discutidos posteriormente. O tamanho do tumor é usado como uma característica prognóstica, com um intervalo de 3 cm separando aqueles que metastatizam daqueles que raramente o fazem. [99](#) No entanto, por causa dos relatos ocasionais de pequenos tumores que dão metástases, a visão atual é considerar todos os adenomas, independentemente do tamanho, como potencialmente malignos até que um marcador inequívoco de benignidade seja descoberto.

Angiomiolipoma

Este é um tumor benigno que consiste de vasos, músculo liso e gordura. Os *angiomiolipomas* estão presentes em 25% a 50% dos pacientes com *esclerose tuberosa*, uma doença causada por mutações de perda de função nos genes supressores de tumor TSC1 e TSC2. Eles são caracterizados por lesões do córtex cerebral que produzem epilepsia e retardo mental, uma variedade de anormalidade da pele e tumores benignos incomuns em outros locais, como no coração ([Caps. 12](#) e [28](#)). A importância clínica dos angiomiolipomas é amplamente decorrente de sua suscetibilidade à hemorragia espontânea.

Oncocitomas

Este é um tumor epitelial composto de grandes células eosinofílicas que possuem núcleos pequenos, redondos e aparentemente benignos com um nucléolo grande. Sabe-se que ele surge das células intercaladas dos ductos coletores. Este não é um tumor incomum, sendo responsável por aproximadamente 5% a 15% dos neoplasmas renais ressectados cirurgicamente. *Ultraestruturalmente, as células eosinofílicas têm numerosas mitocôndrias.* Na aparência macroscópica, os tumores são castanhos ou cor de mogno, relativamente homogêneos e

geralmente bem encapsulados. No entanto, eles podem atingir um tamanho grande (mais de 12 cm de diâmetro). Existem alguns casos familiares nos quais estes tumores são mais multicêntricos do que solitários.

TUMORES MALIGNOS

Carcinoma de Células Renais (Adenocarcinoma do Rim)

Os carcinomas celulares renais representam cerca de 3% de todos os cânceres viscerais recentemente diagnosticados nos Estados Unidos e são responsáveis por 85% dos cânceres renais em adultos. Existem aproximadamente 30.000 novos casos por ano e 12.000 mortes pela doença.

100 Os tumores ocorrem mais frequentemente em indivíduos idosos, geralmente na sexta ou na sétima décadas de vida, e apresentam uma preponderância em homens de 2:1. Devido a sua cor amarela e a semelhança das células tumorais com as células claras da cortical da suprarenal, foram chamados, por um tempo, de *hipernefomas*. Agora está claro que todos estes tumores surgem a partir do epitélio tubular e são, portanto, adenocarcinomas renais.

Epidemiologia. O tabaco é o fator de risco mais significativo. Os fumantes de cigarros têm o dobro de incidência de carcinoma de células renais e os fumantes de cachimbo e charuto também são mais suscetíveis. Um estudo internacional identificou os fatores de risco, incluindo a obesidade (particularmente em mulheres); hipertensão; terapia de estrogênio ilimitada; e exposição a amianto, produtos do petróleo e metais pesados. 101,102 Há também uma incidência aumentada em pacientes com falência renal crônica e doença cística adquirida (veja anteriormente) e na esclerose tuberosa.

A maioria dos cânceres é esporádica, mas as formas incomuns de cânceres familiares autossômicos dominantes podem ocorrer, geralmente em indivíduos mais jovens. Embora sejam responsáveis somente por 4% dos cânceres renais, as variantes familiares foram enormemente instrutivas no estudo da carcinogênese renal.

Síndrome de Von Hippel-Lindau (VHL): De metade a dois terços dos indivíduos com VHL (aproximadamente todos, se viverem o suficiente) (Cap. 28) desenvolvem cistos renais e carcinomas de células renais bilaterais e frequentemente múltiplos. Como podemos ver, os estudos atuais implicam o gene *VHL* no desenvolvimento dos tumores de células claras familiares ou esporádicos.

O *carcinoma hereditário de células claras (familiar)*, sem as outras manifestações do VHL, mas com as anormalidades envolvendo o mesmo gene ou um gene relacionado, é outra variante familiar.

Carcinoma papilar hereditário. Esta forma autossômica dominante é manifestada por múltiplos tumores bilaterais com histologia papilar. Esses tumores mostram uma variedade de anormalidade citogenéticas e, como será descrito, mutações no proto-oncogene *MET*.

Classificação do Carcinoma de Célula Renal: Histologia, Citogenética e Genética. A classificação do carcinoma de células renais é baseado em estudos correlativos citogenéticos, genéticos e histológicos dos tumores familiares e esporádicos. 103,104 Os principais tipos de tumores são os seguintes (Fig. 20-52):

1. *Carcinoma de células claras.* Este é o tipo mais comum, sendo responsável por 70% a 80% dos cânceres de célula renal. Os tumores são compostos de células com citoplasma claro e granular e são *não papilares*. Podem ser familiares, mas na maioria dos casos (95%) é esporádico. Em 98% destes tumores, sejam familiares, esporádicos ou associados com o

VHL, há uma perda de sequência no braço curto do cromossomo 3. Isto ocorre por uma deleção (3p-) ou por uma translocação cromossomal desbalanceada (3;6, 3;8, 3;11) resultando em perda da transposição do cromossomo 3 de 3p12 até 3p26. Esta região abriga o gene *VHL* (3p25.3).¹⁰⁵ Um segundo alelo não deletado do gene *VHL* mostra mutações somáticas ou inativações induzidas por hipermetilações em mais de 80% dos cânceres de células claras, indicando que o gene *VHL* atua como um gene supressor de tumor tanto em cânceres esporádicos quanto familiares (Cap. 7).¹⁰⁶ O gene *VHL* codifica uma proteína que é parte de um complexo ubiquitina ligase envolvido na marcação de outras proteínas para a degradação.¹⁰⁶ Dentre os fatores que marcam a proteína VHL está o importante fator induzido por hipóxia-1 (FIH-1). Quando o *VHL* está mutado, os níveis de FIH-1 permanecem altos e esta proteína constitutivamente ativa aumenta a transcrição e a produção de proteínas pró-angiogênicas, induzíveis por hipóxia, como o VEGF, TGF- α e TGF- β . Além disso, o fator semelhante à insulina 1, outro alvo da VHL, é regulado positivamente. Logo, tanto o crescimento celular quanto a angiogênese são estimuladas. Pelo menos dois outros genes supressores de tumor também foram mapeados no 3p.¹⁰⁷

2. O *carcinoma papilar* é responsável por 10% a 15% dos cânceres renais. Ele é caracterizado por um padrão de crescimento papilar e também ocorre tanto nas formas familiares quanto esporádicas. Estes tumores não estão associados às deleções em 3p. As anormalidades citogenéticas mais comuns são as trissomias do 7, 16 e 17 e perda do Y nos pacientes do sexo masculino na forma esporádica e a trissomia do 7 na forma familiar. O gene para a forma familiar foi mapeado em um locus no cromossomo 7, abrangendo o locus do *MET*, um proto-oncogene que funciona como receptor tirosina quinase para o *fator de crescimento de hepatócitos*.¹⁰⁸ Este gene também se apresentou mutado em uma proporção de casos esporádicos de carcinoma papilar. Descrito no [Capítulo 3](#), o fator de crescimento de hepatócitos (também chamado de fator de dispersão) media o crescimento, a mobilidade celular, a invasão e a diferenciação morfogênica. Diferentemente dos carcinomas de células claras, os carcinomas papilares são frequentemente de origem multifocal.

3. O *carcinoma renal cromóforo* representa 5% dos cânceres celulares renais e é composto de células com membranas celulares proeminentes e citoplasma eosinofílico pálido, geralmente com um halo ao redor do núcleo. No exame citogenético esses tumores apresentam múltiplas perdas cromossômicas e uma hipoploidia extrema. Acredita-se que, assim como o oncocitoma benigno, eles cresçam a partir de células intercaladas dos ductos coletores e têm um excelente prognóstico comparado àquele das células claras e dos cânceres papilares. A distinção histológica do oncocitoma pode ser difícil.

4. Os *carcinomas dos ductos coletores (ductos de Bellini)* representam aproximadamente 1% ou menos de neoplasmas epiteliais renais. Surgem das células dos ductos coletores na medula. Diversas perdas e deleções cromossômicas foram descritas para este tumor, mas um padrão distinto não foi identificado. Histologicamente estes tumores são caracterizados por ninhos de células malignas emaranhadas no estroma fibrótico proeminente, tipicamente em uma localização medular.

PAPILAR ESPORÁDICO

DE CÉLULAS CLARAS ESPORÁDICO

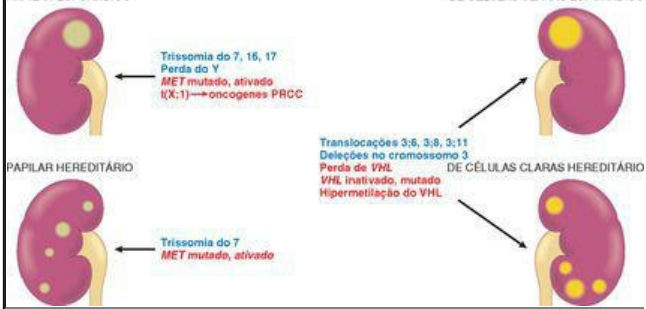


FIGURA 20-52

Citogenética (azul) e genética (vermelho) do carcinoma de células claras *versus* carcinoma papilar renal.

(Cortesia do Dr. Keith Ligon, Brigham and Women's Hospital, Boston, MA.)

Novas variantes do carcinoma de células renais que são distintas (histologicamente, geneticamente e clinicamente) estão sendo reconhecidas como resultado do desenho do perfil molecular, ilustrando como a aplicação destas técnicas pode melhorar nosso entendimento clínico e o tratamento destes neoplasmas. [109](#)

Morfologia. Os carcinomas celulares renais podem surgir em qualquer porção do rim, mas afeta mais comumente os pólos. Os carcinomas de células claras surgem mais provavelmente do epitélio tubular proximal e geralmente ocorrem como lesões unilaterais solitárias. Eles podem ser massas esféricas, que podem variar em tamanho, compostas de um tecido brilhante, amarelo, cinza e branco, que distorce o contorno renal. A cor amarelada é uma consequência do acúmulo proeminente de lipídios nas células tumorais. Existem grandes áreas comuns de necrose isquêmica, opaca e branco-acinzentada e focos de descoloração hemorrágica. As margens geralmente são nitidamente definidas e confinadas na cápsula renal ([Fig. 20-53](#)). Os **tumores papilares**, considerados como tendo origem nos túbulos contorcidos distais, podem ser multifocais e bilaterais. São tipicamente hemorrágicos e císticos, especialmente quando são grandes. Os carcinomas papilares são o tipo mais comum de câncer renal em pacientes que desenvolvem uma doença cística associada à diálise.

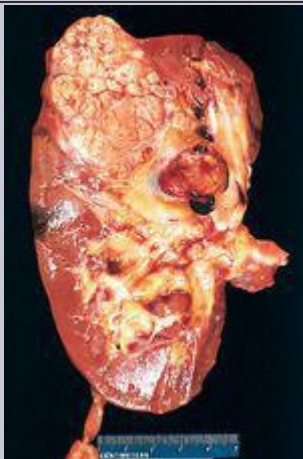


FIGURA 20-53

Carcinoma de células renais. Corte transversal típico de um neoplasma esférico, amarelado em um pólo do rim. Observe o tumor na veia renal trombosada e dilatada.

Com o crescimento dos tumores, eles podem se projetar para os cálices e para a pelve e eventualmente crescer rapidamente através das paredes do sistema coletor para se estender para o ureter. Uma das características mais surpreendentes do carcinoma de células renais é sua tendência em invadir a veia renal ([Fig. 20-53](#)) e seu crescimento como uma coluna sólida de células dentro da veia. O crescimento adicional pode produzir uma corda contínua do tumor na veia cava inferior que pode se estender até o lado direito do coração.

No **carcinoma de células claras**, o padrão de crescimento varia de sólido a trabecular (tipo cordão) ou tubular (semelhante a túbulos). As células tumorais têm uma forma poligonal

arredondada e um citoplasma abundante claro ou granular, que contém glicogênio e lipídios (Fig. 20-54A). Os tumores têm uma vasculatura ramificada delicada e pode apresentar áreas císticas ou sólidas. A maioria dos tumores é bem diferenciada, mas alguns apresentam uma atipia nuclear marcante com a formação de núcleos bizarros e células gigantes. O **carcinoma papilar** é composto de células cubóides ou colunares baixas arranjadas em formações papilares. As células espumosas intersticiais são comuns nos núcleos papilares (Fig. 20-54B). Os corpos de psamonas podem estar presentes. O estroma geralmente é escasso, mas altamente vascularizado. O **carcinoma renal cromóforo** é composto de células eosinofílicas pálidas, frequentemente com um haloperinuclear, arranjado em lâminas sólidas com uma concentração das maiores células ao redor dos vasos sanguíneos (Fig. 20-54C). O **carcinoma dos ductos coletores** é uma variante rara que apresenta canais irregulares revestidos por um epitélio atípico com um aspecto de cabeça de rachão. Alterações sarcomatoides surgem infreqüentemente em todos os tipos de carcinoma de células renais e são uma característica decididamente ameaçadora.

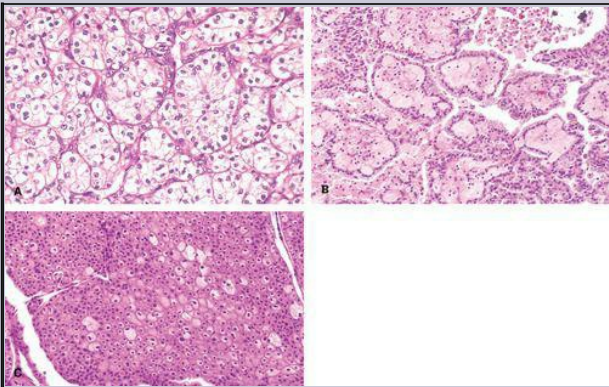


FIGURA 20-54

Carcinoma de células renais. **A**, Tipo célula clara. **B**, Tipo papilar. Observe as papilas e os macrófagos espumosos na haste. **C**, Tipo cromóforo.

(Cortesia do Dr. A. Renshaw, Baptist Hospital, Miami, FL.)

Aspectos Clínicos. As três características diagnósticas clássicas de carcinoma de células renais são a *dor costovertebral, uma massa palpável e a hematúria*, mas são vistas em somente 10% dos casos. A mais segura das três é a hematúria, mas geralmente é intermitente e pode ser microscópica; portanto, o tumor pode permanecer silencioso até que atinja um tamanho considerável. Neste momento ele está frequentemente associado a sintomas constitucionais generalizados, como febre, mal-estar, fraqueza e perda de peso. Este padrão de crescimento assintomático ocorre em muitos pacientes, logo o tumor pode ter alcançado um diâmetro com mais de 10 cm quando for descoberto. Atualmente, um número crescente de tumores está sendo descoberto no estado assintomático por estudos radiológicos acidentais (p. ex., mapeamento por tomografia computadorizada ou imageamento por ressonância magnética) geralmente realizada por indicações não renais.

O carcinoma de células renais é classificado como um dos grandes mimetizadores na medicina, porque tende a produzir uma diversidade de sintomas sistêmicos não relacionados ao rim. Além da febre e dos sintomas constitucionais mencionados anteriormente, o carcinoma de células renais pode produzir várias síndromes paraneoplásicas (**Cap. 7**), atribuídas à produção hormonal anormal, incluindo *policitemia, hipercalcemia, hipertensão, disfunção hepática, feminização ou masculinização, síndrome de Cushing, eosinofilia, reações leucemoides e amiloidose*.

Uma das características mais comuns deste tumor é sua *tendência em dar metástases amplamente antes de dar origem a qualquer sintoma ou sinal local*. Em 25% dos novos pacientes com carcinoma de células renais, há uma evidência radiológica de metástase no momento da apresentação. As localizações mais comuns são os pulmões (mais de 50%) e os ossos (33%), seguido em frequência pelos linfonodos locais, fígado, adrenal e cérebro.

A taxa média de sobrevivência por 5 anos de pessoas com carcinoma de células renais é de cerca de 45% e até 70% na ausência de metástases distantes. Com a invasão da veia renal ou a extensão para a gordura perinéfrica, a estimativa é reduzida para aproximadamente 15% a 20%. A nefrectomia foi o tratamento de escolha, mas a nefrectomia parcial para preservar a função renal está sendo feita com uma frequência crescente e um resultado similar.

Carcinomas Uroteliais da Pelve Renal

Aproximadamente 5% a 10% dos tumores renais primários se originam do urotélio da pelve renal (**Fig. 20-55**). Estes tumores passam de papilomas aparentemente benignos para carcinomas uroteliais (célula transicional) invasivos.

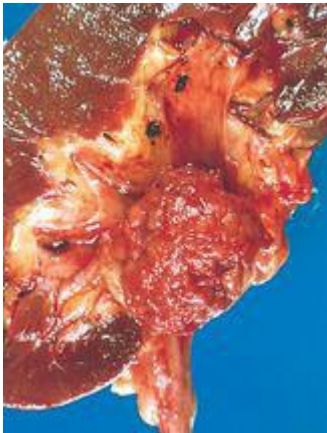

FIGURA 20-55

Carcinoma urotelial da pelve renal. A pelve foi aberta para expor o neoplasma irregular nodular, bem próximo ao ureter.

Os tumores da pelve renal geralmente se tornam clinicamente aparentes dentro de um período relativamente curto, porque se localizam na pelve e, por fragmentação, produz uma hematúria significativa. São, quase invariavelmente, pequenos quando descobertos. Esses tumores podem bloquear o fluxo de saída urinário e levar a uma hidronefrose palpável e dor no flanco. No exame histológico, os tumores pélvicos são a contrapartida exata daqueles encontrados na bexiga urinária; maiores detalhes estão no [Capítulo 21](#).

Os tumores uroteliais podem ocasionalmente ser múltiplos, envolvendo a pelve, os ureteres e a bexiga. Em 50% dos tumores pélvicos renais há um tumor urotelial da bexiga preexistente ou concomitante. No exame histológico, há também focos de atipia ou carcinoma *in situ* no urotélio macroscopicamente normal, distante do tumor pélvico. Como mencionado anteriormente, há uma incidência aumentada de carcinomas uroteliais da pelve renal e da bexiga em indivíduos com nefropatia por analgésicos e nefropatia dos Bálcans.

A infiltração da parede da pelve e dos cálices é comum. Por esta razão, a despeito de sua aparência aparentemente pequena e ilusoriamente benigna, o prognóstico para estes tumores não é boa. As taxas médias de sobrevivência por 5 anos variam de 50% a 100% para as lesões não invasivas de baixo grau a 10% com tumores infiltrativos de alto grau.

REFERÊNCIAS

1. Dinesen, I, *Seven Gothic Tales*. (1939) Modern Library, New York.
2. National Center for Health Statistics: National Vital Statistics Report, 2002.
3. Miner, JH, Renal basement membrane components, *Kidney Int* **56** (1999) 2016.
4. Tryggvason, K; Wartiovaara, J, Molecular basis of glomerular permselectivity, *Curr Opin Nephrol Hypertens* **10** (2001) 543.
5. Hudson, BG; *et al.*, Alport's syndrome, Goodpasture's syndrome, and type IV collagen, *N Engl J Med* **348** (2003) 2543.
6. Kwok, C; *et al.*, Pathogenesis of nonimmune glomerulopathies, *Annu Rev Pathol* **1** (2006) 349.
7. Pavenstadt, H; *et al.*, Cell biology of the glomerular podocyte, *Physiol Rev* **83** (2003) 253.
8. Tryggvason, K; *et al.*, Hereditary proteinuria syndromes and mechanisms of proteinuria, *N Engl J Med* **354** (2006) 1387.
9. Drew, AF; *et al.*, Crescentic glomerulonephritis is diminished in fibrinogen-deficient mice, *Am J Physiol Renal Physiol* **281** (2001) F1157.
10. Couser, WG, Glomerulonephritis, *Lancet* **353** (1999) 1509.
- 11 In: (Editors: Neilson, EG; Couser, WG) *Immunologic Renal Diseases* 2nd ed. (2001) Lippincott-Raven, Philadelphia.
- 12 Ronco, P; Debiec, H, Target antigens and nephritogenic antibodies in membranous nephropathy: of rats and men, *Semin Immunopathol* **29** (2007) 445.
- 13 Nimmerjahn, F; Ravetch, JV, Fc-receptors as regulators of immunity, *Adv Immunol* **96** (2007) 179.
- 14 Kurts, C; Heymann, F; *et al.*, Role of T cells and dendritic cells in glomerular immunopathology, *Semin Immunopathol* **29** (2007) 317.
- 15 Tipping, PG; Holdsworth, SR, T cells in glomerulonephritis, *Springer Semin Immunopathol* **24** (2003) 377.
- 16 Floege, J; *et al.*, A new look at platelet-derived growth factor in renal disease, *J Am Soc Nephrol* **19** (2008) 12.
- 17 Bottinger, EP, TGF-beta in renal injury and disease, *Semin Nephrol* **27** (2007) 309.
- 18 Eddy, AA, Progression in chronic kidney disease, *Adv Chronic Kidney Dis* **12** (2005) 353.
- 19 Fogo, AB, Progression and potential regression of glomerulosclerosis, *Kidney Int* **59** (2001) 804.
- 20 Remuzzi, G; *et al.*, Mechanisms of progression and regression of renal lesions of chronic nephropathies and diabetes, *J Clin Invest* **116** (2006) 288.
- 21 Brenner, BM, Remission of renal disease: recounting the challenge, acquiring the goal, *J Clin Invest* **110** (2002) 1753.

- 2 2 Shankland, SJ, The podocyte's response to injury: role in proteinuria and glomerulosclerosis, *Kidney Int* **69** (2006) 2131.
- 23 Abbate, M; *et al.*, How does proteinuria cause progressive renal damage? *J Am Soc Nephrol* **17** (2006) 2974.
- 24 Couser Jr, WG; Alpers, CE, Postinfectious glomerulonephritis, In: (Editors: Neilson, EG; Couser, WG) *Immunologic Renal Diseases* 2nd ed. (2001) Lippincott, Williams and Wilkins, Philadelphia, p. 899.
- 25 Rodriguez-Iturbe, B; Batsford, S, Pathogenesis of poststreptococcal glomerulonephritis a century after Clemens von Pirquet, *Kidney Int* **71** (2007) 1094.
- 26 Jennette, JC, Rapidly progressive crescentic glomerulonephritis, *Kidney Int* **63** (2003) 1164.
- 27 Phelps, RG; Rees, AJ, The HLA complex in Goodpasture's disease: a model for analyzing susceptibility to autoimmunity, *Kidney Int* **56** (1999) 1638.
- 28 Jennette, JC; *et al.*, Pathogenesis of vascular inflammation by anti-neutrophil cytoplasmic antibodies, *J Am Soc Nephrol* **17** (2006) 1235.
- 29 Kitiyakara, C; *et al.*, Trends in the epidemiology of focal segmental glomerulosclerosis, *Semin Nephrol* **23** (2003) 172.
- 30 Cattran, DC, Idiopathic membranous glomerulonephritis, *Kidney Int* **59** (2001) 1983.
- 31 Ponticelli, C, Membranous nephropathy, *J Nephrol* **20** (2007) 268.
- 32 Couser, WG; Nangaku, M, Cellular and molecular biology of membranous nephropathy, *J Nephrol* **19** (2006) 699.
- 33 Saha, TC; Singh, H, Minimal change disease: a review, *South Med J* **99** (2006) 1264.
- 34 Grimbert, P; *et al.*, Recent approaches to the pathogenesis of minimal-change nephrotic syndrome, *Nephrol Dial Transplant* **18** (2003) 245.
- 35 D'Agati, V, The many masks of focal segmental glomerulosclerosis, *Kidney Int* **46** (1994) 1223.
- 36 Sharma, M; *et al.*, "The FSGS factor:" enrichment and in vivo effect of activity from focal segmental glomerulosclerosis plasma, *J Am Soc Nephrol* **10** (1999) 552.
- 37 Albaqumi, M; *et al.*, Collapsing glomerulopathy, *J Am Soc Nephrol* **17** (2006) 2854.
- 3 8 Laurinavicius, A; Rennke, HG, Collapsing glomerulopathy—a new pattern of renal injury, *Semin Diagn Pathol* **19** (2002) 106 .
- 39 Pollak, MR, Focal segmental glomerulosclerosis: recent advances, *Curr Opin Nephrol Hypertens* **17** (2008) 138.
- 40 Wyatt, CM; Klotman, PE, HIV-1 and HIV-associated nephropathy 25 years later , *Clin J Am Soc Nephrol* **2** (Suppl 1) (2007) S20.
- 41 Rennke, HG, Secondary membranoproliferative glomerulonephritis, *Kidney Int* **47** (1995) 643.
- 4 2 Smith, KD; Alpers, CE, Pathogenic mechanisms in membranoproliferative glomerulonephritis, *Curr Opin Nephrol Hypertens* **14** (2005) 396.
- 4 3 Appel, GB; *et al.*, Membranoproliferative glomerulonephritis type II (dense deposit

- disease): an update, *J Am Soc Nephrol* **16** (2005) 1392.
- 44 Barratt, J; Feehally, J, IgA nephropathy, *J Am Soc Nephrol* **16** (2005) 2088.
- 45 Barratt, J; *et al.*, Immunopathogenesis of IgAN, *Semin Immunopathol* **29** (2007) 427.
- 46 Gubler, MC, Inherited diseases of the glomerular basement membrane, *Nat Clin Pract Nephrol* **4** (2008) 24.
- 47 Thorner, PS, Alport syndrome and thin basement membrane nephropathy, *Nephron Clin Pract* **106** (2007) c82.
- 48 Kashtan, CE, Alport syndromes: phenotypic heterogeneity of progressive hereditary nephritis, *Pediatr Nephrol* **14** (2000) 502.
- 49 Donadio, JV; Grande, JP, IgA nephropathy, *N Engl J Med* **347** (2002) 738.
- 50 Ibrahim, HN; Hostetter, TH, Diabetic nephropathy, *J Am Soc Nephrol* **8** (1997) 487.
- 51 Sheetz, MJ; King, GL, Molecular understanding of hyperglycemia's adverse effects for diabetic complications, *JAMA* **288** (2002) 2579.
- 52 Bohlander, JM; *et al.*, Advanced glycation end products and O rim, *Am J Physiol Renal Physiol* **289** (2005) F645.
- 53 Wolf, G; Ziyadeh, FN, Molecular mechanisms of diabetic renal hypertrophy, *Kidney Int* **56** (1999) 393.
- 54 Dalla Vestra, M; *et al.*, Structural involvement in type 1 and type 2 diabetic nephropathy, *Diabetes Metab* **26** (Suppl 4) (2000) 8.
- 55 Wolf, G; *et al.*, From the periphery of the glomerular capillary wall toward the center of disease: podocyte injury comes of age in diabetic nephropathy, *Diabetes* **54** (2005) 1626.
- 56 Fioretto, P; Mauer, M, Histopathology of diabetic nephropathy, *Semin Nephrol* **27** (2007) 195.
- 57 Alpers, CE; Kowalewska, J, Fibrillary glomerulonephritis and immunotactoid glomerulopathy, *J Am Soc Nephrol* **19** (2008) 34.
- 58 American Society of Nephrology, Renal Research Report, *J Am Soc Nephrol* **16** (2005) 1886.
- 59 Schrier, RW; *et al.*, Acute renal failure: definitions, diagnosis, pathogenesis, and therapy, *J Clin Invest* **114** (2004) 5.
- 60 Abuelo, JG, Normotensive ischemic acute renal failure, *N Engl J Med* **357** (2007) 797.
- 61 Jo, SK; *et al.*, Pharmacologic treatment of acute kidney injury: why drugs haven't worked and what is on the horizon, *Clin J Am Soc Nephrol* **2** (2007) 356.
- 62 Oliver, J; *et al.*, The pathogenesis of acute renal failure associated with traumatic and toxic injury; renal ischemia, nephrotoxic damage and the ischemic episode, *J Clin Invest* **30** (1951) 1307.
- 63 Ronald, A, The etiology of urinary tract infection: traditional and emerging pathogens, *Am J Med* **113** (Suppl 1A) (2002) 14S.
- 64 Lane, MC; Mobley, HL, Role of P-fimbrial-mediated adherence in pyelonephritis and persistence of uropathogenic *Escherichia coli* (UPEC) in the mammalian kidney,

- Kidney Int* **72** (2007) 19.
- 65 Gargollo, PC; Diamond, DA, Therapy insight: what nephrologists need to know about primary vesicoureteral reflux, *Nat Clin Pract Nephrol* **3** (2007) 551.
- 66 Piccoli, G; *et al.*, Acute pyelonephritis: a new approach to an old clinical entity, *J Nephrol* **18** (2005) 474.
- 67 Nickenleit, V; Mihatsch, MJ, Polyomavirus nephropathy in native kidneys and renal allografts: an update on an escalating threat, *Transpl Int* **19** (2006) 960.
- 68 Choudhury, D; Ahmed, Z, Drug-associated renal dysfunction and injury, *Nat Clin Pract Nephrol* **2** (2006) 80.
- 69 Fored, CM; *et al.*, Acetaminophen, aspirin, and chronic renal failure, *N Engl J Med* **345** (2001) 1801.
- 70 Gambaro, G; Perazella, MA, Adverse renal effects of anti-inflammatory agents: evaluation of selective and nonselective cyclooxygenase inhibitors, *J Intern Med* **253** (2003) 643.
- 71 Grollman, AP; *et al.*, Aristolochic acid and the etiology of endemic (Balkan) nephropathy, *Proc Natl Acad Sci U S A* **104** (2007) 12129.
- 72 Markowitz, GS; *et al.*, Acute phosphate nephropathy following oral sodium phosphate bowel purgative: an underrecognized cause of chronic renal failure, *J Am Soc Nephrol* **16** (2005) 3389.
- 73 Kurokawa, K; *et al.*, Hypertension: causes and consequences of renal injury, *Kidney Int* **49** (1997) S1.
- 74 Meyrier, A; *et al.*, Ischemic renal diseases: new insights into old entities, *Kidney Int* **54** (1998) 2.
- 75 Marcantoni, C; Fogo, AB, A perspective on arterionephrosclerosis: from pathology to potential pathogenesis, *J Nephrol* **20** (2007) 518.
- 76 Kitiyakara, C; Guzman, NJ, Malignant hypertension and hypertensive emergencies, *J Am Soc Nephrol* **9** (1998) 133.
- 77 Safian, RD; Textor, SC, Renal-artery stenosis, *N Engl J Med* **344** (2001) 431.
- 78 Goldblatt, H; *et al.*, Studies on experimental hypertension: I. Production of persistent elevation of systolic blood pressure by means of renal ischemia, *J Exp Med* **59** (1934) 347.
- 79 Besbas, N; *et al.*, A classification of hemolytic uremic syndrome and thrombotic thrombocytopenic purpura and related disorders, *Kidney Int* **70** (2006) 423.
- 80 Moake, JL, Thrombotic microangiopathies, *N Engl J Med* **347** (2002) 589.
- 81 Desch, K; Motto, D, Is there a shared pathophysiology for thrombotic thrombocytopenic purpura and hemolytic-uremic syndrome? *J Am Soc Nephrol* **18** (2007) 2457.
- 82 Tsai, HM, The molecular biology of thrombotic microangiopathy, *Kidney Int* **70** (2006) 16.
- 83 Grabowski, EF, The hemolytic-uremic syndrome—toxin, thrombin, and thrombosis, *N Engl J Med* **346** (2002) 58.
- 84 Textor, SC; Wilcox, CS, Ischemic nephropathy/azotemic renovascular disease, *Semin*

- Nephrol* **20** (2000) 489.
- 85 Foley, RN; Collins, AJ, End-stage renal disease in the United States: an update from the United States Renal Data System, *J Am Soc Nephrol* **18** (2007) 2644.
- 86 Gardner Jr, KD; BJ, *The Cystic Kidney*. (1990) Kluwer Academic Publishers, Dordrecht .
- 87 Torres, VE; *et al.*, Autosomal dominant polycystic kidney disease, *Lancet* **369** (2007) 1287.
- 88 Rossetti, S; Harris, PC, Genotype-phenotype correlations in autosomal dominant and autosomal recessive polycystic kidney disease, *J Am Soc Nephrol* **18** (2007) 1374.
- 89 Rossetti, S; *et al.*, The position of the polycystic kidney disease 1 (*PKDI*) gene mutation correlates with the severity of renal disease, *J Am Soc Nephrol* **13** (2002) 1230.
- 90 Wilson, PD; Goilav, B, Cystic disease of O rim, *Annu Rev Pathol* **2** (2007) 341.
- 91 Guay-Woodford, LM, Renal cystic diseases: diverse phenotypes converge on the cilium/centrosome complex, *Pediatr Nephrol* **21** (2006) 1369.
- 92 Wilson, PD, Polycystic kidney disease, *N Engl J Med* **350** (2004) 151.
- 93 Yoder, BK, Role of primary cilia in the pathogenesis of polycystic kidney disease, *J Am Soc Nephrol* **18** (2007) 1381.
- 94 Ward, CJ; *et al.*, The gene mutated in autosomal recessive polycystic kidney disease encodes a large, receptor-like protein, *Nat Genet* **30** (2002) 259.
- 95 Hildebrandt, F; Zhou, W, Nephronophthisis-associated ciliopathies, *J Am Soc Nephrol* **18** (2007) 1855.
- 96 Chevalier, RL, Obstructive nephropathy: towards biomarker discovery and gene therapy, *Nat Clin Pract Nephrol* **2** (2006) 157.
- 97 Coe, FL; *et al.*, Kidney stone disease, *J Clin Invest* **115** (2005) 2598.
- 98 Pak, CY, Kidney stones, *Lancet* **351** (1998) 1797.
- 99 Eble, JN; Moch, H, Papillary adenoma of O rim, In: (Editors: Eble, JN; Sauter, G; *et al.*) *WHO Classification of Tumours: Pathology and Genetics of Tumours of the Urinary System and Male Genital Organs* (2004) IARC Press, Lyon, France, p. 41.
- 100 Jemal, A; *et al.*, Cancer statistics, 2008, *CA Cancer J Clin* **58** (2008) 71.
- 101 McLaughlin, JK; Lipworth, L, Epidemiologic aspects of renal cell cancer, *Semin Oncol* **27** (2000) 115.
- 102 Moore, LE; *et al.*, Lifestyle factors, exposures, genetic susceptibility, and renal cell cancer risk a review, *Cancer Invest* **23** (2005) 240.
- 103 Eble, JN; Sauter, G; *et al.*, *WHO Classification of Tumours: Pathology and Genetics of Tumours of the Urinary System and Male Genital Organs*. (2004) France, IARC Press, Lyon .
- 104 Cohen, HT; McGovern, FJ, Renal-cell carcinoma, *N Engl J Med* **353** (2005) 2477 .
- 105 Bodmer, D; *et al.*, Understanding familial and non-familial renal cell cancer, *Hum Mol Genet* **11** (2002) 2489.
- 106 Kaelin Jr, WG, The von Hippel-Lindau tumor suppressor protein and clear cell renal carcinoma, *Clin Cancer Res* **13** (2007) 680s.
- 107 Pavlovich, CP; *et al.*, The genetic basis of renal cell carcinoma, *Urol Clin North Am* **30**

(2003) 437.

- 108 Linehan, WM; *et al.*, Identification of the genes for kidney cancer: opportunity for disease-specific targeted therapeutics, *Clin Cancer Res* **13** (2007) 671s.
- 109 Young, AN; *et al.*, Renal epithelial neoplasms: diagnostic applications of gene expression profiling, *Adv Anat Pathol* **15** (2008) 28.

21. O Trato Urinário Inferior e Sistema Genital Masculino

JONATHAN I. EPSTEIN

▪ O TRATO URINÁRIO INFERIOR

Ureteres

Anomalias Congênitas

Inflamação

Tumores e Lesões Semelhantes a Tumores

Lesões Obstrutivas

Bexiga Urinária

Anomalias Congênitas

Inflamação

Cistite Aguda e Crônica

Formas Especiais de Cistite

Lesões Metaplásicas

Neoplasias

Tumores Uroteliais

Tumores Mesenquimatosos

Tumores Secundários

Obstrução

Uretra

Inflamação

Tumores e Lesões Semelhantes a Tumores

▪ O TRATO GENITAL MASCULINO

Pênis

Anomalias Congênitas

Hipospádias e Epispádias

Fimose

Inflamação

Tumores

Tumores Benignos

Tumores Malignos

Testículo e Epidídimo

Anomalias Congênitas

Criptorquidia

Alterações Regressivas

Atrofia e Diminuição da Fertilidade

Inflamação

Epididimite e Orquite Inespecífica

Orquite Granulomatosa (Autoimune)

Inflamações Específicas

Distúrbios Vasculares

Torção

Tumores do Cordão Espermatóico e Paratesticulares

Tumores Testiculares

Tumores de Células Germinativas

Tumores do Estroma Gonadal-Cordão Sexual

Gonadoblastoma

Linfoma Testicular

Lesões Diversas da Túnica Vaginal

Próstata

Inflamação

Aumento Benigno

Hiperplasia Prostática Benigna (HPB) ou Hiperplasia Nodular

Tumores

Adenocarcinoma

Tumores Diversos e Condições Semelhantes a Tumores

O TRATO URINÁRIO INFERIOR

Apesar de diferentes origens embrionárias, os diversos componentes do trato urinário inferior possuem muitas semelhanças morfológicas. As pelves renais, os ureteres, a bexiga e a uretra (com exceção de sua porção terminal) são revestidos por uma forma especial de epitélio de transição (urotéliu). A camada superficial consiste em “células em guarda-chuva” grandes e achatadas com citoplasma abundante que cobrem horizontalmente várias células subjacentes. As células em guarda-chuva possuem uma membrana unitária assimétrica trilaminar e possuem placas apicais compostas por proteínas específicas chamadas de *uroplaquinas*. O urotéliu subjacente é composto por várias camadas de células com núcleos ovais menores, frequentemente com sulcos lineares nucleares e menos citoplasma. Este epitélio repousa sobre uma membrana basal bem desenvolvida, abaixo da qual está uma lâmina própria. A lâmina própria na bexiga urinária contém porções de músculo liso que formam uma muscular da mucosa descontínua. É importante diferenciar a muscular da mucosa dos feixes musculares maiores, mais profundos e bem definidos do músculo detrusor (muscular própria), uma vez que os cânceres de bexiga são estadiados com base na invasão desta última. A musculatura da bexiga é capaz, com a obstrução do fluxo urinário, de grande espessamento.

Os ureteres estão situados ao longo de todo o seu curso em posição retroperitoneal. Tumores ou fibrose retroperitoneais podem aprisionar os ureteres em um tecido neoplásico ou fibroso denso, algumas vezes causando sua obstrução. Quando os ureteres entram na pelve, passam anteriormente à artéria ilíaca comum ou à artéria ilíaca externa. Na pelve feminina, estão situados próximos às artérias uterinas e, portanto, são vulneráveis a lesões durante cirurgias do trato genital feminino. Existem três pontos de discreto estreitamento – na junção ureteropélvica, no ponto de entrada na bexiga e no ponto de cruzamento com os vasos ilíacos – todos fornecendo locais onde cálculos renais podem ficar impactados ao passar dos rins para a bexiga. Quando os ureteres entram na bexiga, seguem um curso oblíquo, terminando em um orifício em forma de fenda. A obliquidade deste segmento intramural do orifício ureteral permite que a musculatura vesical circundante atue como uma válvula esfinteriana, bloqueando o refluxo para cima da urina mesmo na presença de distensão acentuada da bexiga urinária. Como discutido no [Capítulo 20](#), um defeito na porção intravesical do ureter provoca refluxo vesicoureteral.

A relação íntima do trato genital feminino com a bexiga torna possível a disseminação de doenças de um trato para o outro. Em mulheres de meia-idade e idosas, o relaxamento do suporte pélvico leva ao prolapso (queda) do útero, puxando com ele o assoalho da bexiga. Deste modo, a bexiga sofre protrusão para a vagina, criando uma bolsa (*cistocele*) que não é facilmente esvaziada com a micção. Em homens, as vesículas seminais e a próstata possuem relações próximas semelhantes, situadas imediatamente posterior e inferiormente ao colo da bexiga. Assim, o aumento da próstata, tão comum na meia-idade ou mais tarde, constitui uma causa importante da obstrução do trato urinário. Nas seções a seguir, discutiremos separadamente as principais lesões patológicas dos ureteres, bexiga urinária e uretra.

Ureteres

Ureteritis

Urolithiasis

Ureterostenose

Ureterektomie

Ureterostomie

Ureterektomie

Ureterektomie

Ureterektomie

Ureterektomie

Ureterektomie

Ureterektomie

Ureterektomie

Ureterektomie

Ureterektomie

Ureterektomie

Ureterektomie

Ureterektomie

Ureterektomie

Ureterektomie

Ureterektomie

Ureterektomie

Ureterektomie

Ureterektomie

Ureterektomie

Ureterektomie

Ureterektomie

Ureterektomie

Ureterektomie

Ureterektomie

Ureterektomie

Ureterektomie

Ureterektomie

Ureterektomie

Ureterektomie

Ureterektomie

Ureterektomie

Ureterektomie

ANOMALIAS CONGÊNITAS

Anomalias congênitas dos ureteres são encontradas em aproximadamente 2% ou 3% de todas as autópsias. Embora a maioria tenha pouca importância clínica, algumas anomalias podem contribuir para uma obstrução do fluxo urinário e conseqüentemente causar doença clínica. Anomalias da junção vesicoureteral que potencializam refluxos são discutidas juntamente com a pielonefrite no [Capítulo 20](#).

Ureteres duplos e bifidos. Ureteres duplos quase invariavelmente estão associados a pelvis renais duplas totalmente distintas ou ao desenvolvimento anômalo de um rim grande que possui uma pelve parcialmente bifida, terminando em ureteres separados. Os ureteres duplos podem seguir cursos separados para a bexiga, mas comumente são reunidos no interior da parede vesical e drenam por um único orifício ureteral. A maioria dos ureteres duplos é unilateral e não tem significado clínico.

A obstrução da junção ureteropélvica (JUP), um distúrbio congênito, resulta em hidronefrose. Geralmente ocorre em lactentes ou crianças, muito mais comumente em meninos. Contudo, é bilateral em 20% dos casos e pode estar associada a outras anomalias congênitas. É a causa mais comum de hidronefrose em lactentes e crianças. Em adultos, a obstrução da JUP é mais comum em mulheres e na maioria das vezes é unilateral. A condição é atribuída a uma organização anormal dos feixes de músculo liso na JUP, a um depósito estromal excessivo de colágeno entre os feixes de músculo liso ou raramente a uma compressão congênita extrínseca por vasos renais polares. Existe agenesia dos rins no lado oposto em um número significativo dos casos, provavelmente resultante de lesões obstrutivas intrauterinas.

Divertículos, dilatações saculares da parede ureteral, são lesões incomuns, geralmente assintomáticas encontradas em estudos de imagem. Aparecem como defeitos congênitos ou adquiridos e têm importância como bolsões de estase e infecções secundárias. Dilatação (*hidroureter*), alongamento e tortuosidade dos ureteres podem ocorrer como anomalias congênitas ou como defeitos adquiridos.

INFLAMAÇÃO

A ureterite, embora associada à inflamação, tipicamente não está associada a infecção e tem poucas consequências clínicas.

Morfologia. O acúmulo ou a agregação de linfócitos formando centros germinais na região subepitelial pode causar discretas elevações da mucosa e produzir uma superfície mucosa finamente granular (**ureterite folicular**). Outras vezes, a mucosa pode ser salpicada por cistos finos variando em diâmetro de 1 a 5 mm e revestido por urotélio achatado (**ureterite cística**) ([Fig. 21-1](#)).

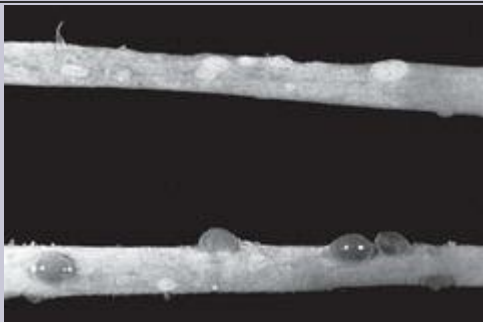

FIGURA 21-1

Ureteres abertos exibindo ureterite cística. Observe os cistos lisos se projetando da mucosa.

TUMORES E LESÕES SEMELHANTES A TUMORES

Os tumores primários do ureter são raros. *Tumores benignos* pequenos do ureter geralmente têm origem mesenquimatosa. O *pólipo fibroepitelial* é uma lesão semelhante a um tumor que se apresenta macroscopicamente como uma pequena massa com projeção para a luz, frequentemente em crianças. A lesão ocorre mais comumente nos ureteres, mas também pode aparecer na bexiga, pelvis renais e uretra. O pólipo é composto por uma massa de tecido conjuntivo frouxo e vascularizado situado abaixo da mucosa.

Os tumores *malignos* primários do ureter são semelhantes aos originados na pelve renal, nos cálices e na bexiga. A maioria consiste em carcinomas uroteliais ([Fig. 21-2](#)). São encontrados mais frequentemente durante a sexta e sétima décadas de vida e causam obstrução da luz ureteral. Algumas vezes são múltiplos e costumam ocorrer simultaneamente com neoplasias semelhantes da bexiga ou da pelve renal.

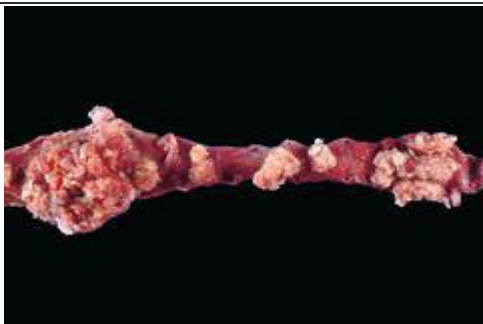

FIGURA 21-2

Carcinoma de células de transição papilar envolvendo extensivamente o ureter.

(Cortesia da Dra. Cristina Magi-Galluzzi, The Johns Hopkins Hospital, Baltimore, MD.)

LESÕES OBSTRUTIVAS

Uma grande variedade de lesões patológicas pode obstruir os ureteres e originar *hidroureter*, *hidronefrose* e algumas vezes *pielonefrite* (Cap. 20). A dilatação ureteral não tem importância nestes casos, e sim o conseqüente envolvimento dos rins. As causas mais importantes, divididas naquelas de origem intrínseca ou extrínseca, estão relacionadas na [Tabela 21-1](#). A obstrução unilateral tipicamente resulta de causas proximais, enquanto a obstrução bilateral resulta de causas distais, como hiperplasia nodular da próstata. Apenas a fibrose retroperitoneal esclerosante é discutida com mais detalhes.

TABELA 21-1 Principais Causas de Obstrução Ureteral

Tipo de Obstrução	Causa
INTRÍNSECA	
Cálculos	De origem renal, raramente mais de 5 mm de diâmetro
	Cálculos renais maiores não conseguem entrar nos ureteres
	Impacto nos locais de estreitamento ureteral – junção ureteropélvica, onde os ureteres cruzam os vasos ilíacos, e onde entram na bexiga – e causam “cólica renal” excruciante
Estenoses	Congênitas ou adquiridas (inflamações)
Tumores	Carcinomas de células de transição originados nos ureteres
	Raramente, tumores benignos ou pólipos fibroepiteliais
Coágulos sanguíneos	Hematúria maciça derivada de cálculos renais, tumores, ou necrose papilar
Neurogênica	Interrupção das vias neurais para a bexiga
EXTRÍNSECA	
Gravidez	Relaxamento fisiológico da musculatura lisa ou pressão sobre os ureteres na borda pélvica a partir do fundo aumentado
Inflamação periureteral	Salpingite, diverticulite, peritonite, fibrose retroperitoneal esclerosante
Endometriose	Com lesões pélvicas, seguidas por cicatrização

Fibrose Retroperitoneal Esclerosante. Refere-se a uma causa rara de estreitamento ou obstrução ureteral caracterizada por um *processo inflamatório proliferativo fibroso que envolve as estruturas retroperitoneais e causa hidronefrose*.¹ O distúrbio ocorre na meia-idade até o final da vida. Em alguns casos, podem ser identificadas causas específicas, como medicamentos (derivados do ergot, bloqueadores β -adrenérgicos), condições inflamatórias adjacentes (vasculite, diverticulite, doença de Crohn) ou doenças malignas (linfomas, carcinomas do trato urinário). Contudo, 70% dos casos não apresentam uma causa óbvia e são considerados primários ou idiopáticos (doença de Ormond). Vários casos foram relatados com alterações fibróticas semelhantes em outros locais (como a fibrose mediastinal, colangite esclerosante e tireoidite fibrosante de Riedel), sugerindo que o distúrbio tem distribuição sistêmica, mas envolve preferencialmente o retroperitônio. Consequentemente, uma reação autoimune, algumas vezes desencadeada por medicamentos, foi proposta como causa imediata da doença sistêmica.

Ao exame microscópico a fibrose inflamatória é marcada por um infiltrado proeminente de linfócitos, frequentemente com centros germinais, plasmócitos e eosinófilos. O tratamento envolve a liberação cirúrgica dos ureteres do tecido fibroso circundante (ureterólise).

Bexiga Urinária

Doenças da bexiga, particularmente inflamação (cistite), são fonte importante de sinais e sintomas clínicos. Geralmente, estes distúrbios são mais incapacitantes que letais. Cistite é particularmente comum em mulheres jovens em idade reprodutiva. Os tumores da bexiga representam uma fonte importante de morbidade e mortalidade.

ANOMALIAS CONGÊNITAS

Divertículos. Um divertículo da bexiga ou vesical consiste em uma evaginação sacular da parede vesical. Os divertículos podem surgir como defeitos congênitos, mais comumente são lesões adquiridas causadas por obstrução uretral persistente.

A *forma congênita* pode ser decorrente de uma falha focal do desenvolvimento da musculatura normal ou de alguma obstrução do trato urinário durante o desenvolvimento fetal. *Os divertículos adquiridos* mais frequentemente são observados com o aumento prostático (hiperplasia ou neoplasia), produzindo obstrução do fluxo urinário e espessamento muscular acentuado da parede vesical. A maior pressão intravesical causa a protrusão da parede vesical e a formação de divertículos. Frequentemente são múltiplos e possuem colos estreitos localizados entre os feixes musculares hipertrofiados entrelaçados. Tanto nas formas congênitas como nas adquiridas, o divertículo geralmente consiste em uma bolsa semelhante a um saco, redonda a ovoide, variando menos de 1 cm a 5 a 10 cm de diâmetro.

Embora a maioria dos divertículos seja pequena e assintomática, podem ser clinicamente significativos, uma vez que constituem locais de estase urinária e predispõe a infecção e formação de cálculos vesicais. Também podem predispor ao refluxo vesicoureteral como resultado de uma interferência com o ureter. Raramente, carcinomas podem surgir em divertículos vesicais. Quando um câncer invasivo surge em divertículos, ele tende a apresentar um estágio mais avançado como resultado da parede muscular fina ou ausente de um divertículo.

Extrofia. A extrofia da bexiga é uma falha do desenvolvimento na parede anterior do abdômen da bexiga, de modo que a bexiga se comunica diretamente por um grande defeito com a superfície do corpo ou está situada como um saco aberto ([Fig. 21-3](#)). A mucosa vesical exposta pode sofrer metaplasia glandular colônica e está sujeita a infecções que frequentemente se disseminam para os níveis superiores do sistema urinário. Os pacientes apresentam maior risco de adenocarcinoma originado na bexiga remanescente. ² Estas lesões são passíveis de correção cirúrgica, e a sobrevida longa é possível.

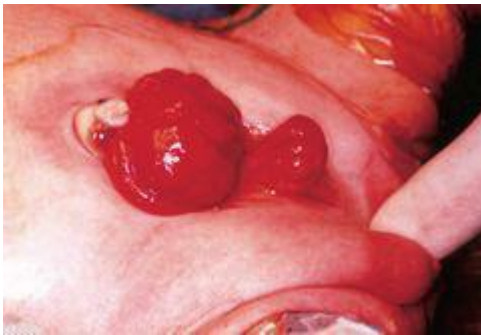

FIGURA 21-3

Extrofia da bexiga em um menino recém-nascido. O cordão umbilical amarrado é visto acima da mucosa hiperêmica da bexiga evertida. Abaixo está um pênis incompletamente formado com epispádias acentuadas.

(Cortesia do Dr. John Gearhart, The Johns Hopkins Hospital, Baltimore, MD.)

Anomalias Diversas. O *refluxo vesicoureteral* é a anomalia mais comum e séria. Como principal contribuinte para a infecção e cicatrização renal, foi discutida anteriormente no [Capítulo 20](#), na consideração de pielonefrite. Conexões anormais entre a bexiga e a vagina, reto ou útero podem criar *fistulas vesicouterinas congênicas*.

Raramente, o *úraco* (o canal que liga a bexiga fetal ao alantoide) pode permanecer parcial ou totalmente patente. Quando totalmente patente, um trato urinário fistuloso é criado, conectando a bexiga ao umbigo. Às vezes, apenas a região central do úraco persiste, originando *cistos uracais* revestidos por urotélio ou por um epitélio glandular metaplásico. *Carcinomas*, principalmente tumores glandulares, podem se originar nestes cistos (ver “Neoplasias”). Representam apenas uma minoria de todos os cânceres de bexiga (0,1% a 0,3%), porém 20% a 40% dos adenocarcinomas da bexiga.

INFLAMAÇÃO

Cistite Aguda e Crônica

A patogenia da cistite e os agentes etiológicos bacterianos comuns são discutidos no [Capítulo 20](#), na consideração das infecções do trato urinário. Como enfatizado anteriormente, a pielonefrite bacteriana frequentemente é precedida por infecção da bexiga urinária, com disseminação retrógrada de micro-organismos para os rins e seus sistemas coletores. Os agentes etiológicos comuns da cistite são os coliformes: *Escherichia coli*, seguido por *Proteus*, *Klebsiella* e *Enterobacter*. As mulheres têm maior probabilidade de desenvolver cistite como resultado de suas uretras mais curtas. A *cistite tuberculosa* quase sempre é uma seqüela de tuberculose renal. *Candida albicans* e, muito menos frequentemente, agentes criptocócicos causam cistite, particularmente em pacientes imunossuprimidos ou naqueles recebendo antibióticos em longo prazo. Esquistossomose (*Schistosoma haematobium*) é rara nos Estados Unidos, mas é comum em alguns países no Oriente Médio, notavelmente no Egito. Vírus (p. ex., adenovírus), *Clamidia* e *Micoplasma* também podem causar cistite. Fatores predisponentes incluem cálculos vesicais, obstrução urinária, diabetes mellitus, instrumentação e deficiência imunológica. Finalmente, a irradiação da região da bexiga origina a *cistite por radiação*.

Morfologia. A maioria dos casos de cistite assume a forma de uma inflamação aguda ou crônica inespecífica da bexiga. Quanto ao aspecto macroscópico, ocorre hiperemia da mucosa, algumas vezes associada a exsudato. Pacientes recebendo **medicamentos antitumorais citotóxicos**, como ciclofosfamida, podem desenvolver **cistite hemorrágica**.³ A infecção por adenovírus também causa uma cistite hemorrágica.

A persistência da infecção leva à **cistite crônica**, que difere da forma aguda apenas na característica do infiltrado inflamatório. A **cistite folicular**, caracterizada pela agregação de linfócitos em folículos linfóides no interior da mucosa da bexiga e da parede subjacente, não está necessariamente associada a infecção. A **cistite eosinofílica**, manifestada pela infiltração de eosinófilos submucosos, tipicamente também rerepresenta uma inflamação subaguda inespecífica, embora raramente seja uma manifestação de um distúrbio alérgico sistêmico. A presença de uma inflamação crônica leve na bexiga não acompanhada de sintomas clínicos não deve receber o diagnóstico de cistite crônica.

Todas as formas de cistite são caracterizadas por uma tríade de sintomas: (1) frequência, que em casos agudos pode exigir micção a cada 15 a 20 minutos, (2) dor abdominal baixa, localizada na região da bexiga ou na suprapúbica; e (3) disúria – dor ou queimação ao urinar.

Os sintomas locais de cistite podem ser perturbadores, mas estas infecções também são importantes como precursores de uma pielonefrite. A cistite algumas vezes é uma complicação secundária de algum distúrbio subjacente como aumento prostático, cistocele da bexiga, cálculo ou tumores. Estas doenças primárias devem ser tratadas antes que a cistite possa ser aliviada.

Formas Especiais de Cistite

As diversas variantes de cistite são diferenciadas por seu aspecto morfológico ou causa.

Cistite Intersticial (Síndrome da Dor Pélvica Crônica). Esta é uma *forma crônica cistite persistente, dolorosa, ocorrendo mais frequentemente em mulheres.*⁴ É caracterizada clinicamente por dor suprapúbica intermitente, frequentemente intensa, frequência urinária, urgência, hematuria e disúria sem evidência de infecção bacteriana e achados citoscópicos de fissuras e hemorragias pontilhadas (glomerulações) na mucosa da bexiga após distensão luminal. Alguns pacientes exibem aspectos morfológicos de úlceras de mucosa crônicas (*úlceras de Hunner*); isto é chamado de *fase tardia (clássica, ulcerativa)*. Embora os mastócitos sejam característicos desta doença, não existe uniformidade na literatura sobre sua especificidade e utilidade diagnóstica. Tardamente na doença, pode ocorrer fibrose transmural, levando a uma bexiga contraída. O principal papel da biópsia não é diagnosticar especificamente a doença quanto descartar o carcinoma *in situ*, que pode mimetizar clinicamente a cistite intersticial. Sua etiologia é desconhecida, sua avaliação e diagnóstico permanecem controversos e seu tratamento é em grande parte empírico.⁵

Malacoplaquia. Esta designação se refere a um *padrão peculiar de reação inflamatória vesical caracterizada macroscopicamente por placas de mucosa, moles, amarelas, discretamente elevadas de 3 a 4 cm de diâmetro (Fig. 21-4) e histologicamente pelo infiltrado de macrófagos grandes, esponjosos, misturados com células gigantes multinucleadas ocasionais e linfócitos intercalados.*⁶ Os macrófagos possuem um citoplasma granular abundante devido a fagossomos preenchidos com partículas e resíduos membranosos de origem bacteriana. Além disso, concreções mineralizadas laminadas resultantes do depósito de cálcio em lisossomos aumentados, conhecidas como corpos de Michaelis-Gutmann, tipicamente estão presentes no interior dos macrófagos (Fig. 21-5). Lesões semelhantes foram descritas no cólon, pulmões, ossos, rins, próstata e epidídimo.

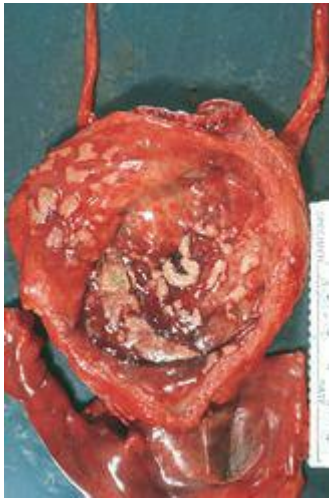

FIGURA 21-4

Cistite com malacoplaquia da bexiga exibindo exsudato inflamatório e placas planas largas.

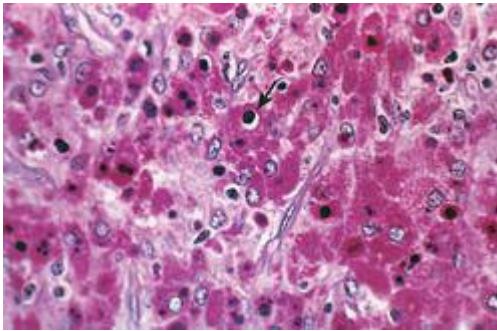


FIGURA 21-5

Malacoplaquia, coloração por ácido periódico-Schiff (PAS). Observar os macrófagos grandes com citoplasma granular positivo para PAS e vários corpos para Michaelis-Gutmann densos e redondos cercados por orifícios esvaziados criados por artefato no campo médio superior (*seta*).

A malacoplaquia está claramente relacionada a infecção bacteriana crônica, principalmente por *E. coli* ou ocasionalmente espécies de *Proteus*. Ocorre com maior frequência em receptores de transplante imunossuprimidos. Os macrófagos de aparência incomum e os fagossomos gigantes indicam defeitos da função fagocítica ou degradativa dos macrófagos, de modo que os fagossomos se tornam sobrecarregados com produtos bacterianos não digeridos.

Cistite Polipoide. A cistite polipoide é uma condição inflamatória resultante da irritação da mucosa vesical. [7,8](#) Embora cateteres de demora sejam os causadores mais comumente citados, qualquer agente lesivo pode originar esta lesão. O urotélio é deslocado em projeções polipoide bulbosas largas como resultado de um acentuado edema de submucosa. A cistite polipoide pode ser confundida com o carcinoma urotelial papilar tanto clínica quanto histologicamente.

LESÕES METAPLÁSICAS

Cistite Glandular e Cistite Cística. Estes termos se referem a lesões comuns da bexiga urinária onde ninhos de urotélio (ninhos de Brunn) crescem para baixo até a lâmina própria e sofrem transformação de suas células epiteliais centrais em um revestimento epitelial cuboide ou colunar (*cistite glandular*) ou em espaços císticos preenchidos por um fluido transparente e revestidos por urotélio achatado (*cistite cística*). Uma vez que os dois processos frequentemente coexistem, a condição é tipicamente citada como *cistite cística e glandular*. Em uma variante da cistite glandular, células caliciformes estão presentes e o epitélio lembra a mucosa intestinal (*metaplasia intestinal ou colônica*). As duas variantes constituem achados microscópicos incidentais comuns em bexigas relativamente normais, embora também possam ser originadas de inflamação e metaplasia. Ao contrário dos relatos anteriores, lesões que exibem metaplasia intestinal extensiva não estão associadas a um maior risco de desenvolvimento de adenocarcinoma (exceto quando associadas a extrofia).⁹

Metaplasia Escamosa. Como resposta a uma lesão, o urotélio frequentemente é substituído por um epitélio escamoso, que constitui um revestimento mais durável. Deve ser diferenciado do epitélio escamoso glicogenado que normalmente é encontrado em mulheres na região do triângulo.

Adenoma Nefrogênico. O adenoma nefrogênico é uma lesão rara que se acreditava no passado representar a metaplasia do urotélio em resposta a uma lesão.^{10,11} Atualmente foi demonstrado que resulta de células tubulares renais desprendidas que se implantam em pontos lesados do urotélio.¹² O termo *adenoma nefrogênico* foi originalmente usado porque a lesão lembra histologicamente os túbulos renais, mas o termo também reflete a patogenia da lesão. O urotélio suprajacente pode ser focalmente substituído por epitélio cuboide, que pode assumir um padrão de crescimento papilar. Além disso, uma proliferação tubular na lâmina própria subjacente e no músculo detrusor superficial pode mimetizar um processo maligno.¹³ Embora tipicamente menores que um centímetro, as lesões podem ter um tamanho considerável e lembrar clinicamente um câncer.

NEOPLASIAS

O câncer de bexiga representa aproximadamente 7% dos cânceres e 3% da mortalidade por câncer nos Estados Unidos. ¹⁴ Cerca de 95% dos tumores vesicais têm origem epitelial, o restante consiste em tumores mesenquimatosos ([Tabela 21-2](#)). A maioria dos tumores epiteliais é composta pelo tipo urotelial (células transicionais) e consequentemente são chamados de modo intercambiável de *tumores uroteliais ou de transição*, porém carcinomas escamosos e glandulares também ocorrem. Focalizaremos os tumores uroteliais e falaremos brevemente sobre os outros.

TABELA 21-2 Tumores da Bexiga Urinária

Tumores uroteliais (de transição)
Papiloma exofítico
Papiloma invertido
Neoplasias uroteliais papilares de baixo potencial maligno
Cânceres uroteliais papilares de baixo grau e alto grau
Carcinoma <i>in situ</i> (CIS ou carcinoma urotelial não invasivo plano)
Carcinoma misto
Adenocarcinoma
Carcinoma de células pequenas
Sarcomas

Tumores Uroteliais

Os tumores uroteliais representam aproximadamente 90% de todos os tumores da bexiga e variam de pequenas lesões benignas que podem nunca recorrer até cânceres agressivos associados a risco de morte. A maioria destes tumores é multifocal na apresentação. Embora sejam mais comumente observados na bexiga, qualquer uma das lesões uroteliais descritas abaixo pode ser vista em qualquer local onde exista urotélio, da pelve renal até a uretra distal.

Existem duas lesões precursoras distintas do carcinoma urotelial invasivo: tumores papilares não invasivos e carcinoma urotelial não invasivo plano. As lesões precursoras mais comuns são os tumores papilares não invasivos, que são originados de hiperplasia urotelial papilar. ¹⁵ Estes tumores possuem uma variedade de alterações atípicas e são classificados de acordo com seu comportamento biológico. A outra lesão precursora do carcinoma invasivo, carcinoma urotelial não invasivo plano, é referida como carcinoma *in situ* ou CIS. Como discutido no [Capítulo 7](#), CIS é um termo histológico usado para descrever lesões epiteliais que apresentam alterações citológicas de malignidade, mas estão confinadas ao epitélio, sem invasão da membrana basal. ¹⁶ Estas lesões são consideradas de alto grau. Cerca de metade dos indivíduos com câncer de bexiga invasivo, o tumor já invadiu a parede da bexiga no momento da apresentação e nenhuma

lesão precursora pode ser detectada. Supõe-se que a lesão precursora tenha sido destruída pelo componente invasivo de alto grau, que tipicamente aparece como uma massa grande frequentemente ulcerada. Embora a invasão para a lâmina própria agrave o prognóstico, a maior diminuição da sobrevida está associada à invasão da muscular própria (músculo detrusor). Quando ocorre invasão da muscular própria, existe uma taxa de mortalidade em 5 anos de 30%.

Na [Tabela 21-3](#), relacionamos dois dos sistemas de classificação mais comuns destes tumores. A classificação de 1973 da Organização Mundial de Saúde (OMS) classifica os tumores em um papiloma totalmente benigno raro e três graus de carcinoma de células de transição (graus I, II, e III). Uma classificação mais recente, baseada em um consenso atingido na conferência da International Society of Urological Pathology (ISUP) em 1998 e adotada pela OMS em 2004, reconhece um raro papiloma benigno, um grupo de neoplasias uroteliais papilares de baixo potencial maligno e dois graus de carcinoma (baixo e alto grau). [16.17](#)

TABELA 21-3 Classificação dos Tumores Uroteliais (de Células de Transição)

Graus OMS/ISUP

Papiloma urotelial
Neoplasia urotelial de baixo potencial maligno
Carcinoma urotelial papilar, baixo grau
Carcinoma urotelial papilar, alto grau

Graus OMS

Papiloma urotelial
Neoplasia urotelial de baixo potencial maligno
Carcinoma urotelial papilar, grau 1
Carcinoma urotelial papilar, grau 2
Carcinoma urotelial papilar, grau 3

OMS, Organização Mundial de Saúde; ISUP, International Society of Urological Pathology.

Morfologia. Os padrões macroscópicos dos tumores uroteliais variam de puramente papilares a nodulares ou planos ([Fig. 21-6](#)). Lesões papilares aparecem como excrescências vermelhas elevadas, variando em tamanho menor que 1 cm de diâmetro a massas grandes de até 5 cm de diâmetro ([Fig. 21-7](#)). Origens multicêntricas podem produzir tumores separados. Como observado, as alterações histológicas englobam um espectro de papiloma benigno até cânceres anaplásicos altamente agressivos. Em geral, a maioria dos tumores papilares tem baixo grau. A maioria surge nas paredes lateral ou posterior na base da bexiga.

- Os **papilomas** representam 1% ou menos dos tumores vesicais e geralmente são

observados em pacientes mais jovens. [18](#) Os tumores tipicamente surgem de modo isolado como estruturas pequenas (0,5 a 2,0 cm), delicadas, fixadas superficialmente à mucosa por um pedículo e são chamadas de **papilomas exofíticos**. As papilas digitiformes individuais possuem um núcleo central de tecido fibrovascular frouxo coberto por um epitélio que é **histologicamente idêntico ao urotélio normal** ([Fig. 21-8](#)). Recorrências e progressão raramente ocorrem, mesmo assim os pacientes precisam de acompanhamento em longo prazo. Em contraste com os papilomas exofíticos, os **papilomas invertidos** são lesões benignas, curadas por excisão, que consistem em cordões inter-anastomosantes de urotélio citologicamente indistinto que se estendem para baixo até a lâmina própria. [19,20](#)

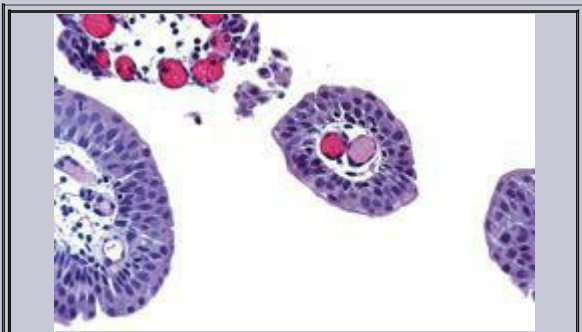

FIGURA 21-8

Papiloma consistindo em pequenas projeções papilares revestidas por urotélio de aspecto normal.

- As **neoplasias uroteliais papilares de baixo potencial maligno (PUNLMPs)** compartilham muitos aspectos histológicos com o papiloma, sendo que as únicas diferenças consistem no urotélio mais espesso ou aumento nuclear difuso em PUNLMPs. Figuras mitóticas são raras. Na cistoscopia, PUNLMPs tendem a ser maiores que os papilomas e podem ser indistinguíveis dos cânceres papilares de baixo e alto grau. Os PUNLMPs podem recorrer com a mesma morfologia, não estão associados a invasão e apenas raramente apresentam recorrência como tumores de

maior grau associados a invasão e progressão.

- **Carcinomas uroteliais papilares de baixo grau** são caracterizados por um aspecto ordenado tanto arquitetural quanto citologicamente. As células são espaçadas de modo homogêneo (ou seja, mantendo a polaridade) e coesas. Existe uma evidência mínima, porém definitiva de atipia nuclear, consistindo em núcleos hiper cromáticos dispersos, figuras mitóticas raras predominantemente na direção da base, e leve variação no tamanho e forma dos núcleos ([Fig. 21-9](#)). Os cânceres de baixo grau podem recorrer e, embora não seja frequente, podem invadir. Apenas raramente estes tumores representam uma ameaça para a vida do paciente.

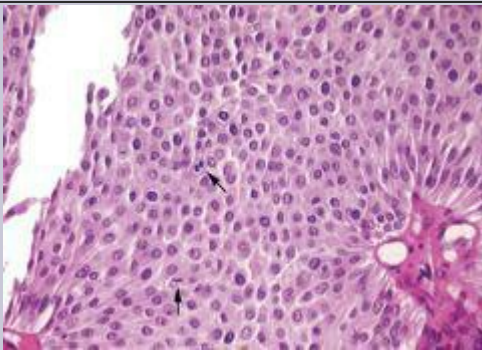


FIGURA 21-9

Carcinoma urotelial papilar de baixo grau com aspecto geral organizado, apresentando revestimento mais espesso que o papiloma e núcleos hiper cromáticos e figuras mitóticas dispersas (*setas*).

- Os **cânceres uroteliais papilares de alto grau** contêm células que podem ser pouco coesas, com grandes núcleos hiper cromáticos. Algumas células tumorais exibem anaplasia franca ([Fig. 21-10](#)). Figuras mitóticas, incluindo algumas atípicas, são frequentes. Arquiteturalmente, ocorre desorganização e perda de polaridade. Estes tumores apresentam uma incidência muito maior de invasão para a camada muscular, maior risco de progressão que as lesões de baixo grau e, quando associados a invasão,

um potencial metastático significativo.

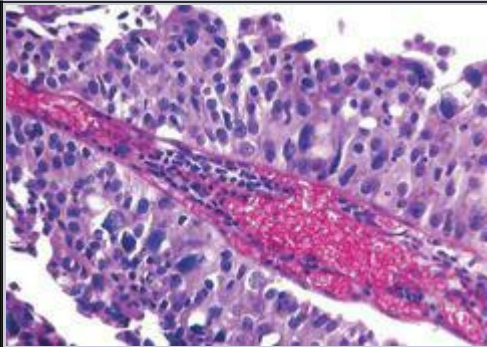
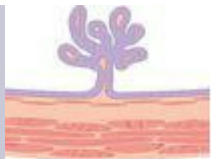
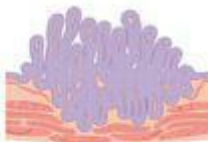
FIGURA 21-10

Carcinoma urotelial papilar de alto grau com acentuada atipia citológica.



Papiloma -
carcinoma papilar



Carcinoma
papilar invasivo



Carcinoma não
invasivo plano (CIS)



Carcinoma
invasivo plano

FIGURA 21-6

Quatro padrões morfológicos de tumores de bexiga. CIS, carcinoma *in situ*.

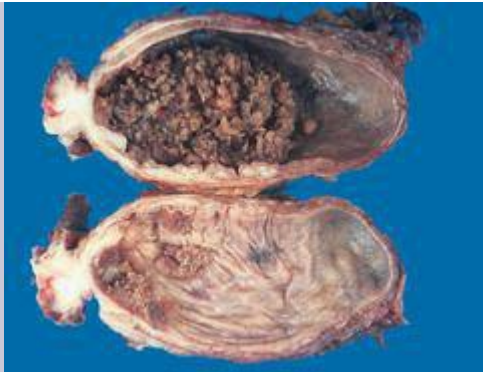

FIGURA 21-7

Corte transversal da bexiga com o corte superior exibindo um grande tumor papilar. O corte inferior demonstra neoplasias papilares multifocais menores.

(Cortesia do Dr. Fred Gilkey, Sinai Hospital, Baltimore, MD.)

Na maioria das análises, menos de 10% de cânceres de baixo grau invadem, porém até 80% dos carcinomas uroteliais de alto grau são invasivos. [21.22](#) Os tumores agressivos podem se estender não apenas para a parede da bexiga, mas, em estágios mais avançados, invadir a próstata adjacente, as vesículas seminais, os ureteres e o retroperitônio. Alguns tumores produzem comunicações fistulosas com a vagina ou reto. Aproximadamente 40% destes tumores profundamente invasivos sofrem metástase para os linfonodos regionais. A disseminação hematogênica, principalmente para o fígado, pulmões e medula óssea, pode ocorrer.

O **carcinoma *in situ*** (CIS ou carcinoma urotelial plano) é definido pela presença de células citologicamente malignas com um urotélio plano [16.232425](#) and [26](#). CIS pode variar de uma atipia citológica em toda a espessura até células malignas dispersas em um urotélio de outro modo normal, com a última condição chamada de **disseminação pagetoide** ([Fig. 21-11](#)). Uma característica comum semelhante ao carcinoma urotelial papilar de alto grau é a ausência de coesão, que provoca a descamação de células malignas para a urina. Quando a

descamação é difusa, pode resultar em um urotélio desnudado com apenas poucas células de CIS presas à membrana basal. CIS geralmente aparece macroscopicamente como uma área de vermelhidão, granularidade ou espessamento da mucosa, sem produzir uma massa intraluminal evidente. Comumente é multifocal e pode envolver a maior parte da superfície vesical e se estender para os ureteres e uretra. Se não tratados, 50% a 75% dos casos de CIS progredem para um câncer com invasão muscular.

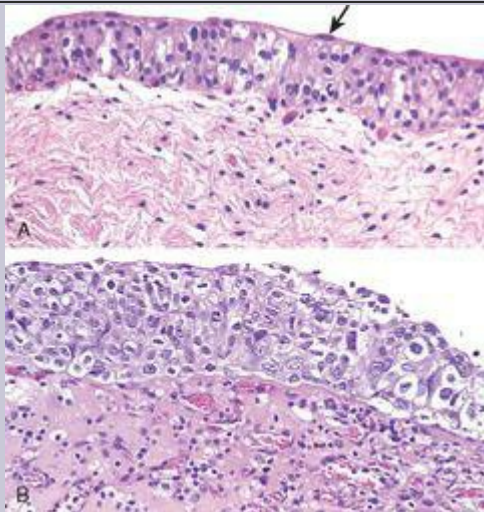


FIGURA 21-11

A, Urotélio normal com núcleos uniformes e uma camada bem desenvolvida de células em guarda-chuva (*seta*). **B**, carcinoma *plano in situ* com numerosas células apresentando núcleos aumentados e pleomórficos.

O **câncer urotelial invasivo** ([Fig. 21-12](#)) pode estar associado ao câncer urotelial papilar, geralmente de alto grau ou CIS. A extensão da invasão para a muscular da mucosa tem importância prognóstica e o subestadiamento na biópsia é um problema significativo. A extensão da disseminação (**estadiamento**) no momento do diagnóstico inicial é o fator mais importante para determinar o prognóstico de um paciente ([Tabela 21-4](#)). Quase todos os carcinomas uroteliais infiltrativos apresentam alto grau, de modo que a classificação do componente infiltrativo não é crítica, em oposição à importância da classificação do carcinoma urotelial papilar não invasivo.

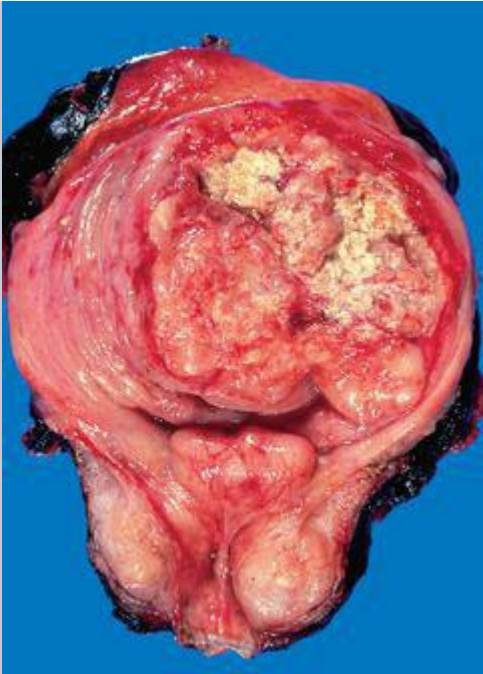


FIGURA 21-12

Bexiga aberta exibindo um carcinoma de células de transição invasivo de alto grau em estágio avançado. A neoplasia multinodular agressiva cresceu projetando-se para dentro da luz da bexiga e se espalhou para uma grande área. As áreas amarelas representam áreas de ulceração e necrose.

TABELA 21-4 Estadiamento T Patológico (Tumor Primário) do Carcinoma de Bexiga

Profundidade da Invasão	AJCC/UICC
Ta	Não invasivo, papilar
Tis	Carcinoma <i>in situ</i> (não invasivo, plano)
T1	Invasão da lâmina própria
T2	Invasão da muscular própria
T3a	Invasão extravesical microscópica
T3b	Invasão extravesical macroscopicamente aparente
T4	Invade estruturas adjacentes

AJCC/UICC, American Joint Commission on Cancer/Union Internationale Contre le Cancer.

Variantes do Carcinoma Urotelial. Variantes raras do câncer urotelial incluem a variante em ninhos com citologia enganosamente comum, o carcinoma semelhante ao linfoepitelioma e o carcinoma micropapilar. [2728293031](#) and [32](#)

Outros Tumores Epiteliais. Os **carcinomas de células escamosas** representam aproximadamente 3% a 7% dos cânceres de bexiga nos Estados Unidos, porém em países onde a esquistossomose urinária é endêmica, ocorrem com frequência muito maior. [33,34](#) Carcinomas de células escamosas puros estão quase sempre associados à irritação crônica e à infecção da bexiga. Os **carcinomas uroteliais mistos com áreas de carcinoma escamoso** são mais frequentes que os carcinomas de células escamosas puros. A maioria consiste em tumores vegetantes invasivos ou infiltrativos e ulcerativos. O nível de diferenciação citológica varia amplamente, de lesões altamente diferenciadas produzindo queratina abundante a tumores mais anaplásicos apenas com evidência focal de diferenciação escamosa.

Os **adenocarcinomas** da bexiga são raros e histologicamente idênticos aos adenocarcinomas observados no trato gastrointestinal. [35,36](#) Alguns são originados dos remanescentes uracais ou estão associados à metaplasia intestinal extensiva (ver anteriormente).

Os **carcinomas de células pequenas**, indistinguíveis dos carcinomas de células pequenas do pulmão, surgem na bexiga frequentemente associados ao carcinoma urotelial, escamoso ou

Epidemiologia e Patogenia. A incidência de carcinoma da bexiga é maior em homens que em mulheres, em nações desenvolvidas que em desenvolvimento e em áreas urbanas que rurais. A relação do sexo masculino para o feminino nos tumores uroteliais corresponde a aproximadamente 3:1. Cerca de 80% dos pacientes estão entre 50 e 80 anos de idade. O câncer de bexiga, com raras exceções, não é familiar.

Vários fatores foram implicados na causa do carcinoma urotelial. Alguns contribuintes mais importantes incluem os seguintes:

O tabagismo claramente é a influência mais importante, aumentando o risco de três a sete vezes, dependendo do número de maços-anos e dos hábitos de fumo. Entre 50% e 80% de todos os cânceres de bexiga em homens estão associados ao uso de cigarros. Charutos, cachimbos e tabaco não fumado estão associados a um menor risco.

A exposição industrial a arilaminas, particularmente 2-naftilamina e compostos relacionados, como indicado na discussão de carcinogênese química ([Cap. 7](#)). Os cânceres aparecem 15 a 40 anos após a primeira exposição.

Infecções por *Schistosoma haematobium* em áreas endêmicas (Egito, Sudão) constituem um risco estabelecido. Os ovos são depositados na parede da bexiga e induzem uma resposta inflamatória crônica ativa que induz metaplasia escamosa progressiva da mucosa e displasia e, em alguns casos, neoplasia. Setenta por cento dos cânceres são escamosos, o restante é urotelial ou, menos comumente, glandular.

O uso em longo prazo de analgésicos está implicado, assim como na nefropatia por analgésicos ([Cap. 20](#)).

A exposição intensa em longo prazo a ciclofosfamida, um agente imunossupressor, como já observado, induz cistite hemorrágica e aumenta o risco de câncer de bexiga.

A exposição prévia da bexiga a irradiação, frequentemente administrada devido a outras malignidades pélvicas, aumenta o risco de carcinoma urotelial. Neste contexto, o câncer de bexiga ocorre muitos anos após a irradiação.

Várias alterações genéticas foram observadas no carcinoma urotelial. [38394041](#) and [42](#) Particularmente comuns (ocorrendo em 30% a 60% dos tumores) são as monossomias do cromossomo 9 ou deleções de 9p e 9q, como deleções de 17p, 13q, 11p e 14q. *As deleções do cromossomo 9 são as únicas alterações genéticas presentes frequentemente nos tumores papilares superficiais e ocasionalmente nos tumores planos não invasivos.* As deleções de 9p (9p21) envolvem o gene supressor de tumor *p16 (INK4a)*, que codifica um inibidor da quinase dependente de ciclina ([Cap. 7](#)), e também o gene supressor de tumor relacionado *p15*. A identidade do suposto segundo loco supressor tumoral no cromossomo 9q ainda não é conhecido. Por outro lado, muitos carcinomas uroteliais invasivos exibem *deleções de 17p*, incluindo a região do gene *p53*, como mutações em *p53*, sugerindo que alterações em *p53* contribuem para a progressão do carcinoma urotelial. Mutações em *p53* também são encontradas no CIS.

Com base nestes achados, foi proposto um modelo de carcinogênese da bexiga. Neste modelo de duas vias, a primeira via é iniciada pelas deleções dos genes supressores de tumor em 9p e 9q, produzindo tumores papilares superficiais, alguns dos quais podem adquirir mutações em *p53* e

progredir para invasão; uma segunda via, *possivelmente iniciada por mutações em p53*, provoca CIS e, com a perda do cromossomo 9, progressão para invasão ([Cap. 7](#)).

Curso Clínico do Câncer da Bexiga. Os tumores da bexiga classicamente produzem *hematúria indolor*. Esta é sua manifestação clínica dominante e algumas vezes a única. Frequência, urgência e disúria ocasionalmente acompanham a hematúria. Quando o orifício ureteral está envolvido, pielonefrite ou hidronefrose podem ocorrer. Aproximadamente 60% das neoplasias, quando descobertas inicialmente, são únicas e 70% estão localizadas na bexiga.

Indivíduos com tumores uroteliais, qualquer que seja o seu grau, têm tendência a desenvolver novos tumores após a excisão e as *recorrências* podem exibir maior grau. O risco de recorrência e progressão está relacionado a diversas variáveis, incluindo tamanho do tumor, estágio, grau, multifocalidade, taxa de recorrência prévia e displasia associada e/ou CIS na mucosa circundante. [4344454647](#) and [48](#) Embora o termo recorrência seja usado, a maioria dos tumores subsequentes surge em lugares diferentes da lesão original. Tumores recorrentes em alguns casos refletem novos tumores e em outros compartilham as mesmas anormalidades clonais que o tumor inicial e representam uma recorrência real da lesão inicial causada pela descamação e implantação das células tumorais originais.

O prognóstico depende do grau histológico do tumor papilar e do estágio no momento do diagnóstico. Papilomas, neoplasias uroteliais papilares de baixo potencial maligno e câncer urotelial papilar de baixo grau produzem uma taxa de sobrevida em 10 anos de 98% independentemente do número de recorrências; apenas alguns pacientes (< 10%) apresentam progressão de sua doença para lesões de maior grau. Os carcinomas uroteliais papilares de alto grau invadem e levam à morte em cerca de 25% dos casos. Pacientes com CIS primário (novo), em oposição a CIS associado a um carcinoma urotelial infiltrativo, têm menor probabilidade de progressão para um câncer com invasão muscular (28% *versus* 59%) ou morte devido à doença (7% *versus* 45%). [49](#) O carcinoma invasivo urotelial está associado a uma taxa de mortalidade de 30% quando o tumor invade a lâmina própria. Em geral, o carcinoma de células escamosas e o adenocarcinoma estão associados a um pior prognóstico que o carcinoma urotelial, e ainda assim são todos semelhantes para os estágios correspondentes.

A dificuldade clínica nestas neoplasias é a detecção precoce e o acompanhamento adequado. Um problema significativo é que 50% dos cânceres de bexiga invasivos apresentam doença com invasão muscular e um prognóstico relativamente insatisfatório apesar da terapia. Para tumores detectados em estágio mais precoce, a cistoscopia e a biópsia constituem os fundamentos do diagnóstico. Nestas circunstâncias, os *exames citológicos* e os novos testes de urina são valiosos para detectar a presença de vários marcadores como a proteína relacionada ao fator H de complemento humano, telomerase, produtos de degradação de fibrina-fibrinogênio, mucinas, antígeno carcinoembrionário, ácido hialurônico, hialuronidase, proteínas da matriz nuclear e anormalidades cromossômicas detectadas por hibridização fluorescente *in situ* em células presentes na urina. [50,51](#) A principal limitação do exame citológico é o sub-reconhecimento das neoplasias papilares de baixo grau, enquanto os testes que medem marcadores urinários apresentam especificidade relativamente baixa devido aos resultados positivos causados por outras condições associadas à lesão do urotélio.

O tratamento do câncer de bexiga depende do grau, do estágio, e da lesão ser plana ou papilar. [52](#) Para tumores papilares pequenos e localizados que não apresentam alto grau, a ressecção transuretral diagnóstica inicial é o único procedimento cirúrgico realizado. Os pacientes são acompanhados atentamente por citoscopias periódicas e citologias urinárias pelo resto de suas vidas para detectar recorrência. Pesquisas estão em andamento para determinar se estudos com marcadores urinários menos invasivos podem ser usados como testes de acompanhamento, com o objetivo de aumentar o intervalo entre os procedimentos citoscópicos. Após a cicatrização do local da biópsia, pacientes com alto risco de recorrência e/ou progressão (CIS; tumores papilares de alto grau, multifocais, que apresentam história de recorrência rápida ou estão associados a invasão da lâmina própria) recebem imunoterapia tópica consistindo na instilação intravesical de uma cepa atenuada do bacilo da tuberculose chamada de bacilo Calmette-Guérin (BCG). As bactérias estimulam uma reação inflamatória local que destrói o tumor. A cistectomia radical é realizada tipicamente para (1) tumor invadindo a muscular própria; (2) CIS ou câncer papilar de alto grau refratário a BCG; e (3) CIS se estendendo para a uretra prostática e para os ductos prostáticos, onde BCG não entrará em contacto com as células neoplásicas. O câncer de bexiga avançado é tratado com quimioterapia.

Tumores Mesenquimatosos

Tumores Benignos. Uma grande variedade de tumores mesenquimatosos benignos pode surgir na bexiga, apresentando as características histológicas de seus equivalentes em outros locais. Coletivamente, são raros. O mais comum é o *leiomioma*.[53](#) Todos tendem a crescer como massas isoladas, intramurais, encapsuladas, ovais a esféricas, variando em diâmetro até vários centímetros.

Sarcomas. Sarcomas verdadeiros são decididamente raros na bexiga. Tumores miofibroblásticos inflamatórios e vários carcinomas podem assumir padrões de crescimento sarcomatoides e ser confundidos histologicamente com sarcomas.[54,55](#) Como um grupo, os sarcomas tendem a produzir massas grandes (variando até 10 a 15 cm de diâmetro) que sofrem protrusão para a luz vesical. Seu aspecto macroscópico macio, carnoso, branco-acinzentado sugere sua natureza sarcomatosa. O sarcoma mais comum em lactentes ou crianças é o *rabdomiossarcoma embrionário*.[56](#) Alguns destes casos se manifestam como uma massa polipoide semelhante a um cacho de uva (*sarcoma botrioide*). O sarcoma mais comum na bexiga em adultos é o *leiomiossarcoma*[53](#) (Cap. 26).

Tumores Secundários

O envolvimento maligno secundário da bexiga ocorre mais frequentemente por extensão direta de lesões primárias em órgãos próximos, colo uterino, útero, próstata e reto. Os linfomas podem envolver a bexiga como componente de doença sistêmica, mas também, raramente, como linfoma vesical primário.[57](#)

OBSTRUÇÃO

A obstrução do colo vesical tem uma maior importância clínica, principalmente devido a seu eventual efeito sobre os rins. Em homens, a lesão mais importante é o aumento da glândula prostática devido a hiperplasia nodular ([Fig. 21-13](#)). A obstrução vesical é um pouco menos comum em mulheres e mais frequentemente é causada por cistocele da bexiga. Causas pouco frequentes consistem em (1) estenoses uretrais congênitas; (2) estenoses uretrais inflamatórias; (3) fibrose inflamatória e contração da bexiga; (4) tumores vesicais, tanto benignos quanto malignos; (5) invasão do colo da bexiga por tumores originados em órgãos contíguos; (6) obstruções mecânicas causadas por corpos estranhos e cálculos; e (7) lesão da inervação da bexiga causando bexiga neurogênica.

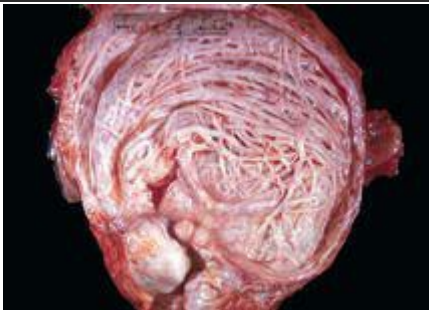

FIGURA 21-13

Hipertrofia e trabeculação da parede da bexiga secundária a hiperplasia polipoide da próstata.

Morfologia. Nos estágios iniciais ocorre algum espessamento da parede de bexiga devido à hipertrofia da musculatura lisa. Com a hipertrofia progressiva, os feixes musculares individuais aumentam grandemente e produzem trabeculação da parede da bexiga. Ao longo do tempo, são formadas criptas que podem ser convertidas em divertículos.

Em alguns casos de obstrução aguda ou doença terminal, quando os mecanismos de reflexo normais do paciente estão deprimidos, a bexiga pode ficar extremamente dilatada. A bexiga

aumentada pode atingir a margem da pelve ou até mesmo o nível do umbigo. Nestes casos a parede da bexiga está acentuadamente afinada e sem trabeculações.

Uretra

11

12

13

14

15

16

17

18

19

20

21

22

23

24

25

26

27

28

29

30

31

32

33

34

35

36

37

38

39

40

41

42

43

44

45

46

47

48

49

50

51

52

53

54

55

56

57

58

59

60

61

62

63

64

INFLAMAÇÃO

A uretrite é dividida classicamente em gonocócica e não gonocócica. *Uretrite gonocócica* é uma das manifestações mais precoces dessa infecção venérea. A *uretrite não gonocócica* é comum e pode ser causada por uma variedade de bactérias, entre as quais *E. coli* e outros organismos entéricos predominam. A uretrite frequentemente é acompanhada por cistite em mulheres e por prostatite em homens. Em muitos casos as bactérias não podem ser isoladas. Várias cepas de *Chlamydia* (por exemplo, *C. trachomatis*) constituem a causa de 25% a 60% de uretrite não gonocócica em homens e aproximadamente 20% em mulheres. *Mycoplasma (Ureaplasma urealyticum)* também é responsável por sintomas de uretrite em muitos casos. A uretrite também é um componente da *síndrome de Reiter*, que compreende a tríade clínica de artrite, conjuntivite e uretrite ([Cap. 26](#)).

As alterações morfológicas são totalmente típicas de inflamação em outros locais do trato urinário. O envolvimento uretral não constitui um problema clínico sério, mas pode causar dor local considerável, prurido e frequência, podendo representar um precursor de uma doença mais séria em níveis mais altos do trato urogenital.

TUMORES E LESÕES SEMELHANTES A TUMORES

A *carúncula uretral* é uma lesão inflamatória que se apresenta como uma pequena massa vermelha e dolorosa ao redor do meato uretral externo, tipicamente em mulheres mais velhas. Ela pode ser coberta por uma mucosa intacta, mas é extremamente friável e o menor trauma pode causar ulceração da superfície e sangramento. Ao exame histológico, é composta por um pólipos de tecido de granulação inflamatório. A excisão cirúrgica permite alívio imediato e cura.

Tumores epiteliais benignos da uretra incluem papilomas escamosos e uroteliais, papilomas uroteliais invertidos e condilomas.

A *doença de Peyronie* resulta em bandas fibrosas que envolvem o corpo cavernoso do pênis. Embora alguns classifiquem esta condição como uma variante de fibromatose, sua etiologia continua sendo um enigma. Clinicamente, a lesão resulta em curvatura peniana e dor durante a relação sexual.

O *carcinoma primário da uretra* é uma lesão rara ([Fig. 21-14](#)). Tumores originados na uretra proximal tendem a exibir diferenciação urotelial e são análogos àqueles que ocorrem na bexiga. As lesões encontradas na uretra distal mais tipicamente consistem em carcinomas escamosos. Carcinomas glandulares ocorrem com menor frequência na uretra, geralmente em mulheres. Uma variante rara é o adenocarcinoma de células claras. Algumas lesões neoplásicas da uretra são semelhantes às descritas na bexiga, originadas por metaplasia ou, menos comumente, a partir das glândulas periuretrais. Cânceres originados da uretra prostática são abordados na seção sobre a próstata.

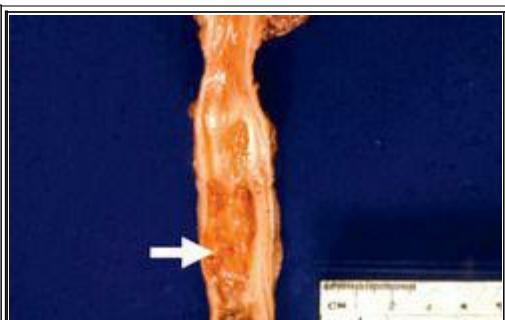


FIGURA 21-14

Carcinoma de uretra com crescimento vegetante típico.

O TRATO GENITAL MASCULINO

Pênis

O pênis pode ser afetado por anomalias congênitas, inflamações e tumores, sendo que inflamações e tumores são os mais importantes. As infecções venéreas (por exemplo, sífilis e gonorreia) geralmente começam com lesões penianas. O carcinoma do pênis é uma neoplasia rara na América do Norte.

ANOMALIAS CONGÊNITAS

O pênis é o local de muitas formas de anomalias congênitas e apenas algumas têm importância clínica.

Hipospádias e Epispádias

A malformação do sulco uretral e do canal uretral pode criar aberturas anormais na *superfície ventral do pênis (hipospádias)* ou na *superfície dorsal (epispádias)*. ⁵⁸ Embora mais frequentes com epispádias, qualquer uma destas duas anomalias pode estar associada a uma falha da descida normal dos testículos e malformações do trato urinário. Hipospádia, a mais comum das duas, ocorre em aproximadamente 1 a cada 300 nascidos vivos do sexo masculino. ⁵⁹ Mesmo quando isolados, estes defeitos uretrais podem ter importância clínica porque a abertura anormal frequentemente é estenosada, resultando em uma obstrução do trato urinário e um maior risco de infecções ascendentes do trato urinário. Quando os orifícios estão situados próximo à base do pênis, a ejaculação normal e a inseminação são prejudicadas ou totalmente bloqueadas. Portanto, estas lesões constituem possíveis causas de esterilidade em homens.

Fimose

Quando o orifício do prepúcio é muito pequeno para permitir sua retração normal, a condição é designada *fimose*. Um orifício anormalmente pequeno pode resultar de desenvolvimento anômalo, mas frequentemente é o resultado de ataques repetidos de infecção que provocam a cicatrização do anel prepucial. ⁶⁰ A fimose é importante porque interfere com a limpeza e permite o acúmulo de secreções e detritos sob o prepúcio, favorecendo o desenvolvimento de infecções secundárias e possivelmente carcinoma.

INFLAMAÇÃO

As inflamações do pênis quase invariavelmente envolvem a glândula e prepúcio e incluem uma grande variedade de infecções específicas e inespecíficas. As infecções específicas – sífilis, gonorreia, cancroide, granuloma inguinal, linfopatia venérea, herpes genital – são transmitidas sexualmente e discutidas no [Capítulo 8](#). Apenas as infecções inespecíficas que causam a chamada balanopostite requerem descrição aqui.

Balanopostite se refere a uma infecção da glândula e do prepúcio causada por uma grande variedade de organismos. Entre os agentes mais comuns estão *Candida albicans*, bactérias anaeróbicas, *Gardnerella* e bactérias piogênicas.⁶¹ A maioria dos casos ocorre como consequência de higiene local insatisfatória em homens não circuncidados, com acúmulo de células epiteliais descamadas, suor e resíduos, chamado *esmegma*, que age como irritante local. A persistência destas infecções leva a uma cicatrização inflamatória e, como mencionado anteriormente, é uma causa comum de fimose.

TUMORES

Os tumores do pênis são, em geral, raros. As neoplasias mais frequentes são os carcinomas e um tumor epitelial benigno, o condiloma acuminado.

Tumores Benignos

Condiloma Acuminado

O condiloma acuminado é um tumor benigno sexualmente transmissível causado pelo papilomavírus humano (HPV). Está relacionado à verruga comum e pode ocorrer em qualquer superfície mucocutânea úmida da genitália externa em qualquer sexo. O HPV tipo 6 e menos frequentemente o tipo 11 são os agentes que mais causam condiloma acuminado.

Morfologia. O condiloma acuminado pode ocorrer na genitália externa ou em áreas perineais. No pênis, estas lesões ocorrem mais frequentemente próximo ao sulco coronal e à superfície interna do prepúcio. Consistem em excrescências papilares vermelhas únicas ou múltiplas, sésseis ou pedunculadas, que variam de 1 mm a vários milímetros de diâmetro ([Fig. 21-15](#)). Histologicamente, um estroma de tecido conjuntivo ramificado, viloso, papilar é coberto por um epitélio que pode apresentar hiperqueratose superficial considerável e espessamento da epiderme subjacente (acantose) ([Fig. 21-16](#)). A maturação normalmente organizada das células epiteliais é preservada. Vacuolização citoplasmática das células escamosas (coilocitose), característica da infecção por HPV, é observada nestas lesões ([Fig. 21-17](#)). As células podem apresentar uma atipia degenerativa (viral), porém uma displasia verdadeira é rara. Os condilomas acuminados tendem a recorrer, porém apenas raramente progridem para cânceres *in situ* ou invasivos.

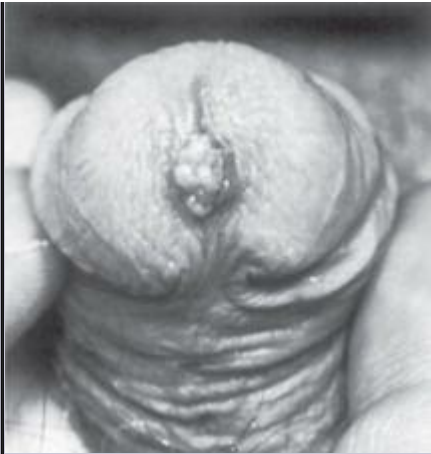


FIGURA 21-15

Condiloma acuminado do pênis.

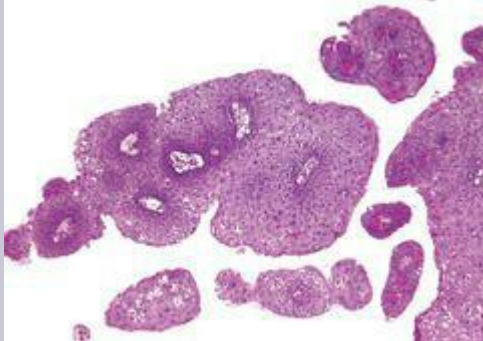


FIGURA 21-16

Condiloma acuminado do pênis. O pequeno aumento revela a arquitetura papilar (vilosa) e o espessamento da epiderme.

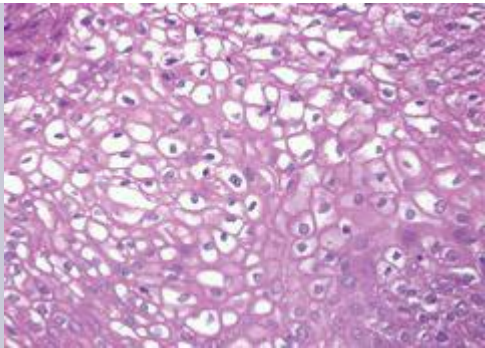


FIGURA 21-17

Condiloma acuminado do pênis. O epitélio exibe vacuolização (coilocitose) característica da infecção pelo papilomavírus humano.

Tumores Malignos

Carcinoma in Situ (CIS)

Na genitália masculina, duas lesões distintas exibem aspectos histológicos de CIS: a *doença de Bowen e papulose bowenoide*. Estas lesões estão fortemente associadas à infecção por HPV, principalmente o tipo 16. [62](#)

A doença de Bowen ocorre na região genital de homens e mulheres, geralmente em indivíduos acima de 35 anos. Em homens, tende a envolver a pele do eixo peniano e o escroto. Macroscopicamente aparece como uma placa opaca, solitária, espessada, cinza-esbranquiçada. Também pode se manifestar na glande e no prepúcio como placas vermelhas brilhantes, únicas ou múltiplas, algumas vezes aveludadas. Histologicamente, a epiderme exibe proliferação com numerosas mitoses, algumas atípicas. Estas células são acentuadamente displásicas, com grandes núcleos hiper cromáticos e ausência de maturação organizada ([Fig. 21-18](#)). Entretanto, *a borda dérmica-epidérmica é agudamente delineada por uma membrana basal intacta*. No decorrer de

anos, a doença de Bowen pode se transformar em um carcinoma de células escamosas infiltrativo em aproximadamente 10% dos pacientes. A doença de Bowen também pode estar associada a câncer visceral, por exemplo, de cólon ou mama, mas não com tanta frequência como relatado inicialmente.

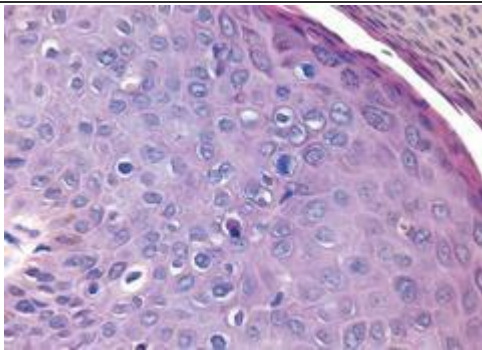


FIGURA 21-18

Doença de Bowen (carcinoma *in situ*) do pênis. Observar as células epiteliais hiper cromáticas, displásicas, disqueratóticas, com mitoses dispersas acima da camada basal. A membrana basal intacta não é facilmente observada nesta imagem.

A papulose bowenoide ocorre em adultos sexualmente ativos. Clinicamente, difere da doença de Bowen pela idade mais nova dos pacientes e pela presença de múltiplas lesões (ao invés de solitárias) papulares marrom-avermelhadas. Histologicamente, a papulose bowenoide é indistinguível da doença de Bowen e também está relacionada ao HPV tipo 16. Contudo, em contraste com a doença de Bowen, a papulose bowenoide virtualmente nunca se desenvolve para um carcinoma invasivo e em muitos casos regride espontaneamente.

Carcinoma Invasivo

O carcinoma de células escamosas do pênis é uma malignidade rara nos Estados Unidos,

representando menos de 1% dos casos de câncer em homens. Em contraste, em algumas partes da Ásia, África e América do Sul, a incidência de carcinoma de células escamosas do pênis varia de 10% a 20% das malignidades masculinas. A circuncisão confere proteção e consequentemente este câncer é extremamente raro entre judeus e muçumanos e é correspondentemente mais comum em populações nas quais a circuncisão não é praticada rotineiramente. Postula-se que a circuncisão esteja associada a uma melhor higiene genital, o que, por sua vez, reduz a exposição a carcinógenos que possam estar concentrados no esmegma e diminui a probabilidade de infecção por tipos potencialmente oncogênicos de HPV. O HPV DNA pode ser detectado em aproximadamente 50% dos pacientes com câncer escamoso de pênis. [62](#) O HPV tipo 16 é incriminado mais frequentemente, porém o HPV 18 também está implicado. O tabagismo aumenta o risco de desenvolver câncer do pênis. [63](#) Os carcinomas geralmente são encontrados em pacientes entre 40 e 70 anos de idade.

Morfologia. O carcinoma de células escamosas do pênis geralmente começa na glândula ou na superfície interna do prepúcio, próximo ao sulco coronal. Dois padrões macroscópicos são observados – papilar e plano. As lesões papilares simulam o condiloma acuminado e podem produzir uma massa vegetante com aspecto de couve-flor. As lesões planas aparecem como áreas de espessamento epitelial acompanhadas por acinzentamento e formação de fissuras da superfície da mucosa. Com a progressão, uma pápula ulcerada se desenvolve ([Fig. 21-19](#)). Histologicamente, tanto as lesões papilares quanto as planas representam carcinomas de células escamosas com graus variáveis de diferenciação. O **carcinoma verrucoso** é uma variante bem diferenciada exofítica do carcinoma de células escamosas que possui baixo potencial maligno. Estes tumores são localmente invasivos, mas raramente sofrem metástases. Outros subtipos menos comuns de carcinomas escamosos do pênis incluem as variantes basaloides, verrucosas e papilares. [64,65](#)

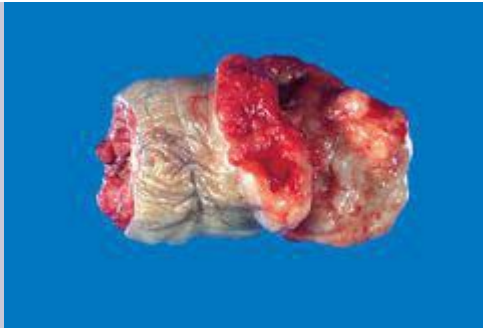


FIGURA 21-19

Carcinoma do pênis. A glande peniana está deformada por uma massa firme, ulcerada e infiltrativa.

Aspectos Clínicos. O carcinoma de células escamosas invasivo do pênis é uma lesão localmente invasiva, de crescimento lento, que frequentemente está presente há um ano ou mais antes que chegue à atenção do médico.⁶⁶ As lesões não são dolorosas até que sofram ulceração secundária e infecção. Metástases para linfonodos inguinais caracterizam o estágio inicial, porém a disseminação difusa é extremamente rara até que a lesão esteja muito avançada. A avaliação clínica do envolvimento de linfonodos regionais é notoriamente imprecisa; 50% dos homens com carcinoma de células escamosas do pênis e linfonodos inguinais clinicamente aumentados apresentam apenas uma hiperplasia linfoide reativa quando examinados histologicamente. O prognóstico está relacionado ao estágio do tumor. Em pessoas com lesões limitadas sem invasão dos linfonodos inguinais, existe uma taxa de sobrevida em 5 anos de 66%, enquanto a metástase para os linfonodos exibe uma sobrevida sombria de 27% em 5 anos.

Testículo e Epidídimo

Condições patológicas distintas afetam o testículo e epidídimo. No epidídimo, as condições mais importantes e mais frequentes são as doenças inflamatórias, enquanto nos testículos as principais lesões são os tumores.

ANOMALIAS CONGÊNITAS

Com exceção dos testículos não descidos (criptorquidia), anomalias congênitas são extremamente raras e incluem a ausência de um ou dois testículos e a fusão dos testículos (chamada *sinorquia*).

Criptorquidia

A criptorquidia é encontrada em aproximadamente 1% dos meninos de 1 ano de idade⁶⁷. Esta anomalia representa uma ausência completa ou incompleta de descida dos testículos intra-abdominais para a bolsa escrotal. Geralmente ocorre como anomalia isolada, mas pode estar acompanhada por outras malformações do trato geniturinário, como hipospádias.

A descida testicular ocorre em duas fases morfológica e hormonalmente distintas.⁶⁸ Na primeira, a fase transabdominal, o testículo fica situado no abdômen inferior ou na borda da pelve. Acredita-se que esta fase seja controlada por um hormônio chamado *substância inibidora mülleriana*. Na segunda fase, ou inguinoescrotal, os testículos descem pelo canal inguinal até a bolsa escrotal. Esta fase é dependente de andrógenos e possivelmente é mediada pela liberação induzida por andrógenos do peptídeo relacionado ao gene de calcitonina, a partir do nervo genitofemural. Embora a descida dos testículos possa ser detida em qualquer ponto em seu trajeto, os defeitos na descida transabdominal são raros, representando aproximadamente 5% a 10% dos casos. Na maioria dos pacientes, o testículo não descido é palpável no canal inguinal. *Embora a descida testicular seja controlada por fatores hormonais, apenas raramente a criptorquidia está associada a um distúrbio hormonal bem definido.* Esta condição é completamente assintomática e é constatada pelo paciente ou pelo médico durante o exame apenas quando é descoberto que o saco escrotal não contém o testículo.

Morfologia. A criptorquidia é unilateral na maioria dos casos, mas pode ser bilateral em 25% dos pacientes. As alterações histológicas do testículo mal posicionado começam precocemente já aos 2 anos de idade. São caracterizadas por uma parada no desenvolvimento de células germinativas associadas a uma hialinização acentuada e espessamento da membrana basal dos túbulos espermáticos (Fig. 21-20). Eventualmente, os túbulos aparecem como cordões densos de tecido conjuntivo hialino contornados por membranas basais proeminentes. Ocorre um aumento concomitante no estroma intersticial. Uma vez que as células de Leydig são poupadas, estas parecem proeminentes. Como seria esperado com a atrofia tubular progressiva, o testículo criptorquídico tem tamanho pequeno e consistência firme como resultado de alterações fibróticas. A deterioração histológica, associada a uma escassez de células germinativas, também é observada no testículo contralateral (descido) em homens com criptorquidia unilateral, suportando um defeito intrínseco no desenvolvimento testicular.

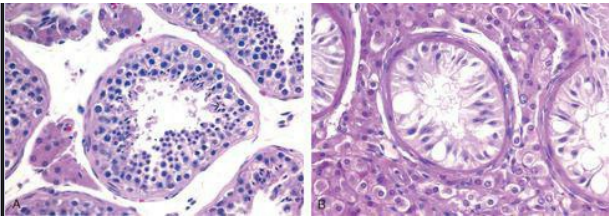


FIGURA 21-20

A, Testículo normal exibe túbulos com espermatogênese ativa. **B**, Atrofia testicular na criptorquidia. Os túbulos exibem células de Sertoli, porém nenhuma espermatogênese. Há espessamento da membrana basal e um aumento aparente das células de Leydig intersticiais.

Além de esterilidade, a criptorquidia pode estar associada a outras morbidades. Quando o testículo está situado no canal inguinal, ele fica particularmente exposto a trauma e compressão contra os ligamentos e ossos. Uma hérnia inguinal concomitante acompanha o testículo não descido em aproximadamente 10% a 20% de casos. Além disso, o testículo não descido apresenta maior risco de desenvolvimento de câncer testicular que o testículo descido.⁶⁹ Durante o primeiro ano de vida, a maioria dos testículos criptorquídicos inguinais descem espontaneamente para o escroto. Os que permanecem sem descer requerem correção cirúrgica, de preferência antes do estabelecimento de deterioração histológica ao redor dos 2 anos de idade.⁷⁰ A orquipexia (colocação na bolsa escrotal) não garante a fertilidade; espermatogênese deficiente foi relatada em 10% a 60% dos pacientes nos quais um reposicionamento cirúrgico foi realizado.^{67,70} Em que extensão o risco de câncer é reduzido após a orquipexia ainda não está claro. De acordo com alguns estudos, a orquipexia de criptorquidia unilateral antes dos 10 anos de idade protege contra o desenvolvimento de câncer.⁷¹ Contudo, isto não é universalmente aceito.⁷² A alteração maligna pode ocorrer no testículo contralateral, que desce normalmente. Estas observações sugerem que a criptorquidia esteja associada a um defeito no desenvolvimento testicular e na diferenciação celular que não está relacionado a posição anatômica.

ALTERAÇÕES REGRESSIVAS

Atrofia e Diminuição da Fertilidade

A atrofia é uma alteração regressiva que afeta o testículo escrotal e pode ter várias causas, incluindo: (1) estreitamento aterosclerótico progressivo do suprimento sanguíneo na idade avançada; (2) estágio final de uma orquite inflamatória; (3) criptorquidia; (4) hipopituitarismo; (5) desnutrição generalizada ou caquexia; (6) irradiação; (7) administração prolongada de antiandrogênicos (tratamento para carcinoma de próstata avançado); e (8) atrofia por exaustão, podendo seguir uma estimulação persistente produzida por altos níveis de hormônio foliculoestimulante hipofisário. As alterações macroscópicas e microscópicas seguem o padrão já descrito para criptorquidia. *A atrofia ocasionalmente ocorre como falha primária de origem genética, como na síndrome de Klinefelter* ([Cap. 5](#)).

A atrofia constitui um padrão de lesão testicular em estágio final. Antes que este aspecto histológico terminal seja atingido, vários outros padrões estão associados a uma diminuição da fertilidade. ⁷³ Estes incluem hipoespermatozóese, parada de maturação e achados associados à obstrução do ducto deferente. Em alguns casos, uma causa específica para a lesão testicular pode ser encontrada, e se puder ser removida antes do desenvolvimento de atrofia, a função testicular pode ser restaurada.

INFLAMAÇÃO

Inflamações são decididamente mais comuns no epidídimo que no testículo. Dos três principais estados inflamatórios específicos que afetam o testículo e o epidídimo, *gonorreia* e *tuberculose* quase invariavelmente surgem no epidídimo, enquanto a *sífilis* afeta primeiramente o testículo.

Epididimite e Orquite Inespecífica

Epididimite e possível orquite subsequente estão comumente relacionadas a infecções do trato urinário (cistite, uretrite, prostatite) que atingem o epidídimo e o testículo pelo ducto deferente ou pelos vasos linfáticos do cordão espermático.

A causa da epididimite varia com a idade do paciente. Embora rara em crianças, a epididimite na infância geralmente está associada a uma anormalidade genitourinária congênita e infecção por bastonetes Gram-negativos. Em homens sexualmente ativos com menos de 35 anos, os patógenos sexualmente transmissíveis *C. trachomatis* e *Neisseria gonorrhoeae* são os agentes mais frequentes. Em homens acima de 35 anos, os patógenos comuns do trato urinário, como *E. coli* e *Pseudomonas*, são responsáveis pela maioria das infecções.

Morfologia. A invasão bacteriana induz a uma inflamação aguda inespecífica caracterizada por congestão, edema e infiltração por neutrófilos, macrófagos e linfócitos. Embora a infecção permaneça mais ou menos limitada ao tecido conjuntivo intersticial no estágio inicial, rapidamente se estende para envolver os túbulos podendo progredir para formação franca de abscesso ou necrose supurativa completa de todo o epidídimo (Fig. 21-21). Geralmente, após ter envolvido o epidídimo, a infecção se estende para o testículo, despertando uma reação inflamatória semelhante. Este envolvimento inflamatório do epidídimo e do testículo frequentemente é seguido por cicatrização fibrótica, que em muitos casos leva à esterilidade. Geralmente as células intersticiais de Leydig não são totalmente destruídas, portanto a atividade sexual não é perturbada.

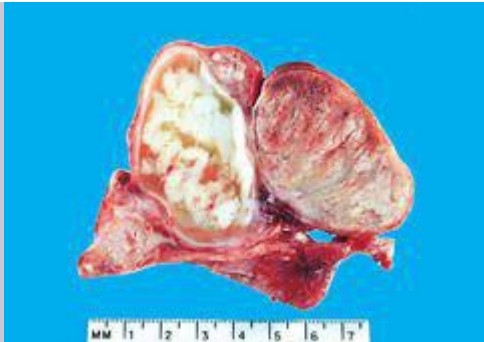

FIGURA 21-21

Epididimite aguda causada por infecção gonocócica. O epidídimo é substituído por um abscesso. O testículo normal é visto *à direita*.

Orquite Granulomatosa (Autoimune)

A orquite granulomatosa idiopática surge na meia idade como uma massa testicular moderadamente sensível de início súbito, algumas vezes associada à febre. Contudo, pode aparecer insidiosamente como uma massa testicular indolor que mimetiza um tumor testicular, daí sua importância. Histologicamente, a orquite é distinguida por granulomas restritos aos túbulos espermáticos. As lesões lembram muito os tubérculos, porém diferem pelo fato de a reação granulomatosa estar presente difusamente em todo o testículo sendo confinada aos túbulos seminíferos. Apesar da suspeita de uma base autoimune, a causa destas lesões permanece desconhecida.

Inflamações Específicas

Gonorreia

A extensão da infecção da uretra posterior para a próstata, vesículas seminais e para o epidídimo constitui a evolução comum de uma infecção gonocócica que for negligenciada. Alterações

inflamatórias semelhantes às descritas para infecções inespecíficas ocorrem com o desenvolvimento de abscessos francos no epidídimo, podendo provocar destruição extensiva deste órgão. Em casos negligenciados, a infecção pode se disseminar para o testículo e produzir orquite supurativa.

Caxumba

A caxumba é uma doença viral sistêmica que afeta mais comumente crianças em idade escolar. O envolvimento testicular é extremamente raro neste grupo etário. Entretanto, uma orquite pode se desenvolver em homens após a puberdade, sendo relatada em 20% a 30% de pacientes do sexo masculino. Na maioria das vezes, a orquite intersticial aguda se desenvolve aproximadamente 1 semana após o início da tumefação da glândula parótida.

Tuberculose

A tuberculose quase invariavelmente começa no epidídimo podendo se disseminar para o testículo. A infecção inicia as reações morfológicas clássicas de inflamação granulomatosa caseosa característica da tuberculose em outras partes.

Sífilis

O testículo e o epidídimo são afetados tanto na sífilis adquirida quanto congênita, mas *quase invariavelmente o testículo é envolvido inicialmente pela infecção.* Em muitos casos, a orquite não é acompanhada por epididimite. O padrão morfológico da reação assume duas formas: produção de gomas ou uma inflamação intersticial difusa caracterizada por edema e infiltração de linfócitos e plasmócitos com a marca característica de todas as infecções sífilíticas (ou seja, endarterite obliterativa com embainhamento perivasculare de linfócitos e plasmócitos).

DISTÚRBIOS VASCULARES

Torção

A torção do cordão espermático tipicamente interrompe a drenagem venosa do testículo. As artérias de paredes espessas permanecem patentes, de modo que uma congestão vascular intensa pode ser seguida por infarto hemorrágico. Existem dois tipos de torção testicular. A torção neonatal ocorre dentro do útero ou pouco após o nascimento. Ela não está associada a qualquer defeito anatômico que justifique sua ocorrência. A torção em adultos tipicamente é observada na adolescência, se apresentando como dor testicular de início súbito. Frequentemente ocorre sem qualquer lesão desencadeante; uma dor súbita indicativa de torção pode ocorrer até mesmo durante o sono. *A torção é uma das poucas emergências urológicas.* Se o testículo for explorado cirurgicamente e destorcido manualmente dentro de aproximadamente 6 horas após o início da torção, existe uma boa chance de que o testículo permaneça viável. Em contraste com a torção neonatal, a torção em adultos resulta de um defeito anatômico bilateral no qual o testículo possui maior mobilidade, originando o que é chamado *anormalidade em badalo de sino*. Para prevenir a ocorrência catastrófica de torção subsequente no testículo contralateral, o testículo não afetado pela torção é cirurgicamente fixado ao escroto (orquipedexia).

Morfologia. Dependendo da duração do processo, as alterações morfológicas variam de congestão intensa a extravasamento difuso de sangue para o tecido intersticial até infarto testicular hemorrágico (Fig. 21-22). Nestes estágios tardios o testículo aumenta acentuadamente de tamanho e é virtualmente convertido em um saco de tecido hemorrágico mole e necrótico.



FIGURA 21-22

Torção do testículo.

TUMORES DO CORDÃO ESPERMÁTICO E PARATESTICULARES

Lipomas são lesões comuns que envolvem o cordão espermático proximal, identificados no momento de reparo de hérnia inguinal. Embora diagnosticadas como “lipomas”, muitas destas lesões provavelmente representam um tecido adiposo retroperitoneal que foi puxado para o canal inguinal juntamente com o saco herniário, e não uma neoplasia real.

O tumor paratesticular benigno mais comum é o *tumor adenomatoide*. Embora estas lesões tenham natureza mesotelial, não são citadas como mesoteliomas para que sejam diferenciadas de outras lesões mesoteliais que possam ocorrer neste local. Os tumores adenomatoide geralmente consistem de nódulos pequenos, ocorrendo tipicamente próximo ao pólo superior do epidídimo. Embora macroscopicamente bem circunscritos, microscopicamente podem ser minimamente invasivos para o testículo adjacente. A importância desta lesão é que este é um dos poucos tumores benignos que ocorrem próximos ao testículo. Se o patologista puder identificar a natureza desta lesão em cortes congelados intraoperatórios, a excisão local do tumor adenomatoide pode poupar o paciente de uma orquiectomia.

Os tumores paratesticulares malignos mais comuns localizados na extremidade distal do cordão espermático são os rabdomyosarcomas em crianças e lipossarcomas em adultos.

TUMORES TESTICULARES

As neoplasias testiculares englobam uma variedade impressionante de tipos anatômicos. [17,74](#) São divididas em duas categorias principais: tumores de células germinativas e tumores do estroma do cordão sexual ([Tabela 21-5](#)). Aproximadamente 95% dos tumores testiculares são originados de células germinativas. Os tumores de células germinativas são subdivididos em seminomas e não seminomas. A maioria dos tumores de células germinativas consiste em tipos de câncer agressivos capazes de disseminação rápida e ampla, embora a maioria possa ser curada com a terapia atual. [75](#) Os tumores do estroma do cordão sexual, em contraste, geralmente são benignos.

TABELA 21-5 Classificação Patológica de Tumores Testiculares Comuns

<p>Tumores de Células Germinativas</p> <p>Tumores seminomatosos</p> <p>Seminoma</p> <p>Seminoma espermatocítico</p> <p>Tumores não seminomatosos</p> <p>Carcinoma embrionário</p> <p>Tumor do saco vitelino (seio endodérmico)</p> <p>Coriocarcinoma</p> <p>Teratoma</p>
<p>Tumores do Estroma – Cordão Sexual</p> <p>Tumor de células de Leydig</p> <p>Tumor de células de Sertoli</p>

Tumores de Células Germinativas

A incidência de tumores testiculares nos Estados Unidos corresponde a aproximadamente 6 a cada 100.000, resultando em aproximadamente 300 mortes por ano. Por motivos inexplicáveis, existe um aumento mundial na incidência destes tumores. Na faixa etária de 15 a 34 anos, constituem o tumor mais comum em homens e causam aproximadamente 10% de todas as mortes por câncer. Nos Estados Unidos, estes tumores são muito mais comuns em caucasianos

do que em negros (proporção de 5:1).

Fatores Ambientais e Predisposição Genética. Os fatores ambientais desempenham um papel na incidência dos tumores germinativos testiculares, como foi demonstrado por estudos de migração populacional. A incidência de tumores germinativos testiculares na Finlândia é aproximadamente duas vezes menor que na Suécia; imigrantes finlandeses para a Suécia de segunda geração, apresentam uma incidência de tumor que se aproxima daquela observada na população sueca. Os tumores germinativos testiculares estão associados a um espectro de distúrbios conhecido como *síndrome de disgenesia testicular (SDT)*. Esta síndrome inclui criptorquidia, hipospádia e qualidade inadequada de espermatozoides e foi proposto que algumas destas condições poderiam ser influenciadas por exposição intrauterina a pesticidas e estrógenos não esteroides. A criptorquidia, que está associada a aproximadamente 10% dos tumores germinativos testiculares, constitui o fator de risco mais importante. A síndrome de Klinefelter (uma condição SDT) está associada a um maior risco (50 vezes acima do normal) de desenvolvimento de tumores de células germinativas mediastinais, mas estes pacientes não desenvolvem tumores testiculares.

Existe uma forte predisposição familiar associada ao desenvolvimento de tumores de células germinativas testiculares. O risco relativo de desenvolvimento destes tumores em pais e filhos de pacientes com tumores de células germinativas testiculares é quatro vezes maior que o normal e é 8 a 10 vezes maior entre irmãos. É possível que polimorfismos genéticos no loco Xq27 possam ser responsáveis por essa suscetibilidade, porém estudos adicionais são necessários para validar esta hipótese.

Classificação e Patogenia. Uma classificação simples dos tipos mais comuns de tumores testiculares é apresentada na [Tabela 21-5](#). Dois grandes grupos são reconhecidos. *Tumores seminomatosos* são compostos por células que lembram as células germinativas primordiais ou os gonócitos iniciais. Os *tumores não seminomatosos* podem ser compostos por células não diferenciadas que lembram células-tronco embrionárias como no caso do carcinoma embrionário, porém as células malignas podem se diferenciar em várias linhagens, gerando tumores de saco vitelino, coriocarcinomas e teratomas. Os tumores de células germinativas podem apresentar um único componente de tecido, mas em aproximadamente 60% dos casos, os tumores contêm *misturas de componentes seminomatosos e não seminomatosos* e tecidos múltiplos. Nos teratomas, tecidos das três camadas germinativas estão representados como resultado da diferenciação das células de carcinoma embrionário. Os seminomas representam aproximadamente 50% de todas as neoplasias de células germinativas testiculares e constituem o tumor testicular mais comum.

A maioria dos tumores de células germinativas testiculares é originada de uma lesão chamada de *neoplasia de células germinativas intratubulares (ITGCN)*, que também é citada como *neoplasia de células germinativas intratubulares não classificada (ITGCNU)*.^{76,77} Contudo, ITGCN não foi implicada como lesão precursora dos tumores de saco vitelino e teratomas pediátricos ou do seminoma espermatocítico adulto. Acredita-se que ITGCN ocorra na vida intrauterina e permaneça dormente até a puberdade, quando pode progredir para seminomas ou tumores não seminomatosos. A lesão consiste em células germinativas primordiais atípicas com núcleos grandes e citoplasma claro, que têm aproximadamente o dobro do tamanho das células germinativas normais. Estas células mantêm a expressão dos fatores de transcrição *OCT3/4* e

NANOG, que estão associados à pluripotencialidade ([Cap. 3](#)) e são expressos em células-tronco embrionárias normais. ITGCN compartilham algumas alterações genéticas encontradas em tumores de células germinativas, como ganho de cópias adicionais do braço curto do cromossomo 12 (12p) na forma de um isocromossomo de seu braço curto, i(12p). Esta alteração é invariavelmente encontrada nos tumores invasivos, independentemente do tipo histológico. Mutações ativadoras de *c-KIT*, que podem estar presentes em seminomas, também estão presentes em ITGCN. Aproximadamente 50% dos indivíduos com ITGCN desenvolvem tumores de células germinativas invasivos dentro de 5 anos após o diagnóstico sendo proposto que praticamente todos os pacientes com ITGCN eventualmente desenvolvam tumores invasivos. ITGCN é essencialmente um tipo de carcinoma *in situ* (CIS), embora o termo CIS não seja usado frequentemente para se referir a esta lesão.

Seminoma

Os seminomas constituem o tipo mais comum de tumor de células germinativas, representando aproximadamente 50%. A incidência máxima ocorre na terceira década e quase nunca ocorre em lactentes. Um tumor idêntico surge no ovário, onde é chamado de *disgerminoma* ([Cap. 22](#)). Os seminomas contêm um isocromossomo 12p, e expressam *OCT3/4* e *NANOG*. Aproximadamente 25% destes tumores possuem mutações ativadoras *c-KIT*. A amplificação de *c-KIT* também é repetida, porém a maior expressão de *c-KIT* pode ocorrer sem defeitos genéticos.

Morfologia. Se não especificado de outro modo, “seminoma” se refere ao seminoma “clássico” ou “típico”, que consiste em uma população uniforme de células. O seminoma espermatocítico, apesar de sua semelhança nosológica, é um tumor distinto discutido posteriormente. Os seminomas produzem massas volumosas, algumas vezes correspondendo a dez vezes o tamanho de um testículo normal. Um seminoma típico possui uma superfície de corte lobulada, homogênea, cinza-esbranquiçada, geralmente isenta de hemorragia ou necrose ([Fig. 21-23](#)). Geralmente a túnica albugínea não sofre penetração, mas ocasionalmente ocorre extensão para o epidídimo, cordão espermático ou bolsa escrotal.

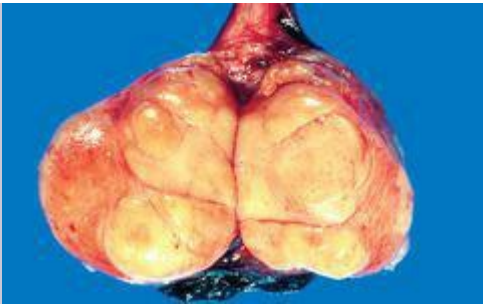

FIGURA 21-23

O seminoma do testículo aparece como uma massa homogênea, carnosa, pálida, razoavelmente bem circunscrita.

Microscopicamente, o seminoma típico é composto por lâminas de células uniformes divididas em lóbulos pouco demarcados por septos delicados de tecido fibroso contendo uma quantidade moderada de linfócitos ([Fig. 21-24A](#)). A célula do seminoma clássico é grande, redonda a poliédrica possuindo uma membrana celular distinta, um citoplasma claro ou de aspecto aquoso e um núcleo grande e central com um ou dois nucléolos proeminentes ([Fig. 21-24B](#)). A frequência de mitoses varia. O citoplasma contém quantidades variáveis de glicogênio. As células de seminoma são difusamente positivas para *c-KIT* (independentemente do estado mutacional de *c-KIT*), *OCT4* e fosfatase alcalina placentária (PLAP), algumas vezes com células positivas para queratina dispersas.

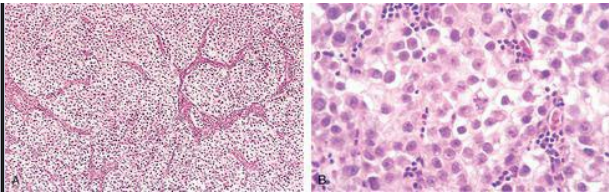


FIGURA 21-24

Seminoma. **A**, O pequeno aumento mostra células de seminoma claras divididas em lóbulos pouco demarcados por septos delicados. **B**, O exame microscópico revela células grandes com bordas celulares distintas, núcleos pálidos, nucléolos proeminentes e infiltrado linfocítico escasso.

Aproximadamente 15% dos seminomas contêm sinciciotrofblastos. Neste subgrupo de pacientes, os níveis séricos de gonadotrofina coriônica humana (HCG) estão elevados, embora não na mesma extensão observada em pacientes com coriocarcinoma. Os seminomas também podem ser acompanhados por uma reação granulomatosa pouco definida, em contraste com os granulomas distintos e bem formados observados na tuberculose.

O termo **seminoma anaplásico** é usado por alguns para indicar maior irregularidade celular e nuclear, com células tumorais gigantes mais frequentes e muitas mitoses. Contudo, uma vez que o “seminoma anaplásico” não está associado a um pior prognóstico quando comparado ao seminoma clássico em um estágio equivalente e não é tratado de modo diferente, a maioria das autoridades não reconhece o seminoma anaplásico como uma entidade distinta.

Seminoma Espermatocítico

Embora relacionado por nome ao seminoma, o seminoma espermatocítico é um tumor diferente tanto clínica quanto histologicamente. ⁷⁸ O seminoma espermatocítico é um tumor raro, representando 1% a 2% de todas as neoplasias de células germinativas testiculares. A idade de envolvimento é muito mais tardia que a maioria dos tumores testiculares: Os indivíduos afetados geralmente têm mais de 65 anos de idade. Em contraste com o seminoma clássico, este é um tumor de crescimento lento que não produz metástases e conseqüentemente o prognóstico é excelente. Em contraste com os seminomas típicos, os seminomas espermatocíticos não possuem linfócitos, granulomas, sinciciotrofblastos, locais de origem extratesticular, mistura com outros

tumores de células germinativas e associação com ITGCN (ver “Aspectos Clínicos dos Tumores Testiculares”, discutidos mais adiante).

Morfologia. Macroscopicamente, o seminoma espermatocítico tende a apresentar uma superfície de corte mole, acinzentada e pálida que algumas vezes revela cistos mucoides. Os seminomas espermatocíticos contêm três populações celulares, todas mescladas: (1) células de tamanho médio, as mais numerosas, contendo um núcleo redondo e citoplasma eosinofílico; (2) células menores com uma borda estreita de citoplasma eosinofílico semelhante aos espermátocitos secundários; e (3) células gigantes dispersas, uninucleadas ou multinucleadas. A cromatina em algumas células de tamanho intermediário é semelhante à observada na fase meiótica de espermátocitos não neoplásicos (cromatina em espirema).

Carcinoma Embrionário

Os carcinomas embrionários ocorrem principalmente no grupo etário de 20 a 30 anos. Estes tumores são mais agressivos que os seminomas.

Morfologia. Macroscopicamente, o tumor é menor que o seminoma e geralmente não substitui o testículo inteiro. Na superfície de corte, a massa frequentemente é variegada, pouco demarcada nas margens e pontilhada por focos de hemorragia ou necrose ([Fig. 21-25](#)). A extensão através da túnica albugínea para o epidídimo ou o cordão ocorre frequentemente. **Histologicamente as células crescem em padrões alveolares ou tubulares, algumas vezes com convoluções papilares** ([Fig. 21-26](#)). Os carcinomas embrionários não possuem as glândulas bem formadas com núcleos situados basalmente e citoplasma apical observadas nos teratomas. **Lesões mais indiferenciadas podem exibir lâminas de células.** As células neoplásicas possuem um aspecto epitelial, são grandes e anaplásicas e possuem núcleos hiper cromáticos com nucléolos proeminentes. Em contraste com o seminoma, as bordas celulares geralmente são indistintas e existe variação considerável no tamanho e na forma das células e dos núcleos. Figuras mitóticas e células gigantes tumorais são observadas frequentemente. Os carcinomas embrionários compartilham alguns marcadores com os seminomas, como OCT3/4 e PLAP, porém diferem por serem positivos para citoqueratina e CD30 e negativos para c-KIT. ⁷⁹

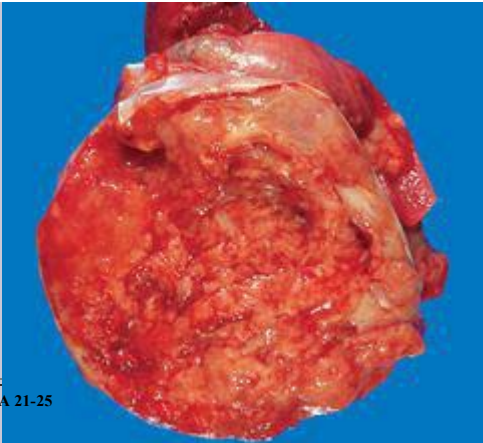


FIGURA 21-25

Carcinoma embrionário. Em contraste com o seminoma ilustrado na [Figura 21-23](#), o carcinoma embrionário é uma massa hemorrágica.

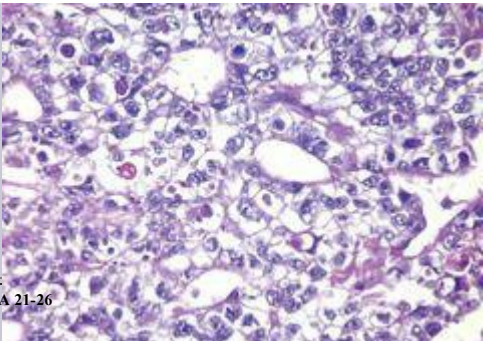


FIGURA 21-26

O carcinoma embrionário exibe lâminas de células não diferenciadas, assim como diferenciação glandular primitiva. Os núcleos são grandes e hiper cromáticos.

Tumor do Saco Vitelino

Também conhecido como *tumor do seio endodérmico*, o tumor do saco vitelino tem interesse porque é o tumor testicular mais comum em lactentes e crianças até 3 anos de idade. Neste grupo etário, apresenta um prognóstico muito bom. Em adultos, a forma pura deste tumor é rara; ao invés disso, elementos do saco vitelino frequentemente ocorrem em combinação com o carcinoma embrionário.

Morfologia. Macroscopicamente, o tumor é não encapsulado e ao corte transversal apresenta aspecto homogêneo, amarelo-esbranquiçado, mucinoso. Ao exame microscópico, caracteristicamente há uma rede rendada (reticular) de células cuboides ou achatadas de tamanho médio. Além disso, estruturas papilares, cordões sólidos de células e uma enormidade de outros padrões menos comuns podem ser encontrados. Em aproximadamente 50% dos tumores, estruturas semelhantes aos seios endodérmicos (corpos de Schiller-Duval) podem ser vistos; estes consistem em um centro mesodérmico com um capilar central e uma camada de células visceral e parietal semelhantes a glomérulos primitivos. Presentes no interior e no exterior do citoplasma estão glóbulos eosinofílicos, de aspecto hialino, no qual α -fetoproteína (AFP) e α_1 -antitripsina podem ser demonstradas por coloração imunocitoquímica. A presença de AFP nas células tumorais é altamente

característica e destaca sua diferenciação em células do saco vitelino.

Coriocarcinoma

O coriocarcinoma é uma forma altamente maligna de tumor testicular. Em sua forma “pura”, o coriocarcinoma é raro, constituindo menos de 1% de todos os tumores de células germinativas.

Morfologia. Frequentemente não causam aumento testicular e são detectados apenas como um pequeno nódulo palpável. Tipicamente, estes tumores são pequenos, raramente maiores que 5 cm de diâmetro. Hemorragia e necrose são extremamente comuns. Histologicamente, os tumores contêm dois tipos celulares ([Fig. 21-27](#)). As células sincitiotroblásticas são grandes e possuem muitos núcleos hiper cromáticos irregulares ou lobulares e um citoplasma vacuolado eosinofílico abundante. HCG pode ser demonstrada com facilidade no citoplasma. As células citotroblásticas são mais regulares e tendem a ser poligonais, com bordas distintas e citoplasma claro; crescem em cordões ou massas e possuem um núcleo único, razoavelmente uniforme. Mais detalhes anatômicos estão disponíveis na discussão destas neoplasias no trato genital feminino ([Cap. 22](#)).

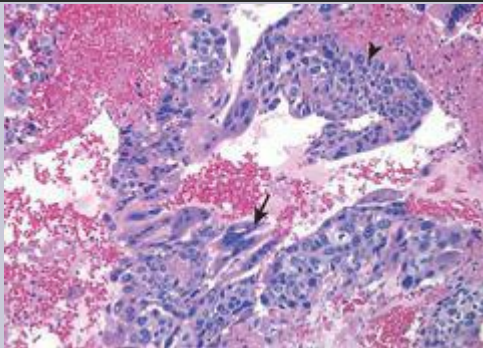


FIGURA 21-27

O coriocarcinoma exhibe células citotroblásticas claras (*cabeça da seta*) com núcleos

centrais e células sincitiotrofoblásticas (*seta*) com múltiplos núcleos escuros embutidos em um citoplasma eosinofílico. Hemorragia e necrose são observadas no *campo direito superior*.

Teratoma

A designação *teratoma* se refere a um grupo de tumores testiculares complexos que apresentam vários componentes celulares ou organoides semelhantes aos derivados normais de mais de uma camada germinativa. Podem ocorrer em qualquer idade desde a infância até a vida adulta. As formas puras de teratoma são razoavelmente comuns em lactentes e crianças, perdendo em frequência apenas para tumores do saco vitelino. Em adultos, teratomas puros são raros, constituindo 2% a 3% dos tumores de células germinativas. Contudo, a frequência de teratomas misturados a outros tumores de células germinativas corresponde a aproximadamente 45%.

Morfologia. Macroscopicamente, os teratomas em geral são grandes, variando de 5 a 10 cm de diâmetro. Uma vez que são compostos por vários tecidos, o aspecto macroscópico é heterogêneo, com áreas sólidas, algumas vezes cartilaginosas e císticas ([Fig. 21-28](#)). Hemorragia e necrose geralmente indicam mistura com carcinoma embrionário, coriocarcinoma ou ambos.

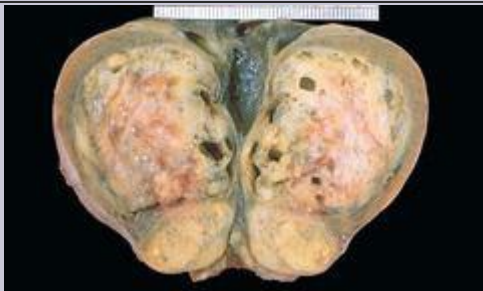

FIGURA 21-28

Teratoma do testículo. A superfície de corte variegada, com cistos reflete a multiplicidade dos tecidos encontrados histologicamente.

O **steratomas** são compostos por uma coleção caótica e heterogênea de células diferenciadas ou estruturas organoides, como tecido neural, feixes musculares, ilhas de cartilagem, agrupamentos de epitélio escamoso, estruturas semelhantes à glândula tireoide, epitélio brônquico ou bronquiolar e partes da parede intestinal ou substância cerebral, todos embutidos em um estroma fibroso ou mixoide ([Fig. 21-29](#)). Os elementos podem ser maduros (lembrando os diversos tecidos adultos) ou imaturos (compartilhando características histológicas com o tecido fetal ou embrionário). Os cistos dermóides e os cistos epidermóides constituem uma forma de teratoma comum no ovário ([Cap. 22](#)), porém rara no testículo. Ao contrário dos teratomas testiculares, possui um comportamento uniformemente benigno.

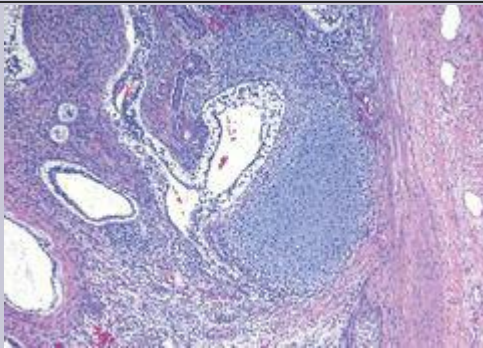


FIGURA 21-29

Teratoma do testículo consistindo em uma coleção desorganizada de glândulas, cartilagem, músculo liso e estroma imaturo.

Raramente, tumores malignos de células não germinativas podem ter origem em um teratoma. [80](#) Este fenômeno é citado como “teratoma com transformação maligna”, onde ocorre malignidade em derivados de uma ou mais camadas de células germinativas.

Portanto, pode haver um foco de carcinoma de células escamosas, adenocarcinoma secretor de mucina ou sarcoma. A importância de reconhecer uma malignidade de células não germinativas originada em um teratoma é que o componente de células não germinativas não responde à quimioterapia quando se dissemina para fora do testículo. Neste caso, a única esperança de cura reside na possibilidade de ressecção do tumor. Estas malignidades de células não germinativas possuem um isocromossomo 12p, semelhante aos tumores de células germinativas a partir dos quais são originados.

Em crianças, os teratomas maduros diferenciados geralmente seguem um curso benigno. *Em homens após a puberdade, todos os teratomas são considerados malignos*, capazes de comportamento metastático, independentemente de os elementos serem maduros ou imaturos. Consequentemente, não é crítico detectar a imaturidade em um teratoma testicular em um homem após a puberdade.

Tumores Mistos

Aproximadamente 60% dos tumores testiculares são compostos por mais de um padrão “puro”. Misturas comuns incluem: teratomas, carcinomas embrionários e tumores do saco vitelino; seminoma com carcinoma embrionário; e carcinoma embrionário com teratoma (*teratocarcinoma*). Na maioria dos casos o prognóstico é agravado pela inclusão de um elemento mais agressivo.

Aspectos Clínicos dos Tumores Testiculares de Células Germinativas. Embora o aumento indolor do testículo seja um aspecto característico das neoplasias de células germinativas, qualquer massa testicular sólida deve ser considerada neoplásica até que se prove o contrário. A biópsia de uma neoplasia testicular está associada a um risco de derramamento do tumor, o que exigiria a excisão da pele escrotal além da orquiectomia. Consequentemente, a conduta padrão para uma massa testicular sólida consiste na orquiectomia radical, baseada na suposição de malignidade.

Os tumores testiculares possuem um modo de disseminação característico. A disseminação linfática é comum a todas as formas de tumores testiculares. Em geral, os linfonodos para-aórticos retroperitoneais são os primeiros envolvidos. A disseminação subsequente pode ocorrer para os linfonodos mediastinais e supraclaviculares. A disseminação hematogênica ocorre primariamente para os pulmões, porém fígado, cérebro e ossos também podem ser envolvidos. A histologia das metástases algumas vezes pode ser diferente da lesão testicular. Por exemplo, um carcinoma embrionário pode apresentar um quadro teratomatoso nos depósitos secundários. Como discutido anteriormente, uma vez que todos estes tumores são derivados de células germinativas pluripotentes, a aparente diferenciação “anterógrada” e “retrógrada” observada em diferentes locais não é totalmente surpreendente. Outra explicação para os padrões morfológicos diferentes em sítios primários e metastáticos é que os componentes menores no tumor primário que não respondem à quimioterapia sobrevivem, resultando no padrão metastático dominante.

Do ponto de vista clínico, os tumores do testículo são separados em duas categorias amplas:

seminoma e tumores de células germinativas não seminomatosos (NSGCTs). Os seminomas tendem a permanecer localizados no testículo por um longo tempo, e como consequência aproximadamente 70% apresentam estágio clínico I (ver adiante). Em contraste, aproximadamente 60% dos homens com NSGCTs apresentam doença clínica avançada (estágios II e III). As metástases dos seminomas tipicamente envolvem os linfonodos. A extensão hematogênica ocorre mais tarde no curso da disseminação. NSGCTs não apenas sofrem metástase antes, mas também utilizam a via hematogênica com maior frequência. O raro coriocarcinoma puro é o NSGCT mais agressivo. Pode não causar qualquer aumento testicular, mas ao contrário se dissemina predominantemente e rapidamente pela corrente sanguínea. Portanto, pulmões e fígado são envolvidos precocemente em virtualmente todos os casos. Do ponto de vista terapêutico, os seminomas são extremamente radiosensíveis, enquanto NSGCTs são relativamente riorresistentes. *Resumindo, em comparação aos seminomas, NSGCTs são biologicamente mais agressivos e em geral apresentam um prognóstico mais limitado.*

Nos Estados Unidos, são definidos três estágios clínicos de tumores testiculares:

Estágio I: tumor confinado ao testículo, epidídimo ou cordão espermático.

Estágio II: disseminação à distância confinada aos linfonodos retroperitoneais abaixo do diafragma.

Estágio III: metástases além dos linfonodos retroperitoneais ou acima do diafragma.

Os tumores de células germinativas do testículo frequentemente secretam hormônios polipeptídicos e algumas enzimas que podem ser detectadas no sangue por ensaios sensíveis. ⁸¹ Estes marcadores biológicos incluem HCG, AFP e lactato desidrogenase, que são valiosos no diagnóstico e tratamento do câncer testicular. A elevação da lactato desidrogenase está correlacionada à massa de células tumorais e fornece uma ferramenta para avaliar a carga tumoral. Uma elevação acentuada dos níveis séricos de AFP ou HCG é produzida por tumores do saco vitelino e por elementos do coriocarcinoma, respectivamente. Estes dois marcadores estão elevados em mais de 80% dos indivíduos com NSGCT no momento do diagnóstico. Como explicado anteriormente, cerca de 15% dos seminomas apresentam células gigantes sincitiotrofoblásticas e elevação mínima dos níveis de HCG, o que não afeta o prognóstico. No contexto de tumores testiculares, o valor dos marcadores séricos é quádruplo:

Na avaliação das massas testiculares.

No estadiamento de tumores testiculares de células germinativas. Por exemplo, após orquiectomia, a elevação persistente das concentrações de HCG ou AFP indica doença em estágio II, mesmo que os linfonodos pareçam ter tamanho normal em estudos de imagem.

Na avaliação da carga tumoral.

No monitoramento da resposta à terapia. Após erradicação dos tumores, ocorre uma queda rápida nos níveis séricos de AFP e HCG. Com medidas seriais, frequentemente é possível prever a recorrência antes que os pacientes se tornem sintomáticos ou desenvolvam qualquer outro sinal clínico de recorrência.

A terapia e o prognóstico dos tumores testiculares dependem em grande parte do estágio clínico e do tipo histológico. O seminoma, que é extremamente radiosensível e tende a permanecer localizado por longos períodos, apresenta melhor prognóstico. Mais de 95% dos pacientes com doença em estágio I e II podem ser curados. Entre os NSGCTs, o subtipo histológico não

influencia o prognóstico de modo significativo, e conseqüentemente são tratados como um grupo. Aproximadamente 90% dos pacientes com NSGCTs podem obter remissão completa com uma quimioterapia agressiva e a maioria pode ser curada. O coriocarcinoma puro apresenta um prognóstico reservado. Contudo, quando este constitui um componente menor de um tumor de células germinativas misto, o prognóstico é afetado de um modo menos adverso. Em todos os tumores testiculares, as metástases à distância, se presentes, geralmente ocorrem dentro dos primeiros 2 anos após o tratamento.

Tumores do Estroma Gonadal-Cordão Sexual

Como indicado na [Tabela 21-5](#), os tumores do estroma gonadal – cordão sexual são subclassificados com base em sua suposta histogênese e diferenciação. Os dois membros mais importantes deste grupo – os tumores de células de Leydig e tumores de células de Sertoli – são descritos aqui. Detalhes sobre outros tumores deste grupo podem ser encontrados em uma revisão. [82](#)

Tumores de Células de Leydig

Os tumores de células de Leydig são particularmente interessantes, porque elaboram andrôgenos e em alguns casos tanto andrôgenos quanto estrôgenos, e até mesmo corticosteroides. [83.84](#) Podem surgir em qualquer idade, embora a maioria dos casos ocorra entre 20 e 60 anos. Como ocorre com outros tumores testiculares, a característica de apresentação mais comum é a tumefação testicular, porém, em alguns pacientes, ginecomastia pode ser o primeiro sintoma. Em crianças, efeitos hormonais, manifestados primariamente como precocidade sexual, são as características dominantes.

Morfologia. Estas neoplasias formam nódulos circunscritos, geralmente com menos de 5 cm de diâmetro. Possuem uma superfície de corte homogênea, marrom-dourada, distinta. Histologicamente, as células de Leydig neoplásicas costumam ser notavelmente semelhantes a seus equivalentes normais pelo fato de serem grandes e redondas ou poligonais e possuir um citoplasma eosinofílico granular abundante com um núcleo central redondo. O citoplasma frequentemente contém grânulos lipídicos, vacúolos ou o pigmento lipofuscina, e, mais caracteristicamente, cristaloides de Reinke em forma de bastão ocorrem em aproximadamente 25% dos tumores. Aproximadamente 10% dos tumores em adultos são invasivos e produzem metástases; a maioria é benigna.

Tumores de Células de Sertoli

A maioria dos tumores de células de Sertoli é hormonalmente silenciosa e se apresenta como uma massa testicular. [85](#)

Morfologia. Estas neoplasias aparecem como nódulos firmes e pequenos com uma superfície de corte homogênea cinza-esbranquiçada a amarela. Histologicamente as células

tumorais são organizadas em trabéculas distintas que tendem a formar estruturas semelhantes a cordões e túbulos. A maioria dos tumores de células de Sertoli é benigna, mas ocasionalmente os tumores (~10%) seguem um curso maligno.

Gonadoblastoma

Os gonadoblastomas são neoplasias raras contendo uma mistura de células germinativas e elementos do estroma gonadal, que quase sempre surgem nas gônadas com alguma forma de disgenesia testicular (discutida anteriormente). Em alguns casos, o componente de células germinativas torna-se maligno, originando um seminoma.

Linfoma Testicular

Embora seja um tumor raro do testículo, o linfoma testicular está incluído aqui porque os pacientes afetados apresentam apenas uma massa testicular, mimetizando outros tumores testiculares mais comuns. Linfomas não Hodgkin agressivos representam 5% das neoplasias testiculares, e *constituem a forma mais comum de neoplasias testiculares em homens acima de 60 anos de idade*. Na maioria dos casos, a doença já está disseminada no momento da detecção. Os linfomas testiculares mais comuns, em ordem decrescente de frequência, são o linfoma difuso de células B grandes, Linfoma de Burkitt e o linfoma de células NK/T extranodal positivo para EBV ([Cap. 13](#)). Pacientes com linfomas testiculares possuem maior incidência de envolvimento do sistema nervoso central que aqueles com tumores semelhantes localizados em outras partes.

LESÕES DIVERSAS DA TÚNICA VAGINAL

Deve ser feita uma breve menção à túnica vaginal, que é uma superfície revestida por mesotélio exterior ao testículo que pode acumular o líquido seroso (*hidrocele*) causando aumento considerável da bolsa escrotal. Por transiluminação, geralmente é possível definir o aspecto claro e translúcido do líquido contido. As bolsas de hidrocele frequentemente são revestidas por células mesoteliais. Raramente, também podem ser observados mesoteliomas malignos originados na túnica vaginal.

Hematocele indica a presença de sangue na túnica vaginal. É uma condição rara, geralmente encontrada apenas quando ocorre trauma direto ao testículo ou torção do testículo com sufusão hemorrágica para a túnica vaginal circundante ou em doenças hemorrágicas associadas a diáteses hemorrágicas difusas. *Quilocoele* se refere ao acúmulo de linfa na túnica e quase sempre é encontrada em pacientes com elefantíase que apresentam obstrução linfática grave e difusa causada, por exemplo, por filariose ([Cap. 8](#)). *Espermatocele* se refere a um pequeno acúmulo cístico de sêmen em ductos eferentes dilatados ou ductos da rete testis. *Varicocele* é uma veia dilatada no cordão espermático. As varicoceles podem ser assintomáticas, mas foram implicadas em alguns homens como um fator que contribui para a infertilidade. Podem ser corrigidas por reparo cirúrgico.

Próstata

No adulto normal, a próstata pesa aproximadamente 20 g. A próstata é um órgão retroperitoneal que envolve o colo da bexiga e a uretra e não possui uma cápsula distinta. No adulto, o parênquima prostático pode ser dividido em quatro zonas ou regiões biologicamente e anatomicamente distintas: as zonas periférica, central e de transição, e a região do estroma fibromuscular anterior (Fig. 21-30) ⁸⁷. Os tipos de lesões proliferativas são diferentes em cada região. Por exemplo, a maioria das hiperplasias surge na zona de transição, enquanto a maioria dos carcinomas é originada na zona periférica.

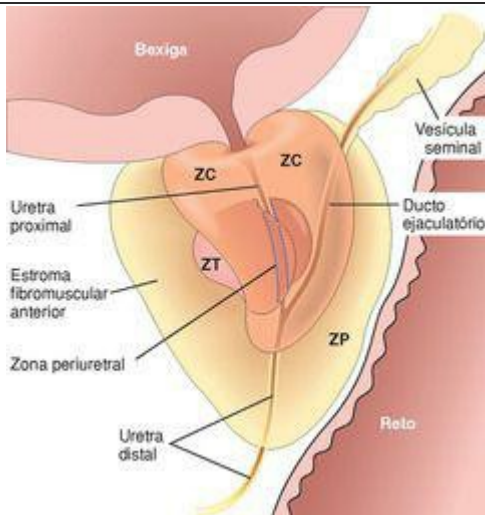


FIGURA 21-30

Próstata adulta. A próstata normal contém várias regiões distintas, incluindo uma zona central (ZC), uma zona periférica (ZP), uma zona de transição (ZT) e uma zona periuretral. A

maioria dos carcinomas surge nas glândulas periféricas do órgão e pode ser palpada durante o exame digital do reto. A hiperplasia nodular, em contraste, surge em glândulas de localização mais central e tem maior probabilidade de produzir obstrução urinária mais precocemente que o carcinoma.

Histologicamente, a próstata é composta por glândulas revestidas por duas camadas de células: uma camada basal de epitélio cuboide baixo coberta por uma camada de células secretoras colunares (Fig. 21-31). Em muitas áreas existem pequenas dobras papilares do epitélio. Estas glândulas são separadas por um estroma fibromuscular abundante. Os andrógenos testiculares controlam o crescimento e a sobrevivência das células prostáticas. A castração provoca atrofia da próstata causada por apoptose difusa.

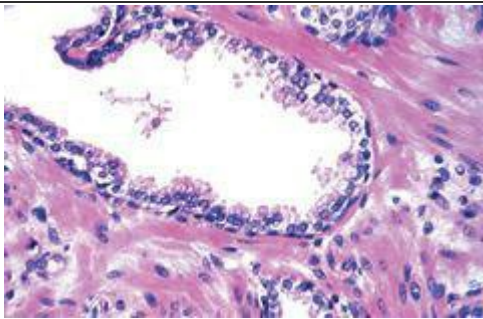


FIGURA 21-31

Glândula prostática benigna com uma camada de células basais e células secretoras.

Apenas três processos patológicos afetam a glândula prostática com frequência suficiente para merecer uma discussão: inflamação, aumento nodular benigno e tumores. Destes três, os aumentos nodulares benignos são de longe os mais comuns e ocorrem com tanta frequência na idade avançada que quase podem ser considerados como um processo “normal” do

envelhecimento. O carcinoma prostático também é uma lesão extremamente comum em homens e, portanto, merece um exame cuidadoso. Iniciaremos nossa discussão com a consideração dos processos inflamatórios.

INFLAMAÇÃO

A prostatite pode ser dividida em várias categorias: prostatite bacteriana aguda e crônica, prostatite abacteriana crônica e prostatite granulomatosa.

A prostatite bacteriana aguda tipicamente resulta de bactérias semelhantes às que causam as infecções do trato urinário. Portanto, a maioria dos casos é causada por diversas cepas de *E. coli*, outros bastonetes Gram-negativos, enterococos e estafilococos. Os organismos são implantados na próstata geralmente por refluxo intraprostático de urina da uretra posterior ou da bexiga urinária, mas ocasionalmente são implantados na próstata por vias linfo-hematogênicas, a partir de focos de infecção distantes. A prostatite algumas vezes segue manipulações cirúrgicas da uretra ou da própria glândula prostática, como cateterização, cistoscopia, dilatação uretral ou procedimentos de ressecção na próstata. Clinicamente, a prostatite bacteriana aguda está associada a febre, calafrios e disúria. Ao exame retal, a próstata é extremamente sensível e mole. O diagnóstico pode ser estabelecido por cultura de urina e pelas características clínicas.

A prostatite bacteriana crônica é difícil de diagnosticar e tratar. Pode apresentar dor lombar, disúria e desconforto perineal e suprapúbico. Alternativamente, pode ser virtualmente assintomática. *Os pacientes frequentemente têm uma história de infecções recorrentes do trato urinário (cistite, uretrite) causadas pelo mesmo organismo.* Uma vez que a maioria dos antibióticos penetra pouco na próstata, as bactérias encontram um porto seguro no parênquima e constantemente semeiam o trato urinário. O diagnóstico de prostatite bacteriana crônica depende da demonstração de leucocitose em secreções prostáticas obtidas por expressão, juntamente com culturas bacterianas positivas. Na maioria dos casos, não há um ataque agudo antecedente e a doença aparece de modo insidioso e sem provocação óbvia. Os organismos implicados são os mesmos citados como causa de prostatite aguda.

A prostatite abacteriana crônica é a forma mais comum de prostatite observada atualmente. *Clinicamente, é indistinguível da prostatite bacteriana crônica. Contudo, não há história de infecção recorrente do trato urinário.* As secreções prostáticas obtidas por expressão da glândula contêm mais de 10 leucócitos por campo de alta potência, porém as culturas bacterianas são uniformemente negativas.

A prostatite granulomatosa pode ser específica, quando um agente infeccioso etiológico pode ser identificado ou inespecífica.⁸⁸ Nos Estados Unidos, a causa mais comum está relacionada à instilação de BCG na bexiga para o tratamento de câncer de bexiga superficial, discutido anteriormente neste capítulo.^{89,90} O BCG é uma cepa de micobactéria atenuada que origina um quadro histológico indistinguível do observado na tuberculose sistêmica. Contudo, neste contexto, o achado de granulomas na próstata não tem importância clínica e não exige tratamento. A prostatite granulomatosa fúngica tipicamente é observada apenas em hospedeiros imunocomprometidos. A prostatite granulomatosa inespecífica é relativamente comum e representa uma reação a secreções de ductos e ácinos prostáticos rompidos.⁹¹ Embora alguns destes homens apresentem uma história recente de infecção do trato urinário, não são observadas bactérias no tecido na prostatite granulomatosa inespecífica.

Morfologia. A **prostatite aguda** pode aparecer como pequenos abscessos disseminados como áreas grandes e coalescentes de necrose focal ou como edema difuso, congestão e supuração mole de toda a glândula.

Em homens com sintomas de prostatite aguda ou crônica, biópsias ou amostras cirúrgicas raramente são examinadas microscopicamente porque a doença é diagnosticada com base nos achados clínicos e laboratoriais. Na verdade, a biópsia em homens com prostatite aguda está contraindicada, uma vez que pode provocar sepse. É comum observar evidências histológicas de inflamação aguda ou crônica em amostras de próstatas removidas cirurgicamente em homens sem sintomas clínicos de prostatite aguda ou crônica. Nestes casos, agentes infecciosos etiológicos ainda precisam ser identificados.⁹² Para não haver confusão com as síndromes clínicas de prostatite aguda e crônica, estas amostras de próstata ao invés disso são diagnosticadas em termos descritivos como exibindo “inflamação aguda” ou “inflamação crônica” e não como “prostatite”.

AUMENTO BENIGNO

Hiperplasia Prostática Benigna (HPB) ou Hiperplasia Nodular

HPB é um distúrbio extremamente comum em homens acima de 50 anos de idade. ⁹⁴É caracterizada por hiperplasia do estroma prostático e das células epiteliais, resultando na formação de nódulos grandes, razoavelmente distintos na região periuretral da próstata. Quando suficientemente grandes, os nódulos comprimem e estreitam o canal uretral, causando obstrução parcial ou às vezes virtualmente completa da uretra.

Incidência. A evidência histológica de HPB pode ser observada em aproximadamente 20% dos homens de 40 anos de idade, um número que aumenta para 70% aos 60 anos e para 90% aos 80 anos. Contudo, não existe uma correlação direta entre as alterações histológicas e os sintomas clínicos. Apenas 50% dos indivíduos que apresentam evidência microscópica de HPB possuem um aumento clinicamente detectável da próstata e, destes indivíduos, apenas 50% desenvolvem sintomas clínicos. A HPB é um problema de enorme magnitude, com aproximadamente 30% dos homens brancos norte-americanos com mais de 50 anos de idade apresentando sintomas moderados a graves.

Etiologia e Patogenia. Apesar do fato de que existe um maior número de células epiteliais e componentes estromais na área periuretral da próstata, não há evidência clara de aumento da proliferação das células epiteliais na HPB humana. Ao invés disso, acredita-se que o principal componente do processo “hiperplásico” seja um prejuízo da morte celular. Foi proposto que ocorra uma redução geral na taxa de morte celular, resultante do acúmulo de células senescentes na próstata. ⁹⁴De acordo com isto, os andrógenos (discutidos abaixo), que são necessários para o desenvolvimento de HPB, podem não apenas aumentar a proliferação celular, mas também inibir a morte celular.

O principal andrógeno na próstata, constituindo 90% dos andrógenos prostáticos totais, é a diidrotestosterona (DHT). Ela é formada na próstata a partir da conversão da testosterona pela enzima 5 α -redutase tipo 2. ⁹³⁹⁴⁹⁵ and ⁹⁶ Esta enzima está localizada quase totalmente nas células estromais; células epiteliais da próstata não contêm a 5 α -redutase tipo 2, com exceção de algumas poucas células basais. *Portanto, as células estromais são responsáveis pelo crescimento prostático dependente de andrógeno.* A 5 α -redutase tipo 1 não é detectada na próstata ou está presente em níveis muito baixos. Contudo, esta enzima pode produzir DHT a partir de testosterona no fígado e na pele e a DHT circulante pode agir na próstata por um mecanismo endócrino.

A DHT se liga ao receptor de andrógeno nuclear (AR) presente em células prostáticas estromais e epiteliais. DHT é mais potente que a testosterona porque possui maior afinidade por AR e forma um complexo mais estável com o receptor. A ligação de DHT com AR ativa a transcrição dos genes dependentes de andrógenos. DHT não é um mitógeno direto para células prostáticas, ao invés disso uma transcrição genética mediada por DHT resulta em maior produção de vários fatores do crescimento e seus receptores. Os mais importantes são os membros da família do fator de crescimento de fibroblastos (FGF), particularmente FGF-7 (fator de crescimento de queratinócitos; [Cap. 3](#)). FGF-7, produzido pelas células estromais, provavelmente é o fator mais importante na mediação da regulação parácrina do crescimento prostático estimulado por

andrógenos. Outros fatores do crescimento produzidos na HPB são os FGFs 1 e 2, e TGF β , que promovem a proliferação de fibroblastos. Embora a causa final da HPB seja desconhecida, acredita-se que os fatores de crescimento induzidos por DHT atuam aumentando a proliferação das células estromais e diminuindo morte das células epiteliais.

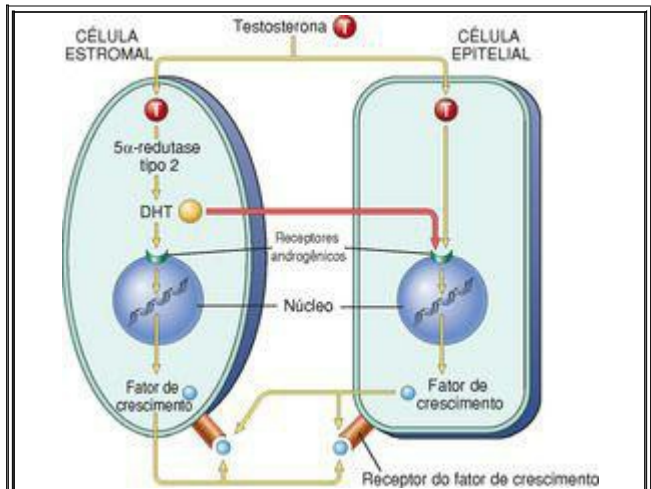


FIGURA 21-32.

Esquema simplificado da patogênese da hiperplasia prostática. O papel central das células estromais na geração de diidrotestosterona (DHT) deve ser observado. DHT também pode ser produzida na pele e no fígado pela 5 α -redutase tipos 1 e 2.

Morfologia. Em um caso usual de aumento prostático, a próstata pesa entre 60 e 100 g. A hiperplasia nodular da próstata é originada quase exclusivamente no aspecto interno da glândula prostática (zona de transição). Os nódulos iniciais são compostos quase totalmente por células estromais e mais tarde surgem nódulos predominantemente epiteliais. A partir de sua origem nesta localização estratégica, os aumentos nodulares podem progredir até as paredes laterais da uretra, chegando a comprimi-las e formando um orifício em forma de

fenda ([Fig. 21-33](#)). Em alguns casos, o aumento nodular pode se projetar para cima até o assoalho da uretra como uma massa hemisférica diretamente abaixo da mucosa uretral, o que é chamado pelos clínicos de **hipertrofia do lóbulo mediano**.

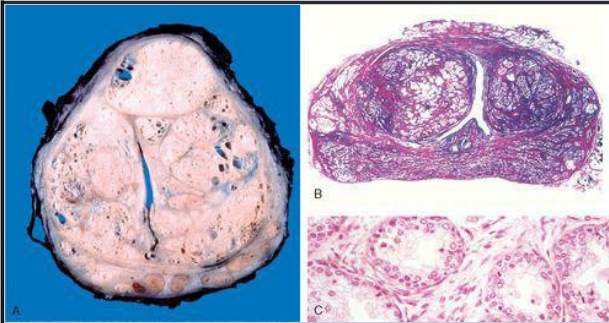


FIGURA 21-33

Hiperplasia prostática nodular. **A**, nódulos bem definidos de HPB comprimem a uretra em uma luz em forma de fenda. **B**, Uma visão microscópica de toda a montagem da próstata mostra nódulos de glândulas hiperplásicas nos dois lados da uretra. **C**, Em grande aumento, a população celular dupla característica: a camada colunar interna e a camada externa de células basais achatadas podem ser vistas.

No corte transversal, os nódulos variam em cor e consistência. Em nódulos que contêm principalmente glândulas, o tecido é amarelo-rosado, de consistência mole e um líquido prostático branco leitoso vaza para fora destas áreas. Em nódulos compostos primariamente por estroma fibromuscular, cada nódulo é cinza-pálido e duro, não apresenta exsudação de fluido e é demarcado de modo menos claro em relação ao tecido prostático circundante não envolvido. Embora os nódulos não possuam cápsulas reais, o tecido prostático circundante comprimido cria um plano de clivagem ao seu redor.

Microscopicamente, a característica típica de HPB é a nodularidade ([Fig. 21-33B](#)). A composição dos nódulos varia de nódulos fibromusculares puramente estromais a nódulos

fibroepiteliais com predominância glandular. A proliferação glandular assume a forma de agregados de glândulas cisticamente dilatadas pequenas ou grandes, revestidas por duas camadas, um epitélio colunar interno e um cuboide ou achatado externo (Fig. 21-33C). O diagnóstico da HPB geralmente não pode ser feito na biópsia por agulha, uma vez que a histologia dos nódulos glandulares ou glandulares-estromais mistos da HPB não pode ser apreciada em amostras limitadas. Além disso, as biópsias por agulha tipicamente não obtêm amostras da zona de transição onde ocorre HPB. Ocasionalmente focos de metaplasia escamosa reativa que mimetizam histologicamente o carcinoma urotelial podem ser observados em locais adjacentes a infartos prostáticos em próstatas com HPB proeminente.

Aspectos Clínicos. A fisiopatologia da HPB é complexa e envolve muitos fatores. O maior tamanho da glândula e a contração mediada pelos músculos lisos da próstata causa obstrução ureteral. O aumento da resistência ao fluxo urinário provoca hipertrofia e distensão da bexiga, acompanhada por retenção urinária. A incapacidade de esvaziar completamente a bexiga cria um reservatório de urina residual que é uma fonte comum de infecção. Os pacientes apresentam aumento da frequência urinária, noctúria, dificuldade em iniciar e interromper o fluxo de urina, gotejamento por refluxo, disúria (micção dolorosa) e apresentam maior risco de desenvolver infecções bacterianas da bexiga e dos rins. Em muitos casos, retenção urinária aguda e súbita aparece por motivos desconhecidos e requer cateterização de emergência.

Os casos leves de HPB podem ser tratados sem terapia médica ou cirúrgica, por exemplo, com a diminuição da ingestão de líquidos, especialmente antes de dormir; moderação da ingestão de álcool e produtos contendo cafeína e seguindo-se programas de micção cronometrada. A terapia médica mais comumente usada e efetiva para os sintomas relacionados a HPB consiste nos α -bloqueadores, que diminuem o tônus da musculatura lisa prostática pela inibição dos receptores de α_1 -adrenérgicos. [97,98](#) Outra terapia farmacológica comum se destina a diminuir os sintomas pela redução física da próstata com um agente inibidor da síntese de DHT. Os inibidores da 5- α -redutase estão nesta categoria. Para casos moderados a graves, resistentes à terapia médica, existe uma grande variedade de procedimentos mais invasivos. A ressecção transuretral da próstata (TURP) tem sido o padrão ouro em termos de redução dos sintomas, melhora das taxas de fluxo e diminuição da urina residual pós-miccional. Está indicada como terapia de primeira linha em algumas circunstâncias, como retenção urinária recorrente. Como resultado de sua morbidade e custo, procedimentos alternativos foram desenvolvidos. Estes incluem ultrassom focalizado de alta intensidade, terapia a laser, hipertermia, eletrovaporização transuretral, ablação por agulha e transuretral usando radiofrequência. A hiperplasia nodular não é considerada uma lesão pré-maligna.

TUMORES

Adenocarcinoma

O adenocarcinoma da próstata é a forma mais comum de câncer em homens, representando 29% dos casos de câncer nos Estados Unidos em 2007. ⁹⁹ Contudo, o câncer de próstata está associado ao câncer colorretal em termos de mortalidade por câncer, causando 9% das mortes por câncer nos Estados Unidos em 2007. Existe a probabilidade de uma em seis ao longo da vida de receber um diagnóstico de câncer de próstata. Nos últimos 20 anos, houve uma queda significativa na mortalidade por câncer de próstata. Este é um dos tumores mais notáveis, exibindo uma grande variedade de comportamentos clínicos que variam de cânceres letais muito agressivos até cânceres insignificantes descobertos acidentalmente.

Incidência. O câncer da próstata tipicamente é uma doença de homens acima de 50 anos de idade. Contudo, em homens que apresentam maior risco (ver “Etiologia”), recomenda-se que a triagem para câncer de próstata seja iniciada aos 40 anos. Também deve ser considerada a triagem de todos os homens aos 40 anos e novamente aos 45 para detectar casos raros de homens jovens com câncer de próstata antes que a doença se torne incurável. A incidência do câncer de próstata na necropsia é bastante alta. Ela aumenta de 20% em homens na faixa dos 50 para aproximadamente 70% em homens entre 70 e 80 anos de idade. Existem algumas diferenças nacionais e raciais notáveis e intrigantes na incidência da doença. ¹⁰⁰ O câncer prostático é raro em asiáticos e ocorre mais frequentemente entre negros. Além dos fatores hereditários, o ambiente desempenha um papel importante, como evidenciado pela elevação da incidência da doença em japoneses imigrantes para os Estados Unidos, embora não tão próxima do nível de americanos nativos. Além disso, à medida que a dieta na Ásia tem se tornado ocidentalizada, a incidência de câncer de próstata clinicamente significativo nesta região do mundo parece estar aumentando. Ainda não está claro se isto é decorrente de fatores dietéticos ou outras alterações do estilo de vida.

Etiologia e Patogenia. Nosso conhecimento sobre a causa do câncer de próstata está longe de ser completo. Suspeita-se que vários fatores, incluindo idade, raça, história familiar, níveis hormonais e influências ambientais tenham papel importante. A maior incidência desta doença após a migração de uma região de baixa incidência para outra de alta incidência é compatível com o papel de influências ambientais. Existem muitos fatores ambientais propostos, mas nenhum foi comprovado como causador. Por exemplo, o maior consumo de gorduras foi implicado. Outros produtos dietéticos suspeitos de prevenir ou retardar o desenvolvimento de câncer de próstata incluem os licopenos (encontrados em tomates), selênio, produtos de soja e vitamina D. ¹⁰¹

Os andrógenos desempenham um papel importante no câncer de próstata. Como seus equivalentes normais, o crescimento e a sobrevivência das células do câncer de próstata dependem de andrógenos, que se ligam ao receptor androgênico (AR) e induzem a expressão de genes pró-crescimento e pró-sobrevivência. É interessante observar, em relação às diferenças no risco de câncer de próstata entre as raças, que o gene de AR relacionado ao cromossomo X contém uma sequência polimorfa composta por repetições do códon CAG (que codifica a glutamina). Expansões muito grandes desta extensão de CAGs causam um distúrbio neurodegenerativo raro, a doença de Kennedy, caracterizada por câibras musculares e fraqueza. Contudo, mesmo em

indivíduos normais, existe variação suficiente na extensão de repetições CAG para afetar a função de AR. ARs com extensões mais curtas de poliglutamina apresentam maior sensibilidade aos andrógenos. As repetições mais curtas de poliglutamina são encontradas em geral em afro-americanos, enquanto caucasianos possuem uma extensão intermediária e os asiáticos possuem a mais longa, o que corresponde à incidência e à mortalidade por câncer de próstata nestes grupos. Mais diretamente, a extensão das repetições está inversamente relacionada à frequência na qual o câncer de próstata se desenvolve em modelos murinos. [102](#)

A importância dos andrógenos na manutenção do crescimento e sobrevivência das células do câncer de próstata pode ser observada no efeito terapêutico da castração ou do tratamento com antiandrogênicos, que geralmente induzem regressão da doença. Infelizmente, *a maioria dos tumores eventualmente se torna resistente ao bloqueio androgênico*. Os tumores escapam por uma variedade de mecanismos, incluindo uma hipersensibilidade em níveis baixos de andrógeno (por exemplo, amplificação do gene de AR), mutações em AR que permitem sua ativação por ligandos não androgênicos e outras mutações ou alterações epigenéticas que ativam as vias de sinalização alternativas, que podem evitar completamente a necessidade de AR. [103](#) Entre estas últimas estão as alterações que promovem um aumento da ativação da via de sinalização P1-3 quinase/AKT, que é observada mais frequentemente em tumores que se tornaram resistentes à terapia antiandrogênica.

Existe um grande interesse no papel de outros *polimorfismos hereditários* no desenvolvimento do câncer de próstata. [104105106107](#) and [108](#) Em comparação aos homens sem história familiar, aqueles que possuem parentes de primeiro grau com câncer de próstata apresentam o dobro de risco e aqueles com dois parentes de primeiro grau possuem cinco vezes o risco de desenvolver câncer de próstata. Homens com uma história familiar forte de câncer de próstata também tendem a desenvolver a doença em idade mais precoce. Homens com mutações nas linhas germinativas do supressor de tumor *BRCA2* possuem um risco 20 vezes maior de desenvolver câncer de próstata, mas a vasta maioria dos cânceres de próstata familiares são decorrentes de variações em outros locos, que conferem um pequeno aumento no risco de câncer. Estudos de associação familiar e de genoma identificaram vários locos associados ao risco, incluindo um no 8q24 que parece aumentar seletivamente o risco entre homens afro-americanos. [108](#) De possível interesse, vários genes propostos nestas regiões estão envolvidos na imunidade inata, levando à especulação de que a inflamação pode preparar o cenário para o desenvolvimento do carcinoma prostático, como foi demonstrado com relação a outros cânceres humanos ([Cap. 7](#)).

Outros trabalhos focalizam o papel de mutações somáticas adquiridas e alterações epigenéticas específicas para o tumor. Um tipo muito comum de mutação somática no câncer de próstata origina *reorganizações cromossômicas que justapõem a sequência de codificação do gene de um fator de transcrição da família ETS (mais comumente ERG ou ETV1) próximo a um promotor TMPRSS2 regulado por andrógeno*. [110](#) Estas reorganizações colocam o gene ETS envolvido sob o controle do promotor *TMPRSS2* e provocam sua superexpressão de modo dependente de andrógenos. A superexpressão dos fatores de transcrição ETS torna as células epiteliais prostáticas normais mais invasivas, possivelmente pela suprarregulação de metaloproteases da matriz. Além disso, tumores com genes ETS reorganizados possuem algumas características morfológicas distintas [111](#) e uma assinatura de expressão genética diferente daqueles que não

possuem reorganizações do gene ETS, [112](#) sugerindo que as reorganizações genéticas ETS definem uma subclasse molecular específica do câncer de próstata. As reorganizações ETS também podem ter implicações para triagem e diagnóstico precoce do câncer de próstata, uma vez que é possível detectar genes de fusão ETS na urina usando ensaios de PCR sensíveis.

A alteração epigenética mais comum no câncer de próstata é a hipermetilação no gene da glutatona S-transferase (*GSTP1*) que infrarregula a expressão de *GSTP1*. O gene *GSTP1* está localizado no cromossomo 11q13 e é uma parte importante da via que previne a lesão decorrente de uma grande variedade de carcinógenos. [113](#) Outros genes silenciados por modificações epigenéticas em um subgrupo de cânceres de próstata incluem vários genes supressores de tumor, incluindo *PTEN*, *RB*, *p16/INK4a*, *MLH1*, *MSH2* e *APC*.

Além do antígeno prostático específico (PSA, discutido a seguir), surgiram outros genes e proteínas que podem servir como marcadores biológicos do câncer de próstata e alguns destes parecem desempenhar um papel direto na biologia da doença. Três marcadores dignos de nota são o EZH-2 (amplificador de zeste-2), alfa-metilacil-CoA racemase (AMACR) e *PCA3*. Os cânceres de próstata exibem uma perda relativamente frequente de E-caderina, [114](#) uma proteína de adesão que também é infrarregulada no carcinoma em anel de sinete invasivo do estômago e no carcinoma lobular da mama. A perda de E-caderina em células de câncer de próstata está associada à expressão de altos níveis de EZH-2, um repressor da transcrição que pode contribuir para a progressão do câncer de próstata. [115](#) AMACR, uma enzima envolvida na beta-oxidação de aminoácidos de cadeia ramificada, é seletivamente suprarregulada no câncer de próstata e sua possível lesão precursora em comparação à próstata normal (descrita abaixo), [116,117](#) assim como o *PCA3*, um gene no cromossomo 9q que parece codificar um RNA regulador. [118,119](#)

Presume-se que a partir da multiplicidade de anormalidades, o carcinoma prostático (como outros cânceres) é o produto de alguma combinação crítica de mutações somáticas adquiridas e alterações epigenéticas. Uma suposta lesão precursora, a neoplasia intraepitelial prostática (PIN), foi descrita. As próstatas contendo câncer possuem maior frequência e maior extensão de PIN, que frequentemente também é observada próxima ao câncer. Estudos revelaram que muitas das alterações moleculares observadas nos cânceres invasivos estão presentes em PIN (por exemplo, reorganizações envolvendo os genes ETS são encontradas em um subgrupo [120,121](#)), suportando fortemente o argumento de que PIN é o precursor do câncer invasivo. O que permanece incerto é se PIN inevitavelmente progride para câncer ou, ao invés disso, algumas vezes permanece latente ou até mesmo regride. [122](#)

Morfologia. Quando os termos “câncer de próstata” ou “adenocarcinoma prostático” são usados sem qualificações, eles se referem à variante comum ou acinar do câncer de próstata. Em aproximadamente 70% dos casos, o carcinoma da próstata surge na zona periférica da glândula, classicamente em uma localização posterior, onde pode ser palpável no exame retal ([Fig. 21-34](#)). Caracteristicamente, no corte transversal da próstata, o tecido neoplásico é granuloso e firme, mas quando incrustado no interior da substância prostática sua visualização pode ser extremamente difícil, sendo mais facilmente aparente à

palpação. A extensão local envolve mais frequentemente o tecido periprostático, as vesículas seminais e a base da bexiga urinária, o que pode resultar em obstrução ureteral na doença avançada. As primeiras metástases se disseminam pelos linfáticos inicialmente para os nodos obturadores e eventualmente para os nodos para-aórticos. A disseminação hematogênica ocorre principalmente para os ossos, em particular o esqueleto axial, porém algumas lesões são disseminadas amplamente para as vísceras. A disseminação visceral maciça é uma exceção, e não a regra. As metástases ósseas são tipicamente osteoblásticas e em homens apontam fortemente para câncer prostático ([Fig. 21-35](#)). Os ossos comumente envolvidos, em ordem descendente de frequência, são a coluna lombar, o fêmur proximal, a pelve, a coluna torácica e as costelas.

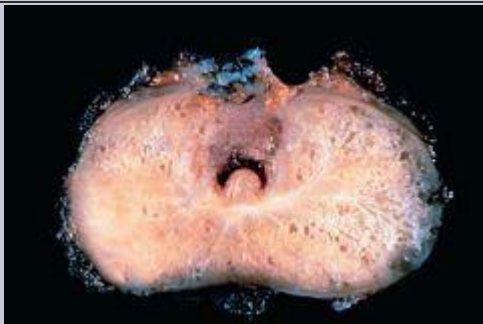

FIGURA 21-34

Adenocarcinoma da próstata. O tecido carcinomatoso é visto no aspecto posterior (*inferior esquerda*). Observar o tecido sólido mais branco do câncer em contraste com o aspecto esponjoso da zona periférica benigna do lado contralateral.

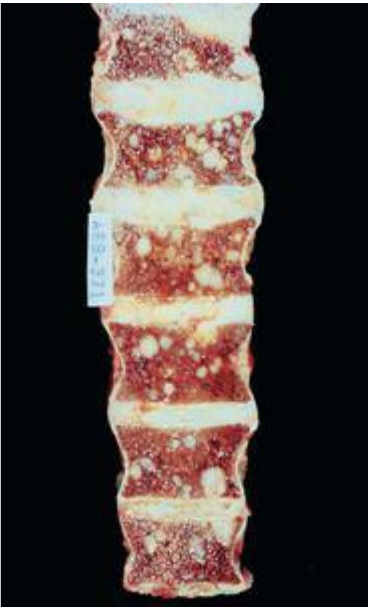

FIGURA 21-35

Carcinoma prostático osteoblástico metastático nos corpos vertebrais.

Histologicamente, a maioria das lesões consiste em adenocarcinomas que produzem padrões glandulares bem definidos, facilmente demonstráveis. [123,124](#) As glândulas tipicamente são menores que as glândulas benignas e estão revestidas por uma camada única e uniforme de epitélio cuboide ou colunar baixo. Em contraste com as glândulas benignas, as glândulas do câncer de próstata são mais aglomeradas e caracteristicamente

não possuem ramificações e dobras papilares. **A camada de células basais externas típicas de glândulas benignas está ausente.** O citoplasma das células tumorais varia de pálido ou claro, como observado nas glândulas benignas, até um aspecto anfófilo distinto. Os núcleos são grandes e muitas vezes contêm um ou mais nucléolos grandes. Existe alguma variação no tamanho e na forma do núcleo, mas em geral o pleomorfismo não é acentuado. Figuras mitóticas são raras.

O diagnóstico histológico do câncer de próstata em amostras de biópsia é um dos maiores desafios para os patologistas.¹²⁵ Em parte, a dificuldade se origina não apenas da quantidade escassa de tecido disponível para exame histológico removido por biópsia de agulha, mas também pelo fato de que a biópsia frequentemente obtém amostras apenas de algumas poucas glândulas malignas em meio a muitas glândulas benignas (Fig. 21-36). Morfologicamente, é difícil diagnosticar o câncer de próstata, uma vez que as indicações de malignidade podem ser sutis, aumentando a probabilidade de subdiagnóstico. Também existem muitos mimetizadores benignos de câncer que podem levar um patologista desatento a um diagnóstico errôneo de câncer. Embora existam alguns achados histológicos na biópsia que são específicos para o câncer de próstata, como invasão perineural, em geral o diagnóstico é feito com base em uma constelação de achados arquiteturais, citológicos e auxiliares (Fig. 21-37). Como discutido anteriormente, uma característica diferencial entre as glândulas prostáticas benignas e malignas é que as glândulas benignas contêm células basais, enquanto estas estão ausentes no câncer (comparar as glândulas benignas e malignas na Figura 21-36A e as glândulas benignas na Figura 21-33C com as glândulas cancerosas na Figura 21-36B).¹²⁶ Os patologistas exploraram este achado, usando vários marcadores imuno-histológicos para rotular as células basais. A α -metilacil-coenzima A-racemase (AMACR) é suprarregulada no câncer de próstata e pode ser detectada por imuno-histoquímica. A maioria dos cânceres de próstata é positiva para AMACR, com a sensibilidade variando entre os estudos de 82% a 100%. Todos estes marcadores, embora melhorem a exatidão do diagnóstico de câncer de próstata, possuem suas limitações, com resultados falso-positivos e falso-negativos, devendo ser usados em conjunto com os cortes rotineiros corados com H&E.

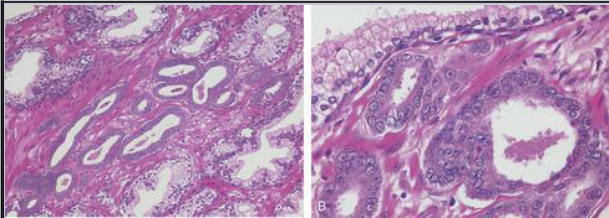


FIGURA 21-36

A, Fotomicrografia de pequenos focos de adenocarcinoma da próstata demonstrando glândulas pequenas aglomeradas entre glândulas benignas maiores. **B**, A maior ampliação exibe várias glândulas malignas pequenas com núcleos aumentados, nucléolos proeminentes e citoplasma escuro, em comparação às glândulas benignas maiores (*topo*).

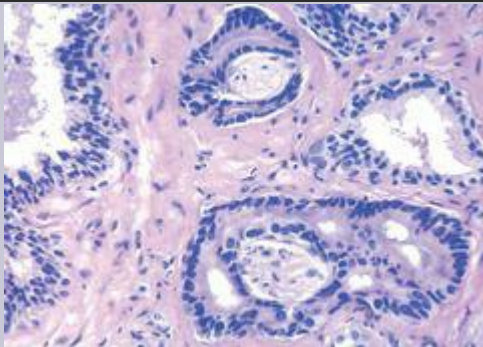


FIGURA 21-37

Carcinoma de próstata exibindo invasão perineural por glândulas malignas. Comparar com a glândula benigna (*esquerda*).

Em aproximadamente 80% dos casos, o tecido prostático removido devido a um carcinoma também abriga supostas lesões precursoras, citadas como **neoplasias intraepiteliais prostáticas de alto grau** (PIN). [127,128](#) PIN consiste em ácinos prostáticos arquiteturalmente benignos revestidos por células citologicamente atípicas com nucléolos proeminentes. PIN e carcinoma podem ser citologicamente idênticos, ainda assim arquiteturalmente PIN envolve glândulas com maior ramificação e dobras papilares, em contraste com o câncer invasivo, que é tipicamente caracterizado por glândulas pequenas aglomeradas com bordas luminiais retas. As glândulas de PIN são cercadas por uma camada irregular de células basais e uma membrana basal intacta. Existem várias evidências que relacionam PIN ao câncer invasivo. Em primeiro lugar, tanto o PIN quanto o câncer tipicamente predominam na zona periférica e são relativamente raros em outras. Se compararmos as próstatas sem câncer àquelas com câncer, as próstatas contendo câncer apresentam maior frequência e maior extensão de PIN. PIN também é observada frequentemente próxima ao câncer, em alguns casos com o câncer parecendo brotar da PIN. Muitas das alterações moleculares observadas nos cânceres invasivos também estão presentes na PIN, suportando a noção de que PIN é uma lesão intermediária entre o estado normal e o câncer invasivo. Apesar de todas as evidências, não conhecemos a história natural da PIN e em particular com que frequência ela progride para câncer. Portanto, ao contrário do câncer do colo uterino, o termo **“carcinoma *in situ*”** não é usado para PIN. Existem muitos outros segredos sobre o câncer de próstata que ainda precisam ser revelados.

Classificação e Estadiamento. O esquema de classificação usado para o câncer de próstata é o sistema de Gleason. [129,130](#) De acordo com este sistema, os cânceres de próstata são estratificados em cinco graus com base nos padrões glandulares de diferenciação. O grau 1 representa os tumores mais bem diferenciados, onde as glândulas neoplásicas têm aspecto uniforme e redondo e estão agrupadas em nódulos bem circunscritos ([Fig. 21-38A](#)). Em contraste, tumores de grau 5 não exibem diferenciação glandular e as células tumorais infiltram o estroma na forma de cordões, lâminas e ninhos ([Fig. 21-38C](#)). Os outros graus estão situados entre estes. A maioria dos tumores contém mais de um padrão, onde um grau primário é atribuído ao padrão dominante e um grau secundário ao segundo padrão mais frequente. Os dois graus numéricos são então somados para obter um grau ou pontuação de Gleason combinado. Portanto, por exemplo, um tumor com grau dominante 3 e um grau secundário 4 obterá uma pontuação de Gleason de 7. Tumores com apenas um padrão são tratados como se seus graus primários e secundários fossem os mesmos e consequentemente o número é dobrado. Uma exceção a esta regra ocorre se três padrões estiverem presentes na biópsia, onde o grau mais

comum e o maior são somados para chegar à pontuação de Gleason. Portanto, neste esquema, os tumores mais bem diferenciados apresentam uma pontuação de Gleason de 2 (1 + 1) e os tumores menos diferenciados recebem uma pontuação de 10 (5 + 5). As pontuações de Gleason frequentemente são combinadas em grupos com comportamento biológico semelhante, com graus 2 a 4 representando câncer bem diferenciado, 5 e 6 para um tumor de grau intermediário, 7 para um câncer moderadamente a pouco diferenciado e 8 a 10 para um tumor de alto grau. Pontuações de Gleason de 2 a 4 são encontradas tipicamente em tumores pequenos na zona de transição. Em amostras cirúrgicas, este câncer de baixo grau tipicamente consiste em um achado incidental durante uma TURP realizada para sintomas de HPB. A maioria dos cânceres potencialmente tratáveis detectados por biópsia de agulha como resultado de triagens apresentam pontuações de Gleason de 5 a 7. Tumores com pontuações de Gleason de 8 a 10 tendem a representar cânceres avançados com pouca probabilidade de cura. Embora existam algumas evidências de que o câncer de próstata possa se tornar mais agressivo com o tempo, mais comumente a pontuação de Gleason permanece estável durante um período de vários anos. *A classificação é particularmente importante no câncer de próstata, porque o grau e o estágio são os melhores indicadores de prognóstico.*

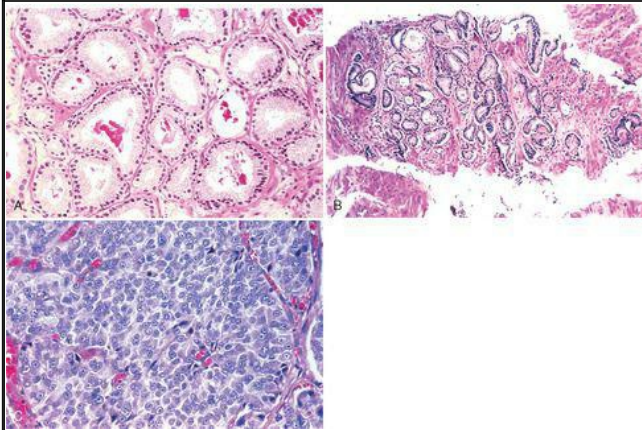


FIGURA 21-38

A, Câncer de próstata de baixo grau (pontuação de Gleason 1+1 = 2) consistindo em glândulas malignas de tamanho uniforme, justapostas. As glândulas contêm cristaloides prostáticos intraluminais eosinofílicos, uma característica observada mais comumente no câncer que em glândulas benignas e observada com mais frequência no câncer de próstata de menor grau que de maior grau. **B**, Biópsia de agulha da próstata com glândulas de tamanho variável, mais amplamente dispersas, de um adenocarcinoma moderadamente diferenciado de pontuação de Gleason 3 + 3 = 6. **C**, Adenocarcinoma pouco diferenciado (pontuação de Gleason 5 + 5 = 10) composto por lâminas de células malignas.

O estadiamento do câncer prostático também é importante para a seleção da forma de terapia apropriada ([Tabela 21-6](#)). O estágio T1 se refere ao câncer encontrado incidentalmente, seja por uma TURP realizada para sintomas de HPB (T1a e T1b dependendo da extensão e do grau) ou por biópsia de agulha realizada tipicamente devido a uma elevação dos níveis séricos do antígeno prostático específico (PSA) (estágio T1c).¹³¹¹³² and ¹³³ O estágio T2 corresponde ao câncer confinado ao órgão. Os tumores em estágio T3a e T3b exibem extensão extraprostática, com e sem invasão da vesícula seminal, respectivamente. O estágio T4 reflete invasão direta dos órgãos contíguos. Qualquer disseminação do tumor para linfonodos, independentemente da extensão, eventualmente é associada a uma evolução fatal, de modo que o sistema de estadiamento simplesmente registra a presença ou ausência deste achado (N0/N1).

TABELA 21-6 Estadiamento do Adenocarcinoma Prostático Usando o Sistema TNM

Designação TNM	Achados Anatômicos
Extensão do Tumor Primário (T)	
T1	LESÃO CLINICAMENTE INAPARENTE (POR PALPAÇÃO/ESTUDOS DE IMAGEM)
T1a	Envolvimento ≤ 5% de tecido ressecado
T1 b	Envolvimento > 5% de tecido ressecado
T1c	Carcinoma presente na biópsia de agulha (após PSA elevado)
T2	CÂNCER PALPÁVEL OU VISÍVEL CONFINADO À PRÓSTATA
T2a	Envolvimento ≤ 5% de um lobo
T2b	Envolvimento > 5% de um lobo, porém unilateral
T2c	Envolvimento dos dois lobos

T3	EXTENSÃO EXTRAPROSTÁTICA LOCAL
T3a	Extensão extracapsular
T3b	Invasão da vesícula seminal
T4	INVASÃO DE ÓRGÃOS CONTÍGUOS E/OU ESTRUTURAS DE SUPORTE INCLUINDO COLO DA BEXIGA, RETO, ESFÍNCTER EXTERNO, MÚSCULOS ELEVADORES OU ASSOALHO PÉLVICO
Estadiamento de linfonodos regionais (N)	
NO	SEM METÁSTASES EM LINFONODOS REGIONAIS
N1	METÁSTASE EM LINFONODOS REGIONAIS
Metástases à distância (M)	
MO	SEM METÁSTASE À DISTÂNCIA
M1	METÁSTASE À DISTÂNCIA PRESENTES
M1a	Metástases para linfonodos distantes
M1b	Metástases ósseas
M1c	Outros locais distantes
PSA, antígeno prostático específico.	

Curso Clínico. Em geral é aceito que a maioria dos homens com câncer focal descoberto incidentalmente (estágio T1a) encontrado na TURP não exibem evidência de progressão quando acompanhados por 10 anos ou mais. Pacientes mais velhos com doença em estágio T1a são tipicamente acompanhados, porém homens mais jovens com uma expectativa de vida mais longa podem ser submetidos à biópsia de agulha para procurar câncer adicional na zona periférica da próstata. Lesões em estágio T1b são mais nefastas e são tratadas do mesmo modo que os tumores encontrados na biópsia de agulha, uma vez que possuem uma mortalidade de 20% se deixadas sem tratamento.

O câncer prostático localizado é assintomático, e geralmente é descoberto pela detecção de um nódulo suspeito ao exame retal ou pela elevação do nível sérico de PSA (ver adiante). A maioria dos cânceres prostáticos surge perifericamente e longe da uretra e, portanto, sintomas urinários ocorrem tardiamente. Pacientes com câncer de próstata clinicamente avançado podem apresentar sintomas urinários, como dificuldade em iniciar ou interromper o fluxo, disúria, frequência ou hematúria. Atualmente é raro que os pacientes manifestem inicialmente dor nas costas causada por metástases vertebrais. *O achado de metástases osteoblásticas em exames do esqueleto ou na varredura óssea por radionuclídeos muito mais sensível é virtualmente diagnóstico deste tipo de câncer em homens.* Estes pacientes apresentam uma evolução universalmente fatal.

O exame retal digital pode detectar alguns carcinomas prostáticos precoces devido a sua localização posterior, embora o teste sofra tanto de baixa sensibilidade quanto de baixa especificidade. Embora existam achados característicos do câncer de próstata na ultrassonografia transretal e em outras modalidades de imagem, a pequena sensibilidade e especificidade destes testes também limitam sua utilidade diagnóstica. Tipicamente, uma *biópsia por agulha transretal é necessária para confirmar o diagnóstico*.

*PSA é o teste mais importante usado no diagnóstico e no tratamento do câncer de próstata.*¹³⁴ O PSA é um produto do epitélio prostático e é secretado normalmente no sêmen. É uma serina protease cuja função é clivar e liquefazer o coágulo seminal formado após a ejaculação. Em homens normais, apenas quantidades mínimas de PSA circulam no soro. Níveis sanguíneos elevados de PSA ocorrem em associação ao câncer localizado, assim como avançado. Na maioria dos laboratórios, um nível sérico de 4 ng/mL é usado como ponto de corte entre normal e anormal. Contudo, como discutido abaixo, esta abordagem simplificada para os testes de PSA sérico não é apropriada e já produziu a demora no diagnóstico de muitos cânceres de próstata.

PSA é específico para o órgão, porém não é específico para câncer. Embora os níveis séricos de PSA estejam elevados em menor extensão na HPB, existe uma sobreposição considerável. Outros fatores como prostatite, infarto, instrumentação da próstata e ejaculação também aumentam os níveis séricos de PSA. Além disso, 20% a 40% dos pacientes com câncer de próstata confinado ao órgão apresentam um valor de PSA de 4,0 ng/mL ou menos.

Embora a maioria dos leitores deste texto não exercerá diretamente a patologia, quase todos serão confrontados com a avaliação de um teste de PSA sérico, seja como médico assistente primário, ao abordar os resultados de um membro da família ou amigo ou para leitores do sexo masculino revisando seus próprios resultados de teste. O uso difuso deste teste, juntamente com sua complexidade e o maior risco correspondente de uma interpretação incorreta, justifica uma discussão detalhada deste tópico. Este teste difere da maioria dos outros exames laboratoriais que um médico possa solicitar pelo fato de que é um teste para detecção de câncer. Consequentemente, os médicos devem garantir que os testes voltem do laboratório, que os valores anormais sejam registrados e que os pacientes sejam contactados para acompanhamento de níveis elevados. Numerosos casos de má prática médica resultam do manuseio errôneo dos testes PSA sérico e do subsequente atraso do diagnóstico.

Vários refinamentos na estimativa e na interpretação dos valores de PSA foram propostos. Estes incluem a proporção entre o valor de PSA sérico e o volume da glândula prostática (densidade de PSA), a velocidade de alteração no valor de PSA ao longo do tempo (velocidade de PSA), o uso de faixas de referência específicas para a idade e a proporção entre PSA livre e ligado no soro. Homens com glândulas prostáticas hiperplásicas aumentadas apresentam maiores níveis de PSA sérico total que homens com glândulas pequenas. A medida da *densidade* de PSA sérico elimina a contribuição do tecido prostático benigno para os níveis de PSA sérico. Ele é calculado dividindo-se o nível de PSA sérico total pelo volume estimado da glândula (geralmente determinado por medidas de ultrassom transretal) para estimar o PSA produzido por grama de tecido prostático. À medida que os homens envelhecem, suas próstatas tendem a aumentar com HPB. Pode-se prever que, em geral, homens mais velhos apresentem maiores níveis de PSA sérico que homens mais jovens. As faixas de referência *superiores de PSA específico para a*

idade correspondem a 2,5 ng/mL para homens de 40 a 49 anos de idade, 3,5 ng/mL para homens 50 a 59 anos, 4,5 ng/mL para homens 60 a 69 anos e 6,5 ng/mL para homens 70 a 79 anos. Consequentemente, um valor de PSA sérico de 3,5, embora pareça um valor normal em um teste laboratorial, é um achado preocupante em um homem na faixa dos 40, justificando avaliação adicional. Outro meio de interpretar os testes de PSA sérico consiste na avaliação da *velocidade de PSA* ou da taxa de alteração de PSA. Homens com câncer de próstata demonstram maior velocidade no aumento de PSA em comparação a homens que não apresentam câncer de próstata. A taxa de alteração no PSA que melhor diferencia homens com e sem câncer de próstata corresponde a 0,75 ng/mL por ano. Para que este teste seja válido, deve haver pelo menos três medidas de PSA disponíveis em um período de 1,5 a 2 anos, uma vez que ocorre uma variabilidade substancial em curto prazo (até 20%) entre medidas repetidas de PSA. Um homem que apresente uma elevação significativa nos níveis de PSA sérico embora o seu exame de PSA sérico mais recente possa estar abaixo do ponto de corte normal (< 4 ng/mL) deve ser submetido a uma avaliação adicional. Estudos revelaram que o PSA imunorreativo (a forma detectada pelo teste de anticorpos amplamente usado) existe em duas formas: uma fração principal ligada a α_1 -antiquimiotripsina e uma fração livre menor. A *porcentagem de PSA livre* ($\text{PSA livre/PSA total} \times 100$) é menor em homens com câncer de próstata que em homens com doença prostática benigna. Um PSA livre maior que 25% indica baixo risco de câncer em comparação a valores de PSA livre menores que 10%, que constituem uma preocupação para câncer.

Uma vez que muitos pequenos cânceres localizados na próstata podem nunca progredir para um câncer invasivo clinicamente significativo, existe uma incerteza considerável em relação ao tratamento de lesões pequenas que são detectadas devido a uma elevação do nível de PSA. Isto criou algumas controvérsias sobre o papel da triagem difusa para câncer de próstata. Portanto, muitos esforços são focalizados em delinear critérios pelos quais as lesões localizadas com maior probabilidade de progressão possam ser distinguidas daquelas que permanecerão inócuas.

As medidas seriadas de PSA têm muito valor para avaliar a resposta à terapia. Por exemplo, um nível de PSA em elevação após prostatectomia radical ou radioterapia para doença localizada é indicativo de doença recorrente ou disseminada. A localização imuno-histoquímica de PSA nos cortes de tecido também pode ajudar o patologista a determinar se um tumor metastático se originou na próstata. [135](#)

O câncer da próstata é tratado por cirurgia, radioterapia e manipulações hormonais. Mais de 90% dos pacientes que recebem estas terapias podem esperar viver por mais de 15 anos. Atualmente, o tratamento mais comum para câncer de próstata clinicamente localizado é a prostatectomia radical. O prognóstico após a prostatectomia radical é baseado no estágio patológico, estado das margens e grau de Gleason. Tratamentos alternativos para o câncer de próstata localizado consistem em radioterapia com feixe externo ou radioterapia intersticial, sendo que a última consiste na colocação de sementes radioativas em toda a próstata (braquiterapia). A radioterapia com feixe externo também é usada para tratar o câncer de próstata que esteja muito avançado localmente para ser curado por cirurgia. Uma vez que alguns cânceres de próstata apresentam um curso relativamente indolente, onde pode demorar 10 anos até que se observe um benefício da cirurgia ou da radioterapia, a vigilância ativa é apropriada para muitos homens mais velhos ou aqueles com comorbidade significativa ou mesmo para alguns homens mais jovens com baixos valores de PSA sérico e câncer de grau menor limitado na biópsia. O carcinoma avançado

metastático é tratado por privação androgênica, orquiectomia ou pela administração de agonistas sintéticos de hormônio liberador do hormônio luteinizante (LHRH). A administração em longo prazo de agonistas de LHRH suprime o LHRH normal, obtendo o mesmo efeito de uma orquiectomia farmacológica. Embora a terapia antiandrogênica induza à remissão, eventualmente os tumores desenvolvem resistência à testosterona, seguida por uma progressão rápida da doença e morte.

Tumores Diversos e Condições Semelhantes a Tumores

Adenocarcinoma prostáticos também pode surgir dos ductos prostáticos. Adenocarcinomas ductais que surgem em ductos periféricos podem se apresentar de modo semelhante ao câncer de próstata ordinário, enquanto aqueles que surgem nos ductos periuretrais maiores podem exibir sinais e sintomas semelhantes ao câncer urotelial, causando hematúria e sintomas obstrutivos urinários. [136,137](#) Os adenocarcinomas ductais estão associados a um prognóstico relativamente insatisfatório. O câncer de próstata pode exibir diferenciação escamosa, seja após terapia hormonal ou como evento de novo, resultando em um câncer adenoescamoso ou escamoso puro. Um câncer de próstata revelando secreções mucinosas abundantes é chamado de *carcinoma coloide da próstata*. [138](#) A variante mais agressiva do câncer de próstata é o câncer de células pequenas. [139](#) Quase todos os casos são rapidamente fatais, com apenas alguns poucos sobrevivendo com uma quimioterapia combinada agressiva.

O tumor mais comum que envolve secundariamente a próstata é o câncer urotelial. [139](#) Existem dois padrões distintos de envolvimento. Cânceres uroteliais grandes e invasivos podem invadir diretamente a próstata a partir da bexiga. Alternativamente, CIS da bexiga pode se estender para a uretra prostática e para baixo até os ductos e ácinos prostáticos.

Os mesmos tumores mesenquimatosos descritos anteriormente que envolvem a bexiga também podem se manifestar na próstata. [140,141](#) and [142](#) Além disso, existem tumores mesenquimatosos específicos da próstata derivados do estroma prostático [143](#). Embora linfomas possam parecer se originar inicialmente na próstata, a maioria dos pacientes demonstra doença sistêmica logo depois. [144](#)

REFERÊNCIAS

1. Kottra, JJ; Dunnick, NR, Retroperitoneal fibrosis, *Radiol Clin North Am* **34** (1996) 1259.
2. Smeulders, N; Woodhouse, CR, Neoplasia in adult exstrophy patients, *BJU Int* **87** (2001) 623.
3. deVries, CR; Freiha, FS, Hemorrhagic cystitis: a review, *J Urol* **143** (1990) 1.
4. Nickel, JC, Interstitial cystitis. Etiology, diagnosis, and treatment, *Can Fam Physician* **46** (2000) 2430.
5. Wyndaele, JJ, Evaluation of patients with painful bladder syndrome/interstitial cystitis, *Sci World J* **5** (2005) 942.
6. Long Jr, JP; Althausen, AF, Malacoplakia: a 25-year experience with a review of the literature, *J Urol* **141** (1989) 1328.

7. Young, RH, Papillary and polyloid cystitis. A report of eight cases, *Am J Surg Pathol* **12** (1988) 542.
8. Lane, Z; Epstein, JI, Polypoid/papillary cystitis: a series of 41 cases misdiagnosed as papillary urothelial neoplasia, *Am J Surg Pathol* **32** (2008) 758.
9. Corica, FA; *et al.*, Intestinal metaplasia is not a strong risk factor for bladder cancer: study of 53 cases with long-term follow-up, *Urology* **50** (1997) 427.
- 10 Young, RH; Scully, RE, Nephrogenic adenoma. A report of 15 cases, review of the literature, and comparison with clear cell adenocarcinoma of the urinary tract, *Am J Surg Pathol* **10** (1986) 268.
- 11 Allan, CH; Epstein, JI, Nephrogenic adenoma of the prostatic urethra: a mimicker of prostate adenocarcinoma, *Am J Surg Pathol* **25** (2001) 802.
- 12 Mazal, PR; *et al.*, Derivation of nephrogenic adenomas from renal tubular cells in kidney-transplant recipients, *N Engl J Med* **347** (2002) 653.
- 13 Allan, CH; Epstein, JI, Nephrogenic adenoma of the prostatic urethra: a mimicker of prostate adenocarcinoma, *Am J Surg Pathol* **25** (2001) 802.
- 14 Jemal, A; *et al.*, Cancer statistics, 2007, *CA Cancer J Clin* **57** (2007) 43.
- 15 Taylor, DC; *et al.*, Papillary urothelial hyperplasia. A precursor to papillary neoplasms, *Am J Surg Pathol* **20** (1996) 1481.
- 16 Epstein, JI; *et al.*, The World Health Organization/International Society of Urological Pathology consensus classification of urothelial (transitional cell) neoplasms of the urinary bladder. Bladder Consensus Conference Committee, *Am J Surg Pathol* **22** (1998) 1435.
- 17 Eble, JN; *et al.*, *The World Health Organization Classification of Tumours of the Urinary System and Male Genital System*. (2004) IARC Press, Lyon .
- 18 Magi-Galluzzi, C; Epstein, JI, Urothelial papilloma of the bladder: a review of 34 de novo cases, *Am J Surg Pathol* **28** (2004) 1615.
- 19 Cheville, JC; *et al.*, Inverted urothelial papilloma: is ploidy, MIB-1 proliferative activity, or p53 protein accumulation predictive of urothelial carcinoma? *Cancer* **88** (2000) 632.
- 20 Witjes, JA; *et al.*, The prognostic value of a primary inverted papilloma of the urinary tract, *J Urol* **158** (1997) 1500.
- 21 Gilbert, HA; *et al.*, The natural history of papillary transitional cell carcinoma of the bladder and its treatment in an unselected population on the basis of histologic grading, *J Urol* **119** (1978) 488 .
- 22 Heney, NM; *et al.*, Superficial bladder cancer: progression and recurrence, *J Urol* **130** (1983) 1083.
- 23 Melamed, MR; *et al.*, Natural history and clinical behavior of in situ carcinoma of the human urinary bladder. 1964, *CA Cancer J Clin* **43** (1993) 348.
- 24 Elliott, GB; *et al.*, "Denuding cystitis" and in situ urothelial carcinoma, *Arch Pathol* **96** (1973) 91.
- 25 Farrow, GM; *et al.*, Clinical observations on sixty-nine cases of in situ carcinoma of the urinary bladder, *Cancer Res* **37** (1977) 2794.

- 26 Melicow, MM; Hollowell, JW, Intra-urothelial cancer: carcinoma in situ, Bowen's disease of the urinary system: discussion of thirty cases, *J Urol* **68** (1952) 763.
- 27 Drew, PA; *et al.*, The nested variant of transitional cell carcinoma: an aggressive neoplasm with innocuous histology, *Mod Pathol* **9** (1996) 989.
- 28 Volmar, KE; *et al.*, Florid von Brunn nests mimicking urothelial carcinoma: a morphologic and immunohistochemical comparison to the nested variant of urothelial carcinoma, *Am J Surg Pathol* **27** (2003) 1243.
- 29 Amin, MB; *et al.*, Lymphoepithelioma-like carcinoma of the urinary bladder, *Am J Surg Pathol* **18** (1994) 466.
- 30 Talbert, ML; Young, RH, Carcinomas of the urinary bladder with deceptively benign-appearing foci. A report of three cases, *Am J Surg Pathol* **13** (1989) 374.
- 31 Tamas, EF; *et al.*, Lymphoepithelioma-like carcinoma of the urinary tract: a clinicopathological study of 30 pure and mixed cases, *Mod Pathol* **20** (2007) 828.
- 32 Kamat, AM; *et al.*, Micropapillary bladder cancer: a review of the University of Texas M. D. Anderson Cancer Center experience with 100 consecutive patients, *Cancer* **110** (2007) 62.
- 33 Sakamoto, N; *et al.*, Urinary bladder carcinoma with a neoplastic squamous component: a mapping study of 31 cases, *Histopathology* **21** (1992) 135.
- 34 El-Bolkainy, MN; *et al.*, The impact of schistosomiasis on the pathology of bladder carcinoma, *Cancer* **48** (1981) 2643.
- 35 Grignon, DJ; *et al.*, Primary adenocarcinoma of the urinary bladder. A clinicopathologic analysis of 72 cases, *Cancer* **67** (1991) 2165.
- 36 Xiaoxu, L; *et al.*, Bladder adenocarcinoma: 31 reported cases, *Can J Urol* **8** (2001) 1380.
- 37 Trias, I; *et al.*, Small cell carcinoma of the urinary bladder. Presentation of 23 cases and review of 134 published cases, *Eur Urol* **39** (2000) 85.
- 38 Brandau, S; Bohle, A, Bladder cancer. I. Molecular and genetic basis of carcinogenesis, *Eur Urol* **39** (2000) 491.
- 39 Jung, I; Messing, E, Molecular mechanisms and pathways in bladder cancer development and progression, *Cancer Control* **7** (2000) 325.
- 40 Gibas, Z; Gibas, L, Cytogenetics of bladder cancer, *Cancer Genet Cytogenet* **95** (1997) 108.
- 41 Spruck, CH; *et al.*, Two molecular pathways to transitional cell carcinoma of the bladder, *Cancer Res* **54** (1994) 784.
- 42 Luis, NM; *et al.*, Molecular biology of bladder cancer, *Clin Transl Oncol* **9** (2007) 5.
- 43 Holmang, S; *et al.*, Stage progression in Ta papillary urothelial tumors: relationship to grade, immunohistochemical expression of tumor markers, mitotic frequency and DNA ploidy, *J Urol* **165** (2001) 1124.
- 44 Malmstrom, PU; *et al.*, Recurrence, progression and survival in bladder cancer. A retrospective analysis of 232 patients with greater than or equal to 5-year follow-up, *Scand J Urol Nephrol* **21** (1987) 185.
- 45 Koss, LG, Mapping of the urinary bladder: its impact on the concepts of bladder cancer,

- Hum Pathol* **10** (1979) 533.
- 46 Melicow, MM, Histological study of vesical urothelium intervening between gross neoplasms in total cystectomy, *J Urol* **68** (1952) 261.
- 47 Smith, G; *et al.*, Prognostic significance of biopsy results of normal-looking mucosa in cases of superficial bladder cancer, *Br J Urol* **55** (1983) 665.
- 48 Murphy, WM; Soloway, MS, Developing carcinoma (dysplasia) of the urinary bladder, *Pathol Annu* **17** (Pt 1) (1982) 197.
- 49 Orozco, RE; *et al.*, Carcinoma in situ of the urinary bladder. Clues to host involvement in human carcinogenesis, *Cancer* **74** (1994) 115.
- 50 Murphy, WM; *et al.*, Urinary cytology and bladder cancer. The cellular features of transitional cell neoplasms, *Cancer* **53** (1984) 1555.
- 51 Nielsen, ME; *et al.*, Urinary markers in the detection of bladder cancer: what's new? *Curr Opin Urol* **16** (2006) 350.
- 52 Herr, HW; *et al.*, Bacillus Calmette-Guérin therapy for superficial bladder cancer: a 10-year followup, *J Urol* **147** (1992) 1020.
- 53 Martin, SA; *et al.*, Smooth muscle neoplasms of the urinary bladder: a clinicopathologic comparison of leiomyoma and leiomyosarcoma, *Am J Surg Pathol* **26** (2002) 292.
- 54 Montgomery, EA; *et al.*, Inflammatory myofibroblastic tumors of the urinary tract: a clinicopathologic study of 46 cases, including a malignant example inflammatory fibrosarcoma and a subset associated with high-grade urothelial carcinoma, *Am J Surg Pathol* **30** (2006) 1502.
- 55 Lopez-Beltran, A; *et al.*, Carcinosarcoma and sarcomatoid carcinoma of the bladder: clinicopathological study of 41 cases, *J Urol* **159** (1998) 1497.
- 56 Scholtmeijer, RJ; *et al.*, Embryonal rhabdomyosarcoma of the urogenital tract in childhood, *Eur Urol* **9** (1983) 69.
- 57 Kempton, CL; *et al.*, Malignant lymphoma of the bladder: evidence from 36 cases that low-grade lymphoma of the MALT-type is the most common primary bladder lymphoma, *Am J Surg Pathol* **21** (1997) 1324.
- 58 Diamond, DA; Ransley, PG, Male epispadias, *J Urol* **154** (1995) 2150.
- 59 Belman, AB, Hypospadias update, *Urology* **49** (1997) 166.
- 60 Davenport, M, ABC of general surgery in children. Problems with the penis and prepuce, *BMJ* **312** (1996) 299.
- 61 Edwards, S, Balanitis and balanoposthitis: a review, *Genitourin Med* **72** (1996) 155.
- 62 Cupp, MR; *et al.*, The detection of human papillomavirus deoxyribonucleic acid in intraepithelial, in situ, verrucous and invasive carcinoma of the penis, *J Urol* **154** (1995) 1024.
- 63 Dillner, J; *et al.*, Etiology of squamous cell carcinoma of the penis, *Scand J Urol Nephrol Suppl* **205** (2000) 189.
- 64 Cubilla, AL; *et al.*, Morphological features of epithelial abnormalities and precancerous lesions of the penis, *Scand J Urol Nephrol Suppl* **205** (2000) 215.
- 65 Cubilla, AL; *et al.*, Histologic classification of penile carcinoma and its relation to

- outcome in 61 patients with primary resection, *Int J Surg Pathol* **9** (2001) 111.
- 66 Burgers, JK; *et al.*, Penile cancer. Clinical presentation, diagnosis, and staging, *Urol Clin North Am* **19** (1992) 247.
- 67 Rozanski, TA; Bloom, DA, The undescended testis. Theory and management, *Urol Clin North Am* **22** (1995) 107.
- 68 Hutson, JM; *et al.*, Normal testicular descent and the aetiology of cryptorchidism, *Adv Anat Embryol Cell Biol* **132** (1996) 1.
- 69 Swerdlow, AJ; *et al.*, Risk of testicular cancer in cohort of boys with cryptorchidism, *BMJ* **314** (1997) 1507.
- 70 Davenport, M, ABC of general paediatric surgery. Inguinal hernia, hydrocele, and the undescended testis, *BMJ* **312** (1996) 564.
- 71 United Kingdom Testicular Cancer Study Group, Aetiology of testicular cancer: association with congenital abnormalities, age at puberty, infertility, and exercise, *BMJ* **308** (1994) 1393.
- 72 Buetow, SA, Epidemiology of testicular cancer, *Epidemiol Rev* **17** (1995) 433.
- 73 Nistal, M; Paniagua, R, Testicular biopsy. Contemporary interpretation, *Urol Clin North Am* **26** (1999) 555.
- 74 Ulbright, TM, Germ cell neoplasms of the testis, *Am J Surg Pathol* **17** (1993) 1075.
- 75 Bosl, GJ; Motzer, RJ, Testicular germ-cell cancer, *N Engl J Med* **337** (1997) 242.
- 76 McIntyre, A; *et al.*, Genes, chromosomes and the development of testicular germ cell tumors of adolescents and adults, *Genes, Chromosomes, Cancer* **47** (2008) 547.
- 77 Looijenga, LHS; *et al.*, Chromosomes and expression in human testicular germ-cell tumors. Insight into their origin and pathogenesis, *Ann NY Acad Sci* **1120** (2007) 187.
- 78 Eble, JN, Spermatocytic seminoma, *Hum Pathol* **25** (1994) 1035.
- 79 Emerson, RE; Ulbright, TM, The use of immunohistochemistry in the differential diagnosis of tumors of the testis and paratestis, *Semin Diagn Pathol* **22** (2005) 33.
- 80 Motzer, RJ; *et al.*, Teratoma with malignant transformation: diverse malignant histologies arising in men with germ cell tumors, *J Urol* **159** (1998) 133.
- 81 Doherty, AP; *et al.*, The role of tumour markers in the diagnosis and treatment of testicular germ cell cancers, *Br J Urol* **79** (1997) 247.
- 82 Dilworth, JP; *et al.*, Non-germ cell tumors of testis, *Urology* **37** (1991) 399.
- 83 Kim, I; *et al.*, Leydig cell tumors of the testis. A clinicopathological analysis of 40 cases and review of the literature, *Am J Surg Pathol* **9** (1985) 177.
- 84 Cheville, JC; *et al.*, Leydig cell tumor of the testis: a clinicopathologic, DNA content, and MIB-1 comparison of nonmetastasizing and metastasizing tumors, *Am J Surg Pathol* **22** (1998) 1361.
- 85 Young, RH; *et al.*, Sertoli cell tumors of the testis, not otherwise specified: a clinicopathologic analysis of 60 cases, *Am J Surg Pathol* **22** (1998) 709.
- 86 Ferry, JA; *et al.*, Malignant lymphoma of the testis, epididymis, and spermatic cord. A clinicopathologic study of 69 cases with immunophenotypic analysis, *Am J Surg Pathol*

- 87 McNeal, JE, Normal and pathologic anatomy of prostate, *Urology* **17** (1981) 11.
- 88 Wise, GJ; Silver, DA, Fungal infections of the genitourinary system, *J Urol* **149** (1993) 1377.
- 89 Oates, RD; *et al.*, Granulomatous prostatitis following bacillus Calmette-Guerin immunotherapy of bladder cancer, *J Urol* **140** (1988) 751.
- 90 Mukamel, E; *et al.*, Clinical and pathological findings in prostates following intravesical bacillus Calmette-Guérin instillations, *J Urol* **144** (1990) 1399.
- 91 Epstein, JI; Hutchins, GM, Granulomatous prostatitis: distinction among allergic, nonspecific, and post-transurethral resection lesions, *Hum Pathol* **15** (1984) 818.
- 92 Kohnen, PW; Drach, GW, Patterns of inflammation in prostatic hyperplasia: a histologic and bacteriologic study, *J Urol* **121** (1979) 755.
- 93 Roehrborn, CG; McConnell, Benign prostatic hyperplasia: etiology, pathophysiology, epidemiology and natural history, In: (Editor: Wein, AJ) *Campbell-Walsh Urology*, vol **XVI** (2007) WB Saunders, Philadelphia, p. 2727.
- 94 Umtergasser, G; *et al.*, Benign prostatic hyperplasia: age related tissue-remodeling, *Exp Gerontol* **40** (2005) 121.
- 95 Marks, LS; *et al.*, Prostate tissue androgens: history and current clinical relevance, *Urology* **72** (2008) 247.
- 96 Heracek, J; *et al.*, Tissue and serum levels of principal androgens in benign prostatic hyperplasia and prostate cancer, *Steroids* **72** (2007) 375.
- 97 Roehrborn, GC, Current medical therapies for men with lower urinary tract symptoms and benign prostatic hyperplasia: achievements and limitations, *Rev Urol* **10** (2008) 14.
- 98 Barkin, J, Management of benign prostatic hyperplasia by primary care physicians in the 21st century: the new paradigm, *Can J Urol Suppl* **1** (2008) 21.
- 99 Jemal, A; *et al.*, Cancer statistics, 2007, *CA Cancer J Clin* **57** (2007) 43.
- 100 Ekman, P, Genetic and environmental factors in prostate cancer genesis: identifying high-risk cohorts, *Eur Urol* **35** (1999) 362.
- 101 Holick MF, Vitamin D deficiency, *N Engl J Med* **357** (2007) 266.
- 102 Albertelli, MA; *et al.*, Replacing the mouse androgen receptor with human alleles demonstrates glutamine tract length-dependent effects on physiology and tumorigenesis in mice, *Mol Endocrin* **20** (2006) 1248.
- 103 Nieto, M; *et al.*, Prostate cancer: Refocusing on androgen receptor signaling, *Int J Biochem Cell Biol* **39** (2007) 1562.
- 104 DeMarzo, AM; *et al.*, Pathological and molecular aspects of prostate cancer, *Lancet* **361** (2003) 955.
- 105 Nelson, WG; *et al.*, Prostate cancer, *N Engl J Med* **349** (2003) 366.
- 106 Prowatke, I; *et al.*, Expression analysis of imbalanced genes in prostate carcinoma using tissue microarrays, *Br J Cancer* **96** (2007) 82.
- 107 Tomlins, SA; Rubin, MA; Chinnaiyan, AM, Integrative biology of prostate cancer

- progression, *Annu Rev Pathol* **1** (2006) 243.
- 108 Wiklund, F; Gillanders, EM; Albertus, JA; Bergh, A; Damber, JE; Emanuelsson, M; *et al.*, Genome-wide scan of Swedish families with hereditary prostate cancer: suggestive evidence of linkage at 5q11.2 and 19p13.3, *Prostate* **57** (2003) 290.
- 109 Freedman, ML; *et al.*, Admixture mapping identifies 8q24 as a prostate cancer risk locus in African-American men, *Proc Natl Acad Sci USA* **103** (2006) 14068.
- 110 Kumar-Sinha, C; Tomlins, SA; Chinnaiyan, AM, Recurrent gene fusions in prostate cancer, *Nature Rev Cancer* **8** (2008) 497.
- 111 Mosquera, JM; *et al.*, Morphologic features of *TMPRSS2-ERG* gene fusion prostate cancer, *J Pathol* **212** (2007) 91.
- 112 Ijlin, K; *et al.*, TMRPSS2 fusions with oncogenic ETS factors in prostate cancer involve unbalanced genomic rearrangements and are associated with HDAC1 and epigenetic reprogramming, *Cancer Res* **66** (2006) 10658.
- 113 Carmen, J; *et al.*, Quantitation of GSTP1 methylation in non-neoplastic prostatic tissue and organ-confined prostate adenocarcinoma, *J Natl Cancer Inst* **93** (2001) 1671.
- 114 Schalken, JA; *et al.*, Molecular prostate cancer pathology: current issues and achievements, *Scand J Urol Nephrol Suppl* **216** (2005) 82.
- 115 Varambally, S; *et al.*, The polycomb group protein EZH2 is involved in progression of prostate cancer, *Nature* **419** (2002) 624.
- 116 Jiang, Z; *et al.*, Discovery and clinical application of a novel prostate cancer marker: alpha-methylacyl CoA racemase (P504S), *Am J Clin Pathol* **122** (2004) 275.
- 117 Luo, J; *et al.*, Alpha-methylacyl-CoA racemase: a new molecular marker for prostate cancer, *Cancer Res* **62** (2002) 2220.
- 118 Groskopf, J; *et al.*, APTIMA PCA3 molecular urine test: development of a method to aid in the diagnosis of prostate cancer, *Clin Chem* **52** (2006) 1089.
- 119 Marks LS *et al.*: PCA3 molecular urine assay for prostate cancer in men.
- 120 Cerveira, N; *et al.*, *TMPRSS2-ERG* gene fusion causing ERG overexpression precedes chromosome copy number changes in prostate carcinomas and paired HGPIN lesions, *Neoplasia* **8** (2006) 826.
- 121 Perner, S; *et al.*, *TMPRSS2: ERG* fusion prostate cancer: an early molecular event associated with invasion, *Am J Surg Pathol* **31** (2007) 882.
- 122 Epstein, JI; Herawi, M, Prostate needle biopsies containing prostatic intraepithelial neoplasia or atypical foci suspicious for carcinoma: implications for patient care, *J Urol* **175** (2006) 820.
- 123 Epstein, JI; Netto, GJ, *Biopsy Interpretation of the Prostate*. (2008) JB Lippincott Williams & Wilkins, Philadelphia .
- 124 Eble, JN; *et al.*, *Pathology and Genetics: Tumors of the urinary system and male genital organs. WHO classification of tumors*. (2004) World Health Organization, Geneva .
- 125 Epstein, JI, Diagnostic criteria of limited adenocarcinoma of the prostate on needle biopsy, *Hum Pathol* **26** (1995) 223.
- 126 Wojno, KJ; Epstein, JI, The utility of basal cell-specific anti-cytokeratin antibody (34

- beta E12) in the diagnosis of prostate cancer. A review of 228 cases, *Am J Surg Pathol* **19** (1995) 251.
- 127 McNeal, JE, Significance of duct-acinar dysplasia in prostatic carcinogenesis, *Urology* **34** (1989) 9.
- 128 McNeal, JE; Bostwick, DG, Intraductal dysplasia: a premalignant lesion of the prostate, *Hum Pathol* **17** (1986) 64.
- 129 Epstein, JI; *et al.*, Update on the Gleason grading system for prostate cancer: results of an international consensus conference of urologic pathologists, *Adv Anat Pathol* **13** (2006) 57.
- 130 Gleason, DF; Mellinger, GT, Prediction of prognosis for prostatic adenocarcinoma by combined histological grading and clinical staging, *J Urol* **111** (1974) 58.
- 131 Epstein, JI; *et al.*, Pathologic and clinical findings to predict tumor extent of nonpalpable (stage T1c) prostate cancer, *JAMA* **271** (1994) 368.
- 132 Matzkin, H; *et al.*, Stage T1A carcinoma of prostate, *Urology* **43** (1994) 11.
- 133 Eble, JN; Epstein, JI, Stage A carcinoma of the prostate, In: (Editor: Roth, LM) *Pathology of the Prostate, Seminal Vesicles, and Male Urethra* (1990) Churchill Livingstone, New York, pp. 61–82.
- 134 Gretzer, MB; Partin, AW, PSA markers in prostate cancer detection, *Urol Clin North Am* **30** (2003) 677.
- 135 Epstein, JI, PSAP and PSA as immunohistochemical markers, *Urol Clin North Am* **20** (1993) 757.
- 136 Brinker, DA; *et al.*, Ductal adenocarcinoma of the prostate diagnosed on needle biopsy: correlation with clinical and radical prostatectomy findings and progression, *Am J Surg Pathol* **23** (1999) 1471.
- 137 Ro, JY; *et al.*, Mucinous adenocarcinoma of the prostate: histo-chemical and immunohistochemical studies, *Hum Pathol* **21** (1990) 593.
- 138 Wang, W; Epstein, JI, Small cell carcinoma of the prostate: a morphological and immunohistochemical study of 95 cases, *Am J Surg Pathol* **32** (2008) 65.
- 139 Ollai, BR; *et al.*, A clinicopathologic analysis of urothelial carcinoma diagnosed on prostate needle biopsy, *Am J Surg Pathol* **25** (2001) 794.
- 140 Sexton, WJ; *et al.*, Adult prostate sarcoma: the M.D. Anderson Cancer Center Experience, *J Urol* **166** (2001) 521.
- 141 Raney, RB; *et al.*, Rhabdomyosarcoma and undifferentiated sarcoma in the first two decades of life: a selective review of intergroup rhabdomyosarcoma study group experience and rationale for Intergroup Rhabdomyosarcoma Study V, *J Pediatr Hematol Oncol* **23** (2001) 215.
- 142 Hansel, DE; Epstein, JI, Sarcomatoid carcinoma of the prostate: a study of 42 cases, *Am J Surg Pathol* **30** (2006) 1316.
- 143 Herawi, M; Epstein, JI, Specialized stromal tumors of the prostate: a clinicopathologic study of 50 cases, *Am J Surg Pathol* **30** (2006) 694.
- 144 Bostwick, DG; Mann, RB, Malignant lymphomas involving the prostate. A study of 13

cases, *Cancer* **56** (1985) 2932.

22. O Trato Genital Feminino*

*As contribuições de Dr. Christopher Crum para este capítulo nas muitas edições anteriores são reconhecidas com gratidão.

LORA HEDRICK ELLENSON and EDYTA C. PIROG

Desenvolvimento

Anatomia

Infecções do Trato Genital Feminino

Infecções do Trato Genital Inferior

Infecções Envolvendo o Trato Genital Inferior e Superior

▪ VULVA

Cisto de Bartholin

Distúrbios Epiteliais não Neoplásicos

Líquen Escleroso

Hiperplasia de Células Escamosas

Lesão Exofítica Benigna

Condiloma Acuminado

Lesões Neoplásicas Escamosas

Neoplasia Intraepitelial Vulvar e Carcinoma Vulvar

Lesões Neoplásicas Glandulares

Hidradenoma Papilar

Doença de Paget Extramamária

Melanoma Maligno

▪ VAGINA

Anormalidades do Desenvolvimento

Neoplasias Pré-malignas e Malignas

Neoplasia Intraepitelial Vaginal e Carcinoma de Células Escamosas

Rabdomiossarcoma Embrionário

▪ COLO UTERINO

Inflamações

Cervicite Aguda e Crônica

Pólipos Endocervicais

Neoplasias Pré-malignas e Malignas

Neoplasia Intraepitelial Cervical

Carcinoma Cervical

Triagem e Prevenção do Câncer Cervical

▪ CORPO DO ÚTERO E ENDOMÉTRIO

Histologia Endometrial no Ciclo Menstrual

Distúrbios Endometriais Funcionais (Sangramento Uterino Disfuncional)

Ciclo Anovulatório

Fase Lútea Inadequada

Alterações Endometriais Induzidas por Contraceptivos Orais

Alterações da Menopausa e Pós-menopausa

Inflamação

Endometrite Aguda

Endometrite Crônica

Endometriose e Adenomiose

Pólipos Endometriais

Hiperplasia Endometrial

Tumor Maligno do Endométrio

Carcinoma do Endométrio

Tumores Müllerianos Mistos Malignos

Tumores do Endométrio com Diferenciação Estromal

Adenossarcomas

Tumores Estromais

Tumores do Miométrio

Leiomiomas

Leiomiossarcomas

▪ TUBAS UTERINAS (DE FALÓPIO)

Inflamações

Tumores e Cistos

▪ OVÁRIOS

Cistos não Neoplásicos e Funcionais

Cistos Foliculares e Lúteos

Ovários Policísticos e Hipertecose Estromal

Tumores Ovarianos

Tumores do Epitélio Superficial (Mülleriano)

Tumores Serosos

Tumores Mucinosos

Tumores Endometrioides

Adenocarcinoma de Células Claras

Cistadenofibroma

Tumor de Brenner

Curso Clínico, Detecção e Prevenção dos Tumores da Superfície Epitelial

Teratomas

Disgerminoma

Tumor do Seio Endodérmico (Saco Vitelino)

Coriocarcinoma

Outros Tumores de Células Germinativas

Tumores do Estroma – do Cordão Sexual

Tumores de Células da Teca Granulosa

Fibromas, Tecomas e Fibrotecomas

Tumores de Células de Sertoli-Leydig (Androblastomas)

Outros Tumores do Estroma do Cordão Sexual

Tumores Metastáticos

▪ DISTÚRBIOS GESTACIONAIS E PLACENTÁRIOS

Distúrbios do Início da Gravidez

Aborto Espontâneo

Gravidez Ectópica

Distúrbios do Final da Gravidez

Placentas Gemelares

Anormalidades da Implantação Placentária

Infecções Placentárias

Pré-eclâmpsia e Eclâmpsia

Doença Trofoblástica Gestacional

Mola Hidatiforme

Mola Completa

Mola Parcial

Mola Invasiva

Coriocarcinoma

Tumor Trofoblástico do Sítio Placentário (PSTT)

Desenvolvimento

O desenvolvimento do trato genital feminino é relevante tanto para anomalias nesta região quanto para a histogênese de vários tumores. As células germinativas primordiais se originam na parede do saco vitelino pela quarta semana de gestação; por volta da quinta ou sexta semanas elas migram para a crista urogenital. O epitélio mesodérmico da crista urogenital prolifera em seguida, para eventualmente produzir o epitélio e o estroma da gônada. As células germinativas em divisão, que têm origem endodérmica, são incorporadas no epitélio mesodérmico proliferativo para formar o ovário. ¹

Um segundo componente do desenvolvimento genital feminino é o *ducto de Müller*. Aproximadamente na sexta semana, a invaginação e subsequente fusão do epitélio de revestimento celômico formam os ductos de Müller (ou paramesonérficos) laterais. Os ductos de Müller crescem progressivamente em direção caudal para entrar na pelve, onde se desviam medialmente para se fundir com o seio urogenital no tubérculo de Müller (Fig. 22-1A). O crescimento caudal adicional põe estes ductos fundidos em contato com o seio urogenital, formado quando a cloaca é subdividida pelo septo urorretal. O seio urogenital eventualmente se transforma no vestibulo da genitália externa (Fig. 22-1B). Normalmente as porções não fundidas amadurecem para formar as tubas uterinas (de Falópio), a porção caudal fundida se desenvolve no útero e na parte superior da vagina e o seio urogenital forma a parte inferior da vagina e o vestibulo. Conseqüentemente, todo o revestimento do útero e das tubas assim como da superfície ovariana é derivado em última análise do epitélio celômico (mesotélio). Esta relação embriológica próxima entre o mesotélio e o sistema mülleriano pode ser refletido na vida adulta na forma de lesões benignas (endometriose) e malignas (neoplasia endometriode e serosa) que podem surgir tanto na superfície dos ovários quanto nas superfícies peritoneais. Além disso, isto explica a sobreposição morfológica de tumores originados em várias partes do trato genital feminino (p. ex., serosos, endometrioides de células claras).

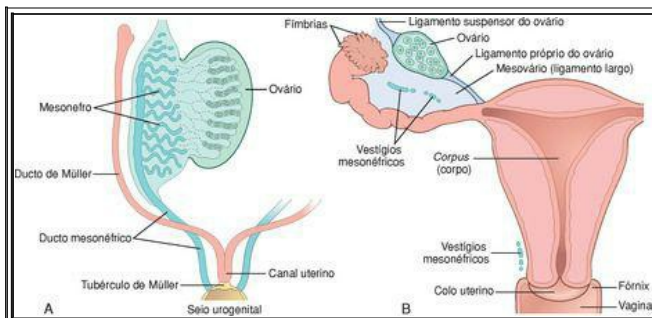


FIGURA 22-1

Embriologia e anatomia do trato genital feminino. **A**, No início do desenvolvimento, os ductos mesonéfrico (*azul*) e de Müller (*vermelho*) fundem-se no seio urogenital para formar o túberculo de Müller. **B**, Ao nascimento, os ductos de Müller estão fundidos para formar as tubas uterinas (de Falópio), o útero e o endocérvix (*vermelho*), se fundindo com a mucosa escamosa vaginal. Os ductos mesonéfricos regridem, mas podem ser encontrados como vestígios no ovário, anexos e colo uterino (ducto de Gartner).

(Adaptado de Langman J: *Medical Embryology*. Baltimore, Williams and Wilkins, 1981.)

Williams and Wilkins

O epitélio da vagina, do colo uterino e do trato urinário é formado pela indução de células basais do estroma subjacente, que sofre diferenciação escamosa e urotelial.² Uma porção destas células permanece não comprometida, formando as células de reserva do colo uterino. As últimas são capazes de diferenciação celular tanto escamosa quanto colunar.³

No sexo masculino, a substância inibidora mülleriana⁴ dos testículos em desenvolvimento causa a regressão dos ductos de Müller, e os ductos de Wolff (ou mesonéfricos) pareados formam o epidídimo e os ductos deferentes. Normalmente o ducto mesonéfrico regride nas mulheres, porém vestígios podem persistir na vida adulta como inclusões epiteliais adjacentes aos ovários, tubas e útero. No colo uterino e na vagina estes vestígios podem ser císticos e são chamados de *cistos do ducto de Gartner*. Muitos eventos na formação da genitália interna e externa e de seus revestimentos epiteliais resultam da sinalização epitelial-estromal recíproca, que leva à remodelagem mesenquimatosa e alterações no destino das células epiteliais.^{2,5}

Anatomia

Durante a vida reprodutiva ativa, os ovários medem aproximadamente $4 \times 2,5 \times 1,5$ cm de dimensão. O ovário é dividido em um córtex e uma medula. O córtex consiste em uma camada de células estromais ajustadas de modo muito próximo e uma cobertura fina de tecido conjuntivo colágeno relativamente acelular. Foliculos em vários estágios de maturação são encontrados no córtex externo. Em cada ciclo menstrual, um folículo se desenvolve em um folículo de Graaf, que é transformado em um corpo lúteo após a ovulação. Corpos lúteos variando de recentes a senescentes (corpos albicans) podem ser encontrados no córtex do ovário adulto.

A medula do ovário é formada em tecido mesenquimatoso com arranjo frouxo e contém resíduos do ducto mesonéfrico (rede ovariana) e pequenos grupos de células epitelioides redondas a poligonais (células hilares) ao redor dos vasos e nervos. Estas células hilares são remanescentes vestigiais da gônada em sua fase “ambissexual” primitiva, produzem esteroides que lembram as células intersticiais dos testículos. Raramente, estas células dão origem a tumores masculinizantes (tumores das células hilares).

A mucosa da tuba de Falópio é composta por numerosas dobras papilares delicadas (pregas) consistindo em três tipos celulares: células colunares ciliadas, células secretoras colunares não ciliadas e as chamadas células intercaladas, que podem representar simplesmente células secretoras inativas.

O útero varia em tamanho dependendo da idade e da paridade do indivíduo. Pesa aproximadamente 50 g e mede aproximadamente $8,0 \times 6,0 \times 3,0$ cm em mulheres nulíparas em idade reprodutiva. Após gestações, os úteros são discretamente maiores (até 70 g de peso) diminuindo até metade do seu peso e dimensão após a menopausa.

O útero tem três regiões anatômicas e funcionais distintas: o colo uterino, o segmento uterino inferior e o corpo. O colo uterino é dividido na porção vaginal (ectocérvix) e endocérvix. O ectocérvix é visível a olho nu ao exame vaginal e coberto por um epitélio escamoso estratificado não queratinizado em continuidade com a abóbada vaginal. O epitélio escamoso converge centralmente em uma pequena abertura chamada de *óstio externo*. Em mulheres nulíparas, este óstio é virtualmente fechado. Em posição imediatamente cefálica ao óstio está o endocérvix, que é revestido por um epitélio colunar secretor de muco, que se aprofunda para o estroma subjacente produzindo as glândulas endocervicais. O ponto no qual o epitélio escamoso e o colunar mucinoso endocervical se encontram é chamado de *junção escamocolunar* (Fig. 22-2). A posição da junção é variável devido a influências da anatomia cervical e hormonais relacionadas à idade. A diferenciação das células basais de reserva na junção escamocolunar em tipos celulares escamosos ou glandulares governa a microanatomia desta região e resulta em uma migração progressiva para cima da junção escamocolunar com a idade. A área do colo uterino que o epitélio colunar é finalmente substituído pelo epitélio escamoso é chamada de *zona de transformação* (Fig. 22-2). A metaplasia do epitélio glandular para epitélio escamoso na junção escamocolunar produz um epitélio escamoso de múltiplas camadas, inicialmente imaturo, conhecido como “metaplasia escamosa.” Estas células escamosas imaturas são suscetíveis à infecção pelo papilomavírus humano (HPV) e, como discutido a seguir, é na junção escamocolunar que as lesões pré-cancerosas e os carcinomas cervicais se desenvolvem. ⁶

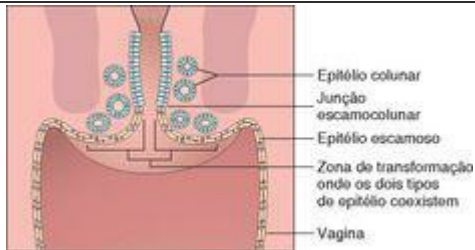


FIGURA 22-2

Esquema da zona de transformação cervical, onde os epitélios escamoso e colunar endocervical coexistem, sofrendo metaplasia (“transformação”) de diferenciação glandular para escamosa.

O corpo consiste em endométrio cercado por miométrio. As alterações no endométrio que ocorrem durante o ciclo menstrual (discutidas adiante) estão vinculadas à elevação e à queda nos níveis de hormônios ovarianos, e o leitor deve estar familiarizado com as complexas interações entre os fatores hipotalâmicos, hipofisários e ovarianos subjacentes à maturação dos folículos ovarianos, ovulação e ciclo menstrual.

As doenças do trato genital feminino são extremamente comuns e incluem complicações da gravidez, infecções, tumores e efeitos induzidos por hormônios. A discussão a seguir apresenta a patologia das principais doenças que resultam em problemas clínicos. Detalhes podem ser encontrados nos manuais atuais de patologia ginecológica e obstetrícia e ginecologia clínica [7.8](#). As condições patológicas peculiares de cada segmento do trato genital feminino são discutidas separadamente, mas primeiro revisaremos brevemente as infecções e a doença inflamatória pélvica porque podem afetar muitas das diversas estruturas anatômicas concomitantemente.

Infecções do Trato Genital Feminino

Uma grande variedade de organismos pode infectar o trato genital feminino. Infecções por alguns microorganismos, como *Candida*, *Trichomonas* e *Gardnerella*, são extremamente comuns podendo causar desconforto significativo sem sequelas sérias. Outras, como infecções por *Neisseria gonorrhoeae* e *Chlamydia*, são causas importantes de infertilidade feminina e outras ainda, como as infecções por *Ureaplasma urealyticum* e *Mycoplasma hominis*, estão implicadas em partos pré-termo. Os vírus, especialmente os vírus de herpes simples (HSVs) e os papilomavírus humanos (HPVs), também representam morbidade considerável; os HSVs causam ulcerações genitais dolorosas, enquanto os HPVs estão envolvidos na patogénia de cânceres cervicais, vaginais e vulvares.

Muitas destas infecções são transmitidas sexualmente, incluindo tricomoníase, gonorreia, cancroide, granuloma inguinal, linfogranuloma venéreo, sífilis, micoplasma, clamídia, HSV e HPV. ⁹ Muitas destas condições são consideradas no [Capítulo 8](#). Aqui abordaremos apenas aspectos seleccionados relevantes ao trato genital feminino, incluindo patógenos confinados ao trato genital inferior (vulva, vagina e colo uterino) e aqueles que envolvem todo o trato genital e estão implicados na doença inflamatória pélvica. Os Papilomavírus também são discutidos no [Capítulo 7](#).

Infecções do Trato Genital Inferior

A infecção genital pelo *vírus herpes simples* é comum envolvendo, por ordem de frequência, o colo uterino, a vagina e a vulva. Os HSVs são vírus DNA que incluem dois sorotipos, o HSV-1 e o HSV-2. O *HSV-1* tipicamente resulta em infecção orofaríngea, enquanto o *HSV-2* geralmente envolve a mucosa genital e a pele; contudo, dependendo das práticas sexuais, HSV-1 pode ser detectado na região genital e HSV-2 também pode causar infecções orais (ver também o [Capítulo 8](#)). A frequência de herpes genital aumentou dramaticamente nas últimas décadas, particularmente em adolescentes e mulheres jovens. *Por volta dos 40 anos de idade, 20% das mulheres são soropositivas para anticorpos contra HSV-2.* ¹⁰

Sintomas clínicos são observados em aproximadamente um terço dos indivíduos infectados. As lesões iniciais se desenvolvem tipicamente 3 a 7 dias após a transmissão sexual e consistem em pápulas vermelhas que progridem para vesículas e então para úlceras coalescentes e dolorosas. Estas lesões são clinicamente aparentes na pele e na mucosa vulvar, enquanto as lesões cervicais ou vaginais apresentam secreção purulenta intensa e dor pélvica. Lesões ao redor da uretra podem causar dor ao urinar e retenção urinária. A infecção inicial tipicamente produz sintomas sistémicos como febre, mal-estar, e linfonodos inguinais sensíveis. As vesículas e úlceras contêm numerosas partículas virais, explicando a elevada taxa de transmissão durante a infecção ativa. As lesões de mucosa e pele cicatrizam espontaneamente em 1 a 3 semanas, porém como ocorre com infecções herpéticas em outros locais, o vírus migra para os gânglios do nervo lombossacral regional, estabelecendo uma infecção latente. Devido à latência viral, as infecções por HSV persistem indefinidamente e qualquer redução da vigilância do sistema imunológico, assim como estresse, trauma, radiação ultravioleta e alterações hormonais, podem desencadear a reativação do vírus e a recorrência das lesões da pele e mucosa. ⁹ Como esperado, as recorrências são muito mais comuns em indivíduos imunossuprimidos. Além disso, *as infecções por HSV-2 têm*

maior probabilidade de recorrência que as infecções por HSV-1.

A transmissão do HSV pode ocorrer tanto nas fases ativas quanto latentes (difusão subclínica do vírus), embora seja muito menos provável em portadores assintomáticos. Os preservativos oferecem proteção limitada contra infecção por HSV, uma vez que uma grande área genital pode ser afetada pelo vírus. Como ocorre com outras doenças sexualmente transmissíveis, as mulheres são mais suscetíveis à transmissão que os homens. A infecção prévia por HSV-1 parece reduzir a suscetibilidade à infecção por HSV-2. A consequência mais grave da infecção por HSV é a transmissão ao recém-nascido durante o parto. O risco é maior se a infecção estiver ativa durante o parto e particularmente se constituir uma infecção primária (inicial) na mãe. Uma incisão cesariana é justificada nestes casos.

O diagnóstico se baseia em achados clínicos típicos e detecção de HSV. Para o diagnóstico, o exsudato purulento é aspirado das lesões e inoculado em uma cultura de tecido. Após 48 a 72 horas, o *efeito citopático viral* pode ser observado e o vírus pode então ser isolado e ter o sorotipo determinado. Além disso, alguns laboratórios oferecem testes mais sensíveis como a *reação em cadeia da polimerase*, ensaios imunoabsorventes enzimáticos e teste de anticorpos para imunofluorescência direta para detecção de HSV nas secreções lesionais. Indivíduos com infecção primária por HSV em fase aguda não possuem anticorpos séricos anti-HSV. A detecção de *anticorpos anti-HSV no soro é indicativa de infecção latente/recorrente.*

Não existe um tratamento eficaz para HSV latente; contudo, agentes antivirais como aciclovir ou fanciclovir podem reduzir a duração da fase inicial sintomática e recorrente. Várias estratégias profiláticas e terapêuticas com vacinas foram desenvolvidas usando modelos animais, e vários estudos clínicos estão sendo realizados atualmente. [11](#)

O molusco contagioso é uma infecção por poxvírus da pele e das membranas mucosas. Existem quatro tipos de *vírus do molusco contagioso* (MCVs), MCV-1 a 4, sendo que MCV-1 é o mais prevalente e o MCV-2 é o mais frequentemente transmitido por contato sexual. As infecções são comuns em crianças entre 2 e 12 anos de idade e são transmitidas por contato direto ou artigos compartilhados (por exemplo, toalhas). O molusco pode afetar qualquer área da pele, porém é mais comum no tronco, braços e pernas. Em adultos, as infecções por molusco tipicamente têm transmissão sexual e afetam os genitais, a porção inferior do abdômen, as nádegas e a parte interna das coxas. O período de incubação médio corresponde a 6 semanas. O diagnóstico se baseia no aspecto clínico característico de pápulas peroladas em forma de domo com um centro afundado. As pápulas medem 1 a 5 mm de diâmetro, e seu centro céreo central contém células com *inclusões virais intracitoplasmáticas* ([Fig. 22-3](#)).

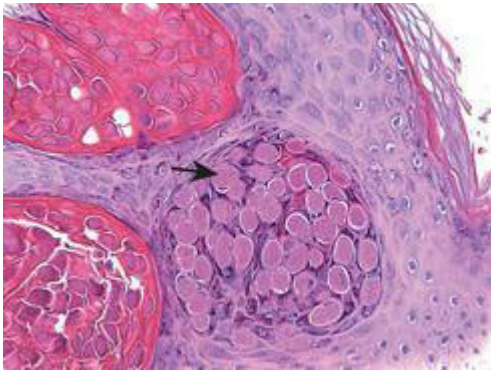


FIGURA 22-3

Lesão causada por infecção pelo molusco contagioso. As *setas* apontam para inclusões virais intracitoplasmáticas.

As *infecções fúngicas*, especialmente aquelas causadas por leveduras (*Candida*), são extremamente comuns; na verdade, as leveduras fazem parte da microflora vaginal normal de muitas mulheres e o desenvolvimento de candidíase sintomática tipicamente é o resultado de uma perturbação no ecossistema microbiano vaginal da paciente. *Diabetes mellitus*, *antibióticos*, *gravidez* e *condições que resultem em comprometimento da imunidade celular* são *permissivas para a infecção sintomática*, que se manifesta por prurido vulvovaginal, eritema, tumefação e secreção vaginal semelhante a leite coalhado. A infecção grave pode resultar em ulcerações da mucosa. O diagnóstico é feito pelo achado de pseudosporos ou hifas fúngicas filamentosas em montagens úmidas da secreção em KOH ou no esfregaço de Papanicolaou. Embora a transmissão sexual da infecção por leveduras tenha sido documentada, a candidíase não é considerada uma doença sexualmente transmissível.

O *Trichomonas vaginalis* é um grande protozoário ovoide flagelado que pode ser facilmente identificado em montagens úmidas de secreção vaginal ou no esfregaço de Papanicolaou de pacientes infectadas. A infecção geralmente é transmitida por contato sexual e se desenvolve dentro de 4 dias a 4 semanas. As pacientes podem ser assintomáticas ou podem se queixar de uma secreção vaginal amarela e espumosa, desconforto vulvovaginal, disúria (dor ao urinar), e

dispareunia (dor na relação sexual). A mucosa vaginal e cervical tipicamente apresentam aspecto vermelho vivo, com acentuada dilatação dos vasos da mucosa cervical resultando em um aspecto colposcópico característico de “colo uterino em morango”.

Gardnerella vaginalis é um bacilo Gram-negativo que está implicado como principal causa de vaginose bacteriana (vaginite). As pacientes tipicamente apresentam uma secreção vaginal fina, verde-acinzentada, com odor desagradável (peixe). O esfregaço de Papanicolaou revela células escamosas superficiais e intermediárias cobertas por um revestimento grosseiro de múltiplos cocobacilos. As culturas bacterianas nestes casos revelam *G. vaginalis* e outras bactérias incluindo peptoestreptococos anaeróbicos e estreptococos α -hemolíticos aeróbicos. Em pacientes grávidas, a vaginose bacteriana foi implicada em trabalho de parto prematuro.

As espécies *Ureaplasma urealyticum* e *Mycoplasma hominis* representam alguns casos de vaginite e cervicite e foram implicadas em corioamnionite e parto prematuro em pacientes grávidas. [12](#)

A maioria das infecções por *Chlamydia trachomatis* assume a forma de cervicite. Contudo, em algumas pacientes sobe até o útero e tubas de Falópio, resultando em endometrite e salpingite sendo uma das causas de doença inflamatória pélvica, como discutido mais adiante.

Para uma descrição das lesões genitais causadas por *Treponema pallidum*, ver o [Capítulo 8](#). A descrição das infecções por HPV é apresentada neste capítulo no tópico “Colo uterino”, e infecções gonorreicas são descritas abaixo.

Infecções Envolvendo o Trato Genital Inferior e Superior

Doença Inflamatória Pélvica (DIP)

DIP é uma infecção ascendente, que começa na vulva ou na vagina e se espalha para cima de modo a envolver a maioria das estruturas do sistema genital feminino, resultando em dor pélvica, sensibilidade dos anexos, febre e secreção vaginal. O gonococo continua a ser uma causa comum de DIP, a complicação mais séria da gonorreia em mulheres. A infecção por *clamídia* é outra causa bem reconhecida de DIP. Além destes dois organismos, infecções após abortos espontâneos ou induzidos e partos normais ou anormais (chamados infecções puerperais) são causas importantes de DIP. Nessas situações, as infecções são tipicamente polimicrobianas e pode ser causadas por estafilococos, estreptococos, bactérias coliformes e *Clostridium perfringens*.

Com o gonococo, as alterações inflamatórias começam a aparecer aproximadamente 2 a 7 dias após a inoculação. A mucosa endocervical é o local mais comum de envolvimento inicial. A inflamação gonocócica também pode começar na glândula de Bartholin e outras glândulas vestibulares ou periuretrais. A partir de qualquer destes lugares, os organismos podem se disseminar para cima e envolver as tubas de Falópio e a região tubo-ovariana. Acredita-se que as infecções bacterianas não gonocócicas que seguem um aborto induzido, dilatação e curetagem do útero, e outros procedimentos cirúrgicos do trato genital feminino se disseminam a partir do útero para cima pelos canais linfáticos ou venosos e não pela superfície mucosa. Consequentemente, estas infecções tendem a produzir menor envolvimento de mucosas, porém maior reação nas camadas profundas dos órgãos.

Morfologia. Sempre que ocorre, a doença gonocócica é caracterizada por inflamação aguda acentuada basicamente confinada à superfície da mucosa. Os esfregaços do exsudato inflamatório revelam diplococos Gram-negativos intracelulares; contudo, o diagnóstico definitivo requer cultura ou detecção de RNA ou DNA gonocócico. Se houver disseminação, o endométrio geralmente é poupado por motivos incertos. Quando a infecção atinge as tubas, ocorre uma **salpingite supurativa aguda**. A mucosa tubária se torna congestionada e difusamente infiltrada por neutrófilos, plasmócitos e linfócitos. Lipopolissacarídeos gonocócicos e mediadores inflamatórios como TNF causam lesão epitelial e esfoliação das pregas. A luz tubária é preenchida com exsudato purulento que pode vaziar para fora da extremidade fimbriada. A infecção também pode ser derramada sobre o ovário criando uma **salpingo-oorite**. Coleções de pus no ovário e na tuba (**abscessos tubo-ovarianos**) ou na luz tubária (**piossalpinge**) podem ocorrer (Fig. 22-4). Com a passagem do tempo, os organismos infectantes podem desaparecer, deixando as sequelas de **salpingite folicular crônica** e **hidrossalpinge** (tuba de Falópio dilatada e cheia de líquido). As pregas tubárias, desnudadas de epitélio, aderem entre si e lentamente são fundidas em um processo de cicatrização reparadora, que forma espaços semelhantes ao das glândulas e bolsas cegas, citado como salpingite folicular crônica. A luz destas tubas pode ser impenetrável para o oócito, resultando em infertilidade ou gravidez ectópica. A hidrossalpinge se desenvolve como consequência da fusão das fimbrias e subsequente acúmulo das secreções tubárias e distensão tubária. Hidrossalpinge é outra causa de infertilidade pós-DIP, uma vez que a ausência de fimbrias tubárias flexíveis impede a captação do oócito após a ovulação.

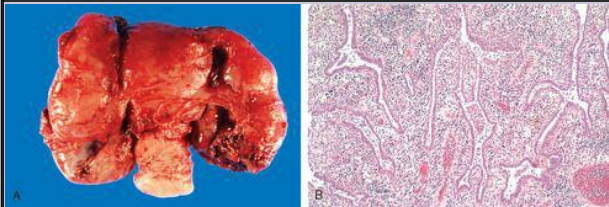


FIGURA 22-4

A, Salpingo-oorite aguda, com abscesso tubo-ovariano. As tubas uterinas (de Falópio) e os ovários coalesceram, formando uma massa inflamatória aderente ao útero. **B**, Salpingite com pregas tubárias edematosas expandidas por infiltrados de células inflamatórias.

A DIP causada por estafilococos, estreptococos e outros invasores puerperais tende a apresentar menos exsudação na luz da tuba e menor envolvimento da mucosa, porém maior resposta inflamatória nas camadas de tecido profundo. Estas infecções frequentemente são disseminadas através da parede para envolver a serosa e os ligamentos largos, a estrutura pélvica e o peritônio. Bacteremia é uma complicação mais frequente da DIP estreptocócica ou estafilocócica que de infecções gonocócicas.

As complicações agudas da DIP incluem peritonite e bacteremia, que resultam em endocardite, meningite e artrite supurativa. As sequelas remotas da DIP incluem infertilidade e obstrução tubária, maior risco de gravidez ectópica, dor pélvica, como obstrução intestinal devido a aderências entre o intestino e os órgãos pélvicos.

Nos estágios iniciais, as infecções gonocócicas são facilmente controladas com antibióticos, embora cepas resistentes à penicilina lamentavelmente tenham emergido. Quando a infecção fica emparedada em abscessos tubo-ovarianos, é difícil obter níveis suficientes de antibióticos nestes focos infecciosos e algumas vezes a remoção cirúrgica dos órgãos é necessária. DIPs pós-aborto e pós-parto também são passíveis de tratamento com antibióticos, porém seu controle é muito mais difícil que o de infecções gonocócicas devido ao amplo espectro de patógenos que podem estar envolvidos.

VULVA

As doenças da vulva em conjunto constituem apenas uma pequena fração da prática ginecológica. Muitas doenças dermatológicas inflamatórias que afetam a pele em outros lugares do corpo também podem ocorrer na vulva, como psoríase, eczema e dermatite alérgica. A vulva é mais propensa a infecções cutâneas, porque é exposta constantemente a secreções e umidade. Uma vulvite inespecífica tem probabilidade de ocorrer particularmente no contexto de imunossupressão. A maioria dos cistos cutâneos (cistos de inclusão epidérmica) e tumores cutâneos também podem ocorrer na vulva. Discutiremos os distúrbios específicos da vulva, incluindo cisto de Bartholin, distúrbios epiteliais não neoplásicos, lesão exofítica benigna e tumores da vulva.

Cisto de Bartholin


A infecção da glândula de Bartholin produz uma inflamação aguda no interior da glândula (adenite) e resulta em abscesso. Os cistos do ducto de Bartholin são relativamente comuns, ocorrem em todas as idades e resultam da obstrução do ducto por um processo inflamatório. Os cistos resultantes são revestidos por metaplasia e/ou epitélio escamoso ductal. Podem crescer até 3 a 5 cm de diâmetro e produzir dor e desconforto local. Os cistos do ducto de Bartholin são excisados ou abertos permanentemente (marsupialização).

Distúrbios Epiteliais Não Neoplásicos

Um grupo heterogêneo de lesões da vulva se apresenta como espessamentos da mucosa opacos, brancos, semelhantes a uma placa, que podem produzir coceira (prurido) e descamação. Devido a seu aspecto, estes distúrbios são chamados tradicionalmente de *leucoplasia* pelos clínicos. Este é um termo descritivo inespecífico, uma vez que *placas brancas podem representar uma variedade de lesões benignas, pré-malignas ou malignas* incluindo (1) dermatoses inflamatórias (p. ex., psoríase, dermatite crônica); (2) neoplasia intraepitelial vulvar, doença de Paget ou mesmo carcinoma invasivo; e (3) distúrbios epiteliais de etiologia desconhecida. Excluindo neoplasias e entidades mórbidas específicas, os distúrbios epiteliais não neoplásicos de etiologia desconhecida são classificados em duas categorias: (1) *líquen escleroso* e (2) *hiperplasia de células escamosas (também conhecida como líquen simples crônico)*. Os dois distúrbios podem coexistir e as lesões frequentemente são múltiplas, tornando seu controle clínico particularmente difícil.

LÍQUEN ESCLEROSO

Esta lesão é caracterizada por adelgaçamento da epiderme e desaparecimento das cristas interpilares, degeneração hidrópica das células basais, hiperqueratose superficial e fibrose dérmica, com um escasso infiltrado perivascular de células inflamatórias mononucleares ([Fig. 22-5](#)). As lesões aparecem clinicamente como pápulas ou placas lisas e brancas que, com o tempo, podem se prolongar e coalescer. A superfície é alisada e algumas vezes tem aspecto de pergaminho. Quando toda a vulva é afetada, os lábios se tornam um pouco atróficos e enrijecidos e o orifício vaginal é contraído. Isto ocorre em todos os grupos etários, mas é mais comum em mulheres após a menopausa. Também pode ser encontrado em qualquer outro lugar da pele. A patogenia é incerta, mas a presença de células T no infiltrado inflamatório subepitelial e a maior frequência de distúrbios autoimunes nestas mulheres sugerem que uma reação autoimune possa estar envolvida. Embora a lesão no líquen escleroso não seja pré-maligna, mulheres com líquen escleroso sintomático têm possibilidade um pouco maior de desenvolver carcinoma de células escamosas durante a vida. [13](#)



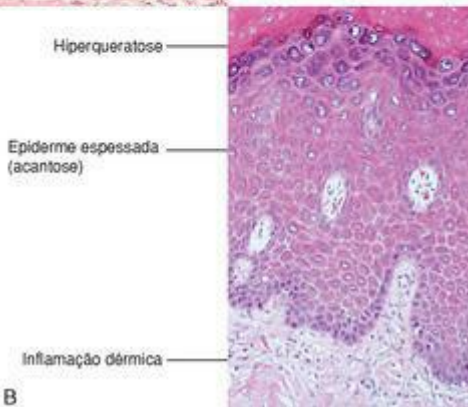
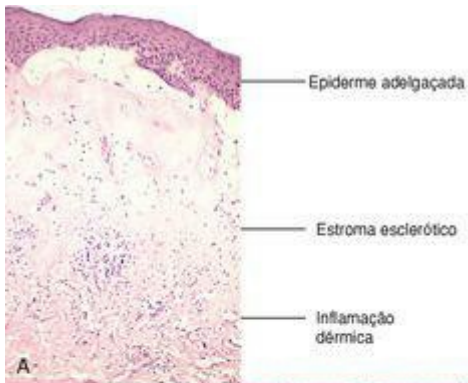

FIGURA 22-5

Distúrbios vulvares epiteliais não neoplásicos. **A**, Líquen escleroso. **B**, Hiperplasia de células escamosas. As principais características das lesões são indicadas nas figuras.

HIPERPLASIA DE CÉLULAS ESCAMOSAS


Anteriormente chamada de distrofia hiperplásica, ou *líquen simples crônico*, a hiperplasia de células escamosas é uma condição inespecífica resultante da fricção ou arranhadura da pele para aliviar o prurido. Ela é acentuada por espessamento epitelial, expansão do estrato granuloso e hiperqueratose superficial significativa. Aparece clinicamente como uma área de leucoplasia. O epitélio pode aumentar a atividade mitótica tanto no estrato basal quanto no espinhoso. A infiltração leucocitária da derme algumas vezes é pronunciada. As alterações epiteliais hiperplásicas não exibem atipia ([Fig. 22-5B](#)). Em geral não há maior predisposição ao câncer, porém, de modo suspeito, o líquen simples crônico frequentemente está presente nas margens de um câncer de vulva estabelecido.

Lesão Exofítica Benigna

Condições elevadas (exofíticas) ou semelhantes a verrugas benignas da vulva podem ser causadas por uma infecção ou apresentar etiologia desconhecida. O *condiloma acuminado*, uma lesão induzida pelo papilomavírus, também chamada de verruga genital, e o *condiloma plano* sífilítico (descrito no [Cap. 8](#)) são conseqüências de infecções sexualmente transmitidas. Os *pólipos fibroepiteliais* vulvares, ou pólipos cutâneos, são semelhantes aos pólipos cutâneos que ocorrem em qualquer parte da pele. Os *papilomas escamosos* vulvares são proliferações exofíticas benignas cobertas por um epitélio escamoso não queratinizado, que se desenvolvem nas superfícies da mucosa vulvar e podem ser únicos ou numerosos (papilomatose vulvar). A etiologia dos *pólipos fibroepiteliais* e dos *papilomas escamosos* é desconhecida; contudo, estas lesões não estão relacionadas a qualquer agente infeccioso conhecido.

CONDILOMA ACUMINADO

Os condilomas acuminados são lesões benignas, sexualmente transmitidas, que apresentam um *aspecto macroscópico verrucoso característico* ([Fig. 22-6A](#)). Embora possam ser solitários, frequentemente são multifocais: podem envolver regiões vulvares, perineais e perianais, como a vagina e, menos comumente, o colo uterino. As lesões são idênticas àquelas encontradas no pênis e ao redor do ânus em homens ([Cap. 21](#)). Ao exame histológico, encontra-se em centros ramificados, arborizados de estroma, cobertos por epitélio escamoso com alterações citopáticas virais características citadas como *atipia coilocítica* ([Fig. 22-6B](#)). Os condilomas acuminados são causados por HPVs de baixo risco oncogênico, principalmente os tipos 6 e 11, e representam uma infecção viral produtiva na qual o HPV se replica nas células escamosas. O ciclo de vida do vírus é completado em células superficiais maduras, o que resulta em alterações citológicas características – *atipia coilocitótica* – caracterizada por aumento nuclear e atipia assim como um halo perinuclear citoplasmático (ver também “Colo Uterino”). Os Condilomas acuminados não são considerados lesões pré-cancerosas.



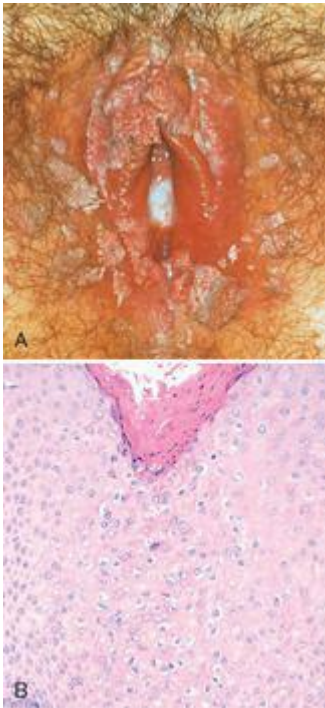


FIGURA 22-6

A, Numerosos condilomas da vulva ao redor do intróito. **B**, Histopatologia do condiloma acuminado mostrando acantose, hiperqueratose e atipia coilocítica com núcleos aumentados, atípicos e vacuolização citoplasmática (*centro da microfotografia*).

(A, Courtesy do Dr. Alex Ferenczy, McGill University, Montreal, PQ , Canadá.)

Lesões Neoplásicas Escamosas

NEOPLASIA INTRAEPITELIAL VULVAR E CARCINOMA VULVAR

O carcinoma da vulva é uma neoplasia maligna rara (tem aproximadamente um oitavo da frequência do câncer cervical) representando cerca de 3% de todos os cânceres genitais em mulheres; aproximadamente dois terços ocorrem em mulheres acima de 60 anos. O carcinoma de células escamosas é o tipo histológico mais comum de câncer de vulva. Em termos de etiologia, patogenia e características histológicas, os carcinomas de células escamosas da vulva são divididos em dois grupos: *carcinomas basaloides* e *verrucosos*, relacionados à infecção por HPV de alto risco oncogênico (30% dos casos) e *carcinomas de células escamosas queratinizantes*, não relacionados a infecção por HPV (70% de casos). [14](#)

Os *carcinomas basaloides* e *verrucosos* invasivos se desenvolvem a partir de uma lesão pré-cancerosa *in situ* chamada *neoplasia intraepitelial vulvar clássica* (VIN clássica). Esta forma de VIN inclui lesões designadas anteriormente como carcinoma *in situ* ou doença de Bowen. A VIN clássica é caracterizada por atipia nuclear das células escamosas, aumento de mitoses e ausência de maturação celular ([Fig. 22-7A](#)). Ela é análoga às lesões intra-epiteliais escamosas cervicais (SILs, ver em “Colo Uterino”). Ocorre mais comumente em mulheres em idade reprodutiva e os fatores de risco são os mesmos que os associados às lesões intraepiteliais escamosas cervicais (por exemplo, idade jovem na primeira relação sexual, múltiplos parceiros sexuais, parceiro do sexo masculino com múltiplas parceiras sexuais), uma vez que tanto as lesões intraepiteliais escamosas cervicais quanto a VIN clássica estão relacionadas à infecção por HPV. A VIN frequentemente é multicêntrica na vulva, e 10% a 30% das pacientes com VIN também apresentam lesões vaginais ou cervicais relacionadas ao HPV. A maioria dos casos de VIN clássica é positiva para HPV 16, e menos frequentemente para outros tipos de HPV de alto risco, como HPV 18 ou 31. A regressão espontânea de lesões VIN foi relatada, geralmente em mulheres mais jovens; o risco de progressão para carcinoma invasivo é maior em mulheres acima de 45 anos de idade ou em mulheres com imunossupressão.

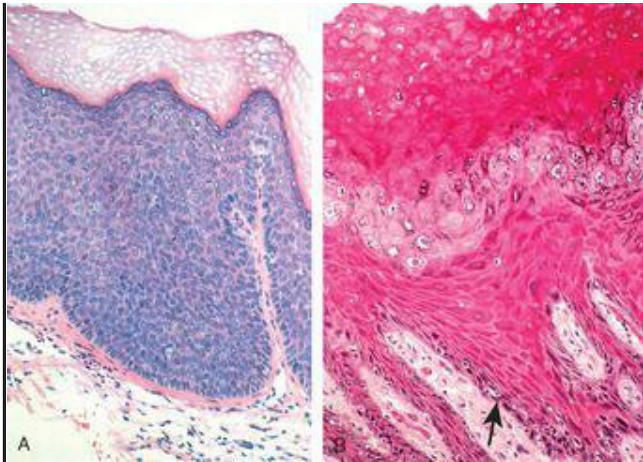


FIGURA 22-7

A, Histopatologia da neoplasia intraepitelial vulvar clássica (positiva para HPV) com atipia celular difusa, imaturidade, aglomeração nuclear e aumento da atividade mitótica. **B**, VIN diferenciada (negativa para HPV), exibindo maturação das camadas superficiais, hiperqueratose e atipia das células basais (*seta*).

Morfologia. Os carcinomas de células escamosas da vulva associados ao HPV começam como lesões de VIN clássica, que se apresentam como lesões distintas brancas (hiperqueratósicas), cor de carne ou pigmentadas, discretamente elevadas. Carcinomas coexistentes podem ser exofíticos ou indurados, frequentemente com ulceração. Ao exame histológico, os carcinomas basaloides ([Fig. 22-8A](#)) mostram um tumor infiltrativo caracterizado por ninhos e cordões de células escamosas malignas pequenas, agrupadas de modo compacto, que não apresentam maturação e lembram as células imaturas da camada basal do epitélio normal. O tumor pode possuir focos de necrose central.

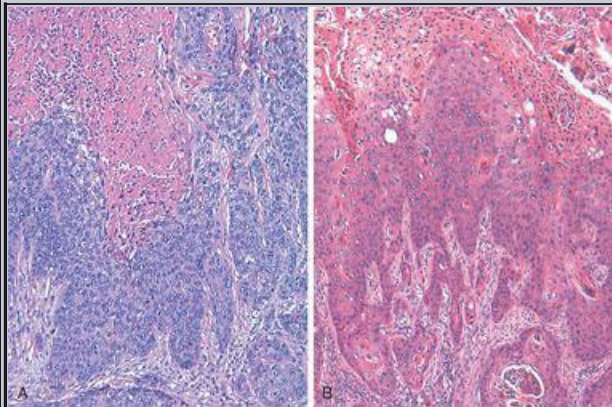


FIGURA 22-8

A, Carcinoma basaloide da vulva (positivo para HPV). **B,** Carcinoma verrucoso da vulva (positivo para HPV).

O carcinoma verrucoso é caracterizado por arquitetura exofítica, papilar e atipia coilocítica proeminente ([Fig. 22-8B](#)).

Os carcinomas de células escamosas queratinizantes não relacionados ao HPV frequentemente surgem em indivíduos com líquen escleroso ou hiperplasia de células escamosas de longa duração. A idade média das pacientes corresponde a 76 anos. A lesão pré-maligna imediata é citada como *neoplasia intraepitelial vulvar diferenciada* (VIN diferenciada) ou *VIN simples* ([Fig. 22-7B](#)).¹⁴ A VIN diferenciada é caracterizada por atipia acentuada da camada basal do epitélio escamoso com maturação e diferenciação epitelial aparentemente normal nas camadas superficiais, daí a designação “VIN diferenciada”. A etiologia da VIN diferenciada é desconhecida, mas foi postulado que a irritação epitelial crônica no líquen escleroso ou na

hiperplasia de células escamosas possa contribuir para a evolução gradual do fenótipo maligno. Os supostos eventos moleculares que levam à transformação maligna no líquen escleroso, na hiperplasia de células escamosas e na VIN diferenciada estão sendo investigados. Um relato de desequilíbrio alélico no líquen escleroso e na hiperplasia de células escamosas suporta a hipótese de que as duas condições representam um risco de neoplasia apesar da ausência de evidências morfológicas de atipia. Foram relatados casos raros de líquen escleroso, VIN diferenciada e carcinoma adjacente com mutações idênticas do gene *p53*. Em geral, contudo, a mutação do gene *p53* é um evento raro e um tanto tardio na carcinogênese vulvar. [15](#)

Morfologia. Carcinomas associados ao líquen escleroso, hiperplasia de células escamosas e VIN diferenciada podem se desenvolver como nódulos em um pano de fundo de inflamação vulvar. A emergência frequentemente sutil do câncer pode ser erroneamente interpretada como dermatite, eczema ou leucoplasia por um longo período de tempo. As manifestações clínicas são inespecíficas, incluindo desconforto local, coceira e exsudação devido à infecção secundária superficial, e destacam a importância do exame repetido em mulheres com distúrbios inflamatórios vulvares. O exame histológico revela um tumor infiltrativo caracterizado por ninhos e projeções de epitélio escamoso maligno com pérolas de queratina centrais proeminentes ([Fig. 22-9A](#)).

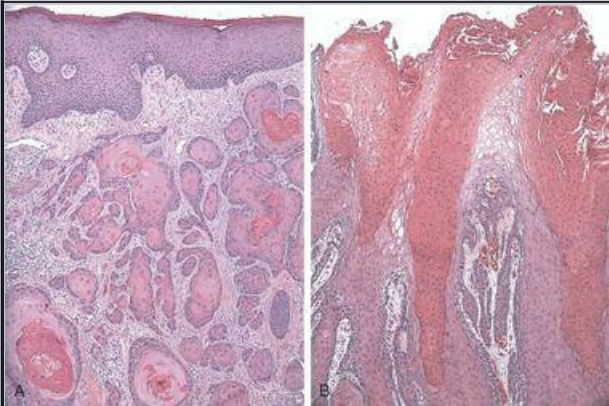


FIGURA 22-9

A, Carcinoma de células escamosas da vulva queratinizado, bem diferenciado (negativo para HPV). **B**, Carcinoma verrucoso da vulva (negativo para HPV).

O risco de desenvolvimento de câncer em VIN é principalmente uma função da idade, extensão e estado imunológico. ¹⁶ Quando um câncer invasivo se desenvolve, a disseminação metastática está ligada ao tamanho de tumor, profundidade da invasão e envolvimento dos vasos linfáticos. A disseminação inicial ocorre para os linfonodos inguinais, pélvicos, ilíacos e periaórticos. Finalmente, pode ocorrer disseminação linfo-hematogênica para os pulmões, fígado e outros órgãos internos. Pacientes com lesões de menos de 2 cm de diâmetro apresentam uma sobrevida em 5 anos de 60% a 80% após o tratamento com vulvectomia e linfadenectomia; contudo, lesões maiores com envolvimento de linfonodos apresentam uma taxa de sobrevida em 5 anos inferior a 10%.

Variantes raras de carcinomas de células escamosas incluem os *carcinomas verrucosos* (Fig. 22-9B), que são tumores de crescimento exuberante parecidos com o condiloma acuminado, e *carcinomas de células basais*, que são idênticos a seus equivalentes da pele. Nenhum destes tumores está associado ao papilomavírus. Os dois tumores raramente apresentam metástases e são efetivamente curados por uma excisão ampla.

Lesões Neoplásicas Glandulares

HIDRADENOMA PAPILAR

Como a mama, a vulva contém glândulas sudoríparas apócrinas modificadas. Na verdade, a vulva pode conter um tecido que lembra muito a mama (“mama ectópica”) e desenvolver dois tumores que possuem correspondentes na mama, que são o hidradenoma papilar e a doença de Paget extramamária. O hidradenoma papilar se apresenta como um nódulo nitidamente circunscrito, mais comumente nos lábios maiores ou nas pregas interlabiais e pode ser confundido clinicamente com carcinoma devido a sua tendência à ulceração.

Morfologia. Ao exame histológico, o hidradenoma é idêntico em aspecto aos papilomas intraductais da mama e consiste em projeções papilares cobertas por duas camadas de células: as células secretoras colunares superiores e uma camada subjacente de “células mioepiteliais” achatadas. Estes elementos mioepiteliais são característicos das glândulas sudoríparas e dos tumores da glândula sudorípara ([Fig. 22-10](#)).



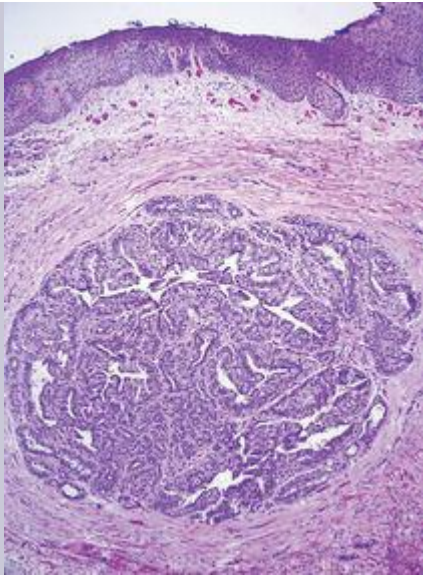


FIGURA 22-10

Hidradenoma papilar da vulva, um nódulo tumoral bem circunscrito, composto por projeções papilares benignas cobertas por epitélio colunar secretor e células mioepiteliais subjacentes.

DOENÇA DE PAGET EXTRAMAMÁRIA

Esta lesão curiosa e rara da vulva, e algumas vezes da região perianal, é semelhante em suas manifestações à doença de Paget da mama ([Cap. 23](#)). Como neoplasia vulvar, se apresenta como uma área em forma de mapa, agudamente demarcada, pruriginosa, vermelha, crostosa, que ocorre geralmente nos lábios maiores. Pode ser acompanhada por espessamento ou nódulo submucoso palpável.

Morfologia. A doença de Paget é uma proliferação intraepitelial distinta de células malignas. A característica microscópica diagnóstica é a presença de grandes células tumorais situadas isoladamente ou em pequenos grupos na epiderme e em seus anexos. Estas células são diferenciadas por uma separação clara (“halo”) das células epiteliais vizinhas ([Fig. 22-11](#)) e um citoplasma finamente granular contendo mucopolissacarídeos, que é corado pelos métodos de ácido periódico de Schiff (PAS), azul-alcian ou mucicarmim. Ultraestruturalmente, as células de Paget exibem diferenciação apócrina, écrina e de queratinócitos e supostamente surgem de células germinativas primitivas dos ductos de glândulas semelhantes à mamária da pele vulvar. [17,18](#)

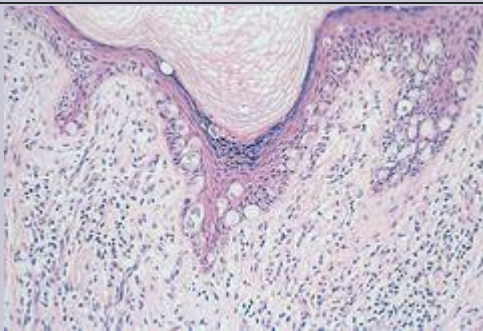


FIGURA 22-11

Doença de Paget da vulva com células tumorais pálidas em grupos e isoladas, espalhadas ao longo da porção basal do epitélio escamoso. Há inflamação na derme subjacente.

Em contraste à doença de Paget do mamilo, onde 100% das pacientes exibem um carcinoma de mama ductal subjacente, as lesões vulvares mais frequentemente estão confinadas à epiderme da pele e aos folículos pilosos e glândulas sudoríparas adjacentes. A doença de Paget é tratada com uma ampla excisão local e exibe uma alta taxa de recorrência. Tipicamente, as células de Paget se disseminam além dos confins da lesão macroscopicamente visível e por isso frequentemente estão presentes além das margens da excisão cirúrgica. A doença de Paget intraepidérmica pode persistir por muitos anos, mesmo décadas, sem invasão ou metástases. A invasão se desenvolve raramente, e nestas pacientes o prognóstico é reservado.

Melanoma Maligno

Melanomas da vulva são raros, representando menos de 5% de todos os cânceres vulvares e 2% de todos os melanomas em mulheres. Sua incidência máxima ocorre na sexta ou sétima décadas; tendem a apresentar as mesmas características biológicas e histológicas dos melanomas que ocorrem em outras partes da pele e são capazes de disseminação metastática difusa. A taxa de sobrevivência em 5 anos é inferior a 32%, supostamente devido a demoras na detecção e porque a maioria desses tumores rapidamente entram em uma fase de crescimento vertical após sua instalação ([Cap. 25](#)). O prognóstico está relacionado principalmente à profundidade da invasão, com uma mortalidade de mais de 60% para lesões que invadem tecidos mais profundamente que 1 mm.

Estando inicialmente confinado ao epitélio, o melanoma pode parecer com a doença de Paget, tanto macroscopicamente quanto histologicamente. Geralmente pode ser diferenciado por sua reatividade uniforme com anticorpos contra a proteína S100, ausência de reatividade com anticorpos contra citoqueratina e ausência de mucopolissacarídeos, ambos presentes na doença de Paget.

VAGINA

A vagina é uma porção do trato genital feminino que é notavelmente livre de doenças primárias. Em adultos, inflamações frequentes afetam a vulva e as estruturas perivulvares e se disseminam para o colo uterino sem envolvimento significativo da vagina. As lesões primárias da vagina são raras; a mais séria é o carcinoma vaginal primário. Portanto, serão discutidas apenas brevemente.

Anormalidades do Desenvolvimento

A vagina septada, ou dupla, é uma anomalia rara que surge da falha na fusão total dos ductos de Müller e acompanha um útero duplo (útero didelfo). Esta e outras anomalias da genitália externa podem ser manifestações de síndromes genéticas, exposição intrauterina a dietilestilbestrol (DES) usado para prevenir ameaças de aborto nas décadas de 1940 a 1960 ou outras perturbações associadas a anomalias da sinalização epitelial-estromal recíproca durante o desenvolvimento fetal. [19](#)

A *adenose vaginal* é um vestígio do epitélio colunar do tipo endocervical, que se prolonga do endocérvix durante o desenvolvimento embrionário e cobre o ectocérvix e a parte superior da vagina e é subsequentemente substituído pelo epitélio escamoso que avança para cima a partir do seio urogenital. Pequenas áreas irregulares de epitélio glandular não substituído podem persistir focalmente na vida adulta. A adenose se manifesta clinicamente como áreas vermelhas, granulares, contrastando com a mucosa vaginal normal rosa-clara. Ao exame microscópico, a adenose consiste em epitélio mucinoso colunar indistinguível do epitélio endocervical. A adenose, embora normalmente presente em uma pequena porcentagem de mulheres adultas, foi relatada em 35% a 90% das mulheres expostas a DES no útero. Casos raros de carcinoma de células claras ([Fig. 22-12](#)) originados em adenose relacionada a DES foram relatados em adolescentes e mulheres jovens nas décadas de 1970 e 1980, resultando na descontinuação do tratamento com DES.

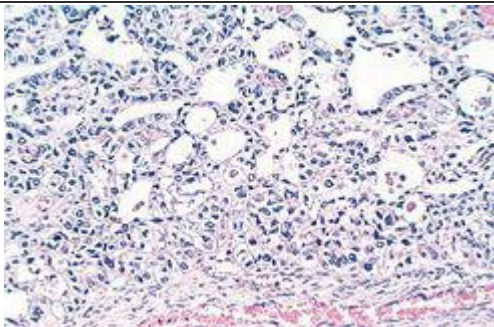


FIGURA 22-12

Adenocarcinoma de células claras da vagina mostrando células tumorais vacuoladas em

agrupamentos e estruturas semelhantes a glândulas.

Os cistos do ducto de Gartner são lesões relativamente comuns encontradas ao longo das paredes laterais da vagina e derivados dos vestígios dos ductos de Wolff (mesonéfricos). Consistem em cistos de 1 a 2 cm preenchidos com fluido que ocorrem em localização submucosa. Outros cistos, incluindo cistos mucosos, que ocorrem na vagina proximal, são derivados do epitélio mülleriano. Outra lesão de origem mülleriana, a endometriose (descrita adiante), pode ocorrer na vagina e simular uma neoplasia.

Neoplasias Pré-malignas e Malignas

A maioria dos tumores benignos da vagina ocorre em mulheres em idade reprodutiva e inclui tumores estromais (pólipos estromais), leiomiomas e hemangiomas. O tumor maligno mais comum da vagina é o carcinoma metastático do colo uterino, seguido por um carcinoma de células escamosas primário da vagina. Crianças podem desenvolver uma malignidade única e rara – o rabdomiossarcoma embrionário (sarcoma botrioide).

NEOPLASIA INTRAEPITELIAL VAGINAL E CARCINOMA DE CÉLULAS ESCAMOSAS

O carcinoma primário da vagina é um câncer extremamente raro (aproximadamente 0,6 a cada 100.000 mulheres por ano) representando aproximadamente 1% das neoplasias malignas do trato genital feminino. Quase todos os tumores consistem em carcinomas de células escamosas associados a *HPVs de alto risco oncogênico*. O maior fator de risco é o carcinoma prévio do colo uterino ou da vulva; 1% a 2% das mulheres com um carcinoma cervical invasivo eventualmente desenvolvem um carcinoma de células escamosas vaginal. O carcinoma de células escamosas da vagina surge a partir de uma lesão pré-maligna, a *neoplasia intraepitelial vaginal*, análoga às lesões intraepiteliais escamosas cervicais (SILs, ver em “Colo Uterino”). Mais frequentemente, o tumor invasivo afeta a porção posterior superior da vagina, particularmente ao longo da parede posterior na junção com o ectocérvix. As lesões nos dois terços inferiores da vagina sofrem metástase para os linfonodos inguinais, enquanto as lesões superiores tendem a envolver os linfonodos ilíacos regionais.

RABDOMIOSSARCOMA EMBRIONÁRIO

Também chamado de *sarcoma botriode*, este tumor vaginal raro é encontrado mais frequentemente em lactentes e crianças com menos de 5 anos de idade e consiste predominantemente em rabiomioblastos embrionários malignos²⁰. Estes tumores tendem a crescer como *massas polipoides, arredondadas, volumosas que algumas vezes preenchem e se projetam para fora da vagina*; têm o aspecto e a consistência de cachos de uva (daí a designação botriode = semelhante a uva) (Fig. 22-13). Ao exame histológico, as células tumorais são pequenas e possuem núcleos ovais, com pequenas protrusões de citoplasma a partir de uma extremidade, parecidas com uma raquete de tênis. Raramente, podem ser observadas estrias do citoplasma. Abaixo do epitélio vaginal, as células tumorais estão aglomeradas na chamada camada de câmbio, porém nas regiões profundas estão situadas no interior de um estroma fibromixomatoso frouxo, que é edematoso e pode conter muitas células inflamatórias. Por este motivo, as lesões podem ser confundidas com pólipos inflamatórios benignos, provocando adiamentos desafortunados no diagnóstico e tratamento. Estes tumores tendem a invadir localmente e causar morte por penetração na cavidade peritoneal ou por obstrução do trato urinário. A cirurgia conservadora, associada a quimioterapia, parece oferecer os melhores resultados nos casos diagnosticados suficientemente cedo.

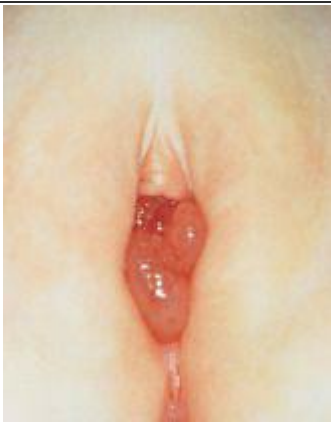

FIGURA 22-13

Sarcoma botrioide (rabdomyosarcoma embrionário) da vagina aparecendo como uma massa polipoide com protrusão para fora da vagina.

(Cortesia do Dr. Michael Donovan, Children's Hospital, Boston, MA.)

COLO UTERINO

O colo uterino é tanto uma sentinela para infecções potencialmente sérias do trato genital superior quanto um alvo de vírus e outros carcinógenos que podem levar a um carcinoma invasivo. No mundo todo, o carcinoma cervical é o segundo câncer mais comum em mulheres, com uma estimativa de 493.000 novos casos por ano, dos quais mais da metade é fatal. Nos Estados Unidos, 11.150 mulheres foram diagnosticadas com câncer cervical e 3.670 mulheres morreram devido a esta doença em 2007. A possível ameaça de câncer é central para programas de triagem com esfregaço Papanicolaou e interpretação histológica de amostras de biópsia pelo patologista.

Inflamações

CERVICITE AGUDA E CRÔNICA

No início da menarca, a produção de estrógenos pelo ovário estimula a maturação da mucosa escamosa cervical e vaginal e a formação de vacúolos de glicogênio intracelular nas células escamosas. À medida que estas células são eliminadas, o glicogênio fornece um substrato para aeróbios e anaeróbios vaginais endógenos, incluindo estreptococos, enterococos, *Escherichia coli* e estafilococos; contudo, a flora vaginal e cervical normal é dominada em grande parte por lactobacilos. Os lactobacilos produzem ácido láctico, que mantém o pH vaginal abaixo de 4,5, suprimindo o crescimento de outros organismos saprófitas e patogênicos. Além disso, em baixo pH, os lactobacilos produzem peróxido de hidrogênio (H_2O_2) bacteriotóxico. ²¹ Em um pH mais alto e mais alcalino causado por sangramento, relação sexual, duchas vaginais, como durante tratamento antibiótico, os lactobacilos diminuem a produção de H_2O_2 , permitindo o crescimento excessivo de outros microorganismos, o que pode resultar em cervicite ou vaginite clinicamente aparente. Algum grau de inflamação cervical pode ser encontrado em virtualmente todas as mulheres, e geralmente tem poucas consequências clínicas. Contudo, infecções por *gonococos*, *clamídia*, *micoplasma* e *vírus herpes simples* podem produzir cervicite aguda ou crônica significativa e sua identificação é importante devido a sua associação com doenças do trato genital superior, complicações durante gravidez e transmissão sexual. Uma inflamação cervical pronunciada produz alterações reparadoras e reativas no epitélio e o desprendimento de células escamosas de aparência atípica e, portanto, podem causar um resultado anormal e inespecífico no teste de Papanicolaou.

Pólipos Endocervicais

Os pólipos endocervicais são crescimentos exofíticos benignos que ocorrem em 2% a 5% das mulheres adultas. Talvez a maior importância dos pólipos esteja na produção de “perda sanguínea” ou sangramento vaginal irregular que levanta a suspeita de uma lesão mais assustadora. A maioria dos pólipos surge no canal endocervical e varia de massas pequenas e sêsses a lesões grandes, de 5 cm, que podem sofrer protrusão pelo óstio cervical. Todas são lesões moles, quase mucoides, compostas por um estroma fibromixomatoso frouxo que abriga glândulas endocervicais dilatadas, secretoras de muco, frequentemente acompanhadas por inflamação ([Fig. 22-14](#)). A curetagem simples ou excisão cirúrgica efetua a cura.

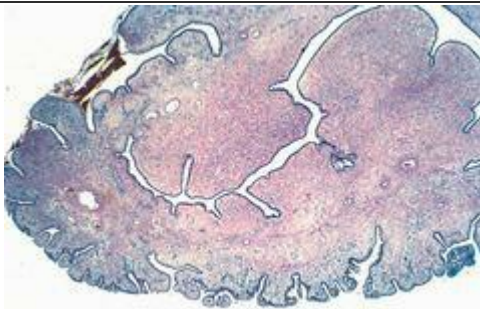


FIGURA 22-14

Pólipo endocervical composto por um estroma fibroso denso coberto por epitélio colunar endocervical.

Neoplasias Pré-malignas e Malignas

Nenhuma outra forma de câncer documenta melhor os notáveis efeitos da triagem, diagnóstico precoce e terapia curativa sobre a taxa de mortalidade que o câncer do colo uterino. Cinquenta anos atrás, o carcinoma do colo uterino era a principal causa de morte por câncer em mulheres nos Estados Unidos, porém a taxa de mortalidade declinou em dois terços até a sua classificação atual como oitava causa de mortalidade por câncer. Em um contraste agudo com esta mortalidade reduzida, a frequência de detecção de casos precoces de lesões cancerosas e pré-cancerosas é elevada. Grande parte do crédito por estes dramáticos ganhos pertence à eficácia do teste de Papanicolaou para detectar lesões pré-cancerosas cervicais e a acessibilidade do colo uterino à colposcopia (exame visual do colo uterino com uma lente de aumento) e biópsia. Embora haja uma estimativa de 11.000 novos casos de câncer cervical invasivo nos Estados Unidos anualmente, há quase 1 milhão de lesões pré-cancerosas de graus variados que são descobertas anualmente por exames citológicos. Portanto, é evidente que a triagem por esfregaço de Papanicolaou não apenas aumentou a detecção de cânceres de baixo estágio potencialmente curáveis, mas também permitiu a detecção e erradicação de lesões pré-invasivas, algumas que teriam progredido para câncer se não fossem descobertas e tratadas.

Patogenia. A patogenia do carcinoma cervical foi delineada por uma série de estudos epidemiológicos, clínico-patológicos e de genética molecular. Os dados epidemiológicos implicaram há muito tempo um agente sexualmente transmitido, que atualmente é estabelecido como o HPV. Por sua descoberta do HPV como causa de câncer cervical, Harald zur Hausen recebeu o Prêmio Nobel em 2008. Os HPVs são vírus DNA que são tipificados com base em sua sequência de DNA e subgrupados em tipos de alto e baixo risco oncogênico. Os *HPVs de alto risco oncogênico atualmente são considerados como o fator isolado mais importante na oncogênese cervical*. Os HPVs de alto risco também foram detectados em carcinomas de células escamosas vaginais e em um subgrupo de carcinomas vulvares, penianos, anais, tonsilares e outros carcinomas orofaríngeos, como detalhado no [Capítulo 7](#). Como observado anteriormente, os HPVs de baixo risco oncogênico são a causa do condiloma acuminado sexualmente transmitido na região vulvar, perineal e perianal. Existem 15 HPVs de alto risco oncogênico identificados atualmente. Do ponto de vista da patologia cervical, o HPV 16 e o HPV 18 são os mais importantes. O HPV 16 isoladamente responde por quase 60% dos casos de câncer cervical, e o HPV 18 responde pelos outros 10% dos casos; outros tipos de HPV contribuem para menos de 5% dos casos individualmente. ²² Os fatores de risco para câncer cervical estão relacionados a características tanto do hospedeiro quanto do vírus, como exposição ao HPV, oncogenicidade viral, ineficiência da resposta imunológica e presença de cocarcinógenos. ²³ Estes incluem:

1. Múltiplos parceiros sexuais.
2. Parceiro do sexo masculino com múltiplas parceiras sexuais prévias ou atuais.
3. Idade precoce na primeira relação sexual.
4. Alta paridade.
5. Infecção persistente por um HPV de alto risco oncogênico, por exemplo, HPV 16 ou HPV18.
6. Imunossupressão.
7. Certos subtipos de HLA.
8. Uso de contraceptivos orais.

9. Uso de nicotina.

As infecções genitais por HPV são extremamente comuns; a maioria é assintomática e não causa qualquer alteração do tecido, conseqüentemente não sendo detectadas no teste de Papanicolaou. A [Figura 22-15](#) mostra a prevalência dependente da idade de HPVs em esfregaços cervicais de mulheres com resultados normais no teste de Papanicolaou. O alto pico de prevalência de HPV que ocorre na faixa etária ao redor dos 20 anos está relacionado ao início da vida sexual, enquanto a subsequente diminuição na prevalência reflete a aquisição de imunidade e relações monogâmicas. A maioria das infecções por HPV é transitória e eliminada pela resposta imunológica no decorrer de meses. Em média, 50% das infecções por HPV são eliminadas dentro de 8 meses e 90% são eliminadas dentro de 2 anos. A duração da infecção está relacionada ao tipo de HPV; em média, infecções por HPVs de alto risco oncogênico duram mais tempo que as HPVs de baixo risco oncogênico, 13 meses versus 8 meses, respectivamente. [24](#) A infecção persistente aumenta o risco de desenvolvimento de pré-câncer cervical e em seguida carcinoma.

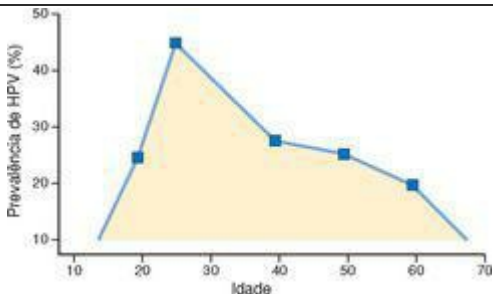


FIGURA 22-15

Prevalência de HPVs dependente da idade em esfregaços cervicais de mulheres com resultados normais no exame de Papanicolaou na população dos EUA.

(Adaptado de Dunne EF et al.: Prevalence of HPV infection among females in the United States. JAMA 297:813, 2007.)

HPVs infectam as células basais imaturas do epitélio escamoso em áreas de ruptura epitelial ou células escamosas metaplásicas imaturas presentes na junção escamocolunar (Fig. 22-16). Os HPV não infectam as células superficiais escamosas maduras que cobrem o ectocérvix, a vagina ou a vulva. A infecção por HPV nestes locais requer lesão do epitélio superficial, permitindo o acesso do vírus às células imaturas da camada basal do epitélio. O colo uterino, com suas áreas relativamente grandes de epitélio metaplásico escamoso imaturo, é particularmente vulnerável à infecção por HPV quando comparado, por exemplo, com a pele e a mucosa da vulva, que são cobertas por células escamosas maduras. Esta diferença na suscetibilidade epitelial à infecção por HPV explica a acentuada diferença na incidência de cânceres relacionados a HPV originados em diferentes locais, e explica a alta frequência de câncer cervical em mulheres ou câncer anal em homens homossexuais e a frequência relativamente baixa de câncer vulvar e peniano.

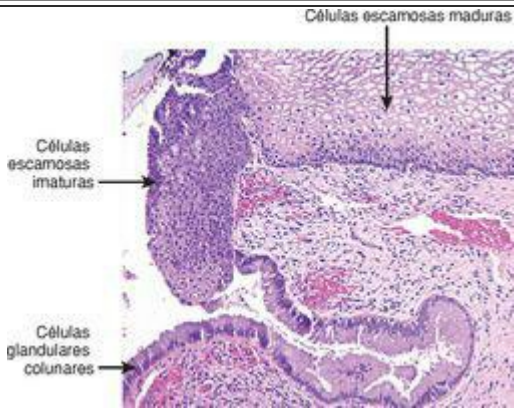


FIGURA 22-16

Junção escamocolunar cervical exibindo epitélio escamoso maduro, contendo glicogênio (*pálido*), células metaplásicas escamosas imaturas (*rosa-escuro*) e epitélio glandular colunar endocervical.

Embora o vírus possa *infectar* apenas as células escamosas imaturas, a *replicação de HPV* ocorre nas células escamosas em maturação resultando em um efeito citopático, “*atipia coilocítica*” que consiste em atipia nuclear e um halo citoplasmático perinuclear. Para que ocorra a replicação, o HPV precisa induzir a síntese de DNA nas células hospedeiras. Uma vez que o HPV se replica em células escamosas em maturação e não proliferativas, ele deve reativar o ciclo mitótico nestas células. Estudos experimentais demonstraram que o HPV ativa o ciclo celular interferindo com a função de *Rb* e *p53*, dois importantes genes supressores de tumor ([Cap. 7](#)).

As proteínas virais E6 e E7 são críticas para efeito oncogênico de HPV. Eles podem promover o ciclo celular pela ligação a RB e suprarregulação de ciclina E (E7); interromper as vias de morte celular pela ligação a p53 (E6); induzir a duplicação de centrosomos e a instabilidade genômica (E6, E7); e prevenir a senescência replicativa pela suprarregulação da telomerase (E6) ([Cap. 7](#)). O E6 do HPV induz a degradação rápida de p53 por proteólise dependente de ubiquitina, reduzindo os níveis de p53 em duas a três vezes. O E7 forma complexo com a forma hipofosforilada (ativa) de RB, promovendo sua proteólise pela via proteossômica. Uma vez que o RB hipofosforilado normalmente inibe a entrada na fase S pela ligação ao fator de transcrição de E2F, os dois oncogenes virais cooperam para promover a síntese de DNA ao mesmo tempo que interrompem a parada de crescimento mediada por p53 e a apoptose de células geneticamente alteradas. Consequentemente, os oncogenes virais são críticos para prolongar o ciclo de vida de células epiteliais – um componente necessário para o desenvolvimento do tumor.

O estado físico do vírus difere nas diferentes lesões, estando integrado ao DNA hospedeiro no câncer e presente como DNA viral livre (epissomal) nos condilomas e na maioria das lesões pré-cancerosas. Algumas anormalidades cromossômicas, incluindo deleções em 3p e ampliações de 3q, foram associadas ao câncer contendo papilomavírus específicos (HPV-16).

Embora o HPV tenha sido firmemente estabelecido como fator causador de câncer do colo uterino, a evidência não implica o HPV como único fator. Uma alta porcentagem de mulheres jovens é infectada por um ou mais tipos de HPV durante seus anos reprodutivos e apenas algumas desenvolvem câncer. Outros cocarcinógenos, o estado imunológico do indivíduo, influências hormonais e outros fatores influenciam se a infecção por HPV regredirá ou persistirá e eventualmente progredirá para câncer. [23](#)

Além de infectar as células escamosas, os HPVs também podem infectar células glandulares ou células neuroendócrinas presentes na mucosa cervical e se tornar maligna, resultando em adenocarcinomas e carcinomas adenoescamosos e neuroendócrinos; estes subtipos de tumor, porém, são menos comuns, uma vez que células glandulares e neuroendócrinas não suportam a replicação efetiva do HPV.

NEOPLASIA INTRAEPITELIAL CERVICAL

A classificação de lesões pré-cancerosas cervicais evoluiu ao longo do tempo e os termos de diferentes sistemas de classificação atualmente são usados de modo intercambiável. Portanto, uma breve revisão da terminologia se justifica. O sistema de classificação antigo classificava lesões como apresentando displasia leve em uma extremidade e displasia grave/carcinoma *in situ* na outra. Isto foi seguido pela classificação de *neoplasia intraepitelial cervical* (CIN), com a displasia leve chamada de *CINI*, a displasia moderada de *CIN II*, e a displasia grave chamada de *CIN III*. Já que a decisão relativa à conduta para a paciente tem dois níveis (observação *versus* tratamento cirúrgico), o sistema de classificação de três níveis foi simplificado recentemente para um sistema de dois níveis, com CIN I renomeada para lesão intraepitelial escamosa de baixo grau (LSIL) e CIN II e CIN III combinadas em uma categoria citada como lesão intraepitelial escamosa de alto grau (HSIL) ([Tabela 22-1](#)).

TABELA 22-1 Sistemas de Classificação para Lesões Cervicais Escamosas Pré-malignas

Displasia/Carcinoma <i>in Situ</i>	Neoplasia Intraepitelial Cervical (CIN)	Lesão Intraepitelial Escamosa (SIL), Classificação Atual
Displasia leve	CIN I	SIL de baixo grau (LSIL)
Displasia moderada	CIN II	SIL de alto grau (HSIL)
Displasia grave	CIN III	SIL de alto grau (HSIL)
Carcinoma <i>in situ</i>	CIN III	SIL de alto grau (HSIL)

LSILs estão associadas à infecção produtiva por HPV, mas não existem rupturas ou alterações significativas do ciclo da célula hospedeira. A maioria das LSILs regride espontaneamente, com apenas pequena porcentagem progredindo para HSIL. LSIL não progride diretamente para carcinoma invasivo. Por este motivo, LSIL não é tratada como lesão pré-maligna. Na HSIL, ocorre uma desregulação progressiva do ciclo celular pelo HPV, que resulta em aumento da proliferação celular, diminuição ou parada da maturação epitelial e uma menor taxa de replicação viral, em comparação a LSIL. A frequência de HSILs corresponde a um décimo da observada para LSILs.

Morfologia. A [Figura 22-17](#) ilustra um espectro de alterações morfológicas que varia de normal a displasia de alto grau. O diagnóstico de SIL se baseia na identificação de atipia nuclear caracterizada por aumento nuclear, hiper cromasia (coloração escura), presença de grânulos grosseiros de cromatina e variação dos tamanhos e formas nucleares. As alterações nucleares podem ser acompanhadas por halos citoplasmáticos indicativos de ruptura do citoesqueleto antes da liberação do vírus para o meio ambiente. As alterações nucleares e o halo perinuclear são chamados de *atipia coilocítica*. A classificação de SIL

embaixo ou alto grau se baseia na expansão da camada de células imaturas a partir de sua localização basal normal. Se as células escamosas atípicas imaturas estiverem confinadas ao terço inferior do epitélio, a lesão é classificada como LSIL; se houver expansão para dois terços da espessura epitelial, é classificada como HSIL.

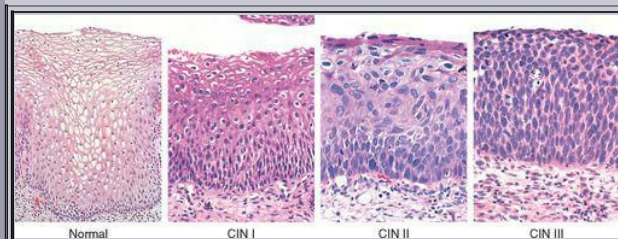


FIGURA 22-17

Espectro de neoplasia intraepitelial cervical: epitélio escamoso normal para comparação; LSIL (CIN I) com atipia colicótica; HSIL (CIN II) com atipia progressiva e expansão das células basais imaturas acima do terço inferior da espessura epitelial; HSIL (CIN III) com atipia difusa, perda da maturação e expansão das células basais imaturas até a superfície epitelial.

A [Figura 22-18A](#) ilustra as características histológicas da LSIL. O painel adjacente, [Figura 22-18B](#), exibe a detecção do HPV DNA usando um teste de hibridização *in situ*. A coloração é mais intensa nas camadas superficiais do epitélio, que contêm a maior carga viral. As [Figuras 22-18C e D](#) mostram a imunocoloração para Ki-67 e p16. Ki-67 é um marcador de proliferação celular, que na mucosa escamosa normal está confinado à camada basal do epitélio. Em contraste, nas SILs, a positividade para Ki-67 é observada em toda a espessura do epitélio, indicando expansão anormal da zona proliferativa epitelial ([Fig. 22-18C](#)). p16, um inibidor da quinase de ciclina, é uma proteína reguladora do ciclo celular, que inibe o ciclo celular ao prevenir a fosforilação de RB. Foi demonstrado que, em células infectadas por HPVs oncogênicos, ocorre superexpressão de p16 ([Fig. 22-18D](#)). Contudo, apesar dos altos níveis de p16, as células infectadas por HPV continuam proliferando, porque RB, o alvo da atividade inibidora de p16, é inativado pela oncoproteína do HPV E7. Tanto a coloração para Ki-67 quanto p16 estão altamente correlacionadas com a infecção por HPV e são úteis para a confirmação do diagnóstico em casos equivocados de SIL.

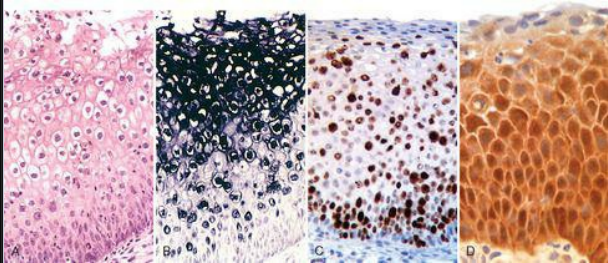


FIGURA 22-18

A, LSIL – coloração de rotina com H&E. **B**, Teste de hibridização in situ para HPV DNA. A coloração granular escura indica HPV DNA, que é tipicamente mais abundante nos coilocitos. **C**, Imunocoloração difusa para o marcador de proliferação Ki-67, ilustrando expansão anormal das células proliferativas a partir da sua localização basal normal até as camadas superficiais do epitélio. **D**, A suprarregulação de p16INK4 (vista como uma imunocoloração castanha intensa) caracteriza as infecções por HPV de alto risco oncogênico.

Mais de 80% das LSILs e 100% dos HSILs estão associadas a HPV de alto risco oncogênico. O HPV 16 é o tipo isolado de HPV mais comumente detectado nas duas categorias de lesão. A [Tabela 22-2](#) mostra as taxas de regressão e progressão de SILs durante um acompanhamento de 2 anos. ²⁵ Embora a maioria dos HSILs se desenvolva a partir de LSILs, aproximadamente 20% dos casos de HSIL se desenvolvem como uma lesão nova, sem LSIL preexistente. ²⁶ As taxas de progressão de nenhum modo são uniformes, embora o tipo de HPV – especialmente HPV 16 – esteja associado a um maior risco, é difícil prever a evolução em um paciente individual. Estes achados destacam que o *risco de desenvolver pré-câncer e câncer é conferido apenas em parte pelo tipo de HPV*, e também depende do estado imunológico e dos fatores ambientais. A progressão para carcinoma invasivo, quando ocorre, pode demorar de poucos meses a mais de uma década.

TABELA 22-2 História Natural das Lesões Intraepiteliais Escamosas (SILs) com um Acompanhamento Aproximado de 2 Anos

Lesão	Regridem	Persistem	Progridem
LSIL	60%	30%	10% para HSIL
HSIL	30%	60%	10% para carcinoma *
HSIL, SIL de alto grau; LSIL, SIL de baixo grau.			
*Progressão dentro de 2-10 anos.			

CARCINOMA CERVICAL

O carcinoma de células escamosas é o subtipo histológico mais comum de câncer cervical, representando aproximadamente 80% dos casos. Como descrito anteriormente, HSIL é um precursor imediato do carcinoma de células escamosas cervical. O segundo tipo tumoral mais comum é o adenocarcinoma cervical, que representa aproximadamente 15% dos casos de câncer cervical e se desenvolve a partir de uma lesão precursora chamada adenocarcinoma *in situ*. Os carcinomas adenoescamosos e neuroendócrinos são tumores cervicais raros que representam 5% dos casos restantes. Todos os tipos tumorais acima são causados por HPVs de alto risco oncogênico. As características clínicas e os fatores de risco são os mesmos para cada tipo de tumor, com exceção dos adenocarcinomas e carcinomas adenoescamosos e neuroendócrinos que tipicamente se apresentam com doença em estágio avançado. Esta evolução infeliz ocorre porque a triagem de Papanicolaou é menos eficaz na detecção destes tipos de câncer. Pacientes com carcinomas adenoescamosos e neuroendócrinos, portanto, apresentam um prognóstico menos favorável do que pacientes com carcinomas de células escamosas ou adenocarcinomas. A incidência máxima de carcinoma cervical invasivo ocorre aos 45 anos. Com o advento da triagem difusa, muitos carcinomas cervicais são detectados no estágio subclínico, durante a avaliação de um esfregaço de Papanicolaou anormal.

Morfologia. O carcinoma cervical invasivo pode se manifestar como um câncer de crescimento exuberante (exofítico) ou infiltrativo.

Ao exame histológico, os carcinomas de células escamosas são compostos por ninhos e projeções de epitélio escamoso maligno, queratinizado ou não queratinizado, invadindo o estroma cervical subjacente ([Fig. 22-19](#)). Os adenocarcinomas são caracterizados pela proliferação de epitélio glandular composto por células endocervicais malignas com núcleos grandes, hiper cromáticos e citoplasma relativamente depletado de mucina, resultando em um aspecto escuro das glândulas, em comparação ao epitélio endocervical normal ([Fig. 22-20A](#)). Os carcinomas adenoescamosos são tumores compostos por epitélio glandular maligno e escamoso maligno, misturados entre si. Os carcinomas cervicais neuroendócrinos tipicamente têm um aspecto semelhante aos carcinomas de células pequenas do pulmão ([Cap. 15](#)); contudo, em contraste ao tumor pulmonar, que não está relacionado à infecção por HPV, carcinomas de células pequenas cervicais são positivos para HPVs de alto risco oncogênico.

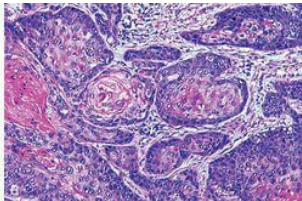
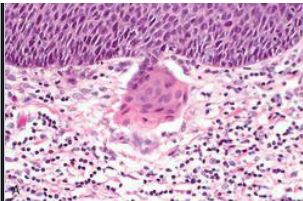


FIGURA 22-19

Carcinoma de células escamosas do colo uterino. **A**, Carcinoma de células escamosas microinvasivo com ninho invasivo abrindo caminho pela membrana basal de HSIL. **B**, Carcinoma de células escamosas invasivo.

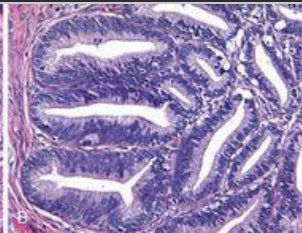
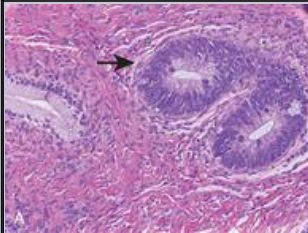


FIGURA 22-20

Adenocarcinoma do colo uterino. **A**, Adenocarcinoma *in situ* (seta) mostrando glândulas escuras adjacentes a glândulas endocervicais pálidas, normais. **B**, Adenocarcinoma invasivo.

O carcinoma cervical avançado se estende por disseminação direta para envolver tecidos contíguos, incluindo os tecidos paracervicais, a bexiga urinária, os ureteres, o reto e a vagina. Linfonodos locais e distantes também são envolvidos. Metástases distantes podem ser encontradas no fígado, pulmões, medula óssea e outras estruturas.

O câncer cervical é estadiado da seguinte forma:

Estágio 0.	Carcinoma <i>in situ</i> (CIN III, HSIL)
Estágio I.	Carcinoma confinado ao colo uterino
	<p>Ia. Carcinoma pré-clínico, ou seja diagnosticado apenas por microscopia</p> <p>Ia1. Invasão do estroma não mais profunda que 3 mm e não mais larga que 7 mm (o chamado carcinoma microinvasivo) (Fig. 22-19A)</p> <p>Ia2. Profundidade máxima de invasão do estroma acima de 3 mm e não mais profundo que 5 mm, considerado a partir da base do epitélio; invasão horizontal de no máximo 7 mm</p> <p>Ib. Carcinoma histologicamente invasivo confinado ao colo uterino e maior que o estágio Ia2</p>
Estágio II.	Carcinoma se estende além do colo uterino, mas não até a parede pélvica. O carcinoma envolve a vagina, mas não o terço inferior.
Estágio III.	O carcinoma se estende para a parede pélvica. Ao exame retal não existe um espaço sem câncer entre o tumor e a parede pélvica. O tumor envolve o terço inferior da vagina.
Estágio IV.	O carcinoma se estende além da pelve real ou envolve a mucosa da bexiga ou do reto. Este estágio também inclui câncer com disseminação metastática.

Aspectos Clínicos. Mais da metade dos cânceres cervicais invasivos é detectado em mulheres que não participaram de triagem regular. Embora os cânceres invasivos precoces do colo uterino (carcinomas microinvasivos) possam ser tratados apenas por biópsia em cone, a maioria dos cânceres invasivos é tratada por histerectomia com dissecação de linfonodos e, para lesões avançadas, irradiação. O prognóstico e a sobrevida nos carcinomas invasivos dependem em grande parte do estágio no qual o câncer é inicialmente descoberto e em algum grau do tipo celular, com tumores neuroendócrinos de pequenas células apresentando um prognóstico muito

reservado. Com os métodos de tratamento atuais, existe uma taxa de sobrevida de 5 anos de pelo menos 95% para carcinomas em estágio Ia (incluindo microinvasivos), aproximadamente 80% a 90% para estágio Ib, 75% no estágio II e menos de 50% para estágio III ou maior. A maioria dos pacientes com câncer em estágio IV morre em consequência da extensão local do tumor (p. ex., para a bexiga urinária e ureter, causando obstrução ureteral, pielonefrite e uremia) e não pelas metástases à distância. Contudo, como mencionado anteriormente, a detecção precoce reduziu o número de pacientes com câncer em estágio IV em mais de dois terços nos últimos 50 anos.

Triagem e Prevenção do Câncer Cervical

A prevenção e o controle do câncer cervical podem ser divididos em vários componentes. Um inclui a triagem citológica e o tratamento de anormalidades no esfregaço de Papanicolaou. Outro é o diagnóstico histológico e a remoção de lesões pré-cancerosas. Outro componente ainda é a remoção cirúrgica de cânceres invasivos, com radioterapia e quimioterapia adjunta. Um novo aspecto é um programa de vacinação para HPV, aprovado pela Food and Drug Administration (FDA) dos EUA para prevenção de infecção por HPV. As vacinas contra HPV também estão sendo avaliadas quanto a sua eficácia como ferramenta terapêutica em pré-câncer cervical.

O motivo pelo qual a triagem citológica é tão eficaz na prevenção do câncer cervical é que a maioria dos casos de câncer é precedida por uma lesão pré-cancerosa de longa duração. Esta lesão pode existir em um estágio não invasivo por anos e desprender células anormais que podem ser detectadas no exame citológico. Os testes de Papanicolaou consistem em preparações citológicas de células esfoliadas da zona de transformação cervical que são coradas pelo método de Papanicolaou. Usando uma espátula ou escova, a zona de transformação do colo uterino é raspada de modo circunferencial e as células são preparadas em um esfregaço ou espalhadas em uma lâmina. Após fixação e coloração, o citotecnólogo, uma pessoa treinada especificamente para identificar anormalidades citológicas, examina os esfregaços. As alterações celulares no teste de Papanicolaou que ilustram o espectro de normal, passando por LSIL até HSIL, são mostradas na [Figura 22-21](#).

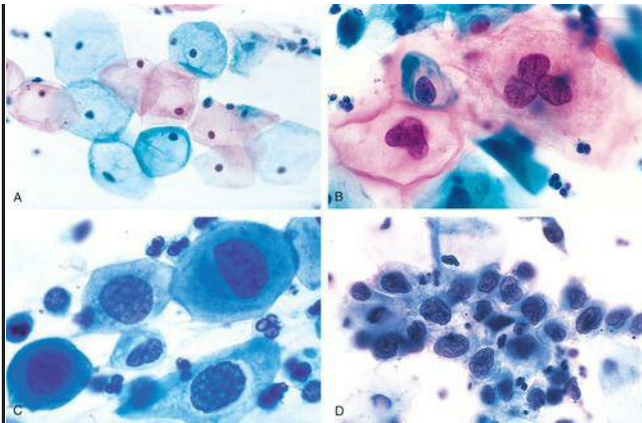


FIGURA 22-21

Citologia da neoplasia intraepitelial cervical como é vista no esfregaço de Papanicolaou. A coloração citoplasmática normal nas células superficiais (A e B) pode ser vermelha ou azul. **A**, Células escamosas superficiais esfoliadas normais. **B**, LSIL – coilócitos. **C**, HSIL (CIN II). **D**, HSIL (CIN III). Observar a redução do citoplasma e o aumento da relação núcleo-citoplasma, que ocorre na medida em que o grau da lesão aumenta. Isto reflete a perda progressiva de diferenciação celular na superfície das lesões a partir das quais estas células são esfoliadas.

(Cortesia do Dr. Edmund S. Cibas, Brigham and Women's Hospital, Boston, MA.)

A taxa de erro falso-negativo do teste de Papanicolaou corresponde a aproximadamente 10% a 20%. A maioria destes resultados falso-negativos é originada de erros na amostragem. As recomendações para frequência da triagem Papanicolaou variam, mas em geral o primeiro esfregaço deve ocorrer aos 21 anos ou 3 anos após o início da atividade sexual, a partir de então anualmente. Após 30 anos de idade, mulheres que apresentarem três resultados normais consecutivos na citologia podem ser avaliadas a cada 2 a 3 anos. [27](#)

Como adjunto à citologia, o teste de HPV DNA pode ser adicionado à citologia cervical para

triagem em mulheres com 30 anos de idade ou mais. Mulheres com resultados de citologia normal e teste de HPV DNA negativo podem ser avaliadas novamente a cada 3 anos. Mulheres com um resultado de citologia normal, mas que sejam positivas para HPV DNA de alto risco, devem ter sua citologia cervical repetida após 6 a 12 meses. [28](#) O teste de HPV em mulheres com menos de 30 não é recomendado devido à alta prevalência de infecção por HPV neste grupo etário e à baixa especificidade do resultado positivo ([Fig. 22-15](#)).

Quando o teste de Papanicolaou é anormal, realiza-se um exame colposcópico do colo uterino e da vagina para delinear a extensão da lesão e determinar as áreas que serão biopsiadas. A aplicação de ácido acético no colo uterino destaca as áreas anormais. Após confirmação por biópsia de tecido, mulheres com LSIL podem ser acompanhadas de modo conservador com esfregaços repetidos e acompanhamento próximo. Alguns ginecologistas utilizam medidas ablativas locais baseadas em sua experiência com a doença e na confiabilidade do acompanhamento da paciente. HSILs são tratadas com conização cervical (excisão). [29](#) O acompanhamento, esfregaços e exames clínicos devem continuar por toda a vida, uma vez que pré-cânceres e cânceres vaginais, vulvares ou cervicais podem se desenvolver mais tarde.

Em 2006 a FDA autorizou uma vacina profilática quadrivalente contra o HPV para os tipos de HPV 6, 11, 16 e 18. Esta vacina pretende reduzir a incidência de câncer cervical causado pelo HPV 16 e HPV 18 (que em conjunto representam aproximadamente 70% dos casos de câncer cervical [22](#)) e de condiloma vulvar (HPV 6 e 11). Nos estudos de fase III, a vacina preveniu 100% das HSILs associadas aos HPVs 16/18. A vacina é preparada a partir de partículas semelhantes aos vírus não infecciosas e livres de DNA, produzidas por tecnologia recombinante. Ela induz altos níveis de anticorpos séricos em todos os indivíduos vacinados. Em mulheres que não possuem evidências de infecção prévia ou atual por genótipos de HPV incluídos na vacina, ocorre proteção contra a infecção por HPV por até 5 anos após a vacinação; estudos de acompanhamento mais longos ainda estão pendentes. Uma vez que a vacina contra HPV não elimina o risco de câncer cervical derivado de outros tipos oncogênicos de HPV, a triagem para câncer cervical ainda deve continuar de acordo com as diretrizes anteriores para minimizar a incidência de câncer. [30](#)

CORPO DO ÚTERO E ENDOMÉTRIO

O útero possui dois componentes principais: o miométrio e o endométrio. O miométrio é composto por feixes entrelaçados de músculo liso que formam a parede do útero. A cavidade interna do útero é revestida pelo endométrio, composto por glândulas embutidas em um estroma celular. O útero está sujeito a uma variedade de distúrbios, sendo que os mais comuns resultam de desequilíbrios endócrinos, complicações da gravidez e proliferação neoplásica. Juntamente com as lesões que afetam o colo uterino (causando resultados anormais no esfregaço de Papanicolaou), as lesões do corpo do útero e do endométrio (causando sangramento vaginal anormal) justificam a maior parte das visitas de pacientes às clínicas ginecológicas.

Histologia Endometrial no Ciclo Menstrual

O endométrio é um tecido dinâmico que sofre alterações fisiológicas e morfológicas características durante o ciclo menstrual como resultado do efeito dos hormônios esteroides sexuais produzidos de modo coordenado no ovário. O ovário, por sua vez, é influenciado por hormônios produzidos na hipófise. Em conjunto, os fatores hipotalâmicos, hipofisários e ovarianos e suas interações regulam a maturação dos folículos ovarianos, a ovulação e a menstruação.

A “determinação da data” do endométrio por seu aspecto histológico muitas vezes é usada clinicamente para avaliar o estado hormonal, documentar a ovulação e determinar causas de sangramento endometrial e infertilidade ([Fig. 22-22](#)). O ciclo começa com o desprendimento de metade a dois terços superiores do endométrio, uma região citada como funcional (a zona superior sensível a hormônios), durante a menstruação. Sob a influência do estrógeno produzido pelas células da granulosa do folículo em desenvolvimento no ovário, o terço restante (basal) do endométrio sofre um crescimento extremamente rápido tanto de glândulas quanto de estroma (*fase proliferativa*). Durante a fase proliferativa, as glândulas são estruturas retas e tubulares revestidas por células colunares regulares, altas, pseudoestratificadas. As figuras mitóticas são numerosas e não existem evidências de secreção de muco ou vacuolização. O estroma endometrial é composto por células fusiformes densamente compactadas que possuem citoplasma escasso, porém atividade mitótica abundante ([Fig. 22-22A](#)).

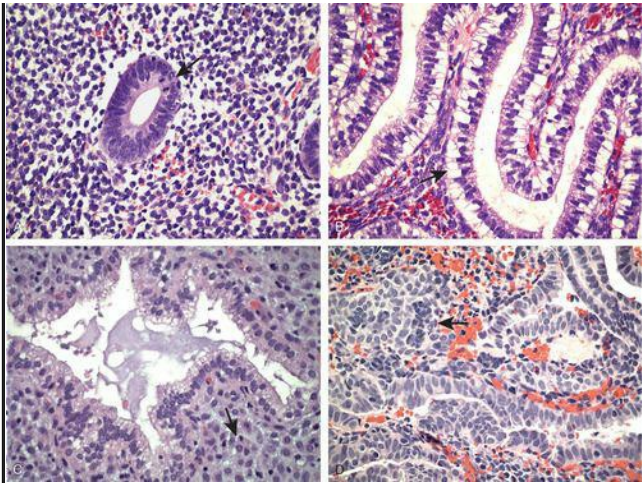


FIGURA 22-22

Histologia do ciclo menstrual. **A**, Fase proliferativa com mitoses (*seta*). **B**, Fase secretora inicial com vacúolos subnucleares (*seta*). **C**, Alterações tardias de exaustão secretora e pré-decíduais (*seta*). **D**, Endométrio menstrual com colapso do estroma (*seta*) (ver texto).

No momento da ovulação, o endométrio diminui a velocidade do seu crescimento, e interrompe a atividade mitótica dentro de alguns dias após a ovulação, quando o corpo lúteo está produzindo progesterona além do estrogênio. O endométrio pós-ovulatório é marcado inicialmente por vacúolos secretores abaixo dos núcleos no epitélio glandular ([Fig. 22-22B](#)). Esta *atividade secretora* é mais proeminente durante a terceira semana do ciclo menstrual, quando os vacúolos basais empurram progressivamente os núcleos. Por volta da quarta semana, as secreções são liberadas na luz das glândulas. Quando a secreção é máxima, entre 18 e 24 dias, as glândulas estão dilatadas. Por volta da quarta semana, as glândulas são tortuosas, tendo um aspecto serrilhado quando cortadas em seu eixo longo. Este aspecto serrilhado ou “em dente de serrote” é

acentuado pela exaustão secretora e encolhimento das glândulas.

As alterações estromais na fase secretora tardia, decorrentes predominantemente de progesterona, são importantes para a determinação da data do endométrio e consistem no desenvolvimento de arteríolas espirais proeminentes nos dias 21 a 22. Ocorre um aumento considerável na substância fundamental e edema entre as células estromais, seguido nos dias 23 a 24 por hipertrofia das células estromais com acúmulo de eosinofilia citoplasmática (alteração pré-decidual) e ressurgimento de mitoses estromais (Fig. 22-22C). As alterações pré-deciduals se espalham pela funcional durante os dias 24 a 28 e são acompanhadas por neutrófilos dispersos e linfócitos ocasionais, que neste contexto não implicam em inflamação. Com a dissolução do corpo lúteo e subsequente ausência de progesterona, a desintegração da funcional começa com o escape de sangue para o estroma, marcando o início da descamação menstrual (Fig. 22-22D).

Embora os mecanismos moleculares pelos quais o estrógeno e a progesterona causam estas alterações profundas no endométrio não sejam bem compreendidos, sabe-se que estes hormônios induzem a produção local de moléculas que atuam de modo autócrino e parácrino.³¹ Grande parte da ação hormonal ocorre pelos seus receptores nucleares cognatos (receptor de estrógeno α , receptor de progesterona A e receptor de progesterona B). Contudo, também podem agir por receptores alternativos ou talvez por vias independentes de receptores.³² Além disso, existe uma comunicação cruzada considerável entre as glândulas e o estroma. Por exemplo, grande parte do efeito do estrógeno sobre a proliferação glandular ocorre por meio das células estromais que, em resposta ao estrógeno, produzem fatores de crescimento (por exemplo, o fator de crescimento semelhante a insulina 1 e o fator de crescimento epidérmico) que se ligam aos receptores expressos nas células epiteliais. Na fase secretora, a progesterona inicialmente inibe a proliferação tanto das glândulas quanto do estroma. Ela também promove a diferenciação das glândulas e causa alterações profundas no estroma. Curiosamente, a secreção de progesterona leva à diminuição na expressão do receptor estrogênico tanto nas glândulas quanto no estroma, tornando o endométrio relativamente insensível ao estrógeno que ainda está sendo produzido pelo ovário. Estudos globais de expressão genética estão sendo empregados para elucidar melhor os mecanismos responsáveis pelos efeitos hormonais.³³ Acredita-se que estas informações possam auxiliar no tratamento de mulheres com distúrbios do endométrio que variam de infertilidade a câncer, discutidos a seguir.

Distúrbios Endometriais Funcionais (Sangramento Uterino Disfuncional)

Durante a vida reprodutiva ativa, o endométrio está em um estado dinâmico de proliferação, diferenciação e descamação, em preparação para a implantação de um embrião. Como discutido anteriormente, este ciclo é controlado de modo primoroso pela elevação e queda dos hormônios hipofisários e ovarianos, que são determinadas pela cronometragem adequada da liberação do hormônio em quantidades absolutas e relativas. As anormalidades neste sistema resultam em sangramento uterino anormal.

Embora o sangramento uterino anormal possa ser causado por condições patológicas orgânicas bem definidas, como endometrite crônica, pólipos endometriais (Fig. 22-23C), leiomiomas submucosos (Fig. 22-23D) ou neoplasias endometriais, o maior grupo isolado engloba os distúrbios funcionais, citados como sangramentos uterinos disfuncionais (SUD; Tabela 22-3). SUD é um termo clínico para um sangramento uterino não causado por qualquer anormalidade orgânica (estrutural) subjacente. As causas mais comuns de SUD são discutidas.

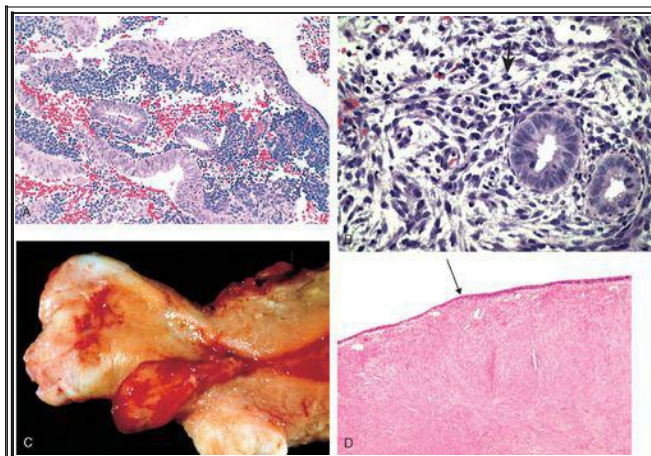


FIGURA 22-23

Causas comuns de sangramento uterino anormal. A, O mais comum é o sangramento uterino

disfuncional, visto aqui como um endométrio anovulatório com colapso do estroma. Observe o colapso associado a glândulas proliferativas. **B**, Endometrite crônica com numerosos plasmócitos (*seta*). **C**, Pólipo endometrial. **D**, Leiomioma submucoso com atenuação do revestimento endometrial (*seta*).

TABELA 22-3 Causas de Sangramento Uterino Anormal por Faixa Etária

Faixa Etária	Causas
Pré-puberdade	Puberdade precoce (origem hipotalâmica, hipofisária ou ovariana)
Adolescência	Ciclo anovulatório, distúrbios da coagulação
Idade reprodutiva	Complicações da gravidez (aborto, doença trofoblástica, gravidez ectópica).
	Lesões orgânicas (leiomioma, adenomiose, pólipos, hiperplasia endometrial, carcinoma)
	Sangramento uterino disfuncional
	Ciclo anovulatório
	Sangramento disfuncional ovulatório (p. ex., fase lútea inadequada)
Perimenopausa	Sangramento uterino disfuncional
	Ciclo anovulatório
	Descamação irregular
	Lesões orgânicas (carcinoma, hiperplasia, pólipos)
Pós-menopausa	Atrofia endometrial
	Lesões orgânicas (carcinoma, hiperplasia, pólipos)

CICLO ANOVULATÓRIO

Na maioria das vezes, o sangramento disfuncional é decorrente de um ciclo anovulatório. A anovulação resulta em estimulação estrogênica excessiva e prolongada sem o efeito compensador da fase progesterônica que regularmente segue a ovulação. Na maioria das mulheres, o ciclo anovulatório não tem uma causa óbvia, ocorrendo mais provavelmente devido a desequilíbrios hormonais sutis. Ciclos anovulatórios são mais comuns na menarca e no período perimenopausa. Menos comumente, a ausência de ovulação é resultado de: (1) um distúrbio endócrino, como doença da tireoide, doença da suprarrenal ou tumores hipofisários; (2) uma lesão primária do ovário, como um tumor ovariano funcionante (tumores das células da teca-granulosa) ou ovários policísticos (ver “Ovários”); ou (3) uma perturbação metabólica generalizada, como obesidade acentuada, desnutrição grave ou qualquer doença sistêmica crônica.

A falha da ovulação resulta em estimulação endometrial prolongada e excessiva por estrógenos. Nestas circunstâncias, as glândulas endometriais sofrem discretas alterações arquiteturais, incluindo dilatação cística, que geralmente são autolimitadas pelo ciclo ovulatório seguinte. O colapso não programado do estroma também pode ocorrer (“menstruação anovulatória”), sem evidência de atividade secretora endometrial ([Fig. 22-23A](#)). Consequências mais graves de anovulação repetida são discutidas em “Hiperplasia Endometrial”.

FASE LÚTEA INADEQUADA

Este termo se refere a uma condição que se acredita ser originada da função inadequada do corpo lúteo, causando baixa produção de progesterona, com subsequente menstruação precoce. A condição frequentemente se manifesta clinicamente como infertilidade, com aumento do sangramento ou amenorreia. A biópsia endometrial realizada em uma data pós-ovulatória estimada exibe um endométrio secretor que, entretanto, apresenta um atraso em relação a suas características secretoras esperadas naquela data.

ALTERAÇÕES ENDOMETRIAIS INDUZIDAS POR CONTRACEPTIVOS ORAIS

Como se suspeita, os contraceptivos orais contendo esteroides ovarianos sintéticos ou derivados induzem a uma grande variedade de alterações endometriais, dependendo do esteroide usado, do método de administração (regime combinado ou sequencial) e da dose. Um padrão de resposta comum é um aspecto discordante entre glândulas e estroma, geralmente com glândulas inativas em meio a um estroma que exhibe células grandes com citoplasma abundante, semelhante à decídua da gravidez. Quando a terapia é descontinuada, o endométrio volta ao normal. Todas estas alterações foram minimizadas com os contraceptivos de baixo dose mais recentes.

ALTERAÇÕES DA MENOPAUSA E PÓS-MENOPAUSA

Uma vez que a menopausa é caracterizada por ciclos anovulatórios, alterações da arquitetura das glândulas endometriais podem estar presentes temporariamente, seguidas por insuficiência ovariana e atrofia do endométrio. Como será discutido mais tarde neste capítulo, ciclos anovulatórios e produção de estrogênio não interrompida podem induzir hiperplasia leve com dilatação cística das glândulas. Se isto for seguido por atrofia ovariana completa e perda de estímulo, a dilatação cística pode persistir, enquanto o estroma e o epitélio glandular do ovário sofrem atrofia. Neste caso, ocorre a chamada atrofia cística. Estas alterações císticas não devem ser confundidas com a hiperplasia simples, que exhibe evidências de proliferação glandular e estromal.

Inflamação

O endométrio e miométrio são relativamente resistentes a infecções, principalmente porque o endocérvix normalmente forma uma barreira para a infecção ascendente. Portanto, embora a inflamação crônica do colo uterino seja um achado esperado e frequentemente insignificante, isto é motivo de preocupação no endométrio, excluindo a fase menstrual.

ENDOMETRITE AGUDA

Endometrite aguda é rara e limitada a infecções bacterianas originadas após o parto ou aborto. Produtos de concepção retidos constituem a influência predisponente usual; os agentes causadores incluem estreptococos hemolíticos do grupo A, estafilococos e outras bactérias. A resposta inflamatória é limitada principalmente ao interstício e é totalmente inespecífica. A remoção dos fragmentos gestacionais retidos por curetagem, acompanhada por antibioticoterapia, é rapidamente seguida pela remissão da infecção.

ENDOMETRITE CRÔNICA

A inflamação crônica do endométrio ocorre nos seguintes contextos: (1) em pacientes sofrendo de DIP crônica; (2) em pacientes pós-parto ou pós-aborto com tecido gestacional retido; (3) em mulheres com dispositivos contraceptivos intrauterinos; e (4) em mulheres com tuberculose, tanto por disseminação miliar ou, mais comumente, pela drenagem de uma salpingite tuberculosa. A última é especialmente rara nos países ocidentais. A endometrite crônica em todos estes casos é secundária a outra causa subjacente.

Em aproximadamente 15% dos casos não há uma causa óbvia, ainda assim, plasmócitos (que não estão presentes no endométrio normal) são observados junto com macrófagos e linfócitos ([Fig. 22-23B](#)). Algumas mulheres com esta endometrite crônica inespecífica apresentam queixas ginecológicas como sangramento anormal, dor, secreção e infertilidade. *Chlamydia* pode estar envolvida e é comumente associada a infiltrados de células inflamatórias agudas (p. ex., leucócitos polimorfonucleares) e crônicas (p. ex., linfócitos, plasmócitos). O organismo pode ou não ser cultivado com sucesso.³⁴ É importante observar que a antibioticoterapia está indicada porque pode prevenir outras sequelas (p. ex., salpingite).

Endometriose e Adenomiose

Endometriose é a presença de tecido endometrial fora do útero. Consiste mais comumente em glândulas endometriais e estroma, mas raramente apenas em estroma endometrial. Ocorre nos seguintes locais, em ordem decrescente de frequência: (1) ovários; (2) ligamentos uterinos; (3) septo retovaginal; (4) fundo de saco; (5) peritônio pélvico; (6) intestino grosso e delgado e apêndice; (7) mucosa do colo uterino, vagina e tubas uterinas (de Falópio); e (8) cicatrizes de laparotomia.

A endometriose é uma condição clínica importante; frequentemente causa *infertilidade*, *dismenorreia* (*menstruação dolorosa*), *dor pélvica* e outros problemas. O distúrbio é principalmente uma doença de mulheres na vida reprodutiva ativa, mais frequentemente na terceira e quarta décadas, afetando aproximadamente 10% das mulheres. Raramente, a endometriose pode apresentar características (metástase e invasão) semelhantes a tumores malignos. Quando estas características estão presentes, frequentemente contribuem para complicações significativas. Por exemplo, a invasão da parede muscular do intestino pode resultar em sintomas intestinais ([Fig. 22-24](#)).

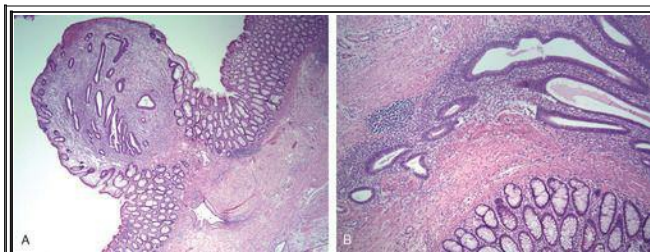


FIGURA 22-24

Endometriose. **A**, Endometriose está presente na mucosa do cólon. **B**, Uma ampliação maior revela a presença de glândulas e estroma endometriais.

Foram propostas duas teorias principais para o desenvolvimento de endometriose. ¹

1. *A teoria metastática.* De acordo com esta teoria, o tecido endometrial é implantado em localizações anormais. A menstruação retrógrada pelas tubas de Falópio ocorre

regularmente mesmo em mulheres normais e poderia mediar a disseminação do tecido endometrial para a cavidade peritoneal. A endometriose também é encontrada na mucosa cervical, particularmente após procedimentos cirúrgicos, suportando a implantação de cima para baixo. Além disso, esta teoria poderia explicar a “disseminação” da endometriose para locais distantes por “metástases” hematogênicas e linfáticas. No contexto de endometriose, o termo *metastático* se refere simplesmente ao aparecimento de tecido endometrial em localizações extrauterinas, mas não implica um mecanismo subjacente.

2. *A teoria metaplásica.* O endométrio pode surgir diretamente do epitélio celômico (mesotélio da pelve ou abdômen), a partir do qual são originados os ductos de Müller e em última análise o próprio endométrio durante o desenvolvimento embrionário.

A teoria metastática é mais amplamente aceita e fornece uma explicação plausível para a maioria dos casos de endometriose. Contudo, ela não consegue explicar algumas situações nas quais a endometriose surge. Por exemplo, a presença de endometriose em mulheres amenorreicas devido a uma variedade de etiologias subjacentes (por exemplo, disgenesia gonadal) não pode ser derivada de um endométrio menstrual deslocado. Além disso, a incidência relativamente baixa de endometriose apesar da ocorrência comum de menstruação retrógrada (76% a 90% das mulheres) sugere que fatores individuais específicos devem predispor as mulheres. Outros fatores que foram postulados incluem genéticos, hormonais e imunológicos.³⁵ A análise molecular, incluindo a determinação do perfil de expressão genética, forneceu novos conhecimentos sobre a patogenia da endometriose. Algumas das anormalidades específicas que distinguem um endométrio normal do tecido endometriótico são destacadas abaixo:³⁵

Ocorre uma ativação profunda da *cascata inflamatória* na endometriose, caracterizada por altos níveis de prostaglandina E₂, IL-1 β , TNF e IL-6. O papel central desempenhado pelas prostaglandinas na endometriose é suportado pelos efeitos benéficos dos inibidores da COX-2 sobre a dor pélvica, uma característica clínica importante deste distúrbio.

A *produção de estrógeno* pelas células estromais endometrióticas é acentuadamente suprarregulada, devido em parte aos altos níveis da principal enzima esteroidogênica aromatase.³⁶ Esta enzima está ausente no estroma endometrial normal. O estrógeno aumenta a sobrevida e a persistência do tecido endometriótico; de acordo com isto, os inibidores da aromatase são benéficos no tratamento de endometriose. Uma ligação entre a ativação da inflamação e a produção de estrógeno é sugerida pela capacidade de estimulação da síntese local de estrógenos pela prostaglandina E₂. Curiosamente, o tecido

endometriótico é resistente ao efeito antiestrogênico da progesterona,³⁷ sugerindo que a resistência à progesterona também desempenha um papel na endometriose.

Estas anormalidades parecem relacionadas a alterações epigenéticas nos principais genes que codificam os dois receptores nucleares: o fator esteroidogênico-1, e o receptor de estrógeno- β . A metilação substancialmente diminuída dos promotores destes genes causa sua superexpressão patológica, levando à ativação de uma cascata molecular subsequente que favorece a superprodução de estrógenos e prostaglandinas e a resistência à ação da progesterona. Estes defeitos estão presentes não apenas no tecido endometriótico ectópico, mas, em menor grau, também no revestimento endometrial uterino em pacientes com endometriose, sugerindo que não são secundárias à localização anormal.

Alguns estudos sugeriram que a endometriose é clonal, outros ainda demonstraram policlonalidade. [38,39](#) Além disso, estudos recentes detectaram mutações em cistos endometrióticos semelhantes aos encontrados no adenocarcinoma endometriode de ovário [40](#) e estudos clinicopatológicos relataram há muito tempo uma associação entre os dois. Coletivamente, estes achados sugerem que a endometriose pode originar um carcinoma.

Morfologia. Os focos de endometriose respondem tanto à estimulação hormonal cíclica extrínseca (ovarianos) quanto intrínseca com sangramento periódico. Isto produz nódulos com aspecto vermelho azulado a amarelo acastanhado sobre ou logo abaixo da superfície da mucosa e/ou serosa no local de envolvimento. Quando a doença é extensa, a organização da hemorragia causa aderências fibrosas extensas entre as tubas, ovários e outras estruturas e oblitera o saco de Douglas. Os ovários podem ser acentuadamente distorcidos por grandes massas císticas (3 a 5 cm de diâmetro) preenchidas com um líquido marrom resultante de hemorragia prévia; estes são citados frequentemente na clínica como cistos de chocolate ou endometriomas. Formas agressivas de endometriose podem infiltrar os tecidos e causar fibrose e aderências subsequentes.

O diagnóstico histológico da endometriose geralmente é simples, mas pode ser difícil em casos de longa duração onde o tecido endometrial é obscurecido pela fibrose secundária. Um diagnóstico histológico de endometriose é realizado facilmente se tanto glândulas endometriais quanto estroma estiverem presentes ([Fig. 22-24B](#)), com ou sem a presença de hemossiderina. Em casos raros, apenas o estroma é identificado; contudo, se apenas glândulas estiverem presentes, deve ser distinguido de outras entidades, como endossalpingiose, que possuem ramificações clínicas diferentes.

Aspectos Clínicos. Os sinais e sintomas clínicos geralmente consistem em dismenorreia grave, dispareunia (dor na relação sexual) e dor pélvica decorrente do sangramento intrapélvico e aderência periuterina. A dor durante a defecação indica envolvimento da parede retal e disúria resulta do envolvimento da serosa da bexiga. Perturbações intestinais podem aparecer quando o intestino delgado é afetado. Irregularidades menstruais são comuns e infertilidade é uma queixa de apresentação em 30% a 40% de mulheres. Além disso, embora raras, malignidades podem se desenvolver neste contexto, sugerindo que a endometriose contém um epitélio “de risco”.

Um distúrbio muito próximo, a *adenomiose*, é definido como a *presença de tecido endometrial no interior da parede uterina* (miométrio). A adenomiose permanece em continuidade com o endométrio, supostamente significando crescimento para baixo do tecido endometrial na direção de e entre os fascículos de músculo liso do miométrio. A adenomiose ocorre em até 20% dos úteros ([Fig. 22-25](#)). Ao exame microscópico, ninhos irregulares de estroma endometrial, com ou sem glândulas, estão organizados dentro do miométrio, separado da basal por pelo menos 2 a 3 mm. Como na endometriose, os sintomas clínicos da adenomiose incluem menometrorragia (menstruações irregulares e intensas), dismenorreia em cólica, dispareunia e dor pélvica, particularmente durante o período pré-menstrual.

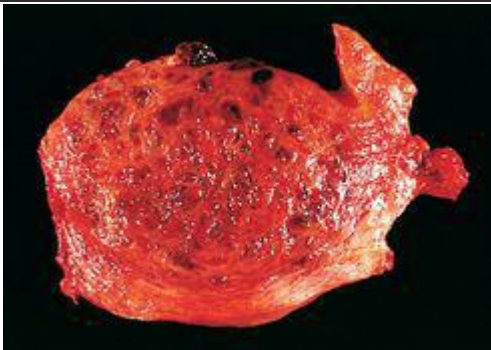


FIGURA 22-25

Adenomyose. Este distúrbio é caracterizado por ninhos endometriais funcionais no interior do miométrio, produzindo focos de cistos hemorrágicos na parede uterina.

Pólipos Endometriais

Os pólipos endometriais são massas exofíticas de tamanho variável que se projetam para a cavidade endometrial. Podem ser únicos ou múltiplos e geralmente sésseis, medindo de 0,5 a 3 cm de diâmetro, mas ocasionalmente são grandes e pedunculados. Os pólipos podem ser assintomáticos ou podem causar sangramento anormal (intra-menstrual, menometrorragia ou na pós-menopausa) se sofrerem ulceração ou necrose. Geralmente, as glândulas no interior dos pólipos são hiperplásicas ou atróficas, mas ocasionalmente podem demonstrar alterações secretoras (pólipos funcionais). Pólipos hiperplásicos podem se desenvolver em associação à hiperplasia endometrial generalizada e são sensíveis ao efeito de crescimento do estrógeno, mas exibem pouca ou nenhuma resposta à progesterona ([Fig. 22-23C](#)). Pólipos atróficos, que em grande parte ocorrem em mulheres na pós-menopausa, mais provavelmente representam atrofia de um pólipo hiperplásico. Raramente, adenocarcinomas surgem no interior de pólipos endometriais. Pólipos endometriais foram observados em associação à administração de tamoxifeno. Este medicamento frequentemente é usado na terapia do câncer de mama devido a sua atividade antiestrogênica sobre a mama. [41](#) Contudo, o tamoxifeno possui efeitos estrogênicos fracos no endométrio. Estudos citogenéticos indicam que as células estromais nos pólipos endometriais contêm reorganizações de cromossomos (6p21) envolvendo o gene *HMG1Y*, que também é reorganizado em uma variedade de outros tumores mensequimatosos benignos. [42](#)

Hiperplasia Endometrial

Hiperplasia endometrial, uma importante causa de sangramento anormal, é definida como um aumento da proliferação das glândulas endometriais em relação ao estroma, resultando em maior proporção de glândulas para estroma em comparação ao endométrio proliferativo normal. A hiperplasia endometrial merece atenção especial devido a sua *relação com carcinoma endometrial*. Estudos clinicopatológicos e epidemiológicos suportam o potencial maligno da hiperplasia endometrial e o conceito de um contínuo de lesões glandulares proliferativas culminando, em alguns casos, em carcinoma. ⁴³ Estudos moleculares confirmaram esta relação, uma vez que a hiperplasia endometrial e o carcinoma compartilham de alterações genéticas moleculares específicas.

A hiperplasia endometrial está associada à *estimulação estrogênica prolongada do endométrio*, que pode ser decorrente de anovulação, aumento da produção de estrogênio a partir de fontes endógenas ou estrogênio exógeno. Portanto, condições associadas à hiperplasia incluem obesidade, menopausa, doença ovariana policística (incluindo síndrome de Stein-Leventhal), tumores de células da granulosa do ovário funcionantes, função cortical excessiva (hiperplasia estromal cortical) e administração prolongada de substâncias estrogênicas (terapia de reposição estrogênica). Estas são as mesmas influências postuladas como patogenticamente importantes em alguns carcinomas do endométrio, discutidos mais tarde.

Uma alteração genética comum encontrada em um número significativo de hiperplasias e relacionada aos carcinomas endometriais é a *inativação do gene supressor de tumor PTEN*. ⁴⁴ *PTEN* está localizado no cromossomo 10q23.3 e codifica uma fosfatase de especificidade dupla capaz de desfosforilar tanto moléculas lipídicas quanto proteicas. Sua função principal na tumorigênese, como se entende atualmente, é a desfosforilação da molécula lipídica fosfatidilinositol (3,4,5)-trisfosfato (PIP₃), que bloqueia a fosforilação de AKT, um fator central na via reguladora de crescimento de fosfatidilinositol 3-quinase (PI3K). Quando *PTEN* está inativo, a fosforilação de AKT está aumentada, estimulando a síntese proteica e a proliferação celular e inibindo a apoptose. Mutações em *PTEN* foram encontradas em mais de 20% das hiperplasias, tanto com quanto sem atipia, e em 30% a 80% dos carcinomas endometriais, sugerindo que alterações em *PTEN* ocorrem em um estágio relativamente inicial da tumorigênese endometrial. ^{45,46} Você também deve lembrar que pacientes com a síndrome de Cowden, que é causada por mutações da linha germinativa em *PTEN*, apresentam uma alta incidência de carcinoma endometrial. Embora esteja claro que *PTEN* desempenha um papel central no desenvolvimento da hiperplasia e do carcinoma, o mecanismo pelo qual sua perda contribui para tumorigênese endometrial ainda não é bem compreendido. Foi demonstrado que a perda de *PTEN*, resultando na ativação de AKT, pode levar à fosforilação do receptor de estrogênio de maneira independente do ligando (estrogênio). ⁴⁷ Portanto, a perda da função de *PTEN* pode ativar vias normalmente ativadas por estrogênio.

Morfologia. Com base nas características arquiteturais e citológicas, a hiperplasia endometrial é dividida em quatro categorias principais:

A **hiperplasia simples sem atipia**, também conhecida como hiperplasia cística ou leve, é caracterizada por glândulas de vários tamanhos e formas irregulares com dilatações císticas. Ocorre um discreto aumento na razão de glândulas para estroma. O padrão de crescimento epitelial e a citologia são semelhantes aos observados no endométrio proliferativo, embora as mitoses não sejam tão proeminentes ([Fig. 22-26A](#)). Estas lesões raramente progredem para adenocarcinoma (aproximadamente 1%) e refletem em grande parte uma resposta à estimulação estrogênica persistente. A hiperplasia simples pode evoluir para atrofia cística quando a estimulação estrogênica é retirada.

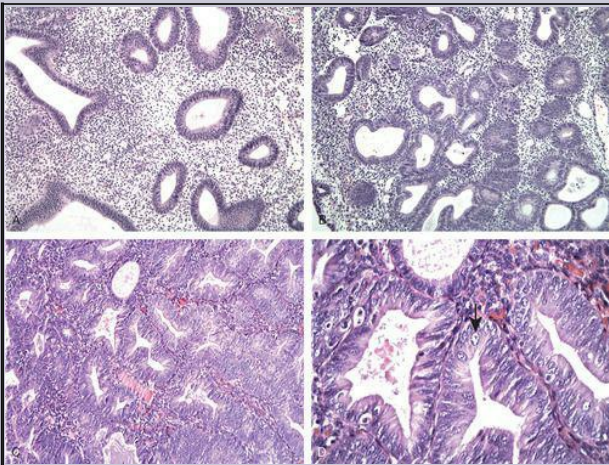


FIGURA 22-26

A, Hiperplasia simples sem atipia com anormalidades arquiteturais incluindo leve aglomeração glandular e dilatação glandular cística. **B**, A hiperplasia complexa sem atipia demonstra maior aglomeração glandular com áreas de glândulas agrupadas intimamente com propriedades citológicas semelhantes ao endométrio proliferativo. **C**, A hiperplasia complexa com atipia apresenta características arquiteturais semelhantes à hiperplasia complexa sem atipia, porém as propriedades citológicas estão alteradas. **D**, Grande

ampliação da hiperplasia complexa com atipia exibindo núcleos vesiculares arredondados com nucléolos proeminentes (*seta*).

A **hiperplasia simples com atipia** é rara. Do ponto de vista arquitetural, tem o aspecto da hiperplasia simples, porém ocorre atipia citológica no interior das células epiteliais glandulares, definida por perda da polaridade, núcleos vesiculares e nucléolos proeminentes. Morfologicamente, as células se tornam arredondadas e perdem a orientação perpendicular normal em relação à membrana basal. Além disso, os núcleos possuem um padrão de cromatina aberta e nucléolos evidentes. Aproximadamente 8% destas lesões progredem para carcinoma.

A **hiperplasia complexa sem atipia** exibe um aumento no número e tamanho de glândulas endometriais, acentuada aglomeração glandular e ramificação das glândulas. Como resultado, as glândulas podem estar amontoadas e próximas, com pouco estroma intercalado e figuras mitóticas abundantes ([Fig. 22-26B](#)). Contudo, as glândulas permanecem distintas e não confluentes e as células epiteliais permanecem citologicamente normais. Esta classe de lesões apresenta uma progressão de aproximadamente 3% para carcinoma, menor que a da hiperplasia simples com atipia.

A **hiperplasia complexa com atipia** exibe uma sobreposição morfológica considerável com o adenocarcinoma endometriode bem diferenciado (como discutido adiante) e uma distinção precisa entre hiperplasia complexa com atipia e câncer pode não ser possível sem histerectomia ([Fig. 22-26C e D](#)).⁴⁸ Foi constatado que aproximadamente 23% a 48% das mulheres com um diagnóstico de hiperplasia complexa com atipia apresentam carcinoma quando uma histerectomia é realizada logo após a biópsia endometrial ou curetagem.⁴⁹ Em um estudo, no qual mulheres com hiperplasia complexa com atipia foram tratadas apenas com terapia à base de progestina, 50% apresentaram doença persistente, 25% apresentaram recorrência e 25% progrediram para carcinoma.⁵⁰ Atualmente, a hiperplasia complexa com atipia é tratada por histerectomia ou, em mulheres jovens, uma tentativa de terapia com progestina e acompanhamento atento. A baixa taxa de regressão geralmente requer a remoção do útero.

Uma proporção de hiperplasias endometriais é classificada com menor facilidade, incluindo lesões complexas sem atipia celular (raras) e aquelas com diferenciação celular alterada (metaplasias), como metaplasia escamosa, de células ciliadas e mucinosas. A última pode resultar de alterações nas interações epiteliais-estromais, induzindo as células endometriais basais a seguir diferentes vias de diferenciação.⁵¹ Devido a estas nuances de crescimento e diferenciação celular, a interpretação da hiperplasia endometrial pode ser altamente subjetiva e consequentemente uma classificação precisa de todas as alterações não é possível. Qualquer avaliação de hiperplasia suspeita deve incluir o grau de atipia de um modo claramente compreensível para o clínico porque o impacto sobre a terapia é grande. Para a paciente isto pode significar a diferença entre terapia com progestina cíclica em um extremo e terapia com

progestina em alta dose contínua ou histerectomia (ou ambas) no outro.

Tumor Maligno do Endométrio

CARCINOMA DO ENDOMÉTRIO

O carcinoma endometrial é o câncer invasivo mais comum do trato genital feminino e representa 7% de todos os casos de câncer invasivo em mulheres, excluindo câncer de pele. Houve época em que ele era bem menos comum que o câncer do colo uterino, porém a detecção precoce e a erradicação de lesões intraepiteliais escamosas, além de um aumento dos carcinomas endometriais nos grupos etários mais jovens, inverteram esta proporção. Atualmente ocorrem 39.000 novos casos de câncer endometrial por ano, em comparação a 11.000 novos casos de câncer cervical invasivo. Embora ocorra em alta frequência, o câncer endometrial surge principalmente em mulheres na pós-menopausa. Em virtude de causarem sangramento anormal (pós-menopausa), a detecção e a cura precoce são possíveis.

Patogenia Molecular. O carcinoma do endométrio é raro em mulheres com menos de 40 anos de idade. A maior incidência ocorre em mulheres de 55 a 65 anos de idade. Estudos clinicopatológicos e análises moleculares suportam a classificação do carcinoma endometrial em duas categorias amplas, citadas como tipo I e tipo II, como está resumido na [Tabela 22-4](#).⁵² Devido a sua patogenia distinta, serão discutidos separadamente.

TABELA 22-4 Características do Carcinoma Endometrial de Tipo I e Tipo II

Características	Tipo I	Tipo II
Idade	55-65 anos	65-75 anos
Contexto clínico	Estrógeno sem oposição	Atrofia
		Físico magro
	Obesidade	
	Hipertensão	
	Diabetes	
Morfologia	Endometrióide	Seroso
		Células claras
		Tumor mülleriano misto
Precursor	Hiperplasia	Carcinoma intraepitelial endometrial
Genética	<i>PTEN</i>	<i>p53</i>
	<i>PIK3CA</i>	Aneuploidia
	<i>KRAS</i>	

moleculares	MSI*	PIK3CA
	β -catenina	
	p53	
Comportamento	Indolente	Agressivo
	Disseminação por via linfática	Disseminação intraperitoneal e linfática
*MSI, instabilidade de microssatélite.		

Carcinomas do Tipo I. Representam o tipo mais comum, respondendo por mais de 80% de todos os casos. A maioria consiste em glândulas endometriais proliferativas bem diferenciadas e miméticas e, por isso, apresentada como *carcinoma endometriode*. Como discutido acima, surgem tipicamente no contexto de hiperplasia endometrial e, do mesmo modo que a hiperplasia endometrial, estão associados a: (1) obesidade; (2) diabetes (uma tolerância anormal à glicose é encontrada em mais de 60%); (3) hipertensão; (4) infertilidade (mulheres que desenvolvem câncer do endométrio tendem a ser nulíparas e a apresentar uma história de irregularidades menstruais funcionais compatíveis com ciclos anovulatórios); e (5) estimulação estrogênica sem oposição. Estudos moleculares recentes forneceram evidências adicionais de que a hiperplasia endometrial é um precursor do carcinoma endometriode (Fig. 22-27). [53](#)

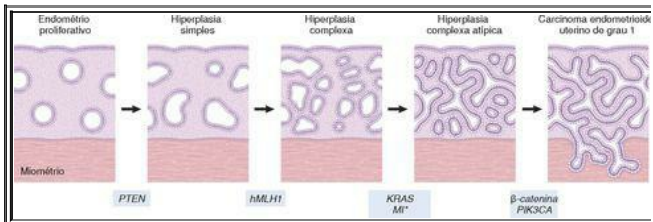


FIGURA 22-27

Diagrama esquemático ilustrando o desenvolvimento do carcinoma endometrial de tipo I se originando no contexto de hiperplasia. As alterações genéticas moleculares mais comuns são mostradas no momento em que mais provavelmente ocorrem durante a progressão da doença.

*MI, instabilidade de microssatélite.

Como mencionado anteriormente, *mutações no gene supressor de tumor PTEN foram identificadas em 30% a 80% dos carcinomas endometrioides e em aproximadamente 20% das hiperplasias endometriais*, com e sem atipia. Em amostras de histerectomia contendo hiperplasia complexa com atipia e carcinoma, *mutações idênticas de PTEN foram identificadas em cada componente.* ⁵⁴ Este achado confirma que a hiperplasia complexa com atipia é um precursor do carcinoma e demonstra que *mutações em PTEN ocorrem antes do desenvolvimento da invasão.* É interessante observar que *mutações em PIK3CA foram relatadas recentemente em cerca de 39% dos carcinomas endometrioides e foram encontradas em tumores com e sem mutações em PTEN.* ⁵⁵ PIK3CA é a subunidade catalítica de PI3K, uma quinase lipídica que fosforila PIP₂ até PIP₃, antagonizando diretamente a ação de *PTEN.* Contudo, em contraste às *mutações em PTEN,* as *mutações em PIK3CA* ocorrem raramente na hiperplasia complexa com atipia, sugerindo que as *mutações em PIK3CA* desempenham um papel na invasão. ⁵⁶ Alterações moleculares adicionais que são comuns em carcinomas de tipo I incluem instabilidade de microssatélite e *mutações nos oncogenes KRAS e β-catenina.* A instabilidade de microssatélite ocorre em aproximadamente 20% de tumores esporádicos, mas também é encontrada em tumores originados em mulheres de famílias com carcinoma colorretal não polipose hereditária (HNPCC), como discutido no [Capítulo 17](#). Embora a instabilidade de microssatélite em carcinomas relacionados a HNPCC seja causada por *mutações da linha germinativa,* nos carcinomas endometrioides esporádicos ela é mais comumente derivada do silenciamento epigenético (por meio da hipermetilação do promotor) de um dos genes de reparo de correspondência errônea de DNA. As *mutações em KRAS* são encontradas em aproximadamente 25% dos casos e também são encontrados, porém de forma menos comum na hiperplasia atípica complexa. Estas alterações genéticas moleculares no carcinoma endometriode são raramente, ou nunca, encontradas nos carcinomas do tipo II. Um dos genes alterados nos dois tipos de tumor é o *p53.* Nos carcinomas endometrioides com menor diferenciação, *mutações no p53* podem ser encontradas em até 50% dos casos. Estas não são identificadas em tumores bem diferenciados ou em hiperplasias atípicas complexas. Portanto, acredita-se que as *mutações em p53* sejam um evento de ocorrência tardia no carcinoma endometriode, em contraste ao que é observado no carcinoma endometrial seroso, como discutido a seguir.

Morfologia. À inspeção macroscópica, o carcinoma endometrial pode ser um tumor polipoide localizado ou um tumor difuso envolvendo a superfície endometrial ([Fig. 22-28A](#)). A disseminação geralmente ocorre por invasão direta do miométrio com eventual extensão para as estruturas periuterinas por continuidade direta. A disseminação para os ligamentos largos pode criar uma massa palpável. A disseminação para os linfonodos regionais eventualmente ocorre e, nos estágios tardios, o tumor pode sofrer metástase para os pulmões, fígado, ossos e outros órgãos.

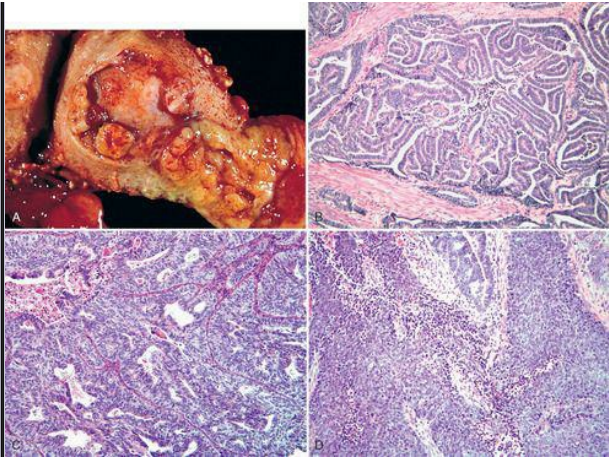


FIGURA 22-28

Carcinoma de tipo I. **A**, Adenocarcinoma endometrial se apresentando como uma massa ulcerada no fundo uterino. **B**, Adenocarcinoma endometriode bem diferenciado (grau 1) com preservação da arquitetura glandular, porém com ausência de estroma interposto, o que o diferencia da hiperplasia. **C**, Adenocarcinoma endometriode moderadamente diferenciado (grau 2), mostrando arquitetura glandular misturada com áreas sólidas. **D**, Adenocarcinoma endometriode pouco diferenciado (grau 3), com crescimento predominantemente sólido.

Ao exame histológico, a maioria dos carcinomas endometriais (aproximadamente 85%) consiste em **adenocarcinomas endometrioides** caracterizados por padrões glandulares semelhantes ao epitélio endometrial normal. Um sistema de classificação de três etapas é aplicado a tumores endometrioides e inclui tumores bem diferenciados (grau 1) ([Fig. 22-28B](#)), com padrões glandulares facilmente reconhecíveis; moderadamente diferenciados (grau 2) ([Fig. 22-28C](#)), exibindo glândulas bem formadas misturadas com lâminas sólidas de

células malignas; ou pouco diferenciados (grau 3) (Fig. 22-28D), caracterizados por lâminas sólidas de células com glândulas pouco reconhecíveis e maior grau de atipia nuclear e atividade mitótica (ver a seguir).

G1. Adenocarcinoma bem diferenciado, crescimento sólido (menos de 5%)

G2. Adenocarcinoma moderadamente diferenciado com crescimento parcialmente sólido (menos de 50%)

G3. Adenocarcinoma pouco diferenciado com crescimento sólido predominantemente (mais de 50%)

Até 20% dos carcinomas endometrioides contêm focos de diferenciação escamosa. Os elementos escamosos podem ter aspecto histologicamente benigno quando estão associados a adenocarcinomas bem diferenciados. É menos comum carcinomas endometrioides moderadamente ou pouco diferenciados conterem elementos escamosos que parecem francamente malignos. Os sistemas de classificação atuais agrupam os carcinomas com base apenas na diferenciação glandular e não incluem áreas de diferenciação escamosa sólida ao considerar a graduação.

Carcinomas de Tipo II. Geralmente ocorrem em mulheres uma década mais tarde que o carcinoma de tipo I, e em contraste com o carcinoma tipo I, *geralmente surgem no contexto de atrofia endometrial* (Fig. 22-29). Os tumores de tipo II por definição são pouco diferenciados (grau 3) e representam aproximadamente 15% dos casos de carcinoma endometrial. O subtipo mais comum é o carcinoma seroso, citado deste modo devido a sua sobreposição morfológica e biológica com os carcinomas serosos do ovário. Existem subtipos histológicos menos comuns (carcinoma de células claras e tumor mülleriano misto maligno) dentro desta categoria, porém, muito pouco se sabe sobre sua patogenia. A alteração mais frequente descrita até o momento no carcinoma endometrial seroso é a mutação do gene supressor de tumor *p53*. Alterações em outros genes foram descritas, porém com frequência muito menor. As mutações em *p53* estão presentes em pelo menos 90% dos casos de carcinoma endometrial seroso.⁵⁷ A maioria das mutações são missense que resultam em um acúmulo de proteína alterada que pode ser detectado por imuno-histoquímica como uma coloração forte e difusa do núcleo das células tumorais (Fig. 22-30B e D).

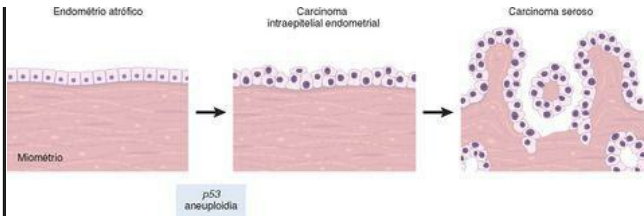


FIGURA 22-29

Diagrama esquemático do desenvolvimento do carcinoma endometrial tipo II.

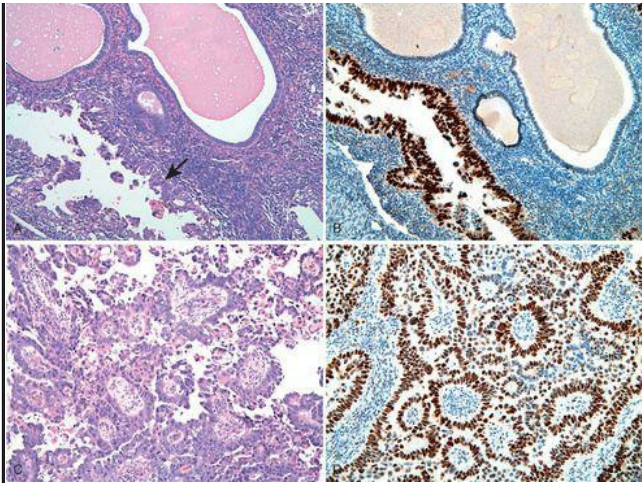


FIGURA 22-30

Carcinoma tipo II. **A**, Carcinoma intraepitelial endometrial, o precursor do carcinoma seroso, exibindo células malignas (*seta*) com características morfológicas idênticas ao carcinoma seroso, com revestimento das superfícies das glândulas endometriais sem invasão óbvia do estroma. **B**, Expressão intensa e difusa de p53, detectada por imuno-histoquímica, no carcinoma intraepitelial endometrial. **C**, Carcinoma seroso do endométrio com padrão de crescimento papilar consistindo em células malignas com acentuada atipia citológica, incluindo uma elevada relação núcleo-citoplasma, figuras mitóticas atípicas e hiperchromasia. **D**, Como na lesão anterior, existe um acúmulo de proteína p53 no núcleo.

O precursor do carcinoma seroso, o carcinoma intraepitelial endometrial (EIC), consiste em células idênticas às do carcinoma seroso, porém não possui invasão estromal identificável. Mutações em *p53* são encontradas em aproximadamente 75% destas lesões, sugerindo que a mutação de *p53* é um evento precoce do carcinoma seroso endometrial. Portanto, o carcinoma

seroso supostamente começa como uma neoplasia epitelial superficial que se estende para estruturas glandulares adjacentes e mais tarde invade o estroma endometrial. Acredita-se que seu prognóstico geralmente mais reservado seja consequência de uma propensão a esfoliação, disseminação transtubária e implantação nas superfícies peritoneais, como seus equivalentes ovarianos. Frequentemente já apresentam disseminação para fora do útero no momento do diagnóstico.

Morfologia. Geralmente, os carcinomas serosos surgem em úteros pequenos e atróficos e frequentemente constituem tumores grandes e volumosos ou profundamente invasivos para o miométrio. A lesão precursora, o carcinoma intraepitelial endometrial, consiste em células malignas idênticas às do carcinoma seroso, que entretanto permanecem confinadas à superfície glandular sem invasão identificável do estroma ([Fig. 22-30A e B](#)). As lesões invasivas podem apresentar um padrão de crescimento papilar composto por células com atipia citológica acentuada, incluindo uma elevada razão núcleo-citoplasma, figuras mitóticas atípicas, heterocromasia e nucléolos proeminentes ([Fig. 22-30C e D](#)). Contudo, também podem apresentar um padrão de crescimento predominantemente glandular, que pode ser distinguido do carcinoma endometriode pela acentuada atipia citológica. Todos os carcinomas não endometrioides são classificados como grau 3 independentemente do padrão histológico. O carcinoma seroso, apesar do envolvimento endometrial relativamente superficial, pode estar associado a doença peritoneal extensa, sugerindo a disseminação por outras vias além da invasão direta (ou seja, transmissão tubária ou linfática).

Curso Clínico. Atualmente não há um teste de triagem disponível para o carcinoma do endométrio. Embora possa permanecer assintomático por um período de tempo, geralmente produz sangramento vaginal irregular ou na pós-menopausa com leucorreia excessiva. O aumento do útero pode estar ausente nos estágios iniciais. O diagnóstico do câncer endometrial em última análise deve ser estabelecido por biópsia ou curetagem e exame histológico do tecido.

Como seria previsto, o prognóstico depende fortemente do estágio clínico da doença quando é descoberta, e seu grau e tipo histológico. Nos Estados Unidos, a maioria das mulheres (aproximadamente 80%) apresenta estágio I e possui carcinomas endometrioides bem diferenciados ou moderadamente diferenciados. A cirurgia, isolada ou em combinação com irradiação, fornece uma sobrevida em 5 anos de aproximadamente 90% em doença de estágio I (grau 1 ou 2). Esta taxa cai para aproximadamente 75% em carcinomas endometriais de grau 3/estágio I e para 50% ou menos nos estágios II e III.

Como mencionado, o carcinoma seroso tem uma propensão para disseminação extrauterina (linfática ou transtubária), mesmo quando aparentemente confinado ao endométrio ou a seu epitélio superficial. Em geral, menos de 50% das pacientes com estes tumores estão vivas 3 anos após o diagnóstico e 35% após 5 anos. Se a citologia peritoneal e o exame histológico dos anexos forem negativos, a sobrevida em 5 anos para pacientes com doença em estágio I corresponde a aproximadamente 80% a 85%. [58](#) A vantagem adicional da radiação ou quimioterapia profilática na doença em estágio inicial é incerta. [59,60](#)

TUMORES MÜLLERIANOS MISTOS MALIGNOS

MMMTs (anteriormente citados como carcinosarcomas) consistem em adenocarcinomas endometriais com alterações malignas no estroma.⁶¹ O estroma tende a sofrer diferenciação em uma variedade de componentes mesodérmicos malignos, incluindo musculares, cartilagineos e até mesmo osteoides. Os componentes epiteliais e estromais supostamente são derivados da mesma célula, um conceito suportado por estudos imuno-histoquímicos e moleculares.⁶² Estudos clinicopatológicos e moleculares sugerem que a vasta maioria destes tumores consiste em carcinomas com diferenciação sarcomatosa. Os mecanismos subjacentes à transformação sarcomatosa são desconhecidos. MMMTs ocorrem em mulheres na pós-menopausa e se apresentam com sangramento pós-menopausa.

Morfologia. Em seu aspecto macroscópico, os MMMTs são mais volumosos que os adenocarcinomas, podendo ser volumosos e polipoides e algumas vezes sofrer protrusão pelo óstio cervical. Ao exame histológico, os tumores consistem em adenocarcinomas (endometrioides, serosos ou de células claras) misturados com elementos mesenquimatosos malignos (sarcoma) (Fig. 22-31A). Alternativamente, o tumor pode conter dois componentes epiteliais e mesenquimatosos distintos e separados. Os componentes sarcomatosos também podem mimetizar tecidos extrauterinos (por exemplo, músculo estriado, cartilagem, tecido adiposo e osso). As metástases geralmente contêm apenas componentes epiteliais (Fig. 22-31 B).

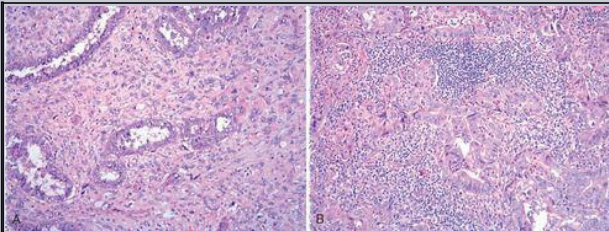


FIGURA 22-31

A, Tumor mülleriano misto maligno (MMMT), exibindo componentes epiteliais e estromais malignos. **B,** Metástase de um MMMT para linfonodo, mostrando apenas o componente epitelial como é tipicamente observado.

A evolução dos MMMTs é determinada primariamente pela profundidade da invasão e pelo estágio. Como ocorre com os carcinomas endometriais, o prognóstico é influenciado pelo grau e o tipo do adenocarcinoma, sendo pior na diferenciação serosa. Estes tumores são altamente malignos, com uma taxa de sobrevida em 5 anos de 25% a 30%. [61](#)

O estadiamento dos tipos I e II de adenocarcinoma endometrial e MMMTs é o seguinte:

Estágio I.	O carcinoma está confirmado apenas ao corpo uterino.
Estágio II.	O carcinoma envolve o corpo e o colo uterino.
Estágio III.	O carcinoma se estende para fora do útero, mas não para fora da pelve real.
Estágio IV.	O carcinoma se estende para fora da pelve real ou envolve a mucosa da bexiga ou o reto.

Tumores do Endométrio com Diferenciação Estromal

Estes são relativamente tumores raros e compreendem menos de 5% dos cânceres endometriais. Um grupo é composto por neoplasias estromais associadas a glândulas benigna (adenossarcomas). O outro grupo consiste de neoplasia estromal pura, variando de benigna (nódulo estromal) a maligna (sarcoma estromal).

ADENOSSARCOMAS

Os adenossarcomas se apresentam mais comumente como crescimentos polipoides endometriais de base larga e ampla que podem sofrer prolapso pelo óstio cervical. O diagnóstico é baseado no estroma de aspecto maligno, que coexiste com glândulas endometriais benignas, porém de forma anormal. Estes tumores predominam em mulheres entre a quarta e a quinta décadas de vida e geralmente são considerados como uma malignidade de baixo grau; recorrências se desenvolvem em um quarto dos casos e quase sempre estão confinadas à pelve. [63](#) O principal dilema diagnóstico consiste em diferenciar estes tumores de grandes pólipos benignos. A distinção é importante, porque a ooforectomia é tipicamente realizada nos casos de adenossarcoma, uma vez que são sensíveis a estrógenos.

TUMORES ESTROMAIS

O estroma endometrial geralmente origina neoplasias que podem parecer com células estromais normais. Como ocorre com a maioria das neoplasias, elas podem ser bem ou pouco diferenciadas. As neoplasias estromais são divididas em duas categorias: (1) nódulos estromais benignos; e (2) sarcomas estromais endometriais.

Morfologia. O **nódulo estromal** é um agregado de células endometriais estromais bem circunscrito no miométrio, que não penetra no miométrio e tem poucas consequências. O **sarcoma estromal** consiste em um estroma endometrial neoplásico situado entre feixes musculares do miométrio e é diferenciado dos nódulos estromais por infiltração difusa do tecido miometrial ou invasão dos canais linfáticos (anteriormente chamada de **miose estromal endolinfática**).

Aproximadamente metade dos sarcomas estromais apresenta recorrência, com taxas de recorrência de 36% a mais de 80% para o tumor em estágio I e estágio III/IV, respectivamente; a recorrência não pode ser prevista pelo índice mitótico ou pelo grau de atipia citológica.⁶⁴ Metástases à distância podem ocorrer décadas após o diagnóstico inicial e a morte decorrente de tumores metastáticos ocorre em aproximadamente 15% dos casos. As taxas de sobrevividas em 5 anos correspondem em média a 50%. Uma translocação cromossômica recorrente, t(7;17) (p15;q21), ocorre no sarcoma estromal endometrial. Esta translocação provoca a fusão de dois genes do grupo *polycomb*, *JAZF1* e *JJAZ1*, produzindo uma transcrição de fusão com propriedades antiapoptóticas.⁶⁵ Curiosamente, mesmo as células endometriais estromais normais expressam o gene de fusão, derivado não pela translocação, mas pela “aproximação” de RNAs. Portanto, parece que um gene pró-sobrevida no endométrio normal de alguma forma é subvertido para se tornar pró-neoplásico.

Tumores do Miométrio

LEIOMIOMAS

Os leiomiomas uterinos (comumente chamados *fibroides*) talvez constituam o tipo de tumor mais comum em mulheres. São neoplasias benignas do músculo liso que podem ocorrer isoladamente, porém mais frequentemente são múltiplos. A maioria dos leiomiomas apresenta cariótipo normal, mas aproximadamente 40% possuem uma anormalidade cromossômica simples. Vários subgrupos citogenéticos foram reconhecidos: uma translocação equilibrada entre os cromossomos 12 e 14 (ou seja, $t(12;14)(q14-q15;q23-q24)$), deleções parciais do braço longo do cromossomo 7 (ou seja, $del(7)(q22-q32)$), trissomia do 12 e reorganizações de 6p, 3q e 10q. As reorganizações do 12q14 e 6p envolvendo os genes *HMGIC* e *HMGIIY*, respectivamente, também estão implicadas em uma variedade de outras neoplasias benignas. Os dois genes codificam fatores de ligação a DNA intimamente relacionados que regulam a estrutura da cromatina. [66,67](#)

Morfologia. Os leiomiomas são tumores bastante circunscritos, distintos, arredondados, firmes, de cor cinza-esbranquiçada, variando em tamanho de nódulos pequenos, pouco visíveis, a tumores maciços que preenchem a pelve. Exceto em raros casos, são encontrados no interior do miométrio do corpo. Apenas raramente envolvem os ligamentos uterinos, o segmento uterino inferior ou colo uterino. Podem ocorrer no interior do miométrio (intramurais), logo abaixo do endométrio (submucosos) ([Figs. 22-23D](#) e [22-32A](#)); ou abaixo da serosa (subserosos).

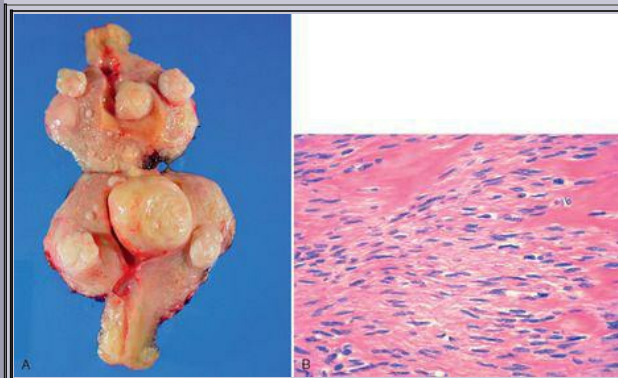


FIGURA 22-32

A, Leiomiomas do miométrio. O útero está aberto para revelar múltiplos tumores em localizações submucosas (com saliência para a cavidade endometrial), intramurais e subserosas, que exibem um aspecto branco e firme ao corte. **B**, Leiomioma mostrando células musculares lisas fusiformes, regulares, bem diferenciadas, associadas a hialinização.

Qualquer que seja o seu tamanho, o padrão espiralado característico dos feixes de músculo liso ao corte geralmente torna estas lesões facilmente identificáveis por inspeção macroscópica. Tumores grandes podem desenvolver áreas de amolecimento amarelado-acastanhadas a vermelhas (degeneração avermelhada).

Ao exame histológico, o leiomioma é composto por feixes espiralados de células musculares lisas que lembram o miométrio não envolvido ([Fig. 22-32B](#)). Geralmente, as células musculares individuais têm tamanho e forma homogêneos, possuem o núcleo oval característico e processos citoplasmáticos bipolares longos e finos. As figuras mitóticas são escassas. Variantes benignas de leiomioma incluem tumores atípicos ou bizarros (simplásticos) com atipia nuclear e células gigantes, e leiomiomas celulares. É importante observar que ambos apresentam um baixo índice mitótico. Uma variante extremamente rara, o **leiomioma metastatizante benigno**, consiste em um tumor uterino que se estende para os vasos e migra para outros locais, mais comumente o pulmão. Outra variante, a **leiomiomatose peritoneal disseminada**, é manifestada como pequenos nódulos múltiplos no peritônio. Ambas são consideradas benignas apesar de seu comportamento incomum.

Os leiomiomas do útero, mesmo quando são extensos, podem ser assintomáticos. Os sintomas mais importantes são sangramento anormal, compressão da bexiga (frequência urinária), dor súbita se ocorrer interrupção do fluxo sanguíneo e prejuízo da fertilidade. Miomas em gestantes aumentam a frequência de abortos espontâneos, má apresentação fetal, inércia uterina e hemorragia pós-parto. A transformação maligna (leiomiossarcoma) em um leiomioma é extremamente rara.

LEIOMIOSSARCOMAS

Estas neoplasias malignas raras surgem diretamente a partir do miométrio ou de células precursoras estromais endometriais. Em contraste com os leiomiomas, os leiomiossarcomas apresentam cariótipos complexos, altamente variáveis, que frequentemente incluem deleções. ⁶⁸

Morfologia. Os leiomiossarcomas crescem no interior do útero em dois padrões um tanto distintos: massas volumosas e carnosas que invadem a parede uterina, ou massas polipoides que se projetam para a luz uterina (Fig. 22-33A). Ao exame histológico, contêm uma grande variedade de atipias, desde aquelas extremamente bem diferenciadas até lesões altamente anaplásicas e pleomórficas (Fig. 22-33B). A distinção dos leiomiomas é baseada na atipia nuclear, no índice mitótico e na necrose zonal. Com poucas exceções, a presença de 10 ou mais mitoses por 10 campos de grande aumento (400×) indica malignidade, particularmente se acompanhada por atipia citológica e/ou necrose. Se o tumor contiver atipia nuclear ou células grandes (epitelioides), 5 mitoses por 10 campos de grande aumento (400×) são suficientes para justificar um diagnóstico de malignidade. ⁶⁹ Raras exceções incluem leiomiomas mitoticamente ativos em mulheres jovens ou gestantes, e se deve ter cuidado ao interpretar estas neoplasias como malignas. Pode ser impossível classificar uma proporção de neoplasias de músculos lisos e estas são chamadas de tumores de músculo liso de “potencial maligno incerto”. ⁶⁹

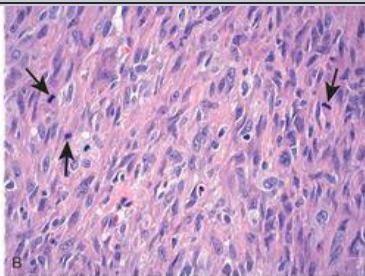
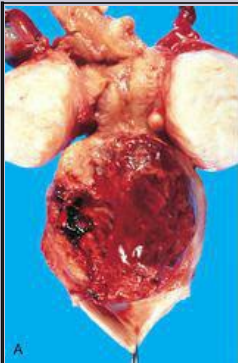

FIGURA 22-33

Leiomiossarcoma. **A**, Uma grande massa tumoral hemorrágica distende a porção inferior do corpo e é ladeada por dois leiomiomas. **B**, As células tumorais têm tamanho irregular e núcleos hiper cromáticos com numerosas figuras mitóticas (*setas*).

Os leiomiossarcomas são igualmente comuns antes e após a menopausa e apresentam uma incidência máxima entre 40 a 60 anos de idade. Estes tumores têm uma tendência notável para recorrência após sua remoção e mais da metade eventualmente sofre metástase pela corrente sanguínea até órgãos distantes, como pulmões, ossos e cérebro. A disseminação por toda a cavidade abdominal também é encontrada. A taxa de sobrevida em 5 anos corresponde em média a aproximadamente 40%. Lesões bem diferenciadas apresentam melhor prognóstico que lesões anaplásicas, que apresentam uma taxa de sobrevida em 5 anos de apenas 10% a 15%. [69](#)

TUBAS UTERINAS (DE FALÓPIO)

Os distúrbios mais comuns nestas estruturas são infecções, levando a condições inflamatórias, seguidas em frequência por gravidez ectópica (tubária) (ver discussão posteriormente neste capítulo) e endometriose.

Inflamações

A *salpingite supurativa* pode ser causada por qualquer organismo piogênico; frequentemente mais de um está envolvido. O gonococo ainda responde por mais de 60% dos casos de salpingite supurativa, com clamídia constituindo um fator menos frequente. Estas infecções tubárias fazem parte da doença inflamatória pélvica, descrita anteriormente neste capítulo.

A *salpingite tuberculosa* é extremamente rara nos Estados Unidos e representa provavelmente no máximo 1% a 2% de todas as formas de salpingite. Contudo, é mais comum em partes do mundo onde a tuberculose é prevalente e é uma causa importante de infertilidade nestas áreas.

Tumores e Cistos

As lesões primárias mais comuns da tuba uterina (de Falópio) (excluindo endometriose) são cistos mínimos translúcidos, de 0,1 a 2 cm, preenchidos por um líquido seroso claro, chamados *cistos paratubários*. Variedades maiores são encontradas próximo à extremidade fimbriada da tuba ou nos ligamentos largos e são citadas como *hidátides de Morgagni*. Estes cistos supostamente são originados de vestígios do ducto de Müller e têm pouca importância.

Os tumores da tuba uterina (de Falópio) são raros. Os tumores benignos incluem *tumores adenomatoides* (mesoteliomas), que ocorrem na subserosa da tuba ou algumas vezes na mesossalpinge. Estes pequenos nódulos são os correspondentes exatos daqueles já descritos em relação aos testículos ou epidídimo ([Cap. 21](#)) e são benignos. O *adenocarcinoma* primário das tubas uterinas (de Falópio) é raro e é definido como um adenocarcinoma com massa tubária dominante e envolvimento da luz e da mucosa. Estes tumores são detectados por exame pélvico, secreção anormal ou sangramento e, ocasionalmente, citologia cervical. Aproximadamente metade está no estágio I no momento do diagnóstico, porém quase 40% destas pacientes não sobrevivem 5 anos. Tumores de maior estágio apresentam um prognóstico mais reservado. [70](#) As pacientes são tipicamente tratadas com protocolos para quimioterapia de câncer de ovário. Recentemente, o carcinoma oculto da tuba uterina (de Falópio) foi associado a mutações em *BRCA* de linha germinativa, como discutido abaixo. [71](#)

OVÁRIO

Os tipos mais comuns de lesões encontradas no ovário incluem cistos funcionais ou benignos e tumores. Inflamações intrínsecas do ovário (ooforite) são raras e geralmente acompanham a inflamação tubária. Raramente, um distúrbio inflamatório primário envolvendo folículos ovarianos (ooforite autoimune) ocorre e é associado à infertilidade. O ovário possui três compartimentos histológicos principais: (1) o epitélio mülleriano superficial; (2) as células germinativas; e (3) as células do cordão sexual estromal. Cada compartimento origina entidades não neoplásicas e neoplásicas distintas, como discutido a seguir.

Cistos Não Neoplásicos e Funcionais

CISTOS FOLICULARES E LÚTEOS

Foliculos císticos no ovário são tão comuns que são considerados virtualmente normais. São originados em folículos de Graaf não rompidos ou em folículos que foram rompidos e imediatamente fechados.

Morfologia. Estes cistos geralmente são múltiplos. Variam em tamanho até 2 cm de diâmetro, são preenchidos por um líquido seroso claro e revestidos por uma membrana cinza brilhante. Às vezes, cistos maiores excedendo 2 cm (cistos foliculares) podem ser diagnosticados por palpação ou ultrassonografia; e podem causar dor pélvica. As células de revestimento da granulosa podem ser identificadas histologicamente se a pressão intraluminal não tiver sido muito grande. As células da teca externa podem ser proeminentes devido às maiores quantidades de citoplasma pálido (luteinizado). Como discutido adiante, quando esta alteração é pronunciada (hipertecose), ela pode estar associada ao aumento na produção de estrógeno e anormalidades endometriais.

Cistos lúteos da granulosa (corpos lúteos) normalmente estão presentes no ovário. Estes cistos são revestidos por uma borda de tecido amarelo vivo contendo células granulosas luteinizadas. Ocasionalmente sofrem ruptura e causam reação peritoneal. Algumas vezes a combinação de hemorragia antiga e fibrose pode dificultar sua distinção dos cistos endometrióticos.

OVÁRIOS POLICÍSTICOS E HIPERTECOSE ESTROMAL

A doença ovariana policística (PCOD; anteriormente chamada *síndrome de Stein-Leventhal*) afeta 3% a 6% das mulheres em idade reprodutiva. A anormalidade patológica central consiste em numerosos folículos císticos ou cistos foliculares, frequentemente associados a oligomenorreia. Mulheres com PCOD apresentam anovulação persistente, obesidade (40%), hirsutismo (50%) e, raramente, virilismo. [72.73](#)

Morfologia. Os ovários geralmente apresentam o dobro do tamanho normal e um córtex externo liso, cinza-esbranquiçado, salpicado com cistos subcorticais de 0,5 a 1,5 cm de diâmetro. Ao exame histológico, existe um córtex superficial fibrótico e espessado, abaixo do qual estão inúmeros cistos foliculares associados a uma hiperplasia da teca interna (hipertecose folicular) ([Fig. 22-34](#)). Os corpos lúteos estão frequentemente, mas não invariavelmente ausentes.

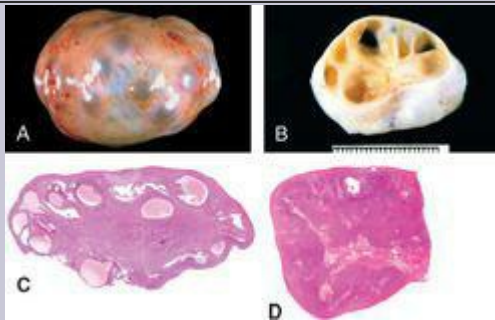


FIGURA 22-34

Doença ovariana policística e hiperplasia estromal cortical. **A**, O córtex ovariano revela numerosos cistos claros. **B**, A secção do córtex revela vários folículos císticos subcorticais. **C**, Folículos císticos observados em uma microfotografia em pequeno aumento. **D**, A hiperplasia estromal cortical se manifesta como uma proliferação estromal difusa com aumento simétrico do ovário.

O evento inicial na PCOD não está claro. O aumento da secreção do hormônio luteinizante pode estimular as células teca luteínicas dos folículos para produzir andrógeno em excesso (androstenediona), que é convertido em estroma. Durante anos, estas anormalidades endócrinas foram atribuídas a uma disfunção ovariana primária porque grandes ressecções em cunha dos ovários algumas vezes restauravam a fertilidade. Atualmente acredita-se que uma *variedade de enzimas envolvidas na biossíntese de andrógenos são inadequadamente reguladas na PCOD*. Estudos recentes relacionam PCOD à resistência à insulina, como no diabetes tipo 2. O tratamento de resistência à insulina algumas vezes resulta na retomada da ovulação. [74](#)

A *hipertecose estromal*, também chamada de hiperplasia estromal cortical, é um distúrbio do estroma ovariano observado mais comumente em mulheres na pós-menopausa, mas pode se misturar com PCOD em mulheres mais jovens. O distúrbio é caracterizado pelo aumento uniforme do ovário (até 7 cm), que apresenta um aspecto branco a marrom-claro na secção. O envolvimento geralmente é bilateral e exhibe microscopicamente estroma hiper celular e luteinização das células estromais, que são visíveis como ninhos diferenciados de células com citoplasmas vacuolados. A apresentação clínica e os efeitos sobre o endométrio são semelhantes aos da PCOD, embora a virilização possa ser notável. [72](#)

A condição fisiológica que mimetiza as síndromes acima é a *hiperplasia teca luteínica da gravidez*. Em resposta aos hormônios da gravidez (gonadotrofinas), ocorre proliferação das células da teca e expansão da zona perifolicular. Conforme os folículos regridem, a hiperplasia teca luteínica concêntrica pode parecer nodular. Esta alteração não se deve confundir com luteomas reais da gravidez (ver adiante).

Tumores Ovarianos

Existem vários tipos de tumores ovarianos e, em geral, todos estão nas categorias benigna, limítrofe e maligna. Aproximadamente 80% são benignos, e ocorrem principalmente em mulheres jovens entre os 20 e 45 anos de idade. Os tumores limítrofes ocorrem em idades um pouco mais avançadas. Os tumores malignos são mais comuns em mulheres mais velhas, entre os 45 e 65 anos de idade. O câncer de ovário representa 3% de todos os tipos de câncer em mulheres e é a quinta causa mais comum de morte por câncer em mulheres nos Estados Unidos. Entre os cânceres do trato genital feminino, a incidência de câncer ovariano está situada abaixo apenas do carcinoma do colo uterino e do endométrio. Além disso, uma vez que a maioria dos cânceres de ovário é detectada quando já houve disseminação além do ovário, eles representam um número desproporcional de mortes decorrentes de câncer do trato genital feminino.

Classificação. A classificação dos tumores ovarianos fornecida na [Tabela 22-5](#) e na [Figura 22-35](#) é uma versão simplificada da Classificação Histológica da Organização Mundial de Saúde, que separa as neoplasias ovarianas de acordo com o tecido de origem mais provável. Atualmente, se acredita que os tumores de ovário surjam, em última análise, de um dos três componentes ovarianos: (1) epitélio superficial derivado do epitélio celômico; (2) células germinativas, que migram para o ovário a partir do saco vitelino e são pluripotenciais; e (3) estroma do ovário, incluindo os cordões sexuais, que são os precursores do aparelho endócrino do ovário pós-natal. Também há um grupo de tumores que desafiam esta classificação e finalmente existem tumores secundários ou metastáticos para o ovário.

TABELA 22-5 Classificação de Neoplasias Ovarianas da OMS

TUMORES DO EPITÉLIO SUPERFICIAL E DO ESTROMA

Tumores serosos

- Benignos (cistadenoma)
- Tumores limítrofes (tumor seroso limítrofe)
- Malignos (adenocarcinoma seroso)

Tumores mucinosos, tipo endocervical e tipo intestinal

- Benignos (cistadenoma)
- Tumores limítrofes (tumor mucinoso limítrofe)
- Malignos (adenocarcinoma mucinoso)

Tumores endometrioides

- Benignos (cistadenoma)
- Tumores limítrofes (tumor endometriode limítrofe)
- Malignos (adenocarcinoma endometriode)

Tumores de células cianas

- Benignos

Tumores limitrofes
Malignos (adenocarcinoma de células cianas)

Tumores de células transicionais
Tumor de Brenner
Tumor de Brenner de baixo potencial de malignidade
Tumor de Brenner maligno
Carcinoma de células de transição (tipo não Brenner)

Epiteliais-estromais (Epitelia-Estromal)
Adenossarcoma
Tumor mülleriano misto maligno

TUMORES DO ESTROMA — CORDÃO SEXUAL

Tumores da granulosa
Fibromas
Fibrotecomas
Tecomas
Tumores de células de Sertoli
Tumores de células de Leydig
Tumor do cordão sexual com túbulos anulares
Ginandroblastoma
Tumores de células esteroidicas (lipídicas)

TUMORES DE CÉLULAS GERMINATIVAS

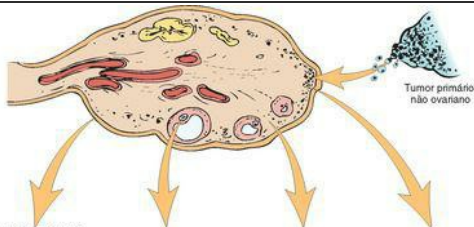
Teratoma
 Imaturo
 Maduro
 Sólido
 Cístico (cisto dermoide)

 Monodérmico (p. ex., *Struma ovarii*, carcinoide)

Disgerminoma
Tumor do saco vitelino (tumor do seio endodérmico)
Tumores de células germinativas mistos

MALIGNOS, SEM OUTRA ESPECIFICAÇÃO CÂNCER METASTÁTICO DE TUMOR PRIMÁRIO NÃO OVARIANO

Colônico, apendicular
Gástrico



ORIGEM	CÉLULAS EPITELIAIS DA SUPERFÍCIE (Tumores de células epiteliais superficiais – células do estroma)	CÉLULAS GERMINATIVAS	ESTROMA – CORDÃO SEXUAL	METÁSTASE PARA OS OVÁRIOS
Frequência geral	65–70%	15–20%	5–10%	5%
Proporção de tumores ovarianos malignos	90%	3–5%	2–3%	5%
Faixa etária afetada	20+ anos	0–25+ anos	Todas as idades	Variável
Tipos	<ul style="list-style-type: none"> • Tumor seroso • Tumor mucinoso • Tumor endometriode • Tumor de células claras • Tumor de Brenner • Cistadenofibroma 	<ul style="list-style-type: none"> • Teratoma • Disgerminoma • Tumor do seio endodérmico • Coriocarcinoma 	<ul style="list-style-type: none"> • Fibroma • Tumor de células da teca granulosa • Tumor de células de Sertoli-Leydig 	

FIGURA 22-35

Derivação de várias neoplasias ovarianas e alguns dados sobre sua frequência e distribuição por idade.

Embora alguns tumores específicos apresentem características distintas e sejam hormonalmente ativos, a maioria é não funcional e tende a produzir sintomas relativamente leves até atingir um tamanho maior. Os tumores malignos geralmente já se disseminaram para fora do ovário no momento em que um diagnóstico definitivo é estabelecido. Alguns, principalmente tumores epiteliais, tendem a ser bilaterais. A [Tabela 22-6](#) relaciona os tumores e seus subtipos. Dor e distensão abdominal, sintomas dos trato urinário e gastrointestinal decorrentes de compressão pelo tumor ou invasão por câncer e sangramento vaginal são os sintomas mais comuns. As

formas benignas podem ser totalmente assintomáticas e ocasionalmente são encontradas inesperadamente no exame abdominal ou pélvico ou durante cirurgia.

TABELA 22-6 Frequência dos Principais Tumores Ovarianos

Tipo	Porcentagem de Tumores Ovarianos Malignos	Porcentagem de Casos Bilaterais
Seroso		
Benigno (60%)		25
Limitrofe (15%)		30
Maligno (25%)	45	65
Mucinoso		
Benigno (80%)		5
Limitrofe (10%)		10
Maligno (10%)	5	< 5
Carcinoma endometriode	20	40
Carcinoma não diferenciado	10	-
Carcinoma de células claras	6	40
Tumor de células da granulosa	5	5
Teratoma		15
Benigno (96%)		
Maligno (4%)	1	Raro
Metastático	5	> 50
Outros	3	-

TUMORES DO EPITÉLIO SUPERFICIAL (MÜLLERIANO)

A maioria das neoplasias primárias do ovário está situada nesta categoria. A classificação de tumores epiteliais do ovário é baseada tanto na diferenciação quanto na extensão da proliferação do epitélio. Existem três tipos histológicos principais, dependendo da diferenciação do epitélio neoplásico: tumores serosos, mucinosos e endometrioides.⁷⁵ A extensão da proliferação epitelial está associada ao comportamento biológico do tumor e é classificada como benigna (proliferação epitelial mínima), limítrofe (proliferação epitelial moderada) e maligna (proliferação epitelial acentuada com invasão do estroma). Os tumores benignos muitas vezes são adicionalmente classificados com base nos componentes tumorais, que podem incluir áreas císticas (cistadenomas), áreas císticas e fibrosas (cistadenofibromas) e áreas predominantemente fibrosas (adenofibromas). Os tumores limítrofes e os malignos também podem apresentar um componente cístico e, quando malignos, algumas vezes são chamados de cistadenocarcinomas. Os tumores podem ser relativamente pequenos ou podem crescer de modo a preencher toda a pelve antes que sejam detectados.

A origem dos tumores epiteliais ovarianos, até o momento, não foi resolvida. Em grande parte isso ocorre porque os tumores mais comuns são detectados relativamente tarde, o que interfere com a identificação de uma lesão precursora. A teoria mais amplamente aceita para a derivação de tumores epiteliais müllerianos é a transformação do epitélio celômico. Esta visão se baseia na via embriológica pela qual os ductos de Müller são formados a partir do epitélio celômico e evoluem para epitélio seroso (tubário), endometriode (endometrial) e mucinoso (cervical) presentes no trato genital feminino normal. Acredita-se que estes tumores ocorram predominantemente no ovário porque o epitélio celômico é incorporado ao córtex ovariano para formar cistos de inclusão epiteliais (também conhecidos como cistos de inclusão mesoteliais, corticais ou germinativos) (Fig. 22-36). O mecanismo exato pelo qual os cistos se desenvolvem não é conhecido, mas se acredita que seja o resultado de invaginações do epitélio superficial que subsequentemente perde sua conexão com a superfície.⁷⁶ Os cistos mais frequentemente são revestidos por epitélio mesotelial ou de tipo tubário. A associação próxima entre os carcinomas ovarianos e o epitélio superficial ovariano ou os cistos de inclusão pode explicar o desenvolvimento de carcinomas extraovarianos de histologia semelhante derivados de vestígios do epitélio celômico (a chamada endossalpingiose) no mesentério.⁷⁵ Contudo, claramente é uma simplificação excessiva da patogenia do câncer ovariano.

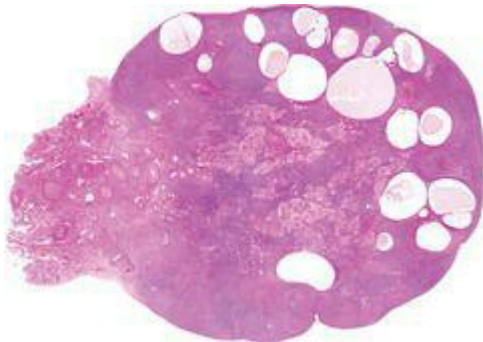


FIGURA 22-36

Cistos de inclusão corticais do ovário. Estes cistos parecem ser derivados do mesotélio sobreposto e supostamente constituem o local de origem de muitas neoplasias epiteliais ovarianas.

Independentemente de sua origem específica, os tumores epiteliais ovarianos compostos por tipos celulares serosos, mucinosos e endometrioides são emblemáticos da plasticidade do epitélio mülleriano e variam de tumores claramente benignos a malignos. ⁷⁵ Vários estudos recentes sugeriram que os carcinomas ovarianos podem ser grosseiramente classificados em dois tipos diferentes com base na patogenia: (1) aqueles originados em associação com tumores limítrofes; e (2) aqueles originados como carcinomas “de novo”. Estudos clinicopatológicos demonstraram que carcinomas serosos, endometrioides e mucinosos bem diferenciados frequentemente contêm áreas de tumores limítrofes do mesmo tipo celular epitelial, enquanto esta associação raramente é vista no carcinoma seroso moderadamente a pouco diferenciado ou nos MMMTs. Estudos moleculares recentes forneceram suporte para este esquema de classificação, como será discutido a seguir nas seções relevantes.

Tumores Serosos

Estas neoplasias císticas comuns são revestidas por células epiteliais altas, colunares, ciliadas e não ciliadas e preenchidas por um líquido seroso claro. Embora o termo *seroso* descreva apropriadamente o líquido do cisto, se tornou sinônimo do epitélio de tipo tubário destes tumores.

Em conjunto, os tipos benigno, limítrofe e maligno representam aproximadamente 30% de todos os tumores ovarianos e um pouco mais de 50% dos tumores epiteliais ovarianos. Aproximadamente 70% são benignos ou limítrofes e 30% são malignos. *Os carcinomas serosos representam aproximadamente 40% de todos os casos de câncer do ovário e constituem os tumores ovarianos malignos mais comuns.* Tumores benignos e limítrofes são mais comuns entre 20 e 45 anos de idade. O carcinoma seroso em média ocorre mais tarde na vida, embora um pouco mais cedo nos casos familiares.

Patogenia Molecular. Pouco se sabe sobre os fatores de risco para o desenvolvimento de tumores benignos e limítrofes. Os fatores de risco para tumores serosos malignos (carcinoma seroso) também são muito menos claros que para outros tumores genitais, porém nuliparidade, história familiar e mutações hereditárias desempenham um papel no desenvolvimento do tumor.

[71,77](#) Ocorre maior frequência de carcinoma em mulheres com baixa paridade. A disgenesia gonadal em crianças está associada a um maior risco de câncer do ovário. Mulheres entre 40 a 59 anos de idade que tomaram contraceptivos orais ou realizaram ligação tubária apresentam um risco reduzido de desenvolvimento de câncer ovariano. [78,79](#) Os fatores de risco mais intrigantes envolvem a genética. Como discutido nos [Capítulos 7 e 23](#), mutações tanto em *BRCA1* quanto em *BRCA2* aumentam a suscetibilidade ao câncer de ovário. [71,77](#) As mutações em *BRCA1* ocorrem em aproximadamente 5% das pacientes com câncer de ovário com menos de 70 anos de idade. O risco estimado de câncer de ovário em mulheres portadoras de mutações *BRCA1* ou *BRCA2* corresponde a 20% a 60% para a idade de 70 anos. [77](#)

Com base em estudos clinicopatológicos e moleculares, recentemente foi proposto que o carcinoma ovariano seroso pode ser dividido em dois grupos principais: (1) carcinoma de baixo grau (bem diferenciado); e (2) carcinoma de alto grau (moderadamente a pouco diferenciado). Esta distinção pode ser feita com base na atipia nuclear e está correlacionada à sobrevida da paciente. [80](#) Alguns carcinomas de baixo grau surgem em associação com tumores limítrofes serosos, enquanto a maioria dos carcinomas de alto grau parece surgir “diretamente” sem uma lesão precursora reconhecível. [81](#)

Estudos moleculares de carcinomas serosos de baixo e alto grau revelaram alterações genéticas moleculares distintas nos dois tipos de carcinoma. [82](#) Os tumores de baixo grau originados de tumores limítrofes serosos apresentam mutações nos oncogenes *KRAS* ou *BRAF*, com apenas mutações raras em *p53*. Ao contrário, os tumores de alto grau apresentam uma alta frequência de mutações no gene *p53*, mas não possuem mutações em *KRAS* ou *BRAF*. Quase todos os casos relatados de carcinoma de ovário originados em mulheres com mutações *BRCA1* ou *BRCA2* são carcinomas serosos de alto grau e comumente apresentam mutações em *p53*. O exame atento destes tumores sugeriu que uma *porcentagem significativa de tumores relacionados a BRCA1 e BRCA2 se originam do revestimento epitelial da extremidade fimbriada da tuba uterina (de Falópio)*. Este achado levou os investigadores a especular que pelo menos alguns carcinomas serosos ovarianos de alto grau esporádicos e os chamados *carcinomas serosos peritoneais primários* também possam ser originados da tuba uterina (de Falópio) distal, uma área de investigação atual.

Morfologia. O tumor seroso característico pode se apresentar ao exame macroscópico como uma lesão cística na qual o epitélio papilar está contido no interior de poucos cistos com paredes fibrosas (intracístico) (Fig. 22-37A) ou com projeção para a superfície ovariana. Os tumores benignos tipicamente apresentam uma parede cística lisa e brilhante, sem espessamento epitelial ou com pequenas projeções papilares. Os tumores limitrofes contêm um maior número de projeções papilares (Fig. 22-37A e C). A bilateralidade é comum, ocorrendo em 20% dos cistadenomas benignos serosos, 30% dos tumores limitrofes serosos e aproximadamente 66% dos carcinomas serosos. Uma proporção significativa tanto de tumores limitrofes serosos quanto de tumores serosos malignos envolve (ou é originada de) a superfície do ovário (Fig. 22-37C). Ao exame histológico, os cistos são revestidos por epitélio colunar, que possuem cílios abundantes nos tumores benignos (Fig. 22-38A). Papilas microscópicas podem ser encontradas. Tumores limitrofes serosos exibem maior complexidade das papilas estromais, estratificação do epitélio e leve atipia nuclear, porém o crescimento infiltrativo destrutivo para o estroma não é observado (Fig. 22-38B) ⁷⁵. Esta proliferação epitelial frequentemente cresce em um padrão papilar delicado citado como “carcinoma micropapilar” e se acredita que seja o precursor de um carcinoma seroso de baixo grau (Fig. 22-38C). Maiores quantidades de massa tumoral sólida ou papilar, irregularidades na massa tumoral e fixação ou nodularidade da cápsula são indicadores importantes de provável malignidade (Fig. 22-37B). Estes aspectos são característicos do carcinoma seroso de alto grau, que exibe microscopicamente padrões de crescimento ainda mais complexos e infiltração ou obliteração nítida do estroma subjacente (Fig. 22-38D). As células tumorais individuais nos carcinomas de alto grau exibem atipia nuclear acentuada, incluindo pleomorfismo, figuras mitóticas atípicas e multinucleação. As células podem inclusive se tornar tão indiferenciadas que as características serosas já não são reconhecíveis. Calcificações concêntricas (corpos de psammoma) caracterizam os tumores serosos, mas não são específicas para neoplasia. Os tumores serosos ovarianos, tanto de baixo quanto de alto grau, apresentam uma propensão à disseminação para superfícies peritoneais e omento e comumente estão associados à presença de ascite. Como ocorre com outros tumores, a extensão da disseminação para fora do ovário determina o estágio da doença.

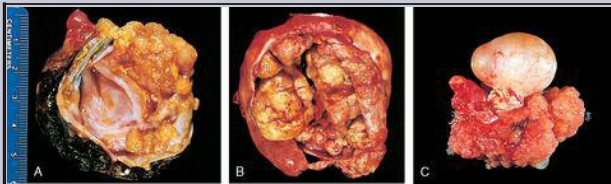


FIGURA 22-37

A, Tumor limítrofe seroso aberto para exibir uma cavidade cística revestida por crescimentos tumorais papilares delicados. **B**, Cistadenocarcinoma. O cisto foi aberto para revelar uma massa tumoral grande e volumosa. **C**, Outro tumor limítrofe crescendo na superfície ovariana (*inferior*).

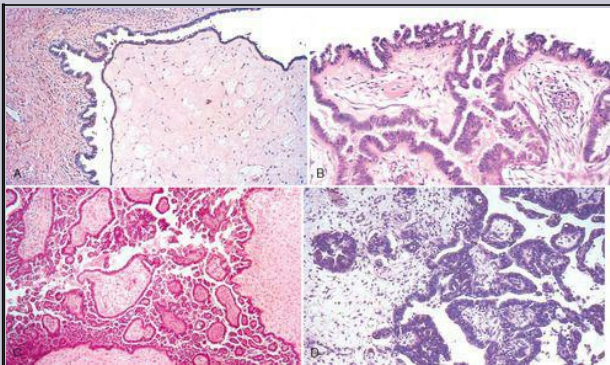


FIGURA 22-38

Cistadenomas serosos. **A**, Cistadenoma seroso papilar revelando papilas estromais com um epitélio colunar. **B**, Tumor seroso limítrofe mostrando maior complexidade arquitetural e estratificação das células epiteliais. **C**, O crescimento micropapilar complexo define um carcinoma seroso “micropapilar” de baixo grau. **D**, Cistadenocarcinoma seroso papilar do ovário com invasão do estroma subjacente.

O comportamento biológico dos tumores serosos depende do grau de diferenciação, distribuição e características da doença no peritônio, se presentes. É importante observar que tumores serosos

podem ocorrer na superfície dos ovários e, raramente, como tumores primários da superfície peritoneal, que são citados como carcinomas serosos peritoneais primários. Previsivelmente, tumores serosos não encapsulados da superfície ovariana têm maior probabilidade de se estender para superfícies peritoneais, e o prognóstico está intimamente relacionado ao aspecto histológico do tumor e seu padrão de crescimento no peritônio. Tumores serosos limítrofes podem surgir em ou se estender até as superfícies peritoneais com implantes não invasivos, permanecendo localizados e não causando sintomas, ou com disseminação lenta, produzindo obstrução intestinal ou outras complicações após muitos anos. Como discutido anteriormente, carcinomas serosos de baixo grau podem surgir em tumores serosos limítrofes e estar associados ao que frequentemente é citado como “implantes invasivos” porque demonstram crescimento infiltrativo e destrutivo, semelhante a um carcinoma metastático. Contudo, carcinomas de baixo grau, mesmo quando disseminados para fora do ovário, muitas vezes progridem lentamente e as pacientes podem sobreviver por períodos relativamente longos antes de morrer da doença. Em contraste, tumores de alto grau muitas vezes já sofreram amplas metástases por todo o abdômen no momento da apresentação. Estes achados estão associados a uma deterioração clínica rápida.⁷⁵ Consequentemente, a classificação patológica cuidadosa do tumor, mesmo que tenha se estendido para o peritônio, é relevante tanto para o prognóstico quanto para a seleção da terapia.^{75,83} A taxa de sobrevida em 5 anos para tumores limítrofes e malignos confinados na massa ovariana corresponde, respectivamente, a 100% e 70%, enquanto a taxa de sobrevida em 5 anos para os mesmos tumores envolvendo o peritônio corresponde a cerca de 90% e 25%, respectivamente. Devido a sua evolução prolongada, os tumores limítrofes podem recorrer após muitos anos e a sobrevida em 5 anos não é sinônimo de cura.⁷⁵

Tumores Mucinosos

Os tumores mucinosos são menos comuns do que os tumores serosos, *representando aproximadamente 30% de todas as neoplasias ovarianas*. Ocorrem principalmente na metade da vida adulta e são raros antes da puberdade e após a menopausa. *Oitenta por cento são benignos ou limítrofes e aproximadamente 15% são malignos*. Os carcinomas mucinosos ovarianos primários são relativamente raros e representam menos de 5% de todos os cânceres de ovário.

Patogenia Molecular. Como ocorre com os tumores serosos, pouco se sabe sobre a patogenia dos tumores mucinosos ovarianos. A maioria dos estudos analisando os fatores de risco não segregou tipos histológicos diferentes de câncer ovariano, portanto não está claro se estão relacionados a tipos individuais. Contudo, estudos recentes sugeriram que os tumores mucinosos podem apresentar diferentes fatores de risco, incluindo tabagismo, que não é um fator de risco para os tumores ovarianos serosos. Embora vários estudos moleculares tenham sido realizados ao longo dos anos, muito poucas alterações genéticas moleculares foram identificadas em tumores mucinosos. Uma alteração consistente identificada é a mutação do proto-oncogene *KRAS*. Mutações em *KRAS* são comuns em cistadenomas mucinosos benignos (58%), tumores limítrofes mucinosos (75% a 86%) e carcinomas mucinosos ovarianos primários (85%).^{84,85} Curiosamente, um estudo mostrou que vários tumores com áreas distintas de epitélio exibindo tumores benignos, limítrofes e carcinoma apresentavam mutações *KRAS* idênticas em cada área.⁸⁵ Portanto, as mutações *KRAS* podem ocorrer precocemente no desenvolvimento destas neoplasias.

Morfologia. Em seu aspecto macroscópico, os tumores mucinosos diferem da variedade serosa de vários modos. Eles são caracterizados pela raridade do envolvimento superficial e são menos frequentemente bilaterais. Apenas 5% dos cistadenomas mucinosos primários e cistadenocarcinomas mucinosos são bilaterais. Tumores mucinosos tendem a produzir maiores massas císticas; foram relatados alguns com pesos maiores que 25 kg. São observados macroscopicamente como tumores multiloculados preenchidos com um fluido pegajoso e gelatinoso rico em glicoproteínas (Fig. 22-39A). Ao exame histológico, tumores mucinosos benignos são caracterizados por um revestimento de células epiteliais colunares altas com mucina apical e ausência de cílios, semelhante ao epitélio cervical ou intestinal benigno (Fig. 22-39B). Um grupo de tumores mucinosos tipicamente benignos ou limítrofes é originado na endometriose e chamado de *cistadenoma mucinoso mülleriano*, lembrando o epitélio endometrial ou cervical.⁷⁵ O segundo grupo mais comum inclui tumores que exibem crescimento glandular ou papilar abundante com atipia nuclear e estratificação, um aspecto notavelmente semelhante aos adenomas tubulares ou adenomas vilosos do intestino. Estes tumores supostamente são precursores da maioria dos cistadenocarcinomas. Os cistadenocarcinomas contêm áreas de crescimento sólido, atipia evidente de células epiteliais e estratificação, perda da arquitetura glandular e necrose; estes tumores são semelhantes ao câncer do cólon em aparência. Uma vez que tanto os cistadenomas mucinosos limítrofes quanto os malignos formam glândulas complexas no estroma, a documentação da invasão estromal clara, que é facilmente verificada nos tumores serosos, é mais difícil. Alguns autores descrevem uma categoria de carcinomas mucinosos “não invasivos” (carcinomas intraepiteliais) para tumores com acentuada atipia epitelial e sem alterações estromais óbvias.⁸⁶ As taxas de sobrevivência aproximadas em 10 anos para “carcinomas intraepiteliais” não invasivos em estágio I e tumores malignos francamente invasivos são maiores que 95% e 90%, respectivamente.⁸⁷ Os carcinomas mucinosos que se disseminaram além do ovário geralmente são fatais, mas como previamente mencionado, estes tumores são raros.

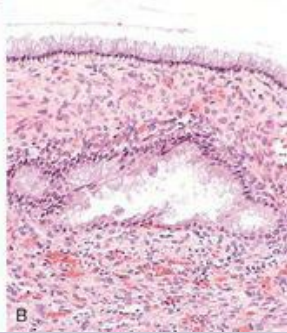
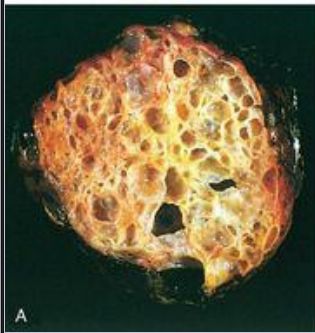


FIGURA 22-39

A, Um cistadenoma mucinoso com seu aspecto multicístico e septos delicados. Observar a presença de mucina brilhante no interior dos cistos. **B**, Revestimento de células colunares do cistadenoma mucinoso.

Uma condição clínica citada como *pseudomixoma peritoneal* é definida por extensa ascite mucinosa, implantes epiteliais císticos na superfície peritoneal, aderência e frequentemente um tumor mucinoso envolvendo os ovários ([Fig. 22-40](#)). O pseudomixoma peritoneal, se extenso, pode resultar em obstrução intestinal e morte. Historicamente, se acreditava que muitos casos de pseudomixoma peritoneal em mulheres eram decorrentes de neoplasias mucinosas primárias do ovário. Contudo, evidências recentes apontam para a presença, na maioria dos casos, de um tumor mucinoso primário extraovariano (geralmente do apêndice) com disseminação ovariana e peritoneal secundária ([Cap. 17](#)).⁸⁸ Uma vez que a maioria dos tumores ovarianos mucinosos primários é unilateral, a apresentação bilateral de tumores mucinosos sempre requer a exclusão de uma origem não ovariana.

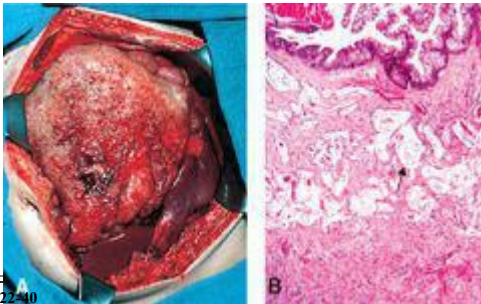


FIGURA 22-40

A, Pseudomixoma peritoneal visualizado na laparotomia, revelando crescimento excessivo e maciço de um tumor metastático gelatinoso originado do apêndice. **B**, Histologia de implantes peritoneais de um tumor do apêndice, mostrando um epitélio produtor de mucina e mucina livre (*seta*).

(**A**, Cortesia de Dr. Paul H. Sugarbaker, Washington Hospital Cancer Center, Washington, DC.)

Tumores Endometrioides

Tumores endometrioides benignos, chamados *adenofibromas endometrioides*, e tumores endometrioides limitrofes são raros. Contudo, *os carcinomas endometrioides representam aproximadamente 20% de todos os casos de câncer de ovário*. Os tumores endometrioides são distinguidos dos tumores serosos e mucinosos pela presença de glândulas tubulares muito semelhantes ao endométrio benigno ou maligno. Carcinomas endometrioides podem surgir no contexto de endometriose e estão ocasionalmente associados a áreas de tumor limítrofe. Embora estes sejam menos comuns que os tumores serosos ou mucinosos, sabe-se mais sobre as alterações genéticas moleculares associadas ao seu desenvolvimento. Isto se deve ao recente desenvolvimento de modelos murinos que simulam rigorosamente a doença humana e a sobreposição genética molecular com os carcinomas endometrioides do endométrio. Na verdade, 15% a 30% dos carcinomas endometrioides de ovário são acompanhados por carcinoma do endométrio e os prognósticos relativamente bons nestes casos sugerem que os dois podem surgir independentemente ao invés de surgir como disseminação metastática de um destes. [89](#)

Patogenia. *Aproximadamente 15% a 20% dos casos de carcinoma endometrioides coexistem com endometriose, embora uma origem direta do epitélio ovariano superficial também seja possível. As mulheres com endometriose associada em geral são aproximadamente uma década mais jovens que as mulheres com carcinoma endometriode que não está associado a endometriose. Estudos moleculares encontraram mutações relativamente frequentes no gene supressor de tumor *PTEN* e nos oncogenes *KRAS* e β -catenina, assim como instabilidade de microsatélite*⁹⁰. De modo semelhante aos carcinomas endometrioides do endométrio, as mutações em *p53* são comuns nos tumores pouco diferenciados. Curiosamente, nos carcinomas endometrioides associados a endometriose, mutações em *PTEN* idênticas foram detectadas tanto no carcinoma quanto na endometriose, sugerindo que mutações *PTEN* podem preceder o desenvolvimento da malignidade.⁹¹

Morfologia. Em seu aspecto macroscópico, os carcinomas endometrioides se apresentam como uma combinação de áreas sólidas e císticas, semelhante a outros cistadenocarcinomas. Quarenta por cento envolvem os dois ovários e esta bilateralidade geralmente, mas nem sempre, implica em extensão da neoplasia além do trato genital. Estes são tumores de baixo grau que revelam padrões glandulares muito semelhantes àqueles de origem endometrial. A taxa de sobrevida em 5 anos para pacientes com tumores de estágio I corresponde a aproximadamente 75%.

Adenocarcinoma de Células Claras

Os tumores de células claras benignos e limítrofes são muito raros e carcinomas de células claras são pouco comuns. São caracterizados por células epiteliais grandes com citoplasmas claros abundantes semelhantes ao endométrio gestacional hipersecretor. Estes tumores algumas vezes ocorrem em associação a endometriose ou carcinoma endometriode do ovário e lembram o carcinoma de células claras do endométrio, atualmente se acredita que tenham origem mülleriana e representem variantes do adenocarcinoma endometriode.⁷⁵ Pouco se sabe atualmente sobre as alterações moleculares subjacentes à patogenia destes tumores. Os tumores de células claras do ovário podem ser predominantemente sólidos ou císticos. Na neoplasia sólida, as células claras estão organizadas em lâminas ou túbulos. Na variedade cística, as células neoplásicas revestem os espaços. A taxa de sobrevida em 5 anos corresponde a aproximadamente 65% quando os tumores estão confinados aos ovários; contudo, estes tumores tendem a ser agressivos e, com disseminação além do ovário, uma sobrevida de 5 anos é excepcional.

Cistadenofibroma

Cistadenofibromas são variantes onde ocorre uma proliferação pronunciada do estroma fibroso subjacente ao epitélio de revestimento colunar. Estes tumores benignos geralmente são pequenos e multiloculares e possuem processos papilares simples que não se tornam tão complicados e ramificados como aqueles encontrados no cistadenoma ordinário. Eles podem ser compostos por epitélio mucinoso, seroso, endometriode e transicional (tumores de Brenner). Lesões limítrofes

com atipia celular e, raramente, tumores com carcinoma focal podem ocorrer, porém a disseminação metastática de qualquer um destes é extremamente rara.

Tumor de Brenner

Os tumores de Brenner são classificados como *adenofibromas nos quais o componente epitelial consiste em ninhos de células epiteliais transicionais semelhantes ao revestimento da bexiga urinária*. Menos frequentemente, os ninhos contêm microcistos ou espaços glandulares revestidos por células colunares secretoras de mucina.

Morfologia. Estas neoplasias podem ser sólidas ou císticas, geralmente são unilaterais (aproximadamente 90%) e variam em tamanho de lesões pequenas menores que 1 cm de diâmetro a tumores maciços de até 20 e 30 cm ([Fig. 22-41A](#)). O estroma fibroso, semelhante ao do ovário normal, é marcado por ninhos agudamente demarcados de células epiteliais que lembram o epitélio do trato urinário, frequentemente com glândulas mucinosas em seu centro ([Fig. 22-41 B](#)). Raras vezes, o estroma é composto por fibroblastos um tanto roliços, semelhantes às células da teca; estas neoplasias podem ter atividade hormonal. A maioria dos tumores de Brenner é benigna, porém correspondentes limítrofes (tumor de Brenner proliferativo) e malignos foram relatados.

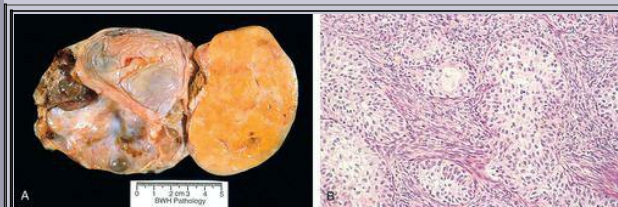

FIGURA 22-41

- A**, Tumor de Brenner (*à direita*) associado com um teratoma cístico benigno (*à esquerda*).
B, Detalhe histológico de ninhos epiteliais característicos no interior do estroma ovariano.

(Cortesia de Dr. M. Nucci, Brigham and Women's Hospital, Boston, MA.)

Vários relatos enfatizaram a ocorrência de tumores ovarianos parciais ou inteiramente compostos por epitélio neoplásico semelhante ao carcinoma transicional da bexiga, porém sem um componente de Brenner coexistente. Embora muitas vezes citados como *carcinomas de células de transição*, estes tumores são frequentemente observados associados a carcinomas serosos ou endometrioides convencionais e provavelmente representam padrões de diferenciação alterados de células tumorais.

Curso Clínico, Detecção e Prevenção dos Tumores da Superfície Epitelial

Todos os carcinomas epiteliais ovarianos produzem manifestações clínicas semelhantes, mais comumente dor abdominal baixa e aumento abdominal. Queixas gastrointestinais, frequência urinária, disúria, pressão pélvica e muitos outros sintomas podem aparecer. As lesões benignas são facilmente ressecadas e curadas. As formas malignas tendem a causar fraqueza progressiva, perda de peso e caquexia característica de todas as neoplasias malignas. Se os carcinomas se estenderem pela cápsula do tumor para semear a cavidade peritoneal, ascite maciça é comum. Caracteristicamente, o líquido ascítico está cheio de células tumorais esfoliadas diagnósticas. O padrão de disseminação peritoneal é distinto: todas as superfícies serosas são difusamente semeadas com nódulos de tumor de 0,1 a 0,5 cm. Estes implantes superficiais raramente invadem profundamente o parênquima subjacente. Os linfonodos regionais frequentemente estão envolvidos e metástases podem ser encontradas no fígado, pulmões, trato gastrointestinal e em outras partes. Metástases cruzando a linha média até o ovário oposto são descobertas em aproximadamente metade dos casos no momento da laparotomia e anunciam uma evolução negativa progressiva até a morte dentro de poucos meses ou anos.

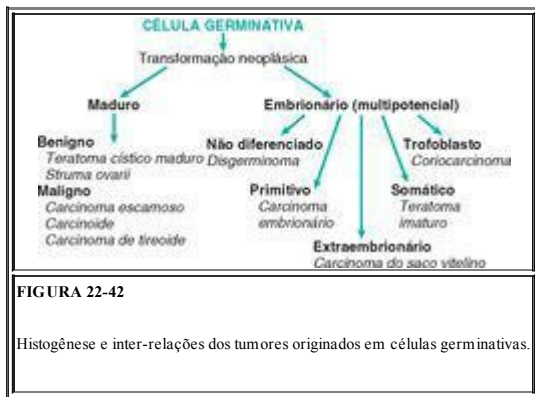
Uma vez que os carcinomas de ovário frequentemente permanecem não diagnosticados até que estejam grandes ou são originados na superfície ovariana, de onde facilmente são disseminados para a pelve, muitas pacientes são vistas pela primeira vez com lesões que já não estão confinadas ao ovário. Talvez este seja o motivo primário para as *taxas insatisfatórias de sobrevivência em 5 e 10 anos* para estas pacientes, em comparação com as taxas para o carcinoma cervical e endometrial. Por este motivo, tanto o diagnóstico precoce quanto a prevenção são prioridades máximas. Marcadores bioquímicos específicos para antígenos tumorais ou produtos tumorais no plasma destas pacientes estão sendo pesquisados vigorosamente. Um destes marcadores, conhecido como CA-125, é uma glicoproteína de alto peso molecular presente no soro de mais de 80% das pacientes com carcinomas serosos e endometrioides. Embora este marcador frequentemente seja usado para monitorar a progressão da doença após o diagnóstico, não foi comprovado que seja um marcador confiável, pois elevações em CA-125 podem ocorrer com uma irritação inespecífica do peritônio (por exemplo, endometriose, inflamação).⁹² Marcadores biológicos recém-identificados como a osteopontina, que é expressa em níveis significativamente maiores em pacientes com câncer de ovário, podem melhorar a detecção precoce.⁹³ Outras tentativas de distinguir pacientes com câncer de indivíduos não afetados se baseiam em padrões de proteínas circulantes gerados pela análise do soro de pacientes empregando espectrometria de massa.⁹⁴ Estas e outras abordagens no futuro podem criar uma abordagem não invasiva e mais custo-efetiva para triagem do câncer de ovário.

A prevenção do câncer de ovário continua a ser uma meta ilusória, porém tanto a ligação da tuba uterina (de Falópio) quanto a terapia com contraceptivos orais estão associadas a reduções

significativas no risco relativo. O uso de contraceptivos em longo prazo reduz o risco pela metade em mulheres com história familiar de câncer de ovário. [78](#) A ligação tubária reduz o risco em mais da metade e pode ser eficaz em subgrupos de mulheres com mutações em *BRCA* e história familiar de câncer de ovário. [77,79,95](#) Estratégias de triagem baseadas na identificação de mulheres de risco (positivas para mutações em *BRCA*) e o uso profilático de salpingo-ooforectomia atualmente constituem o padrão, porém o impacto em longo prazo destas abordagens sobre as taxas de mortalidade por câncer de ovário ainda precisa ser determinado.

TUMORES DE CÉLULAS GERMINATIVAS

Os tumores de células germinativas constituem 15% a 20% de todos os tumores ovarianos. ⁷⁵ A maioria consiste em *teratomas císticos benignos*, porém os demais, encontrados principalmente em crianças e adultos jovens, apresentam maior incidência de comportamento maligno e representam um problema no diagnóstico histológico e na terapia. Possui uma semelhança notável com os tumores de células germinativas dos testículos em homens ([Cap. 21](#)) e surgem de maneira semelhante ([Fig. 22-42](#)).



Teratomas

Os teratomas são divididos em três categorias: (1) maduros (benignos); (2) imaturos (malignos); e (3) monodérmicos ou altamente especializados.

Teratomas Maduros (Benignos). A maioria dos teratomas benignos é cística, sendo mais conhecida no jargão médico como *cistos dermóides*. Teratomas císticos são encontrados em mulheres jovens durante o período reprodutivo ativo. ⁷⁵ Podem ser descobertos por acaso, mas algumas vezes estão associados a síndromes paraneoplásicas clinicamente importantes, como a encefalite límbica inflamatória, que pode remitir após a remoção do tumor.

Morfologia. Os teratomas benignos são bilaterais em 10% a 15% dos casos.

Caracteristicamente, são cistos uniloculares contendo pêlos e material sebáceo caseoso ([Fig. 22-43](#)). Ao corte, revelam uma parede fina revestida por uma epiderme enrugada, opaca, cinza-esbranquiçada. A partir desta epiderme, frequentemente ocorre a protrusão de feixes de cabelo. No interior da parede, é comum encontrar estruturas dentárias e áreas de calcificação.

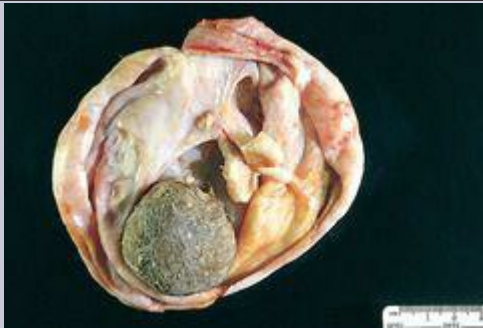


FIGURA 22-43

Teratoma cístico maduro aberto (cisto dermoide) do ovário. Cabelos (*abaixo*) e uma mistura de tecidos são evidentes.

Ao exame histológico, a parede do cisto é composta por epitélio escamoso estratificado com glândulas sebáceas subjacentes, hastes de cabelos e outras estruturas de anexos cutâneos ([Fig. 22-44](#)). Na maioria dos casos, é possível identificar estruturas de outras camadas germinativas, como cartilagem, osso, tecido tireoidiano e tecidos neurais. Algumas vezes os cistos dermoides são incorporados na parede de um cistadenoma mucinoso. **Aproximadamente 1% dos dermoides sofre transformação maligna (p. ex., carcinoma de tireoide, melanoma e, mais comumente, carcinoma de células escamosas).**

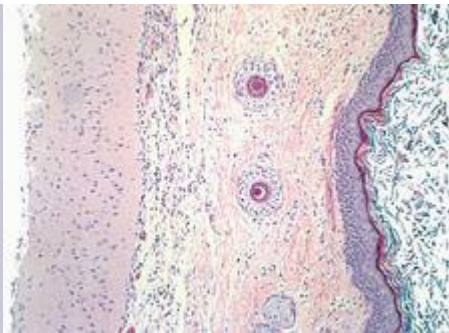


FIGURA 22-44

Teratoma cístico benigno. Visão em pequeno aumento da pele (*borda direita*), abaixo da qual existe tecido cerebral (*borda esquerda*).

Em raros casos, um teratoma benigno é sólido e composto inteiramente por coleções heterogêneas de aspecto benigno de tecidos e estruturas organizadas derivadas das três camadas germinativas. Estes tumores supostamente têm a mesma origem histogenética que os cistos dermóides, mas não apresentam uma diferenciação preponderante em derivados ectodérmicos. Pode ser difícil diferenciar estas neoplasias, na inspeção macroscópica, dos teratomas imaturos malignos.

A origem dos teratomas tem sido um tema repleto de fascinação há séculos. Algumas crenças comuns culpavam bruxas, pesadelos ou adultério com o demônio. O cariótipo de quase todos os teratomas ovarianos benignos é 46,XX. A partir dos resultados de técnicas de bandeamento cromossômico e distribuição de variantes eletroforéticas de enzimas em células normais e de teratoma, foi sugerido que estes tumores surgem de um óvulo após a primeira divisão meiótica. [96](#) Outras derivações também foram propostas. [97](#)

Teratomas Monodérmicos ou Especializados. Os teratomas especializados constituem um notável grupo de tumores raros, *dos quais os mais comuns são o struma ovarii e o carcinoide*. São sempre unilaterais, embora um teratoma contralateral possa estar presente. O struma ovarii é composto inteiramente de tecido tireoidiano maduro. Curiosamente, estas neoplasias tireoidianas

podem ser hiperfuncionantes, causando hipertireoidismo. O carcinoide ovariano, que supostamente é originado do epitélio intestinal em um teratoma, também pode ser um tumor funcional, particularmente grande (> 7 cm), produzindo 5-hidroxitriptamina e a síndrome carcinoide. O carcinoide ovariano primário pode ser distinguido do carcinoide intestinal metastático, que é virtualmente sempre bilateral. Ainda mais raro é o carcinoide estromal, uma combinação de *struma ovarii* e carcinoide no mesmo ovário. Cerca de 2% dos carcinoides sofrem metástase.

Teratomas Imaturos Malignos. Estes são tumores raros que diferem dos teratomas benignos pelo fato de que os tecidos componentes lembram o tecido embrionário e fetal imaturo. O tumor é encontrado principalmente em adolescentes pré-puberais e mulheres jovens, com a idade média correspondendo a 18 anos. [98](#)

Morfologia. Os tumores são volumosos e possuem uma superfície externa lisa. Ao corte, apresentam uma estrutura sólida (ou predominantemente sólida). Existem áreas de necrose e hemorragia. Cabelos, material sebáceo, cartilagem, osso e calcificação podem estar presentes. Ao exame microscópico, existem quantidades variáveis de neuroepitélio imaturo, cartilagem, osso, músculo e outros. Um risco importante para a subsequente disseminação extraovariana é o grau histológico do tumor (I a III), que se baseia na proporção de tecido contendo neuroepitélio imaturo ([Fig. 22-45](#)).

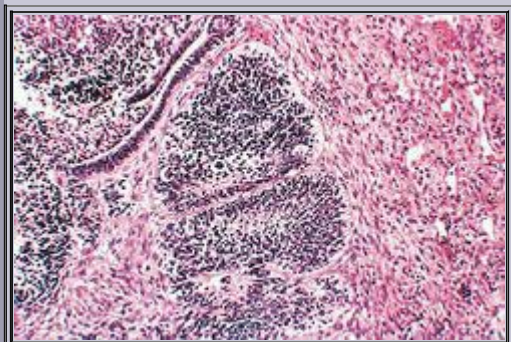


FIGURA 22-45

Teratoma imaturo do ovário ilustrando o neuroepitélio primitivo.

Os teratomas imaturos crescem rapidamente, com frequente penetração na cápsula e disseminação local ou à distância. Contudo, quase sempre em estágio I, particularmente aqueles com histologia de baixo grau (grau 1), têm um prognóstico excelente. Tumores de maior grau confinados ao ovário geralmente são tratados com quimioterapia profilática. A maioria das recorrências se desenvolve nos primeiros dois anos e a ausência de doença além deste período indica uma excelente possibilidade de cura.

Disgerminoma

O disgerminoma é mais adequadamente considerado como o *equivalente ovariano do seminoma do testículo*. Como o seminoma, ele é composto por grandes células vesiculares que possuem um citoplasma claro, limites celulares bem definidos e núcleos regulares de localização central. Os disgerminomas representam aproximadamente 2% de todos os cânceres do ovário; ainda assim, constituem cerca de metade dos tumores malignos de células germinativas. Podem ocorrer na infância, mas 75% ocorrem na segunda e na terceira décadas. Alguns ocorrem em pacientes com disgenesia gonadal, incluindo pseudo-hermafroditismo. A maioria destes tumores não tem função endócrina. Alguns poucos produzem níveis elevados de gonadotrofina coriônica e podem apresentar células gigantes sinciciotrofoblásticas ao exame histológico. Como os seminomas, os disgerminomas expressam Oct3, Oct4, e Nanog.⁹⁹ Estes fatores de transcrição estão implicados na manutenção da pluripotência. Eles também expressam a tirosina quinase de receptor *c-KIT*. Estas proteínas são marcadores diagnósticos úteis e, no caso de *c-KIT*, também podem servir como um alvo para a terapia.¹⁰⁰

Morfologia. Geralmente unilaterais (80% a 90%), a maioria consiste em tumores sólidos variando em tamanho de nódulos pouco visíveis a massas que virtualmente preenchem todo o abdômen. Na superfície de corte, têm um aspecto amarelo-esbranquiçado a cinza-rosado e frequentemente são macios e suculentos. Ao exame histológico, as células do disgerminoma estão dispersas em lâminas ou cordões separados por estroma fibroso escasso (Fig. 22-46). Como no seminoma, o estroma fibroso é infiltrado por linfócitos maduros e granulomas ocasionais. Às vezes, pequenos nódulos de disgerminoma são encontrados na parede de um teratoma cístico benigno; inversamente, um tumor predominantemente disgerminomatoso pode conter um pequeno teratoma cístico.

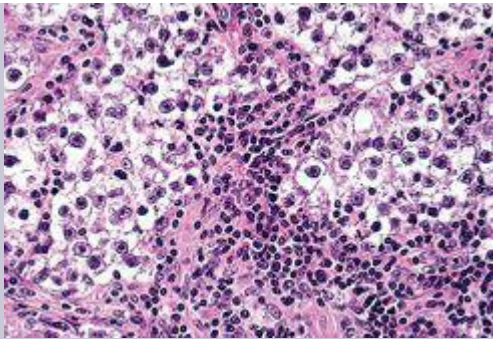


FIGURA 22-46

Disgerminoma exibindo células tumorais poliédricas com núcleos redondos e inflamação adjacente.

Todos os disgerminomas são malignos, porém o grau de atipia histológica é variável e apenas um terço é agressivo. Portanto, um tumor unilateral que não tenha ultrapassado a cápsula e se disseminado apresenta um excelente prognóstico (taxa de cura de até 96%) após uma salpingo-ooforectomia simples. *Estas neoplasias são sensíveis à quimioterapia*, e mesmo aquelas que se estenderam além do ovário frequentemente podem ser curadas¹⁰¹. Em geral, a sobrevida ultrapassa 80%.

Tumor do Seio Endodérmico (Saco Vitelino)

Este tumor é raro, mas representa o segundo tumor maligno originado em células germinativas mais comum. Acredita-se que seja derivado da diferenciação de células germinativas malignas ao longo da linhagem extra-embionária do saco vitelino ([Fig. 22-42](#)). Similarmente ao saco vitelino normal, o tumor é rico em α -fetoproteína e $\alpha 1$ -antitripsina. Seu aspecto histológico característico consiste em uma estrutura semelhante a um glomérulo composta por um vaso sanguíneo central envolvido por células germinativas dentro de um espaço revestido por células germinativas (corpo de Schiller-Duval) ([Fig. 22-47](#)). Gotículas hialinas intracelulares e extracelulares evidentes estão presentes em todos os tumores, alguns são corados para α -

fetoproteína por técnicas de imunoperoxidase.

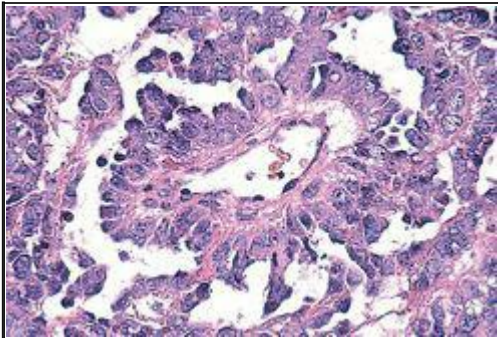


FIGURA 22-47

Um corpo de Schiller-Duval no carcinoma do saco vitelino.

A maioria das pacientes é de crianças ou mulheres jovens que apresentam dor abdominal e uma massa pélvica de desenvolvimento rápido. Os tumores geralmente parecem envolver um único ovário, mas crescem de modo rápido e agressivo. Antigamente estes tumores eram quase uniformemente fatais dentro de 2 anos desde o diagnóstico, porém a quimioterapia combinada melhorou a evolução de modo mensurável.

Coriocarcinoma

Comumente de origem placentária, o coriocarcinoma, como o tumor do seio endodérmico, é um exemplo de diferenciação extraembrionária de células germinativas malignas. Em geral, se considera que a origem de uma célula germinativa somente possa ser confirmada em meninas pré-puberais, porque após esta idade não é possível excluir uma origem de uma gravidez ectópica ovariana.

A maioria dos *coriocarcinomas ovarianos existe em combinação com outros tumores de células germinativas* e coriocarcinomas puros são extremamente raros. São histologicamente idênticos a

lesões placentárias mais comuns, descritas mais tarde. Os coriocarcinomas ovarianos primários são *tumores agressivos* que geralmente já sofreram extensas metástases pela corrente sanguínea até os pulmões, fígado, ossos e outras vísceras no momento do diagnóstico. Como todos os coriocarcinomas, elaboram *altos níveis de gonadotrofinas coriônicas*, o que às vezes é útil para estabelecer o diagnóstico ou detectar recorrências. Em contraste aos coriocarcinomas derivados do tecido placentário, aqueles que se originam no ovário em geral são insensíveis à quimioterapia e frequentemente são fatais.

Outros Tumores de Células Germinativas

Estes incluem (1) carcinoma embrionário, outro tumor altamente maligno de elementos embrionários primitivos, histologicamente semelhante aos tumores originados nos testículos ([Cap. 21](#)) ⁷⁵; (2) poliembrioma, um tumor maligno contendo os chamados corpos embrioides; e (3) tumor de células germinativas misto contendo várias combinações de disgerminoma, teratoma, tumor do seio endodérmico e coriocarcinoma.

TUMORES DO ESTROMA – DO CORDÃO SEXUAL

Estas neoplasias ovarianas são derivadas do estroma do ovário, que por sua vez é derivado dos cordões sexuais da gônada embrionária. Uma vez que o mesênquima gonadal não diferenciado eventualmente produz estruturas de tipos celulares específicos tanto nas gônadas masculinas (Sertoli e Leydig) quanto femininas (granulosa e teca), tumores semelhantes a todos estes tipos celulares podem ser encontrados no ovário. ¹⁰² Além disso, já que algumas destas células normalmente secretam estrógenos (células da granulosa e da teca) ou andrógenos (células de Leydig), seus tumores correspondentes podem ser feminilizantes (tumores de células da teca granulosa) ou masculinizantes (tumores de células de Leydig).

Tumores de Células da Teca Granulosa

Esta designação abrange as neoplasias ovarianas compostas por proporções variáveis de diferenciação em células da granulosa e da teca. Podem ser compostos quase totalmente por células da granulosa ou por uma mistura de células da granulosa e da teca. Coletivamente, estas neoplasias representam cerca de 5% de todos os tumores ovarianos. Embora possam ser descobertos em qualquer idade, aproximadamente dois terços ocorrem em mulheres na pós-menopausa.

Morfologia. Os tumores das células da granulosa geralmente são unilaterais e variam de focos microscópicos a grandes massas sólidas e císticas encapsuladas. Tumores hormonalmente ativos exibem uma coloração amarela em suas superfícies de corte, devido aos lípidos intracelulares. Os tecomas puros são tumores sólidos e firmes. O componente de células da granulosa destes tumores assume um entre vários padrões histológicos. As células cuboide a poligonais pequenas podem crescer em cordões, lâminas ou faixas intercomunicantes ([Fig. 22-48A](#)). Ocasionalmente, pequenas estruturas distintas, semelhantes a glândulas, preenchidas com um material acidófilo lembram folículos imaturos (corpos de Call-Exner). Quando estas estruturas são evidentes, o diagnóstico é simples. O componente de tecoma consiste em grupos ou lâminas de células cuboide a poligonais. Em alguns tumores, as células da granulosa ou da teca podem parecer mais roliças e apresentar um citoplasma amplo, característico de luteinização (ou seja, tumores de células da teca granulosa luteinizadas).

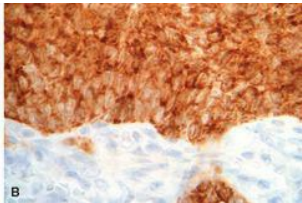
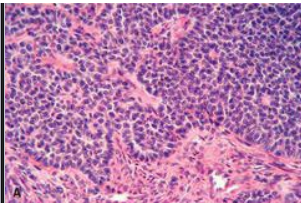


FIGURA 22-48

Tumor de células da granulosa. **A**, As células tumorais estão organizadas em lâminas entremeadas por pequenas estruturas semelhantes a folículos (corpos de Call-Exner). **B**, A forte positividade imuno-histoquímica com um anticorpo contra inibina caracteriza estes tumores.

Os tumores das células da granulosa têm importância clínica por dois motivos: (1) *seu potencial para elaborar grandes quantidades de estrogênicos*; e (2) *o pequeno mas evidente risco de malignidade* nas formas celulares da granulosa. Tumores funcionalmente ativos em meninas novas (tumores de células da granulosa juvenis) podem produzir desenvolvimento sexual precoce em meninas pré-puberais. Em mulheres adultas, podem estar associados a hiperplasia endometrial, doença cística da mama e carcinoma endometrial. Aproximadamente 10% a 15% das mulheres com tumores produtores de esteroides eventualmente desenvolvem um carcinoma endometrial. Ocasionalmente, os tumores de células da granulosa produzem andrôgenos, masculinizando a paciente.

Todos os tumores de células da granulosa são potencialmente malignos. É difícil prever seu comportamento biológico a partir da histologia.¹⁰² As estimativas de malignidade (recorrência, extensão) variam de 5% a 25%. Em geral, os tumores malignos seguem um curso indolente, no qual as recorrências locais podem ser passíveis de terapia cirúrgica. Recorrências na pelve e no abdômen podem aparecer 10 a 20 anos após a remoção do tumor original. A taxa de sobrevivência em 10 anos corresponde a aproximadamente 85%. Tumores compostos predominantemente por células da teca quase nunca são malignos.

Níveis tissulares e séricos elevados de *inibina*, um produto das células da granulosa, estão associados aos tumores de células da granulosa. Este marcador biológico pode ser útil para identificar tumores da granulosa e outros tumores do estroma do cordão sexual para monitorar pacientes que estejam sendo tratadas para estas neoplasias ([Fig. 22-48B](#))¹⁰³

Fibromas, Tecomas e Fibrotecomas

Tumores originados do estroma ovariano, compostos por fibroblastos (fibromas) ou células fusiformes roliças com gotículas lipídicas (tecomas), são relativamente comuns e representam cerca de 4% de todos os tumores do ovário ([Fig. 22-49A](#)). Muitos tumores contêm uma mistura destas células e são chamados de *fibromatecomas*. Tecomas puros são raros, porém tumores com predomínio destas células podem ser hormonalmente ativos.

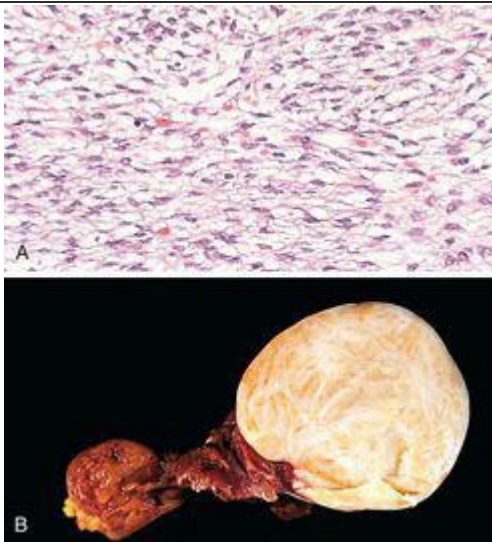


FIGURA 22-49

A, Tecoma-fibroma composto por células estromais roliças, diferenciadas, com aspecto tecal.
B, Grande fibroma seccionado do ovário aparente como uma massa branca e firme (à

direita). A tuba uterina (de Falópio) está anexada.

Os fibromas do ovário são unilaterais em aproximadamente 90% dos casos e geralmente são massas sólidas, esféricas ou discretamente lobuladas, encapsuladas, duras, cinza-esbranquiçadas, cobertas pela serosa ovariana intacta e brilhante (Fig. 22-49B). Ao exame histológico, são compostos por fibroblastos bem diferenciados e um tecido conjuntivo colagenoso intercalado escasso. Áreas focais de diferenciação tecal podem ser identificadas.

A maioria destes tumores consiste em fibromas puros, que são hormonalmente inativos. Estes tumores geralmente são percebidos como uma massa pélvica, algumas vezes acompanhada por dor, e por outras duas associações curiosas. A primeira é a ascite, que é encontrada em aproximadamente 40% dos casos nos quais os tumores medem mais de 6 cm de diâmetro. Raramente também ocorre um hidrotórax, em geral no lado direito. *Esta combinação de achados (ou seja, tumor ovariano, hidrotórax e ascite) é designada de síndrome de Meigs.* Sua gênese é desconhecida. A segunda associação é com a síndrome do nevo de células basais, descrita no [Capítulo 25](#). A grande maioria dos fibromas, fibrotecomas e tecomas é benigna. Raramente, são identificados fibromas celulares com atividade mitótica e maior razão núcleo citoplasma; uma vez que podem seguir um curso maligno, são chamados de *fibrossarcomas*.¹⁰⁴

Tumores de Células de Sertoli-Leydig (Androblastomas)

Estes tumores recapitulam, em certo grau, as células do testículo em vários estágios de desenvolvimento.¹⁰⁵ Geralmente causam *masculinização ou pelo menos desfeminização, porém alguns têm efeitos estrogênicos*. Ocorrem em mulheres de todas as idades, embora a incidência máxima seja observada na segunda e na terceira décadas. A embriogênese destas células estromais de orientação masculina ainda é um enigma. Estes tumores são *unilaterais* e podem lembrar as neoplasias das células da teca granulosa.

Morfologia. A superfície de corte geralmente é sólida e varia de cinza a um castanho dourado em aspecto (Fig. 22-50A). Ao exame histológico, os tumores bem diferenciados exibem túbulos compostos por células de Sertoli ou células de Leydig, intercalados com estroma (Fig. 22-50B). As formas intermediárias apresentam apenas esboços de túbulos imaturos e grandes células de Leydig eosinofílicas. Os tumores pouco diferenciados apresentam um padrão sarcomatoso, com um arranjo desorganizado de cordões de células epiteliais. As células de Leydig podem estar ausentes. Elementos heterólogos, como glândulas mucinosas, osso e cartilagem podem estar presentes em alguns tumores.

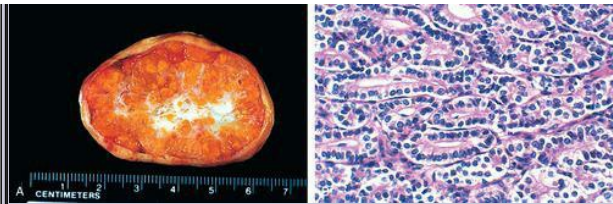


FIGURA 22-50

Tumor de células de Sertoli. **A**, Fotografia macroscópica ilustrando o aspecto amarelodourado característico do tumor. **B**, Fotomicrografia mostrando túbulos de células de Sertoli bem diferenciados.

(Cortesia de Dr. William Welch, Brigham and Women's Hospital, Boston, MA.)

A incidência de recorrência ou metástase dos tumores de células de Sertoli-Leydig é inferior a 5%. Estas neoplasias podem bloquear o desenvolvimento sexual feminino normal em crianças e podem causar desfeminização em mulheres, manifestada por atrofia das mamas, amenorreia, esterilidade e perda de cabelo. A síndrome pode progredir para uma notável virilização (hirsutismo) associada à distribuição masculina dos pêlos, hipertrofia do clitóris e alterações da voz.

Outros Tumores do Estroma do Cordão Sexual

O hilo ovariano normalmente contém agrupamentos de células poligonais organizadas ao redor dos vasos (células hilares). Os tumores das células hilares (*tumores de células de Leydig puros*) são derivados destas células e são raros, unilaterais e caracterizados histologicamente por células grandes, carregadas de lipídios, com bordas distintas. Uma estrutura citoplasmática típica, característica das células de Leydig (cristaloides de Reinke), geralmente está presente. Mulheres com tumores das células hilares geralmente apresentam evidências de masculinização, hirsutismo, alterações da voz e aumento do clitóris. Os tumores são unilaterais. O achado laboratorial mais constante é uma elevação do nível de excreção de 17-cetosteroides, que não responde à supressão com cortisona. O tratamento consiste na excisão cirúrgica. Os tumores de células hilares verdadeiros quase sempre são benignos. Às vezes, tumores histologicamente idênticos ocorrem no estroma cortical (*tumores de células de Leydig não hilares*).

Além dos tumores das células de Leydig, o estroma raramente pode originar tumores compostos por células luteinizadas puras, gerando pequenos tumores benignos em geral menores que 3 cm

de diâmetro. O tumor pode produzir os efeitos clínicos da estimulação por andrógenos, estrógenos ou progesterona.

Como mencionado anteriormente, o ovário na gravidez pode exibir proliferação nodular microscópica de células da teca em resposta às gonadotrofinas. Raramente, um tumor evidente pode se desenvolver (chamado de *luteoma da gravidez*) que é muito parecido com um corpo lúteo da gravidez. Estes tumores foram associados à virilização em pacientes grávidas e em seus respectivos bebês do sexo feminino.

O *gonadoblastoma* é um tumor raro, que se acredita ser composto por células germinativas e derivados do estroma – cordão sexual. Ocorre em indivíduos com desenvolvimento sexual anormal e em gônadas de natureza indeterminada. Oitenta por cento dos pacientes têm fenótipo feminino e 20% têm fenótipo masculino, com testículos criptorquídicos e órgãos secundários internos femininos. Ao exame microscópico, o tumor consiste em uma mistura de células germinativas e derivados do cordão sexual, lembrando células de Sertoli imaturas e células da granulosa arranjadas em ninhos. Um disgerminoma coexistente ocorre em 50% dos casos. O prognóstico é excelente se o tumor for completamente removido. [106](#)

Tumores Metastáticos

Os tumores metastáticos do ovário mais comuns são derivados de tumores de origem mülleriana: útero, tuba uterina (de Falópio), ovário contralateral ou peritônio pélvico. Os tumores extramüllerianos metastáticos para o ovário mais comuns são os carcinomas da mama e do trato gastrointestinal, incluindo cólon, estômago, trato biliar e pâncreas. Este grupo também inclui os raros casos de pseudomixoma peritoneal, derivados de tumores do apêndice. Um exemplo clássico de neoplasia gastrointestinal metastática para os ovários é chamado de *tumor de Krukenberg*, caracterizado por metástases bilaterais compostas células cancerosas em anel de sinete produtoras de mucina, na maioria das vezes de origem gástrica. [7](#)

DISTÚRBIOS GESTACIONAIS E PLACENTÁRIOS

Doenças da gravidez e condições patológicas da placenta são causas importantes de morte intrauterina ou perinatal, malformações congênitas, retardo de crescimento intrauterino, óbito materno e uma grande morbidade tanto para a mãe quanto para a criança. ⁸ Discutiremos aqui apenas um número limitado de distúrbios nos quais o conhecimento das lesões morfológicas contribui para a compreensão do problema clínico. Esta discussão é dividida em distúrbios selecionados do início da gravidez, do final da gravidez e neoplasia trofoblástica. Porém, revisaremos inicialmente a estrutura única da placenta para facilitar a compreensão das alterações placentárias subjacentes a várias condições.

A placenta é composta por vilosidades coriônicas ([Fig. 22-51](#)) que crescem do córion para fornecer uma grande área de contato entre as circulações fetal e materna. Na placenta madura, o sangue materno entra no espaço intervilo pelo as artérias endometriais (artérias espiraladas) e circula ao redor dos vilos, permitindo a troca gasosa e de nutrientes ([Fig. 22-52](#)). O sangue desoxigenado flui de volta do espaço intervilo para a decídua e entra nas veias endometriais. O sangue fetal desoxigenado entra na placenta por duas artérias umbilicais que se ramificam radialmente para formar as artérias coriônicas. As artérias coriônicas se ramificam adicionalmente quando entram nas vilosidades. Nas vilosidades coriônicas, elas formam um extenso sistema capilar, deixando o sangue fetal em grande proximidade com o sangue materno. A difusão de gases e nutrientes ocorre pelas células endoteliais dos capilares vilosos e pelo sincitiotrofoblasto e citotrofoblasto adelgaçados. Em circunstâncias normais, não há mistura entre o sangue fetal e materno. O sangue oxigenado na placenta volta para o feto pela única veia umbilical.



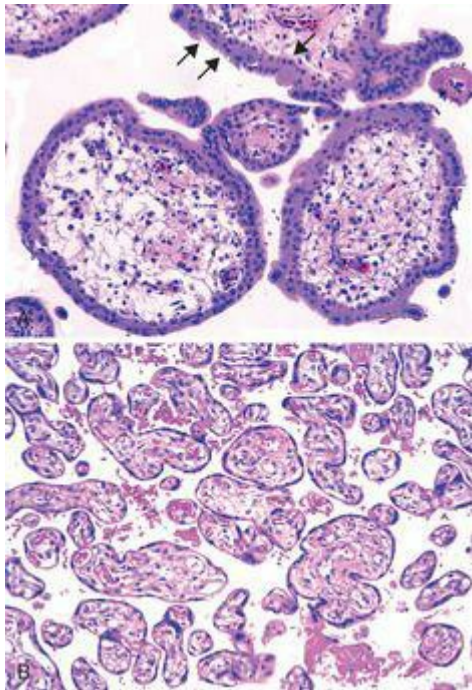


FIGURA 22-51

A, Vilosidades coriônicas do primeiro trimestre compostas por uma malha delicada de estroma central cercada por duas camadas distintas de epitélio – a camada externa consistindo no sincitiotrofoblasto (*duas setas*) e a camada interna consistindo no citotrofoblasto (*seta*). **B**, Vilosidades coriônicas do terceiro trimestre compostas por estroma com uma rede densa de capilares dilatados cercados pelo sincitiotrofoblasto e citotrofoblasto acentuadamente

adelgaçados (mesma ampliação que A).

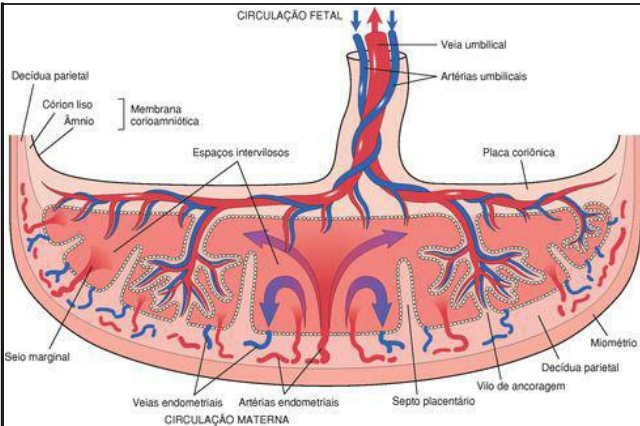


FIGURA 22-52

Diagrama da anatomia da placenta. No limite externo do miométrio está uma camada de decídua, a partir da qual os vasos maternos são originados e fornecem sangue para e dos espaços intervilosos. Os vasos umbilicais se ramificam e terminam nas vilosidades placentárias, onde ocorre a troca de nutrientes.

Distúrbios do Início da Gravidez

ABORTO ESPONTÂNEO

O aborto espontâneo, ou “aborto”, é definido como a perda da gravidez antes de 20 semanas de gestação. A maioria destes casos ocorre antes de 12 semanas. Dez a 15% das gestações clinicamente reconhecidas terminam em aborto espontâneo. Contudo, usando análises sensíveis de gonadotrofina coriônica, foi identificado que outros 22% das gestações iniciais em mulheres saudáveis sob outros aspectos terminam espontaneamente. ¹⁰⁷ As causas do aborto espontâneo são tanto fetais quanto maternas. Anomalias cromossômicas como aneuploidia, poliploidia e translocações estão presentes em aproximadamente 50% dos abortos precoces. Defeitos genéticos mais sutis, para os quais testes genéticos de rotina não estão prontamente disponíveis, respondem por uma fração adicional de abortos. Fatores maternos incluem defeito da fase lútea, diabetes inadequadamente controlado e outros distúrbios endócrinos não corrigidos. Defeitos físicos do útero, como leiomiomas submucosos, pólipos uterinos ou malformações uterinas podem impedir uma implantação adequada para suportar o desenvolvimento fetal. Distúrbios sistêmicos que afetem a vasculatura materna, como a síndrome do anticorpo antifosfolípido, coagulopatias e hipertensão, podem predispor ao aborto. Finalmente, infecções por bactérias com o *Toxoplasma*, *Mycoplasma* e *Listeria*, assim como infecções virais, também foram implicadas como causas de aborto. A infecção ascendente é particularmente comum em perdas do segundo trimestre. ⁸ Contudo, em muitos casos os mecanismos que levam à perda inicial da gravidez ainda são desconhecidos.

GRAVIDEZ ECTÓPICA

Gravidez ectópica é o termo aplicado à implantação do feto em qualquer outro local diferente de uma localização intrauterina normal. *O local mais comum é a tuba uterina (de Falópio) (~90%)*. Outros locais incluem o ovário, a cavidade abdominal e a porção intrauterina da tuba uterina (de Falópio) (gravidez cornual). Gestações ectópicas ocorrem aproximadamente uma vez a cada 150 gestações. A condição predisponente mais importante, presente em 35% a 50% das pacientes, é uma doença inflamatória pélvica prévia resultando em cicatrização da tuba uterina (de Falópio) (salpingite folicular crônica). Outros fatores que levam à cicatrização e aderências peritubárias são apendicite, endometriose e cirurgia prévia. Em alguns casos, porém, as tubas uterinas (de Falópio) são aparentemente normais. Dispositivos contraceptivos intrauterinos também aumentam o risco de gravidez ectópica em aproximadamente 2,5 vezes. [108](#)

Supõe-se que a gravidez ovariana resulte da rara fertilização e aprisionamento do óvulo no interior do foliculo no exato momento de sua ruptura. Gestações abdominais podem se desenvolver quando o óvulo fertilizado não consegue entrar ou cai da extremidade fimbriada da tuba uterina. Em todas estas localizações anormais, o óvulo fertilizado passa por seu desenvolvimento usual, com a formação de tecido placentário, do saco amniótico e do feto, e o local de implantação do hospedeiro pode desenvolver alterações deciduais.

Morfologia. A gravidez tubária é a causa mais comum de hematossalpinge (tuba uterina [de Falópio] preenchida com sangue) e deve ser sempre suspeitada quando um hematoma tubário estiver presente. Inicialmente, o saco embrionário, cercado por tecido placentário composto por vilos coriônicos imaturos, é implantado na luz da tuba uterina (de Falópio). Com o tempo, células trofoblásticas e vilos coriônicos começam a invadir a parede da tuba uterina (de Falópio) como fazem no útero durante uma gravidez normal. Contudo, uma decidualização adequada está ausente na tuba uterina (de Falópio), e o crescimento do saco gestacional distende a tuba uterina, causando adelgaçamento e ruptura. A ruptura da tuba uterina frequentemente resulta em hemorragia intraperitoneal maciça. Menos comumente, a gravidez tubária pode sofrer regressão espontânea e reabsorção de todo o conceito. Ainda mais raramente, a gravidez tubária sofre extrusão pela extremidade fimbriada para a cavidade abdominal (aborto tubário).

Aspectos Clínicos. O curso clínico da gravidez ectópica é marcado pelo início de *dor abdominal grave*, mais comumente cerca de 6 semanas após um período menstrual normal prévio, quando a ruptura da tuba uterina provoca hemorragia pélvica. A *ruptura* de uma gravidez tubária constitui uma emergência médica. Nestes casos, a paciente pode desenvolver rapidamente um *choque hemorrágico* com sinais de abdômen agudo, e o diagnóstico precoce é crítico. Testes de gonadotrofina coriônica, estudos de ultrassom e laparoscopia podem ser úteis. Amostras de biópsia do endométrio podem ou não revelar alterações deciduais, mas – exceto no caso extremamente raro de gravidez dupla – não exibem vilos coriônicos ou evidência de um local de implantação.

Distúrbios do Final da Gravidez

O grande número de distúrbios que pode ocorrer no terceiro trimestre está relacionado à complexa anatomia da placenta em maturação. A interrupção completa do fluxo sanguíneo pelo cordão umbilical decorrente de qualquer causa (como nós estenosantes ou compressão) pode ser letal para o feto. Infecções ascendentes envolvendo as membranas corioamnióticas podem levar à sua ruptura e parto prematuro. Uma hemorragia retroplacentária na interface da placenta e do miométrio (descolamento da placenta) ameaça tanto a mãe quanto o feto. A ruptura dos vasos fetais nas vilosidades terminais pode produzir uma perda significativa de sangue fetal, com lesão ou morte fetal resultante. A má perfusão uteroplacentária pode ser precipitada por implantação ou desenvolvimento anormal da placenta ou por doença vascular materna; os efeitos podem variar de um leve retardo do crescimento intrauterino até isquemia uteroplacentária grave e pré-eclâmpsia materna.

PLACENTAS GEMELARES

As gestações gemelares são derivadas da fertilização de dois óvulos (dizigóticas) ou da divisão de um óvulo fertilizado (monozigóticas). Existem três tipos básicos de placentas gemelares (Fig. 22-53): diamnióticas dicoriônicas (que podem ser fundidas), diamnióticas monocoriônicas e monoamnióticas monocoriônicas. Placentas monocoriônicas implicam em gêmeos monozigóticos (idênticos), e o momento no qual a divisão ocorre determina se um ou dois âmnios estarão presentes. A placentação dicoriônica pode ocorrer com gêmeos monozigóticos ou dizigóticos e não é específica.

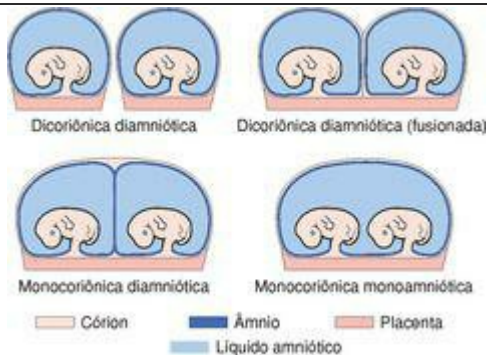


FIGURA 22-53

Representação diafragmática dos vários tipos de placentação gemelar e suas relações com as membranas.

(Adaptado de Gersell D et al.: *Diseases of the placenta*. In Kurman R (ed): *Blaustein's Pathology of O Trato Genital Feminino*. New York, Springer-Verlag, 1994.)

Springer-Verlag

Uma complicação da gestação gemelar monocoriônica é a síndrome de transfusão feto-fetal.

Em todas as placentas gemelares monocoriônicas existem anastomoses vasculares, que conectam as circulações dos gêmeos. Em alguns casos ocorre um compartilhamento anormal das circulações fetais por uma derivação arteriovenosa. Se houver um desequilíbrio no fluxo sanguíneo, uma disparidade acentuada nos volumes sanguíneos fetais pode resultar na síndrome de transfusão feto-fetal e na morte de um ou ambos os fetos.

ANORMALIDADES DA IMPLANTAÇÃO PLACENTÁRIA

Implantações placentárias anormais podem ter consequências importantes para a evolução da gravidez. A *placenta prévia* é uma condição na qual a placenta apresenta implantação no segmento uterino inferior ou no colo uterino, muitas vezes com hemorragia séria no terceiro trimestre. Uma placenta prévia completa cobre o óstio cervical interno e conseqüentemente requer o parto por incisão cesariana para evitar a ruptura da placenta e hemorragia materna fatal durante o parto vaginal. A *placenta acreta* é causada por ausência parcial ou completa da decídua, com aderência do tecido viloso placentário diretamente ao miométrio e falha na separação placentária. Esta é uma causa importante de hemorragia pós-parto, que muitas vezes pode pôr em risco a vida da mãe. Fatores predisponentes comuns são placenta prévia (em até 60% dos casos) e uma história de incisão cesariana anterior.

INFECÇÕES PLACENTÁRIAS

As infecções na placenta se desenvolvem por duas vias: (1) infecção ascendente pelo canal de parto; e (2) infecção hematogênica (transplacentária). As infecções ascendentes são de longe as mais comuns e quase sempre bacterianas; em muitos casos, a infecção localizada das membranas por um organismo produz ruptura prematura das membranas e parto pré-termo. O líquido amniótico pode ser turvo, com exsudato purulento, e histologicamente o córion-âmnio contém um infiltrado leucocitário polimorfonuclear acompanhado por edema e congestão dos vasos ([Fig. 22-54A e B](#)). A infecção frequentemente estimula uma resposta fetal com “vasculite” dos vasos umbilicais e da placa coriônica fetal. Excepcionalmente, infecções bacterianas podem ser originadas da disseminação hematogênica de bactérias diretamente para a placenta. As vilosidades exibirão então células inflamatórias agudas (vilosite aguda) ([Fig. 22-54C](#)).

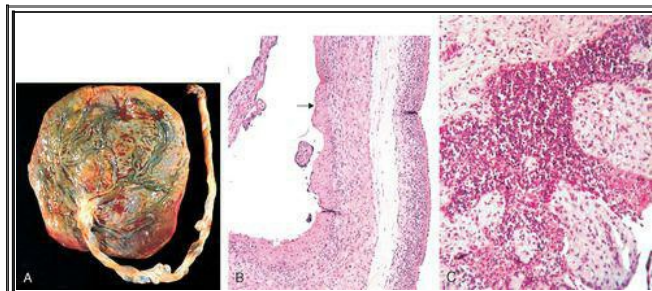


FIGURA 22-54

Infecções placentárias derivadas de vias ascendentes e hematogênicas. Corioamnionite aguda. **A**, Ao exame macroscópico, a placenta contém membranas opacas esverdeadas. **B**, Uma fotomicrografia ilustra um exsudato inflamatório denso em forma de faixa na superfície amniótica (*seta*). **C**, Intervilosite necrozante aguda, derivada de uma infecção materno-fetal por *Listeria*.

Várias infecções hematogênicas, classicamente o grupo conhecido como TORCH (toxoplasmose e outras [sífilis, tuberculose, listeriose], rubéola, citomegalovírus, herpes simples), podem afetar a placenta. Podem originar infiltrados inflamatórios nas vilosidades coriônicas, geralmente de

células inflamatórias crônicas (vilosite crônica). Muitas vezes, a causa de vilosite crônica é obscura e pode envolver fenômenos imunológicos⁸ ([Cap. 10](#)).

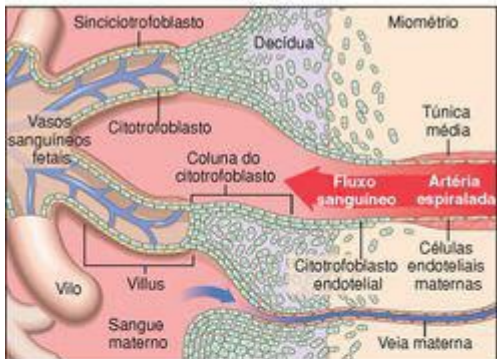
PRÉ-ECLÂMPSIA E ECLÂMPSIA

Pré-eclâmpsia se refere a uma *síndrome sistêmica caracterizada por disfunção endotelial materna difusa, manifestada clinicamente por hipertensão, edema e proteinúria durante a gravidez*. Ocorre em aproximadamente 3% a 5% das gestantes, geralmente no último trimestre e mais comumente em primíparas (mulheres que estão grávidas pela primeira vez). Algumas destas mulheres evoluem para doença mais grave, desenvolvendo convulsões; esta forma mais grave é chamada de *eclâmpsia*. Outras complicações originadas da disfunção endotelial sistêmica incluem hipercoagulabilidade, insuficiência renal aguda e edema pulmonar. Aproximadamente 10% das mulheres com pré-eclâmpsia grave desenvolvem hemólise, elevação das enzimas hepáticas e baixas plaquetas, citadas como a síndrome HELLP ([Cap. 18](#)). A pré-eclâmpsia deve ser distinguida da hipertensão gestacional que pode se desenvolver na gravidez sem proteinúria.

Patogenia. Os mecanismos exatos que levam ao desenvolvimento da pré-eclâmpsia ainda estão sendo investigados; contudo, *está claro que a placenta desempenha um papel central na patogenia da síndrome*, uma vez que os sintomas desaparecem rapidamente após a eliminação da placenta. *As anormalidades críticas na pré-eclâmpsia consistem em disfunção endotelial difusa, vasoconstrição (levando à hipertensão) e aumento da permeabilidade vascular (resultando em proteinúria e edema)*. Trabalhos recentes demonstraram que estes efeitos mais provavelmente são mediados por fatores derivados da placenta, liberados na circulação materna. Embora a liberação destes fatores e a síndrome clínica ocorram no final da gestação, a patogenia da doença parece estar intimamente ligada aos eventos mais precoces da gravidez e da placentação. As principais aberrações fisiopatológicas parecem ser as seguintes.

Vasculatura placentária anormal. O evento inicial na patogenia da pré-eclâmpsia é a implantação trofoblástica anormal e a falta de desenvolvimento das alterações fisiológicas nos vasos maternos necessárias para a perfusão adequada do leito placentário¹⁰⁹. Na gravidez normal, as células trofoblásticas extravilosas fetais (células trofoblásticas não associadas às vilosidades coriônicas) no local de implantação invadem a decidua materna e os vasos decíduais, destroem a musculatura lisa vascular e substituem as células endoteliais maternas por células trofoblásticas fetais (formando vasos sanguíneos híbridos materno-fetais). *Este processo transforma as artérias espirais decíduais de vasos de resistência de pequeno calibre em vasos uteroplacentários de grande capacidade que não possuem um revestimento de músculo liso* ([Fig. 22-55](#)). Na pré-eclâmpsia, este remodelamento não ocorre, deixando a placenta pouco equipada para satisfazer as maiores demandas circulatórias do final da gestação e preparando o cenário para o desenvolvimento de isquemia placentária.

NORMAL



PRÉ-ECLÂMPSIA

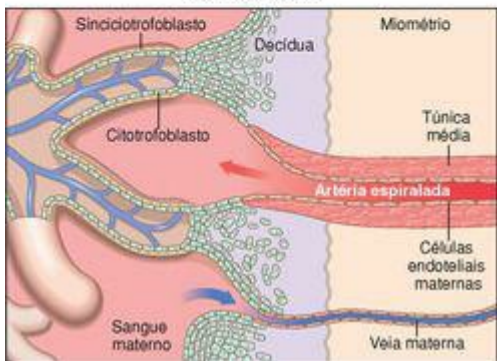


FIGURA 22-55

As alterações fisiológicas nas artérias espiraladas do útero e a falha de seu remodelamento na pré-eclâmpsia.

(Modificado de Maynard S, Epstein FH, Karumanchi, SA: Preeclampsia and angiogenic imbalance. Ann Rev Med. 59: 61, 2008.)

Disfunção endotelial e desequilíbrio dos fatores angiogênicos e antiangiogênicos. Embora não formalmente comprovado, se postula que, em resposta à hipóxia, a placenta isquêmica libera fatores na circulação maternal, o que causa um desequilíbrio nos fatores angiogênicos e antiangiogênicos circulantes; por sua vez, isto provoca disfunção endotelial materna sistêmica e os sintomas clínicos da doença. [110,111](#) Suportando esta teoria, os níveis sanguíneos de dois *fatores antiangiogênicos* derivados da placenta, tirosina quinase semelhante a *fms* solúvel (sFlt) e endoglin, estão muito mais elevados em mulheres com pré-eclâmpsia que em controles saudáveis. A hipóxia placentária causa uma produção excessiva de sFlt pelo trofoblasto viloso; sFlt é uma forma solúvel truncada do receptor de VEGF, que atua como um receptor chamarriz, se ligando à VEGF e ao fator de crescimento placentário na circulação e consequentemente neutralizando sua atividade pró-angiogênica. Do mesmo modo, a endoglin circulante, uma forma solúvel do receptor TGF- β , pode se ligar a TGF- β e inibir a sinalização por receptores celulares de TGF- β . Normalmente, no final da gestação, os níveis sanguíneos de sFlt e endoglin solúvel aumentam, enquanto o fator de crescimento placentário e o fator de crescimento endotelial vascular diminuem, levando a uma redução da atividade angiogênica. *Na pré-eclâmpsia, altos níveis de sFlt e endoglin solúvel provocam a redução da angiogênese muito antes que na gravidez normal. O resultado é um desenvolvimento vascular defeituoso na placenta.*

Estudos em modelos animais também implicam sFlt e endoglin solúvel na patogenia da disfunção endotelial. Quando sFlt e endoglin são superexpressados concomitantemente, ratos desenvolvem proteinúria em faixa nefrótica, hipertensão grave e restrição do crescimento fetal, as marcas registradas da pré-eclâmpsia grave, assim como características da síndrome HELLP, incluindo elevação de enzimas hepáticas, diminuição das contagens de plaquetas e hemólise. Portanto, parece que *sFlt e endoglin solúvel são mediadores essenciais que ligam a placenta à disfunção endotelial materna característica da pré-eclâmpsia.* [112](#) Estes efeitos de sFlt e endoglin parecem estar relacionados a sua inibição da produção mediada por VEGF e TGF- β de óxido nítrico (NO) dependente do endotélio e prostaciclina (PGI₂). O endotélio capilar do rim é extremamente sensível ao VEGF produzido localmente, o que pode explicar por que proteinúria e disfunção renal são marcadores iniciais da pré-eclâmpsia.

Anormalidades da coagulação. A pré-eclâmpsia está associada a um estado hipercoagulável; trombose de arteríolas e capilares pode ocorrer em todo o organismo, particularmente no fígado, rins, cérebro e hipófise. Esta hipercoagulabilidade provavelmente está relacionada a uma produção endotelial reduzida de PGI₂, um potente fator antitrombótico, e maior liberação de fatores pró-coagulantes. A produção de PGI₂ é estimulada tanto por VEGF quanto por TGF- β e foi constatado que mulheres com pré-eclâmpsia apresentam diminuição da produção endotelial de PGI₂.

Morfologia. A **placenta** revela várias alterações microscópicas, cuja maioria reflete má perfusão, isquemia e lesão vascular. Incluem: (1) Os infartos placentários – pequenos e periféricos, que podem ocorrer em placentas normais a termo – são maiores e mais numerosos na pré-eclâmpsia. Também ocorre um exagero das alterações isquêmicas nas vilosidades coriônicas e no trofoblasto. Inclui um aumento dos nós sinciciais e o aparecimento de maturidade vilosa acelerada. (2) Existe uma maior frequência de hematomas retroplacentários devido a sangramento e instabilidade dos vasos uteroplacentários. (3) O achado mais característico está nos vasos decíduais, refletindo implantação anormal. Pode ocorrer na forma de trombose, ausência de conversão fisiológica normal (descrita anteriormente), necrose fibrinoide ou deposição de lípides no interior da íntima (aterose aguda) ([Fig. 22-56](#)).

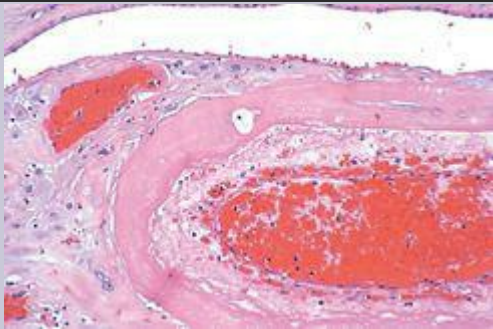


FIGURA 22-56

Aterose aguda dos vasos uterinos na eclâmpsia. Observar a necrose fibrinoide das paredes dos vasos, macrófagos subendoteliais e infiltrado linfocítico perivascular.

(Cortesia de Dr. Drucilla J. Roberts, Massachusetts General Hospital, Boston, MA.)

As lesões **hepáticas**, quando presentes, assumem a forma de hemorragias irregulares, focais, subcapsulares e intraparenquimatosas. Ao exame histológico, existem trombos de

fibrina nos capilares portais e focos de necrose hemorrágica.

As lesões **renais** são variáveis. As lesões glomerulares são difusas, quando avaliadas por microscopia eletrônica. Consistem em tumefação acentuada das células endoteliais, precipitação de depósitos densos e amorfos derivados de fibrinogênio no lado endotelial da membrana basal e hiperplasia de células mesangiais. Estudos de imunofluorescência mostram abundância de fibrina nos glomérulos. Nos casos mais bem definidos, trombos de fibrina estão presentes nos glomérulos e nos capilares do córtex. Quando a lesão está mais avançada, pode produzir destruição completa do córtex no padrão citado como necrose cortical renal bilateral ([Cap. 20](#)). O **cérebro** pode apresentar focos macroscópicos ou microscópicos de hemorragia, juntamente com trombozes de pequenos vasos. Alterações semelhantes são frequentemente encontradas no **coração** e na **hipófise anterior**.

Aspecto Clínico. A *pré-eclâmpsia* mais comumente começa após 34 semanas de gestação, mas começa mais cedo em mulheres com mola hidatiforme (discutida abaixo) ou doença renal, hipertensão ou coagulopatias preexistentes. O início é tipicamente insidioso, caracterizado por hipertensão e edema, seguido por proteinúria dentro de vários dias. Cefaleias e perturbações visuais são eventos sérios e indicativos de *pré-eclâmpsia* grave, muitas vezes exigindo o parto. A *eclâmpsia* é anunciada pelo envolvimento do sistema nervoso central, incluindo convulsões e eventual coma. A conduta na *pré-eclâmpsia* difere, dependendo da idade gestacional e da severidade da doença. Para gestações a termo, o parto é o tratamento de escolha, independentemente da severidade da doença. Em gestações pré-termo, quando o parto pode não ser a melhor opção para o feto, as pacientes com doença leve podem ser tratadas com conduta expectante, com monitoramento atento da mãe e do feto. Entretanto, *eclâmpsia*, *pré-eclâmpsia* grave com disfunção de órgãos finais maternos, comprometimento fetal ou síndrome HELLP constituem indicações para o parto, independentemente da idade gestacional. A terapia anti-hipertensiva não afeta o curso da doença ou melhora sua evolução. A proteinúria e a hipertensão geralmente desaparecem dentro de 1 a 2 semanas após o parto, exceto quando forem anteriores à gravidez. Embora tipicamente se acredite que a *pré-eclâmpsia* não tem sequelas duradouras, estudos recentes indicam que aproximadamente 20% das mulheres desenvolvem hipertensão e microalbuminúria dentro de 7 anos após uma gravidez complicada por *pré-eclâmpsia*. Também ocorre um aumento de duas vezes no risco em longo prazo de doenças vasculares do coração e do cérebro.

Doença Trofoblástica Gestacional

A doença trofoblástica gestacional constitui um espectro de tumores e condições semelhantes a tumores caracterizadas por proliferação de tecido placentário, seja viloso ou trofoblástico. As lesões incluem mola hidatiforme (completa e parcial), mola invasiva e as condições francamente malignas, coriocarcinoma e tumor trofoblástico do sítio placentário.

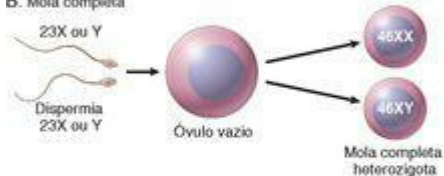
MOLA HIDATIFORME

A mola hidatiforme se caracteriza histologicamente pela tumefação cística das vilosidades coriônicas, acompanhada por proliferação trofoblástica variável. O motivo mais importante para o reconhecimento correto das molas é o fato de estarem associadas a um maior risco de doença trofoblástica persistente (mola invasiva mole) ou coriocarcinoma. No passado, a maioria das pacientes apresentava sangramento vaginal no quarto ou quinto mês de gestação. Atualmente, as molas hidatiformes estão sendo diagnosticadas em idades gestacionais mais precoces (8,5 *versus* 17,0 semanas) devido ao ultrassom de rotina e ao monitoramento atento do início da gravidez. A gravidez molar pode se desenvolver em qualquer idade, porém o risco é maior nas extremidades da vida reprodutiva: na adolescência e entre 40 e 50 anos. Por motivos pouco explicados, a incidência varia consideravelmente em diferentes regiões do mundo. A mola hidatiforme é uma complicação pouco frequente das gestações nos Estados Unidos, ocorrendo aproximadamente uma vez a cada 1.000 a 2.000 gestações, mas é bastante comum no Extremo Oriente; a incidência é de 1 em 100 na Indonésia.¹¹⁴ Dois tipos de molas benignas, não invasivas – completa e parcial – podem ser identificados por estudos citogenéticos ([Fig. 22-57](#)) e histológicos.

A. Mola completa



B. Mola completa



C. Mola parcial

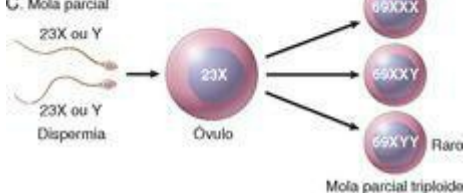


FIGURA 22-57

Origem das molas hidatiformes completas e parciais. **A**, As molas completas geralmente são originadas da fertilização de um óvulo vazio por um único espermatozoide que sofre duplicação de seus cromossomos. **B**, Menos comumente, as molas completas são derivadas de uma dispermia, onde dois espermatozoides fertilizam um óvulo vazio. **C**, As molas parciais são originadas de dois espermatozoides que fertilizam um único óvulo.

A mola completa resulta da fertilização de um óvulo que perdeu seus cromossomos, e o material genético é derivado completamente do pai ([Fig. 22-57A e B](#)). Noventa por cento apresentam um padrão diploide 46,XX, totalmente derivado da duplicação do material genético de um espermatozoide (um fenômeno chamado androgênese). Os outros 10% derivam da fertilização de um óvulo vazio por dois espermatozoides (46,XX e 46,XY). Histologicamente, na mola completa todos ou a maioria das vilosidades estão aumentadas e edematosas, ocorrendo hiperplasia difusa do trofoblasto. Embora vasos fetais e partes fetais sejam extremamente raros em molas completas, uma vez que o embrião morre muito cedo no desenvolvimento, estes podem ocorrer. As pacientes apresentam um risco de 2,5% de coriocarcinoma subsequente.

Mola Parcial

As molas parciais resultam da fertilização de um óvulo por dois espermatozoides ([Fig. 22-57C](#)). Nestas molas, o cariótipo é triploide (p. ex., 69.XXY) ou até mesmo ocasionalmente tetraploide (92,XXXXY). Partes fetais estão presentes mais frequentemente que nas molas completas. Nas molas parciais, algumas vilosidades estão edematosas e outras exibem apenas pequenas alterações; a proliferação trofoblástica é focal e menos acentuada. Embora as molas parciais acarretem um maior risco de doença molar persistente, não se considera que representem um maior risco de coriocarcinoma.

Morfologia. O aspecto macroscópico clássico é de uma massa delicada e friável de estruturas císticas, semelhantes a uvas, translúcidas, de paredes finas, consistindo em vilosidades edematosas tumefactas (hidrópicas) ([Figs. 22-58 e 22-59](#)). Partes fetais são observadas frequentemente nas molas parciais. Ao exame histológico, as **molas completas** exibem anormalidades que envolvem a totalidade ou a maior parte do tecido viloso. As vilosidades coriônicas estão aumentadas, apresentando forma côncava com cavitação central (cisternas), e não possuem vasos adequadamente desenvolvidos. Contudo, a anormalidade mais impressionante é uma extensiva proliferação do trofoblasto, que envolve toda a circunferência dos vilos, além de ilhas “extravilosas” de proliferação trofoblástica. O local de implantação muitas vezes exhibe atipia e uma exuberante proliferação do trofoblasto de implantação. Em contraste, as **molas parciais** demonstram aumento dos vilos e perturbações da arquitetura em apenas uma parte deles. A proliferação trofoblástica é moderada, mas ainda pode ser circunferencial.

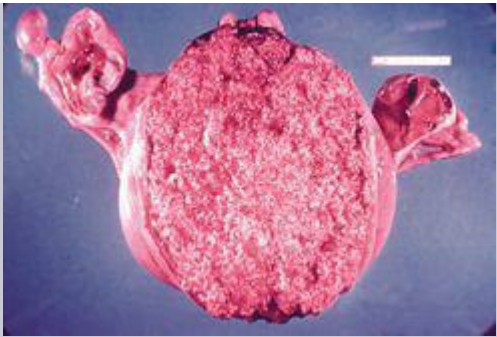


FIGURA 22-58

Mola hidatiforme completa. Observar a acentuada distensão do útero pelas vilosidades coriônicas vesiculares. Os anexos (ovários e tubas uterinas – de Falópio) são visíveis nos *lados esquerdo e direito* do útero.

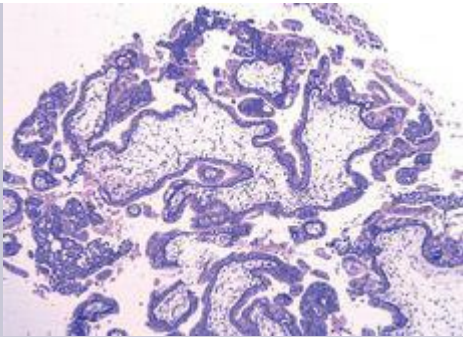


FIGURA 22-59

Mola hidatiforme completa demonstrando aumento viloso acentuado, edema e proliferação circunferencial do trofoblasto.

A distinção histológica da mola completa de gestações molares parciais é importante. Em casos equívocos, a imunocoloração para p57, um inibidor do ciclo celular, pode ajudar no diagnóstico. O gene *p57KIP2* é transcrito pela mãe, mas o **imprinting é determinado pelo pai**, e apresenta expressão no tecido decidual materno, como no citotrofoblasto e em células estromais das vilosidades, quando o material genético materno estiver presente no concepto ([Fig. 22-60A](#)). Em contraste, uma vez que os dois cromossomos X nas molas completas são derivados do pai, não ocorre expressão da proteína p57 no citotrofoblasto ou em células estromais dos vilos nas molas completas ([Fig. 22-60B](#)).

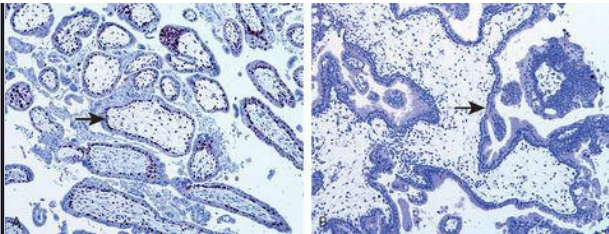


FIGURA 22-60

A, Vilosidades coriônicas normais imunocoradas para p57 exibem coloração de núcleos do estroma e do citotrofblasto (*seta*). **B**, As molas completas não expressam p57 no citotrofblasto (*seta*) e no estroma viloso.

Aspectos Clínicos. A maioria das mulheres com molas parciais e completas iniciais apresentam perda espontânea da gravidez ou são submetidas a curetagem devido a anormalidades no ultrassom mostrando expansão difusa das vilosidades. Nas molas completas, a análise quantitativa de gonadotrofina coriônica humana (HCG) mostra níveis de hormônios muito acima daqueles produzidos durante uma gravidez normal de idade gestacional semelhante. A determinação serial do hormônio indica um nível rapidamente crescente que aumenta mais rápido que o usual para uma gravidez única ou mesmo múltipla normal. A grande maioria das molas é removida por curetagem radical. O monitoramento das concentrações séricas de HCG é necessário para determinar o desenvolvimento inicial de doença trofoblástica persistente, uma vez que até 10% das molas progridem para molas persistentes ou invasivas¹¹⁵. Além disso, 2,5% das molas completas evoluem para coriocarcinoma gestacional. Portanto, os níveis séricos de HCG geralmente são acompanhados até que atinjam zero e permaneçam neste nível por seis meses a um ano.

MOLA INVASIVA

É definida como uma mola que penetra ou até mesmo perfura a parede uterina ([Fig. 22-61](#)). Ocorre invasão do miométrio por vilosidades coriônicas hidrópicas, acompanhadas por proliferação tanto do citotrofoblasto quanto do sinciciotrofoblasto. O tumor é localmente destrutivo e pode invadir o tecido parametrial e os vasos sanguíneos. As vilosidades hidrópicas podem embolizar para locais distantes, como os pulmões e o cérebro, mas não crescem nestes órgãos como metástases reais e eventualmente regridem mesmo sem quimioterapia. O tumor é manifestado clinicamente por sangramento vaginal e aumento uterino irregular. Ele está sempre associado a uma HCG sérica persistentemente elevada e graus variáveis de luteinização dos ovários. O tumor responde bem à quimioterapia, mas pode resultar em ruptura uterina e exigir histerectomia.

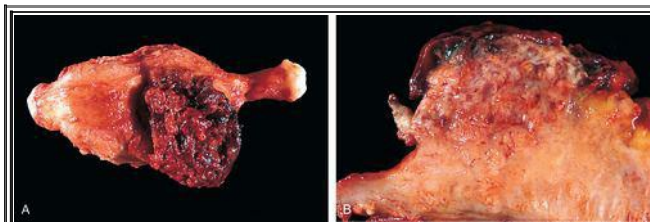


FIGURA 22-61

A, Mola invasiva se apresentando como uma massa hemorrágica aderente à parede uterina. **B**, Em um corte transversal, o tumor invade o miométrio.

(Cortesia de Dr. David R. Genest, Brigham and Women's Hospital, Boston, MA.)

CORIOCARCINOMA

O coriocarcinoma gestacional é uma neoplasia maligna de células trofoblásticas derivadas de uma gravidez previamente normal ou anormal, que pode incluir até mesmo uma gravidez ectópica extrauterina. O coriocarcinoma é rapidamente invasivo e sofre extensas metástases, porém após ter sido identificado responde bem à quimioterapia.

Incidência. Esta é uma condição rara que aparece em 1 a cada 20.000 a 30.000 gestações nos Estados Unidos. É muito mais comum em alguns países da África; por exemplo, ocorre em 1 a cada 2.500 gestações em Ibadan, Nigéria. O coriocarcinoma é precedido por várias condições; 50% são originados em molas hidatiformes, 25% em abortos prévios, aproximadamente 22% em gestações normais (coriocarcinoma intraplacentário), com o restante ocorrendo em gestações ectópicas. Muito raramente, um coriocarcinoma não gestacional pode se desenvolver a partir de células germinativas nos ovários ou no mediastino. Pode-se esperar que aproximadamente 1 a cada 40 casos de mola hidatiforme completa dê origem a um coriocarcinoma, em contraste com 1 a aproximadamente cada 150.000 gestações normais.

Morfologia. O coriocarcinoma classicamente é um tumor macio, carnoso, amarelado-branqueado, com uma acentuada tendência a formar grandes áreas pálidas de necrose isquêmica, focos de amolecimento cístico e hemorragia extensa ([Fig. 22-62A](#)). Histologicamente, ele não produz vilosidades coriônicas e consiste inteiramente em uma proliferação mista de sinciotrofoblastos e citotrofoblastos ([Fig. 22-62B](#)). As mitoses são abundantes e algumas vezes anormais. O tumor invade o miométrio subjacente, frequentemente penetra nos vasos sanguíneos e linfáticos e em alguns casos se estende para a serosa uterina e para as estruturas adjacentes. Devido ao seu crescimento rápido, está sujeito a hemorragia, necrose isquêmica e inflamação secundária. Em casos fatais, são encontradas metástases nos pulmões, cérebro, medula óssea, fígado e outros órgãos. Em algumas ocasiões, um coriocarcinoma metastático é descoberto sem um tumor primário detectável no útero (ou no ovário), supostamente porque o primário sofreu necrose completa.

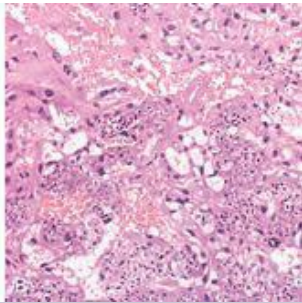
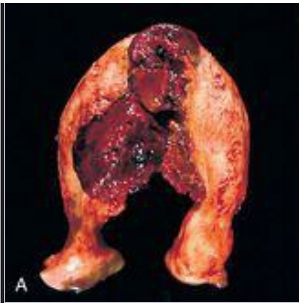


FIGURA 22-62

A, Coriocarcinoma se apresentando como uma massa hemorrágica volumosa invadindo a parede uterina. **B**, Fotomicrografia do coriocarcinoma ilustrando o citotrofoblasto e o sinciotrofoblasto neoplásicos.

(Cortesia de Dr. David R. Genest, Brigham and Women's Hospital, Boston, MA.)

Aspectos Clínicos. O coriocarcinoma uterino geralmente não produz uma massa grande e volumosa, mas se manifesta como uma perda vaginal irregular de um fluido sanguinolento, castanho. Esta secreção pode aparecer no decorrer de uma gravidez aparentemente normal, após um aborto espontâneo ou uma curetagem. Às vezes o tumor não aparece até meses após estes eventos. Geralmente, no momento em que o tumor é descoberto, radiografias de tórax e ossos já revelam a presença de lesões metastáticas. Os títulos de HCG estão elevados em níveis acima daqueles encontrados em molas hidatiformes. Ocasionalmente, os tumores produzem pouco hormônio e alguns tumores ficam tão necróticos que se tornam funcionalmente inativos. Metástases disseminadas são características. Locais de envolvimento frequente como nos pulmões (50%) e vagina (30% a 40%), seguidos em ordem decrescente de frequência pelo cérebro, fígado e rim.

O tratamento do coriocarcinoma gestacional (e de outras neoplasias trofoblásticas) depende do tipo e do estágio do tumor e inclui a evacuação do conteúdo do útero, cirurgia e quimioterapia. Os resultados da quimioterapia para o coriocarcinoma gestacional são espetaculares e resultam em uma remissão de quase 100% e uma alta taxa de curas. Muitas pacientes curadas tiveram gestações e partos subsequentes normais. Em contraste, os coriocarcinomas não gestacionais são

muito mais resistentes à terapia. Acredita-se que a diferença seja decorrente da expressão de antígenos paternos nos coriocarcinomas gestacionais que podem evocar uma resposta imunológica da mãe.

TUMOR TROFOBLÁSTICO DO SÍTIO PLACENTÁRIO (TTSP)

Os TTSPs compreendem menos de 2% das neoplasias trofoblásticas gestacionais e representam a proliferação neoplásica do trofoblasto extraviloso, também chamado de trofoblasto intermediário. Na gravidez normal, o trofoblasto extraviloso (intermediário) é encontrado em áreas não vilosas como o local de implantação, em ilhas de células no interior do parênquima placentário, na placa coriônica e nas membranas placentárias. Em contraste, sinciciotrofoblasto e citotrofoblasto estão presentes nas vilosidades coriônicas. Os trofoblastos extravilosos normais consistem em células mononucleares poligonais que possuem citoplasma abundante e produzem o lactogênio placentário humano. A transformação maligna do trofoblasto extraviloso origina o TTSP, que se apresenta como uma massa uterina (Fig. 22-63A), acompanhada por sangramento uterino anormal ou amenorreia e elevação moderada de β -HCG. Histologicamente, o TTSP é composto por células trofoblásticas malignas que infiltram difusamente o endométrio (Fig. 22-63B). Os TTSPs podem ser precedidos por uma gravidez normal (metade), um aborto espontâneo (um sexto) ou mola hidatiforme (um quinto).^{116,117} Pacientes com doença localizada ou um intervalo menor que 2 anos da gravidez anterior até o diagnóstico apresentam um prognóstico excelente. Tumores diagnosticados em estágio avançado ou diagnosticados 2 anos ou mais após a gravidez têm um prognóstico reservado; em geral, aproximadamente 10% a 15% das mulheres com TTSP morrem devido a doença disseminada.¹¹⁸

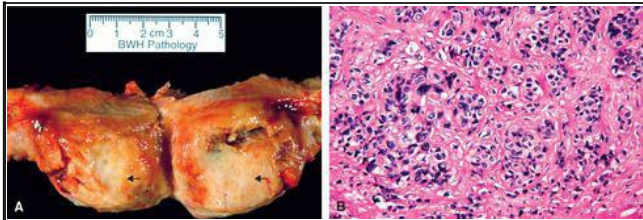


FIGURA 22-63

A, Tumor trofoblástico do sítio placentário (TTSP), apresentando-se como uma massa distinta no miométrio. **B**, Histologia do TTSP.

(Cortesia de Dr. Bradley J. Quade, Brigham and Women's Hospital, Boston, MA.)

1. In: (Editor: Robboy, S; *et al.*) *Embryology of O Trato Genital Feminino* 5th ed. (2002) Springer-Verlag, New York
2. Kurita, T; *et al.*, Epithelial-stromal tissue interaction in paramesonephric (müllerian) epithelial differentiation, *Dev Biol* **240** (2001) 194.
3. Quade, BJ; *et al.*, Expression of the p53 homologue p63 in early cervical neoplasia, *Gynecol Oncol* **80** (2001) 24.
4. Malasanos, TH, Sexual development of the fetus and pubertal child, *Clin Obstet Gynecol* **40** (1997) 153.
5. Ince, TA; *et al.*, p63 coordinates anogenital modeling and epithelial cell differentiation in the developing female urogenital tract, *Am J Pathol* **161** (2002) 1111.
6. Richart, RM, Cervical intraepithelial neoplasia, *Pathol Annu* **8** (1973) 301.
7. In: (Editor: Kurman, R) *Blaustein's Pathology of O Trato Genital Feminino* 5th ed. (2002) Springer-Verlag, New York
8. Benirschke, KP; Baergen, RN, *Pathology of the Human Placenta*. 5th ed. (2006) Springer, New York.
9. In: (Editor: McMillan, A; *et al.*) *Clinical Practice in Sexually Transmissible Infections* (2002) WB Saunders, London.
- 10 Xu, F; *et al.*, Seroprevalence and coinfection with herpes simplex virus type 1 and type 2 in the United States, 1988–1994, *J Infect Dis* **185** (2002) 1019.
- 11 Stanberry, LR; *et al.*, Prospects for control of herpes simplex virus disease through immunization, *Clin Infect Dis* **30** (2000) 549.
- 12 Pararas, MV; *et al.*, Preterm birth due to maternal infection: causative pathogens and modes of prevention, *Eur J Clin Microbiol Infect Dis* **25** (2006) 562.
- 13 Pinto, AP; *et al.*, Allelic imbalance in lichen sclerosus, hyperplasia, and intraepithelial neoplasia of the vulva, *Gynecol Oncol* **77** (2000) 171.
- 14 de Koning, MN; *et al.*, Prevalence of mucosal and cutaneous human papillomaviruses in different histologic subtypes of vulvar carcinoma, *Mod Pathol* **21** (2008) 334.
- 15 Vanin, K; *et al.*, Overexpression of wild-type p53 in lichen sclerosus adjacent to human papillomavirus-negative vulvar cancer, *J Invest Dermatol* **119** (2002) 1027.
- 16 Jones, RW; *et al.*, Vulvar intraepithelial neoplasia: aspects of the natural history and outcome in 405 women, *Obstet Gynecol* **106** (2005) 1319.
- 17 Belousova, IE; *et al.*, Vulvar Toker cells: the long-awaited missing link a proposal for an origin-based histogenetic classification of extramammary Paget disease, *Am J Dermatopathol* **28** (2006) 84.
- 18 Willman, JH; *et al.*, Vulvar clear cells of Toker: precursors of extramammary Paget's disease, *Am J Dermatopathol* **27** (2005) 185.
- 19 Schragger, S; Potter, BE, Diethylstilbestrol exposure, *Am Fam Physician* **69** (2004) 2395.
- 20 Hilgers, RD; *et al.*, Embryonal rhabdomyosarcoma (botryoid type) of the vagina. A clinicopathologic review, *Am J Obstet Gynecol* **107** (1970) 484.
- 21 Kaewsrichan, J; *et al.*, Selection and identification of anaerobic *Lactobacilli* producing inhibitory compounds against vaginal pathogens, *FEMS Immunol Med Microbiol* **48**

- (2006) 75.
- 22 Munoz, N; *et al.*, Epidemiologic classification of human papillomavirus types associated with cervical cancer, *N Engl J Med* **348** (2003) 518.
- 23 Schiffman, M; *et al.*, Human papillomavirus and cervical cancer, *Lancet* **370** (2007) 890 .
- 24 Franco, EL; *et al.*, Epidemiology of acquisition and clearance of cervical human papillomavirus infection in women from a high-risk area for cervical cancer, *J Infect Dis* **180** (1999) 1415.
- 25 Ostor, AG, Natural history of cervical intraepithelial neoplasia: a critical review, *Int J Gynecol Pathol* **12** (1993) 186.
- 26 Moscicki, AB; *et al.*, Risk of high-grade squamous intraepithelial lesion in HIV-infected adolescents, *J Infect Dis* **190** (2004) 1413.
- 27 Saslow, D; *et al.*, American Cancer Society guideline for the early detection of cervical neoplasia and cancer, *J Low Genit Tract Dis* **7** (2003) 67.
- 28 Wright Jr., TC; *et al.*, Interim guidance for the use of human papillomavirus DNA testing as an adjunct to cervical cytology for screening, *Obstet Gynecol* **103** (2004) 304.
- 29 Wright Jr., TC; *et al.*, 2006 consensus guidelines for the management of women with abnormal cervical cancer screening tests, *Am J Obstet Gynecol* **197** (2007) 346.
- 30 Cutts, FT; *et al.*, Human papillomavirus and HPV vaccines: a review, *Bull World Health Organ* **85** (2007) 719.
- 31 Jabbour, HN; *et al.*, Endocrine regulation of menstruation, *Endocr Rev* **27** (2006) 17.
- 32 Hou, X; *et al.*, Canonical Wnt signaling is critical to estrogen-mediated uterine growth, *Mol Endocrinol* **18** (2004) 3035.
- 33 Groothuis, PG; *et al.*, Estrogen and the endometrium: lessons learned from gene expression profiling in rodents and human, *Hum Reprod Update* **13** (2007) 405.
- 34 Kiviat, NB; *et al.*, Endometrial histopathology in patients with culture-proved upper genital tract infection and laparoscopically diagnosed acute salpingitis, *Am J Surg Pathol* **14** (1990) 167.
- 35 Bulun, SE, Mechanisms of disease: Endometriosis, *New Engl J Med* **360** (2009) 268.
- 36 Noble, LS; *et al.*, Prostaglandin E2 stimulates aromatase expression in endometriosis-derived stromal cells, *J Clin Endocrinol Metab* **82** (1997) 600.
- 37 Burney, RO; *et al.*, Gene expression analysis of endometrium reveals progesterone resistance and candidate susceptibility genes in women with endometriosis, *Endocrinology* **148** (2007) 3814.
- 38 Nabeshima, H; *et al.*, Analysis of the clonality of ectopic glands in peritoneal endometriosis using laser microdissection, *Fertil Steril* **80** (2003) 1144.
- 39 Wu, Y; *et al.*, Resolution of clonal origins for endometriotic lesions using laser capture microdissection and the human androgen receptor (HUMARA) assay, *Fertil Steril* **79** (Suppl 1) (2003) 710.
- 40 Wells, M, Recent advances in endometriosis with emphasis on pathogenesis, molecular pathology, and neoplastic transformation, *Int J Gynecol Pathol* **23** (2004) 316.
- 41 Corley, D; *et al.*, Postmenopausal bleeding from unusual endometrial polyps in women

- on chronic tamoxifen therapy, *Obstet Gynecol* **79** (1992) 111.
- 42 Kazmerczak, B; *et al.*, HMG1Y is the target of 6p21.3 rearrangements in various benign mesenchymal tumors, *Genes Chromosome Cancer* **23** (1998) 279.
- 43 Kurman, RJ; *et al.*, The behavior of endometrial hyperplasia. A long-term study of "untreated" hyperplasia in 170 patients, *Cancer* **56** (1985) 403.
- 44 Di Cristofano, A; Ellenson, LH, Endometrial carcinoma, *Annu Rev Pathol* **2** (2007) 57.
- 45 Tashiro, H; *et al.*, Mutations in *PTEN* are frequent in endometrial carcinoma but rare in other common gynecological malignancies, *Cancer Res* **57** (1997) 3935.
- 46 Maxwell, GL; *et al.*, Mutation of the *PTEN* tumor suppressor gene in endometrial hyperplasias, *Cancer Res* **58** (1998) 2500.
- 47 Vilgelm, A; *et al.*, Akt-mediated phosphorylation and activation of estrogen receptor alpha is required for endometrial neoplastic transformation in *Pten*^{+/-} mice, *Cancer Res* **66** (2006) 3375.
- 48 Silverberg, SG, Problems in the differential diagnosis of endometrial hyperplasia and carcinoma, *Mod Pathol* **13** (2000) 309.
- 49 Trimble, CL; *et al.*, Concurrent endometrial carcinoma in women with a biopsy diagnosis of atypical endometrial hyperplasia: a Gynecologic Oncology Group study, *Cancer* **106** (2006) 812.
- 50 Ferenczy, A; Gelfand, M, The biologic significance of cytologic atypia in progestogen-treated endometrial hyperplasia, *Am J Obstet Gynecol* **160** (1989) 126.
- 51 O'Connell, JT; *et al.*, Identification of a basal/reserve cell immunophenotype in benign and neoplastic endometrium: a study with the p53 homologue p63, *Gynecol Oncol* **80** (2001) 30.
- 52 Sherman, ME, Theories of endometrial carcinogenesis: a multidisciplinary approach, *Mod Pathol* **13** (2000) 295.
- 53 Mutter, GL; *et al.*, Allelotype mapping of unstable microsatellites establishes direct lineage continuity between endometrial precancers and cancer, *Cancer Res* **56** (1996) 4483.
- 54 Levine, RL; *et al.*, *PTEN* mutations and microsatellite instability in complex atypical hyperplasia, a precursor lesion to uterine endometrioid carcinoma, *Cancer Res* **58** (1998) 3254.
- 55 Oda, K; *et al.*, High frequency of coexistent mutations of *PIK3CA* and *PTEN* genes in endometrial carcinoma, *Cancer Res* **65** (2005) 10669.
- 56 Hayes, MP; *et al.*, *PIK3CA* and *PTEN* mutations in uterine endometrioid carcinoma and complex atypical hyperplasia, *Clin Cancer Res* **12** (2006) 5932.
- 57 Tashiro, H; *et al.*, *p53* gene mutations are common in uterine serous carcinoma and occur early in their pathogenesis, *Am J Pathol* **150** (1997) 177.
- 58 Grice, J; *et al.*, Uterine papillary serous carcinoma: evaluation of long-term survival in surgically staged patients, *Gynecol Oncol* **69** (1998) 69.
- 59 Tay, EH; Ward, BG, The treatment of uterine papillary serous carcinoma (UPSC): are

- we doing the right thing? *Int J Gynecol Cancer* **9** (1999) 463.
- 60 Lim, P; *et al.*, Early stage uterine papillary serous carcinoma of the endometrium: effect of adjuvant whole abdominal radiotherapy and pathologic parameters on outcome, *Cancer* **91** (2001) 752.
- 61 Silverberg, SG; *et al.*, Carcinosarcoma (malignant mixed mesodermal tumor) of the uterus. A Gynecologic Oncology Group pathologic study of 203 cases, *Int J Gynecol Pathol* **9** (1990) 1.
- 62 Abeln, EC; *et al.*, Molecular genetic evidence for the conversion hypothesis of the origin of malignant mixed müllerian tumours, *J Pathol* **183** (1997) 424.
- 63 Clement, PB; Scully, RE, Müllerian adenosarcoma of the uterus: a clinicopathologic analysis of 100 cases with a review of the literature, *Hum Pathol* **21** (1990) 363.
- 64 Chang, KL; *et al.*, Primary uterine endometrial stromal neoplasms. A clinicopathologic study of 117 cases, *Am J Surg Pathol* **14** (1990) 415.
- 65 Li, H; *et al.*, Gene fusion and RNA trans-splicing in normal and neoplastic cells, *Cell Cycle* **8** (2009) 218.
- 66 Ligon, AH; Morton, CC, Leiomyomata: treatability and cytogenetic studies, *Human Reproduction update* **7** (2008) 8.
- 67 Ligon, AH; Morton, CC, Genetics of uterine leiomyomata, *Genes Chromosomes Cancer* **28** (2000) 235.
- 68 Quade, BJ; *et al.*, Frequent loss of heterozygosity for chromosome 10 in uterine leiomyosarcoma in contrast to leiomyoma, *Am J Pathol* **154** (1999) 945.
- 69 Bell, SW; *et al.*, Problematic uterine smooth muscle neoplasms. A clinicopathologic study of 213 cases, *Am J Surg Pathol* **18** (1994) 535.
- 70 Obermair, A; *et al.*, Primary fallopian tube carcinoma: the Queensland experience, *Int J Gynecol Cancer* **11** (2001) 69.
- 71 Aziz, S; *et al.*, A genetic epidemiological study of carcinoma of the fallopian tube, *Gynecol Oncol* **80** (2001) 341.
- 72 Ovarian pathology in infertility, In: (Editors: Young, RHS; Scully, RE; Krausz, FT) *Pathology of Reproductive Failure* (1991) Williams and Wilkins, Baltimore, pp. 104–139.
- 73 Homburg, R, Polycystic ovary syndrome—from gynaecological curiosity to multisystem endocrinopathy, *Hum Reprod* **11** (1996) 29.
- 74 Ovalle, F; Azziz, R, Insulin resistance, polycystic ovary syndrome, and type 2 diabetes mellitus, *Fertil Steril* **77** (2002) 1095.
- 75 Young, RH; *et al.*, The Ovary, In: (Editor: Steinberg, S; *et al.*) *Diagnostic Surgical Pathology* (1994) Raven Press, New York (eds).
- 76 Scully, RE, Pathology of ovarian cancer precursors, *J Cell Biochem Suppl* **23** (1995) 208.
- 77 Narod, SA; Boyd, J, Current understanding of the epidemiology and clinical implications of *BRCA1* and *BRCA2* mutations for ovarian cancer, *Curr Opin Obstet Gynecol* **14** (2002) 19.
- 78 Narod, SA; *et al.*, Tubal ligation and risk of ovarian cancer in carriers of *BRCA1* or

- BRCA2* mutations: a case-control study, *Lancet* **357** (2001) 1467.
- 79 Ness, RB; *et al.*, Oral contraceptives, other methods of contraception, and risk reduction for ovarian cancer, *Epidemiology* **12** (2001) 307.
- 80 Malpica, A; *et al.*, Interobserver and intraobserver variability of a two-tier system for grading ovarian serous carcinoma, *Am J Surg Pathol* **31** (2007) 1168 .
- 81 Bell, DA, Origins and molecular pathology of ovarian cancer, *Mod Pathol* **18** (2005) S19.
- 82 Shih, IeM; Kurman, RJ, Ovarian tumorigenesis: a proposed model based on morphological and molecular genetic analysis, *Am J Pathol* **164** (2004) 1511.
- 83 Werness, BA; *et al.*, Histopathology of familial ovarian tumors in women from families with and without germline *BRCA1* mutations, *Hum Pathol* **31** (2000) 1420.
- 84 Szych, C; *et al.*, Molecular genetic evidence supporting the clonality and appendiceal origin of pseudomyxoma peritonei in women, *Am J Pathol* **154** (1999) 1849.
- 85 Cuatrecasas, M; *et al.*, *K-RAS* mutations in mucinous ovarian tumors: a clinicopathologic and molecular study of 95 cases, *Cancer* **79** (1997) 1581.
- 86 Lee, KR; Scully, RE, Mucinous tumors of the ovary: a clinicopathologic study of 196 borderline tumors (of intestinal type) and carcinomas, including an evaluation of 11 cases with "pseudomyxoma peritonei", *Am J Surg Pathol* **24** (2000) 1447.
- 87 Watkin, W; *et al.*, Mucinous carcinoma of the ovary. Pathologic prognostic factors, *Cancer* **69** (1992) 208.
- 88 Ronnett, BM; *et al.*, Immunohistochemical evidence supporting the appendiceal origin of pseudomyxoma peritonei in women, *Int J Gynecol Pathol* **16** (1997) 1.
- 89 Eifel, P; *et al.*, Simultaneous presentation of carcinoma involving the ovary and the uterine corpus, *Cancer* **50** (1982) 163.
- 90 Catusus, L; *et al.*, Molecular genetic alterations in endometrioid carcinomas of the ovary: similar frequency of β -catenin abnormalities but lower rate of microsatellite instability and *PTEN* alterations than in uterine endometrioid carcinomas, *Hum Pathol* **35** (2004) 1360.
- 91 Sato, N; *et al.*, Loss of heterozygosity on 10q23.3 and mutation of the tumor suppressor gene *PTEN* in benign endometrial cyst of the ovary: possible sequence progression from benign endometrial cyst to endometrioid carcinoma and clear cell carcinoma of the ovary, *Cancer Res* **60** (2000) 7052.
- 92 Berek, JS; Bast Jr, RC, Ovarian cancer screening. The use of serial complementary tumor markers to improve sensitivity and specificity for early detection, *Cancer* **76** (10 Suppl) (1995) 2092.
- 93 Kim, JH; *et al.*, Osteopontin as a potential diagnostic biomarker for ovarian cancer, *JAMA* **287** (2002) 1671.
- 94 Petricoin, EF; *et al.*, Use of proteomic patterns in serum to identify ovarian cancer, *Lancet* **359** (2002) 572.
- 95 Hankinson, SE; *et al.*, Tubal ligation, hysterectomy, and risk of ovarian cancer. A prospective study, *JAMA* **270** (1993) 2813.
- 96 Linder, D; *et al.*, Pathenogenic origin of benign ovarian teratomas, *N Engl J Med* **292**

- (1975) 63.
- 97 Mutter, GL, Teratoma genetics and stem cells: a review, *Obstet Gynecol Surv* **42** (1987) 661.
- 98 O'Connor, DM; Norris, HJ, The influence of grade on the outcome of stage I ovarian immature (malignant) teratomas and the reproducibility of grading, *Int J Gynecol Pathol* **13** (1994) 283.
- 99 Hole-Hansen, CE; *et al.*, Ovarian dysgerminomas are characterized by frequent KIT mutations and abundant expression of pluripotency markers, *Mol Cancer* **6** (2007) 12.
- 100 Sever, M; *et al.*, Expression of CD117 (C-KIT) receptor in dysgerminoma of the ovary: diagnostic and therapeutic implications, *Mod Pathol* **18** (2005) 1411.
- 101 Williams, S; *et al.*, Adjuvant therapy of ovarian germ cell tumors with cisplatin, etoposide, and bleomycin: a trial of the Gynecologic Oncology Group, *J Clin Oncol* **12** (1994) 701.
- 102 Young, RH; Scully, RE, Ovarian sex cord-stromal tumors: recent progress, *Int J Gynecol Pathol* **1** (1982) 101.
- 103 Robertson, DM; *et al.*, Inhibins/activins as diagnostic markers for ovarian cancer, *Mol Cell Endocrinol* **191** (2002) 97.
- 104 Prat, J; Scully, RE, Cellular fibromas and fibrosarcomas of the ovary: a comparative clinicopathologic analysis of seventeen cases, *Cancer* **47** (1981) 2663.
- 105 Roth, LM; *et al.*, Sertoli-Leydig cell tumors: a clinicopathologic study of 34 cases, *Cancer* **48** (1981) 187.
- 106 Hart, WR; Burkons, DM, Germ cell neoplasms arising in gonadoblastomas, *Cancer* **43** (1979) 669.
- 107 Wilcox, AJ; *et al.*, Incidence of early loss of pregnancy, *N Engl J Med* **319** (1988) 189.
- 108 Rossing, MA; *et al.*, Past use of an intrauterine device and risk of tubal pregnancy, *Epidemiology* **4** (1993) 245.
- 109 Schmidt, M; *et al.*, Altered angiogenesis in preeclampsia: evaluation of a new test system for measuring placental growth factor, *Clin Chem Lab Med* **45** (2007) 1504.
- 110 Baumwell, S; Karumanchi, SA, Pre-eclampsia: clinical manifestations and molecular mechanisms, *Nephron Clin Pract* **106** (2007) c72.
- 111 Venkatesha, S; *et al.*, Soluble endoglin contributes to the pathogenesis of preeclampsia, *Nat Med* **12** (2006) 642.
- 112 Maynard, S; Epstein, FH; Karumanchi, SA, Preeclampsia and angiogenic imbalance, *Ann Rev Med* **59** (2008) 61.
- 113 Clark, BA; *et al.*, Urinary cyclic GMP, endothelin, and prostaglandin E2 in normal pregnancy and preeclampsia, *Am J Perinatol* **14** (1997) 559.
- 114 Bracken, MB; *et al.*, Epidemiology of hydatidiform mole and choriocarcinoma, *Epidemiol Rev* **6** (1984) 52.
- 115 Lurain, JR; *et al.*, Natural history of hydatidiform mole after primary evacuation, *Am J Obstet Gynecol* **145** (1983) 591.
- 116 Papadopoulos, AJ; *et al.*, Twenty-five years' clinical experience with placental site

- trophoblastic tumors, *J Reprod Med* **47** (2002) 460.
- 117 Chang, YL; *et al.*, Prognostic factors and treatment for placental site trophoblastic tumor —report of 3 cases and analysis of 88 cases, *Gynecol Oncol* **73** (1999) 216.
- 118 Baergen, RN; *et al.*, Placental site trophoblastic tumor: a study of 55 cases and review of the literature emphasizing factors of prognostic significance, *Gynecol Oncol* **100** (2006) 511.

▪ A MAMA FEMININA

Distúrbios do Desenvolvimento

Quadro Clínico das Doenças Mamárias

Distúrbios Inflamatórios

Mastite Aguda

Mastite Periductal

Ectasia Ductal Mamária

Necrose Gordurosa

Mastopatia Linfocítica (Lobulite Linfocítica Esclerosante)

Mastite Granulomatosa

Lesões Epiteliais Benignas

Alterações Mamárias não Proliferativas (Alterações Fibrocísticas)

Doenças Mamárias Proliferativas sem Atipia

Doenças Mamárias Proliferativas com Atipia

Significado Clínico das Alterações Epiteliais Benignas

Carcinoma da Mama

Incidência e Epidemiologia

Etiologia e Patogenia

Câncer de Mama Hereditário

Câncer de Mama Esporádico

Discussão da Carcinogênese e Progressão Tumoral

Classificação do Carcinoma Mamário

Carcinoma in Situ

Carcinoma Invasivo (Infiltrante)

Carcinoma Invasivo, Nenhum Tipo Específico (NTE; Carcinoma Ductal Invasivo)

Carcinoma Lobular Invasivo

Carcinoma Medular

Carcinoma Mucinoso (Coloide)

Carcinoma Tubular

Carcinoma Papilar Invasivo

Carcinoma Metaplásico

Prognóstico e Fatores Preditivos

Tumores Estromais

Fibroadenoma

Tumor Filoide

Lesões Estromais Benignas

Tumores Estromais Malignos

Outros Tumores Malignos da Mama

- A MAMA MASCULINA

Ginecomastia

Carcinoma

A MAMA FEMININA

A classe Mammalia (mamíferos) é distinguida dos outros animais pelo alto desenvolvimento dos apêndices modificados da pele, conhecidos como glândulas mamárias ou mamas, que proporcionam uma completa fonte de alimentação e importante grau de proteção imunológica para a prole. Em humanos, as glândulas mamárias pareadas repousam no músculo peitoral na parede torácica superior. As mamas são compostas de epitélio e estroma especializados, que podem dar origem a lesões benignas e malignas ([Fig. 23-1](#)).

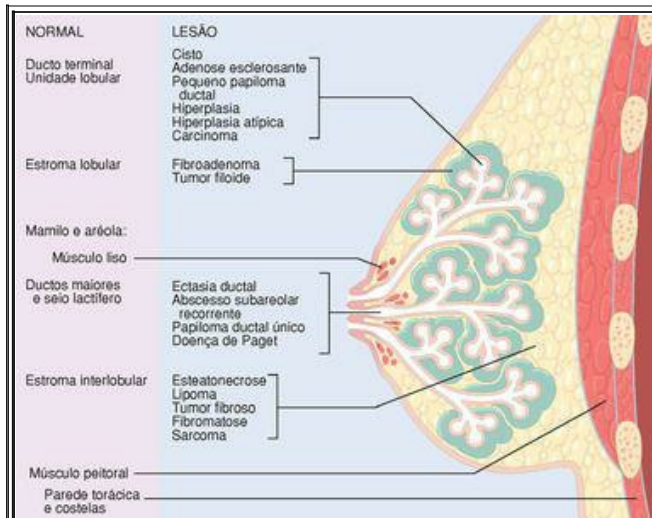


FIGURA 23-1

Origens anatómicas das lesões mamárias comuns.

Doenças da mama são mais bem entendidas no contexto da sua anatomia normal. A mama humana contém seis a dez sistemas de ductos principais. O epitélio escamoso queratinizado da pele de revestimento mergulha nos orifícios do mamilo e, então, abruptamente modifica-se para uma dupla camada de epitélio cuboidal, revestindo os ductos. Uma sucessiva ramificação dos ductos maiores, finalmente, leva à formação da unidade ductal lobular terminal. Em mulheres adultas, o ducto terminal se ramifica em um conglomerado de pequenos ácinos, em forma de cacho de uva, para formar o lóbulo (Figs. 23-1 e 23-2B). Cada sistema ductal tipicamente ocupa mais de um quadrante da mama e os sistemas extensivamente se sobrepõem um ao outro. Em algumas mulheres, os ductos se estendem para o tecido subcutâneo da parede torácica e para a axila.

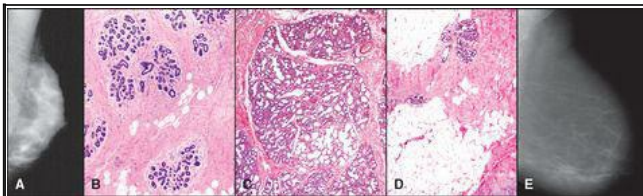


FIGURA 23-2

Mudanças cíclicas da vida. **A**, Mamografias em mulheres jovens são tipicamente radiodensas ou brancas na aparência, tornando massas ou calcificações (que são também radiodensas) difíceis de serem detectadas. **B**, A densidade da mama de uma mulher jovem origina-se da predominância do estroma fibroso interlobular e da pobreza do tecido adiposo. Antes da gravidez, os lóbulos são pequenos e investidos por estroma celular frouxo interlobular. Ductos maiores conectam lóbulos. **C**, Durante a gravidez, ramificações de ductos terminais produzem lóbulos mais numerosos e maiores. As células luminiais nos lóbulos entram em alterações lactantes, um precursor para a formação do leite. **D**, Com o avançar da idade, os lóbulos diminuem em tamanho e número, e o estroma interlobular é substituído pelo tecido adiposo. **E**, As mamografias tornam-se mais radioluscentes com a idade, como resultado do aumento do tecido adiposo, que facilita a detecção de massas radiodensas e calcificações.

(**A, E**, Cortesia do Dr. Darrell Smith, Brigham and Women's Hospital, Boston, MA.).

Dois tipos de células revestem os ductos e lóbulos. Células mioepiteliais contráteis contendo miofilamentos repousam num padrão em forma de rede na membrana basal. Essas células

auxiliam na ejeção do leite durante a lactação e fornecem suporte estrutural aos lóbulos. Células epiteliais luminais revestem as células mioepiteliais. Somente as células lobulares luminais são capazes de produzir leite. Pressupõe-se que uma célula-tronco compromissada no ducto terminal dê origem às células luminais e mioepiteliais. 1

Existem também dois tipos de estromas mamários. O estroma interlobular consiste de denso tecido conjuntivo fibroso, misturado com tecido adiposo. O estroma intralobular envolve o ácino dos lóbulos e consiste de células similares aos fibroblastos, com resposta hormonal mamária específica, misturadas com linfócitos dispersos. Existe um importante cruzamento de informações entre o epitélio mamário e o estroma, que promove a estruturação e funcionamento normal da mama. 2

Na mama pré-puberal em homens e mulheres, o sistema do ducto principal termina nos ductos terminais com mínima formação lobular. As mudanças na mama são mais dinâmicas e profundas durante os anos reprodutivos ([Fig. 23-2](#)). Assim como o endométrio cresce e declina em cada ciclo menstrual, também o faz a mama. 3 Na primeira metade do ciclo menstrual, os lóbulos são relativamente inativos. Depois da ovulação, sob a influência do estrogênio e aumento dos níveis da progesterona, a proliferação celular aumenta, assim como o número de ácinos por lóbulo. O estroma intralobular também fica marcadamente edemaciado. Durante a menstruação, a queda dos níveis de estrogênio e progesterona induz a regressão dos lóbulos e o desaparecimento do edema estromal.

Somente com o início da gravidez é que a mama se torna completamente madura e funcional. Os lóbulos aumentam progressivamente em número e tamanho. Como consequência, ao final da gravidez a mama é composta quase que inteiramente por lóbulos separados por relativamente escasso estroma ([Fig. 23-2C](#)).

Imediatamente após o nascimento do bebê, as células luminais dos lóbulos produzem colostro (rico em proteínas), que se transforma em leite (rico em gordura e calorias) durante os próximos dez dias, enquanto os níveis de progesterona caem. Não surpreendentemente, levando em conta essas profundas mudanças morfológicas, a mama terminal diferenciada tem um padrão específico de expressão genética. 4

O leite materno não só fornece completa nutrição do nascimento até alguns anos de idade, como também fornece proteção contra infecções, alergias e algumas doenças autoimunes. Anticorpos maternos (principalmente IgA secretora), vitaminas, enzimas e numerosos outros mediadores (p. ex., citocinas, antioxidantes, fibronectina e lisozima) aumentam o desenvolvimento próprio das defesas imunológicas do lactente. Entretanto, certas drogas, compostos radioativos administrados durante procedimentos diagnósticos e vírus podem também ser passados para o lactente através do leite materno.

No término da lactação, o epitélio mamário e o estroma entram em excessiva remodelação. 5 As células epiteliais entram em apoptose, os lóbulos regridem e atrofiam e o volume total das mamas diminui. Entretanto, a regressão total não acontece e, como resultado, a gravidez causa aumento permanente no tamanho e número dos lóbulos.

Após a terceira década, muito antes da menopausa, os lóbulos e seu estroma especializado começam a involuir. A atrofia lobular pode ser quase completa em mulheres idosas ([Fig. 23-2D](#)). O estroma interlobular também muda, até que o estroma fibroso radiodenso da mulher jovem ([Fig. 23-2A](#)) é progressivamente substituído pelo tecido adiposo radioluscente ([Fig. 23-2E](#)).

Distúrbios do Desenvolvimento

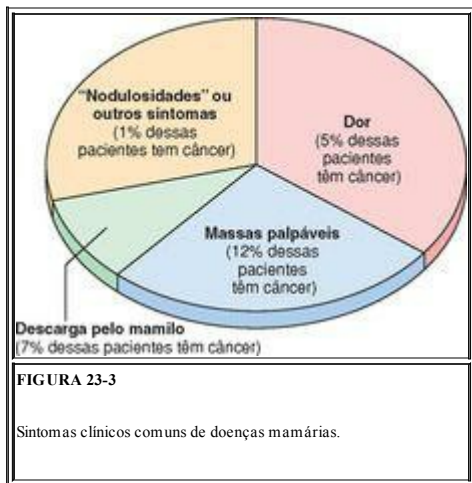
Remanescentes Mamários. Mamilos ou mamas supranumerários resultam da persistência do espessamento epidérmico ao longo da linha mamária, que se estende da axila ao períneo. Os distúrbios que afetam a mama normalmente situada raramente comprometem a mama heterotrópica, com focos hormônio-dependentes, que mais comumente chama a atenção como resultado de uma intumescência pré menstrual dolorosa.

Tecido Mamário Axilar Acessório. Em algumas mulheres, o sistema ductal normal se estende para o tecido subcutâneo da parede torácica ou para a fossa axilar (a “cauda axilar de Spence”). Este epitélio pode sofrer mudanças lactantes (resultando numa massa palpável) ou originar carcinomas fora da própria mama. Por isso, mastectomias profiláticas notadamente reduzem, mas não eliminam completamente o risco de câncer de mama.

Mamilo Invertido Congênito. A falha do mamilo em se everter durante o desenvolvimento é comum e pode ser unilateral. Mamilos invertidos congênitos usualmente se corrigem espontaneamente durante a gravidez, ou, às vezes, podem se everter por simples tração. A retração adquirida do mamilo é mais preocupante, já que pode indicar a presença de câncer invasivo ou, doença inflamatória (p. ex., abscesso subareolar recorrente ou ectasia ductal).

Quadro Clínico das Doenças Mamárias

Os sintomas mais comuns relatados por mulheres são dor, massa palpável, “encaroçamento” (sem uma massa nítida), ou descarga papilar (Fig. 23-3). Mulheres assintomáticas com achados anormais no screening mamográfico também requerem melhor avaliação.



A dor (mastalgia ou mastodinia) é um sintoma comum que pode ser cíclico com as menstruações, ou não cíclico. A dor difusa cíclica não tem patologia correlata e os tratamentos mais eficazes têm como alvo os níveis hormonais. A dor não cíclica está frequentemente localizada numa área da mama. As causas incluem cistos rotos, injúria física e infecções, mas mais frequentemente nenhuma lesão específica é identificada. Embora cerca de 95% das massas dolorosas sejam benignas, deve ser lembrado que cerca de 10% dos cânceres mamários são dolorosos.

Massas palpáveis distintas são também comuns e devem ser distinguidas da nodularidade normal (ou “encaroçamento”) da mama. As lesões palpáveis mais comuns são carcinomas invasivos, fibroadenomas e cistos. Uma massa mamária geralmente se torna palpável quando tem no

mínimo 2 cm de tamanho. Massas palpáveis são mais comuns em mulheres pré-menopausadas (Fig. 23-4), mas a probabilidade de uma massa palpável ser maligna aumenta com a idade. Por exemplo, somente 10% das massas mamárias em mulheres com menos de 40 anos são malignas, se comparadas com 60% das massas em mulheres com mais de 50 anos. Aproximadamente 50% dos carcinomas se originam no quadrante superior externo, 10% em cada quadrante remanescente e cerca de 20% na região central ou região subareolar.

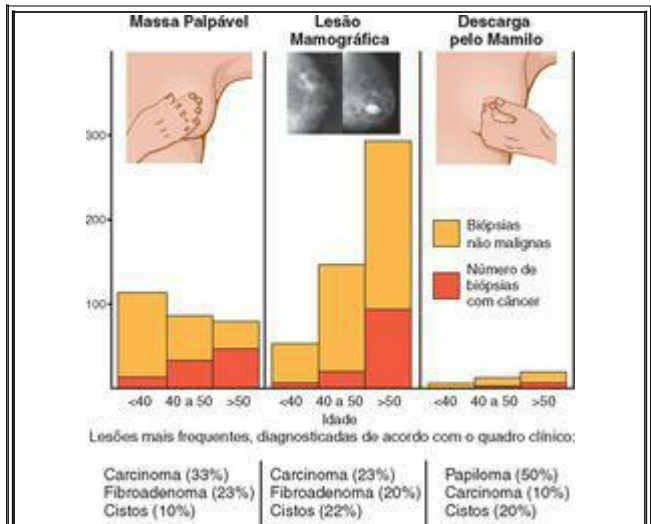


FIGURA 23-4

Frequência de lesões mamárias patológicas benignas e malignas, diagnosticadas pelo quadro clínico e idade. Baseado em 914 mulheres submetidas ao diagnóstico cirúrgico mamário no Brigham and Women's Hospital (Boston, MA), de janeiro a junho de 2001.

A *descarga papilar* é um achado menos comum que é mais preocupante quando é espontânea e unilateral, já que pode decorrer de um carcinoma subjacente. Uma pequena descarga é frequentemente produzida pela manipulação da mama normal. Descargas lácteas (galactorreia) estão associadas a elevados níveis de prolactina (p. ex., um adenoma pituitário), hipotireoidismo ou síndromes endócrinas anovulatórias e podem, também, ocorrer em pacientes que estejam usando contraceptivos orais, antidepressivos tricíclicos, metildopa ou fenotiazínicos. Estímulos mamilares repetitivos podem também induzir lactação (um método às vezes utilizado por mulheres que desejam amamentar seus filhos adotivos). A galactorreia não está associada a malignidade.

Descargas sanguinolentas ou serosas também são mais comumente associadas a condições benignas, mas numa minoria significativa dos casos, pode ser um sinal de malignidade. As etiologias mais comuns são papilomas solitários dos ductos maiores e cistos. Descargas sanguinolentas benignas podem também ocorrer durante a gravidez, possivelmente como resultado do crescimento rápido e remodelação da mama. O risco de malignidade com a descarga aumenta com a idade, estando associado a carcinoma em 7% das mulheres abaixo de 60 anos e em 30% das mulheres acima de 60 anos ([Fig. 23-4](#)). Existe considerável interesse em usar a indução da descarga papilar como fonte de células e DNA para citologia não invasiva e teste molecular de *screening* para o câncer de mama. [6](#)

O *screening mamográfico* foi introduzido nos anos 80 como um meio de detectar pequenos, impalpáveis, assintomáticos carcinomas mamários (discutidos adiante). A sensibilidade e especificidade da mamografia aumentam com a idade, como resultado da substituição do tecido fibroso, radiodenso, das jovens pelo tecido gorduroso, radioluscente das idosas ([Fig. 23-2](#)). Na idade de 40 anos, a probabilidade de uma lesão mamográfica ser câncer é de somente 10%, mas isso eleva-se para mais de 25% em mulheres acima de 50 anos ([Fig. 23-4](#)). *Os principais sinais mamográficos de carcinoma mamário são densidades e calcificações:*

Densidades. Densidades mamográficas são produzidas mais comumente por carcinomas invasivos, fibroadenomas ou cistos ([Fig. 23-4](#)). Muitos neoplasmas são radiologicamente mais densos que o tecido misto normal da mama. O valor da mamografia está na sua capacidade de identificar cânceres pequenos, impalpáveis. Por exemplo, o tamanho médio de um carcinoma invasivo detectado pela mamografia (1,1 cm) é menor que o da metade dos carcinomas detectados pela palpação (2,4 cm).

Calcificações. As calcificações são formadas nas secreções, debris necróticos ou estroma hialinizado. Calcificações benignas são frequentemente associadas a conglomerados de cistos apócrinos, fibroadenomas hialinizados e adenose esclerosante. Calcificações associadas com malignidade são usualmente pequenas, irregulares, numerosas e agrupadas. O carcinoma ductal *in situ* (CDIS) é mais comumente detectado como calcificações mamográficas que são frequentemente depositadas num padrão linear ramificado, quando o carcinoma preenche o sistema ductal. O *screening* mamográfico aumentou o número de cânceres mamários diagnosticados como CDIS ([Fig. 23-13](#)). São incomuns os carcinomas invasivos que se apresentam como calcificações sem serem acompanhados de radiodensidade, geralmente são pequenos e raramente associados a metástases linfonodais.

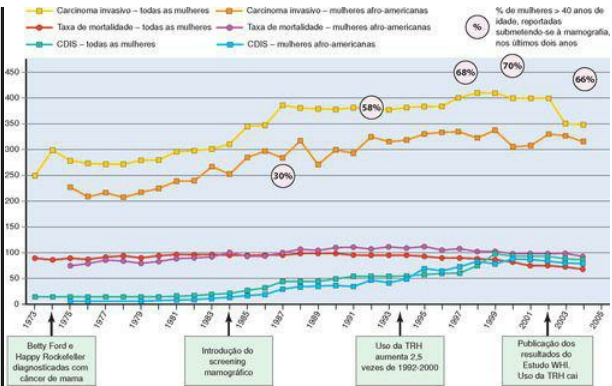


FIGURA 23-13

Taxas de incidência e mortalidade do câncer de mama em mulheres acima de 50 anos de idade. As taxas são por 100.000 mulheres e são ajustadas de acordo com a idade à população padrão em milhões nos EUA no ano 2000. (SEER Cancer Statistics Review; <http://seer.cancer.gov/>).

Em cerca de 10% dos casos, os carcinomas não são vistos pela mamografia. As principais causas dessas falhas são a presença de tecido adjacente radiodenso (especialmente em mulheres jovens) que obscurece o tumor, a ausência de calcificações, o tamanho pequeno, um padrão infiltrativo difuso com pouca ou nenhuma resposta desmoplásica, ou uma localização perto da parede torácica ou na periferia da mama. A incapacidade de radiografar uma massa palpável não indica que ela é benigna, e todas as massas palpáveis requerem investigação posterior.

Outras modalidades de imagem são complementos úteis. A ultrassonografia distingue lesões sólidas de císticas e pode definir mais precisamente as bordas de lesões sólidas. Muitas massas palpáveis que não são vistas pela mamografia, são detectadas pelo ultrassom. A ressonância nuclear magnética (RNM) detecta cânceres pela rápida captura dos agentes contrastantes devido à vascularização aumentada e ao fluxo sanguíneo do tumor. É útil no *screening* do câncer em mulheres com mamas densas ou com alto risco de câncer, na determinação da extensão da

invasão da parede torácica por cânceres localmente avançados e na avaliação da ruptura de implantes mamários. Uma alta taxa de resultados falso-positivos limita sua utilização no *screening* de mulheres fora desses grupos.

Distúrbios Inflamatórios

Doenças inflamatórias das mamas são incomuns, contabilizando menos de 1% de mulheres com sintomas mamários. As mulheres usualmente apresentam-se com uma mama eritematosa túrgida e dolorosa. O “carcinoma inflamatório mamário” mimetiza inflamação por obstruir a vascularização dérmica com embolia tumoral, resultando em uma mama eritematosa aumentada, e deve ser sempre suspeitado numa mulher não lactante com sinais clínicos de mastite.

MASTITE AGUDA

Quase todos os casos de mastite aguda ocorrem durante o primeiro mês de amamentação. Durante esse período, a mama é vulnerável às infecções bacterianas devido ao desenvolvimento de rachaduras e fissuras nos mamilos. Por essa porta de entrada, o *Staphylococcus aureus* ou, menos comumente, streptococcus invadem o tecido mamário. A mama fica eritematosa e dolorosa, e frequentemente há febre. No princípio somente um sistema ductal ou um setor da mama está envolvido. Se não tratada, a infecção pode espalhar-se por toda a mama.

Morfologia. Infecções estafilocócicas usualmente produzem uma área localizada de inflamação aguda que pode progredir e formar único ou múltiplos abscessos. Infecções estreptocócicas tendem a causar (assim como em outros lugares) uma infecção difusa extensa que eventualmente envolve toda a mama. O tecido mamário envolvido está infiltrado por neutrófilos e pode ser necrótico.

Muitos casos de mastite puerperal são facilmente tratados com antibióticos apropriados e expressão contínua do leite da mama. Raramente a drenagem cirúrgica é necessária.

MASTITITE PERIDUCTAL

Esta condição é conhecida por uma variedade de nomes, incluindo abscesso subareolar recorrente, metaplasia escamosa dos ductos galactíferos e doença de Zuska. Mulheres e algumas vezes homens, apresentam-se com massa subareolar eritematosa e dolorosa que clinicamente parece ser um processo inflamatório. Mais de 90% dos atingidos são fumantes. Esta condição não está associada a lactação, a uma história reprodutiva específica ou à idade. Em casos recorrentes, um trato fistular frequentemente cava túneis abaixo do músculo liso do mamilo e abre-se na pele, no topo da aréola. Muitas mulheres com esta condição tem mamilo invertido, mais possivelmente um efeito secundário à inflamação subjacente. A forte associação ao fumo é intrigante. Foi sugerido que a deficiência de vitamina A associada ao fumo ou substâncias tóxicas da fumaça do tabaco alterem a diferenciação do epitélio ductal. ⁷

Morfologia. O acontecimento histológico chave é a metaplasia escamosa queratinizada dos ductos mamilares (Fig. 23-5). A capa de queratina dessas células tampona o sistema ductal, causando dilatação e eventualmente ruptura do ducto. Uma intensa resposta inflamatória crônica e granulomatosa se desenvolve desde que haja um derramamento de queratina no tecido periductal circundante. Algumas vezes, ocorre infecção bacteriana secundária que causa inflamação aguda.

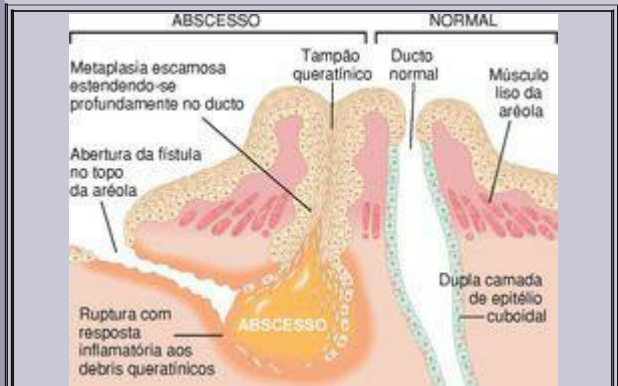


FIGURA 23-5

Abscesso subareolar recorrente. Quando a metaplasia escamosa se estende profundamente em um ducto mamilar, a queratina se torna aprisionada e se acumula. Se o ducto se rompe, a consequente resposta inflamatória intensa à queratina resulta em uma massa eritematosa dolorosa. Um trajeto fistular pode escavar-se abaixo do músculo liso do mamilo e abrir-se no topo da aréola.

Em muitos casos, é curativa a remoção cirúrgica em bloco do ducto envolvido e do trato fistular contíguo.⁷ Uma simples incisão drena a cavidade do abscesso, mas o epitélio queratinizado doente permanece e a recorrência é comum. Quando a infecção bacteriana está presente, os antibióticos têm também um papel terapêutico.

ECTASIA DUCTAL MAMÁRIA

Este distúrbio tende a ocorrer na quinta ou sexta década de vida, usualmente em mulheres multiparas. Diferentemente da mastite periductal, ela não está associada ao fumo. Os pacientes apresentam-se com uma massa periareolar mal definida à palpação, que está frequentemente associada a secreção papilar espessa, branca, e, algumas vezes, à retração da pele. Dor e eritema são incomuns.

Morfologia. Esta lesão é principalmente caracterizada pela dilatação dos ductos, espessamento das secreções mamárias e acentuada reação inflamatória granulomatosa crônica periductal e intersticial ([Fig. 23-6](#)). Os ductos dilatados são preenchidos por debris granulares que contêm numerosos macrófagos repletos de lipídeos. Os tecidos periductal e interductal contêm infiltrados densos de linfócitos e macrófagos, e um variável número de plasmócitos. Na ocasião, forma-se inflamação granulomatosa ao redor do depósito de colesterol. A fibrose pode eventualmente produzir retração da pele e do mamilo. A metaplasia escamosa dos ductos mamilares está ausente.

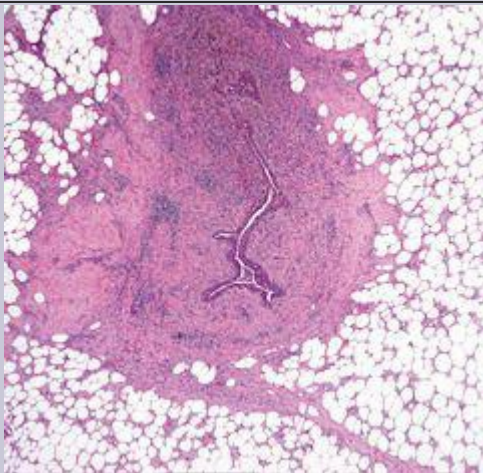


FIGURA 23-6

Ectasia ductal mamária. Inflamação crônica e fibrose circundam um ducto ectasiado, preenchido com debris espessos. A resposta fibrótica pode produzir uma massa firme e irregular, que imita carcinoma invasivo na palpação ou na mamografia.

O principal significado deste distúrbio é que ele produz uma massa palpável irregular que mimetiza a aparência mamográfica do carcinoma.

NECROSE GORDUROSA

A necrose gordurosa pode se apresentar como uma massa indolor à palpação, espessamento ou retração da pele, uma densidade mamográfica ou calcificações mamográficas. A maioria das mulheres afetadas tem história de trauma mamário ou cirurgia prévia.

Morfologia. Lesões agudas podem ser hemorrágicas e conter áreas centrais de necrose gordurosa liquefeitas. Em lesões subagudas, as áreas de necrose gordurosa tomam um aspecto de nódulos mal definidos, firmes, branco-acinzentados, que contêm pequenos focos branco-giz ou debris hemorrágicos escuros. A região central das células gordurosas necróticas está inicialmente associada a um intenso infiltrado de neutrófilos misturado com macrófagos. Durante os próximos dias, fibroblastos proliferativos associados à neovascularização e células inflamatórias crônicas rodeiam a área injuriada. Subsequentemente, células gigantes, calcificações e hemossiderina aparecem, e eventualmente o foco é substituído por tecido cicatricial ou é circundado e cercado por tecido fibrótico.

Assim como em outros distúrbios inflamatórios da mama, o significado clínico maior desta condição é a possível confusão com câncer mamário.

MASTOPATIA LINFOCÍTICA (LOBULITE LINFOCÍTICA ESCLEROSANTE)

Esta condição se apresenta com única ou múltipla massa endurecida palpável. As massas podem ser bilaterais e podem ser detectadas como densidades mamográficas. As lesões são tão endurecidas que pode ser difícil obter tecido com uma agulha de biópsia. Microscopicamente, elas mostram estroma colagenado circundando ductos atroficos e lóbulos. A membrana basal epitelial está frequentemente espessada. Um proeminente infiltrado linfocítico circunda o epitélio e os pequenos vasos sanguíneos. Esta condição é mais comum em mulheres com diabetes tipo 1 (insulino-dependente) ou com doença tireoidiana autoimune. Com base nessa associação, existe a hipótese de ter base autoimune. Seu único significado clínico é que deve ser distinguida de câncer mamário.

MASTITE GRANULOMATOSA

A inflamação granulomatosa está presente em menos de 1% de todas as biópsias mamárias. As causas incluem doenças granulomatosas sistêmicas (p. ex., granulomatose de Wegener ou sarcoidose) que ocasionalmente envolvem a mama, e infecções granulomatosas causadas por microbactérias ou fungos. Infecções deste tipo são mais comuns em pacientes imunocomprometidos ou adjacentes a corpos estranhos como próteses mamárias ou *piercings* mamilares. A *mastite lobular granulomatosa* é uma doença incomum limitada à mama, que somente ocorre em mulheres com paridade. A inflamação granulomatosa está confinada aos lóbulos, sugerindo que é causada por uma reação de hipersensibilidade aos antígenos manifestados pelo epitélio lobular durante a lactação.

Lesões Epiteliais Benignas

Uma grande variedade de alterações benignas nos ductos e lóbulos são observadas nas mamas. Algumas chamam a atenção clínica quando detectadas pela mamografia ou como achados incidentais em espécimes cirúrgicos. Essas lesões têm sido divididas em três grupos, de acordo com o risco subsequente de desenvolvimento de câncer mamário: (1) alterações mamárias não proliferativas, (2) doença mamária proliferativa e (3) hiperplasia atípica.

ALTERAÇÕES MAMÁRIAS NÃO PROLIFERATIVAS (ALTERAÇÕES FIBROCÍSTICAS)

Este grupo inclui um número de alterações morfológicas muito comuns que são frequentemente agrupadas sob o termo *alterações fibrocísticas*. Para o clínico, o termo pode significar mamas “nodulosas irregulares” à palpação; para o radiologista, uma mama densa com cistos; e para o patologista, achados histológicos benignos. Estas lesões são denominadas *não proliferativas* para distingui-las das alterações “proliferativas”, que estão associadas a aumento do risco de câncer mamário.

Morfologia. Existem três principais alterações morfológicas: (1) alteração cística, muitas vezes com metaplasia apócrina; (2) fibrose e (3) adenose.

- **Cistos.** Pequenos cistos são formados pela dilatação e desenvolvimento dos lóbulos e, em uma ocasião, podem coalescer para formar cistos maiores. Cistos íntegros contêm fluido turvo, semitranslúcido, que produzem uma coloração marrom ou azul (cistos de cúpula azul) ([Fig. 23-7B](#)). Os cistos são recobertos por um epitélio atrófico plano ou por células apócrinas metaplásicas. Estas últimas células, que têm um abundante citoplasma granular, eosinofílico e núcleo arredondado, parecem muito com o epitélio apócrino normal das glândulas sudoríparas ([Fig. 23-7C](#)). Calcificações são comuns e podem ser detectadas pela mamografia ([Fig. 23-7A](#)). “Leite de cálcio” é um termo que os mamografistas usam para descrever as calcificações que revestem o fundo de um cisto arredondado. Os cistos são alarmantes quando são solitários e firmes à palpação. O diagnóstico é confirmado pelo desaparecimento do cisto após a aspiração de seu conteúdo com agulha fina.

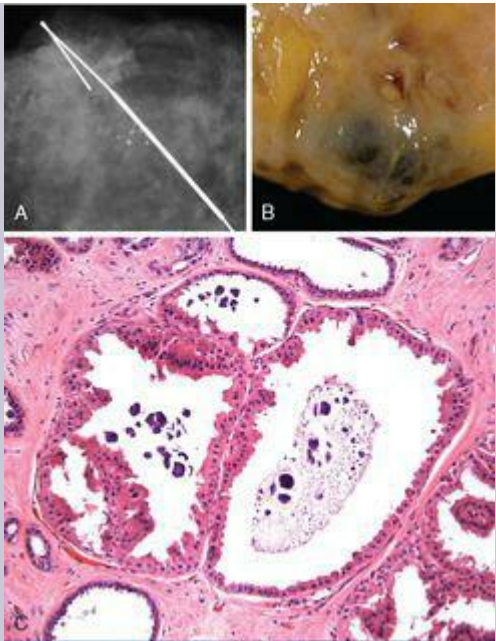


FIGURA 23-7

Cisto apócrino. **A**, Calcificações arredondadas, agrupadas, são vistas em uma radiografia. **B**, Aparência macroscópica de um cisto típico, preenchido por conteúdo fluido escuro, turvo. **C**, Os cistos são revestidos por células apócrinas com núcleo arredondado e abundante citoplasma granular. Note as calcificações luminais, que formam debris secretores.

- **Fibrose.** Os cistos frequentemente rompem, liberando material secretor para o estroma adjacente. A resultante inflamação crônica e fibrose contribuem para um endurecimento palpável da mama.
- **Adenose.** A adenose é definida como um aumento no número de ácinos por lóbulo. Uma adenose fisiológica normal ocorre durante a gestação. Em mulheres não grávidas, a adenose pode ocorrer como uma alteração focal. O ácino está frequentemente aumentado (adenose por ducto-aumentado), mas não está distorcido como visto na adenose esclerosante, descrita mais adiante. Calcificações estão ocasionalmente presentes ao longo dos lumens. Os ácinos são recobertos por células colunares, que podem parecer benignas ou apresentar características atípicas (“atipia epitelial plana”). Estas lesões podem ser o precursor reconhecido mais precoce de neoplasia epitelial.⁸⁹ and [10](#)

Adenomas da Lactação se apresentam como massas palpáveis em mulheres grávidas ou lactantes. Eles são formados por tecido mamário de aspecto normal com adenose fisiológica e alterações lactacionais. Estas lesões provavelmente não são neoplasmas verdadeiros, mas uma resposta focal exagerada às influências hormonais.

DOENÇAS MAMÁRIAS PROLIFERATIVAS SEM ATIPIA

Estas alterações são comumente detectadas como densidades mamográficas, calcificações, ou como achados incidentais em espécimes de biópsias realizadas por outros motivos. Apesar de cada uma poder ser achada isoladamente, tipicamente mais de uma lesão está presente, frequentemente em associação com alterações mamárias não proliferativas.

Estas lesões são caracterizadas por proliferação do epitélio ductal e/ou estroma, sem características citológicas ou arquiteturais sugestivas de carcinoma *in situ*.

Morfologia

Hiperplasia Epitelial. Os ductos e lóbulos mamários normais são revestidos por uma dupla camada de células mioepiteliais e células luminas (Fig. 23-8A). A hiperplasia epitelial é definida pela presença de mais de duas camadas celulares. As células adicionais consistem de ambos os tipos celulares luminas e mioepiteliais, que preenchem e distendem os ductos e lóbulos. Lumens irregulares podem frequentemente ser reconhecidos na periferia das massas celulares (Fig. 23-8B). A hiperplasia epitelial é usualmente um achado incidental.

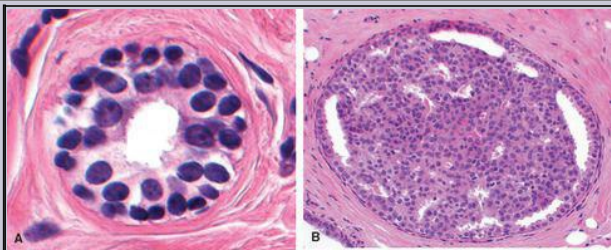


FIGURA 23-8

A, Um ducto normal ou ácino, com uma única camada de células mioepiteliais, basalmente localizada (células com núcleo escuro, compacto, e citoplasma escasso), e uma única camada de células luminas (células com núcleo aberto grande, pequeno nucléolo e citoplasma mais abundante). **B,** Hiperplasia epitelial. O lúmen está preenchido por uma população heterogênea, misturada, de células dos tipos luminal e mioepitelial. Fenestrações de fendas irregulares são proeminentes na periferia.

Adenose Esclerosante. O número de ácinos por ducto terminal está aumentado no mínimo duas vezes o número encontrado em lóbulos não envolvidos. O arranjo lobular normal está mantido. O ácino está comprimido e distorcido nas porções centrais da lesão, mas caracteristicamente dilatado na periferia. Células mioepiteliais são usualmente proeminentes. Nesta ocasião, a fibrose estromal pode comprimir completamente os lumens para criar o aspecto de cordões sólidos ou duplas fileiras de células repousando em um estroma denso, um padrão histológico que algumas vezes mimetiza intimamente o aspecto do carcinoma invasivo (Fig. 23-9). A adenose esclerosante pode chamar a atenção como

uma massa palpável, uma densidade radiológica, ou calcificações.

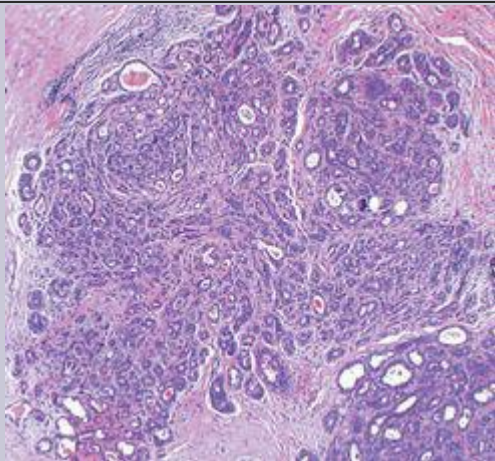


FIGURA 23-9

Adenose esclerosante. A unidade lobular ductal terminal envolvida está aumentada e o ácino está comprimido e distorcido pelo estroma denso. Calcificações estão presentes ao longo de alguns lumens. Diferentemente dos carcinomas, o ácino está organizado em um padrão serpiginoso, e o bordo exterior é bem circunscrito.

Lesão Esclerosante Complexa. Lesões esclerosantes complexas têm componentes de adenose esclerosante, papilomas e hiperplasia epitelial. Um membro deste grupo, a lesão esclerosante radial (“cicatriz radial”), é a única lesão benigna de ocorrência comum que forma massas irregulares e pode intimamente mimetizar carcinoma invasivo mamograficamente, macroscopicamente e histologicamente ([Fig. 23-10](#)). Existe um nicho central de glândulas emaranhadas em um estroma hialinizado com longas projeções radiais

para o estroma. O termo *cicatriz radial* é errôneo, já que essas lesões não estão associadas a trauma anterior ou cirurgias.

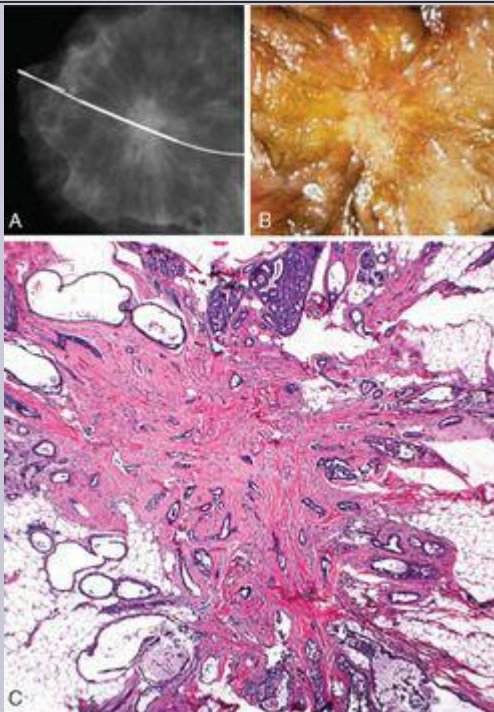


FIGURA 23-10

Lesão esclerosante radial. **A**, A radiografia mostra uma massa central irregular com longas projeções radiodensas. **B**, **Macroscopicamente**, a massa parece sólida e tem bordos irregulares, mas não é endurecida como um carcinoma invasivo. **C**, A massa consiste em um nicho central de pequenos túbulos aprisionados em um estroma fibrótico denso, e numerosas projeções contendo epitélio com vários graus de formações císticas e hiperplasia.

Papilomas. Os papilomas são compostos de múltiplos eixos ramificados fibrovasculares centrais, cada um tendo um eixo de tecido conjuntivo revestido por células luminárias e mioepiteliais (Fig. 23-11). O crescimento ocorre dentro de um ducto dilatado. Hiperplasia epitelial e metaplasia apócrina estão frequentemente presentes. Grandes papilomas ductais são usualmente solitários e situados nos seios lactíferos do mamilo. Pequenos papilomas ductais são comumente múltiplos e localizados profundamente ao longo do sistema ductal.

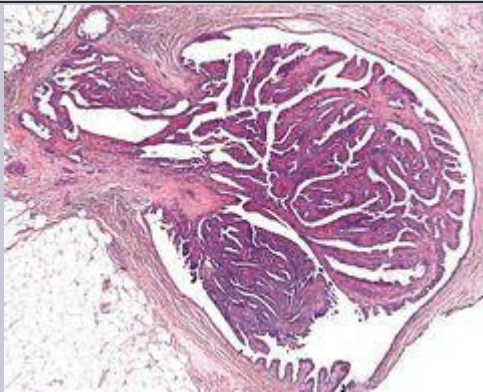


FIGURA 23-11

Papiloma intraductal. Um eixo fibrovascular central estende-se da parede de um ducto. A árvore papilar dentro do lúmen está preenchida por células mioepiteliais e luminárias.

Mais de 80% dos papilomas ductais grandes produzem descarga papilar. Papilomas grandes podem enfartar, possivelmente pela torção do pedículo, resultando em uma descarga sanguinolenta. Descargas não sanguinolentas provavelmente resultam de intermitente bloqueio e liberação das secreções mamárias normais, ou irritação do ducto pelo papiloma. Os papilomas ductais grandes remanescentes e muitos dos papilomas ductais pequenos chamam a atenção

clínica como massas palpáveis, ou como densidades ou calcificações vistas nas mamografias.

DOENÇAS MAMÁRIAS PROLIFERATIVAS COM ATIPIA

As doenças proliferativas com atipia incluem hiperplasia ductal atípica e hiperplasia lobular atípica. A hiperplasia ductal atípica está presente em 5% a 17% do material de biópsias realizadas para calcificações e é menos frequentemente encontrada em material de biópsias para densidades mamográficas ou nódulos palpáveis. Ocasionalmente, a hiperplasia ductal atípica está associada a calcificações radiológicas; mais comumente, ela está adjacente a outra lesão calcificada. A hiperplasia lobular atípica é um achado incidental e é encontrada em menos de 5% dos materiais de biópsias realizadas por qualquer razão.

Morfologia. A hiperplasia atípica é uma proliferação celular que se assemelha ao carcinoma *in situ*, mas tem poucas características suficientemente qualitativas ou quantitativas para o diagnóstico de carcinoma. Diferentemente de outras lesões benignas, as hiperplasias atípicas hospedam algumas das mesmas perdas e ganhos genéticos que estão presentes no carcinoma *in situ*.

A hiperplasia ductal atípica é reconhecida pelas suas semelhanças histológicas com o carcinoma ductal *in situ* (CDIS). Ela consiste em uma proliferação relativamente monomórfica das células regularmente espaçadas, às vezes com espaços cribiformes. É distinguida do CDIS por ser limitada em extensão e preencher apenas parcialmente os ductos ([Fig. 23-12A](#)).

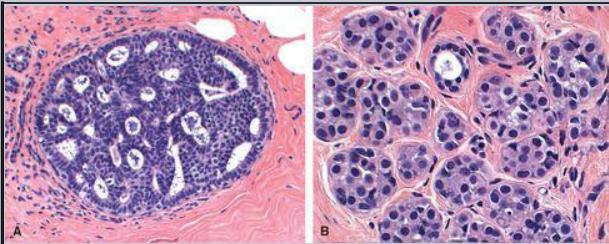


FIGURA 23-12

A, Hiperplasia ductal atípica. Um ducto está preenchido por uma população mista de células, constituída por células orientadamente colunares, na periferia, e mais células arredondadas na porção central. Apesar de alguns espaços serem arredondados e regulares, os espaços periféricos são irregulares e comissurados. Esses aspectos são

altamente atípicos, mas não alcançam um diagnóstico de CDIS. **B**, Hiperplasia lobular atípica. Uma população de células monomórficas pequenas, arredondadas, não coesas, parcialmente preenchem um lóbulo. Alguns lumens intracelulares podem ser vistos. Embora as células sejam morfológicamente idênticas às células do CDIS, a extensão do envolvimento não é suficiente para este diagnóstico.

A hiperplasia lobular atípica é definida como uma proliferação de células idênticas àquelas do carcinoma lobular *in situ* (CLIS, descrito adiante), mas as células não preenchem ou distendem mais de 50% dos ácinos em um lóbulo ([Fig. 23-12B](#)). A hiperplasia lobular atípica pode, também, envolver ductos contíguos através da extensão pagetoniana, na qual as células lobulares atípicas repousam entre a membrana ductal basal e as células ductais epiteliais normais subjacentes.

SIGNIFICADO CLÍNICO DAS ALTERAÇÕES EPITELIAIS BENIGNAS

Múltiplos estudos epidemiológicos têm classificado alterações histológicas benignas na mama e determinado sua associação ao desenvolvimento tardio de câncer invasivo¹¹¹² and ¹³ (Tabela 23-1). Alterações não proliferativas não aumentam o risco de câncer. A doença proliferativa está associada a leve aumento do risco, enquanto a doença proliferativa com atipia oferece um aumento moderado do risco. Ambas as mamas estão sob risco aumentado, se bem que um pouco mais dos carcinomas subsequentes ocorrerem na mesma mama.¹⁴ A diminuição do risco pode ser adquirida pela mastectomia profilática bilateral ou tratamento com antagonistas do estrogênio, como o tamoxifeno.¹⁵ Entretanto, mais de 80% das mulheres com hiperplasia atípica não desenvolverão câncer de mama e muitas escolhem vigilância clínica e radiológica cuidadosas ao invés de intervenção.

TABELA 23-1 Lesões Epiteliais Mamárias e o Risco de Desenvolvimento do Carcinoma Invasivo

Lesão Patológica	Risco Relativo (Risco Absoluto durante a Vida) *
ALTERAÇÕES MAMÁRIAS NÃO PROLIFERATIVAS	
(Alterações fibrocísticas)	
Ectasia Ductal	
Cistos	1,0 (3%)
Alterações apócrinas	
Hiperplasia leve	
Adenose	
Fibroadenoma sem características complexas	
DOENÇA PROLIFERATIVA SEM ATIPIA	
Hiperplasia moderada ou florida	
Adenose esclerosante	1,5 a 2,0 (5% a 7%)
Papiloma	
Lesão esclerosante complexa (cicatriz radial)	

Fibroadenoma com características complexas	
--	--

DOENÇA PROLIFERATIVA COM ATIPIA	
--	--

Hiperplasia ductal atípica (HDA)	4,0 a 5,0 (13% a 17%)
----------------------------------	-----------------------

Hiperplasia lobular atípica (HLA)

CARCINOMA <i>IN SITU</i>	
---------------------------------	--

Carcinoma lobular <i>in situ</i> (CLIS)	8,0 a 10,0 (25% a 30%)
---	------------------------

Carcinoma ductal <i>in situ</i> (CDIS)
--

* Risco relativo é o risco comparado a mulheres sem nenhum fator de risco. Risco durante toda a vida é a percentagem de pacientes previstas para desenvolver carcinoma invasivo, se não tratadas.

Carcinoma da Mama

O carcinoma da mama é a malignidade não da pele mais comum em mulheres. Uma mulher que vive até os 90 anos tem uma chance em oito de desenvolver câncer de mama. Em 2007, em uma estimativa, 178.480 mulheres foram diagnosticadas com câncer invasivo de mama, 62.030 com carcinoma *in situ* e mais de 40.000 mulheres morreram da doença (Dados do Surveillance Epidemiology and End Results [SEER] em <http://seer.cancer.gov/>). Enquanto a curva demográfica da “explosão de bebês” continua a crescer e envelhecer, espera-se que o número de mulheres com câncer de mama aumente cerca de um terço nos próximos 20 anos. É tanto irônico quanto trágico que um neoplasma que tem origem em um órgão exposto, facilmente acessível ao autoexame e diagnóstico clínico, continue a ser um fardo pesado. Somente o câncer de pulmão causa mais mortes por câncer em mulheres que vivem nos Estados Unidos.

Há tempos tem-se enfatizado que o câncer de mama é uma doença heterogênea com largo arranjo de aspectos histológicos. Estudos recentes do perfil genético têm confirmado que existem muitos tipos de cânceres, mas também mostram que muitos carcinomas agrupam-se em vários grupos principais com importantes diferenças biológicas e clínicas. A maioria dos carcinomas tem receptor estrogênico positivo (RE) e é caracterizada por uma assinatura genética dominada pelas dúzias de genes sob o controle do estrogênio. Sobre os tumores RE-negativos, muitos caem em um grupo distinto “basal-símile” que será discutido adiante.

Carcinomas RE-positivos e RE-negativos mostram conflitantes diferenças no que diz respeito às características do paciente, características patológicas, resposta terapêutica e sobrevida. No passado, muitos estudos agruparam todos os cânceres juntos, mas agora é mais sábio reconhecer que o diagnóstico de câncer de mama engloba múltiplas subclasses moleculares da doença, como veremos adiante.

INCIDÊNCIA E EPIDEMIOLOGIA

Após permanecer constante por vários anos (exceto por um aumento transitório em 1974, atribuído ao aumento do temor em torno da recidiva de câncer de mama em Betty Ford e Happy Rockefeller), a incidência de câncer de mama começou a aumentar em mulheres mais idosas (Fig. 23-13). O que parecia ser um dado alarmante foi, em parte, devido à introdução do *screening* mamográfico no início dos anos 80. As taxas do *screening* gradualmente aumentaram, mas recentemente alcançaram um platô de 60% a 80% das mulheres elegíveis. O benefício principal do *screening* é a detecção de pequenos, predominantemente RE-positivos, carcinomas invasivos e carcinomas *in situ*. O CDIS é quase que exclusivamente detectado pela mamografia, promovendo uma explicação para o rápido aumento no seu diagnóstico desde 1980 (Fig. 23-13). Pequenos carcinomas nódulo-negativos (estágio I), que são mais bem detectados pela mamografia, aumentaram em frequência, assim como o número de carcinomas mamários grandes, de estágios avançados (estágios II a IV), diminuiu modestamente (Fig. 23-14). No mesmo período de tempo, a incidência de carcinoma mamário em mulheres jovens, para as quais o *screening* não foi recomendado, não se alterou.

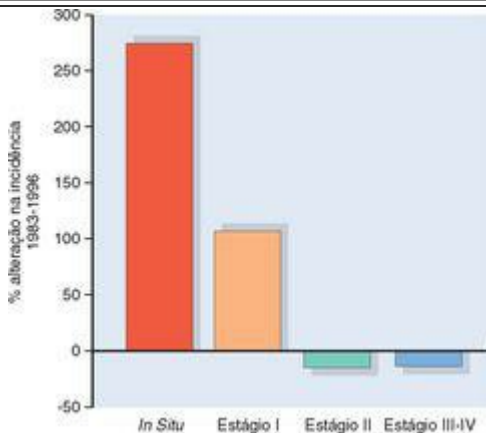


FIGURA 23-14

De 2001 a 2004 diminuiu a incidência de câncer invasivo RE-positivo. As razões para essa tendência são provavelmente multifatoriais. O platô do número de mulheres investigadas deve ser associado a um decréscimo da incidência para os níveis pré-investigatórios. Em adição, em 2002 muitas mulheres pararam de usar terapia de reposição hormonal pós-menopausa após os resultados do estudo “Women’s Health Initiative Trial” mostrarem que esse tratamento tem benefícios limitados. ¹⁶É possível que esse tratamento tenha estimulado o crescimento ou desenvolvimento de cânceres RE-positivos. Durante o mesmo período de tempo, a incidência do câncer de mama em mulheres afro-americanas permaneceu estável e aumentou o número de cânceres RE-negativos, sugerindo que estes cânceres não são afetados pela reposição hormonal. Por fim, podem ter ocorrido mudanças nos fatores de risco modificáveis (p. ex., a frequência e duração da amamentação) ou o uso de agentes quimiopreventivos que podem baixar o risco. Qualquer que seja a razão ou razões, o decréscimo dos cânceres mamários é uma promissora tendência que esperamos que irá continuar.

Durante os anos 80, o número de mulheres que morriam de câncer de mama permaneceu constante, embora aumentasse a incidência de câncer de mama. Desde 1994, as taxas de mortalidade do câncer de mama para todas as mulheres têm declinado lentamente de 30% a 20% (Fig. 23-13). O decréscimo é atribuído à detecção de cânceres clinicamente significativos em um estágio de cura, devido ao *screening*, assim como às melhores e mais efetivas modalidades de tratamento. O número de mulheres que morrem pelos seus cânceres de mama tem decaído de 30% a 20%. Entretanto, o declínio das taxas de mortalidade tem sido menos expressivos para mulheres afro-americanas, mulheres de outros grupos étnicos e mulheres com cânceres RE-negativos. A mortalidade é maior nesses grupos, mesmo sendo a incidência do câncer menor do que nas mulheres brancas.

Fatores de Risco. O fator de risco mais importante é o sexo; somente 1% dos casos de câncer de mama ocorrem em homens. Fatores de risco comuns para mulheres identificadas em estudos epidemiológicos têm sido combinados no “Breast Cancer Risk Assessment Tool” (BCRAT), que agora inclui resultados do estudo “Contraceptive and Reproductive Experiences”, ^{17,18} que proporciona informação mais acurada para mulheres afro-americanas. O modelo pode ser usado para calcular o risco absoluto para uma mulher individualmente desenvolver câncer invasivo durante os próximos 5 anos ou durante toda a vida. O BCRAT incorpora os fatores de risco a seguir.

Idade. A incidência aumenta durante a vida da mulher, com pico na idade de 75-80 anos, depois declinando suavemente. A idade média no diagnóstico é de 61 anos para mulheres brancas, 56 anos para mulheres hispânicas e 46 anos para mulheres afro-americanas. Somente 20% de mulheres brancas não hispânicas são diagnosticadas antes dos 50 anos de idade, em comparação com 35% das mulheres afro-americanas e 31% das mulheres hispânicas. O câncer de mama é muito raro em todos os grupos antes dos 25 anos de idade.

Apesar de os carcinomas serem incomuns em mulheres jovens, quase metade deles são RE-negativos ou receptores 2 do fator de crescimento epidérmico humano (EHR2/neu) positivo, levando em consideração que esses cânceres perfazem menos de um terço dos cânceres em mulheres acima de 40 anos de idade.

Idade da Menarca. Mulheres que atingem a menarca antes dos 11 anos de idade têm um risco 20% maior, comparado ao de mulheres que tiveram a menarca acima dos 14 anos de idade. A menopausa tardia também aumenta o risco.

Idade do Primeiro Parto Vivo. As mulheres que vivenciam a primeira gestação a termo antes dos 20 anos de idade têm metade do risco de mulheres nulíparas ou das mulheres acima dos 35 anos de idade no seu primeiro parto. Supõe-se que a gestação resulte em uma diferenciação terminal das células luminais produtoras de leite, removendo-as do conjunto potencial de precursores cancerígenos.⁴ Esse efeito protetor pode ser obscurecido em mulheres idosas pela estimulação precoce, na gravidez, da proliferação das células que já sofreram alterações pré-neoplásicas. Também é possível que as alterações no estroma que permitem o crescimento e expansão dos lóbulos durante a gestação facilitem a transição entre carcinoma *in situ* e invasivo. Essas alterações relacionadas à gravidez podem ajudar a explicar o aumento transitório no risco de câncer que se segue a uma gravidez, um efeito que é mais pronunciado em mulheres mais velhas.⁵ A idade no primeiro parto não é um forte fator de risco para mulheres afro-americanas.

Parentes em Primeiro Grau com Câncer de Mama. O risco de câncer de mama aumenta com o número de parentes em primeiro grau afetadas (mãe, irmã ou filha), especialmente se o câncer ocorreu em idade jovem. Entretanto, muitas mulheres não têm história familiar. Somente 13% das mulheres com câncer de mama têm uma parenta em primeiro grau afetada, e somente 1% tem duas ou mais. Por outro lado, mais de 87% das mulheres com história familiar não desenvolverão câncer de mama. Muitos riscos familiares são provavelmente devidos à interação de genes de baixo risco susceptíveis e fatores não genéticos. O BRCA1 não foi designado para calcular o risco de mulheres com mutação em um gene de alto risco para câncer de mama, como os *BRCA1* ou *BRCA2* (ver, adiante, a seção “Câncer Hereditário de Mama”).

Hiperplasia Atípica. Uma história anterior de biópsias mamárias, especialmente se revelam hiperplasia atípica, aumentam o risco de carcinoma invasivo. Existe um pequeno aumento do risco, associado a alterações mamárias proliferativas sem atipia ([Tabela 23-1](#)).

Raça/Etnia. Mulheres brancas não hispânicas têm as mais altas taxas de câncer de mama. O risco de desenvolvimento de um carcinoma invasivo nos próximos 20 anos aos 50 anos de idade é de 1 para 15 neste grupo, 1 para 20 em afro-americanas, 1 para 26 em asiáticas/Ilhas Pacífica e 1 para 27 em hispânicas.¹⁹ Entretanto, mulheres com ascendência africana ou hispânica se apresentam em um estágio mais avançado e têm taxas de mortalidade mais elevadas. Fatores sociais, como acesso limitado ao sistema de saúde e baixo uso da mamografia, podem contribuir bastante para essas disparidades, mas as diferenças biológicas também desempenham um importante papel.²⁰ As mulheres afro-americanas e hispânicas tendem a desenvolver cânceres em idade mais jovem, antes da menopausa, que são mais presumivelmente pouco diferenciados e RE negativos. Mutações no *p53* são mais comuns em mulheres afro-americanas, mas menos

comuns em mulheres hispânicas, quando comparadas com mulheres brancas não hispânicas. Suspeita-se que a variação nos genes de risco para câncer de mama através dos grupos étnicos seja responsável, ao menos em parte, por essas diferenças. Um exemplo conhecido é a incidência de mutações *BRCA1* e *BRCA2*, que ocorrem com diferentes frequências em diferentes grupos étnicos. [21](#)

Fatores de risco adicionais (listados a seguir) são reconhecidos, mas não foram incorporados ao modelo BRCAT devido à sua raridade ou incerteza em quantificar a magnitude do risco.

Exposição Estrogênica. A terapia de reposição hormonal pós-menopausa aumenta o risco de câncer de mama em 1,2- a 1,7-vez, e adicionando-se progesterona aumenta o risco adiante. Muitos cânceres excedentes são carcinomas RE-positivos, incluindo carcinomas lobulares invasivos, que tendem a ser de tamanho pequeno quando detectados. Como resultado, qualquer efeito na taxa de mortalidade é esperadamente pequeno. Após a publicação do Women's Health Initiative Trial, em 2002, o número de mulheres pós-menopausadas recebendo terapia de reposição hormonal caiu aproximadamente de 17% a 7%, uma mudança que foi seguida por uma queda substancial nos cânceres de mama invasivos RE-positivos em 2003 e 2004 ([Fig. 23-13](#)). [16](#)

Os contraceptivos orais não foram convincentemente demonstrados em afetar o risco de câncer de mama, mas diminuem o risco de carcinomas endometriais e ovarianos. Reduzindo o estrogênio endógeno pela ooforectomia, o risco de desenvolvimento de câncer de mama diminui em até 75%. Fármacos que bloqueiam os efeitos estrogênicos (p. ex., tamoxifeno) ou a formação do estrogênio (p. ex., aromatases inibidoras) também diminuem o risco de câncer de mama RE-positivo.

Densidade Mamária. A alta radiodensidade mamária é um forte fator de risco para o desenvolvimento de câncer. A alta densidade está correlacionada com idade jovem e exposição hormonal, e acumula-se em famílias. Altas densidades mamárias podem estar relacionadas com menor involução completa dos lóbulos no final de cada ciclo menstrual, que, em retorno, pode aumentar o número de células potencialmente suscetíveis à transformação neoplásica.

Mamas densas também fazem a detecção de câncer mais difícil pela mamografia. Outras modalidades, como a RNM, podem ser úteis nessas mulheres.

Exposição à Radiação. A radiação torácica, se devida à terapia de câncer, exposição a bomba atômica ou acidentes nucleares, resulta em taxas mais altas de câncer de mama. O risco é maior com a exposição em idade jovem e altas doses de radiação. Por exemplo, mulheres nos seus 10 anos e antes dos 20 anos, que receberam radiação torácica para linfoma de Hodgkin, têm 20% a 30% de risco de desenvolvimento de câncer de mama durante 10 a 30 anos. O reconhecimento dessa complicação iatrogênica tem levado ao uso mais criterioso da radioterapia em adolescentes e mulheres jovens que estão em tratamento de câncer. Os riscos da exposição à radiação são substancialmente menores em mulheres acima de 25 anos de idade. O *screening* mamográfico corrente usa menores doses de radiação e parece não afetar o risco de câncer de mama.

Carcinoma da Mama Contralateral ou de Endométrio. Aproximadamente 1% das mulheres com

câncer de mama desenvolve por ano, um segundo carcinoma contralateral de mama. O risco é maior em mulheres com mutações germinativas em genes de alto risco para câncer de mama, com o *BRCA1* e *BRCA2*, que frequentemente desenvolvem múltiplos cânceres. Carcinomas mamários e endometriais têm vários fatores de risco em comum, dos quais o mais importante é a exposição prolongada à estimulação estrogênica.

Influência Geográfica. As taxas de incidência de câncer de mama nos Estados Unidos e na Europa são quatro a sete vezes maiores que as de outros países. Infelizmente, as taxas estão crescendo mundialmente e em 2020 estima-se que 70% dos casos ocorrerão em países em desenvolvimento.

O risco de câncer de mama aumenta em imigrantes nos Estados Unidos a cada geração. Os fatores responsáveis por esse aumento são de considerável interesse porque possivelmente incluem fatores de risco modificados. História reprodutiva (número e tempo de gestações), amamentação, dieta, obesidade, atividade física e fatores ambientais, provavelmente todos, desempenham um papel.

Dieta. Grandes estudos têm falhado em achar fortes correlações entre o risco de câncer de mama e a ingestão dietética de algum tipo específico de comida. Viciados em café ficarão satisfeitos em saber que o consumo de cafeína pode diminuir o risco de câncer de mama. Por outro lado, o consumo moderado ou pesado de álcool aumenta o risco. Altos níveis de estrogênio e baixos níveis de folato podem ser a base dessa associação.

Obesidade. Existe um risco diminuído em mulheres obesas abaixo dos 40 anos, como resultado da associação a ciclos anovulatórios e baixos níveis de progesterona na fase tardia do ciclo. Em contraste, o risco aumenta para mulheres obesas pós-menopausadas, o que é atribuído à síntese de estrogênio nos depósitos de gordura.

Exercícios. Existe provavelmente um pequeno efeito protetor para mulheres fisicamente ativas. A diminuição do risco é maior em mulheres na pré-menopausa, mulheres que não são obesas e mulheres que tiveram gestações a termo.

Amamentação. Quanto mais tempo a mulher amamentar, maior a redução do risco. A lactação suprime a ovulação e pode desencadear a diferenciação das células luminais.⁴ A baixa incidência de câncer de mama em países em desenvolvimento pode ser amplamente explicada pela maior frequência e duração da amamentação das crianças.²⁷

Toxinas Ambientais. Existe a preocupação de que os contaminantes ambientais, como os pesticidas organoclorados, tenham efeitos estrogênicos em humanos. Possíveis ligações com risco de câncer de mama estão sendo investigadas intensivamente, mas associações definitivas ainda precisam ser feitas.

Tabaco. O fumo não está claramente associado ao câncer de mama, mas está associado ao desenvolvimento de mastite periductal (abscesso subareolar; discutido anteriormente). O câncer de mama foi a principal causa de morte por câncer em mulheres até o início de 1990, quando a morte por câncer de pulmão tomou a frente. Atualmente, duas vezes mais mulheres morrem de câncer de pulmão – certamente uma boa razão para evitar o uso do tabaco.

ETIOLOGIA E PATOGENIA

Os principais fatores de risco para o desenvolvimento do câncer de mama são hormonais e genéticos. Carcinomas mamários podem, portanto, ser divididos em casos esporádicos, provavelmente relacionados à exposição hormonal, e casos hereditários, associados a mutações germinativas. Os carcinomas hereditários têm recebido análise minuciosa na esperança de que se possa identificar as mutações genéticas específicas e que estas alterações também irão iluminar as causas de cânceres mamários não familiares. Estudos recentes têm sustentado essas esperanças. Começaremos nossa discussão com o câncer mamário hereditário e seguiremos com o câncer de mama esporádico.

Câncer de Mama Hereditário

A herança de um gene ou genes susceptíveis é a causa primária de aproximadamente 12% dos cânceres de mama. [23,24](#) A probabilidade de uma etiologia hereditária aumenta com múltiplas parentas de primeiro grau afetadas, quando as mulheres são afetadas antes da menopausa e/ou têm múltiplos cânceres, ou existem membros familiares com outros cânceres específicos (discutido a seguir).

Em algumas famílias, o risco aumentado é o resultado de uma única mutação em um gene de câncer mamário altamente penetrante ([Tabela 23-2](#)). Mutações em *BRCA1* e *BRCA2* são responsáveis pela maioria dos cânceres atribuídos a mutações únicas e cerca de 3% de todos os cânceres de mama. A penetrância (percentagem de portadoras que desenvolvem câncer de mama) varia de 30% a 90%, dependendo da mutação específica presente. Mutações no *BRCA1* também aumentam acentuadamente o risco de desenvolvimento de carcinoma ovariano, que ocorre em cerca de 20% a 40% das portadoras. O *BRCA2* confere um menor risco de carcinoma ovariano (10% a 20%), mas está associado mais frequentemente ao câncer de mama masculino. Portadores *BRCA1* e *BRCA2* estão também em alto risco para outros cânceres epiteliais, como os carcinomas prostático e pancreático.

TABELA 23-2 Mutações „Gene Único” Mais Comuns Associadas a Suscetibilidade Hereditária p de Mama

Gene (Localização) Síndrome (Incidência) *	% de Cânceres Hereditários „Gene Unico” [†]	Risco de Câncer de Mama aos 70 Anos de Idade [‡]	Alterações em Cânceres Mamários Esporádicos	Outros Cânceres Associados	Funções	C
--	--	---	--	----------------------------------	---------	---

<p><i>BRCA1</i> (17q21) Câncer mamário e ovariano familiar (1 em 860)</p>	<p>52% (~2% de todos os cânceres mamários)</p>	<p>40% a 90%</p>	<p>Mutações raras; inativos em 50% de alguns subtipos (p.ex., medular e metaplásico) pela metilação</p>	<p>Ovariano, câncer de mama masculino (mas abaixo do BRCA2), próstata, pâncreas, tubauterina</p>	<p>Tumor supressor, regulação transcricional, restauração da quebra do duplo entrelaçamento do DNA</p>	<p>Ca m sã co po dil e t ne (b sír tém P:</p>
<p><i>BRCA2</i> (13q12-13) Câncer mamário e ovariano familiar (1 em 740)</p>	<p>32% (~1% de todos os cânceres mamários)</p>	<p>30% a 90%</p>	<p>Raras mutações e perdas da expressão</p>	<p>Ovariano, câncer de mama masculino, próstata, pâncreas, estômago, melanoma, câncer da vesícula biliar, ducto biliar, faringe</p>	<p>Tumor supressor, regulação transcricional, restauração da quebra do duplo entrelaçamento do DNA</p>	<p>M ge bi ca ra de Fa (C</p>
<p><i>p53</i> (17p13.1) Li-Fraumeni (1 em 5.000)</p>	<p>3% (<1% de todos os cânceres mamários)</p>	<p>> 90%</p>	<p>Mutações em 20%, perda de heterozigidade hormonal (LOH) em 30% a 42%; mais frequente nos cânceres triplo negativos</p>	<p>Sarcoma, leucemia, tumores cerebrais, carcinoma adrenocortical, outros</p>	<p>Tumor supressor com funções críticas no controle celular cíclico, replicação do DNA, restauração do DNA e apoptose</p>	<p>p5 m co câ m es</p>
<p><i>CHEK2</i> (22q12.1) Variante Li-</p>	<p>5% (~1% de todos os</p>	<p>10% a</p>	<p>Mutações raras (< 5%), perdas da expressão proteica em no</p>	<p>Próstata, tireoide, rim,</p>	<p>Controle quinase do ciclo celular, reconhecimento e reparação do</p>	<p>Pe au ris câ</p>

Fraumeni (1 em 100)	cânceres mamários	20%	minimo um terço por mecanismo(s) desconhecido(s)	colon	dano do DNA, ativação do BRCA1 e p53 pela fosforilação	m ap ex ra
---------------------	-------------------	-----	--	-------	--	---------------------

* Frequência de heterozigotos na população do U.S; a incidência de mutações genéticas é maior em algumas populações étnicas (*i.e.*, mutações BRCA1 e BRCA2 ocorrem com maior frequência em Arkenasis)

† Definido como câncer de mama familiar, mostrando um padrão de herança consistente com maior de um gene único.

‡ O risco varia com mutações específicas é provavelmente modificado por outros genes.

BRCA1 e *BRCA2* são ambos grandes genes, com tamanho maior que 80 kilobases. Centenas de diferentes mutações distribuídas pelas regiões codificadas têm sido descritas para cada um. A frequência das mutações que aumentam o risco de câncer de mama é de somente 0,1% a 0,2% na população geral, e polimorfismos insignificantes são comuns. Como resultado, o teste genético é difícil e geralmente restrito a indivíduos com uma forte história familiar ou aqueles pertencentes a certos grupos étnicos. Por exemplo, 2% a 3% de pessoas com descendência judia asquenaze carregam uma de três mutações específicas, duas no *BRCA1* e uma no *BRCA2*. A identificação dos portadores é importante, já que o aumento da sobrevivência, a mastectomia profilática e a ooforectomia podem reduzir a morbidade e mortalidade associadas ao câncer.

Cânceres mamários *BRCA1* associados são comumente pouco diferenciados, têm “alterações medulares” (padrão de crescimento sincicial com margens impelidas e resposta linfocítica), e não expressam receptores hormonais ou superexpressam HER2/neu (o chamado fenótipo “triplo negativo”). Sua assinatura genética característica é muito similar à dos cânceres mamários basal-simile, um distinto subtipo molecular que será discutido adiante. Os cânceres *BRCA1* estão também frequentemente associados à perda do cromossoma X inativo e à reduplicação do X ativo, resultando na ausência do corpúsculo de Barr. ²⁵ Os carcinomas mamários *BRCA2* associados também tendem a ser relativamente pouco diferenciados, mas são mais frequentemente RE positivos que os cânceres *BRCA1*.

Outros conhecidos genes suscetíveis são muito menos comumente implicados; juntos, este grupo é responsável por menos de 10% dos carcinomas mamários hereditários ([Tabela 23-2](#)). A síndrome Li-Fraumeni (devida a mutações germinativas no *p53*) e as síndromes Li-Fraumeni variantes (devidas a mutações germinativas no *CHEK2*), juntas, são responsáveis por cerca de 8% dos cânceres de mama causados por genes únicos. Três outros genes supressores tumorais, *PTEN* (síndrome Cowden), *LKB1/STK11* (síndrome Peutz-Jeghers) e *ATM* (ataxia teleangiectasia), são mutantes em menos de 1% de todos os cânceres mamários e serão descritos em outra parte.

Os conhecidos genes de alto risco para câncer mamário são responsáveis por cerca de um quarto

dos cânceres mamários familiares. A busca por um gene “*BRCA3*” tem sido malsucedida e outros genes de alta penetrância podem não existir. Como resultado, parece que os cânceres familiares remanescentes são causados por múltiplos genes com fracos efeitos. Assim como em outras doenças multigênicas, estudos de associações extensas de genomas (EAG) começaram e têm identificado um número de genes candidatos associados ao risco, incluindo o fator de crescimento fibroblástico receptor-2 (FCFR2).²⁴ Esses estudos terão que levar em conta as variações genéticas em torno dos diferentes grupos étnicos, que (assim como vimos) se correlacionam com a totalidade dos riscos para câncer de mama e com a suscetibilidade para subtipos moleculares particulares.

A maioria dos genes suscetíveis para câncer de mama são tumores supressores que têm um papel normal na reparação do DNA, controle cíclico das células e regulação da apoptose em muitos tecidos (Cap. 7). Exceto pelo *p53*, mutações em genes que implicam em um câncer de mama hereditário são incomuns em cânceres de mama esporádicos. Entretanto, a expressão diminuída do *BRCA1* e *CHEK2* é comum em cânceres esporádicos, particularmente aqueles que são “triplo-negativos” ou pouco diferenciados, e cânceres basal-símile, que compreendem um amplo subgrupo do grupo tripló-negativo, têm um perfil de expressão genética que leva à notável semelhança com cânceres hereditários originados dos portadores *BRCA1*. Com base nessas observações, suspeita-se que os caminhos pelos quais esses genes participam em cânceres esporádicos são frequentemente desorganizados, através de mecanismos atualmente desconhecidos.

Câncer de Mama Esporádico

Os maiores fatores de risco para câncer de mama esporádico estão relacionados à exposição hormonal: sexo, idade da menarca e menopausa, história reprodutiva, amamentação e estrogênios exógenos. Em sua maioria, os cânceres esporádicos ocorre em mulheres pós-menopausadas e são RE-positivos.

A exposição hormonal aumenta o número de células alvo em potencial, pela estimulação do crescimento mamário durante a puberdade, ciclos menstruais e gravidez. A exposição também guia ciclos de proliferação que colocam células em risco para dano do DNA. Uma vez que células pré-malignas ou malignas estejam presentes, os hormônios podem estimular seu crescimento, assim como o crescimento de células epiteliais e estromais normais que podem ajudar e favorecer o desenvolvimento do tumor.

O estrogênio pode, também, desempenhar um papel mais direto na carcinogênese. Os metabólitos do estrogênio podem causar mutações ou gerar radicais livres causadores de dano no DNA em células e em sistemas de modelos animais.²⁶ Também foi proposto que variantes dos genes envolvidos na síntese e metabolismo estrogênicos podem aumentar o risco de câncer de mama. Essas variantes podem ser análogas aos alelos citocromo P-450 que alteram o metabolismo do tamoxifeno em algumas mulheres.²⁷

Discussão da Carcinogênese e Progressão Tumoral

As diversas características histológicas dos carcinomas e supostas lesões precursoras são as

manifestações exteriores das complexas mudanças genéticas e epigenéticas que guiam a carcinogênese. Um modelo de carcinogênese postula que uma célula normal deve adquirir várias novas capacidades para se tornar maligna (Cap. 7).^{28,29} Cada uma pode ser adquirida por uma mudança na atividade de um dentre muitos genes que regulam atividades celulares comuns.

Populações de células que abrigam algumas, mas não todas, as mudanças genéticas e epigenéticas necessárias para a carcinogênese dão surgimento às lesões mamárias morfológicamente reconhecidas (discutido anteriormente) que estão associadas a um risco aumentado de progressão do câncer. Muito cedo essas alterações são mudanças proliferativas, as quais podem provir da perda dos sinais de inibição do crescimento, aumentos aberrantes nos sinais pró-crescimento, ou decréscimo da apoptose. Por exemplo, muitas lesões iniciais (como hiperplasia ductal atípica e hiperplasia lobular atípica) mostram aumento da expressão dos receptores hormonais e regulação anormal da proliferação.^{10,30} A perda da heterozigosidade hormonal (LOH) é raramente detectada em uma alteração proliferativa típica, mas torna-se mais frequente em hiperplasias atípicas e está quase universalmente presente no carcinoma *in situ*. Profunda instabilidade do DNA na forma de aneuploidia, que se manifesta morfológicamente por aumento nuclear, irregularidade e hiper cromia, é observada somente em altos graus de CDIS e em alguns carcinomas invasivos. Em algum ponto durante a progressão do tumor, o clone maligno também se torna imortal e adquire a habilidade de guiar a neoangiogênese. As características morfológicas e biológicas dos carcinomas são usualmente estabilizadas no estágio *in situ*, já que a maioria dos casos de lesões *in situ* lembram de perto os carcinomas invasivos acompanhados.

A célula de origem dos cânceres mamários é de interesse, já que tem importantes implicações para a etiologia e o tratamento. A “hipótese da célula-tronco cancerígena” propõe que as alterações malignas ocorrem em uma população troncular celular que tem propriedades particulares, distinguindo-as das células mais diferenciadas.^{31,32} Embora a maioria das células tumorais não consista em células tronculares progênicas, somente as células tronculares malignas irão contribuir para a progressão do tumor ou recorrência. O tratamento eficaz precisará atingir somente esta população, o que hoje em dia tem sido difícil de definir.

O tipo celular mais comum de origem da maioria dos carcinomas é a célula luminal RE-expressiva, já que em sua maioria dos cânceres são RE-positivos e lesões precursoras, como as hiperplasias atípicas, são mais similares a este tipo de célula (Fig. 23-15). Carcinomas RE-negativos podem nascer de células mioepiteliais RE-negativas.^{33,34} Isso explicaria por que muitas proteínas achadas nas células mioepiteliais são as compartilhadas pelos cânceres “triplo-negativo” ou basal-símile. Uma possibilidade alternativa é uma origem de precursores RE-positivos que perdem a expressão RE.^{10,35} A lesão precursora de tumores RE-negativos é desconhecida (Fig. 23-15).

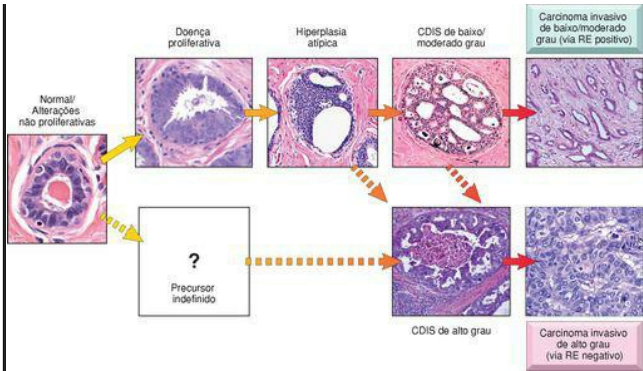


FIGURA 23-15

Sequências propostas precursoras do carcinoma no câncer de mama. Alterações morfológicas estão dispostas da esquerda para a direita, de acordo com o risco para subsequente carcinoma invasivo.

O passo final da carcinogênese, a transição de carcinoma *in situ* para carcinoma invasivo, é o mais importante e infelizmente o último entendimento. Marcadores genéticos específicos para carcinomas invasivos têm sido difíceis de identificar. É importante lembrar que a estrutura e função da mama normal dependem de um complexo interligado entre células luminiais, mioepiteliais e estromais. Os mesmos eventos moleculares que permitem a formação normal de novos pontos de ramificação ductais e lóbulos, durante a puberdade e gravidez – violação da membrana basal, proliferação aumentada, escape da inibição do crescimento, angiogênese e invasão do estroma – podem ser recapitulados durante a carcinogênese.² A remodelação da mama, que envolve reações tissulares inflamatórias e do tipo “cura de ferimentos”, podem explicar o aumento transitório dos cânceres mamários durante e logo após a gravidez, já que estas alterações podem facilitar a transição de carcinoma *in situ* para carcinoma invasivo.
[5.36.37](#)

O que se pode subentender dessa discussão é que existem muitos caminhos que podem levar ao desenvolvimento do câncer de mama. O câncer de mama não é uma única doença, mas muitas, cada uma com suas características clínicas próprias e adequada prevenção e estratégias de

tratamento. Este reconhecimento tem levado à introdução de sistemas de classificação molecular, que serão discutidos a seguir.

CLASSIFICAÇÃO DO CARCINOMA MAMÁRIO

Mais de 95% das malignidades mamárias são adenocarcinomas, que são divididos em carcinomas *in situ* e carcinomas invasivos. O carcinoma *in situ* se refere a uma proliferação neoplásica que está limitada aos ductos e lóbulos pela membrana basal. O carcinoma invasivo (sinónimo de carcinoma “infiltrante”) penetrou da membrana basal para o estroma. Aqui as células têm potencial para invadir a vasculatura e, conseqüentemente, atingir linfonodos regionais e sítios distantes.

Apesar da evidência de que todos os carcinomas mamários se originam de células da unidade terminal ductal lobular³⁸, persiste o uso dos termos *lobular* e *ductal* para descrever ambos os carcinomas, *in situ* e invasivos. O carcinoma *in situ* foi originalmente classificado como ductal ou lobular, com base na semelhança dos espaços envolvidos com os ductos ou lóbulos normais. Entretanto, hoje se reconhece que padrões variados de crescimento *in situ* não estão relacionados ao sítio ou origem da célula, mas refletem melhor as diferenças na biologia celular tumoral, assim como se as células tumorais expressam ou não a proteína de adesão celular E-caderina. Por convenção atual, o termo “lobular” se refere aos carcinomas de um tipo específico, e “ductal” é mais genericamente usado para adenocarcinomas que não têm outra designação.

Carcinoma *in Situ*

Carcinoma Ductal *In Situ* (Cdis; Carcinoma Intraductal)

Com o advento do *screening* mamográfico, o diagnóstico do CDIS rapidamente aumentou de menos de 5% de todos os carcinomas para 15% a 30% dos carcinomas em populações bem investigadas (Fig. 23-13).³⁹ Dentre os cânceres detectados mamograficamente, quase a metade são CDIS. Muitos são detectados como resultado das calcificações; menos comumente, a fibrose periductal que circunda o CDIS forma uma densidade mamográfica ou uma massa palpável vaga. Raramente, o CDIS (frequentemente do tipo micropapilífero) produz descarga papilar ou é detectado como um achado incidental em biópsias para outras lesões.

O CDIS consiste em uma população clonal maligna de células limitadas aos ductos e lóbulos pela membrana basal. As células mioepiteliais estão preservadas, apesar de poderem estar em menor número. O CDIS pode se espalhar pelos ductos e lóbulos e produzir lesões extensas envolvendo um setor inteiro da mama. Quando o CDIS envolve lóbulos, os ácinos estão usualmente distorcidos e abertos, e adquirem o aspecto de pequenos ductos.

Morfologia. Histologicamente, o CDIS tem sido dividido em cinco subtipos arquiteturais: comedocarcinoma, sólido, cribriforme, papilífero e micropapilífero. Alguns casos de CDIS têm um padrão de crescimento único, mas a maioria mostra uma mistura de padrões.

Comedocarcinoma é caracterizado pela presença de massas sólidas de células pleomórficas com núcleo hipercromático de “alto grau” e áreas de necrose central (Fig. 23-16C). As membranas das células necróticas comumente calcificam e são detectadas na mamografia como microcalcificações agrupadas ou lineares e ramificadas (Fig. 23-16A). Fibrose

periductal concêntrica e inflamação crônica são comuns, e lesões extensas são algumas vezes palpáveis como uma área de vaga nodularidade ([Fig. 23-16B](#)).

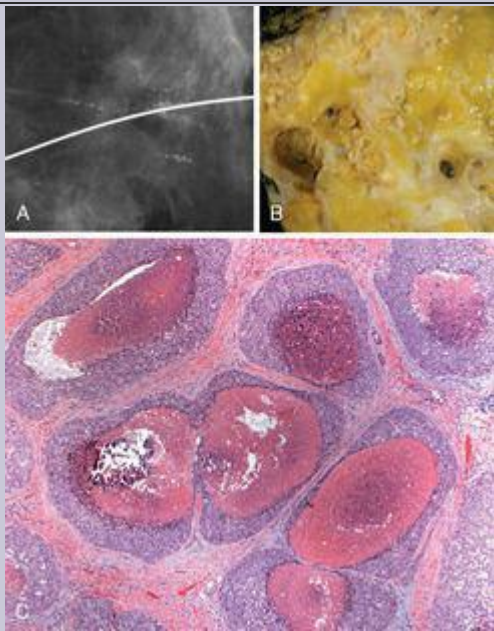


FIGURA 23-16

Carcinoma ductal *in situ* (CDIS) do tipo comedo. **A**, A radiografia revela calcificações lineares e ramificadas dentro do sistema ductal. **B**, São vistos ductos preenchidos por áreas puntiformes de necrose (“comedões” símile) e circundados por fibrose periductal.

C, CDIS com grandes zonas centrais de necrose e calcificações preenchendo vários ductos adjacentes.

CDIS não comedo consiste em uma população monomórfica de células com graus nucleares variando de baixo a alto. Muitas variantes morfológicas podem ser vistas. No CDIS cribriforme, os espaços intraepiteliais são uniformemente distribuídos e regulares na forma (como um cortador de biscoito) (Fig. 23-17A). O CDIS sólido preenche completamente os espaços envolvidos (Fig. 23-17B). O CDIS papilífero cresce nos espaços ao longo dos eixos fibrovasculares que tipicamente carecem do revestimento celular mioepitelial normal (Fig. 23-18A). O CDIS micropapilífero é reconhecido pelas protrusões bulbares sem eixos fibrovasculares, frequentemente arranjadas em complexos padrões intraductais (Fig. 23-18B). As calcificações podem estar associadas a necrose central, porém mais comumente se formam em secreções intraluminais.

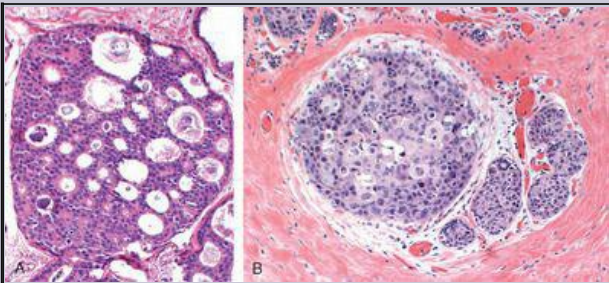


FIGURA 23-17

CDIS não comedo. **A**, CDIS cribriforme composto de células que formam espaços arredondados, regulares (“cortador de biscoito”). Os lumens estão preenchidos por material secretório calcificado. **B**, Este CDIS sólido quase preencheu completamente e distorceu este lóculo, restando poucas células luminiais normais remanescentes visíveis. Este tipo de CDIS não está usualmente associado a calcificações e pode estar clinicamente oculto.

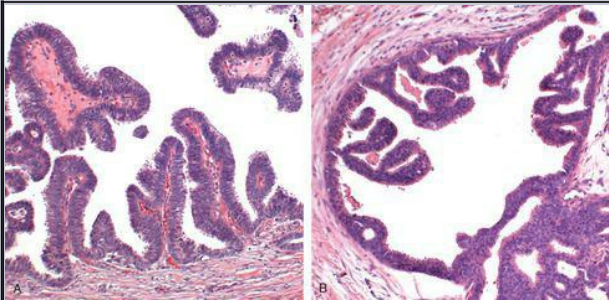


FIGURA 23-18

CDIS não comedo. **A**, CDIS papilífero. Eixos fibrovasculares delicados se estendem num ducto e estão preenchidos por uma população monomórfica de altas células colunares. Células mioepiteliais estão ausentes. **B**, CDIS micropapilífero. As papilas estão conectadas à parede do ducto por uma base estreita e frequentemente têm grande crescimento bulboso ou complexo. As papilas são sólidas e pobres em núcleos fibrovasculares.

Doença de Paget do mamilo é uma rara manifestação de câncer de mama (1% a 4% dos casos) e se apresenta como uma erupção eritematosa unilateral com uma crosta escamosa. Prurido é comum, e a lesão pode ser confundida com eczema. Células malignas (células de Paget) se estendem do CDIS dentro do sistema ductal, via seios galactíferos, para a pele do mamilo, sem atravessar a membrana basal ([Fig. 23-19](#)). As células tumorais rompem o epitélio de barreira normal, permitindo que o fluido extracelular se infiltre na superfície do mamilo. As células de Paget são prontamente detectadas pela biópsia do mamilo ou preparados citológicos do exsudato.

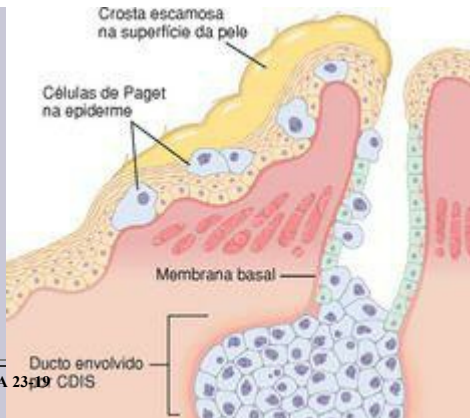


FIGURA 23-19 CDIS

Doença de Paget do mamilo. O CDIS que surge dentro do sistema ductal da mama pode estender-se até os ductos lactíferos e até a pele do mamilo sem ultrapassar a membrana basal. As células malignas rompem a normalmente densa barreira de epitélio escamoso, permitindo que fluido extracelular extravase e forme uma crosta escamosa exsudante.

Uma massa palpável está presente em 50% a 60% das mulheres com doença de Paget e quase todas essas mulheres têm um carcinoma invasivo subjacente. Em contraste, a maioria das mulheres sem massa palpável tem somente CDIS. O carcinoma é, com frequência, pobremente diferenciado, RE-negativo, e superexpressa HER2/neu.

O prognóstico da doença de Paget depende das características do carcinoma subjacente e não é afetado pela presença ou ausência de CDIS envolvendo a pele quando ajustado com outros fatores prognósticos.

CDIS com microinvasão é diagnosticado quando existe uma área de invasão pela membrana basal para o estroma, medindo não mais que 0,1 cm. A microinvasão é mais comumente vista em associação com comedocarcinoma. Se apenas um ou poucos focos de microinvasão estão presentes, o prognóstico é muito similar ao do CDIS.

mulheres eram tratadas com mastectomia e a prática corrente de excisão cirúrgica, usualmente seguida de irradiação, é largamente curativa. Se não tratadas, as mulheres com um CDIS pequeno, de baixo grau, desenvolvem câncer invasivo na proporção de 1% ao ano. ⁴⁰ Em sua maioria, esses cânceres estão no mesmo quadrante e têm um grau similar e padrão de expressão de RE e HER2/neu, como no CDIS. Presume-se que as mulheres com alto grau ou extensos CDIS progredam para carcinoma invasivo em maiores taxas. Características biológicas específicas que predizem recorrência ou progressão para invasão estão sendo buscadas, assim como tratamento alvo para essas pacientes. ³⁵

A mastectomia para CDIS é curativa em cerca de 95% das pacientes. Raras recorrências e/ou mortes são usualmente devidas ao CDIS residual nos ductos, em tecido adiposo subcutâneo que não foi removido durante a cirurgia, ou foco oculto de invasão que não foi detectado durante o diagnóstico.

A conservação da mama é apropriada para muitas mulheres com CDIS, mas resulta em um leve aumento do risco de recorrência. Os principais fatores de risco para recorrência são (1) grau, (2) tamanho e (3) margens. Entretanto, se amplas margens (*i.e.*, no mínimo 1 cm) podem ser obtidas, a taxa de recorrência é muito baixa. A completa excisão do CDIS representa um desafio, pois sua extensão só pode ser realmente prevista pela avaliação patológica. A radioterapia pós-operatória e o tamoxifeno também reduzem o risco de recorrência. O benefício do tamoxifeno pode estar restrito a mulheres com CDIS RE-positivo. ⁴¹ Se o CDIS é tratado adequadamente, o risco de recorrência para subsequente carcinoma na mesma mama é apenas levemente maior que o risco na mama contralateral. ⁴² Qualquer que seja o tratamento, as mortes por câncer de mama são muito incomuns, ocorrendo em menos de 2% das mulheres com CDIS.

Carcinoma Lobular in Situ (CLIS)

O CLIS é sempre um achado incidental de biópsia, já que não está associado a calcificações ou reações estromais que produzem densidades mamográficas. Como resultado, sua incidência (1% a 6% de todos os carcinomas) não tem sido afetada pela introdução do *screening* mamográfico. Quando ambas as mamas são biopsiadas, o CLIS é bilateral em 20% a 40% dos casos, em comparação com 10% a 20% dos casos de CDIS. O CLIS é mais comum em mulheres jovens, com 80% a 90% dos casos ocorrendo antes da menopausa.

As células do CLIS e do carcinoma lobular invasivo são idênticas no aspecto e dividem anormalidades genéticas, como aquelas que levam à perda de expressão da E-caderina, uma proteína de adesão celular transmembrana que contribui para a coesão normal das células epiteliais mamárias.

Morfologia. Hiperplasia lobular atípica, CLIS e carcinoma lobular invasivo, todos consistem em células discoesas com núcleo oval ou arredondado e nucléolo pequeno ([Fig. 23-20A](#)). As células são desprovidas da proteína de adesão celular E-caderina, resultando em células aparentemente arredondadas, sem aderência em células adjacentes ([Fig. 23-20B](#)). Células mucino-positivas em anel de sinete estão comumente presentes. O CLIS raramente distorce a arquitetura subjacente, e o ácino envolvido permanece reconhecido como lóbulo. O CLIS

quase sempre expressa RE e RP* A superexpressão do HER2/neu não é observada.

*(Nota da Tradução: RP = receptor de progesterona).

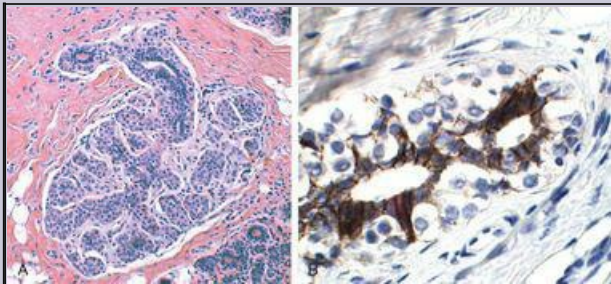


FIGURA 23-20

Carcinoma lobular *in situ*. **A**, Uma população monomórfica de células pequenas, arredondadas, com perda da coesão, preenche e expande o ácino de um lóbulo. A arquitetura lobular subjacente ainda pode ser reconhecida. As células se estendem para o lóbulo adjacente pela extensão pagetoide. **B**, Um estudo pela imunoperoxidase mostra células luminiais normais E-caderina-positivas que foram solapadas por células CLIS E-caderina-negativas, que se propagam através da membrana basal.

Mulheres com CLIS desenvolvem carcinoma invasivo com uma frequência similar à das mulheres com CDIS não tratado. Em pacientes sob observação por mais de 20 anos, um carcinoma invasivo desenvolve-se em 25% a 35%, ou cerca de 1% ao ano. Apesar de ambas as mamas estarem sob risco aumentado, o risco é levemente maior na mama ipsilateral.⁴²⁴³ and ⁴⁴ Carcinomas invasivos que se desenvolvem em mulheres após um diagnóstico de CLIS tendem três vezes mais a serem do tipo lobular, mas a maioria não mostra morfologia lobular específica. O tratamento de escolha inclui mastectomia profilática bilateral, tamoxifeno e, mais tipicamente, *follow-up* clínico rigoroso e *screening* mamográfico.

Raros casos de carcinoma *in situ* desprovidos de E-caderina têm núcleo de alto grau e/ou necrose central. As células podem ser RE-negativas, e algumas superexpressam HER2/neu. A história natural deste tipo de CIS ainda não é bem conhecida e pode também ser diferente da história do CLIS típico. [44](#)

Carcinoma Invasivo (Infiltrante)

Na ausência do *screening* mamográfico, o carcinoma invasivo quase sempre se apresenta como uma massa palpável. *Tumores palpáveis estão associados a metástases linfonodais axilares em mais de 50% dos pacientes.* Carcinomas grandes podem estar fixos na parede torácica ou causar reentrâncias na pele. Quando o tumor envolve a porção central da mama, pode ocorrer retração do mamilo. Os linfáticos podem estar tão envolvidos que bloqueiam a área local de drenagem da pele e causam linfedema e espessamento da pele. Nesses casos, aderências da pele à mama pelos ligamentos de Cooper mimetizam o aspecto de casca de laranja, uma aparência denominada *peau d'orange*.

Em mulheres idosas que fazem mamografia, os carcinomas invasivos mais comumente se apresentam como massas radiodensas ([Fig. 23-21A](#)). Cânceres mamograficamente detectados têm, na média, metade do tamanho dos cânceres palpáveis. Menos de 20% terão metástases linfonodais. Os carcinomas invasivos que apresentam calcificações mamográficas sem associação com densidade são muito pequenos em tamanho e as metástases são incomuns.

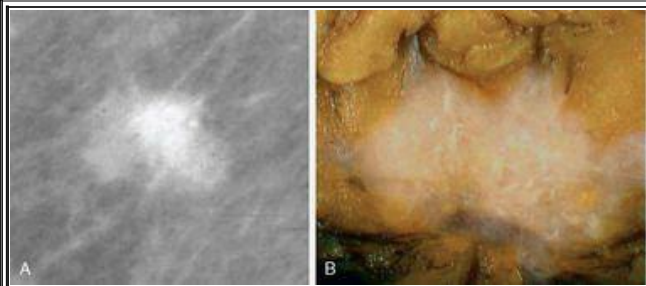


FIGURA 23-21

Carcinoma ductal invasivo. **A**, A radiografia mostra um câncer invasivo com bordo irregular característico. **B**, Macroscopicamente, a massa branca irregular, firme, contém áreas calcárias de estroma elástico que se estende para o tecido adiposo, amarelo, circundante.

O termo *carcinoma inflamatório* é reservado a tumores que se apresentam com uma mama intumescida, eritematosa. Essa aparência macroscópica é causada por extensa invasão e obstrução dos linfáticos dérmicos pelas células tumorais. O carcinoma subjacente é, com frequência difusamente infiltrativo e tipicamente não forma uma massa palpável discreta. Isso pode resultar em confusão com condições inflamatórias reais e retardar um diagnóstico. Muitas pacientes têm metástases no diagnóstico ou recorrência rápida, e o prognóstico na totalidade é pobre. [45](#)

Raramente, o câncer de mama se apresenta como uma metástase linfonodal axilar ou metástases a distância antes de ser detectado na mama. Em muitos casos, o carcinoma primário é pequeno ou obscurecido pelo tecido mamário denso. O número de carcinomas primários que permanecem ocultos nesses casos tem sido minimizado com o uso da imagenologia pela mamografia, ultrassom e RNM.

Os tipos histológicos mais comuns de adenocarcinoma mamário estão listados na [Tabela 23-3](#). É importante saber reconhecer esses tipos especiais devido às suas associações clínicas específicas.

Os dados dos Carcinomas Invasivos foram modificados de Dixon J. *et al.*: Long term survivors after breast cancer. BR J Surg 72:445, 1985. © 1985

Totalidade dos Cânceres	Porcentagem
CARCINOMA <i>IN SITU</i>*	15-30
Carcinoma ductal <i>in situ</i>	80
Carcinoma lobular <i>in situ</i>	20
CARCINOMA INVASIVO	70-85
Carcinoma de nenhum tipo específico („ductal”)	79
Carcinoma lobular	10
Carcinoma tubular/cribiforme	6
Carcinoma mucinoso (coloide)	2
Carcinoma medular	2
Carcinoma papilífero	1

* A proporção de carcinomas *in situ* detectados depende da percentagem de mulheres que realizam *screening* mamográfico e varia de menos de 5% em populações não investigadas a quase 50% em populações que são bem investigadas. Os números analisados atualmente estão entre esses dois extremos.

Os dados dos carcinomas invasivos foram modificados de Dixon JM et al.: Long-term survivors after breast cancer. BR J Surg 72:445, 1985.

Carcinoma Invasivo, Nenhum Tipo Específico (NTE; Carcinoma Ductal Invasivo)

Os carcinomas invasivos sem nenhum tipo específico incluem a maioria dos carcinomas (70% a 80%).

Morfologia. Em um exame macroscópico, muitos tumores são de firmes a endurecidos e têm bordo irregular ([Fig. 23-21B](#)). Quando cortados ou raspados, eles tipicamente produzem um som irritante característico (similar ao de se cortar uma castanha), devido ao pequeno foco central em ponta de alfinete, ou raias de estroma elástico branco-calcário e pequenos focos de calcificação ocasionais. Menos frequentemente, os carcinomas tem um bordo bem circunscrito e uma consistência mais macia.

Existe uma vasta gama de características histológicas. Carcinomas bem diferenciados mostram formação tubular proeminente, núcleos pequenos arredondados e raras figuras mitóticas ([Fig. 23-22A](#)). Carcinomas moderadamente diferenciados podem ter formações tubulares, mas agrupamentos sólidos ou células infiltrantes únicas também estão presentes. Estes tumores tem um alto grau de pleomorfismo nuclear e contém figuras mitóticas ([Fig. 23-22B](#)). Carcinomas pouco diferenciados frequentemente invadem como nichos desorganizados ou lâminas sólidas de células com núcleo aumentado e irregular. São comuns uma taxa proliferativa alta e áreas de necrose tumoral ([Fig. 23-22C](#)).

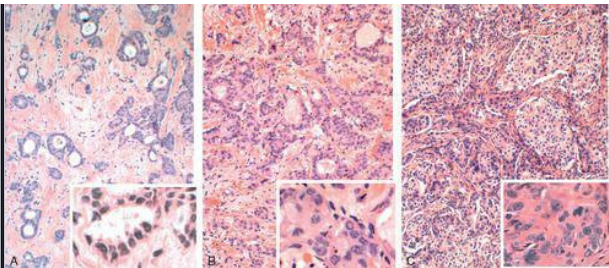


FIGURA 23-22

A, Um carcinoma invasivo de nenhum tipo específico, bem diferenciado, consistindo em túbulos ou um padrão cribriforme de células com pequeno núcleo monomórfico. **B**, Um carcinoma de nenhum tipo específico, moderadamente diferenciado, mostra menos formações tubulares e mais nichos sólidos de células e núcleos pleomórficos. **C**, Este carcinoma de nenhum tipo específico, pouco diferenciado, infiltra-se como lâminas desorganizadas de células pleomórficas com numerosas figuras mitóticas e áreas centrais de necrose tumoral.

Técnicas desenvolvidas recentemente que examinam o DNA, RNA e proteínas de carcinomas globais têm provido um sistema para novas classificações moleculares deste grupo de cânceres mamários ([Fig. 23-23](#)). O perfil de expressão genética, o qual pode medir as quantidades relativas de mRNA para essencialmente qualquer gene, tem identificado cinco maiores padrões de expressão genética no grupo NTE: luminal A, luminal B, normal, basal-símile e HER2 positivo. ⁴⁶ Essas classes moleculares se correlacionam com o prognóstico e resposta à terapia, e ainda têm assumido importância clínica.

“Luminal A” (40% a 55% dos cânceres NTE): Este é o maior grupo e consiste em cânceres que são RE-positivos e HER2/neu negativos. A assinatura do gene é dominada por dúzias de genes sob o controle do RE ([Fig. 23-23](#)). Carcinomas RE-positivos também mostram transcrição aumentada dos genes, o que é entendido como característico de células luminais normais. A maioria é bem ou moderadamente diferenciada e muitos ocorrem em mulheres pós-menopausadas.

Esses cânceres geralmente têm crescimento lento e respondem bem aos tratamentos hormonais. Inversamente, apenas um pequeno número irá responder à quimioterapia

convencional. Testes comerciais, alguns já disponíveis para o uso com tecidos formalinofixados, têm sido desenvolvidos para identificar esta e outras classes moleculares. [47](#) Adicionalmente, testes clínicos procuram identificar diferentes tipos ou combinações de agentes quimioterápicos que podem ser eficazes para cânceres RE-positivos.

“*Luminal B*” (15% a 20% dos cânceres NTE): Este grupo de cânceres também expressa RE, mas geralmente é de maior grau, tem maior taxa proliferativa e frequentemente superexpressa HER2/neu. Eles são algumas vezes referidos como cânceres *triplo-positivos*. Eles compõem o maior grupo de cânceres RE-positivos que têm mais probabilidade de ter metástases linfonodais e podem responder à quimioterapia.

“*Mama normal-símile*” (6% a 10% dos cânceres NTE): Este é um pequeno grupo de cânceres usualmente bem diferenciados RE-positivos, HER2/neu-negativos, caracterizados pela similaridade de seu padrão de expressão genética ao do tecido normal. Ainda não está claro se este é ou não um padrão específico de expressão tumoral.

“*Basal-símile*” (13% a 25% dos cânceres NTE): Estes cânceres são notabilizados pela ausência do RE, RP e HER2/neu e expressão de marcadores típicos das células mioepiteliais (p. ex., queratinas basais, P-caderina, p63 ou laminina), células progenitoras, ou supostas células-tronco (p. ex., citoqueratinas 5 e 6) ([Fig. 23-23](#)). “Basal” foi escolhido como um termo generalizado que cobre todos estes tipos celulares.


Por estrita definição, este grupo é definido pelo seu padrão de expressão genética. Cânceres basal-símile são um subgrupo de carcinomas RE-RP-HER/neu “triplo-negativos”. [48,49](#) Membros deste grupo incluem carcinomas medulares, carcinomas metaplásicos (p. ex., carcinomas de células fusiformes ou carcinomas produtos de matriz) e carcinomas com foco central fibrótico.

Cânceres basal-símile são de particular interesse devido à sua genética distinta e aspectos epidemiológicos. Muitos carcinomas que se originam em mulheres com mutações *BRCA1* são deste tipo. Existe, também, uma incidência aumentada em certos grupos étnicos e em mulheres jovens.

Estes cânceres são geralmente de alto grau e têm alta taxa de proliferação. Eles estão associados a um curso agressivo, metástases frequentes para vísceras e cérebro, e um prognóstico pobre. Entretanto, aproximadamente 15% a 20% terão uma resposta patológica completa à quimioterapia; a cura pode ser possível neste subgrupo quimiossensível.

“*HER2 positivo*” (7% a 12% dos cânceres NTE): Este grupo compreende carcinomas RE-negativos que superexpressam proteína HER2/neu. Em mais de 90% dos cânceres HER2/neu positivos, a superexpressão é devida à amplificação do segmento do DNA no 17q21 que inclui o gene *HER2/neu* e variáveis números de genes adjacentes. Este amplicon* domina a assinatura genética deste grupo ([Fig. 23-23](#)). Os experimentos HER2/neu, que incluem medidas do número de cópias do gene por hibridização fluorescente *in situ*, nível de mRNA por disposição do gene e proteína por imuno-histoquímica, são todos anormais na maioria destes cânceres. Em raros casos, pode ocorrer a superexpressão da proteína HER2/neu como resultado de outros mecanismos que não amplificação genética. [50](#) Esses cânceres são usualmente pouco diferenciados, têm alta taxa proliferativa e estão associados a alta frequência de metástases cerebrais.

* (Nota da Tradução: Amplicon é um produto do PCR ou LCR; um pedaço do DNA que foi sintetizado usando-se técnicas de amplificação).



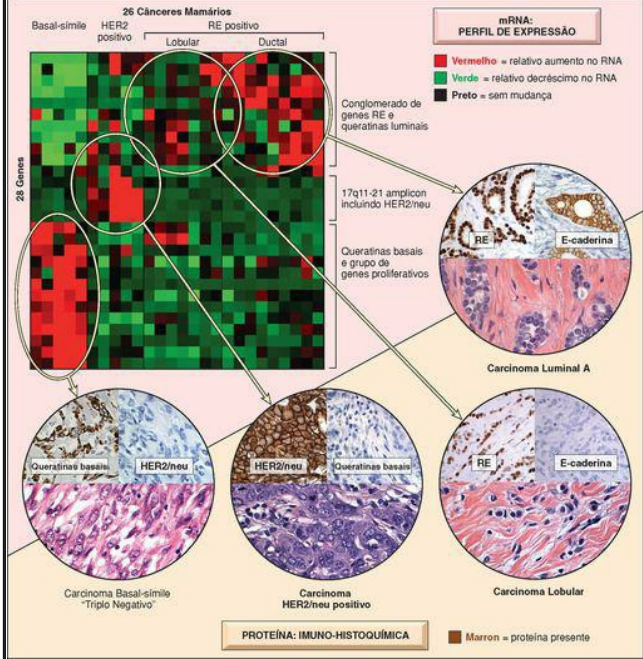


FIGURA 23-23

Retratos da expressão genética de carcinomas mamários. Alterações no DNA, RNA mensageiro (mRNA) e expressão proteica identificam subtipos de câncer de mama previamente reconhecidos pela morfologia (p. ex., carcinomas lobulares) e definem novos subtipos (“luminal A”, “HER2/neu positivo” e “basal-símile”).

(Dados sequenciais, cortesia do Dr. Andrea Richardson, Brigham and Women's Hospital,

O Trastuzumab (Herceptin®) é um anticorpo monoclonal humanizado específico para HER2/neu. A combinação entre trastuzumab e quimioterapia é altamente efetiva no tratamento de carcinomas que superexpressam HER2/neu. Por terem demonstrado o primeiro agente terapêutico gene-alvo para um tumor sólido, esses resultados têm criado grande entusiasmo na comunidade de clínicos e cientistas envolvidos no tratamento de pacientes com câncer. Infelizmente, o trastuzumab não atravessa a barreira sanguínea cerebral, deixando os pacientes suscetíveis a doença metastática neste local. Novos agentes, como o duplo inibidor de tirosina cinase inibidor lapatinib, que atinge tanto EGFR quanto HER2/neu, irão esperançosamente ultrapassar essas limitações.⁵¹ Outros genes no mesmo segmento do DNA amplificado podem influenciar a sensibilidade dos tumores HER2 a esses agentes.

Carcinoma Lobular Invasivo

Os carcinomas lobulares invasivos usualmente se apresentam como uma massa palpável ou uma densidade mamográfica com bordos irregulares. Entretanto, em cerca de um quarto dos casos o tumor infiltra-se difusamente no tecido e causa pequena desmoplasia. Estes tumores são difíceis de serem detectados pela palpação e podem causar somente alterações mamográficas muito sutis. As metástases também podem ser difíceis de determinar clínica e radiologicamente por causa desse tipo de invasão.

Os carcinomas lobulares têm sido descritos como carcinomas que apresentam uma maior incidência de bilateralidade. Entretanto, muitos estudos têm sido influenciados pela alta possibilidade de se realizar cirurgia contralateral em mulheres com carcinoma lobular. A fração atual de mulheres que desenvolvem carcinomas invasivos na mama contralateral é somente 5% a 10%, que é similar à incidência para carcinomas NTE.

Morfologia. A peculiaridade histológica é a presença de células tumorais infiltrativas incoesas, frequentemente arrançadas em fileiras simples, ou em aglomerados discoesos, ou em lâminas (Fig. 23-23). Não há formação tubular. O aspecto citológico é idêntico ao das células da hiperplasia lobular atípica e CLIS. São comuns células em anel de sinete contendo uma gotícula de mucina intracitoplasmática. Desmoplasia pode ser mínima ou estar ausente.

O carcinoma lobular invasivo é graduado usando-se os mesmos critérios aplicados aos outros carcinomas mamários.⁵² Os carcinomas lobulares invasivos bem diferenciados e moderadamente diferenciados são usualmente diploides RE-positivos e associados ao CLIS. É muito rara a superexpressão HER2/neu. Esses cânceres têm um perfil de expressão genética similar a dos cânceres luminal A (Fig. 23-23).⁵³ Em contraste, os carcinomas lobulares pouco diferenciados são geralmente aneuploides, muitas vezes desprovidos de receptores hormonais, e

podem superexpressar HER2/neu. Se coincidentes pelo grau e estágio, têm o mesmo prognóstico dos carcinomas NTE.

Os carcinomas lobulares têm um diferente padrão de metástases em relação aos outros cânceres mamários. As metástases tendem a ocorrer no peritônio e retroperitônio, nas leptomeninges (carcinoma meníngeo), no trato gastrointestinal e nos ovários e útero. [53](#) Em alguns casos, o carcinoma lobular metastático pode ser confundido com o carcinoma de células em anel de sinete do trato gastrointestinal, que é muito semelhante. A semelhança morfológica desses dois tumores não é coincidência, mas sim reflete uma etiologia molecular comum por debaixo. Ambos, carcinoma lobular e carcinoma de células em anel de sinete do trato gastrointestinal, são caracterizados pela perda da E-caderina, uma molécula de adesão celular que funciona como um tumor supressor. No carcinoma lobular a perda bialélica da expressão do *CDH1*, o gene que decodifica cadeias de E-caderina, origina-se de uma combinação de deleções, mutações, e promotor silencioso via metilação. A perda da E-caderina também é vista em hiperplasia lobular atípica e CLIS, indicando que esta alteração é relativamente um evento precoce no desenvolvimento do carcinoma lobular. Os raros pacientes com mutações germinativas heterozigóticas no *CDH1* têm altíssimo risco de desenvolver carcinoma lobular (em mulheres) e carcinoma gástrico de células em anel de sinete (homens e mulheres), enfatizando a estrita relação molecular entre esses dois tumores e a importância da perda da E-caderina na sua patogênese. [54,55](#)

Carcinoma Medular

O carcinoma medular é mais comum em mulheres na sexta década de vida e se apresenta como uma massa bem circunscrita. Ele pode mimetizar de perto uma lesão benigna, clínica e radiologicamente, ou se apresentar como uma massa de crescimento rápido.

Morfologia. Esses tumores produzem pouca desmoplasia e são distintamente mais macios à palpação e o corte que os típicos carcinomas mamários. O tumor é macio, carnudo (*medulla* é termo latino para “medula”) e bem circunscritos. Histologicamente, o carcinoma é caracterizado por (1) sólido, lâminas sincício-simile de grandes células com núcleo vesicular, pleomórfico, e proeminente nucléolo, que compõem mais de 75% da massa tumoral; (2) figuras mitóticas frequentes; (3) de moderado a marcante infiltrado linfoplasmático ao redor e dentro do tumor; e (4) uma borda abaulada (não infiltrativa) ([Fig. 23-24C](#)). Todos os carcinomas medulares são pouco diferenciados. O CDIS é mínimo ou ausente.

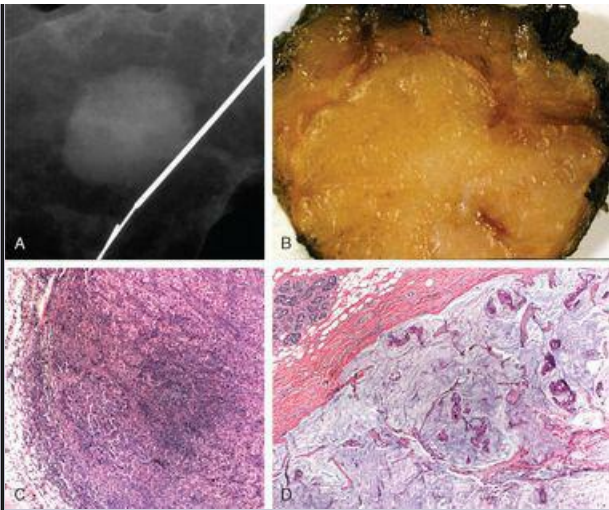


FIGURA 23-24

Variantes de carcinoma invasivo. **A**, A radiografia mostra uma massa bem circunscrita. A maioria dessas massas é benigna, mas aproximadamente 6% são carcinomas. **B**, Macroscopicamente, este carcinoma tem uma borda proeminente e um aspecto carnudo. **C**, Carcinoma medular. Note o bordo proeminente, o crescimento laminar das células tumorais pleomórficas e o proeminente infiltrado linfocitoplasmático. **D**, Carcinoma mucinoso (coloide). As células malignas apresentam-se em lagos de mucina extracelular. O tumor também tem bordas abaulados e enganosa textura macia.

Os carcinomas medulares têm um prognóstico levemente melhor que os carcinomas NTE, apesar da quase universal presença de fatores prognósticos pobres, incluindo alto grau nuclear,

aneuploidia, ausência de receptores hormonais e taxas proliferativas altas. A superexpressão HER2/neu não é observada. Linfonodos metastáticos são infrequentes e raramente há múltiplos linfonodos. O padrão de crescimento sincicial e bordos abaulantes podem originar-se da superexpressão da adesão molecular, como a molécula intercelular de adesão celular e a E-caderina, que podem potencialmente limitar o potencial metastático. [53](#)

Os carcinomas medulares tem um padrão de expressão genética basal-simile. [56](#) Entre os cânceres que se originam nos portadores *BRCAl*, 13% são do tipo medular e quase 60% têm um subgrupo de características medulares ([Tabela 23-3](#)). Embora a maioria dos carcinomas medulares não esteja associada a mutações germinativas *BRCAl*, a hipermetilação do promotor *BRCAl* é observada em 67% dos carcinomas medulares, sugerindo uma associação da morfologia com uma expressão genética subjacente.

Carcinoma Mucinoso (Coloide)

Esses carcinomas ocorrem em mulheres idosas (71 anos em média) e tendem a crescer lentamente no curso de muitos anos.

Morfologia. O tumor é macio ou elástico, e tem a consistência e o aspecto de uma gelatina pálida azul-acinzentada. As bordas são abauladas ou circunscritas. As células tumorais estão arranjadas em aglomerados e em pequenas ilhas de células dentro de grandes lagos de mucina ([Fig. 23-24D](#)).

Os carcinomas mucinoides são usualmente diploides, de bem a moderadamente diferenciados, e RE-positivos. Metástases linfonodais são incomuns. O prognóstico global é levemente melhor que o dos carcinomas NTE.

Carcinoma Tubular

Os carcinomas tubulares são tipicamente detectados como pequenas densidades mamográficas irregulares em mulheres no final dos 40 anos. Eles são incomuns, mas constituem mais de 10% dos tumores que são menores que 1 cm. Em uma significativa minoria dos casos, os tumores são multifocais em uma das mamas, ou detectados bilateralmente.

Morfologia. Esses tumores consistem exclusivamente de túbulos bem formados, e algumas vezes são confundidos com lesões escleróticas benignas ([Fig. 23-25](#)). Entretanto, a camada celular mioepitelial está ausente, colocando as células tumorais diretamente em contato com o estroma. Um padrão cribriforme pode ser visto algumas vezes. Picos apócrinos são típicos e calcificações podem estar presentes nos lumens. Os carcinomas tubulares estão frequentemente associados a hiperplasia lobular atípica, CLIS ou CDIS de baixo grau. [8](#)

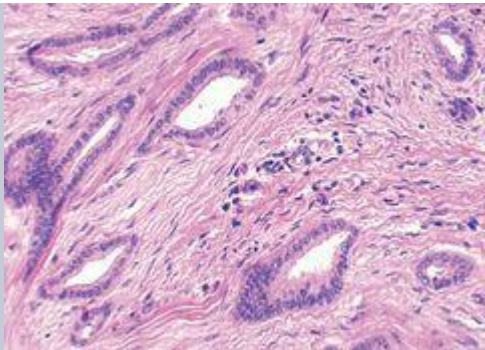


FIGURA 23-25

Carcinoma tubular. Este carcinoma é composto de túbulos angulosos bem diferenciados, revestidos por uma simples camada de células com núcleos uniformes pequenos.

Mais de 95% de todos os carcinomas tubulares são diploides, RE-positivos e HER2/neu negativos. Por definição, todos são bem diferenciados. Metástases axilares ocorrem em menos de 10% dos casos, a menos que múltiplos focos de invasão estejam presentes. É importante reconhecer este subtipo devido ao seu excelente prognóstico.

Carcinoma Papilar Invasivo

Os carcinomas papilares invasivos e os carcinomas micropapilares são raros, representando 1% ou menos de todos os cânceres invasivos. A arquitetura papilar ou micropapilar é mais comumente vista no CDIS. Os carcinomas papilares invasivos são usualmente RE-positivos e têm um prognóstico favorável. Em contraste, os carcinomas micropapilares invasivos são mais frequentemente RE-negativos e HER2/neu positivos. Metástases linfonodais são muito comuns e o prognóstico é pobre.

Carcinoma Metaplásico

“Carcinoma metaplásico” inclui uma variedade de raros tipos de câncer mamário (<1% de todos

os casos), como carcinomas produtos de matriz, carcinomas de células escamosas e carcinomas com proeminente componente de células fusiformes. Eles são ER-RP-HER2/neu “triplo negativo”, frequentemente expressam proteínas mioepiteliais e parecem estar relacionados aos carcinomas basal-símile. Metástases linfonodais são infrequentes, mas o prognóstico geralmente é pobre.

PROGNÓSTICO E FATORES PREDITIVOS

Os resultados finais para mulheres com câncer de mama variam amplamente. Muitas mulheres têm uma expectativa de vida normal, enquanto outras têm somente 10% de chance de estarem vivas em 5 anos. Exceto em mulheres que apresentam metástases a distância (<10%) ou com carcinoma inflamatório (<5%) (nas quais o prognóstico é pobre devido aos outros achados), o prognóstico é determinado pelo exame patológico do carcinoma primário e dos linfonodos axilares. A informação prognóstica é importante por aconselhar os pacientes sobre o provável resultado de sua doença, escolhendo o tratamento apropriado e o desenho dos ensaios clínicos.

Fatores prognósticos principais são os melhores preditores de morte por câncer de mama e estão incorporados ao sistema de estadiamento do American Joint Committee on Cancer (AJCC), [57](#) que é usado para classificar os pacientes em cinco estágios (0 a IV), que estão correlacionados com a sobrevivência ([Tabela 23-4](#)). Os fatores prognósticos principais são os seguintes:

1. **Carcinoma invasivo versus doença in situ.** Por definição, o carcinoma *in situ* está confinado ao sistema ductal e não pode metastatizar. Óbitos por câncer de mama associados a CDIS são devidos ao subsequente desenvolvimento de carcinoma invasivo ou áreas de invasão que não foram detectadas na época do diagnóstico. A grande maioria das mulheres com CDIS adequadamente tratado estão curadas. Em contraste, ao menos a metade dos carcinomas invasivos tem metástases locais ou distantes no momento do diagnóstico.

2. **Metástases a distância.** Uma vez que estejam presentes metástases a distância, a cura é improvável, apesar de longos períodos remissivos e paliativos poderem ser alcançados, especialmente em mulheres com tumores hormonais responsivos. Como mencionado antes, o tipo do tumor influencia o tempo e a localização das metástases. [58,59](#)

3. **Metástases linfonodais.** O status dos linfonodos axilares é o fator prognóstico mais importante para o carcinoma invasivo na ausência de metástases a distância. O acompanhamento clínico para o status dos linfonodos é pouco confiável devido aos falso positivos (p. ex., nódulos reativos palpáveis) e falso-negativos (p. ex., linfonodos com pequenos depósitos metastáticos). Além disso, a biópsia é necessária para uma avaliação precisa. Sem envolvimento linfonodal, a taxa de sobrevida livre de doença por 10 anos é perto de 70% a 80%; a taxa cai para 35% a 40% com um ou três linfonodos positivos, e para 10% a 15% quando mais de 10 linfonodos são positivos.

Os vasos linfáticos, em muitos cânceres de mama, drenam primeiro para um ou dois *linfonodos sentinela*, que podem ser identificados com radioagentes ou corantes coloridos. Se uma biópsia restrita aos linfonodos sentinela é negativa para metástases, é incomum que outros linfonodos mais distantes estejam envolvidos, e a paciente pode ser poupada da morbidade de uma completa dissecação axilar. Por essas razões, a biópsia do linfonodo sentinela tem sido adotada em muitos centros como parte da avaliação do status linfonodal. Em alguns tumores da mama central, o linfonodo sentinela é um linfonodo intratorácico mamário interno. Esses linfonodos não são geralmente biopsiados devido à morbidade associada ao procedimento.

Macrometástases (maiores que 0,2 cm) são de comprovada importância diagnóstica. Por meio de métodos mais sensitivos, incluindo secções seriadas dos linfonodos, imuno-histoquímica para queratinas e detecção do mRNA tumoral específico por RT-PCR-base, um maior número de mulheres com micrometástases (0,2 cm ou menos) tem sido identificado. O significado clínico dessas pequenas metástases não é claro e tem sido objeto

de estudo nas pesquisas clínicas atuais.

Aproximadamente 10% a 20% das mulheres sem metástases linfonodais axilares têm recorrência fora da mama e cerca do mesmo número morre por câncer de mama. Nessas pacientes, as metástases podem ocorrer pelos linfonodos mamários internos ou pela via hematogênica.

4. **Tamanho do tumor.** O tamanho de um carcinoma invasivo é o segundo mais importante fator prognóstico. O risco de metástases linfonodais axilares aumenta com o tamanho do tumor primário, mas ambos são fatores prognósticos independentes. Mulheres com carcinomas linfonodo-negativos com tamanho <1 cm têm uma taxa de sobrevida de 10 anos de mais de 90%, enquanto a sobrevida cai para 77% para cânceres > 2 cm.

Infelizmente, o autoexame das mamas não abaixa a mortalidade do câncer de mama, ⁶⁰ sugerindo que na época que o câncer se torna palpável (tipicamente quando tem no mínimo 2 a 3 cm) a capacidade tumoral de metastização já ocorreu. Cânceres mamograficamente detectados são menores e menos comuns de terem metastizado.

5. **Doença local avançada.** Carcinomas que invadem a pele ou a musculatura esquelética são usualmente grandes e podem ser difíceis de tratar cirurgicamente. Com o aumento do conhecimento da detecção do câncer de mama, esses casos têm afortunadamente diminuído sua frequência e são agora raros na apresentação inicial.

6. **Carcinoma inflamatório.** Cânceres mamários que se apresentam com inchaço mamário e espessamento da pele devido ao envolvimento linfático da derme têm um prognóstico particularmente pobre. A taxa de sobrevida em 3 anos é de somente 3% a 10%. Menos de 3% dos cânceres estão neste grupo, mas a incidência é maior em mulheres afro-americanas e mulheres jovens. ⁶¹

TABELA 23-4 Estadiamento AJCC*

Estágio	T: Câncer Primário	Linfonodos (LNs)	M: Metástases a Distância	5 Anos de Sobrevida (%)
0	CDIS ou CLIS	Sem metástases	Ausente	92
I	Carcinoma invasivo ≤ 2 cm	Sem metástases	Ausente	87
II	Carcinoma invasivo > 2 cm Carcinoma invasivo < 5 cm	Sem metástases 1 a 3 LNs positivo	Ausente Ausente	75
	Carcinoma invasivo > 5 cm	1 a 3 LNs positivo	Ausente	46

III	Carcinoma invasivo de qualquer tamanho	≥ 4 LNs positivo	Ausente	
	Carcinoma invasivo com envolvimento da pele ou parede torácica ou carcinoma inflamatório	0 a >10 LNs positivo	Ausente	
IV	Carcinoma invasivo de qualquer tamanho	Linfonodos negativo ou positivo	Presente	13

CDIS, carcinoma ductal *in situ*; CLIS, carcinoma lobular *in situ*.

* Os grupos listados na tabela são baseados nas características do carcinoma primário e dos linfonodos axilares. Para raras mulheres com envolvimento dos linfonodos mamários internos ou supraclaviculares, existe um critério adicional de estadiamento. [57](#)

Prognóstico e Fatores Preditivos Menores

Em adição aos seis fatores usados pelo AJCC, vários outros fatores são preditivos das repercussões; alguns deles também direcionam a terapia contra alguns alvos moleculares específicos.

Subtipo histológico. A taxa de sobrevivência de 30 anos de mulheres com tipos especiais de carcinomas invasivos (tubular, mucinoso, medular, lobular e papilífero) é maior que 60%, comparada com menos de 20% de mulheres com cânceres NTE. Com exceção do carcinoma medular, muitos desses carcinomas serão bem a moderadamente diferenciados, RE-positivos e HER2/neu-negativos. Este prognóstico favorável provavelmente não se aplica aos carcinomas de tipo-especial incomuns, sem essas características.

Grau histológico. O sistema de graduação mais comum, o Escore Histológico Nottingham (também chamado de Scarff-Bloom-Richardson), combina grau nuclear, formação tubular e taxa mitótica para classificar carcinomas invasivos em três grupos que estão altamente correlacionados com a sobrevivência. [52](#) A sobrevivência para pacientes com carcinomas bem diferenciados grau 1 (aproximadamente 20% do total) gradualmente declina para 70% em 24 anos. Em contraste, muitos óbitos por carcinomas pouco diferenciados grau 3 (aproximadamente 46% do total) ocorrem nos primeiros 10 anos e 45% das pacientes têm sobrevivência de longo tempo. Mulheres com carcinomas moderadamente diferenciados grau 2 (aproximadamente 35% do total) têm melhor sobrevivência inicialmente, mas sua sobrevivência de longo tempo é apenas levemente melhor que a dos carcinomas grau 3.

Receptores de estrogênio e progesterona. Avaliações atuais usam imunohistoquímica para detectar receptores nucleares hormonais, um achado que está correlacionado com melhor resultado e é um preditor importante da resposta à terapia hormonal ([Fig. 23-23](#)). Oitenta por cento dos carcinomas que são RE e RP-positivos respondem à manipulação hormonal, enquanto apenas cerca de 40% daqueles com RE ou RP sozinho respondem. Cânceres RE-positivos têm menor probabilidade de responder à quimioterapia. Por outro lado, cânceres que falham em expressar RE ou RP têm menos de 10% de probabilidade de

resposta à terapia hormonal, mas apresentam maior probabilidade de responder à quimioterapia.

HER2/neu. A superexpressão HER2/neu está associada a sobrevida pobre, mas sua maior importância é como preditor da resposta a agentes que almejam esta proteína transmembrana (p. ex., trastuzumab ou lapatinib). Muitas avaliações diferentes são usadas para determinar a amplificação do gene *HER2/neu* e a superexpressão proteica (Fig. 23-23).

Invasão linfovascular. As células tumorais estão presentes nos espaços vasculares (tanto linfáticos quanto pequenos capilares) em cerca da metade dos carcinomas invasivos. Esse achado está fortemente associado à presença de metástases linfonodais. É um fator prognóstico pobre para a sobrevida global em mulheres sem metástases linfonodais e um fator de risco para recorrência local. Como já mencionado, anteriormente, o tamponamento excessivo dos espaços linfovasculares da pele pelas células carcinomatosas (carcinoma inflamatório) pressagia um prognóstico pobre.

Taxa proliferativa. A proliferação pode ser medida pela contagem mitótica (p. ex., como parte da gradação histológica), pela detecção imuno-histoquímica das proteínas celulares produzidas durante o ciclo celular (p. ex., ciclinas, Ki-67), pela citometria do fluxo (como a fração S-fase), ou pelo índice de marcação da timidina. Carcinomas com altas taxas proliferativas têm pior prognóstico, mas podem responder melhor à quimioterapia.

Conteúdo de DNA. A quantidade de DNA por célula tumoral pode ser determinada pela análise fluxocitométrica ou pela análise das seções dos tecidos por imagem. Tumores com índice DNA de 1 têm a mesma quantidade total de DNA que as células diploides normais, apesar de marcantes alterações cariotípicas poderem estar presentes. Tumores aneuploides são aqueles com índices de DNA anormais e têm prognóstico levemente pior.

Resposta à terapia neoadjuvante. Muitas pacientes completam sua cirurgia e subsequentemente recebem tratamento sistêmico (chamado de terapia adjuvante). A terapia neoadjuvante é um método alternativo, no qual o paciente é tratado antes da cirurgia. Embora esse método não ausente a sobrevida, o grau de resposta do tumor à quimioterapia é um forte fator prognóstico. Avaliações clínicas e radiológicas são úteis para monitorar alterações durante o tratamento, mas frequentemente subestimam ou superestimam a quantidade de carcinoma residual. Os cânceres que mais provavelmente respondem bem são pouco diferenciados, RE-negativos e têm áreas de necrose. O subgrupo de pacientes que alcançam uma completa resposta patológica (*i. e.*, nenhum câncer residual na mama ou linfonodos) tem mais de 95% de sobrevida de longo tempo, em contraste com o prognóstico pobre deste grupo num todo.⁶² A resposta patológica pode ser usada como um ponto final de curto prazo para os estudos clínicos (que, em consequência, podem produzir informação útil com menos pacientes em menores períodos de tempo) e está sendo associada aos estudos que investigam a base molecular da sensibilidade do tumor ou a resistência à terapia.

Perfil de expressão genética. O perfil de expressão tem se mostrado como preditor da sobrevida e do intervalo livre de doença, e também identifica os pacientes que têm mais chance de se beneficiar de tipos particulares de quimioterapia. Os métodos que requerem rápido congelamento tissular serão difíceis de serem aplicados na prática clínica, mas os métodos alternativos que usam tecidos formalino-fixado-parafina-embebido começam a entrar na prática clínica.⁴⁷

os carcinomas, eles não estão bem correlacionados com o tamanho do tumor ou o *status* linfonodal – dois dos maiores fatores prognósticos. [63](#) Isso sugere que, enquanto padrões de expressão genética provavelmente determinam potencial metastático, tempo e oportunidade também influenciam se e quando ocorrem metástases. Parece que o futuro significado do prognóstico estimado envolverá algumas combinações desses “velhos” e “novos” fatores.

A terapêutica atual, diretamente focada no controle local e regional, consiste em uma combinação de cirurgia (mastectomia ou conservação mamária) e radioterapia pós-operatória, já que a atenção ao controle sistêmico baseia-se no tratamento hormonal, quimioterapia, ou ambos. A dissecação linfonodal axilar ou amostra do linfonodo sentinela é realizada com propósito diagnóstico, mas a axila pode ser tratada somente com radiação. Novas estratégias terapêuticas incluem inibidores dos receptores dos fatores de crescimento membrana limitados (p. ex., HER2/neu), proteases estromais e angiogênese.

Essas terapias estão baseadas em modelos de disseminação de câncer mamário, que evoluíram com a modificação do nosso conhecimento da sua biologia. Modelos mais recentes propõem que o câncer de mama se espalha em um estilo contíguo pela direta extensão da mama aos linfonodos, e poderia, a seguir, ser curado pela ressecção cirúrgica em bloco. Entretanto, a cirurgia radical, incluindo mastectomias com remoção dos músculos peitorais, linfonodos mamários internos e até linfonodos supraclaviculares, falhou em diminuir a mortalidade. Um modelo subsequente, baseado em estudos demonstrando que a cirurgia mamária conservadora e radioterapia eram equivalentes à mastectomia radical, postularam que todos os cânceres se espalharam sistemicamente na época do diagnóstico e que o tratamento local ou regional não foi importante para a sobrevida global. Na época atual de aumento na detecção de carcinomas em estágios iniciais pela mamografia, um terceiro modelo que combina os dois primeiros parece ser mais apropriado para guiar a terapia. [64](#)

TUMORES ESTROMAIS

Os dois tipos de estroma na mama, intralobular e interlobular (ver a seção introdutória sobre a mama feminina normal), dão origem a dois tipos distintos de neoplasmas. Os tumores bifásicos específicos da mama, fibroadenoma e tumor filoide, originam-se do estroma intralobular. Este estroma especializado pode elaborar fatores de crescimento para células epiteliais, resultando na proliferação do componente epitelial não neoplásico desses tumores. O estroma interlobular é a fonte dos mesmos tipos de tumores encontrados no tecido conjuntivo em outros sítios do corpo (p. ex., lipomas e angiossarcomas), assim como tumores que se originam mais comumente na mama (p. ex., hiperplasia estromal pseudoangiomatosa, miofibroblastomas e tumores fibrosos).

FIBROADENOMA

Este é o tumor benigno mais comum da mama feminina. Muitos ocorrem em mulheres entre 20 e 30 anos, e são frequentemente múltiplos e bilaterais. Mulheres jovens geralmente apresentam uma massa palpável e mulheres idosas, uma densidade mamográfica ([Fig. 23-26A](#)) ou calcificações mamográficas. O epitélio do fibroadenoma é hormonalmente responsivo e um aumento do tamanho devido às alterações lactacionais durante a gestação, que pode ser complicada por infarto ou inflamação, pode mimetizar um carcinoma. O estroma com frequência se torna densamente hialinizado após a menopausa e pode calcificar. Grandes calcificações lobuladas (“pipocas”) têm aspecto mamográfico característico, mas calcificações pequenas podem aparecer agrupadas e requerem biópsia para excluir a possibilidade de carcinoma.



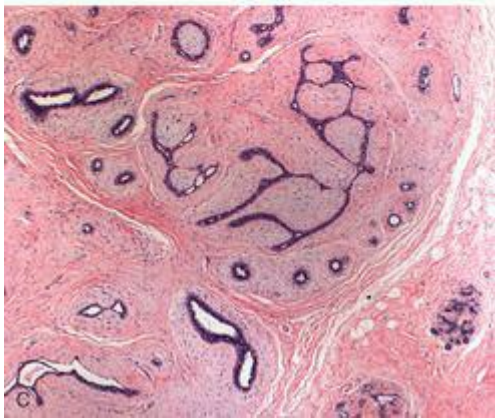
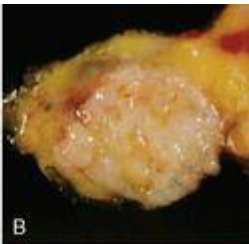
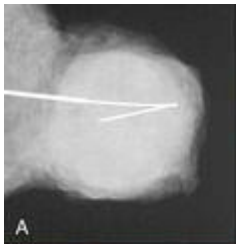

FIGURA 23-26

Fibroadenoma. **A**, A radiografia mostra uma massa caracteristicamente bem circunscrita. **B**, Macroscopicamente, uma massa elástica, branca, bem circunscrita, é claramente demarcada do circundante tecido adiposo amarelo. A ausência do tecido adiposo conta para a radiodensidade da lesão. **C**, A proliferação do estroma intralobular circunda, empurra e distorce o epitélio associado. A borda é marcadamente delimitada pelo tecido circundante.

Morfologia. O fibroadenoma cresce como nódulos esféricos que são, em geral, pronunciadamente circunscritos e livremente móveis. Eles variam em tamanho de menos de 1 cm a tumores grandes, que podem ocupar a maior parte da mama. Os tumores são bem circunscritos, elásticos em forma de nódulos branco-acinzentados que abaulam o tecido circundante e frequentemente contêm fendas ([Fig. 23-26B](#)).

O estroma delicado, celular e frequentemente mixoide, assemelha-se ao estroma intralobular normal. O epitélio pode ser circundado por estroma ou comprimido e distorcido por ele ([Fig. 23-26C](#)). Em mulheres idosas, o estroma tipicamente se torna densamente hialinizado e o epitélio atrófico.

Alguns fibroadenomas são hiperplasias policlonais do estroma lobular, devido a alguns tipos de estímulo. Por exemplo, quase a metade das mulheres que recebem ciclosporina A depois de um transplante renal desenvolvem fibroadenomas. Nessa situação, os tumores são frequentemente múltiplos e bilaterais. A regressão pode ocorrer depois da parada do tratamento com ciclosporina. Outros fibroadenomas são neoplasmas benignos associados a aberrações clonais citogenéticas, que estão confinadas ao componente estromal. Nenhuma alteração citogenética consistente foi encontrada.

Os fibroadenomas são originalmente agrupados com outras “alterações proliferativas sem atipia” por conferirem um aumento mediano do risco de câncer subsequente. Entretanto, em um estudo, o risco aumentado estava limitado aos fibroadenomas associados a cistos maiores que 0,3 cm, adenose esclerosante, calcificações epiteliais, ou alteração apócrina papilífera (“fibroadenomas complexos”) ([Tabela 23-1](#)).⁶⁵

Tumor Filoide

Os tumores filoides, assim como os fibroadenomas, originam-se do estroma intralobular. Embora possam ocorrer em qualquer idade, muitos se apresentam na sexta década, 10 a 20 anos depois da idade pico para fibroadenomas.⁶⁶ A maioria é detectada como massas palpáveis, mas alguns poucos são encontrados pela mamografia. O termo *cistosarcoma phyllodes* é algumas vezes usado para essas lesões. Entretanto, o termo *tumor filoide* é preferido, desde que a maioria desses tumores se comporta em um estilo relativamente benigno, e muitos não são císticos.

Morfologia. Os tumores variam de tamanho de poucos centímetros a lesões maciças envolvendo toda a mama. As maiores lesões geralmente têm protrusões bulbosas (*phyllodes* em grego é “como uma folha”), devido à presença de nódulos de estroma proliferativo cobertos por epitélio ([Fig. 23-27](#)). Em alguns tumores, essas protrusões se estendem para um espaço cístico. Esse padrão de crescimento pode, ocasionalmente, ser visto em grandes fibroadenomas e não é uma indicação de malignidade. Os tumores filoides são distinguidos dos fibroadenomas mais comuns na base da celularidade, taxa mitótica, pleomorfismo

nuclear, crescimento excessivo do estroma e bordos infiltrativos. Lesões de baixo grau parecem fibroadenomas, mas são mais celulares e contêm figuras mitóticas. Lesões de alto grau podem ser difíceis de serem distinguidas de outros sarcomas de tecidos moles e podem ter foco na diferenciação mesenquimal (p. ex., rabdomiossarcoma ou lipossarcoma). A frequência das alterações cromossômicas aumenta com a graduação e a maioria das lesões de alto grau é descrita como portadora de amplificação do EGFR. ⁶⁷ Tumores filoides recorrentes são frequentemente de um grau mais alto que a lesão atual.

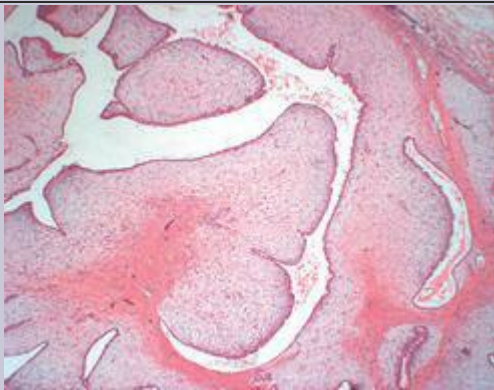


FIGURA 23-27

Tumor filoide. Comparado ao fibroadenoma, há um aumento da celularidade estromal, atipia citológica e crescimento excessivo do estroma, dando origem à típica arquitetura em folhagem.

Os tumores filoides devem ser excisados com amplas margens, ou por mastectomia, para evitar recorrência local. A dissecação dos linfonodos axilares não está indicada porque a incidência de metástases linfonodais (assim como para outras malignidades estromais) é excessivamente

pequena. A maioria é de tumores de baixo grau que podem ter recorrência local, mas raramente metastizam. Raras lesões de alto grau se comportam agressivamente, com frequentes recorrências locais e metástases hematogênicas distantes em cerca de um terço dos casos. Somente o componente estromal metastiza.

Lesões Estromais Benignas

Tumores do estroma interlobular mamário são compostos de células estromais sem acompanhamento do componente epitelial. Hiperplasia estromal pseudoangiomatosa e tumores fibrosos se apresentam como massas palpáveis circunscritas ou densidades mamográficas, em mulheres pré-menopausadas ou mulheres idosas em terapia de reposição hormonal, e são proliferações benignas dos fibroblastos e miofibroblastos interlobulares. O miofibroblastoma consiste em miofibroblastos e é incomum, já que é o único tumor mamário que é mais comum em homens. Os lipomas e hamartomas são frequentemente palpáveis, mas também podem ser detectados mamograficamente como lesões que contêm gordura. A única importância dessas lesões está em serem distinguidas das malignidades.

A fibromatose é uma proliferação clonal de fibroblastos e miofibroblastos. Apresenta-se como uma massa irregular, infiltrativa, e pode envolver tanto pele quanto músculo. Apesar de localmente agressiva, esta lesão não dá metástase. Muitos casos são esporádicos, mas alguns ocorrem como parte de polipose adenomatosa familiar, síndrome desmoide hereditária e síndrome de Gardner. Você deve lembrar que a polipose adenomatosa familiar é causada por mutações no gene polipose adenomatosa coli (*PAC*), que negativamente regula a translocação nuclear da β -catenina. A presença anormal da β -catenina no núcleo é um aspecto diagnóstico útil. [68](#)

Tumores Estromais Malignos

Os tumores estromais malignos incluem angiossarcoma, rabdomyosarcoma, lipossarcoma, leiomyosarcoma, condrossarcoma e osteossarcoma. Os sarcomas usualmente se apresentam com o massas volumosas palpáveis. Linfonodos metastáticos são raros; a propagação hematogênica para o pulmão é comumente vista.

Os angiossarcomas da mama podem ser esporádicos ou se originar como uma complicação da radioterapia. [69](#) Muitos angiossarcomas esporádicos ocorrem em mulheres jovens (média de 35 anos), são de alto grau e têm prognóstico pobre. Existe aproximadamente 0,3% de risco de sarcoma após radioterapia para câncer de mama, com muitos casos aparecendo 5 a 10 anos após o tratamento. Dois terços são angiossarcomas, muitos deles originados na pele sobreposta. Os angiossarcomas também podem se originar na pele de um braço que sofreu linfedematose crônica por prévia mastectomia e dissecação linfonodal (síndrome de Stewart-Treves). Felizmente, essa complicação tem se tornado menos comum com melhores técnicas cirúrgicas.

OUTROS TUMORES MALIGNOS DA MAMA

Os tumores malignos podem se originar da pele da mama, glândulas sudoríparas, glândulas sebáceas e pelos; esses tumores são idênticos aos homólogos achados em peles de qualquer lugar. Os linfomas podem se originar primariamente na mama, ou a mama pode ser secundariamente envolvida por linfomas sistêmicos. Muitos são do tipo difuso de grandes células B. Mulheres jovens com linfoma de Burkitt podem se apresentar com envolvimento mamário bilateral maciço e frequentemente estão grávidas ou amamentando. Metástases para a mama são raras e mais comumente se originam de um carcinoma da mama contralateral. As metástases não mamárias mais frequentes são melanomas e cânceres de pulmão.

A MAMA MASCULINA

A mama masculina normal consiste no mamilo e em um sistema ductal rudimentar que termina em botões terminais sem formação lobular. Somente dois processos ocorrem com suficiente frequência para merecer considerações.

Ginecomastia

A ginecomastia (aumento da mama masculina) pode ser unilateral ou bilateral, e se apresenta como um botão subareolar aumentado. Em casos avançados, o inchaço pode simular uma mama feminina adolescente. A lesão deve ser diferenciada somente dos raros casos de carcinomas da mama masculina.

Morfologia. Existe um aumento no denso tecido conjuntivo colagenoso e marcante hiperplasia epitelial micropapilar dos ductos de revestimento ([Fig. 23-28](#)). As células epiteliais individuais são bastante regulares, células colunares a cuboides com núcleo regular. Formação lobular é rara.

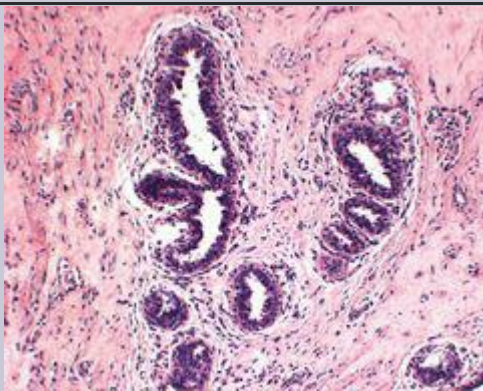


FIGURA 23-28

Ginecomastia. Ductos terminais (sem formação lobular) estão revestidos por um epitélio multicamada, com pequenos tufos papilares. Existe uma típica circundante hialinização periductal e fibrose.

Assim como na mama feminina, a mama masculina está sujeita a influências hormonais e a ginecomastia pode ocorrer como resultado de um desequilíbrio entre estrogênios, que estimulam o tecido mamário, e androgênios, que contra-atacam esses efeitos. Encontra-se em uma variedade de circunstâncias normais e anormais, incluindo puberdade, idade avançada, ou qualquer época durante a vida adulta quando a causa é hiperestrogenismo. A mais importante dessas circunstâncias é a cirrose do fígado, já que este órgão é responsável por metabolizar o estrogênio. Em homens idosos, a ginecomastia pode ser devida ao relativo aumento nos estrogênios das suprarrenais, quando a função androgênica dos testículos começa a falhar. Drogas como álcool, marijuana, heroína, terapia antiretroviral, esteroides anabolizantes usados por alguns atletas e construtores de massa muscular, e alguns agentes psicoativos, também têm sido associados à ginecomastia. Raramente, a ginecomastia pode ocorrer como parte da síndrome de Klinefelter (cariótipo XXY) ou em associação com neoplasmas testiculares funcionais, como os de células Leydig e, raramente, os tumores das células de Sertoli.

Carcinomas

Os carcinomas que se originam na mama masculina são de rara ocorrência. ⁷⁰ A incidência total em homens é de somente 1% da das mulheres, que se traduz em um risco de vida de 0,11% (se comparado com cerca de 13% em mulheres). Existem cerca de 1.500 casos e 400 óbitos por ano. Os fatores de risco são similares aos das mulheres e incluem parentes de primeiro grau com câncer de mama, função testicular diminuída (p. ex., síndrome de Klinefelter), exposição a estrogênios exógenos, idade avançada, infertilidade, obesidade, doença mamária benigna prévia, exposição a radiação ionizante, e residência em países do Oeste. A ginecomastia não parece ser um fator de risco. Em homens, 4% a 14% dos casos são atribuídos a mutações germinativas *BRCA2*. Existe 60% a 70% de chance de uma mutação *BRCA2* em famílias com no mínimo um homem afetado. O câncer de mama masculino também é observado em famílias *BRCA1*, se bem que não tão frequentemente ([Tabela 23-2](#)). Cerca de 3% a 8% dos casos estão associados à síndrome de Klinefelter.

A patologia do câncer de mama masculino é marcadamente similar aos cânceres vistos em mulheres. Os mesmos subtipos histológicos de câncer invasivo estão presentes, apesar de os carcinomas papilíferos (tanto invasivo quanto *in situ*) serem mais comuns e os carcinomas lobulares menos comuns. A expressão dos marcadores moleculares é similar, com a exceção de que a positividade RE é mais comum em câncer mamário masculino (81% dos tumores). Diferentemente das mulheres, a incidência de tumores RE-positivos não aumenta com a idade. Os fatores prognósticos são similares em homens e mulheres.

Porque o epitélio mamário em homens está limitado aos ductos maiores próximos ao mamilo, os carcinomas usualmente se apresentam como uma massa subareolar palpável, com 2 a 3 cm de tamanho. A descarga papilar é um sintoma comum. O carcinoma está situado perto da pele de revestimento e da parede torácica subjacente, e mesmo carcinomas pequenos podem invadir essas estruturas e se ulcerar pela pele. A disseminação segue o mesmo padrão das mulheres e o envolvimento de linfonodos axilares está presente em cerca de metade dos casos no momento do diagnóstico. São comuns metástases a distância para pulmões, cérebro, ossos e fígado. Embora os homens se apresentem em estágios mais altos, o prognóstico é similar em homens e mulheres quando eles têm o mesmo estágio. Muitos cânceres são tratados localmente com mastectomia e dissecação linfonodal axilar. A mesma diretriz do tratamento sistêmico é utilizada para homens e mulheres, e as taxas de resposta são similares.

REFERÊNCIAS

1. Bocker, W; *et al.*, Common adult stem cells in the human breast give rise to glandular and myoepithelial cell lineages: a new cell biological concept, *Lab Invest* **82** (2002) 737.
2. Wiseman, BS; Werb, Z, Stromal effects on mammary gland development and breast cancer, *Science* **296** (2002) 1046.
3. Longacre, TA; Bartow, SA, A correlative morphologic study of human breast and endometrium in the menstrual cycle, *Am J Surg Pathol* **10** (1986) 382.
4. Russo, J; *et al.*, Full-term pregnancy induces a specific genomic signature in the human breast, *Cancer Epidemiol Biomarkers Prev* **17** (2008) 51.
5. Schedin, P, Pregnancy-associated breast cancer and metastasis, *Nat Rev Cancer* **4** (2006)

6. Lang, JE; Kuerer, HM, Breast ductal secretions: clinical features, potential uses, and possible applications, *Cancer Control* **14** (2007) 350.
7. Meguid, M; *et al.*, Pathogenesis-based treatment of recurring subareolar breast abscesses, *Surgery* **118** (1995) 775.
8. Abdel-Fatah, TMA; *et al.*, High frequency of coexistence of columnar cell lesions, lobular neoplasia, and low grade ductal carcinoma in situ with invasive tubular carcinoma and invasive lobular carcinoma, *Am J Surg Pathol* **31** (2007) 417.
9. Abdel-Fatah, TM; *et al.*, Morphologic and molecular evolutionary pathways of low nuclear grade invasive breast cancers and their putative precursor lesions: further evidence to support the concept of low nuclear grade breast neoplasia family, *Am J Surg Pathol* **32** (2008) 513; 2008..
- 10 Allred, DC; *et al.*, Ductal carcinoma in situ and the emergence of diversity during breast cancer evolution, *Clin Cancer Res* **14** (2008) 370.
- 11 Fitzgibbons, PL; *et al.*, Benign breast changes and the risk for subsequent breast cancer: an update of the 1985 consensus statement, *Arch Pathol Lab Med* **122** (1998) 1053.
- 12 Schnitt, SJ, Benign breast disease and breast cancer risk morphology and beyond, *Am J Surg Pathol* **27** (2003) 836.
- 13 Hartmann, LC; *et al.*, Benign breast disease and the risk of breast cancer, *N Engl J Med* **353** (2005) 229.
- 14 Collins, LC; *et al.*, Magnitude and laterality of breast cancer risk according to histologic type of atypical hyperplasia. Results from the Nurses' Health Study, *Cancer* **109** (2007) 180.
- 15 Reeder, JG; Vogel, VG, Breast cancer risk management, *Clin Breast Cancer* **7** (2007) 833.
- 16 Rossouw, JE; *et al.*, Risks and benefits of estrogen plus progestin in healthy postmenopausal women: principal results from the Women's Health Initiative randomized controlled trial, *JAMA* **288** (2002) 321.
- 17 Gail, MH; *et al.*, Projecting individualized probabilities of developing breast cancer for white females who are being examined annually, *J Natl Cancer Inst* **81** (1989) 1879.
- 18 Gail, MH; *et al.*, Projecting individualized absolute invasive breast cancer risk in African American women, *J Natl Cancer Inst* **99** (2007) 1782.
- 19 Morris, CR; *et al.*, The risk of developing breast cancer within the next 5, 10, or 20 years of a woman's life, *Am J Prev Med* **20** (2001) 213.
- 20 Hayanga, AJ; Newman, LA, Investigating the phenotypes and genotypes of breast cancer in women with African ancestry: the need for more genetic epidemiology, *Surg Clin North Am* **87** (2007) 551.
- 21 John, EM; *et al.*, Prevalence of pathogenic *BRCA1* mutation carriers in 5 US racial/ethnic groups, *JAMA* **298** (2007) 2910.
- 22 Collaborative Group on Hormonal Factors in Breast Cancer Beral, V, Breast cancer and breastfeeding: collaborative reanalysis of individual data from 47 epidemiological

- studies in 30 countries, including 50,302 women with breast cancer and 96,973 women without the disease, *Lancet* **360** (2002) 187.
- 23 Bradbury, AR; Olopade, OI, Genetic susceptibility to breast cancer, *Rev Endocr Metab Disord* **8** (2007) 225.
- 24 Garcia-Closas, M; *et al.*, Heterogeneity of breast cancer associations with five susceptibility loci by clinical and pathological characteristics, *PLOS Genetics* **4** (2008) e10000054.
- 25 Pageau, GJ; *et al.*, The disappearing Barr body in breast and ovarian cancers, *Nat Rev Cancer* **7** (2007) 628.
- 26 Yager, JD; Davidson, NE, Estrogen carcinogenesis in breast cancer, *N Engl J Med* **354** (2006) 270.
- 27 Desta, Z; Flockhart, DA, Germline pharmacogenetics of tamoxifen response: have we learned enough? *J Clin Oncol* **25** (2007) 5147.
- 28 Hanahan, D; Weinberg, RA, The hallmarks of cancer, *Cell* **100** (2000) 57.
- 29 Hahn, WC; Weinberg, RA, Rules for making human tumor cells, *N Engl J Med* **347** (2002) 1593.
- 30 Iqbal, M; *et al.*, Subgroups of non-atypical hyperplasia of breast defined by proliferation of oestrogen receptor-positive cells, *J Pathol* **193** (2001) 333.
- 31 Campbell, LL; Polyak, K, Breast tumor heterogeneity. Cancer stem cells or clonal evolution? *Cell Cycle* **6** (2007) 2332.
- 32 Stingl, J; Caldas, C, Molecular heterogeneity of breast carcinomas and the cancer stem cell hypothesis, *Nat Rev Cancer* **10** (2007) 791.
- 33 Murad, TM, A proposed histochemical and electron microscopic classification of human breast cancer according to cell of origin, *Cancer* **27** (1971) 288.
- 34 Shpititsin, M; *et al.*, Molecular definition of breast tumor heterogeneity, *Cancer Cell* **11** (2007) 259.
- 35 Gauthier, ML; *et al.*, Abrogated response to cellular stress identifies DCIS associated with subsequent tumor events and defines basal-like breast tumors, *Cancer Cell* **12** (2007) 479.
- 36 Tlsty, T; Coussens, LM, Tumor stroma and regulation of cancer development, *Ann Rev Pathol Mech Dis* **1** (2006) 119.
- 37 Patocs, A; *et al.*, Breast-cancer stromal cells with *TP53* mutations and nodal metastases, *N Engl J Med* **357** (2007) 2543.
- 38 Wellings, SR, A hypothesis of the origin of human breast cancer from the terminal ductal lobular unit, *Pathol Res Pract* **166** (1980) 515.
- 39 Burstein, HJ; *et al.*, Ductal carcinoma in situ of A MAMA, *N Engl J Med* **350** (2004) 1430.
- 40 Page, DL; *et al.*, Continued local recurrence of carcinoma 15–25 years after a diagnosis of low grade ductal carcinoma in situ of A MAMA treated only by biopsy, *Cancer* **76** (1995) 1197.
- 41 O'Sullivan, MJ; Morrow, M, Ductal carcinoma in situ—current management, *Surg Clin North Am* **87** (2007) 333.

- 42 Li, CI; *et al.*, Risk of invasive breast carcinoma among women diagnosed with ductal carcinoma in situ and lobular carcinoma in situ, 1988–2001, *Cancer* **106** (2006) 2104 .
- 43 Lakhani, SR; *et al.*, The management of lobular carcinoma in situ (LCIS). Is LCIS the same as ductal carcinoma in situ (DCIS)? *Eur J Cancer* **42** (2006) 2205.
- 44 Hanby, AM; Hughes, TA, In situ and invasive lobular neoplasia of A MAMA, *Histopathology* **52** (2008) 58.
- 45 Cristofanilli, M; *et al.*, Inflammatory breast cancer (IBC) and patterns of recurrence. Understanding the biology of a unique disease, *Cancer* **110** (2007) 1436.
- 46 Peppercorn, J; *et al.*, Molecular subtypes in breast cancer evaluation and management: divide and conquer, *Cancer Invest* **26** (2008) 1.
- 47 Harris, L; *et al.*, American Society of Clinical Oncology 2007 update of recommendations for the use of tumor markers in breast cancer, *J Clin Oncol* **25** (2007) 5287.
- 48 Kang, SP; *et al.*, Triple negative breast cancer: current understanding of biology and treatment options, *Curr Opin Obstet Gynecol* **20** (2008) 40.
- 49 Reis-Filho, JS; Tutt, ANJ, Triple negative tumours: a critical review, *Histopathology* **52** (2008) 108.
- 50 Bempt, IV; *et al.*, The complexity of genotypic alterations underlying HER2-positive breast cancer: an explanation for its clinical heterogeneity, *Curr Opin Oncol* **19** (2007) 552.
- 51 Pal, SK; Pegram, M, HER2 targeted therapy in breast cancer ■■■■■beyond Herceptin, *Rev Endocr Metab Disord* **8** (2007) 269.
- 52 Ellis, IO; Elston, CW, Histologic grade, In: (Editors: O'Malley, FP; Pinder, SE) *Breast Pathology* (2006) Elsevier, pp. 225–233.
- 53 Yoder, BJ; *et al.*, Molecular and morphologic distinctions between infiltrating ductal and lobular carcinoma of A MAMA, *Breast J* **13** (2007) 172.
- 54 Schrader, KA; *et al.*, Hereditary diffuse gastric cancer: association with lobular breast cancer, *Fam Cancer* **7** (2008) 73.
- 55 Masciari, S; *et al.*, Germline E-cadherin mutations in familial lobular breast cancer, *J Med Genet* **44** (2007) 726.
- 56 Bertucci, F; *et al.*, Gene expression profiling shows medullary breast cancer is a subgroup of basal breast cancers, *Cancer Res* **66** (2006) 4636.
- 57 American Joint Committee on Cancer, *AJCC Cancer Staging Manual*. 6th ed. (2002) Springer, New York.
- 58 Kang, Y, New tricks against an old foe: molecular dissection of metastasis tissue tropism in breast cancer, *Breast Dis* **26** (2006) 129.
- 59 Luck, AA; *et al.*, The influence of basal phenotype on the metastatic pattern of breast cancer, *Clin Oncol* **20** (2008) 40.
- 60 Hackshaw, AK; Paul, EA, Breast self-examination and death from breast cancer: a meta-analysis, *Br J Cancer* **88** (2003) 1047.
- 61 Levine, PH; Veneroso, C, The epidemiology of inflammatory breast cancer, *Semin*

- Oncol* **35** (2008) 11.
- 62 Galow, JR; *et al.*, Preoperative therapy in invasive breast cancer: pathologic assessment and systemic therapy issues in operable disease, *J Clin Oncol* **26** (2008) 814.
- 63 Lu, X; *et al.*, Predicting features of breast cancer with gene expression patterns, *Breast Cancer Res Treat* **108** (2008) 191.
- 64 Hellman, S, Natural history of small breast cancers, *J Clin Oncol* **12** (1994) 2229.
- 65 Dupont, WD; *et al.*, Long-term risk of breast cancer in women with fibroadenoma, *N Engl J Med* **331** (1994) 10.
- 66 Telli, ML; *et al.*, Phyllodes tumors of A MAMA: natural history, diagnosis, and treatment , *J Natl Compr Canc Netw* **5** (2007) 324.
- 67 Agelopoulos, K; *et al.*, *EGFR* amplification specific gene expression in phyllodes tumours of A MAMA, *Cell Oncol* **29** (2007) 443.
- 68 Lee, AH, Recent developments in the histological diagnosis of spindle cell carcinoma, fibromatosis and phyllodes tumour of A MAMA, *Histopathology* **52** (2008) 45.
- 69 Brodie, C; Provenzano, E, Vascular proliferations of A MAMA , *Histopathology* **52** (2008) 30.
- 70 Agrawal, A; *et al.*, Male breast cancer: a review of clinical management, *Breast Cancer Res Treat* **103** (2007) 11.

24. O Sistema Endócrino

ANIRBAN MAITRA

- HIPÓFISE

Manifestações Clínicas da Doença Hipofisária

Adenomas Hipofisários e Hiperpituitarismo

Prolactinomas

Adenomas das Células Secretoras do Hormônio do Crescimento (Somatotróficas)

Adenomas das Células Secretoras de ACTH (Corticotróficas)

Outros Adenomas da Adeno-hipófise

Hipopituitarismo

Síndromes da Neuro-hipófise

Tumores Hipotalâmicos Supraselares

- GLÂNDULA TIREOIDE

Hipertireoidismo

Hipotireoidismo

Cretinismo

Mixedema

Tireoidite

Tireoidite de Hashimoto

Tireoidite Subaguda (Granulomatosa)

Tireoidite Linfocítica (Indolor) Subaguda

Doença de Graves

Bócio Difuso e Multinodular

Bócio Difuso não Tóxico (Simples)

Bócio Multinodular

Neoplasia da Tireoide

Adenomas

Carcinomas

Patogenia

Carcinoma Papilar

Carcinoma Folicular

Carcinoma Anaplásico (Indiferenciado)

Carcinoma Medular

Anomalias Congênitas

▪ GLÂNDULAS PARATIREÓIDES

Hiperparatireoidismo

Hiperparatireoidismo Primário

Hiperparatireoidismo Secundário

Hipoparatiroidismo

Pseudo-hipoparatiroidismo

▪ PÂNCREAS ENDÓCRINO

Diabetes Melito

Diagnóstico

Classificação

Homeostase da Glicose

Regulação da Liberação de Insulina

Ação da Insulina e Vias de Sinalização de Insulina

Patogenia do Diabetes Melito Tipo 1

Patogenia do Diabetes Melito Tipo 2

Resistência à Insulina

Disfunção das Células β

Formas Monogênicas de Diabetes

Patogenia das Complicações do Diabetes

Morfologia do Diabetes e Suas Complicações Tardias

Características Clínicas do Diabetes

Neoplasias Endócrinas Pancreáticas

Hiperinsulinismo (Insulinoma)

Síndrome de Zollinger-Ellison (Gastrinomas)

Outras Neoplasias Endócrinas Pancreáticas Raras

▪ GLÂNDULAS SUPRARRENAIS

Córtex Suprarrenal

Hiperfuncionamento Adrenocortical (Hiperadrenalismo)

Hipercortisolismo (Síndrome de Cushing)

Hiperaldosteronismo Primário

Síndromes Adrenogenitais

Insuficiência Adrenocortical

[Insuficiência Adrenocortical Aguda Primária](#)

[Síndrome de Waterhouse-Friderichsen](#)

[Insuficiência Adrenocortical Crônica Primária \(Doença de Addison\)](#)

[Insuficiência Adrenocortical Secundária](#)

[Neoplasias Adrenocorticais](#)

[Outras Lesões da Suprarrenal](#)

[Medula Suprarrenal](#)

Feocromocitoma

▪ [SÍNDROMES DAS NEOPLASIAS ENDÓCRINAS MÚLTIPLAS](#)

[Neoplasia Endócrina Múltipla, Tipo 1](#)

[Neoplasia Endócrina Múltipla, Tipo 2](#)

▪ [GLÂNDULA PINEAL](#)

[Pinealomas](#)

O sistema endócrino consiste em um grupo de órgãos altamente integrados e distribuídos que orquestram um estado de equilíbrio metabólico, ou homeostase, entre os vários órgãos do corpo. A sinalização, através de moléculas extracelulares secretadas, pode ser classificada em três tipos – autócrino, parácrino ou endócrino – com base na distância sobre a qual os sinais atuam. Na sinalização endócrina, as moléculas secretadas, que são frequentemente chamadas de *hormônios*, atuam em células-alvo que estão distantes de seus locais de síntese. Um hormônio endócrino é frequentemente carregado pelo sangue a partir de seu local de liberação até seu alvo. Em resposta, o tecido-alvo frequentemente secreta fatores que regulam negativamente a atividade da glândula que produz o hormônio estimulante, um processo conhecido como *retroalimentação de inibição*.

Diversos processos podem perturbar a atividade normal do sistema endócrino, incluindo a síntese ou liberação danificada dos hormônios, interações anormais entre hormônios e seus tecidos-alvo e respostas anormais dos órgãos-alvo. As doenças endócrinas podem ser geralmente classificadas como (1) doenças de *subprodução* ou *superprodução* de hormônios e suas consequências bioquímicas e clínicas resultantes e (2) doenças associadas ao desenvolvimento de *lesões de massa*. Tais lesões podem ser não funcionais, ou podem estar associadas à superprodução ou subprodução de hormônios. O estudo das doenças endócrinas requer a integração dos achados morfológicos com os níveis de medições bioquímicas dos hormônios, seus reguladores e outros metabólitos.

HIPÓFISE

A hipófise é composta de dois componentes morfológica e funcionalmente distintos: o lóbulo anterior (adeno-hipófise) e o lóbulo posterior (neuro-hipófise). A *adeno-hipófise* constitui cerca de 80% da glândula. A produção da maioria dos hormônios hipofisários é controlada predominantemente pela liberação de fatores estimulantes a partir do hipotálamo (Fig. 24-1), os quais são carreados para a adeno-hipófise por um sistema vascular portal. A prolactina é a maior exceção; seu controle hipotalâmico primário é inibitório, através da ação da dopamina. O hormônio do crescimento hipofisário também é diferente neste ponto, já que recebe tanto influências estimulatórias quanto inibitórias através do hipotálamo. Em cortes histológicos de rotina da adeno-hipófise, encontra-se um arranjo celular colorido que contém células com citoplasma eosinofílico (acidófilo), citoplasma basofílico (basófilo) ou citoplasma fracamente corado (cromóforo) (Fig. 24-2). Anticorpos específicos contra os hormônios hipofisários identificaram cinco tipos de células:

1. *Somatotróficas*, produtoras do hormônio do crescimento (HC): estas células acidofílicas constituem metade de todas as células produtoras de hormônios na adeno-hipófise.
2. *Lactotróficas* (mamotróficas), produtoras de prolactina: Estas células acidofílicas secretam prolactina, que é essencial para a lactação.
3. *Corticotróficas*: Estas células basofílicas produzem o hormônio adrenocorticotrópico (ACTH), a pró-opiomelanocortina (POMC), o hormônio estimulador de melanócitos (MSH), as endorfinas e a lipotropina.
4. *Tireotróficas*: Estas células basofílicas pálidas produzem o hormônio estimulador da tireoide (TSH).
5. *Gonadotróficas*: Estas células basofílicas produzem tanto o hormônio foliculo-estimulante (FSH) quanto o hormônio luteinizante (LH). O FSH estimula a formação dos folículos de Graaf no ovário e o LH induz a ovulação e a formação do corpo lúteo no ovário. Os mesmos dois hormônios também regulam a espermatogênese e a produção de testosterona nos homens.

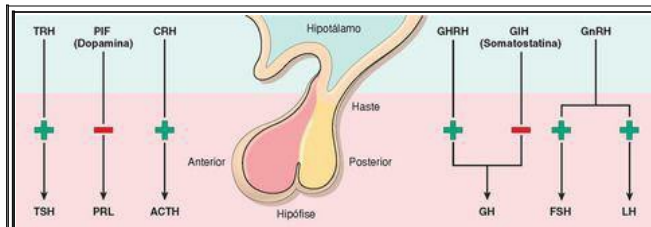


FIGURA 24-1

Os hormônios liberados pela adeno-hipófise. A adeno-hipófise libera cinco hormônios que, por sua vez, estão sob o controle de vários fatores estimulatórios ou inibitórios liberados pelo hipotálamo. TSH, hormônio estimulador da hipófise (tireotrofina); PRL, prolactina; ACTH, hormônio adrenocorticotrófico (corticotrofina); GH, hormônio do crescimento (somatotrofina); FSH (hormônio foliculo-estimulante); LH, hormônio luteinizante. Os fatores estimulatórios liberados são o TRH (hormônio liberador de tireotrofina), o CRH (hormônio liberador de corticotrofina), o GHRH (hormônio liberador de hormônio do crescimento) e o GnRH (hormônio liberador de gonadotrofina). As influências inibitórias hipotalâmicas compreendem o PIF (fator inibitório de prolactina ou dopamina) e o fator inibidor do hormônio do crescimento (GIH ou somatostatina).

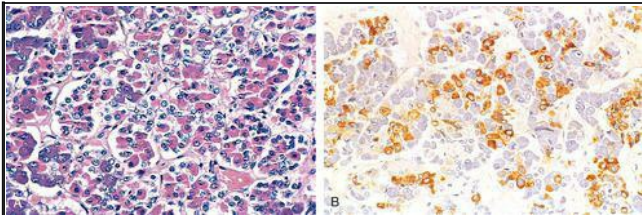


FIGURA 24-2

A, Fotomicrografia da hipófise normal. A glândula é povoada por diversos tipos distintos de células contendo uma variedade de hormônios estimulatórios (tróficos). Cada um dos hormônios tem diferentes características de coloração, resultando em uma mistura de tipos celulares nas preparações histológicas de rotina. **B**, Imunomarcagem para o hormônio do crescimento humano.

A *neuro-hipófise* consiste em células gliais modificadas (chamadas de *pituiticos*) e processos axonais que se estendem desde o hipotálamo, passando pela haste hipofisária, até o lóbulo posterior (*terminais axonais*). Os dois hormônios peptídicos secretados pela *neuro-hipófise* – a *ocitocina* e o *hormônio antidiurético* (ADH, também chamado de *vasopressina*) – são, na verdade, sintetizados no hipotálamo e armazenados dentro dos terminais axônicos encontrados na

neuro-hipófise. Em resposta a um estímulo apropriado, os hormônios pré-formados são liberados diretamente na circulação sistêmica através dos canais venosos da hipófise. Por exemplo, a dilatação da cérvix na gravidez resulta em liberação massiva de ocitocina, levando à contração do músculo liso uterino, facilitando o parto (trabalho uterino). Similarmente, a ocitocina liberada pela estimulação do mamilo no período pós-natal atua no músculo liso que circunda os ductos lactíferos das glândulas mamárias e facilita a lactação. A ocitocina sintética pode ser administrada durante a gravidez para indução artificial do trabalho de parto. A função mais importante do ADH é conservar a água pela restrição da diurese durante períodos de desidratação e hipovolemia. A pressão sanguínea diminuída, sentida pelos *barorreceptores* (receptores sensíveis à pressão) no átrio cardíaco e nas carótidas, estimula a liberação de ADH. Um aumento na pressão osmótica do plasma detectada pelos *osmorreceptores* também induz a secreção de ADH. Contrariamente, os estados de hipervolemia e de distensão atrial aumentada resultam em inibição da secreção do ADH.

Manifestações Clínicas da Doença Hipofisária

As manifestações clínicas da doença hipofisária são as seguintes:

Hiperpituitarismo: Surge do excesso de secreção dos hormônios tróficos. As causas do hiperpituitarismo incluem adenoma hipofisário, hiperplasia e carcinomas da adeno-hipófise, secreção de hormônios pelos tumores não hipofisários e certos distúrbios hipotalâmicos. Os sintomas do hiperpituitarismo são discutidos posteriormente no contexto dos tumores individuais.

Hipopituitarismo: Surge da deficiência dos hormônios tróficos. Isso pode ser causado por processos destrutivos, inclusive *lesão isquêmica, cirurgia ou radiação, reações inflamatórias e adenomas hipofisários não funcionais.*

Efeitos de massa locais: Entre as primeiras mudanças referíveis aos efeitos de massa estão as *anormalidades radiográficas da sela túrcica*, inclusive a expansão selar, erosão óssea e ruptura do diafragma da sela. Por causa da grande proximidade dos nervos ópticos e do quiasma da sela, as lesões hipofisárias expansivas geralmente comprimem as fibras cruzadas no quiasma óptico. Isso dá origem a *anormalidades no campo visual*, classicamente na forma de defeitos nos campos visuais laterais (temporais), conhecidas como *hemianopsia bitemporal*. Além disso, uma variedade de outras anormalidades no campo visual pode ser causada pelo crescimento assimétrico de muitos tumores. Como qualquer outra massa intracraniana expansiva, os adenomas hipofisários podem produzir sinais e sintomas de *pressão intracraniana elevada*, inclusive dor de cabeça, náusea e vômito. Ocasionalmente, uma hemorragia aguda em um adenoma está associada a evidências clínicas de aumento rápido da lesão, uma situação apropriadamente chamada de *apoplexia hipofisária*. A apoplexia hipofisária aguda é uma emergência neurocirúrgica, já que pode causar morte súbita (ver adiante).

As doenças da neuro-hipófise frequentemente chamam a atenção clínica por causa da secreção aumentada ou diminuída de ADH.

Adenomas Hipofisários e Hiperpituitarismo

A causa mais comum de hiperpituitarismo é um adenoma que surge no lobo anterior. Os adenomas hipofisários são classificados com base no hormônio produzido pelas células neoplásicas, as quais são detectadas por colorações imuno-histoquímicas ([Tabela 24-1](#)). Alguns adenomas hipofisários podem secretar dois hormônios (com HC e prolactina, sendo a combinação mais comum), e raramente, os adenomas hipofisários são pluri-hormonais. Os adenomas hipofisários podem ser *funcionais* (i.e., associados com o excesso de hormônio e as manifestações clínicas disto) ou *não funcionais* (i.e., demonstração imuno-histoquímica e/ou ultraestrutural da produção hormonal no nível do tecido, sem sintomas clínicos do excesso de hormônio). Causas menos comuns de hiperpituitarismo incluem carcinomas hipofisários e alguns distúrbios hipotalâmicos. Os grandes adenomas hipofisários, particularmente os não funcionais, podem causar hiperpituitarismo ao passarem do limite e destruir o parênquima da adeno-hipófise adjacente.

TABELA 24-1 Classificação dos Adenomas Hipofisários

Adaptado de Ezzat S, Ash SL: Mechanisms of disease: the pathogenesis of pituitary tumors. *Nat Clin Prac Endocrinol Metab* 2:200-230, 2006. © 2006

Tipo Celular Hipofisário	Hormônio	Tipo de Tumor	Síndrome Associada*
Corticotrófico	ACTH e outros peptídeos derivados de POMC	Adenoma de células secretoras de ACTH (corticotrófico)	Síndrome de Cushing Síndrome de Nelson
Somatotrófico	GH	Adenoma de células secretoras de GH (somatotrófico)	Gigantismo (crianças) Acromegalia (adultos)
Lactotrófico	Prolactina	Adenoma de células secretoras de prolactina (lactotrófico)	Galactorreia e amenorreia (em mulheres) Disfunção sexual e infertilidade
Mamossomatotrófico	Prolactina e GH	Mamossomatotrófico	Características combinadas do excesso de GH e prolactina
Tireotrófico	TSH	Adenoma de células secretoras de TSH (tireotrófico)	Hipertireoidismo
		Adenomas	Hipogonadismo, efeitos de

Gonadotrófico

FSH e LH

oncocíticos, „célula nula”, gonadotróficos

massa e hipopituitarismo

ACTH, hormônio adrenocorticotrófico; FSH, hormônio foliculo-estimulante; GH, hormônio do crescimento; LH, hormônio luteinizante; POMC, pró-opiomelanocortina; TSH, hormônio estimulador da tireoide.

* Note que os adenomas não funcionantes em cada categoria se apresentam tipicamente com *efeitos de massa* acompanhados por *hipopituitarismo* decorrente da destruição do parênquima da hipófise normal. Essas características são particularmente comuns com adenomas gonadotróficos.

Adaptado de Ezzat S, Asa SL: Mechanisms of disease: the pathogenesis of pituitary tumors. Nat Clin Prac Endocrinol Metab 2:200-230, 2006.

Os adenomas hipofisários são geralmente encontrados em adultos, com um pico de incidência de 35 a 60 anos de idade. Eles são designados, um tanto arbitrariamente, como *microadenomas* se tiverem menos de 1 cm em diâmetro e *macroadenomas* se excederem 1 cm em diâmetro. É provável que os adenomas silenciosos e hormônio-negativos chamem a atenção clínica em um estágio mais avançado do que aqueles associados a anormalidades endócrinas e é, portanto, mais provável que sejam macroadenomas. Uma metanálise de estudos de necrópsia estima que a prevalência de adenomas hipofisários na população seja de cerca de 14%, embora a grande maioria dessas lesões seja acidentalmente diagnosticada como microadenoma (“incidentaloma hipofisário”). ¹

Com os recentes avanços nas técnicas moleculares, informações substanciais foram obtidas sobre as *anormalidades genéticas associadas aos adenomas hipofisários*² ([Tabela 24-2](#)):

As mutações na proteína-G são possivelmente as anormalidades moleculares mais bem caracterizadas nos adenomas hipofisários. As proteínas G são descritas no [Capítulo 3](#); aqui, serão revisadas suas funções no contexto do neoplasma endócrino. As proteínas G desempenham um papel crítico na transdução de sinais, na transmissão de sinais de *receptores específicos de superfície celular* (p. ex., o receptor para GHRH) para *efetores intracelulares* (p. ex., adenil ciclase), que então gera *mensageiros secundários* (p. ex., o monofosfato de adenosina cíclico, AMPc). Estes são proteínas heterotríméricas, compostas de uma subunidade- α específica que se liga ao nucleotídeo guanina e interage tanto com receptores da superfície celular quanto com efetores intracelulares ([Fig. 24-3](#)); As subunidades- β e - γ são ligadas não covalentemente à subunidade- α específica. A G_s é uma proteína G estimulatória que tem um papel fundamental na transdução de sinais em diversos órgãos endócrinos, inclusive a hipófise. A subunidade- α da G_s ($G_{s\alpha}$) é codificada pelo gene *GNAS*, localizado no cromossomo 20q13. No estado basal, a G_s existe em um estado inativo, com o difosfato de guanina (GDP) vinculado ao sítio de ligação do nucleotídeo guanina da $G_{s\alpha}$. Ao interagir com o receptor de superfície aderido ao ligante, o GDP se dissocia, e o trifosfato de guanina (GTP) se liga à $G_{s\alpha}$, ativando a proteína G. A ativação da $G_{s\alpha}$ resulta

na geração de AMPc, o qual atua como um potente estímulo mitogênico para uma variedade de tipos celulares endócrinos (tais como as somatotróficas e corticotróficas da hipófise, as células foliculares da tireoide e as células paratireóideas), promovendo a proliferação celular e a síntese e a secreção hormonal. A ativação da $G_s\alpha$ e a geração resultante de AMPc são *transitórias* devido à atividade intrínseca da GTPase na subunidade- α , que hidrolisa GTP em GDP. Uma mutação na subunidade- α que interfere com sua atividade intrínseca de GTPase irá, portanto, resultar em uma ativação constitutiva da $G_s\alpha$, uma geração persistente de AMPc e uma proliferação celular descontrolada (Fig. 24-3). Aproximadamente 40% dos adenomas de células somatotróficas abrigam mutações no *GNAS* que anulam a atividade GTPásica da $G_s\alpha$. Além disso, as mutações no *GNAS* também foram descritas em uma minoria de adenomas corticotróficos; contrariamente, as mutações no *GNAS* estão ausentes em adenomas tireotróficos, lactotróficos e gonadotróficos, já que sua respectiva liberação hipotalâmica de hormônios não medeia suas ações através das vias dependentes de AMPc.

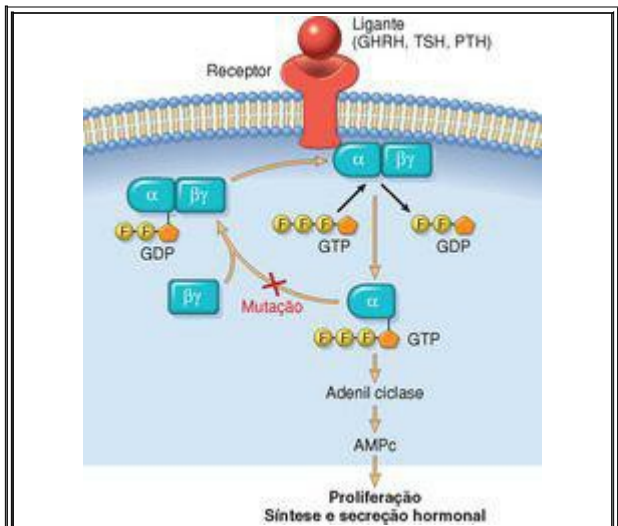


FIGURA 24-3

Sinalização da proteína G na neoplasia endócrina. As mutações que levaram à hiperatividade da proteína G são vistas em uma variedade de neoplasias endócrinas. As proteínas G desempenham um papel fundamental na transdução de sinais, transmitindo sinais dos receptores de superfície celular (receptores de GHRH, TSH e PTH) para efetores intracelulares (p. ex., adenil ciclase), que geram mensageiros secundários (AMPc, monofosfato de adenosina cíclico). GDP, difosfato de guanosina; GTP, trifosfato de guanosina; F_i , fosfato inorgânico. Veja a [Figura 24-1](#) para outras abreviaturas.

A maioria esmagadora de adenomas hipofisários é esporádica em sua natureza, e somente cerca de 5% dos casos surgem como resultado de uma predisposição hereditária. *Quatro genes foram identificados até agora como causa de adenoma hipofisário familiar: MEN-1, CDKN1B, PRKARIA E AIP.* ³ As mutações inativadoras do gene *MEN-1* no cromossomo 11q13 são responsáveis pela síndrome da neoplasia endócrina múltipla tipo 1 (*MEN-1*, discutido em detalhes adiante). O produto do gene *MEN-1* é a proteína supressora de tumor menina, e indivíduos com a síndrome do *MEN-1* desenvolvem tumores em múltiplos órgãos endócrinos, inclusive na hipófise. Aproximadamente um terço dos pacientes com *MEN-1* desenvolve adenomas hipofisários, mais comumente tumores secretores de HC, prolactina ou ACTH. Em contraste, as mutações somáticas de *MEN-1* são raras em tumores hipofisários esporádicos. O produto do gene *CDKN1B* no cromossomo 12q3 é o regulador do ponto de checagem do ciclo celular p27 ou KIP1; as mutações no *CDKN1B* na linhagem germinativa são responsáveis por um subgrupo de pacientes com uma síndrome “semelhante à *MEN-1*” que não apresenta as anormalidades de *MEN-1*. ⁴ O gene da subunidade regulatória 1a da proteína cinase A (*PRKARIA*) no cromossomo 17q24 está mutado em pacientes com o complexo de Carney, um distúrbio autossômico dominante caracterizado por tumores hipofisários ou outros tumores endócrinos. Este gene codifica um supressor de tumor que regula a atividade da proteína cinase A, um mediador negativo da sinalização dependente de AMPc. Logo, a perda da função da proteína *PRKARIA* leva à ativação inapropriada dos alvos celulares do AMPc, grifando ainda mais a importância da via deste mensageiro secundário na neoplasia hipofisária. A *proteína de interação com o receptor aril hidrocarbono (AIP)* no cromossomo 11q é um gene predisponente do adenoma hipofisário descrito recentemente. Pacientes com mutações no *AIP* na linhagem germinativa apresentam com frequência acromegalia decorrente de um adenoma secretor de HC subjacente, e são tipicamente mais jovens (< 35 anos de idade) no momento do diagnóstico do que os pacientes com adenoma HC esporádico. ⁵ O mecanismo preciso pelo qual a proteína *AIP* atua como um supressor de tumor na hipófise não é conhecido. Nem todas as pessoas com mutações no *AIP* na linhagem germinativa têm um histórico familiar positivo para tumores hipofisários como consequência de penetrância incompleta. A imunohistoquímica para a *AIP* é recomendada nos adenomas HC que surgem em pacientes mais jovens, já que as mutações associadas a adenomas tipicamente causam ausência na expressão da proteína. As mutações somáticas desses quatro genes são raramente encontradas em adenomas hipofisários esporádicos.

As anormalidades moleculares associadas a comportamento agressivo incluem aberrações nos genes do ponto de checagem do ciclo celular, tais como uma superexpressão de ciclina D1, mutações no *p53* e silenciamento epigenético do gene do retinoblastoma (*RBI*). Além disso, as mutações ativantes do oncogene *HRAS* são observadas em *carcinomas hipofisários* raros (ver adiante).

TABELA 24.2 Alterações Genéticas nos Tumores Hipofisários

Adaptado de Boikos AS, Surataki CA. Molecular genetics of the cAMP-dependent protein kinase pathway and of sporadic pituitary tumorigenesis. *Hum Mol Genet* 16:R80-R87, 2007. © 2007

Gene	Mecanismo de Alteração	Subtipo de Tumor Hipofisário
GANHO-DE-FUNÇÃO		
G α	Mutação ativante	Adenomas de GH
Proteína cinase A (PKA) *	Mutações inativantes de <i>PRKARIA</i> na linhagem germinativa (complexo de Carney), um regulador negativo da PKA	Adenomas de GH e prolactina
Ciclina D1		Adenomas agressivos
<i>HRAS</i>	Superexpressão Mutação ativante	Carcinomas hipofisários
PERDA-DE-FUNÇÃO		
Menina *	Mutações inativantes de <i>MEN1</i> na linhagem germinativa (neoplasia endócrina múltipla, tipo 1)	Adenomas de GH, prolactina e ACTH
CDKN1B (p27/KIP1) *	Mutações inativantes de <i>CDKN1B</i> na linhagem germinativa (síndrome „semelhante a MEN-1”)	Adenomas de ACTH
Proteína de interação com o receptor aril hidrocarbono (AIP) *	Mutações inativantes de <i>AIP</i> na linhagem germinativa (síndrome da predisposição ao adenoma hipofisário [PAP]) Metilação do promotor do gene <i>RB</i>	Adenomas de GH
Proteína do		Adenomas

ACTH, hormônio adrenocorticotrófico; GH, hormônio do crescimento.

* Alterações genéticas associadas à predisposição *familiar* aos adenomas da hipófise.

Adaptado de Boikos AS, Stratakis CA: Molecular genetics of the cAMP-dependent protein kinase pathway and of sporadic pituitary tumorigenesis. Hum Mol Genet 16:R80-R87, 2007.

Morfologia. O **adenoma hipofisário típico** é uma lesão mole, bem circunscrita, que pode estar confinada à sela túrcica. Lesões maiores tipicamente se estendem superiormente através do diafragma da sela na região supraselar, onde frequentemente comprimem o quiasma óptico e as estruturas adjacentes, tais como alguns dos nervos craniais (Fig. 24-4). Ao se expandirem, os adenomas frequentemente erodem a sela túrcica e os processos clinoides anteriores. Em até 30% dos casos, os adenomas não são macroscopicamente encapsulados e infiltram os tecidos vizinhos, como os seios cavernoso e esfenóide, a dura e, ocasionalmente, o próprio cérebro. Tais lesões são chamadas de **adenomas invasivos**. Como esperado, os macroadenomas tendem a ser invasivos mais frequentemente do que os tumores menores. Focos de hemorragia e necrose também são mais comuns nesses adenomas maiores.

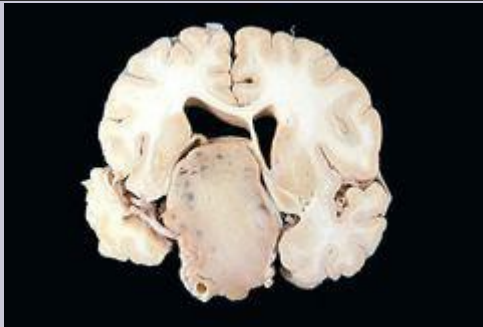


FIGURA 24-4

Adenoma hipofisário. Este adenoma sólido e não funcionante cresceu além dos limites da

sela túrcica e distorceu o cérebro subjacente. Os adenomas não funcionantes tendem a ser maiores no momento do diagnóstico do que aqueles que secretam hormônio.

Histologicamente, os adenomas hipofisários típicos são compostos de células poligonais relativamente uniformes arranjadas em lâminas ou cordões. O tecido conjuntivo de suporte, ou reticulina, é esparsa, responsável pela consistência gelatinosa e mole de muitas dessas lesões. A atividade mitótica é geralmente esparsa. O citoplasma das células constituintes pode ser acidofílico, basofílico ou cromofóbico, dependendo do tipo e da quantidade de produtos secretórios nas células, mas é geralmente uniforme por todo o tumor. **Este monomorfismo celular e a ausência de uma rede de reticulina significativa distinguem os adenomas hipofisários do parênquima da adeno-hipófise não neoplásica (Fig. 24-5).** O comportamento biológico do adenoma não pode ser sempre confiavelmente previsto a partir de sua aparência histológica. Um subgrupo de adenomas hipofisários demonstra uma atividade mitótica intensa e a coloração de mais de 3% dos núcleos com o marcador de proliferação Ki-67; esses tumores geralmente também demonstram uma ampla imunorreatividade nuclear ao p53 nas células neoplásicas, uma característica que se correlaciona com a presença de mutações no *p53*. Recomenda-se que os adenomas com este perfil sejam classificados como **adenomas atípicos**, já que estes tumores têm alta propensão para um comportamento agressivo, inclusive invasão e recorrência.

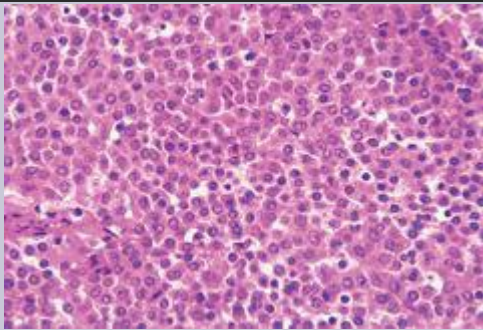


FIGURA 24-5

Adenoma hipofisário. O monomorfismo destas células contrasta significativamente com a mistura de células vista na adeno-hipófise normal. Note também a ausência da rede de reticulina.

Curso Clínico. Os sinais e sintomas dos adenomas hipofisários incluem anormalidades endócrinas e efeitos de massa. Esses efeitos da secreção excessiva dos hormônios da adeno-hipófise são mencionados adiante, quando os tipos específicos de adenomas hipofisários são descritos. Os efeitos de massa locais podem ser encontrados em qualquer tipo de tumor da hipófise e foram discutidos previamente devido às manifestações clínicas da doença hipófise. Brevemente, estes incluem *anormalidades radiográficas da sela túrcica, anormalidades no campo visual*, sinais e sintomas da *pressão intracraniana* elevada e, ocasionalmente, *hipopituitarismo*. Uma hemorragia aguda em um adenoma pode, algumas vezes, estar associada à *apoplexia hipofisária*, como já foi observado.

Com esta introdução geral aos adenomas hipofisários, prosseguimos com a discussão dos tipos individuais de tumores.

PROLACTINOMAS

Os prolactinomas (adenomas lactotróficos) são o tipo mais frequente de adenoma hipofisário hiperfuncional, responsável por cerca de 30% de todos os casos clinicamente reconhecidos. Estas lesões variam desde pequenos microademonas até grandes tumores expansíveis associados a efeitos de massa substanciais. Microscopicamente, a grande maioria dos prolactinomas é composta de células fracamente acidófilas ou cromóforas (*prolactinoma esparsamente granulado*); raros prolactinomas são fortemente acidófilos (*prolactinomas densamente granulados*) (Fig. 24-6). A prolactina pode ser demonstrada nos grânulos secretores no citoplasma das células usando colorações imuno-histoquímicas. Os prolactinomas têm propensão a sofrer calcificação distrófica, variando desde corpos psamonas isolados até calcificações extensivas de virtualmente toda a massa tumoral (“pedra hipofisária”). A secreção de prolactina pelo adenoma funcional é geralmente eficiente (até os microadenomas secretam prolactina suficiente para causar hiperprolactinemia) e *proporcional*, já que as concentrações séricas de prolactina tendem a se correlacionar com o tamanho do adenoma.

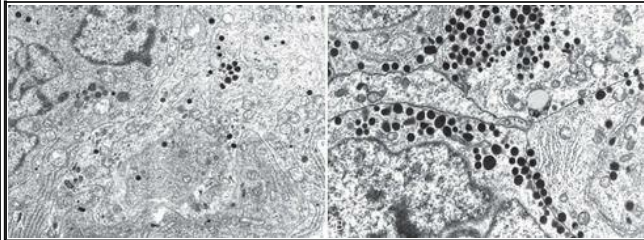


FIGURA 24-6

Características ultraestruturais dos prolactinomas. **A**, Micrografia eletrônica de um prolactinoma esparsamente granulado. As células tumorais contêm retículo endoplasmático granular em abundância (indicativo de síntese proteica ativa) e pequenos números de grânulos secretórios elétron-densos. **B**, Micrografia eletrônica de adenomas secretores do hormônio do crescimento densamente granulados. As células tumorais estão repletas com diversos grânulos secretórios grandes e elétron-densos.

(Cortesia da Dra. Eva Horvath, St. Michael's Hospital, Toronto, ON, Canada.)

Os níveis séricos aumentados da prolactina, ou *prolactinemia*, causam amenorreia, galactorreia, perda da libido e infertilidade. O diagnóstico de um adenoma é feito mais prontamente na mulher do que no homem, especialmente entre as idades de 20 a 40 anos, presumivelmente por causa da sensibilidade da menstruação de ser interrompida pela hiperprolactinemia. O prolactinoma é a base de quase um quarto dos casos de amenorreia. Em contraste, nos homens e mulheres mais velhas, as manifestações hormonais podem ser sutis, permitindo que os tumores alcancem um tamanho considerável (macroadenomas) antes de serem clinicamente detectados.

A hiperprolactinemia pode se originar de outras causas que não os adenomas hipofisários secretores de prolactina. A hiperprolactinemia fisiológica ocorre na gravidez; os níveis séricos de prolactina aumentam, atingindo um pico no parto. Os níveis de prolactina também são elevados pelo estímulo do mamilo, como ocorre durante a sucção nas mulheres lactantes, e como resposta a muitos tipos de estresse. A hiperprolactinemia patológica pode surgir da *hiperplasia lactotrófica*, assim como quando há interferência com a inibição normal da secreção de prolactina pela dopamina. Isso pode ocorrer como uma consequência de danos aos neurônios dopaminérgicos do hipotálamo, danos à haste da hipófise (p. ex., devido a trauma na cabeça), ou drogas que bloqueiam os receptores de dopamina nas células lactotróficas. Qualquer massa no compartimento supraselar pode perturbar a influência inibitória normal do hipotálamo na secreção de prolactina, resultando em hiperprolactinemia. *Portanto, uma elevação leve na prolactina sérica em uma pessoa com adenoma hipofisário não indica necessariamente um tumor secretor de prolactina.* Outras causas da hiperprolactinemia incluem diversas classes de drogas (como os antagonistas de dopamina, estrogênios, falência renal e hipotireoidismo). Os prolactinomas são tratados por cirurgia ou, mais comumente, com bromocriptina, um agonista do receptor de dopamina que faz com que as lesões diminuam em tamanho.

ADENOMAS DAS CÉLULAS SECRETORAS DO HORMÔNIO DO CRESCIMENTO (SOMATOTRÓFICAS)

Os tumores secretores de HC são o segundo tipo mais comum de adenoma hipofisário funcional. Os adenomas das células somatotróficas podem estar bem grandes no momento em que chamam a atenção clínica porque a manifestação do HC excessivo pode ser sutil. Histologicamente, os adenomas que contêm células HC puras também são classificados em dois subtipos: *densamente granulado* e *esparsamente granulado*. Os adenomas densamente granulados são compostos de células monomórficas e acidófilas em cortes de rotina, retêm uma forte reatividade ao HC citoplasmático na imuno-histoquímica e demonstram marcação para citoqueratina com distribuição perinuclear. Em contraste, as variantes esparsamente granuladas são compostas de células cromóforas com pleomorfismos, nuclear e citológico, consideráveis e marcação fraca e focal para o HC. Os adenomas *mamossomatotróficos* bi-hormonais que expressam tanto HC quanto prolactina estão sendo crescentemente reconhecidos com a disponibilidade de reagentes imuno-histoquímicos melhores; morfológicamente, a maioria dos adenomas bi-hormonais parece com os adenomas somatotróficos puros, densamente granulados.

Níveis persistentemente elevados de HC estimulam a secreção hepática do fator de crescimento semelhante à insulina 1 (IGF-1 ou somatomedina C), o que causa muitas das manifestações clínicas. Se o adenoma somatotrófico aparece em crianças antes das epífises se fecharem, os níveis elevados de HC (e IGF-1) resultam em *gigantismo*. Este é caracterizado por um aumento generalizado no tamanho do corpo com braços e pernas desproporcionalmente longos. Se os níveis aumentados de HC estiverem presentes após o fechamento das epífises, os pacientes desenvolvem *acromegalia*. Nesta condição, o crescimento é mais visível na pele e nos tecidos moles; vísceras (tireoide, coração, fígado e adrenais); e ossos da face, das mãos e dos pés. A densidade óssea pode estar aumentada (hiperostose) tanto na coluna vertebral quanto no quadril. O aumento do maxilar resulta em projeção (prognatismo), com alargamento da face inferior. As mãos e os pés estão aumentados, com dedos largos e semelhantes a “salsichas”. Na maioria dos casos, o gigantismo também é acompanhado por evidência de acromegalia. Essas mudanças se desenvolvem por décadas antes de serem reconhecidas, daí a oportunidade dos adenomas de alcançar tamanhos substanciais. O excesso de HC também está correlacionado com uma variedade de outros distúrbios, incluindo disfunção gonadal, diabetes melito, fraqueza muscular generalizada, hipertensão, artrite, insuficiência cardíaca congestiva e um risco aumentado de cânceres gastrointestinais.

O diagnóstico do excesso de HC hipofisário depende da documentação dos níveis séricos elevados de HC e de IGF-1. *Além disso, a falha em suprimir a produção de HC em resposta a uma carga oral de glicose é um dos testes mais sensíveis para a acromegalia.* O adenoma hipofisário subjacente pode tanto ser removido cirurgicamente quanto tratado por meios farmacológicos. O último inclui os análogos da somatostatina (lembre que a somatostatina tem um efeito inibitório da secreção hipofisária de HC) ou o uso de antagonistas do receptor de HC, o que evita que o hormônio se ligue aos órgãos-alvos, tal como o fígado. Quando o controle efetivo dos altos níveis de HC é alcançado, o crescimento excessivo, característico do tecido, e os sintomas relacionados recuam gradualmente e as anormalidades metabólicas melhoram.

ADENOMAS DAS CÉLULAS SECRETORAS DE ACTH (CORTICOTRÓFICAS)

Os adenomas corticotróficos são geralmente pequenos microadenomas no momento do diagnóstico. Estes tumores são mais frequentemente basófilos (*densamente granulados*) e ocasionalmente cromóforos (*esparsamente granulados*). Ambas as variantes se coram positivamente com ácido periódico-Schiff (PAS) devido à presença de carboidratos na POMC, a molécula precursora do ACTH; além disso, eles demonstram imunorreatividade variável para a POMC e seus derivativos, inclusive o ACTH e a β -endorfina.

A produção excessiva de ACTH pelo adenoma corticotrófico leva à hipersecreção suprarrenal de cortisol e ao desenvolvimento de *hipercortisolismo* (também conhecido como *síndrome de Cushing*). Esta síndrome é discutida em mais detalhes posteriormente, com as doenças da glândula suprarrenal. O hipercortisolismo pode ser causado por uma ampla variedade de condições, além dos tumores hipofisários produtores de ACTH. Quando o hipercortisolismo é decorrente da produção excessiva de ACTH pela hipófise, o processo é designado *doença de Cushing*. Grandes adenomas destrutivos podem se desenvolver em pacientes após a remoção cirúrgica das glândulas suprarrenais para o tratamento da síndrome de Cushing. Esta condição, conhecida como *síndrome de Nelson*, ocorre mais frequentemente devido à perda do efeito inibitório dos corticosteroides suprarrenais no microadenoma corticotrófico preexistente. Como as suprarrenais estão ausentes em pessoas com este distúrbio, o hipercortisolismo não se desenvolve. Em contraste, os pacientes apresentam efeitos de massa do tumor da hipófise. Além disso, há hiperpigmentação decorrente do efeito estimulatório de outros produtos da molécula precursora do ACTH nos melanócitos.

OUTROS ADENOMAS DA ADENO-HIPÓFISE

Os adenomas hipofisários podem produzir mais de um hormônio. Por exemplo, a prolactina pode ser demonstrada por imunomarcção dos adenomas somatotróficos. Em outros casos, os adenomas pluri-hormonais incomuns são capazes de secretar múltiplos hormônios; estes tumores são geralmente agressivos. Alguns poucos comentários são feitos sobre diversos tumores funcionais menos frequentes.

Os adenomas *gonadotróficos* (*produtores de LH e produtores de FSH*) podem ser difíceis de reconhecer porque eles secretam hormônios ineficiente e variavelmente, e os produtos secretórios geralmente não causam uma síndrome clínica reconhecível (*adenomas não funcionais*, ver adiante). Os adenomas gonadotróficos são mais frequentemente encontrados em homens e mulheres de meia-idade quando se tornam grandes o suficiente para causar sintomas neurológicos, como visão prejudicada, dores de cabeça, diplopia ou apoplexia hipofisária. As deficiências hormonais hipofisárias também podem ser encontradas, mais comumente uma secreção prejudicada de LH. Isto leva à diminuição da energia e da libido no homem (devido à testosterona reduzida) e à amenorreia nas mulheres pré-menopáusicas. Logo, os adenomas gonadotróficos estão paradoxalmente associados ao hipofuncionamento gonadal secundário. As células neoplásicas geralmente demonstram imunorreatividade para a subunidade- α da gonadotropina comum e as subunidades FSH- β e LH- β específicas. O FSH é, geralmente, o hormônio secretado predominante.

Os adenomas *tireotróficos* (*produtores de TSH*) são raros, sendo responsáveis por aproximadamente 1% de todos os adenomas hipofisários. Os adenomas tireotróficos são uma causa rara de hipertireoidismo.

Os *adenomas hipofisários não funcionais* são um grupo heterogêneo que constitui aproximadamente 25% a 30% de todos os tumores hipofisários. Sua linhagem pode ser estabelecida por marcação imuno-histoquímica para os hormônios ou por demonstração bioquímica de fatores de transcrição específicos de um tipo celular. No passado, muitos desses tumores foram chamados de *variantes silenciosas* ou *adenomas de células nulas*. Não surpreendentemente, a apresentação típica dos adenomas não funcionais são os efeitos de massa. Essas lesões também podem comprometer suficientemente a adeno-hipófise residual, causando o hipopituitarismo. Isto pode ocorrer como resultado do aumento gradual do adenoma ou após o aumento abrupto do tumor devido a uma hemorragia aguda (apoplexia hipofisária).

Os *carcinomas hipofisários* são bem raros, sendo responsáveis por menos de 1% dos tumores hipofisários. A demonstração de metástases cranioespinhais e sistêmicas é uma condição essencial do carcinoma hipofisário. A maioria dos carcinomas hipofisários são neoplasmas funcionais, com a prolactina e o ACTH sendo os produtos secretados mais comuns. As metástases geralmente aparecem tardiamente no curso, seguindo múltiplas recorrências locais.

Hipopituitarismo

O *hipopituitarismo* se refere à secreção diminuída de hormônios hipofisários, que pode resultar de doenças do hipotálamo ou da hipófise. A hipofunção da adeno-hipófise ocorre quando aproximadamente 75% do parênquima são perdidos ou ausentes. Isto pode ser congênito ou resultar de uma variedade de anormalidades adquiridas que são intrínsecas à hipófise. *O hipopituitarismo acompanhado por evidências de disfunção da neuro-hipófise na forma de diabetes insípido (veja adiante) é quase sempre de origem hipotalâmica.* A maioria dos casos de hipofunção surge de processos destrutivos envolvendo diretamente a adeno-hipófise, embora outros mecanismos tenham sido identificados.

Tumores e outras lesões de massa: adenomas hipofisários, outros tumores benignos que surgem da sela, malignidades primárias e metastáticas e cistos podem causar hipopituitarismo. Qualquer lesão de massa na sela pode causar dano por exercer pressão nas células hipofisárias adjacentes.

Lesões cerebrais traumáticas e hemorragia subaracnoide estão entre as causas mais comuns de hipofunção hipofisária.

Cirurgia ou radiação hipofisária: A excisão cirúrgica de um adenoma hipofisário pode, inadvertidamente, se estender para a hipófise não adenomatosa.

Apoplexia hipofisária: Como foi mencionado, esta é uma hemorragia súbita na hipófise, ocorrendo frequentemente no adenoma hipofisário. Nas apresentações mais dramáticas, a apoplexia causa o início súbito de uma dor de cabeça martirizante, diplopia decorrente da pressão nos nervos oculomotores e hipopituitarismo. Nos casos graves, pode causar colapso cardiovascular, perda de consciência e mesmo morte súbita. Logo, a apoplexia hipofisária é uma emergência neurocirúrgica.

Necrose isquêmica da hipófise e síndrome de Sheehan: A *síndrome de Sheehan*, ou necrose pós-parto da adeno-hipófise, é a forma mais comum de necrose isquêmica clinicamente significativa da adeno-hipófise. Durante a gravidez, a adeno-hipófise aumenta para quase dobrar seu tamanho normal. Esta expansão fisiológica da glândula não é acompanhada por aumento no suprimento de sangue do sistema venoso de baixa pressão; por isso, há anoxia relativa. A redução adicional no suprimento de sangue causada pela hemorragia obstétrica ou pelo choque pode precipitar o infarto do lóbulo anterior. A neuro-hipófise, pelo fato de receber o sangue diretamente dos ramos arteriais, é muito menos susceptível à lesão isquêmica e, portanto, geralmente não é afetada. A necrose hipofisária também pode ser encontrada em outras condições, como coagulação intravascular disseminada e (mais raramente) anemia falciforme, pressão intracraniana elevada, lesão traumática e choque de qualquer origem. Qualquer que seja a patologia, a área isquêmica é reabsorvida e substituída por um grão de tecido fibroso aderido à parede de uma sela vazia.

Cisto da fenda de Rathke: Estes cistos, revestidos por um epitélio cuboide ciliado com células caliciformes ocasionais e células hipofisárias anteriores, podem acumular fluido proteínico e se expandir, comprometendo a glândula normal.

Síndrome da sela vazia: Qualquer condição que destrua parte ou toda a hipófise, tal como uma ablação da hipófise por cirurgia ou radiação, pode resultar em uma *sela vazia*. A *síndrome da sela vazia* se refere à presença de uma sela túrcica vazia e dilatada. Existem dois tipos: (1) Em uma sela vazia *primária*, há um defeito no diafragma da sela que permite que a aracnoide-máter e o líquido cefalorraquidiano herniem para a sela, resultando em expansão da sela e compressão da hipófise. Classicamente, os pacientes afetados são

mulheres obesas com histórico de múltiplas gravidezes. A síndrome da sela vazia pode estar associada a defeitos do campo visual e ocasionalmente a anomalias endócrinas, como a *hiperprolactinemia*, como resultado da interrupção dos efeitos hipotalâmicos inibitórios. A perda do parênquima funcional pode ser grave o suficiente para resultar em hipopituitarismo. (2) Em uma sela vazia *secundária*, uma massa, tal como um adenoma hipofisário, aumenta a sela, mas então é cirurgicamente removido ou sofre necrose espontânea, levando à perda da função hipofisária. O hipopituitarismo pode resultar do tratamento ou do infarto espontâneo.

Defeitos genéticos: A deficiência congênita de fatores de transcrição requeridos para o funcionamento normal da hipófise é uma causa rara de hipopituitarismo. Por exemplo, a mutação do gene homeobox específico da hipófise *POUIF1* (previamente conhecido como *PIT-1*) resulta em deficiência combinada de hormônios hipofisários caracterizada pela deficiência de HC, prolactina e TSH.

Lesões hipotalâmicas: Como já mencionado, as lesões hipotalâmicas também podem afetar a hipófise através da interferência com a entrega de fatores que liberam os hormônios hipofisários. Ao contrário das doenças que envolvem a hipófise diretamente, as anormalidades hipotalâmicas também podem diminuir a secreção de ADH, resultando no diabetes insípido (ver posteriormente). As lesões hipotalâmicas que causam hipopituitarismo incluem *tumores*, inclusive lesões benignas que surgem na região do hipotálamo, como os craniofaringiomas, e os tumores malignos que dão metástases para este local, tal como os carcinomas de mama e de pulmão. A deficiência do hormônio hipotalâmico pode ocorrer quando os tumores cerebrais ou nasofaríngeos são tratados com radiação.

Distúrbios inflamatórios e infecções, como as sarcoidoses ou a meningite tuberculosa, podem causar deficiências dos hormônios da adeno-hipófise e diabetes insípido.

As manifestações clínicas do hipofuncionamento da adeno-hipófise podem ser muito variáveis e dependem do(s) hormônio(s) específicos que estão faltando. As crianças podem desenvolver falha no crescimento (*nanismo hipofisário*) devido à deficiência do hormônio do crescimento. A deficiência de gonadotrofina (LH e FSH) leva à amenorreia e à infertilidade em mulheres e diminuição da libido, impotência e perda de pelos pubianos e axilares nos homens. As deficiências de TSH e de ACTH resultam em sintomas de hipotireoidismo e hipoadrenalismo, respectivamente, e são discutidas posteriormente no capítulo. A deficiência de prolactina resulta em falha da lactação pós-parto. A adeno-hipófise também é uma rica fonte de MSH, sintetizado a partir da mesma molécula precursora que produz o ACTH; portanto, uma das manifestações do hipopituitarismo inclui palidez decorrente da perda dos efeitos estimulatórios do MSH nos melanócitos.

Síndromes da Neuro-hipófise

As síndromes clinicamente relevantes da neuro-hipófise envolvem o ADH e incluem o *diabetes insípido* e a *secreção inapropriada de altos níveis de ADH*.

Diabetes insípido. A deficiência de ADH causa o diabetes insípido, uma condição caracterizada pela micção excessiva (poliúria) decorrente da incapacidade do rim de absorver a água apropriadamente da urina. Isso pode resultar em uma variedade de processos, incluindo trauma na cabeça, tumores e distúrbios inflamatórios do hipotálamo e da hipófise, assim como procedimentos cirúrgicos envolvendo estes órgãos. A condição também pode surgir espontaneamente, na ausência de qualquer distúrbio subjacente. O diabetes insípido da deficiência de ADH é designado como *central* para diferenciá-lo do diabetes insípido *nefrogênico*, que resulta da incapacidade de resposta tubular renal ao ADH circulante. As manifestações clínicas dessas duas doenças são similares e incluem a excreção de grandes volumes de urina diluída com uma gravidade específica inapropriadamente baixa. O sódio sérico e a osmolalidade estão aumentados como resultado da perda renal excessiva de água livre, resultando em sede e polidipsia. Os pacientes que podem beber água geralmente compensam as perdas urinárias; os pacientes que estão obtundidos, acamados ou limitados de outra forma em sua capacidade de obter água podem desenvolver desidratação com risco de vida.

Síndrome da secreção inapropriada de ADH (SIADH). O excesso de ADH causa reabsorção de quantidades excessivas de água livre, resultando em *hiponatremia*. As causas mais frequentes da SIADH incluem a secreção do ADH ectópico por neoplasias malignas (particularmente carcinomas de células pequenas do pulmão), drogas que aumentam a secreção de ADH e uma variedade de distúrbios do sistema nervoso central, inclusive infecções e traumas.⁶ As manifestações clínicas da SIADH são dominadas por hiponatremia, edema cerebral e disfunção neurológica resultante. Embora a água corporal total esteja aumentada, o volume sanguíneo permanece normal e o edema periférico não se desenvolve.

Tumores Hipotalâmicos Suprassellares

As neoplasias nesta localização podem induzir hipofuncionamento ou hiperfuncionamento da adeno-hipófise, diabetes insípido ou combinações destas manifestações. As lesões mais comumente implicadas são os *gliomas* (algumas vezes surgindo no quiasma; [Cap. 28](#)) e os *craniofaringiomas*. Sabe-se que os craniofaringiomas são derivados dos remanescentes vestigiais da fenda de Rathke. Estes tumores de crescimento lento são responsáveis por 1% a 5% dos tumores intracranianos; uma pequena minoria destas lesões surge dentro da sela, mas a maioria é suprassellar, com ou sem extensão intrassellar. Uma distribuição bimodal da idade é observada, com um pico na infância (5 a 15 anos) e um segundo pico em adultos de 65 anos de idade ou mais velhos. Os pacientes geralmente chamam a atenção por causa das dores de cabeça e dos distúrbios visuais, enquanto as crianças podem apresentar retardo no crescimento decorrente do hipofuncionamento da hipófise e da deficiência de HC. Anormalidades na *via de sinalização WNT*, inclusive mutações ativadoras da β -catenina, foram relatadas nos craniofaringiomas.

Morfologia. Os craniofaringiomas medem em média 3 a 4 cm de diâmetro; eles podem ser encapsulados e sólidos, mas são, mais comumente, císticos e algumas vezes multilobulados. Em sua localização estratégica, eles frequentemente ultrapassam os limites do quiasma óptico ou dos nervos craniais, e não raramente se projetam para o assoalho do terceiro ventrículo e para a base do cérebro. Duas variantes histológicas distintas são reconhecidas: o **craniofaringioma adamantinomatoso** (mais frequentemente observado em crianças) e o **craniofaringioma papilar** (mais frequentemente observado em adultos). O tipo adamantinomatoso contém, com frequência, calcificações radiologicamente visíveis; a variante papilar raramente se calcifica.

O craniofaringioma adamantinomatoso consiste em ninhos ou cordões de epitélio pavimentoso estratificado embebido em um “retículo” esponjoso que se torna mais proeminente nas camadas internas. Uma paliçada de epitélio pavimentoso é frequentemente observada na periferia. A formação de queratina lamelar compacta (“queratina úmida”) é uma característica diagnóstica deste tumor ([Fig. 24-7](#)). Como mencionado anteriormente, a **calcificação distrófica** é um achado frequente. Características adicionais incluem a formação de cistos, fibrose e reação inflamatória crônica. Os cistos do craniofaringioma adamantinomatoso geralmente contêm um fluido amarelo-pardacento, espesso e rico em colesterol, que foi comparado com “óleo de máquina”. Estes tumores estendem projeções de epitélio para o cérebro adjacente, onde evocam uma reação glial enérgica.

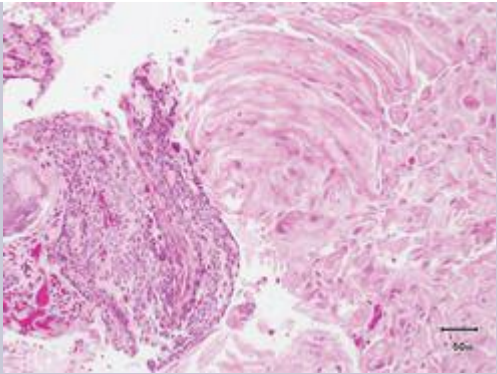


FIGURA 24-7

Craniofaringioma adamantinomatoso, demonstrando queratina “úmida” lamelar e compacta característica (metade direita da fotomicrografia) e cordões de epitélio pavimentoso com paliçadas periféricas à esquerda.

(Cortesias do Dr. Charles Eberhart, Department of Pathology, Johns Hopkins University, Baltimore, MD.)

O craniofaringioma papilar contém tanto lâminas quanto papilas sólidas delimitadas por um epitélio pavimentoso bem diferenciado. Estes tumores geralmente não possuem queratina, calcificações e cistos. As células pavimentosas dos cortes sólidos do tumor não apresentam paliçadas periféricas e tipicamente não geram um retículo esponjoso nas camadas internas.

Os pacientes com craniofaringiomas, especialmente aqueles <5 cm em diâmetro, têm uma sobrevivência completa e livre de recorrências. Lesões maiores são mais invasivas, mas isto não afeta o prognóstico. A transformação maligna do craniofaringioma em carcinoma pavimentoso é excepcionalmente rara e geralmente ocorre após a irradiação.

GLÂNDULA TIREOIDE

A glândula tireoide consiste em dois lobos laterais volumosos conectados por um istmo relativamente fino, geralmente localizados abaixo e anteriormente à laringe. A tireoide é dividida em lóbulos, compostos de 20 a 40 folículos uniformemente distribuídos, por um septo fibroso e estreito, revestidos por um epitélio cuboide a colunar e repletos com tiroglobulina PAS-positiva. Em resposta aos fatores hipotalâmicos, o TSH (tireotrofina) é liberado pelos tireotrofos da adeno-hipófise para dentro da circulação. A ligação do TSH a seu receptor no epitélio folicular tireoidiano resulta em uma mudança conformacional e ativação do seu receptor, permitindo que ele se associe à proteína G_s (Fig. 24-8). A ativação da proteína G eventualmente resulta em um aumento nos níveis intracelulares do AMPc, o que estimula o crescimento da tireoide, a síntese e liberação dos hormônios através das proteínas cinases dependentes do AMPc. A dissociação da síntese e liberação do hormônio da tireoide da influência controlada das vias de sinalização do TSH resulta na chamada *autonomia tireoidiana* e em hiperfuncionamento (veja adiante).



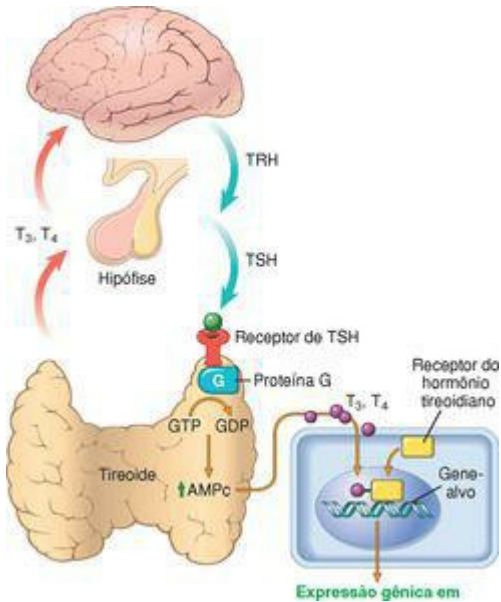


FIGURA 24-8

Homeostasia no eixo hipotálamo-hipófise-tireoide e mecanismo de ação dos hormônios tireoidianos. A secreção de hormônios tireoidianos (T_3 e T_4) é controlada por fatores tróficos secretados tanto pelo hipotálamo quanto pela adeno-hipófise. Os níveis diminuídos de T_3 e T_4 estimulam a liberação do hormônio liberador de tireotrofina (TRH) a partir do hipotálamo e do hormônio estimulador da tireoide (TSH) a partir da adeno-hipófise, fazendo com que os níveis de T_3 e T_4 aumentem. Os níveis elevados de T_3 e T_4 , por sua vez, retroalimentam a supressão da secreção tanto do TRH quanto do TSH. O TSH se liga ao receptor de TSH no epitélio folicular tireoidiano, o que causa a ativação das proteínas G e a síntese e liberação dos hormônios tireoidianos (T_3 e T_4), mediadas pelo AMPc. Na periferia, T_3 e T_4 interagem com

o receptor do hormônio tireoidiano (TR) para formar um complexo hormônio-receptor que se transloca para o núcleo e se liga aos chamados elementos de resposta ao hormônio tireoidiano (ERTs) nos genes-alvo para iniciar a transcrição.

As células epiteliais foliculares tireoidianas convertem a tiroglobulina em *tiroxina* (T_4) e quantidades menores de *triiodotironina* (T_3). O T_4 e o T_3 são liberados na circulação sistêmica, onde a maioria destes peptídeos está reversivelmente ligada às proteínas plasmáticas circulantes, como a globulina ligante de tiroxina e transtiretina, para transporte aos tecidos periféricos. As proteínas de ligação servem para manter as concentrações séricas de T_3 e T_4 não ligados (livres) dentro de limites rigorosos, assegurando ainda que os hormônios estejam prontamente disponíveis aos tecidos. Na periferia, a maioria do T_4 livre está deiodinizado a T_3 ; o último se liga aos receptores nucleares do hormônio tireoidiano nas células-alvo com uma afinidade dez vezes maior do que o T_4 e tem uma atividade proporcionalmente maior. *A interação do hormônio tireoidiano com seu receptor nuclear do hormônio tireoidiano (TR) resulta na formação de complexo hormônio multiproteico-receptor que se liga aos elementos de resposta ao hormônio tireoidiano (ERTs) em genes-alvo, regulando sua transcrição* (Fig. 24-8). O hormônio tireoidiano tem diversos efeitos celulares, incluindo a regulação positiva do catabolismo de carboidratos e lipídios e a estimulação da síntese proteica em uma ampla variedade de células. O resultado final desses processos é um aumento na taxa metabólica basal. Uma das funções mais importantes do hormônio tireoidiano é seu papel fundamental no desenvolvimento cerebral do feto e do recém-nascido (ver adiante).

O funcionamento da glândula tireoide pode ser inibido por uma variedade de agentes químicos coletivamente conhecidos como *goitrógenos*. Como eles suprimem a síntese de T_3 e T_4 , o nível de TSH aumenta e um subsequente aumento hiperplásico da glândula (*bócio*) ocorre. O agente antitireoidiano *propiltiouracil* inibe a oxidação do iodeto e logo bloqueia a produção dos hormônios tireoidianos; parenteticamente, o propiltiouracil também inibe a deiodinização periférica do T_4 circulante em T_3 , logo melhorando os sintomas do excesso de hormônio tireoidiano (veja adiante). O iodeto, quando dado a indivíduos com hiperfuncionamento da tireoide, também bloqueia a liberação dos hormônios tireoidianos, mas através de mecanismos diferentes. Os iodetos em altas doses inibem a proteólise da tiroglobulina. Logo, o hormônio tireoidiano é sintetizado e incorporado dentro de quantidades crescentes de coloide, mas não é liberado para o sangue.

Os folículos da glândula tireoide também contêm uma população de *células parafoliculares*, ou células C, as quais sintetizam e secretam o hormônio *calcitonina*. Este hormônio promove a absorção de cálcio pelo sistema esquelético e inibe a reabsorção de osso pelos osteoclastos.

As doenças da tireoide incluem condições associadas à liberação excessiva de hormônios tireoidianos (hipertireoidismo), aquelas associadas à deficiência do hormônio tireoidiano (hipotireoidismo) e as lesões de massa da tireoide. Consideraremos primeiro as consequências clínicas da função tireoidiana perturbada, e então focaremos nos distúrbios que geram esses

problemas.

Hipertireoidismo

A *tirotoxicose* é um estado hipermetabólico causado por níveis circulantes elevados de T₃ e T₄ livres. Como essa condição é causada mais comumente pelo hiperfuncionamento da glândula tireoide, é frequentemente conhecida como *hipertireoidismo*. No entanto, em certas condições o suprimento excessivo está relacionado tanto com a liberação excessiva do hormônio tireoideano pré-formado (p. ex., na tireoidite) quanto com uma fonte extratireoideana, mais do que com o hiperfuncionamento da glândula ([Tabela 24-3](#)). Logo, falando estritamente, o *hipertireoidismo* é somente uma (embora a mais comum) das causas da *tirotoxicose*. Os termos *hipotireoidismo primário* e *secundário* são algumas vezes utilizados para designar o hipertireoidismo que surge de uma anormalidade intrínseca da tireoide e aquele que surge de processos externos à tireoide, como um tumor hipofisário secretor de TSH. Com essa advertência, seguiremos a prática comum de usar os termos *tirotoxicose* e *hipertireoidismo* alternadamente. As três causas mais comuns de tirotoxicose estão também associadas ao hiperfuncionamento da glândula e incluem o seguinte:

Hiperplasia difusa da tireoide associada à doença de Graves (responsável por 85% dos casos).

Bócio multinodular hiperfuncionante.

Adenoma hiperfuncional da tireoide.

TABELA 24-3 Distúrbios Associados à Tirotoxicose

ASSOCIADOS AO HIPERTIREOIDISMO

Primário

Hiperplasia tóxica difusa (doenças de Graves)

Bócio multinodular hiperfuncionante („tóxico”)

Adenoma hiperfuncionante („tóxico”)

Hipertireoidismo induzido por iodeto

Tirotoxicose neonatal associada a doença de Graves materna

Secundário

Adenoma hipofisário secretor de TSH (raro) *

NÃO ASSOCIADO AO HIPERTIREOIDISMO

Tireoidite (dolorosa) granulomatosa (de De Quervain)

Tireoidite (indolor) linfocítica subaguda

Struma ovarii (teratoma ovariano com tireoide ectópica)

Tirotoxicose factícia (ingestão exógena de tiroxina)

* Associada ao hormônio estimulador da tireoide (TSH) aumentado; todas as outras causas de tirotoxicose associadas ao TSH diminuído.

Curso Clínico. As manifestações clínicas do hipertireoidismo são variáveis e incluem mudanças conhecidas como *estado hipermetabólico* induzido pelo excesso de hormônio tireoidiano e pela superatividade do *sistema nervoso simpático* (i.e., um aumento no “tônus” β -adrenérgico).

Os níveis excessivos do hormônio tireoidiano resultam em *um aumento na taxa metabólica basal*. A pele dos pacientes tiorotóxicos tende a ser macia, quente e ruborizada por causa do fluxo sanguíneo aumentado e da vasodilatação periférica para aumentar a perda de calor. A *intolerância ao calor* é comum. A sudorese é aumentada por causa dos altos níveis de calorígenese. A taxa metabólica basal aumentada também resulta em *perda de peso aumentada a despeito do apetite aumentado*.

As manifestações cardíacas estão entre as mais precoces e mais consistentes características do hipertireoidismo. Os indivíduos com hipertireoidismo podem ter um aumento do débito cardíaco, decorrente tanto da contratilidade aumentada do coração quanto da necessidade periférica de oxigênio aumentada. Taquicardia, palpitações e cardiomegalia são comuns. As arritmias, particularmente fibrilação atrial, ocorrem frequentemente e são mais comuns em pacientes idosos. Insuficiência cardíaca congestiva pode se desenvolver, particularmente em pacientes idosos com doença cardíaca preexistente. Mudanças miocárdicas, como focos de infiltração linfocítica e eosinofílica, fibrose leve no interstício, mudanças adiposas nas miofibras e aumento no tamanho e no número de mitocôndrias, foram descritas. Alguns indivíduos com tiorotoxicose desenvolvem *disfunção ventricular esquerda* reversível e insuficiência cardíaca “de baixo débito”, conhecidas como *miocardiopatia tiorotóxica ou hipertireoidiana*.

No *sistema neuromuscular*, a superatividade do sistema nervoso simpático produz tremor, hiperatividade, labilidade emocional, ansiedade, incapacidade de concentração e insônia. Fraqueza muscular proximal e massa muscular diminuída são comuns (*miopatia tireoidiana*).

Mudanças oculares frequentemente chamam a atenção para o hipertireoidismo. Um olhar fixo e arregalado e movimento lento da pálpebra superior estão presentes por causa da superestimulação simpática do levantador de pálpebra superior ([Fig. 24-9](#)). No entanto, a *oftalmopatia tireoidiana* associada à proptose é vista somente na doença de Graves (ver adiante).

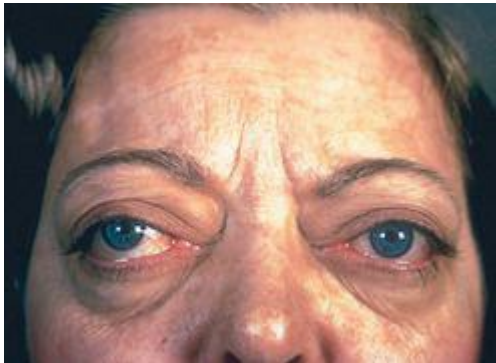

FIGURA 24-9

Uma pessoa com hipertireoidismo. Um olhar fixo e arregalado, causado pela superatividade do sistema nervoso simpático, é uma das características deste distúrbio. Na doença de Graves, uma das mais importantes causas de hipertireoidismo, o acúmulo de tecido conjuntivo frouxo atrás dos globos oculares também contribui para a aparência protuberante dos olhos.

No *sistema gastrointestinal*, a hiperestimulação sistêmica do intestino resulta em hipermotilidade, má absorção e diarreia.

O *sistema esquelético* também é afetado. O hormônio tireoidiano estimula a reabsorção óssea, aumentando a porosidade do osso cortical e reduzindo o volume do osso trabecular. O efeito final é a osteoporose e um risco aumentado de fraturas em pacientes com hipertireoidismo crônico.

Outros achados incluem atrofia do músculo esquelético, com infiltração gordurosa e infiltrados linfocíticos intersticiais focais; dilatação hepática mínima devida às alterações adiposas nos hepatócitos; e hiperplasia linfoide generalizada e linfadenopatia em pacientes com doença de Graves.

O termo *tempestade tireoidiana* é usado para designar um início abrupto de hipertireoidismo grave. Esta condição ocorre mais comumente em pacientes com doença de Graves subjacente e resulta provavelmente de uma elevação aguda nos níveis das catecolaminas, que pode ser

encontrada durante infecção, cirurgia, interrupção de medicamentos antitireoidianos ou qualquer forma de estresse. Os pacientes estão frequentemente febris e apresentam taquicardia fora da proporção da febre. A tempestade tireoidiana é uma emergência médica: Um número significativo de pacientes não tratados morre de arritmias cardíacas.

O *hipertireoidismo apatético* se refere à tirototoxicose ocorrendo em idosos, nos quais a idade avançada e as várias comorbidades podem ofuscar as características típicas do excesso de hormônio tireoidiano visto em pacientes mais jovens. O diagnóstico da tirototoxicose nesses indivíduos é frequentemente feito durante a busca laboratorial por perda de peso inexplicada ou piora de doença cardiovascular.

O diagnóstico de hipertireoidismo é feito utilizando-se tanto achados clínicos quanto laboratoriais. A mensuração da concentração sérica de TSH utilizando-se um ensaio sensível ao TSH fornece o teste de mapeamento simples mais útil para o hipertireoidismo, já que seus níveis estão diminuídos mesmo em estágios mais iniciais, quando a doença ainda pode ser subclínica. Um valor baixo de TSH é geralmente confirmado com a mensuração do T₄ livre, o qual está esperadamente aumentado. Em um paciente ocasional, o hipertireoidismo resulta predominantemente de níveis circulantes de T₃ aumentados (“toxicose de T₃”). Nestes casos, os níveis de T₄ livres podem estar diminuídos e a mensuração direta do T₃ sérico pode ser útil. Em casos raros de hipertireoidismo associados à hipófise (secundários), os níveis de TSH estão normais ou aumentados. A determinação dos níveis de TSH após a injeção do hormônio liberador de tirotrofina (teste de estimulação do TRH) é usada na avaliação dos casos de hipertireoidismo com mudanças equivocadas no nível sérico basal de TSH. Um aumento normal no TSH após a administração de TRH exclui o hipertireoidismo secundário. Uma vez que o diagnóstico de tirototoxicose tenha sido confirmado por uma combinação de ensaios de TSH e níveis do hormônio tireoidiano livre, a mensuração da captação do iodeto radioativo pela glândula tireoidiana pode ser valiosa na determinação da etiologia. Por exemplo, pode haver captação difusamente aumentada em toda a glândula (doença de Graves), captação aumentada em um nódulo solitário (adenoma tóxico) ou uma captação diminuída (tireoidite).

As opções terapêuticas para o hipertireoidismo incluem medicações múltiplas, e cada uma delas tem um mecanismo diferente de ação. Tipicamente, estes mecanismos incluem um bloqueador-β para controlar os sintomas induzidos pelo tônus adrenérgico aumentado, uma tionamida para bloquear a síntese de novos hormônios, uma solução de iodo para bloquear a liberação do hormônio tireoidiano e agentes que inibam a conversão periférica de T₄ em T₃. O radioiodo, que é incorporado em tecidos tireoidianos, resultando em ablação da função tireoidiana por um período de 6 a 18 semanas, também pode ser usado.

Hipotireoidismo

O hipotireoidismo é causado por qualquer desarranjo estrutural ou funcional que interfira com a produção de níveis adequados do hormônio tireoidiano. O hipotireoidismo é um distúrbio razoavelmente comum e, pela estimativa de alguns, a prevalência do hipotireoidismo aparente na população é de 0,3%, enquanto o hipotireoidismo subclínico pode ser encontrado em mais de 4%.

A prevalência do hipotireoidismo aumenta com a idade, e é aproximadamente dez vezes mais comum em mulheres do que em homens. Esse distúrbio pode resultar de um defeito em algum lugar do eixo hipotalâmico-hipofisário-tireoidiano. Como no caso do hipertireoidismo, o distúrbio é dividido nas categorias *primária* e *secundária*, dependendo da origem do hipotireoidismo: se ele surge de uma anormalidade intrínseca na própria tireoide ou se ocorre como resultado de uma doença hipofisária ou hipotalâmica (Tabela 24-4). O hipotireoidismo primário é responsável pela grande maioria dos casos de hipotireoidismo e pode ser acompanhado por um aumento no tamanho da glândula tireoide (bócio). O hipotireoidismo primário pode ser congênito, adquirido ou autoimune.

TABELA 24-4 Causas do Hipotireoidismo

PRIMÁRIAS

Desenvolvimentista (disgenesia tireoidiana: *PAX8*, *FOXE1*, mutações no receptor de TSH)

Síndrome da resistência ao hormônio tireoidiano (mutações *THRB*)

Pós-ablativas

Cirurgia, terapia com radioiodo ou irradiação externa

Hipotireoidismo autoimune

Tireoidite de Hashimoto*

Deficiência de iodo*

Drogas (lítio, iodetos e ácido *p*-aminossalicílico)

Defeitos biossintéticos congênitos (bócio desormonogênico) *

SECUNDÁRIAS (CENTRAIS)

Falência hipofisária

Falência hipotalâmica (rara)

* Associadas ao aumento da tireoide („hipotireoidismo bocioso”). A tireoidite de Hashimoto e o hipotireoidismo pós-ablativo são responsáveis pela maioria dos casos de hipotireoidismo nos países desenvolvidos. *FOXE1*, forkhead box 1; *PAX8*, paired box 8; *THRB*, receptor β do hormônio tireoidiano.

Pelo mundo, o *hipotireoidismo congênito* é mais frequentemente resultante de uma *deficiência endêmica de iodo* na dieta (veja adiante). Outras formas menos comuns de hipotireoidismo congênito incluem *erros inatos do metabolismo tireoídiano (bócio desormonogenético)*; por isso, qualquer um dos múltiplos passos que levam à síntese do hormônio da tireoide pode estar deficiente, tais como (1) transporte do iodo para dentro dos tirócitos, (2) “organificação” do iodo (ligação do iodo aos resíduos de tirosina da proteína de armazenamento, tiroglobulina) e (3) acoplamento de iodotirosina para formar T_3 e T_4 hormonalmente ativos. Mutações no gene da *peroxidase tireoídiana (TPO)* são a causa mais comum de bócio disormonogenético. A *síndrome de Pendred*, caracterizada por hipotireoidismo e surdez sensorineural, é causada por mutações no gene *SLC26A4*, cujo produto, a pendrina, é um transportador de ânions expressado na superfície apical dos tirócitos e no ouvido interno.⁸ Em casos raros, pode haver ausência completa de parênquima tireoídiana (*agenesia tireoídiana*) ou a glândula pode estar grandemente reduzida em tamanho (*hipoplasia tireoídiana*). Mutações na linhagem germinativa de fatores de transcrição que são expressos na tireoide em desenvolvimento e regulam a diferenciação folicular, como o *fator de transcrição tireoídiano (TTF-2)*, também conhecido como *FOXE1*, e o “*paired box-8*” (*PAX-8*), foram relatadas em indivíduos com agenesia da tireoide. Estes pacientes apresentam tipicamente uma constelação de malformações extratireoídianas. Mutações na linhagem germinativa do *receptor de TSH (TSHR)* são causas genéticas raras de hipotireoidismo isolado (note que as mutações somáticas *ativadoras* do *TSHR* são encontradas em nódulos tireoídianos autônomos, veja adiante). A *síndrome da resistência ao hormônio tireoídiano* é um distúrbio autossômico dominante raro, causado por mutações herdadas no receptor do hormônio tireoídiano, que suprimem a habilidade do receptor de se ligar ao hormônio tireoídiano. Os pacientes demonstram resistência generalizada ao hormônio tireoídiano, a despeito dos altos níveis de T_3 e T_4 circulantes. Já que a hipófise também é resistente à retroalimentação dos hormônios tireoídianos, os níveis de TSH também tendem a ser altos.

O *hipotireoidismo adquirido* pode ser causado por *ablação induzida por cirurgia ou radiação* do parênquima da tireoide. Uma grande ressecção da glândula (tireoidectomia total) para o tratamento do hipertireoidismo de uma neoplasia primária pode levar ao hipotireoidismo. A glândula também pode ser ablaçada pela radiação, seja na forma de radioiodo administrado para o tratamento do hipertireoidismo, ou por radiação exógena, como uma terapia de radiação externa para o pescoço. *Drogas* dadas intencionalmente para diminuir a secreção da tireoide (p. ex., metimazol e propiltiouracil) podem causar hipotireoidismo adquirido, assim como agentes usados para tratar condições não tireoídianas (p. ex., lítio, ácido *p*-aminosalicílico).

O *hipotireoidismo autoimune* é a causa mais comum de hipotireoidismo em áreas do mundo com iodo suficiente. A grande maioria dos casos de hipotireoidismo autoimune é decorrente da tireoidite de Hashimoto. Anticorpos circulantes, incluindo anticorpos *antimicrosossomais*, *antiperoxidase tireoídiana* e *antitiroglobulina*, são encontrados neste distúrbio e a tireoide está geralmente aumentada (bociosa). O hipotireoidismo autoimune pode ocorrer isoladamente ou em conjunto com a síndrome poliendócrina autoimune (APS), tipos 1 e 2 (ver a discussão em “Glândulas Suprarrenais”).

O hipotireoidismo secundário (ou central) é causado pela deficiência de TSH e, muito mais raramente, pela deficiência do TRH. Qualquer uma das causas do hipopituitarismo (p. ex., tumor hipofisário, necrose hipofisária pós-parto, trauma e tumores não hipofisários) ou de danos hipotalâmicos por tumores, trauma, terapia de radiação ou doenças infiltrativas pode causar hipotireoidismo central.

As manifestações clínicas clássicas de hipotireoidismo incluem o cretinismo e o mixedema.

CRETINISMO

O *cretinismo* se refere ao hipotireoidismo que se desenvolve no período da lactância. O termo *cretino* foi derivado do francês *chrétien*, que significa “cristão” ou “semelhante a Cristo”, e foi aplicado aos sofreadores dessa doença porque eles foram considerados como mentalmente retardados e, portanto, incapazes de pecar. No passado, este distúrbio ocorreu muito mais comumente em áreas do mundo onde a deficiência alimentar de iodo era endêmica, como o Himalaia, o interior da China, a África e outras áreas montanhosas. Ele se tornou muito menos frequente nos últimos anos, como resultado da suplementação mundial de alimentos com iodo. Em raras ocasiões, o cretinismo pode resultar também de erros inatos no metabolismo que interferem com a biossíntese dos níveis normais do hormônio tireoidiano (bócio desormonogenético, ver anteriormente).

As características clínicas do cretinismo incluem desenvolvimento prejudicado do sistema esquelético e do sistema nervoso central, manifestado por retardo mental grave, estatura baixa, características faciais grosseiras, língua projetada e hérnia umbilical. A gravidade do prejuízo mental no cretinismo parece estar relacionada com o tempo em que a deficiência tireoidiana ocorre no útero. Normalmente, hormônios maternos, inclusive T₃ e T₄, atravessam a placenta e são críticos para o desenvolvimento cerebral do feto. Se há uma deficiência tireoidiana materna antes do desenvolvimento da glândula tireoide fetal, o retardo mental é grave. Em contraste, a redução nos hormônios tireoidianos maternos mais tardiamente na gravidez, após o desenvolvimento da tireoide fetal, permite o desenvolvimento normal do cérebro.

MIXEDEMA

O termo *mixedema* é aplicado ao hipotireoidismo que se desenvolve em crianças mais velhas ou em adultos. O mixedema, ou doença de Gull, foi ligado à disfunção tireoidiana, pela primeira vez, em 1873 por Sir William Gull em um artigo voltado para o desenvolvimento de um “estado cretinoide” em adultos.⁹ As manifestações clínicas variam com a idade de início da deficiência. As crianças mais velhas mostram sinais e sintomas intermediários entre aqueles dos cretinos e aqueles de adultos com hipotireoidismo. No adulto, a condição aparece insidiosamente e pode levar anos para alcançar o nível de suspeita clínica.

Os aspectos clínicos do mixedema são caracterizados por lentidão das atividades física e mental. Os sintomas iniciais incluem fadiga generalizada, apatia e preguiça mental, o que pode mimetizar a depressão nos estágios iniciais da doença. As funções de linguagem e intelectuais se tornam lentas. Os pacientes com mixedema são apáticos, intolerantes ao frio e frequentemente estão acima do peso. A atividade simpática diminuída resulta em constipação e sudorese diminuída. A pele desses pacientes é fria e pálida devido à redução do fluxo sanguíneo. O débito cardíaco reduzido provavelmente contribui para o encurtamento da respiração e a capacidade de exercício reduzida, duas reclamações frequentes em indivíduos com hipotireoidismo. Os hormônios tireoidianos regulam a transcrição de diversos genes sarcolêmicos, como as *ATPases de cálcio*, cujos produtos codificados são críticos para a manutenção do débito cardíaco eficiente. Além disso, o hipotireoidismo promove um perfil aterogênico – aumento dos níveis de colesterol total e lipoproteína de baixa densidade (LDL) –, provavelmente contribuindo para as taxas de mortalidade cardiovascular adversa nesta doença. Histologicamente há um acúmulo de substâncias matriciais, como os glicosaminoglicanos e o ácido hialurônico, na pele, no tecido subcutâneo e em vários pontos viscerais. Isso resulta em edema não depressível, um alargamento e engrossamento das características faciais, aumento da língua e aprofundamento da voz.

A avaliação laboratorial desempenha um papel vital no diagnóstico do hipotireoidismo suspeitado devido à natureza não específica dos sintomas. Pacientes com aumento inexplicado no peso corporal ou hipercolesterolemia devem ser avaliados para um potencial hipotireoidismo. *A mensuração dos níveis séricos de TSH é o teste de mapeamento mais sensível para este distúrbio.* O nível de TSH está aumentado no hipotireoidismo primário como resultado da perda da inibição retroativa do TRH e da produção de TSH pelo hipotálamo e pela hipófise, respectivamente. O nível de TSH não está aumentado em pessoas com hipotireoidismo decorrente de doença hipotalâmica ou hipófise primária. *Os níveis de T_4 estão diminuídos* em indivíduos com hipotireoidismo de qualquer origem.

Tireoidite

A tireoidite, ou inflamação da glândula tireoide, abrange um grupo diverso de distúrbios caracterizados por algumas formas de inflamação da tireoide. Estas doenças incluem condições que resultam em doença aguda com dor grave na tireoide (p. ex., tireoidite infecciosa, tireoidite granulomatosa subaguda) e distúrbios nos quais há relativamente pouca inflamação e a doença é manifestada primariamente por disfunção tireoidiana – tireoidite linfocítica subaguda e tireoidite fibrosa (Reidel).

A *tireoidite infecciosa* pode ser aguda ou crônica. As infecções agudas podem alcançar a tireoide através da disseminação hematogena ou através da sementeira direta da glândula, como através de uma fistula do seio piriforme adjacente à laringe. Outras infecções da tireoide, inclusive as infecções micobacterianas, fúngicas e por *Pneumocystis*, são mais crônicas e frequentemente ocorrem em pacientes imunocomprometidos. Qualquer que seja a causa, o envolvimento inflamatório pode causar um início súbito de dor no pescoço e sensibilidade na área da glândula e é acompanhada por febre, calafrios e outros sinais de infecção. A tireoidite infecciosa pode ser autolimitada ou pode ser controlada com a terapia apropriada. A função tireoidiana geralmente não é significativamente afetada, e há poucos efeitos residuais exceto por pequenos possíveis focos de cicatrização. Esta seção foca nos tipos mais comuns e clinicamente significativos de tireoidite: (1) tireoidite de Hashimoto, (2) tireoidite granulomatosa (de Quervain) e (3) tireoidite linfocítica subaguda.

TIREOIDITE DE HASHIMOTO

A tireoidite de Hashimoto é a causa mais comum de hipotireoidismo em áreas do mundo onde os níveis de iodo são suficientes. O nome *tireoidite de Hashimoto* é derivado do relato de Hashimoto, de 1912, descrevendo pacientes com bócio e intenso infiltrado linfocítico da tireoide (*struma lymphomatosa*).¹⁰ A tireoidite de Hashimoto e a doença de Graves (veja adiante) são os dois distúrbios mediados imunologicamente mais comuns da tireoide. A tireoidite de Hashimoto é caracterizada por falência gradual da tireoide devido à destruição autoimune da glândula tireoide. Este distúrbio é mais prevalente entre 45 e 65 anos de idade e é mais comum em mulheres do que em homens, com a predominância feminina de 10:1 a 20:1. Embora seja primariamente uma doença de mulheres mais velhas, ela pode ocorrer em crianças e é a maior causa de bócio não endêmico na população pediátrica.

Analogamente a outras doenças autoimunes, a tireoidite de Hashimoto tem um forte componente genético. Isso é confirmado pela concordância da doença em até 40% de gêmeos monozigóticos, assim como a presença de anticorpos antitireoidianos circulantes em aproximadamente 50% dos irmãos assintomáticos dos pacientes com Hashimoto. A suscetibilidade aumentada da tireoidite de Hashimoto está associada a polimorfismos em múltiplos genes associados à regulação imunológica, sendo o mais significativo a ligação aos polimorfismos do *antígeno associado ao linfócito T citotóxico 4 (CTLA4)*.¹¹ O CTLA4 é um regulador negativo das respostas da célula T e, não surpreendentemente, os polimorfismos do gene *CTLA4* que resultam em nível reduzido da proteína ou de sua função estão associados a uma predisposição para a doença autoimune. Outro determinante genético da suscetibilidade para a tireoidite de Hashimoto, recentemente descrito, é o polimorfismo funcional no gene da *proteína tirosina fosfatase-22 (PTNP22)* que codifica uma tirosina fosfatase linfóide, também conhecida por inibir a função da célula T.¹² A suscetibilidade a outras doenças autoimunes, como diabetes tipo 1 (veja adiante), tem sido associada a polimorfismos tanto no *CTLA4* quanto no *PTNP22*.

Patogenia. A tireoidite de Hashimoto é causada por uma interrupção na autotolerância aos autoantígenos tireoidianos. Isso é exemplificado pela presença de autoanticorpos circulantes contra a tireoglobulina e a peroxidase tireoidiana na grande maioria dos pacientes com Hashimoto. Esses eventos incitantes que levam à interrupção na autotolerância nos pacientes de Hashimoto ainda não foram completamente elucidados, mas as possibilidades incluem anormalidades das células T regulatórias (Tregs)¹³ ou exposição de antígenos tireoidianos normalmente sequestrados (Cap. 6). A indução da autoimunidade tireoidiana é acompanhada por uma depleção progressiva dos tirócitos por apoptose e substituição do parênquima tireoidiano por infiltração celular mononuclear e fibrose. Múltiplos mecanismos imunológicos podem contribuir para a morte da célula tireoidiana, inclusive (Fig. 24-10):

Morte celular mediada por célula T citotóxica CD8+: as células T citotóxicas podem causar destruição dos tirócitos.

Morte celular mediada por citocinas: a ativação excessiva de células T leva à produção de citocinas inflamatórias T_H1 , como o interferon- γ na glândula tireoide, resultando em recrutamento e ativação de macrófagos e danos aos folículos.

Ligação de anticorpos antitireoidianos (anticorpos antitireoglobulina e antiperoxidase

tireoidiana) seguida por citotoxicidade mediada por célula, dependente de anticorpos (Cap. 6).

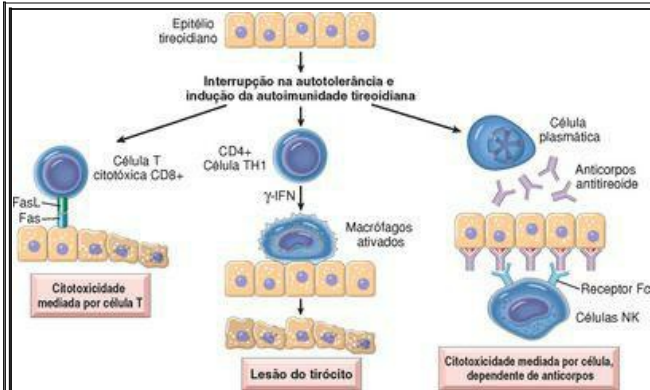


FIGURA 24-10

Patogenia da tireoidite de Hashimoto. A interrupção da tolerância periférica aos autoantígenos da tireoide resulta em destruição autoimune progressiva dos tirócitos por infiltração de células T citotóxicas, liberação de citocinas ou citotoxicidade dependente de anticorpos.

Morfologia. A tireoide está, com frequência, difusamente aumentada, embora um aumento mais localizado possa ser visto em alguns casos. A cápsula intacta e a glândula estão bem demarcadas das estruturas adjacentes. A superfície de corte é pálida, amarelo-amarronzada, firme e um tanto nodular. O exame microscópico revela uma infiltração extensiva do parênquima por um **infiltrado inflamatório mononuclear** contendo pequenos linfócitos, plasmócitos e **centros germinativos** bem desenvolvidos (Fig. 24-11). Os folículos tireoidianos são atrofícos e são revestidos em muitas áreas por células epiteliais distinguidas pela presença do citoplasma abundante, eosinofílico e granular, chamadas de **células de Hürthle**. Estas são uma resposta metaplásica do epitélio folicular cuboide baixo normal à

lesão em andamento. Em amostras de biópsia aspiradas com uma agulha fina, a presença de células de Hürthle em conjunto com uma população heterogênea de linfócitos é característica da tireoidite de Hashimoto. Na tireoidite de Hashimoto “clássica”, o tecido conjuntivo intersticial está aumentado e pode ser abundante. Uma **variante fibrosa** é caracterizada por atrofia folicular tireoidiana grave e fibrose densa “semelhante a queiloide”, bandas largas de colágeno acelular abrangendo o tecido tireoidiano residual. Diferentemente da tireoidite de Reidel (veja adiante), a fibrose não se estende além da cápsula da glândula. O parênquima tireoidiano remanescente demonstra características de tireoidite linfocítica crônica.

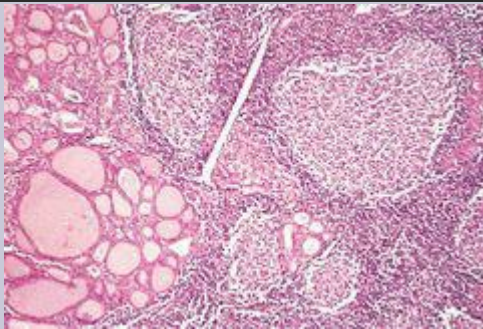


FIGURA 24-11

Tireoidite de Hashimoto. O parênquima da tireoide contém um denso infiltrado linfocítico com centros germinativos. Os folículos tireoidianos residuais revestidos por células de Hürthle profundamente eosinofílicas também podem ser vistos.

Curso Clínico. A tireoidite de Hashimoto chama a atenção clínica, mais frequentemente, por um aumento indolor da tireoide, geralmente associado a algum grau de hipotireoidismo, em uma mulher de meia-idade. O aumento da glândula é geralmente simétrico e difuso, mas em alguns casos pode ser suficientemente localizado para provocar uma suspeita de neoplasia. No atual curso clínico, o hipotireoidismo se desenvolve gradualmente. Em alguns casos, no entanto, ele

pode ser precedido por tirotoxicose transitória causada pelo rompimento dos folículos tireoidianos, com a liberação secundária dos hormônios tireoidianos (“hashitoxicose”). Durante esta fase, os níveis de T₃ e T₄ livres estão elevados, o TSH está diminuído e a captação de iodo radioativo está diminuída. Com a manutenção do hipotireoidismo, os níveis de T₃ e T₄ caem acompanhados por um aumento compensatório no TSH. Indivíduos com tireoidite de Hashimoto estão sob risco aumentado de desenvolver outras doenças autoimunes, tanto endócrinas (diabetes tipo 1, adrenalite autoimune) quanto não-endócrinas (lúpus eritematoso sistêmico, miastenia grave e síndrome de Sjögren; [Cap. 6](#)). Eles também estão sob risco aumentado de desenvolver linfomas não-Hodgkin de células B, especialmente linfomas da zona marginal do tecido linfoide associado à mucosa (linfomas de MALT; [Cap. 13](#)). A relação entre a doença de Hashimoto e os cânceres epiteliais tireoidianos permanece controversa, com alguns estudos morfológicos e moleculares sugerindo predisposição para os carcinomas papilares.

TIREOIDITE SUBAGUDA (GRANULOMATOSA)

A tireoidite subaguda, que também é conhecida como *tireoidite granulomatosa* ou *tireoidite de De Quervain*, ocorre com muito menos frequência do que a doença de Hashimoto. Este distúrbio é mais comum entre as idades de 40 e 50 e, como outras formas de tireoidite, afeta significativamente com mais frequência as mulheres do que os homens (4:1).

Patogenia. Acredita-se que a tireoidite subaguda seja disparada por uma *infecção viral*. A maioria dos pacientes tem um histórico de infecções do trato respiratório superior logo antes do início da tireoidite. A doença tem uma incidência sazonal, com as ocorrências tendo pico no verão, e grupos de casos têm sido relatados em associação com coxsackievírus, caxumba, sarampo, adenovírus e outras doenças virais. Embora a patogenia da doença não esteja clara, um modelo sugere que ela resulta de uma infecção viral que leve à exposição a um antígeno tireoidiano ou viral, o qual é liberado secundariamente aos danos no tecido hospedeiro induzidos pelo vírus. Este antígeno estimula os linfócitos T citotóxicos, os quais danificam então as células foliculares tireoidianas. Em contraste com a doença tireoidiana autoimune, a resposta imunológica é iniciada pelo vírus e não à autopropagante, logo o processo é limitado.

Morfologia. A glândula pode estar unilateral ou bilateralmente aumentada e firme, com cápsula intacta. Ela pode ser levemente aderente às estruturas circundantes. Em um corte, as áreas envolvidas são firmes e amarelo-esbranquiçadas e se sobressaem da substância tireoidiana marrom, normal e mais flexível. Histologicamente, as alterações são pontuais e dependem do estágio da doença. No início da fase inflamatória ativa, folículos espalhados podem ser inteiramente destruídos e substituídos por neutrófilos formadores de abscessos. Posteriormente, os aspectos mais característicos aparecem na forma de agregados de linfócitos, macrófagos ativados e plasmócitos próximos aos folículos tireoidianos colapsados e danificados. **Células gigantes multinucleadas** envolvem grupos nus ou fragmentos de coloide ([Fig. 24-12](#)), daí a designação **tireoidite granulomatosa**. Em estágios mais tardios da doença, um infiltrado inflamatório crônico e fibrose podem substituir o foco da lesão. Estágios histológicos diferentes são, às vezes, encontrados na mesma glândula, sugerindo ondas de destruição ao longo de um período de tempo.

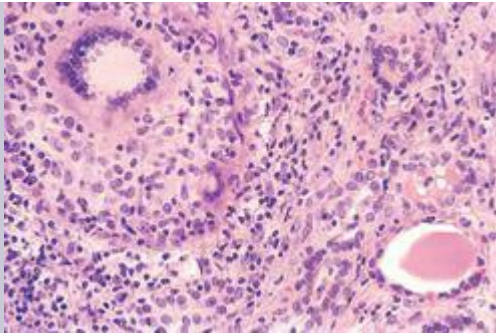


FIGURA 24-12

Tireoidite granulomatosa. O parênquima da tireoide contém um infiltrado inflamatório crônico com uma célula gigante multinucleada (*esquerda superior*) e um folículo colóide (*direita inferior*).

Curso Clínico. A tireoidite granulomatosa (de Quervain) é a causa mais comum de *dor tireoidiana*. Há um aumento variável da tireoide. A inflamação tireoidiana e o hipertireoidismo são transitórios, geralmente diminuindo em 2 a 6 semanas, mesmo se o paciente não for tratado. Quase todos os pacientes têm níveis séricos altos de T_3 e T_4 e níveis séricos baixos de TSH durante esta fase. No entanto, diferentemente dos estados hipertireoidianos como a doença de Graves, a captação de iodo radioativo está diminuída. Após a recuperação, geralmente em 6 a 8 semanas, a função tireoidiana normal retorna.

TIREOIDITE LINFOCÍTICA (INDOLOR) SUBAGUDA

A *tireoidite linfocítica subaguda*, que também é chamada de *tireoidite indolor*, geralmente chama a atenção clínica por causa do hipertireoidismo leve, do aumento bocioso da glândula, ou de ambos. Embora ela possa ocorrer em qualquer idade, é mais frequentemente observada em adultos de meia-idade e é mais comum em mulheres. Um processo da doença, semelhante à tireoidite indolor, pode ocorrer durante o período pós-parto em mais de 5% das mulheres (*tireoidite pós-parto*). As tireoidites indolor e pós-parto são variantes da tireoidite de Hashimoto, já que a maioria dos pacientes tem anticorpos antiperoxidase tireoidiana circulantes ou histórico familiar de outros distúrbios autoimunes. Um terço dos casos pode evoluir para hipotireoidismo aparente ao longo do tempo, e a histologia da tireoide também é rememorativa da tireoidite de Hashimoto (ver adiante).

Morfologia. Exceto por um possível aumento simétrico leve, a tireoide parece normal no exame macroscópico. As características histológicas mais específicas consistem em infiltração linfocítica com centros germinativos hiperplásicos no parênquima tireoidiano e ruptura espalhada e colapso dos folículos tireoidianos. Diferentemente do que ocorre na síndrome de Hashimoto franca, a fibrose e a metaplasia das células de Hürthle não são características proeminentes.

Curso Clínico. Indivíduos com tireoidite indolor podem apresentar bócio indolor, hipertireoidismo aparente ou ambos. Alguns pacientes mudam de um estado hipertireoidiano para o hipotireoidismo antes da recuperação. A grande maioria (~80%) dos indivíduos com tireoidite pós-parto são eutireóides durante 1 ano. A tireoidite pós-parto pode se parecer com a doença de Graves, cuja incidência também está aumentada na condição de gravidez. Oftalmopatia infiltrativa e outras manifestações da doença de Graves (ver adiante) são, contudo, ausentes na primeira. Como declarado, até um terço dos indivíduos afetados eventualmente progridem para o hipotireoidismo aparente em um período de 10 anos.

Outras formas menos comuns de tireoidite incluem a *tireoidite de Reidel*, um distúrbio raro de etiologia desconhecida caracterizado por extensiva fibrose envolvendo a tireoide e as estruturas contíguas do pescoço. A presença de uma massa tireoidiana dura e fixa estimula clinicamente um carcinoma tireoidiano. Ela pode estar associada a fibrose idiopática em outros locais do corpo, como o retroperitônio. A presença de anticorpos antitireoidianos circulantes na maioria dos pacientes sugere etiologia autoimune.

Doença de Graves

Graves relatou, em 1835, sua observação de uma doença caracterizada por “palpitações contínuas violentas e longas em mulheres” associadas a aumento da glândula tireoide. ¹⁴ *A doença de Graves é a causa mais comum de hipertireoidismo endógeno.* Ela é caracterizada por uma *triade* de achados clínicos:

1. *Hipertireoidismo* decorrente de aumento hiperfuncional difuso da tireoide.
2. *Oftalmopatia* infiltrativa com exoftalmo resultante.
3. *Dermopatia* infiltrativa localizada, algumas vezes chamada de *mixedema pré-tibial*, que está presente em uma minoria de pacientes.

A doença de Graves tem pico de incidência entre os 20 e os 40 anos de idade. *As mulheres são afetadas até 10 vezes mais frequentemente do que os homens.* Este distúrbio pode estar presente em 1,5% a 2,0% das mulheres nos Estados Unidos. Como o mencionado anteriormente, a doença de Graves (hipertireoidismo) e a tireoidite de Hashimoto (hipotireoidismo) representam os dois extremos dos distúrbios tireoidianos autoimunes e, não surpreendentemente, compartilham muitos dogmas subjacentes. Por exemplo, semelhantemente à tireoidite de Hashimoto, os fatores genéticos também são importantes na etiologia da doença de Graves, com uma taxa de concordância em gêmeos monozigóticos de 30% a 40%, em comparação com os menos de 5% entre indivíduos dizigóticos. Assim como a tireoidite de Hashimoto, a suscetibilidade genética para a doença de Graves está ligada aos polimorfismos de genes de função imunológica, como o *CTLA4* e o *PTPN22* e o alelo HLA-DR3. ¹⁵

Patogenia. *A doença de Graves é caracterizada pela interrupção da autotolerância aos autoantígenos tireoidianos, de modo mais importante o receptor de TSH.* O resultado é a produção de múltiplos autoanticorpos, incluindo:

Imunoglobulinas estimuladoras da tireoide: O anticorpo IgG se liga ao receptor de TSH e mimetiza a ação do TSH, estimulando a adenil ciclase e aumentando a liberação de hormônios tireoidianos. Quase todos os indivíduos com a doença de Graves têm níveis detectáveis deste autoanticorpo. A imunoglobulina estimuladora da tireoide é relativamente específica para a doença de Graves, em contraste com os anticorpos para a tireoglobulina e a peroxidase tireoidiana.

Imunoglobulinas estimuladoras da tireoide do crescimento: Também direcionadas para o receptor de TSH, as imunoglobulinas estimuladoras da tireoide do crescimento têm sido implicadas na proliferação do epitélio folicular tireoidiano.

Imunoglobulinas inibidoras da ligação do TSH: Estes anticorpos antirreceptores de TSH evitam que o TSH se ligue normalmente ao seu receptor nas células epiteliais tireoidianas. Fazendo isso, algumas formas de imunoglobulinas inibidoras da ligação do TSH mimetizam a ação do TSH, resultando na estimulação da atividade das células epiteliais tireoidianas, enquanto outras formas podem, na verdade, *inibir* a função tireoidiana. Não é comum encontrar a coexistência de imunoglobulinas estimulatórias e inibitórias no soro de um mesmo paciente, um achado que poderia explicar por que alguns pacientes com a doença de Graves têm episódios de hipotireoidismo.

O papel-chave dos anticorpos antirreceptores de TSH na patogenia do hipertireoidismo é suportado pelos modelos animais da doença de Graves. A imunização de camundongos com o receptor de TSH resulta na geração de anticorpos que causam estímulo da tireoide, aumento da tireoide com infiltração linfocítica, níveis elevados de tiroxina e, em um subgrupo de camundongos, sinais oculares rememorativos da oftalmopatia de Graves (ver adiante).

A autoimunidade também desempenha um papel importante no desenvolvimento da *oftalmopatia infiltrativa* que é característica da doença de Graves. Na oftalmopatia de Graves, o volume dos tecidos conjuntivos retro-orbitais e dos músculos extraorbitais está aumentado por diversas razões, inclusive (1) infiltração marcante do espaço retro-orbital por células mononucleares, predominantemente células T; (2) edema inflamatório e inchaço dos músculos extraoculares; (3) acúmulo de componentes da matriz extracelular, especificamente glicosaminoglicanos hidrofílicos, como o ácido hialurônico e o sulfato de condroitina; e (4) números aumentados de adipócitos (infiltração gordurosa). Essas alterações deslocam o globo ocular para a frente e podem interferir com a função dos músculos extraoculares. Evidências recentes sugerem que os *fibroblastos pré-adipócitos orbitais* expressam o receptor de TSH e, portanto, se tornam alvos de um ataque autoimune. As células T reativas contra esses fibroblastos secretam citocinas, que estimulam a proliferação fibroblástica e a síntese de proteínas da matriz extracelular (glicosaminoglicanos) e aumentam a expressão do receptor de TSH na superfície, perpetuando a resposta autoimune. O resultado é uma infiltração progressiva do espaço retro-orbital e oftalmopatia.

Morfologia. A glândula tireoide está, em geral, simetricamente aumentada por causa da **hipertrofia e hiperplasia difusas** das células epiteliais foliculares da tireoide ([Fig. 24-13A](#)). Aumentos do peso acima de 80 g não são incomuns. Em corte, o parênquima tem uma aparência macia e carnuda, parecendo um músculo normal. Histologicamente, as células epiteliais foliculares, em casos não tratados, são altas e mais populosas do que o normal. Esta superpopulação frequentemente resulta na formação de pequenas papilas, que se projetam no lúmen folicular e passam dos limites do coloide, algumas vezes enchendo os foliculos ([Fig. 24-13B](#)). Tais papilas não apresentam núcleos fibrovasculares, contrariamente às do carcinoma papilar (veja adiante). O coloide no lúmen folicular é pálido, com margens recortadas. Os infiltrados linfóides, consistindo predominantemente em células T, com poucas células B e plasmócitos maduros, estão presentes por todo o interstício; os centros germinativos são comuns.

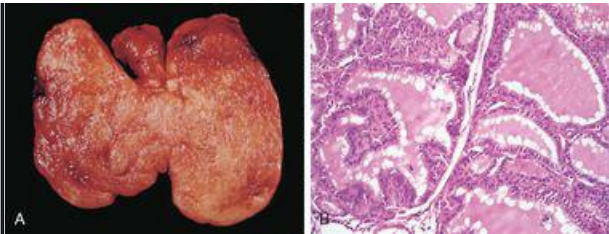


FIGURA 24-13

Doença de Graves. **A**, Há um aumento simétrico difuso da glândula e um parênquima muito avermelhado e carnoso. Compare com a fotografia macroscópica do bócio multinodular na [Figura 24-15](#). **B**, Tireoide difusamente hiperplásica em um caso de doença de Graves. Os folículos são revestidos por um epitélio colunar alto. As células epiteliais aumentadas e agrupadas se projetam para o lúmen dos folículos. Estas células reabsorvem ativamente o coloide no centro dos folículos, resultando em uma aparência recortada das bordas do coloide.

(**A**, Reproduzido com a permissão de Lloyd RV et al. (eds): *Atlas of Nontumor Pathology: Endocrine Diseases*. Washington, DC, American Registry of Pathology, 2002.)

American Registry of Pathology

A terapia pré-operatória altera a morfologia da tireoide na doença de Graves. A administração pré-operatória de iodo causa involução do epitélio e o acúmulo de coloide pelo bloqueio da secreção de tiroglobulina. O tratamento com a droga antitireoidiana propiltiouracil exacerba a hipertrofia e a hiperplasia epitelial através do estímulo da secreção de TSH. Logo, em pacientes pré-tratados é impossível avaliar, a partir do exame histológico de amostras cirúrgicas, a atividade funcional da glândula.

Mudanças no tecido extratireoidiano incluem hiperplasia linfóide generalizada. O coração pode estar hipertrofiado e mudanças isquêmicas podem estar presentes, particularmente em pacientes com doença arterial coronariana preexistente. Em pacientes com oftalmopatia, os tecidos da órbita estão edematosos devido à presença de mucopolissacarídeos hidrofílicos. Além disso, há infiltração de linfócitos e fibrose. Os músculos orbitais estão edematosos no início, mas podem sofrer fibrose tardiamente no curso da doença. A dermatopatia, se presente, é caracterizada por espessamento da derme devido à deposição de

Curso Clínico. Os achados clínicos na doença de Graves incluem alterações relacionadas com a *tirotoxicose*, assim como aquelas associadas unicamente à doença de Graves, *hiperplasia difusa da tireoide*, *oftalmopatia* e *dermopatia*. O grau de tirotoxicose varia de caso para caso, e algumas vezes é menos conspicua do que outras manifestações da doença. O aumento difuso da tireoide está presente em todos os casos. O *aumento da tireoide* pode ser acompanhado pelo fluxo sanguíneo aumentado através da glândula hiperativa, frequentemente produzindo um “bruit” (sopro vascular) audível. A *superatividade simpática* produz um olhar fixo e arregalado e pálpebra superior lenta. A oftalmopatia da doença de Graves resulta em projeção anormal do globo ocular (*exoftalmos*). Os músculos extraoculares são geralmente fracos. A exoftalmia pode persistir ou progredir a despeito do tratamento bem-sucedido da tirotoxicose, algumas vezes resultando em lesão da córnea. A dermopatia infiltrativa, ou *mixedema pré-tibial*, é mais comum na pele que recobre as tíbias, onde se apresenta como um espessamento escamoso e um endurecimento. No entanto, ela está presente apenas em uma minoria de pacientes. Algumas vezes, os indivíduos desenvolvem espontaneamente um hipofuncionamento da tireoide. Os pacientes estão sob risco aumentado para outras doenças autoimunes, anemia perniciosa, diabetes tipo I e doença de Addison.

Os achados laboratoriais na doença de Graves incluem níveis elevados de T_3 e T_4 livres e níveis *diminuídos de TSH*. Devido ao estímulo contínuo dos folículos tireoidianos pelas imunoglobulinas estimuladoras da tireoide, *a captação de iodo radioativo está aumentada e o mapeamento do radioiodo mostra captação difusa de iodo*.

A doença de Graves é tratada com bloqueadores- β , os quais são direcionados para os sintomas relacionados com o aumento do tônus β -adrenérgico (p. ex., taquicardia, palpitações, tremulação e ansiedade) e por medidas objetivando a diminuição da síntese do hormônio tireoidiano, como a administração de tionamidas (p. ex., propiltiouracil), ablação por radioiodo e intervenção cirúrgica.

Bócio Difuso e Multinodular

O aumento da tireoide, ou *bócio*, é a manifestação mais comum de doença tireoidiana. *O bócio difuso e multinodular reflete a síntese prejudicada de hormônio tireoidiano*, a qual é mais frequentemente causada pela deficiência alimentar de iodo. O dano na síntese do hormônio tireoidiano leva ao aumento compensatório no nível sérico do TSH, o qual, por sua vez, causa hipertrofia e hiperplasia das células foliculares tireoidianas e, por fim, o aumento macroscópico da glândula tireoidiana. O aumento compensatório na massa funcional da glândula é capaz de superar a deficiência hormonal, garantindo o estado metabólico *eutireóideo* na maioria dos indivíduos. Se o distúrbio é suficientemente grave (p. ex., defeito biossintético congênito ou deficiência de iodo endêmica, veja adiante), as respostas compensatórias podem ser inadequadas para superar o prejuízo na síntese hormonal, resultando em *hipotireoidismo bocioso*. O grau de aumento da tireoide é proporcional ao nível e à duração da deficiência do hormônio tireoidiano.

BÓCIO DIFUSO NÃO TÓXICO (SIMPLES)

O bócio difuso não tóxico (simples) causa alargamento da glândula inteira sem a produção de nodularidade. Como os folículos aumentados estão repletos de colóide, o termo *bócio coloidal* foi aplicado a esta condição. Este distúrbio ocorre tanto na distribuição endêmica quanto esporádica.

O *bócio endêmico* ocorre em áreas geográficas onde o solo, a água e o suprimento de comida contêm baixos níveis de iodo. O termo *endêmico* é usado quando bócios estão presentes em mais de 10% da população em uma dada região. Tais condições são particularmente comuns em áreas montanhosas do mundo, incluindo os Andes e o Himalaia, onde a deficiência de iodo é generalizada. A falta de iodo leva à síntese diminuída do hormônio tireoidiano e a um aumento compensatório no TSH, levando à hipertrofia e hiperplasia das células foliculares e ao aumento do bócio. Com o aumento na suplementação de iodo na dieta, a frequência e a gravidade do bócio endêmico declinaram significativamente, embora até 200 milhões de pessoas pelo mundo continuem a estar sob risco de uma deficiência grave de iodo.

Variações na prevalência do bócio endêmico em regiões com níveis similares de deficiência de iodo apontam para a existência de outras influências causadoras, particularmente substâncias da dieta, conhecidas como *bociogênicas*. A ingestão de substâncias que interferem com a síntese do hormônio tireoidiano em algum nível, como os vegetais pertencentes à família Brassicaceae (Cruciferae) (p. ex., repolho, couve-flor, couve-de-bruxelas, nabos e mandioca), foram documentados como bociogênicos. As populações nativas que subsistem da raiz de mandioca estão particularmente sob risco. A mandioca contém um tiocianato que inibe o transporte de iodo para dentro da tireoide, piorando qualquer deficiência de iodo possivelmente coincidente.

O *bócio esporádico* ocorre menos frequentemente do que o bócio endêmico. Há uma preponderância feminina surpreendente e um pico de incidência na puberdade ou na vida adulta jovem. O bócio esporádico pode ser causado por diversas condições, incluindo a ingestão de substâncias que interferem com a síntese do hormônio tireoidiano. Em outros casos, o bócio pode resultar de defeitos enzimáticos hereditários que interferem com a síntese do hormônio tireoidiano, todos transmitidos como condições autossômicas recessivas (bócio desormonogênético; veja acima). Na maioria dos casos, no entanto, a causa do bócio esporádico não está aparente.

Morfologia. Duas fases podem ser identificadas na evolução do bócio difuso não-tóxico: a **fase hiperplásica** e a fase da **involução colóide**. Na fase hiperplásica, a glândula tireoide está difusa e simetricamente aumentada, embora o aumento geralmente seja modesto e a glândula raramente exceda 100 a 150 g. Os folículos são revestidos por uma grande quantidade de células colunares, as quais podem se acumular e formar projeções similares àquelas vistas na doença de Graves. O acúmulo não é uniforme através da glândula e alguns folículos estão enormemente distendidos, enquanto outros permanecem pequenos. Se o iodo da alimentação aumentar subsequentemente ou se a demanda do hormônio tireoidiano diminuir, o epitélio folicular estimulado involui para formar uma glândula aumentada, rica em colóide (**bócio colóide**). Nestes casos, a superfície de corte da tireoide é geralmente marrom, um tanto transparente e translúcida. Histologicamente, o epitélio folicular está achatado e cuboidal e o colóide é abundante durante o período da involução.

Curso Clínico. Como declarado acima, a grande maioria das pessoas com bócio simples são clinicamente eutiróideas. Portanto, as manifestações clínicas estão primariamente relacionadas com os *efeitos de massa* da glândula tireoide aumentada ([Fig. 24-14](#)). Embora os níveis de T₃ e T₄ sejam normais, o TSH sérico está geralmente elevado ou no limite máximo do normal, como é esperado em indivíduos marginalmente eutireóideos. Em crianças, o bócio disormonogênico, causado por um defeito biossintético congênito, pode induzir o cretinismo.

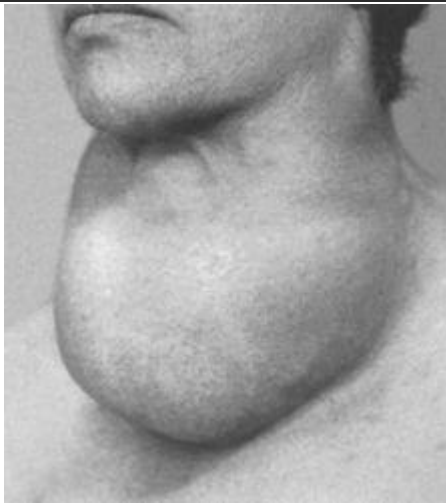


FIGURA 24-14

Mulher de 52 anos de idade com um bócio colóide enorme, que desenvolveu sintomas compressivos.

(Reproduzido com a permissão de Lloyd RV et al. (eds): Atlas of Nontumor Pathology: Endocrine Diseases. Washington, DC, American Registry of Pathology, 2002.)

American Registry of Pathology

BÓCIO MULTINODULAR

Com o tempo, episódios recorrentes de hiperplasia e involução se associam para produzir um aumento mais irregular da tireoide, chamado de *bócio multinodular*. Virtualmente, todos os bócios simples de longa duração se convertem em bócios multinodulares. *Os bócios multinodulares produzem os aumentos mais extremos da tireoide e são mais frequentemente confundidos com o envolvimento neoplásico do que qualquer outra forma de doença tireoidiana.* Como derivam do bócio simples, eles ocorrem tanto na forma esporádica quanto na endêmica, tendo a mesma distribuição entre homens e mulheres e presumivelmente as mesmas origens, mas afetando indivíduos mais velhos porque são complicações tardias.

Acredita-se que o bócio multinodular surja por causa das variações entre as células foliculares em suas respostas aos estímulos externos, como os hormônios tróficos. Se algumas células em um folículo têm vantagem no crescimento, talvez por causa de anormalidades genéticas intrínsecas similares àquelas que dão origem aos adenomas, essas células podem dar origem a clones de células proliferantes. Isto pode resultar na formação de um nódulo cujo crescimento contínuo é autônomo, sem um estímulo externo. Consistentemente com esse modelo, nódulos policlonais e monoclonais coexistem no mesmo bócio multinodular, os últimos presumivelmente tendo surgido por causa da aquisição de uma anormalidade genética que favorecem o crescimento. Não surpreendentemente, *mutações que afetam proteínas da via de sinalização do TSH que levam à ativação constitutiva desta via têm sido identificadas em um subgrupo de nódulos tireoidianos autônomos* (as mutações na via de sinalização do TSH e suas implicações são discutidas em “Adenomas”). A hiperplasia folicular irregular, a geração de novos folículos e o acúmulo desigual de coloide produzem um estresse físico que leva à ruptura de folículos e vasos, seguida por hemorragias, cicatrização e algumas vezes calcificações. Com a cicatrização a nodularidade aparece, o que pode ser acentuado pela estrutura estromal preexistente da glândula.

Morfologia. Os bócios multinodulares são glândulas multilobuladas assimetricamente aumentadas que podem alcançar um peso de mais de 2.000 g. O padrão de aumento é um tanto imprevisível e pode envolver um lobo muito mais do que o outro, produzindo uma pressão lateral nas estruturas da linha média, tais como a traqueia e o esôfago. Em outros casos, o bócio cresce atrás do esterno e das clavículas para produzir o chamado **bócio intratorácico** ou **bócio mergulhante**. Ocasionalmente, a maioria está escondida atrás da traqueia e do esôfago; em outros casos, um nódulo pode sobressair tanto que dá a aparência clínica de um nódulo solitário. Em um corte, os nódulos irregulares contendo quantidades variáveis de coloide marrom e gelatinoso estão presentes ([Fig. 24-15A](#)). Lesões mais antigas têm áreas de hemorragia, fibrose, calcificações e mudança cística. A aparência microscópica inclui folículos ricos em coloide, revestidos por um epitélio achatado e inativo e áreas de **hiperplasia folicular**, acompanhada por mudanças degenerativas observadas anteriormente. Em contraste com os neoplasias foliculares, a cápsula proeminente entre os nódulos hiperplásicos e o parênquima tireoidiano residual não está presente ([Fig. 24-15B](#)).

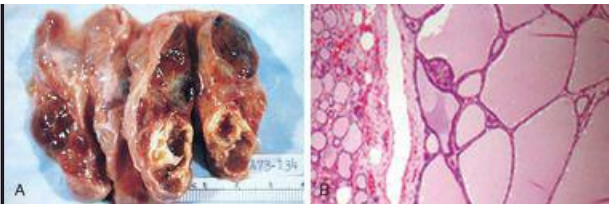


FIGURA 24-15

Bócio multinodular. **A**, Morfologia macroscópica demonstrando uma glândula grosseiramente nodular, contendo áreas de fibrose e mudanças císticas. **B**, Fotomicrografia de um nódulo hiperplásico, com parênquima tireoidiano residual comprimido na periferia. Observe a ausência de uma cápsula proeminente, uma característica distinguível das neoplasias foliculares.

(**B**, Cortesia do Dr. William Westra, Department of Pathology, Johns Hopkins University, Baltimore, MD.)

Curso Clínico. As características clínicas dominantes do bócio multinodular são aquelas causadas pelos *efeitos de massa* da glândula aumentada. Além dos efeitos cosméticos óbvios de uma massa aumentada no pescoço, o bócio pode causar obstrução das vias aéreas, disfagia e compressão dos grandes vasos no pescoço e no tórax superior (*síndrome da veia cava superior*). A maioria dos pacientes é eutireóideia ou têm hipertireoidismo subclínico (identificado somente por níveis reduzidos de TSH), mas em uma minoria substancial de pacientes um nódulo autônomo pode se desenvolver em um bócio de longa duração e produzir hipertireoidismo (*bócio multinodular tóxico*). Esta condição, conhecida como *síndrome de Plummer*, não é acompanhada pela oftalmopatia infiltrativa e dermatopatia da doença de Graves. Estima-se que os nódulos autônomos clinicamente aparentes possam se desenvolver em aproximadamente 10% dos bócios multinodulares em 10 anos de acompanhamento. A incidência de malignidade nos bócios multinodulares de longa duração é baixa (< 5%), mas não é zero, e a preocupação com a malignidade surge nos bócios que demonstram mudanças súbitas no tamanho ou nos sintomas (p. ex., rouquidão). Os nódulos dominantes em um bócio multinodular podem se apresentar como um “nódulo tireoidiano solitário” (veja adiante), mimetizando uma neoplasia tireoidiana. Um mapeamento de radioiodo demonstra captação de iodo desigual (incluindo o nódulo autônomo “quente”) consistente com o envolvimento difuso do parênquima, e a mistura da hiperplasia e dos nódulos involutivos no bócio multinodular. Uma biópsia por aspiração com agulha fina é útil e

pode frequentemente, embora nem sempre, facilitar a distinção da hiperplasia folicular de uma neoplasia folicular (ver adiante). [16](#)

Neoplasia da Tireoide

O nódulo tireoidiano solitário é um aumento palpavelmente distinto na glândula tireoide aparentemente normal. A incidência estimada dos nódulos palpáveis solitários na população adulta dos Estados Unidos varia entre 1% e 10%, embora seja significativamente alta nas regiões de bócio endêmico. Os nódulos simples são cerca de quatro vezes mais comuns em mulheres do que em homens. A incidência de nódulos tireoidianos aumenta ao longo da vida.

Do ponto de vista clínico, a possibilidade de doença neoplásica é a maior preocupação nas pessoas que apresentam nódulos tireoidianos. Felizmente, a grande maioria dos nódulos solitários da tireoide se mostra como condições neoplásicas localizadas (p. ex., nódulo dominante no bócio multinodular, cistos simples ou focos de tireoidite) ou neoplasias benignas tais como os adenomas foliculares. De fato, *as neoplasias benignas sobrepõem numericamente os carcinomas tireoidianos com uma razão de aproximadamente 10:1*. Embora menos de 1% dos nódulos tireoidianos solitários sejam malignos, eles ainda representam cerca de 15.000 novos casos de carcinoma tireoidiano por ano nos Estados Unidos. Felizmente, a maioria desses cânceres é indolente, permitindo uma sobrevivência de 90% em 20 anos. Diversos critérios clínicos fornecem pistas da natureza de um determinado nódulo tireoidiano:

Nódulos solitários, em geral, são mais suscetíveis de serem neoplásicos do que os nódulos múltiplos.

Nódulos em pacientes jovens são mais suscetíveis de serem neoplásicos do que os encontrados em pacientes mais velhos.

Nódulos em homens são mais suscetíveis de serem neoplásicos do que os de mulheres.

O histórico de tratamento por *radiação* da cabeça e do pescoço está associado a uma incidência aumentada de malignidade tireoidiana.

Nódulos funcionais que captam iodo radioativo nos estudos de imageamento (*nódulos quentes*) são significativamente mais suscetíveis de serem benignos do que malignos.

Tais tendências e estatísticas gerais, no entanto, são de pouca significância na avaliação de um determinado paciente, no qual o reconhecimento adequado da malignidade pode salvar sua vida. Por fim, é a avaliação morfológica de um determinado nódulo tireoidiano, por aspiração com agulha fina ou estudo histológico do parênquima tireoidiano cirurgicamente ressecado, que fornece a informação mais definitiva sobre sua natureza. Nas seções seguintes, consideraremos as neoplasias tireoidianas principais, inclusive os adenomas e carcinomas em suas diversas formas.

ADENOMAS

Os adenomas da tireoide são tipicamente massas solitárias, discretas e derivadas do epitélio folicular, e por isso são conhecidos como *adenomas foliculares*. Clinicamente, pode ser difícil distinguir os adenomas foliculares dos nódulos dominantes da hiperplasia folicular ou dos carcinomas foliculares menos comuns. Em geral, os adenomas foliculares *não* são precursores dos carcinomas; apesar disso, alterações genéticas compartilhadas suportam a possibilidade de que pelo menos um subgrupo de carcinomas foliculares surja em adenomas preexistentes (ver adiante). Embora, em sua grande maioria, os adenomas sejam não funcionantes, uma pequena proporção produz hormônios tireoidianos e causa tirotóxicose clinicamente aparente. A produção hormonal em adenomas funcionais (“adenomas tóxicos”) é independente da estimulação do TSH e representa outro exemplo da *autonomia tireoidiana*, análoga ao bócio multinodular. Não surpreendentemente, ambos os processos benignos compartilham vias genéticas alteradas.

Patogenia. A minoria (<20%) dos adenomas foliculares *não funcionantes* tem mutações de *RAS* ou da subunidade da fosfatidilinositol-3-cinase (*PI3KCA*), [17](#) ou carrega um gene fusionado *PAX8-PPARG*, [18](#) todos sendo alterações genéticas compartilhadas com os carcinomas foliculares. Estes são discutidos em maiores detalhes em “Carcinomas” (ver adiante).

As mutações somáticas da *via de sinalização do receptor de TSH* foram encontradas nos adenomas tóxicos, assim como no bócio multinodular tóxico. As mutações de ganho-de-função em um dos dois componentes deste sistema de sinalização – mais frequentemente no próprio *TSHR* ou na subunidade- α de G_s (*GNAS*) – permitem que as células foliculares secretem o hormônio tireoidiano independentemente da estimulação do TSH (“autonomia tireoidiana”). Isso causa sintomas de hipertireoidismo e produz um nódulo tireoidiano “quente” na imagem. Em geral, as mutações na via de sinalização do receptor de TSH parecem estar presentes em um pouco mais da metade dos nódulos tireoidianos tóxicos. Notavelmente, as mutações em *TSHR* ou *GNAS* são raras nos carcinomas foliculares; logo, os adenomas tóxicos e o bócio multinodular tóxico não parecem ser precursores de malignidade.

Morfologia. O adenoma tireoidiano típico é uma lesão solitária, esférica e encapsulada que é bem demarcada do parênquima tireoidiano circundante ([Fig. 24-16A](#)). Os adenomas foliculares medem cerca de 3 cm de diâmetro, mas alguns são um pouco maiores (≥ 10 cm em diâmetro). Em amostras recentemente ressecadas, o adenoma se projeta da superfície lesionada e comprime a tireoide adjacente. A cor varia de branco-acinzentado a vermelho-pardocento, dependendo da celularidade do adenoma e seu conteúdo coloidal. As células neoplásicas são demarcadas do parênquima adjacente por uma cápsula bem definida e intacta. **Estas características são importantes para se fazer a distinção dos bócios multinodulares**, os quais contêm múltiplos nódulos em sua superfície lesionada, se bem que o paciente pode se apresentar clinicamente com um nódulo dominante solitário. Áreas de hemorragia, fibrose, calcificação e mudanças císticas, similares às encontradas nos bócios multinodulares, são comuns nos adenomas foliculares, particularmente em lesões maiores.

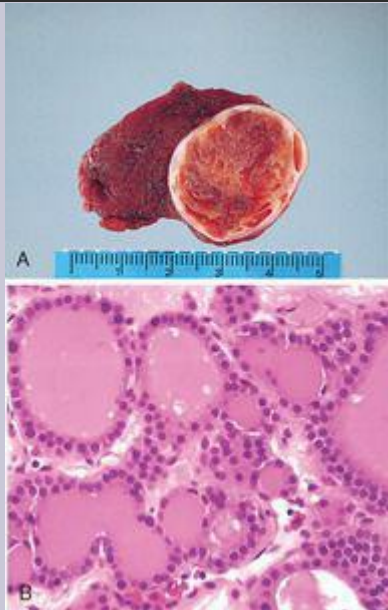


FIGURA 24-16

Adenoma folicular da tireoide. **A**, Um nódulo solitário e bem circunscrito é observado. **B**, A fotomicrografia mostra folículos bem diferenciados parecendo com o parênquima tireoidiano normal.

Microscopicamente, as células constituintes frequentemente formam folículos aparentemente uniformes que contêm colóides ([Fig. 24-16B](#)). O padrão de crescimento folicular no adenoma é geralmente um tanto distinto do da tireoide não neoplásica

adjacente. As células epiteliais que compõem o adenoma folicular revelam uma pequena variação na morfologia celular e nuclear, e figuras mitóticas são raras. Atividade mitótica intensiva, necrose e alta celularidade justificam um exame cuidadoso da cápsula para excluir carcinoma folicular, assim como das características nucleares para excluir uma variante folicular do carcinoma papilar (veja adiante). Por vezes, as células neoplásicas adquirem um citoplasma granular brilhantemente eosinofílico (oxifilo ou mudança da célula de Hürthle) ([Fig. 24-17](#)); a apresentação clínica e o comportamento do adenoma folicular com oxifilia (**adenoma da célula de Hürthle**) não é diferente daquela de um adenoma convencional. O marco de todos os adenomas foliculares é a presença de uma cápsula bem formada, intacta, circundando o tumor. **Uma avaliação cuidadosa da integridade da cápsula é, portanto, crítica na distinção dos adenomas foliculares dos carcinomas foliculares**, os quais demonstram uma invasão capsular e/ou vascular (ver adiante).

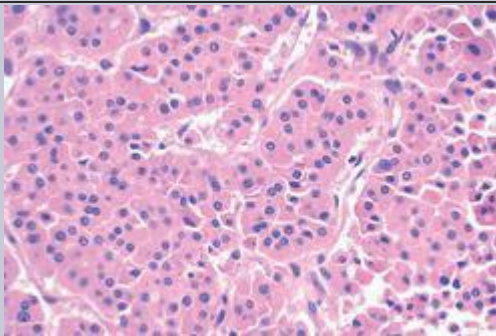


FIGURA 24-17

Adenoma da célula de Hürthle (oxifilo). Uma visão em grande aumento mostrando que o tumor é composto de células com citoplasmas eosinofílicos abundantes e pequenos núcleos regulares.

(Cortesia da Dra. Mary Sunday, Duke University, Durham, NC.)

Características Clínicas. Muitos adenomas foliculares se apresentam como massas indolores unilaterais, frequentemente descobertas durante um exame físico de rotina. Grandes massas podem produzir sintomas locais, como dificuldade de engolir. Os adenomas não-funcionais captam menos iodo radioativo do que o parênquima tireoidiano normal. No mapeamento de radionuclídeos, portanto, os adenomas não-funcionantes geralmente aparecem com nódulos *frios* em relação ao tecido tireoidiano adjacente. Até 10% dos nódulos frios eventualmente se mostram malignos na análise histológica. Contrariamente, a malignidade é rara nos nódulos *quentes* (adenomas tóxicos). Outras técnicas usadas na avaliação pré-operatória de adenomas suspeitos são a ultrassonografia e a biópsia por aspiração com agulha fina. *Devido à necessidade de se avaliar a integridade capsular, o diagnóstico definitivo do adenoma somente pode ser feito após um exame histológico cuidadoso da amostra ressecada.* Os adenomas suspeitos da tireoide são, portanto, removidos cirurgicamente para excluir a malignidade. Os adenomas foliculares têm excelente prognóstico e não recorrem ou não dão metástases.

CARCINOMAS

Os carcinomas da tireoide são relativamente incomuns nos Estados Unidos, sendo responsáveis por cerca de 1,5% de todos os cânceres. Uma predominância feminina foi observada entre os pacientes que desenvolveram carcinoma tireoidiano no início ou no meio da vida adulta. Contrariamente, casos que se apresentam na infância e tardiamente na vida adulta são distribuídos igualmente entre homens e mulheres. A maioria dos carcinomas tireoidianos (exceto carcinomas medulares) é derivada do epitélio folicular tireoidiano, e, destes, a grande maioria é formada por lesões bem definidas. Os principais subtipos de carcinoma tireoidiano e suas frequências relativas incluem o seguinte:

Carcinoma papilar (>85% dos casos).

Carcinoma folicular (5% a 15% dos casos).

Carcinoma anaplásicos (indiferenciados) (<5% dos casos).

Carcinoma medular (5% dos casos).

Devido às características clínicas e biológicas únicas associadas a cada variante de carcinoma tireoidiano, esses subtipos são descritos separadamente. Começamos com a discussão da patogénia molecular de todos os cânceres tireoidianos.

Patogénia

Fatores Genéticos. Eventos genéticos distintos estão envolvidos na patogénia das quatro principais variantes histológicas de câncer tireoidiano. Como foi declarado, os carcinomas medulares não surgem do epitélio folicular. As alterações genéticas nas três malignidades derivadas de células foliculares são agrupadas ao longo de duas vias oncogénicas – via da proteína cinase mitógeno-ativada (MAP) e a via da fosfatidilinositol-3-cinase (PI3K)/AKT ([Fig. 24-18](#)). Em células normais, essas vias são transitoriamente ativadas pela ligação de fatores de crescimento ligantes solúveis ao domínio extracelular do receptor tirosina cinase, o que resulta em autofosforilação do domínio citoplasmático do receptor, permitindo a transdução intracelular do sinal. Nos carcinomas tireoidianos, assim como nos cânceres sólidos ([Cap. 7](#)), as mutações de ganho-de-função, juntamente com os componentes dessas vias, levam à ativação constitutiva mesmo na ausência de um ligante e, portanto, promove a carcinogénese. [17](#)

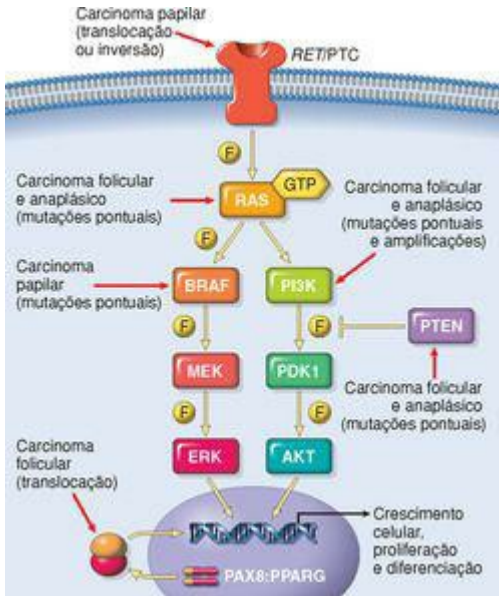


FIGURA 24-18

Alterações genéticas nas malignidades derivadas de células foliculares da glândula tireoide.

Carcinomas Papilares. A ativação da via da MAP cinase é uma característica da maioria dos carcinomas papilares e pode ocorrer por um ou dois mecanismos. O primeiro mecanismo envolve rearranjos de *RET* ou *NTRK1* (receptor tirosina cinase neurotrófico), ambos os quais codificam receptores transmembrana tirosina cinase, e o segundo mecanismo envolve mutações pontuais ativadoras em *BRAF*, cujo produto é um componente de sinalização intermediário na via da MAP cinase (Fig. 24-18). O gene *RET* está localizado no cromossomo 10q11, e o receptor

tirosina cinase que ele codifica é normalmente expressado nas células foliculares tireoidianas. Nos cânceres papilares, tanto uma inversão paracêntrica do cromossomo 10 ou uma translocação recíproca entre os cromossomos 10 e 17 colocam o domínio tirosina cinase do *RET* sob o controle transcricional de genes que são constitutivamente expressados no epitélio da tireoide. As novas proteínas de fusão que são, então, formadas são conhecidas como *RET/PTC* (*RET*/carcinoma tireoidiano papilar) e estão presentes em aproximadamente 20% a 40% dos cânceres tireoidianos papilares. Existem mais de 15 parceiros de fusão do *RET*, e dois – designados como *RET/PTC1* e *RET/PTC2* – são mais comumente observados nos cânceres papilares esporádicos. A frequência dos rearranjos *RET/PTC* está significativamente alta nos cânceres papilares que surgem como pano de fundo da exposição à radiação. Independentemente da frequência, a presença de da proteína de fusão *RET/PTC* leva à expressão constitutiva da tirosina cinase nas células foliculares tireoidianas, com a ativação resultante da via da MAP cinase. Similarmente, as inversões paracêntricas ou translocações do *NTRK1* no cromossomo 1q21 estão presentes em 5% a 10% dos cânceres tireoidianos, e as proteínas de fusão resultantes são constitutivamente expressas nas células tireoidianas, levando à ativação da MAP cinase e outras vias de sinalização oncogênicas. De um terço até a metade dos carcinomas tireoidianos papilares abrigam mutações de ganho-de-função no gene *BRAF*, a qual é mais comumente uma troca de valina por glutamato no códon 600 (*BRAF*^{V660E}).¹⁹ A presença de mutações em *BRAF* nos carcinomas papilares se correlaciona com fatores prognósticos adversos como a doença metastática e a extensão extratireoidiana. As variantes histológicas do carcinoma papilar demonstram algumas características únicas diante da frequência ou natureza da mutação em *BRAF* (veja adiante). Já que os rearranjos cromossômicos dos genes *RET* ou *NTRK1* e as mutações de *BRAF* têm efeitos redundantes no epitélio tireoidiano (ambos os mecanismos resultam na ativação da via de sinalização da MAP cinase), os carcinomas tireoidianos papilares demonstram uma das duas anormalidades moleculares, mas não ambas. Os rearranjos de *RET/PTC* e as mutações pontuais de *BRAF* não são observados nos adenomas foliculares ou carcinomas.

Carcinomas Foliculares. Aproximadamente um terço à metade dos carcinomas tireoidianos foliculares abrigam mutações na via de sinalização PI-3K/AKT, resultando em ativação constitutiva da via oncogênica. Este subgrupo de casos inclui tumores com mutações pontuais de ganho-de-função de *RAS* e *PIK3CA*, tumores com amplificação de *PIK3CA* e aqueles com mutações de perda-de-função de *PTEN*, um gene supressor de tumor e regulador negativo desta via (Fig. 24-18). As alterações genéticas que ativam a via PI-3K/AKT são quase sempre mutuamente exclusivas nos carcinomas foliculares, de acordo com suas equivalências funcionais. O aumento progressivo na prevalência das mutações de *RAS* e *PIK3CA* de adenomas foliculares benignos para carcinomas foliculares e para carcinomas anaplásicos (ver adiante) sugere histogênese compartilhada e evolução molecular entre os tumores derivados de células foliculares. Uma única (2;3)(q13;p25) translocação foi descrita em cerca de um terço até a metade dos carcinomas foliculares. Esta translocação cria um gene fusionado composto de porções de *PAX8*, um gene homeobox pareado que é importante no desenvolvimento da tireoide, e do gene do receptor ativado por proliferador de peroxissomo (*PPARG*), cujo produto genético é um receptor nuclear de hormônios implicado na diferenciação terminal das células. Menos de 10% dos adenomas foliculares abrigam genes fusionados *PAX8-PPARG*, e estes não foram documentados até o momento em neoplasias tireoidianas.

Carcinomas Anaplásicos (Indiferenciados). Estes tumores altamente agressivos e letais podem surgir *de novo*, ou mais frequentemente, pela “desdiferenciação” de um carcinoma papilar ou folicular bem diferenciado. As alterações moleculares presentes no carcinoma anaplásico incluem aquelas vistas em carcinomas bem diferenciados (p. ex., mutações em *RAS* ou *PIK3CA*), embora em taxas significativamente mais altas, sugerindo que a presença dessas mutações possa predispor as neoplasias tireoidianas existentes a se transformar. ²⁰ Outros “*hits*” genéticos, tais como a inativação de *p53* ou as mutações ativadoras da β -catenina, são essencialmente restritos aos carcinomas anaplásicos e podem estar relacionados a seus comportamentos agressivos.

Carcinomas Tireoidianos Medulares. Os carcinomas tireoidianos medulares familiares ocorrem em neoplasias endócrinas múltiplas do tipo 2 (MEN-2, veja adiante) e estão associados a mutações na linhagem germinativa do proto-oncogene *RET* que levam à ativação constitutiva do receptor. As mutações *RET* também são vistas em aproximadamente metade dos cânceres tireoidianos medulares (esporádicos) não familiares. Os rearranjos cromossômicos envolvendo *RET*, tais como as translocações em *RET/PTC* relatadas em cânceres papilares, não são vistos nos carcinomas medulares.

Fatores Ambientais. O maior fator de risco predisponente para o câncer tireoidiano é a exposição à *radiação ionizante*, particularmente durante as primeiras duas décadas de vida. De acordo com isso, há um aumento significativo na incidência de carcinomas papilares entre crianças expostas a radiação ionizante após o desastre nuclear de Chernobyl em 1986. ²¹ A *deficiência de iodo na alimentação* (e, por extensão, uma associação com o bócio) está ligada à alta frequência de carcinomas foliculares.

Carcinoma Papilar

Os carcinomas papilares são a forma mais comum de câncer tireoidiano, responsável por aproximadamente 85% das malignidades tireoidianas primárias nos Estados Unidos. Eles ocorrem ao longo de toda a vida, mas com mais frequência entre 25 e 50 anos de idade, e são responsáveis pela maioria dos carcinomas associados à exposição prévia à radiação ionizante. A incidência do carcinoma papilar tem aumentado significativamente nos últimos 30 anos, parcialmente devido ao reconhecimento das variantes foliculares (veja adiante) que eram diagnosticadas erroneamente no passado.

Morfologia. Os carcinomas papilares são lesões solitárias ou multifocais. Alguns tumores podem estar bem circunscritos e até mesmo encapsulados; outros podem se infiltrar no parênquima adjacente com margens mal definidas. As lesões podem conter áreas de fibrose e calcificações e são frequentemente císticas. A superfície de corte algumas vezes revela focos papilares que podem apontar para o diagnóstico. Os marcos microscópicos das neoplasias papilares incluem o seguinte (Fig. 24-19):

- Carcinomas papilares podem conter **papilas** ramificadas com uma haste fibrovascular coberta por uma ou múltiplas camadas de células epiteliais cubóides. Na maioria das neoplasias, o epitélio que recobre as papilas consiste em células ordenadamente

cuboides, bem diferenciadas e uniformes, mas no outro extremo estão aquelas com epitélio regularmente anaplásico mostrando uma variação considerável na morfologia celular e nuclear. Quando presentes, as papilas do carcinoma papilar diferem daquelas vistas nas áreas de hiperplasia por serem mais complexas e por terem cernes fibrovasculares densos.

- Os núcleos das células do carcinoma papilar contêm uma cromatina finamente dispersa, o que confere uma aparência **ópticamente clara** ou **vazia**, dando origem à designação de **núcleo de vidro moído** ou **olho da órfã Annie**. Além disso, as invaginações do citoplasma podem, em corte transversal, dar uma aparência de inclusões intranucleares (“pseudoinclusões”) ou sulcos intranucleares. **O diagnóstico de carcinoma papilar é feito com base nessas características nucleares**, mesmo na ausência da arquitetura papilar.

- Estruturas concêntrica calcificadas chamadas de **corpos de psamonas** estão frequentemente presentes dentro das lesões, geralmente nos núcleos das papilas. Essas estruturas quase nunca são encontradas nos carcinomas foliculares e medulares e, portanto, quando presentes no material aspirado por agulha fina, são uma forte indicação de que a lesão é um carcinoma papilar.

- Focos de invasão linfática pelo tumor estão frequentemente presentes, mas o envolvimento de vasos sanguíneos é relativamente raro, particularmente em lesões menores. Estima-se que metástases para os linfonodos cervicais adjacentes ocorram em mais da metade dos casos.

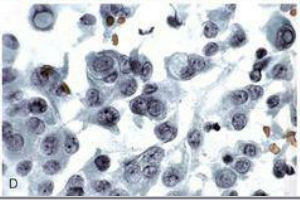
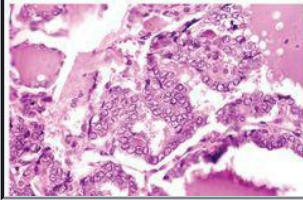
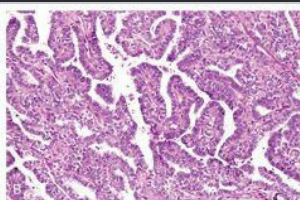
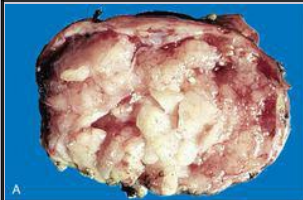

FIGURA 24-19

Carcinoma papilar da tireoide. **A**, A aparência macroscópica do carcinoma papilar com estruturas papilares macroscopicamente discerníveis. Este exemplo particular contém papilas bem formadas (**B**), revestidas por células com núcleos característicos aparentemente vazios, algumas vezes chamados de núcleo “olho da órfã Annie” (**C**). **D**, Células obtidas por aspiração com agulha fina do carcinoma papilar. Inclusões intranucleares características são visíveis em algumas das células aspiradas.

Há mais de uma dúzia de variantes histológicas de carcinoma papilar que podem mimetizar outras lesões da tireoide ou abrigar implicações prognósticas distintas;²² a discussão delas está além do escopo deste livro. A variante mais comum, e uma das mais propensas a diagnóstico errôneo, é a **variante folicular**, a qual tem o núcleo característico do carcinoma papilar mas tem uma arquitetura quase totalmente folicular. A incidência desta variante tem aumentado nitidamente nos últimos anos com o grande reconhecimento de sua existência entre os patologistas. As alterações genéticas na variante folicular demonstram distinções diversas dos carcinomas papilares convencionais, incluindo uma baixa frequência de rearranjos em *RET/PTC* e uma frequência significativamente maior das mutações de *RAS*.²³ Além disso, a variante folicular abriga uma mutação distinta em *BRAF*, que resulta em um grau mais baixo de ativação da *BRAF* cinase do que a mutação presente nos carcinomas papilares convencionais.²⁴ A variante folicular é mais frequentemente encapsulada e tem uma incidência de metástases nos linfonodos e uma extensão extratireoidiana menores do que os carcinomas papilares convencionais. Estudos recentes sugerem que os carcinomas encapsulados da variante folicular têm prognóstico favorável e podem ser tratados com excisão cirúrgica conservadora, enquanto os tumores mais infiltrativos associados a metástases devem ser tratados mais agressivamente.

A **variante de células-altas** é marcada por células colunares altas com citoplasma intensamente eosinofílico revestindo as estruturas papilares. Estes tumores tendem a ocorrer em indivíduos mais velhos e têm frequências mais altas de invasão vascular, extensão extratireoidiana e metástases cervicais distantes do que os carcinomas tireoidianos papilares convencionais. Os carcinomas papilares da variante de células-altas abrigam mutações em *BRAF* na maioria (55% a 100%) dos casos, e frequentemente têm translocação de *RET/PTC*. Essas ocorrências conjuntamente podem ser responsáveis pelo comportamento agressivo desta variante.

Uma **variante esclerosante difusa** incomum de carcinoma papilar ocorre em indivíduos mais jovens, incluindo crianças. O tumor demonstra um padrão de crescimento papilar proeminente, entremeado com áreas sólidas contendo ninhos de metaplasia escamosa. Como o nome sugere, há fibrose extensiva e difusa por toda a glândula tireoide, frequentemente associada a um infiltrado linfocítico proeminente, simulando a tireoidite de

Hashimoto. As metástases dos linfonodos estão presentes em quase todos os casos. O carcinoma da variante esclerosante difusa não apresenta mutações em *BRAF*, mas translocações em *RET/PTC* são encontradas em aproximadamente metade dos casos.

A propósito, devemos mencionar os **microcarcinomas papilares**, que são diferentemente definidos como carcinomas papilares convencionais com menos de 1 cm de diâmetro em tamanho, e geralmente confinados na glândula tireoide. Estas lesões são mais frequentemente observadas como um achado acidental na cirurgia. Elas podem muito bem ser precursoras dos cânceres papilares comuns.

Curso Clínico. A maioria dos carcinomas papilares convencionais se apresenta como nódulos tireoidianos assintomáticos, mas a primeira manifestação pode ser uma massa em um linfonodo cervical. Interessantemente, a presença de metástases em linfonodos cervicais isoladas não parece ter uma influência significativa no prognóstico geralmente bom dessas lesões. O carcinoma, que é geralmente um nódulo simples, se move livremente durante a deglutição e não é distinguível de um nódulo benigno. Rouquidão, disfagia, tosse e dispneia sugerem uma doença avançada. Em uma minoria de pacientes, as metástases hematógenas estão presentes no momento do diagnóstico, mais comumente no pulmão.

Uma variedade de testes diagnósticos tem sido usada para ajudar a os separar nódulos tireoidianos benignos dos malignos, incluindo o mapeamento de radionuclídeo e a aspiração com agulha fina. Os carcinomas papilares são massas *frias* na cintilografia. A melhora na análise citológica tem feito da citologia da aspiração com agulha fina um teste confiável para se distinguir entre os nódulos benignos e malignos. As características nucleares são, com frequência, satisfatoriamente demonstráveis nas amostras da aspiração.

Os cânceres tireoidianos papilares têm excelente prognóstico, com uma taxa de sobrevivência por 10 anos em mais de 95%. Entre 5% e 20% dos pacientes têm recorrências locais ou regionais, e 10% a 15% têm metástases distantes. O prognóstico de alguém com câncer tireoidiano papilar depende de diversos fatores, inclusive a idade (em geral, o prognóstico é menos favorável entre pacientes com mais de 40 anos), a presença de extensão extratireoidiana e a presença de metástases distantes (estágio).

Carcinoma Folicular

Os carcinomas foliculares são responsáveis por 5% a 15% dos cânceres tireoidianos primários. Eles são mais comuns em mulheres (3:1) e se apresentam em idades mais avançadas do que os carcinomas papilares, com pico de incidência entre os 40 e os 60 anos de idade. Os carcinomas foliculares são mais frequentes em áreas com deficiência alimentar de iodo (25% a 40% dos cânceres tireoidianos), enquanto sua incidência tem diminuído ou permanecido estável em áreas do mundo com iodo suficiente.

Morfologia. Os carcinomas foliculares são nódulos simples que podem estar bem circunscritos ou amplamente infiltrados ([Fig. 24-40A](#)). Pode ser extremamente difícil distinguir as lesões nitidamente demarcadas dos adenomas foliculares por exame

macroscópico. Lesões maiores podem penetrar a cápsula e infiltrar muito além da cápsula tireoidiana até o pescoço adjacente. Elas se apresentam na cor cinza, parda até rosada aos cortes e, ocasionalmente, são um tanto translúcidas devido à presença de grandes folículos repletos de coloides. As mudanças degenerativas, tais como fibrose central e os focos de calcificação, estão algumas vezes presentes.

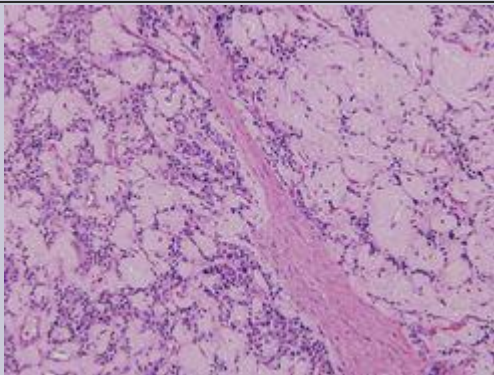


FIGURA 24-40

Neoplasia endócrina pancreática (“tumor da célula das ilhotas”). As células neoplásicas são monótonas e demonstram pleomorfismo ou atividade mitótica mínimos. Há deposição amiloide abundante, característica de insulinoma. Clinicamente, o paciente tinha hipoglicemia episódica.

Microscopicamente, a maioria dos carcinomas foliculares é composta de células

regularmente uniformes formando pequenos folículos contendo colóide, inteiramente remanescente da tireoide normal ([Fig. 24-20B](#)). Em outros casos, a diferenciação folicular pode estar aparente e pode haver ninhos ou lâminas de células sem colóide. Tumores ocasionais são dominados por células com citoplasma granular e eosinofílico abundante (**célula de Hürthle ou carcinoma folicular da variante oncócica**). Qualquer que seja o padrão, os núcleos não apresentam as características típicas do carcinoma papilar, e os corpos psamomas não estão presentes. É importante observar a ausência desses detalhes, porque alguns carcinomas papilares parecem quase inteiramente foliculares. As lesões foliculares, nas quais as características nucleares são típicas de carcinomas papilares, devem ser tratadas como cânceres papilares. Embora as características nucleares sejam úteis na distinção das neoplasias papilares dos foliculares, elas são de pouca valia na distinção dos adenomas foliculares dos **carcinomas foliculares minimamente invasivos**. Esta distinção requer uma amostragem histológica extensiva da interface tumor-cápsula-tireoide para excluir invasão capsular e/ou vascular ([Fig. 24-21](#)). O critério para invasão vascular é aplicável somente para vasos capsulares e espaços vasculares além da cápsula; a presença de conexões tumorais nos vasos sanguíneos intratumorais tem pouca significância prognóstica. Diferentemente do que ocorre nos cânceres papilares, a disseminação linfática é incomum em cânceres foliculares.



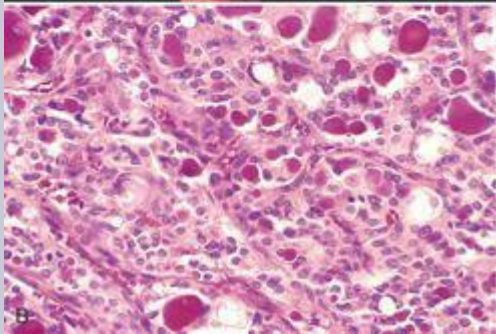
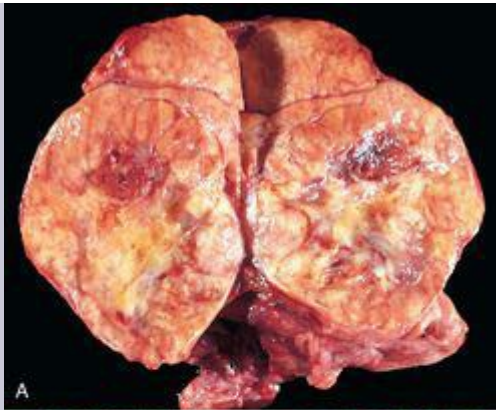


FIGURA 24-20

Carcinoma folicular. **A**, Superfície de corte de um carcinoma folicular com substituição substancial do lóbulo tireoidiano. O tumor tem uma aparência levemente corada e contém pequenos focos de hemorragia. **B**, Alguns lumens glandulares contêm um coloide reconhecível.

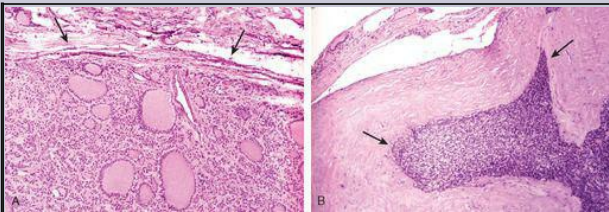


FIGURA 24-21

Integridade capsular nas neoplasias foliculares. Nos adenomas (**A**), uma cápsula fibrosa, geralmente fina, mas ocasionalmente mais proeminente, envolve circunferencialmente os folículos neoplásicos e nenhuma invasão capsular é observada (*setas*); o parênquima tireoidiano normal comprimido está, em geral, presente externamente à cápsula (*topo do painel*). Em contraste, os carcinomas foliculares demonstram uma invasão capsular (**B**, *setas*) que pode ser mínima, como neste caso, ou amplamente espalhada. A presença de invasão vascular é outra característica dos carcinomas foliculares.

Contrariamente ao que se vê nos cânceres foliculares minimamente invasivos, o diagnóstico do carcinoma é óbvio em **carcinomas foliculares amplamente invasivos**, os quais se infiltram no parênquima da tireoide e nos tecidos moles extratireoidianos. Histologicamente, esses cânceres tendem a ter uma proporção maior de padrões de crescimento trabecular ou sólido, menos evidência de diferenciação folicular e atividade mitótica aumentada.

Curso Clínico. Os carcinomas foliculares se apresentam como nódulos indolores que aumentam lentamente. Mais frequentemente, eles são *nódulos frios* nos cintigramas, embora lesões raras e mais bem diferenciadas possam estar hiperfuncionais, captar iodo radioativo e parecer *quentes* no scintiscan. Os carcinomas foliculares têm uma pequena propensão para invadir os linfáticos; portanto, os linfonodos regionais estão raramente envolvidos, mas a disseminação vascular (hematógena) é comum, com metástases para os ossos, pulmões, fígado e outros locais. O prognóstico é amplamente dependente da extensão da invasão e do estágio de apresentação. Carcinomas foliculares amplamente invasivos frequentemente se apresentam com metástases sistêmicas e até metade dos pacientes sucumbe à sua doença em 10 anos. Este é um perfeito contraste com os carcinomas foliculares minimamente invasivos, com os quais a taxa de sobrevivência é maior do que 90%. A maioria dos carcinomas foliculares é tratada com tireoidectomia total seguida pela administração de iodo radioativo, seguindo a lógica de que as metástases são mais suscetíveis de captar o elemento radioativo, o que pode ser usado para identificar e remover tais lesões. Além disso, como os carcinomas podem responder ao estímulo do TSH, os pacientes geralmente são tratados com hormônio tireoidiano após a cirurgia para suprimir o TSH endógeno. Os níveis de tiroglobulina sérica são usados para monitorar a recorrência do tumor, já que este produto deve ser apenas detectado em um paciente que esteja livre da doença.

Carcinoma Anaplásico (Indiferenciado)

Os carcinomas anaplásicos são tumores indiferenciados do epitélio folicular tireoidiano, sendo responsáveis por menos de 5% dos tumores tireoidianos. Eles são agressivos, com taxa de mortalidade próxima de 100%. Os pacientes com carcinoma anaplásico são mais velhos do que os portadores de outros tipos de cânceres tireoidianos, com uma idade média de 65 anos. Aproximadamente um quarto dos pacientes com carcinomas tireoidianos anaplásicos tem um histórico passado de carcinoma tireoidiano bem diferenciado, e outro quarto abriga tumores bem diferenciados coincidentes na amostra ressecada.

Morfologia. Microscopicamente, estas neoplasias são compostas de células altamente anaplásicas, com morfologia variável, incluindo: (1) células **gigantes** pleomórficas, inclusive células gigantes ocasionais, semelhantes a osteoclastos; (2) células **fusiformes** com uma aparência sarcomatosa; e (3) células gigantes e fusiformes **misturadas**. Focos de diferenciação papilar ou folicular podem estar presentes em alguns tumores, sugerindo origem de um carcinoma mais bem diferenciado. As células neoplásicas expressam marcadores epiteliais como a citoqueratina, mas geralmente são negativos para marcadores de diferenciação tireoidiana, como a tiroglobulina.

Curso Clínico. Os carcinomas anaplásicos geralmente se apresentam como massas volumosas no pescoço que aumentam rapidamente. Na maioria dos casos, a doença já se espalhou além da cápsula tireoidiana para as estruturas do pescoço ou metastizou para os pulmões no momento da apresentação. Os sintomas relacionados com a compressão e a invasão, como dispneia, disfagia, rouquidão e tosse, são comuns. Não há terapias efetivas e a doença é quase uniformemente fatal. Embora as metástases para locais distantes sejam comuns, na maioria dos casos a morte ocorre em menos de 1 ano como resultado do crescimento agressivo e do comprometimento de estruturas vitais no pescoço.

Carcinoma Medular

Os carcinomas medulares da tireoide são neoplasias neuroendócrinas derivadas de células parafoliculares, ou células C, da tireoide, e são responsáveis por aproximadamente 5% das neoplasias tireoidianas. Os carcinomas medulares, similares às células C normais, secretam *calcitonina*, cuja medição desempenha um importante papel no diagnóstico e no acompanhamento pós-operatório dos pacientes. Em alguns casos, as células tumorais produzem outros hormônios polipeptídicos, tais como serotonina, ACTH e peptídeo intestinal vasoativo (VIP). Cerca de 70% dos tumores surgem esporadicamente. O restante ocorre na condição da síndrome de MEN 2A e 2B ou como tumores familiares sem uma síndrome de MEN associada (carcinoma tireoidiano medular familiar, ou CTMF; veja “Síndromes Neoplásicas Endócrinas Múltiplas”). Lembre-se de que *mutações pontuais ativadoras no proto-oncogene RET* desempenham um papel importante no desenvolvimento tanto dos carcinomas medulares esporádicos quanto dos familiares. Casos associados aos tipos de MEN 2A e 2B ocorrem em pacientes mais jovens, e podem surgir durante a primeira década de vida. Em contraste, os carcinomas medulares familiares esporádicos, assim como os familiares, são lesões da fase adulta, com pico de incidência aos 40 a 50 de idade.

Morfologia. Os carcinomas tireoidianos medulares esporádicos se apresentam como nódulos solitários ([Fig. 24-22A](#)). Em contraste, **a bilateralidade e a multicentricidade são comuns em casos familiares.** Lesões maiores frequentemente contêm áreas de necrose e hemorragia e podem se estender através da cápsula da tireoide. O tecido tumoral é firme, pálido, de acinzentado a pardo, e infiltrativo. Pode haver focos de hemorragia e necrose nas lesões maiores.

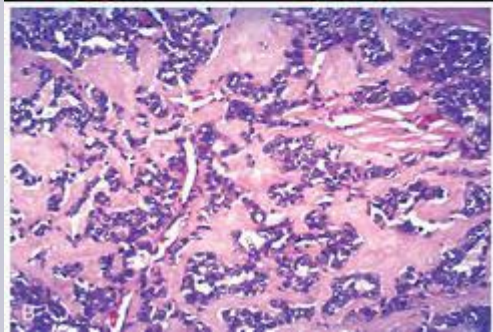
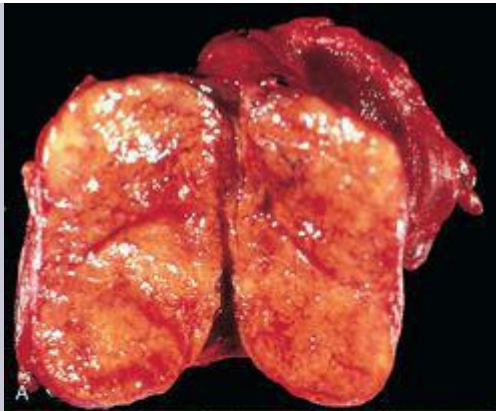

FIGURA 24-22

Carcinoma medular da tireoide. **A**, Estes tumores tipicamente mostram um padrão sólido de crescimento e não têm cápsulas de tecido conjuntivo. **B**, A histologia demonstra uma deposição abundante de amiloide, visível aqui como um material extracelular homogêneo, derivado de moléculas de calcitonina secretadas pelas células neoplásicas.

(A, Cortesia do Dr. Joseph Corson, Brigham and Women's Hospital, Boston, MA.)

Microscopicamente, os carcinomas medulares são compostos de células poligonais fusiformes, as quais podem formar ninhos, trabéculas e mesmo foliculos. Células pequenas mas anaplásicas estão presentes em alguns tumores, e podem ser o tipo celular predominante. Os **depósitos amiloides** acelulares, derivados dos polipeptídeos calcitonina alterados, estão presentes no estroma adjacente em muitos casos ([Fig. 24-22B](#)). A calcitonina é facilmente demonstrável no citoplasma das células tumorais, assim como no estroma amiloide, por métodos imuno-histoquímicos. Como em todos os tumores neuroendócrinos, a microscopia eletrônica revela um número variável de grânulos eletrondensos envoltos por membrana no citoplasma das células neoplásicas ([Fig. 24-23](#)). Uma das características peculiares dos cânceres medulares familiares é a presença de **hiperplasia multicêntrica de célula C** no parênquima tireoidiano circundante, uma característica geralmente ausente nas lesões esporádicas. Embora o critério preciso para a definição da hiperplasia das células C não tenha sido estabelecido, a presença de múltiplos grupos proeminentes de células C espalhadas através do parênquima deve aumentar o espectro de tumor familiar, mesmo se o histórico não estiver explicitamente presente. Acredita-se que focos de hiperplasia de células C representem as lesões precursoras a partir das quais surgem os carcinomas medulares.

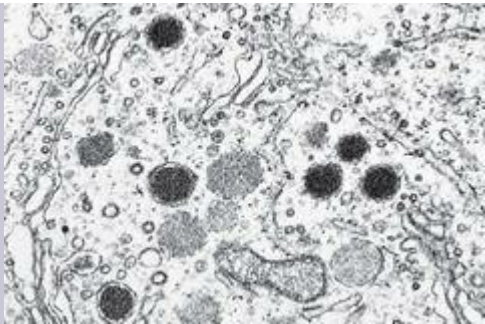


FIGURA 24-23

Micrografia eletrônica de um carcinoma tireoidiano medular. Estas células contêm grânulos secretórios envolvidos por membrana que são locais de armazenamento de calcitonina e outros peptídeos.

Curso Clínico. Os casos *esporádicos* de carcinoma medular chamam a atenção médica mais frequentemente como uma massa no pescoço, algumas vezes associada a efeitos locais tais como disfagia ou rouquidão. Em alguns casos, as manifestações iniciais são aquelas da síndrome paraneoplásica, causada pela secreção de um hormônio peptídico (p. ex., diarreia decorrente da secreção de VIP ou síndrome de Cushing decorrente do ACTH). Notavelmente, a hipocalcemia não é uma característica proeminente, a despeito da presença de níveis elevados de calcitonina. Além da calcitonina circulante, a secreção do antígeno carcinoembrionário pelas células neoplásicas é um biomarcador, especialmente para avaliação pré-cirúrgica da carga tumoral e em tumores negativos para a calcitonina. Os pacientes com *síndromes familiares* podem chamar a atenção por causa dos sintomas localizados na tireoide ou como resultado de neoplasias endócrinas em outros órgãos (p. ex., glândulas suprarrenais ou paratireoidianas). Os carcinomas medulares que surgem no contexto de MEN-2B são geralmente mais agressivos e metastizam mais frequentemente do que aqueles que ocorrem em pacientes com tumores esporádicos, MEN-2A ou CTMF. Como será discutido posteriormente, todos os parentes assintomáticos do paciente com MEN-2 que carregarem mutações em *RET* na linhagem germinativa são candidatos à tireoidectomia profilática o mais cedo possível para se proteger contra o desenvolvimento inevitável dos carcinomas medulares, o maior fator de risco para um resultado

negativo nessas famílias. Algumas vezes, o único achado histológico na tireoide ressecada de carreadores assintomáticos é a presença de hiperplasia das células C ou pequenos (<1 cm) carcinomas “micromedulares”. Diversos promissores inibidores de pequenas moléculas da tirosina cinase RET foram recentemente desenvolvidos e estão sendo testados em indivíduos com carcinoma medular. [25](#)

Anomalias Congênitas

O ducto ou cisto tireoglossos é a anomalia congênita clinicamente significativa mais comum da tireoide. Uma fistula persistente pode permanecer como um remanescente vestigial do desenvolvimento tubular da glândula tireoide. Partes desse tubo podem ser obliteradas, deixando pequenos segmentos para formar cistos. Estes ocorrem em qualquer idade e podem se tornar evidentes na vida adulta. Secreções mucinosas e claras podem se acumular dentro desses cistos para formar tanto massas esféricas quanto protuberâncias fusiformes, raramente acima de 2 a 3 cm de diâmetro. Essas massas estão presentes na linha média do pescoço anterior à traqueia. Segmentos do ducto e dos cistos que ocorrem na parte superior do pescoço são revestidos por um epitélio pavimentoso estratificado, o qual é essencialmente idêntico ao que recobre a porção posterior da língua na região do forame cego. As anomalias que ocorrem na parte inferior do pescoço, mais proximais à glândula tireoide, são revestidas por epitélio semelhante ao epitélio acinar tireoidiano. Caracteristicamente, subjacente ao epitélio de revestimento há um intenso infiltrado linfocítico. Infecções sobrepostas podem converter essas lesões em cavidades de abscessos, e, raramente, elas são origem de neoplasias malignas.

GLÂNDULAS PARATIREOIDES

As quatro glândulas paratireoides são compostas principalmente por *células principais*. As células principais variam entre rosa-claro ou escuro na coloração de hematoxilina e eosina, dependendo de seu conteúdo de glicogênio. Elas são poligonais, com 12 a 20 μm de diâmetro, e têm núcleo central redondo e uniforme. Além disso, elas têm grânulos secretórios contendo *hormônio paratireoideiano (PTH)*. Algumas vezes, essas células têm aparência translúcida devido à ausência de glicogênio. As *células oxifilas* e oxifilas transitórias são encontradas por toda a paratireoide normal, tanto solitariamente quanto em pequenos grupos. Elas são levemente maiores do que as células principais, têm citoplasma acidofílico e estão fortemente atulhadas de mitocôndrias. Os grânulos de glicogênio também estão presentes nessas células, mas os grânulos secretórios são esparsos ou ausentes. No início da infância, as glândulas paratireoides são compostas quase inteiramente de lâminas sólidas de células principais. A quantidade de gordura estromal aumenta acima dos 25 anos de idade, alcançando o máximo de aproximadamente 30% da glândula, e então estabiliza.

A atividade das glândulas paratireoides é controlada pelo nível de cálcio livre (ionizado) na corrente sanguínea ao invés dos hormônios tróficos secretados pelo hipotálamo e pela hipófise. Normalmente, os níveis diminuídos do cálcio livre estimulam a síntese e a secreção de PTH. As funções metabólicas do PTH na regulação dos níveis de cálcio sérico podem ser resumidas como se segue:

- Ele aumenta a reabsorção tubular renal de cálcio, conservando assim o cálcio livre.
- Ele aumenta a conversão da vitamina D em sua forma di-hidroxi ativa nos rins.
- Ele aumenta a excreção urinária de fosfato, diminuindo assim os níveis séricos de fosfato.
- Ele aumenta a absorção gastrointestinal de cálcio.

O resultado final dessas atividades é um aumento no nível do cálcio livre, o que, por sua vez, inibe a secreção adicional de PTH em um circuito de retroalimentação clássico.

A *hipercalcemia* é uma de diversas alterações induzidas pelos níveis elevados de PTH. Como discutido no [Capítulo 7](#), a hipercalcemia também é uma complicação relativamente comum da malignidade, ocorrendo tanto em tumores sólidos, como os cânceres pulmonar, de mama, de cabeça e pescoço e renais, quanto com as malignidades hematológicas, notavelmente mieloma múltiplo. De fato, *a malignidade é a causa mais comum de hipercalcemia clinicamente aparente*, enquanto o hiperparatireoidismo primário (ver adiante) é a causa mais comum da elevação do cálcio sanguíneo assintomático (*hipercalcemia acidental*). O prognóstico de indivíduos com hipercalcemia associada à malignidade é geralmente ruim, porque ocorre mais frequentemente com cânceres avançados. A hipercalcemia da malignidade é decorrente do aumento da reabsorção óssea e da subsequente liberação de cálcio. A reabsorção óssea pode ocorrer em tumores que não se metastizaram para o osso, assim como em tumores com *metástase osteolíticas*. Isso ocorre porque muitos cânceres sólidos secretam a proteína relacionada ao PTH (PTHrP) ([Cap. 7](#)), a qual promove a expressão do ligante do receptor ativador do fator nuclear κB (RANKL) em osteoblastos. O RANKL é um fator diferenciador de osteoclastos, o qual se liga ao seu receptor, RANK, na superfície das células progenitoras dos osteoclastos e promove sua diferenciação em osteoclastos maduros, capazes de fazer a reabsorção óssea. A homeostase do cálcio é mantida pela secreção da *osteoprotegerina*, um receptor isca de RANKL, capaz de

“escoar” o excesso de ligante, prevenindo assim um desequilíbrio na reabsorção óssea ([Cap. 26](#)). A osteoprotegerina inibe a secreção da PTHrP pelas células osteoblásticas, alterando deste modo a razão RANKL/osteoprotegerina na direção de favorecimento da osteoclastogênese. [26](#) Logo, a administração de osteoprotegerina solúvel e de anticorpos monoclonais contra RANKL tem emergido como estratégia terapêutica promissora em pacientes cancerosos com hipercalcemia de malignidade.

Similarmente ao que ocorre com outros órgãos endócrinos, as anormalidades das glândulas paratireoides incluem tanto hiper quanto hipofuncionamento. Os tumores das glândulas paratireoides, em contraste com os tumores tireoidianos, geralmente chamam mais a atenção clínica por causa da secreção excessiva de PTH do que dos efeitos de massa.

Hiperparatireoidismo

O hiperparatireoidismo ocorre em duas formas principais – *primária e secundária* – e, menos comumente, *terciária*. A primeira condição representa uma superprodução autônoma e espontânea de PTH; as duas últimas condições ocorrem tipicamente como fenômenos secundários em indivíduos com insuficiência renal crônica.

HIPERPARATIREOIDISMO PRIMÁRIO

O hiperparatireoidismo primário é um dos distúrbios endócrinos mais comuns e é uma causa importante de *hipercalcemia*. A frequência das várias lesões paratireoidianas subjacentes ao hiperfuncionamento é a seguinte:

Adenoma: 85% a 95%.

Hiperplasia primária (difusa ou nodular): 5% a 10%.

Carcinoma paratireoidiano: ~1%.

O hiperparatireoidismo primário é geralmente uma doença de adultos e é mais comum em mulheres do que em homens por uma razão de aproximadamente 4:1. A incidência anual é agora estimada em cerca de 25 casos por 100.000 nos Estados Unidos e na Europa; até 80% dos pacientes com esta condição são identificados na condição de paciente ambulatorial, quando a hipercalcemia é descoberta acidentalmente em um painel de eletrólitos séricos. A maioria dos casos ocorre aos 50 anos de idade ou posteriormente.

A causa mais comum de hiperparatireoidismo primário é um adenoma paratireoidiano solitário que surge na condição esporádica (não familiar) (Fig. 24-24). Embora as síndromes familiares estejam em um segundo lugar distante, elas forneceram informações únicas sobre a patogenia do hiperparatireoidismo primário. As síndromes genéticas associadas ao *hiperparatireoidismo primário familiar* incluem as seguintes:

Neoplasia endócrina múltipla-1 (MEN-1): O gene *MEN-1* no cromossomo 11q13 é um gene supressor de tumor inativado em uma variedade de lesões paratireoidianas relacionadas com MEN-1, inclusive adenomas e hiperplasia paratireoidianos. Além dos casos familiares, as mutações em *MEN-1* também foram descritas em tumores paratireoidianos esporádicos. A síndrome MEN-1 será discutida com maiores detalhes posteriormente.

Neoplasia endócrina múltipla-2 (MEN-2): A síndrome MEN-2 é causada por mutações ativadoras no receptor tirosina cinase, *RET*, no cromossomo 10q. O hiperparatireoidismo primário ocorre como um componente da MEN-2A, a qual é discutida com maiores detalhes mais adiante. As mutações em *RET* não foram descritas nas lesões paratireoidianas esporádicas fora do contexto da MEN-2.

Hipercalcemia hipocalciúrica familiar é um distúrbio autossômico dominante caracterizado pela função paratireoidiana acentuada devido à diminuição da sensibilidade ao cálcio extracelular. As mutações inativadoras no *gene do receptor sensível ao cálcio (CASR)* no cromossomo 3q são a causa primária para este distúrbio.²⁷ As mutações em *CASR* não foram descritas nos tumores paratireoidianos esporádicos.

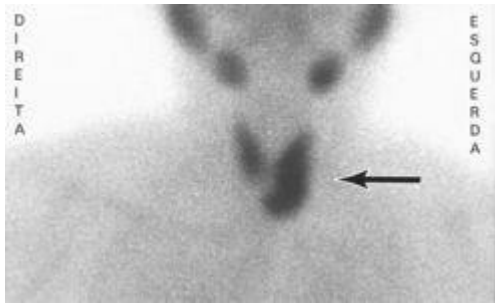


FIGURA 24-24

Adenomas paratireoidianos são quase sempre lesões solitárias. O mapeamento com o radionúclídeo tecnécio-99m-sestamibi demonstra uma área de captação aumentada correspondente à glândula paratireoide inferior esquerda (*setas*). Esta pessoa tinha um adenoma paratireoidiano. A cintigrafia pré-operatória é útil na localização e na distinção dos adenomas da hiperplasia paratireoidiana, onde mais de uma glândula demonstraria captação aumentada.

A maioria, se não todos, os *adenomas paratireoidianos esporádicos* são monoclonais, sugerindo que eles são verdadeiras neoplasias. A hiperplasia paratireoidiana esporádica também é monoclonal em muitos casos, particularmente quando associadas a um estímulo persistente para o crescimento paratireoidiano (paratireoidismo refratário secundário ou terciário; veja adiante). Entre os adenomas esporádicos existem dois defeitos moleculares que têm papel estabelecido na patogênica:

Inversões do gene da ciclina D1. A ciclina D1 é o maior regulador do ciclo celular. Uma inversão pericentromérica no cromossomo 11 resulta em relocação do *gene da ciclina D1* (normalmente em 11q), de modo que ele seja posicionado de forma adjacente à região flanqueadora 5' do gene do PTH (no 11p). Como consequência dessas alterações, um elemento regulatório da sequência flanqueadora 5' do gene do PTH direciona a superexpressão da proteína ciclina D1, forçando as células a se proliferar. Entre 10% e 20% dos adenomas têm este defeito genético clonal. Além disso, a ciclina D1 é superexpressada em aproximadamente 40% dos adenomas paratireoidianos, sugerindo que outros mecanismos além da inversão do gene da ciclina D1 possam levar à sua ativação.

Mutações em MEN1: Aproximadamente 20% a 30% dos tumores paratireoidianos não estão

associados ao fato de a síndrome MEN-1 ter mutações em ambas as cópias do gene *MEN1*. O espectro de mutações em *MEN1* nos tumores esporádicos é virtualmente idêntico ao dos adenomas paratireoidianos familiares.

Morfologia. As alterações morfológicas vistas no hiperparatireoidismo primário incluem aquelas nas glândulas paratireoides, assim com aquelas em outros órgãos afetados pelos níveis elevados de PTH e cálcio. Os **adenomas** paratireoidianos são quase sempre solitários e, similarmente às glândulas paratireoidianas normais, podem estar em íntima proximidade com a glândula tireoidiana ou em um local ectópico (p. ex., o mediastino). O adenoma paratireoidiano típico mede cerca de 0,5 a 5,0 g; é um nódulo bem circunscrito, macio, corado de vermelho-pardo; e é revestido por uma cápsula delicada. Em contraste com a hiperplasia primária, as glândulas fora do adenoma são geralmente normais em tamanho ou um tanto contraídas devido à inibição retroativa dos níveis elevados de cálcio sérico. Microscopicamente, os adenomas paratireoidianos são compostos majoritariamente de células principais regularmente uniformes e poligonais com um núcleo pequeno, localizado centralmente ([Fig. 24-25](#)). Pelo menos uns poucos ninhos de grandes células oxífilas também estão presentes; incomumente, adenomas inteiros podem ser compostos deste tipo celular (**adenomas oxífilos**). Estes podem se parecer com tumores de células de Hürthle na tireoide. Um aro de tecido paratireoidiano não neoplásico comprimido, geralmente separado por uma cápsula fibrosa, é frequentemente visível na borda do adenoma. As figuras mitóticas são raras, mas não é incomum encontrar núcleos bizarros e pleomórficos (chamados de **atipia endócrina**); este não é um critério para malignidade. Em contraste com o parênquima paratireoidiano normal, o tecido adiposo é indistinguível.

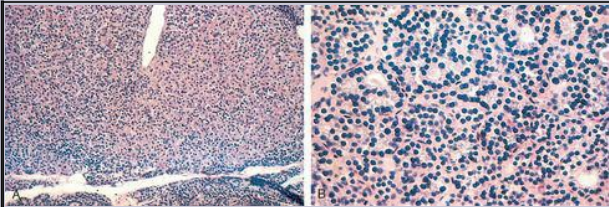


FIGURA 24-25

Adenoma paratireoidiano. **A**, Adenoma paratireoidiano de células principais solitário (fotomicrografia em pequeno aumento) revelando uma delimitação clara das glândulas residuais abaixo. **B**, Detalhe em grande aumento de um adenoma paratireoidiano de células principais. Há uma variação leve no tamanho nuclear, mas nenhuma anaplasia e

leve tendência para a formação folicular.

A **hiperplasia primária** pode ocorrer esporadicamente ou como um componente da síndrome de MEN. Embora classicamente todas as quatro glândulas estejam envolvidas, há frequentemente assimetria, poupando uma ou duas glândulas, o que torna difícil a distinção entre a hiperplasia e o adenoma. O peso combinado de todas as glândulas raramente excede 1,0 g e é frequentemente menor. Microscopicamente, o padrão mais comumente observado é aquele da hiperplasia das células principais, que pode envolver as glândulas em padrões difusos ou multinodulares. Menos comumente, as células constituintes contêm células claras abundantes (“hiperplasia de células claras”). Em muitos casos existem ilhas de oxífilas e fitas fibrosas delicadas, pouco desenvolvidas, podem envolver os nódulos. Como no caso dos adenomas, a gordura estromal é indistinguível no foco da hiperplasia.

Os **carcinomas paratireoidianos** podem ser lesões circunscritas que são difíceis de distinguir dos adenomas, ou podem ser neoplasias claramente invasivas. Esses tumores aumentam uma glândula paratireoide e consistem em massas branco-acinzentadas, irregulares, que algumas vezes excedem 10 g em peso. As células são geralmente uniformes e se assemelham a células paratireoidianas normais. Elas estão arranjadas em padrões nodulares ou trabeculares com uma cápsula densa e fibrosa envolvendo a massa. Há um acordo generalizado de que um **diagnóstico de carcinoma baseado em detalhes citológicos não é confiável, e a invasão dos tecidos circundantes e a metástase são os únicos critérios confiáveis**. A recorrência local ocorre em um terço dos casos, e a disseminação mais distante ocorre em outro terço.

As **alterações morfológicas em outros órgãos** que merecem menção especial incluem as lesões esqueléticas e renais. As **alterações esqueléticas** incluem números aumentados de osteoclastos, os quais erodem a matriz óssea e mobilizam os sais de cálcio, particularmente nas metáfises dos ossos tubulares longos. A reabsorção óssea é acompanhada pela atividade osteoblástica aumentada e a formação de novas trabéculas ósseas. Em muitos casos, o osso resultante contém trabéculas amplamente espaçadas e delicadas remanescentes parecidas com as vistas na osteoporose. Na maioria dos casos graves, o córtex é grosseiramente afinado e a medula contém quantidades aumentadas de tecido fibroso acompanhadas por focos hemorrágicos e por formação cística (**osteíte fibrosa cística**) ([Cap. 26](#)). Agregados de osteoclastos, células gigantes reativas e debris hemorrágicos ocasionalmente formam massas que podem ser confundidas com neoplasias (**tumores marrons** do hiperparatireoidismo). A hipercalcemia induzida por PTH favorece a formação de **pedras no trato urinário** (nefrolitíase), assim como calcificações do interstício e dos túbulos renais (nefrocalcitose). A calcificação metastática secundária à hipercalcemia também pode ser vista em outros locais, incluindo estômago, pulmões, miocárdio e vasos sanguíneos.

Curso Clínico. O hiperparatireoidismo primário pode ser (1) assintomático e identificado após um perfil químico de rotina, ou (2) associado às manifestações clínicas clássicas do

hiperparatireoidismo primário.

Hiperparatireoidismo Assintomático. Como os níveis séricos de cálcio são rotineiramente avaliados na preparação da maioria dos pacientes que precisam de testes sanguíneos, o hiperparatireoidismo clinicamente silencioso com frequência é detectado precocemente. Por isso, muitas das manifestações clínicas, particularmente aquelas relacionadas às doenças ósseas e renais, são agora frequentemente vistas na prática clínica. O hiperparatireoidismo primário é a causa mais comum de hipercalcemia *assintomática* e, de fato, a manifestação mais comum do hiperparatireoidismo primário é a hipercalcemia. Dentre muitas outras causas comuns de hipercalcemia ([Tabela 24-5](#)), a malignidade se sobressai como a causa mais frequente de hipercalcemia *clanicamente aparente* em adultos e deve ser excluída por investigações clínicas e laboratoriais em pacientes com suspeita de hiperparatireoidismo. Em *indivíduos com hiperparatireoidismo primário, os níveis sérico de PTH estão inapropriadamente elevados para o nível de cálcio sérico, enquanto os níveis de PTH baixos ou indetectáveis na hipercalcemia causada por doenças não paratireoidianas ([Tabela 24-5](#)). Em pessoas com hipercalcemia causada pela secreção da PTHrP por certos tumores não paratireoidianos, radioimunoensaios específicos para PTH e PTHrP podem distinguir entre as duas moléculas. Outras alterações laboratoriais relacionadas com o excesso de PTH incluem hipofosfatemia e excreção urinária aumentada tanto de cálcio quanto de fosfato. A doença renal secundária pode levar à retenção de fosfato com normalização dos fosfatos séricos.*

TABELA 24-5 Causas da Hipercalcemia

Aumentado (PTH)	Diminuído (PTH)
Hiperparatireoidismo	Hipercalcemia de malignidade*
Primário (adenoma > hiperplasia) *	Toxicidade da vitamina D
Secundário†	Imobilização
Terciário†	Diuréticos tiazídicos
Hipercalcemia hipocalciúrica familiar	Doença granulomatosa (sarcoidose)
[PTH], concentração hormonal paratireoidiana.	
* O hiperparatireoidismo primário é a causa mais comum de hipercalcemia global. A malignidade é a causa mais comum de hipercalcemia <i>simtomática</i> . O hiperparatireoidismo primário e a malignidade são responsáveis por aproximadamente 90% dos casos de hipercalcemia.	
† Os hipertireoidismos secundário e terciário são mais comumente associados com a falência	

Hiperparatireoidismo Primário Sintomático. Os sinais e sintomas do hiperparatireoidismo refletem os efeitos combinados da secreção aumentada de PTH e da hipercalcemia. O hiperparatireoidismo primário está associado a “dores ósseas, pedras renais, grunhidos abdominais e gemidos psíquicos”. A constelação de sintomas inclui:

Doença óssea e dor óssea secundária a fraturas dos ossos enfraquecidos pela osteoporose ou osteíte fibrosa cística.

Nefrolitíase (pedras renais) em 20% dos pacientes, com dor concomitante e uropatia obstrutiva. Insuficiência renal crônica e anormalidades na função renal levam à poliúria e a polidipsia secundária.

Os distúrbios gastrointestinais, incluindo constipação, náusea, úlceras pépticas, pancreatite e cálculos biliares.

Alterações no sistema nervoso central, incluindo depressão, letargia e ataques eventuais.

Anormalidades neuromusculares, inclusive fraqueza e fadiga.

Manifestações cardíacas, incluindo calcificações da válvula aórtica ou mitral (ou ambos).

As anormalidades mais diretamente relacionadas ao hiperparatireoidismo são a nefrolitíase e a doença óssea, enquanto aquelas atribuíveis à hipercalcemia incluem fadiga, fraqueza e constipação. A patogenia de muitas das manifestações do distúrbio permanecem pouco compreendidas.

HIPERPARATIREOIDISMO SECUNDÁRIO

O hiperparatireoidismo secundário é causado por qualquer condição que dê origem à hipocalcemia crônica, a qual, por sua vez, leva à superatividade compensatória das glândulas paratireoidianas. *A falência renal é de longe a causa mais comum de hiperparatireoidismo secundário*, embora diversas outras doenças, incluindo a ingestão alimentar inadequada de cálcio, esteatorreia e deficiência de vitamina D, possam causar este distúrbio. Os mecanismos pelos quais a falência renal crônica induz o hiperparatireoidismo secundário são complexos e não completamente entendidos. A insuficiência renal crônica está associada à excreção diminuída de fosfato, que, por sua vez, resulta em hiperfosfatemia. Os níveis elevados de fosfato deprimem diretamente os níveis de cálcio e, portanto, estimulam a atividade da glândula paratireoide. Além disso, a perda de substâncias renais reduz a disponibilidade da α -1-hidroxilase necessária para a síntese da forma ativa da vitamina D, que, por sua vez, reduz a absorção intestinal de cálcio ([Cap. 9](#)). Como a vitamina D apresenta efeitos supressivos no crescimento paratireoideiano e na secreção de PTH, sua deficiência relativa compõe o hiperparatireoidismo na falência renal.

Morfologia. As glândulas paratireoides no hiperparatireoidismo secundário são hiperplásicas. Como no hiperparatireoidismo primário, o grau de aumento glandular não é necessariamente simétrico. Microscopicamente, as glândulas hiperplásicas contêm um número aumentado de células principais, ou células com citoplasma claro e mais abundante (chamadas de células translúcidas) em uma distribuição difusa e multinodular. As células de gordura estão diminuídas em número. As alterações ósseas similares àquelas vistas no hiperparatireoidismo primário também podem estar presentes. As calcificações metastáticas podem ser vistas em muitos tecidos, incluindo pulmões, coração, estômago e vasos sanguíneos.

Curso Clínico. As características clínicas do hiperparatireoidismo secundário são geralmente dominadas pelos sintomas da falência renal crônica. As anormalidades ósseas (*osteodistrofia renal*) e outras alterações associadas ao excesso de PTH são, em geral, menos graves do que aquelas vistas no hiperparatireoidismo primário. A calcificação vascular associada ao hiperparatireoidismo secundário pode, ocasionalmente, resultar em danos isquêmicos significativos na pele e em outros órgãos, um processo algumas vezes chamado de *calcifilaxia*. Pacientes com hiperparatireoidismo secundário frequentemente respondem à suplementação alimentar de vitamina D, assim com os ligantes de fosfato para diminuir a hipofosfatemia predominante.

Em uma minoria de pacientes, a atividade paratireoideiana pode ser tornar autônoma e excessiva, com hipercalcemia resultante, um processo que algumas vezes é chamado de *hiperparatireoidismo terciário*. Uma paratireoidectomia pode ser necessária para controlar o hiperparatireoidismo em tais pacientes.

Hipoparatiroidismo

O hipoparatiroidismo é, de longe, mais comum do que o hiperparatiroidismo. O hipoparatiroidismo adquirido é quase sempre uma consequência inadvertida da cirurgia; além disso, existem diversas causas genéticas de hipoparatiroidismo.

O hipoparatiroidismo induzido cirurgicamente ocorre com a remoção negligente de todas as glândulas paratireoidianas durante a tireoidectomia, excisão das glândulas paratireoidianas na crença errônea de que são linfonodos durante a dissecação radical no pescoço para algumas formas de doença maligna, ou remoção de uma parte muito grande de tecido paratireoidiano no tratamento do hiperparatiroidismo primário.

Hipoparatiroidismo autoimune está frequentemente associado à candidíase mucocutânea crônica e à insuficiência adrenal primária; esta síndrome é conhecida como uma síndrome poliendócrina autoimune do tipo 1 (ASP1) e é causada por mutações no gene *regulador autoimune (AIRE)*. A síndrome tipicamente se apresenta na infância com o início da candidíase, seguida diversos anos depois pelo hipoparatiroidismo, e então a insuficiência adrenal durante a adolescência. A Asp1 é discutida posteriormente em “Glândulas Adrenais”.

Hipoparatiroidismo autossômico dominante é causado por mutações de ganho-de-função no gene *do receptor sensível a cálcio (CASR)*. A atividade de CASR inapropriada devido à sensibilidade anormal ao cálcio suprime o PTH, resultando em *hipocalcemia e hiper calciúria*.

Hipoparatiroidismo isolado familiar (FIH) é uma condição rara com padrões de herança tanto autossômica dominante quanto autossômica recessiva. A FIH autossômica dominante é causada pela mutação no gene que codifica o peptídeo precursor do PTH, o que prejudica seu processamento para hormônio maduro. A FIH autossômica recessiva é causada por mutações de perda-de-função no gene do fator de transcrição *células gliais ausentes-2 (GMC-2)*, o qual é essencial para o desenvolvimento da paratireoide.

Ausência congênita de glândulas paratireoides pode ocorrer em conjunção com outras malformações, tais como a displasia tímica e defeitos cardiovasculares, ou como um componente da síndrome de deleção do 22q11. [28](#) Como discutido no [Capítulo 5](#), quando os defeitos tímicos estão presentes, a condição é chamada de síndrome de DiGeorge.

As principais manifestações clínicas do hipoparatiroidismo estão relacionadas com a gravidade e a cronicidade da hipocalcemia.

O marco da hipocalcemia é a *tetania*, que é caracterizada por *irritabilidade neuromuscular*, resultando da concentração sérica de cálcio ionizado diminuída. Esses sintomas variam desde entorpecimento circumoral ou parestesias (formigamento) das extremidades distais e espasmo carpopedal até laringoespasmos com risco de vida e ataques generalizados. Esses achados clássicos no exame físico são o *sinal de Chvostek* e o *sinal de Trousseau*. O *sinal de Chvostek* é evocado na doença subclínica por batidas ao longo do curso do nervo facial, o que induz as contrações dos músculos do olho, da boca ou do nariz. O *sinal de Trousseau* se refere aos espasmos carvais produzidos pela oclusão da circulação para o antebraço e para a mão com a pressão sanguínea interrompida por vários minutos.

As alterações do estado mental incluem instabilidade emocional, ansiedade e depressão,

estresse confusional, alucinações e psicose franca.

Manifestações intracranianas incluem calcificações do gânglio basal, distúrbios de movimento semelhantes à doença de Parkinson e pressão intracraniana aumentada com papiledema resultante. A associação paradoxal da hipocalcemia com as calcificações pode ser decorrente de um aumento nos níveis de fosfato, resultando em depósitos de tecidos com cálcio localmente produzidos.

Doença ocular toma a forma de calcificação das lentes e formação de catarata.

Manifestações cardiovasculares incluem um defeito de condução que produz um prolongamento característico do intervalo QT no eletrocardiograma.

Anormalidades dentárias ocorrem quando a hipocalcemia está presente previamente durante o desenvolvimento. Esses achados são altamente característicos do hipoparatiroidismo e incluem hipoplasia dentária, falha na erupção, formação de esmalte e raiz defeituosas e dentes cariados e desgastados.

Pseudo-hipoparatiroidismo

Nesta condição, o hipoparatiroidismo ocorre por causa da resistência do órgão final às ações do PTH. Realmente, os níveis séricos de PTH estão normais ou elevados. Em uma forma de pseudo-hipoparatiroidismo, há uma resistência multi-hormonal do órgão alvo ao TSH e FSH/LH, além do PTH. Todos esses hormônios sinalizam através de segundos mensageiros disparados pela proteína G, e o distúrbio resulta de defeitos genéticos nesta via. A resistência ao PTH é a manifestação clínica mais óbvia, apresentando-se como hipocalcemia, hiperfosfatemia e PTH circulante elevado. A resistência ao TSH é geralmente branda, enquanto a resistência ao FSH/LH se manifesta como hipogonadismo hipergonadotrópico em mulheres.

PÂNCREAS ENDÓCRINO

O pâncreas endócrino consiste em cerca de 1 milhão de grupos de células, as *ilhas de Langerhans*, as quais contêm quatro tipos principais de célula e dois menores. Os quatro tipos principais são as células β , α , δ e PP (polipeptídeo pancreático). Eles podem ser diferenciados por características ultraestruturais de seus grânulos e por seu conteúdo hormonal ([Fig. 24-26](#)). As células β produzem insulina, como será detalhado na discussão sobre o diabetes. Os grânulos intracelulares contendo insulina apresentam uma matriz cristalina retangular, circundada por um halo. A célula α secreta glucagon, induzindo a hiperglicemia por sua atividade glicogenolítica no fígado. Os grânulos das células α são redondos, com membranas intimamente adaptadas e um centro denso. As células δ contêm somatostatina, que suprime tanto a liberação de insulina quanto de glucagon; elas têm grandes grânulos pálidos com membranas intimamente adaptadas. As células PP contêm um polipeptídeo pancreático único que é responsável por diversos efeitos gastrointestinais, como a estimulação da secreção de enzimas gástricas e intestinais e a inibição da mobilidade intestinal. Essas células têm pequenos grânulos escuros e não somente estão presentes nas ilhotas, mas também estão espalhadas no pâncreas exócrino. Os dois tipos celulares raros são as células D1 e as células enterocromafinas. As células D1 produzem um polipeptídeo intestinal vasoativo (VIP), um hormônio que induz a glicogenólise e a hiperglicemia; ele também estimula a secreção de fluido gastrointestinal e causa diarreia secretória. As células enterocromafinas sintetizam serotonina e são a fonte dos tumores pancreáticos que causam a síndrome carcinoide ([Cap. 19](#)).

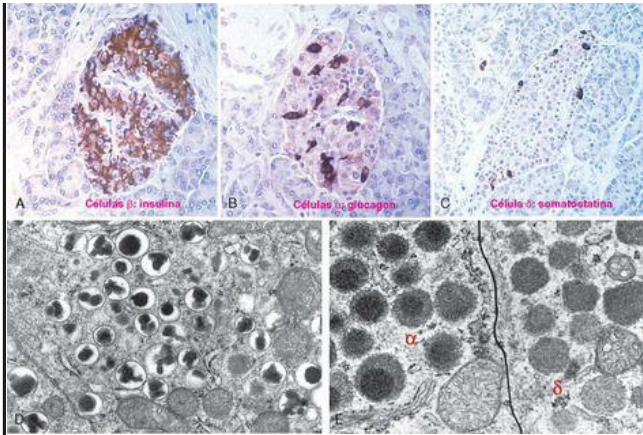


FIGURA 24-26

Produção hormonal nas células das ilhotas pancreáticas. A coloração com imunoperoxidase mostra um produto de reação escuro para a insulina nas células β (A), glucagon nas células α (B), e somatostatina nas células δ (C). D, Micrografia eletrônica de uma célula β mostrando grânulos característicos envoltos por membrana, cada um contendo um núcleo denso e frequentemente retangular e um halo distinto. E, Porções de uma célula α (esquerda) e de uma célula δ (direita) também mostram grânulos, mas com membranas contactadas intimamente. O grânulo da célula α mostra um centro denso e arredondado.

(As micrografias eletrônicas são cortesia do Dr. Arthur Lile, University of Massachusetts Medical School, Worcester, MA.)

Agora, enfocaremos os dois principais distúrbios das células das ilhotas: diabetes melito e tumores endócrinos pancreáticos.

Diabetes Mellito

O diabetes melito não é uma simples doença, mas sim um *grupo de distúrbios metabólicos que compartilha a característica subjacente comum de hiperglicemia*. A hiperglicemia no diabetes resulta de um defeito na secreção de insulina, na ação da insulina ou, mais comumente, ambas. A hiperglicemia crônica e a desregulação metabólica concomitante podem estar associadas a danos secundários em múltiplos sistemas de órgãos, especialmente rins, olhos, nervos e vasos sanguíneos. De acordo com a Associação Americana de Diabetes, esta doença afeta mais de 20 milhões de crianças e adultos, ou 7% da população, nos Estados Unidos, um terço dos quais não está ciente que possui hiperglicemia. Aproximadamente 1,5 milhão de novos casos de diabetes são diagnosticados a cada ano nos Estados Unidos, e o diabetes é a principal causa de doença renal em estágio terminal, cegueira em início na vida adulta e amputações não traumáticas nas extremidades inferiores. Surpreendentemente, 54 milhões de adultos neste país têm “pré-diabetes”, que é definido como açúcar elevado no sangue que não alcança o critério aceito para um diagnóstico completo de diabetes (ver adiante); indivíduos com pré-diabetes têm um risco elevado de desenvolver diabetes patente. Comparados com brancos não hispânicos, os Americanos Nativos, os Afro-americanos e os Hispânicos são de 1,5 a 2 vezes mais suscetíveis de desenvolver diabetes ao longo de toda a vida. O número total de pessoas com diabetes no mundo foi estimado entre 151 milhões e 171 milhões na virada do século, e estima-se que aumente até 366 milhões em 2030. A prevalência do diabetes está aumentando nitidamente no mundo em desenvolvimento porque as pessoas estão adotando um estilo de vida mais sedentário, sendo a Índia e a China os maiores contribuintes para a carga diabética do mundo.

DIAGNÓSTICO

Os valores da glicose sanguínea são normalmente mantidos em uma faixa muito estreita, geralmente de 70 a 120 mg/dL. *O diagnóstico do diabetes é estabelecido por uma elevação notável da glicose sanguínea por qualquer um dos três critérios:*

1. Uma concentração de glicose randômica maior do que 200 mg/dL, com sinais e sintomas clássicos (ver adiante).
2. Uma concentração de glicose no jejum maior do que 126 mg/dL em mais de uma ocasião.
3. Um teste de tolerância à glicose oral (TTGO) anormal, no qual a concentração de glicose é maior do que 200 mg/dL 2 horas após uma carga de carboidratos padrão.

Os níveis da glicose sanguínea procedem ao longo de um *continuum*. Indivíduos com concentrações de glicose no jejum menores do que 100 mg/dL ou menos de 140 mg/dL no TTGO, são considerados euglicêmicos. No entanto, aqueles cuja concentração da glicose no jejum é maior do que 100 mg/dL mas menor de 126 mg/dL, ou cujos valores do TTGO são menores do que 140 mg/dL mas menores do que 200 mg/dL, são considerados portadores de uma tolerância prejudicada à glicose, também conhecida como “pré-diabetes”. Os indivíduos pré-diabético têm risco significativo de progredir para o diabetes patente ao longo do tempo, com até 5% a 10% avançando para o diabetes melito por ano. Além disso, os pré-diabético estão sob risco de doenças cardiovasculares como resultado do metabolismo anormal dos carboidratos, assim como a coexistência de outros fatores de risco tais como níveis baixos de lipoproteínas de alta densidade, hipertrigliceridemia e inibidor do ativador de plasminogênio-1 (PAI-1) aumentado ([Cap. 11](#)).

CLASSIFICAÇÃO

Embora todas as formas de diabetes melito compartilhem a hiperglicemia como característica comum, as anormalidades subjacentes envolvidas no desenvolvimento da hiperglicemia variam amplamente. Os esquemas de classificação prévios do diabetes melito foram baseados na idade de início da doença ou no modo de terapia; em contraste, a classificação etiológica reflete nosso grande entendimento da patogenia de cada variante ([Tabela 24-6](#)). *A grande maioria dos casos de diabetes se encaixa em uma das duas grandes classes:*

TABELA 24-6 Classificação do Diabetes Melito
Associação Americana de Diabetes. Decifração da Pesquisa da Associação Americana do Diabetes no diagnóstico e na classificação do diabetes melito. Diabetes Care 31 (Suppl. 1):S55-S60, 2008. © 2008

1. Diabetes tipo 1 (destruição da célula β , geralmente levando à deficiência absoluta de insulina)

Mediada imunologicamente
Idiopática

2. Diabetes tipo 2 (combinação de resistência à insulina e disfunção das células β)

3. Defeitos genéticos da função das células

Diabetes de jovens com início na maturidade (MODY), causada por mutações em:

Fator nuclear do hepatócito 4 α (*HNFA*), MODY1

Glicocinase (*IGCK*), MODY2

Fator nuclear do hepatócito 1 α (*HNFA*), MODY3

Homeobox pancreático e duodenal 1 (*PDX1*), MODY4

Fator nuclear do hepatócito 1 β (*HNF1B*), MODY5

Fator de diferenciação neurogênica 1 (*NEUROD1*), MODY6

Diabetes neonatal (mutações ativadoras em *KCNJ11* e *ABCC8*, que codificam Kir6.2 e SUR1, respectivamente)

Diabetes e surdez herdados maternalmente (MIDD) decorrente de mutações no DNA mitocondrial (m.3243A→G)

Defeitos na conversão da proinsulina

Mutações no gene da insulina

4. Defeitos genéticos na ação da insulina

Resistência à insulina tipo A

Diabetes lipoatrófico, incluindo mutações em *PPARG*

5. Defeitos pancreáticos exócrinos

Pancreatite crônica

Pancreatectomia/trauma

Neoplasia

Fibrose cística
Hemacromatose
Pancreatopatia fibrocalculosa

6. Endocrinopatias

Acromegalia
Síndrome de Cushing
Hipertireoidismo
Feocromocitoma
Glucagonoma

7. Infecções

Citomegalovírus
Vírus B coxsackie
Rubéola congênita

8. Drogas

Glicocorticoides
Hormônio tireoidiano
Interferon- α
Inibidores de protease
Agonistas β -adrenergicos
Tiazidas
Ácido nicotínico
Fenitoína (Dilantin) *
Vacor

9. Síndromes genéticas associadas ao diabetes

Síndrome de Down
Síndrome de Klinefelter
Síndrome de Turner
Síndrome de Prader-Willi

10. Diabetes melito gestacional

O diabetes do tipo 1 é uma doença autoimune caracterizada pela destruição das células β e uma deficiência absoluta de insulina. Ele é responsável por aproximadamente 5% a 10% de todos os casos, e é o subtipo mais comum diagnosticado nos pacientes mais jovens do que 20 anos de idade.

O diabetes do tipo 2 é causado por uma combinação de resistência periférica à ação da insulina e uma resposta secretória inadequada das células β pancreáticas (“deficiência relativa de insulina”). Aproximadamente 90% a 95% dos pacientes diabéticos têm o diabetes do tipo 2, e a grande maioria de tais indivíduos é obesa. Embora classicamente considerada como “de início na vida adulta”, a prevalência do tipo 2 em crianças e adolescentes está aumentando a passos alarmantes. [29](#)

Uma variedade de causas monogênicas e secundárias é responsável pelos casos restantes, e serão discutidas posteriormente. Devemos realçar que, embora os principais tipos de diabetes tenham mecanismos patogênicos diferentes, as *complicações em longo prazo que afetam os rins, olhos, nervos e vasos sanguíneos são as mesmas, assim como são as principais causas de morbidade e morte*. A patogenia dos dois maiores tipos é discutida separadamente, mas primeiro nós revisaremos brevemente a secreção normal de insulina e o mecanismo de sinalização da insulina, já que estes aspectos são críticos para o entendimento da patogenia do diabetes.

HOMEOSTASE DA GLICOSE

A homeostase normal da glicose é fortemente regulada por três processos inter-relacionados: a produção de glicose no fígado; a captação de glicose e a utilização pelos tecidos periféricos, principalmente músculos esqueléticos; e ações da insulina e de hormônios contrarregulatórios, incluindo glucagon, na captação de glicose e no metabolismo.

A insulina e o glucagon têm efeitos regulatórios opostos na homeostase da glicose. Durante o estado de jejum, os níveis baixos de insulina e altos de glucagon facilitam a gliconeogênese hepática e a glicogenólise (quebra de glicogênio) enquanto diminuem a síntese de glicogênio, evitando assim a hipoglicemia. Logo, os níveis plasmáticos de glicose no jejum são determinados primariamente pela produção de glicose hepática. Após uma refeição, os níveis de insulina aumentam e os níveis de glucagon caem em resposta à grande carga de glicose. A insulina promove a captação de glicose e a utilização nos tecidos (ver posteriormente). O músculo esquelético é o principal local responsivo à insulina para a utilização de glicose pós-alimentação, e é crítico para evitar a hipoglicemia e manter a homeostase da glicose.

Regulação da Liberação de Insulina

O gene da insulina é expresso nas células β nas ilhotas pancreáticas (Fig. 24-26). A pré-proinsulina é sintetizada no retículo endoplasmático granular a partir do RNAm da insulina e passado para o complexo de Golgi. Lá, uma série de clivagens proteolíticas gera a insulina madura e um peptídeo de clivagem, o *peptídeo-C*. Tanto a insulina quanto o C-peptídeo são, então, armazenados em grânulos secretórios e secretados em quantidades equimolares após o estímulo fisiológico; logo, os níveis do C-peptídeo funcionam como um substituto para a função da célula β , diminuindo com a perda de massa da célula β no diabetes tipo 1, ou aumentando com a hiperinsulinemia associada à resistência.

O estímulo mais importante para a síntese e liberação de insulina é a própria glicose. ³⁰ Um aumento nos níveis da glicose sanguínea resulta em captação de glicose pelas células β pancreáticas, facilitada por um transportador de glicose independente de insulina, o GLUT-2 (Fig. 24-27). As células β expressam um canal de K^+ sensível ao ATP na membrana, o qual compreende duas subunidades: um canal de K^+ retificador intrínseco (Kir6.2) e o receptor de sulfonilureia (SUR1), sendo o último o local de ligação dos agentes hipoglicêmicos orais (sulfonilureias) usados no tratamento do diabetes (ver adiante). O metabolismo da glicose pela glicólise gera ATP, resultando em um aumento na razão ATP/ADP citoplasmática das células β . Isso inibe a atividade do canal de K^+ sensível ao ATP, levando à despolarização da membrana e ao influxo do Ca^{2+} através de canais dependentes Ca^{2+} de voltagem. O aumento resultante no Ca^{2+} intracelular estimula a secreção de insulina, presumivelmente do hormônio armazenado dentro dos grânulos das células β . Esta é a fase de *liberação imediata de insulina*. Se o estímulo secretório persistir, segue uma resposta tardia e prolongada que envolve a *síntese ativa de insulina*. Outros fatores, incluindo os hormônios intestinais e certos aminoácidos (leucina e arginina), também estimulam a liberação de insulina, mas não sua síntese.

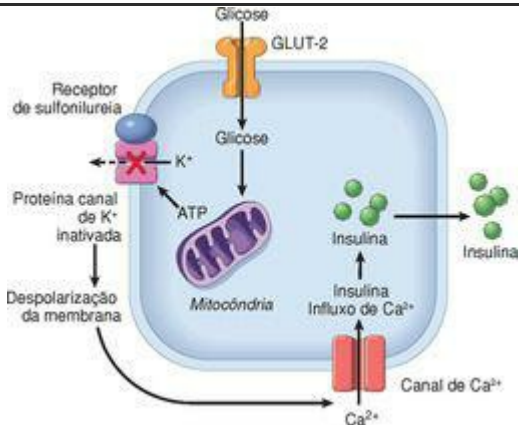


FIGURA 24-27

Síntese e secreção da insulina. O transporte intracelular da glicose é mediado por GLUT-2, um transportador de glicose independente de insulina nas células β . A glicose passa por um metabolismo oxidativo na célula β para produzir ATP. O ATP inibe uma retificação intrínseca do receptor de canal de K^+ na superfície das células β ; o receptor propriamente dito é um complexo dimérico do receptor de sulfonilureia (SUR1) e uma proteína canal de K^+ (Kir6.2). A inibição deste receptor leva à despolarização da membrana, ao influxo de íons de Ca^{2+} e à liberação da insulina armazenada a partir das células β . A classe sulfonilureia de agentes hipoglicêmicos orais se ligam ao receptor proteico SUR 1.

Ação da Insulina e Vias de Sinalização da Insulina

A insulina é o hormônio anabólico conhecido mais potente, com múltiplos efeitos sintéticos e promotores de crescimento (Fig. 24-28).³¹ Sua principal função metabólica é aumentar a taxa de transporte da glicose para certas células do corpo, logo fornecendo uma fonte aumentada de energia. Essas células são as células do músculo estriado (incluindo células miocárdicas) e, em

um grau menor, *adipócitos*, o que em conjunto representa cerca de dois terços do peso corporal total. A captação de glicose em outros tecidos periféricos, mais notavelmente no cérebro, é independente de insulina. Nas células musculares, a glicose é tanto armazenada com glicogênio quanto oxidada para gerar ATP. No tecido adiposo, a glicose é primariamente armazenada como lipídio. Além de promover a síntese lipídica, a insulina também inibe a degradação lipídica nos adipócitos. Similarmente, a insulina promove a captação de aminoácidos e a síntese proteica enquanto inibe a degradação proteica. Logo, os efeitos anabólicos da insulina são atribuíveis à síntese aumentada e à degradação reduzida de glicogênio, lipídios e proteínas. Além disso, a insulina tem diversas funções *mitogênicas*, incluindo a iniciação da síntese de DNA em certas células e a estimulação de seu crescimento e diferenciação.

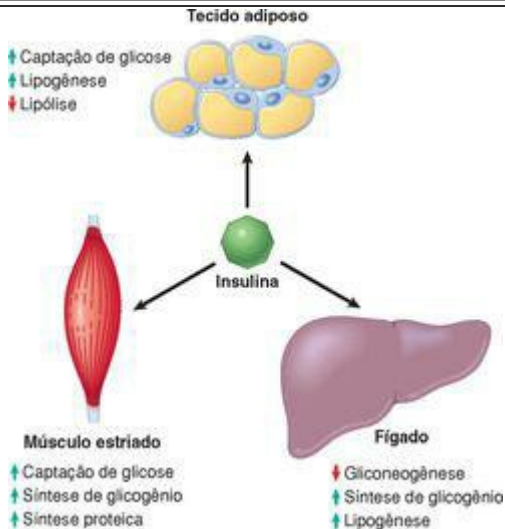


FIGURA 24-28

Ações metabólicas da insulina no músculo estriado esquelético, no tecido adiposo e no fígado.

A elucidação da via de sinalização da insulina foi central para o nosso entendimento da patogenia do diabetes. A descrição completa da rede complexa está além do escopo deste livro, e iremos resumir alguns dos mediadores mais pertinentes (Fig. 24-29). O receptor de insulina é uma proteína tetramérica composta de duas subunidades α e duas β . O domínio citoplasmático da subunidade- β possui uma atividade de tirosina cinase. A ligação da insulina ao domínio extracelular da subunidade- α ativa a tirosina cinase da subunidade- β , resultando em autofosforilação do receptor e fosforilação (ativação) de diversas proteínas substrato intracelulares, como a família das proteínas substrato do receptor de insulina (IRS), as quais incluem a IRS1-IRS4 e a GAB1. As proteínas substrato, por sua vez, ativam múltiplas cascatas de sinalização subsequentes, inclusive as vias da PI-3K e da MAP cinase, que medeiam as atividades mitogênicas e metabólicas da insulina na célula. A sinalização da insulina facilita o tráfego e atracamento das vesículas contendo a proteína transportadora de glicose GLUT-4 na membrana plasmática, o que promove a captação da glicose. Este processo é mediado por AKT, o principal efetor da via da PI-3K, mas também independentemente pela proteína citoplasmática CBL, que é um alvo de fosforilação direta do receptor de insulina. A sinalização da insulina é atenuada *in vivo* por diversos inibidores endógenos que atuam junto com componentes da via. Por exemplo, a proteína tirosina fosfatase 1B (PTNP1B) desfosforila o receptor de insulina e inibe a sinalização da insulina. A fosfatase PTEN pode atenuar a sinalização de insulina pelo bloqueio da ativação de AKT pela via da PI-3K.

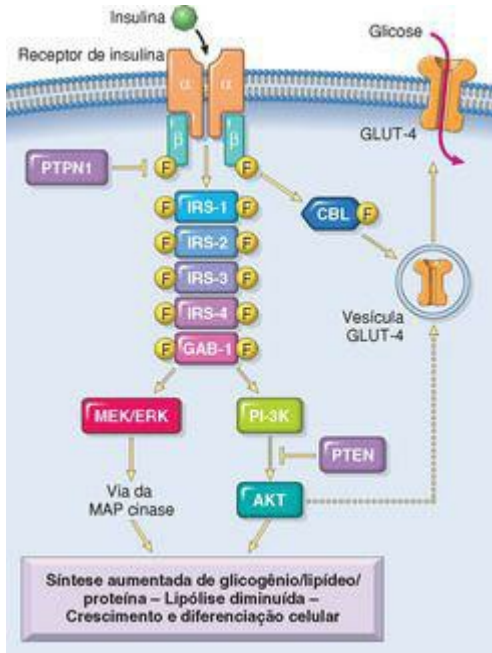


FIGURA 24-29

Ação da insulina na célula-alvo. Ações metabólicas da insulina incluem a promoção da síntese de glicogênio pela ativação da glicogênio sintase, e acentuando a síntese proteica e a lipogênese enquanto inibe a lipólise (veja no texto). As setas pontilhadas representam proteínas intermediárias e parceiros de ligação que não estão mostrados neste diagrama geral.

PATOGENIA DO DIABETES MELITO TIPO 1

O diabetes do tipo 1 é uma doença autoimune na qual a destruição das ilhotas é causada principalmente por células efectoras imunológicas que reagem contra antígenos endógenos das células β . O diabetes do tipo 1 se desenvolve mais comumente na infância, se torna manifestante na puberdade e progride com a idade. Já que a doença pode se desenvolver em qualquer idade, inclusive na vida adulta tardia, a nomeação “diabetes juvenil” é considerada agora obsoleta. Similarmente, o velho nome “diabetes melito dependente de insulina” foi excluído da classificação recente do diabetes porque a dependência da insulina não é uma característica distinguível consistente. Porém, a maioria dos pacientes com diabetes do tipo 1 depende da insulina para sobreviver; sem a insulina eles desenvolvem sérias complicações metabólicas, tais como cetoacidose e coma. Uma forma rara de diabetes de tipo 1 “idiopático” foi descrita, na qual a evidência de autoimunidade não é definitiva.³² Aqui, focaremos no diabetes tipo 1 mediado imunologicamente típico.

Assim como na maioria das doenças autoimunes, a patogenia do diabetes tipo 1 representa a ação recíproca da suscetibilidade genética e dos fatores ambientais.

Suscetibilidade Genética. Os estudos epidemiológicos, como aqueles que demonstram altas taxas de concordância para a doença nos gêmeos monozióticos vs. dizigóticos, têm estabelecido convincentemente uma base genética para o diabetes tipo 1. Mais recentemente, estudos de associação ampla do genoma identificaram múltiplos loci de suscetibilidade genética para o diabetes tipo 1, assim como para o diabetes tipo 2 (ver adiante). Agora são conhecidos mais de uma dúzia de loci de suscetibilidade para o diabetes tipo 1.^{33,34} Destes, de longe o mais importante é o locus HLA no cromossomo 6p21; de acordo com algumas estimativas, o locus HLA contribui para até 50% da suscetibilidade genética do diabetes tipo 1. Cerca de 90% a 95% dos caucasianos com esta doença têm tanto o haplótipo HLA-DR3 quanto o HLA-DR4, contrariamente a cerca de 40% dos indivíduos normais; além do mais, 40% a 50% dos diabéticos tipo 1 são heterozigotos combinados de DR3/DR4, contrariamente aos 5% de indivíduos normais. Os indivíduos que apresentam tanto o DR3 quanto o DR4 coincidentemente com um haplótipo DQ8 (o qual corresponde aos alelos *DQA1*0301-DQB1*0302*) demonstram um dos mais altos riscos herdados para o diabetes tipo 1 em estudos com irmãos.³⁵ Previsivelmente, os polimorfismos nas moléculas de HLA estão localizados ou adjacentes às cavidades de ligação peptídica, o que é consistente com a noção de que os alelos associados à doença codificam moléculas que têm características particulares da apresentação de antígenos. No entanto, como discutido no [Capítulo 6](#), não se sabe ainda se essas associações doença-HLA refletem a habilidade de moléculas de HLA específicas para apresentar antígenos próprios ou se elas estão relacionadas com a seleção e tolerância das células T.

Diversos genes não HLA também conferem suscetibilidade ao diabetes tipo 1. O primeiro gene não MHC associado à doença a ser identificado foi o da *insulina*, com um número variável de repetições em *tandem* (VNTRs) na região promotora associado com a suscetibilidade da doença.³⁶ O mecanismo subjacente a essa associação é desconhecido. É possível que esses polimorfismos influenciem o nível de expressão da insulina no timo, alterando assim a seleção negativa de células T reativas à insulina ([Cap. 6](#)). Mencionamos, previamente, a associação dos

polimorfismos em *CTLA4* e *PTPN22* com a tireoidite autoimune (veja anteriormente); ambos os genes também estão ligados à suscetibilidade ao diabetes tipo 1. Tanto o CTLA-4 quanto o PTPN-22 são conhecidos por inibir as respostas da célula T, logo se estima que polimorfismos que interferem com suas atividades funcionais estabeleçam o estágio para a ativação excessiva da célula-T. Ainda não está definido se este é o único mecanismo de ação dessas proteínas no desenvolvimento das doenças autoimunes. Outro polimorfismo recentemente identificado ocorre no *CD25*, que codifica a cadeia α do receptor de IL-2. Postula-se que o polimorfismo reduza a atividade deste receptor, o que é crítico para a manutenção do funcionamento das células T regulatórias. [37](#) Muitos dos outros *locus* de suscetibilidade identificados no diabetes tipo 1 têm sido ligados a várias regiões cromossômicas, mas os genes envolvidos não estão definidos.

Fatores Ambientais. Há evidências de que os fatores ambientais, especialmente infecções virais, possam estar envolvidos no disparo da destruição das células da ilhota no diabetes tipo 1. Associações epidemiológicas têm sido relatadas entre o diabetes tipo 1 e infecções como caxumba, rubéola, vírus coxsackie B ou citomegalovírus, dentre outras. Pelo menos três diferentes mecanismos foram propostos para explicar o papel dos vírus na indução da autoimunidade. O primeiro é o dano “circunstante”, no qual infecções virais induzem lesão e inflamação nas ilhotas, levando à liberação de antígenos sequestrados das células β e à ativação das células T autorreativas. A segunda possibilidade é de que os vírus produzam proteínas que mimetizem os antígenos das células β , e a resposta imunológica à proteína viral tenha uma reação cruzada com o tecido próprio (“mimetismo molecular”). A terceira hipótese sugere que as infecções virais ocorridas precocemente durante a vida (“vírus predisponente”) possam persistir no tecido de interesse, e que a subsequente reinfeção com o vírus relacionado (“vírus precipitante”), que compartilha epitopos antigênicos, leve a uma resposta imunológica contra as células infectadas da ilhota. Este último mecanismo, também conhecido como “*déjà vu viral*”, pode explicar a latência entre as infecções e o início do diabetes. Não está claro se qualquer um desses mecanismos contribui para o dano da célula β , e nenhuma infecção viral causadora está estabelecida. De fato, alguns dados e estudos epidemiológicos de modelos experimentais sugerem que as infecções possam ser protetoras; os mecanismos subjacentes de tal efeito protetor são desconhecidos. Um estudo epidemiológico também não estabeleceu nenhuma associação causal entre as vacinações na infância e o risco de desenvolver o diabetes tipo 1. [38](#)

Mecanismos de Destruição das Células β

Embora o início clínico do diabetes tipo 1 seja frequentemente abrupto, o processo autoimune geralmente se inicia muitos anos antes de a doença se tornar evidente, com a perda progressiva das reservas de insulina com o passar do tempo³⁹ ([Fig. 24-30](#)). As manifestações clássicas da doença (hiperglicemia e cetoacidose) ocorrem tardiamente em seu curso, após mais de 90% das células β terem sido destruídos. Muitos dos avanços na patogenia do diabetes tipo 1 surgiram de estudos de modelos de camundongos diabéticos não obesos (NOD), que compartilham características de destruição autoimune das ilhotas observadas na doença humana. *A anormalidade imunológica fundamental no diabetes tipo 1 é a falha na autotolerância nas células T.* [40](#) Esta falha da tolerância pode ser o resultado de algumas combinações de deleções clonais defeituosas das células T autorreativas no timo, assim como defeitos nas funções das células T regulatórias ou resistência das células T efetoras à supressão pelas células regulatórias. Logo, as

células T autorreativas não somente sobrevivem, como também são estabilizadas para responder aos autoantígenos. A ativação inicial destas células é conhecida por ocorrer nos linfonodos peripancreáticos, talvez em resposta aos antígenos que são liberados das ilhotas danificadas. As células T ativadas trafegam então até o pâncreas, onde causam lesão às células β . Múltiplas populações de células T foram implicadas neste dano, incluindo as células T_H1 (que podem danificar as células β através da secreção de citocinas, inclusive $IFN-\gamma$ e TNF) e CTLs $CD8+$ (que matam diretamente as células β). Os autoantígenos das ilhotas que são alvos do ataque imunológico podem incluir a própria insulina, assim como a enzima descarboxilase do ácido glutâmico (GAB) das células β e o autoantígeno das células da ilhota 512 (ICA512). [41](#)

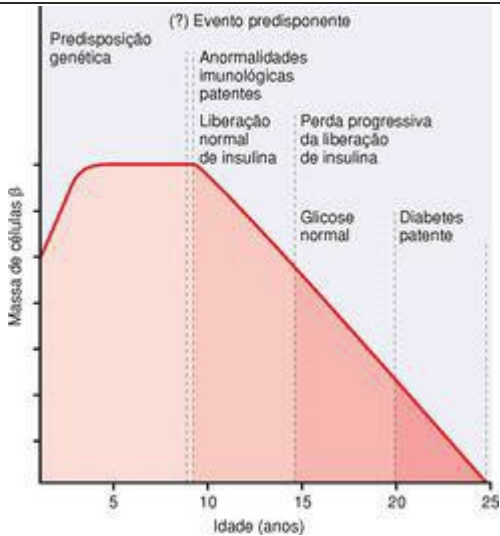


FIGURA 24-30

Estágios no desenvolvimento do diabetes melito tipo 1. Os estágios estão listados da esquerda

para a direita e a massa hipotética de células β está plotada contra a idade.

(De Eisenbarth GE: Type 1 diabetes: a chronic autoimmune disease. N Engl J Med 314:1360, 1986. Copyright © 1986, Massachusetts Medical Society. Todos os direitos reservados.)

Massachusetts Medical Society

Suspeita-se que os anticorpos tenham um papel no diabetes tipo 1 por causa da observação de que autoanticorpos contra os antígenos das ilhotas são encontrados na grande maioria dos pacientes com o diabetes tipo 1, assim como em membros assintomáticos da família sob risco de progressão para a doença patente; de fato, a presença de anticorpos de células da ilhota é usada como um marcador preditivo para a doença.⁴² No entanto, não está claro se os autoanticorpos estão envolvidos na realização da lesão ou se são produzidos como consequência da lesão da ilhota.

PATOGENIA DO DIABETES MELITO TIPO 2

O diabetes tipo 2 é uma doença complexa, multifatorial e prototípica. Os fatores ambientais, com o estilo de vida sedentário e os hábitos alimentares, inequivocamente desempenham um papel, como ficará evidente quando a associação com a obesidade for considerada. Os fatores genéticos também estão envolvidos na patogenia, como evidenciado pela taxa de concordância da doença de 35% a 60% nos gêmeos monozigóticos comparados com aproximadamente metade da taxa dos gêmeos dizigóticos. Tal concordância é ainda maior do que no diabetes tipo 1, sugerindo talvez um componente genético ainda maior no diabetes tipo 2. Além do mais, o risco de vida para o diabetes tipo 2 nos descendentes é mais do que o dobro se ambos os pais forem afetados. *Evidências adicionais para a base genética emergiram de estudos recentes de associação ampla do genoma em larga escala, os quais identificaram mais de uma dúzia de loci de suscetibilidade.* [43,44](#) A descrição detalhada dessas análises está além do objetivo deste capítulo e somente alguns poucos exemplos pertinentes serão discutidos aqui. Não surpreendentemente, os polimorfismos nos genes associados à função das células β e à secreção de insulina parecem conferir alguns dos riscos genéticos mais fortes para o desenvolvimento do diabetes tipo 2. A associação mais reprodutível ocorre com o *fator de transcrição semelhante ao 7-2 (TCF7L2)* no cromossomo 10q, que codifica um fator de transcrição na via de sinalização *WNT*. Diferentemente do diabetes tipo 1, no entanto, a doença não está ligada aos genes envolvidos na tolerância e na regulação imunológica (*HKA, CTLA4, e etc.*) e não há evidência de uma base autoimune.

Os dois efeitos metabólicos que caracterizam o diabetes tipo 2 são (1) a resposta diminuída dos tecidos periféricos à insulina (resistência à insulina) e (2) disfunção da célula β que é manifestada como secreção inadequada de insulina diante da resistência à insulina e da hiperglicemia. A resistência à insulina prediz o desenvolvimento da hiperglicemia e é, geralmente, acompanhada pelo hiperfuncionamento compensatório das células β e a hiperinsulinemia nos estágios precoces da evolução do diabetes ([Fig. 24-31](#)).

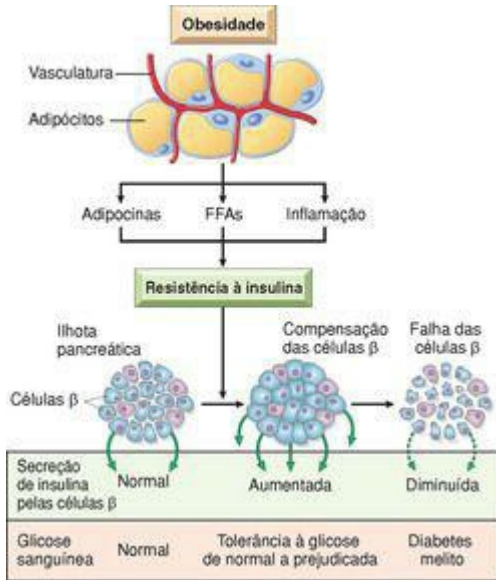


FIGURA 24-31

Desenvolvimento do diabetes tipo 2. A resistência à insulina associada à obesidade é induzida por adipocinas, ácidos graxos livres e inflamação crônica no tecido adiposo. As células β pancreáticas compensam a resistência à insulina pela hipersecreção de insulina. No entanto, em algum ponto, a compensação das células β é seguida de falha das células β e o diabetes surge.

(Reproduzido com a permissão de Kasuga M: Insulin resistance and pancreatic β -cell failure. *J Clin Invest* 116:1756, 2006.)

Resistência à Insulina

A resistência à insulina é definida como a incapacidade dos tecidos-alvo de responder normalmente à insulina. Isso leva à captação diminuída de glicose no músculo, glicólise e oxidação reduzida de ácidos graxos no fígado, e à incapacidade de suprimir a gliconeogênese hepática. Estudos em camundongos *knockout* para o receptor de insulina tecido-específico sugerem que a *perda da sensibilidade à insulina nos hepatócitos é provavelmente o maior contribuinte da patogenia da resistência à insulina in vivo.*⁴⁵ Uma variedade de defeitos funcionais têm sido relatados na via de sinalização da insulina nos estados de resistência à insulina (p. ex., fosforilação reduzida da tirosina e fosforilação aumentada da serina do receptor de insulina e das proteínas IRS), os quais atenuam a transdução do sinal.⁴⁶ *Poucos fatores desempenham um papel tão importante no desenvolvimento da resistência à insulina quanto a obesidade.*

Obesidade e Resistência à Insulina. A associação epidemiológica da obesidade com o diabetes tipo 2 tem sido reconhecida por décadas, com a obesidade visceral observada em mais de 80% dos pacientes. A obesidade tem efeitos profundos na sensibilidade dos tecidos à insulina, e, como consequência, na homeostase sistêmica da glicose. A resistência à insulina está presente mesmo na obesidade simples desacompanhada pela hiperglicemia, indicando uma anormalidade fundamental na sinalização da insulina nos estados de excesso de gordura (veja síndrome metabólica, adiante). O risco para o diabetes aumenta com o aumento do índice de massa corporal (uma medida do conteúdo de gordura corporal). Não é somente a quantidade absoluta de gordura, mas também a distribuição da gordura corporal que tem um efeito na sensibilidade à insulina: a obesidade central (gordura abdominal) está mais provavelmente ligada à resistência à insulina do que os depósitos de gordura periféricos (glútea/subcutânea). *A obesidade pode ter um impacto adverso na sensibilidade à insulina de diversas maneiras (Fig. 24-31).*⁴⁷

Ácidos graxos não esterificados (NEFAs): Estudos de amostragem têm demonstrado uma correlação inversa entre os NEFAs plasmáticos no jejum e a sensibilidade à insulina. O nível dos triglicerídeos intracelulares está, com frequência, significativamente aumentado nos tecidos muscular e hepático dos indivíduos obesos, presumivelmente porque o excesso de NEFAs circulantes é depositado nesses órgãos. O tecido adiposo central é mais lipolítico do que os locais periféricos, o que pode explicar as consequências particularmente deletérias deste padrão de distribuição da gordura. Os NEFAs intracelulares excessivos prevalecem sobre as vias de oxidação dos ácidos graxos, levando ao acúmulo de intermediários citoplasmáticos como o diacilglicerol (DAG) e a ceramida. Estes intermediários “tóxicos” podem ativar as cinases serina/treonina, que causam a fosforilação aberrante da serina do receptor de insulina e das proteínas IRS. Lembre-se que, diferentemente da modificação da tirosina, a fosforilação nos resíduos de serina *atenua* a sinalização da insulina. A insulina normalmente inibe a gliconeogênese hepática pelo bloqueio da atividade da carboxicinaso fosfoenolpiruvato, o primeiro passo enzimático neste processo. A sinalização atenuada da insulina permite que a fosfoenolpiruvato carboxicinaso aumente a gliconeogênese. O excesso de NEFAs também compete com a glicose pela oxidação do substrato, levando à inibição retroativa das enzimas glicolíticas e, portanto, à exacerbação adicional do desequilíbrio existente da glicose.

Adipocina: Sabe-se que o tecido adiposo não é somente um depósito de armazenamento para a gordura, mas é um órgão endócrino funcional que libera hormônios em resposta a alterações no estado metabólico. Uma variedade de proteínas secretadas na circulação sistêmica pelo tecido adiposo foi identificada, e são chamadas coletivamente de *adipocinas* (ou citocinas adiposas). Tanto adipocinas pró-hiperglicêmicas (p. ex., resistina, proteína de ligação ao retinol 4 [RBP4]) quanto adipocinas anti-hiperglicêmicas (leptina, adiponectina) foram identificadas. A leptina e a adiponectina melhoram a sensibilidade à insulina pela acentuação direta da atividade da proteína cinase ativada por AMP (AMPK), uma enzima que promove a oxidação dos ácidos graxos no fígado e no músculo esquelético. Os níveis de adiponectina estão reduzidos na obesidade, contribuindo assim para a resistência à insulina. Notavelmente, a AMPK também é o alvo para a metformina, um medicamento antidiabético oral comumente utilizado. [48](#)

Inflamação: O tecido adiposo também secreta uma variedade de citocinas pró-inflamatórias, como o fator de necrose tumoral, a interleucina-6 e a proteína quimioatrativa de macrófago-1, esta última atraindo macrófagos para os depósitos de gordura. Estudos com modelos experimentais têm demonstrado que a redução dos níveis de citocinas pró-inflamatórias acentua a sensibilidade à insulina. Estas citocinas induzem a resistência à insulina pelo aumento do “estresse” celular, o qual, por sua vez, ativa múltiplas cascatas de sinalização que antagonizam a ação da insulina nos tecidos periféricos.

Receptor ativado por proliferador de peroxissomo γ (PPAR γ): O PPAR γ é um receptor nuclear e um fator de transcrição expresso no tecido adiposo, e desempenha um papel seminal na diferenciação dos adipócitos. Uma classe de medicamentos antidiabéticos conhecida como tiazolidinonas atua como ligantes agonísticos do PPAR γ e melhora a sensibilidade à insulina. A ativação do PPAR γ promove a secreção das adipocinas anti-hiperglicêmicas como a adiponectina, e transferem a deposição dos NEFAs para o tecido adiposo e não para o fígado e o músculo esquelético. Como discutido adiante, as mutações raras do *PPARG*, que causam perda profunda da função da proteína, podem resultar em diabetes monogênico.

Disfunção das Células β

No diabetes tipo 2, as células β aparentemente esgotam sua capacidade de se adaptar às demandas prolongadas da resistência periférica à insulina. Em estados de resistência à insulina, como a obesidade, a secreção de insulina é inicialmente mais alta para cada nível de glicose do que nos controles. O estado hiperinsulinêmico é uma compensação da resistência periférica e pode frequentemente manter a glicose plasmática normal durante anos. Eventualmente, no entanto, a compensação das células β se torna inadequada, e há uma progressão para a hiperglicemia. *A observação de que nem todos os indivíduos obesos com resistência à insulina desenvolvem diabetes patente sugere que uma predisposição intrínseca para a falha das células β também pode existir.* Por exemplo, estudos recentes mostraram que as variantes alélicas associadas com o maior risco para o diabetes tipo 2 no gene diabetogênico *TCF7L2* (veja acima) estão associadas com a secreção reduzida de insulina das ilhotas, indicando uma propensão preexistente para a falência das células β . [49](#) Os mecanismos moleculares subjacentes à disfunção da célula β no diabetes tipo 2 são multifatoriais e em muitos casos se sobrepõem com aqueles implicados na resistência à insulina. Logo, o excesso de NEFAs e a sinalização atenuada

da insulina (“lipotoxicidade”) predisõem tanto para a resistência à insulina quanto para a falha das células β . Agentes como a metformina que acentuam a oxidação dos ácidos graxos através da ativação da AMPK (ver anteriormente) também melhora a função da célula β , realçando ainda mais os mecanismos patogênicos compartilhados entre a resistência à insulina e a falha das células β . A substituição amiloide das ilhotas é um achado característico em indivíduos com o diabetes tipo 2 prolongado e está presente em mais de 90% das ilhotas diabéticas examinadas. Alguns acreditam que a proteína amiloide da ilhota seja diretamente tóxica para as ilhotas, analogamente ao papel desempenhado pelas placas amiloides implicadas na patogenia da doença de Alzheimer ([Cap. 28](#)).

FORMAS MONOGÊNICAS DE DIABETES

Embora as causas geneticamente definidas do diabetes sejam incomuns, elas foram intensamente estudadas na esperança de se ganhar informações sobre a doença. Como a [Tabela 24-6](#) ilustra, as formas de diabetes monogênicos estão separadamente classificadas em tipos 1 e 2. Estas formas de diabetes resultam tanto de um defeito primário na função da célula β quanto de um defeito na sinalização insulina-receptor de insulina, como descrito abaixo.

Defeitos Genéticos na Função da Célula β . Aproximadamente 2% dos diabéticos abrigam um defeito primário na função da célula β que ocorre sem a perda da célula β , afetando a massa de células β e/ou a produção de insulina. Esta forma de diabetes monogênico é causada por um grupo heterogêneo de defeitos genéticos, e é caracterizada por (1) herança autossômica dominante, com alta penetrância; (2) início precoce, geralmente antes dos 25 anos de idade e até mesmo no período neonatal, opostamente à maioria dos pacientes com diabetes tipo 2, cuja idade é acima de 40; (3) ausência de obesidade; e (4) ausência de autoanticorpos para células β . Devido à heterogeneidade genética, as características clínicas variam amplamente desde hiperglicemia persistente até diabetes grave, necessitando de insulina para a sobrevivência.

O maior grupo de pacientes nesta categoria foi tradicionalmente designado como tendo “diabetes de jovens no início da maturidade” (MODY) devido à sua semelhança superficial com o diabetes tipo 2 e sua ocorrência em pacientes jovens. O MODY pode resultar de mutações hemizigóticas de perda-de-função em um dos seis genes ([Tabela 24-6](#)). A glicocinase, implicada no MODY2, é uma enzima que catalisa a transferência de fosfato do ATP para a glicose, que é o primeiro passo com limitação de velocidade no metabolismo da glicose. A glicocinase da célula β controla a entrada de glicose no ciclo glicolítico, o qual, por sua vez, está acoplado à secreção de insulina. Mutações no gene da glicocinase (*GCK*) aumentam o limiar de glicose que dispara a liberação de insulina, causando leve aumento na glicose sanguínea em jejum (*hiperglicemia leve familiar de jejum*). Até 50% dos portadores de mutações na glicocinase desenvolvem diabetes melito gestacional, definido com qualquer grau de intolerância à glicose durante a gravidez; de modo inverso, aproximadamente 2% a 5% das mulheres com diabetes melito gestacional e um parente de primeiro grau com diabetes carregam mutação no gene da glicocinase. Os outros cinco genes mutados no MODY codificam fatores de transcrição que controlam a expressão de insulina nas células β e a massa de células β ; um desses fatores, o *IPF1* (também conhecido como *PDX1*), desempenha um papel central no desenvolvimento do pâncreas.

O diabetes neonatal permanente (a ser distinguido do estado hiperglicêmico neonatal transitório) ocorre como resultado de mutações dos genes *KCNJ11* e *ABCC8*, os quais codificam as subunidades Kir6.2 e SUR1, respectivamente, do canal de K^+ sensível à insulina ([Fig. 24-27](#)). [50.51](#) Você irá lembrar que a inativação deste canal é requerida para a despolarização da membrana e a secreção fisiológica de insulina a partir das células β . As mutações de ganho-de-função em *KCNJ11* ou *ABCC8* causam ativação constitutiva do canal de K^+ , hiperpolarização da membrana e diabetes hipoinsulinêmico. O diabetes neonatal permanente se apresenta com hiperglicemia e cetoacidose graves e um quinto destes pacientes também demonstra sintomas neurológicos concorrentes, como a epilepsia. *O diabetes e a surdez herdados maternalmente* resultam de mutações no DNA mitocondrial. [52](#) O prejuízo na síntese do ATP mitocondrial em

células da ilhota metabolicamente ativas resulta em secreção de insulina diminuída. O diabetes mitocondrial está associado à surdez sensorineural bilateral. Por fim, mutações no próprio *gene da insulina* foram recentemente descritas como uma forma de diabetes monogênico, apresentando-se mais frequentemente no período neonatal, mas também na infância e na adolescência. [53](#)

Defeitos Genéticos na Ação da Insulina. Casos raros de mutações no *receptor de insulina* que afetam a síntese do receptor, a ligação da insulina ou a atividade tirosina cinase do receptor podem causar resistência grave à insulina, acompanhada por hiperinsulinemia e diabetes (resistência à insulina tipo A). Tais pacientes frequentemente apresentam uma hiperpigmentação aveludada da pele, conhecida como *acantose nigricans*. Mulheres com resistência à insulina tipo A frequentemente têm ovário policístico e níveis elevados de andrógenos. O *diabetes lipoatrófico*, como o nome sugere, é uma hiperglicemia acompanhada de perda de tecido adiposo, a última ocorrendo seletivamente na gordura subcutânea. Este grupo raro de distúrbios genéticos tem em comum a resistência à insulina, diabetes, hipertrigliceridemia, *acantose nigricans* e deposição anormal de gordura no fígado (esteatose hepática). Múltiplos subtipos de diabetes lipoatrófico, cada um atribuído a uma mutação causal diferente, têm sido relatados. As mutações dominante-negativas no domínio ligante de DNA do PPARG são encontradas em um subgrupo de pacientes, nos quais interferem com a função do PPAR γ selvagem no núcleo, levando à resistência grave à insulina. [54](#) Como discutido acima, os polimorfismos comuns do *PPARG* estão associados com a suscetibilidade ao diabetes tipo 2, embora o PPAR γ tenha emergido com um alvo para terapia que têm como objetivo melhorar a sensibilidade à insulina nesta doença.

PATOGENIA DAS COMPLICAÇÕES DO DIABETES

A morbidade associada ao diabetes prolongado de ambos os tipos resulta de várias complicações sérias, causadas principalmente por lesões envolvendo as artérias musculares de médio e de grande calibre (*doença macrovascular*) e disfunção em órgãos-alvos (*doença microvascular*). A doença macrovascular causa *aterosclerose acelerada* entre os diabéticos, resultando em risco aumentado de infarto do miocárdico, ataque e gangrena das extremidades inferiores. Os efeitos da doença microvascular são mais profundos na retina, rins e nervos periféricos, resultando em *retinopatia diabética*, *nefropatia* e *neuropatia*, respectivamente.

A patogenia das complicações em longo prazo do diabetes é multifatorial, embora a hiperglicemia persistente ("glicotoxicidade") pareça ser um mediador chave. A maioria das evidências que suportam o papel do controle glicêmico na melhora das complicações em longo prazo veio de grandes experimentos randômicos. A avaliação do controle glicêmico nesses experimentos foi baseada no percentual de *hemoglobina glicosilada*, também conhecido como Hb_{A1C} , que é formado pela adição covalente não enzimática das metades de glicose na hemoglobina nas células vermelhas. Diferentemente dos níveis da glicose sanguínea, o Hb_{A1C} fornece uma medida do controle glicêmico ao longo do tempo de vida de uma célula vermelha (120 dias) e é pouco afetado por variações diárias. A Associação Dietética Americana recomenda que o Hb_{A1C} seja mantido abaixo de 7% em pacientes diabéticos. É importante enfatizar que a hiperglicemia não é o único fator responsável pelas complicações em longo prazo do diabetes, e que outras anormalidades subjacentes, como a resistência à insulina e as comorbidades como a obesidade, também desempenham um papel importante.

Pelo menos três vias metabólicas distintas foram implicadas nos efeitos deletérios da hiperglicemia persistente nos tecidos periféricos, embora a primazia de qualquer uma sobre a outra não esteja clara. As vias são discutidas a seguir.

Formação de Produtos Finais da Glicação Avançada. *Os produtos finais da glicação avançada (AGEs) são formados como resultado das reações não enzimáticas entre os precursores dicarbonil derivados da glicose (glioxal, metilglioxal e 3-deoxyglicosona) com os grupos amino das proteínas intracelulares e extracelulares.* A taxa natural da formação do AGE é mais acelerada na presença da hiperglicemia. O AGE se liga a um receptor específico (RAGE), o qual é expresso nas células inflamatórias (macrófagos e células T), no endotélio e no músculo liso vascular. Os efeitos nocivos do eixo de sinalização AGE-RAGE no compartimento vascular incluem (1) liberação das *citocinas* e dos *fatores de crescimento* pró-inflamatórios dos macrófagos; (2) geração de *espécies reativas de oxigênio* nas células endoteliais; (3) *atividade pró-coagulatória* nas células endoteliais e macrófagos; e (4) *proliferação das células musculares lisas vasculares e síntese da matriz extracelular*. Não surpreendentemente, a superexpressão de RAGE específico do endotélio em camundongos diabéticos acelera o dano e a microangiopatia dos vasos, enquanto camundongos nulos para RAGE mostram atenuação dessas características. [55.56](#) Os antagonistas do RAGE surgiram como estratégias terapêuticas no diabetes e estão sendo testados em experimentos clínicos.

Além dos efeitos mediados pelo receptor, os *AGEs podem interagir com proteínas da matriz*

extracelular. A ligação cruzada de moléculas de colágeno tipo I nos grandes vasos diminui sua elasticidade, o que pode predispor estes vasos ao rompimento pelo estresse e à lesão endotelial ([Cap. 11](#)). Similarmente, a ligação cruzada do colágeno tipo IV induzida por AGE na membrana basal diminui a adesão das células endoteliais e aumenta o extravasamento de fluido. As proteínas cruzadas pelos AGEs são resistentes à digestão proteolítica. Logo, a ligação cruzada diminui a remoção de proteínas embora acentue a deposição de proteínas. Os componentes da matriz modificados pelo AGE também aprisionam proteínas plasmáticas ou intersticiais. Nos grandes vasos, o aprisionamento de LDL, por exemplo, retarda seu efluxo da parede dos vasos e acentua a deposição de colesterol na íntima, acelerando assim a aterogênese ([Cap. 11](#)). Nos capilares, inclusive naqueles dos glomérulos renais, as proteínas plasmáticas, tal como a albumina, se ligam à membrana basal glicada, sendo responsável em parte pelo espessamento da membrana basal que é característico da microangiopatia diabética.

Ativação da Proteína Cinase C. A ativação da proteína cinase C (PKC) intracelular por íons de Ca^{2+} e pelo segundo mensageiro diacil glicerol (DAG) é uma via de transdução de sinais importante em muitos sistemas celulares. A hiperglicemia intracelular estimula a síntese *de novo* de DAG a partir de intermediários glicolíticos, e causa, assim, a ativação da PKC. Os efeitos consequentes da ativação da PKC são numerosos e incluem os seguintes:

Produção do fator de crescimento endotelial vascular pró-angiogênico (VEGF), implicado na neovascularização caracterizando a retinopatia diabética ([Cap. 29](#)).

Níveis elevados do vasoconstrictor endotelina-1 e níveis diminuídos do vasodilatador NO, decorrentes da expressão diminuída da óxido nítrico sintase endotelial.

Produção de fatores pró-fibrogênicos como o TGF- β , levando à deposição aumentada de matriz extracelular e material da membrana basal.

Produção de PAI-1, levando à fibrinólise reduzida e a possíveis episódios oclusivos vasculares.

Produção de citocinas pró-inflamatórias pelo endotélio vascular.

Deve estar evidente que alguns efeitos dos AGEs e da PKC ativada se sobrepõem, e ambos contribuem para as complicações em longo prazo da microangiopatia diabética. Os experimentos clínicos usando um inibidor da PKC (ruboxistaurina) têm alcançado resultados promissores na retinopatia diabética, [57](#) e este caminho também está sendo investigado como alvo terapêutico na nefropatia diabética.

Hiperglicemia Intracelular e Distúrbios nas Vias de Poliol. Em alguns tecidos que não requerem insulina para o transporte da glicose (p. ex., nervos, rins, vasos sanguíneos), a hiperglicemia persistente no meio extracelular leva a um aumento da glicose intracelular. Este excesso de glicose é metabolizado pela enzima aldose redutase a sorbitol, um poliol, e eventualmente a frutose, em uma reação que usa o NADPH (a forma reduzida da nicotinamida dinucleotídeo fosfato) como um cofator. O NADPH também é requerido pela enzima glutationa redutase na reação que regenera a glutationa reduzida (GSH). Você irá lembrar que a GSH é um dos mecanismos antioxidantes importantes na célula ([Cap. 1](#)) e qualquer redução na GSH aumenta a suscetibilidade celular ao estresse oxidativo. Na situação de hiperglicemia sustentada, a depleção progressiva do NADPH intracelular pela aldol redutase compromete a regeneração da GSH, aumentando a suscetibilidade celular ao estresse oxidativo. Nos neurônios, a hiperglicemia persistente parece ser a principal causa subjacente de neuropatia diabética (“*neurotoxicidade à*

glicose”). [58](#) Embora os experimentos clínicos com os inibidores da aldose redutase tenham sido desapontadores até o momento, focar neste caminho como meio de melhorar as complicações do diabetes continua no horizonte.

MORFOLOGIA DO DIABETES E SUAS COMPLICAÇÕES TARDIAS

Os achados patológicos no pâncreas são variáveis e não necessariamente dramáticos. As alterações morfológicas importantes estão relacionadas com as muitas complicações sistêmicas tardias do diabetes. Há uma grande variabilidade entre os pacientes no tempo de início dessas complicações, na sua gravidade e no órgão ou órgãos particulares envolvidos. Em indivíduos com controle rigoroso do diabetes, o início pode ser atrasado. Na maioria dos pacientes, no entanto, as alterações morfológicas são mais provavelmente encontradas nas artérias (*doenças macrovasculares*), na membrana basal dos pequenos vasos (*microangiopatia*), nos rins (*nefropatia diabética*), na retina (*retinopatia*), nervos (*neuropatia*) e outros tecidos ([Fig. 24-32](#)). Essas alterações são vistas tanto no diabetes tipo 1 quanto no tipo 2.

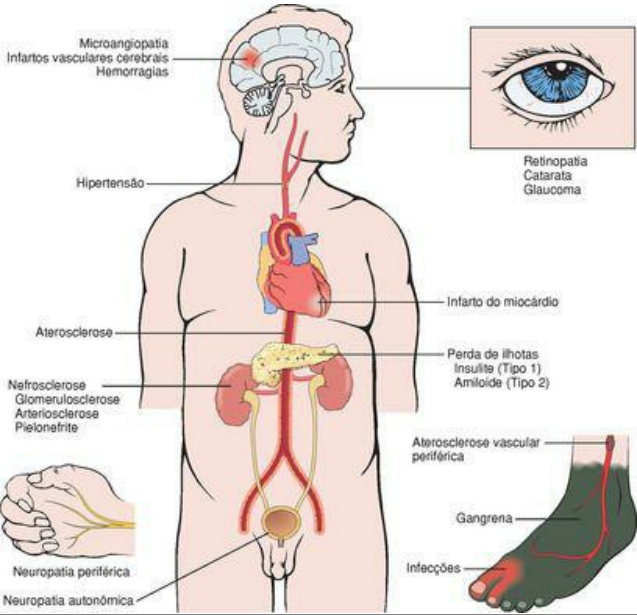


FIGURA 24-32

Complicações de longo prazo do diabetes.

Morfologia

Pâncreas. As lesões no pâncreas são inconstantes e raramente de valor diagnóstico. As alterações distintivas estão mais comumente associadas ao tipo 1 do que ao tipo 2. Uma ou mais das seguintes alterações podem estar presentes:

- **Redução no número e no tamanho das ilhotas.** Este problema é visto mais frequentemente no diabetes tipo 2, particularmente com o avanço rápido da doença. A maioria das ilhotas é pequena e inconspícua.
- **Infiltrados leucocíticos nas ilhotas** (insulite) são compostos principalmente de linfócitos T, como também é observado nos modelos animais do diabetes autoimune ([Fig. 24-33A](#)). Os infiltrados linfocíticos podem estar presentes nos diabéticos tipo 1 no momento da apresentação clínica. A distribuição da insulite pode ser surpreendentemente desigual. Infiltrados eosinofílicos também podem ser encontrados, particularmente em crianças diabéticas que não sobrevivem ao período pós-natal imediato.

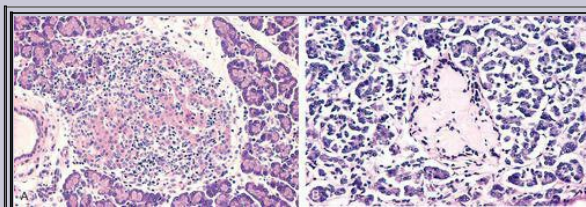


FIGURA 24-33

A, Insulite, aqui mostrada como modelo de rato (BB) do diabetes autoimune, também vista no diabetes humano tipo 1. **B,** Amiloidose da ilhota pancreática no diabetes tipo 2. (A, Cortesia do Dr. Arthur Like, University of Massachusetts, Worcester, MA.)

- **No diabetes tipo 2 pode haver uma redução sutil na massa celular das ilhotas,** demonstrada somente por estudos morfométricos especiais.
- **Deposição amiloide nas ilhotas no diabetes tipo 2.** Começa ao redor ou nos próprios capilares e entre as células. Em estágios avançados, as ilhotas podem ser virtualmente obliteradas ([Fig. 24-33B](#)); a fibrose também pode ser observada. Lesões similares podem ser encontradas em idosos não diabéticos, aparentemente como parte normal do envelhecimento.
- **Um aumento no número e no tamanho das ilhotas** é especialmente característico dos

recém-nascidos não diabéticos de mães diabéticas. Presumivelmente, as ilhotas fetais sofrem hiperplasia em resposta à hiperglicemia materna.

Doença Macrovascular Diabética. O diabetes exige um tributo pesado do sistema vascular. A **disfunção endotelial** ([Cap. 11](#)), que predispõe para a aterosclerose e outras morbidades cardiovasculares, é generalizada no diabetes, como uma consequência dos efeitos deletérios no compartimento vascular. O marco da doença macrovascular diabética é a **aterosclerose acelerada** envolvendo a aorta e as artérias de médio e grande calibre. Exceto por sua alta gravidade e seu início em idades precoces, a aterosclerose nos diabéticos é indistinguível da que ocorre nos não diabéticos ([Cap. 11](#)). **O infarto do miocárdio, causado pela aterosclerose das artérias coronárias, é a causa mais comum de morte nos diabéticos**, e um risco elevado de doença cardiovascular é igualmente observado nos pré-diabéticos. Significativamente, o infarto do miocárdio é quase tão comum nas mulheres diabéticas quanto nos homens diabéticos. Em contraste, o infarto do miocárdio é incomum em mulheres não diabéticas na idade reprodutiva. A **gangrena das extremidades baixas**, como resultado da doença vascular avançada, é cerca de 100 vezes mais comum nos diabéticos do que na população em geral. As maiores artérias renais também estão sujeitas à aterosclerose grave, mas o efeito mais danoso do diabetes nos rins é exercido no nível dos glomérulos e da microcirculação. Isso é discutido posteriormente.

A **arteriosclerose hialina**, lesão vascular associada à hipertensão ([Caps. 11 e 20](#)), é mais prevalente e mais grave nos diabéticos do que nos não-diabéticos, mas não é específica para o diabetes e pode ser vista em idosos não diabéticos sem hipertensão. Ela toma a forma de um espessamento amorfo e hialino na parede das arteríolas, o que causa o estreitamento do lúmen ([Fig. 24-34](#)). Não surpreendentemente, nos diabéticos ela está relacionada não somente com a duração da doença, mas também com o nível da pressão sanguínea.

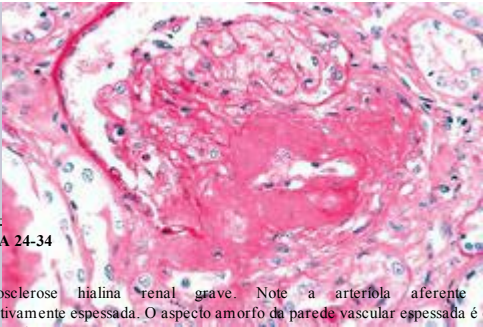


FIGURA 24-34

Arteriosclerose hialina renal grave. Note a arteriola aferente tortuosa significativamente espessada. O aspecto amorfo da parede vascular espessada é evidente (coloração de PAS).

(Cortesia de M.A. Venkatesh, MD, Department of Pathology, University of Texas Health Science Center at San Antonio, TX)

Microangiopatia Diabética. Uma das características morfológicas mais consistentes do diabetes é o **espessamento difuso das membranas basais**. O espessamento é mais evidente nos capilares da pele, dos músculos esqueléticos, da retina, dos glomérulos renais e da medula renal. No entanto, ela também pode ser observada em estruturas não vasculares como os túbulos renais, a cápsula de Bowman, os nervos periféricos e a placenta. Devemos notar que, a despeito do aumento na espessura das membranas basais, **os capilares diabéticos são mais permeáveis às proteínas plasmáticas do que os normais**. A **microangiopatia é a base do desenvolvimento da nefropatia, da retinopatia e de algumas formas de neuropatia diabética**. Uma microangiopatia indistinguível pode ser encontrada em pacientes idosos não diabéticos, mas raramente na extensão vista nos pacientes com diabetes de longa duração.

Nefropatia Diabética. Os rins são os alvos primários do diabetes. A falência renal fica atrás somente do infarto do miocárdio como causas de morte desta doença. **Três lesões são encontradas: (1) lesões glomerulares; (2) lesões vasculares renais, principalmente arteriosclerose; (3) pielonefrite, incluindo papilite necrotizante.**

As lesões glomerulares mais importantes são o espessamento da membrana basal capilar, a esclerose mesangial difusa e a glomerulosclerose nodular.

Espessamento da Membrana Basal Capilar. O **espessamento generalizado da membrana basal capilar glomerular (MBG)** ocorre em praticamente todos os casos de nefropatia

diabética e é parte e parcela da microangiopatia diabética. O espessamento puro da membrana basal capilar somente pode ser detectado por microscopia eletrônica ([Fig. 24-35](#)). Estudos morfométricos meticolosos demonstram que este espessamento começa até 2 anos após o início do diabetes tipo 1 e em 5 anos atinge cerca de 30% de aumento. O espessamento continua progressivamente e, em geral, concorrentemente com o alargamento mesangial. Simultaneamente, há espessamento da membrana basal tubular ([Fig. 24-36](#)).

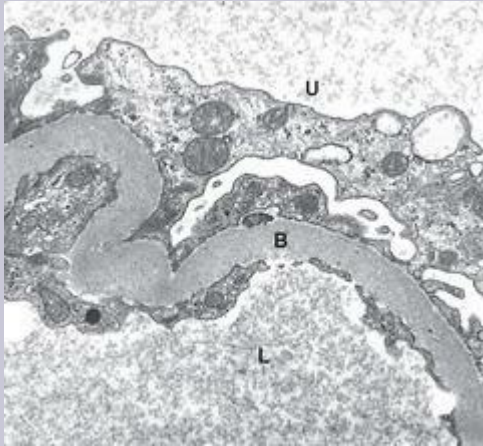


FIGURA 24-35

Micrografia eletrônica de um glomérulo renal mostrando a membrana basal glomerular significativamente espessada (B) em um diabético. L, Lúmen capilar glomerular; U, espaço urinário.

(Cortesia do Dr. Michael Kashgarian, Department of Pathology, Yale University School of Medicine, New Haven, CT.)

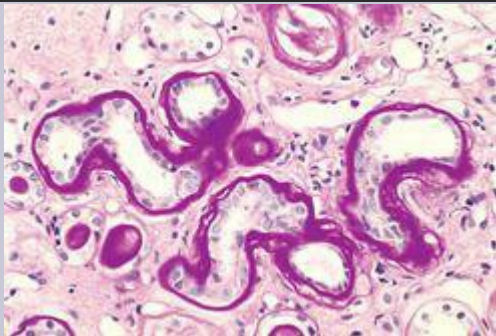


FIGURA 24-36

Córtex renal mostrando o espessamento das membranas basais tubulares em um paciente diabético (coloração PAS).

Esclerose Mesangial Difusa. Esta lesão consiste em um **aumento difuso na matriz mesangial**. Pode haver uma proliferação leve das células mesangiais precocemente no processo da doença, mas a proliferação celular não é uma parte proeminente desta lesão. O aumento mesangial está tipicamente associado ao espessamento geral da GBM. As deposições de matriz são PAS-positivas ([Fig. 24-37](#)). Com a progressão da doença, a expansão das áreas mesangiais pode se estender para configurações nodulares. Foi mostrado que a expansão progressiva do mesângio se correlaciona bem com medidas da deterioração da função renal, como a proteinúria aumentada.

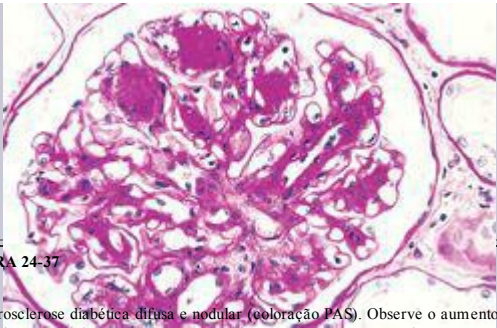


FIGURA 24-37

Glomerulosclerose diabética difusa e nodular (coloração PAS). Observe o aumento difuso na matriz mesangial e os nódulos PAS-positivos acelulares característicos.

Glomerulosclerose Nodular. Também é conhecida como **glomerulosclerose intercapilar ou doença de Kimmelstiel-Wilson**. As lesões glomerulares tomam a forma de nódulos de matriz, ovoides ou esféricos, frequentemente laminados, situados na periferia do glomérulo. Os nódulos são PAS-positivos. Eles se situam no centro mesangial dos lóbulos glomerulares e podem ser circundados por alças capilares periféricas patentes ([Fig. 24-37](#)) ou alças que estão significativamente dilatadas. Os nódulos frequentemente mostram características de mesangiólise com desgaste da interface lúmen capilar/mesangial, ruptura dos locais nos quais os capilares estão ancorados nos eixos mesangiais, e formação resultante de microaneurisma capilar decorrente da distensão externa dos capilares livres como resultado das pressões e dos fluxos intracapilares. Geralmente, nem todos os lóbulos no glomérulo individual estão envolvidos por lesões nodulares, mas mesmo os lóbulos não envolvidos e os glomérulos mostram uma esclerose mesangial difusa surpreendente. Com o avanço da doença, os nódulos individuais aumentam e podem eventualmente comprimir e incorporar os capilares, obliterando o tufo glomerular. Essas lesões nodulares estão frequentemente acompanhadas por acúmulos proeminentes de material hialino nas alças capilares (“capuzes de fibrina”) ou aderentes às cápsulas de Bowman (“gotas capsulares”). Tanto as arteríolas hiliares glomerulares aferentes quanto as eferentes mostram hialinose. Como consequência das lesões glomerulares e arteriulares, os rins sofrem de isquemia, desenvolvem atrofia tubular e fibrose intersticial e geralmente sofrem contração geral no tamanho ([Fig. 24-38](#)). Aproximadamente 15% a 30% dos indivíduos com diabetes de longa duração desenvolvem glomerulosclerose nodular, e na maioria dos casos está associada a falência renal.

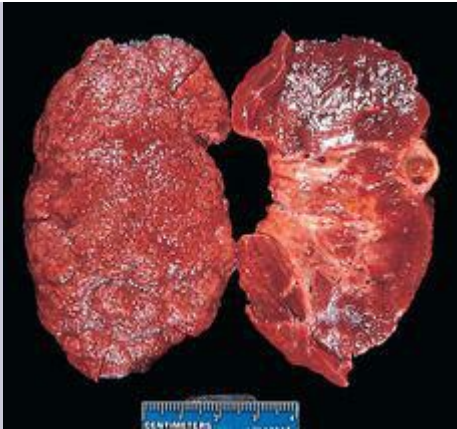


FIGURA 24-38

Nefrosclerose em um paciente com diabetes de longa duração. O rim foi bissectado para demonstrar tanto a transformação granular difusa da superfície (*esquerda*) quanto a redução significativa do tecido cortical (*direita*). As características adicionais incluem algumas depressões irregulares, resultado da pielonefrite, e um cisto cortical incidental (*extremidade direita*).

Aterosclerose e arteriosclerose renal. Constituem parte da doença macrovascular nos diabéticos. O rim é um dos órgãos mais frequente e mais gravemente afetados; no entanto, as alterações nas artérias e arteríolas são similares àquelas encontradas por todo o corpo. A arteriosclerose hialina afeta não somente a arteríola aferente, mas também a eferente. A arteriosclerose eferente é raramente, senão nunca, encontrada em indivíduos que não têm diabetes.

Pielonefrite. É uma inflamação aguda ou crônica dos rins que geralmente começa no tecido intersticial e depois se espalha para afetar os túbulos. Tanto a forma aguda quanto a crônica desta doença ocorrem em não diabéticos assim como em diabéticos, mas são mais comuns nos diabéticos do que na população em geral, e, uma vez afetados, os diabéticos

tendem a ter um envolvimento mais grave. Um padrão especial de pielonefrite aguda, a **papilite necrotizante** (ou necrose papilar), é muito mais prevalente nos diabéticos do que nos não diabéticos.

Complicações Oculares Diabéticas. O envolvimento ocular pode tomar a forma de retinopatia, formação de catarata ou glaucoma. As características morfológicas são discutidas em detalhes no [Capítulo 29](#).

Neuropatia Diabética. Os sistemas nervosos central e periférico não são poupados pelo diabetes. A morfologia do diabetes no sistema nervoso é descrita em maiores detalhes no [Capítulo 27](#).

CARACTERÍSTICAS CLÍNICAS DO DIABETES

É difícil delinear brevemente as diversas apresentações clínicas do diabetes melito. Somente alguns poucos padrões característicos serão apresentados.

Acreditava-se anteriormente que o *diabetes tipo 1* ocorria primariamente naqueles com idade menor do que 18 anos, mas agora sabe-se que ele ocorre em qualquer idade. Nos dois primeiros anos após o início do diabetes tipo 1 patente, as necessidades de insulina exógena podem ser mínimas por causa da continuidade da secreção de insulina endógena (conhecida como *período de lua de mel*). Posteriormente, qualquer célula β residual é exaurida e os requerimentos de insulina aumentam dramaticamente. Embora a destruição das células β seja um processo prolongado, a transição da tolerância à glicose prejudicada para o diabetes propriamente dito pode ser abrupta, e é frequentemente trazida à tona por um evento, como uma infecção, que também está associada aos requerimentos aumentados de insulina.

O início é marcado por poliúria, polidipsia, polifagia e, quando grave, cetoacidose, todas resultando de desarranjos metabólicos. Como a insulina é um dos principais hormônios anabólicos no corpo, *a deficiência de insulina resulta em um estado catabólico que afeta não somente o metabolismo de glicose, mas também o metabolismo de gordura e proteínas*. A secreção não contraposta de hormônios contrarregulatórios (glucagon, hormônio do crescimento e epinefrina) também desempenha um papel nesses desarranjos metabólicos. A assimilação da glicose nos tecidos musculares e adiposos é nitidamente diminuída ou abolida. Não só o armazenamento de glicogênio no fígado e no músculo cessa, mas também as reservas são depletadas pela glicogenólise. A hiperglicemia resultante excede o limiar renal para a reabsorção e segue-se a glicosúria. A glicosúria induz diurese osmótica e logo *poliúria*, causando uma profunda perda de água e eletrólitos ([Fig. 24-39](#)). A perda de água renal obrigatória combinada com a hiperosmolaridade resultante dos níveis aumentados de glicose no sangue tende a depletar a água intracelular, disparando os osmorreceptores dos centros de sede do cérebro. Deste modo, a sede intensa (*polidipsia*) aparece. Com a deficiência de insulina, a balança muda de anabolismo promovido pela insulina a catabolismo de proteínas e gorduras. A proteólise segue, e os aminoácidos gliconeogênicos são removidos pelo fígado e usados como blocos de construção para a glicose. O catabolismo de proteínas e gorduras tende a induzir um balanço de energia negativo, o que, por sua vez, leva ao apetite aumentado (*polifagia*), logo completando a tríade clássica do diabetes: *poliúria, polidipsia e polifagia*. A despeito do apetite aumentado, os efeitos catabólicos prevalecem, resultando em perda de peso e fraqueza muscular. *A combinação da polifagia e da perda de peso é paradoxal e deve sempre levantar a suspeita de diabetes.*

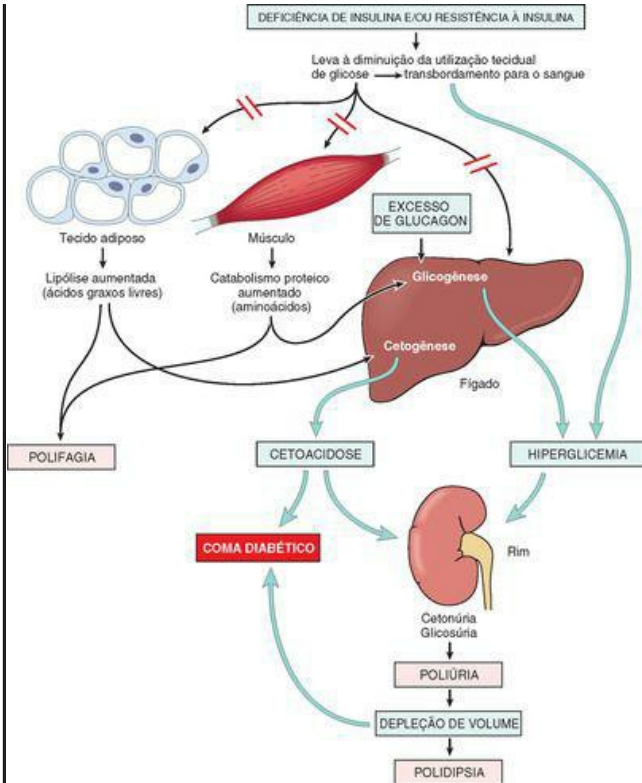


FIGURA 24-39

Sequência de desarranjos metabólicos subjacentes às manifestações clínicas do diabetes. Uma deficiência absoluta de insulina leva a um estado catabólico, culminando em cetoacidose e depleção grave de volume. Estas causam um comprometimento suficiente do sistema nervoso central para levar ao coma e a uma eventual morte se não for tratado.

A cetoacidose diabética é uma complicação séria do diabetes tipo 1, mas também pode ocorrer no diabetes tipo 2, embora não tão comumente e não em uma extensão tão significativa. Esses pacientes têm uma deficiência de insulina significativa, e a liberação do hormônio catecolamina *epinefrina* bloqueia qualquer ação residual da insulina e estimula a secreção de glucagon. A deficiência de insulina acoplada com o excesso de glucagon diminui a utilização periférica de glicose embora aumente a gliconeogênese, exacerbando gravemente a hiperglicemia (os níveis de glicose plasmática estão geralmente na faixa de 500 a 700 mg/dL). A hiperglicemia causa diurese e desidratação osmóticas características do estado de cetoacidose. O segundo maior efeito de uma alteração na razão insulina-glucagon é a ativação da maquinaria cetogênica. A deficiência de insulina estimula a lipoproteína lipase, com interrupção resultante do armazenamento adiposo e aumento nos níveis de ácidos graxos livres. Quando estes ácidos graxos livres alcançam o fígado, eles são esterificados a acil-coenzima A graxo. A oxidação das moléculas de acil-coenzima A graxo nas mitocôndrias hepáticas produz *corpos cetônicos* (ácido acetoacético e ácido β -hidroxibutírico). A taxa na qual os corpos cetônicos são formados pode exceder a taxa na qual o ácido acetoacético e o ácido β -hidroxibutírico pode ser utilizado pelos tecidos periféricos, levando à cetonemia ou cetonúria. Se a excreção urinária das cetonas estiver comprometida pela desidratação, ocorre *cetoacidose metabólica*. A liberação de aminoácidos cetogênicos pelo catabolismo das proteínas agrava o estado cetótico.

O *diabetes melito tipo 2* também pode apresentar poliúria e polidipsia, mas, diferentemente do que ocorre no diabetes tipo 1, os pacientes, em geral, são mais velhos (acima de 40 anos) e frequentemente obesos. No entanto, com o aumento da obesidade e do estilo de vida sedentário na nossa sociedade, o diabetes tipo 2 agora é visto em crianças e adolescentes com uma frequência crescente. Em alguns casos, a atenção médica é procurada por causa de fraqueza ou perda de peso inexplicados. *No entanto, mais frequentemente, o diagnóstico é feito após teste de sangue e de urina rotineiros em pessoas assintomáticas.* A raridade da cetoacidose e da apresentação branda do diabetes tipo 2 ocorre presumivelmente por causa dos níveis mais altos de insulina na veia portal nesses pacientes do que nos diabéticos do tipo 1, o que evita uma oxidação de ácidos graxos hepáticos irrestrita e mantém a formação dos corpos cetônicos sob controle. No estado descompensado, esses pacientes podem desenvolver *coma hiperosmolar não cetótico* decorrente da desidratação grave como resultado de uma diurese osmótica sustentada (particularmente em pacientes que não bebem água suficiente para compensar as perdas urinárias da hiperglicemia crônica). Tipicamente, o paciente é um idoso diabético que foi debilitado por um AVE ou uma infecção e está incapaz de manter a ingestão normal de água. Além do mais, a ausência de cetoacidose e seus sintomas (náusea, vômito e dificuldades respiratórias) atrasam a busca por cuidados médicos até que a desidratação seja tão grave e o coma ocorra. A [Tabela 24-7](#) resume algumas das características clínicas, genéticas e histopatológicas pertinentes que distinguem os diabetes tipo 1 e tipo 2.

TABELA 24-7 Diabetes Melito Tipo 1 Versus Tipo 2

Diabetes Melito Tipo 1	Diabetes Melito Tipo 2
CLÍNICA	
Início: geralmente na infância e adolescência	Início: geralmente na vida adulta; incidência crescente na infância e adolescência
O peso normal ou perda de peso precedem o diagnóstico	A grande maioria é obesa (80%)
Diminuição progressiva dos níveis de insulina	Insulina sanguínea aumentada (inicial); diminuição normal ou moderada na insulina (tardio)
Autoanticorpos circulantes contra as ilhotas (anti-insulina, anti-GAD, anti-ICA512)	Nenhum autoanticorpo contra as ilhotas
Cetoacidose diabética na ausência da terapia de insulina	Coma hiperosmolar não-cetótica mais comum
GENÉTICAS	
Maior ligação com os genes MHC classes I e II; ligado também aos polimorfismos em <i>CTLA4</i> e <i>PTPN22</i> e	Nenhuma ligação HLA; ligação à genes candidatos a diabetogênese relacionados à obesidade (<i>TCF7L2</i> , <i>PPARG</i> , <i>FTO</i> etc.)
VNTRs do gene da insulina	
PATOGENIA	
Disfunção nas células T regulatórias (Tregs) levando à interrupção da autotolerância aos autoantígenos das ilhotas	Resistência à insulina nos tecidos periféricos, falha na compensação pelas células β
	Múltiplos fatores associados à obesidade (ácidos graxos não-esterificados circulantes, mediadores inflamatórios, adipocitocinas) ligados à patogenia da resistência à insulina
PATOLOGIA	
Insulite (infiltrado inflamatório de células T e macrófagos)	Nenhuma insulite; deposição amiloide nas ilhotas

Depleção de células β , atrofia das ilhotas

Depleção branda de células β

HLA, antígeno leucocitário humano; MHC, complexo principal de histocompatibilidade; VNTRs, número variável de repetições em *tandem*.

Em ambos os tipos são os efeitos em longo prazo do diabetes, mais do que as complicações metabólicas agudas, que são responsáveis pela maioria esmagadora da morbidade e da mortalidade.^{59,60} Na maioria dos casos, essas complicações aparecem aproximadamente 15 a 20 anos após o início da hiperglicemia.

*Complicações macrovasculares tal como o enfarto do miocárdio, a insuficiência vascular renal e os acidentes vasculares encefálicos são as causas mais comuns de mortalidade no diabetes de longa duração.*⁶¹ Os diabéticos têm uma incidência 2 a 4 vezes maior de doença da artéria coronariana e risco quatro vezes maior de morrer de complicações cardiovasculares do que os não diabéticos. O diabetes é, frequentemente, acompanhado por condições subjacentes que favorecem o desenvolvimento de eventos cardiovasculares adversos. Por exemplo, a *hipertensão* é encontrada em aproximadamente 75% dos indivíduos com o diabetes tipo 2 e potencializa os efeitos da hiperglicemia e da resistência à insulina na disfunção e na aterosclerose endoteliais. Outro risco cardiovascular visto frequentemente em diabéticos é a *dislipidemia*, a qual inclui tanto os níveis aumentados de triglicerídeos e de LDL quanto os níveis diminuídos da lipoproteína “protetora”, a lipoproteína de alta densidade (Cap. 11). Acredita-se que a resistência à insulina contribua para a “dislipidemia diabética” pelo favorecimento da produção hepática de lipoproteínas aterogênicas e pela supressão da captação dos lipídios circulantes nos tecidos periféricos. Finalmente, os diabéticos têm níveis elevados de PAI-1, que é um inibidor de fibrinólise e atua, portanto, como um pró-coagulante na formação de placas ateroscleróticas.

Nefropatia diabética é a principal causa da doença renal em estágio terminal nos Estados Unidos. Aproximadamente 30% a 40% de todos os diabéticos desenvolvem evidências clínicas de nefropatia, mas uma fração consideravelmente pequena de pacientes com diabetes tipo 2 progredem para a doença renal terminal. No entanto, por causa da prevalência muito maior do diabetes tipo 2, esses pacientes constituem um pouco mais da metade dos pacientes diabéticos que começam a diálise a cada ano. A frequência da nefropatia diabética é fortemente influenciada pela composição genética da população em questão; por exemplo, os americanos nativos, os hispânicos e os afro-americanos têm risco maior de desenvolver a doença renal terminal do que os brancos não hispânicos com diabetes tipo 2. As primeiras manifestações da nefropatia diabética é a aparência de pequenas quantidades de albumina na urina (> 30 mg/dia, mas < 300 mg/dia), isto é, *microalbuminúria*. Notavelmente, a microalbuminúria também é um marcador para a morbidade cardiovascular fortemente aumentada e a mortalidade para pessoas com o diabetes tipo 1 ou tipo 2. No entanto, todos os pacientes com microalbuminúria devem ser avaliados para doença macrovascular, e a intervenção agressiva deve ser realizada para reduzir fatores de risco cardiovascular. Sem intervenções específicas, aproximadamente 80% dos diabéticos do tipo 1 e 20% a 40% dos diabéticos tipo 2 irão desenvolver *nefropatia patente com microalbuminúria* (>300 mg de albumina urinária por dia) ao longo de 10 a 15 anos, geralmente acompanhada pelo aparecimento da hipertensão. A progressão da

nefropatia patente para doença renal terminal pode ser altamente variável. Por 20 anos, mais de 75% dos diabéticos tipo 1 e aproximadamente 20% dos diabéticos tipo 2 com nefropatia irão desenvolver doença renal terminal, requerendo diálise ou transplante renal. A nefropatia diabética também é discutida no [Capítulo 20](#). *Danos visuais*, algumas vezes cegueira total, são uma das consequências mais temidas do diabetes de longa duração. Aproximadamente 60% a 80% dos pacientes desenvolvem alguma forma de *retinopatia diabética* aproximadamente 15 a 20 anos depois do diagnóstico. A lesão fundamental da retinopatia – neovascularização – é atribuída à superexpressão de VEGF induzida por hipoxia na retina. De fato, o tratamento atual para esta condição inclui a injeção intravítrea de agentes antiangiogênicos. A nefropatia diabética, descrita no [Capítulo 29](#), consiste em uma constelação de alterações que, juntas, são consideradas por muitos oftalmologistas virtualmente diagnósticas da doença. Além da retinopatia, os diabéticos também têm propensão aumentada para *glaucoma* e *formação de catarata*, os quais contribuem para o dano visual no diabetes.

Nefropatia diabética pode evocar uma variedade de síndromes clínicas, afligindo o sistema nervoso central, os nervos sensorimotores periféricos e o sistema nervoso autônomo ([Cap. 27](#)). O padrão mais frequente de envolvimento é a *polineuropatia simétrica distal* das extremidades, que afeta tanto a função motora quanto a sensorial, mas particularmente a última. Ao longo do tempo, as extremidades superiores também podem ser envolvidas, se aproximando assim de um padrão de polineuropatia de “luvas e meias”. Outras formas incluem a *neuropatia autonômica*, que produz distúrbios na função intestinal e da bexiga, e algumas vezes impotência sexual, e a *mononeuropatia diabética*, que pode se manifestar como pés caídos, punhos caídos ou paralisia súbita dos nervos craniais isolados.

Diabéticos são afligidos pela suscetibilidade acentuada a infecções de pele e a tuberculose, pneumonia e pielonefrite. Tais infecções causam as mortes de cerca de 5% dos diabéticos. Em um indivíduo com neuropatia diabética, uma infecção trivial do dedo do pé pode ser o primeiro evento de uma longa sucessão de complicações (gangrena, bacteremia, pneumonia) que pode, por fim, levar à morte. A base da suscetibilidade acentuada é multifatorial, e inclui funções neutrofílicas diminuídas (quimiotaxia, aderência ao epitélio, fagocitose e atividade microbiana) e produção de citocinas pelos macrófagos prejudicada. O comprometimento vascular também reduz a distribuição das células e moléculas circulantes que são requeridas pela defesa do hospedeiro.

Nos últimos anos, o crescente estilo de vida sedentário e os hábitos de alimentação pobres têm contribuído para a escalada simultânea do diabetes e da obesidade pelo mundo, o que alguns chamam de *diabesidade* epidêmica. [62](#) Infelizmente, a obesidade e o diabetes têm atingido até crianças expostas a “*junk food*” e que não praticam exercícios adequados. O termo *síndrome metabólica* (previamente chamada de “síndrome X”) tem sido aplicado a uma condição crescentemente comum na qual a obesidade abdominal e a resistência à insulina são acompanhadas por uma constelação de fatores de risco para doenças cardiovasculares como perfis lipídicos anormais. [63](#) Pessoas com síndrome metabólica se beneficiam muito das alterações em seus estilos de vida, incluindo modificação da alimentação e redução de peso; um benefício similar é observado em indivíduos com diabetes tipo 2 franco. [64](#) Como a incidência das doenças comunicáveis declinou e a expectativa de vida aumentou, o diabetes se tornou o

maior problema de saúde pública, e continua sendo um dos 10 maiores “assassinos” nos Estados Unidos. A Associação Americana de Diabetes estima que os custos totais do diabetes na economia dos Estados Unidos estejam em estonteantes \$132 bilhões de dólares, incluindo \$92 bilhões dos custos médicos diretos e \$40 bilhões adicionais de custos indiretos, como incapacidade, perda de atividade e mortalidade prematura. Há uma esperança, no entanto, já que o papel da prevenção primária do diabetes tipo 2 através das alterações no estilo de vida e na alimentação, e da prevenção secundária das complicações do diabetes pelo controle glicêmico estrito, tornou-se crescentemente reconhecido. Espera-se também que o transplante de células das ilhotas, as terapias com células-tronco e os moduladores imunológicos resultem em uma cura para os afligidos com o diabetes tipo 1.

Neoplasias Endócrinas Pancreáticas

O termo preferido para os tumores das células das ilhotas pancreática (“tumores das células das ilhotas”) é *neoplasias endócrinas pancreáticas*. Elas são raras em comparação com os tumores do pâncreas exócrino, sendo responsáveis por somente 2% de todas as neoplasias pancreáticas. São mais comuns em adultos e podem ocorrer em qualquer lugar ao longo do comprimento do pâncreas, embebidas na substância do pâncreas ou surgindo nos tecidos peripancreáticos próximos. Elas se assemelham, em aparência, aos seus sócios, os tumores carcinoides, encontrados no trato alimentar ([Cap. 17](#)). Esses tumores podem ser simples ou múltiplos e benignos ou malignos. As neoplasias endócrinas pancreáticas frequentemente produzem os hormônios pancreáticos, mas de algum modo podem ser totalmente não funcionantes.

Como qualquer outra neoplasia endócrina no corpo (ver adiante), é difícil prever o comportamento biológico da neoplasia endócrina pancreática com base somente nos critérios da microscopia óptica. *Os critérios inequívocos para a malignidade* incluem as metástases, a invasão vascular e a infiltração local. O estado funcional do tumor tem um impacto no prognóstico, já que aproximadamente 90% dos insulinomas são benignos, enquanto 60% a 90% de outras neoplasias endócrinas pancreáticas funcionantes ou não funcionantes são malignas. Felizmente, os insulinomas são o subtipo mais comum de neoplasia endócrina pancreática.

As três síndromes mais comuns e mais distintas clinicamente, associadas às neoplasias endócrinas pancreáticas, são (1) *hiperinsulinismo*, (2) *hipergastrinemia* e a *síndrome de Zollinger-Ellison* e, (3) *MEN* (descrita em detalhes posteriormente).

HIPERINSULINISMO (INSULINOMA)

Os tumores de células β são as neoplasias endócrinas pancreáticas mais comuns. Elas podem ser responsáveis pela produção de insulina suficiente para induzir uma hipoglicemia clinicamente significativa. O quadro clínico característico é dominado por episódios hipoglicêmicos, os quais (1) ocorrem com níveis de glicose sanguínea abaixo de 50 mg/dL do soro; (2) consistem principalmente em manifestações do sistema nervoso central, como confusão, estupor e perda de consciência; (3) são precipitados pelo jejum ou exercício e são prontamente aliviados pela alimentação ou administração parenteral de glicose.

Morfologia. Os insulinomas são mais frequentemente encontrados no pâncreas e são geralmente benignos. A maioria é solitária, embora tumores múltiplos possam ser encontrados. Os carcinomas autênticos, que compõem somente cerca de 10% dos casos, são diagnosticados com base na invasão local e nas metástases distantes. Em ocasiões raras, um insulinoma pode surgir em tecido pancreático ectópico. Nestes casos, a microscopia eletrônica revela os grânulos distintivos das células β ([Fig. 24-26](#)).

Os tumores solitários são geralmente pequenos (frequentemente <2 cm em diâmetro) e são nódulos encapsulados, de pálidos a vermelho-pardocentos, localizados em qualquer lugar do pâncreas. Histologicamente, esses tumores benignos se parecem extraordinariamente com ilhotas gigantes, com preservação dos cordões regulares de células monótonas e sua orientação para a vasculatura. Nem mesmo as lesões malignas apresentam muita evidência de anaplasia, e elas podem ser ilusoriamente encapsuladas. A **deposição de amiloide** no tecido extracelular é um aspecto característico de muitos insulinomas ([Fig. 24-40](#)).

O hiperinsulinismo pode, também, ser causado por **hiperplasia focal ou difusa das ilhotas**. Esta modificação é encontrada ocasionalmente em adultos, mas é muito mais comumente encontrada como hiperinsulinismo congênito com hipoglicemia em recém-nascidos e crianças. Diversos cenários químicos podem resultar em hiperplasia das ilhotas (previamente conhecida como *nesidioblastose*), incluindo diabetes materno, síndrome de Beckwith-Wiedemann ([Cap. 10](#)) e mutações raras nas proteínas canal de K^+ nas células β ou no receptor de sulfonilureia. ⁶⁵ No diabetes materno, as ilhotas fetais respondem à hiperglicemia aumentando seu tamanho e número. No período pós-natal, estas ilhotas hiperativas podem ser responsáveis por episódios graves de hipoglicemia. Este fenômeno é geralmente transitório.

Características Clínicas. Embora mais de 80% dos tumores das células das ilhotas possam demonstrar secreção excessiva de insulina, a hipoglicemia é branda em cerca de 20% e muitos casos nunca se tornam clinicamente sintomáticos. Os achados laboratoriais críticos nos insulinomas são os altos níveis circulantes de insulina e uma razão insulina/glicose alta. A remoção cirúrgica do tumor é geralmente seguida pela reversão imediata da hipoglicemia.

É importante observar que *existem muitas outras causas de hipoglicemia além dos insulinomas*. O diagnóstico diferencial desta anormalidade metabólica inclui condições como sensibilidade

anormal à insulina, doença hepática difusa, glicogenoses herdadas e produção ectópica de insulina por certos fibromas e fibrossarcomas retroperitoneais. Dependendo das circunstâncias clínicas, a hipoglicemia induzida pela autoinjeção de insulina deve ser considerada.

SÍNDROME DE ZOLLINGER-ELLISON (GASTRINOMAS)

A hipersecreção marcante de gastrina geralmente tem sua origem em tumores produtores de gastrina (*gastrinomas*), os quais são tão prováveis de surgir no duodeno e nos tecidos moles peripancreáticos quanto no pâncreas (chamado de triângulo gastrinoma). Tem havido uma falta de concordância em relação à célula de origem para esses tumores, embora pareça provável que as células endócrinas tanto do intestino quanto do pâncreas possam ser a fonte. Zollinger e Ellison chamaram a atenção pela primeira vez para a *associação entre as lesões das células das ilhotas pancreáticas, a hipersecreção de ácido gástrico e a ulceração péptica grave*, que estão presentes em 90% a 95% dos pacientes.

Morfologia. Os gastrinomas podem surgir no pâncreas, na região peripancreática, ou na parede do duodeno. **Mais da metade dos tumores produtores de gastrina são localmente invasivos ou já metastizaram no momento do diagnóstico.** Em aproximadamente 25% dos pacientes, os gastrinomas surgem em conjunto com outros tumores endócrinos, como parte da síndrome de MEN-1 (veja adiante); os gastrinomas associados a MEN-1 são frequentemente multifocais, embora os gastrinomas esporádicos sejam geralmente únicos. Assim como os tumores secretores de insulina do pâncreas, os tumores produtores de gastrina são histologicamente brandos e raramente mostram uma anaplasia marcante.

Na síndrome de Zollinger-Ellison, a hipergastrinemia dá origem a uma secreção de ácido gástrico extrema, o que, por sua vez, causa **ulceração péptica** ([Cap. 17](#)). As úlceras duodenais e gástricas são frequentemente múltiplas; embora sejam idênticas àquelas encontradas na população em geral, elas são frequentemente não responsivas à terapia. Além disso, as úlceras podem ocorrer em localizações incomuns tal como o jejuno; quando úlceras jejunais intratáveis são encontradas, a síndrome de Zollinger-Ellison deve ser considerada.

Características Clínicas. Mais de 50% dos pacientes têm diarreia; em 30% este é o sintoma de apresentação. O tratamento da síndrome de Zollinger-Ellison envolve o controle da secreção de ácido gástrico pelo uso de inibidores de H^+, K^+ ATPases ([Cap. 17](#)) e excisão da neoplasia. A ressecção total da neoplasia, quando possível, elimina a síndrome. Os pacientes com metástases hepáticas têm uma expectativa de vida significativamente diminuída, como crescimento progressivo do tumor levando à falência hepática geralmente em 10 anos.

OUTRAS NEOPLASIAS ENDÓCRINAS PANCREÁTICAS RARAS

Os tumores das células α (*glucagonomas*) estão associados aos níveis séricos aumentados de glucagon e a uma síndrome que consiste em diabetes melito brando, uma erupção de pele característica (eritema migratório necrolítico) e anemia. Eles ocorrem mais frequentemente em mulheres na perimenopausa e pós-menopausa e são caracterizados por níveis extremamente altos do glucagon plasmático.

Os tumores das células δ (*somatostinomas*) estão associados a diabetes melito, colelitíase, esteatorreia e hipocloridria. Eles são extremamente difíceis de serem localizados pré-operatoriamente. Níveis plasmáticos altos de somatostatina são necessários para o diagnóstico.

O *VIPoma* (*diarreia aquosa, hipocalemia, acloridria ou síndrome WDHA*) é um tumor endócrino que induz uma síndrome característica, causada pela liberação de peptídeos intestinais vasoativos (VIP) pelo tumor. Alguns desses tumores são localmente invasivos e metastáticos. Um ensaio para VIP deve ser realizado em todos os pacientes com diarreia secretória grave. Os tumores da crista neural, como neuroblastomas, ganglioneuroblastomas e ganglioneuromas ([Cap. 10](#)) e feocromocitomas (ver adiante), também podem estar associados à síndrome do VIPoma.

Os tumores *carcinoídes pancreáticos* produtores de serotonina e uma síndrome carcinoide atípica são extremamente raros. Os tumores *endócrinos secretores de polipeptídeos pancreáticos* são endocrinologicamente assintomáticos, a despeito da presença de altos níveis do hormônio no plasma.

Alguns tumores endócrinos pancreáticos e extrapancreáticos produzem dois ou mais hormônios. Além da insulina, do glucagon e da gastrina, os tumores endócrinos pancreáticos podem produzir ACTH, MSH, ADH, serotonina ou norepinefrina. Esses tumores *multi-hormonais* precisam ser distinguidos das síndromes MEN (discutidas posteriormente), nas quais a multiplicidade dos hormônios é produzida por tumores em várias diferentes glândulas.

GLÁNDULAS SUPRARRENAIS

Córtex Suprarrenal

As *glândulas suprarrenais* são órgãos endócrinos pareados que consistem em um córtex e uma medula, o que as difere no seu desenvolvimento, estrutura e função. Abaixo da cápsula da suprarrenal está a camada estreita da zona glomerulosa. Uma zona reticular igualmente estreita limita a medula. Dividindo, está a ampla zona fasciculada que constitui cerca de 75% do córtex total. O *córtex da suprarrenal* sintetiza três diferentes tipos de esteroides: (1) os *glicocorticoides* (principalmente cortisol), que são sintetizados primariamente na zona fasciculada e em menor grau na zona reticular; (2) os *mineralocorticoides*, sendo o mais importante a aldosterona, que é gerada na zona glomerulosa; e (3) *esteroides sexuais* (estrogênios e androgênios), os quais são amplamente produzidos na zona reticular. A *medular suprarrenal* é composta de células cromafínicas, as quais sintetizam e secretam *catecolamina*, principalmente epinefrina. As catecolaminas têm muitos efeitos que permitem adaptações rápidas às alterações no ambiente.

As doenças do córtex suprarrenal podem ser convenientemente divididas naquelas associadas com o hiperfuncionamento e naquelas associadas com o hipofuncionamento.

Assim como existem três tipos básicos de corticosteroides produzidos pelo córtex adrenal, existem três síndromes hiperadrenais características: (1) *síndrome de Cushing*, caracterizada por um excesso de cortisol; (2) *hiperaldosteronismo*; e (3) síndromes *androgênicas* ou virilizantes causadas por excesso de androgênios. As características clínicas dessas síndromes se sobrepõem um pouco por causa das funções sobrepostas de alguns dos esteroides suprarrenais.

Hipercortisolismo (Síndrome de Cushing)

Patogenia. Este distúrbio é causado por qualquer condição que produza níveis elevados de glicocorticoides. A síndrome de Cushing pode ser geralmente dividida em causas *exógenas* e *endógenas*. *A vasta maioria dos casos de síndrome de Cushing é o resultado da administração de glicocorticoides exógenos* (síndrome de Cushing “iatrogênica”).⁶⁶ As causas endógenas podem, por sua vez, ser divididas naquelas que são *dependentes do ACTH* e naquelas que são *independentes do ACTH* ([Tabela 24-8](#)).

TABELA 24-8 Causas Endógenas da Síndrome de Cushing

Adaptado com a permissão de Newell-Price J et al.: Cushing syndrome. *Lancet* 367:1605-1616, 2006.

Causa	Frequência Relativa (%)	Razão de Mulheres para Homens
DEPENDENTE DE ACTH		
Doença de Cushing (adenoma hipofisário; raramente hiperplasia hipofisária dependente de HLC)	70	3,5:1,0
Síndrome da corticotrofina ectópica (carcinoma da célula pequena pulmonar secretor de ACTH, carcinoma bronquial)	10	1 : 1
INDEPENDENTS DE ACTH		
Adenoma suprarrenal	10	4 : 1
Carcinoma suprarrenal	5	1 : 1
Hiperplasia macronodular (expressão ectópica de receptores hormonais, inclusive GIPR, LHR, receptores de vasopressina e serotonina)	< 2	1 : 1
	<2	1 : 1

Doença suprarrenal nodular pigmentada primária (mutações em <i>PRKARIA</i> e <i>PDE11</i>)	<2	1 : 1
Síndrome de McCune-Albright (mutações em <i>GAMS</i>)		
ACTH, hormônio adrenocorticotrófico; GIPR, receptor polipeptídico inibitório gástrico; LHR, receptor do hormônio luteinizante; <i>PRKARIA</i> , subunidade regulatória 1α da proteína cinase A; <i>PDE1</i> , fosfodiesterase 11 A.		
Nota: Estas etiologias são responsáveis pela síndrome de Cushing endógena. A causa mais comum de todas da síndrome de Cushing é a administração exógena de glicocorticoide (síndrome de Cushing iatrogênica).		

Os adenomas hipofisários secretores de ACTH são responsáveis por aproximadamente 70% dos casos de hipercortisolismo endógeno. Em reconhecimento a Harvey Cushing, o neurocirurgião que publicou primeiro a descrição completa desta síndrome, a forma hipofisária é conhecida como *doença de Cushing*.⁶⁷ O distúrbio afeta as mulheres cerca de quatro vezes mais frequentemente do que os homens e ocorre com mais frequência em adultos jovens. Na grande maioria dos casos, ele é causado por um *microadenoma hipofisário produtor de ACTH*; alguns tumores corticotróficos se qualificam como *macroadenomas* (>10 mm). Raramente, a adeno-hipófise contém áreas de *hiperplasia celular corticotrófica* sem um adenoma nítido. A hiperplasia celular corticotrófica pode ser primária ou surgir secundariamente ao estímulo excessivo da liberação de ACTH por um tumor hipotalâmico produtor do hormônio liberador de corticotrofina (HLC). As glândulas suprarrenais em indivíduos com doença de Cushing são caracterizadas por graus variáveis de hiperplasia cortical nodular (discutida posteriormente), causada pelos níveis elevados de ACTH. A hiperplasia cortical, por sua vez, é responsável pelo hipercortisolismo.

A *secreção ectópica de ACTH* pelos tumores não hipofisários é responsável por cerca de 10% da síndrome de Cushing dependente de ACTH. Em muitos casos, o tumor responsável é um *carcinoma de célula pequena do pulmão*, embora outras neoplasias, inclusive carcinoides, carcinomas medulares da tireoide e tumores de células das ilhotas, estejam associados à síndrome. Além dos tumores que produzem o ACTH ectopicamente, uma neoplasia neuroendócrina ocasional produz o HLC ectopicamente, o qual, por sua vez, causa a secreção de ACTH e o hipercortisolismo. Assim como na variante hipofisária, as glândulas suprarrenais sofrem uma hiperplasia cortical bilateral, mas o rápido curso em declive dos pacientes com esses cânceres frequentemente abrevia o aumento da adrenal. Esta variante da síndrome de Cushing é mais comum em homens e geralmente ocorre aos 40 e 50 anos de idade.

As *neoplasias suprarrenais primárias*, como os adenomas (~10%) e os carcinomas (~5%) suprarrenais, são as causas subjacentes mais comuns da síndrome de Cushing *independente de ACTH*. A condição bioquímica necessária da síndrome de Cushing independente de ACTH é a presença de níveis séricos elevados de cortisol com baixos níveis de ACTH. Os carcinomas corticais tendem a produzir um hipercortisolismo mais marcante do que os adenomas ou hiperplasias. Em casos de neoplasia unilateral, o córtex suprarrenal não-envolvido e o córtex da glândula oposta sofrem atrofia por causa da supressão da secreção de ACTH.

A grande maioria das suprarrenais hiperplásicas são ACTH dependentes e a *hiperplasia cortical primária* (i.e., *hiperplasia independente de ACTH*) é incomum. Na *hiperplasia macronodular*, os nódulos são geralmente maiores do que 3 mm em diâmetro. A hiperplasia macronodular é tipicamente uma condição não esporádica (não sindrômica) observada em adultos. Sabe-se agora que, embora a condição seja independente de ACTH, ela não é inteiramente “autônoma”. Especificamente, a produção de cortisol é regulada pelos hormônios circulantes não ACTH, como resultado da superexpressão ectópica de seus receptores correspondentes nas células adrenocorticais. Por exemplo, a superexpressão dos receptores para peptídeo inibidor gástrico, LH, ADH e serotonina é frequentemente encontrada nos tecidos hiperplásicos. ⁶⁸ O mecanismo pelo qual esses receptores para hormônios não ACTH são superexpressados nos tecidos adrenocorticais é, no entanto, desconhecido. Um subgrupo da hiperplasia macronodular surge na condição da síndrome de McCune-Albright, caracterizada por mutações ativadoras da linhagem germinativa em *GNAS*, que codifica a $G_s\alpha$ estimulatória (Cap. 26). Além disso, as hiperplasias corticais primárias podem resultar de mutações em outros genes que controlam os níveis intracelulares do AMPc. Estes incluem o gene *PRKARIA* (ver adiante) e o gene da fosfodiesterase 11A (*PDE11A*). ⁶⁹

Morfologia. As principais lesões da síndrome de Cushing são encontradas nas glândulas hipofisária e suprarrenal. A **hipófise** mostra alterações independentes da causa. A alteração mais comum, resultado dos altos níveis de glicocorticoides endógenos e exógenos, é chamada de **alteração hialina de Crooke**. Nesta condição, o citoplasma granular e basofílico normal das células produtoras de ACTH, na adeno-hipófise, se torna homogêneo e pálido. Esta alteração é o resultado do acúmulo de filamentos de queratina intermediários no citoplasma.

Dependendo da causa do hipercortisolismo, as **suprarrenais** têm uma das seguintes anormalidades: (1) atrofia cortical, (2) hiperplasia difusa, (3) hiperplasia macronodular e micronodular e (4) um adenoma ou carcinoma. Nos pacientes nos quais a síndrome resulta de glicocorticoides exógenos, a supressão do ACTH endógeno resulta em **atrofia cortical** bilateral, decorrente da falta de estímulo das zonas fasciculada e reticular pelo ACTH. A zona glomerulosa é de espessura normal em tais casos, porque esta porção do córtex funciona independentemente do ACTH. Em contraste, em casos de hipercortisolismo endógeno, as suprarrenais são hiperplásicas ou contêm uma neoplasia cortical. A **hiperplasia difusa** é encontrada em indivíduos com a síndrome de Cushing dependente de ACTH (Fig. 24-41). Ambas as glândulas estão aumentadas, tanto sutil quanto marcadamente, pesando mais de 30 g. O córtex suprarrenal está difusamente espessado e variavelmente nodular, embora o último não seja pronunciado como visto nos casos de hiperplasia nodular independente de ACTH. Microscopicamente, o córtex hiperplásico demonstra uma zona reticular expandida e “pobre em lipídios”, compreendendo células eosinofílicas compactas, circundadas por uma zona externa de células vacuoladas “ricas em lipídios”, semelhantes àquelas vistas na zona fasciculada. Qualquer nódulo presente é geralmente composto de células vacuoladas “ricas em lipídios”, que são responsáveis pela coloração amarelada das glândulas difusamente hiperplásicas. Em contraste, na **hiperplasia macronodular** as suprarrenais são quase inteiramente substituídas por nódulos proeminentes de tamanhos

variados (≤ 3 cm), os quais contêm uma mistura de células pobres em lipídios e ricas em lipídios. Diferentemente do que ocorre na hiperplasia difusa, as áreas entre os nódulos macroscópicos também demonstram evidência de nodularidade microscópica. A **hiperplasia micronodular** é composta de micronódulos de 1 a 3 mm, com pigmentos escuros (marrom a preto) e com áreas atróficas entremeadas ([Fig. 24-42](#)). Acredita-se que o pigmento seja lipofuscina, um pigmento de desgaste pelo uso ([Cap. 1](#)).

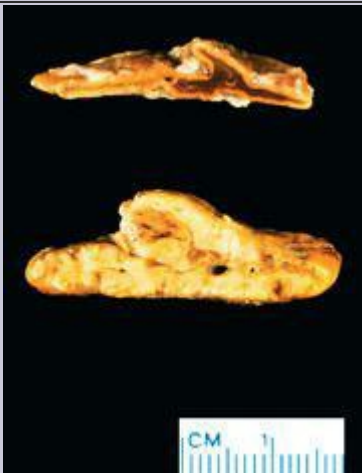

FIGURA 24-41

Hiperplasia difusa da suprarrenal contrastada com a glândula suprarrenal normal. Em corte transversal, o córtex da glândula é amarelo e espessado e uma nodularidade sutil é observada (compare com a [Figura 24-46](#)). Ambas as glândulas suprarrenais estavam difusamente hiperplásicas neste paciente com síndrome de Cushing dependente de ACTH.

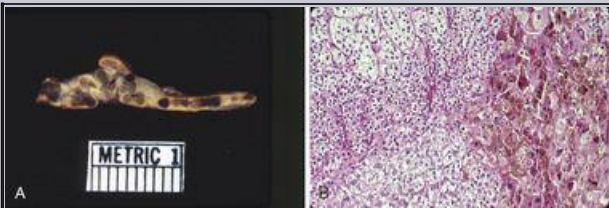


FIGURA 24-42

A, Doença adrenocortical nodular pigmentada primária mostrando nódulos pigmentados proeminentes na glândula suprarrenal. **B**, No exame histológico, os nódulos são compostos de células contendo o pigmento lipofuscina, vistos na porção direita do campo.

(Fotografias de cortesia do Dr. Aidan Carney, Department of Medicine, Mayo Clinic, Rochester, MN.)

As **neoplasias adrenocorticais primárias** que causam síndrome de Cushing podem ser malignas ou benignas. Os adenomas ou carcinomas funcionais do córtex suprarrenal como fonte de cortisol não são morfologicamente distintos das neoplasias das suprarrenais não funcionantes (descritas adiante). Tanto as lesões benignas quanto as malignas são mais comuns em mulheres dos 30 aos 50 anos. Os **adenomas** adrenocorticais são tumores amarelos envoltos por cápsulas bem desenvolvidas, e a maioria pesa menos do que 30 g. Microscopicamente, eles são compostos de células que são similares àquelas encontradas na zona fasciculada normal. Os **carcinomas** associados à síndrome de Cushing, pelo contrário, tendem a ser maiores do que os adenomas. Estes tumores são massas encapsuladas, frequentemente excedendo 200 a 300 g de peso, tendo todas as características anaplásicas de câncer, como será detalhado posteriormente. Com os tumores funcionantes, tanto benignos quanto malignos, o córtex suprarrenal adjacente e o córtex da glândula suprarrenal contralateral são atróficos, como um resultado da supressão do ACTH endógeno pelos altos níveis de cortisol.

Curso Clínico. Com o desenvolvimento lento ao longo do tempo, a síndrome de Cushing pode ser muito suave em suas manifestações precoces. Os estágios iniciais deste distúrbio podem se apresentar com hipertensão e ganho de peso ([Tabela 24-9](#)). Com o tempo, o padrão mais

característico de deposição do tecido adiposo se torna aparente na forma de obesidade do tronco, rosto arredondado e acúmulo de gordura na parte posterior do pescoço e nas costas (*corcova de búfalo*). O hipercortisolismo causa uma atrofia seletiva das miofibras de contração rápida (tipo 2), resultando em massa muscular diminuída e fraqueza nos membros proximais. Os glicocorticoides induzem a gliconeogênese e inibem a captação de glicose pelas células, resultando em *hiperglicemia, glicosúria e polidipsia (diabetes secundário)*. Os efeitos do catabolismo causam perda de colágeno e reabsorção óssea. Consequentemente, a *pele é fina, frágil e facilmente machucada*; a cicatrização de ferimentos é fraca; e as estrias cutâneas são particularmente comuns na área abdominal ([Fig. 24-43](#)). A reabsorção óssea resulta no desenvolvimento de *osteoporose*, com consequente dor nas costas e suscetibilidade a fraturas aumentada. As pessoas com a síndrome de Cushing estão sob risco para uma variedade de infecções, porque os glicocorticoides suprimem a resposta imunológica. As manifestações adicionais incluem diversos *distúrbios mentais*, incluindo mudanças de humor, depressão e psicose franca, assim como *hirsutismo e anormalidades menstruais*.

Adaptado de **TABELA 24-9** Características Clínicas da Síndrome de Cushing de Newell-Price J et al.: Cushing syndrome. *Lancet* 367:1005-2616, 2006.

Obesidade ou ganho de peso	95%*
Plethora facial	90%
Face arredondada	90%
Libido diminuída	90%
Pele fina	85%
Diminuição do crescimento linear em crianças	70–80%
Irregularidade menstrual	80%
Hipertensão	75%
Hirsutismo	75%
Depressão/responsabilidade emocional	70%
Facilidade de se ferir	65%
Intolerância à glicose	60%
Fraqueza	60%
Osteopenia	50%
Nefrolitíase	50%

* 100% em crianças.

Adaptado de Newell-Price J et al.: Cushing syndrome. Lancet 367:1605-1616, 2006.

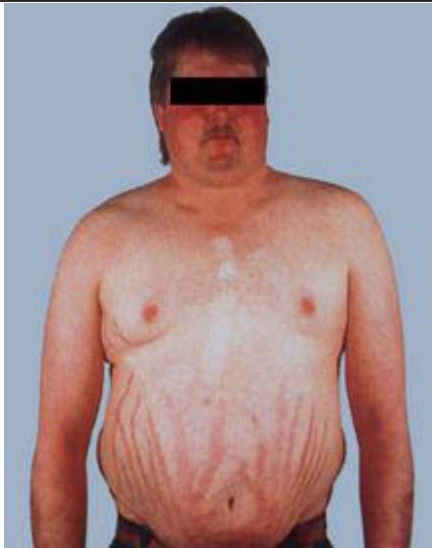

FIGURA 24-43

Um paciente com síndrome de Cushing demonstrando obesidade central, “rosto arredondado” e estrias abdominais.

(Reproduzido com a permissão de Lloyd RV et al.: Atlas of Nontumor Pathology: Endocrine Diseases. Washington, DC, American Registry of Pathology, 2002.)

A síndrome de Cushing é diagnosticada no laboratório com o seguinte: (1) a concentração de cortisol livre na urina por 24 horas, que está aumentada, e (2) perda do padrão diurno normal de secreção de cortisol. A determinação da causa da síndrome de Cushing depende do ACTH sérico e da medida da excreção urinária de esteroides após a administração de dexametasona (teste da supressão de dexametasona). Os resultados desses testes caem em três padrões gerais:

1. Na síndrome de Cushing hipofisária, a forma mais comum, os níveis de ACTH estão elevados e não podem ser suprimidos pela administração de uma baixa dose de dexametasona. Por isso, não há redução na excreção urinária dos 17-hidroxicorticosteroides. No entanto, após a injeção de altas doses de dexametasona, a hipofisária responde diminuindo a secreção de ACTH, o que é refletido pela supressão da secreção urinária de esteroides.
2. A secreção ectópica de ACTH resulta em um nível elevado de ACTH, mas sua secreção é completamente insensível às baixas ou altas doses de dexametasona exógena.
3. Quando a síndrome de Cushing é causada por um tumor suprarrenal, o nível de ACTH é muito baixo devido à inibição retroativa da hipófise. Assim como na secreção ectópica de ACTH, tanto baixas quanto altas doses de dexametasona falham em suprimir a excreção de cortisol.

Hiperaldosteronismo Primário

O *hiperaldoesteronismo* é o termo genérico para um grupo de condições intimamente relacionadas, caracterizadas pela secreção crônica de aldosterona em excesso. O hiperaldosteronismo pode ser primário ou secundário a uma causa fora da suprarrenal. O *hiperaldoesteronismo primário* se origina de uma superprodução autônoma de aldosterona, com uma supressão resultante do sistema renina-angiotensina e *uma atividade diminuída da renina plasmática*. A elevação da pressão sanguínea é a manifestação mais comum do hiperaldosteronismo primário, a qual é causada por um dos três mecanismos (Fig. 24-44):

Hiperaldosteronismo idiopático bilateral (IHA), caracterizado pela hiperplasia nodular bilateral das glândulas suprarrenais, é a causa subjacente mais comum do hiperaldosteronismo primário, sendo responsável por cerca de 60% dos casos. Indivíduos com IHA tendem a ser mais velhos e a terem uma hipertensão menos grave do que aquela apresentada com as neoplasias das suprarrenais. A patogenia do IHA continua não esclarecida.

Neoplasia adrenocortical, um adenoma produtor de aldosterona (a causa mais comum) ou, raramente, um carcinoma adrenocortical. Em aproximadamente 35% dos casos, o hiperaldosteronismo primário é causado por um adenoma secretor de aldosterona solitário, uma condição conhecida como *síndrome de Conn*.⁷⁰ Esta síndrome ocorre mais frequentemente em adultos de meia-idade e é mais comum em mulheres do que em homens (2:1). Os adenomas múltiplos podem estar presentes em um paciente ocasional.

Hiperaldosteronismo remediável com glicocorticoide é uma causa incomum de hiperaldosteronismo familiar primário. Em algumas famílias, ele é causado por um gene

quimérico que resulta da fusão entre o *CYP11B1* (o gene da *11β*-hidroxilase) e o *CYP11B2* (o gene da *aldosterona sintase*). Este fato leva a uma produção sustentada de esteroides híbridos além do cortisol e da aldosterona. A ativação da secreção da aldosterona está sob influência do ACTH e, por isso, é suprimível pela administração exógena de dexametasona.

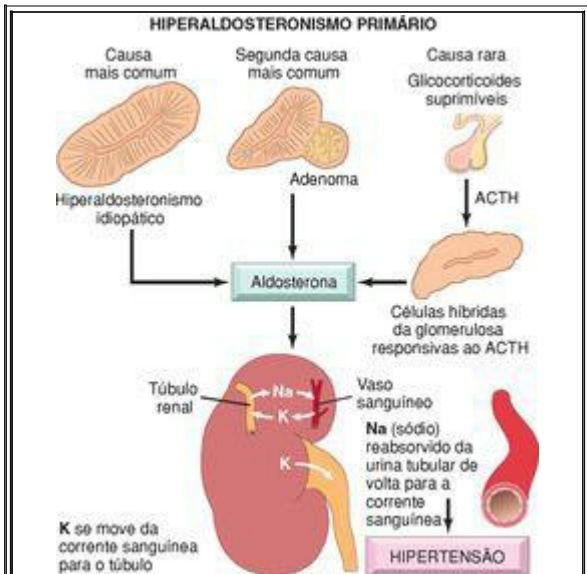


FIGURA 24-44

As principais causas do hiperaldosteronismo primário e seus principais efeitos no rim.

No *hiperaldosteronismo secundário*, pelo contrário, a liberação de aldosterona ocorre em resposta à ativação do sistema renina-angiotensina ([Cap. 11](#)). Ele é caracterizado pelos *níveis aumentados da renina plasmática* e é encontrado em condições como as seguintes:

Perfusão renal diminuída (nefrosclerose arteriolar, estenose da artéria renal).

Hipovolemia e edemas arteriais (insuficiência cardíaca congestiva, cirrose, síndrome nefrótica).

Gravidez (devido ao aumento do substrato da renina plasmática, induzido por estrogênio).

Morfologia. Os **adenomas produtores de aldosterona** são quase sempre lesões solitárias, pequenas (<2 cm em diâmetro) e bem circunscritas, mais frequentemente encontradas na esquerda do que na direita. Eles tendem a ocorrer dos 30 aos 40 anos, e mais frequentemente em mulheres do que em homens. Essas lesões estão frequentemente escondidas dentro da glândula e não geram um aumento visível, um ponto a ser lembrado na interpretação de imagens sonográficas e de varredura. Elas são amareladas e brilhantes em corte e, surpreendentemente, são compostas de células corticais carregadas de lipídios que se parecem mais intimamente com as células da fasciculada do que com as células da glomerulosa (a fonte normal de aldosterona). No geral, as células tendem a ser uniformes em tamanho e forma e parecem células corticais maduras; ocasionalmente, há um modesto pleomorfismo nuclear e celular ([Fig. 24-50](#)). Um aspecto característico dos adenomas produtores de aldosterona é a presença de inclusões citoplasmáticas eosinofílicas e laminadas, conhecidas como **corpos espirolactonas**, encontrados após o tratamento com a droga anti-hipertensiva espironolactona. Em contraste aos adenomas corticais associados à síndrome de Cushing, aqueles associados com o hiperaldosteronismo geralmente não suprimem a secreção de ACTH. Portanto, o córtex adrenal adjacente e aquele da glândula contralateral não são atróficos.

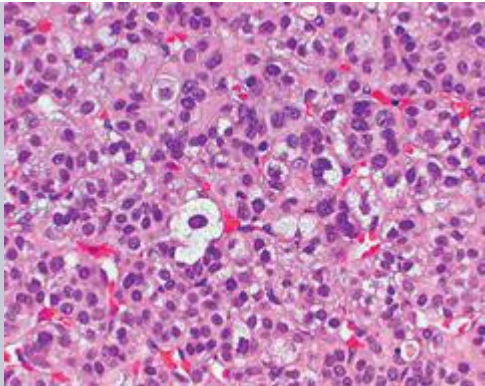


FIGURA 24-50

Características histológicas de um adenoma cortical suprarenal. As células neoplásicas são vacuolizadas por causa da presença de lipídios intracitoplasmáticos. Há pleomorfismo nuclear leve. Atividade mitótica e necrose não são observadas.

A **hiperplasia idiopática bilateral** é marcada pela hiperplasia difusa e focal de células que se assemelham àquelas da zona glomerulosa normal. A hiperplasia está frequentemente em forma de cunha, estendendo-se da periferia para o centro da glândula. O aumento bilateral pode ser sutil na hiperplasia idiopática, e, como regra, um adenoma adrenocortical deve ser cuidadosamente excluído como causa do hiperaldosteronismo.

Curso Clínico. *A condição clínica essencial do hiperaldosteronismo é a hipertensão. Com uma taxa de prevalência estimada em 5% a 10% entre os pacientes hipertensivos não selecionados, o hiperaldosteronismo primário pode ser a causa mais comum de hipertensão secundária (i.e., hipertensão secundária a uma causa identificável). A prevalência do hiperaldosteronismo aumenta com a gravidade da hipertensão, alcançando aproximadamente 20% em pacientes que foram classificados como portadores de hipertensão resistente ao tratamento. Através de seus efeitos no receptor renal de mineralocorticoides, a aldosterona promove a reabsorção de sódio, o que, consequentemente, aumenta a reabsorção de água, expandindo o volume do fluido*

extracelular e elevando o débito cardíaco. Além disso, a aldosterona contribui para a disfunção endotelial pela diminuição nos níveis da glicose-6-desidrogenase, a qual, por sua vez, reduz a síntese endotelial de óxido nítrico e causa estresse oxidativo.⁷¹ Os efeitos em longo prazo da hipertensão induzida pelo hiperaldosteronismo são o comprometimento cardiovascular (p. ex., a hipertrofia ventricular esquerda e os volumes diastólicos reduzidos) e um aumento na prevalência de eventos adversos como ataques e infarto do miocárdio. A hipocalemia foi considerada uma característica obrigatória do hiperaldosteronismo primário, mas números crescentes de pacientes normocalêmicos são agora diagnosticados. A hipocalemia resulta de uma perda renal de potássio e, quando presente, pode causar uma variedade de manifestações neuromusculares, incluindo fraqueza, parestesias, distúrbios visuais e ocasionalmente tetania franca. O diagnóstico do hiperaldosteronismo primário é confirmado pelas razões elevadas entre a concentração de aldosterona plasmática e a atividade da renina plasmática; se o teste de mapeamento for positivo, um teste de supressão da aldosterona confirmatório deve ser realizado, já que muitas causas não-relacionadas podem alterar a razão entre a aldosterona e a renina plasmáticas.

No hiperaldosteronismo primário, a terapia varia de acordo com a causa. Os adenomas são tratáveis por excisão cirúrgica. Em contraste, a intervenção cirúrgica não é muito benéfica em pacientes com hiperaldosteronismo primário decorrente de hiperplasia bilateral, o que ocorre frequentemente em crianças e adultos jovens. Estes pacientes são mais bem tratados por medicamento com um antagonista da aldosterona, como a espironolactona. O tratamento do hiperaldosteronismo secundário se baseia na correção da causa subjacente estimulando o sistema renina-angiotensina.

Síndromes Adrenogenitais

Os distúrbios da diferenciação sexual, como a virilização ou feminização, podem ser causados por distúrbios gonadais primários (Cap. 22) e por diversos distúrbios adrenais primários. O córtex adrenal secreta dois compostos – deidroepiandrosterona e androstenediona – que podem ser convertidos para testosterona em diversos tecidos. Diferentemente dos androgênios gonadais, o ACTH regula a formação do androgênio suprarrenal (Fig. 24-45); logo, a secreção excessiva pode ocorrer tanto como uma síndrome “pura” quanto como um componente da doença de Cushing. As causas suprarrenais do excesso de androgênio incluem as neoplasias adrenocorticais e um grupo de distúrbios que têm sido designados como hiperplasia suprarrenal congênita (HAC).

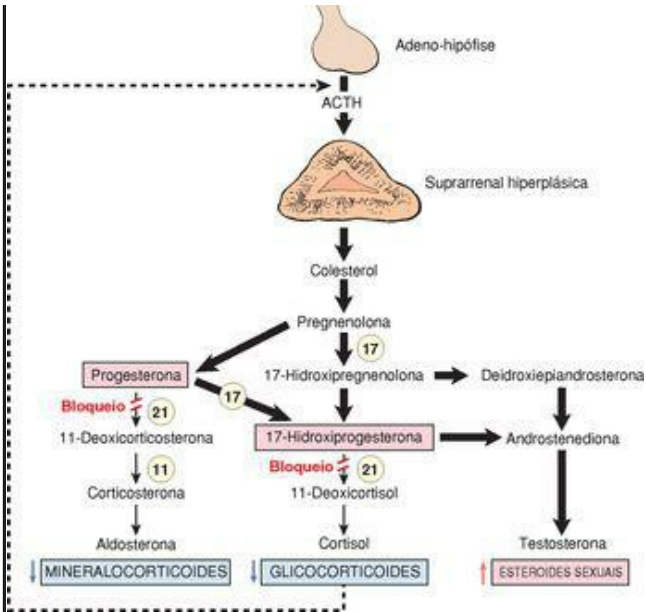


FIGURA 24-45

Consequências da deficiência da 21-hidroxilase. A deficiência da 21-hidroxilase prejudica a síntese tanto de cortisol quanto de aldosterona. A diminuição resultante na inibição retroativa (*linha pontilhada*) causa uma secreção aumentada de ACTH, resultando, por fim, em hiperplasia suprarrenal e síntese aumentada de testosterona. Os locais de ação da 11-, 17- e 21-hidroxilase são mostrados pelos números nos círculos.

É mais provável que as *neoplasias adrenocorticais* associadas à virilização sejam *carcinomas*

adrenais secretores de androgênios do que adenomas. Tais tumores estão frequentemente associados ao hipercortisolismo (“síndrome misturada”). Eles são morfológicamente idênticos aos outras neoplasias corticais e serão discutidos posteriormente.

A *HAC* representa um grupo de erros metabólicos autossômicos recessivos e herdados, caracterizado por uma deficiência ou total ausência de uma enzima particular envolvida na biossíntese de esteroides corticais, particularmente cortisol. A esteroidogênese é, então, canalizada para outras vias, levando à produção aumentada de androgênios, que são responsáveis pela virilização. Simultaneamente, a deficiência de cortisol resulta em secreção aumentada de ACTH, gerando hiperplasia adrenal. Certos defeitos enzimáticos também podem prejudicar a secreção de aldosterona, adicionando a *perda de sais* à síndrome virilizante. Outras deficiências enzimáticas podem ser incompatíveis com a vida ou, em casos raros, podem envolver somente a via da aldosterona sem o envolvimento do cortisol. Logo, há um espectro dessas síndromes; as observações seguintes focam nas mais comuns.

Deficiência da 21-Hidroxilase. A conversão defeituosa da progesterona a 11-deoxicorticosterona pela 21-hidroxilase (o produto do *CYP21A2*) é responsável por mais de 90% dos casos de HAC. A [Figura 24-45](#) ilustra a esteroidogênese suprarrenal normal e as consequências da deficiência da 21-hidroxilase, a qual pode variar desde a ausência total até uma perda branda, dependendo da natureza da mutação do *CYP21A2*. Três síndromes distintas foram descritas: (1) adrenogenitalismo de perda de sais (clássico), (2) adrenogenitalismo virilizante simples e (3) adrenogenitalismo não clássico, uma doença branda que pode ser completamente assintomática ou associada somente aos sintomas do excesso de androgênios durante a infância ou a puberdade.

A frequência de portadores da forma clássica é de aproximadamente 1 em 120, enquanto a frequência de portadores da forma não clássica ou branda pode ser alta, dependendo do grupo étnico; as populações hispânicas e de judeus asquenaze têm as maiores frequências de portadores. A incidência da deficiência clássica da 21-hidroxilase varia um pouco entre as populações, com uma média mundial de aproximadamente 1 em 13.000 recém-nascidos. O mecanismo de inativação do gene *CYP21A2* na deficiência da 21-hidroxilase envolve a recombinação com um pseudogene vizinho no cromossomo 6p21 chamado de *CYP21A1* (um *pseudogene* é um gene homólogo inativo criado por uma duplicação ancestral em uma região localizada do genoma). ⁷² Na maioria dos casos de HAC, porções do pseudogene *CYP21A1* substituem completa ou parcialmente o gene *CYP21A1* ativo. A introdução das sequências não funcionantes do *CYP21A1* na sequência do *CYP21A2* tem o mesmo efeito das mutações inativadoras em *CYP21A2*.

A *síndrome da perda de sais* resulta de uma incapacidade de converter progesterona em deoxicorticosterona por causa da ausência total da hidroxilase. Logo, virtualmente não existe nenhuma síntese de mineralocorticoides, e, concomitantemente, há um bloqueio na conversão da hidroxiprogesterona em deoxicortisol, resultando na deficiência da síntese de cortisol. Este padrão geralmente surge logo após o nascimento, porque no útero os eletrólitos e os fluidos podem ser mantidos pelos rins maternos. Há *perda de sais*, *hiponatremia* e *hipercalcemia*, a qual induz acidose, *hipotensão*, colapso cardiovascular e possível morte. O bloqueio concomitante na síntese de cortisol e a produção em excesso dos androgênios, no entanto, levam à virilização, o que é facilmente reconhecido nas mulheres ao nascimento ou no útero, mas é difícil reconhecer nos

homens. Os homens com este distúrbio geralmente não são reconhecidos ao nascimento, mas chamam a atenção clínica 5 a 15 dias depois devido a alguma crise de perda de sal.

A *síndrome adrenogenital virilizante simples sem perda de sais* (apresentando-se como ambiguidade genital) ocorre em aproximadamente um terço dos pacientes com deficiência da 21-hidroxilase. Estes pacientes geram mineralocorticoides suficientes para a reabsorção de sais e previnem uma “crise” por perda de sais. No entanto, os níveis reduzidos de glicocorticoides não causam inibição retroativa da secreção de ACTH. Logo, o nível de testosterona é aumentado, com uma resultante virilização progressiva.

O *virilismo adrenal não clássico ou de início tardio* é significativamente mais comum do que os padrões clássicos já descritos. Há somente uma deficiência parcial na função da 21-hidroxilase, que é responsável pelo início tardio. Indivíduos com esta síndrome podem ser virtualmente assintomáticos ou ter manifestações brandas, como hirsutismo, acne e irregularidades menstruais. A HAC não clássica não pode ser diagnosticada na avaliação de rotina do recém-nascido e o diagnóstico é geralmente apresentado pela demonstração dos defeitos biossintéticos nas esteroidogênese.

Morfologia. Em todos os casos de HAC as suprarrenais são bilateralmente hiperplásicas, algumas vezes aumentando de 10 a 15 vezes seus pesos normais por causa da elevação sustentada no ACTH. O córtex da suprarrenal é espessado e nodular, e em corte o córtex ampliado aparece marrom devido à depleção de todos os lipídios. As células proliferantes são, em sua maioria, células compactas, eosinofílicas e depletadas de lipídios, entremeadas com células claras repletas de lipídios. A hiperplasia das células corticotróficas (produtores de ACTH) está presente na adeno-hipófise na maioria das pessoas com HAC.

Curso Clínico. As características clínicas desses distúrbios são determinadas pela deficiência enzimática específica e incluem anormalidades relacionadas com o *excesso de androgênio*, com ou sem *deficiência de aldosterona e glicocorticoides*. A HAC afeta não somente as enzimas suprarrenais corticais, mas também produtos sintetizados na medula. Altos níveis de glicocorticoides intra-adrenais são necessários para facilitar a síntese das catecolaminas medulares (epinefrina e norepinefrina). Em pacientes com a deficiência da 21-hidroxilase com perda grave de sais, uma combinação de níveis baixos de cortisol e defeitos desenvolvimentistas da medula (*displasia adrenomedular*) afeta profundamente a secreção das catecolaminas, predispondo ainda mais esses indivíduos à hipotensão e ao colapso circulatório. [73](#)

Dependendo da natureza e da gravidade do defeito enzimático, o início dos sintomas clínicos pode ocorrer no período pós-natal, na infância tardia ou, menos comumente, na vida adulta. Por exemplo, na deficiência da 21-hidroxilase, a atividade androgênica excessiva causa sinais de masculinização nas mulheres, variando desde hipertrofia clitoriana e pseudo-hermafroditismo em crianças, até oligomenorreia, hirsutismo e acne em mulheres pós-adolescência. Nos homens, o excesso de androgênio está associado ao aumento da genitália externa e outras evidências de puberdade precoce em pacientes pré-puberais e oligospermia em homens mais velhos.

Deve-se suspeitar da HAC em qualquer recém-nascido com genitália ambígua; a deficiência enzimática grave na infância pode ser uma ameaça à vida, com vômitos, desidratação e perda de sais. Indivíduos com HAC são tratados com glicocorticoides exógenos, os quais, além de fornecer níveis adequados de glicocorticoides, também suprimem os níveis de ACTH e diminuem assim a síntese excessiva dos hormônios esteroidais responsáveis por muitas das anormalidades clínicas. A suplementação com mineralocorticoides é necessária nas variantes de perda de sais da HAC. Com a disponibilidade de avaliações metabólicas neonatais de rotina para a HAC e a viabilidade dos testes moleculares para a detecção pré-natal das mutações na 21-hidroxilase, o resultado, mesmo para as variantes mais graves, melhorou significativamente.

INSUFICIÊNCIA ADRENOCORTICAL

A insuficiência adrenocortical, ou hipofuncionamento, pode ser causada tanto por doença primária da suprarrenal (hipoadrenalismo primário) quanto pela estimulação diminuída das suprarrenais decorrente da deficiência de ACTH (hipoadrenalismo secundário) ([Tabela 24-10](#)). Os padrões de insuficiência adrenocortical podem ser considerados sob os seguintes tópicos: (1) insuficiência adrenocortical *aguda* primária (crise adrenal), (2) insuficiência adrenocortical *crônica* primária (*doença de Addison*) e (3) insuficiência adrenocortical secundária.

TABELA 24-10 Insuficiência Adrenocortical

INSUFICIÊNCIA PRIMÁRIA

Perda do Córtex

Hipoplasia suprarrenal congênita

Hipoplasia suprarrenal ligada ao X (gene *DAX1* no Xp21)

Hipoplasia suprarrenal tipo „miniatura” (causa desconhecida)

Adrenoleucodistrofia (gene *ALD* no Xq28)

Insuficiência suprarrenal autoimune

Síndrome da políendocrinopatia autoimune tipo 1 (gene *AIRE1* no 21q22)

Síndrome da políendocrinopatia autoimune tipo 2 (poligênica)

Adrenalite autoimune isolada (poligênica)

Infecção

Síndrome da imunodeficiência adquirida

Tuberculose

Fungos

Necrose hemorrágica aguda (*síndrome de Waterhouse-Friderichsen*)

Amiloidose, sarcoidose, hemocromatose Carcinoma metastático

Carcinoma metastático

Falência Metabólica na Produção Hormonal

Hiperplas a suprarrenal congênita (deficiência de Cortisol e aldosterona com virilização)

Inibição do ACTH ou da função celular cortical induzidas por droga ou esteroide

INSUFICIÊNCIA SECUNDÁRIA

Doença Hipofisária Hipotalâmica

Neoplasia, inflamação (sarcoidose, tuberculose, piógenes e fungos)

Supressão Hipofisária Hipotalâmica

Administração prolongada de esteroides

Neoplasias produtoras de esteroides

Insuficiência Adrenocortical Aguda Primária

A insuficiência adrenocortical aguda primária ocorre em uma variedade de condições clínicas. Como uma *crise* em indivíduos com insuficiência adrenocortical crônica precipitada por qualquer forma de estresse que requeira um aumento imediato na produtividade dos esteroides das glândulas incapazes de responder. Em pacientes mantidos com corticosteroides exógenos, nos quais o uso *dos esteroides por recolhimento de modo rápido* ou a falha em aumentar as doses de esteroides em resposta a um estresse agudo pode precipitar uma crise da suprarrenal, como resultado da incapacidade das glândulas atroficas de produzir hormônios glicocorticoides. Como resultado de *hemorragia adrenal maciça*, o que danifica o córtex das suprarrenais suficientemente para causar insuficiência adrenocortical aguda – como ocorre em recém-nascidos em seguida a um parto prolongado e difícil com trauma e hipóxia consideráveis.

Os recém-nascidos são particularmente vulneráveis porque são frequentemente deficientes em protrombina por pelo menos vários dias após o nascimento. Isso também ocorre em alguns pacientes mantidos em terapia de anticoagulantes, em pacientes pós-cirúrgicos que desenvolvem coagulação intravascular disseminada e infarto hemorrágico consequente das suprarrenais e como uma complicação de infecção bacterêmica; na última condição, ela é chamada de *síndrome de Waterhouse-Friderichsen*. [74,75](#)

Síndrome de Waterhouse-Friderichsen

Esta síndrome catastrófica, mas incomum, é caracterizada pelo seguinte:

Infecção bacteriana esmagadora, classicamente com septicemia causada por *Neisseria meningitidis*, mas ocasionalmente por organismos altamente virulentos, como espécies de *Pseudomonas*, pneumococos, *Haemophilus influenzae*, ou mesmo estafilococos.

Hipotensão rapidamente progressiva levando ao choque.

Coagulação intravascular disseminada associada com púrpura espalhada, particularmente na pele.

Insuficiência adrenocortical de rápido desenvolvimento associada com hemorragia suprarrenal bilateral massiva.

A síndrome de Waterhouse-Friderichsen pode ocorrer em qualquer idade, mas é um pouco mais comum em crianças. A base para a hemorragia das suprarrenais é incerta, mas pode ser atribuída à sementeira bacteriana direta dos pequenos vasos na suprarrenal, ao desenvolvimento da coagulação intravascular disseminada, à vasculite induzida por endotoxina ou a algumas formas de vasculite de hipersensibilidade. *Qualquer que seja a base, as suprarrenais são convertidas a sacos de sangue coagulado, os quais virtualmente obscurecem todos os detalhes subjacentes* ([Fig. 24-46](#)). O exame histológico revela que a hemorragia começa dentro da medular, próximo aos sinusoides venosos de parede fina, e então se espalha perifericamente no córtex, frequentemente deixando ilhas de células corticais reconhecíveis ([Fig. 24-47](#)). Quando ela

é reconhecida prontamente e tratada efetivamente com antibióticos, a recuperação é possível, mas o curso clínico é geralmente abrupto e devastador. O reconhecimento precoce e a terapia apropriada devem ser instituídos imediatamente, ou a morte ocorre dentro de poucas horas ou em poucos dias.

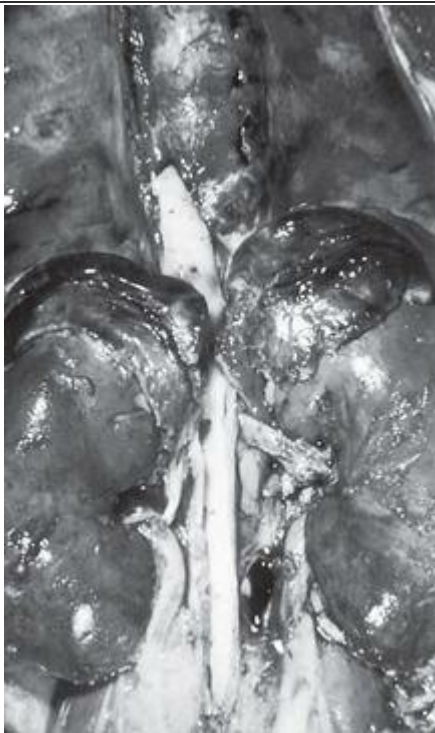


FIGURA 24-46

Síndrome de Waterhouse-Friderichsen em uma criança. As glândulas suprarrenais escuras e hemorrágicas estão distendidas com sangue.

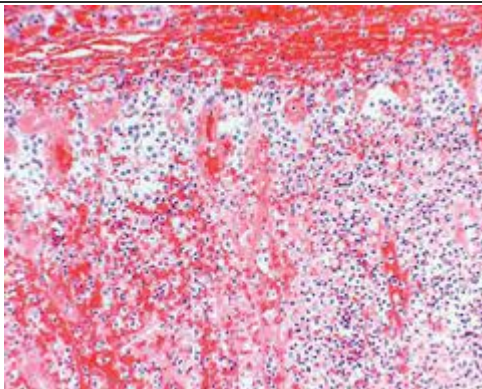


FIGURA 24-47

Síndrome de Waterhouse-Friderichsen. Na necropsia, as suprarrenais estavam macroscopicamente hemorrágicas e contraídas; microscopicamente, a pequena arquitetura cortical residual é discernível.

Insuficiência Adrenocortical Crônica Primária (Doença de Addison)

Em um artigo publicado em 1855, Thomas Addison descreveu um grupo de pacientes que sofriam de uma constelação de sintomas, incluindo “languidez e debilidade gerais, fraqueza

marcante da ação cardíaca e uma mudança peculiar na cor da pele” associada com a doença das “cápsulas suprarrenais” ou, na terminologia mais atual, as glândulas suprarrenais. [76](#) A doença de Addison, ou insuficiência adrenocortical crônica, é um distúrbio incomum que resulta da destruição progressiva do córtex da suprarrenal. Em geral, as manifestações clínicas da insuficiência cortical não aparecem até pelo menos 90% do córtex suprarrenal estarem comprometidos. As causas da insuficiência adrenocortical crônica estão listadas na [Tabela 24-10](#). Embora todas as raças e ambos os sexos possam ser afetados, certas causas da doença de Addison (como a adrenalite autoimune) são muito mais comuns em brancos e em mulheres.

Patogenia. Um grande número de doenças pode afetar o córtex suprarrenal, incluindo linfomas, amiloidose, sarcoidose, hemocromatose, infecções fúngicas e hemorragia suprarrenal, porém mais de 90% de todos os casos são atribuíveis a um dos quatro distúrbios: *adrenalite autoimune, tuberculose, Aids e cânceres metastáticos*.

A *adrenalite autoimune* é responsável por 60% a 70% dos casos; é de longe a causa mais comum da insuficiência suprarrenal primária nos países desenvolvidos. Como o nome implica, há uma destruição autoimune das células esteroidogênicas. Os autoanticorpos para diversas enzimas esteroidogênicas-chaves (21-hidroxilase, 17-hidroxilase) têm sido detectados nesses pacientes. A adrenalite autoimune pode ocorrer em uma de duas condições clínicas:

A *síndrome poliendócrina autoimune tipo 1 (SPA1)* é também conhecida como poliendocrinopatia autoimune, candidíase e distrofia ectodérmica. A SPA1 é caracterizada por candidíase mucocutânea crônica e anormalidades da pele, esmalte dentário e unhas (distrofia ectodérmica), ocorrendo em associação com uma combinação de distúrbios autoimunes órgão-específicos (adrenalite autoimune, hipoparatiroidismo autoimune, hipogonadismo idiopático, anemia perniciosa) que resulta na destruição dos órgãos-alvos. A SPA1 é causada por mutações no gene regulador autoimune (*AIRE*) no cromossomo 21q22. O AIRE é expresso primariamente no timo, onde funciona como um fator de transcrição que promove a expressão de muitos antígenos dos tecidos periféricos. As células T autorreativas que reconhecem esses antígenos sofrem deleção clonal ([Cap. 6](#)). [77](#) Na ausência da função do AIRE, a tolerância central para os antígenos do tecido periférico está comprometida, promovendo autoimunidade.

A *síndrome poliendócrina autoimune tipo 2 (SPA2)* geralmente começa no início da vida adulta e se apresenta como uma combinação de insuficiência da adrenal e tireoidite autoimune ou diabetes tipo 1. Diferentemente da SPA1, a candidíase mucocutânea, a displasia ectodérmica e o hipoparatiroidismo autoimune não ocorrem.

Infecções, particularmente tuberculose e aquelas produzidas por fungos, podem causar insuficiência adrenocortical crônica primária. A adrenalite tuberculosa, que já foi responsável por até 90% da doença de Addison, tornou-se menos comum com o desenvolvimento de agentes antituberculosos. Com o ressurgimento da tuberculose na maioria dos centros urbanos e a persistência da doença nos países desenvolvidos, esta causa de insuficiência suprarrenal deve ser mantida em mente. Quando presente, a adrenalite tuberculosa está geralmente associada a uma infecção ativa em outros locais, particularmente nos pulmões e no trato geniturinário. Dentre os fungos, as infecções disseminadas causadas pelo *Histoplasma capsulatum* e pelo *Coccidioides immitis* podem resultar em insuficiência adrenocortical crônica. Aqueles que sofrem de Aids

estão sob risco de desenvolver a insuficiência suprarrenal a partir de diversas complicações infecciosas (citomegalovírus, *Mycobacterium avium-intercellulare*) e não-infecciosas (sarcoma de Kaposi).

As *neoplasias metastáticas* que envolvem as suprarrenais são outra causa de insuficiência suprarrenal. As suprarrenais são um local regularmente comum para metástases em pacientes com carcinomas disseminados. Embora a função suprarrenal seja preservada na maioria desses pacientes, os tumores metastáticos por vezes destroem suficientemente o córtex suprarrenal para produzir um grau de insuficiência suprarrenal. Os carcinomas do pulmão e de mama são a fonte da maioria das metástases, embora muitas outras neoplasias, inclusive os carcinomas gastrointestinais, os melanomas malignos e neoplasias hematopoiéticas, também possam se metastizar para as suprarrenais.

As *causas genéticas da insuficiência suprarrenal* incluem a hipoplasia suprarrenal congênita (*hipoplasia adrenal congênita*) e *adrenoleucodistrofia*. A adrenoleucodistrofia é descrita no [Capítulo 28](#). A hipoplasia suprarrenal congênita é uma doença rara ligada ao X, causada por mutações em um gene que codifica o fator de transcrição implicado no desenvolvimento suprarrenal.

Morfologia. As alterações anatômicas nas glândulas suprarrenais dependem da doença subjacente. A **adrenalite autoimune primária** é caracterizada por glândulas irregularmente contraídas, que podem ser difíceis de identificar no tecido adiposo suprarrenal. Histologicamente, o córtex contém apenas células corticais residuais em uma rede colapsada de tecido conjuntivo. Um infiltrado linfóide variável está presente no córtex e pode se estender até a medula adjacente, senão a medula é preservada ([Fig. 24-48](#)). Nos casos de **doença tuberculosa e fúngica**, a arquitetura da suprarrenal é destruída por uma reação inflamatória granulomatosa idêntica àquela encontrada em outros locais de infecção. Quando o hipoadrenalismo é causado por **carcinoma metastático**, as suprarrenais estão aumentadas e sua arquitetura normal é obscurecida pela neoplasia infiltrante.

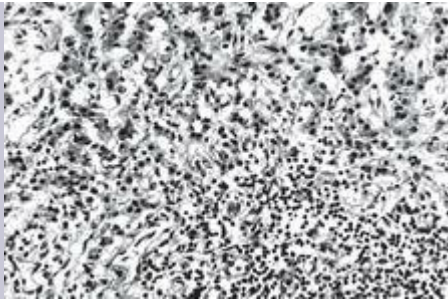


FIGURA 24-48

Adrenalite autoimune. Além da perda de todas as células corticais, exceto por um aro subcapsular, há extenso infiltrado de células mononucleares.

Curso Clínico. A doença de Addison começa insidiosamente e não chama a atenção até que os níveis de glicocorticoides e mineralocorticoides circulantes estejam significativamente diminuídos. As manifestações iniciais incluem *fraqueza progressiva e fácil fadigabilidade*, as quais podem ser rejeitadas como reclamações não específicas. Os distúrbios *gastrointestinais* são comuns e incluem anorexia, vômitos, perda de peso e diarreia. Em indivíduos com doença adrenal primária, a *hiperpigmentação* da pele, particularmente das áreas expostas ao sol e nos pontos de pressão, como o pescoço, cotovelos, joelhos e nas articulações dos dedos, é muito característica. Essa hiperpigmentação é causada pelos níveis elevados de pró-opiomelanocortina (POMC), que é derivada da adeno-hipófise e é um precursor tanto do ACTH quanto do hormônio estimulador de melanócitos (MSH). Contrariamente, a hiperpigmentação não é vista em pessoas com insuficiência adrenocortical causada por doença hipofisária primária ou hipotalâmica. A atividade mineralocorticoide em pessoas com insuficiência suprarrenal primária resulta em retenção de potássio e perda de sódio, com consequente *hipercalemia, hiponatremia, depleção de volume e hipotensão*. A hipoglicemia pode, ocasionalmente, ocorrer como resultado da deficiência de glicocorticoides e da gliconeogênese prejudicada. Estresses como infecções, traumas ou procedimentos cirúrgicos nesses pacientes podem precipitar uma crise suprarrenal aguda, manifestada por vômito intratável, dor abdominal, hipotensão, coma e colapso vascular. A morte ocorre de forma muito rápida, a menos que a terapia com corticosteroides seja iniciada imediatamente.

Insuficiência Adrenocortical Secundária

Qualquer distúrbio do hipotálamo e da hipófise, como câncer metastático, infecção, enfarto ou irradiação, que reduz a produtividade de ACTH leva à síndrome do hipoadrenalismo, que tem muitas similaridades com a doença de Addison. Analogamente, a administração prolongada de glicocorticoides exógenos suprime a produtividade de ACTH e a função suprarrenal. *Com a doença secundária, a hiperpigmentação da doença de Addison primária está ausente, porque os níveis do hormônio estimulador de melanócitos não estão elevados.* As manifestações também diferem no fato de que o hipoadrenalismo secundário é caracterizado pela produção deficiente de cortisol e androgênio, mas pela síntese normal, ou quase normal, de aldosterona. Logo, a insuficiência suprarrenal consequente do mau funcionamento da hipófise, a hiponatremia marcante e a hipercalemia não são observadas.

A deficiência de ACTH pode ocorrer sozinha, mas em alguns casos ela é apenas um componente do pan-hipopituitarismo, associada a múltiplas deficiências hormonais tróficas primárias. A doença secundária pode ser diferenciada da doença de Addison pela demonstração dos baixos níveis do ACTH plasmático. Em pacientes com a doença primária, a destruição do córtex suprarrenal impede uma resposta ao ACTH exogenamente administrado, enquanto naqueles com o hipofuncionamento secundário há um aumento imediato nos níveis plasmáticos de cortisol.

Morfologia. Nos casos de hipoadrenalismo secundário à doença hipotalâmica ou hipofisária (**hipoadrenalismo secundário**), dependendo da gravidade da deficiência do ACTH, as suprarrenais podem estar moderada ou significativamente diminuídas em tamanho. As pequenas glândulas achatadas geralmente mantêm sua coloração amarela com resultado de uma pequena quantidade de lipídios residuais. O córtex pode estar reduzido a uma fita fina composta principalmente da zona glomerulosa. A medular não é afetada.

NEOPLASIAS ADRENOCORTICAIS

Deve estar evidente, a partir das seções prévias, que as neoplasias suprarrenais funcionais podem ser responsáveis por qualquer uma das várias formas de hiperadrenalismo. Os adenomas e carcinomas são quase igualmente comuns em adultos; em crianças, os carcinomas predominam. Embora a maioria das neoplasias corticais seja esporádica, duas síndromes cancerosas familiares estão associadas a uma predisposição para o desenvolvimento de carcinomas adrenocorticais: a síndrome de Li-Fraumeni, na qual os pacientes abrigam mutações no *p53* da linhagem germinativa ([Cap. 7](#)) e a síndrome de Beckwith-Wiedemann, um distúrbio de *imprint* ([Cap. 10](#)). *Os adenomas funcionais estão mais comumente associados ao hiperaldosteronismo e à síndrome de Cushing, enquanto a neoplasia virilizante é mais susceptível a ser um carcinoma.* No entanto, nem todas as neoplasias adrenocorticais produzem hormônios esteroides. *As neoplasias funcionais e não funcionais não podem ser distinguidas com base nas características morfológicas.* A determinação da funcionalidade é baseada na avaliação clínica e medição dos hormônios ou metabólitos hormonais no sangue.

Morfologia. A maioria dos **adenomas adrenocorticais** são clinicamente silenciosos e são geralmente achados acidentais na necropsia ou durante o imageamento para uma causa não relacionada (veja a discussão sobre “incidentalomas” adrenais adiante). Alguns especialistas acreditam que todos os adenomas das suprarrenais devem, por definição, demonstrar evidências clínicas ou bioquímicas de hiperfuncionamento e que os “tumores” descobertos acidentalmente são mais bem classificados como hiperplasia. Em ambos os casos o adenoma cortical típico é uma lesão nodular, bem circunscrita, com mais de 2,5 cm em diâmetro que expande a suprarrenal ([Fig. 24-49](#)). Em contraste com os adenomas funcionais, os quais estão associados à atrofia do córtex adjacente, o córtex adjacente aos adenomas não funcionais é normal. Na superfície de corte, os adenomas são geralmente amarelos a amarelo-pardos devido à presença de lipídios. Microscopicamente, os adenomas são compostos de células similares àquelas que povoam o córtex adrenal normal. Os núcleos tendem a ser pequenos, embora algum grau de pleomorfismo possa ser encontrado mesmo em lesões benignas (“atipia endócrina”). O citoplasma das células neoplásicas varia desde eosinofílico até vacuolado, dependendo de seu conteúdo lipídico ([Fig. 24-50](#)). A atividade mitótica geralmente é indistinguível.

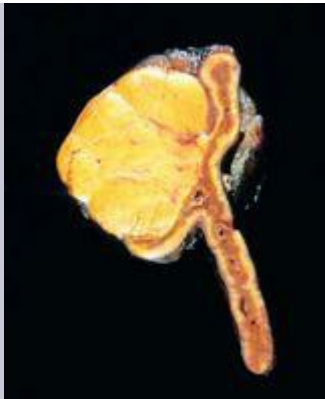

FIGURA 24-49

Adenoma cortical suprarenal. O adenoma é distinguido da hiperplasia nodular por sua natureza solitária e circunscrita. O estado funcional de um adenoma cortical suprarenal não pode ser predito a partir de sua aparência macroscópica ou microscópica.

Os **carcinomas adrenocorticais** são neoplasias raras que podem ocorrer em qualquer idade, incluindo a infância. Provavelmente, eles são mais funcionais do que os adenomas e estão frequentemente associados ao virilismo ou a outras manifestações clínicas do hiperadrenalismo. Na maioria dos casos, os carcinomas adrenocorticais são lesões grandes e invasivas, muitas excedendo 20 cm em diâmetro, o que destrói a glândula suprarenal nativa ([Fig. 24-51](#)). As lesões menos comuns, menores e mais bem circunscritas podem ser difíceis de se distinguir de um adenoma. Na superfície de corte, os carcinomas adrenocorticais são tipicamente lesões diversificadas e fracamente demarcadas, contendo áreas de necrose, hemorragia e mudança cística. Os cânceres das suprarenais têm uma forte tendência a invadir a veia suprarenal, a veia cava e os vasos linfáticos. As metástases para os linfonodos regionais e periaórticos são comuns, assim como o espalhamento hematógeno distante para os pulmões e outras vísceras. As metástases ósseas são incomuns. A sobrevivência média dos pacientes é de cerca de 2 anos. Microscopicamente, os carcinomas adrenocorticais podem ser compostos de células bem diferenciadas, semelhantes àquelas vistas nos adenomas corticais, ou células bizarras, monstruosamente gigantes ([Fig. 24-52](#)), as quais

podem dificultar a distinção das células de um carcinoma indiferenciado metastático para a adrenal. Entre estes extremos são encontrados cânceres com graus moderados de anaplasia, alguns compostos predominantemente de células fusiformes. Os carcinomas, particularmente aqueles com origem broncogênica, podem dar metástases para as suprarrenais e podem ser difíceis de diferenciar dos carcinomas corticais primários. Note que os carcinomas metastáticos do córtex suprarrenal são significativamente mais frequentes do que os carcinomas adrenocorticais primários.

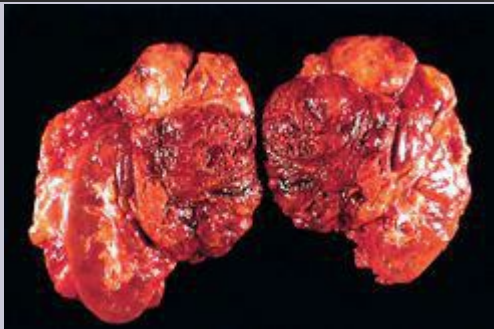

FIGURA 24-51

Carcinoma da suprarrenal. O tumor hemorrágico e necrótico diminui o rim e comprime o pólo superior.

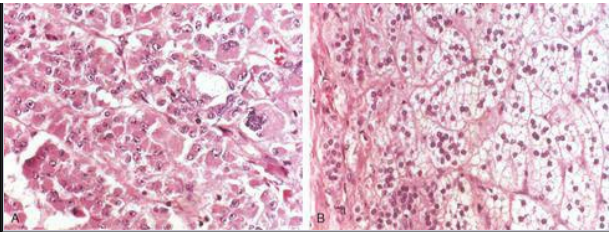


FIGURA 24-52

Carcinoma da suprarrenal (**A**) revelando uma anaplasia significativa, contrastada com as células corticais suprarrenais normais (**B**).

OUTRAS LESÕES DA SUPRARRENAL

Os cistos da suprarrenal são relativamente incomuns; no entanto, com o uso de técnicas sofisticadas de imageamento abdominal, a frequência da detecção dessas lesões parece estar aumentando. Cistos maiores podem produzir massa abdominal e dor no flanco. Tanto as neoplasias corticais quanto as medulares podem sofrer necrose e degeneração cística e podem se apresentar como “cistos não funcionantes”.

Os *mielolipomas suprarrenais* são geralmente lesões benignas compostas de tecido adiposo maduro e células hematopoiéticas. Embora a maioria dessas lesões representem achados acidentais, mielolipomas ocasionais podem alcançar grandes proporções. Histologicamente, os adipócitos maduros são misturados com agregados de células hematopoiéticas que pertencem a todas as três linhagens. Focos de mudanças mielolipomatosas podem ser vistos em tumores corticais e nas suprarrenais com hiperplasia cortical.

O termo *incidentaloma adrenal* é um nome um tanto jocoso que entrou no dicionário médico com os avanços no imageamento médico que levou à descoberta acidental de massas suprarrenais em indivíduos assintomáticos ou em indivíduos nos quais as reclamações presentes não estão diretamente relacionadas com a glândula suprarrenal.⁷⁸ A prevalência estimada na população de “incidentalomas” descobertos pelo imageamento é de aproximadamente 4% com um aumento dependente da idade na prevalência. Felizmente, *a grande maioria dos incidentalomas adrenal é de pequenos adenomas corticais não-secretores sem importância clínica.*

Medular Suprarrenal

A medular da suprarrenal é desenvolvimental, funcional e estruturalmente distinta do córtex da suprarrenal. É composta de células especializadas da crista neural (neuroendócrinas), chamadas de células *cromafínicas*, e suas células de suporte (sustentaculares). A medular da suprarrenal é a principal fonte de catecolaminas (epinefrina e norepinefrina) do corpo. As células neuroendócrinas, similares às células cromafínicas, estão amplamente dispersadas em um sistema extra-suprarrenal de grupos e nódulos que, junto com a medular da suprarrenal, compõem o *sistema paraganglionar*. Esses paragânglios extra-suprarrenais estão intimamente associados ao sistema nervoso autônomo e podem ser divididos em três grupos com base em sua distribuição anatômica: (1) branquiomérico, (2) intravagal e (3) aórtico-simpático. Os paragânglios branquiomérico e intravagais associados ao sistema parassimpático estão localizados próximo às principais artérias e nervos craniais da cabeça e do pescoço e incluem os corpos caróticos ([Cap. 16](#)). Os paragânglios intravagais, como o nome implica, estão distribuídos ao longo do nervo vago. A cadeia aorticossimpática é encontrada em associação com o gânglio segmental do sistema simpático e, portanto, está distribuído principalmente lado a lado com a aorta abdominal. Os órgãos de Zuckerkandl, próximos à bifurcação aórtica, pertencem a este grupo.

As doenças mais importantes da medular da suprarrenal são as neoplasias, que incluem neoplasias de células cromafínicas (*feocromocitomas*) e neoplasias neuronais (*tumores neuroblásticos*). Neuroblastomas e outros tumores neuroblásticos são discutidos com detalhes no [Capítulo 10](#).

FEOCROMOCITOMA

Os feocromocitomas são neoplasias compostas de células cromafínicas, que sintetizam e liberam catecolaminas e, em alguns casos, hormônios peptídicos. É importante reconhecer esses tumores porque eles são uma causa rara de hipertensão cirurgicamente corrigível. Tradicionalmente, o feocromocitoma tem sido associado a uma “regra dos 10s”.

Dez por cento dos feocromocitomas são extra-adrenais, ocorrendo em locais tais como os órgãos de Zuckerkandl e o corpo carótico. Os feocromocitomas que se desenvolvem nos paragânglios extra-adrenais são designados *paragangliomas* e são discutidos no [Capítulo 16](#).

Dez por cento dos feocromocitomas suprarrenais esporádicos são bilaterais; esta configuração pode surgir em até 50% dos casos que estão associados às síndromes familiares (ver adiante).

Dez por cento dos feocromocitomas suprarrenais são biologicamente malignos, definidos pela presença das doenças metastásicas. Notavelmente, a malignidade é mais comum (20% a 40%) em paragangliomas extra-adrenais e em tumores que surgem na condição de certas mutações na linhagem germinativa (ver adiante).

Dez por cento dos feocromocitomas suprarrenais não estão associados à hipertensão. Dos 90% que se apresentam com hipertensão, aproximadamente dois terços têm episódios “paroxismais” associados a aumento súbito na pressão sanguínea e palpitações, os quais podem, ocasionalmente, ser fatais.

Uma regra dos 10% “tradicional” que agora foi modificada pertence aos casos familiares. Reconhece-se agora que *até 25% dos indivíduos com feocromocitomas e paragangliomas abrigam mutações na linhagem germinativa* em pelo menos um dos seis genes conhecidos

([Tabela 24-11](#)).⁷⁹ Pacientes com mutações na linhagem germinativa são tipicamente mais jovens na apresentação do que aqueles com tumores esporádicos e abrigam mais frequentemente doença bilateral. A incidência de malignidade é maior (~30%) em tumores que surgem como pano de fundo de mutações em *SDHB* na linhagem germinativa. Os três genes de subunidades do complexo da succinato desidrogenase (*SDHB*, *SDHC* e *SDHD*) codificam proteínas envolvidas no transporte de elétrons mitocondrial e na sensibilidade ao oxigênio. Postula-se que a perda de função em uma ou mais dessas subunidades leva à estabilização do fator de transcrição oncogênico, fator induzível por hipóxia 1 α (HIF-1 α), promovendo a tumorigênese.⁸⁰ Notavelmente, a estabilização do HIF-1 α é também o mecanismo subjacente mais provável da predisposição ao câncer em pacientes com a síndrome de von Hippel-Lindau (VHL), já que a proteína VHL normalmente direciona o HIF-1 α para a destruição.

TABELA 24-11 Síndromes Familiares Associadas a Feocromocitomas e Paragangliomas

Adaptada com a permissão de Elder DE et al.: Pheochromocytoma and functional paraganglioma syndrome: no longer the 10% tumor. J Surg Oncol 89:193-201, 2005. © 2005

Síndrome	Gene	Lesão Associada	Outras Características
			Carcinoma

Neoplasia endócrina múltipla, tipo 2A (MEN-2A)	<i>RET</i>	Feocromocitoma	tireoideano medular Hiperplasia da paratireoide
Neoplasia endócrina múltipla, tipo 2B (MEN-2B)	<i>RET</i>	Feocromocitoma	Carcinoma tireoideano medular Hábito marfanoide GNs mucocutâneas
Neurofibromatose, tipo 1 (NF1)	<i>NFI</i>	Feocromocitoma	Neurofibromatose Manchas „café com leite” Glioma do nervo óptico
Von Hippel-Lindau (VHL)	<i>VHL</i>	Feocromocitoma, paraganglioma (<i>incomum</i>)	Carcinoma de célula renal Hemangioblastoma Neoplasia endócrina pancreática
Paraganglioma familiar 1	<i>SDHS</i>	Feocromocitoma, paraganglioma	
Paraganglioma familiar 3	<i>SDHC</i>	Paraganglioma	
Paraganglioma familiar 4	<i>SDHB</i>	Feocromocitoma, paraganglioma	
GN, ganglioneuroma; <i>NFI</i> , neurofibromina 1; <i>SDHB</i> , subunidade B do complexo da succinato desidrogenase; <i>SDHC</i> , subunidade C do complexo da succinato desidrogenase; <i>SDHD</i> , subunidade D do complexo da succinato desidrogenase.			

Morfologia. O feocromocitoma varia desde pequenas lesões circunscritas, confinadas à suprarrenal (Fig. 24-53), até grandes massas hemorrágicas pesando quilogramas. O peso médio de um feocromocitoma é 100 g, mas pesos acima de 1 g até 4.000 g já foram descritos. Os tumores maiores são bem demarcados por tecido conjuntivo e por tecido

medular ou cortical. Trabéculas fibrosas ricamente vascularizadas no tumor produzem um padrão lobular. Em muitos tumores, os remanescentes da glândula suprarrenal podem ser vistos, estirados sobre a superfície ou aderidos a um pólo. Em corte, as superfícies cortadas dos feocromocitomas menores são amarelo-amarronzadas. As lesões maiores tendem a ser hemorrágicas, necróticas e geralmente destroem a glândula suprarrenal. A incubação de tecido fresco com uma solução de dicromato de potássio muda o tumor para uma coloração marrom escura devido à oxidação das catecolaminas armazenadas, daí o termo **cromafínicas**.

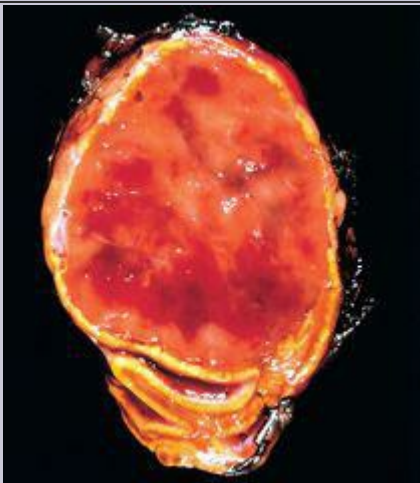


FIGURA 24-53

Feocromocitoma. O tumor está aprisionado no córtex adelgado e demonstra áreas de hemorragia. A suprarrenal residual em forma de vírgula é vista abaixo.

(Cortesia do Dr. Jerrold R. Turner, Department of Pathology, University of Chicago Hospitals, Chicago, IL.)

O padrão histológico no feocromocitoma é muito variável. Os tumores são compostos de células cromafínicas fusiformes e poligonais ou células principais, agrupadas com as células sustentaculares em pequenos ninhos ou alvéolos (**zellballen**) por uma rica rede vascular ([Fig. 24-54](#)). Raramente, o tipo celular dominante é uma célula pequena ou fusiforme; vários padrões podem ser encontrados em qualquer tumor. O citoplasma tem uma aparência nitidamente granular, mais bem demonstrada com colorações pela prata, devido à presença de grânulos contendo catecolaminas. Os núcleos geralmente são redondos a ovóides, com uma cromatina pontilhada em forma de “sal e pimenta” que é característica de tumores neuroendócrinos. A microscopia eletrônica revela números variáveis de grânulos secretórios eletrondensos, envoltos por membrana ([Fig. 24-55](#)). A imunorreatividade para marcadores neuroendócrinos (cromogranina e sinaptofisina) é vista nas células principais, enquanto as células sustentaculares periféricas se coram com anticorpos contra S-100, uma proteína ligante de cálcio expressa por uma variedade de tipos de células mesenquimais.

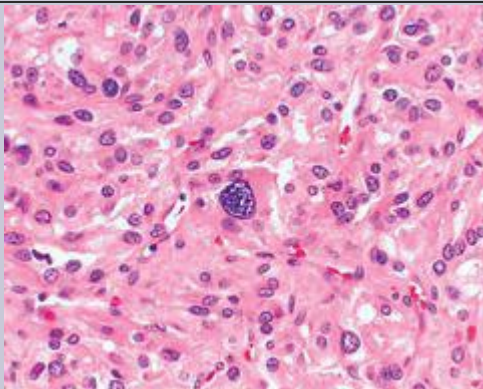


FIGURA 24-54

Feocromocitoma demonstrando ninhos característicos de células (“zellballen”) com citoplasma abundante. Os grânulos contendo catecolaminas não são visíveis nesta preparação. Não é incomum encontrar células bizarras mesmo em feocromocitomas

que são biologicamente benignos.

(Cortesia do Dr. Jerrold R. Turner, Department of Pathology, University of Chicago Hospitals, Chicago, IL.)

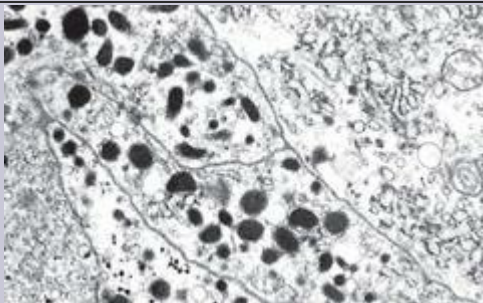


FIGURA 24-55

Micrografia eletrônica do feocromocitoma. Este tumor contém grânulos secretórios envoltos por membrana, nos quais as catecolaminas estão armazenadas (30.000×).

A determinação da malignidade em feocromocitomas pode ser difícil. **Não há característica histológica que prediga confiavelmente o comportamento clínico.** Diversas características histológicas, como número de mitoses, necrose tumoral confluyente e morfologia fusiforme, foram associadas a um comportamento agressivo e um risco aumentado de metástase, mas não são totalmente confiáveis. Tumores com características histológicas “benignas” podem dar metástases, enquanto tumores bizarramente pleomórficos podem permanecer confinados à glândula suprarrenal. De fato, pleomorfismos celular e nuclear, incluindo a presença de células gigantes e figuras mitóticas, são vistos frequentemente em feocromocitomas benignos, embora a monotonia celular esteja paradoxalmente associada a um comportamento agressivo. Até mesmo a invasão capsular e vascular pode ser encontrada em lesões benignas. **Portanto, o diagnóstico definitivo de malignidade em feocromocitomas é baseado exclusivamente na**

presença de metástases. Estas podem envolver linfonodos regionais, assim como em locais mais distantes, inclusive fígado, pulmão e ossos.

Curso Clínico. A manifestação clínica dominante do feocromocitoma é a *hipertensão*, observada em 90% dos pacientes. Aproximadamente dois terços dos pacientes com hipertensão demonstram *episódios paroxismais*, que são descritos como elevações íngremes e abruptas na pressão sanguínea, associados a taquicardia, palpitações, sudorese, tremores e uma sensação de apreensão. Esses episódios também podem estar associados com dor no abdômen ou tórax, náuseas e vômitos. Episódios paroxismais *isolados* de hipertensão ocorrem em pouco mais da metade dos pacientes; mais comumente, os pacientes demonstram elevação crônica e sustentada na pressão sanguínea pontuada pelos paroxismos acima mencionados. Os paroxismos podem ser precipitados por estresse emocional, exercícios, mudanças na postura e palpitações na região do tumor; os pacientes com paragangliomas na bexiga urinária ocasionalmente precipitam um paroxismo durante a micção. As elevações na pressão sanguínea são induzidas pela liberação súbita das catecolaminas que podem precipitar agudamente a insuficiência cardíaca congestiva, o edema pulmonar, o enfarto do miocárdio, a fibrilação ventricular e os acidentes vasculares encefálicos. As complicações cardíacas foram atribuídas ao que foi chamado de miocardiopatia *das catecolaminas*, ou instabilidade miocárdica e arritmias ventriculares induzidas por catecolaminas. Alterações cardíacas não específicas, tais como necrose focal, infiltrados mononucleares e fibrose intersticial, foram atribuídas tanto aos danos isquêmicos secundários à constrição vasomotora da circulação miocárdica induzida pelas catecolaminas quanto à toxicidade direta das catecolaminas. Em alguns casos os feocromocitomas secretam outros hormônios, tais como ACTH e somatostatina, e podem, portanto, estar associados a características clínicas relacionadas com a secreção destes ou de outros hormônios peptídicos. O diagnóstico laboratorial do feocromocitoma é baseado na demonstração da excreção urinária aumentada de catecolaminas livres e seus metabólitos, tais como o ácido vanilmandélico e as metanefrinas.

Os tumores benignos isolados são tratados com excisão cirúrgica, após a medicação pré-operatória e intraoperatória dos pacientes com agentes bloqueadores adrenérgicos para evitar crise hipertensiva. As lesões multifocais requerem tratamento médico de longo prazo para a hipertensão.

SÍNDROMES DAS NEOPLASIAS ENDÓCRINAS MÚLTIPLAS

As síndromes MEN são um grupo de doenças herdadas geneticamente que resultam em lesões proliferativas (hiperplasia, adenomas e carcinomas) de múltiplos órgãos endócrinos. Assim como outros distúrbios cancerosos herdados ([Cap. 7](#)), os tumores endócrinos que surgem no contexto das síndromes MEN têm certas características distintas que contrastam com seus sócios esporádicos.

Os tumores ocorrem em uma *idade mais jovem* do que os tumores esporádicos.

Eles surgem em *múltiplos órgãos endócrinos*, tanto *sincronizadamente* (ao mesmo tempo) quanto *metacronicamente* (em tempos diferentes).

Mesmo em um único órgão, os tumores são *multifocais*.

Os tumores geralmente são precedidos por um *estágio assintomático de hiperplasia endócrina* envolvendo a célula de origem. Por exemplo, indivíduos com MEN-2 demonstram, quase universalmente, hiperplasia da célula C no parênquima da tireoide adjacente aos carcinomas tireoidianos medulares.

Estes tumores geralmente são *mais agressivos* e *recorrem* em uma maior proporção dos casos do que os tumores endócrinos esporádicos similares.

NEOPLASIA ENDÓCRINA MÚLTIPLA, TIPO 1

A MEN-1, ou *síndrome de Wermer*, é um distúrbio hereditário raro com uma prevalência de cerca de 2 por 100.000. A MEN-1 é caracterizada por anormalidades que envolvem a *paratireoide, o pâncreas e as glândulas hipofisárias*; Por isso, o dispositivo mnemônico, o *3Ps*:

Paratireoide: O *hiperparatireoidismo primário* é a manifestação mais comum da MEN-1 (80% a 95% dos pacientes) e é a manifestação inicial do distúrbio na maioria dos pacientes, aparecendo em quase todos os pacientes por volta dos 40 a 50 anos. As anormalidades paratireoidianas incluem tanto hiperplasia quanto adenomas. As hiperplasias que surgem no contexto da MEN-1 são monoclonais.

Pâncreas: Os *tumores endócrinos do pâncreas* são a principal causa de morbidade e mortalidade em pessoas com MEN-1. Estes tumores geralmente são agressivos e frequentemente se apresentam com doença metastática. Não é incomum encontrar múltiplos “microadenomas” espalhados pelo pâncreas em conjunto com uma ou duas lesões dominantes. Os tumores endócrinos pancreáticos são frequentemente funcionais; no entanto, já que o polipeptídeo pancreático é o produto mais comumente secretado, estes tumores podem não estar acompanhados por síndrome de hipersecreção endócrina. Dentre os tumores pancreáticos sintomáticos, os gastrinomas associados à síndrome de Zollinger-Ellison e os insulinomas associados a hipoglicemia e manifestações neurológicas são os subtipos mais comuns.

Hipófise: O tumor da adeno-hipófise mais frequentemente encontrado na MEN-1 é o *prolactinoma*; alguns pacientes desenvolvem acromegalia de tumores secretores de somatotrofina.

Reconhece-se agora que o espectro desta doença se estende além dos *3Ps*. O *duodeno é o local mais comum de gastrinomas em indivíduos com MEN-1* (muito mais frequente do que os gastrinomas pancreáticos), e tumores duodenais e pancreáticos sincronizados podem estar presentes no mesmo indivíduo. Além disso, os tumores carcinoides, os adenomas tireoidianos e adrenocorticais e os lipomas são mais frequentes do que na população em geral.

A síndrome de MEN-1 é causada por mutações na linhagem germinativa no gene supressor de tumor *MEN1*, que codifica um produto de 610 aminoácidos conhecido como *menina*. A atuação da menina ainda é pouco compreendida, mas está claro que ela desempenha um papel na regulação da transcrição gênica normal. ⁸¹ A menina é um componente de diversos complexos de fatores de transcrição diferentes, os quais (dependendo das outras proteínas constituintes) podem tanto ativar quanto inibir a expressão gênica. Por exemplo, alguns complexos que contêm menina ativam a expressão de inibidores do ciclo celular, tais como p16 e p27, visto que a menina interfere com a capacidade do fator de transcrição JunD de ativar a transcrição. ⁸² Assim como em muitos outros supressores de tumor e oncogenes expressos ubiquitariamente e que estão preferencialmente associados a tipos específicos de tumores, o porquê de os defeitos da menina aumentarem seletivamente a frequência dos tumores neuroendócrinos é desconhecido.

As manifestações clínicas dominantes da MEN-1 geralmente resultam dos hormônios peptídicos que são produzidos em excesso e incluem anormalidades como hipoglicemia recorrente devida a insulinomas, úlceras pépticas intratáveis em pessoas com síndrome de Zollinger-Ellison,

nefrolitíase causada por hipercalcemia induzida por PTH ou sintomas do excesso de prolactina de um tumor da hipófise. Como esperado, o comportamento maligno por um ou mais tumores endócrinos que surgem nesses pacientes é frequentemente a causa imediata de morte.

NEOPLASIA ENDÓCRINA MÚLTIPLA, TIPO 2

A MEN-2 é subclassificada em três síndromes distintas: MEN-2A, MEN-2B e câncer tireoidiano medular familiar.

A *MEN-2A*, ou *síndrome de Sipple*, é caracterizada por *feocromocitoma*, *carcinoma medular* e *hiperplasia paratireoide* ([Tabela 24-11](#)). Os carcinomas medulares da tireoide ocorrem em quase 100% dos pacientes. Eles geralmente são multifocais e estão quase sempre associados a focos de hiperplasia de célula C na tireoide adjacente. Os carcinomas medulares podem produzir calcitonina e outros produtos ativos e, em geral, são agressivos clinicamente. Dentre os indivíduos com MEN-2A, 40% a 50% têm feocromocitomas, os quais são frequentemente bilaterais e podem surgir em locais extra-adrenais. A hiperplasia paratireoideiana e as evidências de hipercalcemia ou cálculos renais ocorrem em 10% a 20% dos pacientes. A MEN-2A é clínica e geneticamente distinta da MEN-1 e foi ligada a mutações na linhagem germinativa no proto-oncogene *RET* no cromossomo 10q11.2. Como observado anteriormente, o proto-oncogene *RET* codifica um receptor tirosina cinase que se liga ao *fator neurotrófico derivado da glia* (GDNF) e a outros ligantes da família do GDNF e transmite sinais de crescimento e diferenciação ([Cap. 7](#)). Mutações de *perda-de-função* em *RET* resultam em aganglionose intestinal e doença de Hirschsprung ([Cap. 17](#)). Em contraste, na MEN-2A (assim como na MEN-2B), as mutações na linhagem germinativa ativam constitutivamente o receptor *RET*, resultando em *ganho de função*.

A *MEN-2B* tem uma sobreposição clínica significativa com a MEN-2A. Os pacientes desenvolvem carcinomas tireoidianos medulares, os quais são geralmente multifocais e mais agressivos do que na MEN-2A, e feocromocitomas. No entanto, diferentemente do que ocorre na MEN-2A, o hiperparatireoidismo primário não está presente. Além disso, a MEN-2B é acompanhada por *neuromas* ou *ganglioneuromas* envolvendo a pele, mucosa oral, olhos, trato respiratório e trato gastrointestinal e um *hábito marfanóide*, com características esqueléticas axiais longas e articulações hiperextensíveis ([Tabela 24-11](#)). A mudança de um único aminoácido em *RET*, distintas das mutações que são vistas na MEN-2A, parece ser responsável por virtualmente todos os casos de MEN-2B e afeta uma região crítica do domínio catalítico tirosina cinase da proteína. ⁸³A mudança conformacional resultante leva à autofosforilação e à ativação constitutiva de RET na ausência do ligante. Note que aproximadamente um terço dos carcinomas tireoidianos medulares esporádicos abriga mutações somáticas idênticas, e estes casos estão associados a uma doença agressiva e um prognóstico adverso.

O *câncer tireoidiano medular familiar* é uma variante da MEN-2A, na qual há uma forte predisposição ao câncer tireoidiano medular, mas não às outras manifestações clínicas da MEN-2A e da MEN-2B. Uma maioria substancial de casos de câncer tireoidiano medular é esporádica, mas pode ser familiar em até 20%. Os cânceres tireoidianos medulares familiares se desenvolvem em idades mais avançadas do que aqueles que ocorrem na síndrome MEN-2A desenvolvida e segue um curso mais indolente.

Contrariamente à MEN-1, na qual os benefícios em longo prazo do diagnóstico precoce pela avaliação genética não estão estabelecidos, o diagnóstico via avaliação dos membros da família sob risco de MEN-2A parental é importante porque os cânceres tireoidianos medulares são

doenças com risco de vida que podem ser evitadas pela tireoidectomia precoce. Agora testes genéticos de rotina identificam carreadores de mutações em *RET* e mais seguramente na MEN-2 parental; *todos os indivíduos que carregam mutações na linhagem germinativa em RET são aconselhados a passar por uma tireoidectomia profilática para evitar o desenvolvimento inevitável de carcinomas medulares.*

GLÂNDULA PINEAL

A raridade das lesões clinicamente significativas (virtualmente apenas tumores) justifica a brevidade na consideração da glândula pineal. Este é um órgão diminuto, em forma de pinha (daí seu nome), que pesa de 100 a 180 mg e é localizado entre os colículos superiores na base do cérebro. Ela é composta de um estroma neuroglial frouxo que inclui ninhos de *pineócitos* aparentemente epiteliais, células com funções fotossensoriais e neuroendócrinas (daí a designação da glândula pineal como o “terceiro olho”). A impregnação por prata revela que essas células têm processos delgados e longos remanescentes de precursores neuronais primitivos entremeados com os processos das células astrocíticas. O principal produto secretório da glândula pineal é a melatonina, que está envolvida no controle dos ritmos circadianos, incluindo o ciclo de sono-despertar; por isso o uso popular da melatonina para o tratamento da fadiga crônica.

Todos os tumores que envolvem a pineal são raros; a maioria (50% a 70%) surge de células germinativas embrionárias sequestradas ([Cap. 28](#)). Eles tomam forma, mais comumente, de *germinomas*, semelhantes aos seminomas testiculares ([Cap. 21](#)) ou aos desgerminomas ovarianos ([Cap. 22](#)). Outras linhas de diferenciação de células germinativas incluem carcinomas embrionários; corioncarcinomas; misturas de germinomas, carcinomas embrionários e corioncarcinomas; e, raramente, teratomas típicos (geralmente benignos). A caracterização desses neoplasmas de células germinativas como *pinealomas* ainda é tema de debate, mas a maioria dos “pinealófilos” apoiam a restrição do termo *pinealoma* aos neoplasmas que surgem dos pineócitos.

Pinealomas

Estes neoplasias são divididos em duas categorias, pineoblastomas e pineocitomas, com base em seus níveis de diferenciação, os quais, por sua vez, se correlacionam com sua agressividade. Esses tumores são raros, e são descritos em textos especializados.

REFERÊNCIAS

1. Ezzat, S; Asa, SL; Couldwell, WT; *et al.*, The prevalence of pituitary adenomas: a systematic review, *Cancer* **101** (2004) 613.
2. Asa, SL; Ezzat, S, The pathogenesis of pituitary tumors, *Annu Rev Pathol Mech Dis* **4** (2009) 97.
3. Karhu, A; Aaltonen, LA, Susceptibility to pituitary neoplasia related to MEN-1, CDKN1B and AIP mutations: an update, *Hum Mol Genet* **16** (Spec No 1) (2007) R73.
4. Pellegata, NS; *et al.*, Germ-line mutations in p27Kip1 cause a multiple endocrine neoplasia syndrome in rats and humans, *Proceedings of the National Academy of Sciences of the United States of America* **103** (2006) 15558.
5. Vierimaa, O; *et al.*, Pituitary adenoma predisposition caused by germline mutations in the AIP gene, *Science* **312** (2006) 1228.
6. Ellison, DH; Berl, T, Clinical practice. The syndrome of inappropriate antidiuresis, *N Engl J Med* **356** (2007) 2064.
7. Devdhar, M; *et al.*, Hypothyroidism, *Endocrinol Metab Clin North Am* **36** (2007) 595.
8. Kere, J, Overview of the SLC26 family and associated diseases, *Novartis Found Symp* **273** (2006) 2.
9. Gull, WW, On a cretinoid state supervening in adult life in women, *Transactions of the Clinical Society of London* **7** (1873) 180.
10. Hashimoto, H, Zur Kenntnis der lymphomatösen Veränderung der Schilddrüse (Struma lymphomatosa), *Arch Klin* (1912) 97.
11. Kavvoura, FK; Akamizu, T; Awata, T; *et al.*, Cytotoxic T-lymphocyte associated antigen 4 gene polymorphisms and autoimmune thyroid disease: a meta-analysis, *The Journal of Clinical Endocrinology and Metabolism* **92** (2007) 3162.
12. Jacobson, EM; Tomer, Y, The CD40, CTLA-4, thyroglobulin, TSH receptor, and PTPN22 gene quintet and its contribution to thyroid autoimmunity: back to the future, *J Autoimmun* **28** (2007) 85.
13. McLachlan, SM; Nagayama, Y; Pichurin, PN; *et al.*, The link between Graves' disease and Hashimoto's thyroiditis: a role for regulatory T cells, *Endocrinology* **148** (2007) 5724.
14. Graves, RJ, A newly observed affection of the thyroid gland in females, *London Med Surg J* **7** (1835) 516.
15. Jacobson, EM; Huber, A; Tomer, Y, The HLA gene complex in thyroid autoimmunity: from epidemiology to etiology, *J Autoimmun* **30** (2008) 58.
16. Baloch, ZW; LaVolsi, VA, Our approach to follicular-patterned lesions of the thyroid, *J Clin Pathol* **60** (2007) 244.

- 17 Kondo, T; Ezzat, S; Asa, SL, Pathogenetic mechanisms in thyroid follicular-cell neoplasia, *Nat Rev Cancer* **6** (2006) 292.
- 18 Marques, AR; Espadinha, C; Catarino, AL; *et al.*, Expression of PAX8-PPAR gamma 1 rearrangements in both follicular thyroid carcinomas and adenomas, *J Clin Endocrinol Metab* **87** (2002) 3947.
- 19 Xing, M, BRAF mutation in papillary thyroid cancer: pathogenic role, molecular bases, and clinical implications, *Endocr Rev* **28** (2007) 742.
- 20 Santarpia, L; El-Naggar, AK; Cote, GJ; Myers, JN; Sherman, SI, Phosphatidylinositol 3-kinase/akt and ras/raf-mitogen-activated protein kinase pathway mutations in anaplastic thyroid cancer, *J Clin Endocrinol Metab* **93** (2008) 278.
- 21 Williams, ED, Chernobyl and thyroid cancer, *J Surg Oncol* **94** (2006) 670.
- 22 Albores-Saavedra, J; Wu, J, The many faces and mimics of papillary thyroid carcinoma, *Endocr Pathol* **17** (2006) 1.
- 23 Adeniran, AJ; Zhu, Z; Gandhi, M; *et al.*, Correlation between genetic alterations and microscopic features, clinical manifestations, and prognostic characteristics of thyroid papillary carcinomas, *Am J Surg Pathol* **30** (2006) 216 .
- 24 Wan, PT; Garnett, MJ; Roe, SM; *et al.*, Mechanism of activation of the RAF-ERK signaling pathway by oncogenic mutations of B-RAF, *Cell* **116** (2004) 855.
- 25 Santoro, M; Carlomagno, F, Drug insight: Small-molecule inhibitors of protein kinases in the treatment of thyroid cancer, *Nat Clin Pract Endocrinol Metab* **2** (2006) 42.
- 26 Roodman, GD; Dougall, WC, RANK ligand as a therapeutic target for bone metastases and multiple myeloma, *Cancer Treat Rev* **34** (2008) 92.
- 27 Brown, EM, Clinical lessons from the calcium-sensing receptor, *Nat Clin Pract Endocrinol Metab* **3** (2007) 122.
- 28 Kobrynski, LJ; Sullivan, KE, Velocardiofacial syndrome, DiGeorge syndrome: the chromosome 22q11.2 deletion syndromes, *Lancet* **370** (2007) 1443.
- 29 Pinhas-Haniel, O; Zeitler, P, Acute and chronic complications of type 2 diabetes mellitus in children and adolescents, *Lancet* **369** (2007) 1823.
- 30 Herman, MA; Kahn, BB, Glucose transport and sensing in the maintenance of glucose homeostasis and metabolic harmony, *J Clin Invest* **116** (2006) 1767.
- 31 Youngren, JF, Regulation of insulin receptor signaling, *Cell Mol Life Sci* **64** (2007) 873.
- 32 Imagawa, A; Hanafusa, T; Miyagawa, J; Matsuzawa, Y, A novel subtype of type 1 diabetes mellitus characterized by a rapid onset and an absence of diabetes-related antibodies. Osaka IDDM Study Group, *N Engl J Med* **342** (2000) 301.
- 33 Wellcome Trust Case Control Consortium, Genome-wide association study of 14,000 cases of seven common diseases and 3,000 shared controls, *Nature* **447** (2007) 661.
- 34 Todd, JA; Walker, NM; Cooper, JD; *et al.*, Robust associations of four new chromosome regions from genome-wide analyses of type 1 diabetes, *Nat Genet* **39** (2007) 857.
- 35 Jones, EY; Fugger, L; Strominger, JL; Siebold, C, MHC class II proteins and disease: a structural perspective, *Nat Rev Immunol* **6** (2006) 271.
- 36 Park, Y, Functional evaluation of the type 1 diabetes (T1D) susceptibility genes, *Diabetes*

- 37 Chistiakov; *et al.*, The crucial role of IL-2/IL-2RA-mediated immune regulation in the pathogenesis of type 1 diabetes, an evidence coming from genetic and animal model studies, *Immunol Lett* **118** (2008) 1.
- 38 Hviid, A; Stellfeld, M; Wohlfahrt, J; Melbye, M, Childhood vaccination and type 1 diabetes, *N Engl J Med* **350** (2004) 1398.
- 39 Eisenbarth, GS, Type I diabetes mellitus. A chronic autoimmune disease , *N Engl J Med* **314** (1986) 1360.
- 40 Knip, M; Siljander, H, Autoimmune mechanisms in type 1 diabetes, *Autoimm Rev* **7** (2008) 550.
- 41 Zhang, L; *et al.*, Insulin as an autoantigen in NOD/human diabetes, *Curr Opin Immunol* **20** (2008) 111.
- 42 Taplin, CE; Barker, JM, Autoantibodies in type 1 diabetes, *Autoimmunity* **41** (2008) 11.
- 43 Frayling, TM, Genome-wide association studies provide new insights into type 2 diabetes aetiology, *Nat Rev Genet* **8** (2007) 657.
- 44 Zeggini, E; *et al.*, Meta-analysis of genome-wide association data and large-scale replication identifies additional susceptibility loci for type 2 diabetes, *Nat Genet* (2008).
- 45 Michael, MD; *et al.*, Loss of insulin signaling in hepatocytes leads to severe insulin resistance and progressive hepatic dysfunction, *Molecular Cell* **6** (2000) 87.
- 46 Muoio, DM; Newgard, CB, Mechanisms of disease: molecular and metabolic mechanisms of insulin resistance and beta-cell failure in type 2 diabetes, *Nat Rev Mol Cell Biol* **9** (2008) 193.
- 47 Kahn, SE; Hull, RL; Utzschneider, KM, Mechanisms linking obesity to insulin resistance and type 2 diabetes, *Nature* **444** (2006) 840.
- 48 Long, YC; Zierath, JR, AMP-activated protein kinase signaling in metabolic regulation, *J Clin Invest* **116** (2006) 1776.
- 49 Lyssenko, V; Lupi, R; Marchetti, P; *et al.*, Mechanisms by which common variants in the TCF7L2 gene increase risk of type 2 diabetes, *J Clin Invest* **117** (2007) 2155.
- 50 Babenko, AP; *et al.*, Activating mutations in the ABCC8 gene in neonatal diabetes mellitus, *N Engl J Med* **355** (2006) 456.
- 51 Gloy, AL; *et al.*, Activating mutations in the gene encoding the ATP-sensitive potassium-channel subunit Kir6.2 and permanent neonatal diabetes, *N Engl J Med* **350** (2004) 1838.
- 52 Murphy, R; *et al.*, Clinical features, diagnosis and management of maternally inherited diabetes and deafness (MIDD) associated with the 3243A>G mitochondrial point mutation, *Diabet Med* (2008).
- 53 Stoy, J; *et al.*, Insulin gene mutations as a cause of permanent neonatal diabetes, *Proc Nat Acad Sci USA* **104** (2007) 15040.
- 54 Agostini, M; *et al.*, Non-DNA binding, dominant-negative, human PPARgamma mutations cause lipodystrophic insulin resistance, *Cell Metab* **4** (2006) 303.
- 55 Harja, E; *et al.*, Vascular and inflammatory stresses mediate ather-osclerosis via RAGE

- and its ligands in apoE^{-/-} mice, *J Clin Invest* **118** (2008) 183.
- 56 Yamamoto, Y; *et al.*, Development and prevention of advanced diabetic nephropathy in RAGE-overexpressing mice, *J Clin Invest* **108** (2001) 261.
- 57 Clarke, M; Dodson, PM, PKC inhibition and diabetic microvascular complications, *Best Pract Res Clin Endocrinol Metab* **21** (2007) 573.
- 58 Tomlinson, DR; Gardiner, NJ, Glucose neurotoxicity, *Nat Rev Neurosci* **9** (2008) 36.
- 59 Daneman, D, Type 1 diabetes, *Lancet* **367** (2006) 847.
- 60 Stumvoll, M; *et al.*, Type 2 diabetes: principles of pathogenesis and therapy, *Lancet* **365** (2005) 1333.
- 61 Boyle, PJ, Diabetes mellitus and macrovascular disease: mechanisms and mediators, *Am J Med* **120** (2007) S12.
- 62 Zimmet, P; *et al.*, Global and societal implications of the diabetes epidemic, *Nature* **414** (2001) 782.
- 63 Despres, JP; Lemieux, I, Abdominal obesity and metabolic syndrome, *Nature* **444** (2006) 881.
- 64 Pi-Sunyer, X; *et al.*, Reduction in weight and cardiovascular disease risk factors in individuals with type 2 diabetes: one-year results of the lookAHEAD trial, *Diabetes Care* **30** (2007) 1374.
- 65 Delonlay, P; *et al.*, Neonatal hyperinsulinism: clinicopathologic correlation, *Hum Pathol* **38** (2007) 387.
- 66 Newell-Price, J; *et al.*, Cushing's syndrome, *Lancet* **367** (2006) 1605.
- 67 Cushing, HW, The basophil adenomas of the pituitary body and their clinical manifestations (pituitary basophilism), *Bull Johns Hopkins Hosp* **50** (1932) 137.
- 68 Mazzuco, TL; *et al.*, Aberrant GPCR expression is a sufficient genetic event to trigger adrenocortical tumorigenesis, *Mol Cell Endocrinol* **265–266** (2007) 23.
- 69 Horvath, A; *et al.*, A genome-wide scan identifies mutations in the gene encoding phosphodiesterase 11A4 (PDE11A) in individuals with adrenocortical hyperplasia, *Nat Genet* **38** (2006) 794.
- 70 Conn, JW; Louis, LH, Primary aldosteronism: a new clinical entity, *Trans Assoc Am Physicians* **68** (1955) 215.
- 71 Leopold, JA; *et al.*, Aldosterone impairs vascular reactivity by decreasing glucose-6-phosphate dehydrogenase activity, *Nature Medicine* **13** (2007) 189.
- 72 Goncalves, J; *et al.*, Congenital adrenal hyperplasia: focus on the molecular basis of 21-hydroxylase deficiency, *Expert Rev Mol Med* **9** (2007) 1.
- 73 Merke, DP; *et al.*, Adrenomedullary dysplasia and hypofunction in patients with classic 21-hydroxylase deficiency, *N Engl J Med* **343** (2000) 1362.
- 74 Waterhouse, R, A case of suprarenal apoplexy, *Lancet* **1** (1911) 577.
- 75 Friderichsen, C, Nebennierenapoplexie bei kleinen Kindern, *Jahrbuch für Kinderhilkunde* **87** (1918) 109.
- 76 Addison, T, *On the constitutional and local effects of disease of the supra-renal capsules.*

(1855) Samuel Highley, London .

77 Mathis, D; Benoist, C, A decade of AIRE, *Nat Rev Immunol* **7** (2007) 645.

78 Young Jr, WF, Clinical practice. The incidentally discovered adrenal mass, *N Engl J Med* **356** (2007) 601.

79 Elder, EE; *et al.*, Pheochromocytoma and functional paraganglioma syndrome: no longer the 10% tumor, *J Surg Oncol* **89** (2005) 193.

80 Kaelin, WG, Von hippel-lindau disease, *Annu Rev Pathol* **2** (2007) 145.

81 Scacheri, PC; *et al.*, Genome-wide analysis of menin binding provides insights into MEN1 tumorigenesis, *PLoS Genet* **2** (2006) e51.

82 Agarwal, SK; *et al.*, Transcription factor JunD, deprived of menin, switches from growth suppressor to growth promoter, *Proc Nat Acad Sci USA* **100** (2003) 10770.

83 Gujral, TS; *et al.*, Molecular mechanisms of RET receptor-mediated oncogenesis in multiple endocrine neoplasia 2B, *Cancer Res* **66** (2006) 10741.

25. A Pele

ALEXANDER J.F. LAZAR and GEORGE F. MURPHY

Definições dos Termos Macroscópicos

Definições dos Termos Microscópicos

Distúrbios da Pigmentação e dos Melanócitos

Sarda (Efélide)

Lentigo

Nevo Melanocítico (Nevo Pigmentado, Sinal)

Nevos Displásicos

Melanoma

Tumores Epiteliais Benignos

Queratoses Seborreicas

Acantose Nigricans

Pólipo Fibroepitelial

Cisto Epitelial

Tumores dos Anexos Cutâneos (Acessórios)

Tumores Epidérmicos Pré-malignos e Malignos

Queratose Actínica

Carcinoma de Células Escamosas

Carcinoma de Células Basais

Tumores da Derme

Histiocitoma Fibroso Benigno (Dermatofibroma)

Dermatofibrossarcoma Protuberante

Tumores de Células que Migram para a Pele

Micose Fungoide (Linfoma Cutâneo de Células T)

Mastocitose

Distúrbios de Maturação Epidérmica

Ictiose

Dermatoses Inflamatórias Agudas

Urticária

Dermatite Eczematosa Aguda

Eritema Multiforme

Dermatoses Inflamatórias Crônicas

Psoríase

Dermatite Seborreica

Líquen Plano

Doenças Bolhosas (Bolhas)

Doenças Bolhosas Inflamatórias

Pênfigo

Penfigoide Bolhoso

Dermatite Herpetiforme

Doenças Bolhosas não Inflamatórias

Epidermólise Bolhosa e Porfíria

Distúrbios dos Anexos Epidérmicos

Acne Vulgar

Rosácea

Paniculite

Eritema Nodoso e Eritema Endurado

Infecção

Verrugas

Molusco Contagioso

Impetigo

Infecções Fúngicas Superficiais

A Pele: Mais que uma Barreira Mecânica

Há pouco mais de um século, o notável patologista Rudolph Virchow acreditava que a pele era como um mero revestimento protetor das vísceras internas mais delicadas e funcionalmente sofisticadas. ¹ Naquela época e ao longo do século seguinte, a pele era considerada principalmente uma barreira protetora passiva à perda de fluido e à lesão mecânica. Entretanto, nas últimas décadas, vários estudos demonstraram que a pele é um órgão complexo — o maior do corpo — no qual ocorrem interações moleculares e celulares precisamente reguladas que governam diversas respostas importantes ao meio ambiente.

Como outros órgãos complexos, a pele é composta de vários tipos celulares e estruturas interdependentes que são funcionalmente cooperativas ([Fig. 25-1](#)).

As células epiteliais escamosas (queratinócitos), além de produzirem a proteína protetora denominada queratina, são os principais sítios para a biossíntese de moléculas solúveis (citocinas) que regulam as células epidérmicas adjacentes, assim como as células da derme.

O *smelanócitos* localizados na epiderme são células responsáveis pela produção da melanina, um pigmento marrom que protege contra a radiação ultravioleta (UV) potencialmente lesiva presente na luz solar.

Células dendríticas. A pele é constitutivamente invadida por antígenos microbianos e não microbianos que são processados por células dendríticas dérmicas chamadas *células de Langerhans*, que interagem com o sistema imune sistêmico ao migrarem para os linfonodos regionais. Os *dendrócitos* especializados realizam funções similares na derme.

Linfócitos. Tanto o sistema imune inato quanto o adaptativo respondem a esses sinais ([Fig. 25-2](#)), incluindo uma subpopulação de linfócitos programada para se alojar na pele através da expressão do antígeno associado ao linfócito cutâneo (CLA). Como em qualquer lugar do corpo, as células T cutâneas são divididas em populações auxiliares (CD4+) e citotóxicas (CD8+) ([Capítulo 6](#)). A resposta tecidual local às citocinas produzidas por estas células T é mediadora dos padrões microscópicos e das expressões clínicas das doenças inflamatórias e infecciosas cutâneas. ²

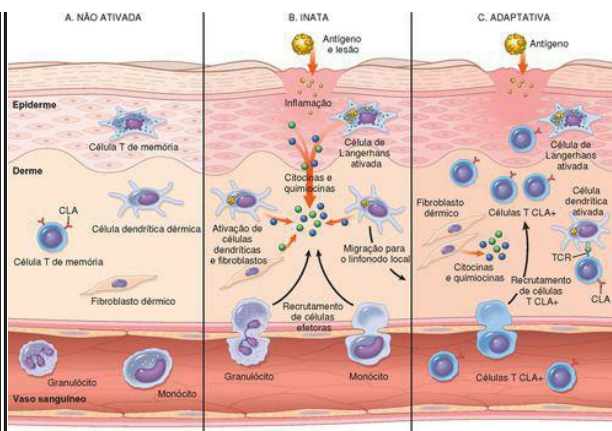


FIGURA 25-2

O sistema imune cutâneo. **A**, Na ausência de inflamação, a pele é povoada por várias células imunes, algumas estacionárias e outras transitórias, que inspecionam o ambiente e são instruídas para o desenvolvimento da resposta imune. **B**, A resposta inata à lesão epitelial ou a apresentação do antígeno ativa as células imunes residentes que, então, recrutam as células efetoras inespecíficas, tais como neutrófilos e eosinófilos. **C**, A resposta adaptativa ocorre quando o antígeno apresentado no contexto do complexo de histocompatibilidade principal é reconhecido especificamente por células T e, como resultado, estimula o recrutamento e a migração de células T antígeno-específicas (CLA+) na pele. TCR, receptor de célula T.

As terminações nervosas e os processos axonais nos alertam sobre os fatores físicos potencialmente lesivos presentes no meio ambiente e, recentemente, foi constatado que auxiliam na regulação das células imunocompetentes, indicando importante modulação neuroimune. ³ Entre a rede neural, estão as células de Merkel neuroendócrinas que residem na camada de células basais do tecido epitelial. Estas podem atuar como mecanorreceptores

ou possivelmente apresentam uma função neuroendócrina na pele. [4](#)

Componentes anexos. As *glândulas sudoríparas* protegem contra as variações deletérias da temperatura corporal; os *foliculos pilosos*, além de produzirem o pelo, abrigam os nichos protegidos de células-tronco epiteliais capazes de regenerar as estruturas epiteliais superficiais da pele rompidas por vários agentes hostis do meio interno e externo ([Cap. 3](#)). [5](#)

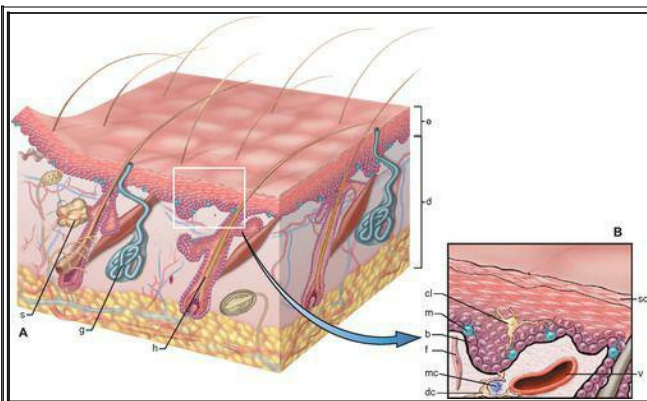


FIGURA 25-1

A, A pele é composta por uma camada epidérmica (e) a partir da qual anexos especializados (foliculos pilosos, p; glândulas sudoríparas, g; e glândulas sebáceas, s) fazem um trajeto descendente para a derme subjacente (d). **B**, Esta projeção da camada epidérmica (e) e da derme superficial subjacente demonstra a maturação progressiva ascendente das células basais (b) em células epiteliais escamosas queratinizadas do estrato córneo (ec). Os melanócitos dendríticos contendo melanina (m) (e raras células de Merkel contendo grânulos neurosecretórios) e as células de Langerhans dendríticas (cl) na porção média da epiderme também estão presentes. A derme subjacente contém pequenos vasos (v), fibroblastos (f), mastócitos perivasculares (mc) e dendrócitos (dc), potencialmente importantes na imunidade e no reparo da derme.

Embora o tegumento humano possa parecer simples quando comparado à pele e à pelagem de outros membros do reino animal, é, na verdade, extraordinariamente notável com relação à diversidade e complexidade de funções protetoras que desempenha.

Desequilíbrios nos fatores que afetam a homeostase sutil existente entre as células da pele podem resultar em condições tão diversas quanto rugas e queda de cabelos, bolhas e erupções cutâneas, além de cânceres e distúrbios da regulação imune de grande ameaça à vida. Por exemplo, a exposição crônica à luz solar favorece o envelhecimento cutâneo precoce, a supressão das respostas imunológicas aos antígenos ambientais e o desenvolvimento de uma variedade de neoplasias cutâneas pré-malignas e malignas. Os agentes ingeridos, tais como drogas terapêuticas, podem causar inúmeras erupções cutâneas ou exantemas. Distúrbios sistêmicos, tais como diabetes melito, amiloidose e lúpus eritematoso, também podem promover importantes manifestações na pele.

As condições cutâneas são muito comuns, afetando aproximadamente um terço da população dos Estados Unidos a cada ano. Visto que a pele é acessível ao exame visual, para os observadores experientes pode revelar inúmeros aspectos do estado funcional do corpo, se não a alma, de um paciente. A descrição precisa do aspecto das lesões da pele é crítica, pois a análise macroscópica é frequentemente essencial no estabelecimento de diagnósticos e na compreensão da patogenia. Para abordarmos esta questão, o aspecto das lesões cutâneas será enfatizado em cada uma das entidades específicas.

Há, literalmente, milhares de doenças cutâneas específicas. Apenas aquelas que são comuns ou que ilustram importantes mecanismos patológicos serão descritas aqui. Primeiramente, apresentaremos a seguir uma breve lista dos termos clínicos e histológicos importantes empregados na descrição das doenças de pele.

DEFINIÇÕES DOS TERMOS MACROSCÓPICOS

Escama:	Excrescência seca, córnea, em forma de placa; geralmente resultante da queratinização imperfeita
Escoriação:	Lesão traumática caracterizada por ruptura da epiderme, produzindo uma área linear com ferida em „carne viva” (p. ex., arranhão profundo); frequentemente autoinduzida
Liquenificação:	Pele espessa e áspera caracterizada por marcas cutâneas acentuadas (como líquen no tronco de árvore); geralmente resultante da fricção repetitiva
Mácula:	Lesão circunscrita, de largura menor ou igual a 5 mm, caracterizada pela forma plana e distinguida pela coloração (mancha maior que 5 mm)
Onicólise:	Separação entre a placa e o leito ungueal
Pápula:	Lesão elevada em forma de cúpula ou com a parte superior achatada de largura igual ou inferior a 5 mm (nódulo é maior que 5 mm)
Placa:	Lesão elevada com a parte superior achatada, geralmente com largura maior que 5 mm (pode ser causada por pápulas coalescentes)
Pústula:	Lesão elevada, distinta e purulenta
Vergão:	Lesão elevada, transitória e pruriginosa com palidez e eritema variável devido à presença de edema na derme
Vesícula:	Lesão elevada preenchida por fluido e com largura igual ou inferior a 5 mm (Bolha é maior que 5 mm. Empola é o termo comum para ambas)

DEFINIÇÕES DOS TERMOS MICROSCÓPICOS

Acantólise:	Perda da coesão intercelular entre os queratinócitos
Acantose:	Hiperplasia difusa da epiderme
Disqueratose:	Queratinização prematura e anormal das células abaixo do estrato granuloso
Erosão:	Descontinuidade da pele apresentando perda incompleta da epiderme
Espongiose:	Edema intercelular da epiderme
Exocitose:	Infiltração da epiderme por células inflamatórias
Hipergranulose:	Hiperplasia do estrato granuloso, frequente mente devido ao atrito intenso
Hiperqueratose:	Espessamento do estrato córneo, muitas vezes associado à anormalidade qualitativa da queratina
Lentiginoso:	Um padrão linear de proliferação do melanócito da camada basal de células da epiderme
Papilomatose:	Elevação da superfície causada por hiperplasia e aumento da papila dérmica contígua
Paraqueratose:	Queratinização com retenção dos núcleos no estrato córneo. Nas membranas mucosas, a paraqueratose é normal
Tumefação hidrópica (ballooning):	Edema intracelular dos queratinócitos, frequentemente observado nas infecções virais
Ulceração:	Descontinuidade da pele caracterizada pela perda completa da epiderme, expondo a derme ou subcútis
Vacuolização:	Formação de vacúolos dentro ou adjacente às células; frequentemente se refere à área de células basais–membrana basal

Distúrbios da Pigmentação e dos Melanócitos

Historicamente, a pigmentação da pele tem grandes implicações sociais. O desejo cosmético de uma pigmentação aumentada (bronzamento) entre pessoas de pele clara e da equidade entre pessoas de pele naturalmente escura tem resultado em práticas deletérias. A perda focal ou disseminada da pigmentação protetora normal pode tornar os indivíduos alvos de atenção indesejável e extraordinariamente vulneráveis aos efeitos prejudiciais da luz solar (como no albinismo). Mudanças na pigmentação cutânea preexistente podem significar importantes eventos primários na pele (p. ex., transformação maligna de um nevo) ou distúrbios dos órgãos internos (p. ex., na doença de Addison, [Cap. 24](#)).

SARDA (EFÉLIDE)

As sardas são as lesões pigmentadas mais comuns da infância em indivíduos levemente pigmentados. Geralmente, são máculas pequenas (1 a vários mm de diâmetro), vermelho-acastanhadas ou marrom-claras, que aparecem após a exposição solar. Uma vez presentes, as sardas desaparecem e reaparecem de modo cíclico durante o inverno e o verão, respectivamente. Isso não ocorre devido às alterações no número de melanócitos, mas sim ao grau de pigmentação.

Morfologia. A hiperpigmentação das sardas resulta do aumento na quantidade do pigmento melanina nos queratinócitos basais; os melanócitos podem estar ligeiramente aumentados em tamanho, mas são normais em densidade. Não é claro se a sarda representa: (1) uma anormalidade focal na produção do pigmento por uma área delimitada de melanócitos, (2) um aumento da transferência do pigmento aos queratinócitos basais adjacentes, ou (3) ambos. As manchas “café com leite” observadas na neurofibromatose ([Capítulo 5](#)) são histologicamente indistinguíveis das sardas, mas a primeira evolui independentemente da exposição solar e pode conter melanossomos agregados (macromelanossomos) no interior do citoplasma dos melanócitos.

LENTIGO

O termo latino *lentigo* (plural, *lentigines*) se refere a uma hiperplasia de melanócitos localizada, benigna e comum que ocorre em todas as idades, mas frequentemente se inicia em lactentes ou na infância. Não há predileção sexual ou racial; a causa e a patogenia são desconhecidas. Essas lesões podem envolver as membranas mucosas, assim como a pele, e consiste em pequenas (5-10 mm de largura) máculas ou manchas ovais, acastanhadas. Ao contrário das sardas, o lentigo não escurece quando exposto à luz solar.

Morfologia. O aspecto histológico essencial de um lentigo é a hiperplasia melanocítica linear (não aninhada) restrita à camada celular imediatamente acima da membrana basal que produz uma camada de células basais hiperpigmentadas. Este padrão é tão característico que o termo **lentiginoso** é usado para descrever as proliferações celulares similares no interior da camada de células basais nos tumores melanocíticos, tais como nos nevos lentiginosos e em certos melanomas (chamados **melanomas lentiginosos acrais**). O alongamento e adelgaçamento das cristas interpapilares também são comumente observados no lentigo.

NEVO MELANOCÍTICO (NEVO PIGMENTADO, SINAL)

A maioria de nós já teve pelo menos alguns nevos e provavelmente os considerou sem importância. Na realidade, porém, os nevos são variados, dinâmicos e biologicamente intrigantes. Rigorosamente falando, o termo *nevo* denota qualquer lesão cutânea congênita (p. ex., uma marca de nascimento). O *nevo melanocítico* refere-se especificamente a qualquer neoplasia de melanócitos e, por isso, é um termo, de certo modo, errôneo, visto que a maioria dos nevos melanocíticos é adquirida.

Os nevos melanocíticos adquiridos, em geral, são regiões sólidas, *castanhas a marrons, uniformemente pigmentadas, pequenas (geralmente < 6 mm de largura), da pele relativamente achatada (máculas) a elevada (pápulas) com bordas arredondadas bem definidas* (Figs. 25-3A e 25-4A). Existem numerosos tipos clínicos e histológicos de nevos melanocíticos, com aspecto clínico variável. A [Tabela 25-1](#) fornece um resumo comparativo dos aspectos marcantes de algumas formas de nevos melanocíticos comumente encontrados. Os nevos melanocíticos adquiridos (Figs. 25-3 e 25-4) são provavelmente o tipo mais comum e virtualmente universal e podem se tornar mais proeminentes durante a gravidez, indicando um grau de sensibilidade hormonal.

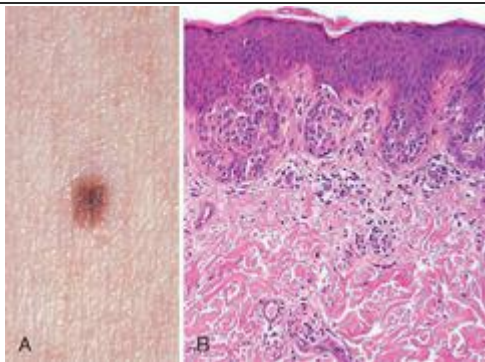


FIGURA 25-3

Nevo melanocítico, tipo juncional. **A**, Na avaliação clínica, as lesões são pequenas, relativamente planas, simétricas e uniformes. **B**, Ao exame histológico, os nevos juncionais

são caracterizados por ninhos esféricos de células névicas originados nas pontas das cristas interpapilares ao longo da junção dermoepidérmica.

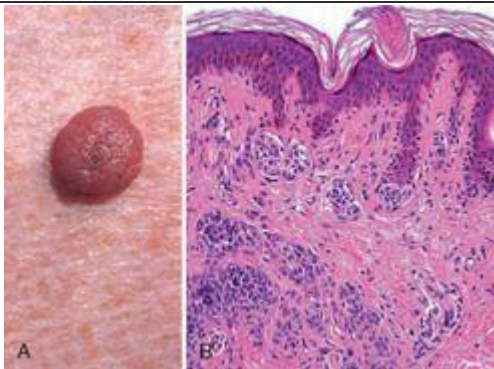


FIGURA 25-4

Nevo melanocítico, tipo composto. Em contraste ao nevo junctional, o nevo composto (A) é mais elevado e apresenta forma de cúpula. A simetria e a distribuição uniforme do pigmento sugerem um processo benigno. Histologicamente (B), os nevos compostos combinam as características dos nevos junctionais (ninhos de células do nevo intraepidérmicas) com ninhos e cordões de células do nevo situados na derme subjacente.

TABELA 25-1 Formas Variantes Representativas dos Nevos Melanocíticos

Variante do Aspectos Diagnósticos

Aspectos

Nevo	Relacionados com a Arquitetura	Citológicos	Significado Clínico
Nevo congênito	Crescimento na derme profunda e algumas vezes subcutâneo ao redor dos anexos, feixes neurovasculares e paredes dos vasos sanguíneos	Idêntico aos nevos comuns adquiridos	Presente ao nascimento; grandes variantes têm risco acentuado para desenvolver melanoma
Nevo azul	Infiltração dérmica não aninhada, frequentemente associada à fibrose	Células do nevo altamente dendríticas e bastante pigmentadas	Nódulo azul-escuro; muitas vezes confundido clinicamente com o melanoma
Nevo de células fusiformes e epitelioides (nevo de Spitz)	Crescimento fascicular	Células arredondadas grandes com citoplasma rosa-azulado; células fusiformes	Comum em crianças; nódulo vermelho-róseo; muitas vezes confundido clinicamente com o hemangioma
Nevo halo	Infiltração linfocítica circundando células do nevo	Idêntico aos nevos comuns adquiridos	Resposta imune do hospedeiro contra as células do nevo e melanócitos normais circundantes
Nevo displásico	Ninhos intraepidérmicos coalescentes	Atipia citológica	Marcador potencial ou precursor do melanoma

Morfologia. Os nevos melanocíticos se formam através da progressão por uma série de alterações morfológicas ao longo do tempo. As lesões em estágio inicial são consideradas **nevos juncionais**, que consistem em agregados ou ninhos de células esféricas que crescem ao longo da junção dermoepidérmica (Fig. 25-3B). Os núcleos das células do nevo possuem contornos uniformes e arredondados, contêm nucléolos inconspícuos e apresentam pouca ou nenhuma atividade mitótica. Eventualmente, a maioria dos nevos juncionais cresce na derme subjacente como ninhos ou cordões de células para formar os **nevos compostos** (Fig. 25-4B). Em lesões mais antigas, os ninhos epidérmicos podem ser perdidos totalmente para formarem os **nevos intradérmicos** puros. Clinicamente, os nevos compostos e dérmicos são frequentemente mais elevados do que os nevos juncionais.

O crescimento progressivo das células do nevo da junção dermoepidérmica para o interior da derme subjacente é acompanhado por um processo denominado **maturação** (Fig. 25-5).

As células superficiais do nevo são maiores, tendem a produzir melanina e crescem em ninhos, enquanto as células mais profundas do nevo são menores, produzem pouco ou nenhum pigmento e aparecem como células únicas e em cordões. As células do nevo mais “maturas” podem ser encontradas na região mais profunda das lesões, onde frequentemente adquirem contornos fusiformes e crescem em fascículos semelhantes ao tecido neural (neurotização, [Fig. 25-5E](#)). Essa notável metamorfose está correlacionada com as alterações enzimáticas (perda progressiva da atividade da tirosinase e a aquisição da atividade da colinesterase nas células do nevo, mais profundas e não pigmentadas e semelhantes aos neurônios). **Esta sequência de maturação de células do nevo individuais é de importância diagnóstica na distinção entre alguns nevos benignos e melanomas, que geralmente exibem pouca ou nenhuma maturação.**

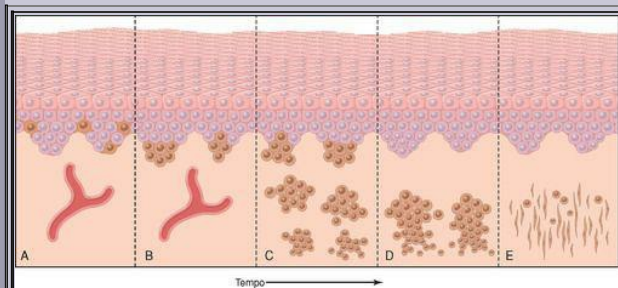


FIGURA 25-5

Sequência de maturação dos nevos melanocíticos não displásicos. **A**, A pele normal apresenta apenas melanócitos dendríticos difusos dentro da camada de células basais da epiderme. **B**, Nevo juncional. **C**, Nevo composto. **D**, Nevo dérmico. **E**, Nevo dérmico com neurotização (maturação extrema). Os nevos podem existir em qualquer estágio nesta sequência por períodos de tempo variáveis, embora se acredite que muitos progridam nessa sequência.

Embora alguns nevos melanocíticos sejam comuns, a sua diversidade clínica e histológica necessita de um minucioso conhecimento do seu aspecto e da sua evolução natural para que não

sejam confundidos com outras doenças cutâneas, notavelmente os melanomas. A importância biológica de alguns nevos, contudo, reside na possível transformação para o melanoma (ver adiante).

Patogenia. A prova de que os nevos são neoplasias provém de estudos demonstrando que muitos possuem mutações adquiridas tanto em *BRAF* quanto em *NRAS*. O *BRAF* codifica uma serina/treonina quinase que é um mediador positivo dos sinais de RAS, e as mutações tanto em *BRAF* e *NRAS* encontradas nos nevos causam ativação constitutiva da via de sinalização RAS/BRAF (descrita em mais detalhes na discussão sobre o melanoma). ⁶ Visto que o RAS participa de uma potente via de sinalização transformadora, é razoável perguntar por que apenas em raras ocasiões os nevos dão origem aos melanomas malignos. A resposta parece estar no fenômeno referido como senescência induzida pelo oncogene. A expressão tanto de RAS ou BRAF ativado em melanócitos humanos normais promove somente um período limitado de proliferação que é seguido por uma interrupção permanente do crescimento mediada pela acumulação de p16/INK4a, ⁷ que é um potente inibidor de várias cinases dependentes de ciclina, incluindo CDK4 e CDK6 (Cap. 7). Esta resposta protetora é interrompida no melanoma e em algumas lesões precursoras de melanomas.

NEVOS DISPLÁSICOS

A associação dos nevos melanocíticos ao melanoma foi feita há mais de 185 anos, ⁸ mas o precursor do melanoma foi claramente identificado apenas em 1978, quando Clark e colaboradores descreveram as lesões que são agora referidas como *nevos displásicos*. ⁹ Várias linhas de evidência sustentam o conceito de que os *nevos displásicos são precursores do melanoma*. Um dos pontos que mais reforça esta evidência envolve estudos de famílias acometidas pela *síndrome do nevo displásico*, ¹⁰ na qual a tendência para desenvolver os múltiplos nevos displásicos e o melanoma é co-herdada. A probabilidade de uma pessoa com síndrome do nevo displásico desenvolver o melanoma é de até 50% aos 60 anos de idade, ¹¹ e os indivíduos em risco algumas vezes desenvolvem vários melanomas em diferentes sítios. Até de forma mais direta, a transformação dos nevos displásicos para o melanoma tem sido documentada histologicamente.

Embora os nevos displásicos possam dar origem ao melanoma, a vasta maioria das lesões é clinicamente estável e nunca progride. Em contraste, nem todos os melanomas em indivíduos com síndrome do nevo displásico se originam de nevos displásicos, sugerindo que estas lesões são mais bem observadas como indicadores ou marcadores do risco aumentado de desenvolver o melanoma. Os nevos displásicos podem ocorrer também como lesões isoladas em indivíduos normais, nos quais o risco de alteração maligna é muito baixo.

Os nevos displásicos são maiores que a maioria dos nevos adquiridos (frequentemente > que 5 mm de largura) e podem ser em número de centenas naqueles com a síndrome do nevo displásico (Fig. 25-6A). São máculas planas, placas ligeiramente elevadas com uma superfície "pedregosa" ou lesões em formato de alvo com um centro elevado mais escuro e periferia irregular e plana. Podem ser reconhecidas pelo tamanho, variabilidade na pigmentação (variegação) e também pelos limites irregulares, além de serem mais adquiridas que congênicas na maioria dos casos. Ao contrário dos nevos comuns, os nevos displásicos ocorrem tanto nas superfícies corporais protegidas como nas expostas ao sol.

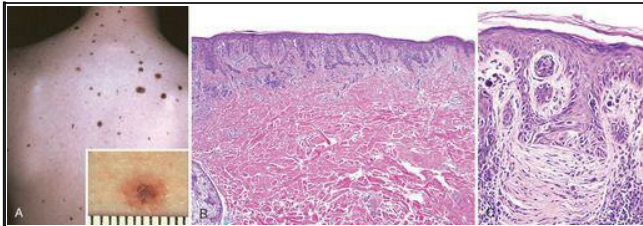


FIGURA 25-6

Nevo displásico. **A**, Numerosos nevos clinicamente atípicos nas costas. **B**, A lesão em destaque (*quadro menor em A*) tem um componente de nevo composto (*lado esquerdo* do campo) e um componente do nevo juncional assimétrico (*lado direito* do campo). O primeiro correlaciona-se clinicamente com a zona central elevada e mais pigmentada, e o último, com a borda periférica achatada e menos pigmentada. **C**, Um aspecto importante é a presença da atipia citológica (núcleos de coloração escura, com forma irregular). A derme subjacente às células atípicas exhibe caracteristicamente fibrose linear ou lamelar.

Morfologia. Microscopicamente, os nevos displásicos geralmente são compostos e exibem tanto atipia arquitetural como citológica ([Fig. 25-6A, B](#)). **A célula do nevo que se aloja na epiderme pode estar aumentada e frequentemente se funde ou coalesce com os ninhos adjacentes. Como parte deste processo, as células do nevo individuais começam a substituir a camada de células basais normais ao longo da junção dermoepidérmica, produzindo a hiperplasia lentiginosa.** A atipia citológica ocorre com o aumento do núcleo, a presença de contornos nucleares irregulares e frequentemente angulados e hiper cromasia ([Fig. 25-6C](#)). As alterações associadas à derme superficial incluem infiltrados linfocíticos (geralmente escassos); a liberação de melanina das células do nevo mortas na derme (incontinência de melanina), onde é fagocitada por macrófagos da derme; e uma fibrose linear peculiar ao redor das cristas interpapilares epidérmicas envolvidas pelo nevo. Este conjunto de características auxilia no diagnóstico histológico.

Patogenia. Clark e colaboradores propuseram vários estágios no desenvolvimento dos nevos displásicos e sua eventual progressão para o melanoma ([Fig. 25-7](#)), ¹² presumivelmente através da aquisição de mutações ou mudanças epigenéticas em diversas etapas. A síndrome do nevo displásico é herdada em um padrão autossômico dominante. Vários genes mutados foram descobertos em famílias afetadas, incluindo *CDKN2A* no cromossomo 9p21 e *CDK4* (cinase dependente de ciclina 4) no cromossomo 12q14, ambos associados às formas familiares do melanoma (discutido posteriormente). Contudo, a ligação dessas mutações ao fenótipo de nevo displásico não é simples, como nem todos os pacientes com as mutações *CDKN2A* e *CDK4* da linhagem germinativa têm nevos displásicos e nem todos os nevos displásicos familiares estão associados a mutações nesses genes. Suspeita-se que outros modificadores genéticos determinem se as mutações *CDKN2A* e *CDK4* são capazes de originar os nevos displásicos em certos indivíduos; as identidades desses genes modificadores, assim como de outros genes que são responsáveis pela síndrome, estão sendo apontadas. Como os nevos convencionais, os nevos displásicos também possuem, com frequência, mutações ativadoras adquiridas em *NRAS* e *BRAF*.

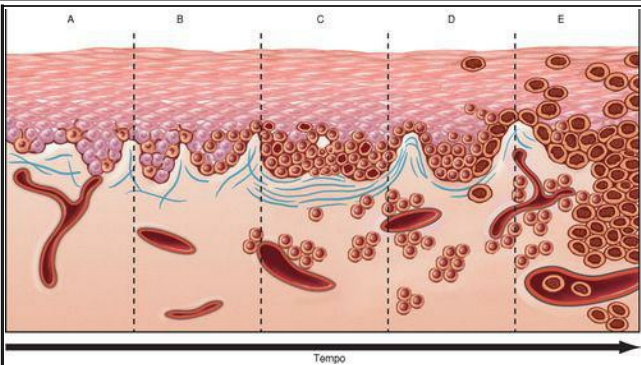


FIGURA 25-7

Etapas potenciais da progressão de tumor em nevos displásicos. **A**, Hiperplasia melanocítica lentiginosa. **B**, Nevo juncional lentiginoso. **C**, Nevo composto lentiginoso com aspectos citológicos e arquitetura anormais (nevo displásico). **D**, Melanoma em estágio inicial ou melanoma em fase de crescimento radial (células grandes e escuras na epiderme). **E**, Melanoma avançado (fase de crescimento vertical) com disseminação maligna na derme e nos vasos. O risco da transformação maligna de qualquer nevo displásico é extremamente baixo, mas pode ocorrer.

MELANOMA

O melanoma é uma neoplasia relativamente comum e mortal se não percebida nos estágios iniciais do seu curso. A maioria dos melanomas surge principalmente na pele; outros sítios de origem incluem as superfícies da mucosa oral e anogenital, esôfago, meninges e o olho ([Cap. 29](#)). Os comentários seguintes se aplicam aos melanomas cutâneos.

Atualmente, como resultado da maior conscientização pública sobre os sinais do melanoma cutâneo, grande parte é curada por meio de procedimentos cirúrgicos. [13](#) Todavia, a incidência do melanoma está crescendo; mais de 60.000 casos e mais de 8.000 mortes foram esperadas nos Estados Unidos em 2008. [14](#)

Aspectos Clínicos. *Visto que os melanomas evoluem com o tempo, das lesões cutâneas localizadas para tumores agressivos que sofrem metástase e são resistentes à terapia, o reconhecimento precoce e a excisão completa são essenciais.* O melanoma da pele é geralmente assintomático, embora o prurido ou a dor possam ser manifestações precoces. A maioria das lesões apresenta diâmetro maior que 10 mm ao diagnóstico. Os sinais clínicos mais consistentes são as *alterações na cor, tamanho ou forma da lesão pigmentada*. Ao contrário dos nevos benignos, os melanomas exibem variações notáveis na cor, aparecendo em tons de preto, marrom, vermelho, azul-escuro e cinza ([Fig. 25-8](#)). Na ocasião, as zonas de hipopigmentação branca ou da cor da pele também aparecem, algumas vezes devido à regressão focal do tumor. As *bordas dos melanomas* são irregulares e frequentemente com chanfraduras, não lisas, esféricas e uniformes como nos nevos melanocíticos. Para reiterar, *os sinais de alerta mais importantes, algumas vezes chamados de ABCs do melanoma, são (1) assimetria; (2) bordas irregulares; e (3) cor variegada.* Outros aspectos das lesões pigmentadas que devem ser considerados são diâmetros maiores que 6 mm, qualquer alteração no aspecto e reinício do prurido ou da dor.

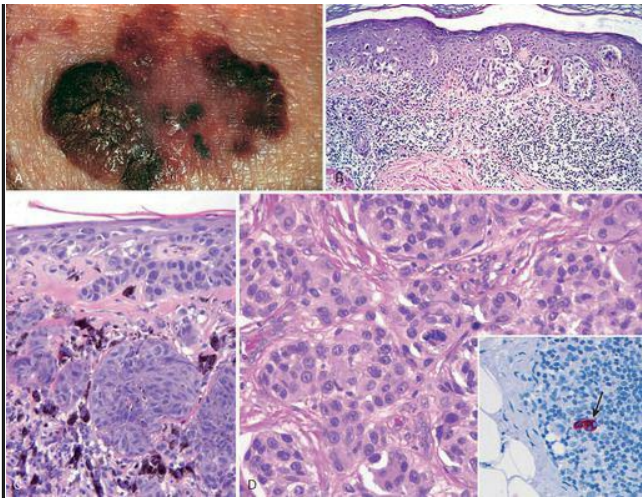


FIGURA 25-8

Melanoma. **A**, Tipicamente, as lesões são irregulares em contorno e pigmentação. As áreas maculares correlacionam-se com a fase de crescimento radial, enquanto as áreas elevadas geralmente correspondem a agregados nodulares de células malignas na fase de crescimento vertical. **B**, Fase de crescimento radial, mostrando crescimento celular único e ninhos irregulares de células do melanoma localizadas na epiderme e uma resposta inflamatória subjacente no interior da derme. **C**, Fase de crescimento vertical, exibindo agregados nodulares de células infiltrantes. **D**, Fotomicrografia em grande aumento mostrando as células do melanoma. O *quadro menor* mostra um linfonodo sentinela com um grupo muito pequeno de células do melanoma (*seta*) com coloração positiva para o marcador melanocítico HMB-45. Mesmo um pequeno número de células malignas no linfonodo drenante pode conferir um mau prognóstico.

Morfologia. O conceito de fases de crescimento radial e vertical é fundamental para compreender a progressão do melanoma. ¹⁵ O **crescimento radial** descreve a disseminação horizontal do melanoma na epiderme e na derme superficial (Fig. 25-8B). Durante o estágio inicial, as células tumorais parecem perder a capacidade de se metastatizar. Os tumores em fase de crescimento radial são divididos em várias classes clínico-patológicas, incluindo: **lentigo maligno**, geralmente presente como uma lesão indolente na face de homens mais velhos e que podem permanecer na fase de crescimento radial por várias décadas; a **disseminação superficial**, o tipo mais comum de melanoma, geralmente envolvendo a pele superexposta; e o melanoma **lentiginoso acral/mucoso** que não está relacionado à exposição solar.

Após um período variável (e imprevisível) de tempo, o melanoma muda da fase radial para uma **fase de crescimento vertical**, durante a qual as células tumorais invadem em direção as camadas dérmicas mais profundas como uma massa expansível (Fig. 25-8C). **A fase de crescimento vertical é frequentemente anunciada pelo aparecimento de um nódulo e está correlacionada ao surgimento de um clone de células com potencial metastático.** Ao contrário dos nevos melanocíticos, a maturação está ausente da porção invasiva mais profunda do melanoma. A probabilidade de metástase em tais lesões se correlaciona com a profundidade da invasão, que, por convenção, é a distância da camada de células granulosas da epiderme superficial às células tumorais intradérmicas mais profundas; esta medida é conhecida como a espessura de Breslow. ¹⁸ Outros aspectos histológicos que estão correlacionados com a evolução incluem o número de mitoses e a presença de ulceração; ^{17,18} esses e outros fatores prognósticos são discutidos adiante.

As células individuais do melanoma em geral são consideravelmente maiores que os melanócitos normais ou as células encontradas nos nevos melanocíticos. Contêm grandes núcleos com contornos irregulares, cromatina que é caracteristicamente aglomerada na periferia da membrana nuclear e nucléolos avermelhados (eosinofílicos) proeminentes (Fig. 25-8D). O aspecto das células tumorais é similar ao encontrado nas fases de crescimento radial e vertical. Enquanto a maioria dos nevos e dos melanomas é facilmente diferenciada com base no seu aspecto, uma minoria de lesões “atípicas” ocupa uma zona histológica cinzenta e é denominada **tumores melanocíticos de potencial maligno indefinido**; ^{13,19} tais lesões requerem a excisão completa e fecham o seguimento clínico.

Fatores Prognósticos. Uma vez que o melanoma é excisado, vários aspectos clínicos e patológicos são utilizados para avaliar a probabilidade da disseminação metastática e o prognóstico. Um modelo prevê a evolução com base nas seguintes variáveis: ²⁰ (1) *profundidade* do tumor (a espessura de Breslow); (2) número de *mitoses*; (3) evidência de *regressão* do tumor (presumivelmente devido à resposta imune do hospedeiro); (4) a presença e o número de *linfócitos infiltrantes do tumor* (LITs); (5) *sexo*; e (6) *localização* (extremidade ou parte central do corpo). Determinantes de um prognóstico mais *favorável* neste modelo incluem profundidade do tumor menor que 1,7 mm, pouca ou nenhuma mitose, uma resposta ativa dos LITs, ausência de regressão, sexo feminino e localização em uma extremidade. Em um estudo multivariado retrospectivo desenvolvido pelo American Joint Committee on Cancer (AJCC), a espessura do

tumor e a presença ou ausência de ulceração têm significado prognóstico independente do estágio clínico. [21,22](#) Visto que a maioria dos melanomas inicialmente sofre metástase para os linfonodos regionais, a informação prognóstica adicional pode ser obtida pela realização de uma biópsia do linfonodo sentinela; como no câncer de mama ([Cap. 23](#)), isso envolve a identificação, remoção e exame cuidadoso do linfonodo (ou nodo) que é o sítio inicial de drenagem dos vasos linfáticos intratumorais. O envolvimento microscópico de um linfonodo sentinela mesmo por um pequeno número de células do melanoma (micrometástases) confere um mau prognóstico ([Fig. 25-8D, quadro menor](#)). [23](#) O grau de envolvimento e o número total de linfonodos envolvidos se correlacionam bem com a sobrevida geral.

Patogenia. *Os dois fatores predisponentes mais importantes são os genes herdados e a exposição solar.* Os melanomas originam-se com maior frequência nas superfícies expostas ao sol, particularmente na parte superior das costas em homens e nas costas e pernas em mulheres. Além disso, indivíduos de pele clara têm risco maior de desenvolver melanomas que indivíduos de pele mais escura. Contudo, a relação entre a exposição solar e o melanoma não é tão simples quanto os outros cânceres de pele (discutido posteriormente); alguns estudos sugerem que as queimaduras graves de sol no início da vida representam o fator de risco mais importante. Visto que os melanomas ocorrem em indivíduos de pigmentação mais escura e em sítios corpóreos que não são expostos ao sol, a luz solar claramente não é o único fator predisponente e outros fatores ambientais podem, também, contribuir para o risco. [24](#)

Estima-se que 10% a 15% dos melanomas são familiares e muitos (mas não todos) daqueles com melanoma familiar também apresentam nevos displásicos. Vários dos genes responsáveis pelo melanoma familiar codificam supressores tumorais bem caracterizados e são também mutados em tumores esporádicos (ver adiante). Outros variantes genéticos ligados ao risco de desenvolvimento do melanoma em populações de pele clara controlam a produção de melanina; estes genes de pigmentação têm poucos efeitos, conferindo um risco ligeiramente elevado. Incluem o *MC1R*, que codifica o receptor de melanocortina-1; *ASIP* (proteína de sinalização agouti), que codifica um regulador da sinalização do receptor de melanocortina e *TYR*, que codifica a tirosinase, uma enzima específica de melanócitos que é necessária para a síntese de melanina. [25](#)

As mutações que diminuem a atividade das proteínas supressoras tumorais do retinoblastoma (RB) são comuns tanto no melanoma familiar como no esporádico. O gene *CDKN2A* (discutido anteriormente nos nevos displásicos) é mutado em aproximadamente 40% das linhagens com melanoma familiar autossômico dominante. O *CDKN2A* é um locus complexo que codifica três supressores tumorais diferentes, p15/INK4b, p16/INK4a e p14/ARF. Destes, a perda de p16/INK4a é claramente envolvida no melanoma humano e evidências experimentais também sustentam fortemente um papel para a perda de p14/ARF. No [Capítulo 7](#), foi descrito que o p16/INK4a aumenta a atividade das proteínas supressoras de tumor da família RB através da inibição da cinase dependente de ciclina 4 (CDK4) e da cinase dependente de ciclina 6 (CDK6), enquanto p14/ARF aumenta a atividade do supressor de tumor p53 por meio da inibição da atividade da oncoproteína MDM2. A *CDKN2A* é mutada em aproximadamente 10% dos melanomas esporádicos, [26](#) e estas mutações anulam uniformemente a produção de p16/INK4a e afetam variavelmente o p14/ARF. Todavia, suspeita-se que essas mutações sejam o topo do

“iceberg oncogênico” em relação às lesões moleculares que afetam a função das proteínas RB. Por exemplo, 30% a 70% dos melanomas apresentam perda de expressão de p16/INK4a através de diversos mecanismos, [27](#) e outros melanomas do tipo familiar e esporádico incomuns têm mutações na CDK4 que previnem sua inibição pelo p16/INK4a. O efeito em rede de todas essas alterações é o mesmo: proliferação melanocítica aumentada e escape da senescência celular induzida pelo oncogene.

O segundo grupo mais comum de lesões moleculares no melanoma esporádico resulta em aumentos aberrantes na sinalização de *RAS* e *PI3K/AKT* ([Fig. 25-9](#)), vias que promovem o crescimento e a sobrevivência celular ([Cap. 7](#)). As mutações ativadoras em *BRAF*, que codificam uma serina/treonina cinase que regula positivamente o RAS, são observadas em 60% a 70% dos melanomas, enquanto as mutações ativadoras em *NRAS* (que regula positivamente BRAF) ocorrem em 10% a 15% dos demais tumores. Por motivos desconhecidos, os melanomas que se originam em sítios não expostos ao sol têm maior probabilidade de apresentar mutações ativadoras na tirosina cinase receptora de c-KIT, [28,29](#) que promove a regulação positiva tanto de RAS como de PI-3K/AKT, do que em *NRAS* ou *BRAF*. *PTEN*, um supressor tumoral que atua na regulação negativa da sinalização de PI-3K/AKT, é epigeneticamente silenciado em outros 20% dos melanomas. [30,31](#)

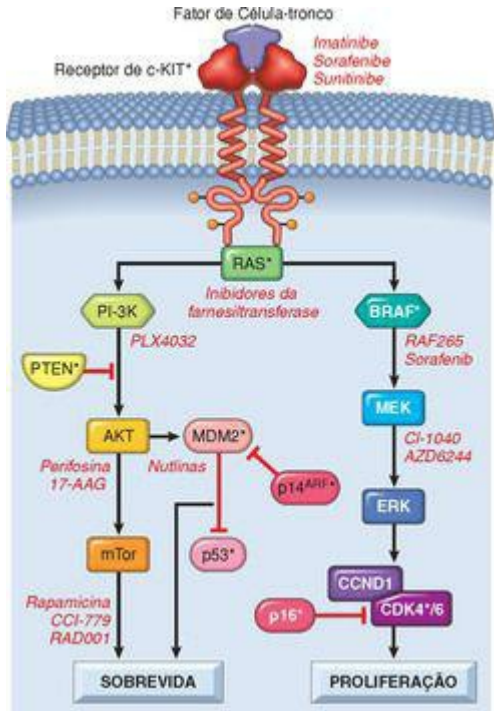


FIGURA 25-9

Vias de sinalização importantes no melanoma. As vias PI-3K/PTEN/AKT e BRAF/ERK regulam a sobrevivência e a proliferação celulares. As proteínas alteradas no melanoma são indicadas por asteriscos. Os inibidores dessas vias estão sendo estudados como agentes terapêuticos; alguns exemplos específicos estão indicados em vermelho.

As lesões moleculares desses dois tipos são provavelmente necessárias, mas não suficientes, para o desenvolvimento do melanoma. Como discutido anteriormente, os nevos melanocíticos têm as mesmas mutações ativadoras em *NRAS* e *BRAF* que são encontradas nos melanomas, mas, raramente, se tornam malignas, provavelmente porque a sinalização RAS desenfreada conduz a senescência celular induzida pelo oncogene,³¹ e na sua ausência a proliferação persiste, colocando os melanócitos em risco de transformação para um melanoma. Contudo, os nevos displásicos algumas vezes possuem lesões tanto em p16/INK4a e RAS ou BRAF, mas se transformam em melanomas apenas com uma frequência maior que os nevos convencionais. Claramente, outras vias que ainda serão identificadas também contribuem para o processo de transformação.

Essas abordagens moleculares têm gerado esforços para tratar o melanoma com novos agentes terapêuticos que têm como alvos as vias RAS e PI-3K/AKT ([Fig. 25-9](#)). Tais abordagens são urgentemente necessárias, pois o melanoma metastático é resistente tanto à quimioterapia convencional como à radioterapia. Finalmente, é provável que esses tipos de terapias alvos sejam empregados em combinações ajustadas para as lesões oncogênicas presentes em tumores individuais.³² Por exemplo, um tumor com uma mutação ativadora em c-KIT necessitará de tratamento com diferentes inibidores mais do que um tumor com uma mutação ativadora em RAS ou BRAF. A imunoterapia aplicada ao melanoma, na qual os linfócitos do hospedeiro são “treinados” para reconhecer e matar células do melanoma, também tem gerado interesse considerável, determinada em parte pelo reconhecimento que as remissões espontâneas do melanoma metastático ocorrem esporadicamente, presumivelmente mediadas pela resposta imune do hospedeiro. Respostas positivas a tais tratamentos são obtidas em alguns casos,³³ mas a sua aplicabilidade geral ainda precisa ser demonstrada.

Tumores Epiteliais Benignos

As neoplasias epiteliais benignas são comuns e em geral, biologicamente sem grandes consequências, embora possam causar desconforto psicológico significativo em indivíduos afetados. Esses tumores, derivados do epitélio escamoso estratificado queratinizado da epiderme e dos folículos pilosos, assim como do epitélio ductular das glândulas cutâneas, frequentemente relembram as estruturas das quais se originam. São algumas vezes confundidos clinicamente com o tumor maligno, particularmente quando são pigmentados ou inflamados e o exame histológico da biópsia é frequentemente requerido para estabelecer um diagnóstico definitivo. Em casos raros, são sinais traiçoeiros de síndromes associadas a doenças malignas das vísceras com ameaça potencial à vida, tais como múltiplos triquilemomas na síndrome de Cowden ou várias neoplasias sebáceas na síndrome de Muir-Torre. O diagnóstico dos tumores epiteliais nesses casos pode facilitar o reconhecimento da síndrome subjacente e a implementação de intervenções clínicas apropriadas.

QUERATOSSES SEBORREICAS

Estes tumores epidérmicos comuns ocorrem com mais frequência em indivíduos de meia-idade ou mais velhos. Originam-se espontaneamente e são particularmente numerosos no tronco, embora as extremidades, cabeça e pescoço também possam estar envolvidos. Nas pessoas escuras, múltiplas lesões pequenas na face são chamadas de *dermatose papulosa negra*.

As queratoses seborreicas caracteristicamente aparecem como placas ceráceas, esféricas, planas, em forma de moeda, cujo diâmetro varia de milímetros a vários centímetros ([Fig. 25-10, quadro menor](#)). São uniformemente castanhas a marrom-escuras e geralmente apresentam superfície aveludada a granulosa. A inspeção com uma lupa geralmente revela a presença de pequenos orifícios, arredondados, em forma de poros e ocupados por queratina, uma característica que ajuda na diferenciação entre essas lesões pigmentadas e os melanomas.

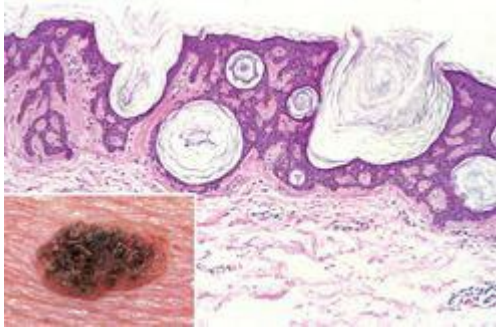


FIGURA 25-10

Queratose seborreica. Uma lesão pigmentada bem demarcada e em forma de moeda contendo tampões de coloração escura com superfície preenchida por queratina (*quadro menor*) é composta histologicamente de células basaloides benignas; estas são associadas a cistos “córneos” evidentes preenchidos com queratina, e alguns deles se comunicam com a superfície (pseudocistos córneos).

Morfologia. Ao exame histológico, estas neoplasias são exofíticas e claramente demarcadas da epiderme adjacente. São compostas por camadas de células pequenas que lembram muito as células basais da epiderme normal ([Fig. 25-10](#)). A pigmentação variável da melanina está presente nessas células basaloides, explicando a coloração marrom. A produção abundante de queratina (hiperqueratose) ocorre na superfície e os pequenos cistos preenchidos de queratina (cistos córneos) e as invaginações da queratina na massa principal (cistos de invaginação) são aspectos característicos. Curiosamente, quando as queratoses seborreicas se tornam irritadas e inflamadas, desenvolvem focos de diferenciação escamosa “em redemoinho” semelhantes às correntezas de um rio. [27](#)

Patogenia. As mutações ativadoras no gene do *receptor do fator de crescimento de fibroblastos-3 (FGFR3)* são encontradas em muitas queratoses seborreicas esporádicas e considera-se que conduzam o crescimento do tumor. [34,35](#) As queratoses seborreicas podem ocorrer explosivamente em grandes números, como parte da síndrome paraneoplásica (*signal de Leser-Trélat*), possivelmente sob o estímulo do fator de crescimento transformador- α produzido por células tumorais, mais comumente de carcinomas do trato gastrointestinal. [36](#)

ACANTOSE NIGRICANS

A acantose *nigricans* é uma condição marcada pela presença de pele hiperpigmentada e espessa com textura do “tipo aveludada” que frequentemente aparece nas áreas flexoras (axilas, dobras da pele nas regiões do pescoço, virilha e anogenital). Pode ser um importante marcador cutâneo das condições benignas e malignas e consequentemente, é dividido em dois tipos. ³⁷ O *tipo benigno*, que constitui aproximadamente 80% de todos os casos, desenvolve-se gradualmente e geralmente ocorre na infância ou durante a puberdade. Pode ocorrer (1) como um traço autossômico dominante com penetrância variável, (2) em associação a obesidade ou anormalidades endócrinas (particularmente com tumores da hipófise ou pineal e diabetes), e (3) como parte de várias síndromes congênicas raras. Como nas queratoses seborreicas, a acantose *nigricans* algumas vezes ocorre como um processo paraneoplásico resultante da produção de fatores de crescimento por uma variedade de tumores. O *tipo maligno* se refere às lesões originadas em indivíduos de meia-idade e de idade avançada em associação aos cânceres subjacentes, mais comumente adenocarcinomas gastrointestinais.

Morfologia. Todas as formas de acantose *nigricans* têm aspectos histológicos similares. A epiderme e a papila dérmica subjacente aumentada estão claramente onduladas para formar numerosas saliências e depressões repetitivas. Pode-se observar uma hiperplasia variável, além de hiperqueratose e ligeira hiperpigmentação da camada de células basais (mas não a hiperplasia melanocítica).

Patogenia. Visto que as lesões da acantose *nigricans* podem preceder os sintomas e os sinais clínicos da condição patológica subjacente, o reconhecimento desta entidade pode levar à detecção precoce da doença sistêmica oculta. A forma familiar é associada às mutações ativadoras da linhagem germinativa em FGFR3; dependendo da mutação, a acantose pode ser um achado isolado ou pode ser detectada juntamente com deformidades esqueléticas, incluindo a acondroplasia e a displasia tanatofórica. ³⁸

PÓLIPO FIBROEPITELIAL

O pólipo fibroepitelial tem muitas denominações (acrocórdon, papiloma escamoso, pólipo cutâneo) e é um das lesões cutâneas mais comuns. Geralmente, é detectado como um achado incidental em indivíduos de meia-idade e de idade avançada, no pescoço, tronco, face e áreas intertriginosas como um tumor mole, da cor da pele e em forma de bolsa, frequentemente unidos à pele circundante por um pedículo delgado. Raramente, pólipos fibroepiteliais e tumores de mesênquimas perifoliculares (fibroblastos especializados associados ao bulbo piloso) são observados em conjunto com a síndrome de Birt-Hogg-Dubé, mas a vasta maioria dos pólipos é esporádica. [39](#)

Morfologia. Ao exame histológico, estes tumores consistem em centros fibrovasculares cobertos por epitélio escamoso benigno. Os pólipos comumente sofrem necrose isquêmica devido à torção, que pode causar dor e precipitar sua remoção.

Em geral, os pólipos fibroepiteliais não têm grandes consequências, mas podem, ocasionalmente, estar associados a diabetes, obesidade e polipose intestinal. É interessante que, como os nevos melanocíticos e os hemangiomas, os pólipos com frequência se tornam mais numerosos ou evidentes durante a gravidez, presumivelmente relacionados com a estimulação hormonal.

CISTO EPITELIAL

Os cistos epiteliais são lesões com uns formadas pela invaginação e expansão cística da epiderme ou de um folículo piloso. O termo popular, quisto, é derivado do anglo-saxão *wenn*, que significa inchaço ou tumor. Estes cistos são preenchidos por queratina e debris contendo lipídios derivados das secreções sebáceas. Clinicamente, esses cistos são dérmicos ou subcutâneos, bem circunscritos, firmes e frequentemente são nódulos móveis. Quando grandes, podem estar sujeitos à ruptura traumática, cujo resultado pode ser inflamação e dor.

Morfologia. Os cistos epiteliais são divididos em vários tipos histológicos. O **cisto de inclusão epidérmica** tem uma parede semelhante à epiderme normal que é preenchida com margens laminadas de queratina. Os **cistos pilares** ou **triquilemais** possuem uma parede que lembra o epitélio folicular, sem uma camada celular granulosa e preenchida por uma mistura mais homogênea de queratina e lipídio. O **cisto dermoide** é similar ao cisto de inclusão epidérmico, mas também contém múltiplos anexos (tais como folículos pilosos pequenos) brotando para o lado externo da parede. Finalmente, o **esteatocistoma simples** é um cisto com uma parede semelhante ao ducto da glândula sebácea a partir da qual se originam numerosos lóbulos sebáceos comprimidos. A importância do reconhecimento desse cisto vem muitas vezes da natureza hereditária dominante da lesão (**esteatocistoma múltiplo**), que pode ser causada por mutações de sentido incorreto no gene que codifica a queratina 17. Curiosamente, as mesmas mutações também são associadas à síndrome denominada **paquioníquia congênita do tipo 2**, que é relacionada com defeitos focais na pele, unhas e cistos pilossebáceos.^{40,41} Esse fenótipo são consistentes com o padrão de expressão da queratina 17, que é restrito ao leito ungueal e aos anexos epidérmicos.

TUMORES DOS ANEXOS CUTÂNEOS (ACESSÓRIOS)

Existem, literalmente, centenas de neoplasias que surgem ou exibem diferenciação para os anexos cutâneos. Seu significado varia de acordo com o tipo e o contexto clínico. Algumas são totalmente benignas, mas podem ser confundidas com cânceres cutâneos, tais como carcinoma de células basais. Outros tumores anexos são associados a padrões de herança mendeliana e ocorrem como múltiplas lesões desfigurantes. Em alguns casos, essas lesões indicam uma predisposição para a malignidade interna; tal relação é observada entre múltiplos triquilemomas e a síndrome de Cowden, um distúrbio causado por mutações da linhagem germinativa no gene supressor de tumor *PTEN* que é associado ao risco aumentado de câncer de mama e de muitos outros tumores. ⁴² Os exemplos selecionados são fornecidos aqui para ilustrar as neoplasias dos folículos pilosos e das glândulas sebáceas, écrinas e apócrinas.

Os tumores dos anexos cutâneos são frequentemente pápulas e nódulos únicos ou múltiplos, cor da pele, indefinidos. Alguns têm predisposição para a ocorrência em superfícies corpóreas específicas. Por exemplo, o *poroma écrino* ocorre predominantemente nas palmas das mãos e plantas dos pés. O *cilindroma*, um tumor dos anexos com diferenciação do ducto (apócrino ou écrino), geralmente ocorre na testa e no couro cabeludo ([Fig. 25-11A](#)), onde a coalescência dos nódulos com o tempo pode produzir um crescimento em forma de chapéu, por isso chamado de *tumor em turbante*. Essas lesões podem ser herdadas como caráter dominante; em tais casos, as lesões aparecem no início da vida e estão associadas a mutações inativadoras no gene supressor do tumor *CYL5*, que codifica uma enzima desubiquitinante que, por sua vez, regula NF- κ B e o ciclo celular. ^{43,44} Mutações deste gene na linhagem germinativa estão associadas a várias síndromes genéticas relacionadas, incluindo a cilindromatose familiar, o tricoepitelioma familiar múltiplo (um tumor folicular) e a síndrome de Brooke-Spiegler (apresentando ambos os tipos de tumor). ⁴⁵ Os *siringomas*, lesões com diferenciação écrina, geralmente ocorrem como múltiplas pápulas pequenas e castanhas na proximidade das pálpebras inferiores. Os *adenomas sebáceos* podem estar associados à malignidade interna na síndrome de Muir-Torre, um subgrupo da síndrome do carcinoma colorretal não polipose hereditária ([Cap. 17](#)) associado a déficits da linhagem germinativa nas proteínas de reparo do pareamento incorreto do DNA; alguns possuem mutações nos genes envolvidos na sinalização WNT. ^{46,47} Os *pilomatrixomas*, apresentando diferenciação folicular, estão associados a mutações ativadoras em *CTNBI*, o gene codificador da catenina- β . ⁴⁸ Mutações nesse gene são observadas em várias neoplasias, mas é interessante discuti-las, pois a sinalização WNT através da catenina- β é essencial no desenvolvimento inicial do pelo e regula o ciclo piloso. Os tumores dos anexos cutâneos também podem apresentar primariamente diferenciação apócrina; estes geralmente surgem em áreas do corpo onde as glândulas apócrinas são mais prevalentes, tais como a axila e o couro cabeludo. Alguns tumores dos anexos da pele podem originar-se de células-tronco cutâneas multipotentes, que parecem residir em um nicho especializado associado aos folículos pilosos. ⁴⁹

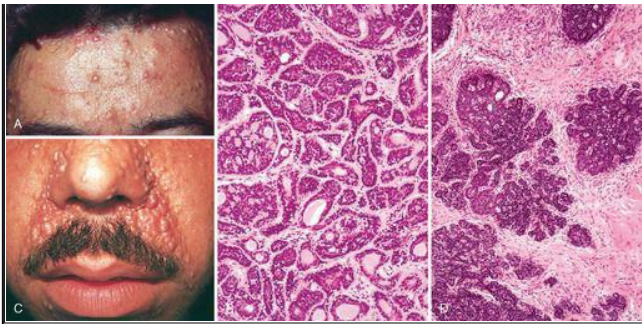


FIGURA 25-11

Tumores dos anexos da pele. **A**, Múltiplos cilindromas (pápulas) na testa são compostos por ilhas de **(B)** células basaloides contendo poucos ductos que se encaixam como peças de um quebra-cabeça. **C**, Pápulas perinasais e pequenos nódulos do tricoepitelioma são compostos por **(D)** brotos de células basaloides que lembram folículos pilosos primitivos.

Morfologia. O **cilindroma** é composto de ilhas de células que se assemelham àquelas da camada basal de células normais da epiderme ou do anexo (células basaloides). Essas ilhas se encaixam como pedaços de um quebra-cabeça dentro da matriz fibrosa dérmica ([Fig. 25-11B](#)). O **tricoepitelioma** é uma proliferação de células basaloides que forma estruturas primitivas semelhantes a folículos pilosos ([Fig. 25-11C, D](#)). O **adenoma sebáceo** apresenta uma proliferação lobular de sebócitos com aumento do número de células basaloides periféricas e sebócitos mais maduros na porção central, caracterizados por citoplasma espumoso ou bolhoso devido ao conteúdo vesicular lipídico ([Fig. 25-12A](#)). Os **pilomatrixomas** são compostos de células basaloides que demonstram diferenciação triquilemal ou semelhante ao que ocorre no pelo, como o que se observa na porção germinal do bulbo piloso normal na fase de crescimento anágeno ([Fig. 25-12B](#)). O **carcinoma apócrino** apresenta diferenciação do ducto com secreção por decapitação característica similar àquela observada na glândula apócrina normal ([Fig. 25-12C](#)). O padrão de crescimento do infiltrado é um indicativo de malignidade no caso de tumor bem diferenciado.

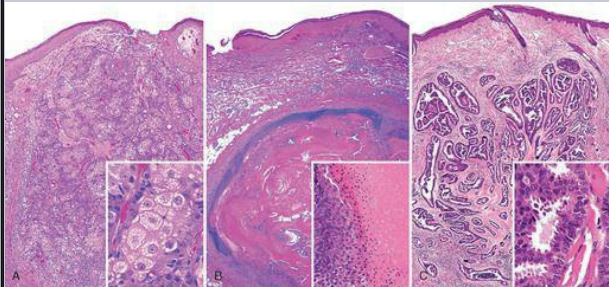


FIGURA 25-12

Tumores dos anexos da pele. **A**, Adenoma sebáceo; o *quadro menor* mostra a diferenciação sebácea. **B**, Pilomatrixoma; o *quadro menor* mostra a diferenciação pilosa matricial com maturação característica para “células fantasmas” anucleadas. **C**, Carcinoma apócrino (bem diferenciado); o *quadro menor* mostra diferenciação apócrina com secreção por decapitação luminal característica.

Embora a maioria dos tumores de anexos seja benigna, existem variantes malignas. Os tumores apócrinos são incomuns, de modo que as formas malignas parecem ser mais comuns do que as formas benignas. O *carcinoma sebáceo*, por exemplo, é derivado de glândulas de Meibomius ou tarsais da pálpebra e pode seguir um curso agressivo com muitas metástases sistêmicas. Os *carcinomas écrinos* e *apócrinos* são, frequentemente, confundidos com adenocarcinomas metastáticos da pele, devido à sua tendência para a formação abortiva de glândulas.

Tumores Epidérmicos Pré-malignos e Malignos

QUERATOSE ACTÍNICA

O desenvolvimento da malignidade epidérmica é tipicamente precedido por um período de alterações displásicas com progressiva piora, que são análogas às lesões precursoras que dão origem ao carcinoma da mucosa escamosa do cérvix uterino ([Capítulo 22](#)). Na pele, essas lesões precursoras são chamadas *queratoses actínicas*; como o nome sugere, geralmente ocorrem na pele lesada pelo sol e exibem hiperqueratose. Como poderia ser esperado, ocorrem com incidência particularmente alta em indivíduos levemente pigmentados. A exposição à radiação ionizante, a hidrocarbonetos industriais e arsênicos pode induzir lesões similares.

As queratoses actínicas são geralmente menores que 1 cm de diâmetro; são marrom-acastanhadas, vermelhas ou da cor da pele; e possuem uma consistência rugosa, semelhantes a uma lixa. Algumas lesões podem produzir uma enorme quantidade de queratina, desenvolvendo um “corno cutâneo” ([Fig. 25-13A](#)). Tais cornos podem tornar-se tão evidentes que, de fato, lembram chifres de animais! Os sítios expostos ao sol (rosto, braços, dorso das mãos) são frequentemente os mais afetados. Os lábios também podem desenvolver lesões similares (chamadas *queilites actínicas*).

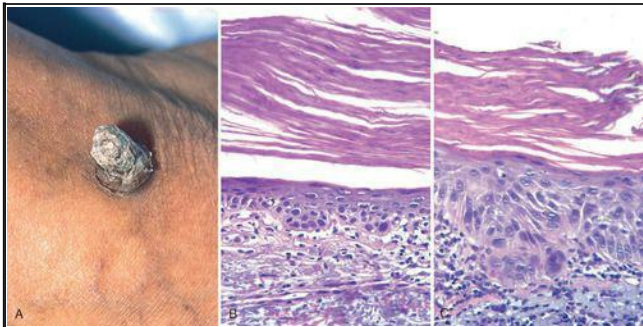


FIGURA 25-13

Queratose actínica. **A**, A formação excessiva de escama nesta lesão produziu um “corno cutâneo”. **B**, A atipia da camada de células basais (displasia) está associada à presença acentuada de hiperqueratose e paraqueratose. **C**, A progressão para a atipia nuclear em toda a sua espessura, com ou sem a presença de maturação epidérmica superficial, indica o desenvolvimento do carcinoma de células escamosas *in situ*.

Morfologia. A atipia citológica é observada nas camadas mais inferiores da epiderme e pode estar associada à hiperplasia das células basais ([Fig. 25-13B](#)) ou, alternativamente, à atrofia que resulta em adelgaçamento da epiderme. As células basais atípicas geralmente possuem citoplasma róseo ou avermelhado devido à disqueratose. As pontes intercelulares estão presentes, em contraste com o carcinoma de células basais, no qual não são visíveis. A derme superficial contém fibras elásticas espessas, azul-acinzentadas (elastose), um provável resultado da síntese de fibras elásticas anormais por fibroblastos lesados pelo sol. [34](#) O estrato córneo é espesso e ao contrário da pele normal, as células nessa camada frequentemente mantêm seus núcleos (**paraqueratose**).

É incerto se, após um determinado tempo, todas as queratoses actínicas inexoravelmente resultam em câncer de pele (geralmente o carcinoma de células escamosas). Os estudos indicam que as lesões podem regredir ou permanecer estáveis durante um tempo de vida normal. Todavia, muitas das lesões se tornam malignas, indicando a necessidade de erradicação local. Em geral, isso pode ser realizado pela simples curetagem, crioterapia ou aplicação tópica de agentes quimioterápicos. Mais recentemente, um reagente chamado imiquimod, que ativa o sistema imune inato através da estimulação de receptores *Toll-like* (TLRs), tem sido empregado para erradicar as células anormais que compõem este tumor. [50](#)

CARCINOMA DE CÉLULAS ESCAMOSAS

O carcinoma de células escamosas é o segundo tumor mais comum que surge em sítios expostos ao sol em pessoas de idade mais avançada, superado apenas pelo carcinoma de células basais. Com exceção das lesões na parte inferior das pernas, esses tumores têm uma incidência mais alta em homens do que em mulheres. Os carcinomas invasivos de células escamosas geralmente são descobertos quando pequenos e podem ser excisados. Menos de 5% desses tumores sofrem metástase para os linfonodos regionais; essas lesões geralmente são bastante invasivas e envolvem a subcútis.

Morfologia. Os carcinomas de células escamosas que não invadiram a membrana basal da junção dermoepidérmica (denominados **carcinoma *in situ***) aparecem como placas eritematosas, escamosas e bem definidas. Na fase avançada, as lesões invasivas são nodulares, apresentam produção variável de queratina (reconhecidas clinicamente como escama hiperqueratótica) e podem ulcerar ([Fig. 25-14A](#)).

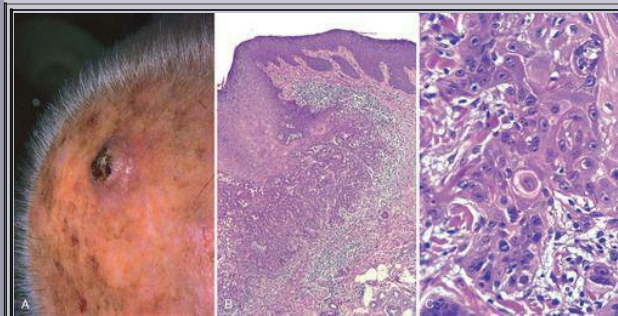


FIGURA 25-14

Carcinoma invasivo de células escamosas. **A**, As lesões são frequentemente nodulares e ulceradas, como observado neste tumor do couro cabeludo. **B**, As projeções do epitélio escamoso atípico atravessaram a membrana basal, invadindo profundamente a derme. **C**, Uma imagem em maior aumento revela a presença de células tumorais invasivas exibindo núcleos aumentados com contornos angulados e nucléolos evidentes.

Ao contrário do que ocorre nas queratoses actínicas, no carcinoma de células escamosas *in situ* as células com núcleos atípicos (aumentados e hiper cromáticos) envolvem **todos os níveis** da epiderme (Fig. 25-13C). O carcinoma de células escamosas invasivas (Fig. 25-14B, C) mostra diferentes graus de diferenciação, variando de tumores compostos de células poligonais arranjadas em lóbulos ordenados com grandes áreas numerosas de queratinização, a neoplasias associadas à necrose geográfica consistindo em células altamente anaplásicas que exibem apenas queratinização celular individual abortiva (disqueratose). Estes tumores podem ser tão pouco diferenciados de modo que as reações imuno-histoquímicas para as queratinas são necessárias para confirmar o diagnóstico.

O **queratoacantoma** é uma lesão controversa; alguns o consideram como uma variante do carcinoma de células escamosas bem diferenciadas, enquanto outros o consideram uma entidade distinta. Difere dos carcinomas convencionais de células escamosas, pois, após um período de rápido crescimento, em geral, regride espontaneamente. Macroscopicamente, é um tumor em forma de cálice, simétrico com uma depressão central preenchida com debris de queratina. Histologicamente, o tumor é formado por lóbulos de células escamosas com citoplasma vítreo que sofrem queratinização sem uma camada granular intermediária. Uma vez estabelecidos, os queratoacantomas induzem uma ativa resposta linfocítica e eosinofílica do hospedeiro.

Patogenia. *A causa mais importante dos carcinomas de células escamosas cutâneas é a lesão do DNA induzida por exposição à luz UV.* A incidência do tumor é proporcional ao grau de exposição solar durante a vida. Uma segunda associação comum é a imunossupressão, mais notavelmente a imunossupressão crônica como resultado da quimioterapia ou do transplante de órgãos.⁵¹ A imunossupressão pode contribuir para a carcinogênese ao reduzir a vigilância do hospedeiro e aumentar a susceptibilidade dos queratinócitos à infecção e transformação por vírus oncogênicos, particularmente os subtipos 5 e 8 do papiloma vírus humano (HPV).⁵² Estes mesmos HPVs têm sido considerados em tumores originados em pacientes com uma condição autossômica recessiva rara, a epidermodisplasia verruciforme, que é marcada por uma alta susceptibilidade aos carcinomas de células escamosas cutâneas.⁵³ A luz solar, além do seu efeito lesivo no DNA, parece causar um defeito na imunidade cutânea ao afetar a função da vigilância imune das células de Langerhans epidérmicas.⁵⁴ Outros fatores de risco para o carcinoma de células escamosas incluem os carcinógenos industriais (alcatrão e óleo), úlceras crônicas e osteomielite drenante, cicatrizações de queimaduras antigas, ingestão de arsênicos, radiação ionizante e mastigação de tabaco (na cavidade oral) e noz de betel.

A maioria dos estudos genéticos do carcinoma de células escamosas tem como enfoque os defeitos adquiridos em tumores esporádicos e em seus precursores (queratoses actínicas) e as relações entre estes defeitos e a exposição solar. A incidência de mutações de *p53* nas queratoses actínicas detectadas em caucasianos é alta, sugerindo que a disfunção em *p53* é um evento precoce no desenvolvimento dos tumores induzido pela luz solar. Normalmente, o dano no DNA causado pela luz UV é percebido por cinases com pontos de checagem, tais como ATM e ATR,

cujos sinais enviados estimulam a expressão e a estabilidade de p53. O p53, por sua vez, interrompe as células na fase G₁ do ciclo celular e promove tanto o reparo do DNA de “alta fidelidade” ou a eliminação das células que são lesadas depois do reparo, por apoptose ([Cap. 7](#)). Quando essas funções protetoras do p53 são perdidas, a lesão no DNA induzida por luz UV é provavelmente “reparada” por mecanismos sujeitos ao erro, criando mutações que são transmitidas às células-filhas. Vale observar que as mutações observadas em p53 frequentemente ocorrem nos dímeros de pirimidina, indicando que também provêm de danos causados pela luz UV. Uma condição similar explica a notável susceptibilidade de pacientes com xerodermia pigmentosa ao carcinoma de células escamosas. Este distúrbio é causado por mutações nos genes envolvidos na via de reparo de excisão do nucleotídeo, que é necessária para o adequado reparo dos dímeros de pirimidina; quando esta via é defeituosa, as vias de reparo sujeitas ao erro ocorrem, resultando em rápido acúmulo de mutações e em eventual carcinogênese.

Como em outras formas de câncer, o carcinoma de células escamosas cutâneas é originado de lesões moleculares em vários genes. Além dos defeitos em p53, estudos com queratinócitos humanos explantados sugerem que a sinalização desregulada de RAS tem um papel importante no processo de transformação. [55](#)

CARCINOMA DE CÉLULAS BASAIS

O carcinoma de células basais é o câncer invasivo mais comum em humanos, com quase 1 milhão de casos estimados por ano nos Estados Unidos.⁵⁶ Esses tumores apresentam crescimento lento e raramente sofrem metástase. Possuem uma tendência para ocorrer em sítios expostos ao sol e em pessoas levemente pigmentadas. Como no carcinoma de células escamosas, a incidência de carcinoma de células basais surge claramente com a imunossupressão e em pessoas com defeitos hereditários no reparo do DNA, tais como xerodermia pigmentosa ([Cap. 7](#)).

Esses tumores se manifestam clinicamente como *pápulas peroladas que muitas vezes contêm vasos sanguíneos subepidérmicos dilatados, proeminentes (telangiectasias)* ([Fig. 25-15A](#)). Alguns tumores contêm melanina e, por isso, parecem similares aos nevos melanocíticos ou melanomas. As lesões avançadas podem ulcerar e a extensa invasão local dos ossos ou seios faciais pode ocorrer depois de muitos anos de negligência ou em tumores raramente agressivos, justificando o termo antigo “úlceras roedoras”. Uma variante comum e importante, o carcinoma de célula basal superficial, manifesta-se como uma placa eritematosa, ocasionalmente pigmentada que pode ser semelhante às formas precoces do melanoma.

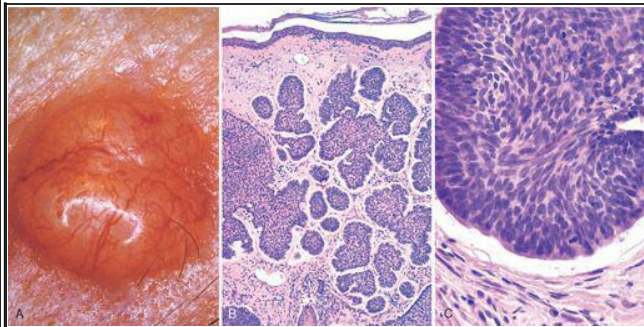


FIGURA 25-15

Carcinoma basocelular. Os nódulos telangiectásicos perolados (A) são compostos por ninhos de células basaloides uniformemente atípicas na derme (B) que são frequentemente separados do estroma adjacente por fendas delgadas (C), um artefato do corte histológico.

Morfologia. Histologicamente, as células tumorais lem-bram aquelas observadas na camada de células basais normais da epiderme. Originam-se da epiderme ou do epitélio folicular e não ocorrem nas superfícies mucosas. Dois padrões são observados: o primeiro, com **crescimentos multifocais** derivados da epiderme e algumas vezes se estendendo por vários centímetros quadrados ou mais na superfície cutânea (tipo superficial multifocal); o segundo, com **lesões nodulares** que crescem em direção à porção inferior da derme profunda como cordões e ilhas de células com basofilia variável com núcleos hiper cromáticos, embebidas em uma matriz mucinosa e frequentemente circundadas por muitos fibroblastos e linfócitos ([Fig. 25-15B](#)). As células na periferia das ilhas de células tumorais tendem a ser arranjadas radialmente com seus longos eixos em alinhamento paralelo (**em paliçada**). Nos cortes teciduais, o estroma se retrai do carcinoma ([Fig. 25-15C](#)), criando fendas ou artefatos de separação que ajudam a diferenciar os carcinomas de células basais de certos tumores de anexos que também são caracterizados por proliferação de células basaloides, tais como tricoepitelioma.

Patogenia. A *síndrome do carcinoma de células basais nevoides* (SCCBN; também conhecida como *nevo de células basais* ou *síndrome de Gorlin*) é uma desordem autossômica dominante caracterizada por múltiplos carcinomas de células basais. ⁵⁷ A maior parte desses tumores se desenvolve antes dos 20 anos e é acompanhada por várias outras condições, incluindo os tumores (particularmente os meduloblastomas e fibromas ovarianos), queratocistos odontogênicos e marcas nas palmas e nas solas. As múltiplas manifestações sistêmicas, tais como calcificação intracraniana, fenda labial e palatina, segmentação anormal da vértebra e anomalias da costela (costelas bifidas, fundidas, ausentes, expandidas) também podem estar presentes. ⁵⁸ Embora muito rara (incidência de 1 em 56.000), esta síndrome tem auxiliado na elucidação da genética molecular do carcinoma de células basais, incluindo o tipo esporádico comum. Exemplos de outras síndromes genéticas associadas aos tumores de pele estão listados na [Tabela 25-2](#).

TABELA 25-2 Análise das Síndromes de Câncer Familiar com Manifestações Cutâneas
De Tsai RY, Tsao H. The genetics of skin cancer. *Am J Med Genet C Semin Med Genet* 19C: 2004. © 2004

Doença	Herança	Localização Cromossômica	Gene/Proteína	Função Normal/Manifestação da Perda
Ataxia-telangiectasia	AR	11q22.3	ATM/ATM	Reparo do DNA após lesão por radiação/lesões neurológicas e vasculares
Síndrome do				Gene de modelamento do

carcinoma de células basais nevoides	AD	9q22.3	<i>PTCH/PTCH</i>	desenvolvimento/múltiplo carcinomas de células basais; cistos mandibulares etc.
Síndrome de Cowden	AD	10q23	<i>PTEN/PTEN</i>	Fosfatase lipídica/tumores benignos dos anexos foliculares (triquilemoma adenocarcinoma interno (frequentemente da mama)
Síndrome do melanoma familiar	AD	9p21	<i>CDKN2/p16/INK4</i>	Inibe a fosforilação CDK RB, promovendo a interrupção do ciclo celular/melanoma; carcinoma pancreático
			<i>CDKN2/p14/ARF</i>	Liga-se ao MDM2, promovendo a função de p53/melanoma; carcinoma pancreático
Síndrome de Muir-Torre	AD	2p22	<i>MSH2/MSH2</i> <i>MLH1/MLH1</i>	Envolvido no reparo do pareamento incorreto do DNA/neoplasia sebácea; malignidade interna (côlon outros)
Neurofibromatose I	AD	17q11.2	<i>NF1</i> /neurofibromina	Regula negativamente a sinalização RAS/neurofibromas
Neurofibromatose II	AD	22q12.2	<i>NF2</i> /merlin	Integra a sinalização do citoesqueleto/neurofibromas e neuromas acústicos
Esclerose tuberosa	AD	9q34	<i>TSC1</i> /hamartina	Trabalham juntas em um complexo que negativamente regula o mTOR/angiofibromas/retinoblastoma
		16p13.3	<i>TSC2</i> /tuberina	
Xeroderma pigmentosa	AR	9q22 e outros	<i>XPA/XPA</i> e outros	Reparo da excisão do nucleotídeo/melanoma e cânceres de pele não melanoma

O gene associado à SCCBN, localizado no cromossomo 9q22.3, é o *PTCH*, o homólogo humano do gene do desenvolvimento da *Drosophila patched*.⁵⁹ A patogenia dos carcinomas das células basais na SCCBN confirma a hipótese clássica de “dois golpes” de Knudson para o retinoblastoma familiar ([Capítulo 7](#)). Indivíduos com a SCCBN nascem com a mutação da linhagem germinativa em um dos alelos *PTCH*; o segundo alelo normal é inativado em tumores por uma mutação adquirida por acaso ou devido à exposição aos agentes mutagênicos (como luz UV).

O gene *PTCH* codifica um receptor para o produto proteico do gene “*sonic hedgehog*” (*SHH*), um membro da família *hedgehog* (HH) de genes que determinam a polaridade durante o desenvolvimento embrionário.⁶⁰ A via é também envolvida na formação do folículo piloso e no ciclo piloso na pele.⁵ A proteína *PTCH* forma um complexo receptor com outra proteína transmembrana, conhecida como SMO (para “*smoothened*”). Na ausência do seu ligante, *SHH*, *PTCH* inativa SMO e o sequestra da transdução de um sinal inibidor. A ligação de *SHH* a *PTCH* libera a supressão de SMO, causando a indução dos genes-alvos *hedgehog* através de uma cascata de sinalização que envolve o fator de transcrição *GLI1* ([Fig. 25-16](#)). Estudos experimentais em camundongos têm demonstrado que animais com defeitos na via de sinalização *PTCH*, incluindo a superexpressão de *GLI1*, desenvolvem tumores de pele semelhantes aos carcinomas de células basais.^{61,62} Na SCCBN, a ausência de *PTCH* causa a ativação constitutiva de SMO, levando ao desenvolvimento do carcinoma de células basais.

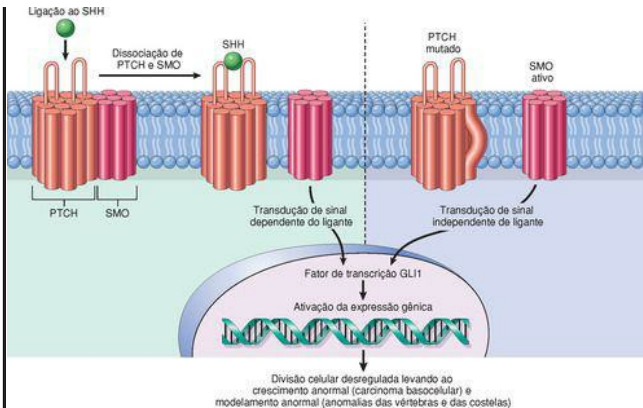


FIGURA 25-16

A sinalização *hedgehog* normal e oncogênica. *Esquerda*, Normalmente, PTCH e SMO formam um complexo receptor que se liga ao “*sonic hedgehog*” (SHH). Na ausência de SHH, o PTCH bloqueia a atividade de SMO. Quando o SHH se liga ao PTCH, o SMO é liberado para ativar uma cascata de transdução de sinal que resulta na ativação de GLI1 e de outros fatores de transcrição. *Direita*, Mutações em *PTCH* e com menos frequência em *SMO* permitem que o *SMO* sinalize sem a ligação ao ligante; tal condição é responsável pela síndrome do carcinoma de células basais nevoides (Gorlin).

Mutações dos genes pertencentes à via de sinalização *PTCH* também são importantes para o desenvolvimento do carcinoma de células basais da forma esporádica comum, como documentado pela inativação de *PTCH* e a presença de mutações ativadoras de *SMO* nessas neoplasias de pele. ⁶³ As mutações *PTCH* são encontradas em aproximadamente 30% dos carcinomas de células basais esporádicos e destes, cerca de um terço possui mutações (transições C→T) que são consideradas as marcas de contraste do dano causado pela luz UV. As mutações em *p53* ocorrem em 40% a 60% dos carcinomas de células basais, e 60% destes têm “assinatura UV”. ⁶⁴ A xerodermia pigmentosa, uma desordem do reparo do DNA, representa

um exemplo notável de conexão entre a exposição solar e os defeitos em *PTCH* e *p53*. [65](#) Nesses tumores, a frequência de mutações em *PTCH* e *p53* são, respectivamente, 90% e 40%, e a maioria destas carrega a assinatura UV.

Tumores da Derme

A derme contém uma variedade de elementos, tais como músculo liso, pericitos, fibroblastos, tecido neural e endotélio. As neoplasias com diferenciação em todos esses tecidos ocorrem não apenas na pele, mas também em tecidos moles e vísceras. Nesta seção, vamos considerar duas neoplasias dérmicas representativas — uma benigna, outra maligna — que se originam primariamente na pele.

HISTIOCITOMA FIBROSO BENIGNO (DERMATOFIBROMA)

O histiocitoma fibroso benigno refere-se a uma família heterogênea de neoplasias dérmicas benignas de linhagem incerta, morfológica e histologicamente relacionadas. Estes tumores geralmente são observados em adultos e com frequência ocorrem nas pernas de mulheres jovens e de meia-idade. O seu comportamento biológico é indolente.

Essas neoplasias aparecem como pápulas firmes, de coloração parda a marrom ([Fig. 25-17A](#)). As lesões são assintomáticas ou sensíveis e podem aumentar e diminuir um pouco de tamanho no decorrer do tempo. A maioria tem diâmetro menor que 1 cm, mas as lesões crescem ativamente e podem alcançar vários centímetros de diâmetro; com o tempo, frequentemente se tornam planas. A tendência dos histiocitomas fibrosos para formar uma depressão com a compressão lateral pode ser útil para distingui-los dos melanomas nodulares, que por sua vez formam protusões quando comprimidas.

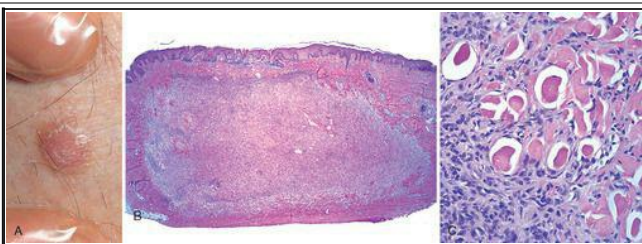


FIGURA 25-17

Histiocitoma fibroso benigno (dermatofibroma). Esta pápula firme, de coloração castanha, presente na perna (A) mostra uma proliferação localizada de células fusiformes com aspecto benigno no interior da derme (B). C, Notar a hiperplasia epidérmica sobrejacente característica e a tendência dos fibroblastos a circundar os feixes individuais de colágeno.

A causa dos histiocitomas fibrosos permanece um mistério. Muitos casos têm uma história de trauma anterior, sugerindo uma resposta anormal à lesão e inflamação, [66](#) talvez análoga à deposição de quantidades aumentadas de colágeno alterado em uma cicatrização hipertrófica ou quelóide. Esses tumores comuns, ainda que curiosos, parecem ser compostos, pelo menos em

parte, por dendrócitos dérmicos positivos para o fator XIIIa.

Morfologia. A forma mais comum de histiocitoma fibroso é denominada **dermatofibroma**. Estes tumores são formados por células benignas, fusiformes arranjadas em uma massa bem definida, não encapsulada dentro da porção média da derme ([Fig. 25-17B, C](#)). A extensão dessas células no tecido adiposo subcutâneo é observada algumas vezes. Muitos casos apresentam uma forma peculiar de hiperplasia na epiderme sobrejacente, caracterizada por alongamento descendente das cristas interpapilares hiperpigmentadas (um padrão pseudoepiteliomatoso). Inúmeras variantes histológicas são observadas, incluindo formas mais celulares ou tumores com *pools* de sangue extravascular e hemossiderina (aneurisma).

DERMATOFIBROSSARCOMA PROTUBERANTE

O dermatofibrossarcoma protuberante é mais bem definido como um fibrossarcoma primário e bem diferenciado da pele. Estes tumores apresentam crescimento lento e, embora sejam localmente agressivos e possam voltar, raramente dão metástase. Clinicamente, são nódulos firmes e sólidos que surgem com maior frequência no tronco. Frequentemente, desenvolvem-se como tumores “protuberantes” agregados dentro de uma placa ou nódulo firme (endurado) que podem, algumas vezes, ulcerar.

Morfologia. Ao exame microscópico, essas neoplasias são celulares, compostas de fibroblastos dispostos radialmente, que lembram lâminas de um catavento, um padrão chamado de **estoriforme**. As mitoses são raras. Em contraste com o dermatofibroma, a epiderme sobrejacente é geralmente delgada. A extensão profunda da derme para o tecido adiposo subcutâneo, produzindo um padrão característico de “favo de mel”, é frequentemente presente ([Fig. 25-18B, C](#)). Esses tumores podem estender septos fibrosos no subcútis e, desse modo, requerem excisão mais ampla do que parece ser necessária para prevenir a reincidência local.

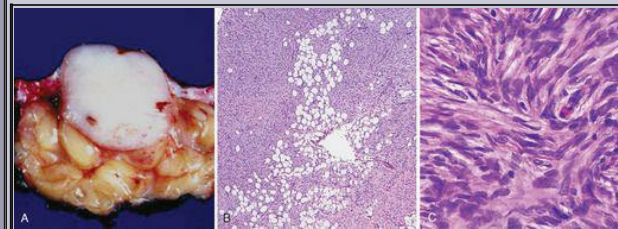


FIGURA 25-18

Dermatofibrossarcoma protuberante. **A**, O tumor geralmente manifesta-se como um nódulo eritematoso ou da cor da pele com uma aparência fibrótica no corte histológico. **B**, **C**, Histologicamente, observa-se a celularidade estoriforme característica e a lesão frequentemente penetra a subcútis, de modo que se assemelha a um “queijo suíço” para alguns observadores.

Patogenia. O marcador molecular do dermatofibrossarcoma protuberante é uma translocação balanceada entre os genes que codificam o colágeno 1A1 (*COL1A1*) e o fator de crescimento derivado de plaquetas- β (*PDGF β*). Esta doença resulta na justaposição das sequências promotoras de *COL1A1* e da região codificadora de *PDGF β* ; isso, por sua vez, conduz à superexpressão e secreção de *PDGF β* , que direciona o crescimento da célula tumoral através de uma alça autócrina. [67,68](#) Tais genes de fusão estão sendo cada vez mais reconhecidas em um amplo espectro de tumores, incluindo os carcinomas. [69](#) Embora o modo primário de tratamento seja a ampla excisão local, em casos não sujeitos a esta abordagem, emprega-se o inibidor de tirosina cinase alvo denominado mesilato de imatinibe. Este inibe a ativação do receptor de *PDGF- β* e tem notável atividade antitumoral. [70](#) A retirada da droga permite que o tumor cresça novamente mesmo depois do tratamento de longa duração, por isso, este agente é empregado por toda a vida.

Tumores de Células que Migram para a Pele

Além dos tumores que se originam diretamente de células dérmicas e epidérmicas, várias desordens proliferativas da pele envolvem células cujos progenitores surgem em qualquer lugar e se alojam no microambiente cutâneo. Os dois exemplos discutidos nesta seção — isto é, linfoma cutâneo de células T e mastocitose — são distúrbios cutâneos primários que derivam de linfócitos e mastócitos, respectivamente.

MICOSE FUNGOIDE (LINFOMA CUTÂNEO DE CÉLULAS T)

O linfoma cutâneo de células T (LCCT) representa um espectro de distúrbios linfoproliferativos que acometem a pele ([Cap. 13](#)).⁷¹ Dois tipos clínicos diferentes de distúrbios de células T malignas foram originalmente reconhecidos: *micosse fungoide*, um processo proliferativo crônico; e uma variante eruptiva nodular mais agressiva, a *micosse fungoide "d'emblée"*. Atualmente, sabe-se que o linfoma de células T pode apresentar uma variedade de manifestações na pele, mas esta seção dará enfoque apenas à *micosse fungoide*.

A *micosse fungoide* é um linfoma de células T que se manifesta na pele e pode evoluir para o linfoma generalizado.⁷² A maioria dos indivíduos afetados apresenta a doença que permanece localizada na pele por muitos anos; uma minoria apresenta rápida disseminação sistêmica. Esta condição pode ocorrer em qualquer idade, mas atinge principalmente pessoas com mais de 40 anos de idade.

As lesões da *micosse fungoide* geralmente envolvem áreas do tronco e incluem *manchas* escamosas, marrom-avermelhadas; *placas* escamosas e elevadas que podem até ser confundidas com psoríase e *nódulos* vegetantes. O prognóstico está relacionado com a porcentagem de superfície corporal envolvida e a progressão de mancha para placa e desta para as formas nodulares. As lesões do tipo eczema tipificam os estágios iniciais da doença quando a disseminação visceral ou nodal evidente não ocorreu. Em seguida, podem formar-se placas eritematosas salientes, endureadas, irregularmente demarcadas. O desenvolvimento de múltiplos nódulos grandes (≤ 10 cm ou mais de diâmetro), de coloração marrom-avermelhada se correlaciona com a disseminação sistêmica. Em algumas situações, as placas e nódulos ulceram ([Fig. 25-19A](#)). Finalmente, as lesões podem afetar numerosas superfícies corporais, incluindo o tronco, extremidades, face e couro cabeludo. Em alguns indivíduos, a disseminação hematogênica das células malignas é acompanhada por eritema difuso e descamação em toda a superfície do corpo (eritrodermia), uma condição conhecida como *síndrome de Sézary* ([Cap. 13](#)).

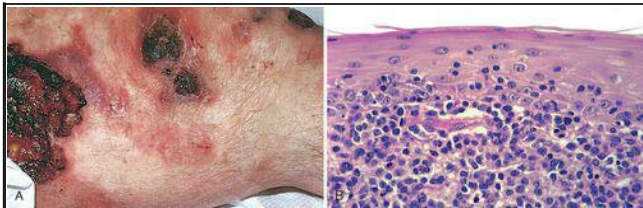


FIGURA 25-19

Linfoma cutâneo de células T. **A**, Várias placas eritematosas e mal definidas, frequentemente escamosas e, em certas ocasiões, ulceradas. **B**, Microscopicamente, há um infiltrado de linfócitos atípicos que mostra tendência a acumular-se abaixo da camada epidérmica e invadir a epiderme.

As células em proliferação no LCCT são clones de linfócitos da subpopulação CD4. [2.73](#) As células neoplásicas são direcionadas para a pele pela expressão de CLA ([Fig. 25-2](#)) e frequentemente expressam antígenos de superfície celular aberrantes, assim como rearranjos gênicos de receptores de células T clonais. A detecção desses aspectos pode ser útil no diagnóstico em casos difíceis. A terapia tópica com esteroides ou luz UV é frequentemente empregada em lesões iniciais do LCCT, enquanto a quimioterapia sistêmica agressiva é indicada para a doença avançada.

Morfologia. O marcador histológico do LCCT do tipo micose fungoide é a presença das **células de Sézary-Lutzner**. Estas são células T auxiliares (CD4+) que, caracteristicamente, formam agregados em faixas na derme superficial ([Fig. 25-19B](#)) e invadem a epiderme como células únicas e pequenos grupos (**microabscessos de Pautrier**). Estas células têm membranas nucleares marcadamente pregueadas, dando um contorno hiperconvoluto ou cerebriforme. Embora as manchas e placas apresentem infiltração epidérmica pronunciada por células de Sézary-Lutzner (tropismo epidérmico), em lesões nodulares mais avançadas, as células T malignas perdem com frequência esta tendência epidermotrópica, crescem profundamente na derme e, eventualmente, se espalham sistemicamente.

MASTOCITOSE

O termo *mastocitose* refere-se a um espectro de distúrbios raros caracterizados por números elevados de mastócitos na pele e, em alguns casos, em outros órgãos. Uma forma cutânea localizada da doença que afeta predominantemente crianças e conta com mais de 50% de todos os casos, é chamada *urticária pigmentosa*. Essas lesões são múltiplas, embora os mastocitomas solitários também possam ocorrer, geralmente pouco depois do nascimento. Aproximadamente 10% dos indivíduos com a doença de mastócitos apresentam a forma sistêmica, com infiltração de mastócitos em muitos órgãos. Estes indivíduos são frequentemente adultos e ao contrário da doença cutânea localizada, o prognóstico pode ser desfavorável.

Os achados patológicos na mastocitose são altamente variáveis. Na *urticária pigmentosa*, as lesões são múltiplas e largamente distribuídas, consistindo em pequenas placas e pápulas esféricas a ovais, sem escamas, de coloração marrom-avermelhada. Os mastocitomas solitários se manifestam como um ou vários nódulos, de cor rósea a marrom-pardacenta, que podem ser pruriginosos ou formam bolhas ([Fig. 25-20A](#)). Na mastocitose sistêmica, as lesões de pele similares às da *urticária pigmentosa* são acompanhadas por infiltração de mastócitos da medula óssea, fígado, baço e linfonodos. Muitos dos sinais e sintomas de mastocitose se devem aos efeitos da histamina, heparina e outras substâncias liberadas como resultado da degranulação dos mastócitos. O *sinal de Darier* refere-se a uma área localizada de edema e eritema dérmico (vergão) que ocorre quando a pele lesada é friccionada. O *dermatografismo* refere-se a uma área do edema dérmico semelhante à colmeia e que ocorre na pele normal como resultado do golpe localizado com um instrumento pontiagudo. Na doença sistêmica, todos os seguintes podem ser observados: prurido e rubor induzidos por certos alimentos, mudanças na temperatura, álcool e certas drogas (morfina, codeína, aspirina); secreção nasal aquosa (rinorreia); raramente, hemorragia gastrointestinal ou nasal, possivelmente devido aos efeitos anticoagulantes da heparina; e dor óssea resultante do comprometimento osteoblástico e osteoclástico.

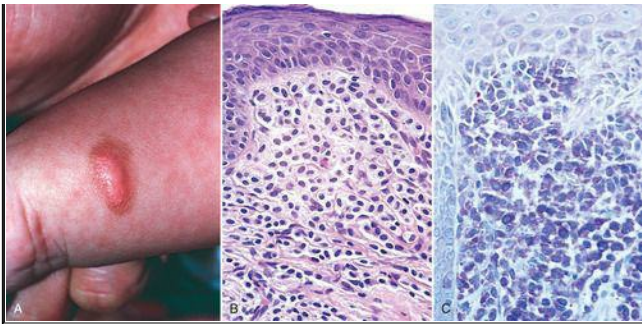


FIGURA 25-20

Mastocitose. **A**, Mastocitoma solitário em uma criança de 1 ano de idade. **B**, No exame histológico de rotina, inúmeras células ovoides com núcleos uniformes, localizados centralmente, são observadas na derme. **C**, A coloração pelo corante Giemsa revela a presença de grânulos violáceos “metacromáticos” localizados no citoplasma das células.

Morfologia. O quadro histológico na urticária pigmentosa ou mastocitoma solitário varia de um aumento sutil no número de mastócitos fusiformes e estrelados ao redor dos vasos sanguíneos da derme superficial a presença de números elevados de mastócitos esféricos a ovais, firmemente agrupados na derme superior ou média (Fig. 25-20B). São observados, também, se observa a presença de poucos eosinófilos, fibrose variável e edema. Pode ser difícil diferenciar os mastócitos dos linfócitos em cortes histológicos de rotina corados com hematoxilina-eosina, por esse motivo, devem ser utilizadas colorações metacromáticas especiais (azul de toluidina ou Giemsa) que possibilitam a visualização dos grânulos (Fig. 25-20C). Mesmo com essas colorações, a extensa degranulação pode impedir o reconhecimento dessas células pela microscopia óptica, mas sua identidade pode ser prontamente confirmada através do método imuno-histoquímico para detecção de marcadores de mastócitos, tais como a triptase.

Patogenia. A patogenia de muitos casos de mastocitose envolve mutações pontuais ativadoras adquiridas na tirosina cinase receptora de c-KIT. O aumento resultante na sinalização de c-KIT

conduz ao crescimento e sobrevida de mastócitos. [74,75](#) O reconhecimento desta etiologia levou a tentativa de tratamento deste distúrbio com inibidores de c-KIT.

Distúrbios de Maturação Epidérmica

ICTIOSE

Dos diversos distúrbios que prejudicam a maturação epidérmica, a ictiose é talvez uma das mais marcantes. O termo é derivado da raiz grega *icti*, que significa “peixe”, e, conseqüentemente, este grupo de desordens geneticamente hereditárias está associada à produção excessiva, crônica, de queratina (hiperqueratose), que resulta clinicamente em escamas parecidas com as de peixe (Fig. 25-21A). A maioria das ictioses se torna aparente tanto durante ou perto do período de nascimento. As variantes adquiridas (não herdadas) também existem; na *ictiose vulgar* adquirida em adultos, pode estar associada a neoplasias malignas linfoides e viscerais. Os tipos clínicos de ictiose variam de acordo com o modo de herança, histologia e aspectos clínicos; as principais categorias incluem *ictiose vulgar* (autossômica dominante ou adquirida), *eritrodermia ictiosiforme congênita* (autossômica recessiva), *ictiose lamelar* (autossômica recessiva) e *ictiose ligada ao X*. [76](#)

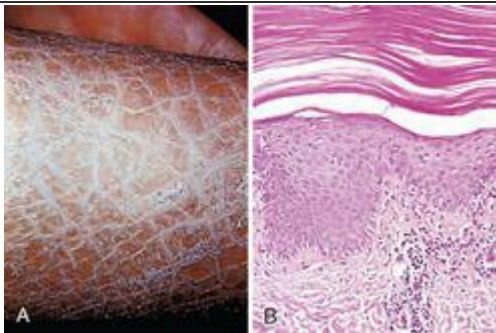


FIGURA 25-21

Ictiose. Notar a presença evidente de escamas semelhantes às de peixe (A) e o estrato córneo compacto e espesso (B).

associado à perda do padrão de “tramas de cesta” ([Fig. 25-21B](#)). Geralmente, ocorre pouca ou nenhuma inflamação. As variações na espessura da epiderme e do estrato granuloso, assim como o aspecto clínico e distribuição das lesões são empregados para subclassificar esses distúrbios.

Patogenia. A anormalidade primária em algumas formas de ictiose é a descamação defeituosa, conduzindo a retenção de escamas formada de modo anormal. Por exemplo, na ictiose ligada ao X, os indivíduos afetados apresentam deficiência de esteroide sulfatase, uma enzima importante para a remoção de sulfato de colesterol pró-adesivo secretado nos espaços intercelulares. O acúmulo de sulfato de colesterol resulta na adesão persistente célula-célula no estrato córneo, dificultando o processo de descamação.

Dermatoses Inflamatórias Agudas

Literalmente, milhares de dermatoses inflamatórias já foram descritas. De modo geral, as lesões agudas duram dias a semanas e são caracterizadas por infiltrados inflamatórios (normalmente compostos mais por linfócitos e macrófagos do que neutrófilos), edema e graus variados de lesão epidérmica, vascular ou subcutânea. Por outro lado, as lesões crônicas persistem por meses a anos e são frequentemente associadas a alterações no crescimento epidérmico (atrofia ou hiperplasia) ou à fibrose da derme. As lesões discutidas aqui foram selecionadas como exemplos das dermatoses agudas mais comumente observadas.

URTICÁRIA

A urticária é um distúrbio comum da pele caracterizado por degranulação localizada de mastócitos, resultando em hiperpermeabilidade microvascular dérmica. Isto dá origem às placas edematosas pruriginosas chamadas vergões. O angioedema é intimamente relacionado à urticária e é caracterizado por edema mais profundo tanto da derme como do tecido adiposo subcutâneo.

A urticária ocorre com frequência entre 20 e 40 anos de idade, embora todos os grupos etários sejam susceptíveis. As lesões individuais se desenvolvem e desaparecem em horas (geralmente em menos de 24 horas), e os episódios podem durar dias ou persistir por vários meses. As lesões variam de pápulas pequenas e pruriginosas a grandes placas edematosas (Fig. 25-22A). As lesões individuais podem coalescer, formando configurações anulares, lineares ou arciformes. Os sítios favoritos das erupções causadas pela urticária incluem qualquer área exposta a pressão, tais como tronco, extremidades distais e orelhas. Os episódios persistentes de urticária podem estar associados a uma doença subjacente (p. ex., distúrbios vasculares do colágeno, linfoma de Hodgkin), porém, na maioria dos casos o fator causal não pode ser identificado.

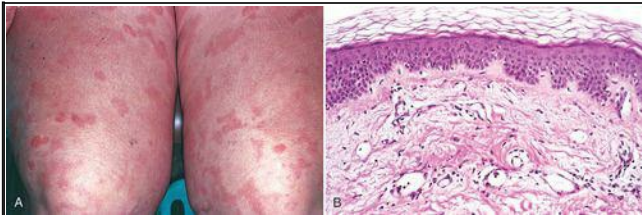


FIGURA 25-22

Urticária. **A**, É um aspecto característico a presença de placas eritematosas, edematosas e frequentemente circulares. **B**, Histologicamente, exibe edema da derme superficial, manifestada por espaços entre os feixes de colágenos e também espaços vasculares preenchidos por sangue; o epitélio é normal.

Morfologia. Os aspectos histológicos da urticária podem ser muito discretos. Geralmente,

exibe um escasso infiltrado perivenular superficial consistindo em células mononucleares e poucos neutrófilos. Os eosinófilos também podem estar presentes. Os feixes de colágenos observados estão mais espaçados do que àqueles observados na pele normal, como consequência do edema da derme superficial ([Fig. 25-22B](#)). Os canais linfáticos superficiais estão dilatados devido à absorção aumentada do fluido do edema. Não há alterações na epiderme.

Patogenia. Na maioria dos casos, a urticária resulta da liberação induzida por antígenos de mediadores vasoativos a partir de grânulos de mastócitos, através da sensibilização com anticorpos IgE específicos. Esta reação *dependente da IgE* pode ocorrer após exposição a diversos antígenos (polens, alimentos, drogas, veneno de inseto) ([Cap. 6](#)). A urticária *independente da IgE* pode também resultar de substâncias que, em certos indivíduos, induzem diretamente a degranulação de mastócitos, tais como opiáceos, certos antibióticos, curare e meios de contraste radiológicos. Outra causa da urticária independente da IgE é a exposição a agentes químicos, como a aspirina, que suprimem a síntese de prostaglandina derivada do metabolismo do ácido araquidônico. A *urticária mediada pelo complemento* é observada no *edema angioneurótico hereditário* ([Cap. 6](#)), causada pela deficiência hereditária do inibidor de C1 que resulta em ativação descontrolada dos componentes iniciais do sistema complemento e na produção de mediadores vasoativos. [77](#)

DERMATITE ECZEMATOSA AGUDA

A palavra grega *eczema*, que significa “ferver”, nitidamente descreve o aspecto da dermatite eczematosa aguda. Todas as formas de eczema são caracterizadas por lesões avermelhadas, papulovesiculares, exsudativas, em crostas, e se persistentes, desenvolvem placas escamosas e elevadas devido a acantose reativa e hiperqueratose (Fig. 25-23). Com base nos fatores iniciadores, a dermatite eczematosa pode ser subdividida nas seguintes categorias: (1) dermatite de contato alérgica, (2) dermatite atópica, (3) dermatite eczematosa relacionada com drogas, (4) dermatite fotoeczematosa e (5) dermatite irritante primária.

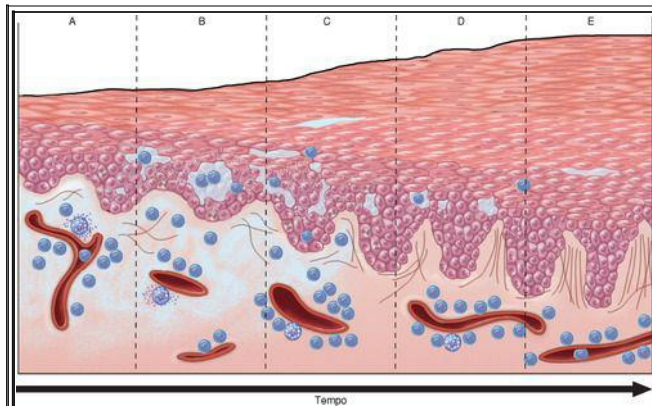


FIGURA 25-23

Estágios do desenvolvimento do eczema. **A**, O edema inicial da derme e a infiltração perivascular por células inflamatórias são seguidos, dentro de 24 a 48 horas, por espongiose epidérmica e formação de microvesículas (**B**). **C**, Em seguida, observa-se a formação de escama anormal, incluindo a paraqueratose, juntamente com a acantose progressiva (**D**) e a hiperqueratose (**E**) à medida que a lesão se torna crônica.

Um exemplo nítido de eczema é uma reação de contato aguda a antígenos tópicos, como a hera venenosa (*Rhus toxicodendron*), caracterizada por placas pruriginosas, edematosas, exsudativas, contendo geralmente pequenas e grandes empolas (vesículas e bolhas) (Fig. 25-24A). Tais lesões estão sujeitas a superinfecção bacteriana, produzindo uma crosta amarela (impetiginização). No decorrer do tempo, as lesões persistentes tornam-se menos “úmidas” (não formam exsudatos ou vesículas), ficando progressivamente escamosas (hiperqueratóticas) com o espessamento da epiderme (acantose). Em algumas situações, as causas clínicas do eczema são amplamente divididas em tipos “interno” e “externo”: a doença resultante da aplicação externa do antígeno (hera venenosa) ou a reação a um antígeno circulante interno (ingestão de alimento ou droga).

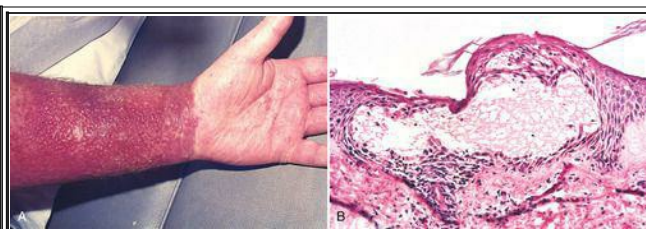


FIGURA 25-24

Dermatite eczematosa. **A**, Dermatite de contato alérgica aguda, com inúmeras vesículas na pele eritematosa devido à exposição antigênica (neste caso, sabão para lavar roupa). **B**, Histologicamente, o edema intercelular na epiderme cria pequenas vesículas intraepidérmicas repletas de fluido.

O tratamento do eczema envolve a busca pelas substâncias que podem ser removidas do ambiente. Os esteroides tópicos também podem ser empregados, bloqueando de forma não específica a resposta inflamatória. Tais tratamentos são paliativos e não curam, mas ajudam a interromper as condições agudas e exacerbadas do eczema, que podem se tornar contínuas se não avaliadas.

Morfologia. A **espongiose** caracteriza a dermatite eczematosa aguda, daí o sinônimo histológico de dermatite espongíotica. Ao contrário da urticária, na qual o edema está restrito a derme superficial, o edema na dermatite espongíotica infiltra-se nos espaços intercelulares

da epiderme, separando os queratinócitos, particularmente localizados no estrato espinhoso. A ruptura mecânica dos sítios de ligação intercelular (desmossomos) e das membranas celulares pelo acúmulo progressivo de fluido intercelular, pode resultar na formação de vesículas intraepidérmicas ([Fig. 25-24B](#)).

Durante os estágios iniciais da dermatite eczematosa, observa-se um infiltrado linfocítico perivascular superficial associado ao edema dérmico papilar e à degranulação de mastócitos. O padrão e a composição desse infiltrado podem fornecer indícios sobre a causa subjacente. Por exemplo, o eczema resultante da ingestão de certas drogas é marcado por um infiltrado linfocítico, frequentemente contendo eosinófilos ao redor dos vasos da derme superficial e profunda. Por outro lado, a dermatite eczematosa resultante dos antígenos de contato tende a produzir uma reação inflamatória que, preferencialmente, afeta a camada superficial da derme.

Patogenia. A dermatite induzida por antígenos de contato é a forma mais bem estudada com relação à patogenia (p. ex., hera venenosa). Inicialmente, os antígenos na superfície epidérmica são capturados por células de Langerhans dendríticas, que migram dos linfáticos da derme para os linfonodos drenantes. Nesses linfonodos, os antígenos processados pela célula de Langerhans são apresentados às células T CD4+ virgens, que são ativadas e se desenvolvem em células efetoras e de memória ([Cap. 6](#)). Na reexposição ao antígeno, essas células T de memória migram para os sítios antigênicos localizados na pele afetada, onde aderem às vênulas pós-capilares, extravasam para os tecidos e liberam citocinas e quimiocinas que recrutam várias células inflamatórias características do eczema. Este processo ocorre dentro de 24 horas e é responsável pelo eritema inicial e o prurido que caracterizam a hipersensibilidade tardia cutânea na fase espongiosa aguda. [2](#)

As células de Langerhans na epiderme têm um papel central na dermatite de contato e fatores compreensíveis que afetam a função dessas células têm grande impacto sobre a reação inflamatória. A exposição crônica à luz UV é lesiva para as células de Langerhans e pode prevenir a sensibilização aos antígenos de contato. [78](#) Outros fatores que modulam a função dessas células incluem os neuropeptídeos liberados das terminações nervosas que acabam próximas ao corpo da célula de Langerhans. [79](#)

ERITEMA MULTIFORME

O eritema multiforme é um distúrbio incomum e autolimitado que parece constituir uma reação de hipersensibilidade a certas infecções e drogas. Este distúrbio afeta indivíduos de qualquer idade e está associado às seguintes condições: (1) infecções tais como herpes simples, infecções por micoplasmas, histoplasmose, coccidioidomicose, febre tifoide e hanseníase, entre outras; (2) administração de certas drogas (sulfonamidas, penicilina, barbitúricos, salicilatos, hidantoínas e antimaláricos); (3) doenças malignas (carcinomas e linfomas); e (4) doenças vasculares do colágeno (lúpus eritematoso, dermatomiosite e poliarterite nodosa). [80](#)

Os indivíduos acometidos manifestam uma série de lesões “multiformes”, incluindo máculas, pápulas, vesículas e bolhas, assim como uma lesão característica em forma de alvo, consistindo em uma mácula ou pápula avermelhada com um centro claro, vesicular ou erodido ([Fig. 25-25A](#)). Embora as lesões possam apresentar uma ampla distribuição, ocorre com frequência o comprometimento simétrico das extremidades. Uma forma febril extensa e sintomática da doença, que é muitas vezes, mas não exclusivamente, observada em crianças, é chamada de *síndrome de Stevens-Johnson*. Caracteristicamente, as erosões e crostas hemorrágicas envolvem os lábios e a mucosa oral, embora a conjuntiva, uretra e áreas genitais e perianais também possam estar afetadas. A infecção secundária das áreas envolvidas devido à perda de integridade da pele pode resultar em sepsé de risco à vida. Outra variante, denominada *necrólise epidérmica tóxica*, resulta em necrose difusa e descamação das superfícies epiteliais cutâneas e mucosas, produzindo uma situação clínica análoga a uma queimadura extensa quando a infecção e a perda de fluido são preocupações clínicas. [81](#)

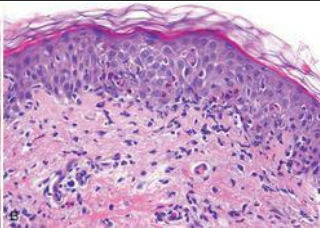
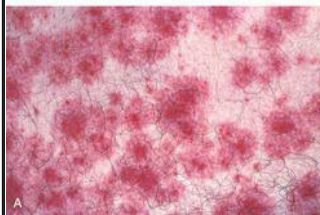


FIGURA 25-25

Eritema multiforme. **A**, As lesões clínicas em “forma de alvo” consistem em uma bolha ou zona central de necrose epidérmica circunscrita por eritema macular. **B**, As lesões em estágio inicial apresentam uma coleção de linfócitos ao longo da junção dermoepidérmica, onde os

queratinócitos basais se tornam vacuolados. Com o tempo, os queratinócitos necróticos/apoptóticos se acumulam no epitélio subjacente.

Morfologia. Ao exame histológico, as lesões iniciais apresentam um infiltrado linfocítico perivascular superficial associado ao edema dérmico e acúmulo de linfócitos ao longo da junção dermoepidérmica, onde estão intimamente associados aos queratinócitos necróticos e em degeneração, um padrão denominado *dermatite de interface* (Fig. 25-25B). Com o tempo, ocorre migração ascendente de linfócitos para a epiderme. Zonas distintas e confluentes de necrose epidérmica ocorrem com a formação concomitante de bolhas. A descamação epidérmica resulta em erosões superficiais. A **lesão em forma de alvo** é uma característica clínica que consiste em uma necrose central circunscrita por uma borda de inflamação perivenular (Fig. 25-25A).

Patogenia. O eritema multiforme possui similaridades com outras condições caracterizadas por lesão celular epidérmica imunomediada, tais como doença do enxerto *versus* hospedeiro, rejeição de enxerto cutâneo e erupções por fixação de drogas.⁸² Em todas essas condições, as células epiteliais são mortas por linfócitos T CD8+ citotóxicos (CTLs) residentes da pele (CLA+). No eritema multiforme, estas células citotóxicas são mais evidentes na porção central das lesões, enquanto as células CD4+ auxiliares e as células de Langerhans são mais comuns na periferia eritematosa elevada. Os antígenos-alvo precisos na epiderme que são reconhecidos por CTLs no eritema multiforme permanecem desconhecidos, mas há uma evidência crescente de que as células basais que residem nas extremidades das cristas interpapilares epidérmicas podem sofrer preferencialmente apoptose.⁸³

Dermatoses Inflamatórias Crônicas

Esta categoria inclui distúrbios cutâneos inflamatórios que persistem por vários meses a anos. A superfície da pele em algumas dermatoses inflamatórias crônicas torna-se enrugada em decorrência da formação excessiva ou anormal de escamas e posterior descamação. Contudo, nem todas as lesões escamosas são inflamatórias; um exemplo evidente é observado nas ictioses hereditárias, descritas anteriormente, que formam escamas extensas devido a defeitos na descamação.

PSORÍASE

A psoríase é uma dermatose inflamatória crônica que afeta cerca de 1% a 2% da população nos Estados Unidos. Pessoas de todas as idades podem desenvolver a doença. A psoríase é algumas vezes associada à artrite, miopatia, enteropatia, doença da articulação espondilítica, ou síndrome da imunodeficiência adquirida. A artrite psoriática pode ser branda ou pode produzir graves deformidades que lembram as alterações nas articulações observadas na artrite reumatoide.

A psoríase afeta com mais frequência a *pele dos cotovelos, joelhos, couro cabeludo, áreas lombossacrais, prega interglútea e glande do pênis*. A lesão típica é uma *placa de coloração rósea a salmão*, bem delimitada, coberta por escamas pouco aderentes caracteristicamente de *coloração branco-prateada* ([Fig. 25-26A](#)). Existem variações, com algumas lesões ocorrendo em configurações anulares, lineares, convolutas ou serpiginosas. A psoríase é uma causa de eritema e descamação observadas em todo o corpo, conhecida como *eritrodermia*. *Alterações ungueais* ocorrem em 30% dos casos de psoríase e consiste em descoloração amarelo-marrom (frequentemente comparada a uma mancha de óleo), com corrosão, depressão, separação da placa ungueal do leito subjacente (onicólise), espessamento e esfarelamento. Na variante rara chamada *psoríase pustular*, várias pústulas pequenas se formam nas placas eritematosas. Esse tipo de psoríase pode ser benigno e localizado (mãos e pés) ou generalizado e potencialmente fatal, associado à febre, leucocitose, artralgia, pústulas cutâneas ou mucosas difusas, infecção secundária e distúrbios eletrolíticos. [84](#)

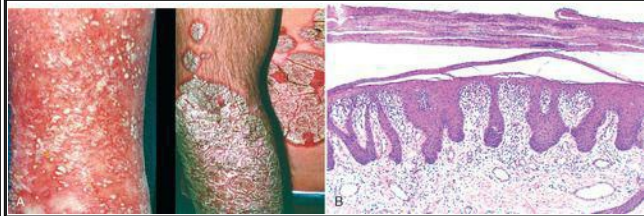


FIGURA 25-26

Evolução clínica da psoríase. **A**, As lesões iniciais e eruptivas podem ser dominadas por sinais de inflamação, incluindo pequenas pústulas e eritema (*à esquerda*). As lesões crônicas estabelecidas apresentam eritema circundado por escamas branco-prateadas características (*à direita*). **B**, Histologicamente, as lesões estabelecidas possuem marcante hiperplasia epidérmica, escama paraqueratótica e neutrófilos situados nas camadas superficiais da epiderme.

Morfologia. As lesões observadas na psoríase apresentam um quadro histológico característico. A renovação celular epidérmica aumentada resulta em espessamento epidérmico acentuado (acantose), com alongamento regular descendente das cristas interpapilares algumas vezes comparada a tubos de ensaio em uma estante (Fig. 25-26B). As figuras mitóticas são facilmente identificadas bem acima da camada celular basal, onde a atividade mitótica é confinada na pele normal. **O estrato granuloso é delgado ou ausente e observa-se uma extensa escama paraqueratótica sobrejacente.** Um aspecto típico das placas psoriáticas é a redução da porção da camada de células epidérmicas que estão sobre as pontas das papilas dérmicas (placas suprapapilares) e os vasos sanguíneos dilatados e tortuosos no interior dessas papilas. Esse conjunto de alterações resulta na proximidade anormal dos vasos na papila dérmica para a escama paraqueratótica sobrejacente e é responsável pelo fenômeno clínico característico de pequenos e múltiplos pontos hemorrágicos que surgem quando as escamas são destacadas da placa (**sinal de Auspitz**). Os neutrófilos formam pequenos agregados no interior de focos ligeiramente espongióticos da epiderme superficial (**pústulas espongiiformes**) e no estrato córneo paraqueratótico (**microabscessos de Munro**). Na psoríase pustular, grandes acúmulos de neutrófilos, semelhantes a abscessos, estão presentes diretamente sob o estrato córneo.

Patogenia. A patogenia da psoríase parece ser multifatorial, com contribuições de fatores genéticos e ambientais. Há uma forte associação entre psoríase e HLA-C, particularmente com o alelo *HLA-Cw*0602*. Aproximadamente dois terços dos indivíduos afetados carregam este alelo; os homocigotos para o *HLA-Cw*0602* têm um risco 2,5 vezes maior de desenvolver a psoríase do que os heterocigotos. Todavia, apenas 10% dos indivíduos com *HLA-Cw*0602* desenvolvem psoríase, indicando que outros fatores interagem com esta molécula do MHC aumentando a susceptibilidade à doença. ⁸⁵ Populações sensibilizadas de células T_H1 CD4⁺ e células T_H17 e células T CD8⁺ efetoras ativadas entram na pele e acumulam-se na epiderme. Os antígenos envolvidos permanecem alusivos. A migração das células T para a pele pode criar um microambiente anormal ao induzir a secreção de citocinas e fatores de crescimento que induzem a proliferação de queratinócitos, resultando nas lesões características. As interações entre células T CD4⁺, células T CD8⁺, células dendríticas e queratinócitos originam uma “sopa” de citocinas, principalmente do tipo T_H1 e do tipo T_H17, como IL-12, interferon- γ , fator de necrose tumoral (TNF) e IL-17. ² Os linfócitos também produzem fatores de crescimento para os queratinócitos. As lesões psoriáticas podem ser induzidas em indivíduos susceptíveis ao trauma local, um processo conhecido como *fenômeno de Koebner*. O trauma pode induzir uma resposta inflamatória local que promove o desenvolvimento da lesão. Há várias evidências que, como com a artrite reumatoide, o TNF é o principal mediador na patogenia da psoríase. De fato, as terapias que empregam anti-TNF são benéficas e atualmente estão sendo empregadas.

DERMATITE SEBORREICA

A dermatite seborreica é uma dermatose inflamatória crônica ainda mais comum do que a psoríase, atingindo 1% a 3% da população geral. ⁸⁴ Classicamente, envolve regiões com uma alta densidade de glândulas sebáceas, tais como o couro cabeludo, testa (especialmente glabella), canal auditivo externo, área retroauricular, pregas nasolabiais e a área pré-esternal. Todavia, é importante notar que a dermatite seborreica não é uma doença das glândulas sebáceas. As lesões individuais são máculas e pápulas com base eritematosa-amarela, frequentemente gordurosa, tipicamente em associação à extensa escamosidade e formação de crostas. As fissuras podem estar presentes, particularmente atrás das orelhas. A caspa é a expressão clínica mais comum da dermatite seborreica do couro cabeludo. Em crianças, a dermatite seborreica manifesta-se como uma touca do berço, mas pode também ser parte de um distúrbio conhecido como *doença de Leiner*, no qual a condição é generalizada e associada a diarreia e falha no crescimento. Uma forma grave de dermatite seborreica de difícil de tratamento é observada em muitos indivíduos infectados com HIV que apresentam baixas contagens de CD4. ⁸⁶

Morfologia. As lesões da dermatite seborreica compartilham os aspectos histológicos com a dermatite espongíotica e a psoríase, sendo as lesões iniciais mais espongíóticas e depois mais acantóticas. Tipicamente, os montículos de paraqueratose contendo neutrófilos e soro estão presentes nas aberturas dos folículos pilosos (então chamados “lábios foliculares”). O infiltrado inflamatório perivascular superficial geralmente consiste em uma mistura de linfócitos e neutrófilos. Queratinócitos e plasmócitos apoptóticos também podem estar presentes com a infecção pelo vírus da imunodeficiência humana.

Patogenia. A etiologia da dermatite seborreica é desconhecida. Contudo, os estudos terapêuticos com cetoconazol, um agente antifúngico, sugere que a levedura lipofílica *Malassezia furfur*, associada à tinea versicolor, pode ter um papel nesses casos. ⁸⁷ O envolvimento do sebo é sustentado pelas observações clínicas de pessoas com doença de Parkinson, que, tipicamente, apresentam produção aumentada de sebo secundária à deficiência de dopamina e têm incidência marcadamente aumentada de dermatite seborreica. ⁸⁸ De fato, uma vez tratada com levodopa, a oleosidade da pele diminui e a dermatite seborreica melhora. Todavia, como outras condições relacionadas ao aumento da atividade sebácea, como a acne (discutido adiante), não apresentam essa associação, é pouco provável que a produção de sebo seja o único ou o fator central na patogenia da dermatite seborreica.

LÍQUEN PLANO

“As placas e pápulas poligonais, planas pruriginosas e púrpuras” são os “seis p's” trava-línguas deste distúrbio da pele e mucosas. O líquen plano geralmente é autolimitado e mais comumente se resolve espontaneamente 1 a 2 anos após o seu início, frequentemente deixando zonas de hiperpigmentação pós-inflamatória. As lesões orais podem persistir por vários anos. O carcinoma de células escamosas parece ocorrer em lesões mucosas e paramucosas crônicas do líquen plano, porém uma direta relação patogênica não foi estabelecida. [89,90](#)

As lesões cutâneas consistem em pápulas violáceas, pruriginosas, com a parte superior plana, que podem coalescer focalmente formando placas ([Fig. 25-27A](#)). Estas pápulas são frequentemente realçadas por pontos ou linhas brancas denominadas *estrias de Wickham*, que são criadas por áreas de hipergranulose. Em indivíduos de pele escura, as lesões podem adquirir uma cor marrom-escuro devido à liberação de melanina na derme com a destruição da camada de células basais. As múltiplas lesões são características e são simetricamente distribuídas, particularmente nas extremidades, frequentemente próximas dos pulsos e cotovelos e sobre a glândula do pênis. Em 70% dos casos, as lesões orais estão presentes como áreas esbranquiçadas, reticuladas envolvendo a mucosa. Como na psoríase, o fenômeno de Koebner pode ser observado no líquen plano. [91](#)

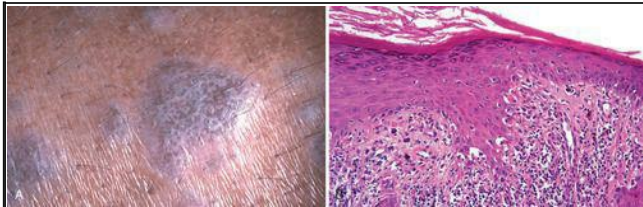


FIGURA 25-27

Líquen plano. **A**, Esta pápula poligonal, rosa-púrpura com a parte superior plana, apresenta um padrão em forma de renda que é chamado de estria de Wickham. **B**, Biópsia mostrando um infiltrado de linfócitos em bandas na junção dermoepidérmica, hiperqueratose, hipergranulose e cristas interpapilares pontiagudas (dente de serra) resultantes da lesão crônica da camada de células basais.

Morfologia. O líquen plano é caracterizado histologicamente por denso infiltrado contínuo de linfócitos ao longo da junção dermoepidérmica, um exemplo típico de *dermatite de interface* (Fig. 25-27B). Os linfócitos estão intimamente associados aos queratinócitos basais, que apresentam degeneração, necrose e uma semelhança em tamanho e contorno com as células mais maduras do estrato espinhoso (escamatização). Uma consequência dessa infiltração destrutiva de linfócitos é uma redefinição da configuração normal, levemente ondulada da interface dermoepidérmica para um contorno angulado em ziguezague (“dente de serra”). As células basais anucleadas e necróticas podem incorporar-se à derme papilar inflamada, onde são chamadas de **corpos coloides ou de Civatte**. Embora característicos do líquen plano, estes corpos podem ser detectados em qualquer dermatite crônica na qual os queratinócitos basais estão lesados e destruídos. Embora as lesões possuam algumas similaridades também observadas no eritema multiforme, o líquen plano exibe alterações de cronicidade, isto é, hiperplasia epidérmica (ou raramente atrofia) e espessamento da camada celular granulosa e do estrato córneo (hipergranulose e hiperqueratose, respectivamente). O líquen plano que afeta preferencialmente o epitélio dos folículos pilosos é denominado **líquen planopilar**.

Patogenia. A patogenia do líquen plano é desconhecida. É plausível que a expressão dos antígenos alterados em nível da camada celular basal e da junção dermoepidérmica induza uma resposta imune citotóxica mediada por células (célula T CD8+/CLA+). Esta noção é sustentada pela observação que os infiltrados de linfócitos T e a hiperplasia de células de Langerhans são aspectos característicos desse distúrbio. [92](#)

Doenças Bolhosas (Bolhas)

Embora as vesículas e bolhas ocorram em várias condições não relacionadas, como infecção com herpesvírus, dermatite espongíotica, eritema multiforme e queimaduras térmicas, existe um grupo de distúrbios no qual as queimaduras são os aspectos primários e mais característicos. Estas *doenças bolhosas*, como são chamadas, produzem lesões dramáticas e em alguns casos são fatais se não tratadas. As bolhas observadas nos vários distúrbios ocorrem em diferentes níveis na pele ([Fig. 25-28](#)); a avaliação histológica é essencial para o diagnóstico preciso e permite a compreensão dos mecanismos patogênicos. O conhecimento da estrutura molecular das ligações intercelulares e célula-matriz que fornecem a estabilidade mecânica à pele, é útil no entendimento desses distúrbios ([Fig. 25-29](#)).

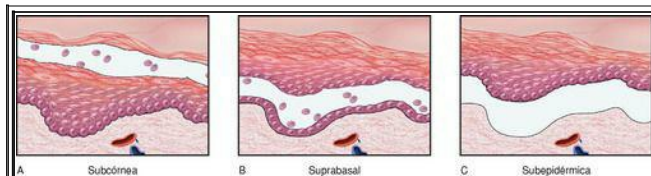


FIGURA 25-28

Representação esquemática dos níveis histológicos de formação das bolhas. **A**, Em uma bolha subcórnea, o estrato córneo forma o teto da bolha (como no pênfigo foliáceo). **B**, Na bolha suprabasal, uma porção da epiderme, incluindo o estrato córneo, forma o teto (como no pênfigo vulgar). **C**, Na bolha subepidérmica, toda a epiderme se separa da derme (como no penfigoide bolhoso).

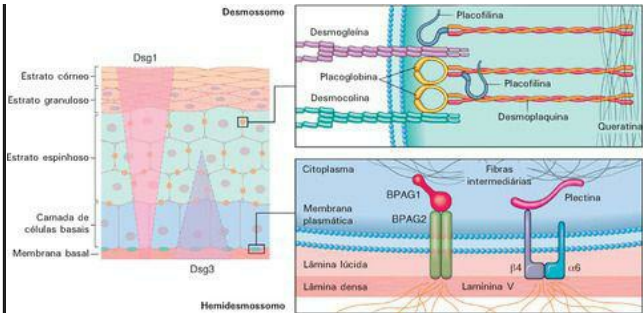


FIGURA 25-29

Moléculas de adesão das células escamosas. O conhecimento das proteínas que compõem os desmossomos e os hemidesmossomos é a chave para compreender as doenças bolhosas. As desmogleínas 1 e 3 (Dsg1, Dsg3) são componentes funcionalmente permutáveis dos desmossomos, porém apresentam distribuições diferentes na epiderme (*painel esquerdo*). No pênfigo vulgar, os autoanticorpos contra a Dsg1 e Dsg3 causam bolhas na epiderme suprabasal profunda, enquanto no pênfigo foliáceo os autoanticorpos são apenas contra a Dsg1, resultando em bolhas subcorneais superficiais. No penfigoide bolhoso, os autoanticorpos se ligam ao BPAG2, um componente dos hemidesmossomos, levando à formação de bolhas no nível da lâmina lúcida da membrana basal. A dermatite herpetiforme é causada por autoanticorpos IgA para as fibrilas que ancoram os hemidesmossomos para a derme. As várias formas de epidermólise bolhosa são causadas por defeitos genéticos nos genes codificadores de proteínas que tanto formam quanto estabilizam os desmossomos ou hemidesmossomos. Integrina $\alpha 6/\beta 4$.

DOENÇAS BOLHOSAS INFLAMATÓRIAS

Pênfigo

O pênfigo é uma doença bolhosa causada por *autoanticorpos* que resulta na *dissolução das ligações intercelulares dentro da epiderme e do epitélio da mucosa*. Embora raro, pode ser potencialmente fatal sem o tratamento adequado e, sua biopatologia fornece importante compreensão dos mecanismos moleculares da adesão dos queratinócitos. A maioria dos indivíduos que desenvolve o pênfigo está entre a quarta e sexta décadas de vida e homens e mulheres são igualmente afetados. Existem múltiplas variantes: (1) pênfigo vulgar, (2) pênfigo vegetante, (3) pênfigo foliáceo, (4) pênfigo eritematoso e (5) pênfigo paraneoplásico. ⁹³

O *pênfigo vulgar* é o tipo mais comum (responsável por mais de 80% dos casos em todo o mundo), envolve a mucosa e a pele, particularmente no couro cabeludo, face, axila, virilha, tronco e pontos de pressão. Pode manifestar-se como úlceras orais que podem persistir por vários meses antes do aparecimento do comprometimento cutâneo. As lesões primárias são vesículas e bolhas superficiais que se rompem facilmente, deixando erosões superficiais recobertas por soro seco e crostas ([Fig. 25-30A](#)). O *pênfigo vegetante* é uma forma rara que geralmente não se manifesta com bolhas, mas com placas vegetantes, grandes, úmidas e verrucosas formando pústulas sobre a virilha, axila e superfícies flexoras. O *pênfigo foliáceo* é uma forma mais benigna que é endêmica no Brasil (onde é chamado *fogo selvagem*) e ocorre esporadicamente em outras regiões geográficas. Os sítios mais afetados incluem o couro cabeludo, a face, o tórax e as costas, enquanto as membranas mucosas raramente são afetadas. As bolhas são tão superficiais que apenas as zonas de eritema e crostas, sítios de prévio rompimento da bolha resultando em erosões superficiais, são encontradas na maioria das vezes durante o exame físico ([Fig. 25-31A](#)). O *pênfigo eritematoso* é considerado a forma localizada e menos grave de pênfigo foliáceo que pode envolver seletivamente a área malar da face de modo semelhante ao lúpus eritematoso. O *pênfigo paraneoplásico* ocorre em associação a várias malignidades, mais comumente ao linfoma não Hodgkin.

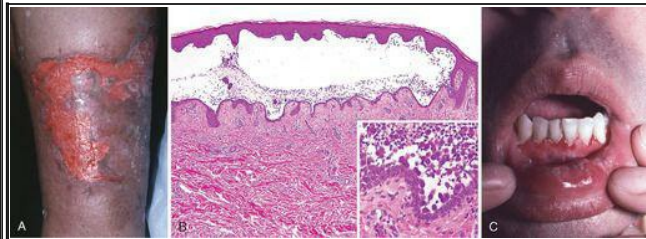


FIGURA 25-30

Pênfigo vulgar. **A**, Formação de placas erodidas na ruptura das bolhas confluentes com tetos finos, afetando a pele axilar. **B**, A acantólise suprabasal resulta em bolha intraepidérmica, na qual se identificam células epidérmicas esféricas (acantolíticas) (*quadro menor*). **C**, As bolhas ulceradas na mucosa oral também são comuns, como observadas aqui na porção mucosa do lábio.

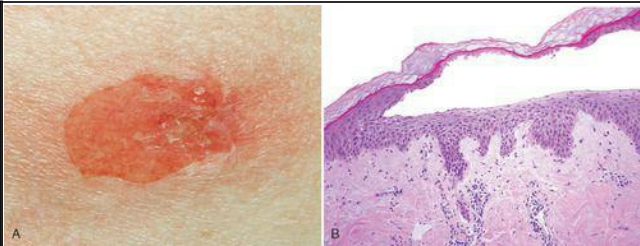


FIGURA 25-31

Pênfigo foliáceo. **A**, As bolhas delicadas, superficiais (subcorneais), são muito menos erosivas que as encontradas no pênfigo vulgar. **B**, A separação subcórnea do epitélio é observada.

O suporte de tratamento é o emprego de agentes imunossupressores, que reduzem os títulos de anticorpos contra os agentes patogênicos. Nos indivíduos com a forma mais grave da doença, o pênfigo vulgar, este tratamento diminui a mortalidade, mas não a previne totalmente.

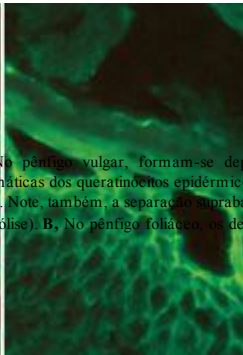
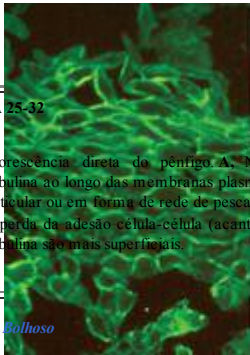
Morfologia. O denominador histológico comum em todas as formas de pênfigo é a **acantólise**, dissolução ou lise das adesões intercelulares que conectam as células epiteliais escamosas. As células acantolíticas se dissociam uma das outras, perdem sua forma poliédrica e se tornam esféricas. No pênfigo vulgar e no pênfigo vegetante, a acantólise envolve seletivamente as células imediatamente acima da camada celular basal. Na

variante vegetante, observa-se também a ocorrência de hiperplasia epidérmica sobrejacente. A **bolha acantolítica suprabasal** que se forma é característica do pênfigo vulgar ([Fig. 25-30B](#)). A única camada de células basais intactas que forma a base da bolha é comparada a uma “fileira de lápides”. No pênfigo foliáceo, forma-se uma bolha por mecanismos similares, mas, ao contrário do pênfigo vulgar, envolve seletivamente a epiderme superficial em nível de estrato granuloso ([Fig. 25-31B](#)). A infiltração variável da derme superficial por linfócitos, histiócitos e eosinófilos acompanha todas as formas de pênfigo.

Patogenia. Todas as formas de pênfigo são causadas por autoanticorpos IgG contra as desmogleínas e apresentam relação a tipos específicos de HLA.⁹⁴ Por imunofluorescência direta, os sítios de lesão mostram um padrão característico de depósitos intercelulares de IgG semelhante à rede. A IgG geralmente é observada em todos os níveis do epitélio no pênfigo vulgar, mas tende a ser mais superficial no pênfigo foliáceo ([Fig. 25-32](#)). A distribuição da desmogleína 1 e 3 na epiderme e a presença de autoanticorpos para uma ou ambas as proteínas parece explicar a posição e a gravidade das bolhas ([Fig. 25-29](#)). Os anticorpos parecem ter um papel primário ao causar diretamente o rompimento da função adesiva intercelular dos desmossomos, assim como podem ativar as proteases intercelulares.⁹⁵ O pênfigo paraneoplásico frequentemente se origina na condição das neoplasias linfoides e é causado por autoanticorpos que podem reconhecer desmogleínas de outras proteínas envolvidas na adesão intercelular.⁹⁶

FIGURA 25-32

Imunofluorescência direta do pênfigo. **A**, No pênfigo vulgar, formam-se depósitos de imunoglobulina ao longo das membranas plasmáticas dos queratinócitos epidérmicos em um padrão reticular ou em forma de rede de pesca. Note, também, a separação suprabasal inicial devido à perda da adesão célula-célula (acantólise). **B**, No pênfigo foliáceo, os depósitos de imunoglobulina são mais superficiais.



Penfigoide Bolhoso

O pênfigo bolhoso apresenta uma ampla variedade de apresentações clínicas e geralmente afeta indivíduos idosos. Pode envolver apenas a pele, tanto localmente quanto sistemicamente, ou a pele e as superfícies mucosas. Clinicamente, as lesões são bolhas tensas, preenchidas com fluido claro sobre a pele normal ou eritematosa ([Fig. 25-33A](#)). As lesões geralmente têm até 2 cm de diâmetro, mas, ocasionalmente, podem alcançar até 8 cm de diâmetro. As bolhas não se rompem tão facilmente quanto aquelas observadas no pênfigo e, caso não haja uma infecção secundária, curam sem cicatrização. Os sítios de envolvimento incluem a região interna das coxas, superfícies flexoras dos antebraços, axilas, virilha e porção inferior do abdômen. As lesões orais estão presentes em 10% a 15% dos indivíduos afetados, geralmente aparecendo depois das lesões cutâneas.⁹⁷ Alguns pacientes podem apresentar placas com urticárias associadas a prurido intenso.

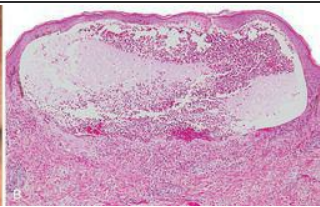
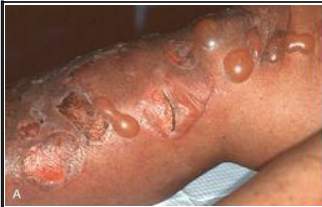

FIGURA 25-33

Penfigoide bolhoso. A, As bolhas clínicas resultam da vacuolização da camada de células basais, produzindo bolhas subepidérmicas intactas e tensas que são difíceis de romper por causa da presença de tetos formados pela epiderme em toda a sua espessura. A ulceração resulta de ruptura quando as bolhas são subepidérmicas. **B,** A histopatologia mostra uma bolha intacta com eosinófilos, bem como linfócitos e, ocasionalmente, neutrófilos, os quais podem estar intimamente associados à destruição da camada de células basais e à criação da fenda subepidérmica.

Morfologia. A distinção entre penfigoide bolhoso e pênfigo se baseia na identificação das bolhas subepidérmicas, não acantolíticas. As lesões precoces contêm um infiltrado de linfócitos superficial e, algumas vezes, perivascular profundo e números variáveis de eosinófilos, raros neutrófilos, edema dérmico superficial, associados à vacuolização da camada celular basal ([Fig. 25-33B](#)). Os eosinófilos que apresentam degranulação são tipicamente detectados diretamente abaixo da camada celular basal da epiderme. A camada celular basal vacuolizada eventualmente origina uma bolha preenchida por fluidos.

Patogenia. O penfigoide bolhoso caracteriza-se pela deposição *linear* de imunoglobulina e complemento na zona da membrana basal ([Fig. 25-34A](#)). A reatividade também ocorre nas placas de ligação da membrana basal e das células basais (hemidesmossomos), onde a maioria do antígeno do penfigoide bolhoso (BPAG) está localizada. Esta proteína está envolvida normalmente na junção dermoepidérmica. Há duas formas do antígeno reconhecidas por autoanticorpos — BPAG1, uma proteína plaquina de 230 kDa e BPAG2, uma proteína de 180 kDa também conhecida como colágeno tipo XVIII. Tanto a BPAG1 quanto a BPAG2 são reconhecidas como constituintes normais dos hemidesmossomos que ligam as células basais na junção dermoepidérmica ([Figs. 25-29](#) e [25-34B](#)). Provou-se apenas que os anticorpos para a BPAG2 são capazes de causar bolhas. ⁹⁸A geração de autoanticorpos para esse componente do hemidesmossomo resulta em deposição contínua e linear de IgG na membrana basal e a fixação de complemento com subsequente lesão tecidual causada por recrutamento local de neutrófilos e eosinófilos.

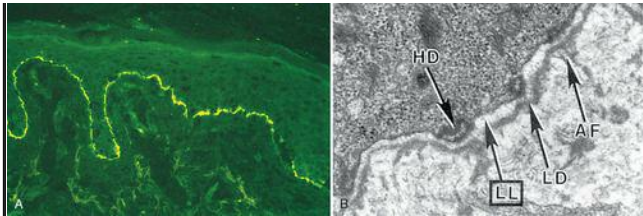


FIGURA 25-34


A, Deposição linear do complemento ao longo da junção dermoepidérmica no penfigoide bolhoso; o padrão tem sido comparado a uma fita. **B,** O antígeno do penfigoide bolhoso está localizado na porção mais inferior do citoplasma das células basais em associação aos hemidesmossomos (HD), com formação de bolha afetando a lâmina lúcida (LL) da zona da membrana basal. FA, fibrilas de ancoragem; LD, lâmina densa. (Veja também [Fig. 25-31](#).)

Dermatite Herpetiforme

A dermatite herpetiforme é uma doença rara caracterizada por *urticária* e *vesículas agrupadas*. A doença afeta predominantemente homens, com frequência na terceira e quarta décadas de vida. Em alguns casos, ocorre em associação à doença celíaca intestinal e responde a uma dieta livre de glúten.

Patogenia. A associação entre dermatite herpetiforme e doença celíaca fornece um indício da sua patogenia. Os indivíduos geneticamente predispostos desenvolvem anticorpos IgA ante uma dieta rica em glúten (derivada da proteína do trigo gliadina). Os anticorpos reagem cruzadamente com a reticulina, um componente das fibrilas de ancoragem que fixam a membrana basal epidérmica à derme superficial. A lesão resultante e a inflamação produzem uma bolha subepidérmica. Algumas pessoas com dermatite herpetiforme e enteropatia com sensibilidade ao glúten respondem a uma dieta isenta de glúten.

Morfologia. Nas lesões iniciais, observa-se o acúmulo seletivo de fibrina e neutrófilos **nas pontas das papilas dérmicas**, formando pequenos microabscessos ([Fig. 25-35A](#)). As células basais presentes sobre esses microabscessos apresentam vacuolização e separação dermoepidérmica focal que, finalmente, coalescem para formar uma verdadeira **bolha subepidérmica**. Através da imunofluorescência direta é possível observar que a dermatite herpetiforme apresenta **depósitos granulares de IgA** descontínuos localizados seletivamente nas pontas das papilas dérmicas ([Fig. 25-35B](#)).



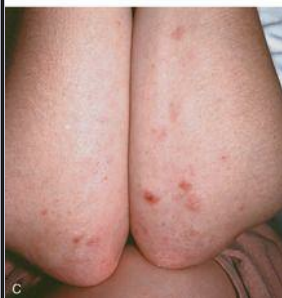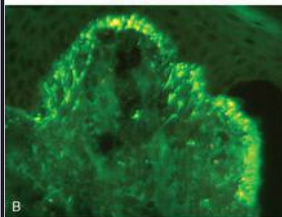
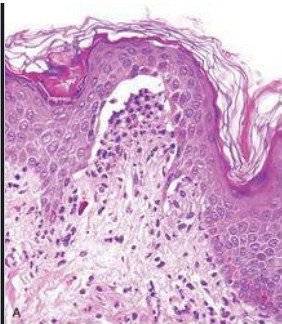


FIGURA 25-35

Dermatite herpetiforme. **A**, As bolhas estão associadas à lesão da camada de células basais, inicialmente causada por acúmulo de neutrófilos (microabscessos) nas pontas das papilas dérmicas. **B**, A deposição seletiva de autoanticorpo IgA nas pontas das papilas dérmicas é um aspecto característico. **C**, As lesões consistem em bolhas eritematosas intactas e erodidas (geralmente arranhadas), frequentemente agrupadas (observadas aqui nos cotovelos e braços).

(B, Cortesia do Dr. Victor G. Prieto, Houston, Texas.)

Aspectos clínicos. As placas e vesículas com urticárias da dermatite herpetiforme são extremamente *pruriginosas*. As lesões são bilaterais, simétricas e agrupadas, envolvendo preferencialmente as superfícies extensoras, os cotovelos, joelhos, a parte superior das costas e as nádegas ([Fig. 25-35C](#)).

DOENÇAS BOLHOSAS NÃO INFLAMATÓRIAS

Epidermólise Bolhosa e Porfíria

Algumas doenças primárias caracterizadas por vesículas e bolhas são mediadas por mecanismos não inflamatórios, como a *epidermólise bolhosa* e a *porfíria*.

A *epidermólise bolhosa* constitui um grupo de distúrbios causados por defeitos hereditários nas proteínas estruturais que conferem estabilidade mecânica à pele. O aspecto comum é uma propensão para formar bolhas em sítios de pressão, fricção ou trauma, ou logo após o nascimento. ⁹⁹ No *tipo simples*, os defeitos da camada de células basais da epiderme são resultantes de mutações nos genes que codificam as queratinas 14 ou 5. Normalmente, ocorre o pareamento dessas duas proteínas para produzir uma fibra de queratina funcional, explicando, assim, o fenótipo similar resultante da mutação de ambos os genes. No *tipo juncional*, por outro lado, as bolhas ocorrem na pele histologicamente normal precisamente na região da lâmina lúcida (Figs. 25-36 e 25-29). Nos *tipos distróficos* cicatriciais, as bolhas se desenvolvem abaixo da lâmina densa, em associação às fibrilas de ancoragem rudimentares ou defeituosas. A *epidermólise bolhosa distrófica* é uma doença hereditária resultante de mutações no gene *COL7A1* que codifica o colágeno tipo VII (Cap. 3). O carcinoma de células escamosas pode, algumas vezes, originar-se nessas bolhas crônicas. ¹⁰⁰ As alterações histológicas são tão sutis que a microscopia eletrônica pode ser necessária para diferenciá-las entre estes tipos em condições clinicamente ambíguas. De modo geral, aproximadamente dez genes que codificam as proteínas estruturais na junção dermoepidérmica têm sido apontadas em várias formas desta doença. ¹⁰¹ Uma forma denominada *epidermólise bolhosa juncional não Herlitz* é causada por um defeito genético (geralmente uma mutação pontual) no gene *LAMB3* que codifica a laminina V β 3. A terapia gênica bem sucedida tem sido realizada em indivíduos com esta doença através da inserção de um gene *LAMB3* normal em queratinócitos.

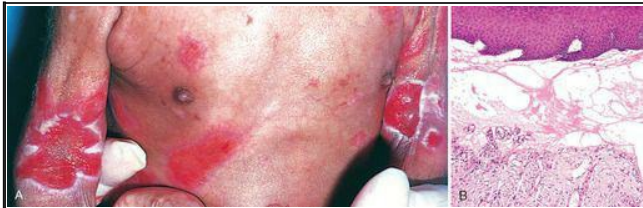

FIGURA 25-36

Epidermólise bolhosa. **A**, Epidermólise bolhosa juncional apresentando erosões típicas nas dobras das regiões flexoras. **B**, Uma bolha subepidérmica não inflamatória se formou na região da lâmina lúcida.

A *porfiria* refere-se a um grupo de distúrbios congênitos ou adquiridos incomuns do metabolismo da porfirina. As porfirinas são pigmentos normalmente presentes na hemoglobina, mioglobulina e citocromos. A classificação das porfirias é baseada tanto em aspectos clínicos como bioquímicos. Os cinco principais tipos são: (1) porfiria eritropoiética congênita, (2) protoporfiria eritropoiética, (3) porfiria intermitente aguda, (4) porfiria cutânea tardia, e (5) porfiria mista. As manifestações cutâneas consistem em urticária e vesículas que curam com a cicatrização e que são exacerbadas por exposição à luz solar. As alterações primárias observadas por microscopia óptica são *vesículas subepidérmicas* ([Fig. 25-37](#)) com *espessamento marcante associado às paredes dos vasos dérmicos superficiais*. A patogenia dessas alterações não é bem compreendida, embora as proteínas séricas, incluindo as imunoglobulinas, formam tipicamente depósitos vítreos nas paredes dos microvasos dérmicos superficiais.

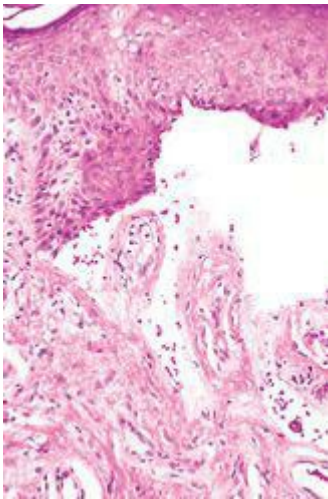


FIGURA 25-37

Porfíria. Formação de uma bolha não inflamatória na junção dermoepidérmica; note as papilas dérmicas aparentemente rígidas na base, contendo vasos superficiais alterados.

Distúrbios dos Anexos Epidérmicos

ACNE VULGAR

Virtualmente universal da metade ao final da adolescência, a acne vulgar afeta tanto indivíduos do sexo masculino e feminino, embora a tendência para a doença mais grave seja maior em homens. A acne é observada em todas as raças, mas, geralmente, é mais branda em pessoas de origem asiática. A acne vulgar em adolescentes parece ocorrer como resultado das variações hormonais fisiológicas e das alterações nos folículos pilosos, particularmente na glândula sebácea. Os aspectos clínicos da acne podem ser induzidos ou exacerbados por drogas (corticosteroides, hormônio adrenocorticotrópico, testosterona, gonadotrofina, anticoncepcionais, trimetadiona, iodetos e brometos), agentes de contato ocupacionais (óleos de corte, hidrocarbonetos clorados e alcatrões) e condições oclusivas, como roupas pesadas, cosméticos e climas tropicais. Algumas famílias parecem ser particularmente afetadas pela acne, sugerindo um componente hereditário.

A acne é dividida em tipos não inflamatório e inflamatório, embora os tipos possam coexistir. O primeiro consiste em comedões abertos e fechados. Os *comedões abertos* são pequenas pápulas foliculares que contêm um tampão de queratina central de coloração preta. Esta cor se deve a oxidação do pigmento melanina (não de sujeira). Os *comedões fechados* são pápulas foliculares sem um tampão central visível. Visto que o tampão de queratina é retido abaixo da superfície epidérmica, essas lesões são fontes potenciais de ruptura folicular e de inflamação. A acne inflamatória é caracterizada por pápulas eritematosas, nódulos e pústulas ([Fig. 25-38A](#)). As variantes graves (p. ex., acne conglobata) resultam na formação de trajetos sinuosos e cicatrizações físicas.

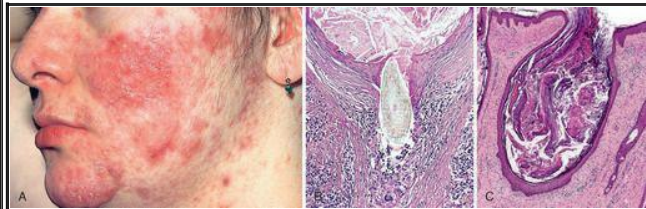


FIGURA 25-38

Acne. **A**, Acne inflamatória associada à presença de pápulas e pústulas eritematosas. **B**, Porção do pelo penetrando o epitélio folicular e induzindo inflamação e fibrose. **C**, Comedão aberto.

Morfologia. Quatro componentes-chave contribuem para o desenvolvimento da acne: (1) mudanças na queratinização da porção inferior do infundíbulo folicular com o desenvolvimento de um tampão de queratina bloqueando a saída de sebo para a superfície da pele; (2) hipertrofia das glândulas sebáceas com a puberdade ou a atividade acentuada devido à estimulação hormonal; (3) bactéria sintetizadora de lipase (*Propionibacterium acnes*) colonizando a porção superior e mediana do folículo piloso, convertendo os lipídios dentro do sebo em ácidos graxos pró-inflamatórios; e (4) inflamação do folículo associada à liberação de fatores citotóxicos e quimiotáticos. ¹⁰³ Dependendo do estágio da doença, os comedons abertos ou fechados, pápulas, pústulas, ou nódulos inflamatórios profundos podem desenvolver-se. Os comedons abertos possuem grandes orifícios visíveis, enquanto aqueles observados nos comedons fechados são identificáveis apenas microscopicamente (Fig. 25-38B, C). Diversos infiltrados linfo-histiocíticos estão presentes dentro ou ao redor dos folículos afetados e a extensa inflamação aguda e crônica acompanha a ruptura folicular. Os abscessos dérmicos podem formar-se em associação à ruptura (Fig. 25-38C), seguidos por resolução gradual acompanhada muitas vezes por cicatrização.

Patogenia. A patogenia da acne não é totalmente esclarecida. O envolvimento dos fatores endócrinos tem sido sugerido (principalmente andrógenos) porque, historicamente, indivíduos jovens do sexo masculino castrados não desenvolvem a condição (uma troca questionável). Postula-se que as lipases bacterianas do *Propionibacterium acnes* degradam os óleos sebáceos, liberando ácidos graxos altamente irritantes, resultando nas fases inflamatórias iniciais da acne. ¹⁰⁴ A inibição da produção da lipase justifica a administração de antibióticos a indivíduos com acne inflamatória. O ácido 13-cis-retinoico, derivado sintético da vitamina A (isotretinoína), produz uma notável melhora clínica em alguns casos de acne grave através de sua forte ação antisebácea. ^{105,106}

ROSÁCEA

A rosácea é uma doença comum a partir da meia-idade, atingindo até 3% da população dos Estados Unidos, principalmente mulheres. Quatro estágios são reconhecidos: (1) episódios de rubor (pré-rosácea), (2) eritema persistente e telangiectasia, (3) pústulas e pápulas e (4) rinofima — espessamento permanente da pele nasal por pápulas eritematosas confluentes e protuberância folicular. [107](#)

Morfologia. A rosácea é caracterizada por um infiltrado perifolicular não específico composto de linfócitos circunscritos por edema dérmico e telangiectasia. Na fase pustular, os neutrófilos podem colonizar os folículos e a ruptura folicular pode causar uma resposta dérmica granulomatosa. O desenvolvimento de rinofima está associado à hipertrofia das glândulas sebáceas e do tamponamento folicular por debris queratóticos.

Patogenia. Indivíduos com rosácea têm altos níveis do peptídeo endógeno antimicrobiano catelicidina, um importante mediador da resposta imune inata. Os peptídios da catelicidina presentes são qualitativamente distintos daqueles observados em indivíduos sem rosácea, como resultado do processamento alternativo por serina proteases, tais como a enzima triptica do estrato córneo. [108](#) Embora sejam necessários estudos adicionais para esclarecer essa questão, é provável que a ativação inapropriada do sistema imune inato tenha um papel nesse distúrbio.

Paniculite

1998

1998

1998

1998

1998

1998

1998

1998

1998

1998

1998

1998

1998

1998

1998

1998

1998

1998

1998

1998

1998

1998

1998

1998

1998

1998

1998

1998

1998

1998

1998

1998

1998

1998

1998

1998

1998

1998

1998

1998

1998

1998

ERITEMA NODOSO E ERITEMA ENDURADO

A *paniculite* é uma reação inflamatória no tecido adiposo subcutâneo que pode afetar preferencialmente (1) os septos de tecido conjuntivo que separam os lóbulos de tecido adiposo, ou (2) os próprios lóbulos de tecido adiposo. A *paniculite* frequentemente atinge a parte inferior das pernas e geralmente tem um curso de caráter subagudo a crônico. O *eritema nodoso* é a forma mais comum e geralmente tem uma apresentação aguda. Sua ocorrência é frequentemente associada a infecções (infecção por estreptococos β -hemolíticos, tuberculose e, menos comumente, coccidioidomicose, histoplasmose e hanseníase), administração de drogas (sulfonamidas, anticoncepcionais orais), sarcoidose, doença inflamatória intestinal e certas neoplasias malignas. Todavia, em muitos casos não é possível identificar a causa. [109](#)

O *eritema nodoso* manifesta-se como nódulos e placas eritematosas, pouco definidas, bastante delicadas e que podem ser mais facilmente apalpadas do que observadas. Febre e mal-estar podem acompanhar os sinais cutâneos. No curso de semanas, as lesões geralmente tornam-se planas e ficam semelhantes a equimoses, sem deixar cicatrizes clínicas residuais, enquanto novas lesões se desenvolvem. Geralmente, é necessária a realização de uma biópsia de uma cunha profunda de tecido com o intuito de obter uma amostra generosa da subcútis para estabelecimento do diagnóstico histológico.

O *eritema endureado* é um tipo incomum de *paniculite* que afeta primariamente adolescentes e mulheres na menopausa. Embora a causa seja desconhecida, a maioria dos observadores o considera como uma vasculite primária afetando os vasos profundos que suprem os lóbulos da subcútis, com subsequente necrose e inflamação no tecido adiposo. O *eritema endureado* manifesta-se como um nódulo levemente sensível, eritematoso, que em geral se torna ulcerado. Originalmente considerado uma resposta de hipersensibilidade à tuberculose, o *eritema endureado* atualmente ocorre na maioria dos casos, sem associação a uma doença subjacente.

Morfologia. A histopatologia do **eritema nodoso** é característica. Nas lesões iniciais, o aumento dos septos de tecido conjuntivo se deve ao edema, exsudação de fibrina e infiltração neutrofílica. Posteriormente, a infiltração de linfócitos, histiócitos, células gigantes multinucleadas e, ocasionalmente, eosinófilos está associada à fibrose do septo. A vasculite não está presente. No **eritema endureado**, por outro lado, a inflamação granulomatosa e as zonas de necrose caseosa envolvem o lóbulo de tecido adiposo. As lesões iniciais exibem vasculite necrosante envolvendo artérias e veias de pequeno e médio calibre na derme profunda e na subcútis.

O *eritema nodoso* e o *eritema endureado*, porém, são apenas dois dos vários tipos de *paniculite* existentes. A *doença de Weber-Christian (paniculite nodular febril recidivante)* é uma forma rara de *paniculite* lobular, não vasculítica, observada em crianças e adultos. É marcada por uma coleção de placas ou nódulos eritematosos, predominantemente nas extremidades inferiores, criadas por focos profundos de inflamação com agregados de histiócitos espumosos juntamente com linfócitos, neutrófilos e células gigantes. A *paniculite factícia* é uma forma de *paniculite* secundária causada por trauma autoinduzido ou por injeção de substâncias estranhas ou tóxicas.

Raramente, os linfomas de células T (linfomas paniculíticos de células T) se alojam nos lóbulos adiposos, produzindo necrose gordurosa e inflamação sobreposta que mimetiza a paniculite. Finalmente, distúrbios como o *lúpus eritematoso* podem, ocasionalmente, ter componentes inflamatórios profundos com paniculites associadas. [110](#) As etiologias de todos esses tipos de paniculite, exceto a forma autoimposta e os linfomas raros de células T, não são conhecidas.

Infeção

A pele frequentemente cede ao ataque de micro-organismos, parasitas e insetos. Já discutimos o possível papel das bactérias na patogenia da acne comum, e as dermatoses causadas por vírus são muito numerosas para que sejam listadas aqui. Em indivíduos imunocomprometidos, as infecções cutâneas normalmente insignificantes podem se tornar uma ameaça à vida. Muitos distúrbios, como o herpes simples e o herpes-zóster, exantemas virais, infecções fúngicas profundas e reações imunes na pele provocadas por agentes infecciosos, são discutidos no [Capítulo 8](#). Nesta seção, vamos abordar uma quantidade representativa de infecções comuns cujas manifestações clínicas primárias ocorrem na pele.

VERRUGAS

As verrugas são lesões comuns em crianças e adolescentes, embora possam ser encontradas em qualquer idade. São causadas por papilomavírus humanos. A transmissão da doença geralmente envolve o contato direto entre indivíduos ou a autoinoculação. Em geral, as verrugas são autolimitadas, regredindo espontaneamente dentro de 6 meses a 2 anos.

A classificação das verrugas é baseada amplamente na aparência e localização. ¹¹¹ A *verruca vulgar* é o tipo mais comum e as lesões ocorrem em qualquer lugar, mas é frequentemente observada nas mãos, particularmente nas superfícies dorsais e áreas periungueais, onde aparecem como pápulas de 0,1 a 1 cm, cinza-esbranquiçadas a marrons, achatadas a convexas com uma superfície rugosa e em forma de seixo (Fig. 25-39A). A *verruca plana* ou *achatada* é comum na face ou nas superfícies dorsais das mãos. Forma pápulas ligeiramente elevadas, planas, lisas, castanhas e geralmente menores que a verruga vulgar. A *verruca plantar* e a *verruca palmar* ocorrem nas plantas dos pés e palmas das mãos, respectivamente. As lesões rugosas e escamosas podem alcançar 1 a 2 cm de diâmetro, coalescer e ser confundidas com calos normais. O *condiloma acuminado* (verruca venérea) ocorre no pênis, genitália feminina, uretra, áreas perianais e no reto. As verrugas venéreas aparecem como massas moles, acastanhadas, em forma de “couve-flor” que raramente atingem muitos centímetros de diâmetro.

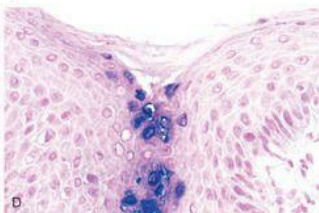
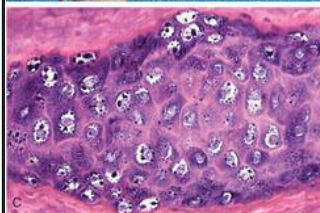
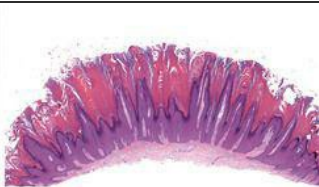
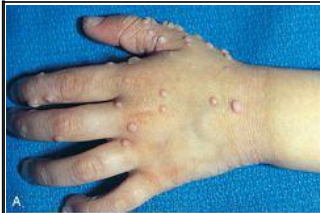
FIGURA 25-39

Verruga vulgar. **A**, Múltiplas pápulas com superfícies rugosas semelhantes a seixos. **B** (pequeno aumento) e **C**, (grande aumento) histologia das lesões mostrando a hiperplasia epidérmica papilomatosa e as alterações citopáticas que incluem palidez nuclear e grânulos querato-hialínicos evidentes. **D**, Hibridização *in situ* mostrando o DNA viral no interior das células epidérmicas.

Morfologia. Os aspectos histológicos comuns na verruga incluem a hiperplasia epidérmica que frequentemente exibe uma aparência ondulada, chamada de **hiperplasia epidérmica verrucosa ou papilomatosa** (Fig. 25-39B); e a vacuolização citoplasmática (coilocitose) envolvendo as camadas epidérmicas mais superficiais, produzindo halos pálidos circundando núcleos infectados. A microscopia eletrônica dessas zonas revela a presença de numerosas partículas virais no interior dos núcleos. As células infectadas também podem demonstrar grânulos querato-hialínicos evidentes e aparentemente condensados, além de agregados de queratina intracitoplasmáticos eosinofílicos e denteados como resultado dos efeitos citopáticos virais (Fig. 25-39C). Essas alterações celulares não são tão nítidas nos condilomas; portanto, seu diagnóstico baseia-se primariamente na arquitetura papilar hiperplásica contendo zonas de coilocitose em forma de cunha.

Patogenia. Mais de 150 tipos de papilomavírus foram identificados, muitos deles capazes de produzir verrugas em humanos. As variantes clínicas das verrugas são frequentemente associadas a subtipos distintos de HPV. Por exemplo, as verrugas anogenitais são causadas predominantemente pelo HPV dos tipos 6 e 11. Em contraste, há uma tendência das lesões induzidas pelo HPV do tipo 16 mostrarem certo grau de displasia. ¹¹² O HPV do tipo 16 também tem sido associado ao carcinoma de células escamosas *in situ* da genitália e à *papulose bowenoide* (lesões genitais em adultos jovens com a aparência histológica de carcinoma *in situ*, mas que geralmente regridem espontaneamente). ¹¹¹ A relação entre o HPV dos subtipos 5 e 8 e os carcinomas de células escamosas, particularmente em indivíduos acometidos pela condição rara denominada epidermo-displasia verruciforme, foi mencionada anteriormente. Esses pacientes desenvolvem múltiplas verrugas achatadas que contêm genomas do HPV, alguns dos quais progridem para o carcinoma. A tipagem viral pode ser realizada tanto pela hibridização *in situ* (Fig. 25-39D) ou pela reação em cadeia da polimerase.

MOLUSCO CONTAGIOSO

O molusco contagioso é uma doença viral comum e autolimitada observada na pele e causada por poxvírus. O vírus apresenta caracteristicamente forma de tijolo, tem um cerne de DNA em “formato de haltere” e dimensão máxima de 300 nm. Portanto, representa o maior poxvírus patogênico em humanos e um dos maiores vírus na natureza. Geralmente, a infecção é transmitida por contato direto, particularmente entre crianças e adultos jovens.

Clinicamente, múltiplas lesões podem ocorrer na pele e nas membranas mucosas, com uma predileção para o tronco e áreas anogenitais. As lesões individuais consistem em pápulas umbilicadas firmes, frequentemente pruriginosas, de cor rósea a cor da pele, geralmente com diâmetro variando de 0,2 a 0,4 cm. Raramente, observa-se a presença de formas “gigantes” medindo até 2 cm de diâmetro. Um material em forma de coágulo pode ser encontrado nas umbilicações centrais. O esfregaço desse material na lâmina de vidro corado com Giemsa frequentemente revela a presença de “corpos de molusco” diagnósticos.

Morfologia. Ao exame microscópico, as lesões apresentam hiperplasia epidérmica verrucosa em forma de cálice. A estrutura diagnóstica específica é o **corpo de molusco**, que ocorre como uma grande (até 35 μm) inclusão citoplasmática, elipsoide e homogênea nas células do estrato granuloso e no estrato córneo ([Fig. 25-40](#)). Na coloração com H&E, essas inclusões são eosinofílicas no estrato granuloso com coloração azul-púrpura e adquirem uma tonalidade azul-clara no estrato córneo vermelho. Os numerosos víriões estão presentes no interior dos corpos do molusco.

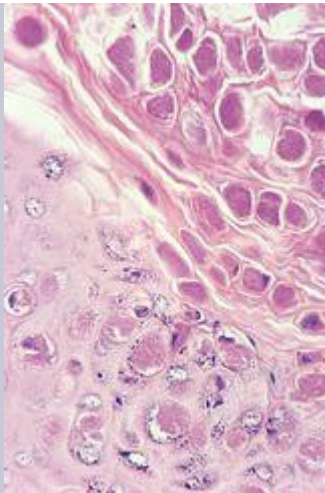


FIGURA 25-40

Molusco contagioso. Um foco de hiperplasia epidérmica verrucosa contendo numerosas células com inclusões citoplasmáticas elipsoides (corpos do molusco) no interior dos estratos granuloso e córneo.

IMPETIGO

O impetigo é uma infecção bacteriana superficial comum da pele. É altamente contagiosa e é frequentemente observada em crianças saudáveis e, ocasionalmente, em adultos com saúde debilitada. Existem duas formas classicamente referidas como *impetigo contagioso* e *impetigo bolhoso*; diferem um do outro simplesmente pelo tamanho das pústulas. Mudança notável na etiologia foi observada ao longo da última década. Enquanto, no passado, o impetigo contagioso foi quase exclusivamente causado por estreptococos β -hemolíticos do grupo A e o impetigo bolhoso por *Staphylococcus aureus*, hoje ambos são causados geralmente pelo *Staphylococcus aureus*. [114](#)

A infecção geralmente envolve a pele exposta, particularmente da face e das mãos. Manifesta-se como uma mácula eritematosa; em seguida, porém, aparecem rapidamente pequenas e múltiplas pústulas. Quando as pústulas se rompem, formam-se erosões superficiais recobertas com soro seco, dando uma aparência clínica característica de *crosta cor de mel*. Se a crosta não é removida, novas lesões se formam sobre a periferia e, posteriormente, pode ocorrer uma extensa lesão epidérmica. A forma bolhosa do impetigo ocorre principalmente em crianças.

Morfologia. O aspecto microscópico característico do impetigo é a acumulação de neutrófilos sob o estrato córneo, frequentemente produzindo uma pústula subcórnea. As colorações especiais revelam a presença de bactérias nesses focos. As alterações epidérmicas reativas inespecíficas e a inflamação dérmica superficial acompanham esses achados. A ruptura das pústulas resulta na produção de camadas superficiais de soro, neutrófilos e restos celulares para formar a crosta característica. As lesões com bolhas podem apresentar acúmulo de fluidos e de neutrófilos abaixo do estrato córneo.

Patogenia. As espécies bacterianas na epiderme induzem uma resposta imune inata que apresenta uma tendência destrutiva na epiderme, resultando na produção de exsudato seroso local com formação de uma crosta escamosa (casca de ferida). A patogenia da formação da bolha no impetigo está relacionada à produção bacteriana de uma toxina que cliva especificamente a desmogleína I, a proteína responsável pela adesão célula-célula no interior das camadas epidérmicas superficiais. [115](#) Lembre que no pênfigo foliáceo, o qual possui um plano similar de formação de bolha, a desmogleína I está comprometida não por uma toxina, mas por um autoanticorpo ([Fig. 25-29](#)). Como não há virtualmente qualquer envolvimento da derme, uma vez que as bactérias são eliminadas, as lesões são curadas sem cicatrização.

INFECÇÕES FÚNGICAS SUPERFICIAIS

Ao contrário das infecções fúngicas profundas da pele, onde a derme ou subcútiis é primariamente envolvida, as infecções fúngicas superficiais da pele são confinadas ao estrato córneo e são causadas primariamente por dermatófitos. Esses organismos crescem no solo e em animais e produzem diversas lesões clínicas distintas e características. [116](#)

Em geral, a *tinea capitis* ocorre em crianças e raramente é observada em lactentes e em adultos. É uma dermatofitose do couro cabeludo caracterizada por manchas de pele assintomáticas, frequentemente destituídas de cabelo, associadas a eritema brando, formação de crosta e de escamas. A *tinea barbae* é uma infecção causada por dermatófitos na área da barba que afeta homens adultos; é um distúrbio relativamente incomum. Por outro lado, a *tinea corporis* é uma infecção fúngica superficial comum da superfície corpórea que afeta pessoas de todas as idades, mas particularmente crianças. Os fatores de predisposição incluem o calor e a umidade excessivos, exposição a animais infectados e dermatofitose crônica dos pés ou unhas. O tipo mais comum de *tinea corporis* é uma placa levemente eritematosa, expandida, esférica com bordas escamosas elevadas ([Fig. 25-41A](#)). A *tinea cruris* ocorre com mais frequência nas áreas inguinais de homens obesos durante o clima quente. O calor, a fricção e a maceração são fatores que predisõem ao seu desenvolvimento. A infecção em geral surge inicialmente na parte superior e interior das coxas, com a extensão gradual das manchas úmidas e avermelhadas que possuem bordas elevadas e escamosas. A *tinea pedis* (*pé-de-atleta*) afeta 30% a 40% da população em alguma fase da vida. Observa-se a presença difusa de eritema e de escamas, com frequência localizadas inicialmente nos espaços interdigitais. Todavia, foi recentemente demonstrado que a maior parte da reação inflamatória tecidual resulta da superinfecção bacteriana e não está diretamente relacionada à dermatofitose primária. [117](#) A infecção primária ou disseminada para as unhas é referida como *onicomicose*. Esta produz despigmentação, espessamento e deformação da placa ungueal. A *tinea versicolor* geralmente ocorre na parte superior do tronco e apresenta aspecto altamente característico. É causada pelo fungo *Malassezia furfur*, uma levedura mais do que um dermatófito. As lesões consistem em grupos de máculas de todos os tamanhos, mais claras ou mais escuras do que a pele circundante, com uma fina escama periférica. [87](#)

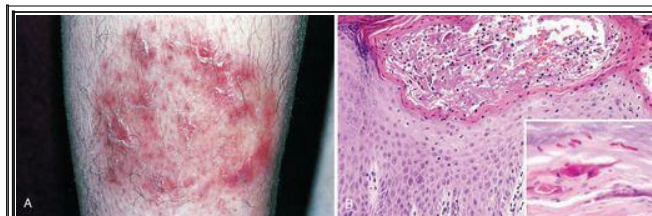


FIGURA 25-41

Tinea. **A**, Placa característica de *tinea corporis*. A histologia de rotina (**B**) mostra uma dermatite eczematosa branda (espongiótica) e abscessos neutrofílicos focais. A coloração com o ácido periódico de Schiff (*quadro menor*) revela a presença de hifas vermelhas profundas situadas no estrato córneo.

Morfologia. Os aspectos histológicos das dermatofitoses são variáveis, dependendo das propriedades do micro-organismo, da resposta do hospedeiro e do grau de superinfecção bacteriana. Pode ser uma dermatite eczematosa branda associada aos neutrófilos intraepidérmicos ([Fig. 25-41B](#)). As paredes das células fúngicas, ricas em mucopolissacarídeos, coram-se de rosa a vermelho-vivo com o corante ácido periódico de Schiff. Estão presentes na camada córnea anucleada da pele lesionada, cabelo ou unhas ([Fig. 25-41B, quadro menor](#)). Em geral, a cultura de material proveniente do raspado dessas áreas permitirá a identificação das espécies agressoras.

REFERÊNCIAS

1. Virchow, R, In: *Cellular Pathology* (1860) John Churchill, London, p. 33.
2. Kupper, TS; Fuhlbrigge, RC, Immune surveillance in the skin: mechanisms and clinical consequences, *Nat Rev Immunol* **4** (2004) 211.
3. Murphy, GF, The secret of “NIN,” a novel neural immunological network potentially integral to immunologic function in human skin, In: (Editor: Nickoloff, BJ) *Dermal Immune System* (1993) CRC Press, Boca Raton, FL, p. 227.
4. Johnson, KO, The roles and functions of cutaneous mechanoreceptors, *Curr Opin Neurobiol* **11** (2001) 455.
5. Fuchs, E, Scratching the surface of skin development, *Nature* **445** (2007) 834.
6. Pollock, PM; *et al.*, High frequency of *BRAF* mutations in nevi, *Nat Genet* **33** (2003) 19.
7. Michaloglou, C; *et al.*, BRAF600-associated senescence-like cell cycle arrest of human naevi, *Nature* **436** (2005) 720.
8. Norris, W, A case of fungoid disease, *Edinburgh Med Surg J* **16** (1820) 562.
9. Clark Jr., WH; *et al.*, Origin of familial malignant melanomas from heritable melanocytic lesions. “The B-K mole syndrome”, *Arch Dermatol* **114** (1978) 732.
10. Tsai, KY; Tsao, H, The genetics of skin cancer, *Am J Med Genet C Semin Med Genet* **131C** (2004) 82.
11. Greene, MH; *et al.*, High risk of malignant melanoma in melanoma-prone families with dysplastic nevi, *Ann Intern Med* **102** (1985) 458.
12. Clark Jr., WH; *et al.*, A study of tumor progression: the precursor lesions of superficial

- spreading and nodular melanoma, *Hum Pathol* **15** (1984) 1147.
- 13 Kim, JC; Murphy, GF, Dysplastic melanocytic nevi and prognostically indeterminate nevomelanomatoid proliferations, *Clin Lab Med* **20** (2000) 691.
- 14 Geller, AC; *et al.*, Screening, early detection, and trends for melanoma: current status (2000–2006) and future directions, *J Am Acad Dermatol* **57** (2007) 555.
- 15 Elder, DE, Melanocytic tumors of the skin, In: *Atlas of Tumor Pathology, Third Series, Fascicle 1* (1991) Armed Forces Institute of Pathology, Washington, DC, p. 183.
- 16 Breslow, A, Prognosis in cutaneous melanoma: tumor thickness as a guide to treatment, *Pathol Annu* **15** (1980) 1.
- 17 Kruper, LL; *et al.*, Predicting sentinel node status in AJCC stage I/II primary cutaneous melanoma, *Cancer* **107** (2006) 2436.
- 18 Barnhill, RL; *et al.*, The importance of mitotic rate as a prognostic factor for localized cutaneous melanoma, *J Cutan Pathol* **32** (2005) 268.
- 19 Elder, DE; Xu, X, The approach to the patient with a difficult melanocytic lesion, *Pathology* **36** (2004) 428.
- 20 Clark Jr., WH; *et al.*, Model predicting survival in stage I melanoma based on tumor progression, *J Natl Cancer Inst* **81** (1989) 1893.
- 21 Balch, CM; *et al.*, Prognostic factors analysis of 17,600 melanoma patients: validation of the American Joint Committee on Cancer melanoma staging system, *J Clin Oncol* **19** (2001) 3622.
- 22 Balch, CM; *et al.*, The new melanoma staging system, *Semin Cutan Med Surg* **22** (2003) 42.
- 23 Rousseau Jr., DL; Gershenwald, JE, The new staging system for cutaneous melanoma in the era of lymphatic mapping, *Semin Oncol* **31** (2004) 415.
- 24 Berwick, M; *et al.*, Sun exposure and mortality from melanoma, *J Natl Cancer Inst* **97** (2005) 195.
- 25 Gudbjartsson, DF; *et al.*, *ASIP* and *TYR* pigmentation variants associated with cutaneous melanoma and basal cell carcinoma, *Nat Genet* **40** (2008) 886.
- 26 Chin, L, The genetics of malignant melanoma: lessons from mouse and man, *Nat Rev Cancer* **3** (2003) 559.
- 27 Peters, G, Tumor suppression for ARF: the relative contributions of p16/INK4a and p14/ARF in melanoma, *J Natl Cancer Inst* **100** (2008) 757.
- 28 Curtin, JA; *et al.*, Somatic activation of KIT in distinct subtypes of melanoma, *J Clin Oncol* **24** (2006) 4340.
- 29 Curtin, JA; *et al.*, Distinct sets of genetic alterations in melanoma, *N Engl J Med* **353** (2005) 2135.
- 30 Ibrahim, N; Haluska, FG, Molecular pathogenesis of cutaneous melanocytic neoplasms, *Annu Rev Pathol Mech Dis* **4** (2009) 551.
- 31 Goel, VK; *et al.*, Examinations of mutations in BRAF, NRAS, and PTEN in primary cutaneous melanoma, *J Invest Dermatol* **126** (2006) 154.
- 32 Chudnovsky, Y; *et al.*, Melanoma genetics and the development of rational therapeutics, *J*

- Clin Invest* **115** (2005) 813.
- 33 Hunder, NN; *et al.*, Treatment of metastatic melanoma with autologous CD4+ T Cells against NY-ESO-1, *N Engl J Med* **358** (2008) 2698.
- 34 Hafner, C; *et al.*, High frequency of *FGFR3* mutations in adenoid seborrhic keratoses, *J Invest Dermatol* **126** (2006) 2404.
- 35 Ellis, DL; *et al.*, Melanoma, growth factors, acanthosis nigricans, the sign of Leser-Trelat, and multiple acrochordons. A possible role for alpha-transforming growth factor in cutaneous paraneoplastic syndromes, *N Engl J Med* **317** (1987) 1582.
- 36 Logie, A; *et al.*, Activating mutations of the tyrosine kinase receptor *FGFR3* are associated with benign skin tumors in mice and humans, *Hum Mol Genet* **14** (2005) 1153.
- 37 Torley, D; *et al.*, Genes, growth factors and acanthosis nigricans, *Br J Dermatol* **147** (2002) 1096.
- 38 Hafner, C; *et al.*, *FGFR3* mutations in benign skin tumors, *Cell Cycle* **5** (2006) 2723.
- 39 Leter, EM; *et al.*, Birt-Hogg-Dube syndrome: Clinical and genetic studies of 20 families, *J Invest Dermatol* **128** (2007) 45.
- 40 Covello, SP; *et al.*, Keratin 17 mutations cause either steatocystoma multiplex or pachyonychia congenita type 2, *Br J Dermatol* **139** (1998) 475.
- 41 McLean, WH; *et al.*, Keratin 16 and keratin 17 mutations cause pachyonychia congenita, *Nat Genet* **9** (1995) 273.
- 42 Liaw, D; *et al.*, Germline mutations of the *PTEN* gene in Cowden disease, an inherited breast and thyroid cancer syndrome, *Nat Genet* **16** (1997) 64.
- 43 Bignell, GR; *et al.*, Identification of the familial cylindromatosis tumour-suppressor gene, *Nat Genet* **25** (2000) 160.
- 44 Trompouki, E; *et al.*, CYLD is a deubiquitinating enzyme that negatively regulates NF-kappaB activation by TNFR family members, *Nature* **424** (2003) 793.
- 45 Young, AL; *et al.*, *CYLD* mutations underlie Brooke-Spiegler, familial cylindromatosis, and multiple familial trichoepithelioma syndromes, *Clin Genet* **70** (2006) 246.
- 46 Barana, D; *et al.*, Spectrum of genetic alterations in Muir-Torre syndrome is the same as in HNPCC, *Am J Med Genet A* **125** (2004) 318.
- 47 Takeda, H; *et al.*, Human sebaceous tumors harbor inactivating mutations in *LEF1*, *Nat Med* **12** (2006) 395.
- 48 Chan, EF; *et al.*, A common human skin tumour is caused by activating mutations in β -catenin, *Nat Genet* **21** (1999) 410.
- 49 Owens, DM; Watt, FM, Contribution of stem cells and differentiated cells to epidermal tumours, *Nat Rev Cancer* **3** (2003) 444.
- 50 Jorizzo, JL, Current and novel treatment options for actinic keratosis, *J Cutan Med Surg* **8** (Suppl 3) (2004) 13.
- 51 Alam, M; Ratner, D, Cutaneous squamous-cell carcinoma, *N Engl J Med* **344** (2001) 975.
- 52 Harwood, CA; Proby, CM, Human papillomaviruses and non-melanoma skin cancer, *Curr Opin Infect Dis* **15** (2002) 101.

- 5 3 Ramoz, N; *et al.*, Mutations in two adjacent novel genes are associated with epidermodysplasia verruciformis, *Nat Genet* **32** (2002) 579.
- 5 4 Beissert, S; Schwarz, T, Mechanisms involved in ultraviolet light-induced immunosuppression, *J Investig Dermatol Symp Proc* **4** (1999) 61.
- 55 Khavari, PA, Modelling cancer in human skin tissue, *Nat Rev Cancer* **6** (2006) 270.
- 56 Rubin, AI; *et al.*, Basal-cell carcinoma, *N Engl J Med* **353** (2005) 2262.
- 57 Gorlin, RJ; Goltz, RW, Multiple nevoid basal-cell epithelioma, jaw cysts and bifid rib. A syndrome, *N Engl J Med* **262** (1960) 908.
- 58 Mirowski, GW; *et al.*, Nevoid basal cell carcinoma syndrome, *J Am Acad Dermatol* **43** (2000) 1092.
- 59 Hahn, H; *et al.*, Mutations of the human homolog of *Drosophila* patched in the nevoid basal cell carcinoma syndrome, *Cell* **85** (1996) 841.
- 6 0 Riobo, NA; Manning, DR, Pathways of signal transduction employed by vertebrate Hedgehogs, *Biochem J* **403** (2007) 369.
- 6 1 Fan, H; *et al.*, Induction of basal cell carcinoma features in transgenic human skin expressing Sonic Hedgehog, *Nat Med* **3** (1997) 788.
- 62 Nilsson, M; *et al.*, Induction of basal cell carcinomas and trichoepitheliomas in mice overexpressing GLI-1, *Proc Natl Acad Sci U S A* **97** (2000) 3438.
- 6 3 Bale, AE, The nevoid basal cell carcinoma syndrome: genetics and mechanism of carcinogenesis, *Cancer Invest* **15** (1997) 180.
- 64 Kim, MY; *et al.*, Mutations of the *p53* and *PTCH* gene in basal cell carcinomas: UV mutation signature and strand bias, *J Dermatol Sci* **29** (2002) 1.
- 65 D'Errico, M; *et al.*, UV mutation signature in tumor suppressor genes involved in skin carcinogenesis in xeroderma pigmentosum patients, *Oncogene* **19** (2000) 463.
- 6 6 Calonje, E, Is cutaneous benign fibrous histiocytoma (dermatofibroma) a reactive inflammatory process or a neoplasm? *Histopathology* **37** (2000) 278.
- 67 Simon, MP; *et al.*, Deregulation of the platelet-derived growth factor B-chain gene via fusion with collagen gene *COL1A1* in dermatofibrosarcoma protuberans and giant-cell fibroblastoma, *Nat Genet* **15** (1997) 95.
- 68 Patel, KU; *et al.*, Dermatofibrosarcoma protuberans *COL1A1-PDGFB* fusion is identified in virtually all dermatofibrosarcoma protuberans cases when investigated by newly developed multiplex reverse transcription polymerase chain reaction and fluorescence in situ hybridization assays, *Hum Pathol* **39** (2008) 184.
- 69 Mitelman, F; *et al.*, The impact of translocations and gene fusions on cancer causation, *Nat Rev Cancer* **7** (2007) 233.
- 70 Rubin, BP; *et al.*, Molecular targeting of platelet-derived growth factor B by imatinib mesylate in a patient with metastatic dermatofibrosarcoma protuberans, *J Clin Oncol* **20** (2002) 3586.
- 71 Willemze, R; Meijer, CJ, Classification of cutaneous T-cell lymphoma: from Alibert to WHO-EORTC, *J Cutan Pathol* **33** (Suppl 1) (2006) 18.
- 72 Duvic, M; Edelson, R, Cutaneous T-cell lymphoma, *J Am Acad Dermatol* **51** (2004) S43 .

- 73 Zinzani, PL; *et al.*, Mycosis fungoides, *Crit Rev Oncol Hematol* **65** (2008) 172.
- 74 Longley, BJ; *et al.*, Somatic c-KIT activating mutation in urticaria pigmentosa and aggressive mastocytosis: establishment of clonality in a human mast cell neoplasm, *Nat Genet* **12** (1996) 312.
- 75 Longley, BJ; *et al.*, Chronically KIT-stimulated clonally-derived human mast cells show heterogeneity in different tissue microenvironments, *J Invest Dermatol* **108** (1997) 792.
- 76 Oji, V; Traupe, H, Ichthyoses: differential diagnosis and molecular genetics, *Eur J Dermatol* **16** (2006) 349.
- 77 Nettis, E; *et al.*, Clinical and aetiological aspects in urticaria and angio-oedema, *Br J Dermatol* **148** (2003) 501.
- 78 Murphy, GF; *et al.*, Topical tretinoin replenishes CD1a-positive epidermal Langerhans cells in chronically photodamaged human skin, *J Cutan Pathol* **25** (1998) 30.
- 79 Steinhoff, M; *et al.*, Modern aspects of cutaneous neurogenic inflammation, *Arch Dermatol* **139** (2003) 1479.
- 80 Lamoreux, MR; *et al.*, Erythema multiforme, *Am Fam Physician* **74** (2006) 1883.
- 81 Parrillo, SJ, Stevens-Johnson syndrome and toxic epidermal necrolysis, *Curr Allergy Asthma Rep* **7** (2007) 243.
- 82 Murphy, GF; *et al.*, Cytotoxic T lymphocytes and phenotypically abnormal epidermal dendritic cells in fixed cutaneous eruptions, *Hum Pathol* **16** (1985) 1264.
- 83 Gilliam, AC; *et al.*, Apoptosis is the predominant form of epithelial target cell injury in acute experimental graft-versus-host disease, *J Invest Dermatol* **107** (1996) 377.
- 84 Schon, MP; Reich, K, Tumor necrosis factor antagonists in the therapy of psoriasis, *Clin Dermatol* **26** (2008) 486.
- 85 Bowcock, AM; Cookson, WO, The genetics of psoriasis, psoriatic arthritis and atopic dermatitis, *Hum Mol Genet* **13** (Spec No 1) (2004) R43.
- 86 Schwartz, RA; *et al.*, Seborrheic dermatitis: an overview, *Am Fam Physician* **74** (2006) 125.
- 87 Gupta, AK; *et al.*, Skin diseases associated with *Malassezia* species, *J Am Acad Dermatol* **51** (2004) 785.
- 88 Fischer, M; *et al.*, Skin function and skin disorders in Parkinson's disease, *J Neural Transm* **108** (2001) 205.
- 89 Mithani, SK; *et al.*, Molecular genetics of premalignant oral lesions, *Oral Dis* **13** (2007) 126.
- 90 Patel, GK; *et al.*, Cutaneous lichen planus and squamous cell carcinoma, *J Eur Acad Dermatol Venereol* **17** (2003) 98.
- 91 Katta, R, Lichen planus, *Am Fam Physician* **61** (2000) 3319.
- 92 Iijima, W; *et al.*, Infiltrating CD8+ T cells in oral lichen planus predominantly express CCR5 and CXCR3 and carry respective chemokine ligands RANTES/CCL5 and IP-10/CXCL10 in their cytolytic granules: a potential self-recruiting mechanism, *Am J Pathol* **163** (2003) 261.
- 93 Edelson, RL, Pemphigus—decoding the cellular language of cutaneous autoimmunity, *N*

- 94 Tron, F; *et al.*, Immunogenetics of pemphigus: an update, *Autoimmunity* **39** (2006) 531.
- 95 Gniadecki, R, Desmoglein autoimmunity in the pathogenesis of pemphigus, *Autoimmunity* **39** (2006) 541.
- 96 Wade, MS; Black, MM, Paraneoplastic pemphigus: a brief update, *Australas J Dermatol* **46** (2005) 1.
- 97 Walsh, SR; *et al.*, Bullous pemphigoid: from bench to bedside, *Drugs* **65** (2005) 905.
- 98 Blank, M; *et al.*, New insights into the autoantibody-mediated mechanisms of autoimmune bullous diseases and urticaria, *Clin Exp Rheumatol* **24** (2006) S20.
- 99 Fine, JD; *et al.*, Revised classification system for inherited epidermolysis bullosa: report of the Second International Consensus Meeting on diagnosis and classification of epidermolysis bullosa, *J Am Acad Dermatol* **42** (2000) 1051.
- 100 Mallipeddi, R; *et al.*, Increased risk of squamous cell carcinoma in junctional epidermolysis bullosa, *J Eur Acad Dermatol Venereol* **18** (2004) 521.
- 101 McGrath, JA; Mellerio, JE, Epidermolysis bullosa, *Br J Hosp Med (Lond)* **67** (2006) 188.
- 102 Mavilio, F; *et al.*, Correction of junctional epidermolysis bullosa by transplantation of genetically modified epidermal stem cells, *Nat Med* **12** (2006) 1397.
- 103 Harper, JC; Thiboutot, DM, Pathogenesis of acne: recent research advances, *Adv Dermatol* **19** (2003) 1.
- 104 Miskin, JE; *et al.*, *Propionibacterium acnes*, a resident of lipid-rich human skin, produces a 33 kDa extracellular lipase encoded by *gehA*, *Microbiology* **143** (Pt 5) (1997) 1745.
- 105 Goldsmith, LA; *et al.*, American Academy of Dermatology Consensus Conference on the safe and optimal use of isotretinoin: summary and recommendations, *J Am Acad Dermatol* **50** (2004) 900.
- 106 Clarke, SB; *et al.*, Pharmacologic modulation of sebaceous gland activity: mechanisms and clinical applications, *Dermatol Clin* **25** (2007) 137.
- 107 Diamantis, S; Waldorf, HA, Rosacea: clinical presentation and pathophysiology, *J Drugs Dermatol* **5** (2006) 8.
- 108 Yamasaki, K; *et al.*, Increased serine protease activity and cathelicidin promotes skin inflammation in rosacea, *Nat Med* **13** (2007) 975.
- 109 Requena, L; Sanchez Yus, E, Erythema nodosum, *Semin Cutan Med Surg* **26** (2007) 114.
- 110 Ter Poorten, MC; Thiers, BH, Panniculitis, *Dermatol Clin* **20** (2002) 421.
- 111 Lio, P, Warts, molluscum and things that go bump on the skin: a practical guide, *Arch Dis Child Educ Pract Ed* **92** (2007) ep119.
- 112 de Villiers, EM, Papillomavirus and HPV typing, *Clin Dermatol* **15** (1997) 199.
- 113 Orth, G, Genetics of epidermodysplasia verruciformis: insights into host defense against papillomaviruses, *Semin Immunol* **18** (2006) 362.
- 114 Sladden, MJ; Johnston, GA, Current options for the treatment of impetigo in children, *Expert Opin Pharmacother* **6** (2005) 2245.
- 115 Payne, AS; *et al.*, Desmosomes and disease: pemphigus and bullous impetigo, *Curr Opin*

Cell Biol **16** (2004) 536.

116 Schwartz, RA, Superficial fungal infections, *Lancet* **364** (2004) 1173.

117 Leyden, JJ; Aly, R, Tinea pedis, *Semin Dermatol* **12** (1993) 280.

26. Ossos, Articulações e Tumores de Tecido Mole

ANDREW E. ROSENBERG

▪ OSSOS

Modelagem, Remodelagem Óssea e Pico de Massa Óssea

Crescimento e Desenvolvimento Ósseos

Anormalidades de Desenvolvimento nas Células, na Matriz e Estrutura Ósseas

Malformações e Doenças Causadas por Defeitos nas Proteínas Nucleares e Fatores de Transcrição

Doenças Causadas por Defeitos em Hormônios e Mecanismos de Transmissão de Sinais

Doenças Associadas a Defeitos em Proteínas Estruturais Extracelulares

Doenças do Colágeno Tipo 1 (Osteogênese Imperfeita)

Doenças Associadas a Mutações de Colágenos Tipos 2, 9, 10 e 11

Doenças Associadas a Defeitos na Dobra e Degradação de Macromoléculas

Mucopolissacaridoses

Doenças Associadas a Defeitos nas Vias Metabólicas (Enzimas, Canais Iônicos e Transportadores)

Osteopetrose

Doenças Associadas à Diminuição da Massa Óssea

Osteoporose

Doenças Causadas pela Disfunção dos Osteoclastos

Doença de Paget (Osteíte Deformante)

Doenças Associadas a Homeostasia Mineral Anormal

Raquitismo e Osteomalacia

Hiperparatireoidismo

Osteodistrofia Renal

Fraturas

Osteonecrose (Necrose Avascular)

Infecções – Osteomielite

Osteomielite Piogênica

Osteomielite Tuberculosa

Sífilis Esquelética

Tumores Ósseos e Lesões Tipo Tumorais

Tumores Formadores de Osso

Osteoma

Osteoma Osteoide e Osteoblastoma

Osteossarcoma

Tumores Formadores de Cartilagem

Osteocondroma

Condromas

Condrioblastoma

Fibroma Condromixoide

Condrossarcoma

Tumores Fibrosos e Fibro-ósseos

Defeito Cortical Fibroso e Fibroma não Ossificante

Displasia Fibrosa

Variantes de Fibrossarcoma

Outros Tumores

Sarcoma de Ewing e Tumor Neuroectodérmico Primitivo (PNET)

Tumor de Células Gigantes

Cisto Ósseo Aneurismático

Doença Metastática

• ARTICULAÇÕES

Artrite

Osteoartrite

Artrite Reumatoide

Artrite Juvenil Idiopática

Espondiloartropatias Soronegativas

Espondiloartrite Anquilosante

Síndrome de Reiter

Artrite Associada com Enterite

Artrite Psoriática

Artrite Infecciosa

Artrite Bacteriana

Artrite Tuberculosa

Artrite de Lyme

Artrite Viral

Artrite Induzida por Cristais

Gota e Artrite Gotosa

Doença da Deposição de Cristais de Pirofosfato de Cálcio (Pseudogota)

Tumores e Lesões Tipo Tumorais

Ganglion e Cisto Sinovial

Tumor de Célula Gigante Tenossinovial (Localizado e Difuso)

▪ TUMORES DE TECIDO MOLE E LESÕES TIPO TUMORAIS

Patogenia e Características Gerais

Tumores Adiposos

Lipomas

Lipossarcoma

Tumores Fibrosos e Lesões Tipo Tumorais

Proliferações Pseudossarcomatosas Reativas

Fasciíte Nodular

Miosite Ossificante

Fibromatoses

Fibromatose Superficial (Fibromatose Palmar, Plantar e Peniana)

Fibromatose Profunda (Tumores Desmoides)

Fibrossarcoma

Tumores Fibro-histiocíticos

Fibro-histiocitoma Benigno (Dermatofibroma)

Fibro-histiocitoma Maligno

Tumores do Músculo Esquelético

Rabdomiossarcoma

Tumores da Musculatura Lisa

Leiomioma

Leiomiossarcoma

Sarcoma Sinovial

OSSOS

Reconhecido pelos poetas por sua persistência após a morte, o sistema esquelético é fundamental durante a vida. Tem um papel essencial na homeostase mineral, aloja os elementos hematopoiéticos, fornece suporte mecânico para o movimento, protege as vísceras e determina o tamanho e a forma do corpo. Os ossos são amplamente feitos de uma matriz orgânica (osteóide) e por mineral cálcio hidroxiapatita, que proporciona resistência e dureza ao osso. Um dado não evidente é que, apesar de sua estrutura dura e inflexível, o osso é um tecido dinâmico continuamente reabsorvido, renovado e remodelado. Esses processos são desenvolvidos por inúmeros tipos diferentes de células ósseas as quais são reguladas por vários fatores transcricionais, citocinas e fatores de crescimento¹² and ³ (Fig. 26-1).

As células *osteoprogenitoras* são células-tronco mesenquimais pluripotentes, encontradas nas proximidades de todas as superfícies ósseas. Ao serem estimuladas de modo apropriado por fatores de crescimento, elas sofrem divisão celular e produzem descendentes que se diferenciam em osteoblastos, processo este dirigido pelos fatores transcricionais RUNX2/CBFA1 e pela via de sinalização WNT/ β -catenina (Cap. 2).^{2,3}

Os *osteoblastos e células de revestimento* estão localizados nas superfícies dos ossos. Essas células sintetizam, transportam e arrumam as diversas proteínas da matriz que serão descritas adiante (Fig. 26-2) e iniciam o processo de mineralização. Os osteoblastos têm receptores que se ligam a hormônios regulatórios (hormônio paratireoideano, vitamina D, leptina e estrogênio), citocinas, fatores de crescimento e proteínas da matriz extracelular^{2,3,4,5} and ⁶, que em resposta expressam vários fatores os quais regulam a diferenciação e função dos osteoclastos (Fig. 26-2, descrita mais adiante). Se os osteoblastos se tornarem circundados pela matriz orgânica recém-depositada, eles se transformam em *osteócitos*; ou de modo alternativo, os osteoblastos remanescentes na superfície óssea se tornam células de revestimento ósseo achatadas e quiescentes.

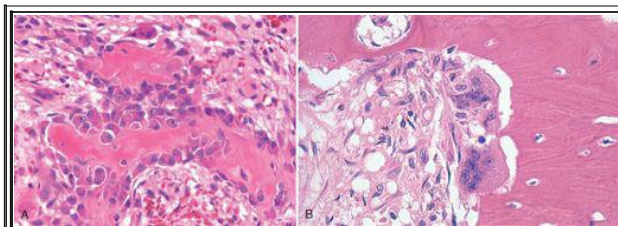


FIGURA 26-2

A, osteoblastos ativos sintetizando a matriz óssea. As células circundantes representam células osteoprogenitoras. **B**, Dois osteoclastos absorvendo osso.

Os *osteócitos* se comunicam uns com os outros e com células da superfície óssea por meio de uma intrincada rede de processos citoplasmáticos que atravessam túneis na matriz conhecidos como *canaliculos*. Os osteócitos ajudam a controlar os níveis de cálcio e fosfato nesse microambiente e detectam forças mecânicas traduzindo-as em atividade biológica – um processo conhecido como *mecanotransdução*. [5.6](#)

Os *osteoclastos* são as células responsáveis pela reabsorção do osso. Eles são derivados das mesmas células progenitoras hematopoiéticas, que também dão origem aos monócitos e macrófagos. As citocinas e fatores de crescimento que re-gulam a diferenciação e maturação osteoclástica incluem o fator estimulante de colônias de granulócitos-macrófagos (M-CSF), interleucina-1 (IL-1) e fator de necrose tumoral (TNF). [7.8](#) Os osteoclastos maduros multinucleados (contendo de 6 a 12 núcleos) se formam a partir da fusão de precursores mononucleares circulantes e possuem uma sobrevivência limitada (aproximadamente 2 semanas). Eles se ligam à superfície óssea por meio das integrinas, nas quais formam a lacuna de reabsorção subjacente – um espaço extracelular próprio, análogo ao lisossomo secundário ([Fig. 26-2](#)). A membrana celular que cobre a lacuna de reabsorção sofre numerosas depressões (*borda ondulada*), aumentando a sua área de superfície, ao passo que a superfície celular adjacente forma um selamento apertado com o osso impedindo o extravasamento dos produtos da digestão. O osteoclasto remove o mineral ao gerar um ambiente ácido utilizando um sistema de bombas de prótons e digere o componente orgânico pela liberação de proteases.

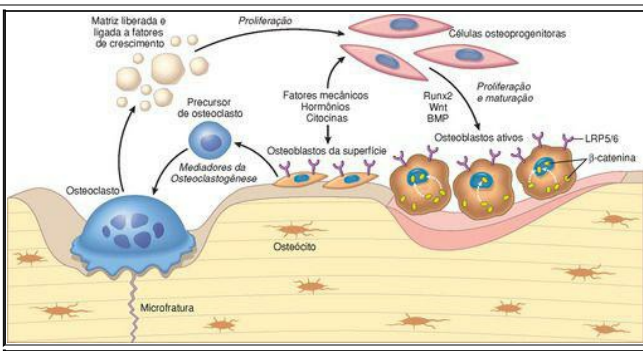


FIGURA 26-1

Células ósseas e suas atividades relacionadas. Os hormônios, citocinas, fatores de crescimento e moléculas transmissoras de sinais são os fatores-chave na sua formação e maturação e, permitindo comunicação entre os osteoblastos e osteoclastos. A reabsorção e formação óssea na remodelagem são processos conjugados, controlados por fatores sistêmicos e citocinas locais, algumas destas depositadas na matriz óssea. BMP, proteína morfogenética óssea; LRP5/6, receptor LDL de proteínas 5 e 6.

Essas células e os fatores produzidos localmente atuam juntos para regular a homeostase óssea. Os mecanismos de controle não são completamente conhecidos, mas têm surgido várias vias de sinalização importantes ([Fig. 26-3](#)). Esse mecanismo envolve três fatores: (1) o receptor transmembranar RANK (receptor ativador para NF- κ B), expresso por precursores de osteoclastos; (2) ligante de RANK, (RANKL) representado por osteoblastos e células estromais da medula; e (3) osteoprotegerina (OPG), um receptor “isca” secretado por osteoblastos e vários outros tipos de células que pode-se ligar a RANKL fechando esse pequeno circuito com sua interação com RANK.⁹ Ao ser estimulado por RANKL, a sinalização de RANK ativa o fator transcricional NF- κ B, que é essencial para a formação e sobrevivência dos osteoclastos. Uma segunda importante via envolve a M-CSF produzida por osteoblastos e o receptor de M-CSF expresso por progenitores de osteoclastos. A ativação do receptor M-CSF estimula a atividade de tirosina quinase que também é crucial para a formação dos osteoclastos. Uma outra via notável é WNT/ β -catenina. As proteínas WNT produzidas pelas células estromais da medula se ligam aos receptores LRP5 e LRP6 nos osteoblastos ([Fig. 26-1](#)) e assim desencadeiam a ativação de β -catenina e a produção de OPG. A importância dessas vias é mostrada pelas mutações germinativas raras, mas informativas nos genes *OPG*, *RANK*, *RANKL* e *LRP5*, que causam vários problemas no metabolismo ósseo (ver adiante).

CÉLULA ESTROMAL/
OSTEOBLASTO

Osteoprotegerina
(bloqueia a
interação RANK-
ligante RANK)

PRECURSOR
DE OSTEOCLASTO

OSTEOCLASTO

OSSO

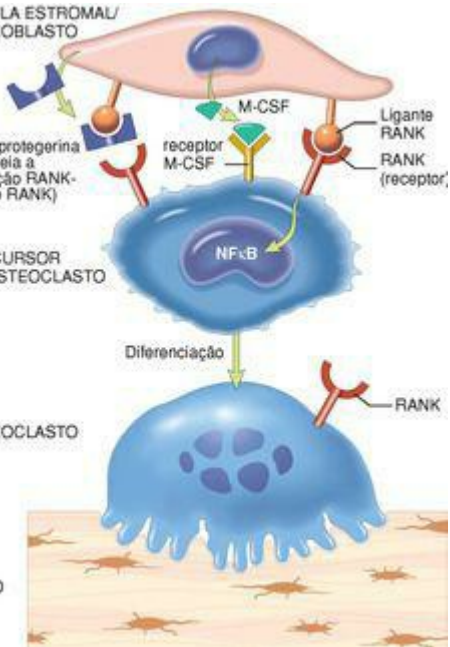


FIGURA 26-3

Mecanismos moleculares parácrinos que regulam a formação e função dos osteoclastos. Os osteoclastos são derivados da mesma célula-tronco que gera os macrófagos. O osteoblasto/membrana da célula estromal – associada com RANKL se liga a esse receptor RANK localizado na superfície celular dos precursores de osteoclastos. Essa interação na presença de fator estimulante de colônia de macrófagos (M-CSF) faz com que as células precursoras produzam osteoclastos funcionais. As células estromais também secretam osteoprotegerina (OPG), que atua como um receptor isca para o RANKL, impedindo que ele se ligue ao receptor RANK nos precursores de osteoclastos. Consequentemente, a OPG previne a reabsorção óssea por iniciar a diferenciação de osteoclastos.

A formação e reabsorção do osso estão intimamente relacionadas e sujeitas a uma delicada regulação em vários níveis. Por exemplo, como a OPG e RANKL se opõem uma a outra, tanto a reabsorção e a formação óssea podem ser favorecidas com a simples alteração da razão RANKL: OPG para um lado ou outro. Fatores sistêmicos que afetam a expressão de RANKL e OPG incluem hormônios (hormônio da paratireoide, estrogênio, testosterona e glicocorticoide), vitamina D, citocinas inflamatórias (p. ex., IL-1) e fatores de crescimento (tais como fatores morfogenéticos do osso); cada um age de modo presumível pela alteração dos níveis de sinalização de NF- κ B e WNT/ β -catenina nos osteoblastos. Um outro nível de controle envolve a sinalização parácrina entre os osteoblastos e osteoclastos e, possivelmente, os osteócitos também. Observa-se que os osteoblastos podem desencadear ou inibir o desenvolvimento e função do osteoclasto através da expressão de OPG e RANKL em várias proporções. Como os osteoclastos desarrumam as proteínas da matriz depositadas pelos osteoblastos, fatores de crescimento, citocinas e enzimas (tais como a colagenase) se ligam à matriz e são liberados e ativados, incluindo aqueles que estimulam os osteoblastos. *Assim, conforme o osso é degradado em suas unidades elementares, substâncias são liberadas dentro do microambiente e iniciam sua renovação (Fig. 26-1).*

As proteínas do osso incluem o colágeno tipo I e muitas outras proteínas não colágenas produzidas principalmente por osteoblastos. Os osteoblastos depositam colágeno tanto de um modo aleatório, conhecido como *osso trançado* ou de uma forma ordenada em camadas, denominado *osso lamelar* (Fig. 26-4). Em geral, o osso trançado é visto em regiões de rápida formação óssea tais como o esqueleto fetal e nas placas de crescimento. É produzido rapidamente e resiste a forças originadas de todas as direções de modo equivalente. A presença de osso trançado no adulto é sempre anormal; entretanto, não é diagnóstico de uma doença em particular. Serão vistos exemplos disso mais tarde nesse capítulo. *O osso lamelar, que gradualmente substitui o osso trançado durante o crescimento, é depositado de modo muito mais lento e é mais forte do que o osso trançado.*

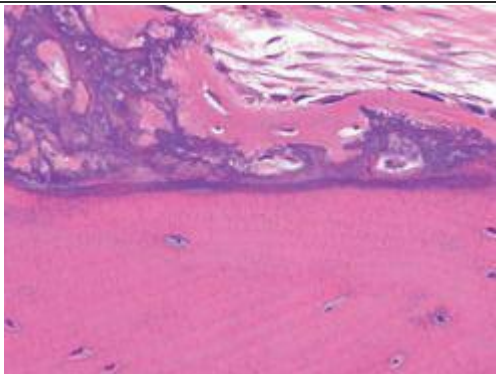


FIGURA 26-4

Osso trançado (*acima*) depositado na superfície do osso lamelar preexistente (*abaixo*).

As proteínas não colágenas do osso estão ligadas à matriz e agrupadas de acordo com sua função (Tabela 26-1).^{8,10} Destas, apenas a osteocalcina é exclusiva do osso. É mensurada e usada como um marcador sérico sensível e específico de atividade dos osteoblastos. As citocinas e fatores de crescimento controlam a proliferação, maturação e metabolismo celular do osso desempenhando um papel essencial na transmissão dos sinais mecânicos e metabólicos para o interior da atividade local da célula óssea e eventual adaptação esquelética.^{8,11} Nesse modelo, o esqueleto é capaz de alterar sua estrutura em resposta a novas forças físicas; o que pode ser observado no reposicionamento dos dentes por aparelhos ortodônticos.

TABELA 26-1 Proteínas da Matriz Óssea

PROTEÍNAS DERIVADAS DE OSTEOLASTOS

Colágeno tipo 1

Proteínas de adesão celular

Osteopontina, fibronectina, trombospondina

Proteínas de ligação ao cálcio

Osteonectina, sialoproteína óssea

Proteínas envolvidas na mineralização

Osteocalcina

Enzimas

Colagenase, fosfatase alcalina

Fatores de crescimento

IGF-1, TGF- β , PDGF

Citocinas

IL-1, IL-6, RANKL

PROTEÍNAS CONCENTRADAS DO SORO

β_2 -microglobulina

Albumina

IGF, fator de crescimento tipo insulina; TGF, fator de crescimento transformante; PDGF, fator de crescimento derivado de plaquetas; IL, interleucina; RANKL, Ligante RANK.

Modelagem, Remodelagem Óssea e Pico de Massa Óssea

Conjuntos locais de osteócitos, osteoblastos e osteoclastos trabalham juntos para controlar a formação e reabsorção óssea, criando uma unidade funcional chamada de *unidade multicelular básica* (BMU). [12,13](#) No início da vida, logo que o esqueleto cresce e amplia-se (modelagem), a formação de osso predomina. Uma vez que o esqueleto tenha alcançado a maturidade, a degradação e renovação do osso promovem a manutenção do esqueleto – chamada de *remodelagem* – e provavelmente se inicia em regiões de fadiga e microlesão. Nos adultos, as BMUs *remodelam* ou substituem 10% do esqueleto anualmente.

O pico de massa óssea é alcançado no adulto jovem após o término do crescimento e é determinado por uma variedade de fatores, incluindo polimorfismos dos receptores para vitamina D e LRP5/6, nutrição, atividade física, idade e padrão hormonal. No início da quarta década, entretanto, a quantidade de osso reabsorvido pelas BMUs excede à quantidade formada, resultando numa diminuição da massa esquelética.

Crescimento e Desenvolvimento Ósseos

A morfogênese esquelética é determinada pelos *genes homeobox*, que codificam os fatores transcricionais necessários para o desenvolvimento do esqueleto normal. ^{12,14} A maior parte do osso é formada primeiramente a partir do modelo ou *anlage* de cartilagem. Depois, ao redor da oitava semana de gestação, o processo de ossificação endocondral se inicia e a cartilagem é removida por células tipo osteoclastos, formando o canal medular. Esse processo progride ao longo do comprimento do osso, enquanto o perióstio da diáfise média produz osteoblastos que depositam os primórdios do córtex; essa região é conhecida como o *centro primário de ossificação endocondral*. Uma sequência similar de eventos ocorre na epífise, resultando na remoção da cartilagem e deposição do osso num modelo centrífugo (*centro secundário de ossificação*), de modo que a placa de modelo de cartilagem fica encarcerada entre os centros de ossificação em expansão formando a *fise ou placa de crescimento* (Fig. 26-5). Os condrócitos dentro da placa de crescimento são responsáveis pelo crescimento longitudinal e eles sofrem uma série de alterações, incluindo proliferação, crescimento, maturação e apoptose – controlada por um número de vias de sinalização, incluindo as que envolvem receptores FGF e proteína morfogenética do osso, proteína Hedgehog e proteína relacionada ao hormônio paratireoideano (PTH). ¹⁵ Na região de apoptose, a matriz mineraliza e é reabsorvida pelos osteoclastos; entretanto, regiões remanescentes persistem e agem como uma estrutura para a deposição de osso nas suas superfícies. Essas estruturas são conhecidas como esponjosa primária e são as primeiras trabéculas ósseas. Um processo similar ocorre na base da cartilagem articular; por esse mecanismo o osso aumenta em comprimento e a superfície articular aumenta em diâmetro. Por outro lado, o osso derivado da *formação intramembranosa*, tais como o crânio e a porção lateral das clavículas, é formado por osteoblastos diretamente a partir da camada fibrosa de tecido, derivada do mesênquima. Como o osso é formado apenas pelos osteoblastos, o crescimento dos ossos é alcançado pela deposição de novo osso numa superfície pré-existente. O mecanismo de *crescimento aposicional* é a chave da compreensão do crescimento e modelagem óssea.

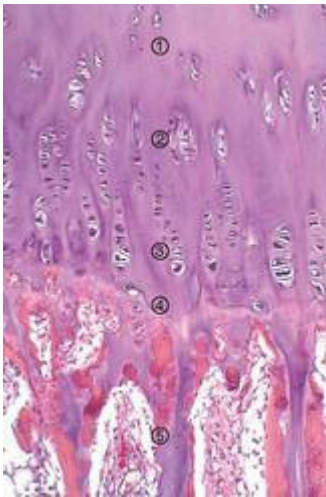


FIGURA 26-5

Placa de crescimento ativa sofrendo ossificação endocondral. 1, Zona de reserva. 2, Zona de proliferação. 3, Zona de hipertrofia. 4, Zona de mineralização. 5, Esponjosa primária.

A complexidade do crescimento, desenvolvimento e manutenção do esqueleto e suas relações com outros sistemas orgânicos tornam-no vulnerável a influências adversas. Assim, de modo não surpreendente, as doenças primárias e secundárias do osso são variadas e numerosas. O espectro de distúrbios ósseos é amplo e o sistema de classificação não é padronizado; aqui serão categorizadas as várias distúrbios de acordo com sua patogênese.

Anormalidades de Desenvolvimento nas Células, na Matriz e Estrutura Óssea

As anormalidades de desenvolvimento do esqueleto são frequentemente baseadas na genética e manifestam-se durante os primeiros estágios da formação óssea. Por outro lado, as doenças adquiridas são na maioria das vezes detectadas na idade adulta. ¹¹ As anormalidades de desenvolvimento resultantes de problemas localizados na migração de células mesenquimais e a formação de condensações são conhecidas como *disostoses*. Elas geralmente estão limitadas a estruturas embrionárias definidas e podem resultar de mutações em certos fatores de transcrição (p. ex., *genes homeobox*). Ao contrário, mutações nos reguladores da organogênese esquelética, tais como moléculas de sinalização (p. ex., colágenos tipos 1 e 2) afetam a cartilagem e tecidos ósseos de modo global; essas desordens são conhecidas como *displasias*. ^{8,11,12,1516} and ¹⁷ A [Tabela 26-2](#) mostra a classificação das anormalidades de desenvolvimento do osso com base na natureza da anormalidade genética. A classificação das anormalidades de desenvolvimento e as adquiridas baseia-se nos defeitos genéticos identificados e nas manifestações esqueléticas do processo de doença. Muitas das condições podem ser classificadas em mais de uma categoria.

TABELA 26-2 Genética Molecular das Doenças do Esqueleto

Adaptado de Mundlos S, Olsen BR: Heri**TABELA** diseases of the skeleton. Part I: Molecular insights into skeletal development – transcription factors and signaling pathways. *Faseb J* 11:125-132, 1997; Mundlos S, Olsen BR: Heri**TABELA** diseases of the skeleton. Part II: Molecular insights into skeletal development – matrix components and their homeostasis. *Faseb J* 11:227-233, 1997; Superti-Furga A, Bonafe L, Rimoin DL: Molecular-pathogenetic classification of genetic disorders of the skeleton. *Am J Med Genet* 106:282-293, 2001. © 2001

Distúrbio Humano	Mutação Genética	Molécula Mutada	Fenótipo
DEFEITOS NOS FATORES DE TRANSCRIÇÃO QUE PRODUZEM ANORMALIDADES NA CONDENSAÇÃO MESENQUIMAL E DIFERENCIAÇÃO CELULAR RELACIONADA			
Simpodactilia	<i>HODX-13</i>	Fator de Transcrição	Dedo extra com fusão
Síndrome de Waardenburg	<i>PAX-3</i>	Fator de Transcrição	Perda auditiva, pigmentação anormal, anormalidades craniofaciais
Síndrome de Greig	<i>GLI13</i>	Fator de Transcrição	Simpodactilia, anormalidades craniofaciais
Displasia campomélica	<i>SOX9</i>	Fator de Transcrição	Reversão sexual, desenvolvimento anormal do esqueleto
Oligodontia	<i>PAX9</i>	Fator de	Ausência congênita dos dentes

		Transcrição	
Síndrome da unha-patela	<i>LMX-1B</i>	Fator de Transcrição	Unhas hipoplásicas, patelas hipoplásicas ou ausentes, cabeça radial luxada, nefropatia progressiva
Síndrome de Holt-Oram	<i>TBX5</i>	Fator de Transcrição	Anormalidades congênicas, anomalias nas pernas e antebraços
Síndrome ulnar-mamária	<i>TBX3</i>	Fator de Transcrição	Hipoplasia ou ausência da ulna, terceiro e quinto quirodáctilos, mama e dentes, retardo da puberdade
Displasia cleidocranina	<i>CBFA1</i>	Fator de Transcrição	Clavículas anormais, osso wormianos, dentes supranumerários

DEFEITOS NAS PROTEÍNAS ESTRUTURAIS EXTRACELULARES

Osteogênese imperfeita dos tipos I-IV	<i>COL 1A 1</i> <i>COL 1A2</i>	Colágeno tipo 1	Fragilidade óssea, perda auditiva, escleras azuis Dentinogênese imperfeita
Acondrogênese II	<i>COL2A 1</i>	Colágeno tipo 2	Tronco curto, extremidades gravemente encurtadas, crânio relativamente dilatado, face achatada
Hipocondrogênese	<i>COL2A 1</i>	Colágeno tipo 2	Tronco curto, extremidades encurtadas, crânio relativamente dilatado, face achatada
Síndrome Stickler	<i>COL2A 1</i>	Colágeno tipo 2	Miopia, deslocamento de retina, perda auditiva, face achatada, osteoartrite prematura
Displasia epifisária múltipla	<i>COL9A2</i>	Colágeno tipo 9	Estatura baixa ou normal, epífises pequenas, osteoartrite de início precoce
Condrodysplasia metafisária de Schmid	<i>COL10A1</i>	Colágeno tipo 10	Estatura levemente reduzida, arqueamento das extremidades inferiores, coxa vara, alargamento metafisário

DEFEITOS NOS HORMÔNIOS E MECANISMOS DE TRANSDUÇÃO DE SINAL PRODUZINDO PROLIFERAÇÃO ANORMAL OU MATURAÇÃO DOS CONDRÓCITOS E OSTEOBLASTOS

Bradidactilia tipo C	<i>CDMP1</i>	Molécula de sinalização	Metacarpos e falanges encurtados
			Membros curtos e arqueados, clinodactilia,

Condrosplasia metafisária de Jansen	<i>Receptor PTHrp</i>	Receptor	anormalidades faciais, hipercalcemia, hipofosfatemia Baixa estatura, encurtamento rizomérico dos membros,
Acondroplasia	<i>FGFR3</i>	Receptor	abaulamento frontal, deficiências da região média da face
Hipocondroplasia	<i>FGFR3</i>	Receptor	Estatura desproporcionalmente baixa, micromelia, macrocefalia relativa
Nanismo tanatrófico	<i>FGFR3</i>	Receptor	Encurtamento e arqueamento grave dos membros, abaulamento frontal, depressão da ponte nasal
Síndrome de Crouzon	<i>FGFR2</i>	Receptor	Craniossinostose
Síndrome osteoporose-pseudoglioma	<i>LRP5</i>	Receptor	Perda da visão com instalação na lactência, fragilidade esquelética

MALFORMAÇÕES E DOENÇAS CAUSADAS POR DEFEITOS NAS PROTEÍNAS NUCLEARES E FATORES DE TRANSCRIÇÃO

Malformações congênitas ou disostoses ósseas são relativamente incomuns. As anormalidades mais simples incluem a falha do osso no desenvolvimento (p. ex., ausência congênita de uma falange, costela ou clavícula); a formação de ossos extras (costelas ou dedos supranumerários), a fusão de dois dedos adjacentes (sindactilismo) ou o desenvolvimento de dedos longos, tipo aranhas. Alguns destes resultam de defeitos na formação de condensações mesenquimais e sua diferenciação em *anlage* cartilaginosa. Eles são causados por alterações genéticas que afetam os fatores de transcrição, especialmente aqueles codificados pelos genes *homeobox* e certas citocinas. [8.11](#) Um exemplo de um defeito na condensação mesenquimal provém da mutação no gene *homeobox HOXD13*, que produz um dedo extra entre o terceiro e quarto dedos, bem como um certo grau de sindactilia. [12](#) Mutações com perda de função no gene *RUNX2*, que geram fatores de transcrição importantes na osteoblastogênese e alguma atividade celular de condrócito, resultam em *displasia cleidocraniana*, uma desordem autossômica dominante caracterizada pela persistência de fontanelas, fechamento tardio das suturas cranianas, osso Wormian, erupção tardia dos dentes permanentes, clavículas primitivas e baixa estatura.

DOENÇAS CAUSADAS POR DEFEITOS EM HORMÔNIOS E MECANISMOS DE TRANSMISSÃO DE SINAIS

A *acondroplasia* é a doença mais comum da placa de crescimento e a principal causa de nanismo. É resultante da mutação no receptor FGF 3 (FGFR3).¹¹ Normalmente, a ativação mediada por FGF do FGFR3 *inibe* a proliferação da cartilagem na acondroplasia, as mutações provocam a ativação constitutiva de FGFR3 suprimindo o crescimento.

A acondroplasia é uma desordem autossômica dominante; curiosamente cerca de 80% dos casos representam novas mutações, quase todas ocorrem no alelo paterno. Os indivíduos afetados têm extremidades proximais encurtadas, um tronco de comprimento relativamente normal, e uma cabeça dilatada com abaulamento da testa, além de depressão conspicua na raiz do nariz. As anormalidades esqueléticas em geral não estão associadas com alterações na longevidade, inteligência ou estado reprodutivo.

O *nanismo Tanatofórico* é a forma letal mais comum de nanismo, afetando cerca de 1 em cada 20.000 nascimentos vivos. Também é causado por mutações com ganho de função em FGFR3, que difere daquela encontrada na acondroplasia.¹¹ Os indivíduos afetados possuem um encurtamento micromélico dos membros, formação de bossa frontal, relativa macrocefalia, uma pequena cavidade torácica e um abdome em formato de sino. A cavidade torácica subdesenvolvida leva a uma insuficiência respiratória e esses indivíduos frequentemente morrem ao nascer ou logo depois. As alterações histológicas na placa de crescimento mostram proliferação reduzida de condrócitos e colonização deficiente na zona de proliferação.

A *massa óssea aumentada* é a manifestação de uma diversidade de doenças. Várias são causadas por mutações com ganho de função no gene que codifica LPR5, um receptor de superfície celular que é essencial para a ativação da via WNT/ β -catenina nos osteoblastos. Essas doenças, chamadas de hiperostose endosteal, doença de Van Buchem e osteopetrose tipo 1 autossômica dominante, são caracterizadas por uma massa óssea aumentada incluindo espessamento cortical, mandíbula alongada e dilatada e uma maior densidade e aumento da abóboda craniana; alguns indivíduos afetados podem desenvolver tórus palatino.

Ao contrário, mutações que inativam o gene LPR5 causam a *síndrome da osteoporose pseudoglioma*. Nessa desordem, o esqueleto é gravemente osteoporótico, resultando em fraturas devido à insuficiente formação do osso.

DOENÇAS ASSOCIADAS A DEFEITOS EM PROTEÍNAS ESTRUTURAIS EXTRACELULARES

A interação dos componentes orgânicos da matriz óssea é complexa e foco de intensa pesquisa científica. A importância das proteínas ósseas estruturais é exemplificada pelas doenças associadas com alteração no metabolismo de colágenos que são importantes na formação do osso e cartilagem (tipos 1, 2, 9, 10 e 11). As manifestações clínicas são altamente variáveis, desde doença letal até osteoartrite prematura.

Doenças do Colágeno Tipo 1 (Osteogênese Imperfeita)

A *osteogênese imperfeita* ou *doença dos ossos quebradiços* é uma desordem fenotipicamente diversa, causada por deficiências na síntese de colágeno tipo 1. Trata-se da desordem herdada mais comum do tecido conjuntivo. Ela afeta principalmente o osso, mas também atinge outros tecidos ricos em colágeno tipo 1 (articulações, olhos, ouvido, pele e dentes). A osteogênese imperfeita geralmente resulta de mutações autossômicas dominantes (mais de 800 foram identificadas) nos genes que codificam as cadeias $\alpha 1$ e $\alpha 2$ do colágeno. ¹⁹ Muitas dessas mutações envolvem a substituição de resíduos de glicina no domínio tripla-hélice. A relação genótipo-fenótipo associada à osteogênese imperfeita baseia-se na localização da mutação dentro da proteína. As mutações que resultam em síntese reduzida de colágeno qualitativamente normal estão associadas a anormalidades esqueléticas leves. Os fenótipos mais graves ou letais apresentam cadeias polipeptídicas anormais, que não conseguem se arranjar em tripla-hélice. Recentemente, foi demonstrado que as mutações nos genes para proteína associada à cartilagem (CRTAP) e proteoglicano 1 enriquecido em leucina prolina poderiam ser responsáveis por três variantes raras da doença. ²⁰

Clinicamente, a osteogênese imperfeita é separada em quatro subtipos principais que variam amplamente na severidade ([Tabela 26-3](#)). A *variante tipo II* está em uma das extremidades do espectro sendo uniformemente fatal no útero ou durante o período perinatal. É caracterizada por uma fragilidade óssea extraordinária com múltiplas fraturas intrauterinas ([Fig. 26-6](#)). Por outro lado, indivíduos com a *forma tipo I* têm uma vida normal, mas apresentam maior número de fraturas na infância que diminui em frequência na puberdade. Outros achados incluem: *escleras azuis* causadas por uma diminuição do conteúdo de colágeno, o que torna a esclera translúcida e permite visualização parcial da coróide subjacente; *perda auditiva* relacionada tanto a um déficit sensorineural quanto a uma condução deficiente devido a anormalidades nos ossos dos ouvidos médio e interno; *imperfeições dentárias* (dentes pequenos, com forma irregular e coloração amarelo-azulada) em razão da deficiência na dentina. *A anormalidade básica em todas as formas de osteogênese imperfeita é muito pouco osso*, e assim constitui um tipo de osteoporose com acentuada redução da cortical e trabéculas atenuadas.

TABELA 26-3 Osteogênese Imperfeita

Defeito do	Principais Características
------------	----------------------------

Suptipo		Hereditariedade	Colágeno	Clínicas
OI tipo I	Compatível com a sobrevivência	Autossômica dominante	Diminuição da síntese da cadeia pro- $\alpha 1$ (1)	Fraturas pós-natais, escleras azuis
				Estatura normal
				Fragilidade esquelética Dentinogênese imperfeita Perda auditiva Frouxidão articular Escleras azuisl
OI tipo II	Perinatal letal	Maioria autossômica recessiva	Cadeia pro- $\alpha 1$ (1) Anormalmente curta	Morte <i>in utero</i> ou dias após o nascimento
		Alguns autossômicos dominantes	Tripla hélice instável	Deformidade esquelética com fragilidade excessiva e múltiplas fraturas
		? Novas mutações	Pro- $\alpha 2$ (1) anormal ou insuficiente	Escleras azuis
OI tipo III	Deformante progressiva	Autossômica dominante (75%)	Estrutura alterada dos pró-peptídeos pro- $\alpha 2$	Compatível com a vida
		Autossômica recessiva (25%)	Formação deficiente da tripla hélice	Retardo do crescimento Múltiplas fraturas Cifoescoliose progressiva Escleras azuis no nascimento que se tornam brancas Perda auditiva Dentinogênese imperfeita
			Cadeia pro- $\alpha 2$ (1) curta	Fraturas pós-natais, escleras normais
	Compatível			Fragilidade esquelética

OI tipo
IV

com a
sobrevida

Autossômica
dominante

Tripla hélice
instável

moderada

Baixa estatura

Algumas vezes dentinogênese
imperfeita

OI, osteogênese imperfeita.

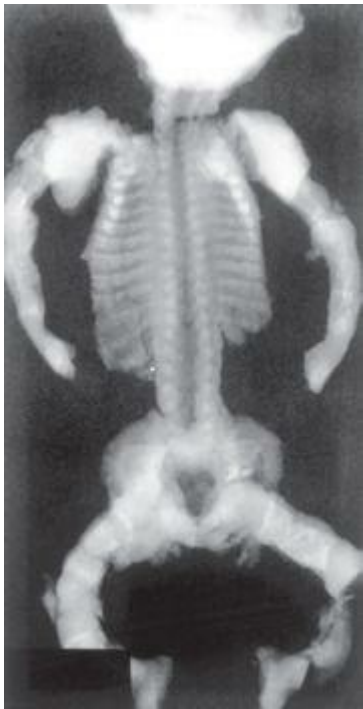

FIGURA 26-6

Radiografia do esqueleto de um feto com osteogênese imperfeita letal do tipo II. Observe as inúmeras fraturas de quase todos os ossos, resultando num encurtamento tipo dobradiça dos membros.

Doenças Associadas a Mutações de Colágenos Tipos 2, 9, 10 e 11

Os colágenos tipos 2, 9, 10 e 11 são componentes estruturais importantes de cartilagem hialina. Embora não sejam comuns, as mutações em genes que os codificam produzem uma variedade de desordens, desde fatal até as compatíveis com a vida, mas associadas à destruição precoce das articulações ([Tabela 26-2](#)). Nas desordens graves, as moléculas de colágeno tipo 2 não são secretadas pelos condrócitos e ocorre uma formação óssea insuficiente. Nas desordens mais leves, há uma síntese reduzida de colágeno tipo 2 normal.

DOENÇAS ASSOCIADAS A DEFEITOS NA DOBRA E DEGRADAÇÃO DE MACROMOLÉCULAS

Mucopolissacaridoses

As mucopolissacaridoses, conforme discutido anteriormente ([Cap. 5](#)), são um grupo de doenças de armazenamento lisossomal, causadas por deficiências das enzimas que degradam o dermatan sulfato, heparan sulfato e keratan sulfato. As enzimas afetadas são principalmente hidrolases ácidas. Em geral, as células mesenquimais, especialmente os condrócitos, metabolizam os mucopolissacarídeos da matriz extracelular; sendo assim, a formação da cartilagem é bastante afetada. Em consequência disso, muitas das manifestações esqueléticas das mucopolissacaridoses são resultados de anormalidades na cartilagem hialina, incluindo o *anlage* cartilaginosa, placas de crescimento, cartilagens costais e superfícies articulares. Portanto, não é de se surpreender que os indivíduos afetados apresentem baixa estatura, anormalidades na parede torácica e ossos malformados.

DOENÇAS ASSOCIADAS A DEFEITOS NAS VIAS METABÓLICAS (ENZIMAS, CANAIS IÔNICOS E TRANSPORTADORES)

Osteopetrose

A *osteopetrose*, também conhecida como *doença óssea marmórea* e *doença de Albers-Schönberg*, refere-se a um grupo de doenças genéticas raras que são caracterizadas pela redução de absorção óssea e esclerose esquelética simétrica difusa devido a uma alteração na formação ou função dos osteoclastos (Fig. 26-7). O termo *osteopetrose* reflete a qualidade tipo pedra dos ossos; entretanto, os ossos são anormalmente frágeis e fraturam com facilidade, como um pedaço de giz. A osteopetrose é classificada em variantes baseadas tanto no modo de herança como nos achados clínicos. Os dois grupos principais incluem formas autossômicas recessivas e dominantes. O tipo recessivo autossômico é depois dividido em variantes leves e graves. O tipo grave recessivo autossômico e o tipo leve dominante autossômico são as variantes mais comuns.



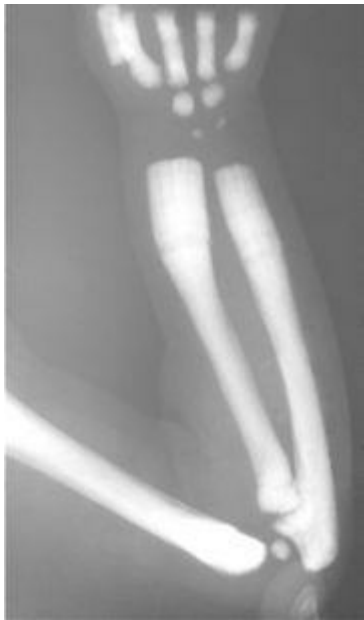

FIGURA 26-7

Radiografia da extremidade superior de um indivíduo com osteopetrose. Os ossos apresentam esclerose difusa e as metáfises distais da ulna e rádio são mal formadas (deformidade em frasco de Erlenmeyer).

Patogenia. A maior parte das mutações associadas à osteoporose interfere com o processo de acidificação da lacuna de reabsorção do osteoclasto, que é necessário para a dissolução do cálcio

hidroxiapatita dentro da matriz. Os exemplos incluem defeitos autossômicos recessivos no gene *CA2*, que codifica a enzima anidrase carbônica II. ²¹ A anidrase carbônica II é necessária para os osteoclastos e as células do túbulo renal produzirem prótons a partir do dióxido de carbono e água. A ausência de CAII impede que os osteoclastos acidifiquem a lacuna de reabsorção e solubilizem a hidroxiapatita, além disso bloqueia a acidificação da urina pelas células do túbulo renal. Na forma autossômica recessiva grave da doença, a mutação no gene do canal de cloreto *CLCN7* interfere com a função da bomba de próton H^+ ATPase localizada na borda ondulada do osteoclasto. ²¹ Uma outra forma autossômica recessiva grave é causada por mutação no gene *TCIRG1*, que codifica um componente da bomba de próton. Uma variante de forma autossômica recessiva menos grave resulta da mutação no gene que codifica RANKL. Como era de se esperar, esses indivíduos apresentam menos osteoclastos do que o normal. Nos animais, a osteopetrose também pode ser causada por mutação em um grande número de outros genes, incluindo M-CSF, RANK e OPG, que regulam a formação e função do osteoclasto. ²¹

Morfologia. As alterações morfológicas da osteopetrose são explicadas pela deficiência de atividade de osteoclastos. Os ossos não possuem canal medular e as extremidades dos ossos longos são bulbares (deformidade em frasco de Erlenmeyer) e deformados. Os forames neurais são pequenos e comprimem os nervos emergentes. A esponjosa primária, que normalmente é removida durante o crescimento, persiste e preenche a cavidade medular, não deixando espaço para a medula óssea hematopoiética e impedindo a formação de trabéculas maduras (Fig. 26-8). O osso depositado não é remodelado e tende a apresentar uma arquitetura trançada. Por fim, essas anormalidades tornam o osso quebradiço e predisposto à fratura. Histologicamente, o número de osteoclastos pode ser normal, aumentado ou reduzido, dependendo do defeito genético envolvido.

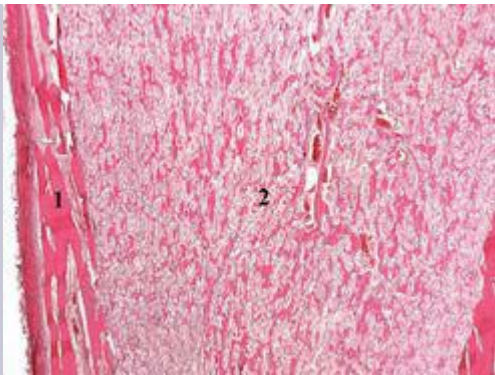


FIGURA 26-8

Corte da diáfise tibial proximal de um feto com osteopetrose. O córtex (1) está presente, mas a cavidade medular (2) é preenchida por esponjosa primária, que substitui os elementos hematopoiéticos.

Características Clínicas. A osteoporose maligna infantil grave é autossômica recessiva e geralmente se torna evidente no útero ou logo após o nascimento. Fratura, anemia e hidrocefalia são frequentemente observadas, resultando em mortalidade pós-parto. Os indivíduos afetados que sobrevivem apresentam na sua infância problemas relacionados aos nervos cranianos (atrofia óptica, surdez e paralisia facial) e infecções repetidas – com frequência fatais – devido às alterações na medula produzida nas regiões extramedulares, que também provocam hepatoesplenomegalia proeminente. A forma autossômica dominante benigna pode não ser detectada até a adolescência ou vida adulta, quando é descoberta em radiografias realizadas por causa de fraturas repetidas. Esses pacientes também podem ter déficits leves dos nervos cranianos e anemia.

A osteopetrose foi a primeira doença genética tratada com transplante de medula óssea, uma vez que os osteoclastos são derivados de precursores de monócitos medulares. As células progenitoras do doador produzem osteoclastos de funcionamento normal, o que pode reverter

muitas das anormalidades esqueléticas.

DOENÇAS ASSOCIADAS A DIMINUIÇÃO DA MASSA ÓSSEA

Osteoporose

A *osteoporose* é uma doença caracterizada por ossos porosos e massa óssea reduzida. As alterações estruturais associadas predisõem à fratura óssea. A desordem pode estar localizada num certo osso ou região, como na *osteoporose por desuso de um membro*, ou pode envolver todo o esqueleto, como uma manifestação da *doença óssea metabólica*. A osteoporose generalizada pode ser primária ou secundária a uma grande variedade de condições ([Tabela 26-4](#)).

TABELA 26-4 Categorias de Osteoporose Generalizada

PRIMÁRIA

Pós-menopausa

Senil

Idiopática

SECUNDÁRIA

Distúrbios Endócrinos

Hiperparatireoidismo

Hipo-hipertireoidismo

Hipogonadismo

Tumores hipofisários

Diabetes, tipo 1

Doença de Addison

Neoplasia

Mieloma Múltiplo

Carcinomatose

Gastrointestinal

Desnutrição

Má absorção

Insuficiência hepática

Deficiências de vitamina C, D

Drogas

Anticoagulantes

Quimioterapia

Corticosteroides

Anticonvulsivantes

Álcool

Outros

Osteogênese imperfeita
Imobilização
Doença pulmonar
Homocistinúria
Anemia

Quando o termo osteoporose é utilizado de modo desqualificado, geralmente se refere às formas mais comuns, a osteoporose senil e pós-menopausa, na qual a perda de massa óssea torna o esqueleto vulnerável às fraturas. Estima-se que um milhão de americanos apresentem fratura relacionada com a osteoporose a cada ano, resultando num custo de 14 bilhões de dólares. O tratamento e prevenção eficazes são importantes. A discussão a seguir se refere a essas formas dominantes de osteoporose.

Patogenia. O pico de massa óssea é alcançado durante o início da fase adulta. A sua magnitude é determinada em grande parte pelos fatores hereditários, especialmente polimorfismos nos genes que influenciam o metabolismo ósseo (discutido mais adiante).²² A atividade física, resistência muscular, dieta e estado hormonal também fazem contribuições importantes. Uma vez que uma massa esquelética máxima é atingida, ocorre um pequeno déficit na formação óssea a cada ciclo de reabsorção e formação de cada unidade multicelular básica. Sendo assim, a perda óssea relacionada à idade, que pode variar de 0,7% por ano, é um fenômeno biológico normal e previsível. Ambos os sexos são afetados de modo equivalente e os brancos são mais afetados que os negros. As diferenças no pico de massa esquelética no homem versus mulher e em negros versus brancos podem explicar parcialmente porque certas populações são mais propensas a desenvolver essa desordem.

Embora muita coisa permaneça desconhecida, avanços no conhecimento da biologia molecular do osso têm gerado hipóteses novas e intrigantes sobre a patogenia da osteoporose (Fig. 26-9):

As alterações relacionadas com a idade nas células e matriz óssea têm um forte impacto no metabolismo ósseo. Os osteoblastos de indivíduos idosos apresentam potencial proliferativo e biossintético reduzido em comparação com osteoblastos de indivíduos jovens.²³ Além disso, proteínas que se ligam à matriz extracelular (tais como fatores de crescimento, que são mitogênicos para as células osteoprogenitoras e estimulam a atividade sintética dos osteoblastos) perdem sua potência biológica com o passar do tempo. O resultado final é uma capacidade reduzida de sintetizar osso. Essa forma de osteoporose, denominada *osteoporose senil*, é categorizada como uma *variante de baixa renovação*.

A *atividade física reduzida* aumenta a taxa de perda óssea em experimentos com animais e humanos, pois as forças mecânicas estimulam a remodelagem óssea normal. A perda óssea observada numa extremidade imobilizada ou paralisada, a redução da massa esquelética observada em astronautas submetidos a ambiente de gravidade zero por períodos prolongados e a densidade óssea elevada em atletas exemplificam o papel da atividade física na prevenção de perda óssea. O tipo de exercício é importante, pois o aumento da carga influencia a densidade óssea mais do que número de ciclos de carga. Como a contração muscular é a fonte dominante de sobrecarga esquelética, os exercícios de resistência tais qual treinamento com pesos são estímulos mais eficazes para o aumento da massa óssea do que atividades de resistência repetidas como a corrida. Certamente, a

diminuição da atividade física, que está associada ao envelhecimento, contribui para a osteoporose senil.

Os fatores genéticos também são importantes, conforme observado anteriormente. Estima-se que 60% a 80% da variação na densidade óssea seja geneticamente determinada. Em estudos de associação com amplo genoma (GWAS), os genes mais associados à osteoporose incluem *RANKL*, *OPG* e *RANK*,²⁴ chamados de reguladores de osteoclastos. Outros genes também associados são o loco MHC (talvez refletindo os efeitos da inflamação no metabolismo de cálcio) e o gene receptor de estrogênio (ver adiante). Alguns estudos também têm envolvido variações genéticas de receptor de vitamina D e LRP5 como fatores de risco.

O estado nutricional do cálcio no corpo é fundamental. Tem sido mostrado que meninas adolescentes (mas não os meninos) tendem a possuir uma ingestão de cálcio insuficiente na dieta. Essa deficiência de cálcio ocorre durante o período de rápido crescimento ósseo, interrompendo o pico de massa óssea alcançado anteriormente; logo, esses pacientes estão em maior risco de desenvolver a osteoporose. A deficiência de cálcio, concentrações aumentadas de PTH e níveis reduzidos de vitamina D também podem desempenhar um papel importante no desenvolvimento da osteoporose senil.

Influências hormonais: Após a menopausa, as reduções iniciais de massa óssea podem atingir até 2% de osso cortical e 9% de osso esponjoso. As mulheres podem perder cerca de 35% do osso cortical e 50% do seu osso trabecular entre os 30 e 40 anos após a menopausa. Não é surpresa que as mulheres na pós-menopausa sofram fraturas osteoporóticas mais comumente que os homens na mesma idade. A osteoporose pós-menopausa é caracterizada pela aceleração da perda de massa óssea hormônio-dependente que ocorre após a menopausa. *A deficiência de estrogênio desempenha papel principal neste fenômeno, e a reposição de estrogênio na menopausa é protetora contra a perda de massa óssea.* Os efeitos do estrogênio na massa óssea são mediados por citocinas. Os níveis reduzidos de estrogênio parecem resultar na secreção aumentada de citocinas inflamatórias por monócitos do sangue e células da medula óssea. Essas citocinas estimulam o recrutamento e atividade de osteoclastos por meio do aumento de RANKL enquanto diminuem a expressão de OPG. Ocorre atividade osteoblástica compensatória, mas ela não mantém um ritmo, ocasionando o que se classifica como uma *forma de osteoporose de alta renovação*.



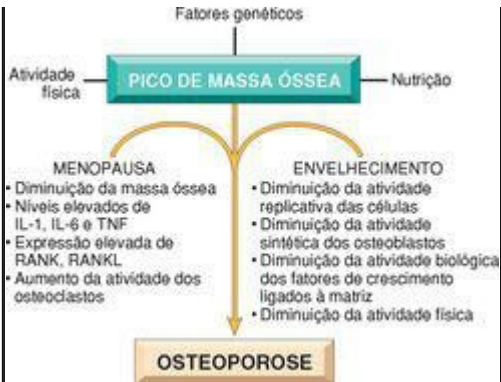

FIGURA 26-9

Patofisiologia da osteoporose pós-menopausa e senil (ver no texto).

Morfologia. Todo o esqueleto é afetado na osteoporose senil e pós-menopausa ([Fig. 26-10](#)), mas certas regiões tendem a estar envolvidas de modo mais grave do que outras. Na osteoporose **pós-menopausa** o aumento da atividade dos osteoclastos afeta principalmente os ossos ou porções de ossos que possuem maior área de superfície, tais como o compartimento esponjoso dos corpos vertebrais. As trabéculas ósseas se tornam perfuradas, finas e perdem suas interconexões, levando a microfraturas progressivas com eventual colapso vertebral. Na osteoporose senil, o córtex está fino devido à reabsorção endosteal e subperiosteal, e os sistemas haversianos estão alargados. Nos casos graves, os sistemas haversianos também estão ampliados de modo que o córtex mimetiza o osso esponjoso. O osso que resta apresenta composição normal.




FIGURA 26-10

Corpo vertebral osteoporótico (direita) encurtado por fraturas de compressão, comparando com um corpo vertebral normal. Observe que a vértebra osteoporótica possui uma perda característica das trabéculas horizontais e trabéculas verticais mais espessas.

Curso Clínico. As manifestações clínicas da osteoporose dependem dos ossos envolvidos. As fraturas vertebrais, que com frequência ocorrem nas regiões torácica e lombar, são dolorosas e, quando múltiplas, provocam perda significativa de altura e várias deformidades, incluindo a lordose lombar e a cifoescoliose. As complicações das fraturas do colo femural, pelve ou coluna, tais como a embolia pulmonar e pneumonia, são frequentes e resultam em 40.000 a 50.000 mortes por ano.

A osteoporose não pode ser detectada de modo confiável em radiografias simples até que 30% a 40% de massa óssea esteja perdida, e a mensuração de níveis séricos de cálcio, fósforo e fosfatase alcalina não é diagnóstica. A osteoporose, portanto, é uma condição difícil de ser diagnosticada precisamente, pois ela permanece assintomática até que a fragilidade esquelética esteja bem avançada. Os melhores procedimentos para estimar de modo preciso a quantidade de perda óssea, além da biópsia, são técnicas radiológicas especializadas, tais como a absorciometria de energia dual e a tomografia computadorizada quantitativa, que mensuram a densidade óssea.

A prevenção e o tratamento da osteoporose senil e pós-menopausa incluem exercícios, ingestão apropriada de cálcio e vitamina D e agentes farmacológicos, mais comumente os bifosfonatos, que se ligam ao osso e inibem os osteoclastos.

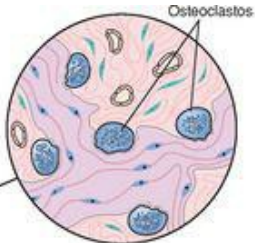
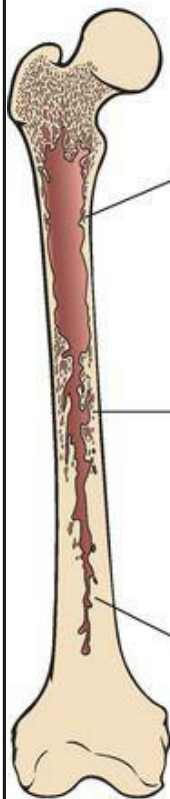
DOENÇAS CAUSADAS PELA DISFUNÇÃO DOS OSTEÓCLASTOS

Doença de Paget (Osteíte Deformante)

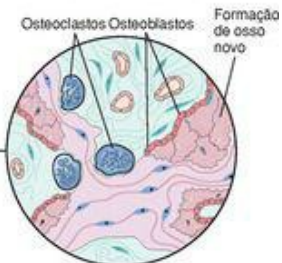
Esta doença exclusivamente esquelética pode ser dividida em três fases; (1) um estágio osteolítico inicial, seguido por (2) um estágio osteoclástico-osteoblástico misto, que termina com predominância da atividade osteoblástica e finalmente evolui para (3) um estágio osteoesclerótico quiescente por esgotamento ([Fig. 26-1](#)). O efeito final deste processo é um ganho de massa óssea; entretanto o osso recém-formado é desordenado e sua arquitetura não é sólida.

A doença de Paget geralmente se inicia no meio da vida adulta e se torna progressivamente mais comum a partir daí. Um aspecto intrigante é a notável variação na prevalência tanto em certos países como em todo o mundo. A doença de Paget é relativamente comum na população branca da Inglaterra, França, Áustria, regiões da Alemanha, Austrália, Nova Zelândia e Estados Unidos. Por outro lado, a doença de Paget é rara em populações nativas da Escandinávia, China, Japão e África. É difícil determinar a incidência exata por ser assintomática na maioria dos indivíduos afetados; estima-se que 1% da população norte-americana com mais de 40 anos é afetada e a taxa de prevalência na Inglaterra é de 2,5% para homens e 1,6% para mulheres com 55 anos ou mais. Estudos recentes mostraram que houve redução de novos casos nos últimos 25-30 anos e declínio na gravidade clínica.

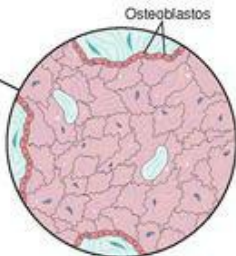
Patogenia. A causa da doença de Paget permanece incerta e evidências atuais sugerem o envolvimento de fatores ambientais e genéticos. O risco de desenvolvimento dessa desordem é de aproximadamente 7 vezes maior na primeira geração do indivíduo afetado do que em controles normais, [25](#) e de 15% a 40% dos indivíduos com doença de Paget têm história familiar que mostra uma herança de padrão autossômico dominante. Mutações no gene *SQSTM1* estão presentes em 40% a 50% dos casos familiares de doença de Paget e em 5% a 10% dos pacientes sem história familiar. As mutações em *SQSTM1* desencadeiam a ativação do NF- κ B pela sinalização por *RANK*, levando a uma maior atividade de osteoclasto e maior suscetibilidade à doença. As mutações em *RANKL* e *RANK/OPG* também têm sido encontradas nas doenças genéticas que apresentam algum traço fenotípico com a doença de Paget, incluindo a osteólise familiar expansiva, hiperfosfatase esquelética expansiva, doença de Paget de início precoce, doença de Paget juvenil e síndrome da miopatia com corpo de inclusão hereditária e demência frontotemporal.



FASE OSTEOLÍTICA



FASE MISTA



FASE OSTEOSCLERÓTICA

FIGURA 26-11.

Representação diagramática da doença de Paget do osso demonstrando as três fases na evolução da doença.

Quando o Sr. James Paget descreveu primeiro essa condição em 1876, atribuiu as alterações esqueléticas a um processo inflamatório, daí o termo *osteíte deformante*. O suporte para essa ideia com o passar dos anos esteve centralizado no possível papel da infecção por paramixovírus, mas essa hipótese permanece sem comprovação.

Morfologia. A doença de Paget é um processo focal que mostra considerável variação histológica de acordo com o tempo e de região para região. O marco histológico é o **padrão em mosaico** do osso lamelar. Esse padrão, semelhante a um quebra-cabeça, é produzido por proeminentes linhas basais que deformam a orientação das unidades de osso lamelar (Fig. 26-12). Na fase lítica inicial, existem ondas de atividade osteoclástica e inúmeras lacunas de reabsorção. Os osteoclastos são anormalmente grandes e apresentam núcleos muito acima dos 10 a 12 que costumam ser encontrados; algumas vezes 100 núcleos estão presentes. Os osteoclastos persistem na fase mista, mas nesta grande parte das superfícies ósseas é revestida por osteoblastos proeminentes. A medula óssea adjacente à superfície de formação do osso é substituída por tecido conjuntivo frouxo que contém células osteoprogenitoras e inúmeros vasos sanguíneos que transportam nutrientes e catabólitos a partir destes sítios metabolicamente ativos e para eles. O osso recém-formado pode ser trançado ou lamelar, mas eventualmente este osso é lamelar por completo. Conforme o padrão lamelar se desdobra e a atividade diminui, o tecido fibrovascular periósseo regride e é substituído por medula óssea normal. No final, o osso se torna uma caricatura de si mesmo: maior do que o normal e composto por trabéculas grosseiramente espessadas e córtices moles e porosos que não possuem estabilidade estrutural. Esses aspectos tornam o osso vulnerável à deformação sob tensão; consequentemente, eles fraturam com facilidade.

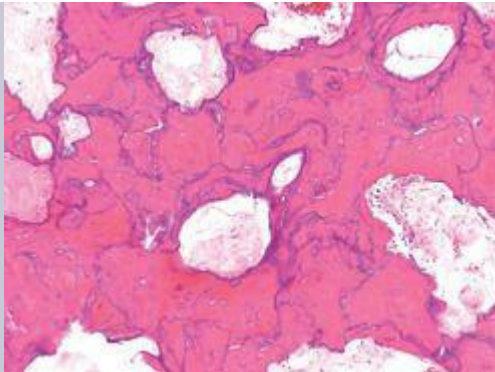


FIGURA 26-12

Padrão em mosaico do osso lamelar que é patognomônico da doença de Paget.

Curso Clínico. Os achados clínicos são extremamente variáveis, dependendo da extensão e região da doença. A maior parte dos casos é leve e são descobertos por achados radiográficos acidentais. A doença de Paget é monostótica em cerca de 15% dos casos e poliostótica no restante. O esqueleto axial ou fêmur proximal está envolvido em mais de 80% dos casos. Apesar de nenhum osso estar imune, o envolvimento de costelas, fibula e ossos pequenos das mãos e pés não é comum.

A dor localizada no osso afetado é comum. É resultante de microfraturas ou de crescimento ósseo exagerado que comprime as raízes dos nervos cranianos e espinhais. O crescimento ósseo excessivo do esqueleto craniofacial pode produzir *leontíase óssea* e um crânio tão pesado que o paciente apresenta dificuldade em manter a cabeça ereta. O osso pagético enfraquecido pode

levar a invaginações da base do crânio (*platibasia*) e à compressão das estruturas da fossa posterior. O suporte de peso ocasiona o arqueamento de fêmures e tíbias, distorcendo as cabeças femorais, resultando no desenvolvimento de *osteoartrite secundária grave*. As fraturas tipo bastão de giz são uma outra complicação frequente e em geral ocorrem nos ossos longos das extremidades inferiores. As fraturas por compressão da coluna vertebral levam à lesão da medula espinal e ao desenvolvimento de cifose. A hipervascularidade do osso pagético aquece a pele sobre o osso e, na doença poliostótica grave, o aumento do fluxo sanguíneo se comporta como um desvio arteriovenoso, acarretando a insuficiência cardíaca de alto débito ou exacerbações de doenças cardíacas subjacentes.

Uma variedade de condições tumorais ou tipo-tumorais se desenvolvem no osso pagético. As lesões benignas incluem o tumor de células gigantes, granuloma reparativo de células gigantes e massas extraósseas da hematopoiese. A complicação mais temida é o desenvolvimento de sarcoma, o qual ocorre em 0,7% a 0,9% de todos os pacientes com doença de Paget, mas que aumenta para 5% a 10% nos pacientes com doença poliostótica grave. Os sarcomas são geralmente osteossarcomas ou fibrossarcoma e surgem nas lesões de Paget nos ossos longos, pelve, crânio e coluna.

O diagnóstico pode frequentemente ser feito com radiografias. O osso de Paget é na maioria das vezes aumentado em sua espessura com osso lamelar e cortical grosseiro ([Fig. 26-13](#)). A doença ativa tem uma borda lítica com formato de cunha, que pode progredir ao longo do comprimento do osso a uma taxa de 1 cm por ano.²⁶ Muitos pacientes afetados têm níveis elevados de fosfatase alcalina e maior excreção urinária de hidroxiprolina.



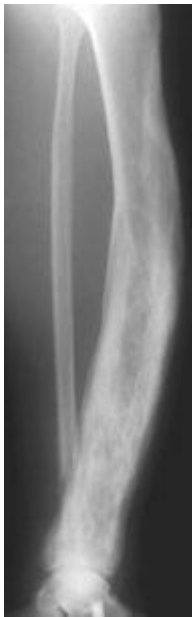


FIGURA 26-13

Doença de Paget grave. A tíbia é arqueada e a porção afetada é aumentada, esclerótica, exibindo espessamento irregular do osso cortical e esponjoso.

Na ausência de uma transformação maligna, a doença de Paget não é séria ou potencialmente letal. A maioria dos pacientes apresenta sintomas leves que são suprimidos de imediato com a administração de calcitonina e bifosfonatos.

Raquitismo e Osteomalacia

O raquitismo e a osteomalacia são desordens caracterizadas por um defeito na mineralização da matriz, mais comumente relacionadas com a falta de vitamina D ou algum distúrbio no metabolismo. O termo *raquitismo* se refere a um distúrbio infantil no qual o crescimento ósseo desorganizado produz deformidades esqueléticas distintas. No adulto, a desordem é chamada de *osteomalacia* pois o osso que se forma durante o processo de remodelagem é submineralizado. Isto leva a uma osteopenia e predisposição a fraturas por insuficiência. O raquitismo e a osteomalacia são discutidos no [Capítulo 9](#).

Hiperparatireoidismo

O hiperparatireoidismo é classificado em tipos primário e secundário, conforme discutido no [Capítulo 24](#). O hiperparatireoidismo primário resulta de uma hiperplasia autônoma ou um tumor, em geral um adenoma da glândula paratireoide, ao passo quanto que o hiperparatireoidismo secundário comumente é causado por estados prolongados de hipocalcemia resultando numa hipersecreção compensatória de PTH. Seja qual for a origem, o aumento dos níveis de PTH são detectados pelos receptores nos osteoblastos que, conseqüentemente, liberam moléculas as quais estimulam a atividade dos osteoclastos. Assim, por meio de uma cadeia de sinais, as manifestações esqueléticas do hiperparatireoidismo são causadas por uma reabsorção osteoclástica sem oposição. Os seguintes pontos devem ser observados:

Similar a todas as doenças metabólicas, todo o esqueleto é afetado no hiperparatireoidismo, mesmo com algumas regiões sendo mais gravemente afetadas do que outras.

As alterações anatômicas do hiperparatireoidismo grave, conhecidas como *osteíte fibrosa cística*, raramente são encontradas, pois o hiperparatireoidismo nos dias de hoje costuma ser diagnosticado e tratado em seu estágio inicial assintomático ou detectado por exames sanguíneos de rotina.

O hiperparatireoidismo secundário geralmente não é grave ou tão prolongado como o hiperparatireoidismo primário e, por este motivo, as anormalidades esqueléticas tendem a ser mais leves.

Morfologia. Por razões desconhecidas, a maior atividade dos osteoclastos afeta mais o osso cortical (superfícies subperiosteal, osteonal e endosteal) do que o osso esponjoso. A reabsorção subperiosteal produz córtices mais finos e perda da lâmina dura ao redor dos dentes. As radiografias mostram um padrão de radiolucência que é virtualmente diagnóstico de hiperparatireoidismo. No osso esponjoso, os osteoclastos formam um túnel e dissecam ao longo do comprimento das trabéculas, criando a aparência de trilhos de trem e produzindo o que é denominado de **osteíte dissecante** ([Fig. 26-14](#)). O achado radiográfico correlacionado é uma redução da densidade óssea ou osteopenia. Como a reabsorção e formação são processos conjugados, não é de se surpreender que a atividade dos osteoblastos também esteja elevada no hiperparatireoidismo. Os espaços medulares ao redor das superfícies afetadas são substituídos por tecido fibrovascular.

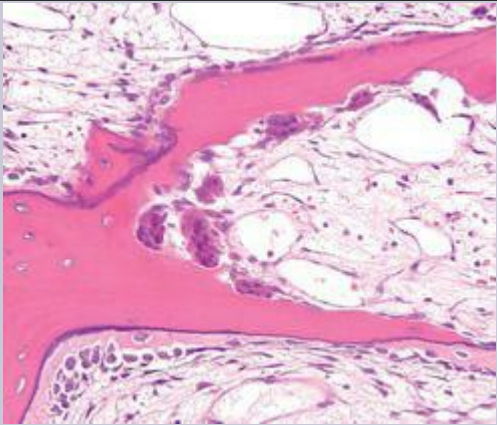


FIGURA 26-14

Hiperparatireoidismo com osteoclastos perfurando o centro das trabéculas (osteíte dissecante).

A perda de osso predispõe a microfraturas e hemorragias secundárias que desencadeiam um influxo de macrófagos multinucleados e o crescimento de tecido fibroso reparador, criando uma massa de tecido reativo conhecido como **tumor marrom** ([Fig. 26-15](#)). A cor marrom é o resultado da vascularidade, hemorragia e deposição de hemossiderina; não é raro em lesões que sofrem degeneração cística. O quadro combinado de aumento de atividade das células ósseas, fibrose peritrabecular e tumores císticos marrons são o marco do hiperparatireoidismo grave, sendo conhecido como **osteíte fibrosa cística generalizada** (**doença de von Recklinghausen do osso**).

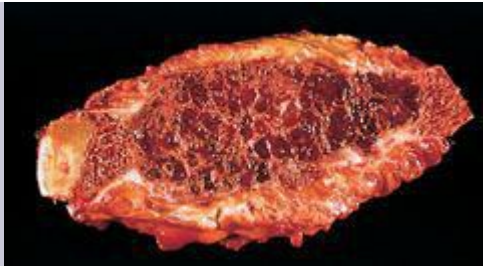

FIGURA 26-15

Costela ressecada, abrigando um tumor marrom expansível adjacente à cartilagem costal.

A diminuição da massa óssea predispõe a fraturas, deformidades causadas pelo estresse do suporte de carga, dor articular e disfunção, conforme as linhas de suporte do peso normal são alteradas. O controle do hiperparatireoidismo permite que as alterações ósseas regredam significativamente ou desapareçam por completo.

Osteodistrofia Renal

O termo *osteodistrofia renal* é usado para descrever de forma coletiva todas as alterações esqueléticas da doença renal crônica, incluindo: (1) maior reabsorção óssea por osteoclastos mimetizando a osteíte fibrosa cística, (2) mineralização tardia da matriz (osteomalacia), (3) osteoesclerose, (4) retardo no crescimento, (5) osteoporose. Os avanços na tecnologia médica têm prolongado a vida de pacientes com doença renal, e esse impacto na homeostase esquelética vem apresentando maior importância clínica.

As várias alterações histológicas do osso nos pacientes com insuficiência renal em estágio terminal podem ser divididas em três tipos principais de desordens.²⁷ A *osteodistrofia de alta renovação* é caracterizada por maior reabsorção e formação óssea, com predomínio de formação. Por outro lado, a *doença de baixa renovação ou aplástica* se manifesta por um osso adinâmico (baixa atividade osteoblástica e osteoclástica) e, mais raramente, osteomalacia. Muitos indivíduos afetados têm o terceiro tipo, que é um padrão misto da doença.

Patogenia. A patogenia das várias lesões esqueléticas pode ser resumida da seguinte maneira:

A insuficiência renal crônica resulta em *retenção de fosfato* e hiperfosfatemia.

A hiperfosfatemia, por sua vez, induz um *hiperparatireoidismo secundário*, pois o fosfato regula a secreção de PTH.

A hipercalemia se desenvolve conforme os níveis de vitamina D ou 1,25 dihidroxivitamina D₃ (1,25-[OH]₂D₃) caem devido a uma diminuição da conversão do metabólito da vitamina D 25-(OH)D₃ pelos rins acometidos; a inibição da hidroxilase renal envolvida na conversão da 25-(OH)D₃ no metabólito mais ativo 1,25-(OH)₂D₃ por altos níveis de fosfato; e absorção renal reduzida de cálcio por causa dos baixos níveis de 1,25-(OH)₂D₃.

A secreção de PTH aumenta acentuadamente todos os níveis séricos de cálcio. O 1,25-(OH)₂D₃ suprime a expressão gênica e secreção de PTH; na insuficiência renal, há uma redução na ligação de 1,25-(OH)₂D₃ às células paratireoides; há também uma diminuição da degradação e excreção de PTH por causa da função renal comprometida.

O *hiperparatireoidismo secundário* resultante produz um aumento da atividade osteoclástica.

A *acidose metabólica* associada à insuficiência renal estimula a reabsorção óssea e a liberação de cálcio hidroxapatita da matriz.

Outros fatores que são importantes na gênese da osteodistrofia renal adinâmica são a diabetes melitus, uma dieta com alta ingestão de cálcio, envelhecimento, acúmulo de ferro no osso e deposição de alumínio no local da mineralização. A *deposição de alumínio*, em particular, recebeu grande atenção no passado por causa de sua origem iatrogênica. As fontes de alumínio incluem as soluções diálise preparadas com água de grande teor de alumínio e ligantes de fosfato orais contendo alumínio. O alumínio interfere com a deposição de cálcio hidroxapatita e, sendo assim, resulta em osteomalacia. O alumínio não é tóxico ao osso, mas também tem sido associado à encefalopatia por diálise e anemia microcítica nos pacientes com insuficiência renal crônica.

Outra complicação que pode ser observada em associação com a hemodiálise é a deposição de *amiloide* no osso e estruturas periarticulares. O amiloide é formado a partir de β₂-microglobulina, que se revela aumentada no sangue de indivíduos os quais estão em hemodiálise por longo período de tempo ([Cap. 6](#)).

Fraturas

As fraturas traumáticas e não traumáticas são as condições patológicas que mais afetam o osso. As fraturas são classificadas em *completa* ou *incompleta*; *fechada (simples)*, quando o tecido sobrejacente está intacto; *composta*, quando o sítio de fratura se comunica com a superfície da pele; *cominutiva*, quando o osso está fragmentado; ou *desviada*, quando as extremidades do osso no sítio da fratura não estão alinhadas. Se a fratura ocorre no osso já alterado por um processo patológico, é denominada como *fratura patológica*. *Fratura por estresse* é uma fratura de progressão lenta que acompanha um período de aumento de atividade no qual o osso é submetido a novas cargas repetitivas – como no treinamento desportivo ou marchas em treinamentos militares.

O osso é exclusivo na sua capacidade de se autorreparar; pode se reconstituir por completo pela reativação de processos que normalmente ocorrem durante a embriogênese. Esse processo envolve a expressão regulada de múltiplos genes e pode ser separada em estágios sobrepostos com características moleculares, bioquímicas, histológicas e biomecânicas particulares, descritas abaixo.

Imediatamente após a fratura, a ruptura dos vasos sanguíneos resulta na formação do hematoma, que preenche o espaço da fratura e circunda a área da lesão óssea. O coágulo sanguíneo fornece uma rede de fibrina que ajuda a selar o sítio da fratura e também cria uma estrutura para o influxo de células inflamatórias e fibroblastos, além de novos vasos sanguíneos. Ao mesmo tempo, as plaquetas degranuladas e células inflamatórias liberam PDGF, TGF- β , FGF e interleucinas, que ativam as células osteoprogenitoras no periosteio, cavidade medular e tecido mole circundante, estimulando a atividade osteoblástica e osteoclástica. ²⁸ Assim, ao final da primeira semana o hematoma está organizado, os tecidos adjacentes estão sendo modulados para a futura produção de matriz e as extremidades dos ossos estão sendo remodeladas. Este tecido fusiforme e predominantemente não calcificado – chamado de *calo de tecidos moles* ou *pró-calco* – gera uma certa ancoragem entre as extremidades dos ossos fraturados, mas não oferece rigidez estrutural para suporte de peso.

Subsequentemente, as células osteoprogenitoras ativadas depositam trabécula subperiosteal de osso trançado, que são orientadas de modo perpendicular ao eixo cortical e dentro da cavidade medular. Em alguns casos, as células mesenquimais ativadas nos tecidos moles e osso circundante à linha de fratura também se diferenciam em condroblastos que sintetizam fibrocartilagem e cartilagem hialina. Numa fratura não complicada, o tecido de reparo atinge sua circunferência máxima no final da segunda ou terceira semana, o que ajuda a estabilizar o sítio da fratura, mas ainda não é resistente o suficiente para o suporte de peso. A cartilagem recém-formada ao longo da linha de fratura sofre ossificação endocondral, tal como normalmente ocorre na placa de crescimento, formando uma rede de osso que se conecta à trabécula reativa depositada na cavidade medular e abaixo do periosteio. Desta forma, as extremidades fraturadas se unem através de um *calo ósseo* e, conforme mineraliza, a rigidez e a resistência do calo aumenta até o ponto que o suporte de peso controlado possa ser tolerado (Fig. 26-16).

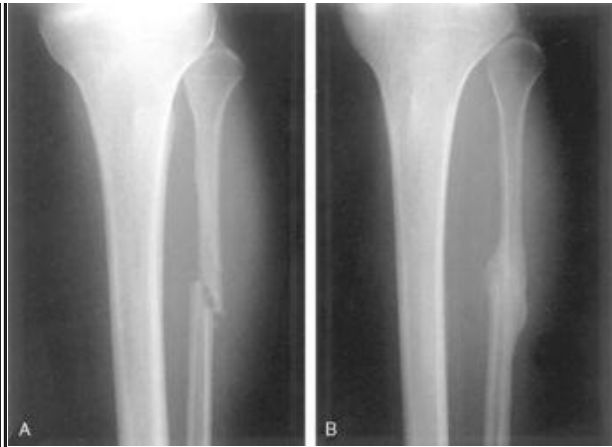


FIGURA 26-16

A, Fratura recente da fibula. **B**, Formação acentuada de calo após 6 semanas. (Cortesia da Dra. Bárbara Weissman, Brigham and Women's Hospital, Boston, MA.)

Nos estágios iniciais da formação do calo, é produzido um excesso de tecido fibroso, cartilagem e osso. Se os ossos não estiverem perfeitamente alinhados, o volume do calo é maior na porção côncava do que na região da fratura. À medida que o calo amadurece e é submetido a forças de suporte de peso, as porções que não sofrem estresse físico são reabsorvidas e, desse modo, o calo é reduzido em tamanho até que a forma e perfil do osso fraturado se restabeleça. A cavidade medular também é restabelecida; após o término dessa fase, é impossível demonstrar a região da lesão.

A sequência de eventos que ocorre na consolidação da fratura pode ser facilmente impedida ou mesmo interrompida. Por exemplo, fraturas deslocadas e cominutivas frequentemente resultam em algum grau de deformidade, e uma imobilização inadequada permite um constante movimento do sítio da fratura; logo, os constituintes normais do calo não são formados,

acarretando uma consolidação tardia ou não consolidação. Se não há consolidação, há permissão de muito movimento ao longo do traço de fratura, a porção central do calo sofre degeneração cística e a superfície luminal pode ser revestida por células tipo-sinoviais, criando uma falsa articulação ou *pseudoartrose*. Um obstáculo importante para a consolidação é a *infecção* do sítio da fratura, um risco nas fraturas cominutivas e abertas. A infecção deve ser erradicada antes que a consolidação ocorra.

Geralmente, em crianças e adultos jovens, nos quais a maioria das fraturas não é complicada, pode-se esperar uma reconstituição quase perfeita. Em grupos etários mais velhos, as fraturas tendem a ocorrer na presença de alguma outra doença (p. ex., osteoporose e osteomalacia), e o reparo pode não ser ideal e necessitar de imobilização mecânica (p. ex., instalação de pinos).

Osteonecrose (Necrose Avascular)

O infarto do osso e da medula óssea é um evento relativamente comum que pode ocorrer na cavidade medular da metáfise ou diáfise e na região subcondral da epífise. Todas as formas resultam de isquemia, que pode ocorrer numa série de condições predisponentes ([Tabela 26-5](#)) ou como um evento isolado e idiopático. Além da fratura, a maior parte dos casos de necrose é idiopática ou ocorre após a administração de corticoides.

TABELA 26-5 Condições Associadas à Osteonecrose

Trauma
Administração de corticosteroides
Infecção
Disbarismo (p. ex., as „curvas”)
Radioterapia
Distúrbios de tecido conjuntivo
Gravidez
Doença de Gaucher
Anemia falciforme e outras anemias
Abuso de álcool
Pancreatite crônica
Tumores
Distúrbios epifisários

Morfologia. Os infartos medulares são geográficos e envolvem o osso esponjoso e a medula óssea. O osso cortical geralmente não é afetado por causa da sua circulação colateral. Nos infartos subcondrais, a necrose envolve um segmento triangular ou em formato de cunha de tecido, que apresenta a placa de osso subcondral em sua base. A cartilagem articular subjacente permanece viável, pois recebe a nutrição do líquido sinovial. O osso morto, reconhecido por suas lacunas vazias, é circundado por adipócitos necróticos que frequentemente se rompem, liberando os ácidos graxos que se ligam ao cálcio e forma sabões de cálcio insolúvel que perduram por toda a vida. Na resposta cicatricial, os

osteoclastos reabsorvem a trabécula necrótica; entretanto, aqueles que permanecem atuam como uma estrutura para a deposição de osso novo num processo conhecido como **substituição rastejante**. Nos infartos subcondrais, o ritmo da substituição serpigínea é muito lento para ser eficiente, de modo que pode ocorrer eventual colapso, distorção, fratura do osso esponjoso necrótico e até mesmo necrose da cartilagem articular ([Fig. 26-17](#)).

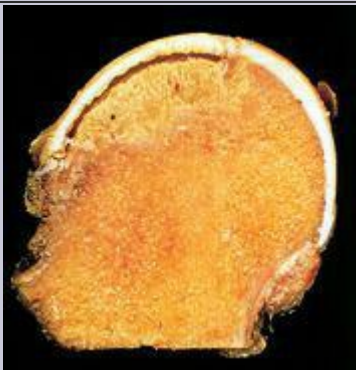

FIGURA 26-17

Cabeça femoral com uma área de necrose óssea amarelada em formato de cunha. O espaço entre a cartilagem articular e o osso é causado por fraturas trabeculares por compressão sem reparo.

Curso Clínico. Os sintomas dependem da localização da extensão do infarto. Tipicamente, infartos subcondrais causam dor crônica que inicialmente é associada apenas à atividade, mas depois torna-se progressivamente mais constante à medida que mudanças secundárias incomodem. Em contrapartida, infartos medulares são clinicamente silenciosos, com exceção dos grandes que ocorrem em doença de Gaucher, disbarismo e anemia falciforme. Infartos medulares em geral permanecem estáveis com o passar do tempo. Infartos subcondrais, no entanto, muitas vezes

entram em colapso e podem ocasionar predisposição a osteoartrite secundária grave. Mais de 10% das 500 mil substituições de articulações realizadas anualmente nos Estados Unidos são para tratamento de complicações da osteonecrose.

Infecções – Osteomielite

A *osteomielite* denota uma inflamação do osso e da medula óssea e o uso comum do termo virtualmente implica infecção. A osteomielite pode ser uma complicação de qualquer infecção sistêmica, mas em geral se manifesta como um foco primário solitário da doença. Todos os tipos de organismos, incluindo vírus, parasitas, fungos e bactérias podem produzir osteomielite, mas infecções causadas por certas bactérias piogênicas e micobactérias são as mais comuns. Atualmente, nos Estados Unidos, infecções incomuns em imigrantes do terceiro mundo e infecções oportunistas em indivíduos imunodeprimidos tornaram o diagnóstico e tratamento da osteomielite ainda mais desafiador.

OSTEOMIELETTE PIOGÊNICA

A osteomielite piogênica é quase sempre causada por bactérias. Os organismos podem chegar até o osso por (1) disseminação hematogênica, (2) extensão a partir de um sito contíguo, (3) implantação direta. Por outro lado, nas crianças saudáveis, a maior parte dos casos de osteomielite é de origem hematogênica e desenvolve-se em ossos longos.³⁰ A bacteremia inicial pode suceder a ocorrência de lesões triviais, como lesões em mucosa, tais quais as que podem ocorrer durante a defecação, a mastigação vigorosa de alimentos duros ou pequenas infecções de pele. Nos adultos, entretanto, a osteomielite é mais frequente como uma complicação de fraturas abertas, procedimentos cirúrgicos e infecções de pés em pacientes com diabetes.³¹

O *Staphylococcus aureus* é responsável por 80% a 90% dos casos de osteomielite piogênica na qual um organismo é isolado. Esses organismos expressam receptores para componentes da matriz óssea tais como colágeno, o que facilita sua adesão ao tecido ósseo. A *Escherichia coli*, *Pseudomonas* e *Klebsiella* são isoladas com mais frequência nos indivíduos com infecções do trato geniturinário ou usuários de drogas endovenosas. Infecções bacterianas mistas são vistas quando ocorre disseminação direta ou inoculação de organismos durante cirurgias ou fraturas abertas. No período neonatal, *Haemophilus influenzae* e streptococcus do grupo B são patógenos frequentes; pacientes com anemia falciforme estão predispostos a infecção por *Salmonella*. Em quase 50% dos casos nenhum organismo é isolado.

A localização da infecção dentro do osso é influenciada pela circulação óssea, que varia com a idade. No neonato, os vasos metafisários penetram na placa de crescimento resultando em infecção frequente da metafíse, epífise ou ambas. Nas crianças, a localização de micro-organismos na metafíse é típica. Após o fechamento da placa de crescimento, os vasos metafisários se reúnem com suas contrapartes epifisárias e criam uma rota para disseminação de bactérias até a epífise e regiões subcondrais adultas.

Morfologia. As alterações morfológicas na osteomielite dependem do estágio (agudo, subagudo ou crônico) e da localização da infecção. Uma vez localizada no osso, a bactéria prolifera e induz uma reação inflamatória aguda. O osso encarcerado sofre necrose nas primeiras 48 horas, e há disseminação da bactéria para dentro da diáfise do osso, podendo se infiltrar nos sistemas haversianos e atingir o periosteio. Em crianças, o periosteio está frouxamente preso ao córtex; portanto, podem-se formar abscessos **subperiosteais** de tamanho considerável e trilhas por extensas distâncias ao longo da superfície do osso. O descolamento do periosteio dificulta a chegada de suprimento sanguíneo à região afetada e ambas as lesões supurativa e isquêmica causam necrose óssea segmentar; o pedaço de osso morto é conhecido como **sequestro**. A ruptura do periosteio provoca um abscesso e eventual formação de um **seio de drenagem**. Algumas vezes, o sequestro se fragmenta e forma corpos estranhos livres que passam através do trato do seio.

Em lactentes, mas raramente em adultos, a infecção epifisária se dissemina pela superfície articular ou ao longo das inserções capsulares e tendoligamentosas até uma articulação, produzindo uma artrite séptica ou supurativa, o que pode provocar destruição da cartilagem articular e incapacidade permanente. Um processo análogo envolve as vértebras, nas quais

a infecção destrói a placa terminal da cartilagem hialina e os discos intervertebrais, disseminando-se para as vértebras adjacentes.

Após a primeira semana, as células inflamatórias crônicas se tornam mais numerosas e a liberação de citocinas estimula a reabsorção óssea por osteoclastos, levando ao crescimento de tecidos fibrosos e deposição de osso reativo na periferia. Quando o osso recém-depositado forma uma camada de tecido vivo adjacente ao segmento de osso infectado desvitalizado, ele é conhecido como **invólucro** (Fig. 26-18). Diversas variantes morfológicas da osteomielite apresentam epônimos: **abscesso de Brodie** é um pequeno abscesso intraósseo que frequentemente envolve o córtex e é isolado por osso reativo; a **osteomielite esclerosante de Garré** em geral se desenvolve na mandíbula e está associada à extensa formação de osso novo que obscurece grande parte da estrutura óssea subjacente.

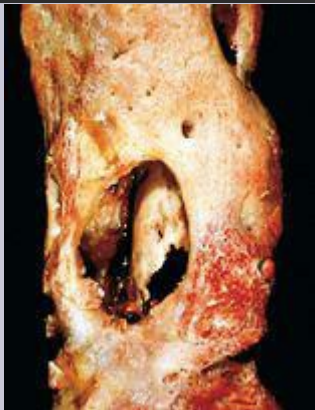

FIGURA 26-18

Ressecção de fêmur num paciente com osteomielite em fase de drenagem. O traço da drenagem na concha superior do osso novo viável (invólucro) revela um córtex interno nativo necrótico (sequestro).

Curso Clínico. Clinicamente, o osteomielite hematogênica pode-se manifestar como uma doença aguda sistêmica com mal-estar, febre, calafrios, leucocitose e dor intensa sobre a região afetada. A apresentação pode ser mais leve, somente com uma febre inexplicada (particularmente em lactentes) ou uma dor localizada na ausência de febre em adultos. O diagnóstico pode ser sugerido de forma adequada pelo achado radiológico característico de foco lítico de destruição óssea, circundado por uma zona de esclerose. Em muitos casos não tratados, as hemoculturas são positivas, mas a biópsia e a cultura do osso são necessárias para a identificação do patógeno na maioria dos casos. A combinação de antibióticos e drenagem cirúrgica geralmente é curativa. Em 5% a 25% dos casos, a osteomielite aguda não regride e persiste como uma infecção crônica. A cronicidade pode-se desenvolver quando há um diagnóstico tardio, necrose óssea extensa, terapia antibiótica ou debridamento cirúrgico inadequados e defesas do hospedeiro enfraquecidas. Exacerbações agudas marcam o quadro clínico da infecção crônica e são geralmente espontâneas, sem nenhuma causa óbvia, podendo ocorrer após anos de regressão. Outras complicações da osteomielite crônica incluem fratura patológica, amiloidose secundária, endocardite, sepsis, desenvolvimento de carcinoma de células escamosas no trato sinusal e raramente sarcoma no osso infectado.

OSTEOMIELE TUBERCULOSA

Um ressurgimento da osteomielite tuberculosa vem ocorrendo em países desenvolvidos e é atribuído ao influxo de imigrantes de países onde a tuberculose é endêmica e ao maior número de pessoas imunodeprimidas ([Cap. 8](#)). Nas nações em desenvolvimento, os indivíduos afetados são geralmente adolescentes ou adultos jovens, ao passo que na população indígena dos Estados Unidos eles tendem a ser mais velhos, exceto aqueles que estão imunodeprimidos. Cerca de 1% a 3% dos indivíduos com tuberculose pulmonar ou extrapulmonar apresentam infecção óssea.

Os organismos geralmente se originam do sangue a partir de um foco de uma doença visceral ativa durante os estágios iniciais da infecção primária. Pode ocorrer a extensão direta (p. ex., a partir de um foco pulmonar para uma costela ou de linfonodos traqueobrônquicos para vértebras adjacentes) ou a disseminação via drenagem linfática. A infecção do osso normalmente é solitária e em alguns casos pode ser a única manifestação da doença, podendo ulcerar antes de ser diagnosticada. Os indivíduos com síndrome da imunodeficiência adquirida com frequência têm envolvimento ósseo multifocal.

A coluna (40% dos casos, especialmente as vértebras torácicas e lombares) seguida dos joelhos e quadril são os sítios mais comuns de envolvimento esquelético.³² A osteomielite tuberculosa tende a ser mais destrutiva e resistente ao controle do que a osteomielite piogênica. Na coluna (*doença de Pott*) a infecção rompe por meio dos discos vertebrais, envolvendo várias vértebras e estendendo-se para os tecidos moles formando abscessos. Os achados histológicos são típicos da tuberculose ([Cap. 8](#)).

Na maior parte das vezes, os indivíduos afetados apresentam dor na mobilização, sensibilidade localizada, febres de baixo grau, calafrios e perda de peso. A grave destruição da vértebra resulta com frequência em fraturas de compressão permanente que produzem deformidades escolióticas ou cifóticas, além de déficits neurológicos secundários à compressão da medula espinal e compressão nervosa. Outras complicações da osteomielite tuberculosa incluem a artrite tuberculosa, formação de tratos sinusais, abscesso do psoas e amiloidose.

SÍFILIS ESQUELÉTICA

Tanto a sífilis (*Treponema pallidum*) e a boubá (*Treponema pertenue*) podem envolver o osso. Atualmente, a sífilis está ressurgindo; entretanto, o envolvimento ósseo parece raro porque em geral, é diagnosticado e tratado antes do desenvolvimento dessa complicação.

Na sífilis congênita, as lesões ósseas começam a aparecer por volta do quinto mês de gestação e está totalmente desenvolvida no momento do nascimento. Os espiroquetas tendem a localizar-se em áreas de ossificação endocondral ativa (osteochondrite) e no periosteó (periostite). Na sífilis adquirida da doença óssea, pode surgir no início do estágio terciário, que geralmente é observado entre 2 a 5 anos após a infecção inicial. Os ossos envolvidos com mais frequência são os do nariz, palato, crânio e extremidades, em particular os ossos tubulares longos como a tibia. A *tibia em sabre* é produzida por uma maciça deposição óssea periosteal reativa nas superfícies medial e anterior da tibia.

Morfologia. A infecção óssea sífilítica é caracterizada por um tecido de granulação edematoso contendo inúmeras células plasmáticas e osso necrótico. Essa resposta também pode ser observada na sífilis adquirida ([Cap. 8](#)). Os espiroquetas podem ser demonstrados no tecido inflamatório com colorações especiais à base de prata.

Tumores Ósseos e Lesões Tipo Tumorais

Os tumores ósseos são diversos em suas características macroscópica e morfológica e variam em sua história natural desde tumores inócuos até tumores rapidamente fatais. É muito importante diagnosticar esses tumores de forma correta, fazer o estadiamento de modo preciso e tratá-los apropriadamente, para que os pacientes afetados sobrevivam e mantenham ótima função das partes corporais afetadas.

A maior parte dos tumores ósseos é classificada de acordo com o tipo celular ou de tecido normal de origem. As lesões que não apresentam contrapartes de tecido normal são classificadas conforme suas características clinicopatológicas distintas ([Tabela 26-6](#)). Os tumores produtores de matriz e tumores fibrosos são os mais comuns e dentre os benignos, o osteocondroma e o defeito cortical fibroso são os mais frequentes. Excluindo as neoplasias malignas com origem na medula óssea (mieloma, linfoma e leucemia), o osteossarcoma é o câncer primário ósseo mais comum, seguido pelo condrossarcoma e sarcoma de Edwing.

TABELA 26-6 Classificação dos Tumores Primários que Envolvem Ossos
 Dados em porcentagem de cada tipo histológico de Union KK: Dahlin's Bone Tumors, 5th ed. Philadelphia, Lippincott-Raven, 1996, p. 4; permissão de Mayo Foundation. © Lippincott-Raven 1996

Tipo Histológico	Benigno	Maligno
Hematopoético (40%)		Mieloma
		Linfoma maligno
Condrogênico (22%)	Osteocondroma	Condrossarcoma
	Condroma	Condrossarcoma diferenciado
	Condrioblastoma	Condrossarcoma mesenquimal
	Fibroma condromixoide	
Osteogênico (19%)	Osteoma Osteoide	Osteossarcoma
	Osteoblastoma	
Fibrogênico	Defeito cortical fibroso (fibroma)	Fibrossarcoma
	Fibroma não ossificante	
	Histiocitoma fibroso	
	Fibroma desmoplástico	

Origem desconhecida (10%)	Tumor de célula gigante	
	Cisto unilocular	
	Cisto aneurismático	
Neuroectodérmico		Sarcoma de Ewing
Notocordal	Tumor celular notocordal benigno	Cordoma

A incidência precisa dos diferentes tumores ósseos não é conhecida porque várias lesões benignas não são biopsiadas. Os tumores benignos superam suas contrapartes malignas e ocorrem com maior frequência nas primeiras três décadas de vida, ao passo que no idoso o tumor ósseo tem maior probabilidade de ser maligno. Nos Estados Unidos, cerca de 2.400 novos casos de sarcoma ósseo são diagnosticados anualmente, e em torno de 1.300 mortes por sarcoma ósseo ocorrem a cada ano.

Em grupo, essas neoplasias afetam todas as idades e originam-se praticamente em qualquer osso, mas a maioria se desenvolve durante as primeiras décadas de vida e apresentam propensão a surgir nos ossos longos das extremidades. Entretanto, tipos específicos de tumores atingem certos grupos etários e sítios anatômicos. Assim, a localização do tumor fornece uma importante informação diagnóstica.

Embora a causa da maior parte dos tumores seja desconhecida, alterações genéticas similares às que ocorrem em outros tumores claramente desempenham um papel importante. Por exemplo, sarcomas ósseos ocorrem nas síndromes de Li-Fraumeni e no retinoblastoma hereditário, que estão ligados a mutações em p53 e RB ([Cap. 7](#)). Infartos ósseos, osteomielite crônica, doença de Paget, radiação e próteses metálicas também estão associados à presença de neoplasia óssea. Essas neoplasias secundárias, entretanto, são responsáveis por uma pequena fração dos tumores esqueléticos.

Clinicamente, os tumores ósseos se apresentam de várias formas. As lesões benignas mais comuns em geral são assintomáticas e detectadas em achados acidentais. Muitos tumores, no entanto, provocam dor ou são observados como uma massa de crescimento lento. Algumas vezes, a primeira pista de um tumor é a presença de fraturas patológicas súbitas. A análise radiológica tem um importante papel no diagnóstico dessas lesões. Além de demonstrar a localização exata e a extensão do tumor, o estudo das imagens pode detectar características que ajudam a limitar as possibilidades diagnósticas e dar pistas sobre a agressividade do tumor. Por fim, na maioria dos casos, a biópsia e a análise histológica são necessárias.

TUMORES FORMADORES DE OSSO

Um achado comum em todas estas neoplasias é a produção de osso por células neoplásicas. O tumor ósseo usualmente é depositado na forma de trabéculas trançadas (exceto os osteomas) com mineralização variável.

Osteoma

Os osteomas são tumores sésséis bocelados, arredondados ou ovais; que se projetam a partir das superfícies subperiosteal ou endosteal do córtex. Os osteomas subperiosteais por vezes surgem sobre ou dentro do crânio ou ossos da face. Eles geralmente são solitários e detectados em adultos de meia-idade. Os osteomas múltiplos são encontrados na presença da *síndrome de Gardner* (Cap. 17). São compostos por osso trançado e lamelar com frequência se deposita num padrão cortical com sistemas tipo haversianos. Algumas variantes contêm um componente de osso trabecular no qual os espaços intertrabeculares são preenchidos por medula óssea hematopoiética.

Os osteomas geralmente são tumores de crescimento lento e de pouco significado clínico, exceto quando causam a obstrução da cavidade de um seio, comprimem o cérebro ou olho, interferem na função da cavidade oral ou produzem problemas estéticos.

Osteoma Osteoide e Osteblastoma

O *osteoma osteoide* e *osteblastoma* são termos usados para descrever tumores ósseos benignos que possuem características histológicas idênticas, mas diferem em tamanho, sítios de origem e sintomas. Os *osteomas osteoides* são por definição menores que 2 cm na sua maior dimensão e geralmente ocorrem na juventude e na segunda década de vida. Setenta e cinco por cento dos indivíduos afetados têm menos de 25 anos e os homens são mais acometidos do que as mulheres numa proporção de 2:1. Os osteomas osteoides podem surgir em qualquer osso, mas possuem predileção pelo esqueleto apendicular e elementos posteriores da coluna. Em 50% dos casos, o fêmur ou tibia estão envolvidos – é comum surgirem no córtex e menos comum dentro da cavidade medular. O osteoma osteoide produz dor noturna que é aliviada com aspirina. ³³ A dor provavelmente é causada pelo excesso de produção de prostaglandina E₂ (PGE₂) pelos osteoblastos proliferantes. O *osteblastoma* é maior do que 2 cm e envolve com maior frequência a coluna vertebral; a dor é de baixa intensidade, não responde aos salicilatos e o tumor geralmente não induz uma reação óssea acentuada.

Morfologia. O osteoma osteoide e o osteblastoma são massas arredondadas ou ovais em tecido arenoso hemorrágico. Eles são bem circunscritos e compostos por um emaranhado de trabéculas de osso trançado circundadas por osteoblastos (Fig. 26-19). O estroma que circunda o osso neoplásico consiste em tecido conjuntivo frouxo que contém muitos capilares dilatados e congestos. O tamanho relativamente pequeno e as margens bem definidas desses tumores em combinação com características citológicas benignas de osteoblastos neoplásicos ajuda a distingui-los dos osteossarcomas. Os osteomas osteoides, em particular aqueles que surgem abaixo do periósteo, geralmente desencadeiam uma enorme quantidade de osso reativo que circunda a lesão. O tumor real conhecido como **nidus**,

manifesta-se radiograficamente como uma radiolucência pequena e arredondada que pode ter o centro mineralizado ([Fig. 26-20](#)).

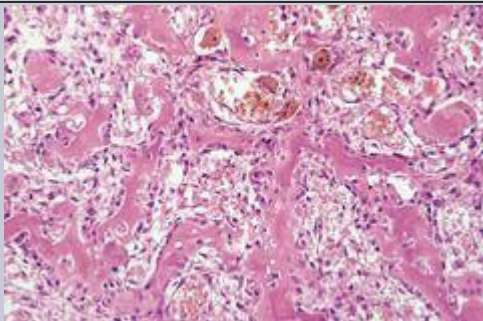


FIGURA 26-19

Osteoma osteoide composto de trabéculas acidentalmente interconectadas de osso trançado que são bordadas por osteoblastos proeminentes. Os espaços intertrabeculares são preenchidos por tecido conjuntivo frouxo vascularizado.

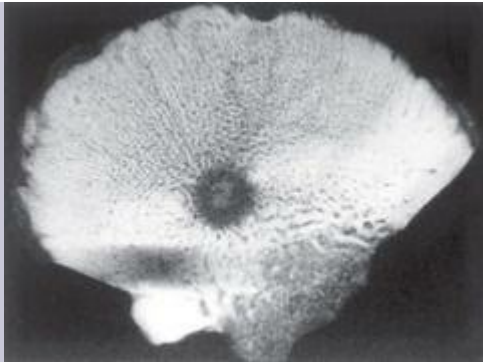


FIGURA 26-20

Exame radiológico de um osteoma osteoide intracortical. A radiolucência arredondada com mineralização central representa a lesão e é circundada por osso reativo abundante que possui córtex maciçamente espessado.

O osteoma osteoide é com frequência tratado com radioablação. O osteoblastoma geralmente é curetado ou excisado em bloco de modo conservador. A possibilidade de transformação maligna é remota, exceto quando o osteoblastoma é tratado com radiação (tumores grandes na base do crânio e coluna), que promove essa temida complicação.

Osteossarcoma

O osteossarcoma é definido como um tumor mesenquimal maligno no qual as células cancerosas produzem matriz óssea. Trata-se do tumor maligno primário mais comum do osso, excluindo o mieloma e linfoma, sendo responsável por cerca de 20% dos cânceres ósseos primários. O osteossarcoma ocorre em todos os grupos etários, mas possui uma distribuição etária bimodal; 75% surge em pessoas com menos de 20 anos de idade.³⁴ O segundo menor pico ocorre no idoso, que frequentemente sofre de condições associadas conhecidas ao desenvolvimento e osteossarcoma: doença de Paget, infartos ósseos e irradiação prévia. No geral, os homens são mais afetados que as mulheres (1,6:1). Os tumores geralmente atingem a região metafisária de

ossos longos das extremidades e quase 50% ocorrem na região do joelho (Fig. 26-21). Qualquer osso pode estar envolvido; entretanto, em pessoas com mais de 25 anos de idade, a incidência nos ossos chatos e ossos longos é quase igual.

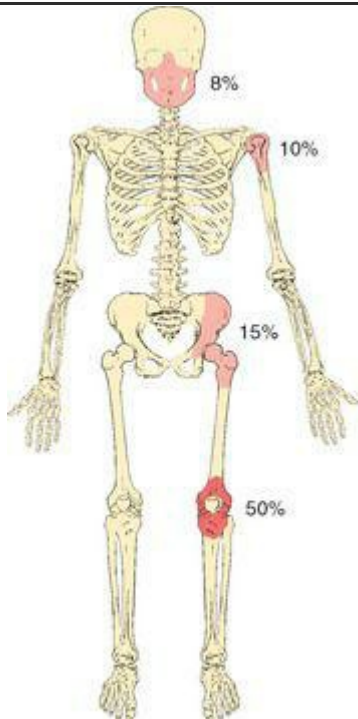


FIGURA 26-21

Principais locais de origem dos osteossarcomas. Os números representam as percentagens aproximadas.

Patogenia. Aproximadamente 70% dos osteossarcomas têm anormalidades genéticas adquiridas como alterações ploideais e aberrações cromossômicas, nenhuma das quais é específica deste tumor. O mais comum é a presença de muitas mutações frequentes que interferem com a função de dois genes: (1) *RB*, o gene retinoblastoma, um regulador crítico do ciclo celular; e (2) *p53*, um gene cujos produtos regulam o reparo de DNA e certos aspectos do metabolismo celular ([Cap. 7](#)). Embora os mecanismos básicos que provocam o desenvolvimento do osteossarcoma ainda sejam desconhecidos, é evidente que os defeitos em *RB* e *p53* desempenham um papel importante nesse processo. Essa associação é enfatizada por raros pacientes com mutações germinativas em *RB*, que apresentam um risco de até 1.000 vezes maior de osteossarcoma; do mesmo modo, pacientes com síndrome de Li-Fraumeni (mutações germinativas em *p53*) também apresentam incidência muito elevada desse tumor. Anormalidades em *INK4a*, que codifica p16 (regulador do ciclo celular) e p14 (que previne e ajuda na função da *p53*), também são vistas no osteossarcoma. Inclusive, observa-se que os osteossarcomas tendem a ocorrer em regiões de crescimento ósseo, provavelmente devido à proliferação, tornando as células osteoblásticas propensas a adquirirem mutações que podem levar à transformação maligna. A associação pode contribuir para alta incidência de osteossarcoma em cães de grande envergadura, tais como os da raça São Bernardo e *Great Danes*.

Morfologia. Vários subtipos de osteossarcoma são reconhecidos e agrupados de acordo com:

- Região de origem (intramedular, intracortical ou superficial)
- Grau de diferenciação
- Multicentricidade (sincrônico ou metacrônico)
- Primário (o osso subjacente não apresenta alterações) ou secundário a desordens pré-existentes tais como tumores benignos, doença de Paget, infartos ósseos e irradiação prévia
- Variantes histológicas (osteoblástica, condroblástica, fibroblástica, telangiectático, pequenas células e células gigantes).

O subtipo mais comum surge na metáfise de ossos longos, é primário, solitário, intramedular e pouco diferenciado.

Macroscopicamente, os osteossarcomas são tumores volumosos e arenosos, com coloração branco-acinzentada e com frequência contêm áreas de hemorragia e degeneração cística ([Fig. 26-22](#)). Os tumores em geral destroem os córtices circundantes e produzem massas de tecido mole. Eles se disseminam extensamente no canal medular, infiltrando e substituindo a medula óssea ao redor das trabéculas ósseas preexistentes. Em raras situações, eles penetram a placa epifisária ou entram na articulação. Quando ocorre invasão articular, o tumor cresce ao longo das estruturas tendino-ligamentares ou através da inserção da cápsula

articular. As células tumorais variam em tamanho e forma e frequentemente apresentam grandes núcleos hiper cromáticos. As células bizarras gigantes tumorais são comuns, assim como as mitoses. **A formação de osso pelas células tumorais é característica do osteossarcoma (Fig. 26-23).** O osso neoplásico geralmente é uma estrutura grosseira, rendilhada, mas também pode ser depositado em amplos folhetos ou na forma de trabéculas primitivas. Outras matrizes, incluindo cartilagem ou tecido fibroso, podem estar presentes em quantidades variadas. Quando a cartilagem maligna é abundante, o tumor é denominado de **osteossarcoma condroblástico**. A invasão vascular por vezes é conspicua, e até 50% a 60% do tumor pode demonstrar necrose espontânea.

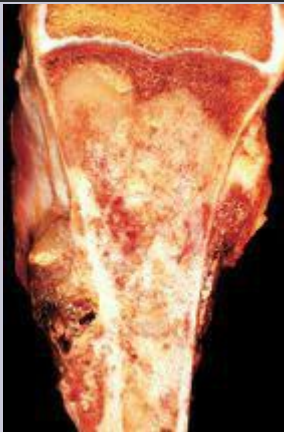

FIGURA 26-22

Osteossarcoma da extremidade superior da tibia. O tumor branco-bronzeado preenche a maior parte da cavidade medular da metáfise e diáfise proximal. Ele se infiltrou pelo córtex, elevou o periósteo e formou massas de tecido mole em ambos os lados do osso.

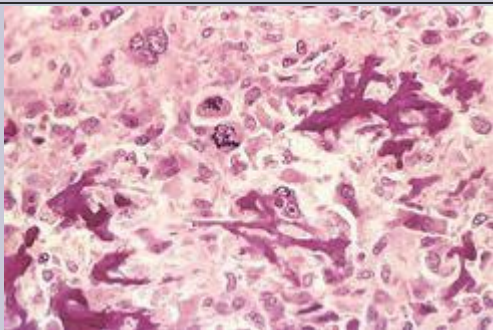


FIGURA 26-23

Padrão grosseiro, rendilhado do osso neoplásico produzido por células tumorais malignas anaplásticas. Observe as figuras mitóticas.

Curso Clínico. Os osteossarcomas costumam apresentar massas dolorosas e de aumento progressivo. Algumas vezes uma fratura súbita do osso é o sintoma primário. As radiografias do tumor primário geralmente mostram uma grande massa mista lítica e blástica, destrutiva, que apresenta infiltração nas margens (Fig. 26-24). O tumor muitas vezes rompe o córtex e eleva o periósteo, resultando na formação de osso periosteal reativo. A sombra triangular entre o córtex e a extremidade elevada do periósteo é radiologicamente conhecida como *triângulo de Codman* e é característica, mas não diagnóstica desse tumor. Essas neoplasias agressivas se disseminam pela corrente sanguínea e, no momento do diagnóstico, cerca de 10% a 20% dos pacientes afetados têm metástases pulmonares aparentes, sendo provável que muito mais apresentem metástases ocultas. Nos pacientes que morrem pela neoplasia, 90% têm metástases para pulmões, ossos, cérebro e outros locais.

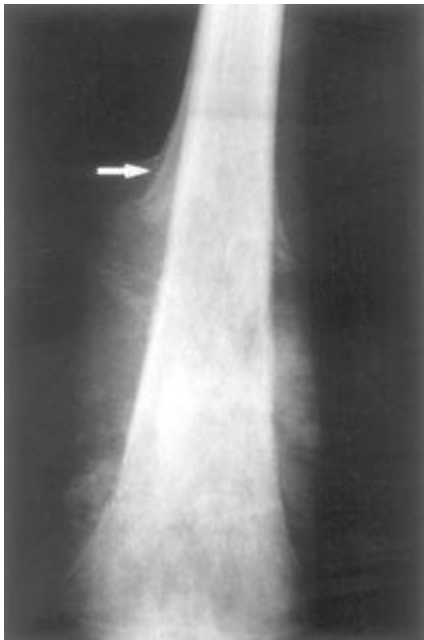

FIGURA 26-24

Osteossarcoma da região distal do fêmur com proeminente formação óssea se estendendo para os tecidos moles. O periósteo que foi elevado permitiu a deposição de uma concha triangular proximal de osso reativo conhecida como triângulo de Codman (*seta*).

O osteossarcoma é tratado com abordagem multidisciplinar, incluindo quimioterapia,

administrada sob a conjectura de que todos os pacientes no momento do diagnóstico têm metástase, que geralmente é muito pequena para ser detectada na imagem. O prognóstico dos pacientes sem metástase detectável melhorou de forma significativa, com índices de sobrevida de 5 anos alcançando 60% a 70% com quimioterapia agressiva e terapia de preservação do membro. Infelizmente, a expectativa para pacientes com metástase evidente ou recorrência ainda é ruim (aproximadamente 20% para índice de sobrevida de 5 anos).

TUMORES FORMADORES DE CARTILAGEM

Os tumores de cartilagem constituem a maior parte dos tumores ósseos primários e são caracterizados pela formação de cartilagem hialina e mixoide; fibrocartilagem e cartilagem elástica são componentes raros. Como na maior parte dos tumores ósseos, os tumores cartilaginosos benignos são muito mais comuns do que os malignos.

Osteocondroma

O osteocondroma, também conhecido como *exostose*, é um tumor de cartilagem benigno que se prende ao esqueleto subjacente por um talo ósseo. É o tumor ósseo benigno mais comum; cerca de 85% são solitários. Os restantes são vistos como parte da *síndrome de exostose hereditária múltipla*, uma doença hereditária autossômica dominante. As exostoses hereditárias são causadas por mutações com perda de função em linhas germinativas nos genes *EXT1* ou *EXT2*, ao passo que a inativação de *EXT1* tem sido detectada em tumores esporádicos. Esses genes codificam proteínas que atuam na biossíntese de proteoglicanos heparan sulfato ([Cap. 3](#)). A expressão reduzida de *EXT1* e *EXT2* resulta em ossificação endocondral defeituosa, o que pode dar início ao estágio anormal de crescimento. Os osteocondromas solitários são geralmente diagnosticados primeiro ao final da adolescência e início da idade adulta, mas múltiplos osteocondromas se tornam aparentes na infância. Os homens são afetados três vezes mais do que as mulheres. Os osteocondromas se desenvolvem apenas em ossos de origem endocondral e surgem na metáfise próxima à placa de crescimento de ossos longos tubulares, em particular sobre o joelho. Às vezes, desenvolvem-se a partir de ossos da pelve, escápula e costelas; nessas regiões eles são frequentemente sésseis e apresentam talos curtos. É raro envolverem os ossos tubulares curtos das mãos e pés.

Morfologia. Os osteocondromas são sésseis ou em formato de cogumelo, e variam no tamanho de 1 a 20 cm. O capuz é composto de cartilagem hialina benigna com espessura variável ([Fig. 26-25](#)) e coberto periféricamente pelo pericôndrio. A cartilagem tem aspecto de placa de crescimento desorganizada e sofre ossificação endocondral, com o osso recém-criado formando a porção interna da cabeça e do talo. O córtex do talo se funde com o córtex do osso do hospedeiro de modo que a cavidade medular do osteocondroma e osso estejam em continuidade.

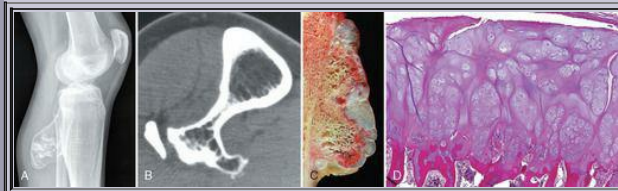


FIGURA 26-25

Osteocondroma. **A**, Radiografia de um osteocondroma originado na parte superior da tíbia. **B**, Tomografia computadorizada axial mostra a continuidade do córtex do osso e o centro do osteocondroma. A fibula está adjacente à massa. **C**, Peça macroscópica de um osteocondroma sésil composto de uma capa de cartilagem hialina que está sofrendo ossificação endocondral. **D**, A capa de cartilagem tem a aparência histológica de cartilagem tipo placa de crescimento desorganizada.

Clinicamente, os osteocondromas apresentam-se como massas de crescimento lento, que podem ser dolorosas se comprimirem um nervo ou se houver fratura do talo. Em muitos casos eles são detectados como um achado acidental. Na exostose hereditária múltipla, os ossos subjacentes podem estar arqueados e encurtados, refletindo um distúrbio associado ao crescimento da epífise. Os osteocondromas em geral param seu crescimento no período do fechamento da placa de crescimento. Raramente em casos esporádicos, mas comumente naqueles com exostose hereditária múltipla, eles dão origem a um condrossarcoma ou algum outro tipo de sarcoma.

Condromas

Os condromas são tumores benignos de cartilagem hialina que muitas vezes ocorrem em ossos de origem endocondral. Podem originar-se da cavidade medular, onde são conhecidos como *encondromas*, ou da superfície do osso, onde são chamados de *condromas subperiosteais ou justacorticais*. Os encondromas são os tumores intraósseos de cartilagem hialina mais comuns e são usualmente diagnosticados nos indivíduos que estão entre 20 e 40 anos de idade. Em geral, são lesões metafisárias solitárias dos ossos tubulares; os principais sítios são os ossos tubulares curtos das mãos e dos pés. A síndrome dos encondromas múltiplos ou encondromatose é conhecida como *doença de Ollier*. Se a encondromatose está associada a hemangiomas de tecido mole, a desordem é chamada de *síndrome de Maffucci*.

Morfologia. Os encondromas costumam ser menores do que 3 cm e macroscopicamente apresentam cor cinza-azulada e são translúcidos. Compõem-se de nódulos bem circunscritos de cartilagem hialina citologicamente benigna ([Fig. 26-26](#)). A porção periférica dos nódulos pode sofrer ossificação endocondral e o centro, calcificar e morrer. Os condromas na doença de Ollier e síndrome de Maffucci são algumas vezes mais celulares e exibem atipia citológica, tornando difícil a distinção dos condrossarcomas.

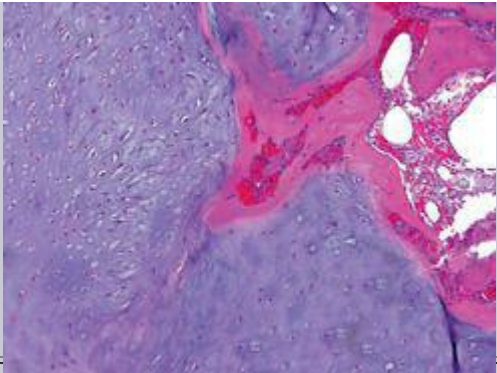


FIGURA 26-26

Encondroma com nódulo de cartilagem hialina enca-rceada por uma fina camada de osso reativo.

Características Clínicas. A maior parte dos encondromas são assintomáticos e detectados como achados incidentais. Ocasionalmente eles são dolorosos e causam fratura patológica. Os tumores na encondromatose podem ser numerosos e grandes, produzindo deformidades graves. As características radiográficas são marcantes; os nódulos não mineralizados de cartilagem produzem radiolucências ovais bem circunscritas, circundadas por um fino bordo de osso radiodenso (*sinal do anel C ou O*). Se a matriz calcifica, são detectados como opacidades irregulares. Os nódulos formam irregularidades no endósteo, mas geralmente deixam o córtex intacto ([Fig. 26-27](#)). O potencial de crescimento dos condromas é limitado, e a maioria permanece estável. O tratamento depende da situação clínica e geralmente comum realizar observação ou curetagem. Os condromas solitários raramente sofrem transformação sarcomatosa, mas os associados a encondromatoses o fazem de modo mais frequente. Pacientes com síndrome de Maffucci também estão em risco de desenvolver outros tipos de malignidades, incluindo carcinomas ovarianos e gliomas cerebrais.

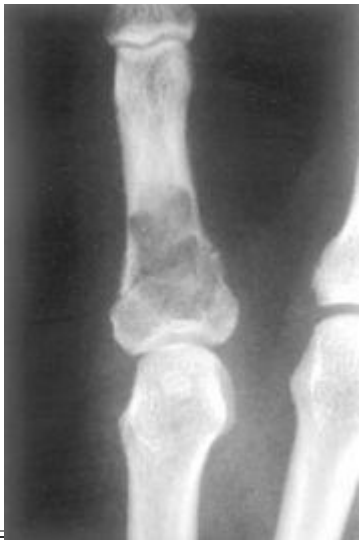

FIGURA 26-27

Encondroma de falange com uma fratura patológica. Os nódulos radiolucentes da cartilagem hialina deixam a superfície endosteal irregular.

Condroblastoma

O condroblastoma é um tumor benigno raro responsável por menos de 1% dos tumores ósseos primários. Geralmente ocorre em pacientes jovens na sua juventude e tem proporção homem-mulher de 2:1. A maior parte surge próximo ao joelho, e sítios menos comuns como a pelve e as costelas são afetadas em pacientes mais velhos. O condroblastoma apresenta uma predileção marcante por epífises e apófises (equivalentes epifisárias, p. ex., crista iliaca). [37](#)

Morfologia. O tumor é composto de folhetos de condroblastos poliédricos com bordos citoplasmáticos bem definidos, quantidades moderadas de citoplasma rosa e núcleos hiperlobulados com sulcos longitudinais ([Fig. 26-28](#)). Atividade mitótica e necrose geralmente estão presentes. As células tumorais são circundadas por pouca matriz hialina que é depositada numa configuração tipo-renda; nódulos de cartilagem hialina bem formados são distintamente raros. Quando a matriz calcifica, produz um característico padrão de mineralização em tela de galinheiro ([Fig. 26-18](#)). Células gigantes não neoplásicas tipo osteoclastos encontram-se dispersas pela lesão. Ocasionalmente, os tumores sofrem degeneração cística hemorrágica proeminente.

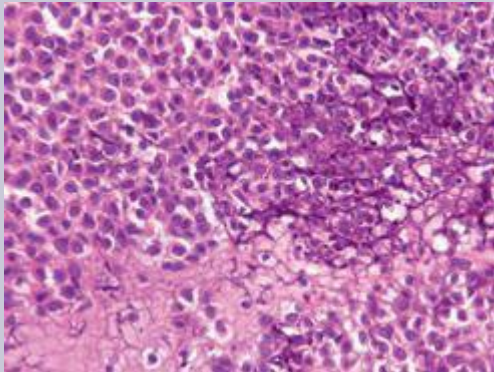


FIGURA 26-28

Condroblastoma com uma matriz escassa e mineralizada circundando por condroblastos num padrão de tela de galinheiro.

Os condroblastomas em geral são dolorosos e, devido à sua localização próxima ao joelho, podem causar derrames e restringir a mobilidade articular. Radiograficamente, eles produzem uma radiolucência geográfica bem definida que muitas vezes apresenta pontos de calcificação. As recorrências são comuns após a curetagem. É raro ocorrer metástases pulmonares nas lesões que sofrem fraturas patológicas ou curetagens repetidas. Aparentemente, nessas circunstâncias, as células tumorais são empurradas para o interior dos vasos sanguíneos e assim elas têm acesso à circulação sistêmica.

Fibroma Condromixoide

O fibroma condromixoide é o tumor de cartilagem mais raro e por causa da sua morfologia variada, pode ser confundido com sarcoma. Ele afeta pacientes na adolescência e na segunda década, sendo mais prevalente em homens. Os tumores na maioria das vezes se originam nas metáfises de ossos longos tubulares, mas podem envolver qualquer osso do corpo.

Morfologia. Os tumores variam de 3 a 8 cm na sua maior dimensão e são bem circunscritos, sólidos e brilhantes. Microscopicamente, consistem em nódulos de cartilagem hialina malformada, delimitada por septos fibrosos. A celularidade varia; as áreas de maior celularidade estão na periferia dos nódulos. Nas regiões cartilaginosas as células tumorais estão situadas na lacuna; entretanto, nas áreas mixoides, as células são estreladas e seus processos celulares delicados se estendem por meio da substância fundamental mucinoide, chegando próximo ou entrando em contato com as células vizinhas ([Fig. 26-29](#)). Ao contrário de outros tumores de cartilagem benignos, as células neoplásicas no fibroma condromixoide mostram graus variados de atipia citológica, incluindo a presença de grande núcleo hiper cromático. Outros achados incluem pequenos focos de calcificação da matriz cartilaginosa e células gigantes não neoplásicas tipo osteoclastos dispersas.

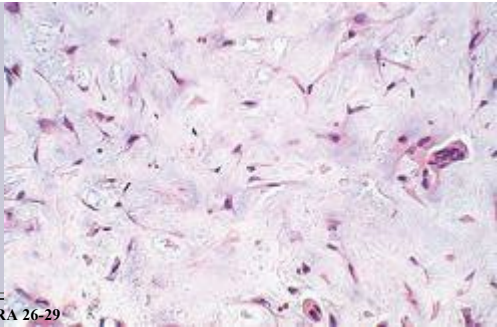


FIGURA 26-29

Fibroma condromixoide com proeminentes células estreladas e fusiformes circundadas por matriz mixoide. Também estão presentes ocasionais células gigantes tipo osteoclastos.

Os indivíduos com fibroma condromixoide geralmente se queixam de dor localizada e de baixa intensidade. Na maioria dos casos, as radiografias demonstram radiolucência geográfica excêntrica, que é bem delineada em relação ao osso adjacente por um bordo esclerótico. Às vezes, o tumor se expande para o córtex subjacente. O tratamento de escolha é a curetagem simples e, mesmo quando eles recorrem, não representam um risco de transformação maligna ou metástase.

Condrossarcoma

Os condrossarcomas são um grupo de tumores com amplo espectro de achados clínico e patológico. Uma característica comum de todos eles é a produção de cartilagem neoplásica. O condrossarcoma é subclassificado de acordo com a região central (*intramedular*) e periférica (*justacortical* e *superficial*). Histologicamente, eles incluem variantes tipo convencional (hialina e/ou mixoide), de *célula clara*, *diferenciado* e *mesenquimal*. Tumores centrais convencionais correspondem a cerca de 90% dos condrossarcomas.

Os condrossarcomas do esqueleto apresentam a metade da frequência do osteossarcoma, sendo o segundo maior tumor maligno do osso produtor de matriz. Os pacientes com condrossarcoma em geral têm mais de 40 anos. As variantes de célula clara e mesenquimal ocorrem nos pacientes mais jovens, na adolescência ou aos 20 anos. O tumor afeta os homens com o dobro da

freqüência encontrada nas mulheres. Cerca de 15% dos condrossarcomas convencionais (usualmente tumores periféricos) originam-se de endocondroma ou osteocondroma preexistente.

Morfologia. O condrossarcoma convencional é composto de cartilagem hialina e mixoide maligna. Os tumores de grande volume são formados por nódulos de tecido branco-acinzentado, brilhante e um tanto translúcido (Fig. 26-30). Nas variantes predominantemente mixoides, os tumores são viscosos e gelatinosos e a matriz pode escorrer na superfície de corte. Calcificações pontuais são típicas e uma necrose central pode criar espaços císticos. O córtex adjacente é espesso ou erodido, e os tumores crescem com amplas frentes na direção do tecido mole circundante. A cartilagem maligna infiltra o espaço medular e circunda as trabéculas ósseas preexistentes. Os tumores podem variar no grau de celularidade, atipia citológica e atividade mitótica (Fig. 26-31). Lesões de baixo grau ou grau 1 demonstram hiper celularidade leve e os condrócitos apresentam núcleos vesiculares arredondados com pequenos nucléolos. Células binucleadas são esparsas e é difícil encontrar figuras mitóticas. Porções da matriz frequentemente se mineralizam e a cartilagem pode sofrer ossificação endocondral. Por outro lado, os condrossarcomas grau 3 se caracterizam por uma acentuada hiper celularidade e grande pleomorfismo com bizarros tumores de células gigantes e mitoses. Os condrossarcomas grau 3 puros são raros. Esta cartilagem maligna é por vezes um componente do **osteossarcoma condroblástico** (descrito anteriormente).

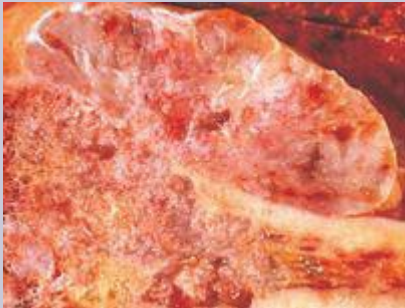

FIGURA 26-30

Condrossarcoma com lóbulos de cartilagem hialina e mixoide permeando através da cavidade medular, crescendo pelo córtex e formando uma massa de tecido mole relativamente bem circunscrita.

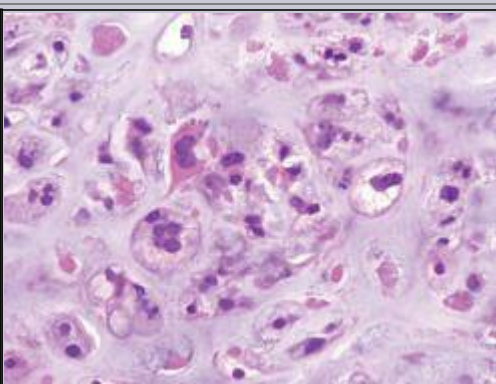


FIGURA 26-31

Condrocitos anaplásticos dentro do condrossarcoma.

Perto de 10% dos condrossarcomas convencionais de baixo grau apresentam um segundo componente de alto grau que demonstra a morfologia de sarcoma mal diferenciado, como um fibro-histiocitoma maligno, fibrossarcoma ou osteossarcoma; esta combinação define os **condrossarcomas dediferenciados**. O marco do **condrossarcoma de células claras** é a

presença de folhetos de grandes condrócitos malignos que apresentam citoplasma claro e abundante, inúmeras células gigantes tipo osteoclastos e formação de osso reativo intralesional. O aspecto mencionado por último causa confusão com o osteossarcoma. O **condrossarcoma mesenquimal** é composto por ilhas de cartilagem hialina bem diferenciada, envoltas por folhetos de pequenas células arredondadas, que podem simular um sarcoma de Ewing.

Os condrossarcomas comumente surgem das porções centrais do esqueleto, incluindo a pelve, ombro e costelas. A variante de célula clara é ímpar por originar-se de epífises de ossos longos tubulares. *Ao contrário dos endocondromas, o condrossarcoma raramente envolve as extremidades distais.* Esses tumores apresentam-se de um modo geral como massas dolorosas e de crescimento progressivo. O padrão de crescimento nodular da cartilagem produz uma irregularidade endosteal proeminente nos exames radiográficos. A matriz calcificada aparece como um foco de densidade floclenta. Um tumor de baixo grau e de crescimento lento causa um espessamento reativo do córtex, enquanto uma neoplasia de alto grau mais agressiva destrói o córtex e forma uma massa de tecidos moles. Existe uma correlação direta entre o grau e o comportamento biológico do tumor. ³⁷ Felizmente, os condrossarcomas mais convencionais são indolentes e estão na faixa dos graus 1 e 2. Estudos mostram que os índices de sobrevida para 5 anos foram de 90%, 81% e 43% para os graus 1, 2 e 3, respectivamente. Nenhum dos tumores de grau 1 apresentou metástases, ao passo que 70% dos tumores de grau 3 se disseminaram. Outra característica prognóstica corresponde ao tamanho. Tumores com mais de 10 cm se comportam de forma significativamente mais agressiva do que os tumores menores. Quando os condrossarcomas metastatizam, eles se disseminam em particular para os pulmões e esqueleto. O tratamento do condrossarcoma convencional é ampla excisão cirúrgica. Os tumores mesenquimais e desdiferenciados também são tratados com quimioterapia em razão do seu curso clínico agressivo.

TUMORES FIBROSOS E FIBRO-ÓSSEOS

Os tumores compostos somente ou predominantemente de elementos fibrosos são diversos e incluem algumas das lesões mais comuns do esqueleto.

Defeito Cortical Fibroso e Fibroma não Ossificante

Os *defeitos corticais fibrosos* são extremamente comuns, sendo encontrados em 30% a 50% de todas as crianças com mais de 2 anos. Acredita-se que eles sejam defeitos de desenvolvimento em vez de neoplasias. A maior parte surge excentricamente na metáfise do fêmur distal ou tibia proximal, e quase metade dos casos é bilateral ou múltiplo. Em geral, são pequenos, com cerca de 0,5 cm de diâmetro. Aqueles que crescem 5 a 6 cm em tamanho desenvolvem os *fibromas não ossificantes*, que por vezes não são detectados até a adolescência.

Morfologia. Os defeitos ósseos corticais e os fibromas não ossificantes produzem radiolucências alongadas e agudamente marcadas, envoltas por uma fina zona de esclerose ([Fig. 26-32](#)). Possuem um tom acinzentado ou castanho e são lesões celulares compostas em especial por fibroblastos e macrófagos (histiócitos). Os fibroblastos citologicamente benignos com frequência estão dispostos num padrão estoriforme, e os histiócitos podem ser células gigantes multinucleadas ou grupos de macrófagos espumosos ([Fig. 26-33](#)).

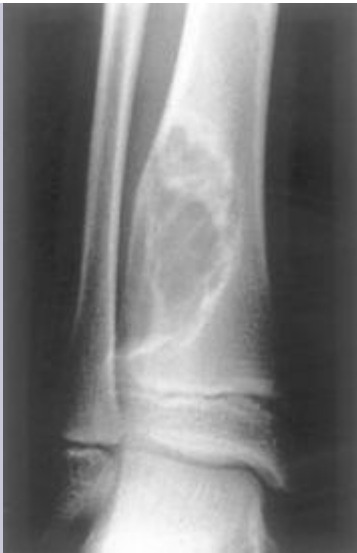

FIGURA 26-32

Fibroma não ossificante na metáfise distal da tíbia, produzindo uma radiolucência lobulada excêntrica circundada por uma margem esclerótica.

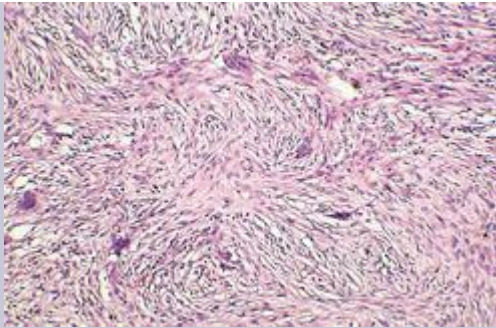


FIGURA 26-33

Padrão estoriforme criado por células fusiformes benignas com células gigantes tipo osteoclastos dispersas, características de um defeito cortical fibroso e fibroma não ossificante.

Os defeitos corticais fibrosos são assintomáticos e muitas vezes detectados em radiografias como um achado acidental. A maioria deles possui potencial de crescimento limitado e sofre resolução espontânea em alguns anos, sendo substituídos por osso cortical normal. Os poucos que crescem progressivamente para fibromas não ossificantes podem apresentar-se como uma fratura patológica ou necessitar de biópsia e curetagem para excluir outros tipos de tumores.

Displasia Fibrosa

A displasia fibrosa é um tumor benigno que está ligado a uma interrupção localizada no desenvolvimento; todos os componentes do osso estão presentes, mas não se diferenciam em suas estruturas maduras. As lesões aparecem durante o crescimento e desenvolvimento esquelético e surgem em três padrões clínicos distintos, algumas vezes sobrepostos: (1) envolvimento de um único osso (monostótico); (2) envolvimento de múltiplos ossos (poliostótico) e (3) doença poliostótica, associada com pigmentações na pele tipo café com leite e anormalidades endócrinas, especialmente uma puberdade precoce. O esqueleto, a pele e lesões endócrinas resultam de mutação somática com ganho de função que ocorrem durante a embriogênese no gene *GNAS*, que também está mutado nos adenomas hipofisários ([Cap. 24](#)). O resultado das

mutações em ambos os tipos de tumores é o mesmo – a produção de uma proteína de ligação ao nucleotídeo guanina hiper-reativa, codificada pelo gene *GNAS*, que controla o crescimento anormal. [38](#)

A *displasia fibrosa monostótica* ocorre em 70% de todos os casos. Acontece de modo equivalente em meninos e meninas, geralmente no início da adolescência e com frequência para de crescer no período de fechamento da placa de crescimento. As regiões mais afetadas são o fêmur, tibia, ossos maxilares, costela, calvária e úmero. A lesão frequentemente é assintomática e, em geral, descoberta ao acaso, mas pode causar dor, fratura e discrepâncias no comprimento dos membros. A displasia fibrosa pode provocar aumento acentuado e distorção do osso, de modo que, se o esqueleto craniofacial estiver envolvido, algumas vezes pode ocorrer um desfibramento. A doença monostótica não evolui para a forma poliostótica.

A *displasia fibrosa poliostótica sem disfunção endócrina* corresponde a 27% de todos os casos. Manifesta-se em idade um pouco mais precoce do que o tipo monostótico e pode continuar a causar problemas na vida adulta. Dos ossos afetados, na ordem decrescente de frequência estão o fêmur, crânio, tibia, úmero, costelas, fibula, rádio, ulna, mandíbula e vértebra. O envolvimento craniofacial está presente em 50% dos casos com número moderado de ossos afetados e em 100% dos casos com doença esquelética extensa. A doença poliostótica tem propensão a envolver os ombros e pelve, resultando em deformidades graves e algumas vezes incapacitantes (p. ex., deformidade em forma de “cajado de pastor” do fêmur proximal) e fraturas espontâneas e recorrentes.

A displasia fibrosa associada à pigmentação café com leite e endocrinopatias é conhecida como a *síndrome de McCune-Albright* e corresponde a 3% de todos os casos. As endocrinopatias incluem precocidade sexual, hipertireoidismo, adenomas hipofisários que secretam hormônio do crescimento e hiperplasia adrenal primária. A gravidade das manifestações na síndrome de McCune-Albright depende do número e tipos celulares que alojam a mutação no gene *GNAS*. A apresentação clínica mais comum é o desenvolvimento sexual precoce, que ocorre com mais frequência nas meninas. As lesões ósseas são em maioria unilaterais, mas podem ser bilaterais e a pigmentação da pele costuma estar limitada ao mesmo lado do corpo. As máculas cutâneas são classicamente grandes, de coloração café com leite, têm bordos serpiginosos e irregulares (costa do Maine) e são encontradas principalmente no pescoço, tórax, dorso, ombro e região pélvica.

Morfologia. As lesões de displasia fibrosa são bem circunscritas, intramedulares e variam muito no tamanho. As lesões maiores se expandem e distorcem o osso. O tecido lesional tem coloração pardo-esbranquiçada e arenosa, sendo composto de trabéculas curvilíneas de osso trançado circundado por proliferação celular fibroblástica moderada. As formas das trabéculas mimetizam as letras chinesas e o osso não apresenta os osteoblastos nos seus bordos ([Fig. 26-34](#)). Nódulos de cartilagem hialina com aparência de placa de crescimento desorganizada também estão presentes em em torno 20% dos casos. A degeneração cística, hemorragia e macrófagos espumosos são outros achados comuns.

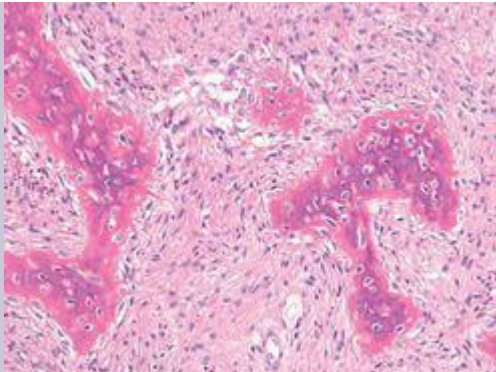


FIGURA 26-34

Displasia fibrosa composta de trabéculas curvilíneas de osso trançado que não apresentam bordos osteoblásticos e surgem em um fundo de tecido fibroso.

Curso Clínico. A história natural da displasia fibrosa é variável e depende da extensão do envolvimento esquelético. Os pacientes com doença monostótica geralmente possuem sintomas mínimos, exceto se o tumor estiver estrategicamente localizado, como na cabeça do fêmur. A lesão é diagnosticada de imediato por exame radiográfico da sua aparência de vidro despolido e margens bem definidas. As lesões que fraturam ou provocam sintomas significativos são tratadas com cirurgia conservadora. O envolvimento poliostótico está associado com frequência à doença progressiva. Aquelas diagnosticadas no estágio inicial são mais propensas a apresentarem complicações esqueléticas graves, tais como fraturas recorrentes, deformidades em ossos longos e dor persistente, além de envolvimento e distorção dos ossos craniofaciais. Os pacientes podem necessitar de múltiplos procedimentos ortopédicos cirúrgicos corretivos. Os bifosfonatos podem ser usados para reduzir a gravidade da dor óssea. Uma complicação rara, geralmente na presença de envolvimento poliostótico, é a transformação maligna da lesão em sarcoma.

Variantes de Fibrossarcoma

Os sarcomas produtores de colágeno com fenótipo fibroblástico ocorrem em qualquer idade,

mas afetam mais os pacientes de meia-idade e idosos. Eles apresentam distribuição sexual equivalente, sendo comum surgirem *de novo*; entretanto, uma minoria é formada por tumores secundários e desenvolve-se em tumores benignos preexistentes, infartos ósseos, osso pagético e tecido previamente irradiado.

Morfologia. Macroscopicamente esses tumores são massas grandes, hemorrágicas e acinzentadas que destroem o osso subjacente e com frequência se estendem para o interior dos tecidos moles. São compostos de fibroblastos citologicamente malignos, dispostos num padrão de espinha de peixe. O nível de diferenciação determina a quantidade de colágeno produzida e o nível de atipia citológica. No passado, alguns desses tumores foram chamados de **histiocitoma fibroso maligno** por causa das células pleomórficas que se assemelham a histiócitos (macrófagos teciduais ativados).

O fibrossarcoma apresenta-se como uma massa dolorosa crescente, que na maioria das vezes surge na metáfise de ossos longos e chatos da pelve. A fratura patológica é uma complicação usual. Radiograficamente, eles são permeativos e líticos, estendendo-se em geral para o tecido mole adjacente. O prognóstico depende do tamanho, localização, estágio e grau do tumor; os tumores grandes e de alto grau, que são difíceis de serem removidos, possuem um prognóstico muito ruim.

Outros Tumores

Adenocarcinoma

Adenoma

Angiosarcoma

Angioma

Angioma cavernoso

Angioma capilar

Angioma cavernoso

Angioma capilar

Angioma cavernoso

Angioma capilar

Angioma cavernoso

Angioma capilar

Angioma cavernoso

Angioma capilar

Angioma cavernoso

Angioma capilar

Angioma cavernoso

Angioma capilar

Angioma cavernoso

Angioma capilar

Angioma cavernoso

Angioma capilar

Angioma cavernoso

Angioma capilar

Angioma cavernoso

Angioma capilar

Angioma cavernoso

Angioma capilar

Angioma cavernoso

Angioma capilar

Angioma cavernoso

Angioma capilar

Angioma cavernoso

Angioma capilar

Angioma cavernoso

Angioma capilar

Angioma cavernoso

Angioma capilar

Angioma cavernoso

Angioma capilar

Angioma cavernoso

Angioma capilar

Angioma cavernoso

Angioma capilar

Angioma cavernoso

Angioma capilar

Angioma cavernoso

Angioma capilar

SARCOMA DE EWING E TUMOR NEUROECTODÉRMICO PRIMITIVO (PNET)

A família dos tumores do sarcoma de Ewing compreende o sarcoma de Ewing e o tumor neuroectodérmico primitivo (PNET), que são tumores primários malignos de *células redondas pequenas* do osso e tecido mole ([Cap. 10](#)). Tanto o sarcoma quanto o PNET possuem fenótipo neural similar e, já que eles compartilham uma translocação cromossômica idêntica, são vistos como duas variações do mesmo tumor que diferem apenas do seu grau de diferenciação neural. Os tumores que demonstram diferenciação neural são denominados de PNETs e aqueles indiferenciados são diagnosticados como sarcoma de Ewing. Essa distinção não tem significância clínica.

O sarcoma de Ewing e o PNET juntos correspondem a aproximadamente 6% a 10% dos tumores ósseos malignos primários e seguem o osteossarcoma como o segundo grupo mais comum de sarcomas ósseos em crianças. De todos os sarcomas ósseos, o sarcoma de Ewing/PNET tem a média de idade mais jovem na sua apresentação, pois a maioria dos pacientes afetados está com 10 a 15 anos e cerca de 80% têm menos de 20 anos. Os meninos são levemente mais afetados do que as meninas, há predomínio em brancos e os negros raramente são afetados. A maioria dos sarcomas de Ewing/PNET apresenta uma translocação envolvendo o gene *EWS* no cromossomo 22 e um gene codificando um fator transcricional da família ETS, sendo que o gene mais comum envolvido é o *FLI1*, como parte de uma translocação (11;22) (q24;q12). A fusão dos genes produzida por essas translocações geram fatores transcricionais quiméricos que alteram a expressão de um determinado grupo de genes, resultando em proliferação e sobrevida celular anormal. [40](#)

Morfologia. Ao se originar da cavidade medular, o sarcoma de Ewing e o PNET por vezes invadem o córtex, o periósteo e o tecido mole. O tumor é mole, acinzentado e frequentemente contém áreas de hemorragia e necrose. É composto por folhetos de pequenas células arredondadas e uniformes, as quais são um pouco maiores que os linfócitos ([Fig. 26-35](#)). Elas possuem um citoplasma escasso, que pode parecer claro por ser rico em glicogênio. A presença de **rosetas de Homer-Wright** (células tumorais arranjadas em círculos em torno de um espaço fibrilar central) é indicativa de diferenciação neural. Embora o tumor contenha septo fibroso, é normal existir pouco estroma. A necrose pode estar proeminente, e há relativamente poucas figuras mitóticas em relação à densa celularidade desse tumor.

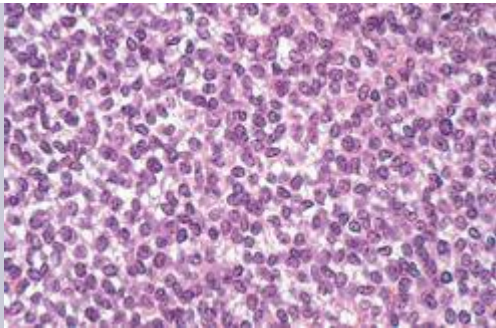


FIGURA 26-35

Sarcoma de Ewing composto por folhetos de pequenas células arredondadas com escassas quantidades de citoplasma claro.

Características Clínicas. O sarcoma de Ewing e o PNET geralmente se originam da diáfise de ossos tubulares longos, em especial o fêmur e os ossos planos da pelve. Eles apresentam-se como massas dolorosas crescentes e a região afetada é muitas vezes sensível, quente e edemaciada. Alguns pacientes afetados têm achados sistêmicos, incluindo febre, elevação da velocidade de hemossedimentação, anemia e leucocitose, que mimetizam uma infecção. As radiografias mostram um tumor lítico destrutivo, que tem margens permeativas e extensão para dentro do tecido mole circundante. A reação periosteal característica produz camadas de osso reativo depositado num modelo tipo *casca de cebola*.

O tratamento inclui quimioterapia e excisão cirúrgica com ou sem irradiação. O advento de tratamentos quimioterápicos efetivos melhorou acentuadamente o prognóstico de uma sobrevida de 5 anos de 5% a 15% para uma sobrevida no mesmo período de 75%, sendo que pelo menos 50% apresentam curas de longa duração. A quantidade de necrose induzida pela quimioterapia é um importante achado prognóstico. Os arranjos de expressão gênica dos tumores parecem identificar pacientes com tumores mais agressivos. [41](#)

TUMOR DE CÉLULAS GIGANTES

O tumor de célula gigante tem esse nome porque contém uma mistura de células mononucleares e a profusão de células gigantes multinucleadas tipo osteoclastos, dando origem ao sinônimo *osteoclastoma*. Esse tumor é uma neoplasia benigna rara, mas localmente agressivo. Em geral, surge em pacientes entre os 20 e 40 anos de idade. As células mononucleares nos tumores de células gigantes expressam RANKL e acredita-se que as células gigantes tipo osteoclastos formam a via de sinalização RANK/RANKL. [42](#)

Morfologia. Esses tumores são grandes, de cor castanho-avermelhada e frequentemente sofrem degeneração cística. São compostos por células ovais mononucleares uniformes que constituem o componente proliferativo do tumor. Dispersas nesse fundo, estão numerosas células gigantes tipo osteoclastos com mais de 100 núcleos que apresentam características idênticas às das células mononucleares ([Fig. 26-36](#)). Necrose, hemorragia, deposição de hemossiderina e formação óssea reativa são características secundárias comuns.

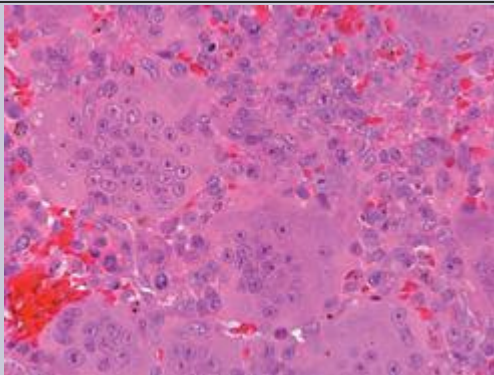


FIGURA 26-36

Tumor de célula gigante benigno ilustrando uma abundância de células gigantes multinucleadas com um fundo de células estromais mononucleares.

Curso Clínico. Os tumores de células gigantes em adultos envolvem tanto as epífises como as metáfises, mas em adolescentes estão confinados nas proximidades da placa de crescimento e limitados à metáfise. A maior parte se origina ao redor do joelho (fêmur distal e tibia proximal), mas qualquer osso pode ser envolvido. A localização típica desses tumores, próxima a articulações, com frequência causa sintomas típicos de artrite. Ocasionalmente, eles apresentam-se com fraturas patológicas. A maioria é solitária; entretanto, podem ocorrer tumores múltiplos ou multicêntricos, em particular nas extremidades distais. Os tumores de células gigantes muitas vezes causam erosão da placa de osso subcondral ([Fig. 26-37](#)) e destroem o córtex subjacente, produzindo uma massa abaulada de tecido mole delimitada por uma fina concha de osso reativo. As margens do osso adjacente são muito circunscritas, mas raramente escleróticas. A imprevisibilidade biológica dessas neoplasias complica seu tratamento. Cirurgia conservadora como a curetagem está associada a 40% a 60% de recorrência, e até 4% metastatizam para os pulmões.

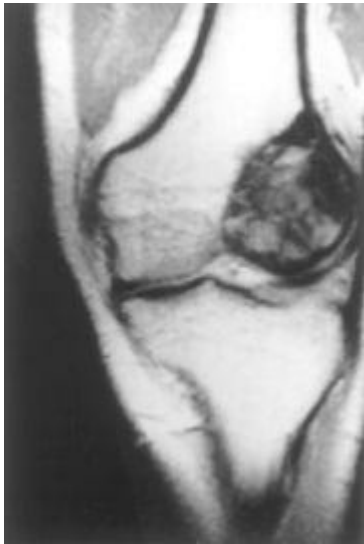

FIGURA 26-37

Imagem de ressonância magnética de um tumor de células gigantes que ocupa a maior parte do côndilo femural e estende-se para a placa de osso subcondral.

CISTO ÓSSEO ANEURISMÁTICO

O cisto ósseo aneurismático é um tumor ósseo benigno caracterizado por espaços císticos multiloculados preenchidos por sangue, que podem apresentar-se como um tumor de crescimento expansivo rápido. Apesar da sua aparência radiográfica agressiva, o cisto ósseo aneurismático se comporta de modo benigno. Esse tumor está associado a translocações distintas 17p13, as quais resultam em maior produção de USP6, uma enzima que desfaz ubiquitinação.

[43](#)

Morfologia. Macroscopicamente, o cisto ósseo aneurismático consiste em múltiplos espaços císticos preenchidos com sangue e separados por um septo fino e acinzentado ([Fig. 26-38](#)). As paredes são compostas de fibroblastos arredondados uniformes (que podem estar mitoticamente ativos), células gigantes tipo osteoclastos multinucleadas e osso trançado reativo. O osso está revestido por osteoblastos e sua deposição segue típico contorno do septo fibroso. Cerca de um terço dos casos contém uma matriz de cartilagem, chamada de “osso azul”. A necrose não é comum a menos que tenha ocorrido fratura patológica anteriormente.

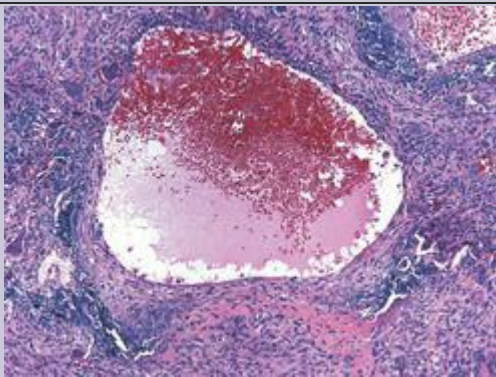


FIGURA 26-38

Cisto ósseo aneurismático com espaço cístico preenchido por sangue, circundado por

uma parede que contém fibroblastos proliferantes, osso trançado reativo e células gigantes tipo osteoclastos.

Curso Clínico. O cisto ósseo aneurismático afeta grupos de todas as faixas etárias, mas geralmente ocorre durante as primeiras 2 décadas de vida e não tem predileção por sexo. Desenvolve-se com mais frequência nas metáfises de ossos longos e elementos posteriores de corpos vertebrais. Os sinais e sintomas mais comuns são dor e edema. Quando um cisto ósseo aneurismático envolve a vértebra, pode comprimir nervos e provocar sintomas neurológicos. Raramente ocorrem fraturas patológicas.

Em radiografias, o cisto ósseo aneurismático costuma ser uma lesão extensa com margens bem definidas (Fig. 29-39A). A maioria das lesões é lítica por completo e frequentemente contém uma fina camada de osso reativo na periferia. A tomografia computadorizada e a imagem de ressonância magnética podem demonstrar um septo interno e um característico nível de fluido (Fig. 26-39B).

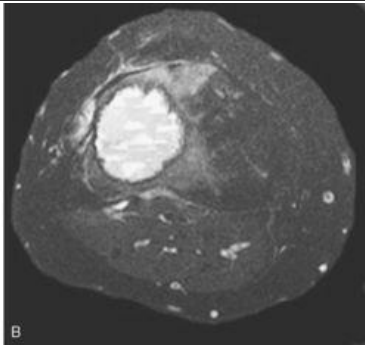
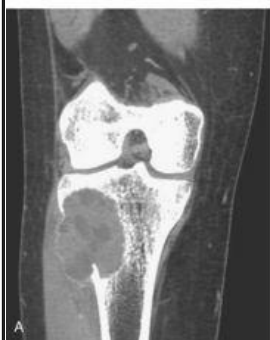

FIGURA 26-39

A, Tomografia computadorizada axial coronal mostrando cisto ósseo aneurismático excêntrico da tibia. O componente de tecido mole é delineado por um fino revestimento de osso

subperiosteal reativo. **B**, Imagem de ressonância magnética axial demonstrando níveis fluido-fluido característicos.

O tratamento do cisto ósseo aneurismático é cirúrgico, por vezes na forma de curetagem ou, em certas circunstâncias, ressecção em bloco. O índice de recorrência é baixo e a regressão espontânea pode ocorrer após uma remoção incompleta.

DOENÇA METASTÁTICA

Os tumores metastáticos são a forma mais comum de malignidade esquelética. Geralmente se desenvolvem nos estágios finais da progressão tumoral. As vias de difusão incluem (1) extensão direta, (2) disseminação linfática ou hematogênica e (3) contaminação intraespinal (via veias do plexo de Batson). Qualquer câncer pode invadir o osso, mas em adultos mais de 75% das metástases ósseas se originam de cânceres de próstata, mama, rins e pulmões. Em crianças, as metástases para o osso surgem de neuroblastomas, tumor de Wilms, osteossarcomas, sarcoma de Ewing e rabdomyosarcoma.

As metástases esqueléticas são tipicamente multifocais; entretanto, os carcinomas de fígado e tireoide são notórios por produzirem lesões solitárias. As metástases podem ocorrer em qualquer osso, mas a maioria envolve o esqueleto axial (coluna vertebral, pelve, costelas, crânio e esterno), fêmur proximal e úmeros em ordem descendente de frequência. A medula óssea vermelha nessas áreas, a qual possui uma rica rede vascular e fluxo sanguíneo lento, facilita a implantação e o crescimento de células tumorais. As metástases para ossos pequenos das mãos e pés não são comuns e geralmente se originam de cânceres de pulmão, fígado ou cólon.

As manifestações radiográficas de metástases podem ser somente líticas ou blásticas ou mistas de líticas e blásticas. Nas lesões líticas, as células metastáticas secretam substâncias tais como prostaglandinas, citocinas e proteínas relacionadas com PTH, que estimulam a reabsorção óssea osteoclástica; as células tumorais por si só não absorvem diretamente o osso. A lise do tecido ósseo rico em fatores de crescimento tais como TGF- β , IGF-1, FGF, PDGF e proteínas morfogenéticas, por sua vez ajudam a criar um ambiente condutor para o crescimento da célula tumoral. Os carcinomas do fígado, pulmão e do trato gastrointestinal e melanoma maligno produzem uma destruição óssea lítica. Outras metástases desencadeiam uma resposta esclerótica, particularmente adenocarcinoma de próstata, onde há expressão de proteínas WNT que estimulam a formação óssea osteoblástica. A maioria das metástases induz uma reação mista lítica e blástica.

ARTICULAÇÕES

As articulações são construídas para permitir o movimento e suporte mecânico. Elas são classificadas em sólida (não sinovial) e cavitada (sinovial). As articulações sólidas, conhecidas como sinartroses, fornecem integridade estrutural e permitem um mínimo movimento. Elas não apresentam espaço articular e são agrupadas de acordo com o tipo de tecido conjuntivo (tecido fibroso ou cartilagem) que une as extremidades dos ossos; as sinartroses fibrosas incluem as suturas cranianas e as ligações entre as raízes dos dentes e os ossos da mandíbula; as sinartroses cartilaginosas (sincondroses) são representadas pelas sínfises (do manúbrio-esternal e do púbis). As *articulações sinoviais*, em contraste, possuem um espaço articular que permite uma ampla variedade de movimentos. Situada entre as extremidades dos ossos formados pela ossificação endocondral, elas são fortalecidas por uma densa cápsula fibrosa e reforçadas pelos ligamentos e músculos. O limite do espaço articular é formado pela membrana sinovial, que está firmemente ancorada à cápsula subjacente e não cobre a superfície articular. Seu contorno é liso, exceto próximo à inserção óssea, onde apresenta inúmeras dobras vilosas. As membranas sinoviais são revestidas por sinoviócitos, células cuboidais que estão organizadas de uma a quatro camadas de profundidade. Os sinoviócitos sintetizam ácido hialurônico e várias proteínas. O revestimento sinovial não possui membrana basal, o que permite uma rápida troca entre o sangue e o fluido sinovial. O fluido sinovial é claro e viscoso, é um filtrado de plasma contendo ácido hialurônico que age como um lubrificante e fornece nutrição para a cartilagem articular hialina.

A cartilagem hialina é o único tecido conjuntivo adaptado de modo ideal para atuar como um absorvente elástico contra choques e superfície de resistência contra desgaste. Ela não possui suprimento sanguíneo nem drenagem linfática ou inervação. A cartilagem hialina é composta de colágeno tipo 2, água, proteoglicanos e condrócitos, cada um com funções específicas. As fibras colágenas permitem que o fluxo sanguíneo na rede capilar seja lento, facilitando a implantação e crescimento das células tumorais. A água dos proteoglicanos promove turgor e elasticidade à cartilagem hialina, desempenhando um papel importante na redução da fricção. Os condrócitos sintetizam e digerem enzimaticamente a matriz, com a meia-vida dos diferentes componentes variando de semanas (proteoglicanos) a anos (colágeno tipo 2). Os condrócitos secretam as enzimas degenerativas numa forma inativa e enriquecem a matriz com seus inibidores enzimáticos. As doenças que destroem a cartilagem articular atuam ativando as enzimas catabólicas e reduzindo a produção de inibidores, acelerando a destruição da matriz. Citocinas, tais como a IL-1 e TNF, desencadeiam o processo degenerativo e suas fontes incluem condrócitos, sinoviócitos, fibroblastos e células inflamatórias. A destruição da cartilagem articular por células nativas é um mecanismo importante em muitas doenças articulares.

OSTEOARTRITE

A osteoartrite, também chamada de *doença articular degenerativa*, é o tipo mais comum de doença articular é uma das 10 condições incapacitantes em nações desenvolvidas. É caracterizada pela *erosão progressiva da cartilagem articular*. Estima-se que mais de 33 bilhões de dólares sejam gastos anualmente nos Estados Unidos para esse tratamento e por dias perdidos de trabalho. O termo osteoartrite implica uma doença inflamatória; entretanto, apesar de células inflamatórias poderem estar presentes (por vezes em pequeno número), a osteoartrite é considerada uma doença intrínseca da cartilagem, na qual alterações biomecânicas e metabólicas em pacientes com suscetibilidade genética resultam no seu colapso.

Na grande maioria dos casos, a osteoartrite aparece de forma insidiosa, sem uma causa aparente, como um fenômeno de envelhecimento (osteoartrite idiopática ou secundária). Nesses casos, é comum a doença afetar algumas poucas articulações (oligoarticular), mas pode ser generalizada. Em cerca de 5% dos casos, a osteoartrite pode aparecer em indivíduos jovens que apresentam alguma condição predisponente, tal como uma injúria articular prévia; deformidade congênita de desenvolvimento das articulações; ou alguma doença sistêmica de base como a diabetes, ocronose, hemocondrose ou obesidade acentuada. Nessas situações, a doença é chamada de *osteoartrite secundária* e usualmente envolve uma ou mais articulações predispostas; como o comprometimento do ombro ou cotovelo em jogadores de beisebol e dos joelhos em jogadores de basquete. O sexo possui certa influência na distribuição. Os joelhos e as mãos são afetados com maior frequência em mulheres e os quadris, nos homens.

Patogenia. A osteoartrite é uma doença multifatorial com componentes genéticos e ambientais. Estudos de famílias e gêmeos sugeriram que o risco de osteoartrite está relacionado ao impacto de múltiplos genes associados, cada qual com um efeito pequeno. Os estudos de associação com análise ampla do genoma (GWAS) estão sendo desenvolvidos e é provável que muitos genes associados ao risco de desenvolver a doença sejam identificados e validados; uma série de genes candidatos têm sido descobertos, incluindo aqueles envolvidos no metabolismo de prostaglandina e sinalização WNT. ⁴⁴ Os principais fatores ambientais relacionam-se ao envelhecimento e ao estresse bioquímico, influenciados pela obesidade, resistência muscular e estabilidade, estrutura e alinhamento articular. A associação com o envelhecimento é forte; a prevalência de osteoartrite aumentou exponencialmente nos anos 50, e cerca de 80% a 90% dos indivíduos apresentam evidência dessa doença aos 65 anos. Assim, a osteoartrite junto com a doença cardíaca e o câncer constituem os maiores gastos do paciente em idade avançada. Entretanto, é uma visão muito simplificada considerar a osteoartrite uma consequência inevitável do uso da cartilagem. Os mecanismos que levam ao desenvolvimento da osteoartrite são complexos e ainda não estão elucidados, mas os condrócitos são o centro do processo, podendo ser dividido em várias fases: (1) lesão condrocítica, relacionada ao envelhecimento e fatores genéticos e bioquímicos, (2) artrite inicial, na qual os condrócitos proliferam-se (clones) e secretam mediadores inflamatórios, colágenos, proteoglicanos e proteases, que agem juntos para remodelar a matriz cartilaginosa e iniciar as alterações inflamatórias secundárias no espaço sinovial e no osso subcondral; e (3) a osteoartrite tardia, na qual a lesão repetitiva e a inflamação crônica levam à degeneração de condrócitos, acentuada perda de cartilagem e alterações ósseas subcondrais extensas. ⁴⁵

Morfologia. Nos estágios iniciais da osteoartrite, os condrócitos se proliferam, formando grupos. Ao mesmo tempo, o conteúdo aquoso aumenta e a concentração de proteoglicanos diminui. Subsequentemente, ocorre uma fibrilação horizontal e vertical à medida que as camadas superficiais da cartilagem e as moléculas de colágeno tipo 2 sofrem degradação. Macroscopicamente ela se manifesta como uma superfície articular granular macia. Às vezes, os condrócitos morrem e porções de cartilagem estão necrosadas. Os pedaços deslocados de cartilagem e osso subcondral flutuam no interior da articulação, formando corpos livres (**Joint mice**). A placa de osso subcondral exposta se torna a nova superfície articular e a fricção com a superfície articular degenerada antagonista alisa e lustra o osso exposto, gerando uma aparência de mármore polido (**eburinação óssea**) ([Fig. 26-40](#)). De modo simultâneo, ocorre um novo esforço e esclerose do osso esponjoso subjacente. Pequenas fraturas através do osso articular são comuns e os espaços fraturados permitem que o líquido sinovial seja forçado para as regiões subcondrais num mecanismo tipo valvular de mão única. A coleção loculada de líquido aumenta em tamanho, formando cistos de parede fibrosa. Os osteófitos com formato de cogumelo (projeções ósseas) se desenvolvem nas margens da superfície articular e são envolvidos por fibrocartilagem e cartilagem hialina que gradualmente ossifica. A membrana sinovial em geral é um pouco congesta e fibrótica, podendo apresentar células inflamatórias dispersas.

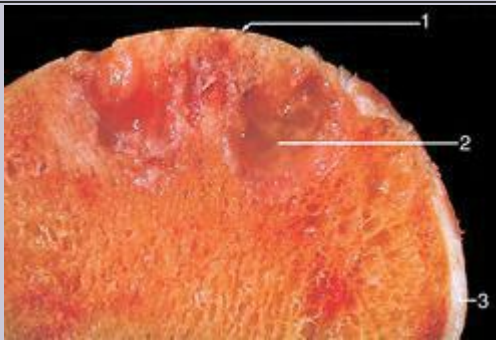

FIGURA 26-40

Osteoartrite grave com pequenas ilhotas de cartilagem articular residual, próximo ao osso subcondral exposto. 1, Superfície articular eburnada. 2, Cisto subcondral. 3, Cartilagem articular residual.

Curso Clínico. A osteoartrite é uma doença insidiosa. Pacientes com doença primária geralmente são assintomáticos até o final da quinta década de vida. Se uma pessoa jovem apresenta alterações significativas de osteoartrite, uma pesquisa à procura da causa subjacente deve ser realizada. Os sintomas característicos incluem dor profunda, que piora com o uso; rigidez matutina; crepitação e limitação da amplitude de movimentos. A compressão nos forames espinais por osteófitos resulta em pinçamento das raízes nervosas cervical e lombar, com dor articular, espasmo muscular, atrofia muscular e déficits neurológicos. É comum, somente uma ou algumas articulações estarem envolvidas, exceto em uma rara variante generalizada. As articulações na maioria das vezes envolvidas incluem quadris, joelhos, vértebras lombares inferior e cervical, articulações interfalangeanas proximal e distal dos quirodáctilos, primeiras articulações carpometacárpicas e primeiras articulações tarsometatársicas ([Fig. 26-41](#)). Característicos em mulheres, mas não em homens, são os *nódulos de Heberden* – osteófitos proeminentes nas articulações interfalangeanas distais. Os punhos, cotovelos e ombros geralmente são poupados. Ainda não existem meios satisfatórios de prevenção de osteoartrite primária nem métodos efetivos de interromper sua progressão. A doença pode-se estabilizar durante anos, mas na maioria das vezes ocorre uma lenta progressão, sendo a segunda maior causa de incapacidade de longa duração, ficando atrás das doenças cardiovasculares.

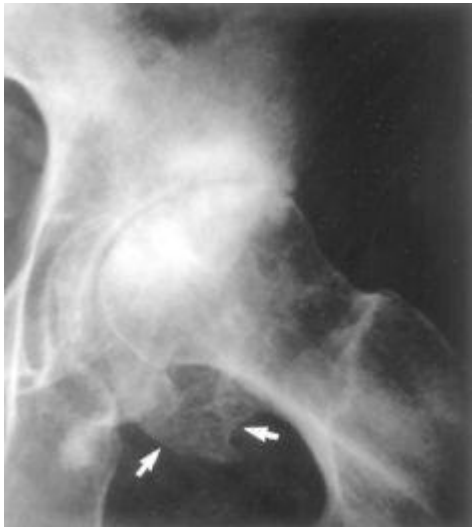


FIGURA 26-41

Osteoartrite grave do quadril. O espaço articular está estreitado, ocorrendo esclerose subcondral com cistos radiolucentes ovais dispersos e osteófitos periféricos (*setas*).

ARTRITE REUMATOIDE

A artrite reumatoide (AR) é um distúrbio inflamatório sistêmico que pode afetar diversos tecidos e órgãos: pele, vasos sanguíneos, coração, pulmões e músculos, mas ataca principalmente as articulações, produzindo uma sinovite proliferativa e inflamatória não supurativa que em geral progride para a destruição da cartilagem articular e anquilose das articulações. Apesar da causa da artrite reumatoide permanecer desconhecida, a predisposição genética, ambiental e autoimunidade desempenham papéis importantes no desenvolvimento, progressão e cronicidade dessa doença.

Cerca de 1% da população do mundo é afligida pela AR, sendo que as mulheres são três a cinco vezes mais afetadas do que os homens. Ela é mais comum entre 40 e 70 anos de idade, mas nenhum grupo etário está imune. Inicialmente, será considerada a morfologia como a base para a discussão da patogenia.

Morfologia

Articulações. A artrite reumatoide causa um amplo espectro de alterações morfológicas; as mais graves se manifestam nas articulações. A princípio, a sinóvia se torna edemaciada, espessada e hiperplástica, transformando seu contorno liso num contorno coberto por franjas bulbosas delicadas (Fig. 26-42). As características histológicas incluem (1) infiltração do estroma sinovial por um denso infiltrado inflamatório perivascular composto por agregados linfóides (maioria de células CD4+ T *helper*), células B, plasmócitos e macrófagos (Fig. 26-42C); (2) maior vascularização devido à vasodilatação e angiogênese, com depósito de hemossiderina superficial; (3) agregação de fibrina cobrindo porções da sinóvia e flutuando no espaço articular como grãos de arroz; (4) acúmulo de neutrófilos no fluido sinovial e ao longo da superfície da sinóvia, mas não é usual alcançar profundidade no estroma sinovial; (5) atividade osteoclástica no osso subjacente, permitindo que a sinóvia penetre no osso formando erosões justarticulares, cistos subcondrais e osteoporose; (6) formação do **pannus**. O *pannus* é uma massa de sinóvia e estroma sinovial consistindo em células inflamatórias, tecido de granulação e fibroblastos sinoviais, que crescem sobre a cartilagem articular e provocam erosão. Neste momento, após a cartilagem ter sido destruída, o *pannus* une os ossos apostos para formar uma **anquilose fibrosa**, que eventualmente ossifica e resulta em anquilose óssea. A inflamação dos tendões, ligamentos e às vezes da musculatura esquelética adjacente com frequência acompanha a artrite.

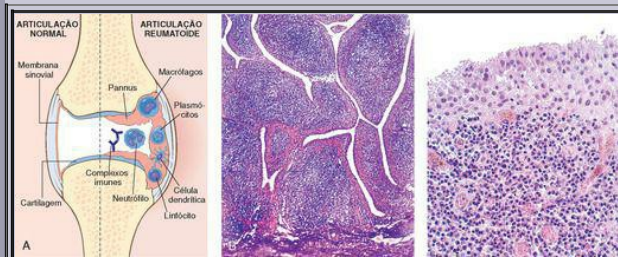


FIGURA 26-42

Artrite reumatoide. **A**, Vista esquemática da lesão articular. **B**, O pequeno aumento revela hipertrofia sinovial acentuada com formação de vilosidades. **C**, Com maior ampliação, observa-se a presença de tecido subsinovial com denso agregado linfóide.

(Modificado por Feldman M; Development of anti-TNF therapy for rheumatoid

Pele. Os **nódulos reumatoides** são as lesões cutâneas mais comuns. Ocorrem em cerca de 25% dos indivíduos afetados, geralmente aqueles com doença grave, e surge em regiões da pele sujeitas à pressão, incluindo a face ulnar do antebraço, cotovelos, região occipital e área lombossacral. É menos comum se formarem nos pulmões, medula, pericárdio, miocárdio, valvas cardíacas, aorta e outras vísceras. Os nódulos reumatoides são firmes, indolores e arredondados; na pele eles surgem no tecido subcutâneo. Microscopicamente, possuem uma zona central de necrose fibrinoide circundada por um bordo proeminente de histiócitos epitelioides e inúmeros linfócitos e plasmócitos ([Fig. 26-43](#)).

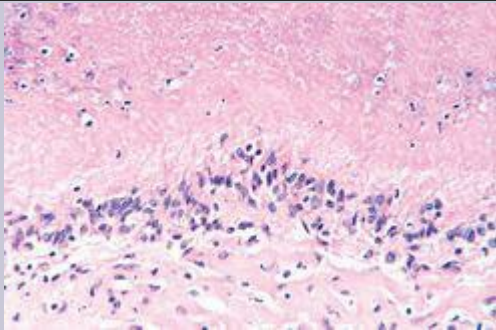


FIGURA 26-43

Nódulo reumatoide subcutâneo com uma área de necrose (topo) circundada por uma paliçada de macrófagos e células inflamatórias crônicas dispersas.

Vasos Sanguíneos. Os indivíduos afetados com doença erosiva grave, nódulos reumatoides e altos títulos de fator reumatoide estão em grave risco para o desenvolvimento de síndromes vasculíticas ([Cap. 11](#)). A vasculite reumatoide é uma complicação potencialmente

catstrófica da AR, em particular quando ela afeta órgãos vitais. O envolvimento de artérias pequenas e médias é similar ao que ocorre na poliarterite nodosa, exceto que a AR preserva os rins. Frequentemente, segmentos das pequenas artérias, como os “*vasa nervorum*” e as **artérias digitais** são obstruídos por uma endarterite obliterante, resultando em neuropatia periférica, úlceras e gangrena. A venulite leucocitoclástica produz púrpura, úlceras cutâneas e infarto do leito ungueal.


Patogenia. Embora muita coisa ainda não esteja elucidada, atualmente acredita-se que a *artrite reumatoide é desencadeada pela exposição de um hospedeiro geneticamente suscetível a um antígeno artritogênico*, resultando na eliminação da autotolerância imunológica e reação inflamatória crônica. Desse modo, uma artrite aguda se inicia, mas ela é a *continuidade da reação autoimune*, com a ativação de células T *helper* CD4+ e a liberação local de mediadores inflamatórios e citocinas que por fim destroem a articulação ([Fig. 26-44](#)).

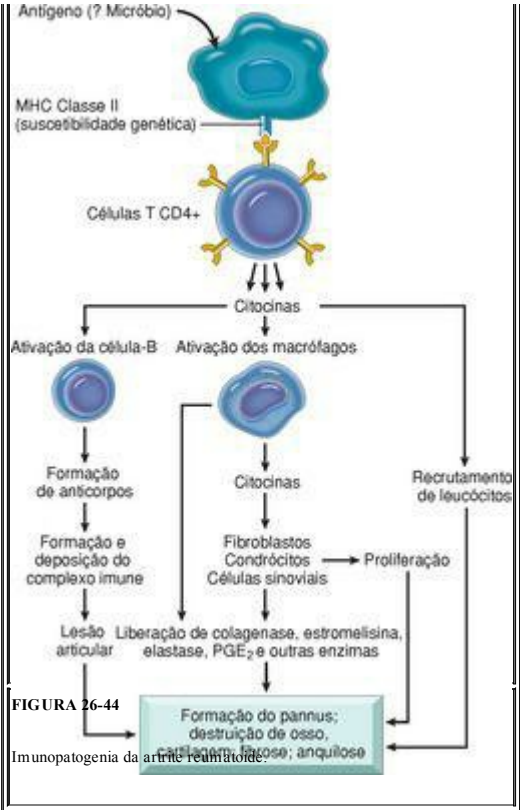
A *susceptibilidade genética* é o principal componente que contribui para a patogenia da artrite reumatoide. Alelos específicos de *HLA-DRB1* parecem estar associados à artrite reumatoide e esses alelos compartilham uma sequência comum de aminoácidos na terceira região hipervariável da cadeia β , que é designada como o epítipo comum. O epítipo compartilhado localiza-se no sítio de ligação ao antígeno da molécula de DR. Essa localização é presumida como sendo um sítio de localização dos antígenos de artritogênio, que inicia a sinovite inflamatória. Outro gene associado à artrite reumatoide é o PTPN22, que codifica a proteína fosfatase tirosina, participa da ativação e controle das células inflamatórias, incluindo as células T.

Artritogênio ambiental: O artritogênio ambiental que pode ser o *iniciador da doença* permanece incerto. Os agentes microbianos, incluindo o vírus Epstein Barr, retrovírus, parvovírus, micobactéria, *Borrelia*, *Proteus mirabilis* e *Mycoplasma* foram associados, mas nenhum deles mostrou-se significante. Recentemente, as *proteínas citrulinadas* (proteínas modificadas por conversão enzimática de arginina em citrulina, muitas delas sendo fibrinas), formadas no corpo (especialmente em pulmões de fumantes), foram associadas com a patogênese da artrite reumatoide. A reação imune robusta a esses antígenos sugerem que eles são um agente artritogênico potencialmente importante. [46](#)

Autoimunidade: Uma vez que a sinovite tenha iniciado, uma *reação auto imune* – na qual as células T desempenham um papel essencial – é responsável pela natureza destrutiva crônica da artrite reumatoide. O antígeno que induz essa reação não foi identificado de modo preciso; o colágeno tipo 2 e glicosaminoglicanos foram associados em modelos animais, mas não parecem ser relevantes em se tratando da doença em humanos. Apesar disso, o efector CD4+ ativado e células T de memória aparecem no interior de articulações afetadas precocemente. As células T_H são importantes na reação inflamatória, porque recrutam neutrófilos e monócitos. As células T_{H1} também podem contribuir para a reação inflamatória. *Cerca de 80% dos indivíduos com artrite reumatoide têm autoanticorpos para a porção Fc dos IgG autólogos (fatores reumatoides)*. Estes são na sua maioria anticorpos IgM, mas podem ser de outras classes e associam-se entre si (RA-IgG) para formar complexos no soro, fluido sinovial e membranas sinoviais. Embora não seja um fator causador da doença, os complexos imunes circulantes são marcadores da atividade de doença. O fator

reumatoide, entretanto, não está presente em alguns indivíduos com a doença (soronegativo) e algumas vezes é encontrado em outros estágios das doenças, inclusive em pessoas saudáveis. Os anticorpos para *peptídeos modificados por citrulina* (anticorpos de peptídeos anticíclicos citrulinados [CCP]) foram recentemente identificados em muitas pessoas com artrite reumatoide e raramente em pessoas com outras doenças inflamatórias ou indivíduos saudáveis. Esses anticorpos são produzidos em regiões de inflamação e reconhecidos como sendo de certo modo específicos para artrite reumatoide. Evidências sugerem que níveis aumentados de anticorpos de anti-CCP em combinação com reposta da célula T a proteínas citrulinadas contribuem para a doença se tornar crônica. [47,48](#)





Quais mediadores estariam ligados à sinovite destrutiva proliferativa? Eles representam os

“suspeitos comuns”. As citocinas secretadas pelas células T, tais como interferon- γ e IL-17, agem nos sinoviócitos e macrófagos estimulando a produção de moléculas pró-inflamatórias tais como IL-1, IL-6, IL-23, TNF e PGE₂, óxido nítrico e fatores de crescimento TGF- β e fator estimulador de colônia de granulócitos-macrófagos. Os mediadores inflamatórios ativam células endoteliais na sinóvia e então facilitam a ligação leucocitária e a transmigração. Também acarretam *produção aumentada de metaloproteínas da matriz de cartilagem*, o que junto aos complexos antígeno-anticorpos são importantes na destruição da cartilagem articular. Além disso, são potentes estimulantes da osteoclastogênese e atividade osteoclástica pela produção de RANK. O RANKL também é expresso pelas células T e sinoviócitos ativados. Como resultado, a sinóvia edematosa, hiperplásico e pegajoso (os sinoviócitos aumentam a produção de moléculas de adesão celular), rica em células inflamatórias, torna-se aderente e cresce sobre a superfície articular, formando o *pannus* e estimulando a absorção do osso adjacente. *Por fim, o pannus gera uma destruição irreversível da cartilagem e erosão do osso subcondral.*

Dessa sopa alfabética de mediadores inflamatórios e citocinas, apenas um foi associado firmemente à patogênese da artrite reumatoide – o TNF. Felizmente, a prova desse envolvimento provém de ensaios de antagonistas específicos de TNF, que provocam edema e dor, e parecem promover a progressão da doença (ver adiante).

Curso Clínico. O curso clínico da artrite reumatoide é extremamente variável. A doença se inicia de modo lento e de forma insidiosa em mais da metade dos pacientes afetados. Inicialmente, o paciente relata mal-estar, fadiga e dor musculoesquelética generalizada e só após várias semanas a meses e as articulações são envolvidas no processo. O padrão do envolvimento das articulações varia, mas em geral é *simétrico e as pequenas articulações são afetadas antes das maiores*. Os sintomas com frequência se desenvolvem nas mãos (articulações interfalangeanas proximais e metacarpofalangeanas) e pés, seguidos pelo punho, cotovelo, tornozelo e joelho. Raramente, a cervical superior está envolvida, mas a região lombossacral e quadris geralmente são poupados.

As articulações envolvidas apresentam-se edemaciadas, quentes, dolorosas e em particular rígidas pela manhã ou após uma inatividade. Aproximadamente 10% dos pacientes afetados passam por períodos agudos de vários dias com sintomas graves e envolvimento poliarticular. O paciente típico tem envolvimento articular progressivo durante um período de meses a anos, com limitação inicial mínima do movimento que de forma progressiva se torna mais grave. O curso da doença pode ser lento ou rápido e flutua por anos, com o maior dano ocorrendo nos primeiros 4 ou 5 anos. Cerca de 20% dos indivíduos afetados experimentam períodos de remissão parcial ou completa, mas os sintomas inevitavelmente retornam e envolvem articulações não afetadas antes.

Os marcos radiológicos são osteopenia justarticular e erosões ósseas, além de estreitamento do espaço articular com perda da cartilagem articular ([Fig. 26-45](#)). A destruição dos tendões, ligamentos e cápsulas articulares produzem deformidades características, incluindo o desvio radial do punho, desvio ulnar dos dedos e anormalidades em flexão-hiperextensão dos dedos (pescçoço de cisne, boteeira). O resultado final é a presença de articulações deformadas, que não apresentam estabilidade e mínima ou nenhuma amplitude de movimento. Grandes cistos sinoviais, como o cisto de Baker na face posterior do joelho, podem-se desenvolver conforme o aumento da pressão intra-articular leva ao aparecimento de projeções na sinóvia.

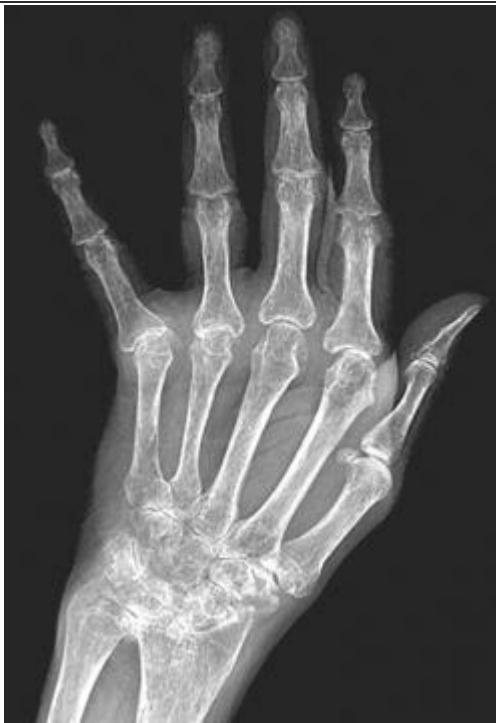

FIGURA 26-45

Artrite reumatoide da mão. Há uma osteopenia difusa, perda acentuada dos espaços das articulações do carpo, metacarpo, falange e interfalange, erosões de osso periarticular e deslocamento ulnar dos dedos.

A presença do fator de artrite reumatoide e anticorpo anti-CCP são indicadores laboratoriais que juntos são sensíveis e específicos para artrite reumatoide. Como mencionado, o fator reumatoide pode não estar presente e também aparecer em muitas outras condições. A análise do fluido sinovial confirma uma artrite inflamatória com neutrófilos, alto conteúdo proteico e baixo conteúdo de mucina, porém não é específica. O diagnóstico é baseado principalmente nas características clínicas e inclui a presença de quatro dos seguintes critérios: (1) rigidez matinal, (2) artrite em três ou mais áreas articulares, (3) artrite de articulações típicas das mãos, (4) artrite simétrica, (5) nódulos reumatoides, (6) fator reumatoide sérico e (7) alterações radiográficas típicas.

O tratamento da artrite reumatoide tem o objetivo de aliviar a dor e inflamação, retardar ou conter a destruição articular. O tratamento inclui corticoides e drogas sintéticas e biológicas modificadoras de doença tais como metotrexato e, de modo mais notável, antagonistas de TNF. Como mencionado anteriormente, elas são muito efetivas e agora constituem o principal agente de tratamento. Além disso, previnem ou retardam a destruição articular, que é a principal fonte de incapacidade, e alteram a história natural da doença para melhor. Entretanto, agentes anti-TNF não são curativos e os pacientes devem estar mantidos sob ação de antagonistas de TNF ou outras drogas imunossupressoras para evitar o retorno da doença. Inclusive, ao inibir a atividade de um mediador inflamatório importante, existe um preço a ser pago, pois os pacientes tratados com agentes anti-TNF são suscetíveis a certas infecções, particularmente *M. tuberculosis*.

ARTRITE JUVENIL IDIOPÁTICA

A *artrite juvenil idiopática* (AJI), antes conhecida como artrite reumatoide juvenil, reúne todas as formas de artrite que se desenvolvem antes dos 16 anos e que persistem por um mínimo de 6 semanas. AAJI é uma das doenças de tecido conjuntivo mais comum que afeta de 30.000 a 50.000 crianças nos Estados Unidos, sendo uma importante causa de incapacidade funcional. A etiologia da AJI é desconhecida. Ela é classificada em sete subtipos clínicos distintos que podem corresponder a doenças e bases genéticas distintas; (1) artrite sistêmica, (2) oligoartrite, (3) poliartrite reumatoide fator positiva, (4) poliartrite reumatoide fator negativo, (5) entesite (inflamação do ponto de inserção do músculo esquelético no osso) associada com artrite, (6) artrite psoriática e (7) artrite indiferenciada.

AAJI difere da artrite reumatoide em adultos nos seguintes aspectos: (1) a oligoartrite é mais comum, (2) a doença sistêmica é mais frequente, (3) articulações grandes são afetadas com mais frequência do que pequenas articulações, (4) os nódulos reumatoides e o fator reumatoide geralmente estão ausentes e (5) soropositividade para anticorpo antinuclear (ANA) é comum. Assim como na artrite reumatoide, o risco está associado à suscetibilidade genética (com alelos HLA específicos) e fatores ambientais; a heterogeneidade da doença indica que diferentes fatores podem estar envolvidos em diferentes pacientes. A sinovite inflamatória e alterações morfológicas são similares às da artrite reumatoide. Existe uma evidência de imunorregulação anormal e a prevalência de células T de memória CD4+ ativadas dentro das articulações envolvidas; a produção de citocina é proeminente e ajuda a controlar o processo.

A *artrite sistêmica* pode começar de forma bastante abrupta, associada a altos picos febris, *rash* migratório e transitório da pele, hepatoesplenomegalia e serosite. Os estudos em longo prazo mostram que pacientes afetados podem experimentar ativações recorrentes ou doença persistente, podendo estar associada à morbidade significativa e complicações sérias.

A artrite afetando quatro ou menos articulações durante os primeiros 6 meses da doença na ausência de psoríase e um genótipo HLA-B27 define a *variante oligoartrite*. A artrite é assintomática, desenvolve-se numa idade precoce (mais jovens do que 6 anos) e está comumente associada a iridocilite e ANA positiva.

A *poliartrite fator reumatoide positivo* é similar à forma adulta da doença e vista principalmente em meninas. A poliartrite fator reumatoide negativo envolve mais de cinco articulações nos primeiros 6 meses e consiste em vários subtipos os quais possuem características que se sobrepõem com a oligoartrite e com a artrite fator reumatoide negativo em adultos, sendo um subtipo que mostra rigidez, contrações, mas pouco edema.

A *artrite relacionada com a entesite* afeta principalmente meninos com menos de 6 anos, e os pacientes mais afetados são HLA-B27 positivos. A entesite e a artrite afetam a inserção tendoligamentar e articulações de extremidades inferiores.

A artrite indiferenciada engloba pacientes que não preenchem o critério de inclusão de modo completo nos outros grupos ou possuem características que se sobrepõem.

O prognóstico em longo prazo da AJI é muito variável. Embora muitos indivíduos afetados

possam ter atividade de doença mantida, apenas cerca de 10% desenvolvem incapacidade funcional importante.

ESPONDILOARTROPATIAS SORONEGATIVAS

As espondiloartropatias soronegativas formam um grupo de doenças que se desenvolvem em indivíduos geneticamente predispostos e são iniciadas por fatores ambientais, em especial agentes infecciosos. As manifestações são imunomediadas e são desencadeadas por resposta à célula T em possível direção contra um antígeno indefinido que pode ter reação cruzada com moléculas do sistema músculoesquelético. Clinicamente, as doenças produzem oligoartrite inflamatória axial ou periférica e entesopatias. As espondiloartropatias soronegativas incluem *espondilite anquilosante*, *artrite reativa (síndrome de Reiter e artrite associada com enterite)*, *artrite psoriática* e *artrite associada à doença inflamatória intestinal* (colite ulcerativa e doença de Crohn). Muitas associam-se ao alelo HLA-B27 e desencadeiam uma infecção, mas sem autoanticorpos específicos (daí o termo “soronegativo”). Todas elas apresentam inflamação das articulações sinoviais e compartilham sinais clínicos que se sobrepõem, com envolvimento extra-articular dos olhos, pele e sistema cardiovascular, sendo de lugar relativamente comum.

Espondiloartrite Anquilosante

Também conhecida como *espondilite reumatoide* e doença de *Marie-Strumpell*, a espondiloartrite anquilosante é uma doença articular inflamatória crônica que provoca destruição da cartilagem articular, especialmente das articulações sacroilíaca e apofisária (entre tuberosidades e processos). A inflamação da inserção tendinoligamentar leva às suas ossificações, produzindo fusão de corpos vertebrais e projeções ósseas que resultam em imobilidade espinal grave. Geralmente se torna sintomática na segunda e terceira décadas de vida, e os homens são afetados duas a três vezes mais do que as mulheres. Os indivíduos afetados apresentam de modo característico a dor lombar, que frequentemente segue um curso progressivo crônico. O envolvimento das articulações periféricas, como os quadris, joelhos e ombros, ocorre em pelo menos um terço dos pacientes. A fratura da coluna, uveíte, aortrite e amiloidose são outras complicações reconhecidas. Cerca de 90% do risco de desenvolvimento da doença e gravidade das manifestações clínicas é determinada geneticamente. Embora 90% dos pacientes afetados sejam HLA-B27 positivos, suspeita-se que outros genes também contribuam. Estudos recentes de associação genômica mostraram associações com ARTS1, um gene codificador de uma peptidase que cliva antígenos sendo processados para apresentação pelas moléculas HLA classe I; e IL23R, o gene para o receptor IL-23, sugerindo que IL-23 (que promove respostas T_H17) pode ter um papel nessa doença. [49](#)

Síndrome de Reiter

A síndrome de Reiter é uma forma de artrite reativa e é definida por uma tríade de artrite, uretrite não gonocócica ou cervicite e conjuntivite. A maioria dos indivíduos afetados são homens nos seus 20 ou 30 anos, e mais de 80% são HLA-B27 positivos. Essa forma de artrite também afeta indivíduos infectados com o vírus da imunodeficiência adquirida (HIV). A provável causa dessa doença surge causada por uma reação autoimune iniciada por infecção anterior do trato gastrointestinal (*Shigella*, *Salmonella*, *Yersinia*, *Campylobacter*) e o sistema geniturinário (*Chlamydia*). Os sintomas artríticos geralmente se desenvolvem algumas semanas após o surto inicial de uretrite ou diarreia. Rigidez articular e dor lombar são sintomas iniciais comuns. Os tornozelos, joelhos e pés são afetados com maior frequência, em geral num padrão assimétrico.

A sinovite de uma bainha de tendão digital gera um dedo da mão ou pé “em salsicha” e a ossificação dos sítios de inserção tendoligamentar produz esporões de calcâneo e protuberâncias ósseas. Os pacientes com doença crônica grave apresentam envolvimento de coluna que é indistinguível da espondilite anquilosante. O envolvimento extra-articular se manifesta como uma balanite inflamatória, conjuntivite, anormalidades da condução cardíaca e regurgitação aórtica. O comportamento natural da síndrome de Reiter é muito variável. Os episódios de artrite geralmente apresentam exacerbações e regressões durante um período que varia de algumas semanas até 6 meses. Quase 50% dos indivíduos afetados desenvolvem artrite recorrente, tendinite, fasciite e dor lombar que podem causar incapacidade funcional significativa.

Artrite Associada a Enterite

A artrite associada a enterite é causada por infecção gastrointestinal de *Yersinia*, *Salmonella*, *Shigella* e *Campylobacter*, entre outros. As membranas celulares externas desses organismos apresentam os lipopolissacarídeos como o componente principal, e eles estimulam respostas imunológicas do hospedeiro. A artrite aparece de súbito e tende a envolver os joelhos e tornozelos, mas algumas vezes o punho, dedos das mãos e pés. Dura pelo menos um ano, em geral regride mais tarde e raramente é acompanhada por espondilite anquilosante.

Artrite Psoriática

A artrite psoriática é uma artropatia inflamatória crônica que afeta as articulações periférica e axial e enteses, estando associada com psoríase. A suscetibilidade à doença é geneticamente determinada e relacionada com alelos HLA-B27 e HLA-Cw6. Desenvolve-se em mais de 10% das populações psoriáticas e tem subtipos fenotípicos variados. Os sintomas se manifestam entre os 30 e 50 anos de idade, e aqueles envolvendo as articulações geralmente se desenvolvem de modo lento, mas são agudos no seu início em um terço dos indivíduos afetados. Os padrões de envolvimento articular são diversos. As articulações distais interfalangeanas das mãos e pés são os primeiros afetados na distribuição assimétrica em mais de 50% dos pacientes e podem estar associadas a um dedo tipo salsicha. As grandes articulações tais como tornozelos, joelhos, quadris e punhos podem estar envolvidas.⁵⁰ A doença sacroiliaca e espinal ocorre em 20% a 40% dos indivíduos afetados. Além da conjuntivite e irite, as manifestações extra-articulares são raras. Histologicamente, a artrite psoriática é similar à artrite reumatoide. A artrite psoriática, entretanto, não costuma ser grave, as remissões são mais frequentes, e a destruição articular é menos comum.

ARTRITE INFECCIOSA

Os micro-organismos de todos os tipos podem alojar-se nas articulações durante uma disseminação hematogênica. As estruturas articulares também podem infectar-se por inoculação direta ou por disseminação contígua a partir de um abscesso de tecidos moles ou um foco de osteomielite. A artrite infecciosa é potencialmente séria, porque pode causar destruição rápida da articulação e produzir deformidades permanentes.

Artrite Bacteriana

Infeções bacterianas quase sempre causam uma artrite aguda supurativa. A bactéria geralmente se aloja na articulação durante um episódio de bacteremia; entretanto, nos neonatos existe uma incidência aumentada de disseminação contínua da osteomielite epifiseal subjacente. Os organismos mais comuns são gonococo, *Staphylococcus*, *Streptococcus*, *Haemophilus influenzae* e bacilo Gram-negativo (*E. coli*, *Salmonella*, *Pseudomonas* e outros). A artrite por *H. influenzae* predomina em crianças com menos de 2 anos e o *S. aureus* é o principal agente causador em crianças mais velhas e em adultos; o gonococo é prevalente durante a adolescência e o início da vida adulta. Os indivíduos com anemia falciforme apresentam uma propensão para infecção com *Salmonella* em qualquer idade. Essas infecções articulares afetam ambos os sexos de modo similar, exceto para artrite gonocócica, que é vista em especial na mulher sexualmente ativa. Condições predisponentes incluem deficiências imunes (congenitas e adquiridas), doenças debilitantes, trauma articular, artrite crônica de qualquer causa e abuso de droga endovenosa.

A apresentação clássica é a do desenvolvimento súbito de uma articulação agudamente dolorosa, quente e edemaciada, que tem restrição no movimento. Os achados sistêmicos de febre, leucocitose e aumento da velocidade de hemossedimentação são comuns. Na infecção gonocócica disseminada, os sintomas são mais subagudos. Em 90% dos casos não gonocócicos a infecção envolve apenas uma articulação, geralmente o joelho, seguido muitas vezes pelo quadril, ombro, cotovelo, punho e articulação esternoclavicular. As articulações axiais são envolvidas com maior frequência em dependentes de drogas. O pronto reconhecimento e a terapia efetiva previnem a rápida destruição articular.

Artrite Tuberculosa

A artrite tuberculosa ([Cap. 8](#)) é uma doença monoarticular crônica progressiva que ocorre em grupos de todas as idades, especialmente em adultos. Em geral desenvolve-se como uma complicação da osteomielite concomitante ou após a disseminação hematogênica a partir de um sítio de infecção visceral (comumente pulmonar). O início é insidioso e causa dor gradual e progressiva. Os sintomas sistêmicos podem ou não estar presentes. A contaminação por micobactérias de uma articulação induz a formação de granulomas confluentes com necrose caseosa central. A sinóvia afetada pode crescer como um *pannus* sobre a cartilagem articular e causar erosão do osso ao longo das margens articulares. A doença crônica resulta em destruição grave com anquilose fibrosa e obliteração do espaço articular. As articulações de suporte de peso geralmente são afetadas, em particular os quadris, joelhos e tornozelos, em ordem decrescente de frequência.

Artrite de Lyme

Conforme discutido anteriormente ([Cap. 8](#)), a artrite de Lyme é causada pela infecção com o espiroqueta *Borrelia burgdorferi*, transmitida por carrapatos do complexo *Ixodes ricinus*. A infecção inicial da pele é acompanhada por vários dias ou semanas pela disseminação do organismo para outros sítios, especialmente para as articulações.

Cerca de 60% a 80% dos indivíduos não tratados com doença de Lyme desenvolveram sintomas articulares entre algumas semanas e 2 anos após o início da doença. A artrite é a característica dominante; ela tende a ser remittente e migratória e envolve principalmente as grandes articulações – os joelhos, ombros, cotovelos e tornozelos, em ordem decrescente de frequência. Por vezes uma ou duas articulações são afetadas a cada momento, e os ataques duram entre algumas semanas e meses com períodos de remissão. A membrana sinovial infectada exibe uma sinovite papilar crônica com hiperplasia de sinoviócitos, deposição de fibrina, infiltrado de células mononucleares (especialmente as células T CD4+) e espessamento em casca de cebola das paredes arteriais. A morfologia nos casos graves pode-se assemelhar às encontradas na artrite reumatoide. As colorações com prata podem revelar número pequeno de organismos na vizinhança dos vasos sanguíneos em torno de 25% dos casos. A artrite crônica, que é refratária à terapia com antibióticos, desenvolve-se em aproximadamente 10% dos pacientes e resulta da infecção induzida por autoimunidade. Sugere-se que moléculas específicas de HLA-DR se liguem a um epítipo da superfície externa do *B. burgdorferi*, que inicia a reação de célula T a esse epítipo. As células T podem apresentar reação cruzada com um antígeno próprio desconhecido (um exemplo de mimetismo molecular). As articulações nesses pacientes têm o *pannus* sinovial, que causa destruição da cartilagem articular e deformidades permanentes. [51](#)

Artrite Viral

A artrite pode ocorrer na presença de uma variedade de infecções virais, incluindo o alfavírus, parvovírus B19, rubéola, vírus Epstein-Barr e vírus da hepatite B e C. As manifestações clínicas da artrite são variáveis e os sintomas variam de agudo a subagudo. É incerto se os sintomas articulares são causados por infecção direta das articulações por vírus, como visto na rubéola e algumas infecções por alfavírus ou se a infecção viral provoca uma reação autoimune conforme visto em outras formas de artrites pós-infecciosas ou reativas. [52](#) Uma variedade de diferentes condições reumáticas incluindo artrite reativa, artrite psoriática e artrite séptica desenvolveram-se em indivíduos infectados por HIV. A patogênese de algumas dessas formas de artrite crônica associada ao HIV é provavelmente autoimune. Os novos tratamentos antirretrovirais para HIV reduziram a gravidade desses casos.

ARTRITE INDUZIDA POR CRISTAIS

Os depósitos de cristais na articulação estão associados a uma variedade de distúrbios articulares aguda e crônica. Os cristais endógenos que se mostraram patogênicos incluem o urato monossódico (gota), diidrato pirofosfato de cálcio e o fosfato cálcico básico (hidroxiapatita). Os cristais exógenos, tais como cristais de ésteres de corticosteroides, talco, polietileno e metilmetacrilato também podem induzir doença articular. O silicone, polietileno e metilmetacrilato são utilizados em articulações protéticas e seus detritos, que se acumulam com o uso e desgaste, podem resultar em artrite local e fracasso da prótese. Os cristais endógeno e exógeno produzem a doença ao desencadear uma cascata que resulta em destruição da cartilagem. Aqui serão discutidas as duas artropatias por cristais mais importantes: gota, causada por uratos, e pseudogota, resultante do pirofosfato de cálcio.

Gota e Artrite Gotosa

O homem é o único dos mamíferos que espontaneamente desenvolve hiperuricemia e gota, pois apenas os humanos não possuem a uricase – enzima responsável pela degradação do ácido úrico em outros mamíferos. Esta, em combinação com o alto índice de reabsorção do urato filtrado, predispõe os humanos à hiperuricemia e à gota, o fim comum de um grupo de distúrbios que produzem hiperuricemia.

A gota é caracterizada por ataques transitórios de *artrite aguda* iniciada pela cristalização de uratos dentro e sobre as articulações, levando eventualmente a uma *artrite crônica gotosa* e ao aparecimento de *tofos*. O tofos consistem em grandes agregados de cristais de urato e reação inflamatória circundante (ver adiante). A maioria, mas não todos, dos indivíduos com gota crônica também desenvolve nefropatia pelo urato. A hiperuricemia (nível plasmático de urato acima de 6,8 mg/dL) é necessária, porém não suficiente para o desenvolvimento da gota. Mais de 10% da população do hemisfério oeste têm hiperuricemia, e a prevalência está aumentando; entretanto, a gota se desenvolve em menos de 0,5% desses indivíduos. As várias condições que provocam hiperuricemia e gota ([Tabela 26-7](#)) são divididas nas que produzem gota primária (de acordo com a maior parte dos casos idiopáticos) e gota secundária (a causa da hiperuricemia é conhecida, e a gota não é a principal expressão clínica da doença). O papel da hiperuricemia no desenvolvimento de uma variedade de doenças, tais como hipertensão, doença renal crônica, doença cardiovascular e síndrome metabólica da hipertrigliceridemia, obesidade e resistência à insulina, é controversa e permanece como foco de investigação.

TABELA 26-7 Classificação da Gota

GOTA PRIMÁRIA (90% DOS CASOS)

Produção excessiva de ácido úrico

Dieta

Defeitos enzimáticos desconhecidos (80% a 90%)

Defeitos enzimáticos conhecidos (p. ex., deficiência parcial de HGPRT, raro)

Excreção diminuída de ácido úrico com produção normal

GOTA SECUNDÁRIA (10% DOS CASOS)

Produção excessiva de ácido úrico com excreção aumentada de urina

Aumento da renovação de ácido nucléicos (p. ex., leucemias e outras neoplasias agressivas)

Erros inatos do metabolismo (p. ex., deficiência completa de HGPRT)

Excreção diminuída de ácido úrico com produção normal

Doença renal crônica

Patogenia. O ácido úrico é o produto final do metabolismo de purina. Clinicamente, a hiperuricemia se desenvolve a partir da maior produção de urato em cerca de 10% dos casos (renovação celular aumentada – como no câncer, psoríase e durante a lise tumoral induzida por quimioterapia) e excreção reduzida do remanescente.

Os níveis plasmáticos de ácido úrico são controlados por um sistema de transporte renal que envolve filtração glomerular, reabsorção, secreção e reabsorção pós-secreção. Aproximadamente 90% do urato filtrado é reabsorvido, e o gene transportador 1 de urato (*URATI*) tem um papel importante no processo de absorção. A filtração reduzida e menor secreção do ácido úrico estão associadas à maior parte dos casos de gota primária. Incluem-se duas vias na síntese de purinas: (1) via na qual as purinas são sintetizadas a partir de precursores não purínicos e (2) uma via de salvação na qual as bases livres de purinas derivadas da degradação dos ácidos nucleicos de origem exógena ou endógena são recapturadas (salvas) ([Fig. 26-46](#)). A enzima hipoxantina guanina fosforibosil transferase (HGPRT) está envolvida na via de salvação. Uma deficiência desta enzima leva ao aumento de síntese dos nucleotídeos da purina por meio de uma via de novo e ao conseqüente aumento da produção de ácido úrico. A ausência completa de HGPRT ocorre na *síndrome de Lesch-Nyhan* ligada ao cromossomo X, vista somente em homens e caracterizada por hiperuricemia, deficits neurológicos graves com retardo mental, auto-mutilação e, em alguns casos, artrite gotosa. Deficiências menos graves da enzima também podem induzir hiperuricemia e artrite gotosa com leves deficits neurológicos, mas estas causas de gota em conjunto são raras.

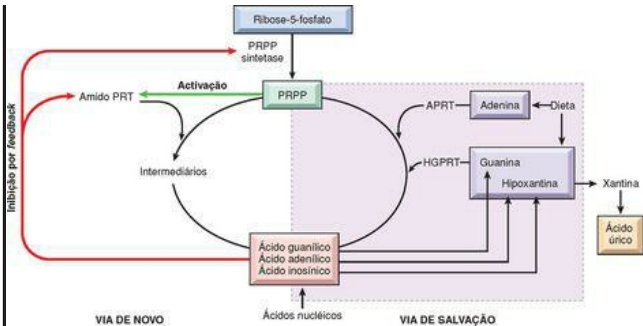


FIGURA 26-46

Metabolismo das purinas. A conversão de PRPP em nucleotídeos de purina é catalisada por amido-PRT na via de novo e pelo APRT e HGPRT na via de salvação. APRT, adenosina fosforibosiltransferase; HGPRT, Hipoxantina-guanina fosforibosiltransferase; PRPP, fosforibosil pirofosfato; PRT, fosforibosiltransferase.

Como já foi descrito anteriormente, a hiperuricemia não leva necessariamente a uma artrite gotosa. Muitos fatores contribuem para a conversão de uma hiperuricemia assintomática na gota primária, incluindo os seguintes:

A *idade* do indivíduo e a *duração da hiperuricemia*. A gota raramente aparece antes de 20 a 30 anos de hiperuricemia.

A *predisposição genética* é outro fator. Além das anormalidades bem definidas ligadas ao X de HGPRT, a gota primária segue um padrão de herança multifatorial e ocorre em famílias. O consumo elevado de *álcool* predispõe a ataques de artrite gotosa.

A *obesidade* aumenta o risco de gota assintomática.

Certas *drogas* (p. ex., tiazidas) reduzem a excreção de urato e predispõe ao desenvolvimento de gota.

A *toxicidade pelo chumbo* aumenta a tendência para o desenvolvimento de gota saturnina ([Cap. 9](#)).

Central para a patogenia da artrite é a precipitação dos cristais de urato monossódico (MSU) nas articulações ([Fig. 26-47](#)). A solubilidade do MSU na articulação é modulada pela temperatura

(quanto menor, menos solúvel) e pela contração intra-articular de urato e cátions. A cristalização é dependente da presença de agentes nucleadores tais como fibras de colágeno insolúvel, condroitin sulfato, proteoglicanos, fragmentos de cartilagem e outros cristais. Como o fluido sinovial é um solvente inadequado para o urato monossódico em relação ao plasma, os uratos no fluido articular se tornam supersaturados com mais facilidade, particularmente nas articulações periféricas (tornozelos e dedos dos pés), onde as temperaturas são inferiores a 20°C. Com a hiperuricemia prolongada, os cristais e os microtofos de urato surgem na sinóvia e na cartilagem articular. Algum evento desconhecido, como um possível trauma, inicia a liberação dos cristais para o líquido sinovial, originando uma cascata de eventos que iniciam, intensificam e mantêm uma resposta inflamatória intensa, marco do ataque agudo. Os cristais de MSU são fagocitados por macrófagos e através de um mecanismo desconhecido ativam a NALP3 inflamassome, complexo multiprotéico que inclui uma protease caspase 1. A caspase 1 inflamassome-ativada, por sua vez, cliva e ativa várias citocinas, principalmente a IL-1 β e IL-18. A IL-1 β induz a expressão de moléculas de adesão e a síntese da quimiocina neutrofílica CXCL8, essencial para a localização de neutrófilos no sítio da inflamação aguda. Os neutrófilos injetam combustível ao fogo liberando radicais livres tóxicos, leucotrienos (leucotrieno B4) e enzimas lisossomais. Assim se desenvolve a artrite aguda, que tipicamente regride de maneira espontânea em dias a semanas. [53](#) Um esquema desses eventos é mostrado na [Figura 26-47](#).

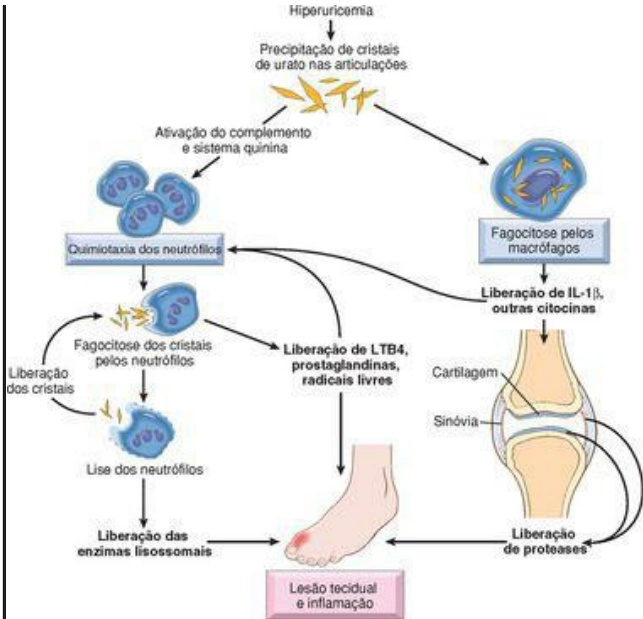


FIGURA 26-47

Patogenia da artrite gotosa aguda. LTB4, leucotrieno B4.

Ataques repetidos de artrite aguda por fim levam à artrite crônica e à formação de tofos nas membranas sinoviais inflamadas no tecido periarticular e outros locais. Com o tempo, ocorre um dano na cartilagem e a função da articulação fica comprometida. Não se sabe porque a artrite é assintomática nos intervalos de dias a meses, mesmo quando os cristais estão presentes com abundância nas articulações.

Morfologia. As alterações morfológicas distintivas da gota são (1) artrite aguda, (2) artrite tofácea crônica, (3) tofos em diversos locais e, algumas vezes, (4) nefropatia gotosa. A **artrite aguda** se caracteriza por um denso infiltrado neutrofilico que permeia a sinóvia e o fluido sinovial. Os cristais de MSU são frequentemente encontrados no citoplasma de neutrófilos e estão dispostos em pequenos grumos na sinóvia. São longos, esguios, com formato de agulha e não são birrefringentes. A sinóvia é edemaciada e congesta, além de conter linfócitos, plasmócitos e macrófagos dispersos. Quando o episódio de cristalização regride e os cristais são ressolubilizados, o ataque agudo regride.

A **artrite tofácea crônica** evolui a partir da precipitação repetida de cristais de urato durante o ataque agudo. Os uratos podem incrustar fortemente as superfícies articulares e formar depósitos visíveis na sinóvia ([Fig. 26-48](#)). A sinóvia se torna hiperplástica, fibrótica e espessada pelas células inflamatórias e forma um *pannus* que destrói a cartilagem subjacente provocando uma erosão óssea justa-articular. Nos casos graves, a condição progride para uma anquilose fibrosa ou óssea, resultando em perda parcial ou total da função articular.

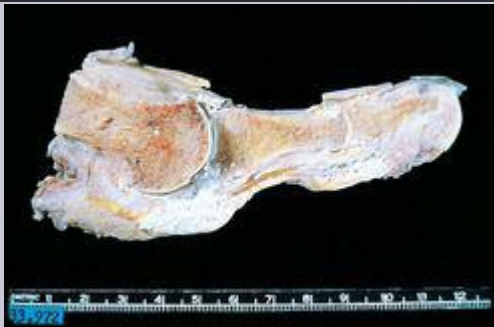

FIGURA 26-48

Amputação hálux com tofo esbranquiçado, envolvendo a articulação e tecidos moles.

Os **tof**os consistem em marcos patognomônicos da gota. São formados por grandes agregações de cristais de urato, circundados por uma intensa reação inflamatória de macrófagos, linfócitos e células gigantes tipo corpo estranho, que podem ter englobado completa ou parcialmente massas de cristais ([Figura 26-49](#)). Os tofos podem aparecer na cartilagem articular e nos ligamentos periarticulares, tendões e tecidos moles, incluindo o olécrano e bursa patelar, tendões de Aquiles e lóbulos das orelhas. Com menos frequência, eles podem ocorrer nos rins, cartilagens nasais, pele das pontas dos dedos, regiões palmares e solas e qualquer outro local do corpo. Os tofos superficiais podem gerar grandes ulcerações na pele sobrejacente.

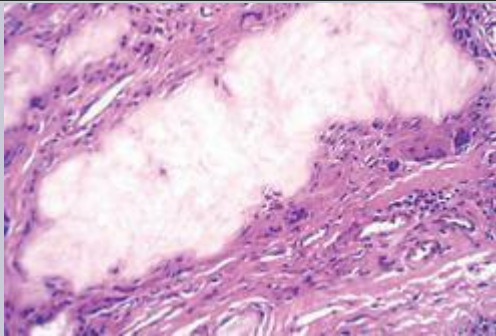


FIGURA 26-49

Fotomicrografia de um tofo gotoso. Um agregado de cristais de urato dissolvidos é circundado por fibroblastos reativos, células inflamatórias mononucleares e células gigantes.

A **nefropatia gotosa** ([Cap. 20](#)) está associada ao depósito de cristais de urato no interstício da medula renal, algumas vezes formando tofos, precipitações intratubulares ou cristais de ácido úrico livres, além da produção de cálculos renais de ácido úrico. As complicações secundárias tais como pielonefrite podem ocorrer, particularmente, quando os uratos induzem alguma obstrução urinária.

Curso Clínico. A história natural da gota passa por quatro estágios: (1) hiperuricemia assintomática, (2) artrite gotosa aguda, (3) gota intercrise e (4) gota tofácea crônica. A *hiperuricemia assintomática* surge na puberdade em homens e após a menopausa nas mulheres. Após muitos anos, uma *artrite aguda* aparece com início súbito de dor articular extrema associada à hiperemia, calor e sensibilidade exacerbada. Os sintomas constitucionais não são comuns, exceto uma febre leve. A grande maioria dos ataques iniciais é monoarticular, 50% ocorrem na primeira articulação metatarsofalangeana. Cerca de 90% dos pacientes afetados apresentam ataques agudos nos seguintes locais (em ordem decrescente de frequência): dorso do pé, tornozelos, calcaneares, joelhos, punhos, dedos das mãos e cotovelos. Se não for tratada, a artrite gotosa aguda pode durar horas, até semanas, mas gradualmente há resolução completa e o paciente entra num *período assintomático intercrise*. Embora alguns pacientes nunca experimentem outro ataque, a maioria passa por um segundo episódio agudo nos próximos meses ou anos. Na ausência de uma terapia apropriada, os ataques ocorrem em intervalos curtos e frequentemente se tornam poliarticulares. Eventualmente, em alguns anos, os sintomas não se resolvem completamente e há o desenvolvimento de uma *gota tofácea crônica*. Em média, cerca de 12 anos se passam entre o ataque agudo inicial e o surgimento de uma artrite tofácea crônica. Nesse estágio, as radiografias demonstram uma erosão óssea justarticular causada por reabsorção óssea osteoclástica e perda de espaço articular. A progressão leva a uma doença grave incapacitante.

A doença cardiovascular, incluindo a aterosclerose e hipertensão é comum em pacientes com gota. As manifestações renais algumas vezes aparecem na forma de cólica renal associada à passagem de cálculos, podendo progredir para nefropatia gotosa crônica. Cerca de 20% dos pacientes com gota crônica morrem por insuficiência renal. O diagnóstico de gota não deve ser retardado, pois inúmeras drogas estão disponíveis para abortar ou impedir os ataques agudos da artrite e mobilizar os depósitos tofáceos. O uso destes medicamentos é importante porque vários aspectos dessa doença estão relacionados com a duração e gravidade da hiperuricemia. Em geral, a gota não encurta o tempo de vida, mas prejudica a qualidade de vida.

Doença da Deposição de Cristais de Pirofosfato de Cálcio (Pseudogota)

A doença de deposição de cristais de pirofosfato de cálcio (DPFC), também conhecida como *pseudogota* e *condrocalcinose*, é um dos distúrbios mais comumente associados à formação de cristais intra-articulares. Na maioria das vezes, ocorre em indivíduos com mais de 50 anos de idade e se torna mais comum em pessoas mais velhas, aumentando a prevalência de 30% para 60% em pacientes com mais de 85 anos. Os sexos e as raças são igualmente afetados. A DPFC é dividida em tipos esporádicos (idiopáticos), hereditários e secundários. Na variante hereditária os cristais se desenvolvem no início da vida e estão associados à osteoartrite grave. A forma autossômica dominante da doença é causada por mutações no gene *ANKH*, que codifica o canal de transporte transmembrana de pirofosfato inorgânico.⁵⁴ A forma secundária está associada a várias desordens, incluindo dano articular anterior, hiperparatireoidismo, hemocromatose, hipomagnesemia, hipotireoidismo, ocronose e diabetes. As condições que levam à formação de cristais são desconhecidas, mas suspeita-se de atividade alterada das enzimas da matriz que produzem e degradam o pirofosfato.

Morfologia. Os cristais inicialmente se desenvolvem na matriz articular, nos meniscos e discos intervertebrais; os depósitos aumentam, podendo romper-se e chegar à articulação. Assim, eles são fagocitados por macrófagos, onde há ativação de inflamossoma NALP3, desencadeando uma série de eventos pró-inflamatórios similares ou idênticos aos que são induzidos por cristais de urato (Fig. 26-47). Os neutrófilos recrutados pelos mediadores inflamatórios produzem dano por meio da liberação de metabólitos do oxigênio, enzimas catabólicas e citocinas, provocando as reações mais crônicas associadas a macrófagos e fibrose. Os cristais formam depósitos brancos e friáveis, que são vistos histologicamente em preparações coradas como agregados ovais azuis-arroxeados. Os cristais individuais geralmente têm 0,5 a 5 μm no seu maior diâmetro, são pouco birrefringentes e apresentam formas geométricas (Fig. 26-50). Raramente os cristais se depositam em agregados tipo massa, simulando tofos.

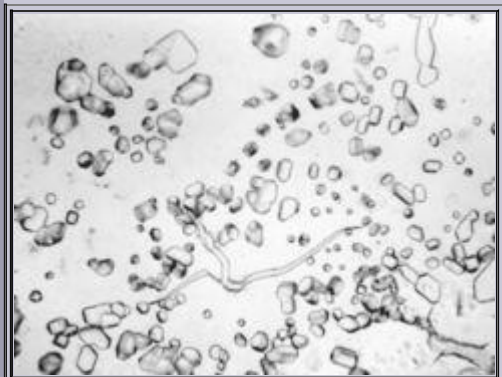


FIGURA 26-50

Esfregaço do líquido sinovial contendo cristais de pirofosfato de cálcio.

A DPFC frequentemente é assintomática; entretanto, é um grande simulador porque induz uma artrite aguda, subaguda ou crônica que pode simular outros distúrbios, como a osteoartrite ou

artrite reumatoide. O envolvimento articular pode durar de alguns dias a semanas, sendo monoarticular ou poliarticular; os joelhos, seguidos pelos punhos, cotovelos, ombros e tornozelos, são as regiões mais comumente afetadas. Por fim, cerca de 50% dos pacientes experimentam dano articular significativo. A terapia é sintomática. Não existe nenhum tratamento que impeça ou retarde a formação de cristais.

Tumores e Lesões Tipo Tumorais

As lesões tipo tumorais, tais como os ganglions, cisto sinoviais e corpos livres osteocondrais, costumam envolver articulações e bainhas tendinosas. Elas geralmente resultam do trauma ou de processos degenerativos e são muito mais comuns do que as neoplasias. As neoplasias primárias são raras e tendem a recapitular as células e tipos teciduais (membrana sinovial, gordura, vasos sanguíneos, tecido fibroso e cartilagem) originados das articulações e estruturas relacionadas. Os tumores benignos são muito mais frequentes do que suas contrapartes malignas, que são raras e discutidas com os tumores de tecido mole.

GANGLION E CISTO SINOVIAL

Um *ganglion* é um cisto pequeno (1-1,5 cm) que quase sempre está localizado próximo à cápsula articular ou bainha do tendão. Uma localização comum é ao redor das articulações do punho, onde aparece como um nódulo firme, flutuante em forma de ervilha. Surge como resultado da degeneração cística ou mixoide do tecido conjuntivo; por este motivo a parede do cisto não apresenta um revestimento celular típico. A lesão pode ser multilocular e aumenta através da coalescência das áreas adjacentes de alteração mixoide. O fluido que preenche o cisto é similar ao fluido sinovial; entretanto, não existe comunicação com o espaço articular.

A herniação da sinóvia através de uma cápsula articular ou a dilatação maciça de uma bursa pode produzir um *cisto sinovial*. Um exemplo bem reconhecido é o cisto sinovial que se forma no espaço poplíteo na presença de artrite reumatoide (cisto de Baker). O revestimento sinovial pode ser hiperplástico e conter células inflamatórias e fibrina, mas pode não apresentar alterações significativas.

TUMOR DE CÉLULA GIGANTE TENOSSINOVIAL (LOCALIZADO E DIFUSO)

O tumor de células gigantes da bainha do tendão é o termo utilizado para várias neoplasias benignas intimamente relacionadas que se desenvolvem no revestimento sinovial das articulações, bainha de tendões e bursas. Elas alojam uma translocação cromossomal consistente, t(1;2)(p13;q37), codificando sequências para o promotor do gene de colágeno tipo VI alfa-3. ⁵⁵ Como resultado, as células tumorais expressam mais CSF1, um agente quimiotático para macrófagos, que se infiltram no tumor em grandes números. Variantes do tumor de células gigantes da bainha do tendão incluem o tipo difuso (previamente conhecido como sinovite vilonodular pigmentada), e o tipo localizado (também conhecido como *tumor de células gigantes da bainha do tendão*). A forma difusa tende a envolver uma ou mais articulações, e o tipo localizado em geral ocorre como um nódulo discreto inserido na bainha do tendão, comumente da mão. Ambas as variantes, diagnosticadas por vezes aos 20 e 40 anos, afetam os sexos de modo equivalente.

Morfologia. Macroscopicamente, as lesões dos tumores de células gigantes tenossinoviais variam da cor marrom-avermelhado ao amarelo-alaranjado. Nos tumores difusos, a sinóvia articular normalmente lisa é convertida num emaranhado por dobras marrom-avermelhadas que se projetam como dedos e nódulos ([Fig. 26-51](#)). Por outro lado, os tumores localizados estão bem circunscritos e se assemelham a uma pequena noz. As células neoplásicas, que correspondem a 2% a 16% das células na massa, são poliédricas, de tamanho moderado e se assemelham a sinoviócitos ([Fig. 26-52](#)). Na variante difusa eles estão disseminados ao longo da superfície e infiltram o compartimento subsinovial. Nos tumores nodulares as células crescem num agregado sólido que pode se prender à sinóvia por um pedículo. Ambas as variantes apresentam-se com grande infiltrado de macrófagos, que podem conter hemossiderina e vacúolos preenchidos por lípidios ou se coalescem numa célula gigante multinucleada.

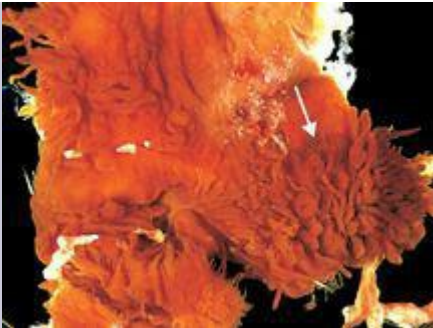


FIGURA 26-51

Sinóvia excisada com franjas e nódulos típicos de sinovite vilonodular pigmentada (*seta*).

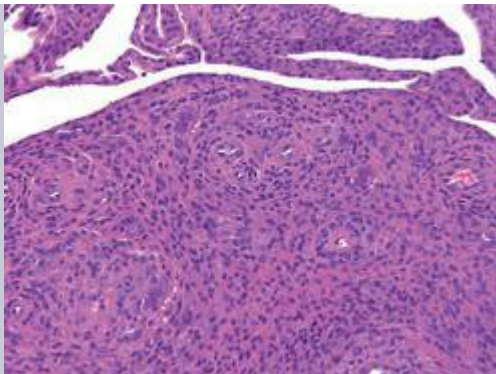


FIGURA 26-52

Massas de células proliferativas no tumor tenossinovial de célula gigante, abaulando o revestimento sinovial.

O tumor de célula gigante tenossinovial geralmente apresenta-se no joelho em 80% dos casos, seguidos em frequência por quadris, tornozelos e articulações calcaneocuboides. Os pacientes afetados muitas vezes se queixam de dor, bloqueio e edema recorrente. A progressão do tumor limita a amplitude de movimentos da articulação e faz com que ela se torne rígida e firme. Algumas vezes uma massa palpável pode ser sentida. Os tumores agressivos fazem uma erosão nos ossos e tecidos moles adjacentes, causando uma confusão com outros tipos de neoplasias. Por outro lado, a variante localizada se manifesta como uma massa solitária, de crescimento lento e indolor que frequentemente envolve a bainha de tendões ao longo de pinhos e dedos das mãos; trata-se da neoplasia mesenquimal mais comum das mãos. A erosão cortical do osso adjacente ocorre em cerca de 15% dos casos. A cirurgia é o tratamento recomendado para ambas as lesões: os tumores difusos têm um índice de recorrência significativo, porque sua excisão é difícil.

TUMORES DE TECIDO MOLE E LESÕES TIPO TUMORAIS

Tradicionalmente, os tumores de tecido mole são definidos como proliferações mesenquimais que ocorrem nos tecidos extraesqueléticos não epiteliais do corpo, excluindo vísceras, coberturas do cérebro e sistema linforreticular. Eles são classificados de acordo com o tecido que *recapitulam* (músculo, gordura, tecido fibroso, vasos e nervos) ([Tabela 26-8](#)), apesar de existir pouca evidência de que verdadeiramente surjam de suas contrapartes normais e diferenciadas. Alguns tumores de tecido mole não apresentam contrapartes de tecido normal, mas possuem características clinicopatológicas constantes, que fazem com que sejam designados como entidades distintas. A frequência verdadeira dos tumores de tecido mole é difícil de ser estimada, pois a maioria das lesões benignas não é removida. Uma estimativa conservadora é que os tumores benignos superam suas contrapartes malignas numa proporção de pelo menos 100:1. Nos Estados Unidos, pouco mais de 8.000 sarcomas são diagnosticados anualmente (0,8% das malignidades invasivas), ainda que sejam responsáveis por 2% de todas as mortes por câncer, refletindo sua natureza letal. Ao contrário dos carcinomas, os sarcomas geralmente fazem metástase via rotas hematogênicas e, portanto, os pulmões e o esqueleto são os sítios mais comuns de disseminação.

TABELA 26-8 Tumores de Tecido Mole

TUMORES DE TECIDO ADIPOSEO

Lipomas

Lipossarcoma

TUMORES E LESÕES TIPO TUMORAIS DE TECIDO FIBROSO

Fasciíte nodular

Fibromatoses

 Fibromatoses superficiais

 Fibromatoses profundas

Fibrossarcoma

TUMORES FIBRO-HISTOCÍTIOS

Fibro-histiocitoma

Dermatofibrossarcoma protuberans

Fibro-histiocitoma maligno

TUMORES DA MUSCULATURA ESQUELÉTICA

Rabdomioma

Rabdomiossarcoma

TUMORES DA MUSCULATURA LISA

Leiomioma

Leiomiossarcoma

TUMORES VASCULARES

Hemangioma

Linfangioma

Hemangioendotelioma

Angiossarcoma

TUMORES DOS NERVOS PERIFÉRICOS

Neurofibroma

Schwannoma

Tumor de células granulares

Tumores malignos da bainha de nervos periféricos

TUMORES DE HISTIOGÊNESE INCERTA

Sarcoma sinovial

Sarcoma de partes moles alveolares

Sarcoma epitelióide

Patogenia e Características Gerais

A causa da maioria dos tumores de tecido mole é desconhecida. Entretanto, foram documentadas associações com radioterapia e raros casos de queimaduras químicas, queimaduras térmicas ou trauma com o desenvolvimento de sarcoma. A exposição a fenoxierbidas e clorofenóis também foi implicada em alguns casos. O sarcoma de Kaposi está casualmente associado ao herpes vírus humano 8; entretanto, os vírus provavelmente não são importantes na patogenia da maioria dos sarcomas. A maioria dos tumores de tecido mole ocorre de forma esporádica, mas uma pequena minoria está associada a síndromes genéticas, as mais notáveis delas sendo a neurofibromatose tipo I (neurofibroma, Schwannoma maligno), síndrome de Gardner (fibromatose), síndrome de Li-Fraumeni (sarcoma de tecido mole) e síndrome de Osler-Weber-Rendu (teleangiectasia). Evidências atuais sugerem que os tumores de tecido mole se desenvolvem devido a mutações nas células-tronco mesenquimais, que estão amplamente distribuídas no corpo. Algumas das anormalidades, tais como translocações cromossômicas específicas, produzem fusão de genes que codificam fatores transcricionais quiméricos. Ainda não está claro como esses fatores transcricionais anormais controlam a transformação neoplásica. Tais eventos genéticos podem ser específicos o suficiente para servir de marcadores diagnósticos em alguns tumores⁵⁶ (Tabela 26-9).

TABELA 26-9 Anormalidades Cromossômicas e Genéticas dos Sarcomas de Tecidos Moles

Tumor	Anormalidade Citogenética	Anormalidade Genética
Sarcoma de Ewing/Tumor neuroectodérmico primitivo	t(11;22)(q24;q12)	Gene de fusão <i>FLI1-EWS</i>
	t(21;22)(q22;q12)	Gene de fusão <i>ERG-EWS</i>
	t(7;22)(q22;q12)	Gene de fusão <i>ETV1-EWS</i>
Lipossarcoma – tipo celular mixoide e de células redondas	t(12;16)(q13;p11)	Gene de fusão <i>CHOP/TL3</i>
Sarcoma sinovial	t(x;18)(p11;q11)	Gene de fusão <i>SYT-SSX</i>
Rabdomiossarcoma – tipo alveolar	t(2;13)(q35;q14)	Gene de fusão <i>PAX3-FKHR</i>
	t(1;13)(p36;q14)	Gene de fusão <i>PAX7-FKHR</i>
Condrossarcoma mixoide extraesquelético	t(9;22)(q22;q12)	Gene de fusão <i>CHN-EWS</i>

Tumor desmoplástico de células arredondadas pequenas	t(11;22)(p13;q12)	Gene de fusão <i>EWS-WT1</i>
Sarcoma de células claras	t(12;22)(q13;q12)	Gene de fusão <i>EWS-ATF1</i>
Dermatofibrossarcoma protuberans	t(17;22)(q22;q15)	Gene de fusão <i>COL1A1-PDGFB</i>
Sarcoma de partes moles alveolares	t(X;17)(p11.2;q25)	Gene de fusão <i>TFE3-ASPL</i>
Fibrossarcoma congênito	t(12;15)(p13;q23)	Gene de fusão <i>ETV6-NTRK3</i>

Os tumores de tecido mole podem surgir em qualquer lugar; cerca de 40% ocorrem nas extremidades inferiores, especialmente na coxa, 20% nas extremidades superiores, 10% na cabeça e pescoço e 30% no tronco e retroperitônio. Em relação aos sarcomas, os homens são mais afetados do que as mulheres (1,4:1) e a incidência geralmente aumenta com a idade. Quinze por cento das lesões surge em crianças; elas constituem a quarta malignidade mais comum neste grupo etário, seguido em frequência por tumores cerebrais, cânceres hematopoéticos e tumor de Wilms. Sarcomas específicos tendem a aparecer em certos grupos etários (p. ex., rhabdomyosarcoma em crianças, sarcoma sinovial em adultos jovens e lipossarcoma e fibrossarcoma no meio e no final da vida adulta).

Várias características dos tumores de tecidos moles influenciam seu prognóstico:

A classificação histológica acurada contribui significativamente para o estabelecimento do prognóstico de um sarcoma. A aparência citológica e o padrão de crescimento das células tumorais são características morfológicas importantes ([Tabelas 26-10](#) e [26-11](#)), mas essas características em geral não são suficientes para alcançar um diagnóstico preciso. Nesses casos, outros testes, em particular a avaliação por imunohistoquímica e a citogenética, são essenciais para o diagnóstico.

TABELA 26-10 Morfologia das Células nos Tumores de Tecidos Moles

Tipo Celular	Características	Tipo Tumoral
Células fusiformes	Formato de haste, eixo longo duas vezes maior do que seu eixo curto	Fibroso, fibro-histiocítico, músculo liso, célula de Schwann
Células pequenas e arredondadas	Tamanho de um linfócito com pouco citoplasma	Rhabdomyosarcoma, tumor neuroectodérmico primitivo
	Poliédrico com citoplasma	Sarcoma de músculo liso, célula de

Epitelióide

abundante, núcleo de localização central

Schwann, endotelial e epitelióide

TABELA 26-11 Padrões Arquiteturais nos Tumores de Tecidos Moles

Padrão	Tipo Tumoral
Fascículos de células fusiformes eosinofílicas em ângulos retos	Músculo liso
Fascículos curtos de células fusiformes irradiando-se a partir de um ponto central (como raios de uma roda) – estoriforme	Fibro-histiocítico
Núcleos dispostos em colunas-paliçadas	Célula de Schwann
Espinha de peixe	Fibrossarcoma
Mistura de fascículos de células fusiformes e grupos de células epitelióides – bifásico	Sarcoma sinovial

Para muitos tipos de sarcomas de tecido mole, o grau histológico é importante. A graduação, usualmente de I a III, baseia-se de modo amplo no grau de diferenciação, número médio de mitoses por campo de grande aumento, celularidade, pleomorfismo e uma estimativa da extensão da necrose (presumivelmente um reflexo da taxa de crescimento). [57](#)

O estadiamento ajuda a determinar o prognóstico e a chance de excisão bem sucedida do tumor. No comitê dos Estados Unidos da América em Câncer de Articulação (AJCC), o sistema de estadiamento para sarcoma de tecido mole é usado para tratamento e amplamente baseado no tamanho do tumor, localização, profundidade, gradação e presença ou ausência de metástases.

Em geral, os tumores que se originam em locais superficiais (p. ex., pele e subcutâneo) possuem melhor prognóstico do que lesões profundas. Em pacientes com sarcomas profundos de alto grau, a doença metastática se desenvolve em 80% dos tumores com mais de 20 cm e 30% dos tumores com mais de 5 cm. O índice de sobrevida geral em 10 anos para os sarcomas é de aproximadamente 40%.

Após essa breve discussão sobre o cenário dos tumores de tecido mole, convém agora concentrar-se em tumores e lesões tipo tumorais individuais. Alguns desses tumores de tecido mole são apresentados em outros capítulos, como os tumores de nervo periférico ([Cap. 28](#)), tumores de origem vascular incluindo o sarcoma de Kaposi ([Cap. 11](#)) e tumores uterinos com origem no músculo liso ([Cap. 22](#)).

Tumores Adiposos

LIPOMAS

Os tumores benignos de tecido adiposo, conhecido como lipomas, são os tumores de tecido mole mais comuns da vida adulta. Subclassificam-se em lipoma convencional, fibrolipoma, angioliipoma, lipoma de células fusiformes, mieloliipoma e lipoma pleomórfico. Algumas variantes têm anormalidades cromossômicas características; por exemplo, lipomas convencionais frequentemente mostram rearranjos de 12q14-q15, 6p e 13q e lipoma de célula fusiforme e pleomórfico possuem rearranjo de 16q e 13q.

Morfologia. O lipoma convencional, subtipo mais comum, é uma massa bem encapsulada de adipócitos maduros que varia consideravelmente em tamanho. Surge no subcutâneo das extremidades e tronco, com mais frequência durante o meio da vida adulta. Raramente os lipomas são grandes, intramusculares e mal circunscritos.

Os lipomas são moles, móveis e indolores (exceto o angioliipoma) e em geral são curados com uma excisão simples.

LIPOSSARCOMA

Os lipossarcomas são um dos sarcomas mais comuns da vida adulta e aparecem em indivíduos entre 40 e 70 anos de idade, sendo raro em crianças. Usualmente surgem em tecidos moles profundos das extremidades proximais e retroperitônio, sendo notórios por desenvolverem grandes tumores.

Morfologia. Os lipossarcomas são divididos histologicamente em variantes bem diferenciadas, mixoides; de células redondas e pelomórficas. As células nos lipossarcomas bem diferenciados são reconhecidas de imediato como lipócitos e os tumores celulares com frequência contêm braços cromossômicos supranumerários e gigantes, devido à amplificação da região 12q14-q15 contendo o oncogene *MDM2*. Esse oncogene, conforme citado anteriormente, inibe a p53 ([Cap. 7](#)). Nas outras variantes, a maioria das células tumorais não é claramente adipogênicas, mas algumas células indicativas de diferenciação adiposa quase sempre estão presentes. Essas células são conhecidas como **lipoblastos**, simulam células adiposas fetais e contêm vacúolos citoplasmáticos arredondados de lipídio que deixam o núcleo irregular ([Fig. 26-53](#)). A variante de célula mixoide/arredondada de lipossarcoma tem uma anormalidade cromossômica no t(12;16)(q13;p11) na maioria dos casos.

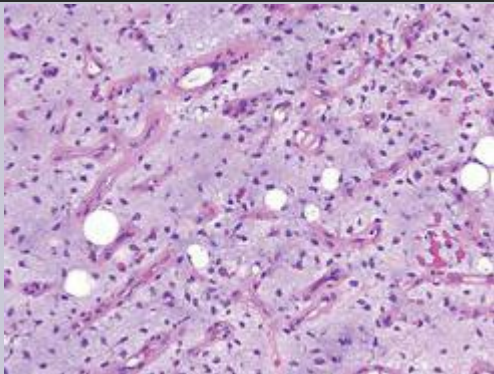


FIGURA 26-53

Lipossarcoma mixoide com abundante substância fundamental onde se encontram células adiposas adultas dispersas e células mais primitivas, algumas contendo pequenos vacúolos lipídicos (lipoblastos).

A variante bem diferenciada é relativamente indolente, o tipo mixoide é intermediário no seu comportamento maligno, e a variante pleomórfica em geral é agressiva e com metástases frequentes. Todos os tipos de lipossarcoma recorrem localmente e muitas vezes de forma repetida, a menos que sejam excisados de modo adequado.

Tumores Fibrosos e Lesões Tipo Tumoriais

PROLIFERAÇÕES PSEUDOSSARCOMATOSAS REATIVAS

As proliferações pseudossarcomatosas reativas são lesões não neoplásicas que se desenvolvem em resposta a alguma forma de trauma local (físico ou isquêmico) ou são idiopáticas. São compostas por grupos de fibroblastos reativos ou células mesenquimais correlatas. Clinicamente são alarmantes, pois se desenvolvem de forma súbita e crescem rápido; histologicamente causam preocupação, pois simulam sarcomas em razão de sua hiper celularidade, atividade mitótica e aparência primitiva. Representativos desta família de lesões são a *fasciíte nodular* e a *miosite ossificante*.

Fasciíte Nodular

A fasciíte nodular, também conhecida como *fasciíte infiltrativa* ou *fasciíte pseudossarcomatosa*, é a forma mais comum de pseudossarcoma reativo. Geralmente ocorre em adultos na face volar do antebraço, seguido em ordem de frequência pelo tórax e dorso. Os pacientes tipicamente se apresentam com uma história de massa solitária de crescimento rápido e algumas vezes dolorosa que se iniciou há algumas semanas. Um trauma antecedente é observado em apenas 10% a 15% dos casos.

Morfologia. As lesões da fasciíte nodular surgem na derme profunda, no subcutâneo ou no músculo. Macroscopicamente a lesão possui vários centímetros em sua maior dimensão, tem configuração nodular e margens mal definidas. A lesão é ricamente celular e consiste em um grupo de fibroblastos arredondados de aparência imatura e miofibroblastos dispostos de forma aleatória ou em pequenos fascículos que fazem intersecção entre si ([Fig. 26-54](#)). As células variam em tamanho e forma (fusiforme a estrelada), apresentam nucléolos conspicuos e abundantes figuras mitóticas. Frequentemente o estroma é mixoide, contendo linfócitos e hemáceas extravasadas. O diferencial histológico é extenso, mas as lesões importantes que devem ser excluídas são a fibromatose e os sarcomas de células fusiformes. A fasciíte nodular raramente recorre após a excisão.

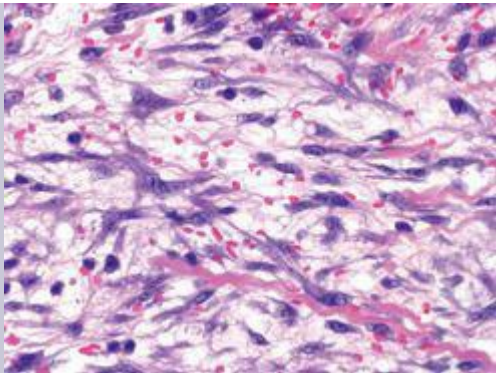


FIGURA 26-54

Fasciíte nodular com grupos de células fusiformes aleatoriamente orientadas e circundadas por um estroma mixoide. Observe a atividade mitótica e o extravasamento de hemáceas.

Miosite Ossificante

A miosite ossificante é distinguida das outras proliferações fibroblásticas reativas pela presença de *osso metaplásico*. Em geral, desenvolve-se em adolescentes e adultos jovens atletas e segue um episódio de trauma em mais de 50% dos casos. É comum a lesão surgir na musculatura das extremidades proximais. Os achados clínicos estão relacionados com seu estágio de desenvolvimento; na fase inicial a área envolvida está edemaciada e dolorosa; em algumas, semanas torna-se circunscrita e firme. Eventualmente evolui para uma massa indolor, dura e bem demarcada.

Morfologia. Macroscopicamente, as lesões com frequência têm 3 a 6 cm no seu maior diâmetro e são bem demarcadas. A princípio a lesão é celular e consiste em fibroblastos alongados e arredondados, com células tipo miofibroblastos simulando uma fasciíte nodular (descrita anteriormente). No curso da lesão, essas células são circundadas por uma zona

intermediária que contém osteoblastos, os quais depositam trabéculas mal definidas de osso trançado. A zona mais periférica contém trabéculas bem formadas e mineralizadas que se assemelham ao osso esponjoso. Eventualmente, toda a lesão ossifica, e os espaços intratrabeculares se tornam preenchidos por medula óssea. A lesão madura é ossificada por completo.

Os achados radiográficos são paralelos à progressão morfológica. Inicialmente, as radiografias podem mostrar somente um aumento de tecido mole, mas em cerca de 3 semanas, radiodensidades floculentas dispersas se formam na periferia. As radiolucências se tornam mais extensas com o passar do tempo e lentamente invadem o centro radioluciente ([Fig. 26-55](#)). A miosite ossificante deve ser distinguida do osteossarcoma extraesquelético. Este último costuma ocorrer em pacientes idosos, e as células proliferantes são citologicamente malignas e o tumor não apresenta o zoneamento da miosite ossificante. A excisão simples da miosite ossificante em geral é curativa.



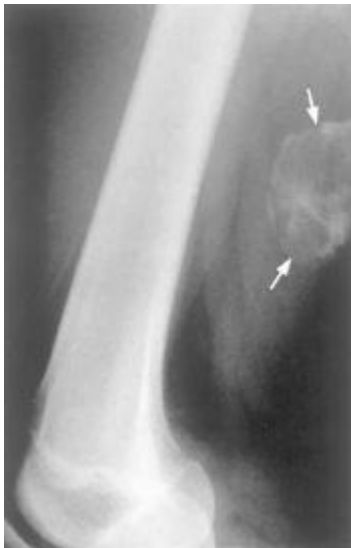


FIGURA 26-55

Miosite ossificante mineralizada periférica (*setas*) envolvendo a face posterior da coxa.

FIBROMATOSSES

Fibromatose Superficial (Fibromatose Palmar, Plantar e Peniana)

As fibromatoses palmar, plantar e peniana, são lesões mais preocupantes do que sérias, e constituem um pequeno grupo de fibromatoses superficiais. Caracterizam por amplos fascículos de fibroblastos de aparência madura, circundados por colágeno denso e abundante. Os mecanismos moleculares que estão envolvidos nas fibromatoses superficiais são desconhecidos, mas diferentes da sua contraparte profunda.

Na variante palmar (*Dupuytren contracture*) existe um espessamento irregular ou nodular da fáscia palmar seja unilateral ou bilateralmente (50%). Em alguns anos, a fixação da lesão à pele sobrejacente leva à formação de rugosidades de abaulamentos. Ao mesmo tempo, desenvolve-se uma contratura com flexão lenta e progressiva, em particular no quarto e quinto dedos da mão. Alterações essencialmente semelhantes são observadas na *fibromatose plantar*, exceto pela natureza incomum das contraturas em flexão e por um raro acometimento bilateral. Na *fibromatose peniana (doença de Peyronie)*, uma endureção palpável ou uma massa aparece na face dorsolateral do pênis. Eventualmente, pode causar curvatura anormal da haste ou constrição da uretra, ou ambos.

Todas as formas de fibromatose superficial afetam mais homens do que mulheres. Em cerca de 20% a 25% dos casos, as fibromatoses palmar e plantar se estabilizam e não progridem, em alguns casos apresentando resolução espontânea. Algumas lesões recorrem após a excisão, particularmente a variante plantar.

Fibromatose Profunda (Tumores Desmoides)

As fibromatoses profundas estão no limite entre os tumores fibrosos benignos e fibrossarcomas de baixo grau. Por um lado, eles comumente se apresentam como grandes massas infiltrativas que com frequência recorrem após uma excisão incompleta; por outro lado, elas são compostas de fibroblastos banais bem diferenciados que não metastatizam. Podem ocorrer em qualquer idade, porém são mais usuais entre a adolescência e os 30 anos. A fibromatose profunda é dividida em tipos *extra-abdominal*, *abdominal* e *intra-abdominal*, mas todos têm características macroscópicas e microscópicas similares. A fibromatose extra-abdominal ocorre em homens e mulheres com frequência equivalente e surge em particular na musculatura de ombros, parede torácica, dorso e coxa. A fibromatose abdominal geralmente surge nas estruturas musculoponeuróticas da face anterior da parede abdominal em mulheres durante ou após a gravidez. A fibromatose intra-abdominal tende a ocorrer na parede mesentérica ou pélvica, grande parte das vezes em indivíduos com polipose adenomatosa familiar (síndrome de Gardner) ([Cap. 17](#)). Mutações nos genes *APC* ou *β-catenina* estão presentes na maioria desses tumores (a despeito do paciente apresentar ou não a síndrome de Gardner) e tem um papel importante na sua gênese.

Morfologia. Esses tumores ocorrem como massas branco-acinzentadas, firmes e mal demarcadas, que variam de 1 a 15 cm no seu maior diâmetro. São de consistência de borracha e resistentes, infiltrando as estruturas vizinhas. Histologicamente a fibromatose

profunda é composta de fibroblastos arredondados, dispostos em amplos fascículos que infiltram o tecido adjacente ([Fig. 26-56](#)). As mitoses podem ser frequentes. Células musculares regenerativas, quando aprisionadas dentro destas lesões, podem adquirir aparência de células gigantes multinucleadas.

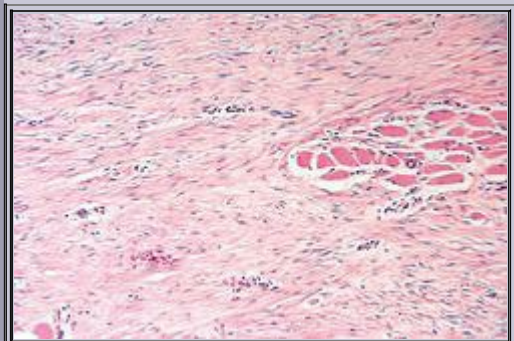


FIGURA 26-56

Fibromatose se infiltrando entre as células do músculo esquelético.

Além da possibilidade de ser desfigurante ou incapacitante, a fibromatose profunda é por vezes dolorosa. Apesar de serem curáveis com a excisão adequada, essas lesões com frequência recorrem localmente e persistem se não forem removidas de maneira adequada. Alguns tumores respondem ao tratamento com tamoxifeno e, em outros casos, a quimioterapia ou irradiação são eficazes. Os raros registros de metástases de uma fibromatose devem ser interpretados como um diagnóstico errôneo de fibrossarcoma.

FIBROSSARCOMA

Os fibrossarcomas ocorrem em qualquer parte do organismo, todavia são mais comuns nos tecidos moles profundos das extremidades. Muitos tumores previamente considerados fibrossarcomas foram reclassificados com base em análise por imuno-histoquímica e citogenética em fibromatose (desmoide), tumores malignos da bainha de mielina ou sarcomas sinoviais monofásicos.

Morfologia. Tipicamente essas neoplasias são massas não encapsuladas, infiltrativas, moles (tipo carne de peixe) que geralmente estão presentes em áreas de hemorragia e necrose. As lesões que são bem diferenciadas podem aparecer enganosamente encapsuladas. O exame histológico demonstra todos os graus de diferenciação, desde os tumores de crescimento lento, que se assemelham intimamente à fibromatose celular, apresentando algumas vezes células fusiformes as quais crescem num padrão tipo espinha de peixe (Fig. 26-57), até neoplasias altamente celulares dominadas por um desarranjo arquitetural, pleomorfismo, mitoses frequentes e áreas de necrose (Fig. 26-58).

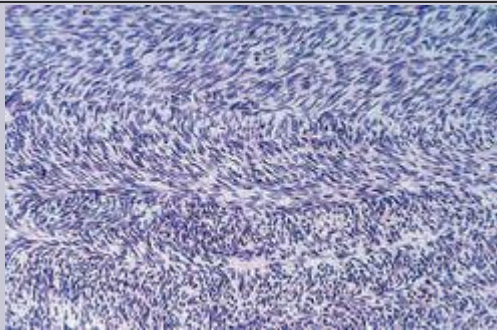


FIGURA 26-57

Fibrossarcoma composto por células fusiformes malignas dispostas num padrão em espinha de peixe.

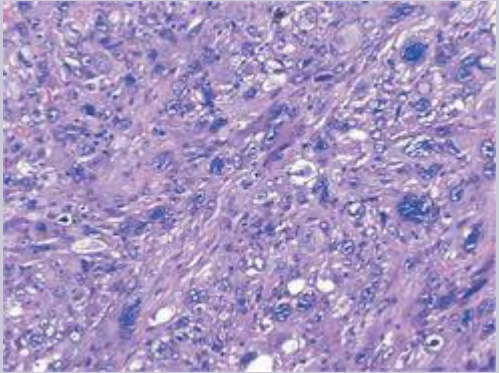


FIGURA 26-58

Fibrossarcoma pleomórfico revelando fascículos de células fusiformes agrupados em um padrão estoriforme típico, mas não patognomônico desta neoplasia.

Os fibrossarcomas são tumores agressivos, recorrendo em mais de 50% dos casos e com metástase em mais de 25%.

Tumores Fibro-histiocíticos

Os tumores fibro-histiocíticos contêm elementos celulares que se assemelham a fibroblastos e histiócitos (macrófagos). O fenótipo das células neoplásicas se parece mais com o de fibroblastos, e o termo *fibro-histiocítico* deve ser visto como descritivo de sua natureza e não como conotativo de sua origem celular.

FIBRO-HISTIOCIOMA BENIGNO (DERMATOFIBROMA)

O fibro-histiocitoma benigno é uma lesão relativamente comum que geralmente ocorre na derme e no tecido subcutâneo. Consiste em uma lesão indolor e de crescimento lento, sendo comum apresentar-se em indivíduos de meia-idade na forma de um nódulo firme, pequeno (≤ 1 cm) e móvel. Suas características morfológicas estão descritas no [Capítulo 25](#).

FIBRO-HISTIOCITOMA MALIGNO

Uma vez considerado o sarcoma mais comum dos adultos, o *fibro-histiocitoma maligno* se refere a um grupo de tumores de tecido mole caracterizados por um pleomorfismo citológico considerável, com presença de células multinucleadas bizarras e arquitetura estoriforme. O fenótipo da célula neoplásica é agora reconhecido por ser fibroblástico e, em razão disto, o fibro-histiocitoma deixou de ser considerado uma entidade diagnóstica. Os tumores outrora diagnosticados como fibro-histiocitoma são atualmente classificados como variantes de fibrossarcoma (mixofibrossarcoma, fibrossarcoma pleomórfico, etc.) e outros tipos de tumores.

Tumores do Músculo Esquelético

As neoplasias do músculo esquelético, ao contrário de outros grupos de tumores, quase sempre são todas malignas. A variante benigna, rabdomioma, é muito rara. O também chamado rabdomioma cardíaco é geralmente visto em indivíduos com esclerose tuberosa e é discutido no [Capítulo 12](#).

RABDOMIOSSARCOMA

O rhabdomyosarcoma, o sarcoma de tecido mole mais comum da infância e adolescência, no mais das vezes aparece antes dos 20 anos. Pode surgir em qualquer local, contudo a maioria ocorre na cabeça e pescoço ou no trato geniturinário, onde existe pouca quantidade de musculatura esquelética.

Morfologia. O rhabdomyosarcoma é histologicamente subclassificado em variantes **embrionária**, **alveolar** e **pleomórfica**. O rhabdmioblasto – a célula diagnóstica em todos os tipos – contém citoplasma eosinofílico excêntrico, rico em filamentos espessos e finos. Os rhabdmioblastos podem ser arredondados ou alongados; os últimos são conhecidos como células em girino ou em tirante e podem conter estriações cruzadas visíveis pela microscopia simples ([Fig. 26-59](#)). De modo bem estrutural, os rhabdmioblastos contêm sarcômeros e imuno-histoquimicamente se coram com anticorpos para os marcadores miogênicos desmina, MYOD1 e miogenina.

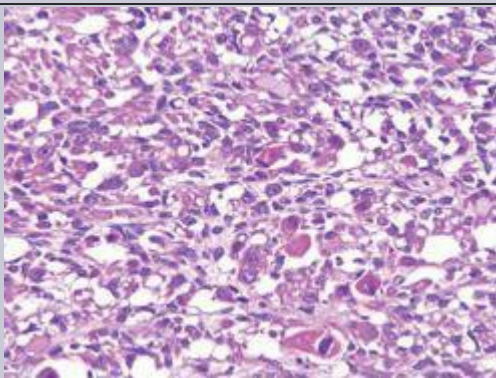


FIGURA 26-59

Rhabdomyosarcoma composto por células arredondadas pequenas e malignas. Os rhabdmioblastos são grandes e arredondados com citoplasma abundante e eosinofílico; as estriações cruzadas não são evidentes.

O **rabdomiossarcoma embrionário** é o tipo mais comum, sendo responsável por 66% dos rabdomiossarcomas. Inclui os **sarcoma botrioides**, descritos no [Capítulo 22](#), de células fusiformes e anaplásticas. O tumor ocorre em crianças com menos de 10 anos de idade e tipicamente surge na cavidade nasal, na órbita, ouvido médio, próstata e região paratesticular. Esta variante de rabdomiossarcoma costuma apresentar uma perda alélica do cromossomo 11p15,5, que provoca maior expressão do gene *IGFII*. [58](#) O subtipo sarcoma botrióide se desenvolve nas paredes das estruturas ocas, revestidas por mucosa, como a nasofaringe, ducto biliar comum, bexiga e vagina. Onde o tumor entra em contato com a mucosa de um órgão, forma uma zona submucosa de hiperplasia conhecida como **camada câmbio**.

A maioria dos rabdomiossarcomas embrionários se apresenta como uma massa infiltrativa mole e cinza. As células tumorais simulam as células da musculatura esquelética nos vários estágios da embriogênese e consiste em folhetos de células malignas redondas e fusiformes num estroma visivelmente mixoide. Os rabdomioblastos com estriações cruzadas visíveis podem estar presentes.

O **rabdomiossarcoma alveolar** tende a se desenvolver no início e no meio da adolescência; é comum surgir na musculatura profunda das extremidades e representa cerca de 20% dos rabdomiossarcomas. Histologicamente, o tumor é atravessado por uma rede de septos fibrosos que divide as células em grupos ou agregados os quais criam uma semelhança com alvéolos pulmonares ([Fig. 26-60](#)). As células tumorais são de tamanho moderado e muitas apresentam pouco citoplasma. Aquelas localizadas no centro dos agregados são discoesivas, enquanto as da periferia aderem aos septos. As células com estriações transversais são identificadas em 25% dos casos. Estudos citogenéticos têm mostrado que essa variante de rabdomiossarcoma apresenta uma translocação cromossômial com formação de genes de fusão *PAX3* com *FOXO1a*, t(2,13)(q35;q14) ou do *PAX7* com *FOXO1a*, t(1;13)(p36;q14). [58](#) Os tumores com a fusão dos genes *PAX3-FOXO1a* são mais agressivos e de pior prognóstico.

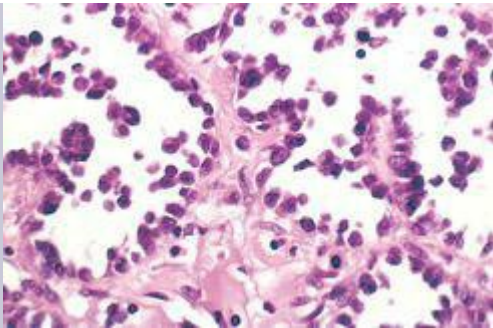


FIGURA 26-60

Rabdomiossarcoma alveolar com inúmeros espaços revestidos por células tumorais.

O **rabdomiossarcoma pleomórfico** é caracterizado por inúmeras células tumorais eosinofílicas estranhas e grandes, algumas vezes multinucleadas. Essa variante é rara, com tendência a surgir nos tecidos moles profundos de adultos e pode-se assemelhar histologicamente a outros sarcomas pleomórficos.

Os rabdomiossarcomas são neoplasias agressivas que em geral são tratadas com cirurgia ou quimioterapia com ou sem radioterapia. O tipo histológico e a localização do tumor influenciam a sobrevida. O subtipo botrioide tem o melhor prognóstico, ao passo que as variantes embrionária, pleomórfica e alveolar geralmente são fatais.

Tumores da Musculatura Lisa

LEIOMIOMA

Os leiomiomas, os tumores benignos da musculatura lisa, por vezes surgem no útero e, por isso, os leiomiomas uterinos são as neoplasias mais comuns nas mulheres ([Cap. 22](#)). Desenvolvem-se em 77% das mulheres e, dependendo do seu número, tamanho e localização podem causar vários sintomas como infertilidade. Os leiomiomas também podem surgir nos músculos eretores dos pelos encontrados na pele, mamilos, escroto e lábios vaginais e desenvolvem-se com menor frequência nos tecidos moles profundos. Aqueles que se originam nos músculos eretores (*leiomiomas pilares*) normalmente são múltiplos e dolorosos. O fenótipo de leiomiomas cutâneos múltiplos, em alguns indivíduos, é transmitido por um traço autossômico dominante e está associado a leiomiomas uterinos e a uma predisposição a desenvolver carcinoma de célula renal – síndrome da leiomiomatose de câncer de célula renal hereditária. Essa desordem está associada à mutação com perda de função no gene da fumarato hidratase localizada no cromossomo 1q42.3.

Os leiomiomas geralmente não são maiores do que 1 a 2 cm na sua maior dimensão e são compostos por fascículos de células fusiformes que tendem a fazer intersecções entre si em ângulos retos. As células tumorais apresentam um núcleo alongado e demonstram mínima atipia e poucas figuras mitóticas. As lesões solitárias são facilmente curadas; entretanto, podem ser tão numerosas que a remoção cirúrgica completa é impossível.

LEIOMIOSSARCOMA

Os leiomiossarcomas são responsáveis por 10% a 20% dos sarcomas de tecidos moles. Ocorrem em adultos e atingem mais mulheres do que homens. A maioria se desenvolve na pele e tecidos moles profundos das extremidades e retroperitônio.

Morfologia. Os leiomiossarcomas apresentam-se como massas firmes e indolores. Os tumores retroperitoneais podem ser grandes e volumosos, causando sintomas abdominais. Histologicamente, consistem em células fusiformes malignas com núcleos em formato de charuto, dispostos em fascículos entrecruzados. De forma bem estrutural, as células da musculatura lisa maligna contêm feixes de filamentos finos com corpos densos e vesículas pinocíticas, e as células individuais são circundadas por lâmina basal. Imuno-histoquimicamente, elas se coram com anticorpos para actina e desmina de musculatura lisa.

O tratamento depende do tamanho, localização e grau do tumor. Os leiomiossarcomas cutâneos ou superficiais geralmente são pequenos e de bom prognóstico, enquanto os retroperitoneais são grandes e não podem ser totalmente excisados, causando morte tanto por extensão local como por disseminação metastática.

Sarcoma Sinovial

O sarcoma sinovial recebe este nome, pois se acreditava que ele recapitulasse a sinóvia, mas a origem celular ainda é obscura. Além disto, apesar do termo *sarcoma sinovial* implicar uma origem no revestimento articular, menos de 10% são intra-articulares. Os sarcomas sinoviais são responsáveis por cerca de 10% dos sarcomas de tecidos moles, sendo o quarto tipo mais comum de sarcoma. A maioria ocorre no tecido mole profundo e cerca de 60% a 70% envolvem a extremidade inferior, em particular ao redor de joelho e coxa. Os pacientes geralmente se apresentam com uma massa profunda que é observada por vários anos. É rara a ocorrência desses tumores na cabeça, no pescoço ou numa víscera.

Morfologia. Os sarcomas sinoviais são morfológicamente bifásicos ou monofásicos. O marco histológico do sarcoma sinovial bifásico é a linha dual de diferenciação das células tumorais (p. ex., as células tipo epiteliais e as mesenquimais). As células epiteliais são cuboidais ou colunares e formam glândulas ou crescem em sólidos cordões ou agregados. As células fusiformes estão dispostas em fascículos densamente celulares que circundam as células epiteliais (Fig. 26-61). Muitos dos sarcomas sinoviais são *monofásicos*, já que são constituídos somente por células fusiformes ou, raramente, por células epiteliais. As lesões compostas unicamente por células fusiformes são facilmente confundidas com fibrossarcomas ou tumores malignos de nervos periféricos. Uma característica marcante, quando existente, é a presença de concreções calcificadas que algumas vezes pode ser detectada em radiografias. A imuno-histoquímica é útil na identificação desses tumores, já que as células tumorais geram reações positivas para queratina e antígeno de membrana epitelial, diferenciando esses tumores da maioria dos outros sarcomas. Além disso, a maioria dos sarcomas mostram uma translocação cromossomial característica t(x;18) (p11;q11) produzindo genes de fusão *SS18-SSX1*, *SSX2* ou *SSX4* que codificam fatores transcricionais quiméricos.⁵⁹ Um tipo específico de translocação no sarcoma sinovial não está relacionado com o seu prognóstico.

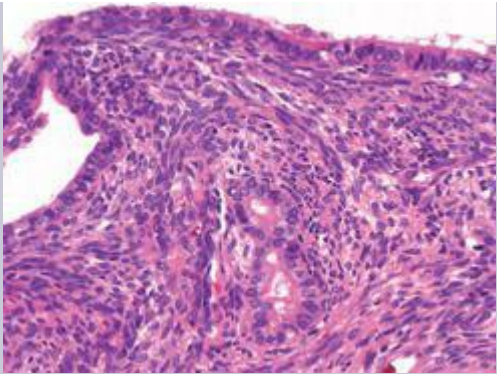


FIGURA 26-61

Sarcoma sinovial revelando uma clássica aparência histológica de célula fusiforme bifásica tipo glandular.

Os sarcomas sinoviais são tratados agressivamente com uma terapia de preservação do membro e com frequência quimioterapia. Os índices de sobrevida em 5 anos variam de 25% a 62% e somente 11% a 30% vivem por 10 anos ou mais. Os sítios comuns de metástases são o pulmão, esqueleto e ocasionalmente os linfonodos regionais.

REFERÊNCIAS

1. Glimcher, M, *Metabolic Bone Disease and Clinical Related Disorders*. 2nd ed. (1990) WB Saunders, Philadelphia .
2. Baron, R; Rawadi, G, Targeting the Wnt/beta-catenin pathway to regulate bone formation in the adult skeleton, *Endocrinology* **148** (2007) 2635.
3. Day, TF; Yang, Y, Wnt and hedgehog signaling pathways in bone development, *J Bone Joint Surg Am* **90** (Suppl 1) (2008) 19.
4. Cirmanova, V; *et al.*, The effect of leptin on bone—an evolving concept of action, *Physiol Res* **57** (Suppl 1) (2008) S143.

5. Kogianni, G; Noble, BS, The biology of osteocytes, *Curr Osteoporos Rep* **5** (2007) 81.
6. Robling, AG; *et al.*, Mechanical stimulation of bone in vivo reduces osteocyte expression of Sost/sclerostin, *J Biol Chem* **283** (2008) 5866.
7. Asagiri, M; Takayanagi, H, The molecular understanding of osteoclast differentiation, *Bone* **40** (2007) 251.
8. Cohen, MM, The new bone biology: pathology, molecular, and clinical correlates, *Am J Med Genet* **140A** (2006) 2646.
9. Boyce, BF; Xing, L, Biology of RANK, RANKL, and osteoprotegerin, *Arthritis Res Ther* **9** (Suppl 1) (2007) S1.
- 10 Young, MF; *et al.*, Structure, expression, and regulation of the major noncollagenous matrix proteins of bone, *Clin Orthop Relat Res* **281** (1992) 275.
- 11 Raisz, LG, Physiology and pathophysiology of bone remodeling, *Clin Chem* **45** (1999) 1353.
- 12 Olsen, BR; *et al.*, Bone development, *Annu Rev Cell Dev Biol* **16** (2000) 191.
- 13 Zaidi, M, Skeletal remodeling in health and disease, *Nat Med* **13** (2007) 791.
- 14 Hartmann, C, Skeletal development—Wnts are in control, *Mol Cell* **24** (2007) 177.
- 15 Alman, BA, Skeletal dysplasias and the growth plate, *Clin Genet* **73** (2008) 24.
- 16 Mundlos, S; Olsen, BR, HeriTABELA diseases of the skeleton. Part I: Molecular insights into skeletal development—transcription factors and signaling pathways, *FASEB J* **11** (1997) 125.
- 17 Mundlos, S; Olsen, BR, HeriTABELA diseases of the skeleton. Part II: Molecular insights into skeletal development—matrix components and their homeostasis, *FASEB J* **11** (1997) 227.
- 18 Superti-Furga, A; *et al.*, Molecular-pathogenetic classification of genetic disorders of the skeleton, *Am J Med Genet* **106** (2001) 282.
- 19 Marini, JC; *et al.*, Consortium for osteogenesis imperfecta mutations in the helical domain of type I collagen: regions rich in lethal mutations align with collagen binding sites for integrins and proteoglycans, *Hum Mutat* **28** (2007) 209.
- 20 Martin, E; Shapiro, JR, Osteogenesis imperfecta:epidemiology and pathophysiology, *Curr Osteoporos Rep* **5** (2007) 91.
- 21 Askmyr, MK; *et al.*, Towards a better understanding and new therapeutics of osteopetrosis, *Br J Haematol* **140** (2008) 597.
- 22 Carbonell Sala, S; Brandi, ML, 2006 update on genetic determinants of osteoporosis, *J Endocrinol Invest* **30** (2007) 2.
- 23 Mosekilde, L, Mechanisms of age-related bone loss, *Novartis Found Symp* **235** (2001) 150.
- 24 Styrlkarsdottir, U; *et al.*, Multiple genetic loci for bone mineral density and fractures, *N Engl J Med* **358** (2008) 2355.
- 25 Layfield, R, The molecular pathogenesis of Paget disease of bone, *Expert Rev Mol Med* **9** (2007) 1.
- 26 Whyte, MP, Clinical practice. Paget's disease of bone, *N Engl J Med* **355** (2006) 593.

- 27 Schwarz, C; *et al.*, Diagnosis of renal osteodystrophy, *Eur J Clin Invest* **36** (Suppl 2) (2006) 13.
- 28 Giannoudis, PV; *et al.*, Fracture healing: the diamond concept, *Injury* **38** (Suppl 4) (2007) S3.
- 29 Lafforgue, P, Pathophysiology and natural history of avascular necrosis of bone, *Joint Bone Spine* **73** (2006) 500.
- 30 Kaplan, SL, Osteomyelitis in children, *Infect Dis Clin North Am* **19** (2005) 787; vii.
- 31 Calhoun, JH; Manring, MM, Adult osteomyelitis, *Infect Dis Clin North Am* **19** (2005) 765.
- 32 Gardam, M; Lim, S, Mycobacterial osteomyelitis and arthritis, *Infect Dis Clin North Am* **19** (2005) 819.
- 33 Lee, EH; *et al.*, Osteoid osteoma: a current review, *J Pediatr Orthop* **26** (2006) 695.
- 34 Klein, MJ; Siegal, GP, Osteosarcoma: anatomic and histologic variants, *Am J Clin Pathol* **125** (2006) 555.
- 35 Kansara, M; Thomas, DM, Molecular pathogenesis of osteosarcoma, *DNA Cell Biol* **26** (2007) 1.
- 36 Ramappa, AJ; *et al.*, Chondroblastoma of bone, *J Bone Joint Surg Am* **82A** (2000) 1140.
- 37 Chow, WA, Update on chondrosarcomas, *Curr Opin Oncol* **19** (2007) 371.
- 38 Weinstein, LS, G(s)alpha mutations in fibrous dysplasia and McCune-Albright syndrome, *J Bone Miner Res* **21** (Suppl 2) (2006) P120.
- 39 Khoury, JD, Ewing sarcoma family of tumors: a model for the new era of integrated laboratory diagnostics, *Expert Rev Mol Diagn* **8** (2008) 97.
- 40 Ludwig, JA, Ewing sarcoma: historical perspectives, current state-of-the-art, and opportunities for targeted therapy in the future, *Curr Opin Oncol* **20** (2008) 412.
- 41 Nielson, TO, Microarray analysis of sarcomas, *Adv Anat Pathol* **13** (2006) 166.
- 42 Werner, M, Giant cell tumour of bone: morphological, biological and histogenetical aspects, *Int Orthop* **30** (2006) 484.
- 43 Oliveira, AM; *et al.*, Aneurysmal bone cyst variant translocations upregulate *USP6* transcription by promoter swapping with the *ZNF9*, *COL1A1*, *TRAP150*, and *OMD* genes, *Oncogene* **24** (2005) 3419.
- 44 Valdes, AM; Spector, TD, The contribution of genes to osteoarthritis, *Med Clin North Am* **93** (2009) 45.
- 45 Goldring, MB; Goldring, SR, Osteoarthritis, *J Cell Physiol* **213** (2007) 626.
- 46 Lundy, SK; *et al.*, Cells of the synovium in rheumatoid arthritis. T lymphocytes, *Arthritis Res Ther* **9** (2007) 202.
- 47 Andersson, AK; *et al.*, Recent developments in the immunobiology of rheumatoid arthritis, *Arthritis Res Ther* **10** (2008) 204.
- 48 Imboden, JB, The immunopathogenesis of rheumatoid arthritis, *Ann Rev Pathol Mech Dis* **4** (2009) 417.
- 49 Brown, MA, Breakthroughs in genetic studies of ankylosing spondylitis, *Rheumatology (Oxford)* **47** (2008) 132.

- 50 Turkiewicz, AM; Moreland, LW, Psoriatic arthritis: current concepts on pathogenesis-oriented therapeutic options, *Arthritis Rheum* **56** (2007) 1051.
- 51 Drouin, EE; *et al.*, Human homologues of a *Borrelia* T cell epitope associated with antibiotic-refractory Lyme arthritis, *Mol Immunol* **45** (2008) 180.
- 52 Rulli, NE; *et al.*, The molecular and cellular aspects of arthritis due to alphavirus infections: lesson learned from Ross River virus, *Ann NY Acad Sci* **1102** (2007) 96 .
- 53 Choi, HK; *et al.*, Pathogenesis of gout, *Ann Intern Med* **143** (2005) 499.
- 54 Rosenthal, AK, Update in calcium deposition diseases, *Curr Opin Rheumatol* **19** (2007) 158.
- 55 Moller, E; *et al.*, Molecular identification of *COL6A3-CSF1* fusion transcripts in tenosynovial giant cell tumors, *Genes Chromosomes Cancer* **47** (2008) 21.
- 56 Riggi, N; *et al.*, Sarcomas: genetics, signalling, and cellular origins. Part 1: The fellowship of TET, *J Pathol* **213** (2007) 4.
- 57 Rubin, BP; Goldblum, JR, Pathology of soft tissue sarcoma, *J Natl Compr Canc Netw* **5** (2007) 411.
- 58 Paulino, AC; Okcu, MF, Rhabdomyosarcoma, *Curr Probl Cancer* **32** (2008) 7.
- 59 de Bruijn, DR; *et al.*, The (epi)genetics of human synovial sarcoma, *Genes Chromosomes Cancer* **46** (2007) 107.

27. Nervo Periférico e Músculo Esquelético

DOUGLAS C. ANTHONY, MATTHEW P. FROSC and UMBERTO DE GIROLAMI

Reações Gerais da Unidade Motora

Desmielinização Segmentar

Degeneração Axonal e Atrofia de Fibras Musculares

Regeneração Nervosa e Reinervação Muscular

Reações da Fibra Muscular

Doenças dos Nervos Periféricos

Neuropatias Inflamatórias

Neuropatias Mediadas Imunologicamente ou Autoimunes

Polineuropatias Infecciosas

Hanseníase (Doença de Hansen)

Difteria

Vírus Varicela-Zoster

Neuropatias Hereditárias

Neuropatias Sensório-Motoras Hereditárias do Tipo I

Outras Neuropatias Sensório-Motoras Hereditárias

Neuropatias Tóxicas e Metabólicas Adquiridas

Neuropatia Periférica de Início na Idade Adulta – Diabetes Mellitus

Neuropatias Periféricas Metabólicas e Nutricionais

Neuropatias Associadas à Neoplasia Maligna

Neuropatias Tóxicas

Neuropatias Traumáticas

Tumores de Nervo Periférico

Doenças do Músculo Esquelético

Atrofia por Desnervação

Atrofia Muscular Espinal (Doença Infantil do Neurônio Motor)

Distrofias Musculares

Distrofia Muscular Ligada ao X (Distrofia Muscular de Duchenne e Distrofia Muscular de Becker)

Outras Distrofias Musculares

Distrofia Miotônica

Miopatias do Canal Iônico (Canalopatias)

Miopatias Congênicas

Miopatias Associadas a Alterações Metabólicas Inatas

Miopatias Lipídicas

Miopatias Mitocondriais (Doenças da Fosforilação Oxidativa)

Miopatias Inflamatórias

Miopatias Inflamatórias não Infecciosas

Miopatias Tóxicas

Miopia Tireotóxica

Miopia Alcoólica (Etanol)

Miopatias Induzidas por Drogas

Doenças da Junção Neuromuscular

Miastenia Gravis

Síndrome Miastênica de Lambert-Eaton

Tumores do Músculo Esquelético

As funções do sistema neuromuscular dependem das *unidades motoras* (Fig. 27-1), sendo que cada uma delas é constituída por (1) um *neurônio motor inferior* no corno anterior da medula espinal ou por núcleos de nervos cranianos motores no tronco cerebral, (2) pelo *axônio* de tal neurônio e (3) pelas múltiplas *fibras musculares* que este inerva. O principal componente estrutural do nervo periférico é a *fibra nervosa* (um axônio com sua bainha de mielina e células de Schwann). Um nervo é composto por numerosas fibras agrupadas em fascículos por bainhas de tecido conjuntivo. As fibras nervosas *mielinizadas* e as *desmielinizadas* encontram-se misturadas dentro do fascículo. Os axônios do sistema nervoso periférico são mielinizados em seus segmentos (*entre os nós*) e separados pelos *nós de Ranvier*. Uma única célula Schwann fornece a bainha de mielina para cada segmento entre os nós. Os axônios desmielinizados são muito mais numerosos do que os mielinizados, e o citoplasma de uma célula Schwann envolve um número variável de fibras desmielinizadas (5 a 20 axônios em humanos). Os três principais componentes do tecido conjuntivo dos nervos periféricos são o *epineuro*, que circunda o nervo como um todo; o *perineuro*, uma bainha de tecido conjuntivo concêntrico e multifacetado que engloba cada fascículo; e o *endoneuro* o qual envolve cada fibra nervosa individualmente. As fibras motoras e sensoriais, que estão separadas dentro das raízes anterior e posterior, misturam-se dentro do nervo sensorio-motor que sai do canal medular.

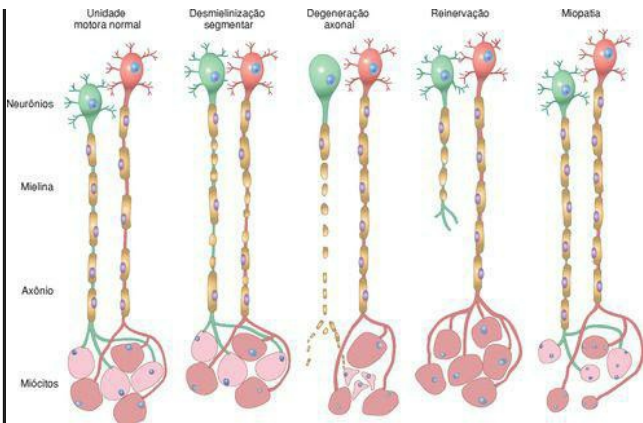


FIGURA 27-1

Unidades motoras normais e anormais. *Unidades motoras normais:* Duas unidades motoras adjacentes são mostradas (neurônios em vermelho e verde e miócitos em vermelho e rosa). *Desmielinização segmentar:* Porções internodais aleatórias de mielina estão danificadas e são remielinizadas por múltiplas células de Schwann, enquanto o axônio e os miócitos permanecem intactos. *Degeneração axonal:* O axônio e sua bainha de mielina sofrem uma degeneração anterógrada (indicada pelo neurônio de cor verde), resultando em uma atrofia por desnervação dos miócitos dentro de sua unidade motora (miócitos de cor rosa). *Reinervação muscular:* Brotamento do axônio motor ileso adjacente (em vermelho), inervando todo o grupamento de miócitos, enquanto o axônio lesado tenta efetuar o brotamento axonal. *Miopatia:* Os miócitos isolados das unidades motoras adjacentes são menores (degenerados ou regenerados), enquanto os neurônios e as fibras nervosas que os inervam são normais.

Reações Gerais da Unidade Motora

As doenças neuromusculares são acompanhadas por fraqueza, resultante, muitas vezes, de distúrbios na unidade motora — no neurônio motor, no axônio ou nas fibras musculares. As duas principais respostas às lesões de nervos periféricos são determinadas de acordo com o local da lesão: nas células de Schwann ou no axônio. As doenças que afetam principalmente as células Schwann provocam uma perda de mielina, referida como *desmielinização segmentar*. Em contrapartida, o envolvimento primário do neurônio e seu axônio levam à *degeneração axonal*. Em algumas doenças, a degeneração do axônio pode ser seguida por uma *regeneração axonal* e *reinervação* muscular. ¹ Os dois principais processos patológicos observados no músculo esquelético são: a *atrofia por desnervação*, em decorrência à perda axonal; e a chamada *miopatia*, decorrente de uma anormalidade primária da própria fibra muscular.

DESMIELINIZAÇÃO SEGMENTAR

A desmielinização segmentar ocorre quando há disfunção na célula de Schwann (como na neuropatia sensório-motora hereditária) ou quando há danos na bainha de mielina (p. ex., na síndrome de Guillain-Barré), sem a presença de nenhuma anormalidade primária no axônio. O processo pode afetar algumas células de Schwann e seus respectivos espaços internodais, ao passo que pode preservar outros ao mesmo tempo (Fig. 27-1). A mielina em processo de desintegração é sorvida, a princípio, pelas células de Schwann e, posteriormente, pelos macrófagos. O axônio desnudo fornece um estímulo para a remielinização. Um grupo de células precursoras dentro do endoneuro tem a capacidade de substituir as células de Schwann danificadas. Essas células tanto se proliferam como envolvem o axônio e, com o tempo, remielinizam a porção desnuda.² Os espaços internodais remielinizados recentemente são mais curtos do que o normal; no entanto, vários destes são necessários para cobrir a região desmielinizada (Fig. 27-1). A nova bainha de mielina também é mais fina, em proporção ao diâmetro do axônio.

Com os seguintes episódios de desmielinização e remielinização, ocorre um acúmulo de camadas de células de Schwann. Este processo, em um corte transversal, aparece como camadas concêntricas de citoplasmas de células de Schwann, com redundantes membranas basais envolvendo um axônio pouco mielinado (denominado *bulbos de cebola* ou *onion bulbs*) (Fig. 27-2). Com o passar do tempo, essas neuropatias crônicas e desmielinizantes abrem caminho para a lesão axonal. As condições específicas que dão origem à desmielinização serão descritas posteriormente.

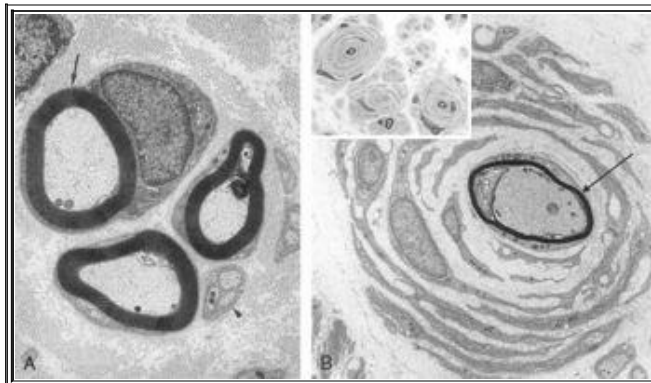


FIGURA 27-2

Comparados com a ultraestrutura normal do nervo (A), um “bulbo de cebola” ou “onion bulb” (B) é composto por um axônio pouco mielinizado (seta), circundado por células de Schwann dispostas concêntricamente. Focalizado sob microscopia óptica, a aparência de uma neuropatia em bulbo de cebola, caracterizada por “bulbos de cebola” circundando o axônio.

(B, Cortesia de G. Richard Dickersin, MD, de *Diagnostic Electron Microscopy – Microscopia Eletrônica Diagnóstica: A Text Atlas*. New York, Igaku-Shoin Medical Publishers, 2000, p 984.)

Igaku-Shoin Medical Publishers

DEGENERAÇÃO AXONAL E ATROFIA DE FIBRAS MUSCULARES

A degeneração axonal é o resultado da destruição primária do axônio, com desintegração secundária da sua bainha de mielina (Fig. 27-1). Os danos axonais podem ocorrer devido a eventos focais que sucedem em algum ponto ao longo do comprimento do nervo (tais como trauma ou isquemia) ou devido a uma anormalidade mais generalizada que afeta o corpo celular neuronal (*neuronopatia*) ou seu axônio (*axonopatia*). Quando o dano axonal é resultado de uma lesão focal, como a transecção traumática de um nervo, a porção distal da fibra sofre a chamada *degeneração Walleriana* (Fig. 27-3). Dentro de um dia, o axônio começa a decompor-se, e as células de Schwann afetadas começam a catabolizar a mielina e, posteriormente, a engolfar os fragmentos axonais, formando pequenos compartimentos ovais (*ovoides de mielina*).² Os macrófagos são recrutados para a região e participam da fagocitose dos detritos derivados da mielina e do axônio. O coto proximal da porção do nervo seccionado mostra alterações degenerativas envolvendo apenas dois ou três internodos distais, os quais depois são submetidos à atividade regenerativa. Na lenta evolução das neuronopatias ou axonopatias, as evidências de degeneração axonal são escassas, pois apenas algumas fibras estão ativamente degeneradas em um momento determinado.



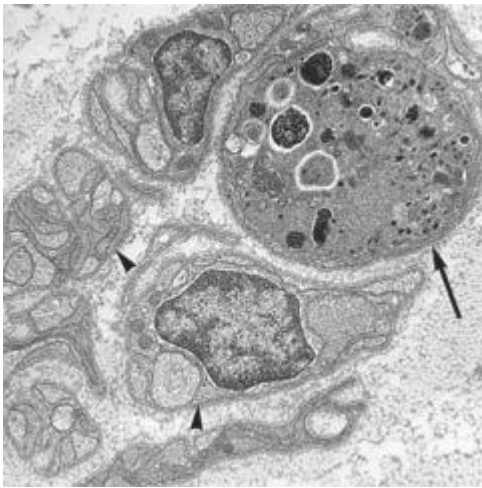


FIGURA 27-3

Micrografia eletrônica de uma degeneração axônica (*seta*) próxima a várias fibras desmielinizadas intactas (*cabeças de setas*). O axônio está acentuadamente distendido e contém numerosos corpos densos e organelas em degeneração.

Quando a degeneração axonal acontece, as fibras musculares dentro da unidade motora afetada perdem seus estímulos neurais e sofrem *atrofia por desnervação*. A desnervação do músculo provoca a degeneração da actina e da miosina, com diminuição do tamanho celular e reabsorção das miofibrilas; porém, as células permanecem viáveis. Visualizadas em corte transversal, as fibras atroficas são menores do que as fibras normais e geralmente apresentam um formato triangular (“anguladas”). Ocorre também a reorganização do citoesqueleto de algumas células musculares, o que resulta em uma zona desorganizada de miofibrilas arredondadas no centro da fibra (*fibra-alvo*).

REGENERAÇÃO NERVOSA E REINERVAÇÃO MUSCULAR

Os cotos proximais dos axônios degenerados brotam e alongam-se, podendo desenvolver novos cones de crescimento durante o processo de regeneração axonal. Esses cones de crescimento utilizam as células de Schwann livres, pela degeneração axonal visando à orientação. A presença de múltiplos axônios de pequeno calibre, pouco mielinizados e estreitamente agregados, é uma prova de regeneração (*grupo de regeneração*). Esse novo brotamento dos axônios é limitado aparentemente pela proporção da velocidade do transporte dos componentes axonais e dos movimentos da tubulina, actina e filamentos intermediários, podendo ocorrer o crescimento destes em até 1 mm por dia. Apesar de sua lentidão, a regeneração axonal após a lesão do nervo, acontece em alguns casos de recuperação funcional, a qual também pode ser acelerada pelo transplante de células estromais da medula. ⁴

A reinervação dos músculos esqueléticos pode alterar a composição destes por meio de alteração de distribuição dos dois principais tipos de fibras: *fibras do tipo 1 e do tipo 2*. Os tipos de fibras, definidos com base na fisiologia e histoquímica ([Tabela 27-1](#)), são determinados pelo neurônio da unidade motora; e suas propriedades são transmitidas pela inervação. As fibras do tipo 1 possuem quantidades elevadas de mioglobina e enzimas oxidativas, além de muitas mitocôndrias, em consonância com sua capacidade de realizar contração tônica. Operacionalmente, são, com frequência, mais definidas pela coloração escura decorrente pela adenosina trifosfatase (ATPase) em pH 4,2, e coloração mais clara em pH 9,4. Já as fibras do tipo 2 são ricas em enzimas glicolíticas e envolvidas nas contrações fásicas rápidas; apresentam coloração escura definida pela ATPase em pH 9,4 e coloração mais clara em pH 4,2. *Uma vez que o neurônio motor determina o tipo de fibra, todas as fibras musculares de uma única unidade são do mesmo tipo*. As fibras de uma única unidade motora são distribuídas por toda a musculatura, dando origem a um padrão do tipo “tabuleiro de xadrez”, de alternados tipos de fibras, como é especialmente demonstrado na coloração da ATPase ([Fig. 27-4A](#)). Em geral, há uma certa variabilidade na abundância relativa de fibras do tipo 1 e do tipo 2 nos diferentes músculos. O mnemônico inglês “*um* (fibra do tipo1), *ox/boi* (oxidativa/ox = boi em inglês), *gordo* (rica em lipídios), *lento* (contração) e *vermelho* (aparência)” é útil para diferenciar e ter em mente a fisiologia e histoquímica dos tipos de fibra.

TABELA 27-1 Tipos de Fibras Musculares

	Tipo 1	Tipo 2
Ação	Força prolongada	Movimentos bruscos
Força	Sustentação de peso	Movimento específico
Conteúdo Enzimático	NADH-TR coloração escura	NADH coloração clara
	ATPase em pH 4,2 de coloração escura	ATPase em pH 4,2 de coloração clara

	ATPase em pH 9,4 de coloração clara	ATPase em pH 9,4 de coloração escura
Lípidios	Abundantes	Escassos
Glicogênio	Escassos	Abundantes
Ultraestrutura	Muitas mitocôndrias	Poucas mitocôndrias
	Banda-Z ampla	Banda-Z estreita
Fisiologia	Contração lenta	Contração rápida
Cor	Vermelha	Branca
Protótipo	Sóleo	Peitoral

ATPase, adenosina trifosfatase; NADH-TR, nicotinamida adenina dinucleotídeo, em forma reduzida – tetrazólio redutase.

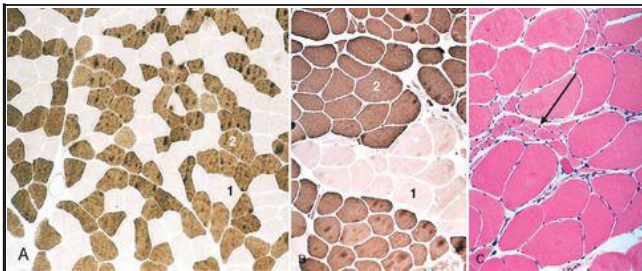


FIGURA 27-4

A, Coloração histoquímica da ATPase em pH de 9,4 de um músculo normal, apresentando uma distribuição no padrão “tabuleiro de xadrez” de alternados tipos de fibras do tipo 1 (*claras*) e do tipo 2 (*escuras*). **B,** Em contraste, fibras de ambos os tipos histoquímicos estão agrupadas juntas após a reinervação de um músculo. **C,** Um aglomerado de fibras atróficas (grupo atrófico) no centro (*seta*).

A reinervação de fibras musculares atroficas dentro de uma unidade motora ocorre quando os axônios pertencentes a uma unidade motora vizinha inalterada estendem seus prolongamentos para reinervar os miócitos desnervados, incorporando-os dentro da unidade motora saudável. Assim, pode ocorrer o aumento do número de fibras musculares no interior dessas unidades motoras saudáveis. Além disso, visto que o tipo de fibra muscular está relacionado com o neurônio que faz a inervação, as fibras reinervadas recém-adotadas assumem o tipo de fibra de suas novas vizinhas irmãs. O resultado da reinervação é a perda do padrão “tabuleiro de xadrez” e a ocorrência de um grupo de miócitos contíguos apresentando o mesmo tipo histoquímico (*tipo de grupamento*) ([Fig. 27-4B](#)). Por outro lado, *grupos atroficos* surgem como resultado da desnervação de um tipo de grupo, quando este é afetado durante a progressão de algumas doenças ([Fig. 27-4C](#)).

Certos tipos específicos de atrofia são característicos de alguns estados patológicos. A atrofia de fibras tipo 2 é um achado relativamente comum e está associada à inatividade ou ao desuso. Essa “atrofia por desuso” pode ocorrer após a fratura de um membro com imobilização por gesso, na degeneração do trato piramidal ou em doenças neurodegenerativas. A atrofia da fibra tipo 2 pode acontecer também durante a terapia com glicocorticoides, sendo também característica de “miopatia esteroide”.

REAÇÕES DA FIBRA MUSCULAR

Embora haja um amplo espectro de doenças que podem afetar os músculos, as reações patológicas dos miócitos são relativamente limitadas. Alterações patológicas podem ser vistas nas miopatias, bem como nas doenças que envolvem secundariamente as células musculares. As formas mais comuns de reações incluem as seguintes:

Necrose segmentar: destruição de uma porção do comprimento de um miócito, podendo ser seguida por *miófagocitose*, quando os macrófagos infiltram a região. A perda de fibras musculares, com o passar do tempo, provoca uma extensiva deposição de colágeno e uma infiltração lipídica.

Vacuolização: alterações nas proteínas estruturais e/ou organelas; acúmulo de depósitos intracitoplasmáticos podem ser vistos em muitas doenças.

Regeneração: ocorre quando células precursoras satélites se proliferam e reconstituem a porção destruída da fibra. A porção da fibra muscular em regeneração apresenta grandes núcleos interiorizados, nucléolos proeminentes e um citoplasma basofílico repleto de RNA.

Hipertrofia: a hipertrofia da fibra ocorre em resposta ao aumento da carga, tanto pelo exercício como em condições patológicas, nas quais as fibras musculares são lesadas. As fibras mais largas podem dividir-se longitudinalmente (ruptura da fibra muscular), de modo que, em um corte transversal, seja possível visualizar uma única e grande fibra contendo uma membrana celular percorrendo seu diâmetro e, muitas vezes, com seu núcleo adjacente.

Doenças dos Nervos Periféricos

O nervo periférico também está suscetível à mesma vasta gama de categorias de doenças (inflamatórias, traumáticas, metabólicas, tóxicas, genéticas, neoplásicas) comuns aos outros tecidos. O padrão da doença, no entanto, reflete a estrutura específica e a função dos nervos.

NEUROPATIAS INFLAMATÓRIAS

Estas doenças são caracterizadas pela infiltração de células inflamatórias nos nervos periféricos, raízes nervosas e gânglios autonômicos e sensoriais. Em algumas, um agente infeccioso suscita a resposta inflamatória, em outras se presume que mecanismos imunológicos são a principal causa da inflamação.

Neuropatias Mediadas Imunologicamente ou Autoimunes

Síndrome de Guillain-Barré (Polirradiculoneuropatia Desmielinizante Inflamatória Aguda)

A Síndrome de Guillain-Barré é uma doença do sistema nervoso periférico potencialmente letal, com uma incidência média anual de um a três casos para cada 100.000 pessoas em todo o mundo.⁵ A doença é caracterizada clinicamente por fraqueza, que, de inícios acomete as porções distais dos membros, avançando de forma rápida até afetar a função muscular proximal (“paralisia ascendente”). Histologicamente, evidencia-se por inflamação e desmielinização das raízes nervosas espinais e dos nervos periféricos (radiculoneuropatia).

Patogenia. A Síndrome de Guillain-Barré é considerada uma *neuropatia desmielinizante, mediada imunologicamente (autoimune)* e de início agudo. Cerca de dois terços dos casos são precedidos por uma doença aguda, semelhante à gripe, a partir da qual o indivíduo afetado recupera-se no momento em que a neuropatia torna-se sintomática. Infecções por *Campylobacter jejuni*, citomegalovírus, vírus Epstein-Barr, *Mycoplasma pneumoniae* ou por vacinação demonstraram ter uma significativa associação epidemiológica com a síndrome de Guillain-Barré.⁶ Não há nenhuma demonstração consistente da presença de um agente infeccioso nos nervos periféricos destes pacientes e, portanto, uma reação autoimune é geralmente considerada como a causa subjacente. Uma doença inflamatória dos nervos periféricos semelhante pode ser induzida em animais experimentais por meio da imunização, através de uma proteína mielínica no nervo periférico. Uma resposta imune mediada por células T prossegue junto à desmielinização segmentar, induzida por macrófagos ativados. A transferência dessas células T para um animal saudável resultou em lesões comparáveis. Além disso, foi demonstrado que os linfócitos de indivíduos com síndrome de Guillain-Barré produzem desmielinização em culturas de tecidos de fibras nervosas mielinizadas. Os anticorpos circulantes também podem causar parte do problema, e a plasmaférese pode ser uma forma eficaz de tratamento.⁶

Morfologia. O achado histopatológico dominante é a **inflamação dos nervos periféricos**, que se manifesta por meio de uma infiltração perivenular e endoneural de linfócitos, macrófagos e alguns plasmócitos. A desmielinização e os focos inflamatórios são amplamente distribuídos por todo o sistema nervoso periférico, embora sua intensidade seja variável. A reação inflamatória mais intensa está muitas vezes localizada nas raízes motoras espinais e cranianas, bem como nas partes adjacentes dos nervos espinais e cranianos. A lesão primária é a desmielinização segmentar que afeta os nervos periféricos; porém, danos aos axônios também são característicos, em particular quando a doença é grave. A microscopia eletrônica tem permitido identificar precocemente o efeito sobre bainhas

mielínicas. O processo citoplasmático da penetração de macrófagos na membrana basal das células de Schwann, especialmente nas proximidades dos nós de Ranvier e entre as camadas da mielina, é capaz de remover a bainha de mielina do axônio. Por fim, os restos da bainha de mielina são reabsorvidos pelos macrófagos. O processo de remielinização segue a desmielinização.

Curso Clínico. O quadro clínico é dominado pela paralisia ascendente. Os reflexos tendíneos profundos desaparecem logo no início do processo; embora muitas vezes o envolvimento sensorial possa ser detectado, este é menos comprometedor do que a fraqueza. A velocidade da condução nervosa é retardada devido à destruição multifocal dos segmentos de mielina que envolve muitos axônios dentro de um nervo. Há elevação das proteínas do LCR devido à inflamação e à alteração da permeabilidade da microcirculação dentro das raízes espinais, quando estas atravessam o espaço subaracnóideo. No entanto, as células inflamatórias são contidas dentro das raízes, e há pouca ou nenhuma pleocitose líquórica. Muitos pacientes passam semanas nas unidades de cuidados intensivos hospitalares para recuperação da função normal. Com a inovação dos suportes e cuidados respiratórios, a taxa de mortalidade caiu de 25% no passado para 2% a 5%, de morte por paralisia respiratória, instabilidade autonômica, parada cardíaca ou por complicações do tratamento. Cerca de 20% dos pacientes internados apresentam deficiências a longo prazo. [5.6](#)

Polirradiculoneuropatia Desmielinizante Inflamatória Crônica

Em alguns pacientes, a polirradiculoneuropatia desmielinizante inflamatória segue um curso subagudo ou crônico, geralmente com surtos e remissões ao longo de um período de vários anos (diferente do curso agudo da Síndrome de Guillain-Barré). [7](#) Nestes casos, há, muitas vezes, uma polineuropatia simétrica e sensório-motora mista, embora alguns pacientes apresentem déficit predominantemente sensorial ou motor. As remissões clínicas podem ocorrer por meio de tratamento com esteróides e plasmaférese. Biópsias do nervo sural mostram evidências de recorrentes desmielinização e remielinização associadas a estruturas em bulbo de cebola bem desenvolvidas. [8](#)

POLINEUROPATIAS INFECCIOSAS

Muitos processos infecciosos podem afetar os nervos periféricos. A hanseníase, a difteria e a varicela-zoster provocam alterações patológicas exclusivas e específicas nos nervos, as quais também são discutidas como doenças infecciosas sistêmicas no [Capítulo 8](#).

Hanseníase (Doença de Hansen)

Os nervos periféricos são envolvidos em ambas as formas de hanseníase lepromatosa e tuberculoide ([Cap. 8](#)).⁹ Na hanseníase lepromatosa, as células de Schwann são invadidas pelas *Mycobacterium leprae*, as quais se proliferam e, eventualmente, infectam as outras células. Há evidências de desmielinização e remielinização segmentar com perda de ambos os axônios mielinizados e desmielinizados. À medida que a infecção avança, ocorre fibrose endoneural e espessamento da bainha perineural em multicamadas. Os indivíduos afetados desenvolvem uma polineuropatia simétrica que afeta as porções mais distantes das extremidades (devido às baixas temperaturas que favorecem o crescimento microbacteriano). A infecção proeminente envolve as fibras da dor, e a consequente perda de sensação contribui para as lesões, ainda mais se o paciente não tiver conhecimento sobre os possíveis danos teciduais provocados por estímulos prejudiciais. Assim, grandes úlceras traumáticas podem-se desenvolver nas extremidades. A hanseníase tuberculoide apresenta sinais de resposta imune ativa de mediação celular ao *M. leprae*, com nódulos de inflamação granulomatosa situada na derme. A inflamação lesa os nervos cutâneos das proximidades, os axônios e as células de Schwann, a mielina é perdida e ocorre fibrose no perineuro e endoneuro. Na hanseníase tuberculoide, os indivíduos afetados apresentam um envolvimento nervoso muito mais localizado.

Difteria

O envolvimento dos nervos periféricos é resultado dos efeitos da exotoxina da difteria e surge inicialmente por meio de parestesias e fraqueza¹⁰; também é comum a perda precoce da propriocepção e da sensação vibratória. As primeiras alterações são vistas nos gânglios sensoriais, onde a incompleta barreira hematoencefálica permite a entrada da toxina. Ocorre uma seletiva desmielinização dos axônios, a qual se estende para as raízes anteriores e posterior adjacentes, assim como para os nervos sensorio-motores misturados. O mecanismo de ação da toxina da difteria é descrito no [Capítulo 8](#).

Vírus Varicela-zoster

O vírus varicela-zoster é o causador de uma das infecções virais mais comuns do sistema nervoso periférico.¹¹ Após a varicela (catapora), uma infecção latente persiste dentro dos neurônios nos gânglios sensoriais da medula espinal e do tronco cerebral. Sua reativação é seguida de uma dolorosa erupção vesicular cutânea (*herpes-zóster*) na distribuição dos dermatômos sensoriais, mais frequentemente torácicos ou trigêmeos. O vírus pode ser transportado ao longo dos nervos sensoriais para a pele, onde ele estabelece uma infecção ativa das células epidérmicas. Em uma pequena proporção de pacientes, a fraqueza é inclusive evidente na mesma distribuição. Embora os fatores que dão origem a reativação não sejam totalmente compreendidos, a diminuição da imunidade mediada por células é de grande

importância em alguns casos.

Os gânglios afetados demonstram destruição e perda neuronal, geralmente acompanhadas por abundante infiltrado inflamatório mononuclear, sendo que necrose com hemorragia regionais também podem ser encontradas.

Os nervos periféricos apresentam degeneração axonal após a morte dos neurônios sensoriais. A destruição focal dos grandes neurônios motores do corno anterior ou dos núcleos motores dos nervos cranianos pode ser vista em níveis correspondentes. Inclusões intranucleares em geral não são encontradas no sistema nervoso periférico.

NEUROPATIAS HEREDITÁRIAS

Este é um grupo de síndromes heterogêneas, na maioria das vezes progressivas e incapacitantes, que afetam os nervos periféricos. As bases molecular e genética de muitas das neuropatias periféricas hereditárias têm sido esclarecidas^{12,13} e, como elas estão mais definidas, atualizações no atual sistema de classificação podem ser esperadas. Podem ser divididas em vários grupos:

Neuropatias Sensório-Motoras Hereditárias (HMSNs): É a forma mais comum das neuropatias hereditárias; esses distúrbios afetam a força e a sensibilidade (neuropatias sensório-motoras). *Apresentam-se como um espectro de doenças, todas causadas por mutações em genes cujos produtos estão envolvidos na função do nervo periférico.* Diferentes mutações dentro do mesmo gene podem dar origem a doenças com características clínicas variáveis.¹⁴ As diferentes formas de HMSNs são descritas a seguir.

Neuropatias Autonômicas-Sensoriais Hereditárias (as HSANs, estão resumidas na [Tabela 27-2](#)). Os sintomas das HSANs estão geralmente limitados à dormência, dor e disfunção autonômica, tais como hipotensão ortostática, porém, sem fraqueza.

TABELA 27-2 Neuropatias Autonômicas e Sensoriais Hereditárias (HSANs)

Doença e Herança	Gene e Lócus	Achados Clínicos e Patológicos
HSAN tipo I; autossômica dominante	Serina palmitoil transferase, base de cadeia longa, gene (<i>ISPTLC1</i>) subunidade 1; 9q22.1-q22.3	Predominantemente neuropatia sensorial; presente em adultos jovens; com degeneração axonal (principalmente em fibras mielinizadas)
HSAN tipo II; autossômica recessiva (alguns casos são esporádicos)	Gene <i>HSN2</i> ; 12q13.3	Predominantemente neuropatia sensorial; apresentação na infância; com degeneração axonal (principalmente em fibras mielinizadas)
HSAN tipo III; autossômica recessiva; (síndrome de Riley-Day; disautonomia familiar, ocorre na maioria das vezes em crianças de origem judaica);	Gene <i>IKAP</i> histona acetiltransferase (<i>IIKAP</i>); 9q31	Predominantemente neuropatia autonômica, apresentação na infância; degeneração axonal (principalmente nas fibras desmielinizadas); atrofia e perda das células ganglionares sensitivas e autonômicas
HSAN tipo IV; autossômica	Receptor neurotrófico	Insensibilidade congênita à dor e anidrose; apresentação na infância;

recessiva disautonomia, tipo II;	tirosina quinase, tipo 1, ou gene <i>NTRK1</i> ; 1q21-q22	perda quase completa das pequenas fibras mielinizadas e desmielinizadas
HSAN tipo V; autossômica recessiva	Gene da subunidade β (NGFB) fator de crescimento neural; 1 pi 3.1	Insensibilidade congênita à dor e à temperatura; apresentação na infância; perda quase completa das pequenas fibras mielinizadas

Polineuropatias Amiloide Familiar: Estas são neuropatias periféricas hereditárias, caracterizadas pela deposição de amiloide no sistema nervoso periférico. A maioria dos membros da mesma família apresentam mutações do gene *transtiretina*, localizado no cromossomo 18q11.2-q12.1. Sua apresentação clínica é semelhante ao da HSAN. As fibrilas amiloides são compostas de transtiretina ([Cap. 6](#)), uma proteína envolvida na ligação sérica e no transporte do hormônio tireoidiano.

Neuropatia periférica acompanhada por distúrbios metabólicos hereditários: Várias doenças metabólicas hereditárias são acompanhadas por proeminentes neuropatias periféricas durante o curso da doença; as bases moleculares e as características clínico-patológicas de algumas destas doenças são apresentadas na [Tabela 27-3](#).

TABELA 27-3 Neuropatias Hereditárias Acompanhadas por Doenças Metabólicas Hereditárias

Doença	Defeito Genético	Herança	Achados Clínicos	Achados Patológicos
Adrenoleucodistrofia	Proteínas transportadoras (ABC) com cassete de ligação ao ATP ou <i>ATP-binding cassette</i> , subfamília D, membro 1 (ABCD1); Xq28	Ligada ao cromossomo X; 4% das portadoras do sexo feminino são sintomáticas	Neuropatia sensorial e motora mista, insuficiência suprarrenal, paraplegia espástica; início entre 10 e 20 anos para homens com leucodistrofia, e entre 20 e 40 anos para mulheres com mieloneuropatia	Desmielinização segmentar, com “bulbos de cebola”; degeneração axonal (mielinizados e desmielinizados) microscopia eletrônica – inclusões lineares nas células de Schwann
			Disfunção	

Polineuropatias amiloide familiar	Gene transtiretina (TTR) (raramente outros genes); 18q11.2-q12.1	Autossômica dominante	sensorial e autonômica; a idade do surgimento varia de acordo com o local da mutação	Depósitos amiloides nas paredes dos vasos e no endoneuro com degeneração axonal
Porfíria aguda intermitente (PAI) ou coproporfíria variegata	Enzimas envolvidas na síntese do heme (porfíria aguda intermitente – deficiência da porfobilinogênio deaminase; 11q24.1q-24.2)	Autossômica dominante	Episódios agudos de disfunção neurológica, distúrbios psiquiátricos, dor abdominal, convulsões, fraqueza proximal, disfunção autonômica; alguns ataques podem ser provocados por drogas	Degeneração axonal aguda e crônica; presença de grupos em regeneração
Doença de Refsum	Gene (<i>PAHX</i>); peroxissomal da enzima fitanoil CoA „-hidroxilase; 10pter-p11.2 (uma distinta forma infantil e geneticamente rara também existe)	Autossômica recessiva	Neuropatia sensorial e motora mista; nervos palpáveis; ataxia, cegueira noturna, retinite pigmentosa, ictiose; idade de surgimento: antes dos 20 anos	Acentuada formação de 'bulbo de cebola'
ATP, adenosina trifosfato; CoA, coenzima A.				

A HMSN do tipo I, neuropatia hereditária mais comum, resulta na desmielinização do nervo periférico e na desaceleração da velocidade da condução axonal. As outras neuropatias

hereditárias são neuropatias axonais, as quais apresentam a perda de fibras como seu achado patológico mais proeminente.

Neuropatias Sensório-motoras Hereditárias do Tipo I

A HMSN do tipo I, também conhecida como *doença de Charcot-Marie-Tooth (CMT) do tipo desmielinizante*, geralmente se apresenta na infância ou no início da idade adulta. Uma atrofia muscular progressiva característica na parte inferior da perna, abaixo do joelho, é observada nestes pacientes, dando origem ao termo clínico usual: *atrofia muscular fibular*. Os indivíduos afetados podem apresentar-se assintomáticos, porém, quando presentes, os sintomas evidenciam-se muitas vezes por fraqueza muscular distal, atrofia da perna, abaixo do joelho ou problemas ortopédicos secundários dos pés (tais como pé côncavo ou *pes cavus*).

Patogenia e Genética Molecular. A doença é geneticamente heterogênea. O subtipo mais comum (conhecido como NSMH IA ou CMT1A) apresenta uma duplicação de uma grande região do cromossomo, 17p11.2, resultando em uma “trissomia segmentar” desta região. O segmento duplicado inclui o gene que codifica a proteína mielínica periférica 22 (PMP22), uma proteína transmembrana expressa na mielina compactada. A PMP22 e um conjunto de proteínas estão envolvidas na compactação da mielina do sistema nervoso periférico (Fig. 27-5). As mutações que afetam esses genes associados à mielina resultam em neuropatias desmielinizantes do fenótipo NSMH I. ¹⁴ Mutações em outro gene, no cromossomo 1, que codifica a proteína mielínica zero (MPZ), produz um fenótipo clínico idêntico (NSMH IB). Genealogias adicionais com neuropatias hereditárias desmielinizantes mostram mutações nos genes que codificam proteínas estruturais (conexina-32), nas vias de degradação proteica (LITAF), e na indução genética da mielinação (EGR2 – resposta de crescimento precoce 2). ^{12,14}

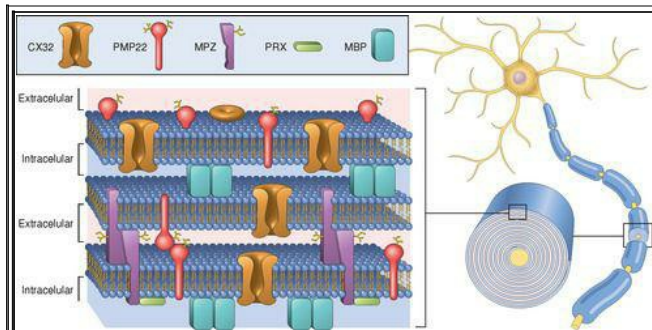


FIGURA 27-5

Relação entre as proteínas da mielina compactada e a bi-camada lipídica. A proteína básica de mielina (MBP) é uma proteína intracelular que exerce uma função na compactação da mielina. Formas mutantes da proteína mielínica zero (MPZ), da proteína mielínica periférica 22 (PMP22) e do periaxin (PRX) provocam neuropatias desmielinizantes hereditárias de Charcot-Marie-Tooth, do tipo 1.

Morfologia. A HMSN do tipo 1 é uma neuropatia desmielinizante. Exames histológicos mostram as consequências da desmielinização e remielinização repetitivas, por intermédio da formação de múltiplas camadas em “bulbos de cebola”, mais evidentes nos nervos distais do que nos nervos proximais ([Fig. 27-2](#)). Frequentemente, o axônio encontra-se no centro do “bulbo de cebola”, e a bainha de mielina costuma ser fina ou estar ausente. As circundantes camadas de células de Schwann hiperplásicas, que envolvem os axônios de forma individual, estão associadas com o espessamento dos nervos periféricos envolvidos, os quais podem tornar-se palpáveis, dando origem ao termo **neuropatia hipertrófica**. No plano longitudinal, o axônio pode mostrar evidência de desmielinização segmentar. Estudos de necropsia em indivíduos afetados têm mostrado degeneração das colunas posteriores da medula espinal.

Curso Clínico. A desordem apresenta-se mais frequentemente como autossômica dominante e, embora o distúrbio ocorra de forma lenta e progressiva, os deficits sensório-motores associados e problemas ortopédicos, como pé côncavo ou *pes cavus*, são por vezes limitados em termos de gravidade, sendo típico tais pacientes viverem um bom período de suas vidas de forma normal.

Outras Neuropatias Sensório-motoras Hereditárias

HMSN do Tipo II

A forma axonal autossômica dominante CMT HMSN II (CMT-2) apresenta-se com sinais e sintomas semelhantes àqueles das HMSN do tipo I, embora não seja possível visualizar o espessamento do nervo nesta doença e ela se apresenta em idades um pouco mais avançadas. Esta forma é menos comum do que a HMSN do tipo I. Alguns casos (denominados HMSN II A1 ou CMT2A1) são causados por mutações em um gene que codifica um membro da família das cinesinas – o KIF1B.¹⁵ Além disso, mutações menos comuns em outros genes têm sido identificadas, e estas são classificadas como CMT2B para 2L.²³ Modelos de biópsia de nervos com HMSN II mostram a perda de axônios mielinizados como um achado predominante. A desmielinização segmentar nos espaços internodais não é frequente. Estes achados sugerem que o local da disfunção celular primária é o axônio ou o neurônio.

Neuropatia de Dejerine-Sottas (HMSN do Tipo III)

A neuropatia de Dejerine-Sottas é uma desordem autossômica recessiva, lenta e progressiva, que se inicia na infância e se manifesta com atraso nas fases do desenvolvimento normal, tais como a aquisição de habilidades motoras. Em contraste com a HMSN do tipo I e a HMSN do tipo II, na qual a atrofia se limita aos músculos da perna, na doença de Dejerine-Sottas os músculos do tronco e dos membros também estão envolvidos. No exame físico, os *nervos periféricos espessados* podem ser detectados por inspeção e palpação. Os reflexos tendíneos profundos estão diminuídos ou ausentes, e a velocidade da condução nervosa está reduzida. A HMSN do tipo III é geneticamente heterogênea e resulta de mutações nos mesmos genes associados à mielina, que também sofrem mutações na HMSN do tipo I. Esses genes incluem aqueles que codificam a PMP22, o MPZ, o periaxin (PRX) e o EGR2. ¹⁶ Morfologicamente, o tamanho de cada um dos fascículos dos nervos periféricos estão aumentados; muitas vezes este aumento é acentuado, com abundante formação de “bulbo de cebola” e com desmielinização segmentar. Em geral, há evidência de perda axonal, e os axônios que permanecem muitas vezes são de calibre reduzido. As porções distais dos nervos periféricos são as mais gravemente afetadas; no entanto, estudos através de necropsias têm mostrado que as raízes espinais estão também envolvidas.

NEUROPATIAS TÓXICAS E METABÓLICAS ADQUIRIDAS

Mudanças funcionais e estruturais em nervos periféricos desenvolvem-se em resposta a várias alterações metabólicas – seja de problemas endógenos ou de agentes exógenos. Os mais comuns desses processos são discutidos aqui.

Neuropatia Periférica de Início na Idade Adulta – Diabetes Mellitus

A prevalência da neuropatia periférica em indivíduos com *diabetes mellitus* depende da duração da doença; sendo que cerca de 50% dos pacientes diabéticos em geral apresentam clinicamente a neuropatia periférica e em torno de 80% apresentam a doença por mais de 15 anos. Vários padrões clínico-patológicos evidentes de diabetes, relacionados com anormalidades no nervo periférico, têm sido reconhecidos ([Cap. 24](#)). Estes são classificados como *neuropatia sensório-motora simétrica distal* ou *sensitiva simétrica distal*, *neuropatia autonômica* e *neuropatia assimétrica focal* ou *multifocal*. Os indivíduos podem desenvolver qualquer combinação destas lesões; na verdade, as duas primeiras (sensorial e autonômica) encontram-se frequentemente associadas. O mecanismo da neuropatia diabética não está completamente determinado, mas há indícios de envolvimento tanto da via do poliol quanto da glicação não enzimática de proteínas. [17](#)

Morfologia. Em indivíduos com neuropatia sensório-motora simétrica distal, o achado patológico predominante é uma neuropatia axonal. Assim como em outras neuropatias axonais crônicas, ocorre com frequência uma desmielinização segmentar. Há perda relativa das pequenas fibras mielinizadas e desmielinizadas, todavia, as fibras maiores também são afetadas. As arteríolas endoneurais apresentam espessamento, hialinização e intensa positividade para o ácido periódico de Schiff em suas paredes e uma extensa reduplicação de sua membrana basal¹⁸ ([Fig. 27-6](#)).

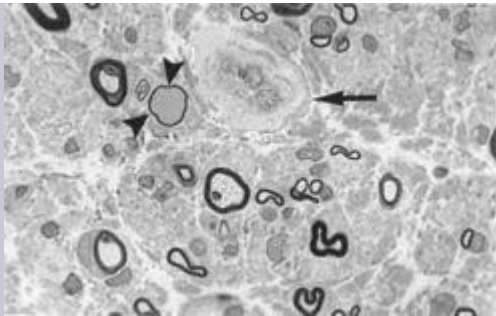


FIGURA 27-6

Neuropatia diabética com acentuada perda de fibras mielinizadas. Fibra pouco mielinizada (*cabeça de seta*) e espessamento da parede do vaso endoneural (*seta*).

Curso Clínico. A neuropatia periférica mais comum no *diabetes mellitus* tipo II é a neuropatia simétrica, a qual envolve os nervos sensoriais e motores distais. Indivíduos com essa neuropatia apresentam diminuição da sensibilidade nas extremidades distais, com menores evidências de anormalidades motoras. A perda da sensação dolorosa pode resultar no desenvolvimento de úlceras, as quais apresentam lentidão no processo de cura devido às lesões vasculares difusas do diabetes, sendo as principais causas de morbidade. Outra manifestação da neuropatia diabética é a disfunção do sistema nervoso autônomo; afeta entre 20% e 40% dos indivíduos com *diabetes mellitus* e está quase sempre associada a uma neuropatia sensório-motora distal.¹⁷ A neuropatia autônoma diabética exibe várias formas de manifestações, incluindo hipotensão postural, esvaziamento incompleto da bexiga, que pode resultar em infecções recorrentes, e disfunção sexual. Alguns indivíduos afetados, principalmente adultos com idade mais avançada e uma longa história de diabetes, desenvolvem uma neuropatia periférica que se manifesta como um distúrbio de um único nervo periférico ou craniano (nervo oculomotor) individual (mononeuropatia), ou de vários nervos individuais em uma distribuição assimétrica (mononeuropatia múltipla ou multiplex). A patogenia das mononeuropatias no diabetes de início, na idade adulta, é creditado à presente insuficiência vascular e à isquemia dos nervos periféricos afetados.¹⁷

Neuropatias Periféricas Metabólicas e Nutricionais

A maioria dos indivíduos com insuficiência renal possui uma neuropatia periférica (*neuropatia urêmica*). ¹⁹ Trata-se, em geral, de uma neuropatia simétrica distal, que pode ser assintomática ou vir associada a câibras musculares, disestesias distais e diminuição de reflexos tendíneos profundos. Nestes pacientes, a degeneração axonal é a principal consequência; ocasionalmente há uma desmielinização secundária. A regeneração e a recuperação são comuns após a diálise.

A neuropatia periférica também pode ocorrer em indivíduos com doença hepática crônica, insuficiência respiratória crônica e disfunção tireoidiana. A *deficiência de tiamina* está associada à neuropatia axonal, uma condição clínica denominada *beribéri neuropática*. Neuropatias axonais também ocorrem quando há deficiências de vitaminas B₁₂ (cobalamina), B₆ (piridoxina) e E (“-tocoferol). O consumo crônico e excessivo de álcool etílico muitas vezes leva ao desenvolvimento da neuropatia axonal. Há uma forte contribuição e associação com uma carência nutricional, visto que os indivíduos afetados frequentemente apresentam sinais de deficiência de tiamina. No entanto, o uso do álcool pode exercer um efeito tóxico direto no nervo periférico, uma vez que alguns indivíduos afetados apresentam ingestão adequada de tiamina. ²⁰

Neuropatias Associadas à Neoplasia Maligna

A infiltração direta ou a compressão dos nervos periféricos por tumores é uma causa comum de mononeuropatia e um dos possíveis sintomas da presença de câncer. Essas neuropatias incluem a *plexopatia braquial*, proveniente de neoplasias do ápice do pulmão, a *paralisia do obturador*, derivada de neoplasias pélvicas malignas, e a *paralisia dos nervos cranianos*, procedente de tumores intracranianos e de tumores na base do crânio. Uma *polirradiculopatia* envolvendo os membros inferiores pode surgir quando a cauda equina é acometida por uma carcinomatose meníngea.

Em contraste, uma difusa neuropatia periférica simétrica pode ocorrer em indivíduos com carcinomas distantes, como um efeito *paraneoplásico* (Caps. 7 e 28). O tipo mais comum é a neuropatia sensório-motora, caracterizada por fraqueza e déficits sensoriais, os quais muitas vezes são mais pronunciados nos membros inferiores e progredem durante meses e/ou anos. ²¹ A neuropatia está mais frequentemente associada ao carcinoma pulmonar de pequenas células, sendo que cerca de 2% a 5% dos indivíduos com câncer de pulmão apresentam evidências clínicas de neuropatia periférica. Pacientes com a menos comum neuropatia sensorial apresentam dormência e parestesias, as quais podem preceder entre 6 a 15 meses um diagnóstico de malignidade. Foi sugerido um mecanismo imunológico para a neuropatia com base na presença de infiltrados inflamatórios dentro dos gânglios das raízes dorsais, bem como na identificação de anticorpos IgG, que se unem a proteínas de ligação do RNA 35 a 38-kD, expressas pelos neurônios e pelo tumor. ²² A gravidade dos sintomas clínicos está correlacionada com anticorpos titulados, sugerindo uma relação causal.

As neuropatias paraneoplásicas também podem-se desenvolver em indivíduos portadores de neoplasias de plasmócitos, em uma das duas formas: a primeira é através da deposição de amiloide de cadeia leve (tipo AL) nos nervos periféricos (Cap. 6); a segunda está relacionada

com a produção de imunoglobulina monoclonal que reconhece uma importante proteína de mielina, a glicoproteína associada à mielina. [23](#)

Neuropatias Tóxicas

As neuropatias periféricas podem ocorrer após exposição a produtos químicos industriais ou ambientais, toxinas biológicas ou drogas terapêuticas. [24](#) Entre as substâncias químicas ambientais estão os metais pesados, incluindo o chumbo e o arsênico ([Cap. 9](#)). Em adição, muitos compostos orgânicos são conhecidos por serem tóxicos para o sistema nervoso periférico, podendo provocar uma neuropatia periférica.

NEUROPATIAS TRAUMÁTICAS

Com frequência os nervos periféricos são lesados no decorrer de um trauma. As *lacerações* resultam de lesões cortantes e podem complicar quando um fragmento ósseo proveniente de uma fratura lacera um nervo. As *avulsões* ocorrem quando aplica-se uma tensão em um nervo periférico, geralmente como resultado de uma força empregada em um dos membros. A regeneração axonal dos nervos periféricos após estes tipos de lesões podem ocorrer, embora de forma lenta. Um novo crescimento pode ser complicado pela descontinuidade entre as porções proximais e distais da bainha do nervo, bem como pelo desalinhamento dos fascículos individuais. Os axônios podem continuar a crescer, mesmo na ausência de segmentos distais posicionados corretamente, resultando, assim, em uma massa de processos axonais emaranhados, conhecidos como o *neuroma traumático* (*pseudoneuroma* ou *neuroma de amputação*). Dentro dessa massa, pequenos feixes de axônios aparecem orientados aleatoriamente; cada um, no entanto, é rodeado por camadas organizadas contendo células de Schwann, fibroblastos e células perineurais ([Fig. 27-7](#)).



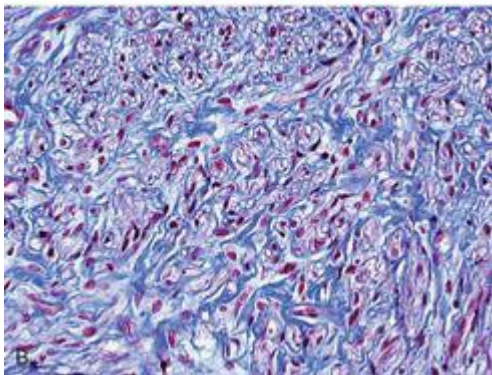
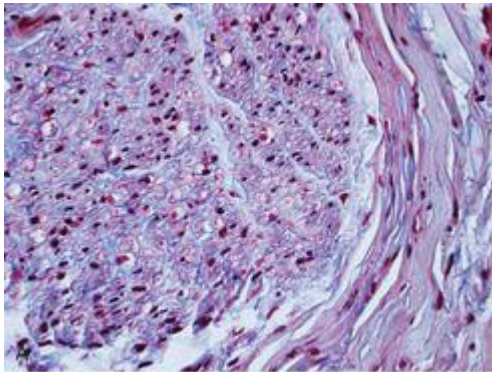


FIGURA 27-7

(A), Aparência de nervos periféricos normais, com todos os axônios alinhados em um único

plano com as bainhas de tecido conjuntivo; comparada com **(B)**, um neuroma traumático, apresentando uma desordenada orientação dos axônios (*roxo claro*), misturados com tecido conectivo (*azul*).

A *neuropatia por compressão (neuropatia por aprisionamento)* ocorre quando um nervo periférico é comprimido, muitas vezes dentro de um compartimento anatômico. A *síndrome do túnel do carpo* – neuropatia por compressão mais comum – resulta da compressão do nervo mediano ao nível do punho, dentro do compartimento delimitado pelo ligamento transversal do carpo. ²⁵ Em geral, as mulheres são mais afetadas do que os homens, e o problema é frequentemente bilateral. Pode-se observar tal problema associado a muitas condições, incluindo edema tecidual, gravidez, artrite inflamatória, hipotireoidismo, amiloidose (especialmente as relacionadas com a deposição de β_2 microglobulina em indivíduos submetidos à diálise renal), acromegalia, *diabetes mellitus* e excesso de movimentos repetitivos do punho. Os sintomas são limitados à disfunção do nervo mediano, envolvendo dormência e parestesia nas pontas dos dois primeiros dedos e do polegar. Outros nervos propensos a neuropatias incluem o nervo ulnar ao nível do cotovelo, o nervo fibular ao nível do joelho e o nervo radial no braço. O último ocorre devido ao ato de dormir com o braço em uma posição desconfortável (“Paralisia do sábado à noite”). Outra forma de neuropatia por compressão é encontrada nos pés, afetando o nervo interdigital na região intermetatarsica. Este problema, o qual acontece com mais frequência em mulheres, provoca dores nos pés (metatarsalgia). Os achados histológicos da lesão (neuroma de Morton) incluem evidências de lesão crônica por compressão.

TUMORES DE NERVO PERIFÉRICO

Tanto os tumores benignos como os malignos podem ser derivados de componentes da bainha do nervo. Estes são discutidos com os tumores do sistema nervoso central ([Cap. 28](#))

ATROFIA POR DESNERVAÇÃO

A atrofia neurogênica muscular é causada por desordens que afetam os neurônios motores ([Fig. 27-1](#)). A resposta muscular para desnervação e as alterações histológicas associadas à reinervação foram descritas anteriormente.

Atrofia Muscular Espinal (Doença Infantil do Neurônio Motor)

As doenças do neurônio motor são doenças neurológicas progressivas que destroem seletivamente as células do corno anterior da medula espinal e os neurônios motores dos nervos cranianos. As doenças do neurônio motor em adultos são discutidas no [Capítulo 28](#). A atrofia muscular espinal (SMA) compõe um grupo distintivo de doenças autossômicas recessivas do neurônio motor, as quais surgem na infância ou na adolescência. A SMA é discutida neste capítulo, porque a doença é geralmente considerada como uma miopatia infantil e os achados patológicos no músculo esquelético são característicos.

Genética. Todas as formas de SMA estão associadas com mutações que afetam a sobrevivência do neurônio motor 1 (*SMN1*), um gene no cromossomo 5, necessário para a sobrevivência do neurônio motor. Essa região do cromossomo 5 também contém diversos números de cópias de um segundo gene altamente homólogo, o gene *SMN2*. Deleções homozigóticas do *SMN1* (ou menos comumente, mutações intragênicas) causam a SMA. [26](#) O número de cópias do *SMN2* homólogo modifica o fenótipo clínico, com maior quantidade de cópias sendo associadas ao fenótipo neurológico mais ameno. Os genes *SMN* são expressos em todos os tecidos; dessa forma, o motivo pelo qual as mutações ou deleções desses genes causam somente a perda neuronal ainda não está claro. Postula-se que a proteína SMN é essencial para o transporte axonal normal e para a integridade das junções neuromusculares, promovendo, portanto, a sobrevivência dos neurônios motores.

Morfologia. O achado histológico típico no músculo é o grande número de fibras atroficas, geralmente com apenas alguns micrômetros de diâmetro ([Fig. 27-8](#)). Isto é diferente do grupo de fibras atroficas anguladas, visto na atrofia muscular por desnervação, em adultos. Na SMA a atrofia da fibra muscular frequentemente envolve todo um fascículo, característica esta conhecida como **atrofia panfascicular**. Há também grandes fibras dispersas, as quais são duas a quatro vezes maiores que o seu tamanho normal.

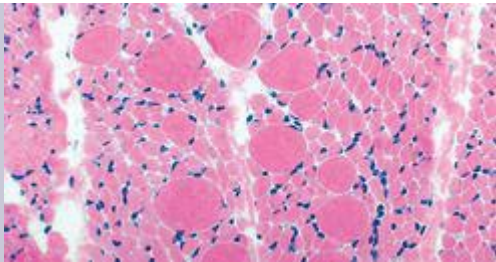


FIGURA 27-8

Atrofia muscular espinal com grupos de fibras musculares atróficas, ou atrofia panfascicular, resultante de atrofia por deservação.

Curso Clínico. A doença de Werdnig-Hoffmann (SMA tipo I), a forma mais comum da SMA, surge no nascimento ou nos quatro primeiros meses de vida com uma grave hipotonia (falta de tônus muscular e “frouxidão”). Em geral, leva a óbito no período dos três primeiros anos de vida. As outras duas formas (SMA 2 e SMA 3) surgem em idades posteriores, tanto na primeira infância (entre 3 e 15 meses de idade na SMA 2) como na segunda (após 2 anos de idade na SMA 3). Aqueles com SMA 2 geralmente morrem durante a infância por volta dos quatro anos, ao passo que aqueles com SMA 3 muitas vezes sobrevivem até a idade adulta.

DISTROFIAS MUSCULARES

As distrofias musculares são um grupo heterogêneo de desordens hereditárias do tecido muscular, muitas vezes com início na infância, levando à fraqueza muscular progressiva e à destruição muscular. Histologicamente, nos casos mais avançados, as fibras musculares sofrem degeneração e são substituídas por tecido fibroadiposo e colágeno. Esta característica distingue as distrofias das miopatias (descritas posteriormente), as quais também se apresentam com fraqueza muscular.

Distrofias Musculares Ligadas ao X (Distrofia Muscular de Duchenne e Distrofia Muscular de Becker)

As duas formas mais comuns de distrofia muscular estão ligadas ao cromossomo X e são denominadas como *distrofia muscular de Duchenne* (DMD) e *distrofia muscular de Becker* (BMD). A DMD é a forma mais comum e mais grave de distrofia muscular, com uma incidência de aproximadamente 1 para cada 3.500 nascidos vivos do sexo masculino. A DMD se manifesta clinicamente por volta dos cinco anos de idade. Submete à dependência de cadeiras de rodas por volta dos 10 aos 12 anos de idade e, posteriormente, avança de forma intensa. Embora a BMD envolva o mesmo locus genético, é menos comum e bem menos grave do que a DMD.

Patogenia e Genética Molecular. Tanto a DMD como a BMD são causadas por anormalidades no gene *DMD*, localizado na região Xp21. O gene *DMD* é um dos maiores genes humanos, abrangendo 2,3 milhões de pares de bases e 79 éxons. Ele codifica a proteína 427-kD denominada *distrofina*. Uma grande proporção das anormalidades genéticas está relacionada com as deleções; as demais, em menor proporção, estão relacionadas com mutações pontuais e mutações no quadro de leitura dos genes.²⁷ Aproximadamente dois terços dos casos são familiares, e os restantes representam novas mutações. Nas famílias afetadas, as portadoras são do sexo feminino e clinicamente assintomáticas; no entanto, muitas vezes, elas apresentam elevadas dosagens de creatina quinase sérica e exibem mínimas anormalidades histológicas na biópsia muscular. As portadoras do sexo feminino e os homens afetados que sobrevivem até a idade adulta também apresentam o risco de desenvolver a miocardiopatia dilatada.²⁷

A distrofina é uma proteína citoplasmática localizada próxima à membrana sarcolemal nos miócitos (Fig. 27-9). Concentra-se na membrana plasmática sobre a banda-Z, onde ela forma uma forte ligação mecânica para a actina citoplasmática. Assim, a *distrofina* e o *complexo da proteína associada à distrofina* formam uma interface entre o aparato contrátil intracelular e a matriz extracelular do tecido conjuntivo. O papel desse complexo de proteínas de transferir a força de contração para o tecido conjuntivo tem sido proposta como base para a degeneração do miócito, que ocorre na ausência da distrofina²⁸ ou de várias outras proteínas que interagem com a distrofina (ver adiante). Amostras de biópsia muscular de indivíduos com diagnóstico de DMD mostram pouca ou nenhuma distrofina, tanto na análise das colorações como na análise de Western blot (Fig. 27-10). Pessoas com BMD, que também exibem mutações no gene da distrofina, apresentam quantidade reduzida de distrofina, e esta caracteriza-se normalmente por revelar um peso molecular anormal, refletindo as mutações que permitem a síntese de uma proteína anormal e de menor tamanho (Fig. 27-10B).

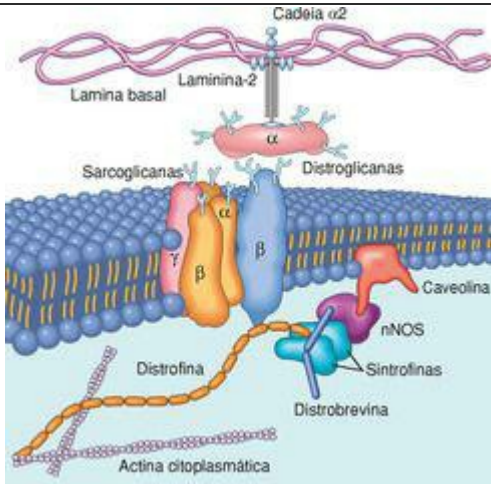


FIGURA 27-9

Relação entre a membrana celular (sarcolema) e as proteínas sarcolemais associadas. A distrofina, uma proteína intracelular, forma uma interface entre as proteínas do citoesqueleto e um grupo de proteínas transmembrana – as distroglicanas e as sarcoglicanas. Essas proteínas transmembrana mantêm interações com a matriz extracelular, incluindo as proteínas laminina. A distrofina também interage com a distrobrevina e a sintrofina, formando uma ligação com a enzima óxido nítrico sintetase neuronal (nNOS) e com a caveolina. As mutações na distrofina estão associadas com as distrofias musculares ligadas ao cromossomo X; mutações na caveolina e nas proteínas sarcoglicanas estão associadas com as distrofias musculares cintura-membros, as quais podem ser consideradas como um distúrbio autossômico dominante ou recessivo; já as mutações na α2-laminina (merosina) estão relacionadas com a distrofia muscular congênita autossômica recessiva.

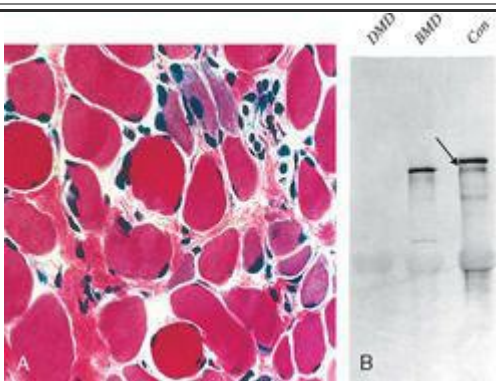


FIGURA 27-10

A, Distrofia muscular de Duchenne (DMD) mostrando variação no tamanho da fibra muscular, aumento do tecido conjuntivo do endomísio e regeneração de fibras (tom azulado).
B, Exame de Western blot mostrando ausência de distrofina na DMD e distrofina com tamanho alterado na distrofia muscular de Becker (BMD) comparados com a amostra controle (*seta*) (Con).

(Cortesia do Dr. L. Kunkel, Children's Hospital, Boston, MA.)

Morfologia. As anormalidades histopatológicas comuns da DMD e BMD incluem (1) **variação no tamanho da fibra** (diâmetro), devido à presença tanto de fibras estreitas como de fibras mais largas, muitas vezes apresentando repartição de fibras; (2) **aumento do número de núcleos interiorizados** (além da média normal de 3% a 5%); (3) **degeneração, necrose e fagocitose das fibras musculares**; (4) **regeneração de fibras musculares** e (5) **proliferação de tecido conjuntivo do endomísio** (Fig. 27-10A). Os casos de DMD frequentemente apresentam fibras hialinas, distendidas, arredondadas e que perderam suas habituais estrias transversais; essas fibras, consideradas hipercontraídas, são raras na BMD.

Há envolvimento tanto de fibras do tipo 1 como do tipo 2, e não existe evidência de alteração na proporção ou na distribuição dos tipos de fibra. Muitas vezes as reações histoquímicas não conseguem identificar os diferentes tipos de fibras na DMD. Em estágios mais avançados, a **musculatura é, no fim praticamente substituída por gordura e tecido conjuntivo**. O envolvimento cardíaco, quando presente, consiste na presença de fibrose intersticial, mais proeminente no subendocárdio.

Curso Clínico. Meninos com DMD são considerados normais no nascimento, sendo que as etapas iniciais do desenvolvimento motor ocorrem dentro do tempo normal. Algumas vezes, porém, há maiores incoordenação e incapacidade de manter-se em pé e dificuldade para conseguirem andar sozinhos; sendo estes os primeiros indícios de fraqueza muscular. A fraqueza começa na cintura pélvica; em seguida, estende-se à musculatura da cintura escapular. O aumento do tamanho dos músculos da perna associado à fraqueza é um fenômeno denominado *pseudo-hipertrofia*, considerado um importante achado clínico. O aumento da massa muscular é causada a princípio por aumento no tamanho das fibras musculares e, posteriormente, como ocorre na atrofia muscular, pelo aumento da deposição de gordura e de tecido conjuntivo no local. Alterações patológicas também são encontradas no coração, e os pacientes podem desenvolver insuficiência cardíaca ou arritmias.²⁷ Embora não existam anormalidades estruturais do sistema nervoso central bem estabelecidas, o distúrbio cognitivo é um dos componentes da doença; em alguns casos, este ocorre de modo bem grave, a ponto de ser considerado como uma forma de retardo mental. Os níveis séricos de creatina quinase estão elevados durante a primeira década de vida, mas voltam ao normal de acordo com a diminuição da massa muscular. A morte resulta da insuficiência respiratória, da infecção pulmonar e da descompensação cardíaca. A terapia genética tem recebido uma grande parcela de atenção, mas tem sido prejudicada pelo tamanho do gene *DMD*. Foi obtido sucesso com animais experimentais através da liberação de dois processos: injeções de células-tronco precursoras diretamente no músculo e injeção sistêmica do adenovírus-associado, transportando genes projetados para produzir pequenas porções da proteína distrofina, funcionalmente competente.²⁹ A indução de uma técnica específica denominada *exon-skipping* utilizando RNA-antisense tem demonstrado eficácia na restauração da leitura de alguns genes *DMD* mutados, e também por aumentar a expressão da distrofina nas biópsias musculares.³⁰

Meninos com BMD desenvolvem os sintomas da doença em uma idade posterior àqueles com DMD. O início ocorre na segunda infância ou na adolescência, e é seguido por uma taxa de progressão mais variável e mais lenta, embora haja consideráveis variações entre as genealogias. Muitos pacientes apresentam uma expectativa de vida quase normal. Doenças cardíacas são frequentemente observadas nesses pacientes.

Outras Distrofias Musculares

Outras formas menos comuns de distrofia muscular partilham muitas características da DMD e BMD, mas também apresentam distintas características clínicas e patológicas. Algumas dessas distrofias musculares afetam grupos musculares específicos, e o diagnóstico é baseado, em grande escala, no padrão da fraqueza muscular ([Tabela 27-4](#)). Várias distrofias musculares

autossômicas, no entanto, afetam a musculatura proximal de tronco e membros, de forma similar às distrofias musculares ligadas ao cromossomo X, sendo então denominadas como *distrofias musculares cintura-membros*.

TABELA 27-4 Outras Distrofias Musculares Seleccionadas

Doença e Herança	Gene e Locus	Achados Clínicos	Achados Patológicos
Distrofia muscular fascioescapuloumeral; autossômica dominante	Tipo 1 A – deleção de número variável de repetições das sequências de subunidades idênticas de 3,3 quilobase (<i>ID4ZA</i>) no cromossomo 4q35	Idade de surgimento variável (a maioria geralmente entre 10 e 30 anos); fraqueza dos músculos da face, pescoço e cintura escapular	Miopatia distrófica, muitas vezes associada a infiltrados inflamatórios musculares
	Tipo 1B (<i>FSHMD7B</i>)-locus desconhecido		
Distrofia muscular oculofaríngea; autossômica dominante	Gene da proteína II de ligação à Poli (A) (<i>PABP2</i>); 14q11.2-q13	Início em meados da vida adulta; ptose e fraqueza dos músculos extraoculares, dificuldade na deglutição	Miopatia distrófica, muitas vezes incluindo vacuolos marginados nas fibras do tipo 1
Distrofia muscular de Emery-Dreifuss; ligada ao cromossomo X	Gene da emerina (<i>EMD1</i>); Xq28	Início variável (mais frequente-mente entre 10 e 20 anos); acentuadas contraturas, especialmente em cotovelos e tornozelos	Leves alterações miopáticas; ausência de emerina pela análise imuno-histoquímica
Distrofias musculares congênitas; autossômicas recessivas (também conhecidas como distrofia muscular	Tipo 1A (tipo merosina-deficiente) – gene da laminina $\alpha 2$	Hipotonia neonatal, insuficiência respiratória, atraso no desenvolvimento	Variações nos tamanhos das fibras e extensa fibrose

congênita de subtipos MDC1A, MDC1B e MDC1C)	(mero-sina) 6q22-q23	das habilidades motoras	endomísiol
	Tipo 1B – lócus em 1q42; gene desconhecido		
	Tipo 1 C; gene da proteína relacionada à fukutina; 19q13.3		
Distrofia muscular congênita com malformações no SNC (do tipo Fukuyama); autossômica recessiva	Fukutina; 9q31	Hipotonia neonatal e retardo mental	Variações nos tamanhos das fibras musculares e extensa fibrose endomísiol; malformações no SNC tais como a polimicrogiria
Distrofia muscular congênita com malformações oculares e no SNC (do tipo Walker Warburg)	Proteína O-manosil transferase (<i>POMT1</i> , 9q34.1; <i>POMT2</i> , 14q24.3)	Hipotonia neonatal e retardo mental com malformações cerebral e ocular	Variações nos tamanhos das fibras musculares e extensa fibrose endomísiol; malformações oculares e no SNC
SNC, Sistema Nervoso Central.			

As distrofias musculares cintura-membros (LGMDs) são herdadas tanto pelo padrão autossômico dominante (tipo 1) quanto pelo modelo autossômico recessivo (tipo 2) (Tabela 27-5). Seis subtipos da LGMDs dominante (1A a 1F) e 11 subtipos da LGMDs recessiva (2A a 2K) têm sido identificados. Mutações no *complexo de proteínas sarcoglicanas* foram identificadas em quatro das distrofias musculares cintura-membros (2C, 2D, 2E e 2F).^{31,32} Essas proteínas da membrana interagem com a distrofina por intermédio de uma outra proteína transmembrana, a β -dístroglicana (Fig. 27-9).

TABELA 27-5 Distrofias Musculares Cintura-Membros (LGMDs)

Tipo	Lócus	Proteína	Características Clinicopatológicas
------	-------	----------	------------------------------------

AUTOSSÔMICA DOMINANTE			
1A	5q31	Miotilina	Disartria na fala; preservação da face
1B	1q21.2	Laminina A/C	Arritmias e miocardiopatas
1C	3p25	Caveolina 3	Desenvolvimento brando
1D	7q	Desconhecida	Início na idade adulta
1E	6q23	Desconhecida	Arritmias e miocardiopatas
1F	7q32.1	Desconhecida	Sem envolvimento cardíaco
1G	4q21	Desconhecida	Início na idade adulta, envolvimento pélvico e de membros inferiores
AUTOSSÔMICA RECESSIVA			
2A	15q15	Calpaina 3	Progressão lenta
2B	2p13	Disferlina	Curso clínico brando
2C	13q12	γ -sarcoglicana	Curso grave, semelhante ao de Duchene
2D	17q21	α -sarcoglicana	Curso grave, semelhante ao de Duchene
2E	4q12	β -sarcoglicana	Curso grave, semelhante ao de Duchene
2F	5q33	δ -sarcoglicana	Curso grave, semelhante ao de Duchene
2G	17q12	Teletonina (titina-cap)	Vacúolos marginados
2H	9q31	TRIM 32	Miopatia sarcotubular
2I	19q13.3	Proteína relacionada com a fukutina (FKRP)	Miocardiopatia
2J	2q24.3	Titina	Miopatia tibial leve ou grave
2K	9q34.1	Proteína O-manosil transferase 1 (POMT1)	Início na infância com retardamento mental

Distrofia Miotônica

A *Miotonia*, referida como uma contração involuntária sustentada de um grupo muscular, é o sintoma cardinal nesta doença. Os pacientes frequentemente se queixam de “rigidez” e apresentam dificuldade para relaxar certos grupos musculares, tais quais os músculos da mão por exemplo, após um aperto de mão. O fenômeno miotônico às vezes pode ser obtido através da percussão da eminência tenar.

Patogenia. Herdada com um traço autossômico dominante, a distrofia miotônica está associada a uma expansão de trinucleotídeos CTG, repetidos no cromossomo 19q13.2-q13.3. Essa expansão afeta o RNAm na síntese da proteína quinase miotônica distrófica (DMPK).³³ Em indivíduos normais, há menos de 30 destas repetições presentes. A doença evolui à medida que tais expansões se repetem, sendo que alguns indivíduos gravemente afetados podem apresentar até milhares dessas repetições. A mutação não é estável dentro de uma genealogia, visto que, com o passar de cada geração, mais repetições se acumulam e a doença se torna cada vez mais grave, fenômeno este chamado de *antecipação* (Cap. 5). A expansão dos trinucleotídeos repetidos influencia a concentração do produto proteico final. No entanto, não está determinado se a doença é causada pela anormalidade da proteína afetada por repetição dos trinucleotídeos ou se isto altera o processamento de outros RNAs.

Morfologia. O músculo esquelético pode apresentar variações nos tamanhos das fibras. Além disso, há um notável aumento no número de núcleos internos, o qual, em corte longitudinal, pode formar cadeias visíveis. Outra anormalidade bem reconhecida é a **fibra em anel**, com uma faixa de citoplasma subsarcolemal que aparece separada do centro da fibra. As margens contêm miofibrilas, as quais estão orientadas em circunferência ao redor das fibrilas, orientadas então longitudinalmente no resto da fibra. As fibras em anel podem estar associadas à massa irregular de sarcoplasma (**massa sarcoplasmática**) que se estende para fora do anel. Estas massas sarcoplasmáticas apresentam coloração azul quando coradas pela hematoxilina e eosina; demonstram coloração vermelha com tricrômico de Gomori e exibem grande intensidade de coloração azul com coloração histoquímica pela NAD-tetrazolio redutase. As técnicas histoquímicas têm demonstrado uma relativa atrofia das fibras tipo 1 no início do curso da doença, em alguns casos. De todas as distrofias, apenas as miotônicas demonstram alterações patológicas nas fibras intrafusais do fuso muscular, com divisão de fibra, necrose e regeneração.

Curso Clínico. A doença frequentemente surge na fase tardia da infância, através de anormalidades na marcha, resultante da fraqueza dos dorsiflexores dos pés, sendo que posteriormente essa fraqueza avança para a musculatura intrínseca da mão e extensores do punho. Ocorre a atrofia e ptose dos músculos da face, levando a uma típica aparência facial. A catarata, presente em quase todos os doentes, pode ser detectada no início do curso da doença pelo exame oftalmológico de lâmpada de fenda (ou *slit-lamp* examination). Outras anomalias associadas incluem calvície frontal, atrofia de gônadas, miocardiopatia, envolvimento de musculatura lisa, diminuição de IgG plasmática e tolerância anormal à glicose. A demência tem sido relatada em alguns casos.

MIOPATIAS DO CANAL IÔNICO (CANALOPATIAS)

As *miopatias do canal iônico*, ou *canalopatias*, são um grupo de doenças pertencentes à mesma família, caracterizadas por miotonia, por episódios recidivos de paralisias hipotônicas (induzida por exercício vigoroso, frio ou alta ingestão de carboidratos) ou por ambos. A oscilante hipotonia associada a níveis séricos de potássio elevados, reduzidos ou normais no momento do ataque, são chamados de *paralisia periódica hipercalêmica*, *hipocalêmica* ou *normocalêmica*, respectivamente.

Patogenia. Como o nome indica, estas doenças são causadas por mutações nos genes que codificam os canais iônicos. ³⁴A paralisia periódica hipercalêmica resulta de mutações no gene que codifica uma proteína do canal de sódio do músculo esquelético (SCN4A), a qual controla a entrada de sódio no músculo durante a contração. O gene para a paralisia periódica hipocalêmica codifica um canal de cálcio do tipo L voltagem-dependente.

A *hiperpirexia maligna* (*hipertermia maligna*) é uma rara síndrome clínica caracterizada por um acentuado estado hipermetabólico (taquicardia, taquipneia, espasmos musculares e hiperpirexia tardia) desencadeado por anestésicos, geralmente por agentes inalatórios halogenados e pela succinilcolina. A síndrome clínica pode ocorrer em indivíduos com predisposição hereditária para doenças musculares, incluindo miopatias congênitas, distrofinopatias e miopatias metabólicas. Foram identificadas mutações em vários genes de famílias com susceptibilidade para hipertermia maligna, incluindo genes que codificam os canais de cálcio do tipo L voltagem-dependente, especialmente o receptor de rianodina (RyR1). ³⁵Após a exposição ao anestésico, o receptor mutado permite o descontrolado efluxo de cálcio do sarcoplasma. Isto leva à tetania, aumenta o metabolismo muscular e a produção excessiva de calor. O diagnóstico pode ser feito através da identificação da mutação genética ou por meio de biópsia muscular expondo o músculo ao agente anestésico e observando a contração.

MIOPATIAS CONGÊNITAS

As miopatias congênitas compõem um grupo de distúrbios definidos em sua maioria conforme os achados patológicos no interior do músculo.³⁶ A maior parte destas condições partilham características clínicas comuns, incluindo o surgimento em uma fase precoce da vida, o curso progressivo lento ou não progressivo, a fraqueza muscular proximal ou generalizada e a hipotonia. Os indivíduos afetados ao nascimento ou na primeira infância podem apresentar a “flacidez infantil”, em razão da hipotonia, ou podem, também, apresentar graves contraturas articulares (*artrogripose*); no entanto, tanto a hipotonia como a artrogripose podem ser causadas por outras disfunções neuromusculares.

As miopatias congênitas mais bem caracterizadas estão listadas na [Tabela 27-6](#). A [Figura 27-11](#) mostra as características estruturais da miopatia nemalínica, um dos tipos mais distintivos.

TABELA 27-6 Miopatias Congênitas

Doença e Herança	Gene e Locus	Achados Clínicos	Achados Patológicos
Miopatia de central-core; autossômica dominante	Gene do receptor-1 da rianodina (<i>RYH 1</i>); 19q13.1	Início precoce da hipotonia e fraqueza; „flacidez infantil”; associada a deformidades ósseas; podem desenvolver hipertermia maligna	Os centros citoplasmáticos são levemente eosinofílicos e distintos dos sarcoplasmas vizinhos; encontrados somente em fibras do tipo 1, os quais geralmente predominam, através da visualização após a coloração com NADH-TR
	AD NEM1 – gene da α -tropomiosina 3 (<i>TPM3</i>); 1q22-q23	Fraqueza infantil	
	AR NEM2 – gene da nebulina (<i>NEB</i>); 2q22	Hipotonia ao nascimento; „flacidez infantil”	
	AR NEM3 – gene da α -actina-1	Apresentação variável; início tanto na infância como	Agregados de partículas

Miopatia Nemalínica (ENM)	(<i>ACTE</i>); 1q42	na idade adulta	subsarcolemais em forma de fuso (<i>bastonetes de nemalina</i>); ocorrem predominantemente em fibras do tipo 1; derivadas de materiais da banda-Z (α -actinina) e são mais bem visualizadas pela coloração de Gornori modificada
	AR NEM4 – gene da tropomiosina-2 (<i>TPM2</i>); 19p13.2-p13.1	Fraqueza com início na infância	
	AR NEM5 – gene da troponina T1 (<i>TNNT1</i>); 19q13.4	Início na infância em famílias Amish, com tremores	
	AR NEM7 – gene da cofilina-2 (<i>CFL2</i>); 14q12	Hipotonia infantil; „flacidez infantil”	
Miopatia miotubular (centronuclear)	XL – gene da miotubularina (<i>MTM1</i>); Xq28	Hipotonia congênita grave, „flacidez infantil”; prognóstico precário	Abundância de núcleos localizados centralmente envolvendo a maioria das fibras musculares; os núcleos centralizados são em geral encontrados nas fibras do tipo 1, as quais são pequenas em diâmetro, porém pode ocorrer em ambos os tipos de fibra
	AD – gene da dinamina-2 <i>DNM2</i> (e outros); 19p13.2	Fraqueza infantil, em jovens ou adultos jovens; a fraqueza progride lentamente	
	AR – gene da amifisina-2 (<i>BIND</i>); 2q14	Apresentação na infância ou na adolescência; fraqueza e hipotonia grave com a sobrevida até o início da idade adulta	

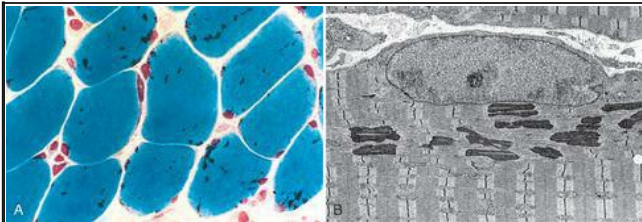


FIGURA 27-11

A, Miopatia nemalínica com numerosas inclusões intracitoplasmáticas em forma de bastonetes (*estruturas em roxo escuro*). **B**, Micrografia eletrônica de corpos nemalínicos subsarcolemiais, mostrando materiais com a densidade da banda Z, localizados próximo ao núcleo e com sarcômeros normais (banda-Z à banda-Z), criando o típico padrão de estrias transversais do músculo esquelético.

MIOPATIAS ASSOCIADAS A ALTERAÇÕES METABÓLICAS INATAS

Muitas das miopatias associadas com doenças metabólicas envolvem distúrbios na síntese e degradação do glicogênio ([Cap. 5](#)). Combinações de informações clínicas, patológicas e moleculares são utilizadas para conseguir chegar a um diagnóstico específico. [37](#) As miopatias também podem resultar de distúrbios da função mitocondrial.

Miopatias Lipídicas

Anormalidades no transporte da carnitina ou deficiências nos sistemas da enzima desidrogenase mitocondrial podem provocar bloqueios na oxidação de ácidos graxos e causar o acúmulo de glóbulos lipídicos dentro dos músculos (miopatias lipídicas). [38,39](#) Pacientes com esses transtornos desenvolvem dores musculares, contraturas e mioglobinúria depois de um exercício prolongado ou após o exercício em estado de jejum. Os ácidos graxos fornecem energia para a contração muscular, especialmente quando os estoques de glicogênio estão esgotados (como no jejum). Com o bloqueio metabólico na oxidação dos ácidos graxos, a energia necessária não fica disponível, resultando nos sintomas descritos. Miocardiopatias concomitantes e esteatose hepática também podem ocorrer.

Miopatias Mitocondriais (Doenças da Fosforilação Oxidativa)

Aproximadamente um quinto das proteínas envolvidas na fosforilação oxidativa são codificadas pelo genoma mitocondrial (mtDNA); adicionalmente, este genoma mitocondrial circular codifica 22 espécies de genes mitocondriais de RNA de transferência e dois tipos de RNA ribossomal. O restante dos complexos enzimáticos mitocondriais são codificados no genoma nuclear. Mutações nos genes mitocondriais ou nucleares provocam as chamadas *miopatias mitocondriais*. [40](#) As doenças mitocondriais que envolvem o mtDNA apresentam herança materna, uma vez que apenas os ovócitos contribuem com as mitocôndrias do embrião ([Cap. 5](#)). Existe uma elevada taxa de mutação do mtDNA comparada com o DNA nuclear. As doenças mitocondriais podem surgir no início da fase adulta e manifestar-se por meio de fraqueza muscular proximal, às vezes com grave envolvimento dos músculos extraoculares envolvidos nos movimentos dos olhos (oftalmoplegia externa). A fraqueza pode vir acompanhada por outros sintomas neurológicos, por acidose láctica e por miocardiopatias, de modo que este grupo de doenças é, muitas vezes classificado como encefalomiopatias mitocondriais ([Cap. 28](#)). [41](#)

Morfologia. O achado patológico mais consistente no músculo esquelético é a agregação das mitocôndrias anormais, a qual só pode ser demonstrada com técnicas especiais. [42](#) Essas agregações ocorrem abaixo do sarcolema nos estágios iniciais, mas com o agravamento da doença, podem estender-se ao longo da fibra. Uma vez que também estão associadas com as distorções das miofibrilas, o contorno da fibra muscular se torna irregular, em corte transversal, e o termo descritivo **ragged red fibers** ou **fibras vermelhas rasgadas** tem sido destinado a elas ([Fig. 27-12A](#)). A microscopia eletrônica mostra um aumento do número de mitocôndrias com formas irregulares. Algumas contêm **inclusões paracristalinas comparadas a um pátio de estacionamento de carros** ou apresentam alterações na estrutura da crista mitocondrial ([Fig. 27-12B](#)). Fibras de citocromo oxidase-negativa podem estar

presentes em várias miopatias mitocondriais, após avaliação por meio de análise histoquímica.

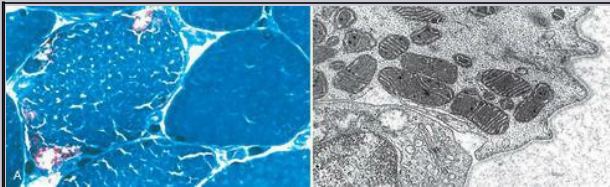


FIGURA 27-12

A, Miopatia mitocondrial mostrando uma fibra irregular com coleções subsarcolemais de mitocôndrias que se coram de vermelho sob a coloração de tricrômico de Gomori modificado (*ragged red fiber* ou fibras rasgadas e vermelhas). **B**, Micrografia eletrônica de mitocôndrias a partir de amostra de biópsia da figura **A**, mostrando inclusões no padrão de “pátio de estacionamento”.

Curso Clínico e Genética. A relação entre o curso clínico e as alterações genéticas nas disfunções mitocondriais não é muito clara; no entanto, três tipos de mutações têm sido bem definidas. Uma consiste em *mutações pontuais* no mtDNA. Os distúrbios associados a essas mutações pontuais apresentam um padrão de herança materna; alguns exemplos incluem epilepsia mioclônica com “ragged red fibers”, neuropatia óptica hereditária de Leber e encefalopatia mitocondrial com acidose láctica e episódios semelhantes a acidentes vasculares encefálicos. Assim como em outras doenças causadas por mutações no mtDNA, a expressão da doença é completamente variável, devido à irregular distribuição do mtDNA nas células afetadas ([Cap. 5](#)). O segundo tipo de mutações envolve os *genes codificados pelo DNA nuclear* e apresenta herança autossômica recessiva ou autossômica dominante. Alguns casos de encefalopatia necrosante subaguda (síndrome de Leigh), mioglobulinúria por esforço, miopatia infantil cardioesquelética ligada ao X (síndrome de Barth) ocorrem devido a mutações no DNA nuclear. O último tipo de miopatias mitocondriais é causado por *deleções ou duplicações do mtDNA*. Exemplos incluem a oftalmoplegia externa progressiva, caracterizada por uma miopatia com acentuada fraqueza durante os movimentos oculares externos. A síndrome de Sayre-Kearns, outra miopatia deste grupo, também é caracterizada pela oftalmoplegia, porém também inclui a degeneração pigmentar da retina e o bloqueio cardíaco completo.

MIOPATIAS INFLAMATÓRIAS

Existem três subgrupos de doenças musculares inflamatórias: doenças infecciosas, doenças inflamatórias não infecciosas e doenças inflamatórias sistêmicas; as quais envolvem os músculos e outros órgãos. A miosite infecciosa ([Cap. 8](#)) e a doença inflamatória sistêmica ([Cap. 6](#)) são discutidas em outros capítulos.

Miopatias Inflamatórias não Infecciosas

As miopatias inflamatórias não infecciosas compõem um grupo heterogêneo de doenças geralmente mediadas pelo sistema imune e caracterizadas por lesão e inflamação do músculo esquelético. Há três distúrbios relativamente distintos incluídos nesta categoria: a *dermatomiosite*, a *polimiosite* e a *miosite por corpúsculos de inclusão*.⁴³ Estas podem ocorrer como uma miopatia isolada ou como um componente de uma doença sistêmica mediada imunologicamente, em particular na esclerose sistêmica ([Cap. 6](#)). As características clínicas de cada distúrbio serão apresentadas em primeiro lugar, a fim de facilitar a discussão das alterações patogênicas e morfológicas.

Dermatomiosite. Como o nome indica, os indivíduos com dermatomiosite apresentam um distúrbio inflamatório na pele e no músculo esquelético. Ela é caracterizada por um exantema distinto na pele, a qual pode acompanhar ou preceder o surgimento da doença muscular. O *exantema clássico assume uma coloração púrpura heliotrópica das pálpebras superiores, associada com edema periorbital* ([Fig. 27-13A](#)). Ela é muitas vezes acompanhada por uma erupção eritematosa escamosa ou por manchas vermelho-escuras sobre as articulações dos dedos, cotovelos e joelhos (lesões de Gottron). A *fraqueza muscular* é lenta no início da doença; ela é simétrica bilateralmente, sendo muitas vezes acompanhada por mialgias. *É comum afetar primeiro os músculos proximais*. Como resultado, tarefas simples tais quais levantar-se de uma cadeira ou subir degraus podem tornar-se progressivamente difíceis. Os movimentos finos controlados por músculos distais são afetados somente nos estágios posteriores da doença. A disfagia resultante do envolvimento dos músculos esofágicos e orofaríngeos ocorre em um terço dos indivíduos afetados. Manifestações extramusculares incluindo a doença intersticial pulmonar, a vasculite e a miocardite podem estar presentes em alguns casos. Comparados com a população em controle, adultos com dermatomiosite apresentam um alto risco de desenvolver câncer visceral. De acordo com diversos estudos, 20% a 25% dos adultos com dermatomiosite apresentam câncer.⁴⁴

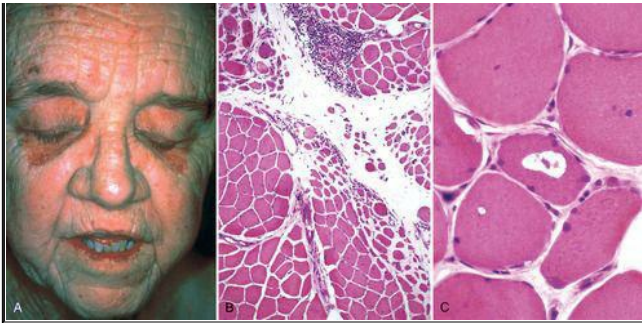


FIGURA 27-13

A, Dermatomiosite. É possível observar o exantema heliotrópico afetando as pálpebras. **B,** Dermatomiosite. O aspecto histológico do músculo mostra inflamação e atrofia perifascicular das fibras musculares. **C,** Miosite por corpúsculos de inclusão mostrando um vacúolo dentro de um miócito.

(Cortesia do Dr. Dennis Burns, Department of Pathology, University of Texas Southwestern Medical School, Dallas, TX.)

A dermatomiosite juvenil⁴⁵ provoca um surgimento similar de erupção cutânea e fraqueza muscular, porém frequentemente acompanhados por dores abdominais e envolvimento do trato gastrointestinal. Ulcerações mucosas, hemorragias e perfurações podem ocorrer como resultado da vasculopatia associada à dermatomiosite. A calcinose, incomum na dermatomiosite adulta, ocorre em um terço dos jovens com dermatomiosite juvenil.

Poliomiosite. Esta miopatia inflamatória é caracterizada pelo envolvimento simétrico da musculatura proximal, semelhante ao visto na dermatomiosite. Ela *difere da dermatomiosite pela falta de envolvimento cutâneo e por ocorrer principalmente em adultos.* Assim como na dermatomiosite, pode haver também o envolvimento inflamatório do coração, pulmões e vasos sanguíneos.

Miosite por Corpúsculos de Inclusão. Em contraste com os outros dois distúrbios, a miosite por corpúsculos de inclusão começa com o *envolvimento dos músculos distais*, principalmente dos

extensores do joelho (quadríceps) e flexores do punho e dedos. [46](#) Além disso, a fraqueza pode ser assimétrica. Este é um distúrbio de desenvolvimento insidioso que afeta em geral indivíduos com mais de 50 anos. A maioria dos casos são esporádicos, mas muitos casos familiares têm sido reconhecidos como “miosite por corpúsculos de inclusão”.

Etiologia e Patogenia. As causas das miopatias inflamatórias são desconhecidas, porém as lesões teciduais provavelmente são causadas por mecanismos mediados imunologicamente. Os capilares parecem ser o alvo principal nas dermatomiosites. Depósitos de anticorpos e complementos estão presentes nos pequenos vasos sanguíneos, os quais se associam ao foco de necrose de miócitos. Células B e células T CD4+ estão presentes dentro do músculo, mas há uma escassez de linfócitos dentro das áreas de lesões das miofibras. O distribuição perifascicular das lesões dos miócitos também sugerem uma patogenia vascular.

Em contraste, a polimiosite parece ser causada pela lesão dos miócitos através de mediação celular. Células T citotóxicas CD8+ e macrófagos são encontrados próximos às fibras musculares danificadas, e a expressão de moléculas HLA das classes I e II está aumentada no sarcolema das fibras normais. Semelhante às outras doenças mediadas imunologicamente, os anticorpos antinucleares estão presentes em um número variável de casos, independente da categoria clínica ([Cap. 6](#)). As especificidades dos autoanticorpos são bastante variadas, mas aqueles dirigidos contra o RNA de transferência sintetase parecem ser mais ou menos específicos para as miopatias inflamatórias. [47](#)

A patogenia da miosite por corpúsculos de inclusão é menos clara.

Assim como na polimiosite, as células T citotóxicas CD8+ são encontradas no músculo, mas, em contraste com as outras duas formas de miosite, a terapia imunossupressora não é benéfica. Características compartilhadas com a doença de Alzheimer, como a presença de depósitos intracelulares de proteína amiloide- β , de fibrilas amiloides com configuração de folha β -pregueada e da proteína tau hiperfosforilada têm chamado a atenção para uma possível relação com o envelhecimento. O depósito proteico pode resultar da proteína pregueada anormal. As duas formas hereditárias de miopia por corpúsculos de inclusão apresentam uma morfologia semelhante. A forma autossômica recessiva é causada por mutações no gene *GNE* (codificação do UDP-*N*-acetilglicosamina 2-epimerase/*N*-acetilmanosamina quinase) e a forma autossômica dominante é resultante de mutações no gene que codifica a miosina de cadeia pesada do tipo IIA. [46,48](#)

Morfologia. As características histológicas das formas individuais de miosite são bem distintas e descritas separadamente.

Dermatomiosite. O infiltrado inflamatório na dermatomiosite está localizado de forma predominante ao redor dos pequenos vasos sanguíneos e no tecido conjuntivo do perímio. Em geral, os grupos de fibras atroficas são particularmente proeminentes na periferia dos fascículos. Esta “atrofia perifascicular” é suficiente para o diagnóstico, mesmo que a inflamação seja leve ou ausente ([Fig. 27-13B](#)); é provável estar mais relacionada com um estado relativo de hipoperfusão periférica dos fascículos musculares. Análises quantitativas revelam uma redução acentuada dos capilares intramusculares, o que se acredita resultar de

lesão endotelial vascular e fibrose. A necrose e a regeneração das fibras musculares também podem ser vistas ao longo do fascículo, como na polimiosite.

Polimiosite. Nesta condição, as células inflamatórias são encontradas no endomísio. Linfócitos CD8+ e outras células linfóides rodeiam e invadem as fibras musculares saudáveis. Tanto as fibras musculares necróticas como as em processo de regeneração estão dispersas ao longo do fascículo, sem a atrofia perifascicular vista na dermatomiosite. Na polimiosite, não há evidências de lesões vasculares.

Miosite por Corpúsculos de Inclusão. O achado diagnóstico característico na miosite por corpúsculos de inclusão é a presença de vacúolos marginados ([Fig. 27-13C](#)). Os vacúolos estão dentro de miócitos, e são realçados por grânulos basofílicos na sua periferia. Além disso, as fibras vacuoladas também podem conter depósitos amiloides, o que revela uma típica coloração com vermelho Congo. Sob microscópio eletrônico, inclusões tubulares e filamentosas são vistas no citoplasma e no núcleo, os quais são compostos por amiloide- β ou por tau hiperfosforilado. O infiltrado celular inflamatório é semelhante ao observado na polimiosite.

O diagnóstico da miosite baseia-se nos sintomas clínicos, na eletromiografia, na elevação da creatinina quinase sérica e na biópsia. A eletromiografia (EMG) é particularmente informativa, sendo que as alterações miopáticas e neurogênicas mistas na EMG sugerem miopatia inflamatória. Como esperado, as lesões musculares estão associadas com elevados níveis séricos de creatina quinase. A biópsia é necessária para o diagnóstico definitivo. A terapia imunossupressora é benéfica na polimiosite e na dermatomiosite juvenil e adulta, mas não na miosite por corpúsculos de inclusão.

MIOPATIAS TÓXICAS

Miopatia Tireotóxica

A miopatia tireotóxica apresenta-se mais frequentemente como uma fraqueza muscular proximal aguda ou crônica, que pode preceder o aparecimento de outros sinais de disfunção tireoidiana. A *oftalmoplegia exoftálmica* é caracterizada por inchaço das pálpebras, edema da conjuntiva e diplopia. No hipotireoidismo, pode haver câibras ou dores musculares e os movimentos e reflexos diminuem. Outros achados incluem atrofia de fibras, um aumento do número de núcleos internos, agregação do glicogênio e, ocasionalmente, a deposição de mucopolissacarídeos no tecido conjuntivo.

Na miopatia tireotóxica, existe necrose de miofibras, regeneração e linfocitose intersticial. Na miopatia tireotóxica crônica, pode haver uma pequena variação do tamanho da fibra muscular, bem como a hipertrofia mitocondrial e a degeneração focal de miofibrilas; infiltrações gordurosas nos músculos ocorrem nos casos mais graves. A *oftalmoplegia exoftálmica* é limitada aos músculos extraoculares, os quais podem apresentar-se edematosos e mais alargados.

Miopatia Alcoólica (Etanol)

O consumo excessivo de álcool produz uma síndrome tóxica e aguda de rabdomiólise, com mioglobínúria associada, que pode resultar em insuficiência renal. Clinicamente, o indivíduo afetado pode desenvolver dor aguda generalizada ou restrita a um único grupo muscular. Alguns pacientes apresentam uma complicada síndrome clinicopatológica, consistindo em fraqueza muscular proximal e evidências eletrofisiológicas de miopatias sobrepostas a neuropatias alcoólicas. Sob exame histológico, há inchaço dos miócitos, necrose das fibras, miofagocitose e regeneração. Pode haver, também, indícios de desnervação.

Miopatias Induzidas por Drogas

A fraqueza muscular proximal e a atrofia podem ocorrer como resultado dos efeitos deletérios dos esteroides no músculo, tanto na Síndrome de Cushing como durante a administração terapêutica de esteroides, uma condição conhecida como *miopatia esteroide*. A gravidade da instabilidade clínica é variável e não está diretamente relacionada com o nível de esteroides ou com o regime terapêutico. Caracteriza-se por atrofia das fibras musculares, com predominância daquelas do tipo 2. Quando a miopatia é grave, pode haver uma distribuição bimodal das fibras, devido à presença de fibras do tipo 1 de calibre quase normal e fibras do tipo 2 acentuadamente atroficas. A microscopia eletrônica demonstrou dilatação do retículo sarcoplasmático e espessamento da lâmina basal.

A *cloroquina*, utilizada originalmente no tratamento contra malária e posteriormente em outras situações clínicas, é capaz de produzir uma miopatia proximal em seres humanos. O achado proeminente mais importante é a presença de vacúolos dentro dos miócitos. Dois tipos de vacúolos foram descritos: (1) vacúolos autofágicos envoltos por membrana, contendo detritos membranosos, e (2) corpos curvilíneos com estruturas membranosas curvadas e curtas e alternadas zonas clara e escura. Os vacúolos podem ser vistos em cerca de 50% dos miócitos, mais comumente em fibras do tipo 1; com a progressão, pode ocorrer a necrose dos miócitos.

Uma miopatia vacuolar semelhante surge em alguns indivíduos tratados com hidrocloroquina.

As *estatinas* são frequentemente prescritas nos Estados Unidos para reduzir o colesterol, os riscos de eventos cardíacos agudos e os AVEs. A miopatia é a complicação mais comum das estatinas.

⁴⁹A “miopatia induzida por estatina” pode ocorrer com a utilização de qualquer das estatinas (p. ex., atorvastatina®, sinvastatina®, pravastatina®). A incidência é de aproximadamente 1,5% dos usuários e não está relacionada com dose, dose cumulativa ou subtipo de estatina. Por outro lado, as características do metabolismo dos fármacos, que podem ser previstos como preditores farmacogenéticos, são capazes de ajudar a identificar os indivíduos com risco para miopatia.

DOENÇAS DA JUNÇÃO NEUROMUSCULAR

Myasthenia Gravis

A miastenia *gravis* é uma doença muscular autoimune causada pela perda de receptores de acetilcolina. Revela uma prevalência de aproximadamente 30 casos para cada 100.000 indivíduos. ⁵⁰ Quando surge antes da idade de 40 anos, é observada com mais frequência em mulheres, mas também ocorre em ambos os sexos, e em pacientes mais idosos. A hiperplasia tímica é encontrada em 65% dos pacientes afetados e o timoma em 15% destes. A análise da transmissão neuromuscular na miastenia *gravis* mostra uma diminuição no número de receptores musculares da acetilcolina (AChRs), sendo que, anticorpos circulantes para ACHR estão presentes em quase todos os casos. A doença pode ser transferida passivamente aos animais através do soro de indivíduos afetados.

Patogenia. Na maioria dos casos, os autoanticorpos contra o AChR provocam a perda funcional dos AChRs na junção neuromuscular por meio de: (1) fixação do sistema complemento, causando prejuízo direto para a membrana pós-sináptica, (2) aumento da internalização e degradação dos receptores e (3) inibição da ligação da acetilcolina. Estudos eletrofisiológicos demonstram respostas motoras diminuídas após repetidas estimulações, mesmo com condução nervosa normal. Tanto as funções sensoriais como as autônomas não são afetadas. Apesar das evidências de que os anticorpos contra os AChR têm um importante papel patogênico, nem sempre há uma correlação entre os anticorpos titulares e os deficits neuromusculares. Curiosamente, à luz da etiologia da doença mediada de forma autoimune, anormalidades tímicas são comuns nestes pacientes, porém a relação precisa entre a função tímica e autoimunidade ainda é incerta. Independente do tipo de patologia tímica, a maioria dos indivíduos afetados melhoram após timectomia.

Morfologia. À luz do exame microscópico, espécimes de biópsia muscular geralmente não se revelam muito. Em casos graves, pode ser encontrada a atrofia de fibras do tipo 2 em razão do desuso. Por intermédio da microscopia eletrônica, a membrana pós-sináptica é bem visualizada, mostrando a perda de AChRs da região da sinapse. Imunocomplexos e complexos de ataque à membrana via sistema complemento (C5-C9) também podem ser encontrados ao longo da membrana pós-sináptica.

Curso Clínico. Na maioria das vezes, a fraqueza atinge primeiramente os músculos extraoculares, e a queda das pálpebras (ptose palpebral) e visão dupla (diplopia) levam o indivíduo afetado a procurar cuidados médicos. No entanto, os sintomas iniciais podem assumir a forma de fraqueza generalizada. A fraqueza oscila ao longo do dia, horas ou mesmo minutos, sendo que as condições clínicas intercorrentes podem levar a exacerbações. Os pacientes apresentam melhora da força em resposta à administração de agentes anticolinesterases, os quais continuam sendo considerados úteis nos testes clínicos. O comprometimento respiratório foi uma das principais causas de mortalidade no passado; porém, atualmente, cerca de 95% dos indivíduos afetados sobrevivem mais de 5 anos após o diagnóstico, devido à inovação dos métodos de tratamento e dos suportes ventilatórios. Formas eficazes de tratamento incluem

drogas anticolinesterases, prednisona, plasmafêrese e timectomia quando as lesões tímicas estão presentes. [50](#)

Síndrome Miastênica de Lambert-Eaton

A síndrome miastênica de Lambert-Eaton é uma doença da junção neuromuscular, distinta da miastenia gravis. Geralmente, apresenta-se como um processo paraneoplásico, na maior parte das vezes com o carcinoma de células pequenas do pulmão (60% dos casos), mas também pode ocorrer na ausência de doença maligna subjacente. Os indivíduos afetados desenvolvem fraqueza muscular proximal e disfunção autonômica. Ao contrário da miastenia *gravis*, nenhuma melhora clínica é produzida por agentes anticolinesterases; e estudos eletrofisiológicos apresentam evidências de aumento da neurotransmissão por meio da estimulação repetitiva. Essas características clínicas permitem a distinção entre esse transtorno e a miastenia gravis.

É normal a presença do conteúdo da anticolinesterase nas vesículas sinápticas da junção neuromuscular, sendo que a membrana pós-sináptica é normalmente responsiva à anticolinesterase; entretanto, poucas vesículas são liberadas em resposta a cada potencial de ação pré-sináptico. Alguns indivíduos afetados têm anticorpos que reconhecem os canais de cálcio voltagem-dependentes do tipo P/Q pré-sinápticos e uma doença semelhante pode ser transferida para animais com esses anticorpos, sugerindo que a autoimunidade para o canal de cálcio provoca a doença.

TUMORES DO MÚSCULO ESQUELÉTICO

Os tumores do músculo esquelético são discutidos com os outros tumores de tecidos moles ([Cap. 26](#)).

REFERÊNCIAS

1. Navarro, X; *et al.*, Neural plasticity after peripheral nerve injury and regeneration, *Prog Neurobiol* **82** (2007) 163.
2. Chen, Z-L; *et al.*, Peripheral regeneration, *Annu Rev Neurosci* **30** (2007) 209.
3. Raivich, G; Makwana, M, The making of successful axonal regeneration: genes, molecules and signal transduction pathways, *Brain Res Rev* **53** (2007) 287.
4. Chen, C-J; *et al.*, Transplantation of bone marrow stromal cells for peripheral nerve repair, *Exp Neurol* **204** (2007) 443.
5. Chio, A; *et al.*, Guillain-Barré syndrome: a prospective, population-based incidence and outcome survey, *Neurology* **60** (2003) 1146.
6. Hartung, H-P; *et al.*, Acute immunoinflammatory neuropathy: update on Guillain-Barré syndrome, *Curr Opin Neurol* **15** (2002) 571.
7. French, CSG, Recommendations on diagnostic strategies for chronic inflammatory demyelinating polyradiculoneuropathy, *J Neurol Neurosurg Psychiatr* **79** (2008) 115.
8. Rentzos, M; *et al.*, Chronic inflammatory demyelinating polyneuropathy: a 6-year retrospective clinical study of a hospital-based population, *J Clin Neurosci* **14** (2007) 229.
9. de Freitas, MRG, Infectious neuropathy, *Curr Opin Neurol* **20** (2007) 548.
10. Piradov, MA; *et al.*, Diphtheritic polyneuropathy: clinical analysis of severe forms, *Arch Neurol* **58** (2001) 1438.
11. Weinberg, JM, Herpes zoster: epidemiology, natural history, and common complications, *J Am Acad Dermatol* **57** (2007) S130.
12. Klein, CJ, The inherited neuropathies, *Neurol Clin* **25** (2007) 173.
13. Suter, U; Scherer, SS, Disease mechanisms in inherited neuropathies, *Nat Rev Neurosci* **4** (2003) 714.
14. Nave, K-A; *et al.*, Mechanisms of disease: inherited demyelinating neuropathies—from basic to clinical research, *Nat Clin Pract Neurol* **3** (2007) 453.
15. Zhao, C; *et al.*, Charcot-Marie-Tooth disease type 2A caused by mutation in a microtubule motor KIF1Bbeta. Cell 105:587, 2001, *Erratum in: Cell* **106** (2001) 127.
16. Szigeti, K; *et al.*, Molecular diagnostics of Charcot-Marie-Tooth disease and related peripheral neuropathies, *Neuromolecular Med* **8** (2006) 243.
17. Said, G, Diabetic neuropathy—a review, *Nat Clin Pract Neurol* **3** (2007) 331.
18. Zochodne, DW, Diabetes mellitus and the peripheral nervous system: manifestations and mechanisms, *Muscle Nerve* **36** (2007) 144.
19. Krishnan, AV; Kiernan, MC, Uremic neuropathy: clinical features and new pathophysiological insights, *Muscle Nerve* **35** (2007) 273.

- 20 Koike, H; Sobue, G, Alcoholic neuropathy, *Curr Opin Neurol* **19** (2006) 481.
- 21 Rudnicki, SA; Dalmau, J, Paraneoplastic syndromes of the peripheral nerves, *Curr Opin Neurol* **18** (2005) 598.
- 22 Aguirre-Cruz, L; *et al.*, Clinical relevance of non-neuronal auto-antibodies in patients with anti-Hu or anti-Yo paraneoplastic diseases, *J Neuro-Oncol* **71** (2005) 39.
- 23 Steck, AJ; *et al.*, Anti-myelin-associated glycoprotein neuropathy, *Curr Opin Neurol* **19** (2006) 458.
- 24 London, Z; Albers, JW, Toxic neuropathies associated with pharmaceutical and industrial agents, *Neurol Clin* **25** (2007) 257.
- 25 Bland, JDP, Carpal tunnel syndrome [see comment], *BMJ* **335** (2007) 343.
- 26 Lunn, MR; Wang, CH, Spinal muscular atrophy, *Lancet* **371** (2008) 2120.
- 27 McNally, EM, New approaches in the therapy of cardiomyopathy in muscular dystrophy, *Annu Rev Med* **58** (2007) 75.
- 28 Ervasti, JM, Dystrophin, its interactions with other proteins, and implications for muscular dystrophy, *Biochim Biophys Acta* **1772** (2007) 108.
- 29 Rodino-Klapac, LR; *et al.*, Gene therapy for Duchenne muscular dystrophy: expectations and challenges, *Arch Neurol* **64** (2007) 1236.
- 30 van Deutekom, JC; *et al.*, Local dystrophin restoration with antisense oligonucleotide PRO051 [see comment], *N Engl J Med* **357** (2007) 2677 .
- 31 Bonnemann, CG, Limb-girdle muscular dystrophy in childhood, *Pediatr Ann* **34** (2005) 569.
- 32 Guglieri, M; *et al.*, Molecular etiopathogenesis of limb girdle muscular and congenital muscular dystrophies: boundaries and contiguities, *Clin Chim Acta* **361** (2005) 54.
- 33 Schara, U; Schoser, BGH, Myotonic dystrophies type 1 and 2: a summary on current aspects, *Semin Pediatr Neurol* **13** (2006) 71.
- 34 Vicart, S; *et al.*, Human skeletal muscle sodium channelopathies, *Neurol Sci* **26** (2005) 194.
- 35 Brandom, BW, The genetics of malignant hyperthermia, *Anesthesiol Clin North America* **23** (2005) 615.
- 36 Bruno, C; Minetti, C, Congenital myopathies, *Curr Neurol Neurosci Rep* **4** (2004) 68.
- 37 Di Mauro, S, Muscle glycoses: an overview, *Acta Myol* **26** (2007) 35.
- 38 Wieser, T; *et al.*, Carnitine palmitoyltransferase II deficiency: molecular and biochemical analysis of 32 patients, *Neurology* **60** (2003) 1351.
- 39 Vladutiu, GD; Slonim, AE, Combined biochemical and molecular diagnosis in blood of a common lipid myopathy, *Muscle Nerve* **23** (2000) 1773.
- 40 DiMauro, S; Gurgel-Giannetti, J, The expanding phenotype of mitochondrial myopathy, *Curr Opin Neurol* **18** (2005) 538.
- 41 DiMauro, S; Hirano, M, Mitochondrial encephalomyopathies: an update, *Neuromuscul Disord* **15** (2005) 276.
- 42 Sarnat, HB; Marin-Garcia, J, Pathology of mitochondrial encephalomyopathies, *Can J*

Neurol Sci **32** (2005) 152.

- 43 Dalakas, MC, Mechanisms of disease: signaling pathways and immunobiology of inflammatory myopathies. *Nat Clin Pract Rheumatol* 2:219, 2006, *Erratum in: Nat Clin Pract Rheumatol* **2** (2006) 398.
- 44 Callen, JP; Wortmann, RL, Dermatomyositis, *Clin Dermatol* **24** (2006) 363.
- 45 Griffin, TA; Reed, AM, Pathogenesis of myositis in children, *Curr Opin Rheumatol* **19** (2007) 487.
- 46 Askanas, V; Engel, WK, Inclusion-body myositis, a multifactorial muscle disease associated with aging: current concepts of pathogenesis, *Curr Opin Rheumatol* **19** (2007) 550.
- 47 Mimori, T; *et al.*, Autoantibodies in idiopathic inflammatory myopathy: an update on clinical and pathophysiological significance, *Curr Opin Rheumatol* **19** (2007) 523.
- 48 Needham, M; *et al.*, Genetics of inclusion-body myositis, *Muscle Nerve* **35** (2007) 549.
- 49 Antons, KA; *et al.*, Clinical perspectives of statin-induced rhabdomyolysis, *Am J Med* **119** (2006) 400.
- 50 Conti-Fine, BM; *et al.*, Myasthenia gravis: past, present, and future, *J Clin Invest* **116** (2006) 2843.

28. O Sistema Nervoso Central

MATTHEW P. FROSC, DOUGLAS C. ANTHONY and UMBERTO DE GIROLAMI

Patologia Celular do Sistema Nervoso Central

Edema Encefálico, Hidrocefalia, Hipertensão Intracraniana e Herniação

Edema Encefálico

Hidrocefalia

Hipertensão Intracraniana e Herniação

Malformações e Doenças do Desenvolvimento

Defeitos do Tubo Neural

Anormalidades do Prosencéfalo

Anormalidades da Fossa Posterior

Siringomielia e Hidromielia

Lesão Encefálica Perinatal

Trauma

Fraturas Cranianas

Lesões Parenquimatosas

Concussão

Lesão Direta do Parênquima

Lesão Axonal Difusa

Lesão Vascular Traumática

Hematoma Epidural

Hematoma Subdural

Sequelas do Trauma Encefálico

Trauma da Medula Espinal

Doenças Cerebrovasculares

Hipóxia, Isquemia e Infarto

Hipotensão, Hipoperfusão e Estados de Baixo Fluxo (Isquemia Cerebral Global)

Infarto a partir da Obstrução do Fornecimento Sanguíneo Local (Isquemia Cerebral Focal)

Doença Cerebrovascular Hipertensiva

Infartos Lacunares

Hemorragias em Fenda

Encefalopatia Hipertensiva

Hemorragia Intracraniana

Hemorragia Intracerebral (Intraparenquimatosa)

Hemorragia Subaracnoide e Ruptura de Aneurisma Sacular

Malformações Vasculares

Infecções

Meningite Aguda

Meningite Piogênica Aguda (Bacteriana)

Meningite Asséptica Aguda (Viral)

Infecções Supurativas Focais Agudas

Abscesso Encefálico

Empiema Subdural

Abscesso Extradural

Meningoencefalite Bacteriana Crônica

Tuberculose

Neurossfilis

Neuroborreliose (Doença de Lyme)

Meningoencefalite Viral

Encefalite Viral Transmitida por Artrópodes

Herpesvirus Simplex do Tipo 1

Herpesvirus Simplex do Tipo 2

Vírus Varicela-zóster (Herpes-zóster)

Citomegalovírus

Poliomielite

Raiva

Vírus da Imunodeficiência Humana

Leucoencefalopatia Multifocal Progressiva

Panencefalite Esclerosante Subaguda

Meningoencefalite Fúngica

Outras Doenças Infeciosas do Sistema Nervoso

Encefalopatias Espongiformes Transmissíveis (Doenças Priônicas)

Doenças Desmielinizantes

Esclerose Múltipla

Neuromielite Óptica

Encefalomielite Aguda Disseminada e Encefalomielite Aguda Necrosante

Hemorragica

Outras Doenças Desmielinizantes

Doenças Degenerativas

Doenças Degenerativas que Afetam o Córtex Cerebral

Doença de Alzheimer

Demências Frontotemporais

Demência Vascular

Doenças Degenerativas dos Núcleos da Base e do Tronco Encefálico

Parkinsonismo

Doença de Parkinson

Demência com Corpúsculos de Lewy

Atrofia de Múltiplos Sistemas

Doença de Huntington

Degenerações Espinocerebelares

Ataxias Espinocerebelares

Doenças Degenerativas Afetando os Neurônios Motores

Esclerose Lateral Amiotrófica (ELA; Doença do Neurônio Motor)

Atrofia Bulboespinal (Síndrome de Kennedy)

Atrofia Muscular Espinal

Doenças Genético-metabólicas

Doenças de Depósito Neuronal

Lipofuscinose Ceróide Neuronal

Doença de Tay-Sachs

Leucodistrofias

Doença de Krabbe

Leucodistrofia Metacromática

Adrenoleucodistrofia

Doença de Pelizaeus-Merzbacher

Doença de Canavan

Doença de Alexander

Leucodistrofia com Substância Branca Evanescente

Encefalomiopatias Mitocondriais

Encefalomiopatia Mitocondrial, Acidose Láctica e Episódios Similares à Acidentes Vasculares Cerebrais

Epilepsia Mioclônica com Fibras Vermelhas Rasgadas

Síndrome de Leigh (Encefalopatia Necrotizante Subaguda)

Síndrome de Kearns-Sayre

Doença de Alpers

Doenças Adquiridas Tóxicas e Metabólicas

Deficiências de Vitaminas

Deficiência de Tiamina (Vitamina B₁)

Deficiência de Vitamina B₁₂

Sequelas Neurológicas de Distúrbios Metabólicos

Hipoglicemia

Hiperglicemia

Encefalopatia Hepática

Distúrbios Tóxicos

Monóxido de Carbono

Metanol

Etanol

Radiação

Lesão Induzida pela Combinação de Metotrexato e Radiação

Tumores

Gliomas

Astrocitoma

Oligodendroglioma

Ependimoma e Lesões Tumorais Paraventriculares Relacionadas

Tumores Neurais

Neoplasias Mal Diferenciadas

Meduloblastomas

Tumor Teratoide/Rabdoide Atípico

Outros Tumores Parenquimatosos

Linfoma Primário do SNC

Tumores de Células Germinativas

Tumores do Parênquima da Pineal

Meningiomas

Tumores Metastáticos

Síndromes Paraneoplásicas

Tumores da Bainha de Nervos Periféricos

Schwannoma

Neurofibroma

Tumor Maligno da Bainha de Nervos Periféricos

Síndromes Tumorais Familiais

Neurofibromatose Tipo 1

Neurofibromatose Tipo 2

Complexo da Esclerose Tuberosa Doença de Von Hippel-Lindau

A principal unidade funcional do sistema nervoso central (SNC) é o neurônio. De todas as células do organismo, os neurônios possuem uma capacidade única de receber, de armazenar e de transmitir as informações. Os neurônios de diferentes tipos e em diferentes locais possuem propriedades distintas, incluindo seus papéis funcionais, a distribuição de suas conexões, os neurotransmissores utilizados e necessidades metabólicas, além dos níveis de atividade elétrica em um determinado momento. Um grupo de neurônios, não necessariamente agrupados em uma região do encéfalo, podem apresentar *vulnerabilidade seletiva* as várias agressões, uma vez que eles compartilham uma ou mais destas propriedades. Como a maior parte dos neurônios maduros é incapaz de realizar divisão celular, a destruição, mesmo de um pequeno número de neurônios essenciais para uma função específica, pode deixar o indivíduo com déficits neurológicos. As populações de células-tronco podem representar um mecanismo potencial de reparo após uma lesão. ¹ O SNC é afetado por uma série de distúrbios neurológicos e também responde a agressões comuns (p. ex., isquemia, infecção) de maneira distinta dos outros tecidos.

2.3

Reações dos Neurônios à Lesão. Os neurônios têm estrutura e dimensões que variam consideravelmente tanto ao longo do sistema nervoso como dentro de uma determinada região encefálica. As especializações estruturais associadas à função neuronal incluem as relacionadas à transmissão sináptica, assim como a diferenciação axonal e dendrítica. Os neurônios compartilham as vias para responder às lesões, incluindo mecanismos apoptóticos, com células de outros tecidos. Durante o desenvolvimento, a apoptose neuronal possui um papel importante na definição do número de neurônios. Estes mecanismos também participam em uma variedade de doenças, incluindo algumas neurodegenerativas. Os padrões principais de lesão neuronal são os seguintes:

Lesão neuronal aguda (“neurônios vermelhos”) se refere ao espectro de alterações que acompanha a hipóxia/isquemia aguda do SNC ou outro agressor agudo e reflete a morte celular, ou por necrose ou por apoptose ([Fig. 28-13B](#)). “Neurônios vermelhos” são evidentes em preparações de hematoxilina e eosina (HE) em torno de 12 a 24 horas após o evento de hipóxia/isquemia irreversível. Os padrões morfológicos consistem em retração do corpo celular, picnose do núcleo, desaparecimento do nucléolo e perda da substância de Nissl, com intensa eosinofilia no citoplasma.

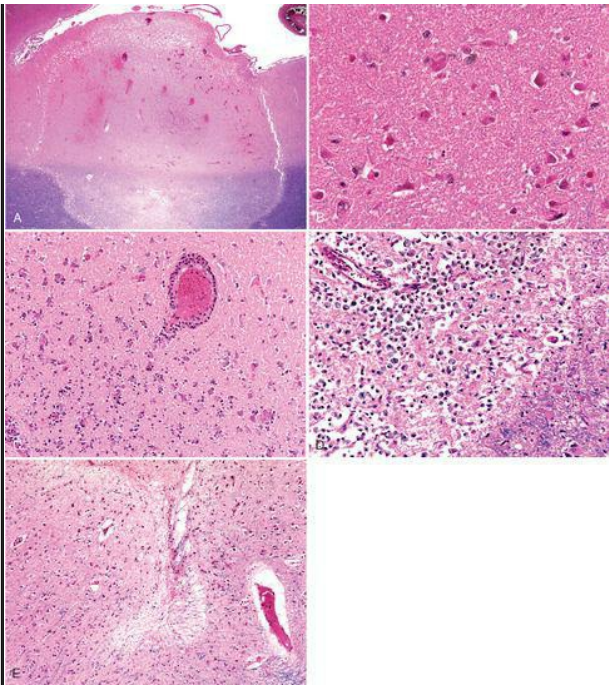


FIGURA 28-13

Infarto cerebral. **A**, Com pequeno aumento é possível ver as áreas demarcadas de um infarto agudo. Na substância branca subjacente, as áreas de infarto estão bem demonstradas pela coloração da mielina. **B**, Lesão isquêmica aguda causa eosinofilia difusa em neurônios, que estão começando a se retrair. **C**, Infiltração de um infarto cerebral por neutrófilos se inicia nas extremidades da lesão, onde o fornecimento vascular

permaneceu intacto. **D**, Após aproximadamente 10 dias, uma área de infarto é caracterizada pela presença de macrófagos e gliose reativa nas vizinhanças. **E**, Pequenos infartos intracorticais distantes são observados em áreas de perda tecidual com gliose residual.

Lesão neuronal subaguda e crônica (“degeneração”) se refere à morte neuronal que ocorre como resultado de um processo de doença progressiva de alguma duração, como observado em determinadas doenças neurológicas de desenvolvimento lento, como a esclerose lateral amiotrófica (ELA). O padrão histológico característico é a perda celular, frequentemente envolvendo de forma seletiva grupos de neurônios funcionalmente relacionados, e gliose reativa. Quando o processo está em um estágio inicial, a perda celular é difícil de ser detectada. As alterações gliais reativas associadas são, com frequência, o melhor indicador do processo patológico. Para muitas destas doenças, existe evidência de que a perda celular ocorre devido à apoptose. A *degeneração neuronal transsináptica* é observada quando existe um processo destrutivo que interrompe a maioria das aferências de um grupo de neurônios. *Reação axonal* se refere à reação no interior do corpo celular que auxilia a regeneração do axônio. Ela é melhor observada nas células do corno anterior da medula espinal quando os axônios motores são seccionados ou gravemente danificados. Ocorre um aumento da síntese de proteínas associadas ao brotamento axonal. Isto se reflete no aumento do tamanho e arredondamento do corpo celular, deslocamento periférico do núcleo, aumento do tamanho do nucléolo e dispersão da substância de Nissl do centro para a periferia da célula (*cromatólise central*).

O dano neuronal pode estar associado a uma grande variedade de alterações subcelulares nas organelas neuronais e no citoesqueleto. As *inclusões neuronais* podem ocorrer como uma manifestação do processo de envelhecimento, com o depósito intracitoplasmático de lípidos complexos (*lipofuscina*), proteínas ou carboidratos. O depósito citoplasmático anormal de lípidos complexos e de outras substâncias também ocorre em distúrbios do metabolismo geneticamente determinados, no qual os substratos ou intermediários se acumulam ([Cap. 5](#)). A infecção viral pode levar a inclusões intranucleares anormais, como as observadas na infecção herpética (corpúsculo de Cowdry), inclusões citoplasmáticas, como as observadas na raiva (corpúsculo de Negri), ou tanto o núcleo quanto o citoplasma na infecção por citomegalovírus (CMV).

Algumas doenças degenerativas do SNC estão associadas a inclusões intracitoplasmáticas, como os emaranhados neurofibrilares na doença de Alzheimer e os corpúsculos de Lewy na doença de Parkinson. Outras doenças causam vacuolização anormal do pericário e do neuropilo de processos celulares neuronais (doença de Creutzfeldt-Jakob). Estes agregados são altamente resistentes à degradação, contêm proteínas com conformação alterada, e podem resultar de mutações que afetam o enovelamento da proteína, sua ubiquitinação e o seu tráfego intracelular (ver discussão de enovelamento de proteínas no [Cap. 1](#)). Pode-se citar estes distúrbios como *proteinopatias*. Existem evidências em muitas destas doenças que os agregados visíveis não são a base da lesão celular; ao contrário, pequenos multímeros das proteínas (oligômeros) seriam os mediadores críticos do dano. ⁴

Reações dos Astrócitos à Lesão. O nome astrócito decorre de seu aspecto estrelado. Estas células possuem múltiplos prolongamentos citoplasmáticos ramificados, que se irradiam do corpo celular, e contêm a proteína glial fibrilar ácida (GFAP), um filamento intermediário específico para este tipo de célula ([Fig. 28-1](#)). Os astrócitos agem como tampões metabólicos e detoxificadores no interior do encéfalo. Além disso, por meio dos pés astrocitários ou dos prolongamentos vasculares, que circundam os capilares ou se estendem às zonas subpial e subependimária, eles contribuem como função de barreira para controlar o fluxo de macromoléculas entre o sangue, o líquido cefalorraquiano (LCR) e o encéfalo. *Gliose* (ou *astrogliose*) é o indicador histopatológico mais importante de lesão do SNC, independente da etiologia, e é caracterizada tanto pela hipertrofia quanto pela hiperplasia. Nesta reação, o núcleo dos astrócitos, que tipicamente apresentam forma arredondada ou ovalada (10 µm de largura) com cromatina pálida uniformemente dispersa, aumenta de dimensões se tornando vesicular apresentando um nucléolo proeminente. O citoplasma, anteriormente escasso, se expande se tornando rosa brilhante, algo irregular ao redor de um núcleo excêntrico, a partir do qual emergem numerosos prolongamentos vigorosos e ramificados. Estas células são chamadas de *astrócitos gemistocíticos*.

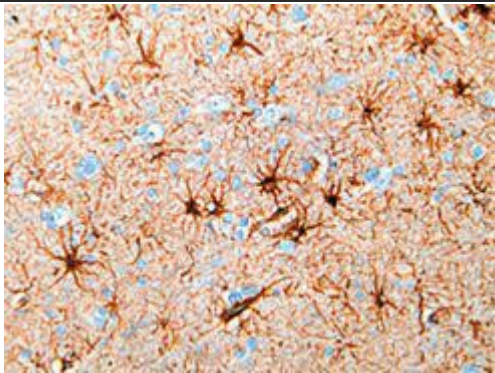


FIGURA 28-1

Os astrócitos e seus processos. Coloração por imuno-histoquímica para GFAP revela o citoplasma perinuclear astrocítico e os prolongamentos bem desenvolvidos (*marrom*).

Quando os astrócitos são diretamente lesados, podem reagir ficando com o citoplasma tumefacto. Pode ser observado no caso de uma agressão aguda da célula, que causa uma falha de seus canais iônicos dependentes de ATP, como ocorre na hipóxia, na hipoglicemia e nas lesões tóxicas. O astrócito de *Alzheimer do tipo II* é uma célula da substância cinzenta que possui um núcleo de dimensões duas a três vezes maior do que o normal, com cromatina central de coloração pálida e presença de uma gotícula intranuclear de glicogênio, além de membrana nuclear e nucléolos proeminentes. Este nome pode gerar confusão, uma vez que ele não é principalmente observado na doença de Alzheimer, mas em indivíduos com hiperamonemia de longa duração devido a doença hepática crônica, na doença de Wilson ou em distúrbios metabólicos hereditários do ciclo da ureia.

Os astrócitos não são poupados de processos que levam à formação de corpúsculos de inclusão citoplasmática. As *fibras de Rosenthal* são estruturas grossas, alongadas, brilhantemente eosinofílicas e relativamente irregulares que ocorrem dentro de um processo astrocitário e que contêm duas proteínas de choque térmico (α -cristalina e hsp27), como a ubiquitina. As fibras de Rosenthal são habitualmente encontradas em regiões de gliose de longa duração. Elas também são características de um tipo de tumor glial, o astrocitoma pilocítico. Na *doença de Alexander*, uma leucodistrofia associada a mutações no gene codificador da GFAP, são encontradas abundantes fibras de Rosenthal em localizações periventriculares, perivasculares e subpiais. Um achado mais frequente é o encontro de *corpúsculos amiláceos* ou os corpúsculos de poliglicosanos. Estes são estruturas redondas, fracamente basófilas, reação do ácido periódico de Schiff (PAS) positivas, concêntricamente dispostas em lâminas de 5 a 50 μ m de diâmetro que se localizam onde existem prolongamentos astrocitários, especialmente nas zonas subpial e perivascular. Consistindo principalmente de polímeros de glicosaminoglicanos, eles também contêm proteínas de choque térmico e ubiquitina. Eles aumentam conforme a idade e se acredita que representem uma alteração degenerativa no astrócito. Os *corpúsculos de Lafora*, observados no citoplasma de neurônios (como de hepatócitos, miócitos e de outras células) em um tipo de epilepsia mioclônica (epilepsia mioclônica com corpúsculos de Lafora), possuem estrutura e composição bioquímica semelhantes.

Reações de Outras Células Gliais à Lesão. Ao contrário dos astrócitos, os oligodendrócitos e as células endimárias não participam da resposta ativa à lesão no SNC e mostram um repertório mais limitado de reações. Os prolongamentos citoplasmáticos oligodendrogliais se enrolam em torno dos axônios e formam a mielina. Cada oligodendrócito mielina numerosos internodos de múltiplos axônios. A lesão ou a apoptose de células oligodendrogliais é uma característica dos distúrbios de desmielinização adquiridos e das leucodistrofias. O núcleo oligodendrogliar pode proteger as inclusões virais na leucoencefalopatia multifocal progressiva. As *inclusões citoplasmáticas gliais*, principalmente compostas de α -sinucleína, são encontradas em oligodendrócitos na atrofia de múltiplos sistemas (AMS).

As células endimárias, que são células epiteliais colunares ciliares que revestem os ventrículos, não possuem padrões específicos de reação. Quando há inflamação ou dilatação importante do sistema ventricular, a ruptura do revestimento endimário ocorre junto com a proliferação dos astrócitos subependimários para produzir pequenas irregularidades nas superfícies ventriculares

(granulações ependimárias). Determinados agentes infecciosos, particularmente o CMV, podem produzir ampla lesão ependimária, com inclusões nas células ependimárias.

Reações da Microglia à Lesão. A microglia é constituída de células derivadas do mesoderma, cuja principal função é atuar como um sistema macrofágico no SNC. Compartilham diversos marcadores de superfície com monócitos/macrófagos periféricos (como CR3 e CD68) e respondem à lesão por (1) proliferação; (2) desenvolvendo um núcleo alongado (células em bastão), como na neurosifilis; (3) formando agregados ao redor de pequenos focos de tecido necrosado (*nódulos microgliais*); ou (4) se reunindo em torno dos corpos celulares de neurônios que estão morrendo (*neuronofagia*). Além da microglia residente, os macrófagos derivados do sangue são as principais células fagocíticas presentes no foco inflamatório.

Edema Encefálico, Hidrocefalia, Hipertensão Intracraniana e Herniação

O encéfalo e a medula espinal são protegidos pelo compartimento rígido definido pelo crânio, pelas vértebras e pela dura-máter. O edema encefálico generalizado, o aumento do volume do LCR (hidrocefalia) e a expansão focal de lesões com efeito de massa pode aumentar a pressão intracraniana. Dependendo do grau e da rapidez deste aumento e da natureza da lesão subjacente, as consequências variam de déficit neurológico sutil à morte.

EDEMA ENCEFÁLICO

O edema encefálico ou, precisamente, edema do parênquima encefálico, pode ser de dois tipos principais:

Edema vasogênico é causado pela ruptura da barreira hematoencefálica e consequente aumento da permeabilidade vascular, permitindo que o líquido se desloque do compartimento intravascular para os espaços intercelulares do encéfalo. A escassez do sistema linfático prejudica bastante a reabsorção do excesso de líquido extracelular. O edema vasogênico pode ser localizado (p. ex., adjacente à inflamação ou à neoplasia) ou generalizado.

Edema citotóxico é decorrente de um aumento do líquido intracelular secundário à lesão da membrana celular neuronal, glial ou endotelial, já que este tipo de edema pode ser encontrado em indivíduos que sofreram agressão hipóxica/isquêmica generalizada ou com dano metabólico.

Na prática, as condições associadas ao edema generalizado frequentemente possuem elementos tanto do edema vasogênico quanto do citotóxico.

O edema intersticial (edema hidrocefálico) em geral ocorre em torno dos ventrículos laterais quando um aumento na pressão intravascular causa um fluxo anormal de líquido a partir do LCR intraventricular e através do revestimento ependimário, para a substância branca periventricular. No edema generalizado, os giros se encontram aplanados, os sulcos intercalados estreitados e as cavidades ventriculares comprimidas. Com a expansão do encéfalo, pode ocorrer herniação.

HIDROCEFALIA

O LCR é produzido pelo plexo coroide no interior do sistema ventricular, normalmente circula através do sistema ventricular e penetra na cisterna magna na base do tronco encefálico através dos forames de Luschka e de Magendie. O LCR presente no espaço subaracnoide banha as convexidades cerebrais superiores sendo absorvido pelas granulações aracnoides. A *hidrocefalia* se refere ao acúmulo de excesso de LCR no interior do sistema ventricular ([Fig. 28-2](#)). A maior parte dos casos ocorre como consequência da diminuição do fluxo e da reabsorção do LCR. Raramente a superprodução é a causa da hidrocefalia (p. ex., no caso de tumores do plexo coroide). O aumento do volume do LCR no interior dos ventrículos causa aumento de suas dimensões, que pode elevar a pressão intracraniana.

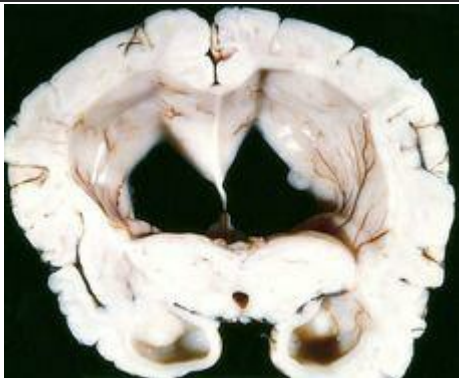

FIGURA 28-2

Hidrocefalia. Os ventrículos laterais dilatados observados em corte coronal através da região talâmica medial.

Quando a hidrocefalia surge na infância, antes do fechamento das suturas cranianas, ocorre um aumento da cabeça, manifestada pelo aumento do perímetro cefálico. A hidrocefalia que surge

após este período é associada à expansão dos ventrículos e ao aumento da pressão intracraniana, sem alteração do perímetro cefálico. Na *hidrocefalia não comunicante*, somente uma parte do sistema ventricular pode se apresentar aumentada devido ao excesso de LCR, como pode acontecer no caso de um tumor no terceiro ventrículo. Na *hidrocefalia comunicante*, ocorre aumento do tamanho de todo o sistema ventricular. O termo *hidrocefalia ex-vácuo* se refere à dilatação do sistema ventricular com aumento compensatório no volume do LCR secundário à perda do parênquima encefálico.

HIPERTENSÃO INTRACRANIANA E HERNIAÇÃO

Quando o volume do encéfalo aumenta além do limite permitido pela compressão das veias e o deslocamento do LCR, a pressão no interior do crânio aumenta. A maior parte dos casos está associada a um efeito de massa ou difuso, como no edema encefálico generalizado, ou focal, como no caso de tumores, abscessos ou hemorragias. O aumento da pressão intracraniana também pode reduzir a perfusão do encéfalo, com posterior exacerbação do edema cerebral. Como a calota craniana é dividida por pregas durais rígidas (a foice e o tentório), a expansão localizada do encéfalo pode causar seu deslocamento em relação a estes compartimentos. No caso da expansão ser suficientemente grave, pode ocorrer a *síndrome da herniação* (Fig. 28-3).

Herniação subfócal (giro do cíngulo) ocorre quando uma expansão unilateral ou assimétrica de um hemisfério cerebral desloca o giro do cíngulo sob a foice cerebral. Isto pode levar a uma compressão dos ramos da artéria cerebral anterior.

Herniação transtentorial (uncinada ou mesial temporal) ocorre quando a porção medial do lobo temporal está comprimida contra as bordas livres do tentório. Com o aumento do deslocamento do lobo temporal, o terceiro nervo craniano é comprometido, levando à dilatação da pupila e ao prejuízo dos movimentos oculares do lado da lesão. A artéria cerebral posterior também pode ser comprimida, levando à lesão isquêmica no território que é suprido por este vaso, incluindo o córtex visual primário. Quando a extensão da herniação é suficientemente grande, o pedúnculo cerebral contralateral pode ser comprimido, levando a uma hemiparesia ipsilateral à herniação, sendo que a alteração do pedúnculo neste contexto é conhecida como *incisura de Kernohan*. O progresso da herniação transtentorial é com frequência acompanhado por lesões hemorrágicas no mesencéfalo e na ponte, chamadas de *hemorragias secundárias do tronco encefálico ou de Duret* (Fig. 28-4). Estas lesões lineares ou em forma de chama, geralmente ocorrem na linha média e nas regiões paramedianas e se acredita que sejam devido à distorção ou ao esgarçamento das veias e artérias perfurantes que suprem o tronco encefálico superior.



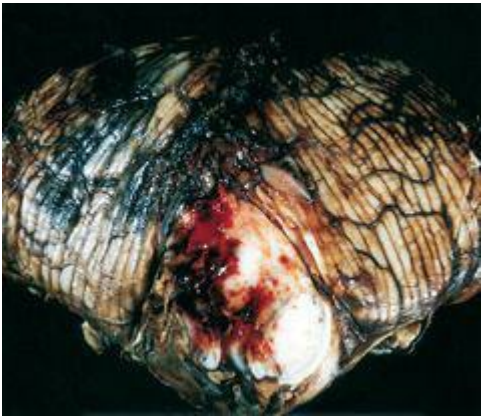


FIGURA 28-4

Hemorragia de Duret envolvendo o tronco encefálico na junção da ponte com o mesencéfalo.

Herniação tonsilar se refere ao deslocamento das tonsilas cerebelares através do forame magno. Este padrão de herniação leva a risco de morte porque causa compressão do tronco encefálico e compromete a respiração vital e os centros cardíacos no bulbo.

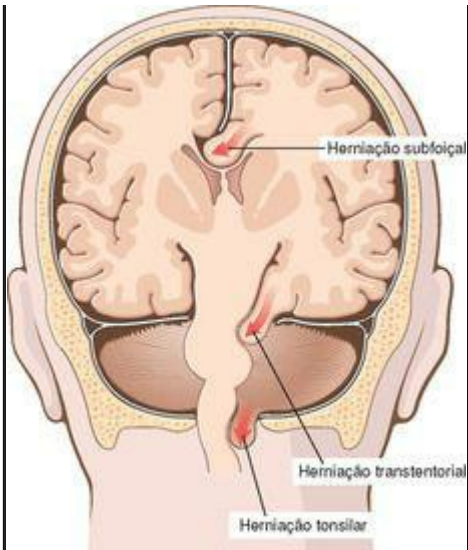


FIGURA 28-3

Principais herniações encefálicas: subfoçal, transtentorial e tonsilar.

Malformações e Doenças do Desenvolvimento

Apesar da patogenia e da etiologia das malformações do SNC serem, em grande parte, desconhecidas, tanto a genética quanto as influências ambientais parecem estar envolvidas. As aberrações das moléculas de sinalização e as mutações de genes homeóticos, que controlam a diferenciação de cada segmento do organismo, têm sido recentemente identificados como causa de distúrbios do desenvolvimento no SNC. Sabe-se que diversos compostos tóxicos e agentes infecciosos possuem efeitos teratogênicos. [5](#)

DEFEITOS DO TUBO NEURAL

A falha em fechar uma porção do tubo neural, ou a reabertura de uma região do tubo após o fechamento bem-sucedido, pode levar a uma entre diversas malformações.⁶ Todas se caracterizam por anormalidades envolvendo o tecido neural, as meninges e o osso ou tecidos moles suprajacentes. A *encefalocele* é um divertículo de tecido do SNC malformado que se estende através de um defeito da calota craniana. Ela ocorre com mais frequência na região occipital ou na fossa posterior. De forma geral, os defeitos do tubo neural representam a maior parte das malformações do SNC.

Os defeitos do tubo neural mais comuns envolvem a medula espinal e são causados pela falha no fechamento ou pela reabertura das porções caudais do tubo neural. O *disrafismo espinal* ou a *espinha bífida* pode ser um defeito ósseo assintomático (espinha bífida oculta) ou uma malformação grave com um segmento aplanado e desorganizado da medula espinal, associado a uma bolsa meníngea externa. A *mielomeningocele* (ou meningomielocele) se refere à extensão do tecido do SNC através de um defeito na coluna vertebral. O termo *meningocele* se aplica quando existe apenas uma extrusão meníngea. As mielomeningoceles são mais comuns na região lombossacral e os indivíduos afetados manifestam déficits clínicos pertinentes às funções motoras e sensitivas nas extremidades inferiores, como distúrbios de controle vesical e intestinal, decorrentes tanto da anormalidade estrutural da medula propriamente dita como de infecções secundárias que alcançam o SNC através da fina pele suprajacente.

A frequência dos defeitos do tubo neural varia muito entre os diferentes grupos étnicos. A taxa de concordância é alta entre gêmeos monozigóticos, e a taxa de recorrência para defeito do tubo neural em gestações subsequentes foi estimada em 4% a 5%. A deficiência de folato durante as semanas iniciais da gestação foi considerada como um fator de risco. As diferenças entre as taxas de defeitos do tubo neural entre as populações podem ser atribuídas em parte aos polimorfismos de enzimas do metabolismo do ácido fólico. A deficiência de folato pode afetar a divisão celular durante os períodos críticos que coincidem com o fechamento do tubo neural. O diagnóstico pré-natal se baseia em exames de imagem e do rastreamento de amostras de sangue materno na busca de aumento de α -fetoproteína.

A *anencefalia* é uma malformação da extremidade anterior do tubo neural, com ausência do encéfalo e do calvário. O desenvolvimento do prosencéfalo é interrompido em torno dos 28 dias de gestação, e o que fica em seu lugar é a *área cerebrovasculosa*, um resquício aplanado do tecido encefálico desorganizado, com mistura de células ependimárias, do plexo coroide e meningoteliais. As estruturas da fossa posterior podem ser poupadas, dependendo da extensão da falha do crânio. Conforme esperado, os tratos descendentes associados às estruturas não formadas estão ausentes.

ANORMALIDADES DO PROSENCÉFALO

O volume do encéfalo pode estar anormalmente grande (*megaleucefalia*) ou pequeno (*microencefalia*). A microencefalia, é de longe a mais comum das duas, pode ocorrer em uma grande variedade de situações, incluindo nas anormalidades cromossômicas, na síndrome fetal alcoólica e na infecção pelo vírus do tipo 1 da imunodeficiência humana adquirida (HIV-1) *in utero*. É postulado que a anormalidade subjacente é a redução no número de neurônios que alcançam o neocórtex, levando a uma simplificação das dobras dos giros – um modelo sustentado pelos resultados experimentais em modelos de murinos. O *pool* das células precursoras proliferativas no encéfalo em desenvolvimento se situa adjacente ao sistema ventricular. O número de neurônios é determinado pela fração das células em proliferação que sofrem transição para células que migram a cada ciclo celular. Bem no início, a maior parte das divisões celulares dão origem a duas células progenitoras e, com a progressão do desenvolvimento, ocorrem mais divisões assimétricas, dando origem a uma célula progenitora e a uma célula que se dirige para o córtex em desenvolvimento. No caso da saída precoce de um excesso de células do *pool* de proliferação, ocorre redução da geração global de neurônios. Se poucas células saem durante as primeiras etapas da divisão, a expansão geométrica da população proliferadora resulta em uma eventual superprodução de neurônios.⁷⁸ and ⁹

Entre as malformações reconhecíveis¹⁰ se encontram condições que podem variar desde uma diminuição perceptível no número de giros até a ausência total, deixando a superfície do encéfalo lisa, *lissencefalia (agiria)* (Fig. 28-5). Já foram descritas diversas formas de lissencefalia com causas genéticas distintas. Uma delas com melhor compreensão é a de mutações no gene que codifica a proteína associada aos microtúbulos LIS-1, que forma complexos com a dineína e afeta a função do centróssomo no movimento nuclear. A lissencefalia também pode ocorrer a partir de uma série de mutações em genes que codificam enzimas responsáveis pela glicosilação da α -dístroglicano. Quando este receptor para componentes da matriz extracelular não sofre as modificações pós-tradução apropriadas, sua estabilidade diminui.

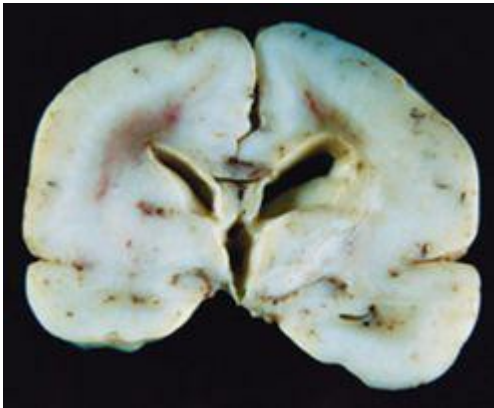


FIGURA 28-5

Lissencefalia. A ausência dos giros corticais define esta anormalidade, observada aqui em encéfalo de um neonato a termo.

A *polimicrogiria* é caracterizada por circunvoluções cerebrais pequenas e geralmente numerosas, com conformação irregular. A substância cinzenta é composta por até quatro camadas, com aparente aprisionamento de tecido meníngeo nos pontos de fusão do que seria a parte da superfície cortical. A polimicrogiria pode ser induzida por lesão tecidual localizada que ocorre no período final da migração neuronal, embora também sejam conhecidas formas geneticamente determinadas, que tipicamente são bilaterais e simétricas. [11](#)

As *heterotopias neuronais* formam um grupo de distúrbios da migração que com frequência estão associadas à epilepsia. [12](#) Elas consistem em uma coleção de neurônios com localização imprópria ao longo das vias de migração. Como seria de se esperar, uma localização em que as heterotopias podem ser detectadas é junto às paredes ventriculares – tal como ocorre com células que nunca conseguiram deixar o seu local de nascimento. As heterotopias periventriculares podem ser causadas por mutações no gene que codifica a filamina A, uma proteína que se liga a actina e é responsável pela organização de uma complexa trama de

filamentos. O seu gene está no cromossomo X, e o alelo mutante é letal no sexo masculino. No feminino, o processo de inativação do X cria duas categorias de neurônios: uma com alelo normal ativo e localização correta e outra alelo mutado ativo e permanência na heterotopia. Outra proteína associada aos microtúbulos, a duplocortina (DCX), é também codificada por gene que se localiza no cromossomo X. Mutações neste gene causam no sexo masculino lissencefalia e no sexo feminino heterotopias corticais em banda. Estas heterotopias podem ser desde nódulos bastante sutis de neurônios localizados na substância branca subcortical até uma fita completa de células nervosas que se assemelha ao córtex suprajacente.

A *holoprosencefalia* é um espectro de malformações caracterizado pela separação incompleta dos hemisférios cerebrais na linha média. As formas graves se manifestam com anomalias faciais da linha média, incluindo ciclopia. Variantes menos graves, como a arrinencefalia, mostram ausência dos nervos olfatórios e estruturas relacionadas. Atualmente é possível o diagnóstico intrauterino das formas graves de holoprosencefalia pelo exame de ultrassom. Esta condição é associada à trissomia do cromossomo 13 e a outras síndromes genéticas. ¹³*Sonic hedgehog* é um membro da família de proteínas secretadas sintetizadas pela notocorda e pela placa neural durante o seu desenvolvimento. Mutações afetando a proteína *sonic hedgehog* ou a sua via de sinalização podem ocasionar holoprosencefalia.

Na *agenesia de corpo caloso*, uma malformação relativamente comum, existe uma ausência de feixes de substância branca que levam projeções corticais de um hemisfério para outro ([Fig. 28-6](#)). As imagens dos estudos radiológicos mostram ventrículos laterais deformados (deformidade em “asa de morcego”). Nos cortes coronais do encéfalo, podem ser demonstrados feixes de substância branca orientados no sentido anteroposterior. A agenesia de corpo caloso pode estar associada a retardo mental ou pode ocorrer em indivíduos clinicamente normais. Pode estar presente de forma isolada ou associada a uma grande variedade de malformações. Ao contrário do que se observa em pacientes submetidos à seção cirúrgica do corpo caloso e que mostram evidências clínicas de desconexão inter-hemisférica, indivíduos com agenesia de corpo caloso podem apresentar déficits mínimos.



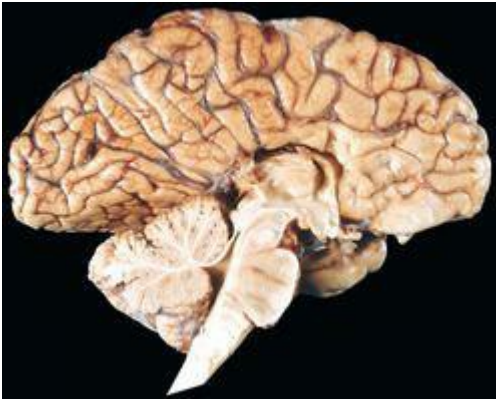


FIGURA 28-6

Agenesia do corpo caloso. O corte sagital do hemisfério esquerdo mostra a falta do corpo caloso e dos giros do cíngulo acima do terceiro ventrículo.

ANORMALIDADES DA FOSSA POSTERIOR

A malformação de Dandy-Walker é caracterizada por um aumento da fossa posterior. O verme cerebelar está ausente ou somente os rudimentos da sua porção anterior estão presentes. Em seu lugar, se encontra um grande cisto de linha média que é revestido por células ependimárias e suas leptomeninges contíguas à superfície externa. Este cisto representa o quarto ventrículo expandido e sem seu teto na ausência do verme normalmente formado. As displasias de núcleos do tronco encefálico podem ser encontradas em associação à malformação de Dandy-Walker.

A malformação de Arnold-Chiari (malformação de Chiari do tipo II) consiste em uma fossa posterior pequena com um cerebelo deformado que apresenta uma extensão caudal do verme através do forame magno (Fig. 28-7) e, de forma quase invariável, hidrocefalia e uma meningocele lombar. Outras alterações associadas podem incluir deslocamento caudal do bulbo, malformação do teto, estenose de aqueduto, heterotopias corticais e hidromielia (ver a seguir). Na malformação de Chiari do tipo I, as tonsilas cerebelares estão dispostas na região mais caudal e se estendem para o canal vertebral. Em contraste às importantes consequências clínicas das duas malformações anteriormente descritas, esta pode ser uma anormalidade silenciosa ou pode causar sintomas relacionados à obstrução do fluxo líquórico e à compressão do bulbo. Caso estejam presentes, estes sintomas podem ser corrigidos por meio de intervenção neurocirúrgica.

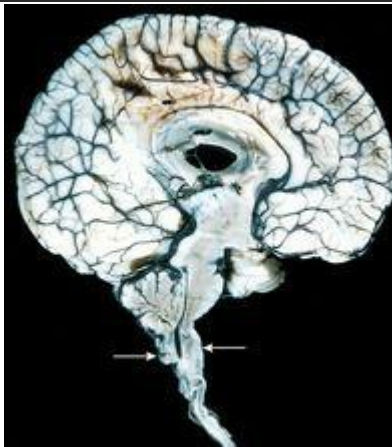


FIGURA 28-7

Malformação de Arnold-Chiari. O corte sagital mostra o conteúdo da fossa posterior pequena, o deslocamento para baixo do verme cerebelar e a deformidade da medula oblonga (as *setas* indicam o nível aproximado do forame magno).

SIRINGOMIELIA E HIDROMIELIA

São doenças caracterizadas por uma expansão multissegmentada descontínua ou confluenta do canal central da medula, revestido por células ependimárias (*hidromielia*) ou pela formação de uma cavidade fusiforme preenchida por líquido na porção interna da medula (*siringomielia*, *siringe*), que pode se estender para o tronco encefálico (*siringobulbia*).

A siringomielia pode estar associada à malformação de Chiari do tipo I. Ela pode ocorrer associada a tumores intramedulares ou após lesão traumática. Em geral, a aparência histológica é semelhante em todas estas condições, com destruição da substância branca e cinzenta adjacentes, rodeada por uma densa trama de gliose reativa. A doença em geral se manifesta na segunda ou na terceira décadas de vida. Os sinais e sintomas característicos da siringomielia são a perda sensitiva da dor e da temperatura nas extremidades superiores, dada a preferência pelo envolvimento precoce das fibras comissurais medulares anteriores cruzadas.

Lesão Encefálica Perinatal

A lesão encefálica que ocorre no período perinatal é uma importante causa de incapacidade neurológica na infância. As lesões que ocorrem precocemente na gestação podem destruir o tecido encefálico sem evocar as alterações “reativas” usuais no parênquima e pode ser difícil de distingui-las de uma malformação.

O amplo termo *paralisia cerebral* se refere a um déficit neurológico motor não progressivo caracterizado pela combinação de espasticidade, distonia, ataxia/atetose e paresia atribuída a eventos agressores que ocorreram durante os períodos pré e perinatal. Os sinais e sintomas podem não estar aparentes ao nascimento e serem identificados tardiamente durante o processo de desenvolvimento. Os exames pós-morte de crianças com esta síndrome mostraram uma grande variedade de achados neuropatológicos, incluindo lesões destrutivas, relacionadas a eventos remotos que podem ter causado hemorragia e infarto.

Em neonatos prematuros existe um risco aumentado de *hemorragia intraparenquimatosa* dentro da matriz germinativa, com frequência nas proximidades da junção entre o tálamo e o núcleo caudado. As hemorragias podem permanecer localizadas ou se estenderem para o interior do sistema ventricular e, a partir daí, para o espaço subaracnoide, algumas vezes levando à hidrocefalia.

Os infartos podem ocorrer na substância branca periventricular supratentorial (leucomalácia periventricular), em especial nos neonatos prematuros. Eles formam placas amareladas que consistem em regiões de necrose sutil da substância branca e de calcificações. Quando a substância cinzenta quanto a branca estão envolvidas pelo amplo dano isquêmico, ocorre o desenvolvimento de grandes lesões císticas destrutivas ao longo dos hemisférios. Esta condição é chamada de encefalopatia multicística ([Fig. 28-8](#)).



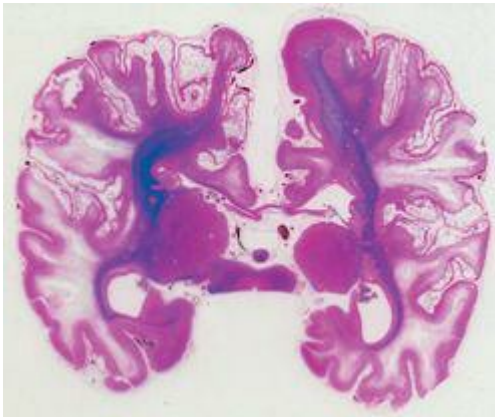


FIGURA 28-8

Leucoencefalopatia multicística. Estão presentes numerosos espaços císticos representando as conseqüências de uma lesão isquêmica difusa.

Nas lesões isquêmicas perinatais do córtex cerebral, as profundidades do sulco sustentam a força da lesão e resultam em giros glióticos, afinados (*ulegria*). Os núcleos da base e o tálamo podem também sofrer lesão isquêmica, com placas de perda neuronal e gliose reativa. Posteriormente, a mielinização aberrante e irregular dá origem a núcleos com aparência de mármore: *estado marmóreo*. Como as lesões ocorrem no caudado, no putâmen e no tálamo, é comum o surgimento de sequelas clínicas como coreoatetose e distúrbios relacionados ao movimento.

Trauma

Os principais determinantes das consequências do trauma no SNC são a localização anatômica da lesão e a capacidade limitada do encéfalo para a realização do reparo funcional. Lesões do parênquima encefálico de vários centímetros cúbicos podem ser clinicamente silenciosas (p. ex., no lobo frontal), gravemente incapacitantes (na medula espinal) ou fatais (no tronco encefálico).

As forças físicas associadas ao trauma cefálico podem provocar *fratura craniana*, *lesão parenquimatosa* e *lesão vascular*. Todos os três mecanismos podem ocorrer concomitantemente. A magnitude e a distribuição de uma lesão encefálica traumática dependem do formato do objeto causador do trauma, da força do impacto e se a cabeça estava em movimento no momento da lesão. Um golpe na cabeça pode ser *penetrante* ou *contuso*, podendo causar uma lesão aberta ou fechada.

FRATURAS CRANIANAS

A fratura em que o osso é deslocado para dentro da cavidade craniana por uma distância maior do que a espessura do osso é chamada de *fratura craniana com deslocamento*. Como a espessura dos ossos cranianos varia suas resistências à fratura diferem de forma significativa. Além disso, a incidência relativa de fratura entre os ossos cranianos está relacionada ao padrão de queda. Quando um indivíduo acordado cai, como pode ocorrer quando se tem uma queda de escada, o local do impacto é com frequência a porção occipital do crânio. Em contraste, uma queda que tem como consequência a perda da consciência, como a gerada por uma síncope, em geral resulta em um impacto frontal. Os sintomas referentes aos nervos cranianos inferiores ou à região cervicomedular e a presença de hematomas orbitais ou mastoides distantes do ponto do impacto, sugerem uma fratura da base do crânio. Em seguida, pode ocorrer saída de LCR pelo nariz ou pela orelha externa e infecções (meningite). A energia cinética que causa uma fratura é dissipada em uma sutura fundida, sendo que as fraturas que atravessam essas suturas são chamadas de *diastáticas*. Com múltiplos pontos de impacto ou com golpes repetidos na cabeça, as linhas de fratura das lesões subseqüentes não se estendem através das linhas de fratura da lesão inicial.

LESÕES PARENQUIMATOSAS

Concussão

A concussão é uma síndrome clínica de alteração de consciência secundária ao trauma craniano que, em geral, acontece devido a uma alteração da cinética da cabeça (quando a cabeça se encontra em movimento e é subitamente detida por uma superfície rígida). O padrão neurológico característico inclui uma disfunção neurológica de início instantâneo, parada respiratória temporária e perda dos reflexos. Embora a recuperação neurológica seja completa, a amnésia para o evento persiste. A patogenia da interrupção súbita da função neurológica é desconhecida e provavelmente envolve uma perturbação do sistema reticular ativador no tronco encefálico. As síndromes neuropsiquiátricas pós-concusivas, em geral associadas a lesões repetidas, são bem organizadas.

Lesão Direta do Parênquima

A *contusão* e a *laceração* são lesões associadas ao dano direto do parênquima cerebral, quer por transmissão da energia cinética para o encéfalo com ferimentos semelhantes aos observados nos tecidos moles (contusão) ou por penetração de um objeto e ruptura do tecido (laceração). Como acontece em qualquer outro órgão, um trauma da superfície do cérebro, transmitido através do crânio, leva a um rápido deslocamento e ruptura das estruturas vasculares, com consequente hemorragia, lesão tecidual e edema ([Fig. 28-9](#)). As cristas dos giros são mais suscetíveis uma vez que é lá que a força direta é maior. As regiões onde as contusões são mais comuns correspondem aos locais nos quais os impactos diretos são mais frequentes e as regiões do cérebro que fazem contato com uma superfície irregular e áspera da face interna do crânio, tais como a base dos lobos frontais e os lobos temporais. As contusões são menos frequentes nos lobos occipitais, no tronco encefálico e no cerebelo, a não ser que estas regiões sejam adjacentes a uma fratura de crânio (*contusões de fratura*).

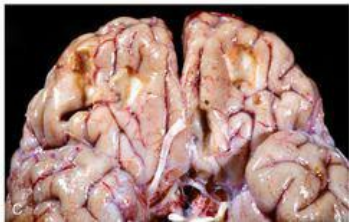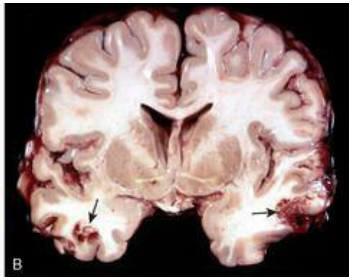
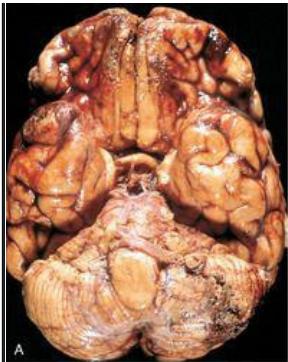


FIGURA 28-9

A, Contusões múltiplas envolvendo a superfície inferior dos lobos frontais, lobos temporais anteriores e cerebello. **B,** Contusões agudas estão presentes em ambos os lobos temporais, com áreas de hemorragia e ruptura do tecido (*setas*). **C,** Contusões remotas estão presentes na superfície frontal inferior deste encéfalo, com uma coloração amarelada (associada ao termo *plaque amarela* – *plaque jaune*).

Uma pessoa que sofre um trauma na cabeça pode desenvolver contusão no ponto de contato (lesão por *golpe*) ou uma contusão na superfície cortical diametralmente oposta a este (lesão por *contragolpe*). Uma vez que a aparência macroscópica e microscópica destas lesões é idêntica, a distinção entre elas se baseia na identificação forense do ponto de impacto e na determinação das circunstâncias do incidente. Em geral, quando a cabeça está imóvel, podem ser encontradas tanto lesão por golpe como por contragolpe. Enquanto a lesão por golpe é causada por contato entre o

cérebro e o crânio no local do impacto, acredita-se que a contusão por contragolpe se desenvolve quando o cérebro atinge a superfície interna oposta do crânio após uma desaceleração súbita.

Impactos súbitos podem resultar em hiperextensão posterior ou lateral do pescoço (como ocorre quando um pedestre é atingido por um veículo por trás) que pode levar a uma separação da ponte e do bulbo ou entre este e a medula espinal, levando à morte instantânea.

Morfologia. Quando vistas em um corte transversal, as contusões têm forma de cunha, com a base mais larga disposta ao longo da superfície e na profundidade do ponto de impacto (Fig. 28-9B). A aparência histológica das contusões independe do tipo de trauma. Em suas fases mais precoces, existe edema e hemorragia, com frequência pericapilar. Nas horas subsequentes, o extravasamento de sangue se estende ao longo do tecido envolvido através do córtex cerebral em direção à substância branca e ao espaço subaracnoide. Evidências morfológicas de lesão neuronal (picnose do núcleo, eosinofilia do citoplasma e desintegração da célula) necessitam cerca de 24 horas para surgir, embora déficits funcionais possam ocorrer mais precocemente. Edema axonal surge na vizinhança dos neurônios danificados e também em muitas células situadas longe do local. A resposta inflamatória dos tecidos lesados segue o seu curso habitual, com aparecimento de neutrófilos seguido por macrófagos. Lesões traumáticas antigas da superfície do cérebro têm aspecto macroscópico característico. Elas são deprimidas, retraídas, com marcas amareladas acastanhadas envolvendo as cristas dos giros que, em geral, estão situados no local do contragolpe (córtex frontal basal, polos temporais e occipitais). O termo **placa amarela** (*plaque jaune*) se aplica a este tipo de lesão (Fig. 28-8C), que pode se tornar um foco epiléptico. Regiões hemorrágicas mais extensas podem dar origem a lesões cavitárias que se assemelham a infartos antigos. No local de contusões antigas, pode haver a predominância de gliose e de macrófagos residuais carregados de hemossiderina.

Lesão Axonal Difusa

Embora seja afetada com mais frequência, a superfície do cérebro não é a única área a ser comprometida em uma lesão traumática. Também podem ser afetadas regiões da substância branca profunda (corpo caloso e áreas paraventricular e hipocampal do compartimento supratentorial), pedúnculos cerebrais, *brachium conjunctivum*, colículo superior e formação reticular profunda do tronco encefálico. As alterações microscópicas incluem edema axonal, indicativo de *lesão axonal difusa*, e lesões hemorrágicas locais. Apenas a aceleração angular, na ausência de impacto, pode causar lesão axonal difusa como hemorragia. Acredita-se que até 50% dos indivíduos que apresentam coma pouco após um trauma craniano, mesmo sem contusão cerebral, sofram lesão axonal difusa. As forças mecânicas associadas ao trauma danificam a integridade do axônio no nó de Ranvier, com subsequente alteração do fluxo axoplasmático.

Morfologia. A lesão axonal difusa se caracteriza pela tumefação difusa dos axônios, com frequência assimétrica, que surge horas após a lesão e pode persistir por muito tempo. Isto é melhor demonstrado por meio de técnicas de impregnação pela prata ou pelas colorações

por imunoperoxidase para proteínas transportadas pelo axônio, incluindo a proteína precursora do amiloide e a α -sinucleína. Posteriormente, ocorre aumento no número de células da microglia em áreas relacionadas do córtex cerebral e, a seguir a degeneração dos tratos de fibras afetadas.

LESÃO VASCULAR TRAUMÁTICA

A lesão vascular é um componente frequente do trauma do SNC. Resulta do trauma direto e da ruptura da parede do vaso levando à hemorragia. Dependendo da posição anatômica do vaso rompido, a hemorragia pode ocorrer em vários compartimentos: *epidural*, *subdural*, *subaracnoide* e *intraparenquimatoso*, podendo algumas vezes ocorrer de modo combinado ([Fig. 28-10](#)). No caso de trauma encefálico, que também resulta em contusões superficiais e lacerações, é mais frequente a ocorrência concomitante de hemorragias subaracnoide e intraparenquimatosas. Um rompimento traumático da artéria carótida quando ela atravessa o seio carotídeo pode levar à formação de uma fistula arteriovenosa.

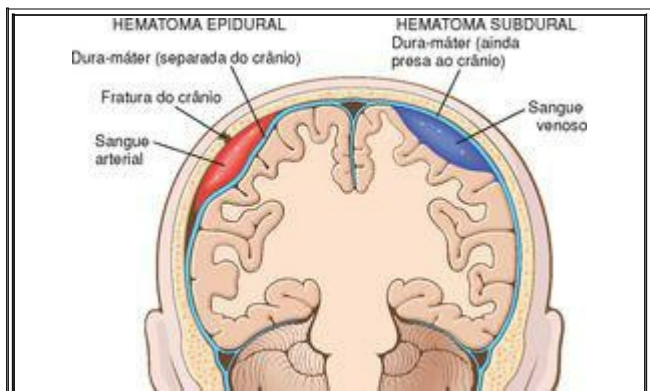


FIGURA 28-10

Hematoma epidural (*esquerdo*), no qual a ruptura de uma artéria meníngea, normalmente associada a uma fratura craniana, leva ao acúmulo do sangue arterial entre a dura-máter e o crânio. Em um hematoma subdural (*direito*), a lesão das veias em ponte entre o encéfalo e o seio sagital superior leva ao acúmulo de sangue entre a dura-máter e o aracnoide.

Em geral, a dura-máter se apresenta aderida ao periósteo na superfície interna do crânio. As artérias durais, principalmente a artéria meníngea média, são vulneráveis à lesão, em particular no caso de fraturas cranianas na região temporal, quando as linhas da fratura cruzam o trajeto do vaso. Em crianças, nas quais o crânio é deformável, o deslocamento temporário dos ossos do crânio levando à laceração de um vaso pode ocorrer na ausência de uma fratura craniana.

Quando ocorre o rompimento de um vaso, o extravasamento de sangue arterial sob pressão pode causar a separação da dura-máter da superfície interna do crânio ([Fig. 28-11](#)). O hematoma em expansão possui um contorno interno liso que comprime a superfície do encéfalo. Quando o sangue se acumula lentamente, os pacientes podem permanecer lúcidos por várias horas antes do surgimento de sinais neurológicos. Um hematoma epidural pode se expandir rapidamente e consiste em uma emergência neurocirúrgica, exigindo sua drenagem imediata.

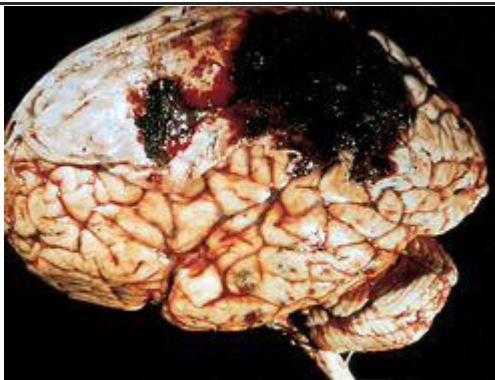


FIGURA 28-11

Hematoma epidural cobrindo a porção da dura-máter. Também estão presentes pequenas contusões múltiplas no lobo temporal.

(Cortesia do falecido Dr. Raymond D. Adams, Massachusetts General Hospital, Boston, MA.)

Hematoma Subdural

O espaço subdural se situa entre a superfície interna da dura-máter e a camada externa da aracnoide das leptomeninges. *Veias em ponte* emergem da convexidade dos hemisférios cerebrais e atravessam o espaço subaracnoide e subdural, desembocando no seio sagital superior. Existem relações anatómicas semelhantes com outros seios durais. Essas veias são particularmente predispostas a se esgarçarem ao longo de seu trajeto através do espaço subdural e se constituem na origem do sangramento na maior parte dos casos de hematoma subdural. Sabe-se que o encéfalo, flutuando livremente e banhado pelo LCR, pode se mover no interior do crânio, porém, os seios venosos são fixos. O deslocamento do encéfalo que ocorre no trauma pode romper as veias no ponto em que elas penetram na dura-máter. Nos indivíduos idosos, nos quais ocorre atrofia do encéfalo, as veias em ponte são estiradas e o encéfalo possui espaço adicional para se movimentar, daí a frequência aumentada de hematomas subdurais nesses pacientes, mesmo após trauma craniano relativamente pequeno. As crianças também são particularmente suscetíveis aos hematomas subdurais porque as paredes de suas veias em ponte são finas.

Morfologia. Ao exame macroscópico, o **hematoma subdural agudo** aparece como uma coleção de sangue recentemente coagulado ao longo da superfície do encéfalo, sem extensão para dentro dos sulcos ([Fig. 28-12](#)). O encéfalo subjacente se encontra aplanado e, com frequência, o espaço subaracnoide está limpo. Em geral, o sangramento venoso é autolimitado, sendo que a degradação e a organização do hematoma ocorrem ao longo do tempo. A organização do hematoma acontece na seguinte sequência:

- Lise do coágulo (em torno de uma semana)
- Crescimento de fibroblastos a partir da superfície dural para o interior do hematoma (2 semanas)
- Desenvolvimento precoce de tecido conjuntivo hialinizado (1 a 3 meses)

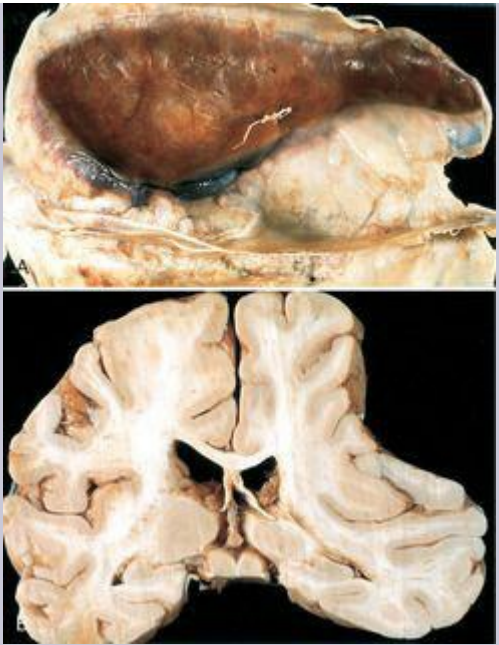


FIGURA 28-12

A, Grande hematoma subdural organizado aderido à dura-máter. **B**, Corte coronal do encéfalo mostrando a compressão do hemisfério subjacente ao hematoma subdural mostrado em **A**.

De forma característica, o hematoma organizado se encontra firmemente ligado, por meio

de tecido fibroso, apenas à superfície interna da dura-máter, não aderindo à aracnoide lisa subjacente, que não contribui para sua formação. A lesão pode, se retrair à medida que o tecido granuloso amadurece, até que permaneça somente uma fina camada de tecido conjuntivo reativo (“membranas subdurais”). Um achado comum nos hematomas subdurais, entretanto, é a ocorrência de múltiplos episódios repetidos de sangramento (hematomas subdurais crônicos), provavelmente a partir dos vasos de paredes finas do tecido de granulação. O risco de repetição de sangramento é maior nos primeiros meses após a hemorragia inicial.

Aspectos Clínicos. Os hematomas subdurais se manifestam, com mais frequência, dentro das primeiras 48 horas após a lesão. Sua localização mais comum é nas faces laterais dos hemisférios cerebrais e são bilaterais em cerca de 10% dos casos. Os sinais neurológicos mais comumente observados são os decorrentes da pressão exercida sobre o encéfalo adjacente. Podem existir sinais focais, porém, com frequência as manifestações clínicas não são localizadas e incluem cefaleia e confusão. Em geral, ocorre deterioração neurológica progressiva, porém, pode também ocorrer uma descompensação aguda. O tratamento dos hematomas subdurais é a remoção do sangue e do tecido organizado associado.

SEQUELAS DO TRAUMA ENCEFÁLICO

Uma vasta gama de síndromes neurológicas pode se manifestar meses ou anos após o trauma encefálico de qualquer causa. Este fato ganhou importância no contexto da medicina legal e de litígio envolvendo assuntos de compensação para trabalhadores civis e militares. A *hidrocefalia pós-traumática* ocorre devido à obstrução da reabsorção do LCR em decorrência do sangramento no interior do espaço subaracnoide. A *demência pós-traumática* e a síndrome *punch-drunk* (demência pugilística) ocorre após traumas repetidos e por um período prolongado na cabeça. Os achados neuropatológicos incluem hidrocefalia, afilamento do corpo caloso, lesão axonal difusa, emaranhados neurofibrilares (principalmente nas áreas temporais médias), e placas difusas positivas para o peptídeo β -amiloide (β A) (ver “Doença de Alzheimer”). Outras sequelas importantes do trauma encefálico incluem epilepsia pós-traumática, tumores (meningioma), doenças infecciosas e distúrbios psiquiátricos. [3](#)

TRAUMA DA MEDULA ESPINAL

A medula espinal, em geral se encontra protegida pelo canal vertebral ósseo, mas é vulnerável ao trauma a partir de seu arcabouço esquelético. A maior parte das lesões que danificam a medula está associada ao deslocamento da coluna vertebral, seja de forma rápida e transitória, seja de forma permanente. O nível da lesão da medula determina a extensão das manifestações neurológicas: as lesões envolvendo as vértebras torácicas ou mais baixas podem levar à paraplegia; lesões cervicais resultam em tetraplegia; as lesões acima de C4 podem, adicionalmente, levar ao comprometimento respiratório pela paralisia do diafragma. A lesão segmentar dos tratos ascendentes e descendentes da substância branca isola a medula espinal distal de suas conexões com o cérebro e o tronco encefálico. É esta interrupção, e não o dano segmentar da substância cinzenta que pode ocorrer no nível do impacto, que é a principal causa dos déficits neurológicos.

Morfologia. As alterações histológicas da lesão traumática da medula espinal são semelhantes às encontradas em outros locais do SNC. A fase aguda da lesão consiste na hemorragia, na necrose e na tumefação axonal nas vizinhanças da substância branca. A lesão se afila acima e abaixo do nível do dano. Com o tempo, a lesão necrótica central se torna cística e gliótica; os cortes da medula acima e abaixo da lesão mostram degeneração walleriana secundária ascendente e descendente, respectivamente, envolvendo os tratos longos da substância branca afetada no local do trauma.

Doenças Cerebrovasculares

A doença cerebrovascular é a terceira causa de morte (após cardiopatia e câncer) nos Estados Unidos, sendo também a doença neurológica mais prevalente tanto em termos de mortalidade como de morbidade. A doença cerebrovascular inclui três categorias principais: trombose, embolismo e hemorragia, sendo que os cuidados que o paciente deve receber variam de acordo com o grupo. O acidente vascular é a designação clínica que se aplica a todas estas condições, em particular, quando os sintomas iniciam agudamente. Do ponto de vista da fisiopatologia e da anatomia patológica, é conveniente considerar a doença cerebrovascular como tendo dois processos:

Hipóxia, isquemia e infarto resultantes do prejuízo do fornecimento de oxigênio aos tecidos do SNC.

Hemorragia resultante da ruptura de um vaso do SNC.

As causas mais comuns de doenças cerebrovasculares são isquemia global, embolismo, hemorragia hipertensiva intraparenquimatosa e ruptura de aneurisma.

HIPÓXIA, ISQUEMIA E INFARTO

O cérebro requer um suprimento constante de glicose e de oxigênio que é suprido pelo sangue. Embora o cérebro corresponda a 1% a 2% do peso corporal, ele recebe 15% do débito cardíaco em repouso e consome 20% do oxigênio utilizado pelo organismo. A autorregulação da resistência vascular mantém o fluxo sanguíneo cerebral, relativamente constante, diante de uma ampla variação da pressão arterial e da pressão intracraniana. O cérebro é um tecido altamente aeróbico, no qual o oxigênio, e não o substrato metabólico, é limitante. O cérebro pode ser privado de oxigênio por diversos mecanismos: *hipóxia* causada pela baixa pressão parcial de oxigênio (PO₂), pelo comprometimento da capacidade do sangue em transportar oxigênio ou pela inibição do uso do oxigênio pelo tecido; ou *isquemia*, transitória ou permanente, após interrupção do fluxo circulatório normal. A interrupção do fluxo sanguíneo pode ser consequente à redução na pressão de perfusão (como ocorre na hipotensão), da obstrução dos pequenos ou grandes vasos, ou de ambos.

Quando o fluxo sanguíneo para uma porção do encéfalo está reduzida, a sobrevivência do tecido em risco depende da presença da circulação colateral, da duração da isquemia e da magnitude e da rapidez da redução do fluxo. Esses fatores determinam, por sua vez, o local anatómico preciso e o tamanho da lesão e, consequentemente, o déficit clínico. Dois principais tipos de lesão isquêmica aguda são identificáveis:

Isquemia cerebral global (encefalopatia isquêmica/hipóxica) ocorre quando há redução generalizada da perfusão cerebral, como ocorre no infarto cardíaco, no choque e na hipotensão grave.

Isquemia cerebral focal seguida da redução ou da interrupção do fluxo sanguíneo para uma área localizada do encéfalo devido à doença de grandes vasos (como na oclusão arterial embólica ou trombótica, frequente no quadro de aterosclerose) ou à doença de pequenos vasos (como vasculite ou oclusão secundária a lesões ateroscleróticas observadas na hipertensão).

As alterações bioquímicas gerais que acompanham a isquemia celular são discutidas no [Capítulo 1](#). Descrevemos aqui diversas respostas especiais à isquemia no SNC.¹⁴¹⁵ and ¹⁶ A depleção metabólica de energia associada à isquemia pode levar à liberação inapropriada de aminoácidos que atuam como neurotransmissores excitatórios, como o glutamato, iniciando o dano celular por permitir influxo excessivo de íons cálcio através dos receptores de glutamato do tipo NMDA. Esta elevação celular dos íons cálcio, por sua vez, dispara uma ampla variedade de processos incluindo a ativação inapropriada das cascatas de sinalização, geração de radicais livres e lesão mitocondrial. Como mencionado, todos esses mecanismos juntos levam à morte celular, principalmente por meio de necrose. Na região de transição entre o tecido encefálico necrótico e o normal, existe uma área “de risco” do tecido, na qual se refere como a zona de penumbra. Esta região pode ser resgatada de lesão definitiva em diversos modelos animais com uma variedade de intervenções antiapoptóticas, significando que ela também sofre dano por apoptose.

Hipotensão, Hipoperfusão e Estados de Baixo Fluxo (Isquemia Cerebral Global)

A resposta clínica de um episódio hipotensivo grave que produz *isquemia cerebral global* (*encefalopatia hipóxica/isquêmica difusa*) varia com a gravidade da agressão. Nos casos leves,

pode haver somente um estado confusional pós-isquêmico transitório seguido por completa recuperação e nenhum dano tecidual irreversível. Entretanto, pode ocorrer dano irreversível do tecido do SNC em alguns indivíduos que sofrem agressão isquêmica global leve ou transitória. Existe uma hierarquia de sensibilidade entre as células do SNC: os neurônios são os mais sensíveis, apesar das células gliais (oligodendrócitos e astrócitos) também serem vulneráveis. Existe também variação na suscetibilidade da população de neurônios em diferentes regiões do SNC (*vulnerabilidade seletiva*), baseada em parte nas diferenças do fluxo sanguíneo cerebral regional e nas necessidades metabólicas das células. Na isquemia cerebral global grave, ocorre morte neuronal difusa, independente da vulnerabilidade da região. Os pacientes que sobrevivem a esta lesão, permanecem, com frequência, em estado vegetativo persistente. Outros pacientes preenchem critérios clínicos atuais para “morte encefálica”, incluindo evidências de lesão cortical difusa irreversível (eletroencefalograma isolétrico ou “plano”), assim como comprometimento do tronco encefálico, como a ausência de reflexos e de movimentos respiratórios e, ausência de perfusão cerebral. Quando os indivíduos com esta forma de lesão difusa são mantidos sob ventilação mecânica, o encéfalo sofre um processo autolítico gradual – também conhecido como “encéfalo de respirador”.

Infartos em zona limitrofe (“no divisor de águas”) ocorrem em regiões do encéfalo ou da medula espinal que se situam nas regiões mais distais da irrigação do sangue arterial, as zonas limitrofes entre os territórios arteriais. Nos hemisférios cerebrais, a zona limitrofe de distribuição das arteriais cerebrais anterior e média são as que correm maior risco. Dano nesta região produz uma banda de necrose em forma de foice sobre a convexidade cerebral, situada poucos centímetros ao lado da fissura inter-hemisférica. Os infartos em zona limitrofe são com frequência observados após episódios hipotensivos.

Morfologia. No contexto da isquemia global, o encéfalo se apresenta edemaciado, os giros estão aumentados e os sulcos estreitados. A superfície de corte mostra fraca demarcação entre as substâncias cinzenta e branca. As alterações microscópicas de lesão isquêmica irreversível (infarto) estão agrupadas em três categorias. **As alterações iniciais**, que ocorrem 12 a 24 horas após a agressão, incluem as alterações neuronais agudas (neurônios vermelhos; [Fig. 28-13A e B](#)) caracterizados, inicialmente por microvacuolização, seguida por eosinofilia do citoplasma neuronal, e posteriormente por picnose nuclear e cariorrhexe. Alterações agudas semelhantes ocorrem um pouco mais tardiamente em astrócitos e oligodendrócitos. As células piramidais em CA1 (setor de Sommer) do hipocampo, as células de Purkinje do cerebelo e os neurônios piramidais corticais são os mais suscetíveis à isquemia global de curta duração. Após a lesão aguda, a reação ao dano tecidual inicia com a infiltração de neutrófilos ([Fig. 28-13C](#)). **As alterações subagudas** ocorrem em um período de 24 horas a 2 semanas, incluindo necrose do tecido, influxo de macrófagos, proliferação vascular e gliose reativa ([Fig. 28-13D](#)). A **reparação**, robusta após aproximadamente 2 semanas, é por fim caracterizada pela remoção de todo o tecido necrótico, pela perda da estrutura do SNC normalmente organizada e, por gliose ([Fig. 28-13E](#)). No córtex cerebral, a perda neuronal e a gliose produzem uma destruição desigual do neocórtex, com a preservação de algumas camadas e o envolvimento de outras, um padrão denominado de **necrose pseudolaminar**.

Infarto a partir da Obstrução do Fornecimento Sanguíneo Local (Isquemia Cerebral Focal)

A oclusão da artéria cerebral pode levar à isquemia focal e, se mantida, ao infarto de uma região específica dentro do território de distribuição do vaso comprometido. O tamanho, a localização e a forma do infarto, além da extensão da lesão tecidual resultante, são determinados pelos fatores modificadores mencionados inicialmente, sendo que o mais importante é a adequação do fluxo colateral. A principal fonte de fluxo colateral é o polígono de Willis (suplementado pela via carótido-oftálmica externa). O reforço parcial e inconstante está disponível sobre a superfície do encéfalo para os ramos distais das artérias cerebrais anterior, média e posterior através das anastomoses leptomeningeas corticais. Por outro lado, existe um pequeno ou nenhum fluxo colateral para os vasos perfurantes profundos que suprem estruturas como o tálamo, os núcleos da base e a substância branca profunda.

A doença vascular oclusiva, de gravidade suficiente para levar ao infarto cerebral, pode ocorrer devido à *trombose in situ*, *embolização* a partir de uma origem distante, ou diversas formas de vasculites. A patologia básica destas condições é discutida nos [Capítulos 4 e 11](#).

A maior parte das oclusões trombóticas ocorre devido a arterosclerose. Os locais mais comuns de trombose primária que causam infarto cerebral são a bifurcação da carótida, a origem da artéria cerebral média e em ambas as extremidades da artéria basilar. A evolução da estenose arterial varia desde um estreitamento progressivo da luz e trombose, que pode estar acompanhada pela extensão anterógrada, até a fragmentação e a embolização distal. Outro importante aspecto da doença cerebrovascular oclusiva é sua frequente associação às doenças sistêmicas, como a hipertensão arterial e o diabetes.

A *embolia* encefálica possui diversas origens, sendo que os trombos murais cardíacos estão entre as principais fontes. O infarto do miocárdio, a doença valvular e a fibrilação atrial são importantes fatores de predisposição. Em seguida na ordem de importância, estão o tromboembolismo originário de artérias, em geral a partir de placas ateromatosas presentes nas artérias carótidas. Outras fontes de êmbolos incluem a embolia paradoxal, particularmente em crianças com anormalidades cardíacas; êmbolos associados à cirurgia cardíaca; e êmbolos em outros materiais (tumor, tecido adiposo ou ar). O território de distribuição da artéria cerebral média – a extensão direta da artéria carótida interna – é mais frequentemente afetado pelo infarto embólico, sendo que a incidência é aproximadamente igual nos dois hemisférios. O êmbolo tende a se alojar onde os vasos sanguíneos se ramificam ou em áreas de estenose luminal preexistente. A “chuva de êmbolos”, como ocorre na embolia gordurosa, pode surgir após fraturas. Os indivíduos afetados manifestam disfunção cerebral generalizada com distúrbios das funções corticais superiores e da consciência, com frequência sem sinais de localização. As lesões hemorrágicas disseminadas envolvendo a substância branca são características de embolização da medula óssea após o trauma ([Fig. 28-14](#)).

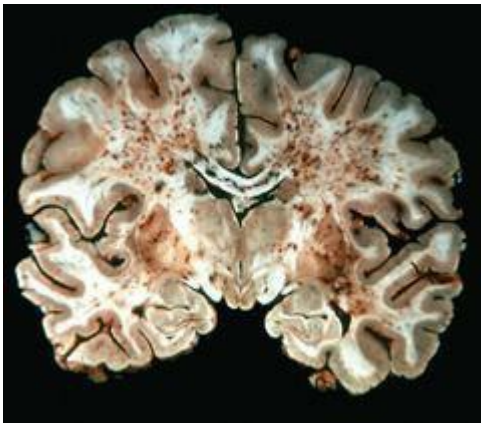


FIGURA 28-14

Hemorragias disseminadas da substância branca, características da embolia proveniente da medula óssea.

Uma variedade de processos inflamatórios que envolvem os vasos sanguíneos podem também levar ao estreitamento luminal e infartos cerebrais. Enquanto a *vasculite infecciosa* de pequenos e grandes vasos foi previamente associada à sífilis e à tuberculose, atualmente é mais comum no quadro de imunossupressão e de infecção oportunística (como na aspergilose ou na encefalite por CMV). A poliarterite nodosa e outras vasculites não infecciosas podem envolver os vasos cerebrais e causar infartos únicos ou múltiplos em diferentes regiões do cérebro. A *angeíte primária do SNC* é uma doença inflamatória que envolve múltiplos vasos de pequeno e médio calibres localizados no parênquima ou na subaracnoide e é caracterizada por inflamação crônica, células multinucleadas gigantes e destruição da parede vascular. Podem ser encontrados granulomas associados às células gigantes, dando origem ao nome alternativo de *angeíte granulomatosa do sistema nervoso*. Indivíduos afetados manifestam quadro clínico de encefalopatia difusa ou multifocal, com frequente disfunção cognitiva. Os pacientes melhoram com o uso de esteroides e tratamento com imunossupressores. Outras condições que podem causar trombose ou infarto (e hemorragia intracraniana) incluem os estados de

hipercoagulabilidade, o aneurisma dissecante de artérias extracranianas localizadas no pescoço e que suprem o encéfalo e o abuso de drogas (cocaina, heroína e anfetaminas).

Os infartos são subdivididos em dois grandes grupos baseados na presença de hemorragia. *Infarto hemorrágico (vermelho)*, caracterizado por múltiplas hemorragias petequiais, algumas vezes confluentes, é em geral associado a eventos embólicos (Fig. 20-15A). Presume-se que a hemorragia seja secundária à reperfusão dos vasos e tecidos lesados, seja por meio de colaterais ou diretamente pela dissolução de material oclusivo intravascular. Por outro lado, *infartos não hemorrágicos (pálidos, macios, anêmicos)*, são geralmente associados à trombose (Fig. 28-15B). O tratamento de pacientes com os dois tipos de infarto é bastante diferente, uma vez que os trombolíticos podem ser usados em casos de trombose enquanto são contraindicados em casos de infarto hemorrágico. A terapia trombolítica é benéfica somente durante uma pequena janela de tempo após o início dos sintomas, sendo desta forma essencial um rápido atendimento médico.

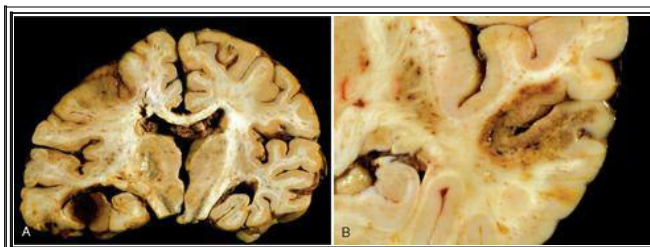


FIGURA 28-15

A, Presença de infarto hemorrágico no lobo temporal inferior do lado esquerdo do encéfalo. B, Pequeno infarto com hemorragias petequiais do lobo temporal, consistente com lesão por isquemia-reperfusão.

Morfologia. A aparência macroscópica de um **infarto não hemorrágico** varia de acordo com o tempo transcorrido após a interrupção do fluxo sanguíneo. Durante as primeiras seis horas de lesão irreversível, pouco pode ser observado. Em 48 horas, o tecido se torna pálido, amolecido e edemaciado, e a junção corticocentral pode ficar indistinguível. De 2 a 10 dias, o encéfalo se torna gelatinoso e friável e os limites previamente maldefinidos, entre o tecido normal e o anormal, se tornam mais evidentes, à medida que o edema regride na área

adjacente que sobreviveu. De 10 dias a 3 semanas, o tecido se liquefaz, deixando no fim uma cavidade preenchida por líquido e recoberta por tecido cinza escuro, que gradualmente se expande à medida que o tecido morto é removido ([Fig. 28-16](#)).

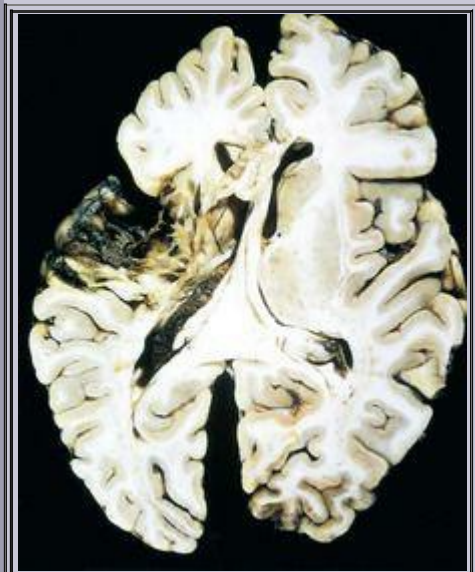

FIGURA 28-16

Infarto cístico antigo mostrando destruição do córtex com cavitação.

Ao exame microscópico, a reação tissular evolui de acordo com a seguinte sequência: *após as primeiras 12 horas*, são encontradas alterações isquêmicas neuronais (neurônios

vermelhos; vide informação prévia) e tanto edema citotóxico como vasogênico. Existe perda das características tintoriais das estruturas da substância branca e cinzenta. As células endoteliais e gliais, principalmente os astrócitos, sofrem tumefação e as fibras mielinizadas podem se desintegrar. Até 48 horas, a migração de neutrófilos progressivamente aumenta e então decresce. As células fagocíticas, derivadas de monócitos circulantes e a micróglia ativada, ficam evidentes nas primeiras 48 horas e se tornam as células predominantes nas 2 a 3 semanas seguintes. Os macrófagos ficam abarrotados de produtos de degradação da mielina ou de sangue, que podem persistir na lesão por meses a anos. Na medida em que o processo de liquefação e fagocitose prossegue, os astrócitos na borda da lesão aumentam progressivamente de tamanho, se dividem e desenvolvem uma rede proeminente de extensões citoplasmáticas. Os astrócitos reativos podem ser vistos já a partir de 1 semana após o acidente vascular.

Após várias semanas, a resposta astrocítica se torna menos intensa, deixando uma densa trama de fibras gliais entremeadas por novos capilares e por algum tecido conjuntivo perivascular. No córtex cerebral, a cavidade é separada das meninges e do espaço subaracnoide por uma camada de tecido gliótico, derivado da camada molecular do córtex. A pia-máter e a aracnoide não são afetadas e não contribuem para o processo de cicatrização. Os infartos sofrem esses estágios reativos e reparativos a partir de suas bordas em direção ao centro. Assim, diferentes áreas da lesão podem parecer diferentes, particularmente nas suas fases iniciais, revelando a progressão natural desta resposta.

A característica microscópica e a evolução do **infarto hemorrágico** são similares ao que ocorre no infarto isquêmico, com o acréscimo de extravasamento de sangue e sua reabsorção. Em indivíduos anticoagulados, os infartos hemorrágicos podem estar associados a extensos hematomas intracranianos. Os infartos venosos são com frequência hemorrágicos e podem ocorrer após a oclusão trombótica do seio sagital superior, de outros seios ou da oclusão de veias cerebrais profundas. Carcinoma, infecções localizadas e outras condições que levam ao estado de hipercoagulabilidade aumentam o risco de trombose venosa.

Infarto da medula espinal pode ser observado em decorrência de hipoperfusão por oclusão de artérias tributárias provenientes da aorta. A oclusão da artéria espinal anterior é mais rara e pode ocorrer como resultado de embolismo ou de vasculite.

Aspectos Clínicos. Os déficits associados a infartos são determinados por sua localização no encéfalo ao invés do processo patológico subjacente. Os sintomas neurológicos relacionados à área de lesão surgem com frequência rapidamente, em minutos, e podem progredir nas horas seguintes. Pode haver uma melhora da gravidade dos sintomas em consequência da reversão da lesão na região de penumbra da isquemia e também pela resolução do edema associado. Em geral, existe um grau de melhora lenta ao longo de meses. Uma vez que os acidentes vasculares são em geral associados à aterosclerose, muitos dos fatores de risco genéticos e decorrentes do estilo de vida são comuns aos da doença aterosclerótica.

DOENÇA CEREBROVASCULAR HIPERTENSIVA

Os efeitos mais importantes da hipertensão encefálica incluem os infartos lacunares, as hemorragias em fenda e a encefalopatia hipertensiva, assim como a hemorragia hipertensiva cerebral maciça. A incidência destas condições deve diminuir com o aumento do rastreamento da hipertensão e seu tratamento de forma agressiva.

Infartos Lacunares

A hipertensão afeta as artérias perforantes cerebrais e as arteríolas que suprem os núcleos da base, a substância branca hemisférica e o tronco encefálico. Estes vasos desenvolvem *esclerose arteriolar* e podem ficar ocluídos. As alterações estruturais são similares às observadas nos vasos sistêmicos dos indivíduos com hipertensão ([Cap. 11](#)). Uma consequência clínica e patológica das lesões arteriais do SNC são o desenvolvimento de infartos cavitários únicos ou múltiplos, de pequenas dimensões, conhecidos como *lacunas* ([Fig. 28-17](#)). Estes espaços são similares a lagos menores que 15 mm de largura que podem ocorrer, em ordem decrescente de frequência, no núcleo lentiforme, no tálamo, na cápsula interna, na substância branca profunda, no núcleo caudado e na ponte. Ao exame microscópico, elas consistem em áreas de perda tecidual com macrófagos esparsos, abarrotados com lípides e margeados por gliose. Dependendo de sua localização no SNC, as lacunas podem ser clinicamente silenciosas ou causar graves prejuízos neurológicos. Os vasos afetados podem estar associados a aumento do tamanho dos espaços perivasculares sem áreas de infarto (*état criblé*).



FIGURA 28-17

Infartos lacunares no caudado e no putâmen (*setas*).

Hemorragias em Fenda

A hipertensão pode dar origem à ruptura de vasos perfurantes de pequenos calibres e à ocorrência de pequenas hemorragias. Com o tempo, as hemorragias são reabsorvidas, deixando uma cavidade em forma de fenda (*hemorragia em fenda*) margeada por coloração acastanhada. Ao exame microscópico, as hemorragias em fenda mostram destruição focal local, macrófagos carregados de pigmentos e gliose.

Encefalopatia Hipertensiva

A encefalopatia hipertensiva aguda é uma síndrome clínico-patológica que ocorre em indivíduos com hipertensão maligna, caracterizada por disfunção cerebral difusa, apresentando também cefaleia, confusão, vômitos e convulsões, algumas vezes levando a coma. É necessária uma rápida intervenção terapêutica para reduzir a hipertensão intracraniana, uma vez que esta síndrome não entra em remissão espontânea. No exame *pós-mortem*, estes indivíduos podem mostrar um encéfalo tumefacto com ou sem herniação tonsilar ou transtentorial. À microscopia, podem ser observadas petéquias e necrose fibrinoide das arteríolas da substância branca e cinzenta.

Indivíduos que ao longo de muitos meses e anos sofrem infartos múltiplos, bilaterais da substância cinzenta (córtex, tálamo e núcleos da base) e branca (centro semioval) podem apresentar uma síndrome clínica caracterizada por demência, distúrbio da marcha e sinais pseudobulbares, com frequência associados a déficits focais neurológicos. Esta síndrome, geralmente citada com *demência vascular (ou multi-infarto)* é causada por diversos tipos de doença vascular multifocal, incluindo: (1) arterioesclerose cerebral; (2) trombose vascular ou embolização a partir das artérias carótidas ou do coração; e (3) esclerose arteriolar cerebral decorrente de hipertensão crônica. Quando o padrão da lesão envolve preferencialmente grandes áreas de substância branca subcortical com perda axonal e da mielina, a condição é conhecida como *doença de Binswanger*; esta distribuição de lesão vascular da substância branca deve ser distinguida clínica e radiologicamente de outras doenças que afetam a substância branca hemisférica.

HEMORRAGIA INTRACRANIANA

As hemorragias podem ocorrer em qualquer local do SNC. Algumas vezes, elas podem ser um fenômeno secundário, por exemplo, em decorrência de infartos em zonas de fronteira arterial ou de obstrução vascular transitória. As hemorragias primárias no espaço epidural ou subdural são em geral relacionadas a traumas e foram discutidas previamente em conjunto com as lesões traumáticas. As hemorragias no interior do parênquima encefálico e do espaço subaracnoide, por outro lado, são a manifestação mais frequente de uma doença cerebrovascular subjacente, embora o trauma possa causar hemorragia nestes locais.

Hemorragia Intracerebral (Intraparenquimatosa)

A hemorragia espontânea (não traumática) intraparenquimatosa ocorre com mais frequência no meio ou no fim da vida adulta, com um pico de incidência ao redor de 60 anos. A maior parte das vezes é causada pela ruptura de pequenos vasos intraparenquimatosos. Quando a hemorragia ocorre nos núcleos da base ou no tálamo, elas são designadas de hemorragias dos núcleos da base, para distingui-las das que ocorrem nos hemisférios cerebrais, que são denominadas hemorragias lobares. As duas etiologias subjacentes mais frequentes desta forma de doença cerebrovascular são a hipertensão e a angiopatia cerebral amiloide (ACA). Além disso, outros fatores locais e sistêmicos podem causar ou contribuir para a ocorrência da hemorragia não traumática, incluindo distúrbios sistêmicos da coagulação, neoplasias, vasculites, aneurismas e malformações vasculares.

*A hipertensão é a causa mais comum de hemorragia parenquimatosa encefálica, sendo responsável por mais de 50% das hemorragias clinicamente significativas e sendo responsável por cerca de 15% das mortes entre indivíduos com hipertensão arterial crônica. A hipertensão causa um grande número de anormalidades nas paredes dos vasos, incluindo arterioesclerose acelerada dos grandes vasos, arterioesclerose hialina dos pequenos vasos e, nos casos mais graves, alterações proliferativas e franca necrose das arteríolas. Os vasos arteriolares afetados por alterações hialinas são provavelmente mais fracos do que os vasos normais e, desta forma, mais vulneráveis à ruptura. Alguns casos de hipertensão crônica estão associados ao desenvolvimento de pequenos aneurismas, conhecidos como *microaneurismas de Charcot-Bouchard*, que podem ser o local da ruptura. Os aneurismas de Charcot-Bouchard, que não devem ser confundidos com os aneurismas saculares de grandes vasos intracranianos, ocorrem em vasos que têm menos de 300 µm de diâmetro, e que são encontrados com mais frequência nos núcleos da base.*

Morfologia. Hemorragia intraparenquimatosa hipertensiva pode se originar no putâmen (50% a 60% dos casos), no tálamo, na ponte, nos hemisférios cerebelares (raramente) e em outras regiões encefálicas (Fig. 28-18A). As hemorragias agudas, independente da etiologia, são caracterizadas pelo extravasamento de sangue com compressão do parênquima adjacente. Hemorragias antigas mostram área de destruição cavitária do encéfalo, apresentando borda de coloração acastanhada. Ao exame microscópico as lesões iniciais consistem de um núcleo central de sangue coagulado circundado por uma borda de tecido encefálico mostrando alterações anóxicas neuronais e gliais, como edema. Por fim, o edema se soluciona, com o surgimento de macrófagos abarrotados de lipídes e de pigmentos

que pode ser observada proliferação de astrócitos reativos na periferia da lesão. Os eventos celulares seguem o mesmo curso temporal que o observado após infarto cerebral.

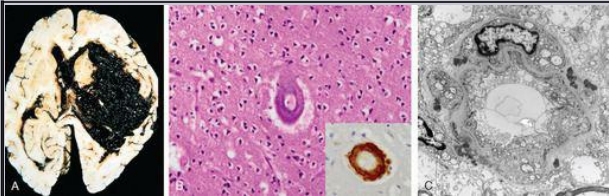


FIGURA 28-18

A, Hemorragia hipertensiva maciça ocorrendo dentro de um ventrículo lateral. **B**, Depósito amiloide em uma arteríola cortical na angiopatia amiloide cerebral; *detalhe*, coloração imuno-histoquímica para βA mostrando o material depositado na parede do vaso. **C**, Microscopia eletrônica mostrando material osmofílico em um caso de CADASIL.

A ACA é uma condição na qual os peptídeos amiloidogênicos, quase sempre os mesmos observados na doença de Alzheimer (peptídeo βA_{40} – ver discussão a seguir), se deposita nas paredes dos vasos meningeais e corticais de médio e pequeno calibres. O depósito pode resultar no enfraquecimento da parede do vaso e no risco de hemorragia. Como na doença de Alzheimer, em que existe uma relação entre um polimorfismo no gene que codifica a apolipoproteína E (ApoE) e o risco da doença, existe um efeito do genótipo da ApoE no risco de recorrência de hemorragia na ACA esporádica. A presença do alelo **2** ou **4** aumenta o risco de recorrência de sangramento. Enquanto algumas mutações na proteína precursora do peptídeo βA (proteína precursora do amiloide, APP) causam a doença de Alzheimer familiar, outras resultam na forma autossômica dominante da ACA.

Morfologia. A anormalidade vascular subjacente da ACA é normalmente restrita às arteríolas e aos capilares nas leptomeninges e no córtex cerebral, apesar do envolvimento da camada molecular do cerebelo também poder ser observada. Os vasos envolvidos parecem “rígidos” nos cortes microscópicos, permanecendo abertos com os lúmens arredondados durante o processamento do tecido. Diferente da esclerose arteriolar, não ocorre fibrose, ao contrário, há a presença de depósitos amiloides densos e uniformes ([Fig. 28-18B](#)).

Arteriopatia cerebral autossômica dominante com infartos subcorticais e leucoencefalopatia (CADASIL) é uma forma rara, hereditária de acidente vascular causado por mutação no gene que codifica o receptor Notch3.¹⁷ A doença é caracterizada clinicamente por acidentes vasculares recorrentes (normalmente infartos, menos frequentemente hemorragias) e demência. O estudo histopatológico mostra anormalidades da substância branca e das artérias leptomeníngicas (também envolvendo os vasos fora do SNC) consistindo de espessamento concêntrico da média e da adventícia. Depósitos basofílicos, PAS positivos, que aparecem na microscopia eletrônica como material granuloso osmiofílico compacto, são detectados com frequência nas paredes dos vasos afetados, como perda das células musculares lisas (Fig. 28-18C). O diagnóstico pode ser feito por meio da identificação destes depósitos em outros tecidos, como na biópsia de pele ou de músculo, ou por abordagens genéticas. Muitas das mutações desorganizam o envelhecimento normal do domínio celular da Notch3 e o depósito característico parece ser constituído de ectodomínios da Notch3. Ainda não se sabe como estes depósitos estão relacionados à doença. Foi proposto um mecanismo de ganho de função tóxica afetando o músculo liso dos vasos.¹⁷

Aspectos Clínicos. A hemorragia intracerebral, independentemente da causa, pode ser clinicamente devastadora, caso afete grandes porções do encéfalo e se estenda para o interior do sistema ventricular ou afetar pequenas regiões e ser clinicamente silenciosa ou evoluir como um infarto. Em um período de semanas ou meses ocorre a resolução gradual do hematoma, algumas vezes com considerável melhora clínica. Mais uma vez, o local da hemorragia determina suas manifestações clínicas.

Hemorragia Subaracnoide e Ruptura de Aneurisma Sacular

A causa mais frequente de hemorragia subaracnoide de significado clínico é a ruptura de um *aneurisma sacular (moriforme)*. A hemorragia subaracnoide pode também ser decorrente da expansão de um hematoma traumático, de uma hemorragia intracerebral hipertensiva para o interior do sistema ventricular, malformação vascular, de distúrbios hematológicos e de tumores.

O *aneurisma sacular* é o tipo mais comum de aneurisma intracraniano. Outros tipos de aneurismas incluem o aterosclerótico (fusiforme; principalmente na artéria basilar), micótico, traumático e dissecante. Estes três últimos, como os aneurismas saculares, são encontrados com mais frequência na circulação anterior, porém diferem no que diz respeito a causar mais frequentemente infarto cerebral do que hemorragia subaracnoide.

Os aneurismas saculares são encontrados em aproximadamente 2% da população, de acordo com dados recentes de um estudo radiológico realizado na comunidade. Em torno de 90% dos aneurismas saculares são encontrados próximos à principal ramificação arterial na circulação anterior (Fig. 28-19). Aneurismas múltiplos ocorrem em 20% a 30% dos casos de autópsias.

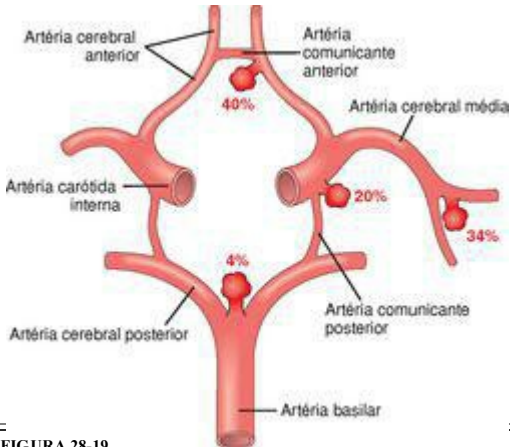


FIGURA 28-19

Locais comuns dos aneurismas saculares (moriformes) no polígono de Willis.

Patogenia dos Aneurismas Saculares. A etiologia dos aneurismas saculares é desconhecida. Apesar da maior parte dos casos ocorrer de forma esporádica, fatores genéticos podem ser importantes na sua patogenia, já que ocorre um aumento da incidência de aneurismas em parentes de primeiro grau dos pacientes afetados. Ocorre também aumento na incidência em indivíduos com determinados distúrbios mendelianos, [como a doença renal policística autossômica dominante, a síndrome de Ehlers-Danlos do tipo IV, a neurofibromatose do tipo 1 (NF1) e a síndrome de Marfan], na displasia fibromuscular de artérias extracranianas e na coarctação da aorta. Os fatores de predisposição incluem o tabagismo e a hipertensão (cuja presença se estima que ocorra em metade destes pacientes). Embora, os aneurismas sejam, com frequência citados como congênitos, não estão presentes ao nascimento, porém se desenvolvem com o tempo, devido a um defeito subjacente na camada média dos vasos.

Morfologia. Um aneurisma sacular não rompido é uma evaginação em forma de bolsa de paredes finas, que em geral se localiza em alguma ramificação arterial no polígono de Willis ou em algum vaso importante pouco abaixo dele. Os aneurismas saculares medem

desde poucos milímetros a 2 ou 3 cm de diâmetro e possuem uma superfície brilhante e avermelhada e uma parede fina e translúcida (Fig. 28-20). Placas ateromatosas, calcificação ou oclusão trombótica do saco podem ser encontradas na parede ou no lúmen do aneurisma. A presença nas meninges e no encéfalo adjacente de coloração acastanhada é uma evidência de hemorragia prévia. O colo do aneurisma pode ser tanto estreito como largo. A ruptura geralmente ocorre no ápex do saco aneurismático com extravasamento de sangue para o espaço subaracnoide, para o parênquima cerebral ou para ambos. A parede arterial adjacente ao colo do aneurisma frequentemente mostra espessamento da camada íntima e atenuação gradual da camada média à medida que ela se aproxima do colo. Na altura do colo do aneurisma, a camada muscular e a lâmina elástica da íntima desaparecem abruptamente, estando ausentes do saco aneurismático propriamente dito. Este, por sua vez, é constituído de camada íntima hialinizada. A camada adventícia que recobre o saco aneurismático é contínua com a artéria de onde este último se origina.

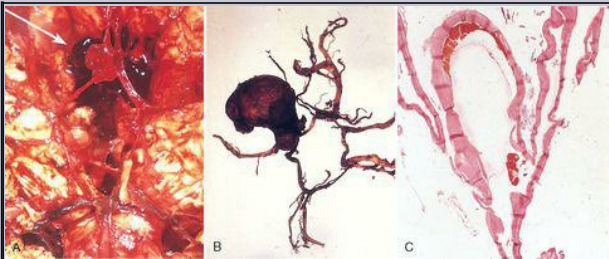


FIGURA 28-20

A, Panorâmica de dissecação do encéfalo a partir da base do crânio, para mostrar o polígono de Willis (círculo arterial cerebral) com um aneurisma da artéria cerebral anterior (*seta*). **B**, Dissecação do polígono de Willis mostra um grande aneurisma. **C**, Corte através do aneurisma sacular, mostrando vaso com parede hialinizada e fibrosa (H&E).

Aspectos Clínicos. A ruptura de um aneurisma com hemorragia subaracnoide significativa é mais frequente na quinta década de vida e sua incidência é ligeiramente maior no sexo feminino.

O risco de ocorrer sangramento de um aneurisma é da ordem de 1,3% ao ano, com a probabilidade de ruptura aumentando à medida que aumentam as dimensões do aneurisma. Quando eles atingem diâmetro superior a 10 mm, o risco aproximado de ruptura é de 50% ao ano. O rompimento de um aneurisma pode ocorrer a qualquer momento, porém, em cerca de um terço dos casos ele é associado ao aumento abrupto da pressão arterial, como ocorre durante a evacuação ou no orgasmo sexual. O sangue sob pressão arterial é forçado no espaço subaracnoide e os indivíduos apresentam uma súbita e excruciante cefaleia (“a pior dor de cabeça que eu já tive”), perdendo rapidamente a consciência. Entre 25% e 50% dos pacientes falece por ocasião da primeira ruptura, mas os pacientes que sobrevivem frequentemente melhoram e recuperam a consciência em minutos. Novos sangramentos são frequentes nos sobreviventes, e atualmente não é possível prever quais pacientes terão uma repetição da hemorragia. A cada novo episódio de sangramento, o prognóstico piora.

As consequências clínicas do sangue no espaço subaracnoide podem ser divididas em eventos agudos, que ocorrem horas ou dias após a hemorragia, e sequelas tardias associadas ao processo de cicatrização. Nos primeiros dias após a hemorragia subaracnoide, independente da etiologia, existe um risco adicional de lesão isquêmica em decorrência de vasoespasmos que afeta as artérias irrigadas pelo sangue extravasado. Este problema assume maior significado em casos de hemorragia subaracnoide basal, na qual o vasoespasmos pode envolver os principais vasos do polígono de Willis. Existem vários mediadores que foram propostos como tendo um papel ativo neste processo reativo, incluindo as endotelinas, o óxido nítrico e os metabólitos do ácido aracônico. Na fase de cicatrização da hemorragia subaracnoide, pode ocorrer fibrose e aderências, algumas vezes levando à obstrução do fluxo do LCR assim como a interrupção das vias normais para a reabsorção líquórica.

Malformações Vasculares

As malformações vasculares do encéfalo podem ser classificadas em quatro grupos principais: malformações arteriovenosas, malformações cavernosas, telangiectasias capilares e angiomas venosos. Destas, as duas primeiras são associadas ao risco de hemorragia e à ocorrência de sintomas neurológicos.

Morfologia. As **malformações arteriovenosas (AVM)** envolvem vasos no espaço subaracnoide e se estendem para o interior do parênquima cerebral ou podem ocorrer de forma exclusiva no interior do encéfalo. Esta rede de emaranhado de canais vasculares vermiformes tem conexões arteriovenosas pulsáteis e proeminentes, com alto débito sanguíneo. São compostas por vasos calibrosos separados por tecido gliótico, em geral com evidência de hemorragia prévia. Alguns vasos podem ser reconhecidos como artérias, com duplicação e fragmentação da lâmina elástica interna, enquanto outros mostram acentuado espessamento ou substituição parcial da camada média por tecido conjuntivo hialinizado.

As **malformações cavernosas** consistem em canais vasculares mal organizados e muito distendidos, com paredes finas, ricas em colágeno e que não possuem tecido nervoso (desta forma se distinguindo das telangiectasias capilares). Ocorrem principalmente no cerebelo, na ponte e nas regiões subcorticais, em ordem decrescente de frequência, e têm fluxo lento sem conexão arteriovenosa. Com frequência, se encontram focos de hemorragia antiga, infarto e calcificação nas adjacências dos vasos anormais. As **telangiectasias capilares** são

focos microscópicos de canais vasculares de paredes finas e dilatadas, separadas por parênquima cerebral relativamente normal e que ocorre em geral na ponte. Os **angiomas venosos** (varizes) consistem em agregados de canais venosos ectásicos. A **doença de Foix-Alajouanine** (mielopatia necrosante angiodisgenética) é uma malformação angiomatosa da medula espinal e das meninges subjacentes que ocorre com mais frequência na região lombossacral e está associada à mielomalácia isquêmica e a sintomas neurológicos lentamente progressivos.

Aspectos Clínicos. As malformações arteriovenosas são a forma mais comum de malformação vascular com significado clínico. São duas vezes mais frequentes nos homens do que nas mulheres e a lesão é clinicamente reconhecida entre as idades de 10 e 30 anos, se manifestando como um distúrbio de natureza convulsiva, como hemorragia intracerebral ou como hemorragia subaracnoide. O local mais comum de comprometimento é a artéria cerebral média, particularmente em seus ramos posteriores. A ocorrência de grandes malformações arteriovenosas no período neonatal pode levar à insuficiência cardíaca congestiva em decorrência das conexões arteriovenosas, especialmente se a malformação envolve a veia de Galeno. As malformações cavernosas possuem a característica de serem as únicas, nesta classe de lesão, em que formas familiares são relativamente frequentes, uma vez que uma variedade de genes já foram identificados.¹⁸ A multiplicidade de lesões é outra característica típica desta doença autossômica dominante com alta penetrância.

Infecções

O dano ao tecido nervoso em uma infecção pode ser consequência de uma agressão direta aos neurônios ou às células da glia pelo agente infeccioso ou pode ocorrer indiretamente por meio da formação de toxinas microbianas, pelo efeito destrutivo causado pela resposta inflamatória ou ser o resultado de um mecanismo mediado pelo sistema imune. Existem quatro rotas principais para um agente infeccioso alcançar o sistema nervoso. Pela *disseminação hematogênica*, que é a via mais comum, em geral, os agentes infecciosos entram pela circulação arterial, porém, pode ocorrer disseminação venosa retrógrada através das anastomoses com as veias da face. A *implantação direta* de micro-organismos, que é quase invariavelmente traumática ou associada a malformações congênitas (como meningomielocèle). A *extensão local* pode ocorrer a partir de estruturas adjacentes (seios da face, infecção dental, osteomielite craniana ou da coluna vertebral). O transporte ao longo do *sistema nervoso periférico* ocorre com certos vírus, como o da raiva e o herpes-zoster. Os aspectos gerais da patologia dos agentes infecciosos são discutidos no [Capítulo 8](#); aqui são abordados alguns aspectos mais específicos das infecções do SNC.

MENINGITE AGUDA

A meningite se refere a um processo inflamatório das leptomeninges e do LCR dentro do espaço subaracnoide, enquanto a meningoencefalite combina estes aspectos com a inflamação do parênquima encefálico. A meningite é em geral causada por uma infecção, porém também pode ocorrer em resposta a um irritante não bacteriano introduzido no interior do espaço aracnoide (*meningite química*). A meningite infecciosa é amplamente classificada em piogênica aguda (habitualmente meningite bacteriana), asséptica (usualmente meningite aguda viral) e crônica (habitualmente tuberculosa, por espiroqueta ou por criptococo) com base nas características do exsudato inflamatório no exame do LCR e na evolução clínica da doença.

Meningite Piogênica Aguda (Bacteriana)

Os micro-organismos que causam a meningite piogênica aguda variam com a idade do indivíduo afetado. Em recém-nascidos, eles incluem a *Escherichia coli* e o estreptococo do grupo B. No outro extremo da vida, o *Streptococcus pneumoniae* e a *Listeria monocytogenes* são mais comuns. Entre os adolescentes e os adultos jovens, a *Neisseria meningitidis* é o patógeno mais comum, com surtos causando preocupação na saúde pública. A introdução da imunização contra o *Haemophilus influenzae* reduziu de forma drástica, no mundo desenvolvido, a incidência de meningite associada a este organismo. A população que previamente tinha um alto risco (lactentes) agora têm um risco muito mais baixo de meningite, sendo que o *S. Pneumoniae* é o organismo mais prevalente.

Os indivíduos afetados apresentam sinais típicos de infecção sistêmica superimpostos a evidências clínicas de irritação meníngea e prejuízo neurológico, incluindo cefaleia, fotofobia, irritabilidade, turvação da consciência e rigidez da nuca. A punção lombar evidencia LCR turvo ou francamente purulento, com aumento da pressão, com até 90.000 neutrófilos por milímetro cúbico; aumento da concentração de proteínas e significativa diminuição do teor de glicose. Os esfregaços e a cultura podem demonstrar bactérias, que podem estar presentes algumas horas antes do aparecimento dos neutrófilos. A meningite piogênica não tratada pode ser fatal, e o uso de agentes antimicrobianos efetivos reduz de forma acentuada a mortalidade. A síndrome de Waterhouse-Friderichsen resulta de uma meningite associada à sepse com infarto hemorrágico das glândulas suprarrenais e petéquias cutâneas (Cap. 24). Ela ocorre de forma mais frequente na meningite meningocócica e pneumocócica. Em indivíduos imunossuprimidos, a meningite purulenta pode ser causada por outros agentes, como a *Klebsiella* e outros organismos anaeróbios, podendo ter curso atípico e achados líquóricos não característicos, o que contribui para tornar o diagnóstico mais difícil.

Morfologia. O aspecto do LCR, normalmente límpido, se torna turvo ou algumas vezes francamente purulento. Na meningite aguda, um exsudato é evidente dentro das leptomeninges na superfície encefálica (Fig. 28-21). Os vasos meníngeos estão engurgitados e se destacam de forma proeminente. A localização do exsudato varia; na meningite por *H. Influenzae*, p. ex., em geral é basal, enquanto que na meningite pneumocócica é frequentemente mais denso sobre as convexidades cerebrais perto do seio sagital. A partir das áreas de maior acúmulo, os tratos de pus podem ser observados ao longo dos vasos na

superfície do encéfalo. Quando a meningite é fulminante, a inflamação pode se estender para os ventrículos, levando à ventriculite.

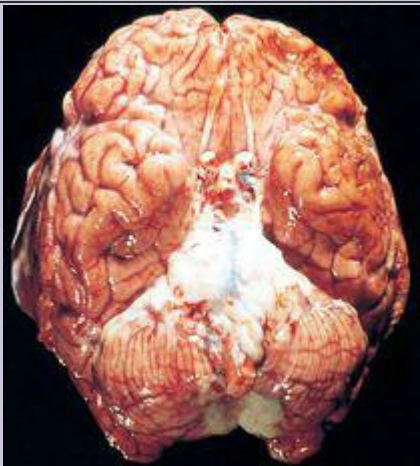

FIGURA 28-21

Meningite piogênica. Uma camada espessa de exsudato supurativo cobre o tronco encefálico e o cerebelo e leva a um espessamento das leptomeninges.

(De Golden J A, Louis DN: Images in clinical medicine: acute bacterial meningitis. N Engl J Med 333: 364, 1994.)

Ao exame microscópico, os neutrófilos preenchem o espaço subaracnoide das áreas gravemente afetadas, sendo predominantemente encontrados em torno dos vasos sanguíneos leptomeningeais, nos casos de menor gravidade. Na meningite não tratada, a coloração por Gram revela quantidades variadas do organismo causador da infecção, apesar de não serem

frequentemente demonstrados nos casos tratados. Na meningite fulminante, as células inflamatórias se infiltram nas paredes das veias da leptomeninge podendo se estender para o interior do encéfalo (cerebrite focal). A flebite pode também levar à trombose venosa e ao infarto hemorrágico do encéfalo subjacente.

A fibrose leptomenígea pode se seguir à meningite piogênica e causar hidrocefalia. Em algumas infecções, em particular na meningite pneumocócica, grandes quantidades de polissacarídeo capsular do organismo produzem um exsudato bastante gelatinoso que estimula à fibrose aracnoide, chamada de **aracnoidite adesiva crônica**.

Meningite Asséptica Aguda (Viral)

A meningite asséptica é um termo clínico que se refere à ausência de um organismo reconhecível em um paciente com irritação meníngea, febre e alteração de consciência de início relativamente agudo. O nome é um termo errôneo, uma vez que a doença é geralmente de etiologia viral e raramente bacteriana ou de outra origem. O curso clínico é menos fulminante do que a meningite piogênica e os achados no LCR também diferem. Na meningite asséptica, ocorre uma pleocitose linfocitária, a elevação de proteínas é somente moderada e o conteúdo de glicose é quase sempre normal. As meningites assépticas virais são geralmente autolimitadas e são tratadas sintomaticamente. É interessante destacar que, até mesmo com os métodos moleculares de detecção dos patógenos, o agente etiológico é identificado na minoria dos casos.

19 O espectro dos patógenos varia sazonal e geograficamente. Um quadro do tipo meningite asséptica pode também se desenvolver como consequência da ruptura de um cisto epidermoide no espaço subaracnoide ou à introdução de um agente químico irritante (meningite “química”). Nesses casos, o LCR é estéril, ocorre pleocitose com neutrófilos e um aumento da concentração de proteínas, porém o conteúdo de glicose geralmente é normal.

INFECÇÕES SUPURATIVAS FOCAIS AGUDAS

Abscesso Encefálico

Os abscessos encefálicos podem surgir pela implantação direta de organismos, pela extensão local a partir de focos adjacentes (mastoidite, sinusite paranasal) ou pela disseminação hematogênica (normalmente a partir de um sítio primário no coração, nos pulmões ou nos ossos distais, ou após a extração de um dente). As condições de predisposição incluem a *endocardite bacteriana aguda*, que tende a produzir múltiplos abscessos; *doença cardíaca congênita* que existe uma comunicação (*shunt*) da direita para a esquerda e perda da filtração pulmonar dos organismos; *sepsse pulmonar crônica*, como pode ser observado com a bronquiectasia e *imunossupressão*. Os estreptococos e os estafilococos são os organismos agressores mais comumente identificados nas populações não imunossuprimidas.

Morfologia. De forma geral, os abscessos são lesões distintas com necrose de liquefação central circundada por fibrose e edema ([Fig. 28-22](#)). Ao exame microscópico, é observada granulação exuberante com neovascularização em torno da necrose que é responsável pelo importante edema vasogênico. A cápsula de colágeno é produzida por fibroblastos provenientes das paredes dos vasos sanguíneos. Fora da cápsula fibrosa se encontra a zona de gliose reativa com numerosos astrócitos gemistocíticos.

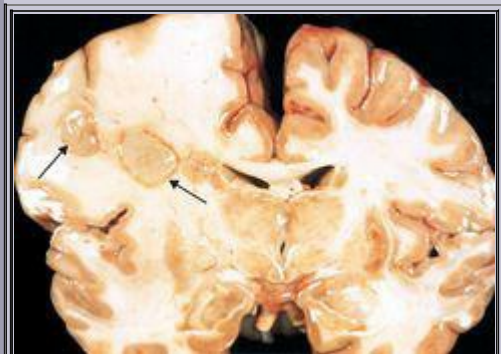


FIGURA 28-22

Os abscessos encefálicos são lesões destrutivas e os pacientes apresentam, quase invariavelmente, clínica com déficits focais progressivos, além dos sinais gerais de aumento da pressão intracraniana. O LCR se encontra hipertenso, a contagem dos leucócitos e a concentração de proteínas se apresentam aumentadas, porém o conteúdo de glicose permanece normal. A fonte da infecção pode ser aparente ou pode ser um pequeno foco sistêmico, não sintomático. A pressão intracraniana aumentada e a herniação progressiva podem ser fatais, sendo que a ruptura dos abscessos pode levar à ventriculite, meningite e trombose do seio venoso. Com cirurgia e antibióticos, a taxa de mortalidade, que de outra forma é alta, pode ser reduzida a menos de 10%.

Empiema Subdural

A infecção bacteriana ou ocasionalmente fúngica dos ossos cranianos ou dos seios aéreos pode se espalhar para o espaço subdural, produzindo um empiema subdural. Os espaços aracnoide e subaracnoide subjacentes geralmente não são afetados, porém um grande empiema subdural pode produzir um efeito de massa. Mais ainda, uma tromboflebite pode se desenvolver nas veias em ponte que cruzam o espaço subdural, levando à oclusão venosa e infarto do encéfalo. Com tratamento, que inclui drenagem cirúrgica, ocorre resolução do empiema a partir do lado dural e, quando ela é completa, o espessamento da dura-máter pode ser o único achado residual. Os sintomas incluem os que se referem à fonte da infecção. Além disso, a maior parte dos pacientes se apresenta febril, com cefaleia e rigidez da nuca e, caso não sejam tratados podem desenvolver sinais neurológicos focais, letargia e coma. O perfil do LCR é semelhante ao observado nos abscessos encefálicos, uma vez que ambos são processos infecciosos parameningeos. No caso de diagnóstico e tratamento imediatos, com frequência ocorre completa recuperação.

Abscesso Extradural

O abscesso extradural, comumente associado à osteomielite, surge em geral a partir de um foco adjacente de infecção, como uma sinusite ou um procedimento cirúrgico. Quando o processo ocorre no espaço epidural espinal, pode causar compressão da medula espinal e se constituir em uma emergência neurocirúrgica.

MENINGOENCEFALITE BACTERIANA CRÔNICA

A infecção bacteriana crônica das meninges e do encéfalo pode ser causada pelo *M. tuberculosis*, *T. pallidum* e espécies de *Borrelia*. Cada uma é rapidamente descrita a seguir.

Tuberculose

A tuberculose do encéfalo pode ser parte de uma doença sistêmica ou aparentemente isolada, sendo o encéfalo contaminado a partir de uma lesão silenciosa, normalmente pulmonar. Pode envolver as meninges ou o encéfalo, com frequência juntos.

Morfologia. Ao exame macroscópico, o espaço subaracnoide contém um exsudato gelatinoso ou fibroso, com mais frequência na base do encéfalo, obliterando as cisternas e envolvendo os nervos cranianos. Pode haver nas leptomeninges grânulos esbranquiçados distintos. O padrão mais comum de envolvimento é uma **meningoencefalite difusa**. Ao exame microscópico, ocorrem misturas de linfócitos, de plasmócitos e de macrófagos. Os casos típicos mostram granulomas bem formados, que com frequência apresentam necrose caseosa e células gigantes. As artérias que correm através do espaço subaracnoide podem apresentar **endarterite obliterativa**, com infiltrados inflamatórios em suas paredes e importante espessamento da camada íntima. Os organismos podem ser frequentemente observados com colorações ácido-resistentes. O processo infeccioso pode se espalhar para o plexo coroide e para a superfície ependimária, se disseminando pelo LCR. Nos casos de longa duração pode ocorrer o desenvolvimento de uma aracnoidite adesiva fibrosa e densa, mais evidente em torno da base do encéfalo. Pode ocorrer hidrocefalia.

Outra manifestação desta doença é o desenvolvimento de uma massa intraparenquimatosa única (ou muitas vezes múltipla) bem delimitada (**tuberculoma**), que pode estar associada à meningite. Um tuberculoma pode possuir alguns centímetros de diâmetro, causando significativo efeito de massa. Ao exame microscópico, normalmente existe um núcleo central de necrose caseosa, circundado por uma reação granulomatosa tuberculosa típica, podendo ocorrer calcificação nas lesões inativas.

Aspectos Clínicos. Os pacientes com meningite tuberculosa apresentam sintomas como cefaleia, mal-estar, confusão mental e vômitos. Ocorre somente uma pleocitose moderada no LCR formada por células mononucleares ou uma mistura de células polimorfonucleares e mononucleares. A concentração de proteínas se apresenta elevada, com frequência de maneira muito evidente e o conteúdo de glicose se apresenta caracteristicamente normal ou com redução moderada. As complicações mais sérias da meningite tuberculosa crônica são a fibrose aracnoide que produz hidrocefalia e a endarterite obliterativa que produz obstrução arterial e infarto do encéfalo subjacente. Quando o processo envolve o espaço subaracnoide da medula espinal, as raízes dos nervos também podem ser afetadas. No caso de tuberculomas, os sintomas são típicos de lesões que ocupam espaço do encéfalo e devem ser distinguidos de tumores do SNC.

A Infecção por *Mycobacterium tuberculosis* em indivíduos com síndrome da imunodeficiência

adquirida (AIDS) é com frequência similar àquela nos indivíduos não portadores de AIDS, porém pode haver menor reação contra o hospedeiro. Os indivíduos HIV positivos também estão em risco de infecção por *M. avium-intracellulare*, comuns no contexto de infecção generalizada. Estas lesões caracteristicamente contêm lâminas de macrófagos confluentes preenchidas de organismos, com pouca ou nenhuma reação granulomatosa associada.

Neurossifilis

A neurossifilis é uma manifestação do estágio terciário da sífilis ocorrendo em cerca de 10% dos indivíduos com infecção não tratada. As principais características do envolvimento do SNC são a neurossifilis meningovascular, a neurossifilis parética e a *tabes dorsalis*. Os indivíduos afetados apresentam, com frequência, quadros incompletos ou mistos, mais comumente a combinação de *tabes dorsalis* e a doença parética (taboparesia). Indivíduos afetados com HIV possuem risco aumentado de neurossifilis, em particular na forma de meningite sífilítica aguda ou doença meningovascular, devido ao comprometimento da imunidade celular. Parece que ocorre uma aceleração da velocidade de progressão e da gravidade da doença, possivelmente pela mesma razão.

Morfologia. A **neurossifilis meningovascular** é uma meningite crônica envolvendo a base do encéfalo e de modo variável, as convexidades cerebrais e as leptomeninges espinais. Além disso, pode haver uma endarterite obliterativa associada (arterite de Heubner), acompanhada por uma reação inflamatória perivascular peculiar, rica em plasmócitos e linfócitos. As gomas cerebrais (massas de lesões ricas em plasmócitos) também podem ocorrer nas meninges e se estender para o interior do parênquima.

A **neurossifilis parética** é causada pela invasão do *Treponema pallidum* no encéfalo e é clinicamente manifestada como déficits mentais insidiosos, porém progressivos, associados à alteração de humor (incluindo ilusões de grandiosidade) que evoluem para demência grave (**paresia geral do insano**). Ao exame microscópico, as lesões inflamatórias estão associadas ao dano parenquimatoso no córtex cerebral (particularmente o lobo frontal, porém também afetando outras áreas do isocórtex), caracterizado pela perda de neurônios, proliferação de micróglia (células em bastão), gliose e depósito de ferro. Este último pode ser observado com a coloração de azul da Prússia no espaço perivascular e no neurópilo, e são aparentemente as sequelas de pequenos sangramentos que se originam da lesão da microcirculação. As espiroquetas podem, algumas vezes, ser observadas nos cortes dos tecidos. Com frequência, ocorre uma hidrocefalia associada ao dano do revestimentoependimário e a proliferação da glia subependimária, chamada de **ependimite granular**.

O **tabes dorsalis** é o resultado da lesão causada pelas espiroquetas aos nervos sensoriais nas raízes dorsais, que produzem prejuízo da sensação da posição articular e ataxia (ataxia sensitiva); perda da sensação à dor, levando ao dano da pele e das articulações (articulações de Charcot); outros distúrbios sensoriais, em particular as “dores lancinantes” características e a ausência dos reflexos dos tendões profundos. Ao exame microscópico, ocorre perda tanto dos axônios como da mielina das raízes dorsais, com palidez e atrofia correspondentes nas colunas dorsais da medula espinal. Os microrganismos não são evidenciáveis nas lesões da medula.

Neuroborreliose (Doença de Lyme)

A doença de Lyme é causada pelo espiroqueta *Borrelia burgdorferi*, transmitida por diversas espécies do carrapato *Ixodes*. No caso de envolvimento do sistema nervoso é chamada de neuroborreliose. Os sintomas neurológicos são muito variáveis incluindo meningite asséptica, paralisia do nervo facial e outras polineuropatias, como a encefalopatia. Os raros casos que chegaram à autópsia mostraram proliferação focal das células da microglia no encéfalo como microrganismos espalhados extracelularmente (identificados pela coloração de Dieterle).

MENINGOENCEFALITE VIRAL

A encefalite viral é uma infecção parenquimatosa do encéfalo quase sempre associada à inflamação meníngea (meningoencefalite) e algumas vezes com envolvimento simultâneo da medula espinal (encefalomielite).

Algumas viroses tendem a infectar o sistema nervoso. Este tropismo neural possui diversas formas: algumas viroses infectam alguns tipos específicos de células (como os oligodendrócitos), enquanto outras possuem preferência pelo envolvimento de áreas particulares do encéfalo (como os lobos temporais mediais ou o sistema límbico). A *latência* é um aspecto importante de diversas infecções virais do SNC (p. ex., herpes-zóster, leucoencefalopatia multifocal progressiva). As infecções sistêmicas virais, na ausência de evidência direta de penetração viral no interior do SNC, podem ser seguidas por uma *doença mediada pelo sistema imune*, como a desmielinização perivenosa (ver “Encefalomielite Aguda Disseminada e Encefalomielite Hemorrágica Necrotizante Aguda”). A infecção viral intrauterina pode causar *malformações congênitas*, como a que ocorre no caso da rubéola. Muitos anos após a doença viral pode ocorrer uma síndrome degenerativa lentamente progressiva. Um exemplo é o *parkinsonismo pós-encefalítico* após a pandemia viral por influenza que ocorreu em 1918.

Encefalite Viral Transmitida por Artrópodes

As arboviroses são causas importantes de encefalite epidêmica, em especial em regiões tropicais do mundo, podendo causar séria morbidade e alta mortalidade. No Hemisfério Ocidental os tipos mais importantes são o equino Ocidental e Oriental, vírus do Oeste do Nilo, o Venezuelano, Saint Louis e La Crosse. Em outros locais do mundo, os arbovírus patogênicos incluem o Japonês B (Extremo Oriente), Vale do Murray (Austrália e Nova Guiné) e o transmitido pelo carrapato (Rússia e Leste Europeu). Todos possuem hospedeiros animais e mosquitos como vetores, exceto para o tipo transmitido pelo carrapato. Clinicamente, os indivíduos afetados desenvolvem déficits neurológicos generalizados, como crises convulsivas, confusão, delírio e estupor ou coma e, com frequência sinais focais, como reflexos assimétricos e paralisia ocular. O envolvimento da medula espinal na encefalite causada pelo vírus do Oeste do Nilo pode levar a uma síndrome semelhante à poliomielite, com paralisia. O LCR normalmente se encontra incolor, porém, com um leve aumento da pressão inicialmente ocorre pleocitose neutrofílica que rapidamente se converte em linfocítica. A concentração de proteínas se apresenta elevada, porém o conteúdo de glicose permanece normal.

Morfologia. A encefalite causada por diversos tipos de arbovírus difere em epidemiologia e prognóstico, porém, o quadro histopatológico é semelhante, exceto pelas variações na gravidade e na extensão das lesões no interior do SNC. Ocorre uma meningoencefalite linfocitária característica (algumas vezes com neutrófilos) e uma tendência de acúmulo de células inflamatórias perivasculares ([Fig. 28-23A](#)). São encontrados múltiplos focos de necrose de substância cinzenta e branca. Em particular, existe evidência de necrose neuronal seletiva com fagocitose dos restos celulares (**neuronofagia**). As células microgliais formam pequenos agregados em torno do foco da necrose, chamado de **nódulos microgliais** ([Fig. 28-23B](#)). Nos casos graves, pode haver uma vasculite necrosante com hemorragias focais associadas. Enquanto algumas viroses revelam sua presença pelos corpúsculos de

inclusão, a identificação dos patógenos virais é realizada com mais frequência por uma combinação de métodos ultraestruturais, imuno-histoquímicos e moleculares. ¹⁹

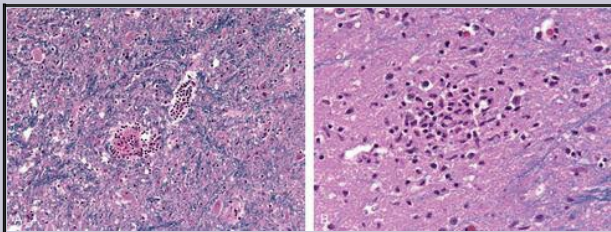


FIGURA 28-23

Os achados característicos da encefalite viral incluem manguitos perivasculares de linfócitos (A) e nódulos microgliais (B).

Herpesvírus Simplex do Tipo 1

A encefalite por vírus herpes simplex do tipo 1 (HSV-1) é mais comum em crianças e em adultos jovens. Somente cerca de 10% dos indivíduos afetados possuem história prévia de herpes. Os sintomas clínicos observados com mais frequência na encefalite herpética são alterações no humor, na memória e no comportamento. Os métodos baseados na reação em cadeia da polimerase (PCR) para a detecção de vírus em amostras de LCR aumentaram a facilidade do diagnóstico e o reconhecimento de um subgrupo de pacientes com doença de menor gravidade. Os agentes antivirais atualmente fornecem tratamento eficaz na maior parte dos casos, com uma redução significativa na taxa de mortalidade. Em alguns indivíduos, a encefalite por HSV-1 segue um curso subagudo com manifestações clínicas (fraqueza, letargia, ataxia, crises convulsivas) que evoluem durante um período mais prolongado (4 a 6 semanas).

Morfologia. A encefalite inicia e acomete com mais gravidade as regiões inferior e medial dos lobos temporais e do giro orbital dos lobos frontais (Fig. 28-24). A infecção é necrotizante e com frequência hemorrágica nas regiões afetadas com mais gravidade. Os infiltrados inflamatórios perivasculares estão, em geral, presentes e os corpúsculos de

inclusão viral intranuclear do tipo A de Cowdry podem ser encontrados tanto em neurônios quanto na glia. Em indivíduos com encefalite por HSV-1 de evolução lenta, ocorre o envolvimento mais difuso do encéfalo.

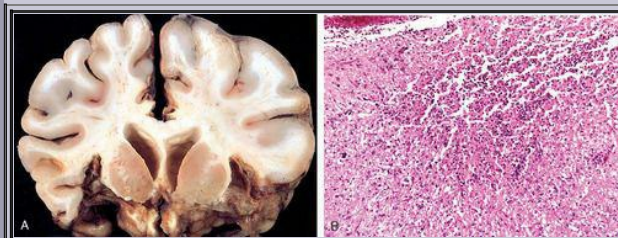


FIGURA 28-24

A, Encefalite herpética mostrando a extensa destruição dos lobos frontal inferior e temporal anterior. **B**, O processo inflamatório necrosante é característico na encefalite herpética aguda.

(A, Cortesia do Dr. T.W. Smith, University of Massachusetts Medical School, Worcester, MA.)

Herpesvirus Simplex do Tipo 2

O vírus herpes simplex do tipo 2 (HSV-2) também infecta o sistema nervoso. Pode causar meningite em adultos, porém, até 50% dos neonatos nascidos por parto vaginal de mulheres com infecção genital *primária* ativa por HSV adquirem a infecção durante a passagem pelo canal de parto e desenvolvem grave encefalite. Em casos de infecção ativa por HIV, o HSV-2 pode causar uma encefalite necrosante, aguda, hemorrágica.

Vírus Varicela-zóster (Herpes-zóster)

A infecção primária por varicela se apresenta como catapora, uma das doenças exantemáticas da infância, geralmente sem qualquer evidência de envolvimento neurológico. Após a infecção cutânea, o vírus entra em uma fase latente no interior dos neurônios sensoriais da raiz dorsal ou do gânglio do nervo trigêmeo. A reativação da infecção em adultos (“cobreiro”) geralmente se

manifesta como uma erupção vesicular e dolorosa da pele, com uma distribuição restrita a um único ou a poucos dermatômos. A reativação do herpes-zóster é geralmente um processo autolimitado, mas pode ocorrer uma síndrome de neuralgia pós-herpética, particularmente quando ocorre após os 60 anos de idade, que inclui tanto dor persistente como uma sensação dolorosa após estímulos que habitualmente não levam à dor.

Envolvimento patente do SNC em decorrência do herpes-zóster é muito mais raro, mas pode ser grave. O herpes-zóster já foi associado à arterite granulomatosa, sendo que em um número limitado de casos já foram obtidas evidências de envolvimento viral por microscopia eletrônica ou por imunocitoquímica. Em indivíduos imunossuprimidos, o herpes-zóster pode causar encefalite aguda com numerosas lesões circunscritas e bem delimitadas, caracterizadas por desmielinização seguida por necrose.

Citomegalovírus

A infecção do sistema nervoso ocorre nos fetos e em indivíduos imunossuprimidos. O resultado da infecção intrauterina é a necrose periventricular que produz grave destruição do cérebro, seguida posteriormente por microcefalia e calcificações periventriculares. O CMV é um patógeno viral que causa infecção oportunista em indivíduos com AIDS, sendo frequente o envolvimento do SNC nestas circunstâncias.

Morfologia. Em indivíduos imunossuprimidos, o padrão mais comum de envolvimento é o de uma encefalite subaguda, que pode estar associada a inclusões que contenham o CMV (Fig. 8-15). Embora qualquer tipo de célula no SNC (neurônios, glia, epêndima e endotélio) possa ser infectada pelo CMV, existe uma tendência para que o vírus se localize na região pariventricular subependimária do cérebro. Isto resulta em uma grave ventriculoencefalite necrosante hemorrágica e inflamação do plexo coroide (coroide plexite). O vírus também pode afetar a medula, as raízes e os nervos das porções baixas da medula espinal, produzindo uma radiculoneurite dolorosa. A presença de células citomegálicas proeminentes, com inclusões intranucleares e intracitoplasmáticas, pode ser facilmente identificada por microscopia óptica convencional e confirmada por imuno-histoquímica para CMV.

Poliomielite

Embora a poliomielite paralítica tenha sido erradicada de forma eficaz em muitas partes do mundo, existem regiões onde ela permanece um problema. Em indivíduos não imunes, a infecção pelo poliovírus pode causar uma alteração subclínica ou gastroenterite leve, similar ao que é observado com outras infecções por membros do grupo picorna dos enterovírus. Em uma pequena fração da população vulnerável, no entanto, ele invade secundariamente o sistema nervoso.

Morfologia. Casos agudos mostram manguitos perivasculares de células mononucleares e neuronofagia dos **neurônios motores do corno anterior da medula espinal**. A reação

inflamatória é geralmente confinada aos cornos anteriores, mas pode se estender para os cornos posteriores e levar a um grave dano que ocasionalmente pode produzir uma cavitação. A PCR *in situ* com transcriptase reversa pode demonstrar a presença de RNA do poliovírus nos neurônios motores localizados no corno anterior. Os núcleos motores dos nervos cranianos são algumas vezes envolvidos. Exames *pós-mortem* em sobreviventes de longo prazo de poliomielite sintomática mostra perda de neurônios e gliose nas porções afetadas dos cornos anteriores da medula espinal, alguma inflamação residual e atrofia das raízes espinhais anteriores, além de atrofia neurogênica dos músculos desnervados.

Aspectos Clínicos. A infecção do SNC se manifesta inicialmente com irritação meníngea e padrão líquórico de meningite asséptica. A doença pode estacionar ou avançar para envolver a medula espinal. Quando a doença afeta os neurônios motores da medula espinal, ela produz uma paralisia flácida com perda da massa muscular e hiporreflexia na região correspondente do corpo – a seqüela permanente da poliomielite. Na doença aguda, o óbito pode ocorrer em decorrência de paralisia dos músculos respiratórios e algumas vezes um quadro de miocardite complica a evolução clínica. Por causa da destruição dos neurônios motores, ocorre paresia ou paralisia. Quando ela envolve a inervação do diafragma e dos músculos intercostais, pode ocorrer grave prejuízo respiratório que causa morbidade duradoura. A *síndrome pós-pólio* pode se desenvolver nos pacientes afetados pela poliomielite, 25 a 30 anos após a resolução da doença clínica. Ela é caracterizada por fraqueza associada à diminuição da massa muscular e dor, sendo sua patogenia obscura.

Raiva

A raiva é uma encefalite transmitida para o ser humano por mordida de um animal raivoso, geralmente um cachorro ou por diversos animais selvagens que formam seu reservatório natural. A exposição a algumas espécies de morcegos, mesmo sem haver ocorrido um ataque conhecido, pode também levar à raiva.

Morfologia. O exame macroscópico do cérebro mostra intenso edema e congestão vascular. Ao exame microscópico existe uma degeneração neuronal difusa e reação inflamatória que é mais grave no tronco encefálico. Os núcleos da base, a medula espinal e os gânglios das raízes dorsais podem também estar envolvidos. Os **corpúsculos de Negri**, que são o achado microscópico patognomônico da raiva, são inclusões citoplasmáticas eosinofílicas que podem ser encontradas no hipocampo e nas células de Purkinje do cerebelo, que são locais em que habitualmente não há inflamação ([Fig. 28-25](#)). A presença do vírus da raiva pode ser detectada no interior dos corpúsculos de Negri por exame ultraestrutural ou imuno-histoquímico.

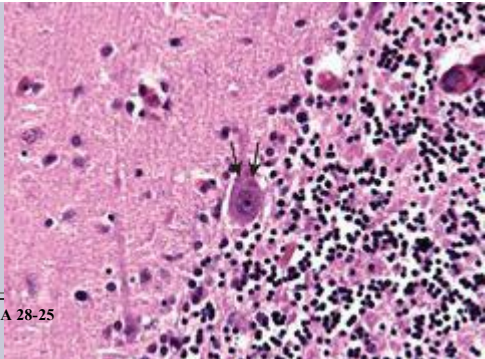


FIGURA 28-25

O achado histológico que é diagnóstico de raiva é a presença de corpúsculos eosinofílicos de Negri, como pode se observar aqui em uma célula de Purkinje (*setas*).

Aspectos Clínicos. Uma vez que o vírus entra no SNC por via ascendente ao longo dos nervos periféricos a partir do ferimento, o período de incubação (geralmente entre 1 e 3 meses) depende da distância entre o ferimento e o cérebro. A doença inicia com sintomas não específicos, como mal-estar, cefaleia e febre, mas a conjunção destes sintomas com a presença de parestesias locais ao redor do ferimento é diagnóstica. À medida que a infecção avança, os indivíduos afetados mostram extraordinária excitabilidade do SNC; o mais leve toque é doloroso, com violentas respostas motoras que progridem para convulsões. A contração da musculatura faríngea durante a deglutição faz com que a boca fique espumosa, o que pode levar a uma aversão a deglutir até mesmo água (hidrofobia). Ocorre meningismo e, à medida que a doença avança, paralisia flácida. Períodos de alternância entre mania e estupor progridem para coma e óbito por falência respiratória.

Vírus da Imunodeficiência Humana

No período que precedeu a disponibilidade da terapia antirretroviral, de 80% até 90% dos casos de AIDS apresentavam alterações neuropatológicas no exame *pós-mortem*. Estas incluíam efeitos diretos do vírus no sistema nervoso, infecções oportunistas e linfoma primário do SNC. Desde estes primeiros anos, ocorreu um decréscimo da frequência de efeitos secundários da infecção pelo HIV entre aqueles que recebem terapia antirretroviral intensiva com múltiplas drogas. [20,21](#)

A meningite asséptica por HIV ocorre de 1 a 2 semanas após a soroconversão, em 10% dos pacientes. Os anticorpos contra o HIV podem ser demonstrados e o vírus pode ser isolado do SNC. Os poucos estudos neuropatológicos da fase aguda e precoce da invasão sintomática e assintomática do sistema nervoso pelo HIV mostra uma meningite linfocítica leve, inflamação perivascular e alguma perda de mielina nos hemisférios. Entre os tipos de células presentes no SNC, somente a microglia tem a combinação de receptores CD4 e de quimocinas (CCR5 ou CXCR4) para permitir uma infecção eficiente do HIV. ²² Durante a fase crônica, a encefalite por HIV é comumente encontrada quando indivíduos sintomáticos são autopsiados.

Morfologia. A encefalite por HIV é melhor caracterizada microscopicamente como uma reação inflamatória crônica com infiltrados amplamente distribuídos de **nódulos microgliais**, algumas vezes associados a focos de necrose tecidual e gliose reativa (Fig. 28-26). Os nódulos microgliais são também encontrados na vizinhança de pequenos vasos sanguíneos, que mostram células endoteliais anormalmente proeminentes, além de macrófagos espumosos perivascularmente ou abarrotados de pigmentos. Essas alterações ocorrem especialmente na substância branca subcortical, no diencéfalo e no tronco encefálico. Um componente importante do nódulo microglial é a **célula gigante multinucleada** derivada de macrófagos. Em alguns casos também há um distúrbio de substância branca caracterizado por áreas multifocais ou difusas de palidez da mielina, de edema axonal e de gliose. O HIV pode ser detectado em macrófagos mono e multinucleados CD4⁺ e na microglia por imunoperoxidase e por métodos moleculares.

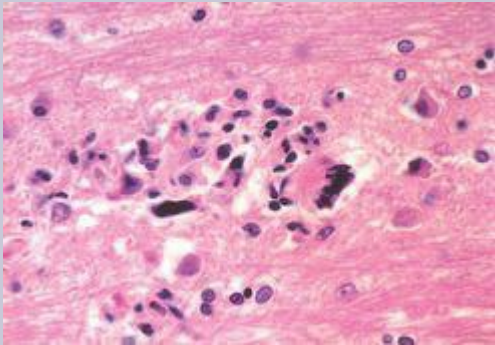


FIGURA 28-26

Encefalite por HIV. Observar o nódulo microglial e as células gigantes multinucleadas.

As alterações cognitivas, que são leves e características o suficiente para serem denominadas de *demência associada ao HIV*, parecem ter persistido na era dos esquemas de tratamento eficazes anti-HIV. Ao invés de ter uma lesão patológica específica com a qual se correlaciona, este distúrbio está mais associado à extensão da ativação da microglia no encéfalo, uma vez que nem toda ela se apresenta necessariamente infectada pelo HIV. Diversos mecanismos possíveis foram propostos para explicar a disfunção neuronal e a lesão neste quadro, incluindo ações de citocinas e a ativação de uma cascata inflamatória, como uma diversidade de efeitos tóxicos advindos de proteínas derivadas do HIV. Em todos os casos, cada uma dessas vias contribui na patogenia da lesão neuronal ([Cap. 6](#)).

Leucoencefalopatia Multifocal Progressiva

A leucoencefalopatia multifocal progressiva (LPM) é uma encefalite viral causada pelo poliomavírus JC. Como o vírus infecta preferencialmente os oligodendrócitos, a desmielinização é seu principal efeito patológico. A doença ocorre quase que exclusivamente em indivíduos imunossuprimidos em diversos quadros clínicos, incluindo nas doenças linfoproliferativas crônicas ou mieloproliferativas, na quimioterapia imunossupressiva incluindo terapia por anticorpo monoclonal que tem como alvo as integrinas, nas doenças granulomatosas e na HIV/AIDS.

Apesar da maior parte das pessoas possuir evidências sorológicas da exposição ao vírus JC por volta dos 14 anos, nenhuma doença foi associada à infecção primária pelo vírus. Acredita-se que a LPM seja resultado da reativação do vírus no quadro da imunossupressão. Clinicamente, os indivíduos afetados desenvolvem sinais e sintomas neurológicos focais e inexoravelmente progressivos, sendo que os estudos de imagem mostram amplas lesões, com frequência multifocais, na substância branca hemisférica ou cerebelar.

Morfologia. As lesões consistem em placas de destruição irregulares e mal definidas da

substância branca variando em tamanho de milímetros até o amplo envolvimento de todo um lobo do encéfalo ([Fig. 28-27](#)). Ao exame microscópico, a lesão característica consiste de placas de desmielinização em cujo centro podem ser encontrados macrófagos dispersos repletos de lípides e um número reduzido de axônios, sendo a localização subcortical a mais frequente. Na borda da lesão se encontram núcleos de oligodendrócitos muito aumentados com inclusões virais anfófilicas vítreas ([Fig. 28-27, detalhe](#)), as quais contêm antígenos virais, observadas por imuno-histoquímica.

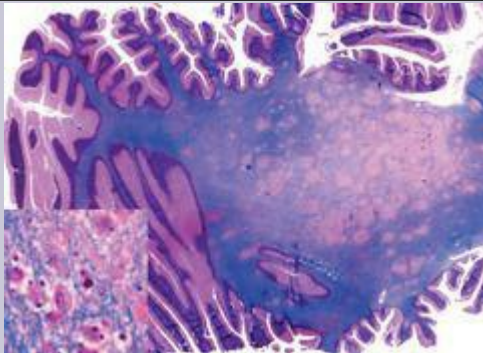


FIGURA 28-27

Leucoencefalopatia multifocal progressiva. O corte corado para mielina mostra áreas irregulares, maldefinidas de desmielinização, que se tornam confluentes. *Detalhe*, os núcleos aumentados dos oligodendrócitos representam o efeito da infecção viral.

Panencefalite Esclerosante Subaguda

A panencefalite esclerosante subaguda (PEESA) é uma síndrome rara progressiva, caracterizada pelo declínio cognitivo, espasticidade dos membros e crises convulsivas. Ela ocorre em crianças e adultos jovens, meses ou anos após uma infecção aguda por sarampo que se manifesta em

geral em idade precoce. A doença representa uma infecção do SNC persistente, mas não produtiva, por um vírus do sarampo modificado. Alterações em diversos genes virais foram associadas à doença. Ao exame microscópico, se observam ampla gliose e degeneração de mielina, inclusões virais disseminadas no interior dos núcleos de oligodendrócitos e de neurônios, inflamação variável das substâncias branca e cinzenta, além de emaranhados neurofibrilares. O estudo ultraestrutural mostra que as inclusões contêm nucleocapsídeos característicos de sarampo, sendo que a imuno-histoquímica para os antígenos do vírus do sarampo é positiva. Ocorreu grande diminuição da incidência da doença com a ampliação e quase universalização dos programas de imunização, porém, ainda existem relatos de casos provenientes de populações não vacinadas.

MENINGOENCEFALITE FÚNGICA

A doença fúngica do SNC é encontrada principalmente em indivíduos imunocomprometidos. Em geral, o envolvimento do encéfalo se dá quando há uma ampla disseminação hematogênica do fungo, mais frequentemente de *Candida albicans*, espécies *Mucor*, *Aspergillus fumigatus* e *Cryptococcus neoformans*. Em áreas endêmicas, patógenos como *Histoplasma capsulatum*, *Coccidioides immitis* e *Blastomyces dermatitidis* podem comprometer o SNC após uma infecção pulmonar ou cutânea primária. Mais uma vez, frequentemente, este quadro é decorrente de imunossupressão.

Existem três padrões principais de infecção fúngica no SNC: meningite crônica, vasculite e invasão parenquimatosa. A vasculite é encontrada com mais frequência no caso de *mucomicose* e *aspergilose*, ambas caracterizadas pela invasão fúngica direta nas paredes dos vasos sanguíneos, porém, ocasionalmente ocorre em outras infecções, como a *candidíase*. A trombose vascular resultante, produz infarto, com frequência hemorrágico e que subsequentemente se torna séptico a partir do crescimento interno do fungo causador da infecção.

A invasão parenquimatosa, normalmente na forma de granulomas ou abscessos, pode ocorrer com a maior parte dos fungos e com frequência coexiste com a meningite. A *Candida* e o *Criptococo* são os fungos que mais frequentemente invadem o encéfalo. A *candidíase* normalmente produz microabscessos múltiplos, com ou sem formação de granuloma. Apesar da maior parte dos fungos invadir o encéfalo por meio de disseminação hematogênica, a extensão direta também pode ocorrer, principalmente na *mucomicose*, mais comum em pacientes diabéticos com cetoacidose.

A *meningite criptocócica*, uma infecção oportunista comum no quadro da HIV/AIDS, pode ser fulminante e fatal, em tão pouco tempo quanto duas semanas ou indolente, durante meses ou anos. O LCR pode conter algumas células, porém normalmente possui alta concentração de proteínas. As leveduras mucoides encapsuladas podem ser visualizadas no LCR por meio de preparação de tinta da Índia e em cortes de tecidos corados com PAS, mucicarmim e coloração pela prata.

Morfologia. Na infecção por criptococo, o encéfalo mostra uma meningite crônica que afeta as leptomeninges basais, que são opacas e espessadas por tecido conjuntivo reativo, podendo obstruir o fluxo do LCR a partir dos forames de Luschka e Magendie, levando à hidrocefalia. Os cortes do encéfalo revelam um material gelatinoso no interior do espaço subaracnoide e pequenos cistos no interior do parênquima (“bolhas de sabão”), que são especialmente proeminentes nos núcleos da base na distribuição das artérias lenticuloestriadas (Fig. 28-28A). As lesões parenquimatosas consistem de agregados de organismos dentro dos espaços perivasculares expandidos (Virchow-Robin), associados à inflamação mínima ou ausente ou à gliose (Fig. 28-28B). Os infiltrados meníngeos consistem em células inflamatórias crônicas e fibroblastos misturados aos criptococos.

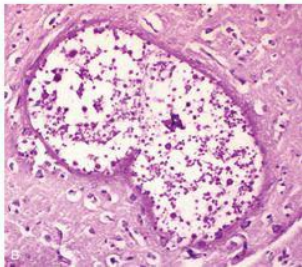
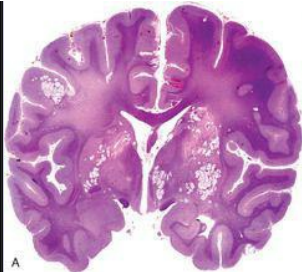


FIGURA 28-28

Infecção por criptococo. **A**, Corte de encéfalo mostrando as numerosas áreas de destruição do tecido (“bolhas de sabão”), associados à disseminação dos organismos nos espaços perivascular. **B**, Com aumento maior, é possível observar o criptococo nas lesões.

OUTRAS DOENÇAS INFECCIOSAS DO SISTEMA NERVOSO

As doenças por protozoários (incluindo malária, toxoplasmose, amebíase e tripanossomíase), as infecções por *Rickettsias* (como tifo e febre maculosa das Montanhas Rochosas) e, doenças por metazoários (especialmente cisticercose e equinococose) também podem envolver o SNC e são discutidas no [Capítulo 8](#).

A *toxoplasmose encefálica* é outra das infecções oportunistas encontradas com frequência no quadro do HIV associado à imunossupressão. Os sintomas clínicos da infecção encefálica por *Toxoplasma gondii* são subagudos, evoluindo durante um período de 1 ou 2 semanas, e podem ser tanto focais quanto difusos. Estudos de imagem por tomografia computadorizada e por ressonância magnética podem mostrar múltiplas lesões com realce anelar. Entretanto, esta aparência radiográfica não é patognomônica, já que achados semelhantes podem estar associados ao linfoma do SNC, tuberculose e infecções fúngicas. No hospedeiro não imunossuprimido, o impacto da toxoplasmose no encéfalo é observado com mais frequência quando ocorre infecção materna primária no início da gestação. Pode ser seguida por cerebrites no feto, com a produção de lesões encefálicas necrotizantes multifocais que podem calcificar, produzindo lesão grave ao encéfalo em desenvolvimento.

Morfologia. A toxoplasmose do SNC produz abscessos encefálicos, os quais são encontrados com mais frequência no córtex cerebral (próximo à junção cinzento-branca) e dos núcleos cinzentos profundos, com menor frequência no cerebelo e no tronco encefálico e, raramente na medula espinal ([Fig. 28-29A](#)). As lesões agudas exibem foco central de necrose, petéquias hemorrágicas circundadas por inflamação aguda e crônica, infiltração de macrófagos e proliferação vascular. Taquizoítos livres e bradizoítos em forma de cistos ([Fig. 28-29B](#)) podem ser encontrados na periferia do foco necrótico. Os organismos são observados com frequência nas colorações de rotina HE ou Giemsa, porém, são reconhecidos com mais facilidade por métodos de imuno-histoquímica. Os vasos sanguíneos na vizinhança destas lesões podem mostrar importante proliferação da camada íntima ou até mesmo vasculite com necrose fibrinoide e trombose. Após tratamento, as lesões consistem de grandes áreas bem demarcadas de necrose por coagulação, circundada de macrófagos abarrotados de lípidos. Os cistos e os taquizoítos livres também podem ser encontrados adjacentes a estas lesões, porém, podem estar ausentes ou em número consideravelmente reduzido, no caso do tratamento ter sido eficaz. As lesões crônicas consistem de pequenos espaços císticos contendo macrófagos repletos de hemossiderina e lípidos dispersos que são circundados pelo encéfalo gliótico. Os organismos são difíceis de serem detectados nestas lesões mais antigas.

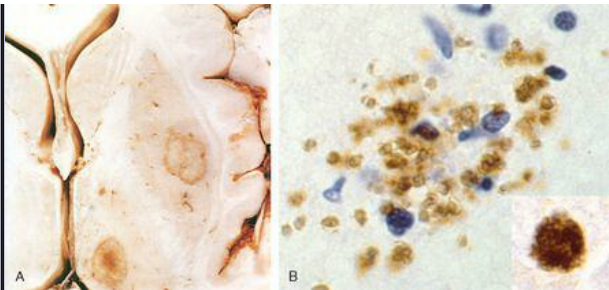


FIGURA 28-29

A, Abscessos por *Toxoplasma* no putâmen e no tálamo. **B**, Taquizoítos livres demonstrados por imunocoloração; detalhe: pseudocisto de *Toxoplasma* com bradizoítos destacados pela imunocoloração.

Amebíase cerebral. Uma encefalite necrotizante rapidamente fatal ocorre no caso de infecção por espécies *Naegleria*, e uma meningoencefalite granulomatosa tem sido associada à infecção por *Acanthamoeba*. Algumas vezes pode ser difícil distinguir as amebas de macrófagos ativos ([Fig. 28-30](#)). As colorações por metenamina-prata ou PAS são úteis na visualização dos organismos, apesar da identificação definitiva depender da combinação de estudos por imunofluorescência, de morfologia, de cultura e de métodos moleculares.

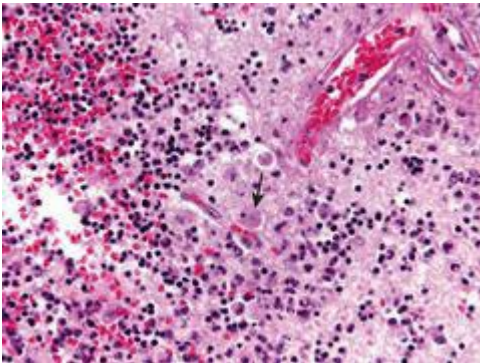


FIGURA 28-30

Meningoencefalite amebiana necrosante envolvendo o cerebelo (o organismo é destacado pela *seta*).

Encefalopatias Espongiformes Transmissíveis (Doenças Priônicas)

Os príons são formas anormais de proteína celular que causam distúrbios neurodegenerativos transmissíveis. [23,24](#) Este grupo de doenças – que inclui a doença de Creutzfeldt-Jakob (DCJ), a síndrome de Gerstmann-Sträussler-Scheinker, a insônia familiar fatal e o kuru em humanos; *scrapie* em ovinos e caprinos; encefalopatia transmitida dos mink; doença crônica debilitante dos veados e alces; além da encefalopatia espongiforme bovina – compartilha a mesma base etiológica que a distingue de outras doenças neurodegenerativas e infecciosas. Apesar de existirem diferenças entre estas doenças, todas elas estão associadas à presença de uma forma anormal de proteína específica, denominada proteína priônica (PrP), que é tanto infecciosa como transmissível. Como o nome sugere, são predominantemente caracterizadas por “alteração espongiforme” causada pela presença de vacúolos nos neurônios e na glia. Clinicamente, a maior parte dos pacientes afetados desenvolve demência progressiva. A forma mais comum de doença priônica é a DCJ. A forma esporádica de DCJ tem uma incidência anual de aproximadamente 1 caso a cada 1.000.000 de habitantes e é responsável por cerca de 90% dos casos, sendo que as formas familiares e transmitidas perfazem os 10% restantes.

Patogenia e Genética Molecular. A PrP normal é uma proteína de 30-kD presente nos neurônios. A doença ocorre quando a PrP sofre uma mudança conformacional de sua isoforma normal contendo uma α -hélice (PrP^C) para uma isoforma anormal contendo uma placa pregueada β , geralmente denominada PrP^{SC} (de *scrapie*) ([Fig. 28-31](#)). Associado à mudança conformacional, a PrP adquire resistência à digestão por proteases, como a proteinase K. O acúmulo de PrP^{SC} nos tecidos neurais parece ser a causa da patologia desta doença, mas a forma como este material leva ao aparecimento de vacúolos citoplasmáticos e finalmente à morte neuronal é ainda desconhecida. A realização de *Western blotting* de extrato de tecidos após a digestão parcial com proteinase K, permite a detecção de PrP^{SC}, o que é diagnóstico.

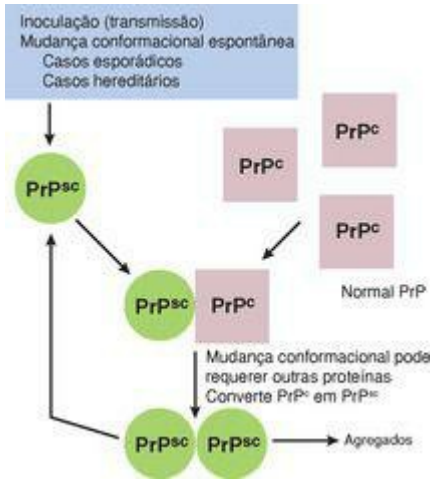


FIGURA 28-31

Mecanismo proposto para a conversão da PrP^{Sc} por meio de interação proteína-proteína. A molécula que dá início a PrP^{Sc} pode surgir pela inoculação (como ocorre em casos de transmissão direta) ou por uma mudança conformacional que ocorre a uma taxa excepcionalmente baixa. O efeito das mutações na PrP^C é aumentar a taxa de mudança conformacional, uma vez que a PrP^{Sc} é capaz de recrutar e converter outras moléculas de PrP^C na forma anormal da proteína. Embora o modelo seja elaborado sem o envolvimento de outras proteínas, é possível que elas tenham um papel crítico na conversão de PrP^C em PrP^{Sc}.

A alteração conformacional resultando em PrP^{Sc} pode ocorrer espontaneamente a uma taxa extremamente baixa (resultando em casos esporádicos) ou a uma alta taxa caso mutações estejam presentes na PrP^C, como ocorre nas formas familiares de DCJ, de GSS ou de insônia

familiar fatal. A PrP^{SC}, independentemente da forma como se originou, facilita de forma cooperativa, a conversão de outras moléculas de PrP^C em PrP^{SC}, o que é responsável pela natureza *infecciosa* da doença priônica.

O gene que codifica a PrP, chamado de *PRNP*, apresenta alto grau de conservação entre as espécies. Foram descritas uma grande variedade de mutações em *PRNP*, subjacentes às formas familiares das doenças priônicas. Além disso, foi descrito um polimorfismo que leva à codificação de metionina (Met) ou a valina (Val) no códon 129 e que influencia a doença: os indivíduos que são homozigóticos para Met ou para Val estão super-representados entre os casos de DCJ, quando comparados à população geral, implicando que a heterozigose no códon 129 é protetor contra o desenvolvimento da doença. É interessante destacar que esta proteção também se aplica contra a DCJ iatrogênica. Sugeriu-se que o aminoácido neste sítio polimórfico influencia a doença pela alteração da cinética da agregação e das conformações das moléculas PrP. [25](#)

Doença de Creutzfeldt-Jakob

A DCJ, a doença priônica mais comum, é um distúrbio raro que se manifesta clinicamente como uma demência rapidamente progressiva. Ela é primariamente esporádica (em torno de 85% dos casos) em sua ocorrência, e possui uma incidência mundial anual de cerca de 1 por milhão. Também existem formas familiares que são causadas pela mutação na *PRNP*. A doença possui um pico de incidência na sétima década de vida. Existem casos bem estabelecidos de transmissão iatrogênica, em particular no transplante de córnea, implantação profunda de eletrodos e preparações contaminadas de hormônio do crescimento humano. O início do quadro clínico é marcado pelas alterações sutis da memória e do comportamento seguido por uma demência rapidamente progressiva, frequentemente com pronunciadas contrações musculares involuntárias bruscas na estimulação súbita (mioclonia com sobressalto). Os sinais de disfunção cerebelar, geralmente manifestados por ataxia, estão presentes na minoria dos indivíduos afetados. A doença é uniformemente fatal, com média de sobrevivência de somente 7 meses a partir do início dos sintomas, apesar de que poucos pacientes sobreviveram por diversos anos. Estes casos de longa sobrevivência mostram extensa atrofia da substância cinzenta envolvida.

Variante da Doença de Creutzfeldt-Jakob

Com início em 1995, uma série de casos de uma doença do tipo DCJ despertou a atenção médica no Reino Unido. Estes novos casos foram diferentes da DCJ típica em diversos aspectos importantes: a doença afetou adultos jovens, os distúrbios de comportamento eram proeminentes nos estágios iniciais da doença e a síndrome neurológica progrediu mais lentamente do que os indivíduos com as outras formas de DCJ. Os achados neuropatológicos e os padrões moleculares destes novos casos foram semelhantes aos da DCJ, sugerindo uma forte correlação entre as duas doenças. Patologicamente, a variante da DCJ (vDCJ) é caracterizada pela presença de extensas placas corticais circundadas por um halo de alteração esponjiforme. Nenhuma alteração no gene da *PRNP* está presente, sendo que quase todos os pacientes afetados são homozigotos Met/Met no códon 129. Com o recente relato de um caso de vDCJ que demonstrou ser homozigótico em Val/Val, surgiu a possibilidade de uma influência do códon 129 no período de incubação, ao invés de estar associado à maior suscetibilidade. [26](#) Diversas linhas de evidências

se correlacionaram à vDCJ com a encefalopatia espongiforme bovina, provocando um complexo caso de saúde pública. Também foi documentada a transmissão da vDCJ por hemoderivados.

Morfologia. A progressão da demência na DCJ é normalmente tão rápida que existe pouca ou praticamente nenhuma evidência de atrofia encefálica macroscópica. Ao exame microscópico, o achado patognômico é a transformação **espongiforme** do córtex cerebral e, frequentemente, em estruturas profundas da substância cinzenta (núcleo caudado e putâmen). Este processo multifocal resulta na formação irregular de pequenos vacúolos microscópicos aparentemente vazios, de tamanho variável no interior do neurópilo e, algumas vezes, no pericário dos neurônios ([Fig. 28-32A](#)). Nos casos avançados ocorre grave perda neuronal, gliose reativa e algumas vezes expansão das áreas vacuolizadas em espaços cistiformes (“estado esponjoso”). Nenhum infiltrado inflamatório está presente. A microscopia eletrônica mostra que os vacúolos são ligados à membrana e localizados no interior do citoplasma dos processos neuronais. As **placas de kuru** são depósitos extracelulares de agregados de proteínas anormais. São vermelho-Congo e PAS positivas e geralmente ocorrem no cerebelo ([Fig. 28-32B](#)), embora sejam abundantes também no córtex cerebral de casos de vCJD, rodeadas por alterações espongiformes ([Fig. 28-32C](#)). Em todas as formas de doença priônica, as colorações por imuno-histoquímica demonstram a presença no tecido de PrP^{Sc} resistente à proteinase K.

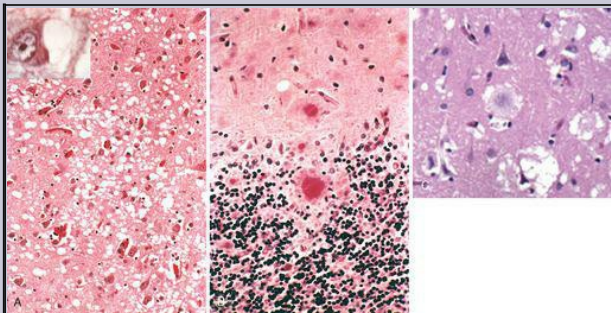


FIGURA 28-32

Doença priônica. **A**, Alterações espongiformes do córtex cerebral. *Destaque*, aumento maior de um neurônio com vacúolos. **B**, Córtex cerebelar mostrando as placas do kuru

(coloração PAS) que representam agregados de PrP^{sc}. C, Placas corticais circundadas por alterações espongiiformes na vCJD.

Insônia Familiar Fatal

A insônia familiar fatal (IFF), nomeada em parte em decorrência do distúrbio de sono que a caracteriza em seus estágios iniciais, é causada por uma mutação específica do gene *PNRP*. A mutação, que leva a uma substituição na posição 178 da PrP^C, com presença de uma asparagina no lugar de aspartato, resulta em IFF quando há uma metionina na posição 129 e em CJD quando se tem em cis nesta mesma posição uma valina. Não se sabe de que forma estes aminoácidos influenciam o fenótipo da doença. No curso da doença, que tipicamente dura menos de 3 anos, os indivíduos afetados desenvolvem outros sinais clínicos, como ataxia, distúrbios autonômicos, estupor e finalmente coma. Uma forma não hereditária da doença (insônia esporádica fatal) já foi descrita.

Morfologia. Ao contrário do que ocorre com outras doenças priônicas, a IFF não mostra patologia espongiiforme. Ao invés disso, a alteração mais característica é a perda neuronal e a gliose reativa nos núcleos dorsomedial e ventral anterior do tálamo, havendo também proeminente perda neuronal nos núcleos olivares inferiores. A PrP^{sc} resistente a proteinase K pode ser detectada por imunocoloração ou *western blotting*.

Doenças Desmielinizantes

As *doenças desmielinizantes* do SNC são condições adquiridas que se caracterizam por dano preferencial à mielina, com relativa preservação dos axônios. Os déficits clínicos são consequências do efeito da perda de mielina na transmissão dos impulsos elétricos ao longo dos axônios. A história natural das doenças desmielinizantes é determinada, em parte, pela limitada capacidade do SNC regenerar a mielina normal e pelo grau de danos secundários que os axônios sofrem à medida que a doença progride.

Vários processos patogênicos podem causar a perda da mielina. Entre eles, estão a destruição da mielina por reação imunológica, como ocorre na esclerose múltipla e, por infecções. Na leucoencefalopatia multifocal progressiva, a infecção dos oligodendrócitos pelo vírus JC pode resultar em perda da mielina (descrita anteriormente). Além disto, doenças hereditárias podem afetar a síntese ou a manutenção dos componentes da mielina, sendo denominadas *leucodistrofias* e serão discutidas junto com as doenças metabólicas.

ESCLEROSE MÚLTIPLA

A esclerose múltipla (EM) é uma doença desmielinizante autoimune caracterizada por episódios distintos de instalação de déficits neurológicos, separadas no tempo, atribuíveis a lesões de substância branca que são separadas no espaço. É a doença desmielinizante mais comum, tendo prevalência de aproximadamente 1 caso para 1.000 pessoas na maior parte dos EUA e da Europa. A doença pode se tornar clinicamente aparente a qualquer idade, porém, é relativamente raro início na infância ou após os 50 anos. A mulheres são duas vezes mais afetadas do que os homens. Na maior parte dos indivíduos com EM, o curso clínico toma a forma de episódios de surto e remissão de duração variável (de semanas até meses ou anos) caracterizados por déficits neurológicos seguidos por recuperação parcial gradual das funções neurológicas. A frequência de recaídas tende a diminuir à medida que a doença progride, mas existe uma deterioração neurológica progressiva na maior parte dos indivíduos.

Patogenia. As lesões da EM são causadas por uma resposta imune que é dirigida contra os componentes da bainha da mielina. [27,28](#) Da mesma forma que ocorre em outras doenças autoimunes, a patogenia desta doença envolve fatores genéticos e ambientais ([Cap. 6](#)). A incidência da EM é 15 vezes maior quando a doença está presente em parentes de primeiro grau e aproximadamente 150 vezes maior quando um gêmeo monozigótico é afetado. É também bem estabelecida a ligação de suscetibilidade à EM com o haplótipo expandido DR2 do complexo de histocompatibilidade maior. Um recente rastreamento genômico abrangente apoia esta associação e identificou relações adicionais com polimorfismos únicos de nucleotídeos nos genes dos receptores IL-2 e IL-7. [29](#) Atualmente, acredita-se que os polimorfismos dos receptores de citocinas podem influenciar o equilíbrio entre as células T efetoras patogênicas e as células T protetoras regulatórias. Essas associações genéticas apontam para a importância do sistema imune na suscetibilidade à EM.

Dada a proeminência de células inflamatórias crônicas dentro e ao redor das placas da EM assim como a sua validação genética, os mecanismos imunes subjacentes à destruição da mielina são o foco de múltiplas investigações. As evidências disponíveis indicam que a doença *inicia com células T CD4+ T_H1 e T_H17 que reagem contra antígenos da própria mielina e secretam citocinas.* Células TH1 secretam IFN γ , que ativam macrófagos, e as células TH17 promovem o recrutamento de leucócitos ([Cap. 6](#)). A desmielinização é causada por esses leucócitos ativados e por seus produtos lesivos. Os infiltrados das placas e de regiões circunjacentes do cérebro consistem de células T (principalmente CD4+ e alguns CD8+) e macrófagos. Não se sabe como a reação autoimune é iniciada, porém, já foi proposto o papel de uma infecção viral (p. ex., EBV) na ativação de células T autorreativas, mas esta proposta permanece controversa.

A encefalomielite experimental autoimune é um modelo animal para a EM no qual a desmielinização e a inflamação podem ocorrer após imunização do animal com proteínas da mielina. [30](#) Muitos dos nossos conceitos a respeito da patogenia da EM é derivado dos estudos com este modelo. Esta doença experimental pode ser passivamente transferida para outros animais, com células T_H1 e T_H17 que reconhecem antígenos da mielina.

Baseado no crescente conhecimento a respeito da patogenia da EM, foram desenvolvidas terapias que modulam ou inibem as respostas de células T e bloqueiam o recrutamento de células

T no encéfalo. Com base nas observações iniciais das bandas oligoclonais de imunoglobulinas no LCR, há muito tempo se suspeita de uma potencial contribuição da imunidade humoral. [31](#) A demonstração de que a depleção de células B pode diminuir a incidência de lesões desmielinizantes apóia esta ideia. [32](#)

Morfologia. A EM é uma doença da substância branca que pode ser melhor estudada em cortes do encéfalo e da medula espinal. As lesões aparecem como **placas** múltiplas, bem circunscritas e algo deprimidas, brilhantes, de coloração cinza-acastanhada e de forma irregular ([Fig. 28-33](#)). Em tecido fresco, as lesões são mais firmes do que a substância branca ao seu redor (**esclerose**). As placas podem ser encontradas na substância branca e também se estendem para o córtex, uma vez que este é cruzado por fibras mielinizadas. O tamanho das lesões varia consideravelmente, de pequenos focos que só podem ser reconhecidos à microscopia até placas confluentes que envolvem grandes porções do centro semioval. As lesões apresentam, com frequência, bordas bem definidas ([Fig. 28-34](#)). As placas comumente ocorrem nas adjacências dos ventrículos laterais. Elas também são frequentes nos nervos ópticos, no quiasma, no tronco encefálico, nos tratos de fibras ascendentes e descendentes, no cerebelo e na medula espinal.

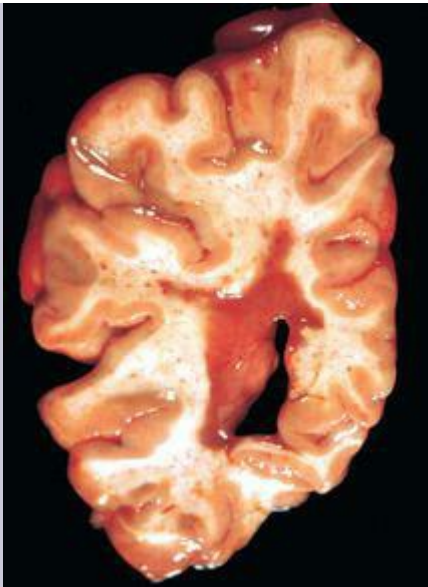


FIGURA 28-33

Esclerose múltipla. Cortes de cérebro a fresco mostrando placa acastanhada ao redor do corno occipital do ventrículo lateral.

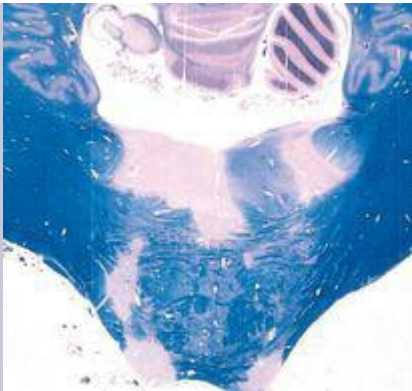


FIGURA 28-34

Esclerose múltipla (EM). Regiões desmielinizadas que não são coradas (placas de EM) ao redor do quarto ventrículo (Coloração por azul rápido de luxol-PAS para mielina).

Microscopicamente, em uma **placa ativa**, há evidências da mielina estar se fragmentando pela existência de macrófagos contendo restos celulares PAS-positivos e ricos em lipídeos. As células inflamatórias, incluindo linfócitos e monócitos, estão presentes, principalmente como manguitos perivascularares, especialmente nos limites externos da lesão ([Fig. 28-35A](#)). As lesões ativas são frequentemente perivenulares. Dentro da placa, existe uma relativa preservação dos axônios ([Fig. 28-35B](#)) e depleção dos oligodendrócitos. Com o tempo, os astrócitos sofrem alterações reativas. A medida que se torna quiescente, a lesão inflamatória lentamente desaparece. Dentro das **placas inativas**, a mielina é escassa ou se encontra ausente e existe uma redução do número de núcleos de oligodendrócitos, sendo que em seu lugar, há proeminente proliferação astrocitária e gliose. Nas placas glióticas antigas, há grande depleção dos axônios e da sua mielina.

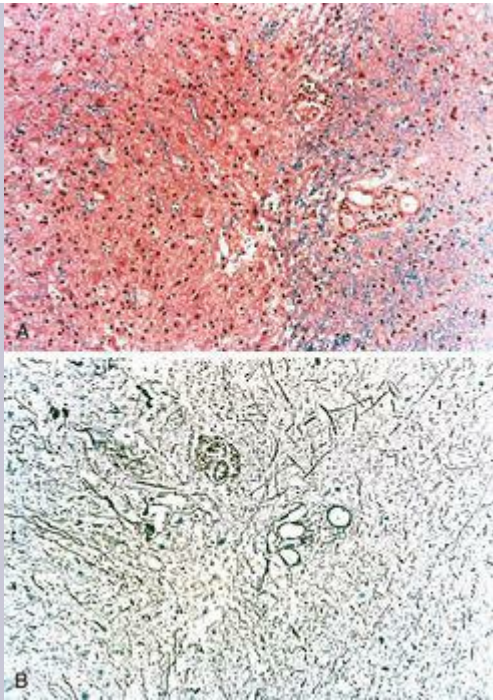


FIGURA 28-35

Esclerose múltipla. **A**, Corte com coloração para mielina mostrando os limites abruptos de uma placa desmielinizante e manguitos linfocíticos perivascularares. **B**, A mesma lesão com coloração para axônios mostra sua relativa preservação.

As placas ativas podem ser agrupadas em quatro padrões básicos: aquelas que têm limites demarcados e estão localizadas ao redor de um vaso sanguíneo, com deposição de imunoglobulina ou complemento (padrão I) ou sem este acúmulo (padrão II); e aquelas que têm limites menos demarcados e não estão distribuídas ao redor de um vaso (padrão III e IV). Estas duas últimas podem ser distinguidas pela distribuição da apoptose dos oligodendrócitos (sendo generalizado no padrão III e apenas central no IV). Se observou que somente um par de padrões (I/II ou III/IV) pode estar presente em um determinado indivíduo, sugerindo que eles podem refletir diferentes mecanismos ao invés de indicar diferentes estágios da lesão.

Em algumas placas de EM (**placas com sombra**) a fronteira entre a substância branca normal e a afetada não é fortemente demarcada. Neste tipo de lesão, algumas bainhas de mielina que se afinam de forma anormal podem ser observadas, especialmente nos seus limites externos. Este fenômeno é mais comumente interpretado como evidência de remielinização parcial ou incompleta por oligodendrócitos sobreviventes. Já foram observadas fibras anormalmente mielinizadas nos limites de placas típicas.

Embora estes achados histológicos sugiram um potencial limitado de remielinização no SNC, os axônios remanescentes dentro da maior parte das placas de EM permanecem sem mielinação, assim, estudos voltados à promoção da remielinização são um importante foco de pesquisa. [33](#)

Aspectos Clínicos. Embora as lesões da EM possam ocorrer em qualquer região do SNC e assim induzir a uma grande variedade de manifestações clínicas, alguns padrões de sinais e sintomas clínicos são em geral observados. O prejuízo visual unilateral em consequência do envolvimento do nervo óptico (*neurite óptica*, *neurite retrobulbar*), é uma manifestação frequente da EM. Entretanto, somente alguns indivíduos afetados (cerca de 10% a 15%, dependendo da população estudada) com neurite óptica irão desenvolver EM. O envolvimento do tronco encefálico produz sinais de nervos cranianos, ataxia, nistagmo e oftalmoplegia internuclear por interrupção das fibras do fascículo longitudinal medial. As lesões da medula espinal dão origem ao prejuízo motor e à sensibilidade do tronco e membros, à espasticidade e à dificuldade no controle voluntário da função vesical. O exame do LCR em indivíduos com EM mostra uma discreta elevação do teor de proteínas e, em um terço dos casos, pleocitose moderada. Os níveis de IgG no LCR estão aumentados e bandas oligoclonais de IgG são geralmente observadas na imunoeletroforese. Este achado é indicativo da presença no SNC de um pequeno número de clones de células B ativadas, supostamente autorreativas. Estudos de imagem por ressonância magnética, baseados na identificação de lesões com realce após injeção de gadolínio, passaram a ter um importante papel para averiguar a progressão da doença. Estes estudos, quando correlacionados com a necropsia e os achados clínicos, indicam que algumas placas podem ser clinicamente silenciosas mesmo em pacientes que apresentem sintomas.

NEUROMIELITE ÓPTICA

O desenvolvimento de neurite óptica bilateral e desmielinização da medula espinal de forma síncrona (ou quase síncrona) são citados como *neuromielite óptica* ou *doença de Devic*. É frequente o encontro no LCR de leucócitos, e muitas vezes de neutrófilos. No interior das áreas lesadas da substância branca, tipicamente se encontra necrose e infiltrado inflamatório com a presença de neutrófilos e deposição vascular de imunoglobulinas e de complemento. Estas lesões parecem ser mediadas por mecanismos imunes humorais.³⁴ Muitos indivíduos afetados mostram a presença de anticorpos contra aquaporina, que é uma proteína em parte responsável pela manutenção dos prolongamentos astrocitários e em consequência pela integridade da barreira hematoencefálica.^{35,36}

ENCEFALOMIELE AGUDA DISSEMINADA E ENCEFALOMIELE AGUDA NECROSANTE HEMORRÁGICA

A encefalomielite aguda disseminada (ADEM, encefalite perivenosa) é uma desmielinização monofásica difusa que pode se seguir a uma infecção viral ou, raramente, a uma imunização viral. Os sintomas tipicamente iniciam de 1 a 2 semanas após a ocorrência da infecção e incluem cefaleia, letargia e coma, ao invés de sinais de localização, como vistos na EM. O curso clínico é muito rápido e até 20% dos afetados falecem; os demais se recuperam completamente.

A *encefalomielite aguda necrotizante hemorrágica* (EANH, leucoencefalite hemorrágica de Weston Hurst) é uma síndrome fulminante de desmielinização que em geral afeta adultos jovens e crianças. A doença quase invariavelmente é precedida por infecção das vias áreas superiores, na maior parte das vezes de etiologia desconhecida. A doença é em muitos pacientes fatal ou leva a déficits significativos na maior parte dos sobreviventes.

Morfologia. Na ADEM, o exame macroscópico do encéfalo mostra apenas coloração acinzentada ao redor dos vasos da substância branca. Ao exame microscópico, se observa perda da mielina com relativa preservação dos axônios disseminados na substância branca. Nas fases iniciais da doença podem ser encontrados leucócitos polimorfonucleares no interior das lesões; mais tardiamente, predominam os infiltrados mononucleares. A quebra da mielina é associada ao acúmulo de macrófagos repletos de lípidos. Em contraste com o que se observa na EM, todas as lesões são similares, o que é consistente com a natureza monofásica da doença.

A EANH mostra alterações histológicas semelhantes as da ADEM, incluindo a distribuição perivenular da desmielinização e disseminação generalizada por todo o SNC (algumas vezes com uma extensa confluência das lesões). Entretanto, as lesões são muito mais graves do que as observadas na ADEM, e incluem destruição de pequenos vasos sanguíneos, necrose disseminada da substância branca e cinzenta com hemorragia aguda, depósito de fibrina e abundantes neutrófilos. Nos focos de desmielinização são observados linfócitos esparsos.

As lesões da ADEM são similares às induzidas por imunização de animais com componentes da mielina ou com vacinas contra a raiva que foram preparadas a partir de cérebro de animais infectados. Isto sugere que a ADEM pode representar uma reação autoimune aguda contra a mielina e que a EANH pode ser uma variante hiperaguda, embora não tenham até o momento sido detectados os antígenos desencadeantes.

OUTRAS DOENÇAS DESMIELINIZANTES

A *mielinólise pontina central* é caracterizada pela perda da mielina (com relativa preservação dos axônios e dos corpos neuronais) de forma relativamente simétrica envolvendo as porções basilar e tegmental da ponte mas poupando as regiões periventriculares e subpiais.³⁷ As lesões podem ser encontradas rostralmente, sendo extremamente raro o processo se estender abaixo da junção pontobulbar. Lesões extrapontinas podem ocorrer no compartimento supratentorial, com a mesma aparência e etiologia. Esta condição é mais frequentemente associada à correção rápida de hiponatremia, embora possa também ser associada a outros distúrbios eletrolíticos graves ou desequilíbrios osmóticos, como ocorre durante um transplante de fígado ortotópico. A apresentação clínica da mielinólise pontina central é a de uma quadriplegia rapidamente progressiva e os estudos de imagem auxiliam na localização da lesão na porção basilar da ponte. Morfologicamente, ocorre perda da mielina sem evidência de inflamação, sendo os neurônios e os axônios bem preservados. Mais uma vez, em decorrência da natureza monofásica da doença, todas as lesões aparentam ter o mesmo estágio de perda de mielina e de reação.

Doenças Degenerativas

São doenças da substância cinzenta caracterizadas por progressiva perda de neurônios com alterações secundárias associadas aos tratos da substância branca. O padrão de perda neuronal é seletivo, afetando um ou mais grupos de neurônios e deixando outros, algumas vezes imediatamente adjacentes, intactos. À medida que os estudos genéticos e moleculares destas doenças progrediram, o compartilhamento de algumas características se tornou evidente. Um ponto comum entre as doenças neurodegenerativas é a *presença de agregados proteicos que são resistentes à degradação pelo sistema proteosoma-ubiquitina*. Estes agregados são reconhecidos histologicamente como inclusões, que algumas vezes são marcadores destas diferentes doenças. A base do agregado varia de uma doença para outra. Ela pode ser diretamente relacionada a uma proteína mutada (p. ex., a expansão de repetições de poliglutaminas na doença de Huntington), a presença de um peptídeo derivada de um precursor proteico maior (p. ex., o peptídeo β A na doença de Alzheimer) ou uma alteração não compreendida de uma proteína celular normal (p. ex., a α -sinucleína em casos esporádicos de doença de Parkinson).

As doenças degenerativas diferem em termos de distribuição das alterações neuropatológicas e de suas características específicas (p. ex., emaranhados, placas e corpúsculos de Lewy). Elas podem ser agrupadas de duas formas:

Anatômico/sintomático: baseada nas regiões anatómicas do SNC que são primariamente afetadas, o que em geral se reflete nos sintomas clínicos (p. ex., envolvimento neocortical resultando em prejuízo cognitivo e demência).

Patológico: baseada nos tipos de inclusão ou de estruturas anormais observadas (p. ex., doenças com inclusões contendo tau ou contendo sinucleína).

A discussão seguinte principalmente se baseia na primeira abordagem (doenças do córtex, dos núcleos da base, etc.) com poucas exceções (todas as doenças que envolvem a proteína tau e a sinucleína são consideradas em conjunto).

DOENÇAS DEGENERATIVAS QUE AFETAM O CÓRTEX CEREBRAL

A principal doença degenerativa que afeta o córtex é a doença de Alzheimer, cuja principal manifestação é a demência, que é a perda progressiva da função cognitiva, independente do estado de atenção. Existem muitas causas de demência, incluindo várias formas de demência frontotemporal, doenças vasculares e demência dos corpúsculos de Lewy (considerada posteriormente no contexto da doença de Parkinson, outra forma de doença de corpúsculos de Lewy), DJC e neurosífilis (ambas discutidas anteriormente). Estas doenças envolvem estruturas subcorticais, mas muitos sintomas são relacionados a alterações no córtex cerebral. Independentemente da etiologia, a demência não é parte do envelhecimento normal e sempre representa um processo patológico.

Doença de Alzheimer

A doença de Alzheimer (DA) é a causa mais comum de demência em idosos. Geralmente se apresenta inicialmente como um prejuízo insidioso das funções intelectuais superiores, com alterações do humor e do comportamento. Posteriormente, ocorre manifestação de desorientação progressiva, perda de memória e afasia, indicando uma disfunção cortical grave. Finalmente, em 5 a 10 anos, o indivíduo afetado se torna profundamente incapacitado, mudo e imóvel. Os pacientes raramente se tornam sintomáticos antes dos 50 anos de idade, mas a incidência de doença aumenta com a idade, e sua prevalência dobra aproximadamente a cada 5 anos, partindo de um nível de 1% na faixa etária entre 60 e 64 anos e atingindo 40% ou mais na população que se encontra entre 85 e 89 anos. Este aumento progressivo da incidência da doença deu origem a sérios problemas médicos, sociais e econômicos em países com população idosa em crescimento. A maior parte dos casos de DA é esporádica, mas cerca de 5% a 10% é familiar, sendo que os estudos de casos familiares permitiram importantes avanços no entendimento da patogenia da forma esporádica, bastante mais comum da doença. Enquanto o exame patológico do tecido encefálico permanece necessário para o diagnóstico definitivo de doença de Alzheimer, a combinação de elementos clínicos e métodos radiológicos modernos permite um diagnóstico preciso em 80% a 90% dos casos.

Morfologia. Macroscopicamente, o cérebro mostra graus variáveis de **atrofia cortical** e acentuado aumento do tamanho dos sulcos cerebrais, que é mais pronunciado nos lobos frontais, temporais e parietais (Fig. 28-36). Em decorrência da significativa atrofia, se observa aumento compensatório dos ventrículos (hidrocefalia *ex vacuo*), secundária à perda do parênquima e redução do volume cerebral. As estruturas do lobo temporal medial, incluindo o hipocampo, córtex entorrinal e amígdala, estão envolvidas precocemente no curso da doença e se tornam gravemente atrofiadas em suas fases avançadas. As principais anormalidades microscópicas da DA e que são a base de seu diagnóstico histológico são a formação das **placas neuríticas (senis)** e dos **emaranhados neurofibrilares**. Existe perda neuronal e gliose reativa de caráter progressivo e que no final é grave nas mesmas regiões onde há a maior carga de placas e de emaranhados.

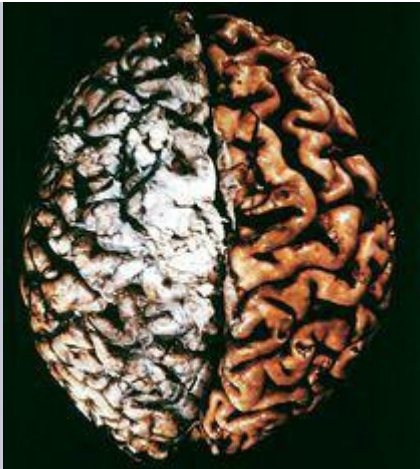


FIGURA 28-36

Doença de Alzheimer com atrofia cortical, mais evidente a direita, onde as meninges foram removidas.

(Cortesia do falecido Dr. E.P. Richardson, Jr., Massachusetts General Hospital, Boston, MA.)

As **placas neuríticas** são coleções esféricas focais de processos neuríticos dilatados e tortuosos (neuritos distróficos), que são frequentemente encontrados ao redor de um núcleo central de amiloide, que pode ser circundado por um halo claro ([Fig. 28-37A](#)). As placas neuríticas têm tamanho que varia de 20 a 200 μm de diâmetro, sendo que células microgliais e astrócitos reativos estão presentes na periferia. As placas são encontradas no hipocampo, na amígdala e no neocórtex, em geral poupando de forma relativa o córtex motor e sensorial (o que também ocorre como se aplica para os emaranhados neurofibrilares). O núcleo amiloide, que pode ser corado pelo vermelho do Congo, contém diversas proteínas anormais. O componente dominante do núcleo da placa amiloide é o peptídeo βA , derivado

a partir de eventos específicos que ocorrem no processamento de uma molécula maior, a proteína precursora do amiloide (APP) (Figs. 28-37 e 28-38). As duas espécies dominantes de peptídeo β A, denominadas β A₄₀ e β A₄₂, compartilham a porção N-terminal e diferem em dois aminoácidos na porção C-terminal. Outras proteínas estão presentes na placa em menor quantidade, incluindo componentes da cascata do complemento, citocinas pró-inflamatórias, antiqumotripsina- α 1 e apolipoproteínas. Em alguns casos, ocorre a deposição de peptídeos β A com coloração característica de amiloide na ausência de reação neurítica circunjacente. Estas lesões, denominadas **placas difusas**, são encontradas nas porções mais superficiais do córtex cerebral assim como nos núcleos da base e no córtex cerebelar. As placas difusas parecem representar a fase inicial da formação da placa. Esta conclusão se baseia em estudos do cérebro de indivíduos com trissomia do cromossomo 21. Devemos lembrar que em pacientes com trissomia do 21 (síndrome de Down), a doença de Alzheimer de início precoce é bastante comum (Cap. 5). Em algumas regiões do encéfalo (córtex cerebelar e corpo estriado) estas placas difusas representam a principal característica da doença, isoladamente ou com outros achados característicos da doença de Alzheimer. Enquanto as placas neuríticas contêm tanto β A₄₀ como β A₄₂, as placas difusas são compostas predominantemente por β A₄₂.

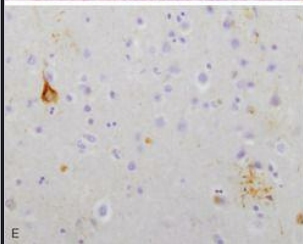
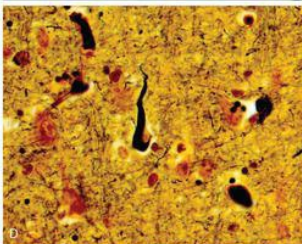
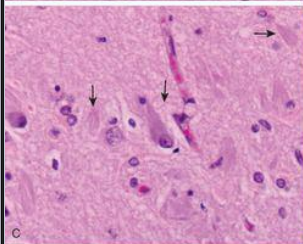
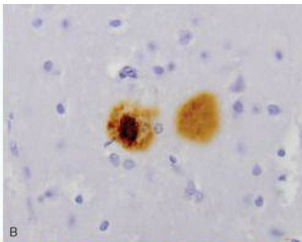
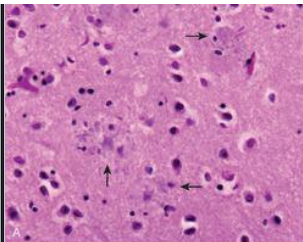


FIGURA 28-37

Doença de Alzheimer. **A**, Placas com neuritos distróficos ao redor de núcleos amiloides (*setas*). **B**, O núcleo da placa e o neurópilo circunjacente são imunorreativos para o peptídeo β A. **C**, Presença de emaranhado neurofibrilar dentro de um neurônio, assim

como de vários emaranhados extracelulares (*setas*). **D**, Coloração pela prata mostrando um emaranhado neurofibrilar no interior do citoplasma neuronal. **E**, Emaranhado (*superior esquerdo*) e neuritos ao redor de uma placa (*inferior direito*) contendo tau, conforme demonstrado pela imuno-histoquímica.

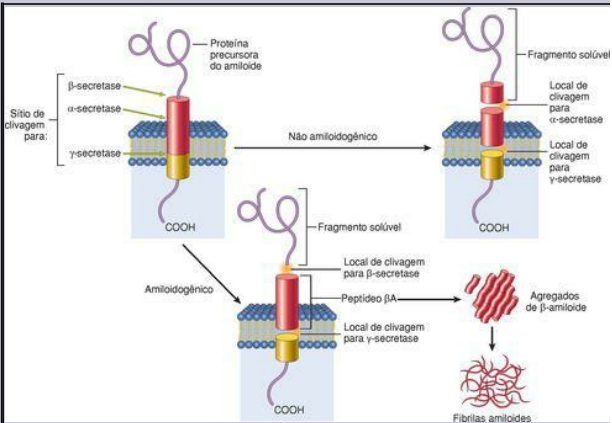


FIGURA 28-38

Mecanismos do processamento da proteína precursora do amiloide (APP). A APP pode ser processada de duas formas; a clivagem sequencial pela β -secretase e γ -secretase é a que resulta na geração do peptídeo β A e a formação de fibrilas amiloides.

Os **emaranhados neurofibrilares** são feixes de filamentos no citoplasma dos neurônios que deslocam ou rodeiam o núcleo. Nos neurônios piramidais, eles assumem com frequência a forma de “chama”, sendo que nas células mais arredondadas, o trançado de fibras em

forma de cesto ao redor do núcleo assume um contorno arredondado (emaranhados “globosos”). Os emaranhados neurofibrilares são visíveis como estruturas fibrilares basofílicas na coloração pela HE (Fig. 28-37C) podendo ser demonstrados de forma dramática na coloração pela prata (Bielschowsky) (Fig. 28-37D). São frequentemente encontrados nos neurônios corticais, especialmente do córtex entorrinal, como em outros locais como nas células piramidais do hipocampo, na amígdala, no prosencéfalo basal e nos núcleos da rafe. Os emaranhados neurofibrilares são insolúveis e aparentemente resistentes à depuração *in vivo*, podendo desta forma ser observáveis ao corte de tecidos como emaranhados “fantasmas” ou “lápides”, muito tempo após a morte do neurônio de onde se originaram. Do ponto de vista ultraestrutural, os emaranhados neurofibrilares são compostos principalmente por filamentos helicoidais pareados dispostos ao lado de alguns filamentos retos que parecem ter composição similar. O maior componente dos filamentos helicoidais pareados é uma forma anormalmente hiperfosforilada de proteína **tau**, que é uma proteína axonal associada a microtúbulos que aumenta a montagem dos microtúbulos (Fig. 28-37E). Outros componentes incluem MAP2 (que é outra proteína associada a microtúbulos) e ubiquitina. Os filamentos pareados helicoidais são também encontrados em neuritos distóficos que formam a porção externa da placa neurítica e em axônios que atravessam a substância cinzenta afetada, onde são conhecidos como **filamentos de neurópilo**. Os emaranhados não são específicos da DA, podendo ser encontrados também em outras doenças.

Além das características diagnósticas das placas e dos emaranhados, diversos outros achados patológicos são vistos no contexto da DA. A **angiopatia amiloide cerebral (AAC)** é quase invariavelmente um acompanhante da doença de Alzheimer, entretanto, ela pode ser encontrada no encéfalo de indivíduos sem DA (Fig. 28-18B). O amiloide vascular é predominantemente βA_{40} , da mesma forma que ocorre nos casos de AAC sem DA. A **degeneração granulovacuolar** é a formação de pequenos vacúolos citoplasmáticos claros intraneuronais (~5 μm de diâmetro), cada um com um grânulo argirófilo. Embora também possa ser encontrada durante o envelhecimento normal, é mais comumente observada em abundância no hipocampo e no bulbo olfatório de portadores de DA. Os **corpúsculos de Hirano**, encontrados especialmente na DA, são corpúsculos eosinofílicos alongados, vítreos, que consistem em um arranjo paracristalino de filamentos em forma de conta que tem como componente principal a actina. São achados com mais frequência nas células piramidais do hipocampo.

Uma vez que as placas e os emaranhados podem estar presentes em baixa abundância em indivíduos sem demência, o diagnóstico da doença de Alzheimer se baseia em uma combinação de dados clínicos e patológicos. A progressão das alterações é bastante constante. As alterações patológicas (especificamente as placas, os emaranhados e a associação com a perda neuronal e reação glial) são evidentes inicialmente no córtex entorrinal, a seguir se espalham para a formação hipocampal e isocórtex e finalmente alcançam o neocórtex. As placas podem ser mensuradas de forma semiquantitativa (ausentes, esparsas, moderadas ou abundantes) em cada região cortical enquanto a carga dos emaranhados se baseia em quanto eles se encontram disseminados no encéfalo. [38,39](#) Estas medidas são combinadas com o atual critério NIA-Reagan para prover uma estimativa da chance de uma patologia de DA ser a causa da demência de um paciente em

Patogenia e Genética Molecular. *A anormalidade fundamental na DA é a deposição de peptídeos βA , que são derivados do processamento da APP (Fig. 29-38). A APP é uma proteína da superfície celular com um único domínio transmembrana que pode funcionar como um receptor, embora seus ligantes permaneçam desconhecidos. A porção βA da proteína se estende da região extracelular para o domínio transmembrana. O processamento da APP começa com a clivagem do domínio extracelular, seguido por uma clivagem no interior da membrana. Existem duas vias potenciais, determinadas pelo tipo de evento proteolítico. Caso o primeiro corte tenha sido realizado pela α -secretase dentro da sequência βA , então o βA não é formado (esta é a via não amiloidogênica). Isto ocorre com mais frequência na superfície celular, uma vez que várias enzimas com atividade de α -secretase estão envolvidas com o processamento de proteínas da superfície. AAPP localizada na superfície pode também sofrer endocitose e a seguir ser clivada pela β -secretase, que corta a região N-terminal da sequência βA (a via amiloidogênica). Após a clivagem da APP em qualquer um destes sítios, o complexo γ -secretase realiza uma clivagem da porção transmembrana. Quando pareada com o primeiro corte da α -secretase, será produzido um fragmento solúvel, mas quando pareada com a clivagem da β -secretase, irá produzir a sequência βA . A variação no comprimento do peptídeo (βA_{40} vs. βA_{42}) depende de alterações da localização exata da clivagem pela γ -secretase. O complexo γ -secretase – contendo presenilina, nicastrina, pen-2 e aph-1 – é também responsável pelo processamento da Notch, uma molécula que determina o destino da célula, e de muitas outras proteínas de membrana. [42](#) Uma vez produzido, o peptídeo βA é altamente propenso à agregação – inicialmente em pequenos oligômeros (que pode ser a forma tóxica responsável pela disfunção neuronal), e finalmente em grandes agregados e fibrilas.*

As formas familiares de DA apoiam o papel central do peptídeo βA na geração do passo crítico para dar início à patogenia da DA. O gene que codifica a APP, no cromossomo 21, se localiza na região da síndrome de Down. A patologia da DA é um evento final do prejuízo cognitivo destes indivíduos. As alterações histológicas surgem na segunda e terceira décadas e seguidas por declínio cognitivo que aparece 20 anos mais tarde. Um efeito similar de dosagem de gene pode ser produzido em alguns pacientes com forma familiar da DA por uma duplicação localizada do cromossomo 21 que abrange o *locus* APP. [44](#) As mutações de ponto em APP são outra causa de DA familiar. Algumas mutações se localizam próximas ao sítio de clivagem da β -secretase e da γ -secretase, e outras se localizam na sequência do peptídeo βA e aumentam a propensão de formação de agregados. Os dois *loci* identificados como responsáveis pela maior parte dos casos de DA familiares de início precoce codificam as duas presenilinas (PS1 no cromossomo 14 e PS2 no cromossomo 1). Estas mutações levam a ganho de função, de forma que o complexo γ -secretase gera uma maior quantidade de peptídeo βA , particularmente de βA_{42} . [42](#) Desta forma, as evidências genéticas apoiam fortemente a noção de que o evento patogênico subjacente na DA é o acúmulo de peptídeo βA .

Os peptídeos βA rapidamente se agregam e podem ter neurotoxicidade direta. Existem várias linhas de evidência que indicam que um pequeno agregado de peptídeo βA pode resultar em disfunção sináptica, como bloquear a potenciação de longo prazo e outras propriedades da

membrana. ⁴ Enquanto os agregados são dificilmente degradáveis, o β A monomérico pode ser degradado por diversas proteases. Tanto os pequenos agregados como os grandes depósitos podem desencadear uma *resposta inflamatória* da microglia e dos astrócitos. Esta resposta provavelmente auxilia a depuração de agregados de peptídeos, mas pode também estimular a secreção de mediadores que causem dano. ⁴³ As consequências adicionais da ativação desta cascata inflamatória podem incluir alterações da fosforilação da tau assim como lesão oxidativa dos neurônios.

O *locus* genético no cromossomo 19 que codifica a apolipoproteína E (ApoE) tem grande influência no risco de desenvolvimento da DA. Existem três alelos (E2, E3 e E4) definidos a partir de dois polimorfismos de aminoácidos. O número de cópias do alelo E4 aumenta o risco de DA e diminui sua idade de início, de forma que indivíduos com o alelo E4 estão super-representados na população de pacientes com DA. Esta isoforma de ApoE promove a geração e o depósito de peptídeo β A, embora seus mecanismos não tenham sido bem estabelecidos. De forma geral, estima-se que este *locus* seja responsável por cerca de um quarto do risco de desenvolver DA esporádica. É possível que outros alelos de risco venham a ter efeitos populacionais muito mais discretos. ⁴⁵ A nova abordagem de estudos de associação por rastreamento amplo do genoma pode ajudar a localizar *loci* que tenham estes efeitos mais brandos. ⁴⁶

Uma vez que os emaranhados neurofibrilares contêm proteína tau, existe muito interesse no papel desta proteína na DA. A tau é uma proteína associada ao microtúbulo presente nos axônios e está associada à rede de microtúbulos. Com a formação dos emaranhados na DA, a tau se torna hiperfosforilada e passa a ser encontrada no corpo neuronal e nos dendritos, perdendo a capacidade de se ligar aos microtúbulos. Acredita-se, no entanto, que a anormalidade primária na DA é o peptídeo β A e não a tau, uma vez que as mutações que afetam o peptídeo β A levam à formação de emaranhados e a DA, porém, as mutações no gene que codifica tau, a MAPT, causam a demência frontotemporal (ver a seguir), mas não leva a depósitos de peptídeo β A nem à DA. O mecanismo da lesão dos neurônios pelo emaranhado permanece pouco compreendido.

Enquanto permanece um desacordo em relação ao melhor correlato da demência em pacientes com DA, está claro que a presença de um grande número de placas e emaranhados é altamente associada à disfunção cognitiva grave. O número de emaranhados neurofibrilares se correlaciona melhor com demência do que o de placas neuríticas. Os marcadores bioquímicos que já foram relacionados ao grau de demência incluem a perda de colina acetiltransferase, imunorreatividade por sinaptofisina e carga de amiloide.

Aspectos Clínicos. A progressão da DA é lenta, porém inexorável, com o curso sintomático muitas vezes tendo duração superior a 10 anos. Os sintomas iniciais são o esquecimento e outros distúrbios de memória. À medida que a doença progride, outros sintomas podem emergir, como déficits de linguagem, de habilidades matemáticas e habilidades motoras adquiridas. Nos estágios finais da DA, os indivíduos afetados podem se tornar incontinentes, mudos e incapazes de andar. As intercorrências clínicas, como pneumonia, são em geral um evento terminal nestes indivíduos. A descoberta de biomarcadores para a DA é uma área de contínuo interesse. A tomografia por emissão de pósitrons com o agente PiB, que se liga ao amiloide, começa a ser utilizada com esta finalidade. ^{47,48}

Demências Frontotemporais

As demências frontotemporais (DFTs) são um grupo de doenças que inicialmente foram classificadas em conjunto, pois apresentavam os mesmos sintomas clínicos (deterioração progressiva da linguagem e alterações da personalidade), em consequência à degeneração e à atrofia dos lobos frontais e temporais.⁴⁹ Estas entidades passaram a ser melhor entendidas por meio da combinação de abordagens imuno-histoquímicas, bioquímicas e genéticas. Várias condições que serão consideradas compartilham o acúmulo de depósitos contendo tau como um achado característico, dando origem ao termo *tauopatia*.

Demência Frontotemporal com Parkinsonismo Associada a Mutações Tau

Esta é uma doença geneticamente determinada na qual a síndrome clássica da DTF é frequentemente acompanhada por sintomas parkinsonianos.

Patogenia e Genética Molecular. O estudo de famílias com DFT levou ao reconhecimento de que em algumas delas, mas não em todas, existem mutações no gene *MAPT*, que codifica a tau. Estas mutações caem em várias categorias gerais: mutações da região codificadora e mutações intrônicas. A proteína tau possui seis isoformas que são dependentes de variação no processamento (*splicing*) do RNA mensageiro. Quando o exon 10 está presente, a proteína contém quatro domínios de ligação dos microtúbulos (e é denominada 4R) e, na sua ausência, existem três destes domínios (3R). Algumas mutações intrônicas influenciam a inclusão deste éxon e desta forma determina que tipo de proteína será produzida. A relação entre 4R e 3R varia nas diferentes doenças, mas a base deste efeito é desconhecida, e ambas as formas podem produzir emaranhados. As mutações na região codificadora parecem ter várias consequências, levando inclusive à alteração na interação de tau com os microtúbulos e na sua tendência intrínseca de se agregar.

Morfologia. Existem evidências de atrofia dos lobos frontais e temporais em várias combinações e em vários graus. O padrão de atrofia pode ser antecipado, em parte, pela sintomatologia clínica. As regiões atroficas do córtex são marcadas pela perda neuronal, gliose e a presença de emaranhados neurofibrilares contendo tau. Estes emaranhados podem conter tanto tau 4R como uma mistura de 3R e 4R. Pode também ocorrer degeneração nigral. Em algumas apresentações desta doença podem ser encontradas inclusões em células da glia.

Doença de Pick

A doença de Pick (atrofia lobar) é uma forma rara, peculiar e progressiva de demência que é caracterizada por alterações comportamentais que se manifestam no início da doença e são acompanhadas por alteração da personalidade (sinais do lobo frontal) e distúrbios de linguagem (sinais do lobo temporal). Enquanto a maior parte dos casos de Pick é esporádica, existem algumas formas familiares identificadas e correlacionadas à mutação da proteína tau.

Morfologia. O encéfalo apresenta invariavelmente uma clara atrofia difusa e com frequência assimétrica dos lobos temporais e frontais, poupando os dois terços posteriores do giro temporal superior e raramente envolvendo os lobos parietais ou occipitais. A atrofia pode ser grave, reduzindo o giro até a aparência de uma fina lâmina (“gume de faca”). Este padrão de **atrofia lobar** é com frequência suficientemente proeminente para permitir a distinção entre a doença de Pick e a DA ao exame macroscópico. Além da atrofia cortical localizada, pode também ocorrer atrofia bilateral dos núcleos caudado e putâmen.

Microscopicamente, a perda neuronal é mais grave nas três camadas externas do córtex cerebral. Alguns neurônios sobreviventes apresentam tumefação característica (**células de Pick**), enquanto outras contêm **corpúsculos de Pick** que são inclusões filamentosas citoplasmáticas arredondadas ou ovais levemente basofílicas, mas que se coram intensamente com colorações pela prata ([Fig. 28-39](#)). Do ponto de vista ultraestrutural, são compostas por filamentos retos, retículoendoplasmático vesiculoso e por filamentos pareados helicoidais que são imuno-histoquimicamente similares aos achados na DA, contendo tau 3R. Ao contrário do que se observa nos emaranhados neurofibrilares da DA, os corpúsculos de Pick não sobrevivem à morte do neurônio hospedeiro e desta forma não permanecem como marcadores da doença.

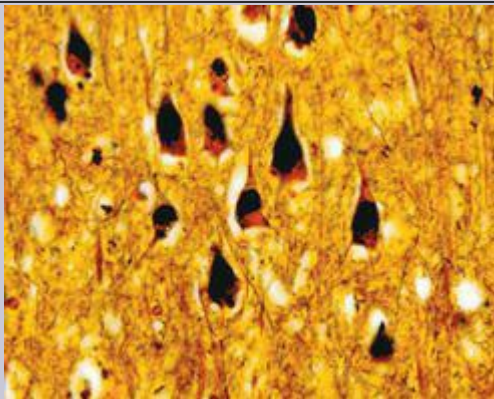


FIGURA 28-39

Doença de Pick Os corpúsculos de Pick são inclusões homogêneas localizadas no citoplasma de neurônios que se coram intensamente pela prata.

Paralisia Supranuclear Progressiva

A paralisia supranuclear progressiva é uma doença caracterizada clinicamente por rigidez do tronco e desequilíbrio com distonia cervical, sinais pseudobulbares e fala anormal, distúrbios da movimentação ocular, incluindo paralisia do olhar vertical que progride para dificuldade da movimentação dos olhos em todas as direções e, finalmente, na maior parte dos indivíduos afetados, leve demência progressiva. O início da doença é em geral entre a quinta e a sétima décadas, sendo os homens afetados com frequência duas vezes maior do que as mulheres. A doença é frequentemente fatal de 5 a 7 anos após o seu início.

Morfologia. Existe perda neuronal difusa no globo pálido, núcleo subtalâmico, substância negra, colículos, substância cinzenta periaquedutal e núcleo denteado do cerebelo. Os emaranhados neurofibrilares globosos são encontrados nestas regiões afetadas, tanto em neurônios como em células da glia. A análise ultraestrutural revela filamentos retos de 15 nm que são compostos por tau 4R.

Não foram encontradas mutações no gene *MAPT* na paralisia supranuclear progressiva. Entretanto, existem diversos polimorfismos de *MAPT* em desequilíbrio de ligação que definem dois haplótipos, um dos quais é super-representado em indivíduos com paralisia supranuclear progressiva. Não se sabe como estes haplótipos influenciam o risco de doença.

Degeneração Corticobasal

Esta é uma doença que afeta idosos e que apresenta uma considerável heterogeneidade neuropatológica. Em decorrência dos sinais e sintomas extrapiramidais, esta doença pode também ser estudada com as síndromes de disfunção dos núcleos da base.

Morfologia. Ao exame macroscópico, existe atrofia cortical, principalmente dos córtices motor, pré-motor e do lobo parietal. Estas regiões do córtex apresentam grave perda neuronal, gliose e a presença de neurônios “balonizados” (acromasia neuronal) que podem se destacar com métodos imuno-histoquímicos para neurofilamentos fosforilados. Imunorreatividade para tau pode ser encontrada em astrócitos (“astrócitos com tufo”) e oligodendrócitos (“corpúsculos espiralados”), em neurônios dos núcleos da base e, em graus variáveis, em neurônios corticais. Os achados patológicos mais característicos da degeneração corticobasal podem ser os aglomerados de processos tau-positivos ao redor dos astrócitos (“placas astrocíticas”) e a presença de filamentos tau-positivos nas substâncias cinzenta e branca. A substância negra e o *locus ceruleus* apresentam perda de neurônios

pigmentados, acromasia neuronal e emaranhados. De forma semelhante ao que ocorre na paralisia supranuclear progressiva, os depósitos de tau na degeneração corticobasal contêm predominantemente tau 4R.

Aspectos Clínicos. A doença é caracterizada por rigidez extrapiramidal, distúrbios motores assimétricos (solavancos dos membros) e disfunção do córtex sensorial (apraxia, distúrbios da linguagem), também ocorre declínio cognitivo, que pode ser proeminente em alguns casos. O mesmo haplótipo de *MAPT* que está ligado à paralisia supranuclear progressiva também está fortemente associado à degeneração corticobasal.

Demência Frontotemporal sem Patologia Tau

Alguns casos com evidências clínicas e patológicas envolvendo os lobos frontal e temporal não têm depósito de tau. Ao contrário se encontram inclusões tau-negativas e ubiquitina-positivas nas camadas corticais superficiais dos lobos frontal, temporal e no giro denteado (o que dá origem ao termo *DFT-U*, de ubiquitina). Alguns casos são familiares e mostram ligação ao cromossomo 17, mas são causados por mutação no gene para a progranulina (um modulador inflamatório da proteína), que está próximo ao locus *MAPT*.⁵⁰ Patologia semelhante é encontrada algumas vezes no prejuízo cognitivo que algumas vezes acompanha a esclerose lateral amiotrófica.⁵¹

Demência Vascular

Enquanto alguns indivíduos com declínio cognitivo devido à vasculite apresentam melhora com o tratamento, existe também um distúrbio cognitivo progressivo e irreversível associado à lesão vascular ao encéfalo.⁵² Diversas etiologias incluem amplas áreas de infarto (microinfartos corticais abundantes, infartos lacunares múltiplos, necrose laminar cortical associada à redução da perfusão/oxigenação) e, lesão difusa da substância branca (hipertensão, arteriopatia cerebral autossômica dominante com infartos subcorticais e leucoencefalopatia). Além disso, a demência foi associada aos chamados infartos estratégicos, que geralmente são embólicos e envolvem regiões encefálicas como o hipocampo, tálamo dorsomedial ou o giro do cíngulo do córtex frontal. De fato, muitos indivíduos demonstram uma combinação de alterações patológicas. Também existe uma correlação entre a lesão vascular e outros tipos de demência, como a DA. Foi descrito que indivíduos com alterações vasculares acima de um determinado limiar, possuem uma menor quantidade de placas e de emaranhados neurofibrilares para seu nível de prejuízo cognitivo do que os sem patologia cerebral vascular de base.

DOENÇAS DEGENERATIVAS DOS NÚCLEOS DA BASE E DO TRONCO ENCEFÁLICO

As doenças degenerativas que afetam estas regiões do encéfalo são frequentemente associadas a distúrbios de movimento, incluindo rigidez, anormalidades posturais e coreia. Em geral, podem ser classificadas de acordo com a manifestação, seja pela redução dos movimentos voluntários, seja pela abundância de movimentos involuntários. Os núcleos da base, particularmente a via nigroestriatal, têm um importante papel no sistema regulatório positivo e negativo das vias sinápticas que servem para modular a retroalimentação entre o tálamo e o córtex motor. As condições mais importantes deste grupo estão associadas ao parkinsonismo e à doença de Huntington.

Parkinsonismo

O parkinsonismo é uma síndrome clínica caracterizada pela diminuição da expressão facial, postura encurvada, diminuição dos movimentos voluntários, marcha festinante (passos progressivamente encurtados e acelerados), rigidez e tremor semelhantes ao ato de “contar dinheiro”. Este tipo de perturbação motora é observada em inúmeras condições que têm em comum o dano do sistema dopaminérgico nigroestriatal. O parkinsonismo pode também ser induzido por fármacos que afetam este sistema, em particular, os antagonistas dopaminérgicos e as toxinas. As principais doenças que envolvem o sistema nigroestriatal são as seguintes:

Doença de Parkinson (DP).

Atrofia de múltiplos sistemas, normalmente associada ao parkinsonismo assim como a outros sintomas.

Parkinsonismo pós-encefálico, que foi observado como uma consequência tardia da pandemia do influenza em 1918.

Paralisia supranuclear progressiva e degeneração corticobasal, distúrbios de movimento que podem também apresentar prejuízo cognitivo (discutido anteriormente nas DFTs).

Doença de Parkinson

Este diagnóstico é feito em indivíduos com sinais de parkinsonismo progressivo (tremor, rigidez e bradicinesia) responsivos a L-DOPA, na ausência de etiologia tóxica ou de outra etiologia conhecida. Existem formas familiares de DP com herança autossômica dominante ou recessiva. Apesar da hereditariedade estar envolvida em um limitado número de casos, eles têm contribuído para nosso entendimento da patogenia da doença.

Morfologia. Os achados macroscópicos típicos são **palidez da substância negra** (comparar as [Fig. 28-40A e B](#)) e do *locus ceruleus*. Ao exame microscópico, existe uma perda dos neurônios catecolaminérgicos pigmentados nessas regiões, associados à gliose. Podem ser encontrados em alguns neurônios remanescentes os corpúsculos de Lewy ([Fig. 28-40C](#)). Estes corpúsculos são inclusões citoplasmáticas, eosinofílicas de forma arredondada ou alongadas simples ou múltiplas, que com frequência possuem um núcleo denso circundado por um halo pálido. Ultraestruturalmente, os corpúsculos de Lewy são compostos por filamentos finos, densamente empacotados no centro, porém frouxos na borda. Estes

filamentos são compostos por ***α -sinucleína***. Os corpúsculos de Lewy podem também ser encontrados nas células colinérgicas do núcleo basal de Meynert, que é depletado de neurônios (em particular em pacientes com função mental anormal), assim como em outros núcleos do tronco encefálico, incluindo o *locus ceruleus* e o núcleo motor dorsal do vago.

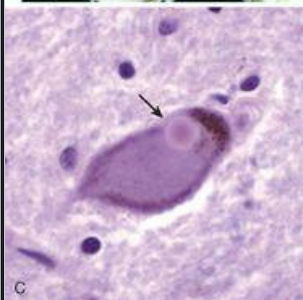
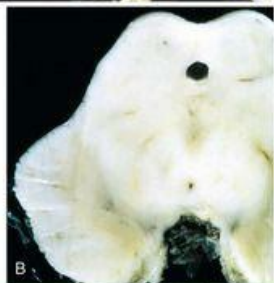
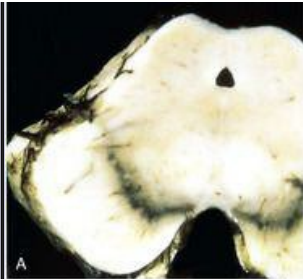

FIGURA 28-40

Doença de Parkinson. **A**, Substância nigra normal. **B**, Substância nigra despigmentada na doença de Parkinson idiopática. **C**, Corpúsculos de Lewy em um neurônio de substância nigra, corado em rosa brilhante (*seta*).

Genética Molecular. Já foram identificados mais de uma dúzia de locos genéticos por meio de estudos de ligação para a DP. Os cinco genes atualmente conhecidos como claramente associados à doença apontam para um complexo conjunto de possíveis mecanismos da doença.

53.54 O primeiro gene a ser identificado como causa da PD autossômica dominante codifica a α -sinucleína, uma proteína abundante que se liga à lipídes e que em geral está associada a sinapses sendo também a principal componente dos corpúsculos de Lewy. As mutações na α -sinucleína são raras. Se apresentam como mutações de ponto ou ampliações da região do cromossomo 4q21 que contém o gene. A ocorrência da doença causada por alterações em seu número de cópias do gene implica um efeito de dose, semelhante ao que foi observado com a APP na DA, sugerindo que polimorfismos no promotor da α -sinucleína que alteram sua expressão podem influenciar o risco da DP. As mutações no gene que codificam LRRK2 [ou repetição rica em leucina quinase 2 (*leucine-rich repeat kinase 2*)] são a causa mais comum de DP autossômica dominante e encontrados em alguns casos esporádicos da doença. Diversas dessas mutações patogênicas aumentam a atividade quinase da LRRK2, sugerindo que os ganhos de função da LRRK2 contribuem para o desenvolvimento da DP.

Uma forma autossômica recessiva da DP juvenil é causada por mutações que levam à perda de função no gene que codifica a *parkina*, uma ubiquitina ligase E3 que possui uma grande gama de substratos. A patologia da DP relacionada à *parkina* é semelhante à DP esporádica ou relacionada à α -sinucleína, exceto que os corpúsculos de Lewy estão ausentes na maioria dos casos. Outras causas de DP autossômica recessiva são decorrentes de mutações do gene que codificam DJ-1, uma proteína envolvida na regulação da resposta redox ao estresse; ou do gene que codifica a quinase PINK1, que parece ter como função regular a atividade normal da mitocôndria.

Patogenia. Nenhum único mecanismo patogênico emergiu até o momento destas diversas pistas genéticas e bioquímicas, e muitas possibilidades já foram sugeridas, incluindo uma resposta de estresse em decorrência da conformação anormal de proteína induzida pela agregação de α -sinucleína; uma função anormal do proteossoma em decorrência da perda da ubiquitina ligase E3 *parkina*; e alteração da função mitocondrial em consequência da perda de DJ-1 e PINK1. De forma intrigante, outras linhas de evidências apontam para o papel da função mitocondrial, por exemplo, os níveis do complexo I mitocondrial, um componente da cascata de oxidação fosforilativa, estão reduzidos no encéfalo de pacientes com DP esporádica, e alguns modelos experimentais de DP são produzidos pela administração de inibidores mitocondriais.

Os neurônios dopaminérgicos da substância negra se projetam para o estriado, e sua degeneração na DP é associada à redução do conteúdo de dopamina no estriado. A gravidade da síndrome motora é proporcional à deficiência de dopamina, que pode, ao menos em parte, ser corrigida pela reposição com L-DOPA (o precursor imediato da dopamina). O tratamento, no entanto, não reverte as alterações morfológicas ou detém a progressão da doença. Além disso, com a progressão, a terapia medicamentosa tende a se tornar menos efetiva e os sintomas se tornam de manejo mais difícil. Uma síndrome parkinsoniana aguda se segue à exposição à MPTP (1-metil-4-fenil-1,2,3,6 tetra-hidropiridina), composto que leva à destruição de neurônios da substância negra. Esta substância é um contaminante da síntese ilícita de psicoativos análogos à meperidina. O uso desta toxina em animais de experimentação se mostrou muito útil para o estudo das intervenções terapêuticas na DP, inclusive transplantadas. Evidências epidemiológicas sugerem que a exposição a pesticidas é um fator de risco para DP, enquanto a cafeína e a nicotina podem ser protetores.

Aspectos Clínicos. Além dos sinais de parkinsonismo, é comum disfunção autonômica e algum grau de disfunção cognitiva. A doença de Parkinson é algumas vezes acompanhada de demência, tanto no início da doença, quanto como uma morbidade adicional tardia. Enquanto a terapia com L-DOPA é frequentemente muito efetiva no tratamento sintomático, ela não altera significativamente a natureza intrinsecamente progressiva. Com o tempo, a L-DOPA se mostra menos capaz de auxiliar o paciente por meio de alívio sintomático e começa a levar à flutuação da função motora. Tendo em vista o defeito bioquímico bem caracterizado da DP, ela tem sido o foco de ensaios terapêuticos preliminares para transplante de neurônios e terapia gênica.⁵⁵ Outra abordagem neurocirúrgica atualmente utilizada nesta doença inclui a realização de lesões em locais estratégicos do sistema extrapiramidal para compensar a perda da função nigroestriatal e a colocação de eletrodos de estimulação (estimulação encefálica profunda).⁵⁶

Demência com Corpúsculos de Lewy

Cerca de 10% a 15% dos indivíduos com DP apresentam demência, e esta incidência aumenta com a idade. Os aspectos característicos desta doença incluem o curso flutuante, as alucinações e os sinais frontais proeminentes. Enquanto alguns indivíduos afetados apresentam evidências patológicas de DA (ou, menos frequentemente, outras doenças degenerativas associadas a alterações cognitivas) em combinação com achados de DP, em outros a correlação histológica mais proeminente parece ser a presença de corpúsculos de Lewy em uma grande diversidade de localizações corticais.^{57,58} Estas inclusões são menos características do que as observadas no tronco encefálico, mas de forma similar contêm predominantemente α -sinucleína. A coloração imuno-histoquímica para α -sinucleína também revela a presença de neuritos anormais, que contêm agregados de proteínas – denominados *neuritos de Lewy*, apesar dele nunca os ter visto! Neste contexto, os achados macroscópicos patológicos tipicamente incluem despigmentação da substância negra e do *locus ceruleus*, ao lado de uma relativa preservação do córtex, do hipocampo e da amígdala. A presença de corpúsculos de Lewy no córtex é em geral extremamente baixa, e o mecanismo pelo qual a doença causa tanto prejuízo na função cognitiva não é claro. Sugere-se que a doença por corpúsculos de Lewy e os neuritos de Lewy sejam encontrados primeiro na medula oblonga e com o tempo progride para atingir o mesencéfalo (quando então se manifesta como DP) e finalmente progride através do sistema nervoso para

atingir o córtex (e se manifestar como demência com corpúsculos de Lewy). [59](#)

Atrofia de Múltiplos Sistemas

A designação de atrofia de múltiplos sistemas (AMS) descreve um grupo de doenças caracterizadas pela presença de inclusões citoplasmáticas gliais, tipicamente no citoplasma de oligodendrócitos que tem diferentes padrões de apresentação clínica. [60](#) O sintoma dominante pode ser o parkinsonismo (AMS-P, historicamente conhecido como degeneração nigroestriatal), disfunção cerebelar (AMS-C, previamente conhecido como atrofia olivopontocerebelar) ou disfunção autonômica (AMS-A, conhecida como síndrome de Shy-Drager). Destas, a AMS-C é a que menos frequentemente se observa como síndrome pura. Estas variantes parecem ter origem a partir de um único mecanismo patogênico, e muitos indivíduos desenvolvem sintomas durante a evolução da doença característicos de mais de um padrão clínico.

Morfologia. A patologia macroscópica é condizente com a apresentação clínica. Nas formas cerebelares, caracteristicamente existe atrofia do cerebelo, inclusive dos pedúnculos cerebelares, da ponte (especialmente sua porção basilar) e da medula oblonga (especialmente da oliva inferior), enquanto que nas formas parkinsonianas a atrofia envolve tanto a substância negra como o corpo estriado (especialmente o putâmen). Uma vez que os sintomas autonômicos são relacionados a perdas celulares de núcleos catecolaminérgicos da medula oblonga e da coluna intermediolateral da medula espinal, habitualmente não existem alterações macroscópicas específicas. As regiões atroficas do encéfalo mostram evidências de perda neuronal como um número variável de inclusões citoplasmáticas e nucleares.

O diagnóstico de inclusões citoplasmáticas gliais foi originalmente demonstrado em oligodendrócitos com métodos de impregnação pela prata e contém α -sinucleína, como ubiquitina e α B-cristalina. As inclusões são ultraestruturalmente distintas daquelas encontradas em outras doenças neurodegenerativas e compostas primariamente de túbulos de 20 a 40 nm. Inclusões similares podem ser encontradas no citoplasma dos neurônios, algumas vezes também nos axônios e nos núcleos de neurônios e de células da glia.

Patogenia. Da mesma forma que na DP, a α -sinucleína é o componente principal das inclusões, mas ao contrário do que ocorre na DP, não se encontrou em pacientes com AMS mutações no gene que codificam esta proteína. Além disso, as inclusões que contém α -sinucleína são encontradas em células da glia, especialmente oligodendrócitos, o que não é observado na DP. A relação entre as inclusões citoplasmáticas gliais e a doença é apoiada pela observação de que estas inclusões estão presentes em pequeno número nas fases iniciais da AMS e se tornam mais abundantes à medida que a doença progride, embora finalmente desapareçam nas fases finais, quando as células morrem. Parece que as inclusões citoplasmáticas gliais podem ocorrer na ausência de perda neuronal, sugerindo que possam representar um evento patológico primário; por exemplo, as inclusões citoplasmáticas gliais são consistentemente observadas na substância branca que se projeta a partir e para o córtex motor cerebral. A origem da α -sinucleína nos oligodendrócitos permanece um fato intrigante, uma vez que esta proteína neuronal está associada à vesículas sinápticas. Diversos estudos mostram que não existe um aumento da

expressão de α -sinucleína na substância branca ou nos oligodendrócitos na AMS, sugerindo que esta proteína é adquirida secundariamente por oligodendrócitos de neurônios que foram lesados ou estão morrendo. É possível que as inclusões neuronais menos conspícuas porém presentes de α -sinucleína na AMS tenham maior importância no processo patogênico. [61](#)

Doença de Huntington

A doença de Huntington (DH) é autossômica dominante *caracterizada clinicamente por progressivo distúrbio de movimento e demência, e histologicamente por degeneração de neurônios*. São característicos os movimentos bruscos, hipercinéticos e algumas vezes distônicos envolvendo todas as partes do corpo (coreia). Os indivíduos afetados podem posteriormente desenvolver parkinsonismo com rigidez e bradicinesia. A doença é inexoravelmente progressiva, com uma evolução média de 15 anos até o óbito.

Genética Molecular. A doença de Huntington é o protótipo das doenças de poliglutamina por expansão de repetição de trinucleotídeos ([Cap. 5](#)). [62,63](#) O gene *HD*, localizado no cromossomo 4p16.3, codifica uma proteína de 348-kD conhecida como huntingtina. No primeiro éxon deste gene existe uma sequência de repetições CAG, que codifica uma região de poliglutaminas localizada próxima à porção N-terminal da proteína. Os genes *HD* normais têm de 6 a 35 cópias da repetição; entretanto, quando o número de repetições aumenta além de um determinado nível, ocorre a doença. Existe uma relação inversa entre o número de repetições e a idade de início, de forma que maiores repetições estão associadas ao início mais precoce. Uma vez que outros fatores modificam o efeito destas repetições, a determinação do número de repetições não é um fator preditivo preciso da idade de início. A expansão das repetições ocorre durante a espermatogênese, de forma que a transmissão paterna está associada ao início mais precoce na geração seguinte, um fenômeno conhecido como antecipação. Mutações novas são incomuns, sendo que a maior parte dos casos aparentemente esporádicos pode estar relacionado à não paternidade, ao falecimento do genitor antes dele se tornar sintomático, ou à presença de pai, ainda assintomático, porém, com uma expansão pequena que aumentou durante a espermatogênese.

Morfologia. Macroscopicamente, o cérebro é pequeno e mostra acentuada **atrofia do núcleo caudado** e, de forma menos intensa, do putâmen ([Fig. 28-41](#)). O globo pálido pode estar secundariamente atrofiado, e o terceiro ventrículo e os ventrículos laterais estão dilatados. A atrofia é frequentemente observada no lobo frontal, menos no lobo parietal e ocasionalmente em todo o córtex. Ao exame microscópico, existe acentuada perda de neurônios estriatais, sendo que as alterações mais intensas são encontradas no núcleo caudado, especialmente em sua cauda e nas porções próximas aos ventrículos. O putâmen está envolvido nos estágios finais da doença. As alterações patológicas ocorrem na direção medial para lateral no caudado e na direção dorsal para ventral no putâmen. O núcleo *accumbens* é a porção melhor preservada do estriado. Tanto os neurônios grandes como os pequenos são afetados, mas, em geral, primeiro ocorre a perda de neurônios pequenos. Os neurônios espinhosos de tamanho médio que usam o ácido γ -aminobutírico como neurotransmissor, junto com a encefalina, a dinorfina e a substância P, são especificamente afetados. Duas populações de neurônios são relativamente poupadas: os neurônios diaforase positivos que contêm óxido nítrico sintase e os neurônios grandes colinesterase-positivo,

ambos parecem servir como interneurônios locais. Existe ainda gliose fibrilar, que é mais extensa do que uma reação habitual por perda neuronal. Existe uma relação direta entre o grau de degeneração do estriado e a gravidade clínica. Agregados de proteína contendo huntingtina podem ser encontrados nos neurônios do estriado e do córtex cerebral ([Fig. 28-41, detalhe](#)).

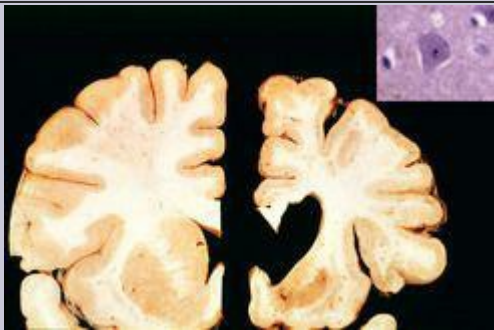


FIGURA 28-41

Doença de Huntington. Hemisfério normal, à *esquerda*, é comparado com o hemisfério com doença de Huntington, à *direita*, mostrando atrofia do estriado e dilatação do ventrículo lateral.

(Cortesia do Dr. J.-P Vonsattel, Columbia University, New York, NY.) *Detalhe*, inclusões intranucleares de neurônios estão destacadas por imuno-histoquímica contra ubiquitina.

Patogenia. A perda de neurônios estriatais médios espinhosos pode levar à desregulação dos circuitos dos núcleos da base que modulam a eferência motora. Estes neurônios normalmente atuam para deprimir a atividade motora. Desta forma, a neurodegeneração na DH leva ao aumento da eferência motora, frequentemente manifestada por coreoatetose. As alterações

cognitivas associadas à doença provavelmente se relacionam à perda neuronal do córtex cerebral.

A função biológica normal da huntingtina permanece desconhecida, mas existem poucas evidências que indiquem que a doença é causada por haploinsuficiência relacionada ao alelo mutado. Ao invés disso, a expansão da região de repetição de poliglutaminas parece conferir um ganho de função tóxico para a huntingtina. Embora a expansão de repetição das poliglutaminas resulte em agregados proteicos e formação de inclusões intranucleares, conforme descrito acima, não está definido que esta é a via direta para a lesão celular. A desregulação da transcrição pode ser implicada com a DH, com as formas mutantes de huntingtina se ligando a importantes reguladores transcricionais como a Sp1 e a CBP (proteína ligadora ao elemento responsivo a adenosina monofosfato cíclico). Uma consequência proposta deste sequestro de fatores de transcrição críticos é a diminuição da expressão de PGC-1 α , por si mesma um fator de transcrição envolvida com a biogênese mitocondrial e com a proteção contra o estresse oxidativo.

Aspectos Clínicos. O início da doença é mais comum na terceira e quarta décadas de vida e está relacionada à extensão de repetições CAG no gene *HD*. Os sintomas motores precedem o prejuízo cognitivo. O distúrbio de movimento na DH é coreiforme, com aumento de movimentos involuntários bruscos em todas as partes do corpo, sendo que os movimentos de contorsão das extremidades são típicos. Os primeiros sintomas de disfunção cortical superior incluem alterações da memória e distúrbios cognitivos e afetivos, e progridem para demência grave. Embora indivíduos com DH tenham um risco aumentado de suicídio, infecções intercorrentes são a principal causa de óbito. Tendo em vista a possibilidade de rastrear as mutações que causam a doença e a natureza devastadora da doença, a DH frequentemente está no centro das discussões de aspectos éticos do diagnóstico genético.

DEGENERAÇÕES ESPINOCEREBELARES

Este grupo de doenças afeta, de forma variável, o córtex cerebelar, a medula espinal e os nervos periféricos, como outras regiões do neuroeixo. O espectro clínico inclui ataxia sensorial e cerebelar, espasticidade e neuropatia periférica sensitivomotora. Este é um grupo de doenças, cuja clínica e genética são heterogêneas, com diferentes padrões de herança, de idade de início, de sinais e de sintomas. A degeneração dos neurônios, algumas vezes sem outras alterações histopatológicas características, ocorre nas áreas afetadas e é associada à gliose. A análise genética continua a redefinir a subclassificação dessas doenças.

Ataxias Espinocerebelares

Este é um grupo de doenças, geneticamente distintas, caracterizada por sinais e sintomas que se referem ao cerebelo (ataxia progressiva), ao tronco encefálico, à medula espinal e aos nervos periféricos, assim como outras regiões encefálicas em diferentes subtipos. No aspecto patológico, elas são caracterizadas pela perda neuronal das áreas afetadas e degeneração secundária dos tratos da substância branca.

Genética Molecular. A lista das ataxias espinocerebelares (SCAs) se expandiu e forma até o momento 29 entidades distintas. Três tipos diferentes de mutações são reconhecidas: doenças de poliglutaminas ligadas à expansão de repetições CAG, semelhantes à DH; expansão de regiões repetidas não codificantes, semelhantes à distrofia miotônica; e outros tipos de mutação.⁶⁴ As expansões de repetição de poliglutaminas afetam diferentes proteínas e são responsáveis por seis formas de SCA [SCA1, 2, 3 (também conhecida como doença de Machado-Joseph), 6, 7 e 17]. As inclusões intranucleares podem ser observadas nestas formas de SCA, mas da mesma forma que na DH, permanece obscuro se elas protegem ou contribuem para a lesão neuronal. Mecanismos hipotéticos para esse grupo de doenças incluem sequestro ou depleção de proteínas chaperonas, pela formação dos agregados iniciados pelas seqüências de poliglutaminas, como a desregulação transcricional. Os fundamentos que fazem o sistema cerebelar ser o alvo de lesões específicas é desconhecido.

Nas doenças causadas por repetições em regiões não codificadoras (SCA 8, 10 e 12), os mecanismos subjacentes são ainda mais obscuros. Mutações de ponto já foram encontradas na β III espectrina (SCA5), em um canal de potássio regulado por voltagem (Kv3.3 em SCA13), na proteína quinase C γ 3 (SCA14) e no fator de crescimento de fibroblasto 14 (SCA27). Eles têm sido associados a uma vasta gama de potenciais mecanismos da doença sem que exista alguma via comum óbvia de lesão neuronal.

Ataxia de Friedreich

A ataxia de Friedreich, uma forma distinta de degeneração espinocerebelar, é uma doença progressiva de caráter autossômico recessivo, que inicia em geral na primeira década de vida com ataxia da marcha, seguido por incoordenação das mãos e disartria. Os reflexos profundos estão diminuídos ou ausentes, porém, apresenta como característica a presença do reflexo cutâneo plantar. A sensibilidade vibratória e artrestésica se encontram prejudicadas, e algumas vezes ocorre diminuição da sensibilidade térmica, dolorosa e tátil superficial. A maior parte dos indivíduos afetados desenvolve pés cavos e cifoescoliose. Existe uma alta incidência de arritmias

cardíacas e insuficiência cardíaca congestiva. É encontrada associação com diabetes em 10% dos pacientes. A maior parte dos pacientes passa a ser cadeirante cerca de 5 anos após o início, sendo a causa de óbito a ocorrência de infecção pulmonar intercorrente e doença cardíaca.

A ataxia de Friedreich é causada por expansão de repetições de trinucleotídeos GAA no primeiro intron do gene localizado no cromossomo 9q13, que codifica a proteína *frataxina*. ⁶⁵ Os indivíduos afetados têm níveis extremamente baixos da proteína, que normalmente se localizam na membrana mitocondrial interna, onde parece atuar na regulação dos níveis de ferro. Uma vez que o ferro é um componente essencial de muitos complexos da cadeia respiratória fosforilativa, se acredita que mutações na frataxina resultem em disfunção mitocondrial. Assim, a ataxia de Friedreich compartilha características biológicas tanto com outras SCAs (distribuição anatômica da patologia e expansão de repetições de trinucleotídeos) como com as encefalopatias mitocondriais.

Morfologia. A medula espinal mostra perda de axônios e gliose na coluna posterior, nas porções distais do trato corticoespinal e nos tratos espinocerebelares. Existe degeneração dos neurônios na medula espinal (coluna de Clarke), no tronco encefálico (núcleos do VIII, X e XII nervos cranianos), no cerebelo (núcleo denteado e células de Purkinje do verme superior) e nas células de Betz do córtex motor. Os grandes neurônios dos gânglios das raízes dorsais estão diminuídos em número; seus grossos neurônios mielinizados, que se dirigem tanto às raízes dorsais como para a coluna dorsal, sofrem degeneração secundária. O **coração** aumenta de tamanho e pode ter adesões pericárdicas. A destruição multifocal das fibras miocárdicas com inflamação e necrose é encontrada em cerca da metade dos indivíduos afetados quando submetidos à necropsia.

Ataxia-telangiectasia

A ataxia-telangiectasia ([Cap. 7](#)) é uma doença autossômica recessiva caracterizada por síndrome atáxica-discinética que inicia na infância, com subsequente aparecimento de telangiectasias na conjuntiva e na pele, além de imunodeficiência. O gene mutado na ataxia-telangiectasia (*ATM*) no cromossomo 11q22-q23 codifica uma quinase com papel crítico na orquestração da resposta celular à quebra da dupla fita de DNA ([Cap. 7](#)). As células de indivíduos com a doença mostram aumento de anormalidades cromossômicas induzidas por raios X. As células continuam a replicar mesmo com o DNA danificado ao invés de interromperem a divisão para proceder ao reparo ou de caminharem para a apoptose. A frequência de portadores de ataxia-telangiectasia é estimada em 1%. Nestes indivíduos, o alelo mutado de *ATM* pode levar a um aumento do risco de neoplasias, especialmente de câncer de mama. A relação entre os mecanismos de reparo de DNA e as doenças neurodegenerativas é mais difícil de ser entendida do que a conexão com neoplasias. Sugere-se que a mutação de *ATM* resulte em uma falha em eliminar células com o DNA danificado do sistema nervoso em desenvolvimento predispondo-as à neurodegeneração.

[66](#)

Morfologia. As anormalidades predominantes estão no cerebelo, com perda das células

granulares e de Purkinje. Ocorre também degeneração das colunas dorsais, dos tratos espinocerebelares, de células do corno anterior e neuropatia periférica. As lesões telangiectásicas já foram descritas no SNC, como na conjuntiva e na pele da face, do pescoço e dos braços. As células em muitos órgãos (p. ex., as células de Schwann dos gânglios da raiz dorsal e dos nervos periféricos, as células endoteliais, os pituicitos) mostram um aumento bizarro dos núcleos que ficam duas a cinco vezes maiores e são denominados de anficitos. Os linfonodos, o timo e as gônadas são hipoplásicos.

Aspectos Clínicos. A doença é inexoravelmente progressiva e o óbito ocorre no início da segunda década. Os indivíduos afetados procuram inicialmente a atenção médica por conta de infecções sinopulmonares recorrentes e instabilidade da marcha. Posteriormente, nota-se que a fala é disártrica e surgem anormalidades na movimentação ocular. Muitos indivíduos apresentam neoplasias linfoides, com frequência leucemia de células T e também já foram descritos gliomas e carcinomas.

DOENÇAS DEGENERATIVAS AFETANDO OS NEURÔNIOS MOTORES

Este grupo de doenças que pode ser hereditário ou ocorrer de forma esporádica afeta tanto os neurônios motores inferiores do corno anterior da medula espinal e de núcleos motores do tronco encefálico como os neurônios motores superiores do córtex motor (também conhecidos como células de Betz).

Estas doenças ocorrem em diversas faixas etárias e a evolução da doença varia de lentamente progressiva ou não progressiva até rapidamente progressiva e fatal em um período de meses ou poucos anos. A denervação dos músculos em decorrência da perda do neurônio motor inferior e de seus axônios resulta em atrofia muscular, fraqueza e fasciculações. As alterações histológicas correspondentes nos nervos e músculos são discutidas no [Capítulo 27](#). As manifestações clínicas da perda do neurônio motor superior incluem paresia, hiperreflexia, espasticidade e respostas plantares extensoras (sinal de Babinski). O sistema sensorial não é afetado, mas algumas doenças podem ser acompanhadas de manifestações de disfunção cortical, como anormalidades comportamentais e demência.

Esclerose Lateral Amiotrófica (ELA; Doença do Neurônio Motor)

A ELA é caracterizada por perda dos neurônios motores inferiores da medula espinal e do tronco encefálico e dos neurônios motores superiores que se projetam nos tratos corticoespinais. É uma doença relativamente rara, com incidência de cerca de 2 casos por 100.000 habitantes), afetando homens com frequência ligeiramente maior do que mulheres e se manifestando clinicamente a partir da quinta década de vida. De 5% a 10% dos casos são familiares (ELAF), a maior parte das vezes com herança dominante.

Genética Molecular. Cerca de um quarto dos casos familiares são causados por mutação de gene que codifica a cobre-zinco superóxido dismutase (*SOD1*), localizado no cromossomo 21. [67](#) Uma grande variedade de mutações, quase sempre de troca de sentido, já foram identificadas ao longo do gene. A ELA parece ser causada por um fenótipo de ganho de função adverso associado à *SOD1* mutante. A mutação que resulta na substituição de uma alanina por valina na posição 4 é a causa mais comum nos Estados Unidos, sendo associada à rápida progressão e raramente apresenta sinais de neurônio motor superior. Outros *loci* para ELA foram mapeados, embora nenhum pareça ser responsável por fração tão grande de pacientes como a *SOD1*. Esses *loci* mendelianos incluem os genes que codificam a dinactina (uma proteína envolvida com o transporte axonal retrógrado), a proteína B associada à VAMP (que atua na regulação do transporte vesicular) e a alsina (que contém domínios do fator de troca do nucleotídeo guanina e está associada à regulação do tráfego endossomal por meio de sua interação com Rab5b).

Patogenia. Apesar da identificação de inúmeras associações genéticas, a patogenia da ELA ainda não é compreendida. A descoberta de mutações em *SOD1* sugeria inicialmente que uma redução na capacidade de eliminar radicais livres (que é a função fisiológica da SOD) deveria ser responsável pela morte neuronal na ELA. No entanto, esta hipótese não foi comprovada e atualmente a ideia mais aceita é que a proteína *SOD1* mutada assume uma configuração anormal e desencadeia uma resposta de lesão à presença desta proteína anormal. [68](#) As

mutações de SOD1 em células não neuronais (como no músculo liso e na glia) também podem contribuir para a doença. [69](#) Mecanismos que podem contribuir para a perda dos neurônios motores, incluem alterações no transporte axonal, anormalidades de neurofilamentos, toxicidade mediada pelo aumento dos níveis do neurotransmissor glutamato e agregação de outras proteínas (como a TDP-43 que algumas vezes é encontrada em inclusões citoplasmáticas de neurônios na ELA). [70](#)

Morfologia. Ao exame macroscópico, as raízes anteriores da medula espinal são finas ([Fig. 28-42A](#)). O giro precentral pode ser atrofico em casos especialmente graves. O exame microscópico mostra redução do número de neurônios do corno anterior ao longo de toda a medula espinal, com gliose reativa associada e perda das raízes mielinizadas das raízes anteriores. Achados similares são encontrados nos núcleos dos nervos cranianos hipoglosso, ambíguo e motor do trigêmeo. Os neurônios remanescentes frequentemente contêm inclusões citoplasmáticas PAS-positivas, denominados corpúsculos de Bunina, que parecem ser remanescentes de vacúolos autofágicos. Os músculos esqueléticos que são inervados pelos neurônios motores inferiores degenerados mostram sinais de atrofia neurogênica. A perda dos neurônios motores superiores leva à degeneração dos tratos corticoespinais, resultando em perda de volume e ausência de fibras mielinizadas, o que é particularmente evidente nos segmentos medulares mais baixos ([Fig. 28-42B](#)).

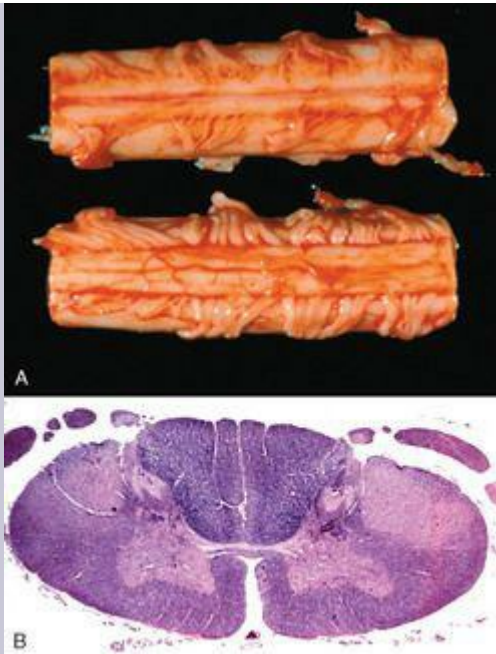


FIGURA 28-42

Esclerose lateral amiotrófica. **A**, Segmento da medula espinal visto a partir das superfícies anterior (*acima*) e posterior (*abaixo*), mostrando redução do calibre das raízes anteriores (motoras) quando comparadas com as raízes posteriores (sensoriais). **B**, Medula espinal mostrando perda de fibras mielinizadas dos tratos corticoespinais (que não estão corados), assim como degeneração das raízes anteriores.

Aspectos Clínicos. Os sintomas iniciais incluem fraqueza assimétrica das mãos, que se manifestam por dificuldade em segurar objetos e de realizar atividades motoras finas, e câibras e espasticidade dos braços e das pernas. À medida que a doença progride, a força e o volume muscular diminuem e ocorrem contrações involuntárias de unidades motoras individuais, chamadas de *fasciculações*. A doença no final envolve os músculos respiratórios, que levam a surtos de infecção pulmonar. A gravidade de envolvimento dos neurônios motores superiores e inferiores é variável e o termo *atrofia muscular progressiva* é utilizado para os casos relativamente incomuns em que o envolvimento do neurônio motor inferior predomina. Em alguns indivíduos afetados, a degeneração dos núcleos motores dos nervos cranianos do tronco encefálico baixo ocorre precocemente e progride rapidamente, um padrão citado como *paralisia bulbar progressiva* ou *ELA bulbar*. Nestes indivíduos, as anormalidades de deglutição e de fonação predominam e o curso clínico é inexorável em um período de 1 a 2 anos. Quando o envolvimento bulbar é menos grave, cerca de metade dos indivíduos afetados permanece viva 2 anos após o diagnóstico. Embora se sugira que os neurônios motores que inervam os músculos extraoculares são poupados na ELA, agora é claro que estas células são suscetíveis à doença quando os indivíduos sobrevivem por tempo mais prolongado. Os casos familiares desenvolvem sintomas mais precocemente do que os esporádicos, porém, a evolução clínica é comparável.

Atrofia Bulboespinal (Síndrome de Kennedy)

Esta doença de início na vida adulta e de herança ligada ao X é caracterizada por amiotrofia distal dos membros e sinais bulbares, como atrofia e fasciculações da língua e disfagia. Os indivíduos afetados apresentam insensibilidade a andrôgeno, ginecomastia, atrofia testicular e oligospermia. Ao exame microscópico, ocorre degeneração dos neurônios motores inferiores da medula espinal e do tronco encefálico. O defeito genético é a expansão de repetição CAG/poliglutamina do receptor de andrôgeno (de 40 a 60 em homens afetados contra de 11 a 33 em normais). Podem ser encontradas inclusões nucleares contendo agregados do receptor de andrôgeno, embora permaneça pouco claro se estas inclusões são críticas para a lesão celular. [71](#)

Atrofia Muscular Espinal

Este grupo de doenças afeta de forma predominante os neurônios motores inferiores de crianças. Da mesma forma que a ELA, existe uma perda seletiva de células do corno anterior e atrofia das raízes espinais anteriores. Ela inclui diversas entidades com curso clínico distinto ([Cap. 27](#)).

Doenças Genético-metabólicas

Um conjunto de doenças genético-metabólicas afeta preferencialmente o sistema nervoso e serão discutidas aqui, entretanto, outras doenças metabólicas serão abordadas em outras partes deste livro. Muitas destas doenças se expressam em crianças que são normais ao nascimento e começam a perder etapas do desenvolvimento na infância.

As *doenças de depósito neuronal* são quase sempre de herança recessiva e causam deficiência específica de enzima envolvida com o catabolismo de esfingolípides, mucopolissacarídes ou mucolípides. São com frequência caracterizadas por acúmulo do substrato da enzima no lisossomo dos neurônios, levando à morte. O envolvimento de neurônios corticais leva à perda de funções cognitivas e pode ainda causar convulsões. A relação entre o material acumulado e a lesão e a morte celular é em geral pouco clara.

As *leucodistrofias* são caracterizadas por anormalidades da mielina (tanto de sua síntese como de sua renovação) e geralmente não são acompanhadas de depósitos neuronais. Algumas destas doenças envolvem enzimas lisossomais, e outras afetam enzimas dos peroxissomos. O envolvimento difuso da substância branca leva à deterioração das funções motoras, à espasticidade, à hipotonia e à ataxia. A maior parte é de herança autossômica recessiva, sendo a adrenoleucodistrofia, ligada ao X, uma notável exceção. Existem subtipos ou variantes para muitas dessas doenças. As variantes são associadas a um início mais precoce da doença e geralmente seguem uma evolução clínica mais grave.

As *encefalomiopatias mitocondriais* são um grupo de doenças da fosforilação oxidativa, geralmente causadas por mutações no genoma mitocondrial. Tipicamente envolvem a substância cinzenta e os músculos esqueléticos ([Cap. 27](#)).

DOENÇAS DE DEPÓSITO NEURONAL

Lipofuscinose Ceroide Neuronal

Este é um grupo de doenças de depósito lisossomal hereditárias que estão agrupadas porque compartilham o acúmulo de lipofuscina – uma substância autofluorescente com uma variedade de aparências ultraestruturais – nos neurônios. A disfunção neuronal tipicamente leva à combinação de amaurose, deterioração mental e motora e convulsões. Estas doenças são classificadas de acordo com a idade de início em formas infantil (CLNI), infantil tardia (CLNIT), juvenil (CLNJ) e adulta (CLNA, doença de Kufs, ou de acordo com o padrão de inclusão pela microscopia eletrônica. Estudos genéticos indicam que existem provavelmente oito *loci* associados à doença, que codificam uma diversidade de proteínas envolvidas com a modificação e a degradação de proteínas. ⁷²O *locus* CLN1 codifica a palmitoil proteína tioesterase 1 (PPT1), que remove resíduos de palmitato das proteínas e é uma causa comum de CLNI. Isto é similar à CLN3, implicada na maior parte de CLNJ (também conhecida como doença de Batten), que codifica a palmitoil-proteína Δ -9 dessaturase, uma outra enzima relacionada à regulação das proteínas palmitoiladas associadas à membrana. Não se sabe como as anormalidades na modificação de proteínas leva ao acúmulo de lipofuscina ou à disfunção neuronal.

Doença de Tay-Sachs

Esta doença aparece precocemente na infância com atraso no desenvolvimento, seguida por paralisia e perdas de funções neurológicas, com óbito após alguns anos. É discutida no [Capítulo 5](#) com outras doenças lisossomais de depósito.

LEUCODISTROFIAS

Doença de Krabbe

É uma leucodistrofia autossômica recessiva resultante da deficiência de *galactocerebrosideo* β -*galactosidase* (galactosilceramidase), a enzima necessária para o catabolismo de galactocerebrosideo em ceramida ou galactose. Mais de 40 mutações estão associadas ao gene que codifica esta enzima, localizado no cromossomo 14q31. Embora ocorra o acúmulo de galactocerebrosideo, ele não é o agente tóxico diretamente envolvido com a doença. Ao contrário, existe uma via metabólica alternativa que remove o ácido graxo desta molécula, gerando galactosilesfingosina, que é um composto citotóxico causando lesão de oligodendrócitos.

A evolução clínica é rapidamente progressiva, com início dos sintomas entre os 3 e 6 meses de idade. A sobrevivência acima dos 2 anos de idade é incomum. Os sintomas clínicos são dominados por sinais motores, incluindo rigidez e fraqueza, com progressiva dificuldade para se alimentar. O encéfalo apresenta perda de mielina e de oligodendrócitos no SNC e ocorre um processo similar nos nervos periféricos ([Fig. 28-43](#)). Os neurônios e os axônios são relativamente poupados. A única característica diagnóstica da doença de Krabbe é a ocorrência de agregados de macrófagos engurgitados (células globoides) no parênquima e ao redor dos vasos sanguíneos ([Fig. 28-43, detalhe](#)). Há possibilidade de tratamento em indivíduos pré-sintomáticos com transplante de sangue de cordão. [73](#)

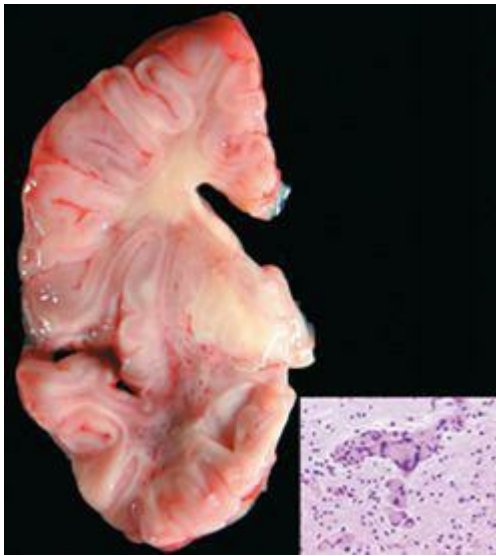


FIGURA 28-43

Doença de Krabbe. A maior parte da substância branca está cinza-amarelada por causa da perda da mielina. *Detalhe*, células “globoides” que são características da doença.

Leucodistrofia Metacromática

Esta doença é transmitida de forma autossômica recessiva e resulta da deficiência da *enzima lisossomal arilsulfatase A*. Esta enzima, presente em diversos tecidos, quebra o sulfato de lípidos que contém sulfato (sulfatídeos), que é a primeira etapa em sua degradação. A deficiência da enzima leva ao acúmulo de sulfatídeos, especialmente cerebrosídeo sulfato. Não se sabe como isto leva à quebra da mielina, embora seja relatado que os sulfatídeos inibem a diferenciação dos

oligodendrócitos. O gene que codifica a arilsulfatase A está localizado na porção distal de 22q, e uma grande variedade de mutações foi descrita. Os subtipos clínicos conhecidos desta doença incluem a forma infantil tardia (que é a mais comum), a forma juvenil e a adulta. As duas de início na infância frequentemente se apresentam com sintomas motores que progridem gradualmente, levando ao óbito em 5 a 10 anos. Em adultos, os sintomas cognitivos e psiquiátricos são habitualmente a queixa inicial, com os sintomas motores surgindo posteriormente. As abordagens utilizando diferentes tipos de transplante de células pluripotentes da medula óssea mostraram algum benefício, especialmente quando realizadas antes dos déficits neurológicos surgirem. [74](#)

A característica histológica mais marcante é a desmielinização e consequente gliose. Espalhados em toda a substância branca se encontram macrófagos com citoplasma vacuolizado. Os vacúolos ligados à membrana contêm estruturas cristaloides complexas compostas de sulfatídeos. Quando ligados a certos corantes, como o azul de toluidina, os sulfatídeos alteram o espectro de absorvância do corante, uma propriedade conhecida como *metacromasia*. A detecção de material metacromático na urina é também um método sensível para estabelecer o diagnóstico.

Adrenoleucodistrofia

Esta condição, que apresenta várias formas clínicas e geneticamente distintas, é uma doença progressiva com sintomas decorrentes da perda de mielina no SNC e dos nervos periféricos, como por insuficiência adrenal. Em geral, formas com início precoce têm um curso clínico mais rápido. A forma ligada ao X se apresenta geralmente nos primeiros anos de escola com sintomas neurológicos e insuficiência suprarrenal e seu curso é rapidamente progressivo e fatal. Em indivíduos com início mais tardio, o curso é mais protraído, entretanto, quando surge em adultos, é em geral uma doença lentamente progressiva, com envolvimento predominante da medula espinal e dos nervos periféricos, que se dá ao longo de décadas. A doença é associada a mutações no gene *ABCD1* no cromossomo Xq28, que codifica um membro da família de proteínas transportadoras ABC, que possuem cassette de ligação do ATP. Entretanto, existe pouca correlação entre o curso clínico e a mutação subjacente. A doença é caracterizada por uma incapacidade dos peroxissomos em metabolizar de forma adequada os ácidos graxos de cadeia muito longa (AGCML), o que determina uma elevação dos AGCML no soro. Ocorre perda de mielina, acompanhada de gliose e extensa infiltração linfocítica. Pode ocorrer atrofia do córtex suprarrenal, podendo ser encontrado acúmulo de AGCML nas células remanescentes.

Doença de Pelizaeus-Merzbacher

É uma leucodistrofia ligada ao X, invariavelmente fatal, que se apresenta no início da infância ou logo após o nascimento e caracterizada por sinais e sintomas lentamente progressivos, resultando em uma disfunção difusa da substância branca. Os indivíduos afetados apresentam movimentos oculares pendulares, hipotonia, coreoatetose e sinais piramidais já no início da doença, seguido posteriormente por espasticidade, demência e ataxia. Embora a mielina seja quase completamente perdida nos hemisférios cerebrais, podem persistir áreas preservadas, dando aparência “tigroide” às seções de tecido coradas pela mielina. Na maioria dos casos a doença tem origem em mutações de gene no cromossomo X que codifica duas diferentes proteínas da mielina, formadas a partir de processamento (*splicing*) alternativo: proteína proteolipídica (PLP) e DM20. A duplicação do gene é a causa mais comum de mutação, embora mutações de ponto

que dão origem a alelos sem função são também observadas. Ainda não se sabe como mutações tão diferentes causam a doença. ⁷⁵ Este mesmo *locus* genético também está associado a uma forma de paraplegia espástica (SPG2).

Doença de Canavan

É caracterizada por megalencefalia, deficiência mental grave, amaurose e sinais e sintomas de lesão da substância branca, com início no começo da infância e progredindo de forma inexorável, com óbito ocorrendo poucos anos após o início. Estudos de necropsia mostram degeneração espongiosa da substância branca. Nesta doença, existe acúmulo de ácido N-acetilaspártico em consequência de mutações de perda de função no gene que codifica a enzima deacetiladora aspartoacilase, localizada no cromossomo 17. O mecanismo da lesão da mielina permanece desconhecido. ⁷⁶

Doença de Alexander

Caracterizada por megalencefalia, convulsões e progressiva involução psicomotora. Existe perda da substância branca, tipicamente maior na região frontal do que na occipital. O achado patológico característico é o exuberante acúmulo de fibras de Rosenthal ao redor dos vasos sanguíneos, nas zonas piaiais e subpiaiais e no parênquima cerebral. Embora as fibras de Rosenthal sejam constituídas de várias proteínas de choque térmico, incluindo α B-cristalina, a base da doença de Alexander está em mutações no gene que codifica a proteína gliofibrilar ácida (GFAP). ⁷⁷ Acredita-se que esta doença seja causada por uma mutação de ganho de função dominante, associada a um aumento da capacidade em formar filamentos como a indução de resposta ao estresse.

Leucodistrofia com Substância Branca Evanescente

A leucodistrofia com substância branca evanescente, assim denominada por sua progressão característica como demonstrada nos exames de imagem, está associada a mutações em genes que codificam qualquer uma das cinco subunidades do fator 2B de iniciação dos eucariontes (eIF2B). ^{78,79} A doença geralmente começa insidiosamente durante os primeiros anos de vida, com sintomas como ataxia e convulsões. Apresenta evolução inexoravelmente progressiva, algumas vezes exacerbada por infecções intercorrentes. Os indivíduos afetados tipicamente sobrevivem por alguns anos após o início dos sintomas. Os níveis de eIF2B estão diminuídos em todo o organismo. Não se conhece a base da lesão seletiva do encéfalo, com impacto sobretudo na substância branca.

ENCEFALOMIOPATIAS MITOCONDRIAIS

Enquanto muitas doenças hereditárias que interferem com a oxidação fosforilativa se apresentam como doenças musculares ([Cap. 27](#)), o SNC é o segundo tecido mais comumente afetado. [80.81](#) Além das doenças descritas a seguir, a ataxia de Friedreich (que é considerada anteriormente) é também reconhecida como um distúrbio mitocondrial com mutações no gene da frataxina.

Encefalomiopatia Mitocondrial, Acidose Láctica e Episódios Similares a Acidentes Vasculares Cerebrais

Encefalomiopatia mitocondrial, acidose láctica e episódios similares a acidentes vasculares cerebrais (Mitochondrial encephalomyopathy, lactic acidosis, and stroke-like episodes, MELAS) é a síndrome neurológica mais comum causada por anormalidades mitocondriais. A síndrome é caracterizada por episódios recorrentes de disfunção neurológica aguda, alterações cognitivas e evidências de envolvimento muscular, com fraqueza e acidose láctica. Os episódios similares a acidentes vasculares cerebrais são com frequência associados a déficits reversíveis que não correspondem bem a territórios vasculares específicos. Patologicamente, se observam áreas de infarto, frequentemente com proliferação vascular e calcificações. A mutação mais prevalente associada à MELAS ocorre no RNAt, já foram também relatadas mutações em genes codificadores.

Epilepsia Mioclônica com Fibras Vermelhas Rasgadas

Epilepsia mioclônica com fibras vermelhas rasgadas (myoclonic epilepsy and ragged red fibers, MERRF) é uma doença de transmissão materna na qual os indivíduos afetados têm mioclonias, um tipo de distúrbio convulsivo, e evidência de miopatia. Também é um componente comum a presença de ataxia associada à perda neuronal do sistema cerebelar (incluindo a oliva inferior do bulbo, o córtex cerebelar e os núcleos profundos). A maior parte dos casos de MERRF é associada a mutações do RNAt distintas das encontradas em MELAS. Em alguns indivíduos afetados, parece existir uma sobreposição entre MERRF e MELAS.

Síndrome de Leigh (Encefalopatia Necrosante Subaguda)

Esta doença tem início precoce na infância e se caracteriza por acidose láctica, parada no desenvolvimento neuropsicomotor, dificuldade para se alimentar, convulsões, paralisia ocular externa e fraqueza com hipotonia. O óbito em geral ocorre após um ou dois anos. Ao exame histológico, se observam regiões de destruição do encéfalo com aparência espongiiforme e proliferação vascular, multifocal e moderadamente simétrica. As áreas que são mais comumente afetadas incluem a substância cinzenta periventricular do mesencéfalo, o tegmento pontino e as regiões periventriculares dos tálamos e do hipotálamo. Foi identificado um grande espectro de mutações na síndrome de Leigh, incluindo mutações nucleares como do DNA mitocondrial. Foram identificadas diversas mutações afetando componentes dos complexos da oxidação fosforilativa codificados pelo genoma mitocondrial, como do RNAt. Parece não haver uma boa correlação entre o genótipo e o fenótipo. De forma interessante, uma mutação do ponto do gene mitocondrial para uma subunidade da ATPase do complexo V causa uma síndrome de Leigh de herança materna quando as células contêm uma grande proporção de DNA

mitocondrial com a mutação. Entretanto, quando existe uma fração maior de mitocôndrias normais, a doença assume aparência clínica e patológica diferente, como *neuropatia, ataxia e retinite pigmentosa* (NARP). Esta distribuição desigual do DNA mitocondrial nas células é chamada de *heteroplasmia* ([Cap. 5](#)).

Síndrome de Kearns-Sayre

Síndrome de Kearns-Sayre (“oftalmoplegia plus”) é uma doença esporádica associada às grandes deleções ou rearranjos do DNA mitocondrial. A doença se apresenta como ataxia cerebelar, oftalmoplegia externa progressiva, retinite pigmentar e defeitos da condução cardíaca. Patologicamente, existe uma alteração esponjiforme da substância branca e cinzenta, com perda neuronal mais evidente no cerebelo. A base desta doença é a existência de grandes defeitos no genoma mitocondrial.

Doença de Alpers

Esta doença combina sintomas neurológicos com evidências de disfunção hepática e os achados patológicos incluem hepatite e proliferação dos dutos biliares. [82](#) A doença de Alpers normalmente começa nos primeiros anos de vida com crises epilépticas graves e intratáveis, atraso no desenvolvimento, hipotonia, ataxia e cegueira cortical. Existem perda neuronal do córtex cerebral e nas estruturas profundas e degeneração esponjosa da substância cinzenta. As mutações ocorrem em gene nuclear que codifica a DNA polimerase – a isoforma da DNA polimerase responsável pela replicação do genoma mitocondrial – já foi identificada na doença de Alpers. [83](#)

Doenças Adquiridas Tóxicas e Metabólicas

As doenças adquiridas tóxicas e metabólicas são causa relativamente comuns de doenças neurológicas. Essas doenças são discutidas no [Capítulo 9](#), sendo que somente aspectos relevantes da patologia do SNC são apresentadas abaixo.

DEFICIÊNCIAS DE VITAMINAS

Deficiência de Tiamina (Vitamina B₁)

Conforme foi discutido no [Capítulo 9](#), a deficiência de tiamina pode resultar em *beriberi*, uma doença de evolução clínica lenta que é associada à insuficiência cardíaca. Em alguns indivíduos afetados, a deficiência de tiamina pode também ocasionar sintomas psicóticos e oftalmoplegia que inicia abruptamente, uma síndrome que é conhecida como *encefalopatia de Wernicke*. Na sua fase aguda, caso não seja reconhecida e tratada, pode ser seguida por uma condição crônica e em grande parte irreversível, a *síndrome de Korsakoff*, caracterizada clinicamente por distúrbios de memória e confabulação. Estando estas duas condições muito próximas, o termo *síndrome Wernicke-Korsakoff* é frequentemente empregado. A síndrome é particularmente comum no contexto de alcoolismo crônico, mas também pode ser encontrado em indivíduos com deficiência de tiamina em decorrência de doenças gástricas, incluindo carcinoma, gastrite crônica e vômitos persistentes. O tratamento com tiamina pode reverter as manifestações da síndrome de Wernicke.

Morfologia. A encefalopatia de Wernicke se caracteriza por focos de hemorragia e necrose dos corpúsculos mamilares e das paredes do terceiro e quarto ventrículos. As lesões iniciais mostram capilares dilatados com células endoteliais proeminentes. Subsequentemente, os capilares se tornam permeáveis, produzindo áreas hemorrágicas. Com o tempo, ocorre infiltração por macrófagos e o aparecimento de espaços císticos com macrófagos repletos de hemossiderina. Estas lesões crônicas predominam nos indivíduos com síndrome de Korsakoff. As lesões do núcleo dorsomedial do tálamo são as que aparentemente mais se correlacionam com o distúrbio de memória e a confabulação.

Deficiência de Vitamina B₁₂

A deficiência de vitamina B₁₂ frequentemente causa anemia ([Cap. 14](#)), mas também pode causar efeitos potencialmente irreversíveis no sistema nervoso. Os sintomas neurológicos podem se apresentar por poucas semanas, inicialmente como formigamento, dormência e leve ataxia das extremidades inferiores, e pode progredir rapidamente e levar à fraqueza espástica das extremidades inferiores. Paraplegia completa pode ocorrer, nas fases avançadas da doença. Com início rápido da terapia de reposição da vitamina, ocorre melhora clínica, no entanto, a recuperação é limitada caso já tenha se instalado paraplegia completa. Ao exame microscópico, a deficiência de vitamina B₁₂ está associada ao edema das camadas da mielina, produzindo vacúolos. Isto se inicia de forma segmentar ao nível torácico médio da medula espinal. Com o tempo, ocorre degeneração dos axônios tanto dos tratos ascendentes e descendentes da coluna posterior como do trato piramidal. Enquanto que o envolvimento dos tratos descendentes e ascendentes pode ser observado em uma variedade de doenças de medula espinal, a degeneração combinada de tratos ascendentes e descendentes da medula espinal é característica da deficiência de vitamina B₁₂ e recebe a denominação de *degeneração combinada subaguda da medula espinal*.

SEQUELAS NEUROLÓGICAS DE DISTÚRBIOS METABÓLICOS

Hipoglicemia

Conforme previamente descrito, uma vez que o encéfalo requer glicose e oxigênio para a produção de sua energia, os efeitos celulares da diminuição da glicose se assemelham aos que ocorrem com a privação de oxigênio. Algumas regiões do cérebro são mais sensíveis à hipoglicemia que outras. A privação de glicose leva inicialmente à lesão seletiva dos grandes neurônios piramidais do córtex cerebral, que, quando grave, pode levar à necrose pseudolaminar do córtex, envolvendo predominantemente suas camadas profundas. O hipocampo também é vulnerável à depleção de glicose e pode mostrar uma acentuada perda de neurônios piramidais do setor de Sommer (área CA1 do hipocampo). As células de Purkinje do cerebelo são também muito sensíveis à hipoglicemia, embora em grau mais baixo do que na hipóxia. Caso a intensidade e a duração da hipoglicemia tenham gravidade suficiente, pode haver uma lesão difusa do encéfalo.

Hiperglicemia

A hiperglicemia é mais comumente encontrada no contexto de *diabetes mellitus*, inadequadamente tratado, pode estar associado tanto à cetoacidose como o coma hiperosmolar. Os indivíduos afetados ficam desidratados e apresentam confusão, estupor e finalmente coma. A depleção de líquidos deve ser corrigida gradualmente, pois de outra forma pode ocorrer edema encefálico grave.

Encefalopatia Hepática

A patogenia da encefalopatia hepática é discutida no [Capítulo 18](#). A resposta celular no SNC é predominantemente glial. As células Alzheimer do tipo II são evidentes no córtex, nos núcleos da base e em outras regiões de substância branca subcortical.

DISTÚRBIOS TÓXICOS

As lesões celulares e tissulares por agentes tóxicos são discutidas no [Capítulo 1](#). Os aspectos de diversas intoxicações que têm importância neurológica ímpar aqui são discutidos.

Monóxido de Carbono

Muitos achados patológicos que se seguem a uma exposição aguda por monóxido de carbono são resultados de hipóxia causada da hemoglobina por alteração da capacidade de transportar oxigênio. A lesão seletiva dos neurônios das camadas III e V do córtex cerebral, do setor de Sommer do hipocampo e das células de Purkinje são bastante características. Necrose bilateral do globo pálido também pode ocorrer, sendo este achado mais comum na hipóxia induzida por monóxido de carbono do que por outras causas. A desmielinização dos tratos da substância branca pode ser um evento tardio.

Metanol

A toxicidade do metanol afeta preferencialmente a retina, onde a degeneração das células ganglionares pode levar à cegueira. No caso de exposição grave, pode ocorrer necrose putaminal bilateral seletiva e necrose focal da substância branca. O principal metabólito do metanol, o formato, pode ter um papel importante na toxicidade da retina.

Etanol

A experiência nos ensina que os efeitos da intoxicação aguda por etanol são reversíveis, mas o abuso crônico de álcool está associado à grande diversidade de sequelas neurológicas, incluindo a síndrome de Wernicke-Korsakoff, que foi considerada acima. Os efeitos tóxicos do consumo crônico de álcool podem ocorrer devido à sua ação direta ou secundários à deficiência nutricional. Disfunção cerebelar ocorre em cerca de 1% dos alcoolistas crônicos, associados à uma síndrome clínica de ataxia do tronco, instabilidade da marcha e nistagmo. As alterações histológicas são atrofia e perda das células granulares, predominantes na porção anterior do verme ([Fig. 28-44](#)). Em casos avançados, existe perda das células de Purkinje e proliferação dos astrócitos adjacentes (gliose de Bergmann) entre a camada de células granulares depletadas e a camada molecular do cerebelo. A síndrome fetal alcoólica é discutida no [Capítulo 10](#).

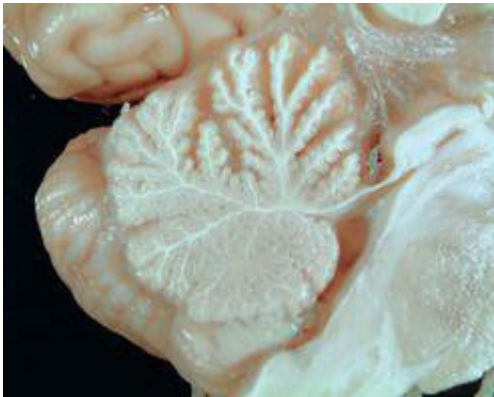

FIGURA 28-44

Degeneração cerebelar alcoólica. A porção anterior do verme cerebelar (*porção superior da figura*) está atrófica, com alargamento dos espaços entre as lâminas.

Radiação

Conforme discutido no [Capítulo 9](#), a exposição a altas doses de radiação (> 1.000 rems) pode causar náusea intratável, confusão, convulsões e rápida evolução para coma, seguido de óbito. Os efeitos tardios da radiação podem também se apresentar com sintomas de progressão rápida, incluindo cefaleia, náuseas, vômitos e papiledema, que podem surgir de meses a anos após a irradiação. Os achados patológicos consistem em grandes áreas de necrose de coagulação com edema adjacente. A lesão típica é restrita à substância branca, e todos os elementos dentro da área apresentam necrose, incluindo astrócitos, axônios, oligodendrócitos e vasos sanguíneos. Adjacente às áreas de necrose de coagulação, podem ser identificados esferoides proteináceos e vasos sanguíneos com paredes espessadas e material intramural similar à fibrina. A radiação pode induzir tumores, que surgem em geral anos após a radioterapia e incluem sarcomas, gliomas e meningiomas.

Lesão Induzida pela Combinação de Metotrexato e Radiação

A toxicidade ao metotrexato ocorre mais frequentemente quando o fármaco é administrado em associação à radioterapia, tanto em conjunto como em doses intercaladas. O intervalo entre o evento agressor e o início dos sintomas varia consideravelmente, mas pode ser tão longo como meses. Os sintomas com frequência começam com sonolência, ataxia e confusão e podem progredir rapidamente. Enquanto alguns indivíduos afetados têm uma recuperação da função, outros podem se tornar comatosos, raramente, a toxicidade por metotrexato pode levar ao óbito do paciente. A causa destes efeitos tardios do metotrexato não é conhecida.

As bases patológicas dos sintomas são a presença de áreas focais de necrose de coagulação no interior da substância branca, frequentemente adjacentes aos ventrículos laterais e algumas vezes distribuídas ao longo da substância branca ou no tronco encefálico. Os axônios ao redor são frequentemente dilatos e formam esferoides axonais. Os axônios e os corpos celulares na vizinhança das lesões sofrem mineralização distrófica e existe gliose adjacente.

Tumores

A incidência anual de tumores do SNC varia de 10 a 17 por 100.000 pessoas para os tumores intracranianos e de 1 a 2 por 100.000 pessoas para os tumores intraespinais. Aproximadamente 50% a 75% são tumores primários e o restante é constituído por neoplasias metastáticas. Os tumores do SNC correspondem a 20% de todos os cânceres da infância. Em torno de 70% dos tumores do SNC na infância se originam na fossa posterior, sendo que, em adultos, uma proporção comparável de tumores tem origem no interior dos hemisférios cerebrais, acima do tentório. Existe grande interesse em se identificar as células iniciais dos tumores (células-tronco), que mantêm o crescimento tumoral e, portanto, podem ser alvos-chave de novas terapias. [84.85](#)

Enquanto os patologistas elaboraram esquemas de classificação que distinguem entre as lesões benignas e malignas de acordo com a histologia, o curso clínico da doença também é influenciado por características relativamente próprias de tumores encefálicos. Assim, alguns tumores gliais com características histológicas benignas (baixa taxa de mitose, uniformidade celular e crescimento lento), podem se infiltrar em extensas regiões do encéfalo, levar a graves déficits clínicos e ter um mau prognóstico. Em função de seu comportamento infiltrativo, normalmente não é factível a retirada cirúrgica completa de neoplasias gliais sem o comprometimento das funções neurológicas. Além disso, qualquer neoplasia pode ter consequência fatal se estiver localizada em uma região crítica, como ocorre quando um meningioma benigno comprime o bulbo e causa parada cardiorrespiratória. Mesmo o mais maligno dos gliomas raramente metastatiza para fora do SNC. O espaço subaracnoide fornece uma via para a disseminação e desta forma podem ocorrer implantes tumorais ao longo do encéfalo e da medula espinal tanto em neoplasias altamente anaplásicas como em tumores bem diferenciados que se disseminam para o LCR.

A classificação dos tumores é uma das artes da patologia, se inspirando nos métodos moleculares emergentes e no reconhecimento tradicional de padrões histológicos e biológicos. [86.87](#) Os protocolos de tratamento e os ensaios clínicos experimentais de tumores gliais são normalmente baseados nos esquemas de estadiamento da Organização Mundial de Saúde (OMS), que separa os tumores de acordo com o seu comportamento biológico em um de quatro graus, podendo variar de grau I a IV. De acordo com o esquema de classificação atual, lesões de diferentes graus sempre recebem nomes diferentes. Quando os tumores recorrem, eles frequentemente mostram progressão para um grau histológico superior e adquirem um nome diferente. Isto, na verdade, representa progressão ao longo do esquema de classificação ao invés de uma nova doença.

As principais classes de tumores encefálicos primários a serem considerados aqui, incluem gliomas, tumores neuronais, tumores pobremente diferenciados, assim como uma pequena coleção de outros tumores. Além disso, discutiremos os tumores das meninges, como os tumores de nervos periféricos.

GLIOMAS

Os gliomas, o grupo mais comum de tumores encefálicos primários, incluem os *astrocitomas*, os *oligodendrogliomas* e os *ependimomas*.

Astrocitoma

As duas principais categorias de tumores astrocíticos são os astrocitomas infiltrativos e as neoplasias não infiltrativas, das quais as mais comuns são os astrocitomas pilocíticos. Estes tipos de tumores têm padrões histológicos, distribuição no interior do encéfalo, faixas etárias normalmente afetadas e curso clínico característicos.

Astrocitomas Infiltrativos

Este tipo de neoplasia contribui com cerca de 80% dos tumores encefálicos primários em adultos. Normalmente encontrado nos hemisférios cerebrais, também podem ocorrer no cerebelo, no tronco encefálico ou na coluna espinal, sendo mais frequente da quarta a sexta décadas. Os sinais e sintomas mais comuns são crises convulsivas, cefaleia e déficits neurológicos focais relacionados ao local anatômico de envolvimento. Os astrocitomas infiltrativos mostram um espectro de diferenciação histológica que se correlaciona bem com o curso e a resposta clínica, sendo que dentro deste espectro, os tumores variam de *astrocitoma difuso* (grau II/IV) até *astrocitoma anaplásico* (grau III/IV) a glioblastoma (grau IV/IV). (A categoria grau I/IV é limitada ao astrocitoma pilocítico).

Morfologia. O aspecto macroscópico do **astrocitoma difuso** é de um tumor infiltrativo pouco definido, acinzentado que se expande e distorce o encéfalo invadido ([Fig. 28-45](#)). Estes tumores variam em tamanho, desde poucos centímetros a lesões extensas, que substituem todo um hemisfério. A superfície de corte de um tumor pode ser firme ou amolecida e gelatinosa, sendo que também pode ser observada degeneração cística. O tumor pode aparecer bem demarcado no tecido encefálico adjacente, porém, infiltração além das margens externas está sempre presente.

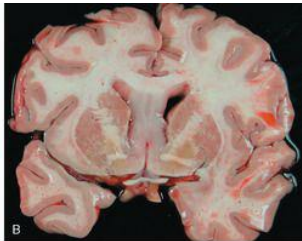
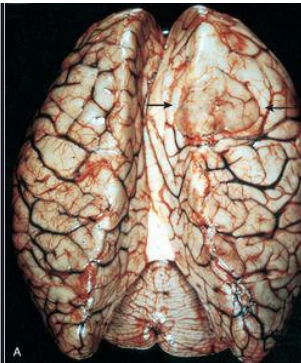

FIGURA 28-45

Astrocitoma difuso. **A**, O tumor frontal direito possui giros expandidos, que fica aplanado (*seta*). **B**, Ocorre expansão bilateral do septo pelúcido por um tumor vítreo, acinzentado.

Ao exame microscópico, os astrocitomas difusos são caracterizados pelo aumento leve e moderado na celularidade glial, pelo pleomorfismo nuclear variável e por uma rede de prolongamentos astrocíticos finos entremeados, GFAP-positivos, que fornecem a aparência fibrilar de fundo. A transição entre o tecido neoplásico e normal é indistinguível e as células tumorais podem ser vistas infiltrando o tecido normal a alguma distância da lesão principal.

Os astrocitomas anaplásicos apresentam regiões que são mais densamente celulares e possuem pleomorfismo nuclear maior, sendo que figuras mitóticas são frequentemente observadas. O termo **astrocitoma gemistocítico** é utilizado no caso de tumores onde o astrócito neoplásico predominante mostra um corpo celular eosinofílico brilhante a partir do qual emerge processos espessos e abundantes.

No **glioblastoma** (anteriormente chamado de *glioblastoma multiforme*) as variações no aspecto macroscópico do tumor de região para região são características ([Fig. 28-46](#)). Algumas áreas são firmes e brancas, outras são amolecidas e amareladas devido à necrose, e ainda outras mostram regiões de degeneração cística e hemorrágica. O aspecto histológico do glioblastoma é semelhante ao astrocitoma anaplásico com os padrões adicionais de **necrose** e de **proliferação celular endotelial ou vascular**. Com frequência ocorre necrose

em glioblastoma com um padrão de serpentina em áreas de hiper celularidade. As células tumorais se arranjam ao longo das bordas das regiões necróticas, produzindo um padrão histológico chamado de **pseudopaliçada** (Fig. 28-47). A proliferação de células vasculares é caracterizada por tufos de células empilhadas que causam uma protuberância para dentro do lúmen. O critério mínimo para este padrão é a dupla camada das células endoteliais. Com importante proliferação de células vasculares os tufos formam uma estrutura semelhante à bola, o corpo glomeruloide (Fig. 28-47). O VEGF, produzido por astrócitos malignos em resposta à hipóxia contribui para esta alteração vascular característica. Como os padrões histológicos podem ser extremamente variáveis de uma região para outra de uma neoplasia, um único pequeno fragmento de biópsia pode não ser representativo dos piores aspectos do tumor.

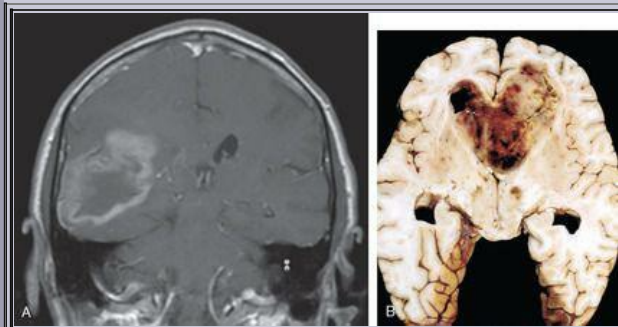


FIGURA 28-46

A, RM coronal com aquisições ponderadas em T1 pós-contraste mostra uma grande massa no lobo parietal direito com “anel” de realce. **B**, Glioblastoma aparecendo como uma massa infiltrativa necrótica, hemorrágica.

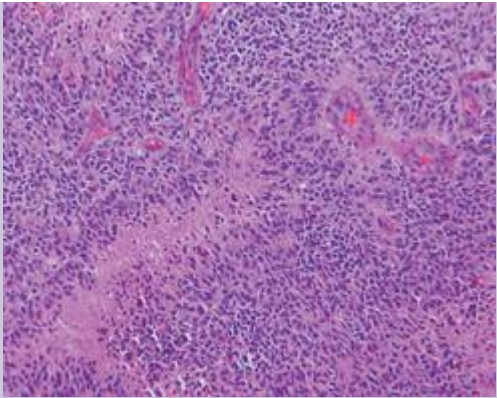


FIGURA 28-47

Glioblastoma. Focos de necrose com pseudopaliçada de núcleos malignos e célula endotelial proliferativa.

Na condição chamada **gliomatose cerebral**, múltiplas regiões do encéfalo, em alguns casos o encéfalo inteiro, estão infiltrados por astrócitos neoplásicos. Por causa desta infiltração disseminada, este processo segue um curso agressivo e é considerado uma lesão de grau III/IV – independente do aspecto individual das células tumorais.

Genética Molecular. Algumas alterações genéticas se correlacionam com a progressão dos

astrocitomas infiltrativos de baixo grau para alto grau, que faz parte do curso natural da doença de muitos pacientes. [86.88](#) Entre as alterações mais comuns nos astrocitomas de baixo grau estão as mutações que afetam o gene *p53* e a superexpressão do fator de crescimento α derivado de plaquetas (PDGF-A) e de seu receptor. A transição para o grau mais alto de astrocitoma está associado à mutação de dois genes supressores de tumores bem conhecidos, o *RB* e o *p16/CDKNaA* e um suposto supressor tumoral desconhecido no cromossomo 19q.

Muito antes dos avanços das análises genéticas, foi reconhecido que os glioblastomas costumam ocorrer em dois contextos clínicos: o mais frequente se dá como uma nova doença, típica de indivíduos idosos (*glioblastoma primário*) e o menos comum ocorre em pacientes jovens, com história progressiva de astrocitoma de baixo grau (*glioblastoma secundário*). Embora os glioblastomas primários e secundários apresentem diferenças moleculares, as lesões encontradas nos dois tipos de glioblastomas tendem a se encontrar nas mesmas vias. Por exemplo, enquanto os glioblastomas secundários normalmente possuem mutações no gene *p53*, os astrocitomas primários possuem, com mais frequência, a amplificação do *MDM2*, um gene que codifica um inibidor do gene *p53*. Da mesma forma, enquanto os glioblastomas secundários possuem aumento de sinalização por meio do receptor PDGF-A, os glioblastomas primários frequentemente possuem mutação por amplificação dos genes de receptores de fator de crescimento epidérmico (*EGFR*), que codificam formas aberrantes do EGFR conhecido como EGFRvIII. Ambos os tipos de mutações levam ao aumento da atividade do receptor da tirosina quinase e da ativação de RAS e das vias da PI-3 quinase, que estimulam o crescimento e a sobrevivência das células tumorais ([Cap. 7](#)). Com base no sequenciamento de todo o genoma, se estima que uma combinação de mutações que ativam a RAS e a PI-3 quinase e que inativam o *p53* e o *RB* estão presentes em 80% a 90% dos glioblastomas primários. [90](#)

Aspectos Clínicos. Os sintomas presentes nos astrocitomas infiltrativos dependem, em parte, da localização e da velocidade de crescimento do tumor. Os astrocitomas difusos bem diferenciados podem permanecer estáticos ou progredir apenas lentamente por inúmeros anos, sendo que a média de sobrevivência é superior a 5 anos. Ao final, no entanto, ocorre deterioração clínica que normalmente é consequente ao surgimento de tumor de crescimento mais rápido e de maior grau histológico. Os estudos radiológicos mostram efeito de massa, assim como alterações encefálicas adjacentes ao tumor, como edema. Os astrocitomas de maior grau possuem vasos anormais que são “porosos” e, portanto, apresentam aumento do realce do contraste nos estudos de imagem. Apesar do uso de novos agentes quimioterápicos terem trazido algum benefício, o prognóstico para os indivíduos com glioblastoma é muito ruim. [92](#) A metilação do promotor do gene que codifica a enzima MGMT, envolvida com o reparo do DNA, prediz responsividade aos fármacos alquilantes do DNA – como seria esperado, já que a MGMT é crítica para o reparo da modificação do DNA induzida pela quimioterapia. [91](#) O tratamento de pacientes com glioblastoma primário com inibidores da tirosina quinase, que tem como alvo o EGFR, produziu alguns resultados animadores. [89](#) Com o tratamento atual, que consiste da ressecção seguida pela rádio e quimioterapia, o tempo de sobrevida após o diagnóstico aumentou para 15 meses, sendo que 25% destes pacientes permanecem vivos após 2 anos. A sobrevivência é substancialmente encurtada em pacientes idosos, para aqueles com maior comprometimento do estado geral e no caso de grandes lesões onde não se pode fazer a ressecção cirúrgica.

Astrocitoma Pilocítico

Os astrocitomas pilocíticos (grau I/IV) são distinguíveis dos outros tipos de tumores devido ao seu aspecto patológico e comportamento quase sempre benigno. Normalmente ocorrem em crianças e em adultos jovens e, geralmente, se localizam no cerebello, mas também podem surgir no assoalho e nas paredes do terceiro ventrículo, nos nervos ópticos e ocasionalmente nos hemisférios cerebrais.

Morfologia. Ao exame macroscópico, o astrocitoma pilocítico é com frequência cístico ([Fig. 28-48](#)). Caso seja sólido, pode ser bem circunscrito ou, com menos frequência, infiltrativo. Ao exame microscópico, o tumor é composto de células bipolares com prolongamentos longos e finos, “filiformes” que são GFAP-positivos e formam malhas fibrilares densas. Também estão frequentemente presentes fibras de Rosenthal e corpúsculos granulares eosinofílicos. Os tumores normalmente se apresentam bifásicos com padrão microcístico frouxo, além de áreas fibrilares. É observado um aumento no número de vasos sanguíneos, frequentemente com engrossamento das paredes ou proliferação celular vascular, porém, não implica em um prognóstico desfavorável. Não é comum a presença de necrose ou de mitoses. De forma diferente daquela que ocorre com os astrocitomas fibrilares difusos de qualquer grau, os astrocitomas pilocíticos possuem uma borda infiltrativa estreita no encéfalo contíguo ao tumor.

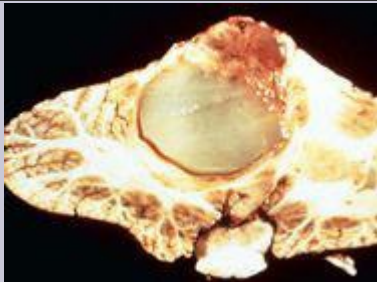

FIGURA 28-48

Astrocitoma pilocítico no cerebello com um nódulo do tumor em um cisto.

Esses tumores crescem muito lentamente e, particularmente no cerebelo, podem ser tratados com ressecção. A recorrência sintomática de lesões no caso de ressecção incompleta é frequentemente associada ao aumento do tamanho dos cistos, ao invés do crescimento do componente sólido. Os tumores que se estendem à região hipotalâmica a partir do trato óptico podem ter curso clínico pior por causa da sua localização. A separação histológica destes tumores de outros astrocitomas é sustentada pela raridade das mutações do gene *p53* ou de outras alterações genéticas que são encontradas em astrocitomas infiltrativos. Os astrocitomas pilocíticos que ocorrem em portadores de NF1 mostram perda funcional da neurofibromina. Esta alteração genética não é observada nas formas esporádicas.

Xantastrocitoma Pleomórfico

Este é um tumor que ocorre com mais frequência no lobo temporal de crianças e de adultos jovens, em geral com história de crises convulsivas. O tumor consiste de astrócitos neoplásicos, às vezes bizarros, que podem conter lipídios. Estas células expressam, com frequência, marcadores neuronais e gliais. O grau de atipia nuclear pode ser extremo e sugerir um astrocitoma de alto grau, porém, a presença de abundantes depósitos de reticulina, relativamente circunscritos e de infiltrados de células inflamatórias crônicas, associado à ausência de necrose e de atividade mitótica, reorienta o patologista na direção do diagnóstico correto. O xantastrocitoma pleomórfico normalmente é um tumor de baixo grau (grau II/IV da OMS), com sobrevida de 5 anos estimada em 80%. Necrose e atividade mitótica são indicativos de um tumor de alto grau e fazem prever um curso mais agressivo.

Glioma de Tronco Encefálico

Um subgrupo clínico de astrocitomas, os gliomas de tronco encefálico ocorrem na maior parte das vezes, nas primeiras duas décadas de vida e são responsáveis por aproximadamente 20% dos tumores encefálicos primários nesta faixa etária. Diversos padrões anatômicos distintos foram definidos no grupo de idade pediátrica, cada um diferindo em seu curso clínico: gliomas pontinos intrínsecos (os mais comuns, com curso agressivo); tumores frequentemente exofíticos, originários da junção cervicobulbar (com um curso menos agressivo) e gliomas tectais (com uma evolução ainda mais benigna). Entre os gliomas de tronco encefálico mais raros que afetam adultos, a maior parte são os gliomas pontinos intrínsecos. Isto pode ser separado em astrocitomas fibrilares difusos de baixo grau e de glioblastomas, com as esperadas diferenças no curso clínico e na sobrevivência.

Oligodendroglioma

Estes tumores constituem 5% a 15% dos gliomas e são mais comuns na quarta e quinta décadas de vida. Os pacientes podem ter vários anos de queixas neurológicas, incluindo frequentemente crises convulsivas. As lesões são encontradas principalmente nos hemisférios cerebrais, com uma predileção pela substância branca.

Morfologia. Ao exame macroscópico, os oligodendrogliomas são massas acinzentadas, gelatinosas, bem circunscritas, frequentemente com cistos, hemorragia focal e calcificação. Ao exame microscópico, os tumores são compostos de lâminas de células regulares com núcleos esféricos contendo cromatina finamente regular (semelhante à de oligodendrócitos normais), circundados por um halo citoplasmático claro (Fig. 28-49). O tumor normalmente contém uma delicada rede de capilares anastomosantes. Calcificação, que está presente em aproximadamente 90% destes tumores, varia desde focos microscópicos a deposições maciças. À medida que as células tumorais infiltram o córtex cerebral, normalmente ocorre formação de estruturas secundárias, frequentemente com células tumorais arranjadas em torno dos neurônios (satelitose perineuronal). Em geral, é muito difícil se detectar atividade mitótica e os índices de proliferação são baixos. Os oligodendrogliomas são considerados lesões de grau II/IV pela OMS.

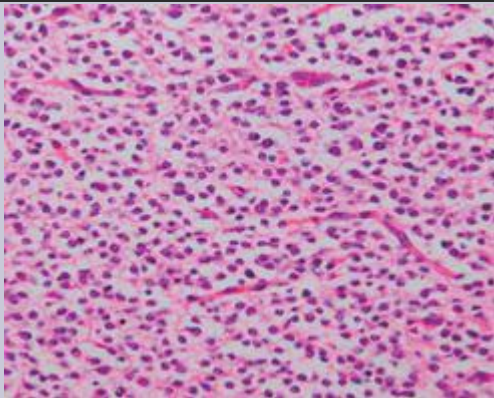


FIGURA 28-49

Oligodendroglioma. Os núcleos de tumores são arredondados, com citoplasma claro formando “halos” e vasculatura composta por capilares de paredes finas.

Os **oligodendrogliomas anaplásicos** (grau III/IV da OMS) são caracterizados pelo aumento

da densidade celular, anaplasia nuclear, aumento da atividade mitótica e necrose. Estas alterações podem ser com frequência encontradas em nódulos localizados dentro de um oligodendroglioma que no restante é grau II/IV. Com frequência nestas lesões de maior grau também estão presentes células distintas e arredondadas, com GFAP citoplasmático e núcleos que se assemelham a outros elementos do tumor. Estes microgemistócitos diferem dos astrocitomas gemistocíticos uma vez que eles não possuem prolongamentos abundantes. Os filamentos intermediários são restritos a uma pequena porção de citoplasma. Alguns tumores oligodendrogliais de alto grau também mostram padrões que são indistinguíveis dos glioblastomas. Como diversos estudos mostraram que este aspecto se correlaciona com o pior comportamento, esses tumores foram agrupados com os glioblastomas.

Genética Molecular. As anormalidades moleculares subjacentes, associados aos aspectos histológicos, distingue os oligodendrogliomas dos tumores astrocíticos. A alteração genética mais comum nos oligodendrogliomas é a perda de heterozigose para o cromossomo 1p e 19q, observada em até 80% dos casos (dependendo do nível do rigor histológico no estudo). Os *loci* específicos de supressão do tumor que estão envolvidos na geração destes tumores permanecem desconhecidos. Alterações genéticas adicionais tendem a se acumular com o progresso do oligodendroglioma anaplásico. O mais comum deles inclui a perda do 9p, a perda do 10q e mutação em *CDKN2A*. Ao contrário dos tumores astrocíticos de alto grau, não se observa a amplificação do gene EGFR nestes tumores, porém, uma proporção significativa mostra aumento dos níveis da proteína EGFR.

Além de terem implicações na biologia dos tumores, as alterações moleculares nos oligodendrogliomas anaplásicos têm im-pacto no tratamento. Os tumores com perda de 1p e 19q, mas sem outras alterações possuem respostas consistentes e de longa duração à quimio e à radioterapia. ⁹¹ Os tumores com alterações genéticas adicionais têm respostas de duração mais curta e os sem perda de 1p e 19q parecem ser mais resistentes à terapia.

Aspectos Clínicos. Em geral, os indivíduos com oligodendrogliomas possuem melhor prognóstico do que os com astrocitomas. O tratamento atual que inclui cirurgia, quimio e radioterapia, causou uma elevação de 5 a 10 anos na sobrevida média. Os indivíduos com oligodendroglioma anaplásico possuem um prognóstico geral pior. As lesões levam normalmente em torno de 6 anos para progredir de baixo grau para alto grau.

Os termos *oligoastrocitoma* e *oligoastrocitoma anaplásico* se referem a neoplasias que consistem em regiões bem definidas de oligodendroglioma e de astrocitoma. O critério diagnóstico destas entidades permanece controverso. Apesar de sua natureza bifásica, estes tumores são monoclonais e apresentam deleção 1p/19q ou mutações em *p53*.

Ependimoma e Lesões Tumorais Paraventriculares Relacionadas

Os ependimomas, como seria esperado, se desenvolvem com mais frequência perto do sistema ventricular revestido por células ependimárias, incluindo o canal central da medula espinal frequentemente obliterado. Nas duas primeiras décadas de vida em geral ocorrem perto do quarto ventrículo e representam de 5% a 10% dos tumores encefálicos primários nesta faixa

etária. Em adultos, sua localização mais comum é a medula espinal. Os tumores nesta região são particularmente frequentes no quadro de neurofibromatose do tipo 2 (NF2).

Morfologia. No quarto ventrículo, os ependimomas normalmente são massas sólidas ou papilares que se estendem a partir do assoalho do ventrículo (Fig. 28-50A). Apesar dos ependimomas terem limites bem demarcados do encéfalo adjacente, sua proximidade com os núcleos pontinos e bulbares vitais normalmente impossibilita a extirpação completa. No caso de tumores intraespinhais esta demarcação nítida algumas vezes possibilita a retirada completa. Ao exame microscópico, os ependimomas são compostos por células com núcleos regulares arredondados ou ovais e cromatina granular abundante. Entre estes núcleos existe uma fina base fibrilar, que pode ser densa. As células tumorais podem formar estruturas semelhantes a glândulas arredondadas ou alongadas (rosetas, canais), que se assemelham ao canal ependimário embrionário, com prolongamentos longos e delicados que se estendem até o lúmen (Fig. 28-50B). Mais frequentemente presentes estão as **pseudorosetas perivascularares** (Fig. 28-50B), onde as células tumorais estão arranjadas em torno dos vasos com uma zona de intervenção que consiste de finos prolongamentos ependimários direcionados para a parede do vaso. É encontrada expressão GFAP na maioria dos ependimomas. Enquanto a maior parte dos ependimomas são bem diferenciados e se comportam como lesões de grau II/IV da OMS, os ependimomas anaplásicos (de grau III/IV da OMS) revelam aumento da densidade celular, altas taxas de mitose, áreas de necrose e diferenciação ependimária menos evidente.

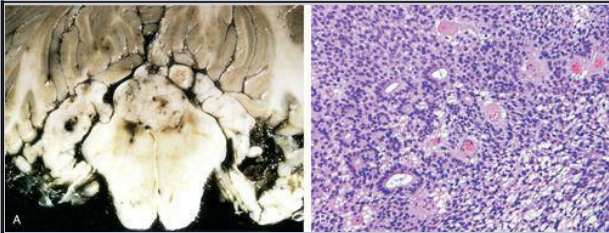


FIGURA 28-50

Ependimoma. **A**, Tumor crescendo no interior do quarto ventrículo, distorcendo, comprimindo e infiltrando as estruturas vizinhas. **B**, Aspecto microscópico do ependimoma.

Os ependimomas **mixopapilares** são lesões distintas, porém relacionadas, que ocorrem no

filo terminal da medula espinal e que contém os elementos papilares em uma base mixoide, mesclados com células similares à do ependimoma. As células cuboidais, algumas vezes com citoplasma claro, estão arranjadas em torno de núcleos papilares contendo tecido conjuntivo e vasos sanguíneos. As áreas mixoides contêm mucopolissacarídeos ácidos e neutros. O prognóstico depende da ressecção cirúrgica completa. Pode ocorrer recidiva se o tumor se estender para o interior do espaço subaracnoide e circundar as raízes da cauda equina.

Genética Molecular. Devido à associação dos ependimomas espinais com NF2, não é surpresa que o gene de NF2 localizado no cromossomo 22 é muitas vezes mutado nos ependimomas da medula espinal, mas não em outras regiões. É mais provável que as lesões supratentoriais apresentem alterações no cromossomo 9. Os ependimomas não parecem compartilhar as alterações genéticas que são encontradas em outros gliomas, como as mutações em *p53*.

Aspectos Clínicos. Os ependimomas da fossa posterior com frequência se apresentam com hidrocefalia secundária à obstrução progressiva do quarto ventrículo, ao invés de invasão da ponte ou o bulbo. Tendo em vista a relação dos ependimomas com o sistema ventricular, a disseminação pelo LCR é uma ocorrência comum e tem um mau prognóstico. As lesões da fossa posterior possuem o pior prognóstico geral, particularmente em crianças jovens, cuja probabilidade de sobrevida por 5 anos é de aproximadamente 50%. A resposta clínica após a ressecção completa dos ependimomas supratentoriais e espinais é melhor.

Muitos outros tumores ocorrem imediatamente abaixo do revestimento ependimário do ventrículo ou estão em associação com o plexo coroide, que se encontra em continuidade com o ependima. Com exceção do raro carcinoma do plexo coroide, estes tumores costumam ser benignos ou de baixo grau de malignidade. Entretanto, sua localização pode causar problemas clínicos.

Os *subependimomas* são nódulos sólidos, algumas vezes calcificados e de crescimento lento, ligados ao revestimento ventricular e fazendo protrusão para o interior do ventrículo. Em geral, não são sintomáticos e são encontrados incidentalmente em autópsias e em exames de imagem. Podem causar hidrocefalia no caso de serem suficientemente grandes ou estarem estrategicamente localizados. São encontrados com mais frequência nos ventrículos laterais e no quarto ventrículo e possuem uma aparência microscópica característica, com grupos de núcleos com aspecto ependimário disseminados em um fundo fibrilar glial fino e denso.

Os *papilomas do plexo coroide* podem ocorrer em qualquer ponto desta estrutura, sendo mais comuns nos ventrículos laterais de crianças. Em adultos, eles se localizam com mais frequência no quarto ventrículo. Este acentuado crescimento papilar recapitula quase que exatamente a estrutura normal do plexo coroide. As papilas possuem pedúnculos de tecido conjuntivo cobertos com epitélio cuboide ou colunar. Clinicamente, os papilomas do plexo coroide se apresentam em geral como hidrocefalia devido à obstrução do sistema ventricular pelo tumor ou pela produção excessiva de LCR. Os *carcinomas de plexo coroide* são muito raros e se assemelham aos adenocarcinomas. Esses tumores são em geral encontrados em crianças, sendo que em adultos devem ser diferenciados do carcinoma metastático, que é muito mais comum.

Cisto colóide do terceiro ventrículo é uma lesão não neoplásica que ocorre com mais

frequência em adultos jovens. O cisto permanece ligado no teto do terceiro ventrículo, onde pode obstruir um ou ambos os forames de Monro e, como resultado, causar hidrocefalia não comunicante, que pode ser rapidamente fatal. A cefaleia, algumas vezes postural, é um sintoma clínico importante. O cisto apresenta uma cápsula fibrosa, fina e um revestimento de epitélio cuboide de baixo a plano, que contém um material proteico gelatinoso.

TUMORES NEURONAIS

O tumor mais comum do SNC que contém neurônios de aspecto maduro (células ganglionares) é o *ganglioglioma*, uma vez que é comum haver neoplasia glial mista. A maior parte destes tumores é de crescimento lento, porém o componente glial ocasionalmente se torna claramente anaplásico e, então, a doença progride rapidamente. As lesões que contém misturas de elementos neuronais e glias apresentam com frequência, crises convulsivas. A ressecção cirúrgica do tumor é em geral efetiva no controle das crises.

Morfologia. Os gangliogliomas são mais comumente encontrados no lobo temporal e com frequência possuem um componente cístico. As células ganglionares neoplásicas são agrupamentos irregulares e mostram orientação dos neuritos aparentemente aleatória. As formas binucleadas são frequentes. O componente glial destas lesões em geral se assemelha ao astrocitoma de baixo grau, faltando atividade mitótica e necrose.

O tumor *neuroepitelial disembríoplástico* é um tumor da infância raro, de baixo grau, que com frequência apresenta crises convulsivas e possui um prognóstico relativamente bom após ressecção cirúrgica. Estas lesões se localizam caracteristicamente no lobo temporal superficial, apesar de já terem sido observadas em outras localizações corticais. Ocorre muitas vezes afinamento da tábua óssea adjacente, sugerindo que a lesão esteve presente por longo período de tempo.

Morfologia. Estas lesões têm como característica formar múltiplos nódulos distintos intracorticais de pequenas células arredondadas, dispostas em colunas em torno de núcleos centrais de prolongamentos. Eles estão associados a uma base mixoide, conhecida como o “elemento glioneuronal específico”. Observam-se “neurônios flutuantes” bem diferenciados, que se acomodam nas poças de líquido rico em mucopolissacarídeos de base mixoide. Os neurônios maiores e as pequenas células arredondadas do elemento específico expressam marcadores neuronais. Circundando os nódulos, pode haver displasia cortical focal e algumas vezes astrocitoma de baixo grau. As lesões que mostram tanto elemento específico quanto o componente glial são chamadas de **complexas**.

O *neurocitoma central* tipicamente é uma neoplasia neuronal de baixo grau encontrada no interior do sistema ventricular (mais comum no ventrículo lateral e no terceiro ventrículo), caracterizado por núcleos arredondados uniformes, regularmente espaçados e frequentes ilhas de neurópilo. Embora a forma e o aspecto das células sejam semelhantes aos do oligodendroglioma, estudos ultraestruturais e imuno-histoquímicos demonstram que as células tumorais são de linhagem neuronal.

NEOPLASIAS MAL DIFERENCIADAS

Alguns tumores, apesar de sua origem neuroectodérmica, nada ou muito pouco expressam dos marcadores fenotípicos de células maduras do sistema nervoso e, desta forma, são descritos como sendo mal diferenciados ou embrionários, o que significa que eles mantêm características celulares de células primitivas indiferenciadas. O mais comum é o meduloblastoma, que corresponde a cerca de 20% dos tumores cerebrais em crianças.

Meduloblastomas

Este tumor ocorre predominantemente em crianças e exclusivamente no cerebelo (por definição). Pode haver expressão de marcadores neuronais e gliais, porém, o tumor é com frequência bastante indiferenciado.

Morfologia. Em crianças, os meduloblastomas são encontrados na linha média do cerebelo, porém, localização mais lateralizada é vista com mais frequência em adultos. O crescimento rápido pode ocluir o fluxo do LCR, levando à hidrocefalia. O tumor é em geral bem circunscrito, acinzentado e friável e pode se observar que se estende para a superfície da folha cerebelar e envolve as leptomeninges ([Fig. 28-51A](#)). Ao exame microscópico, o meduloblastoma é extremamente celular, com camadas de células anaplásicas ([Fig. 28-51B](#)). As células tumorais individuais são pequenas, com citoplasma escasso e núcleos hipercromáticos que, com frequência, apresentam formato alongado ou em crescente. As mitoses são abundantes e os marcadores de proliferação celular, como o Ki-67, são detectados em uma alta porcentagem das células. O tumor pode expressar fenótipos neuronais (grânulos neurosecretórios ou rosetas de Homer Wright, conforme ocorre no neuroblastoma; [Capítulo 10](#)) e gliais (GFAP+). A **variante desmoplástica** é caracterizada por áreas de resposta estromal, caracterizada por colágeno e depósito de reticulina e nódulos de células formando “ilhas pálidas” que possuem mais neurópilo e mostram maior expressão de marcadores neuronais.

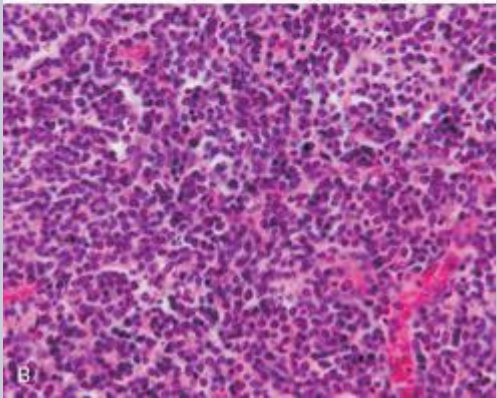
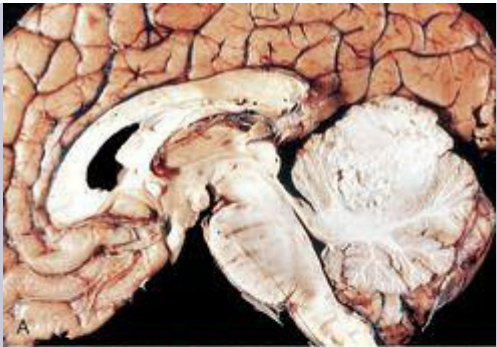

FIGURA 28-51

Medulloblastoma. **A**, Corte sagital do encéfalo mostrando um medulloblastoma destruindo a porção superior do cerebello na linha média. **B**, Aspecto microscópico de um

Nas bordas da massa tumoral principal, as células do meduloblastoma, possuem uma predisposição para formar cadeias lineares de células que se infiltram através do córtex cerebral para se agregar abaixo da pia-máter, atravessá-la e se implantar no espaço subaracnoide. A disseminação através do LCR é uma complicação comum, se apresentando como massas nodulares por todo o SNC, incluindo as metástases para a cauda equina que algumas vezes são chamadas de **metástases em gota**.

Genética Molecular. A alteração genética mais comum é a perda do material do 17p, com a presença de um cromossomo anormal derivado da duplicação do braço longo do cromossomo 17 (isocromossomo 17q ou i(17q)). A perda de 17p é um indicador de mal prognóstico. A amplificação de *MYC* também pode ser encontrada estando também associada a um curso clínico mais agressivo. Diversas outras vias de sinalização envolvidas no desenvolvimento cerebelar normal estão alteradas em subtipos de meduloblastomas. Isto inclui a via *sonic hedgehog-patched* (envolvida no controle da proliferação normal das células granulares cerebelares), a via de sinalização WNT (incluindo APC e β -catenina) e a via de sinalização *Notch*. O tumores que possuem níveis aumentados de receptor de neurotrofina TRKC possuem uma melhor resposta clínica, assim como os que mostram acúmulo nuclear de β -catenina.

Aspectos Clínicos. O tumor é altamente maligno e o prognóstico para pacientes sem tratamento é sombrio; entretanto, ele é particularmente sensível à radioterapia. Com a sua exérese completa e irradiação, a taxa de sobrevida por 5 anos pode alcançar 75%.

Nos hemisférios cerebrais, podem ser encontrados tumores com histologia similar e baixo grau de diferenciação, que se assemelham aos meduloblastomas. Esta lesão é conhecida como tumor supratentorial neuroectodérmico primitivo (PNET do SNC). Este termo pode causar confusão com a lesão periférica (tumor neuroectodérmico periférico), que compartilha uma alteração genética com o sarcoma de Ewing. O PNET supratentorial é geneticamente distinto do meduloblastoma e do tumor periférico.

Tumor Teratoide/Rabdoide Atípico

Este tumor altamente maligno em crianças pequenas, ocorre na fossa posterior e nos compartimentos supratentoriais em proporções praticamente iguais. A presença de células rabdoides, se assemelhando às do rhabdomyosarcoma, é a principal característica desta neoplasia.

Morfologia. Os tumores teratoides/rabdoides tendem a ser grandes, com uma consistência mole e disseminada ao longo da superfície do encéfalo. As células rabdoides possuem citoplasma eosinofílico, bordas das células bem delimitadas e núcleo de localização excêntrica. Quando estas células são menores, o citoplasma pode ter uma aparência alongada que mimetiza uma célula de rhabdomyosarcoma. O citoplasma da célula rabdoide

contém filamento intermediário e é imunorreativa para antígenos de membrana epitelial e à vimentina. Alguns outros marcadores que podem ser positivos incluem a actina de músculo liso e as queratinas. Outros marcadores musculares, como a desmina e a mioglobina, não estão presentes. Raramente, as células rabdoide são a maior parte do tumor. Ao contrário, ilhas de tumores com este padrão de diferenciação estão misturadas a um componente celular pequeno, como outros padrões histológicos (incluindo mesenquimal e epitelial). A atividade mitótica é extremamente proeminente.

Genética Molecular. Alterações genéticas consistentes no cromossomo 22 (> 90% dos casos) são a marca do tumor rabdoide. O gene relevante é o *hSNF5/INI1*, que codifica uma proteína que é parte de um grande complexo envolvendo remodelamento de cromatina. São observadas na maioria dos tumores deleções funcionais do *locus* e a perda da coloração nuclear para a proteína INI1.

Aspectos Clínicos. Esses tumores em indivíduos muito jovens são altamente agressivos. Quase todos ocorrem antes dos 5 anos de idade e a maior parte dos pacientes sobrevive menos de 1 ano após o diagnóstico.

OUTROS TUMORES PARENQUIMATOSOS

Linfoma Primário do SNC

O linfoma primário do SNC é responsável por 2% dos linfomas extranodais e 1% dos tumores intracranianos. Esta é a neoplasia mais comum no SNC em indivíduos imunossuprimidos, incluindo os casos de AIDS e de imunossupressão após transplante. Na população não imunossuprimida, a faixa de idade é relativamente ampla e a frequência aumenta após os 60 anos.

O termo *primário* enfatiza a distinção entre estas lesões e o envolvimento secundário do SNC por linfoma que se desenvolveu em outro local do organismo ([Cap. 13](#)). O linfoma primário do SNC é com frequência multifocal no parênquima encefálico e sua disseminação para fora do SNC, atingindo linfonodos, medula óssea ou localização extranodal é uma complicação rara e tardia. Por outro lado, o linfoma que se origina fora do SNC raramente envolve o parênquima encefálico. Quando isto ocorre, é em geral caracterizado pela presença de células malignas no LCR ou em torno das raízes dos nervos intradurais e, ocasionalmente, pela infiltração por células malignas de áreas superficiais do encéfalo ou da medula espinal.

A maior parte dos linfomas primários se origina de células B. No contexto de imunossupressão, as células em quase todos esses tumores estão infectadas de forma latente pelo vírus Epstein-Barr. Em geral, os linfomas primários do SNC são agressivos, com resposta relativamente fraca à quimioterapia, quando comparados com os linfomas periféricos.

Morfologia. As lesões são em geral múltiplas e com frequência envolvem a substância cinzenta profunda, como a substância branca e o córtex. É comum a disseminação periventricular. Os tumores são relativamente bem definidos quando comparados com as neoplasias gliais, porém não tão distintos como as metástases, e com frequência mostram extensas áreas de necrose central. Os linfomas difusos de células B com células grandes são os tipos histológicos mais comuns. Dentro do tumor, as células malignas se infiltram no parênquima do encéfalo e se acumulam em torno dos vasos sanguíneos. A coloração por reticulina demonstra que as células infiltrantes são separadas umas das outras por material que se cora com a prata. Este padrão, chamado de “envolto em aros”, é característico do linfoma encefálico primário. Além de expressar marcadores de célula B, a maior parte das células também expressa BCL-6. Quando os tumores surgem no contexto de imunossupressão, diversos marcadores de infecção viral por Epstein-Barr podem ser utilizados como auxílio no diagnóstico.

O *linfoma intravascular* é uma neoplasia maligna linfóide pouco habitual na qual as células tumorais crescem no interior do lúmen de pequenos vasos sanguíneos. Ele pode afetar diversas regiões do organismo e com frequência envolve o encéfalo. ⁹³Ao invés de apresentar um efeito de massa, a oclusão dos vasos pelas células malignas pode levar a infartos microscópicos disseminados. Os indivíduos afetados apresentam evidências de lesões multifocais, sendo que o diagnóstico diferencial inclui condições como vasculite e uma “chuva” de êmbolos.

Tumores de Células Germinativas

Os tumores de células germinativas encefálicas primárias, ocorrem ao longo da linha média, mais comumente nas regiões da pineal e supraselar. Entre os europeus e seus descendentes, representam de 0,2 a 1% dos tumores encefálicos, mas entre os japoneses alcançam até 10%. Como 90% dos casos ocorrem durante as duas primeiras décadas, este tipo de lesão é chamado de tumores dos jovens. Os tumores de células germinativas, em particular, os teratomas, estão entre os tumores congênitos mais comuns. Os tumores de células germinativas na região pineal mostram forte predominância masculina, que não é observada nas lesões supraselares.

A fonte das células germinativas no SNC não está clara. Elas podem ser “restos” que permanecem no SNC ou talvez migrem para o interior do SNC a partir de outras localizações no final do desenvolvimento. Os tumores de células germinativas compartilham muitos aspectos de suas sócias nas gônadas. Entretanto, ao contrário dos linfomas, não é incomum a ocorrência de metástase no SNC de um tumor de célula germinativa gonadal. Assim, a presença de um tumor não primário do SNC deve ser excluída antes que um diagnóstico de tumor de célula germinativa primário seja feito. A classificação histológica dos tumores encefálicos de células germinativas é semelhante à utilizada em lesões nos testículos ([Cap. 21](#)), porém, o tumor que é histologicamente semelhante ao seminoma nos testículos é conhecido como germinoma no SNC. As respostas à rádio e quimioterapia, fazem um paralelo grosseiro às lesões histológicas semelhantes em outras localizações. Da mesma forma que na periferia, os níveis de marcadores tumorais no LCR, incluindo a α -fetoproteína e a β -gonadotrofina coriônica humana, pode ser utilizada para auxiliar o diagnóstico e inferir a resposta à terapia.

Tumores do Parênquima da Pineal

Estas lesões surgem a partir de células especializadas da glândula pineal (pinealócitos) que possuem aspectos de diferenciação neuronal. Os tumores variam desde lesões bem diferenciadas (pineocitomas, com áreas de neurópilo, células com núcleos arredondados pequenos e sem evidências de mitoses ou necroses) até tumores de alto grau (pineoblastomas, com pouca evidência de diferenciação neuronal, células pequenas densamente empacotadas com necrose e figuras de mitose frequentes). Os tumores de pineal de alto grau tendem a afetar as crianças, enquanto lesões de baixo grau são encontradas com mais frequência em adultos. Normalmente, o pineoblastoma altamente agressivo se dissemina pelo espaço liquórico. Ele ocorre com maior frequência em indivíduos com mutações germinativas em *RB* (o que é também chamado de retinoblastoma trilateral). Os gliomas também são encontrados na região pineal, originando-se a partir do estroma glial da glândula. Com frequência de grau baixo, estes gliomas podem ser difíceis de se distinguir de uma reação glial que pode acompanhar os cistos não neoplásicos da região pineal.

MENINGIOMAS

Os meningiomas são tumores predominantemente benignos em adultos, em geral ligados à dura-máter, que por sua vez se origina de células meningoteliais do aracnoide. Os meningiomas podem ser encontrados ao longo de qualquer superfície externa do encéfalo, assim como no interior do sistema ventricular, onde se originam do estroma das células da aracnoide do plexo aracnoide. O fator de risco para o desenvolvimento de meningiomas é a realização prévia de radioterapia, habitualmente décadas antes. Outros tumores, como as metástases, os tumores solitários fibrosos e uma variedade de sarcomas mal diferenciados também podem crescer como massas ancoradas na dura-máter.

Morfologia. Os meningiomas são em geral massas arredondas com uma base dural bem definida que comprime o encéfalo subjacente, mas são facilmente separados dele ([Fig. 28-52A](#)). Pode ocorrer extensão do tumor para a tábua óssea. A superfície da massa é geralmente encapsulada por fino tecido fibroso e pode assumir uma aparência bosselada ou polipoide. Os meningiomas também podem crescer **em placa**, de maneira que o tumor se espalha de forma laminar, ao longo da superfície da dura-máter. Esta forma é comumente associada a alterações reativas hiperostóticas nos ossos adjacentes. A consistência das lesões varia de firme e fibrosa a finamente granular, ou então podem conter numerosos corpúsculos psamomatosos calcificados. Não há evidência macroscópica de necrose ou hemorragia extensa.

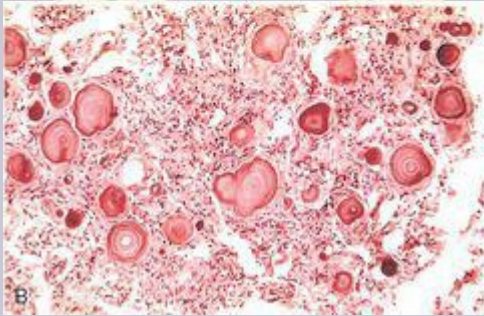
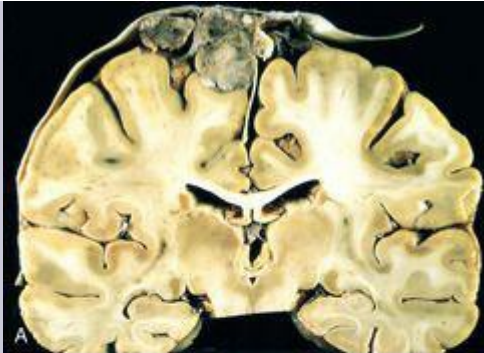


FIGURA 28-52

A, Meningioma multilobular parassagital ligado a dura e comprimindo o encéfalo subjacente. **B**, Meningioma com crescimento celular de padrão espiralado e corpúsculos psamomatosos.

A maior parte dos meningiomas tem um risco relativamente baixo de recorrência ou de crescimento agressivo sendo, portanto, considerados de grau I/IV da OMS. Vários padrões histológicos podem ser observados, sem significado prognóstico. Entre eles temos: o **sincicial** (“meningotelial”), adequadamente nomeado em decorrência de aglomerados espiralados de células que se dispõem em grupos compactos, sem membranas visíveis; o **fibroblástico**, com células alongadas entremeadas por abundante deposição de colágeno; o **transicional**, que compartilha características dos tipos fibroblástico e sincicial; o **psamomatoso**, com corpúsculos psamomatosos, formados aparentemente pela calcificação das ilhas sinciciais de células meningoteliais ([Fig. 28-52B](#)); o **secretório**, com góticulas intracitoplasmáticas PAS-positivas e pela microscopia eletrônica lúmens intracelulares; e os **microcísticos**, com aspecto frouxo e esponjoso. A degeneração xantomatosa, a metaplasia (frequentemente óssea) e o pleomorfismo nuclear moderado são comuns nos meningiomas. Entre estas lesões, o índice de proliferação se mostrou um fator preditivo do comportamento biológico.

Os **meningiomas atípicos** (grau II/IV da OMS) são lesões com alta taxa de recorrência e crescimento local mais agressivo, que podem necessitar de radioterapia além da cirurgia. Eles podem ser distinguidos dos meningiomas de baixo grau pela presença de um índice mitótico de quatro ou mais mitoses por 10 campos de grande aumento ou, de pelo menos, três características atípicas (celularidade aumentada, pequenas células com relação núcleo/citoplasma elevada, nucléolos proeminentes, ausência de um padrão de crescimento ou necrose). Certos padrões histológicos (**células claras** ou **cordóides**) são também considerados de grau II/IV por causa de seu comportamento mais agressivo.

Os **meningiomas (malignos) anaplásicos** (grau III/IV da OMS) são tumores altamente agressivos com aparência de um sarcoma de alto grau, mas mantendo algumas características histológicas de sua origem meningotelial. As taxas mitóticas são extremamente elevadas (> 20 mitoses por 10 campos de grande aumento). Os meningiomas **papilares** (com células pleomórficas arranjadas ao redor de núcleos fibrovasculares) e **rabdoídes** (com lâminas de células tumorais com citoplasma hialino eosinofílico contendo filamentos intermediários) têm tamanha propensão a recidiva que são considerados tumores de grau III/IV da OMS.

Embora a maior parte dos meningiomas seja facilmente separável dos tumores encefálico, mesmo quando eles o deslocam, alguns tumores se infiltram no encéfalo. Isto pode ocorrer com bordas largas e penetrantes ou por meio de células isoladas. A presença de invasão encefálica é associada ao aumento de risco de recorrência mas não altera o grau histológico da lesão. Os meningiomas são frequentemente imunorreativos para o antígeno da membrana epitelial, em contraste com outros tumores originários da mesma região, embora em tumores de maior grau isto possa ser menos proeminente. A queratina é restrita a lesões com padrão secretório e estes tumores são também positivos para o antígeno carcinoembrionário.

Genética Molecular. A anormalidade citogenética mais comumente encontrada é a perda do cromossomo 22, especialmente de seu braço longo (22q). As deleções incluem a região 22q12, que contém o gene *NF2*, que codifica a proteína merlina. Como esperado, os meningiomas são

frequentes em portadores de NF2 (ver a seguir). De 50% a 60% dos meningiomas fibroblásticos, transicionais e psamomatosos possuem mutação no gene *NF2*. É previsto que a maior parte destas mutações leve à ausência de função da proteína merlina. Os meningiomas de alto grau com frequência acumulam outras alterações genéticas, uma vez que vários estudos também apoiam a existência de *locus* no cromossomo 22, não relacionado à *NF2*, que também contribui para o desenvolvimento de meningiomas.

Aspectos Clínicos. Os meningiomas são tumores de crescimento lento que se apresentam tanto com sintomas vagos não localizáveis, como com achados focais decorrentes da compressão de estruturas subjacentes do encéfalo. Os locais comuns de envolvimento incluem a porção parasagital da convexidade encefálica, a dura-máter da convexidade lateral, a asa do esfenoide, o sulco olfatório, a sela turca e o forame magno. Eles são raros em crianças e mostram um moderado predomínio (3:2) em mulheres, embora esta relação seja de 10:1 nos meningiomas espinais, que são também com frequência psamomatosos. As lesões são em geral solitárias, mas quando presentes em muitos locais, especialmente em associação com neuromas acústicos ou tumores gliais, deve-se considerar a possibilidade de NF2. Estudos de clonalidade indicam que é mais provável que múltiplas lesões representem a disseminação a partir de um único tumor ao invés de neoplasias distintas. Os meningiomas expressam com frequência receptores de progesterona e podem crescer mais rapidamente durante a gestação.

TUMORES METASTÁTICOS

As lesões metastáticas, principalmente os carcinomas, representam aproximadamente de 25% a 50% dos tumores intracranianos em pacientes hospitalizados. Os cinco sítios primários mais comuns são pulmão, mama, pele (melanoma), rim e trato gastrointestinal, que respondem por 80% de todas as metástases. Alguns tumores raros (p. ex., o coriocarcinoma) têm uma alta chance de metastatizar para o encéfalo, enquanto outros tumores mais comuns (p. ex., o carcinoma de próstata) quase nunca o fazem, mesmo quando se disseminam para os ossos ou para a dura-máter adjacente. As meninges são também um local de frequente envolvimento em doença metastática. Os tumores metastáticos se apresentam clinicamente como uma massa tumoral e podem ocasionalmente ser a primeira manifestação do câncer. Em geral, há um benefício na qualidade de vida com o tratamento localizado de metástases encefálicas isoladas. As metástases para o espaço epidural e subdural podem causar compressão da medula espinal, o que requer tratamento de emergência.

Morfologia. As metástases intraparenquimatosas formam massas com demarcação nítida, frequentemente na junção entre as substâncias branca e cinzenta, e em geral são circundadas por uma zona de edema. Os limites microscópicos entre o tumor e o parênquima encefálico são também bem definidos, embora o melanoma seja um tumor que nem sempre segue esta regra. Os nódulos do tumor, frequentemente com áreas centrais de necrose, são rodeados por gliose reativa. A carcinomatose meníngea, com nódulos tumorais se projetando para a superfície do encéfalo, medula espinal e raízes nervosas intradurais, está associada aos carcinomas de pulmão e de mama.

SÍNDROMES PARANEOPLÁSICAS

Além dos efeitos diretos e localizados produzidos pelas metástases, podem ocorrer síndromes paraneoplásicas nos sistemas nervoso central e periférico, algumas vezes até precedendo o reconhecimento clínico da neoplasia maligna.^{94,95} Uma variedade de síndromes clínicas específicas já foi descrita.⁹⁶ O principal mecanismo responsável pelas síndromes paraneoplásicas parece ser o desenvolvimento de resposta imune contra antígenos tumorais que reagem de forma cruzada contra antígenos nos sistemas nervosos central e periférico. A relação entre o processo maligno subjacente, as manifestações clínicas e os alvos dos antígenos permanece obscura. Alguns tipos de tumores são associados a múltiplos tipos de autoanticorpos e alguns autoanticorpos podem estar presentes em diferentes síndromes clínicas. Entre as síndromes bem definidas, existem vários tipos de encefalomielite:

Degeneração cerebelar subaguda, com destruição das células de Purkinje e gliose, podendo estar presente leve infiltrado inflamatório.

Encefalite límbica, caracterizada por demência subaguda e patologicamente pela presença de infiltrado inflamatório formando manguitos perivasculares, nódulos microgliais, alguma perda neuronal e gliose, que é mais evidente nas porções média e anterior do lobo temporal, se assemelhando a um processo infeccioso. Um processo similar envolvendo o tronco encefálico pode ser visto de forma isolada ou em combinação com o envolvimento do sistema límbico.

Distúrbios da movimentação ocular, mais comumente *opsoclonus*, que com frequência pode ser encontrado associado a outras evidências de disfunção cerebelar e do tronco encefálico. Em crianças, esta condição é mais frequentemente associada ao neuroblastoma e é encontrada junto com mioclonias.

O sistema nervoso periférico pode também ser afetado:

Neuropatia sensorial subaguda, que pode ser encontrada de forma isolada ou em associação à encefalite límbica. Ela é caracterizada por perda dos neurônios sensoriais da raiz dorsal do gânglio espinal, em associação com infiltrados inflamatórios.

Síndrome miastênica de Lambert-Eaton, causada pela presença de anticorpos contra canais de cálcio regulados por voltagem nos elementos pré-sinápticos da junção neuromuscular. Ela também pode ser encontrada na ausência de neoplasia.

Para algumas doenças, como a encefalite límbica associada aos anticorpos contra os canais de potássio regulados por voltagem, existem evidências que terapêuticas voltadas para a redução dos títulos de anticorpos resultam em melhora clínica. Em outros contextos, é controversa como a resposta imune contra proteínas intracelulares desencadeia doença e se os anticorpos são diretamente patogênicos ou meramente marcadores da doença, e até mesmo se componentes do sistema imune estão envolvidos clinicamente.

TUMORES DA BAINHA DE NERVOS PERIFÉRICOS

Estes tumores têm origem nos nervos periféricos, incluindo as células de Schwann, as células perineurais e os fibroblastos. Muitos expressam características de células de Schwann, incluindo a presença do antígeno S-100 assim como o potencial de diferenciação melanocítica. Existe uma transição entre a mielinização por oligodendrócitos (mielina central) e a mielinização por células de Schwann (mielina periférica) que ocorre dentro de vários milímetros do interior do encéfalo. Desta forma, tumores de nervos periféricos podem ter origem na dura-máter, como ao longo do trajeto dos nervos periféricos. As várias formas de tumor da bainha do nervo periférico estão também associadas às duas formas de neurofibromatose (discutido abaixo em “Síndromes Tumorais Familiares”).

Schwannoma

Estes tumores benignos têm origem em células de Schwann derivadas da crista neural e causam sintomas locais por compressão dos nervos envolvidos ou de estruturas adjacentes (como tronco encefálico e medula espinal). Os schwannomas são um dos componentes da NF2, e mesmo os schwannomas esporádicos podem estar associados a mutações inativadoras do gene NF2 no cromossomo 22. A perda da expressão do produto do NF2, *merlina*, é um achado consistente em todos os schwannomas. A merlina normalmente restringe a expressão de receptores de fatores de crescimento na superfície celular, como o EGFR, por meio de interações envolvendo a actina do citoesqueleto. Na sua ausência, as células proliferam em resposta aos fatores de crescimento.

Morfologia. Os schwannomas são massas encapsuladas bem circunscritas que estão ligadas ao nervo, mas podem ser separados destes ([Fig. 28-53A](#)). Os tumores formam massas acinzentadas, firmes, que podem ter áreas de alterações císticas e xantomatosas. Ao exame microscópico, os tumores apresentam uma **mistura de dois padrões de crescimento** ([Fig. 28-53B](#)). No padrão de crescimento **Antoni A**, se observam células alongadas com processos citoplasmáticos arranjados em fascículos em áreas com moderada a alta celularidade e escassa matriz estromal. As “zonas isentas de núcleos” dos prolongamentos que se estendem entre as regiões de paliçada nuclear são denominadas **corpúsculos de Verocay**. No padrão de crescimento **Antoni B**, o tumor é menos densamente celular e consiste de uma trama frouxa de células, microcistos e estroma mixoide. Em ambas as áreas, as células individuais têm forma alongada e núcleo ovoide regular. A microscopia eletrônica mostra depósitos da membrana basal envolvendo células únicas e fibras colágenas. Uma vez que a lesão desloca o nervo de origem à medida que cresce, a coloração pela prata ou a imuno-histoquímica para proteínas de neurofilamentos demonstram que os axônios são em grande parte excluídos do tumor, embora possam ficar aprisionados pela cápsula. As células de Schwann que dão origem a estes tumores são realçadas por sua imunorreatividade para S-100. Uma grande variedade de alterações degenerativas pode ser encontrada nos schwannomas, incluindo pleomorfismo nuclear, alterações xantomatosas e hialinização vascular. Alterações malignas são extremamente raras, mas recorrência local pode se seguir a uma ressecção incompleta.

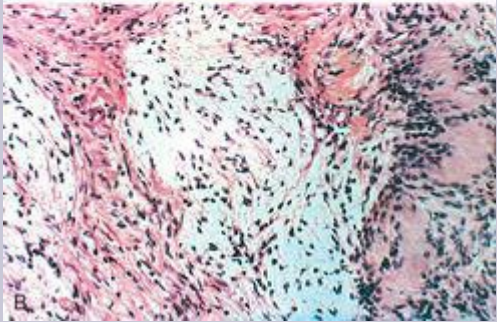
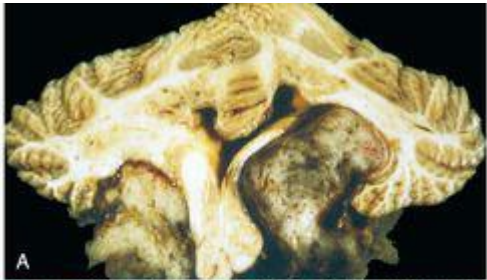

FIGURA 28-53

Schwannoma. **A**, Schwannomas bilaterais do VIII nervo craniano. **B**, Tumor mostrando áreas celulares (Antoni A), incluindo corpúsculos de Verocay (na extrema *direita*), assim como regiões mixoides mais frouxas (Antoni B, *centro*).

(Cortesia do falecido Dr. K.M. Earle)

Aspectos Clínicos. A maior parte dos schwannomas surge no ângulo pontocerebelar, dentro da caixa craniana, onde estão ligados ao ramo vestibular do oitavo nervo. Os indivíduos afetados apresentam habitualmente zumbido e perda auditiva. Com frequência, este tumor é denominado “neuroma acústico”, embora seja na realidade um schwannoma do nervo vestibular. Em outros pontos da dura-máter, os nervos sensoriais costumam ser preferencialmente envolvidos, incluindo os ramos do nervo trigêmeo e as raízes dorsais. Quando extradurais, os schwannomas são mais frequentemente encontrados associados a grandes troncos nervosos, onde as modalidades sensoriais e motoras se encontram misturadas.

Neurofibroma

Os neurofibromas podem se apresentar como massas localizadas distintas – mais frequentemente como um *neurofibroma cutâneo* ou no nervo periférico como um *neurofibroma solitário* – ou como uma lesão infiltrativa que cresce e se expande no interior do nervo periférico (*neurofibroma plexiforme*). A presença seja de múltiplos neurofibromas ou de neurofibromas plexiformes sugere fortemente o diagnóstico de neurofibromatose do tipo 1 (NF1). As lesões cutâneas crescem como nódulos, algumas vezes com hiperpigmentação superficial, podendo se tornar grandes e pedunculadas. O risco de transformação maligna destes tumores é extremamente baixo e são sobretudo uma preocupação cosmética. Por outro lado, os tumores plexiformes podem resultar em déficits neurológicos significativos, envolver troncos nervosos principais, serem de difícil remoção por causa de seu espraiamento intraneural, e também possuem um significativo potencial de transformação maligna.

Morfologia

Neurofibroma Cutâneo. Presente na derme e na gordura subcutânea, estas massas bem delineadas, mas não encapsuladas são compostas de células fusiformes. Embora não sejam invasivas, as estruturas anexas podem ser algumas vezes envolvidas pelas bordas da lesão. O estroma destes tumores é muito rico em colágeno e contém pouco material mixoide. As lesões no interior dos nervos periféricos têm aparência histológica idêntica.

Neurofibroma Plexiforme. Estes tumores podem surgir em qualquer local no trajeto do nervo, sendo que grandes troncos nervosos são mais comumente envolvidos e frequentemente múltiplos. Os nervos afetados se expandem de forma irregular, à medida que cada um de seus fascículos é infiltrado pela neoplasia. Ao contrário dos schwannomas, não é possível separar a lesão dos nervos. As extremidades proximais e distais dos tumores podem ter margens pouco definidas, à medida que prolongamentos digitiformes do tumor e células neoplásicas individuais vão se inserindo entre as fibras nervosas. Ao exame microscópico, a lesão tem um fundo mixoide frouxo com baixa celularidade. Vários tipos celulares estão presentes, inclusive células de Schwann com núcleos alongados típicos e extensões de citoplasma róseo, células fibroblásticas multipolares maiores e pequena quantidade de células inflamatórias, incluindo mastócitos. Embora o estroma mixoide predomine, existem áreas de feixes de colágeno que têm aspecto de “cenoura ralada”. Ao contrário do que ocorre com os schwannomas, os axônios podem ser identificados no interior do tumor.

Foram observadas de forma consistente alterações em ambas as cópias do gene *NF1* nos componentes das células de Schwann dos neurofibromas plexiformes, dando apoio ao papel crítico da perda da função de *NF1* na gênese deste tumor. O produto do gene *NF1* (*neurofibromina*) estimula a atividade da GTPase, que por sua vez inibe a atividade RAS (lembrar que RAS é ativo somente quando ligado ao GTP).

Tumor Maligno da Bainha de Nervos Periféricos

Os tumores malignos da bainha da mielina são neoplasias altamente malignas que são localmente invasivas, frequentemente com múltiplas recorrências e no final com metastatização. São mais comumente associados aos nervos médios ou grandes, ao invés de comprometer os nervos cranianos e os pequenos nervos distais. Enquanto muitos ocorrem isoladamente, cerca de 50% dos casos surgem em indivíduos com *NF1* – tanto a partir da transformação de um neurofibroma plexiforme como após radioterapia. A função de *NF1* é perdida em estágios iniciais do desenvolvimento dos tumores malignos da bainha da mielina de nervos periféricos. Com frequência, alterações subsequentes levam à interrupção das vias de regulação da proliferação celular dependentes de p53 e de RB.

Morfologia. As lesões são massas maldefinidas que frequentemente infiltram-se ao longo do eixo dos nervos de onde se originam e invadem partes moles adjacentes. Uma grande variedade de achados histológicos pode ser observado ao exame microscópico. Podem ser encontrados padrões semelhantes ao fibrossarcoma e aos sarcomas pleomórficos. Em

outras áreas, o tumor se assemelha a células de Schwann, com núcleos alongados e prolongamentos bipolares proeminentes. Pode haver formação de fascículos. São comuns necrose, mitoses e anaplasia nuclear extrema. Imunorreatividade contra a proteína S-100 é vista em alguns casos, porém, não em todos os tumores. Além disso, uma grande variedade de padrões histológicos “divergentes” pode estar mesclada, incluindo estruturas epiteliais, diferenciação rabiomioblástica (denominado **tumor de Tritão**), cartilagem e mesmo osso. Os **schwannomas epitelioides malignos** são variantes agressivas com células tumorais que têm limites celulares visíveis e crescem em aglomerados. Eles são imunorreativos para S-100, mas não para queratina, permitindo a distinção com tumores epiteliais verdadeiros.

SÍNDROMES TUMORAIS FAMILIAIS

Uma variedade de doenças hereditárias está associada à ocorrência de tumores. Na maior parte, o padrão de herança é autossômico dominante, com envolvimento de genes supressores de tumores.⁹⁷ Em várias destas síndromes, os tumores de sistema nervoso são um aspecto proeminente da doença e serão discutidos adiante. Outras síndromes incluem tumores do SNC como parte de seu espectro, mas a principal carga da doença está em outra parte do organismo. Eles incluem:

Síndrome de Cowden: gangliocitoma displásico do cerebelo (síndrome de Lhermitte-Duclos), causada por mutações de *PTEN* que resultam em uma atividade aumentada das vias AKT e mTOR.

Síndrome de Li-Fraumeni: meduloblastomas, causados por mutação de *p53* (Cap. 7).

Síndrome de Turcot: meduloblastoma ou glioblastoma, causados por mutação de *APC* ou em genes de reparo de desemparelhamento (*mismatch repair*) (como ocorre no câncer de cólon familiar; Cap. 17).

Síndrome de Gorlin: meduloblastoma, causado por mutações no gene *PCTH* resultando em uma super-regulação das vias de sinalização *sonic hedgehog* (Cap. 25).

Neurofibromatose Tipo 1

Esta doença autossômica dominante, uma das doenças genéticas mais comuns, tem uma frequência de 1 em 3.000 e é caracterizada por neurofibromas (plexiforme e solitários), gliomas do nervo óptico, nódulos pigmentados da íris (*nódulos de Lisch*) e máculas hiperpigmentadas (manchas café com leite – *café au lait spots*). Em indivíduos com *NF1* existe uma predisposição para a formação de neurofibromas, particularmente neurofibromas plexiformes, que sofrem degeneração maligna em uma taxa maior que a observada em tumores comparáveis na população geral. Conforme descrito anteriormente no tópico “Neurofibroma”, o gene *NF1*, localizado em 17q11.2, codifica neurofibromina – uma grande proteína com domínio ativador de GTP-ase que inibe RAS. As células tumorais em neoplasias associadas a *NF1* carecem de expressão de *NF1* em decorrência de inativação bialélica do gene.

O curso da doença é muito variável, sendo que alguns indivíduos portadores do gene mutado não apresentam sintomas, enquanto outros desenvolvem uma doença progressiva com deformidades espinais, lesões desfigurantes e compressão das estruturas vitais, incluindo a medula espinal.

Neurofibromatose Tipo 2

Esta é uma doença autossômica dominante que pode levar a uma grande variedade de tumores, mais comumente schwannomas do VIII nervo bilateralmente e múltiplos meningiomas. Os gliomas, tipicamente ependimomas da medula espinal, também ocorrem nestes pacientes. Muitos indivíduos com *NF2* também têm lesões não neoplásicas, o que incluem crescimento nodular de células do Schwann na medula espinal (*schwannose*), meningoangiomas (uma proliferação de células meníngeas e vasos sanguíneos que crescem no encéfalo) e hamartia glial (coleções microscópicas nodulares de células gliais com localização anormal, frequentemente nas camadas superficiais e profundas do córtex cerebral). A doença é muito menos comum do

que a NF1, tendo frequência de 1 a cada 40 ou 50.000.

O gene *NF2* está localizado no cromossomo 22q12 e o seu produto, merlina, mostra semelhança estrutural com uma série de proteínas do citoesqueleto. O gene *NF2* é também frequentemente mutado em schwannomas e meningiomas esporádicos. Acredita-se que a proteína regula a sinalização por receptores da membrana, incluindo a inibição de crescimento por contato. [98](#) Existe uma correlação entre o tipo de mutação e os sintomas clínicos, com mutação de perda de sentido e de alteração do quadro de leitura causando um fenótipo mais grave do que a mutação de troca de sentido.

Complexo da Esclerose Tuberosa

A esclerose tuberosa é uma síndrome autossômica dominante que ocorre com uma frequência de aproximadamente 1 para cada 6.000 nascimentos. Ela se caracteriza pelo desenvolvimento de hamartomas e neoplasias benignas envolvendo o encéfalo e outros tecidos. Os hamartomas no SNC tomam a forma de túberes corticais e nódulos subependimários. Os astrocitomas subependimários de células gigantes são neoplasias de baixo grau que parecem se desenvolver dos nódulos hamartomatosos na mesma localização. Os tubérculos corticais são com frequência epileptogênicos e a resecção cirúrgica pode ser benéfica quando o controle clínico das crises é difícil. Em outras partes do corpo, as lesões incluem os angiomiolipomas renais, os hamartomas gliais retinianos, a linfangioleiomiomatose pulmonar e os hamartomas cardíacos. Os cistos podem se formar em vários locais, incluindo fígado, rins e pâncreas. As lesões cutâneas incluem angiofibromas, espessamentos cutâneos coriáceos (placas pergaminaças), áreas hipopigmentadas (manchas foliáceas) e fibromas subungueais.

Um dos *locus* da esclerose tuberosa (*TSC1*) está localizado no cromossomo 9q34 e codifica uma proteína conhecida como hamartina. O *locus* mais comumente mutado na esclerose tuberosa (*TSC2*) está localizado em 16p13.3 e codifica a tuberina. Estas duas proteínas se ligam, formando um complexo que inibe a quinase mTOR, que é uma reguladora-chave da síntese proteica e outros aspectos do metabolismo anabólico. Sabe-se que mTOR tem um papel bem definido no controle do tamanho celular e os tumores associados a esclerose tuberosa são notáveis por terem grande volume de citoplasma, particularmente os astrocitomas de células gigantes do SNC e os rabiomiomas cardíacos. Os tubérculos corticais e subependimários estão associados a uma cópia intacta do alelo selvagem, enquanto que nos astrocitomas gigantes subependimários existe uma perda bialélica. O tratamento é sintomático, e inclui terapia anticonvulsivante para o controle das crises.

Morfologia. Os hamartomas da esclerose tuberosa são áreas firmes do córtex que contrastam com o tecido normal adjacente, mais macio. Eles foram comparados a batatas, sendo denominados de “tubérculos”. Estes hamartomas são compostos de neurônios dispostos ao acaso que não possuem a organização laminar normal do neocórtex. Além disso, algumas células maiores possuem o aspecto intermediário entre glia e neurônios (núcleos vesiculares grande, com nucléolos, similares aos neurônios, e abundante citoplasma eosinófilo como o de astrócitos gemistocíticos), que com frequência expressam filamentos intermediários tanto do tipo neuronal (neurofilamento) quanto glial (GFAP). Consistente com a preservação do alelo selvagem, essas células em geral têm imuno-histoquímica positiva

tanto para tuberina como para a hamartina. Aspectos hamartomatosos similares estão presentes nos nódulos subependimários, onde as células que se assemelham a grandes astrócitos se agrupam abaixo da superfície ventricular. Estas múltiplas massas que se assemelham a gotas e que fazem uma protuberância no interior do sistema ventricular, deram origem ao termo de aspecto em *gotejamento de vela*. Nas áreas subependimárias ocorre um tumor característico da esclerose tuberosa, o astrocitoma de células gigantes subependimário, conhecido por possuir quantidade muito grande de citoplasma eosinofílico.

Doença de von Hippel-Lindau

Esta é uma doença autossômica dominante em que os indivíduos afetados desenvolvem hemangioblastomas e cistos que afetam pâncreas, fígado e rins, e possui uma propensão a desenvolver carcinoma celular renal e feocromocitoma. Os hemangioblastomas são mais frequentes no cerebelo e na retina. A doença ocorre em 1 em 30 a 40.000 indivíduos.

O gene associado à doença de von Hippel-Lindau (*VHL*), um gene supressor tumoral que está localizado no cromossomo 3p25-p26 e codifica a proteína (pVHL) que, entre outras funções é um componente do complexo ubiquitina-ligase que diminui a expressão do fator induzido por hipóxia 1 (HIF-1), um fator de transcrição envolvido na regulação da expressão do fator de crescimento do endotélio vascular, eritropoetina e outros fatores de crescimento.⁹⁹ É a desregulação da eritropoetina que é responsável pela policitemia observada em cerca de 10% dos casos em associação com hemangioblastomas. Devem existir outros alvos do complexo ubiquitina ligase, cuja degradação normal é prejudicada pela perda de pVHL, explicando porque outros tumores estão também associados a esta síndrome. Mutações de troca de sentido em *VHL*, mas não outros tipos de mutação, são muito associados ao feocromocitoma.

Morfologia. Os hemangioblastomas são neoplasias vasculares muito vascularizadas que ocorrem como um nódulo mural associado a um grande cisto de conteúdo líquido. Ao exame microscópico, as lesões consistem em uma mistura de proporções variadas de vasos de parede fina do tamanho de capilares ou algo maiores, intercaladas por células estromais de histogênese incerta, caracterizadas por citoplasma levemente PAS-positivo e repletos de lipídeos, além de um fenótipo indefinido imuno-histoquímico. Entretanto, os estudos têm mostrado que estas células são o elemento neoplásico dos hemangioblastomas, baseados na presença de um segundo “golpe” no alelo previamente normal de *VHL*.

A terapia é dirigida às neoplasias sintomáticas, incluindo a ressecção de hemangioblastomas cerebelares e a terapia a *laser* dos hemangioblastomas retinianos.

REFERÊNCIAS

1. Alvarez-Buylla, A; Garcia-Verdugo, JM, Neurogenesis in adult subventricular zone, *J Neurosci* **22** (2002) 629.
2. In: (Editor: Love, S; et al.) *Greenfield's Neuropathology* 8th ed. (2008) Hodder Arnold,

London.

3. Roper, A; Samuels, MA, *Adams and Victor's Principles of Neurology*. 9th ed. (2009) Philadelphia, McGraw-Hill .
4. Haass, C; Selkoe, DJ, Soluble protein oligomers in neurodegeneration: lessons from the Alzheimer's amyloid beta-peptide, *Nat Rev Mol Cell Biol* **8** (2007) 101.
5. In: (Editors: Golden, J; Harding, B) *Pathology and Genetics. Developmental Neuropathology* (2004) ISN Neuropath Press, Basel.
6. Copp, A; Harding, B, Neural tube defects, In: (Editors: Golden, J; Harding, B) *Pathology and Genetics. Developmental Neuropathology* (2004) ISN Neuropath Press, Basel, p. 2.
7. Caviness, VS; *et al.*, Cell output, cell cycle duration and neuronal specification: a model of integrated mechanisms of the neocortical proliferative process, *Cereb Cortex* **13** (2003) 592.
8. Ayala, R; *et al.*, Trekking across the brain: the journey of neuronal migration, *Cell* **128** (2007) 29.
9. Bystron, I; *et al.*, Development of the human cerebral cortex: Boulder Committee revisited, *Nat Rev Neurosci* **9** (2008) 110.
- 10 Guerrini, R; Marini, C, Genetic malformations of cortical development, *Exp Brain Res* **173** (2006) 322.
- 11 Jansen, A; Andermann, E, Genetics of the polymicrogyria syndromes, *J Med Genet* **42** (2005) 369.
- 12 Lian, G; Sheen, V, Cerebral developmental disorders, *Curr Opin Pediatr* **18** (2006) 614.
- 13 Ming, J; Golden, J, Midline patterning defect, In: (Editors: Golden, J; Harding, B) *Pathology and Genetics. Developmental Neuropathology* (2004) ISN Neuropath Press, Basel, p. 14.
- 14 Lo, EH; *et al.*, Exciting, radical, suicidal: how brain cells die after stroke, *Stroke* **36** (2005) 189.
- 15 Mehta, SL; *et al.*, Molecular targets in cerebral ischemia for developing novel therapeutics, *Brain Res Rev* **54** (2007) 34.
- 16 Lo, EH; *et al.*, Mechanisms, challenges and opportunities in stroke, *Nat Rev Neurosci* **4** (2003) 399.
- 17 Monet, M; *et al.*, The archetypal R90C CADASIL-notch3 mutation retains Notch3 function in vivo, *Hum Mol Genet* **16** (2007) 982.
- 18 Revencu, N; Vikkula, M, Cerebral cavernous malformation: new molecular and clinical insights, *J Med Genet* **43** (2006) 716.
- 19 Debiasi, RL; Tyler, KL, Molecular methods for diagnosis of viral encephalitis, *Clin Microbiol Rev* **17** (2004) 903.
- 20 Bell, JE, An update on the neuropathology of HIV in the HAART era, *Histopathology* **45** (2004) 549.
- 21 Vago, L; *et al.*, Pathological findings in the central nervous system of AIDS patients on assumed antiretroviral therapeutic regimens: retrospective study of 1597 autopsies, *AIDS* **16** (2002) 1925.

- 22 Kramer-Hammerle, S; *et al.*, Cells of the central nervous system as targets and reservoirs of the human immunodeficiency virus, *Virus Res* **111** (2005) 194.
- 23 Collinge, J, Molecular neurology of prion disease, *J Neurol Neurosurg Psychiatry* **76** (2005) 906.
- 24 Wadsworth, JD; Collinge, J, Update on human prion disease, *Biochim Biophys Acta* **1772** (2007) 598.
- 25 Gambetti, P; *et al.*, Hereditary Creutzfeldt-Jakob disease and fatal familial insomnia, *Clin Lab Med* **23** (2003) 43.
- 26 Mead, S; *et al.*, Creutzfeldt-Jakob disease, prion protein gene codon 129VV, and a novel PrP^{Sc} type in a young British woman, *Arch Neurol* **64** (2007) 1780.
- 27 Frohman, EM; *et al.*, Multiple sclerosis—the plague and its pathogenesis, *N Engl J Med* **354** (2006) 942.
- 28 Lassmann, H; *et al.*, The immunopathology of multiple sclerosis: an overview, *Brain Pathol* **17** (2007) 210.
- 29 Hafler, DA; *et al.*, Risk alleles for multiple sclerosis identified by a genomewide study, *N Engl J Med* **357** (2007) 851.
- 30 Baxter, AG, The origin and application of experimental autoimmune encephalomyelitis, *Nat Rev Immunol* **7** (2007) 904.
- 31 Owens, GP; *et al.*, The B cell response in multiple sclerosis, *Neurol Res* **28** (2006) 236.
- 32 Hauser, SL; *et al.*, B-cell depletion with rituximab in relapsing-remitting multiple sclerosis, *N Engl J Med* **358** (2008) 676.
- 33 Miller, RH; Mi, S, Dissecting demyelination, *Nat Neurosci* **10** (2007) 1351.
- 34 Lucchinetti, CF; *et al.*, A role for humoral mechanisms in the pathogenesis of Devic's neuromyelitis optica, *Brain* **125** (2002) 1450 .
- 35 Misu, T; *et al.*, Loss of aquaporin 4 in lesions of neuromyelitis optica: distinction from multiple sclerosis, *Brain* **130** (2007) 1224.
- 36 Roemer, SF; *et al.*, Pattern-specific loss of aquaporin-4 immunoreactivity distinguishes neuromyelitis optica from multiple sclerosis, *Brain* **130** (2007) 1194.
- 37 Love, S, Demyelinating diseases, *J Clin Pathol* **59** (2006) 1151.
- 38 Mirra, SS; *et al.*, The Consortium to Establish a Registry for Alzheimer's Disease (CERAD). Part II. Standardization of the neuropathologic assessment of Alzheimer's disease, *Neurology* **41** (1991) 479.
- 39 Braak, H; Braak, E, Neuropathological staging of Alzheimer-related changes, *Acta Neuropathol* **82** (1991) 239.
- 40 Newell, KL; *et al.*, Application of the National Institute on Aging (NIA)–Reagan Institute criteria for the neuropathological diagnosis of Alzheimer disease, *J Neuropathol Exp Neurol* **58** (1999) 1147.
- 41 Hyman, BT; Trojanowski, JQ, Consensus recommendations for the postmortem diagnosis of Alzheimer disease from the National Institute on Aging and the Reagan Institute Working Group on diagnostic criteria for the neuropathological assessment of

- Alzheimer disease, *J Neuropathol Exp Neurol* **56** (1997) 1095.
- 42 Selkoe, DJ; Wolfe, MS, Presenilin: running with scissors in the membrane, *Cell* **131** (2007) 215.
- 43 Heneka, MT; O'Banion, MK, Inflammatory processes in Alzheimer's disease, *J Neuroimmunol* **184** (2007) 69.
- 44 Rovelet-Lecrux, A; *et al.*, APP locus duplication causes autosomal dominant early-onset Alzheimer disease with cerebral amyloid angiopathy, *Nat Genet* **38** (2006) 24.
- 45 Bertram, L; *et al.*, Systematic meta-analyses of Alzheimer disease genetic association studies: the AlzGene database, *Nat Genet* **39** (2007) 17.
- 46 Reiman, EM; *et al.*, GAB2 alleles modify Alzheimer's risk in APOE epsilon4 carriers, *Neuron* **54** (2007) 713.
- 47 Klunk, WE; *et al.*, Imaging brain amyloid in Alzheimer's disease with Pittsburgh Compound-B, *Ann Neurol* **55** (2004) 306.
- 48 Pike, KE; *et al.*, Beta-amyloid imaging and memory in non-demented individuals: evidence for preclinical Alzheimer's disease, *Brain* **130** (2007) 2837.
- 49 Cairns, NJ; *et al.*, Neuropathologic diagnostic and nosologic criteria for frontotemporal lobar degeneration: consensus of the Consortium for Frontotemporal Lobar Degeneration, *Acta Neuropathol* **114** (2007) 5.
- 50 Eriksen, JL; Mackenzie, IR, Progranulin: normal function and role in neurodegeneration, *J Neurochem* **104** (2008) 287.
- 51 Neumann, M; *et al.*, Ubiquitinated TDP-43 in frontotemporal lobar degeneration and amyotrophic lateral sclerosis, *Science* **314** (2006) 130.
- 52 Hachinski, V; *et al.*, National Institute of Neurological Disorders and Stroke-Canadian Stroke Network vascular cognitive impairment harmonization standards, *Stroke* **37** (2006) 2220.
- 53 Thomas, B; Beal, MF, Parkinson's disease, *Hum Mol Genet* **16** (Spec No. 2) (2007) R183.
- 54 Tan, EK; Skipper, LM, Pathogenic mutations in Parkinson disease, *Hum Mutat* **28** (2007) 641.
- 55 Freed, CR; *et al.*, Transplantation of embryonic dopamine neurons for severe Parkinson's disease, *N Engl J Med* **344** (2001) 710.
- 56 Perlmuter, JS; Mink, JW, Deep brain stimulation, *Annu Rev Neurosci* **29** (2006) 229.
- 57 Bonanni, L; *et al.*, Diagnosis and management of dementia with Lewy bodies: third report of the DLB Consortium, *Neurology* **66** (2006) 1455; author reply 1455.
- 58 McKeith, IG, Consensus guidelines for the clinical and pathologic diagnosis of dementia with Lewy bodies (DLB): report of the Consortium on DLB International Workshop, *J Alzheimers Dis* **9** (2006) 417.
- 59 Del Tredici, K; *et al.*, Where does Parkinson disease pathology begin in the brain? *J Neuropathol Exp Neurol* **61** (2002) 413.
- 60 Yoshida, M, Multiple system atrophy: alpha-synuclein and neuronal degeneration, *Neuropathology* **27** (2007) 484.
- 61 Wakabayashi, K; Takahashi, H, Cellular pathology in multiple system atrophy,

- Neuropathology* **26** (2006) 338.
- 62 Greenamyre, JT, Huntington's disease—making connections, *N Engl J Med* **356** (2007) 518.
- 63 Orr, HT; Zoghbi, HY, Trinucleotide repeat disorders, *Annu Rev Neurosci* **30** (2007) 575.
- 64 Soong, BW; Paulson, HL, Spinocerebellar ataxias: an update, *Curr Opin Neurol* **20** (2007) 438.
- 65 Babady, NE; *et al.*, Advancements in the pathophysiology of Friedreich's ataxia and new prospects for treatments, *Mol Genet Metab* **92** (2007) 23.
- 66 Rass, U; *et al.*, Defective DNA repair and neurodegenerative disease, *Cell* **130** (2007) 991.
- 67 Pasinelli, P; Brown, RH, Molecular biology of amyotrophic lateral sclerosis: insights from genetics, *Nat Rev Neurosci* **7** (2006) 710.
- 68 Kabashi, E; *et al.*, Oxidized/misfolded superoxide dismutase-1: the cause of all amyotrophic lateral sclerosis? *Ann Neurol* **62** (2007) 553.
- 69 Lobsiger, CS; Cleveland, DW, Glial cells as intrinsic components of non-cell-autonomous neurodegenerative disease, *Nat Neurosci* **10** (2007) 1355.
- 70 Kwong, LK; *et al.*, TDP-43 Proteinopathies: neurodegenerative protein misfolding diseases without amyloidosis, *Neurosignals* **16** (2008) 41.
- 71 Adachi, H; *et al.*, Pathogenesis and molecular targeted therapy of spinal and bulbar muscular atrophy, *Neuropathol Appl Neurobiol* **33** (2007) 135.
- 72 Haltia, M, The neuronal ceroid-lipofuscinoses: from past to present, *Biochim Biophys Acta* **1762** (2006) 850.
- 73 Escolar, ML; *et al.*, Transplantation of umbilical-cord blood in babies with infantile Krabbe's disease, *N Engl J Med* **352** (2005) 2069.
- 74 Koc, ON; *et al.*, Allogeneic mesenchymal stem cell infusion for treatment of metachromatic leukodystrophy (MLD) and Hurler syndrome (MPS-IH), *Bone Marrow Transplant* **30** (2002) 215.
- 75 Inoue, K, PLP1-related inherited dysmyelinating disorders: Pelizaeus-Merzbacher disease and spastic paraplegia type 2, *Neurogenetics* **6** (2005) 1.
- 76 Moffett, JR; *et al.*, N-Acetylaspartate in the CNS: from neurodiagnostics to neurobiology, *Prog Neurobiol* **81** (2007) 89.
- 77 Quinlan, RA; *et al.*, GFAP and its role in Alexander disease, *Exp Cell Res* **313** (2007) 2077.
- 78 Pronk, JC; *et al.*, Vanishing white matter disease: a review with focus on its genetics, *Ment Retard Dev Disabil Res Rev* **12** (2006) 123.
- 79 van der Knaap, MS; *et al.*, Vanishing white matter disease, *Lancet Neurol* **5** (2006) 413.
- 80 Finsterer, J, Central nervous system manifestations of mitochondrial disorders, *Acta Neurol Scand* **114** (2006) 217.
- 81 Wong, LJ, Pathogenic mitochondrial DNA mutations in protein-coding genes, *Muscle Nerve* **36** (2007) 279.

- 82 Gordon, N, Alpers syndrome: progressive neuronal degeneration of children with liver disease, *Dev Med Child Neurol* **48** (2006) 1001.
- 83 Hudson, G; Chinnery, PF, Mitochondrial DNA polymerase-gamma and human disease, *Hum Mol Genet* **15** (Spec No 2) (2006) R244.
- 84 Bao, S; *et al.*, Glioma stem cells promote radioresistance by preferential activation of the DNA damage response, *Nature* **444** (2006) 756.
- 85 Singh, SK; *et al.*, Identification of a cancer stem cell in human brain tumors, *Cancer Res* **63** (2003) 5821.
- 86 In: (Editor: Louis, DN; *et al.*) *WHO Classification of Tumours of the Central Nervous System* (2007) International Agency for Research on Cancer, Lyon.
- 87 Louis, DN; *et al.*, The 2007 WHO classification of tumours of the central nervous system, *Acta Neuropathol* **114** (2007) 97.
- 88 Louis, DN, Molecular pathology of malignant gliomas, *Annu Rev Pathol* **1** (2006) 97.
- 89 Mellinghoff, IK; *et al.*, Molecular determinants of the response of glioblastomas to EGFR kinase inhibitors, *N Engl J Med* **353** (2005) 2012.
- 90 The Cancer Genome Atlas Research Network, Comprehensive genomic characterization defines human glioblastoma genes and core pathways, *Nature* **455** (2008) 1061.
- 91 Yip, S; *et al.*, Molecular diagnostic testing in malignant gliomas: a practical update on predictive markers, *J Neuropathol Exp Neurol* **67** (2008) 1.
- 92 Stupp, R; *et al.*, Radiotherapy plus concomitant and adjuvant temozolomide for glioblastoma, *N Engl J Med* **352** (2005) 987.
- 93 Ponzoni, M; Ferreri, AJ, Intravascular lymphoma: a neoplasm of “homeless” lymphocytes? *Hematol Oncol* **24** (2006) 105.
- 94 Bataller, L; Dalmau, J, Paraneoplastic neurologic syndromes, *Neurol Clin* **21** (2003) 221.
- 95 Graus, F; Dalmau, J, Paraneoplastic neurological syndromes: diagnosis and treatment, *Curr Opin Neurol* **20** (2007) 732.
- 96 Graus, F; *et al.*, Recommended diagnostic criteria for paraneoplastic neurological syndromes, *J Neurol Neurosurg Psychiatry* **75** (2004) 1135.
- 97 Farrell, CJ; Plotkin, SR, Genetic causes of brain tumors: neurofibromatosis, tuberous sclerosis, von Hippel–Lindau, and other syndromes, *Neurol Clin* **25** (2007) 925.
- 98 Curto, M; McClatchey, AI, Nf2/Merlin: a coordinator of receptor signalling and intercellular contact, *Br J Cancer* **98** (2008) 256.
- 99 Kaelin, WG, Von Hippel–Lindau disease, *Annu Rev Pathol* **2** (2007) 145.

29. O Olho

ROBERT FOLBERG

Anatomia Funcional e Proptose
Oftalmopatia da Tireoide (Doença de Graves)
Outras Condições Inflamatórias da Órbita

Neoplasias

Pálpebra

Anatomia Funcional
Neoplasias

Conjuntiva

Anatomia Funcional
Cicatrizes Conjuntivais
Pinguécula e Pterígio
Neoplasias

Esclera

Córnea

Anatomia Funcional
Ceratites e Úlceras
Degenerações e Distrofias da Córnea
Ceratopátias em Faixa
Ceratocone
Distrofia Endotelial de Fuchs
Distrofias de Estroma

Segmento Anterior

Anatomia Funcional
Catarata
Segmento Anterior e Glaucoma
Endoftalmite e Pan-oftalmite

Úvea

Uveíte
Neoplasias

Retina e Vítreo

Anatomia Funcional

Descolamento de Retina

Doença Vascular da Retina

Hipertensão

Diabetes Melito

Retinopatia da Prematuridade (Fibroplasia Retrolental)

Retinopatia Falciforme, Vasculite Retiniana, Retinopatia por Radiação

Oclusões da Artéria e Veia da Retina

Degeneração Macular Relacionada com a Idade

Outras Degenerações da Retina

Retinite Pigmentosa

Retinite

Neoplasias de Retina

Retinoblastoma

Linfoma de Retina

Nervo Óptico

Neuropatia Óptica Isquêmica Anterior

Papiledema

Danos Glaucomatosos ao Nervo Óptico

Outras Neuropatias Ópticas

Neurite Óptica

O Estágio Final do Olho: *Phthisis Bulbi*

Embora este capítulo seja apresentado ao final do livro, não significa que ele seja menos importante. A visão é uma importante questão de qualidade de vida. Antes da conscientização pública em relação à Aids e ao mal de Alzheimer, a doença mais temida entre os norte-americanos era o câncer, sendo que a segunda doença mais temida era a cegueira. O medo de ficar cego, mesmo nos dias atuais, é tão grande que as pessoas geralmente dizem para seus médicos: “Doutor, prefiro morrer a ficar cego!”

Em geral, doenças que causam perda de visão não chamam tanto nossa atenção como várias das condições de risco de morte descritas neste livro. Por exemplo, a degeneração macular relacionada com a idade (DMRI) é a causa mais comum de perda irreversível de visão nos Estados Unidos. A maioria das pessoas portadoras de DMRI nem chega a sofrer perda total de visão – uma imersão na escuridão total. A histopatologia é comum: pequenas cicatrizes se desenvolvem na mácula. Mas considere o efeito destas minúsculas cicatrizes, por exemplo, em

um professor aposentado com DMRI. As pequenas cicatrizes na mácula impossibilitam esta pessoa enxergar qualquer coisa nitidamente na parte central de sua visão. Os rostos dos cônjuges ou netos não são mais visíveis. Esta pessoa não consegue ler um livro ou um jornal. Outrora um modelo de independência, este professor não pode mais dirigir um carro e precisará ser conduzido a qualquer lugar. De fato, sua vida não está ameaçada pelas pequenas cicatrizes na mácula de seu olho, mas a qualidade de vida declina na medida em que esta pessoa é destituída das alegrias simples que a maioria de nós considera como garantidas até que sejam perdidas.

Para estudar o olho, é necessário compreender tudo o que vem antes. Por exemplo, a patologia das pálpebras se baseia no conhecimento de dermatopatologia ([Cap. 25](#)), e a patologia da retina e do nervo óptico estende o que foi aprendido no [Capítulo 28](#) sobre o cérebro e o sistema nervoso central. Contudo, o estudo da patologia ocular não simplesmente repete o que foi apresentado até aqui. O olho representa o único lugar por onde um médico pode visualizar uma série de distúrbios fisiopatológicos na microcirculação, desde arteriosclerose até angiogênese em um cenário clínico. Embora existam condições exclusivas ao olho (como catarata e glaucoma), várias condições oculares compartilham semelhanças com processos patológicos em outros lugares do corpo que são modificados pela estrutura e função exclusivas do olho ([Fig. 29-1](#)). Sobretudo, o olho tem muito a nos ensinar sobre importantes mecanismos de doenças que vão muito além do sistema visual. Por exemplo, o gene supressor de tumores, o RB, foi descrito no retinoblastoma, ¹ um tumor ocular bastante incomum em bebês e em crianças pequenas, porém a descoberta do RB abriu um importante caminho para a compreensão da regulação da replicação celular.

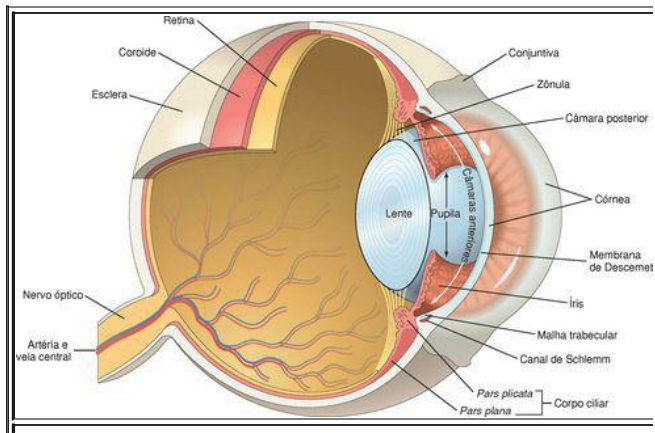


FIGURA 29-1

Anatomia do olho.

Este capítulo é organizado com base na anatomia ocular. A discussão sobre cada região do olho inicia com considerações anatômicas e funcionais, e seus impactos para a compreensão das doenças oculares.

ANATOMIA FUNCIONAL E PROPTOSE

A órbita é um compartimento fechado medialmente, lateralmente e posteriormente. Doenças que aumentam os conteúdos orbitais, portanto, deslocam o olho para a frente, uma condição conhecida como *proptose*. Além das óbvias questões estéticas, o olho com proptose pode não ser totalmente coberto pelas pálpebras, e o filme lacrimal pode não ser distribuído uniformemente pela córnea. A exposição da córnea é dolorosa e pode predispor a ulceração e infecção de córnea. A proptose pode ser axial (diretamente para a frente) ou posicional. Por exemplo, qualquer aumento da glândula lacrimal por inflamação (p. ex., *sarcoidose*) ou neoplasia (p. ex., *linfoma*, *adenoma pleomórfico*, ou *carcinoma adenoide-cístico*) produz uma proptose que desloca o olho inferiormente e medialmente, pois a glândula lacrimal se encontra em uma posição superotemporal dentro da órbita.

Massas contidas dentro do cone formado pelos músculos retos horizontais geram proptose axial: o olho se projeta diretamente para a frente. Os dois tumores primários mais comuns do nervo óptico (um trato do sistema nervoso central, e não um nervo periférico), o *glioma* e o *meningioma*, produzem proptose axial, pois o nervo óptico está posicionado dentro do cone muscular. Os conteúdos orbitais estão sujeitos aos mesmos processos patológicos que afetam outros tecidos. Condições inflamatórias e neoplasias representativas da órbita são discutidas resumidamente a seguir.

OFTALMOPATIA DA TIREOIDE (DOENÇA DE GRAVES)

No capítulo sobre transtornos endócrinos ([Cap. 24](#)), se observou que a proptose axial é uma importante manifestação clínica da doença de Graves. A proptose é causada pelo acúmulo de proteínas na matriz extracelular e por graus variáveis de fibrose nos músculos retos ([Fig. 29-2](#)). O desenvolvimento de oftalmopatia da tireoide pode ser independente do estado funcional da tireoide. 2

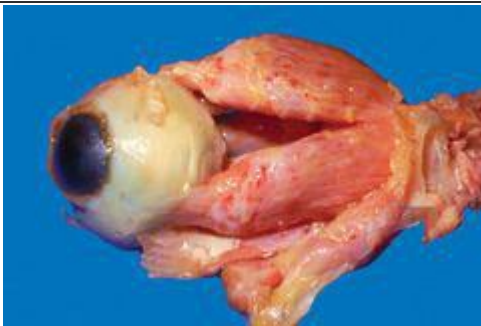

FIGURA 29-2

Os músculos extraoculares estão bastante distendidos nesta dissecação cadavérica de tecidos de um paciente portador de oftalmopatia da tireoide (doença de Graves). Observe que os tendões dos músculos não estão envolvidos.

(Cortesia de Dr. Ralph C. Eagle, Jr., Wills Eye Hospital, Philadelphia, PA.)

OUTRAS CONDIÇÕES INFLAMATÓRIAS DA ÓRBITA

O assoalho da órbita é o teto do seio maxilar, e a parede medial da órbita – a lâmina papirácea – separa a órbita dos seios etmoidais. Portanto, uma infecção não controlada dos seios pode se espalhar para a órbita como forma de infecção aguda (*celulite orbital*) ou como um componente de uma infecção fúngica (*mucormicose*) em indivíduos imunossuprimidos, em pacientes com cetoacidose diabética, ou, raramente, em pessoas sem qualquer predisposição. Condições sistêmicas como a *granulomatose de Wegener* ([Cap. 11](#)) podem manifestar-se primeiramente na órbita e podem manter-se confinadas por longos períodos de tempo,³ ou, alternativamente, podem envolver a órbita secundariamente, se estendendo a partir dos seios.

A *inflamação idiopática da órbita*, também conhecida como pseudotumor inflamatório da órbita ([Fig. 29-3](#)), é outra condição inflamatória que afeta a órbita. Esta condição pode ser unilateral ou bilateral, podendo afetar todos os elementos teciduais da órbita ou se manter confinada à glândula lacrimal (*dacrioadenite esclerosante*), aos músculos extraoculares (*miosite orbital*), ou à cápsula de Tenon, a camada fascial que circunda o olho (*esclerite posterior*). Em acompanhamentos prolongados, um subgrupo de indivíduos com inflamação idiopática da órbita pode apresentar evidências de vasculite sistêmica ou outras formas de doenças do tecido conjuntivo.

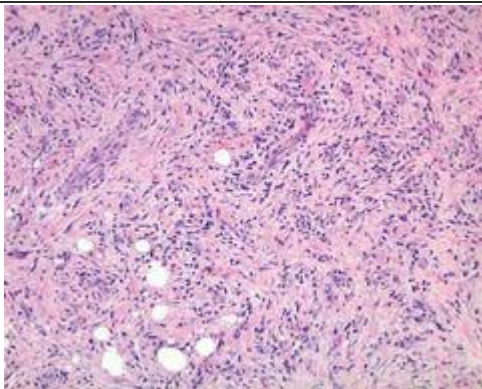


FIGURA 29-3

Na inflamação idiopática da órbita (pseudotumor inflamatório da órbita), a gordura da órbita é substituída por fibrose. Observe a inflamação crônica, neste caso acompanhada por eosinófilos.

Morfologia. A inflamação idiopática da órbita é histologicamente caracterizada por inflamação crônica e graus variáveis de fibrose. O infiltrado inflamatório normalmente inclui linfócitos e plasmócitos, e, ocasionalmente, eosinófilos. Centros germinais, quando presentes, aumentam a suspeita de hiperplasia linfoide reativa. Vasculite pode estar presente, sugerindo uma condição sistêmica subjacente. A presença de colágeno necrótico juntamente com a vasculite deve aumentar as suspeitas de granulomatose de Wegener. A inflamação idiopática da órbita normalmente fica confinada à órbita, porém pode desenvolver-se concomitantemente com a inflamação esclerosante no retroperitônio, mediastino e tireoide.

Neoplasias

As neoplasias primárias mais comumente encontradas na órbita são de origem vascular: o hemangioma capilar puerperal e infantil e o linfangioma (sendo ambos não encapsulados) e o hemangioma cavernoso encapsulado, normalmente encontrado nos adultos. Estes são descritos em outros capítulos. Apenas uma porção de massas orbitais é encapsulada (p. ex., adenoma pleomórfico da glândula lacrimal, cisto dermoide, neurilemoma), e o reconhecimento da encapsulação em estudos de imagem permite ao cirurgião prever os achados patológicos.

O linfoma não Hodgkin, assim como a inflamação idiopática da órbita, pode afetar toda a órbita ou pode estar confinado a compartimentos da órbita, como a glândula lacrimal. Linfomas orbitais são classificados de acordo com o sistema de classificação da OMS ([Cap. 13](#)).

Malignidades primárias da órbita podem surgir de qualquer um dos tecidos orbitais, e são classificadas de acordo com o esquema utilizado para o tecido original. Por exemplo, a glândula lacrimal pode ser considerada uma glândula salivar menor, e os tumores da glândula lacrimal são classificados da mesma forma que os tumores da glândula salivar.

Metástases na órbita podem apresentar-se com sinais e sintomas diferenciados que apontam para a origem do tumor. Por exemplo, o carcinoma metastático de próstata pode se apresentar clinicamente como inflamação idiopática da órbita; o neuroblastoma metastático e o tumor de Wilms – neoplasias ricamente vasculares – podem produzir equimoses perioculares características. As neoplasias também podem invadir a órbita através dos seios.

ANATOMIA FUNCIONAL

A pálpebra é composta externamente por pele, e, na superfície aposta ao olho, por mucosa (conjuntiva) (Fig. 29-4). Além de cobrir e proteger o olho, elementos na pálpebra geram componentes críticos do filme lacrimal. Se o sistema de drenagem das glândulas sebáceas for obstruído por inflamação crônica da margem da pálpebra (*blefarite*) ou, menos frequentemente, por neoplasia, então pode haver extravasamento de lipídios no tecido adjacente provocando uma reação granulomatosa que produz um lipogranuloma, ou *calázio*.

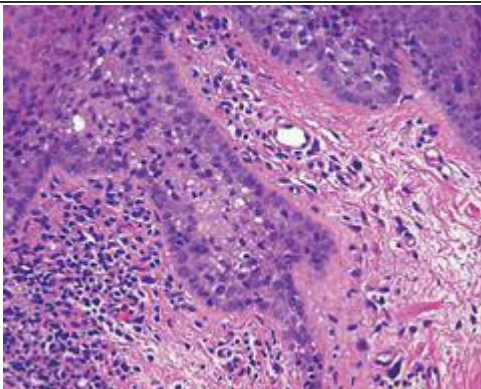


FIGURA 29-5.

Proliferação pagetoide do carcinoma sebáceo. Células neoplásicas com citoplasma espumoso são detectadas na epiderme. Foi identificado carcinoma sebáceo invasivo em outro lugar desta amostra de biópsia.

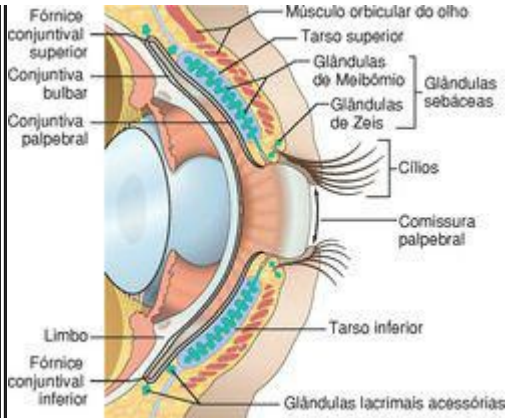


FIGURA 29-4

Anatomia da conjuntiva e das pálpebras.

NEOPLASIAS

A malignidade mais comum da pálpebra é o carcinoma de células basais. A segunda malignidade mais comum é o carcinoma sebáceo, seguido do carcinoma de células escamosas. Surpreendentemente, melanomas primários da pele palpebral são extremamente raros. Independentemente da histogênese, as neoplasias de pálpebra podem distorcer o tecido e impedir o fechamento completo das pálpebras. A exposição da córnea não apenas é dolorosa, como também predis põe o indivíduo a úlceras de córnea. Portanto, é imperativo o tratamento imediato de carcinomas de células basais invasivas localmente, que normalmente não constituem uma ameaça à vida do portador, para preservar a visão. *O carcinoma de células basais tem uma predileção distinta pela pálpebra inferior e pelo canto medial.*

O carcinoma sebáceo pode formar massa local que imita o calázio ou pode engrossar difusamente a pálpebra. Esta neoplasia também pode lembrar processos inflamatórios como blefarite ou *penfigoide cicatricial ocular* devido à proliferação intraepitelial, conforme ocorre na doença de Paget dos mamilos (Cap. 23) ou da vulva. O carcinoma sebáceo tende a se espalhar primeiramente para a parótida e linfonodos submandibulares. O índice de mortalidade geral pode ser de até 22%. 4

Morfologia. No carcinoma sebáceo moderadamente diferenciado ou bem diferenciado, há a presença de vacuolização do citoplasma que ajuda no diagnóstico. Este câncer pode, entretanto, lembrar uma variedade de outras malignidades histologicamente, incluindo o carcinoma de células basais, sendo que o estabelecimento do diagnóstico correto pode ser difícil. A proliferação pagetoide pode imitar a queratose actínica Bowenoides na pálpebra e carcinoma *in situ* na conjuntiva. O carcinoma sebáceo pode se espalhar através do epitélio conjuntival e epiderme para o sistema de drenagem lacrimal e para a nasofaringe. Pode estender-se, também, para dentro dos dutos da glândula lacrimal e daí para a glândula lacrimal principal.

Em indivíduos portadores de Aids, o *sarcoma de Kaposi* pode desenvolver-se na pálpebra ou na conjuntiva. Na pálpebra, a lesão pode clinicamente ter uma aparência de coloração roxa, pois a lesão vascular está embutida na derme, porém na fina membrana mucosa da conjuntiva, o sarcoma de Kaposi parece ser de cor vermelho vivo e pode ser confundido clinicamente com uma hemorragia subconjuntival.

Conjuntiva

Conjuntiva

Conjuntiva

Conjuntiva

Conjuntiva

Conjuntiva

Conjuntiva

Conjuntiva

Conjuntiva

Conjuntiva

Conjuntiva

Conjuntiva

Conjuntiva

Conjuntiva

Conjuntiva

Conjuntiva

Conjuntiva

Conjuntiva

Conjuntiva

Conjuntiva

Conjuntiva

Conjuntiva

Conjuntiva

Conjuntiva

Conjuntiva

Conjuntiva

Conjuntiva

Conjuntiva

Conjuntiva

Conjuntiva

Conjuntiva

Conjuntiva

Conjuntiva

ANATOMIA FUNCIONAL

A conjuntiva é dividida em zonas ([Fig. 29-4](#)), cada uma delas com características histológicas e reações distintas à doença. A conjuntiva que reveste o interior da pálpebra, a *conjuntiva palpebral*, é firmemente ligada ao tarso e pode reagir à inflamação se dobrando em pregas papilares instantâneas, como pode ocorrer na conjuntivite alérgica e na conjuntivite bacteriana. A conjuntiva no *fórnice* é um epitélio colunar pseudoestratificado rico em células caliciformes. O fórnice também contém tecido lacrimal acessório, e os dutos da glândula lacrimal principal penetram através da conjuntiva no fórnice superior e lateralmente. A população linfóide da conjuntiva é mais perceptível no fórnice, e, na *conjuntivite viral*, os *foliculos linfóides podem expandir suficientemente para serem clinicamente visualizados* através de exame em lâmpada de fenda. Granulomas associados à sarcoidose sistêmica podem ser detectados no fórnice conjuntival, e a presença de granulomas de uma biópsia conjuntival não direcionada em indivíduos com suspeita de sarcoide pode ser de até 50%. ⁵ Linfoma primário da conjuntiva (normalmente, linfoma de células B indolente, na zona marginal) mais provavelmente se desenvolverá no fórnice. A *conjuntiva bulbar* – a conjuntiva que reveste a superfície ocular – é um epitélio escamoso estratificado não queratinizado.

A conjuntiva, como a pálpebra, é abundantemente cercada de canais linfáticos. Neoplasias malignas que surgem na pálpebra e na conjuntiva tendem a se espalhar para os linfonodos da região (grupos da parótida e de linfonodos submandibulares).

CICATRIZES CONJUNTIVAIS

Muitos casos de conjuntivite bacteriana ou viral causam vermelhidão e prurido, sendo que a maioria se resolve sem sequelas. Contudo, a infecção por *Chlamydia trachomatis* (*tracoma*) pode produzir cicatrizes conjuntivais significativas. Cicatrizes de conjuntiva também são observadas após exposição da superfície ocular a alcalinos cáusticos ou como sequela de *penfigoide* cicatricial ocular ([Cap. 25](#)). Uma redução do número de células caliciformes devido a cicatrizes de conjuntiva leva a um decréscimo de mucina superficial, que é essencial para a aderência do componente aquoso da lágrima ao epitélio da córnea. Desta forma, mesmo que o componente aquoso do filme lacrimal for adequado, o indivíduo afetado sofrerá de olho seco, uma condição que, quando grave, pode ser dolorosa, podendo predispor à opacificação e ulceração de córnea. Mais comumente, contudo, o olho seco resulta de uma deficiência no componente aquoso do filme lacrimal gerado pelas glândulas lacrimais acessórias inseridas nas pálpebras e no fórnice.

A conjuntiva pode apresentar cicatrizes iatrogênicas através de reações a medicamentos ou em consequência de cirurgias. Em outras partes do corpo, a cirurgia de câncer requer a excisão da lesão com uma margem de tecido normal para garantir a remoção completa do tumor. Contudo, uma excisão cirúrgica extensiva mesmo da conjuntiva doente pode remover um grande número de células caliciformes ou comprometer os dutos da glândula lacrimal que atravessam a conjuntiva. Portanto, a remoção de uma neoplasia conjuntival ou de uma lesão precursora pode deixar os indivíduos afetados com um doloroso olho seco que pode até comprometer a visão. Portanto, os cirurgiões geralmente removem apenas os componentes invasivos das neoplasias conjuntivais, e tratam os componentes intraepiteliais com modalidades econômicas de tecidos como crioterapia ou quimioterapia tópica na apresentação de colírios.

PINGUÍCULA E PTERÍGIO

Tanto a pinguécula quanto o pterígio aparecem como elevações submucosas da conjuntiva. Resultam de danos actínicos e estão localizados nas regiões da conjuntiva expostas ao sol (isto é, na fissura entre as pálpebras superior e inferior – a fissura interpalpebral). O pterígio normalmente se origina na conjuntiva transversalmente ao limbo. É formado por um crescimento submucosal *de tecido conjuntivo fibrovascular que migra para a córnea*, dissecando no plano ocupado normalmente pela membrana de Bowman. O pterígio não atravessa o eixo pupilar e, além da possível indução de um leve astigmatismo, não impõe nenhum risco à visão. Embora a maioria dos pterígios seja totalmente benigna, é útil submeter o tecido removido para exame patológico, pois, ocasionalmente, precursores de neoplasias induzidos actinicamente – carcinoma de células escamosas e melanoma – são detectados nessas lesões.

A pinguécula, como o pterígio, aparece transversalmente ao limbo, é uma elevação submucosal pequena e amarelada. Embora *a pinguécula não invada a córnea como ocorre com o pterígio*, a presença de uma elevação conjuntival focal próxima ao limbo pode resultar em uma distribuição irregular do filme lacrimal sobre a córnea adjacente. Em consequência da desidratação focal, uma depressão em forma de disco no tecido corneano – escavações rosas – pode se desenvolver.

NEOPLASIAS

Tanto as neoplasias escamosas quanto as neoplasias melanocíticas e seus precursores tendem a se desenvolver no limbo. O carcinoma de células escamosas da conjuntiva pode ser precedido por alterações neoplásicas intraepiteliais análogas às observadas na evolução do carcinoma de células escamosas cervicais. Na conjuntiva, o espectro das alterações desde displasia leve até carcinoma *in situ* é denominado *neoplasia intraepitelial conjuntival*. Papilomas escamosos e neoplasia intraepitelial conjuntival podem estar associados à presença de papilomavírus humano tipos 16 e 18. ⁶ Embora o carcinoma de células escamosas da conjuntiva tenda seguir um curso indolente, o *carcinoma mucoepidermoide* da conjuntiva (refletindo a capacidade das células-tronco conjuntivais de se diferenciarem das células do epitélio escamoso e calciformes) segue um curso muito mais agressivo.

Nevos conjuntivais são geralmente encontrados na prática clínica, mas raramente invadem a córnea ou surgem no fórnice ou sobre a conjuntiva palpebral. ⁷ Lesões pigmentadas nestas zonas da conjuntiva mais provavelmente representam melanomas ou precursores de melanomas. Nevos compostos da conjuntiva caracteristicamente contêm cistos revestidos por epitélio superficial (Fig. 29-6A, B). No final da infância ou na adolescência, os nevos conjuntivais podem adquirir um componente inflamatório rico em linfócitos, plasmócitos e eosinófilos. O resultante *nevo juvenil inflamado* é totalmente benigno e não está associado a vitiligo ou halo nevo.

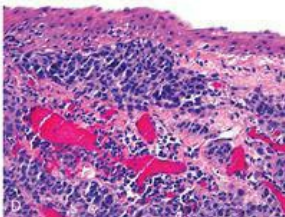
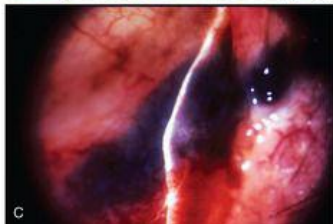
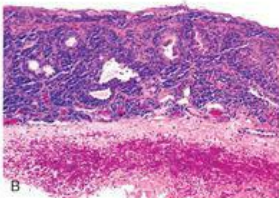
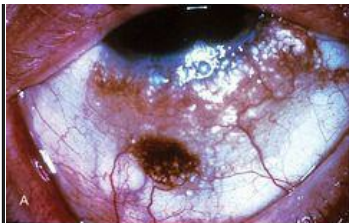

FIGURA 29-6

A, B, Nevo composto cístico da conjuntiva. **C, D,** Melanona conjuntival maligno. Em **C,** observe o desvio do raio da lâmpada de fenda sobre a superfície da lesão, indicando invasão.

(**A, B,** De Folberg R et al.: **Benign conjunctival melanocytic lesions: clinicopathologic features.** *Ophthalmology* 96:436, 1989.)

Melanomas conjuntivais são neoplasias unilaterais, que normalmente afetam indivíduos razoavelmente compleiçoados de meia-idade⁸ (Fig. 29-6C, D). A maioria dos casos de melanoma conjuntival se desenvolve durante uma fase de crescimento intraepitelial denominado *melanose primária adquirida com atipia*, que é aproximadamente análogo ao *melanoma in situ*, mas não corresponde puramente à fase de crescimento radial do melanoma cutâneo. Entre 50% e 90% dos indivíduos com melanose primária adquirida com atipia tratada de forma incompleta desenvolverão melanoma conjuntival; o melhor tratamento para melanoma conjuntival é sua prevenção através da extirpação de sua lesão precursora. As lesões tendem a se espalhar primeiramente para a parótida ou para os linfonodos submandibulares. A taxa de mortalidade do

melanoma conjuntival é de 25%.

Esclera

A esclera consiste principalmente de colágeno e contém poucos vasos sanguíneos e fibroblastos; portanto, feridas e incisões cirúrgicas tendem a apresentar má cicatrização. Depósitos imunocomplexos dentro da esclera, como na *artrite reumatoide*, podem produzir uma *esclerite* necrosante.

A esclera pode parecer “azul” em uma série de condições. Pode adelgaçar-se depois de episódios de esclerite, e a coloração normalmente marrom da úvea pode parecer azul clinicamente por causa do efeito óptico de Tyndall. A esclera também pode se adelgaçar em olhos com pressão intraocular excepcionalmente alta e, pelo fato de esta zona de ectasia escleral ser revestida por tecido uveal, a lesão resultante, conhecida como *estafiloma*, também parece azul. A esclera pode parecer azul na osteogênese imperfeita. Finalmente, a esclera pode aparecer azul devido a um nevo congênito intensamente pigmentado da úvea subjacente, conhecida como *melanose ocular congênita*. Quando acompanhada por pigmentação cutânea periocular, esta condição é conhecida como *nevo de Ota*.

ANATOMIA FUNCIONAL

A córnea e seu subjacente filme lacrimal – e não a lente – formam a principal superfície refrativa do olho ([Fig. 29-7](#)). Secundariamente, a miopia normalmente se desenvolve porque o olho é longo demais para seu poder refrativo, sendo que a hipermetropia é a consequência de um olho muito curto. A popularidade de procedimentos como a ceratomileusis *in situ* a laser (ou LASIK) para esculpir a córnea e alterar suas propriedades refrativas atesta a importância do formato da córnea na contribuição para com o poder refrativo do olho.

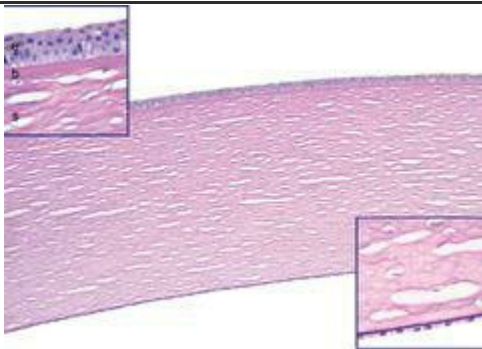


FIGURA 29-7

Microarquitetura normal da córnea. O tecido da córnea é corado com PAS (periodic acid-Schiff) para destacar as membranas basais. O quadro ampliado na parte superior esquerda é uma ampliação maior das camadas anteriores da córnea: o epitélio (*e*), a camada de Bowman (*b*) e o estroma (*s*). Uma membrana basal positiva pelo PAS muito fina separa o epitélio da camada de Bowman. Observe que a camada de Bowman é acelular. O *quadro ampliado na parte inferior direita* é uma ampliação maior da membrana de Descemet positiva pelo PAS e do endotélio da córnea. Os “orifícios” no estroma são espaços artificiais entre as lamelas de colágeno paralelas do estroma.

Anteriormente, a córnea é coberta pelo *epitélio* que se situa em uma membrana basal. A *camada de Bowman*, situada exatamente abaixo da membrana basal epitelial, é acelular e forma uma eficiente barreira contra a penetração de células malignas do epitélio no estroma subjacente.

O *estroma corneano* não contém vasos sanguíneos e linfáticos, uma característica que contribui não apenas para a transparência da córnea como também para o alto índice de sucesso de transplantes de córnea. De fato, falha de enxertos não imunológicos (associada à perda de células endoteliais e consequente edema de córnea) é observada mais comumente do que a rejeição de enxerto imunológico. O risco de rejeição de enxerto de córnea aumenta com a vascularização e a inflamação do estroma. Um alinhamento preciso do colágeno no estroma da córnea também contribui para a transparência. Tanto a cicatrização quanto o edema rompem o alinhamento espacial do colágeno do estroma, contribuindo para a opacificação da córnea. Podem surgir cicatrizes de trauma ou inflamações. Normalmente, o estroma da córnea se encontra em um estado de deturgescência (desidratação) relativa, em grande parte mantida pelo bombeamento ativo de fluido do estroma de volta à câmara anterior pelo endotélio corneano.

O *endotélio* corneano é derivado da crista neural e não está relacionado ao endotélio vascular. Se situa sobre sua membrana basal, a membrana de Descemet. Uma diminuição das células endoteliais ou um defeito endotelial resulta em edema de estroma, que pode complicar-se com a separação bolhosa do epitélio (*ceratopatia bolhosa*). A *membrana de Descemet* aumenta de espessura com a idade. É o local de depósito de cobre no anel de Kayser-Fleischer da doença de Wilson ([Cap. 18](#)).

CERATITES E ÚLCERAS

Vários patógenos – bactérias, fungos, vírus (principalmente herpes simples e herpes-zóster) e protozoários (*Acanthamoeba*) – podem causar úlceras de córnea. Em todas as formas de ceratite, a dissolução do estroma da córnea pode ser acelerada pela ativação de collagenases dentro do epitélio corneano e dos fibroblastos do estroma (também conhecidos como ceratócitos). Exsudatos e células que escapam pelos vasos da íris e do corpo ciliar na câmara anterior podem ser visíveis em exame de lâmpada de fenda e podem se acumular em quantidades suficientes para se tornarem visíveis mesmo mediante exame com caneta de iluminação (*hipópio*). Embora a úlcera de córnea possa ser infecciosa, o hipópio raramente contém organismos, sendo, por excelência, um exemplo da resposta vascular à inflamação aguda. As formas específicas de ceratite podem ter certas características distintas. Por exemplo, a ceratite crônica por herpes simplex pode estar associada a uma reação granulomatosa envolvendo a membrana de Descemet ([Fig. 29-8](#)).

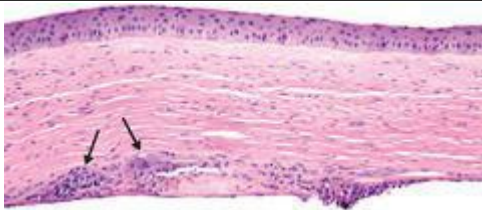


FIGURA 29-8

Ceratite crônica por herpes simples. A córnea fica fina e com cicatrizes (observe o aumento no número de núcleos de fibroblastos). A reação granulomatosa na membrana de Descemet, ilustrada nesta microfotografia (*setas*), é uma marca histológica de ceratite crônica por herpes simplex.

DEGENERAÇÕES E DISTROFIAS DA CÓRNEA

Oftalmologistas tradicionalmente dividem vários distúrbios de córnea em degenerações e distrofias. Degenerações da córnea podem tanto ser unilaterais ou bilaterais, e normalmente não são hereditárias. Em compensação, as distrofias de córnea são geralmente bilaterais e são hereditárias. Distrofias de córnea podem afetar camadas seletivas da córnea (p. ex., a *distrofia de Reis-Bückler* afeta a camada de Bowman, e a *distrofia polimórfica posterior* afeta o endotélio), ou as alterações podem estar distribuídas por diversas camadas.

Ceratopatias em Faixa

Dois tipos de ceratopatia em faixa servem como exemplos de degenerações da córnea. A *ceratopatia em faixa cálcica* é caracterizada por depósitos de cálcio na camada de Bowman. Esta condição pode complicar a uveíte crônica, principalmente em indivíduos portadores de artrite reumatoide juvenil crônica. A *ceratopatia em faixa actínica* se desenvolve em indivíduos que são cronicamente expostos a altos níveis de luz ultravioleta. Nesta condição, se desenvolve uma extensa elastose solar nas camadas superficiais do colágeno corneano na fissura interpalpebral exposta ao sol, daí a faixa distribuída horizontalmente nesta patologia. Semelhante à pinguécua, o colágeno corneano danificado pelo sol tem aparência clínica amarelada a ponto de erroneamente se chamar esta condição de “ceratopatia em gota de óleo”.

Ceratocone

Com uma incidência de 1 em 2.000, o *ceratocone* é um distúrbio relativamente comum caracterizado por afinamento progressivo e ectasia da córnea sem evidências de inflamação ou vascularização. Tal afinamento resulta em uma córnea com formato cônico em vez de esférico. Esta forma anormal gera astigmatismo irregular de difícil correção com óculos. Lentes de contato rígidas geram uma superfície corneana uniforme e esférica e podem proporcionar alívio refrativo para os portadores de ceratocone. Pacientes cuja visão não pode ser corrigida com óculos ou lentes de contato são excelentes candidatos a transplante de córnea, que apresenta um alto índice de sucesso nesta condição. A etiologia do ceratocone é desconhecida. Diferente de várias degenerações, esta condição é geralmente bilateral. Há uma associação entre ceratocone, síndrome de Down e síndrome de Marfan, como transtornos atópicos. A ativação de colagenases, gelatinases e metaloproteinases matriciais foi envolvida na patogenia desta condição.

Morfologia. Afinamento da córnea com rupturas da camada de Bowman são as marcas histológicas de ceratocone ([Fig. 29-9](#)). Em alguns pacientes, a membrana de Descemet pode romper precipitadamente, permitindo que o humor aquoso na câmara anterior tenha acesso ao estroma da córnea. A efusão súbita do humor aquoso através de uma fenda na membrana de Descemet – **hidropisia** de córnea – também pode fazer com que a visão piore de repente. Um episódio de hidropisia pode ser seguido por cicatrização da córnea, podendo também contribuir para perda de visão. Hidropisia corneana aguda pode complicar as rupturas da membrana de Descemet que se desenvolvem secundariamente a elevações extraordinárias de pressão intraocular no **glaucoma infantil (estrias de Haab)** ou após lesões oculares hoje incomuns causadas pelo uso de fórceps obstétricos.

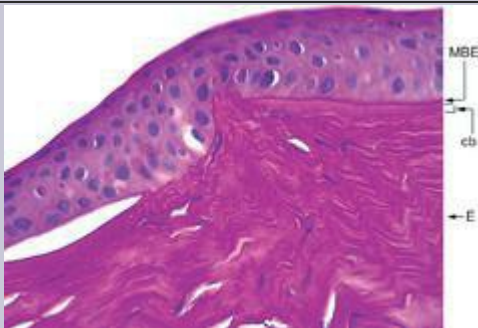


FIGURA 29-9

Ceratocone. A seção de tecido é corada pelo PAS para destacar a membrana basal epitelial (mbe), que permanece intacta, a camada de Bowman (cb), situada entre a membrana basal epitelial e o estroma (e). Seguindo-se a camada de Bowman do *lado direito* da microfotografia em direção ao *centro*, há uma descontinuidade, diagnóstica de ceratocone. A separação epitelial exatamente à esquerda da descontinuidade da camada de Bowman resultou em um episódio de hidropisia corneana, causada por uma ruptura da membrana de Descemet (não mostrada).

Distrofia Endotelial de Fuchs

Esta condição, uma das diversas distrofias que afetam o endotélio, é uma das principais indicações para transplante de córnea nos Estados Unidos. As duas principais manifestações clínicas da distrofia endotelial de Fuchs – *edema de estroma* e *ceratopatia bolhosa* – estão ambas relacionadas com uma perda primária de células endoteliais. No início da doença, as células endoteliais produzem depósitos em forma de gotas de material anormal da membrana basal (*gutata*) que lembram o componente fetal da membrana de Descemet ultraestruturalmente. A gutata pode ser visualizada clinicamente através de exame em lâmpada de fenda. Com a progressão da doença, há uma redução do número total de células endoteliais, e as células

residuais são incapazes de manter a deturgescência do estroma. Consequentemente, o estroma se torna edematoso e mais espesso; adquire aparência clínica de vidro fosco, borrando a visão (Fig. 29-10). Devido ao edema crônico, o estroma pode eventualmente, tornar-se vascularizado. Às vezes, o número de células endoteliais pode diminuir após a cirurgia de catarata mesmo em indivíduos que não apresentam formas iniciais de distrofia de Fuchs, sendo que a condição é então chamada de *ceratopatia bolhosa pseudofácica*.

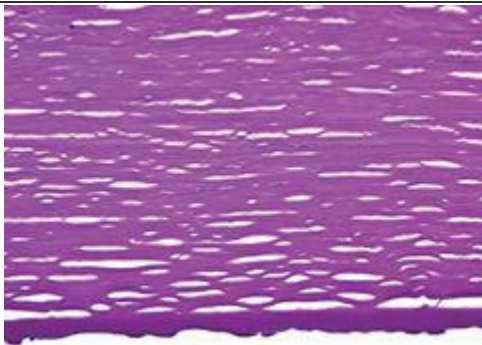


FIGURA 29-10

Distrofia de Fuchs. Esta seção de tecido é corada pelo PAS para destacar a membrana de Descemet, que está espessa. Várias excrescências em forma de gota – gutata – se projetam para baixo a partir da membrana de Descemet. Não se observam núcleos de células endoteliais. Bolhas epiteliais, não demonstradas nesta micrografia, estavam presentes, refletindo edema de córnea.

Com a intensificação do edema de estroma, o epitélio sofre uma alteração hidrópica, e o descolamento do epitélio da camada de Bowman produz bolhas epiteliais que eventualmente podem romper. Tecido conjuntivo fibroso pode ser depositado entre o epitélio e a camada de Bowman (*pano degenerativo*) através de crescimento a partir do limbo ou, talvez, através de metaplasia fibrosa do epitélio corneano.

Distrofias de Estroma

Nestas condições, *os depósitos estromais geram nitidas opacidades na córnea*, eventualmente comprometendo a visão. Depósitos nas cercanias do epitélio, de sua membrana basal, e da camada de Bowman podem resultar em erosões epiteliais dolorosas. Cicatrizes próximas à camada de Bowman podem gerar irregularidades na superfície da córnea, comprometendo ainda mais a visão. *Distrofia corneana macular* é assim chamada pois, no início da doença, pequenos depósitos numulares (maculares) de sulfato de ceratan se desenvolvem no estroma corneano. Em fases mais avançadas desta distrofia autossômica recessiva, o sulfato de queratan é distribuído difusamente por todo o estroma, podendo afetar o endotélio.

A identificação de mutações específicas responsáveis por diversas distrofias de estroma está gerando uma nova classificação molecular destes transtornos.⁹ Um exemplo envolve uma forma autossômica dominante de distrofia de estroma associada a mutações do gene *TGFBI*, que codifica uma proteína da matriz extracelular denominada *ceratoepitelina*. Diversas mutações do gene *TGFBI* rompem o desdobramento da ceratoepitelina, e dependendo do tipo exato de mutação, levam ao depósito de vários tipos de depósitos proteínáceos na córnea, entre os quais depósitos em forma de agulha de amiloides (*distrofia reticular*); depósitos grossos de hialina (*distrofia granular*), e; combinações destas opacidades na mesma pessoa (*distrofia de Avelino*, assim denominada devido à localização das primeiras famílias portadoras desta condição).

Segmento Anterior

ANATOMIA FUNCIONAL

A câmara anterior é limitada anteriormente pela córnea, lateralmente pela malha trabecular, e posteriormente pela íris (Fig. 29-11). O humor aquoso, formado pela pars plicata do corpo ciliar, entra na câmara posterior, banha a lente, e circula através da pupila para obter acesso à câmara anterior.

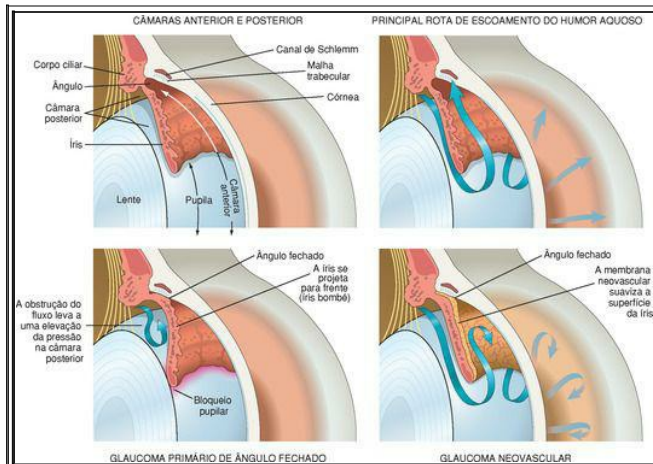


FIGURA 29-11

Acima, à esquerda: O olho normal. Observe que a superfície da íris é altamente texturizada com folículos e pregas. Acima, à direita: fluxo normal do humor aquoso. O humor aquoso, produzido na câmara posterior, passa através da pupila para dentro da câmara anterior. O principal trajeto para a saída do humor aquoso ocorre através da malha trabecular, para dentro do canal de Schlemm. Caminhos menos importantes de vazão (uveoescleral e pela íris, não representados) contribuem, até certo ponto, para a drenagem do humor aquoso. Abaixo, à esquerda: Glaucoma primário de ângulo aberto. Em olhos anatomicamente predispostos, a aposição passageira da íris na margem da pupila em relação à lente bloqueia a passagem do humor aquoso da câmara

posterior para a câmara anterior. Forma-se pressão na câmara posterior, projetando a íris para a frente (íris bombé) ocluindo a malha trabecular. *Abaixo, à direita:* Crescimento de membrana neovascular sobre a superfície da íris, suavizando as pregas e foliculos. Miofibroblastos dentro da membrana neovascular fazem com que a membrana se contraia, se tornando aposta sobre a malha trabecular (sinéquia anterior periférica). O escoamento do humor aquoso é bloqueado, e a pressão intraocular se torna elevada.

A lente é um sistema epitelial fechado; a membrana basal do epitélio da lente (conhecida como cápsula da lente) a envolve completamente. Desta forma, o epitélio da lente não esfolia como a epiderme ou um epitélio de mucosa. Em vez disso, o epitélio da lente e as fibras derivadas do mesmo se acumulam dentro dos limites da cápsula, desta forma, “infoliando”. Com o envelhecimento, portanto, o tamanho da lente aumenta. Não foram descritas neoplasias.

CATARATA

O termo *catarata* descreve opacidades lenticulares que podem ser de origem congênita ou adquirida. Doenças sistêmicas (como galactosemia, diabetes melito, doença de Wilson, e dermatite atópica), medicamentos (principalmente corticosteroides), radiação, trauma, e vários transtornos intraoculares estão associados à catarata. Catarata relacionada com a idade normalmente resulta da opacificação do núcleo da lente (*esclerose nuclear*). O acúmulo de pigmento urocromo pode fazer com que o núcleo da lente fique marrom, distorcendo a percepção do indivíduo com relação à cor azul (o predomínio de pigmentos amarelos nas pinturas de Rembrandt no final de sua vida pode ter sido uma consequência de catarata esclerótica nuclear). Outras alterações físicas podem causar opacidades. Por exemplo, o córtex da lente pode se liquefazer. A migração posterior do epitélio para seu equador pode resultar em *catarata subcapsular posterior* secundária ao aumento do epitélio anormalmente posicionado. A técnica mais comumente utilizada para remover a lente opacificada extrai o conteúdo da lente, deixando a cápsula intacta (extração extracapsular de catarata). Uma prótese de lente intraocular pode ser inserida no olho. Células epiteliais residuais da lente podem migrar sobre a cápsula da lente, contribuindo para a opacificação da cápsula e para redução da visão após a cirurgia.

Reações inflamatórias ao material da lente usada podem surgir após a exposição do córtex intacto da lente causada por ruptura da cápsula decorrente de trauma ou em consequência da extração da catarata. Sugeriu-se que complexos antígeno-anticorpo contendo material cortical da lente se desenvolvem principalmente na presença de *Propionibacterium acnes* (que age como adjuvante), causando *uveíte induzida pela lente*.

Ocasionalmente, o córtex da lente pode liquefazer-se quase que totalmente, uma condição conhecida como catarata hipermadura ou *morgagniana*. Proteínas de alto peso molecular oriundas do córtex liquefeito da lente podem vazar através da cápsula da lente (*facólise*). Esta proteína facolítica – livres ou contidas dentro dos macrófagos – pode obstruir a malha trabecular e contribuir para a elevação da pressão intraocular e para danos ao nervo óptico; glaucoma facolítico é um exemplo de glaucoma secundário de ângulo aberto.

SEGMENTO ANTERIOR E GLAUCOMA

O termo *glaucoma* se refere a uma coleção de doenças caracterizadas por alterações distintas no campo visual e na taça do nervo óptico. A maior parte dos glaucomas está associada a pressões intraoculares elevadas, embora alguns indivíduos com pressão intraocular normal possam desenvolver alterações do nervo óptico e de campo visual características (*glaucoma de pressão normal ou baixa*). A relação entre pressão intraocular e danos ao nervo óptico é discutida mais adiante, na seção “Nervo Óptico”.

Para compreender a *fisiopatologia do glaucoma*, é útil considerar a formação e a drenagem do humor aquoso. Conforme ilustra a [Figura 29-11](#), o humor aquoso é produzido no corpo ciliar e passa da câmara posterior através da pupila para dentro da câmara anterior. Embora existam diversos caminhos para a evasão de fluido da câmara anterior, a maior parte do humor aquoso é drenada através da malha trabecular, situada no ângulo formado pela intersecção entre a periferia da córnea e a superfície anterior da íris. Tendo isto em mente, o glaucoma pode ser classificado em duas grandes categorias. No *glaucoma de ângulo aberto*, o humor aquoso tem acesso físico total à malha trabecular, e a elevação da pressão intraocular resulta de uma maior resistência ao escoamento do humor aquoso no ângulo aberto. No *glaucoma de ângulo fechado*, a zona periférica da íris se adere à malha trabecular, impedindo fisicamente a vazão do humor aquoso do olho. Tanto o glaucoma de ângulo aberto quanto o de ângulo fechado podem ser classificados em tipo *primário* e *secundário*.

No *glaucoma primário de ângulo aberto*, a forma mais comum de glaucoma, o ângulo está aberto, e poucas alterações estruturais são observadas. Mutações do gene *MYOC* foram associadas a um subgrupo de indivíduos portadores de glaucoma primário de ângulo aberto juvenil e adulto. A função do produto do gene, a miocilina, não está clara. *MYOC* está presente na malha traçotabular, em outros tecidos do segmento anterior, e no nervo óptico. A patogenia do glaucoma primário de ângulo aberto pode estar relacionada a vários genes, mas os genes identificados até o presente são responsáveis por uma pequena porcentagem dos indivíduos portadores desta condição. ¹⁰ O papel destes genes na patogenia do glaucoma não está claro.

Há várias causas para o *glaucoma secundário de ângulo aberto*. Materiais particulados como proteínas da lente de alto peso molecular produzidas por facólise, hemácias senescentes após trauma (*glaucoma de células fantasmas*), grânulos do epitélio pigmentar da íris (*glaucoma pigmentar*), fragmentos de fibras oxitalan (*glaucoma por esfoliação*) e tumores necróticos (*glaucoma melanomático*) podem obstruir a malha trabecular na presença de um ângulo aberto. Elevações na pressão na superfície ocular (pressão venosa episcleral) na presença de ângulo aberto também contribuem para o glaucoma secundário de ângulo aberto. Este tipo de glaucoma está associado a malformações vasculares da superfície ocular observadas na *síndrome de Sturge-Weber* ou em consequência de arterialização das veias episclerais pós-fístula carótida-cavernosa espontânea ou traumática.

O *glaucoma primário de ângulo fechado* normalmente se desenvolve em olhos com câmaras anteriores rasas, geralmente encontradas em indivíduos com hipermetropia. A aposição transitória da margem pupilar da íris sobre a superfície anterior da lente pode resultar em

obstrução do fluxo do humor aquoso através da abertura pupilar (*bloqueio pupilar*). A produção continuada de humor aquoso pelo corpo ciliar, desta forma, eleva a pressão na câmara posterior e pode projetar a periferia da íris para frente (*íris bombé*), justapondo-a à malha trabecular. Estas alterações anatômicas provocam uma acentuada elevação da pressão intraocular ([Fig. 29-11](#)). Já que a lente é avascular e o epitélio da lente recebe seus nutrientes a partir do humor aquoso, a constante elevação da pressão intraocular no glaucoma primário de ângulo fechado pode danificar o epitélio da lente. Isto leva a opacidades subcapsulares anteriores instantâneas que são visíveis ao exame em lâmpada de fenda (*glaukomflecken*). Embora o indivíduo afetado possa ter um complemento normal de células endoteliais saudáveis da córnea, a elevação contínua da pressão intraocular pode produzir edema de córnea e ceratopatia bolhosa.

Há várias causas para o *glaucoma secundário de ângulo fechado*. A contração de vários tipos de membranas patológicas que se formam na superfície da íris pode posicionar a íris sobre a malha trabecular, interrompendo o escoamento do humor aquoso. Por exemplo, isquemia crônica da retina está associada a super-regulação de VEGF e outros fatores pró-angiogênicos. Acredita-se que o surgimento de VEGF no humor aquoso induza o desenvolvimento de membranas fibrovasculares finíssimas e clinicamente transparentes sobre a superfície da íris. A contração de elementos miofibroblásticos nestas membranas leva à oclusão da malha trabecular pela íris: *glaucoma neovascular* ([Fig. 29-11](#)). Tumores necróticos, principalmente retinoblastomas, também podem induzir neovascularização da íris e glaucoma. O glaucoma secundário de ângulo fechado pode ser também causado por outros mecanismos; por exemplo, tumores no corpo ciliar podem mecanicamente comprimir a íris sobre a malha trabecular, interrompendo o principal caminho de escoamento do humor aquoso.

ENDOFTALMITE E PAN-OFTALMITE

Na inflamação intraocular, os vasos do corpo ciliar e da íris ficam vazando, permitindo que as células e exsudatos se acumulem na câmara anterior. Estas alterações podem ser visualizadas em lâmpada de fenda; às vezes, as células inflamatórias podem aderir-se ao endotélio corneano, formando *precipitados ceráticos* clinicamente visíveis. O tamanho e formato destes precipitados podem dar dicas da causa subjacente da inflamação. Por exemplo, agregados de macrófagos sobre o endotélio em sarcoide produzem precipitados ceráticos característicos tipo “gordura de carneiro”.

Assim como o exsudato pleural na broncopneumonia aguda pode levar a aderências entre a pleura visceral e parietal, a presença de exsudatos na câmara anterior pode facilitar a formação de aderências entre a íris e a malha trabecular ou córnea (*sinéquias anteriores*) ou entre a íris e a superfície anterior da lente (*sinéquias posteriores*). Sinéquias anteriores podem levar à elevação da pressão intraocular, que podem causar danos ao nervo óptico. O contato prolongado entre a íris e a superfície anterior da lente pode impedir que o epitélio da lente faça contato com o humor aquoso, podendo induzir a metaplasia fibrosa do epitélio da lente: *catarata subcapsular anterior* (Fig. 29-12). A indução farmacológica de dilatação pupilar e cicloplegia em indivíduos com inflamação intraocular visam, em parte, prevenir a formação de sinéquias e suas sequelas.

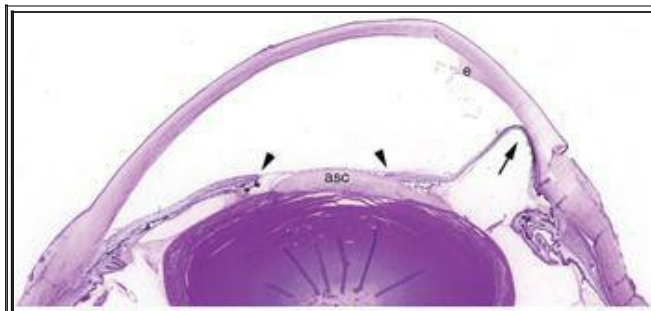


FIGURA 29-12

Sequelas de inflamação do segmento anterior. Este olho foi removido por complicações de inflamação crônica de córnea (não visível nesta ampliação). O exsudato (e) presente na câmara anterior teria sido visualizado em lâmpada de fenda como uma “cintilação” óptica. A íris está focalmente aderida à córnea, obstruindo a malha trabecular (sinéquia anterior, *seta*), e

à lente (sinéquia posterior, *pontas de seta*). Houve a formação de catarata subcapsular anterior (asc). As pregas radiais na lente são artefatos.

Embora a inflamação confinada ao segmento anterior seja tecnicamente uma inflamação intraocular, o termo *endoftalmite* não é aplicado clinicamente a menos que exista inflamação dentro do humor vítreo. A retina reveste a cavidade vítrea, e a inflamação supurativa do humor vítreo (endoftalmite) é pouco tolerada pela retina; após algumas horas de exposição à inflamação aguda, a retina pode ser irreversivelmente danificada. A endoftalmite é classificada como *exógena* (originada no ambiente e obtendo acesso ao interior do olho através de um ferimento) ou *endógena* (manifestada no olho hematogeneamente). O termo *pan-oftalmite* é aplicado a inflamações dentro do olho envolvendo a retina, a coróide e a esclera e que se estendem para dentro da órbita ([Fig. 29-13](#)).

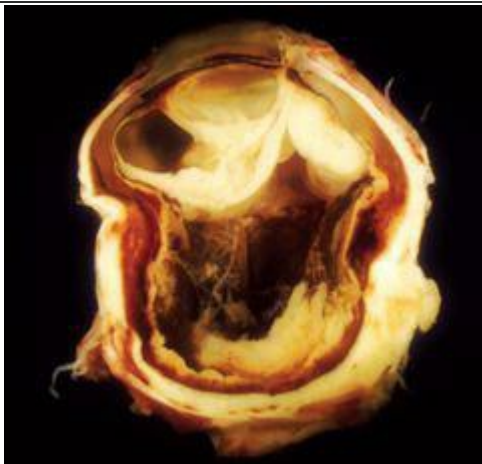


FIGURA 29-13

Pan-oftalmite exógena. Este olho foi removido após ferimento por corpo estranho. Observe a inflamação supurativa por trás da lente que é trazida para a direita do mesmo com relação à córnea, o local do ferimento. A parte central do humor vítreo foi extraída cirurgicamente (por vitrectomia). Observe as aderências na superfície do olho na posição de oito horas, indicando que a inflamação intraocular se espalhou através da esclera para dentro da órbita: pan-oftalmite.

(De Folberg R: O olho. Em Spencer WH (ed): Ophthalmic Pathology – An Atlas and Textbook, 4^a. ed. Philadelphia, WB Saunders, 1985.)

Úvea

A íris, a coroide e o corpo ciliar, juntos, constituem a úvea. A coroide é um dos locais mais ricamente vascularizados do nosso corpo. Assim como na retina, não há vasos linfáticos na úvea.

O termo *uveíte* pode ser utilizado para qualquer tipo de inflamação em um ou mais tecidos que compõem a úvea. Portanto, a irite que se desenvolve após trauma contuso no olho ou que acompanha uma úlcera de córnea é tecnicamente uma forma de uveíte. Entretanto, na prática clínica, o termo uveíte é restrito a um grupo diverso de doenças crônicas que tanto podem ser componentes de um processo sistêmico quanto estar confinadas ao olho. A inflamação uveal pode ser manifestada principalmente no segmento anterior (p. ex., na *artrite reumatoide juvenil*) ou pode afetar tanto o segmento anterior quanto o posterior. As complicações da inflamação crônica no segmento anterior foram discutidas anteriormente; o restante desta discussão, portanto, se concentra nos efeitos da inflamação uveal no segmento posterior do olho. Conforme descreveremos resumidamente, a uveíte geralmente é acompanhada de uma patologia de retina. A uveíte pode ser causada por agentes infecciosos (p. ex., *Pneumocystis carinii*), pode ser idiopática (p. ex., sarcoidose), ou pode ser de origem autoimune (oftalmia simpática). Alguns exemplos são descritos abaixo.

A uveíte granulomatosa é uma complicação comum da sarcoidose ([Cap. 15](#)). No segmento anterior, ela forma um exsudato que evolui para precipitados ceráticos tipo “gordura de carneiro”, descritos anteriormente. No segmento posterior, o sarcoide pode envolver a coróide e a retina. Portanto, granulomas podem ser observados na coróide. Patologia de retina é caracterizada por inflamação perivascular; esta é responsável pelo conhecido sinal oftalmoscópico de “gotas de cera em vela”. Pode-se utilizar biópsia da conjuntiva para detectar inflamação granulomatosa e confirmar o diagnóstico de sarcoide ocular.

Vários processos infecciosos podem afetar a coróide ou a retina. Inflamação em um compartimento normalmente está associada a inflamações em outros compartimentos. A *toxoplasmose* da retina geralmente é acompanhada de uveíte e até mesmo de esclerite. Pessoas portadoras de Aids podem desenvolver retinite por citomegalovírus e infecção uveal, como pneumociste ou coróidite micobacteriana. [1112](#) and [13](#)

A *oftalmia simpática* é um exemplo de uveíte não infecciosa limitada ao olho. Esta condição é caracterizada por inflamação granulomatosa bilateral normalmente afetando todos os componentes da úvea: a pan-uveíte. A oftalmia simpática, que cegou o jovem Louis Braille, pode complicar um ferimento penetrante no olho. No olho ferido, antígenos da retina sequestrados do sistema imune podem obter acesso aos vasos linfáticos na conjuntiva e, assim, estabelecer uma reação de hipersensibilidade tardia que afeta não apenas o olho ferido como também o olho contralateral intacto. [14](#) A condição pode desenvolver-se a partir de 2 semanas até vários anos após o ferimento. A enucleação de um olho cego (que pode ser o olho solidário em vez de o olho diretamente ferido) pode proporcionar achados diagnósticos. A oftalmia simpática é tratada com a administração de agentes imunossuppressores sistêmicos. É caracterizada por inflamação granulomatosa difusa da úvea (coróide, corpo ciliar e íris). Plasmócitos normalmente estão ausentes, porém podem ser identificados eosinófilos no infiltrado ([Fig. 29-14](#)).

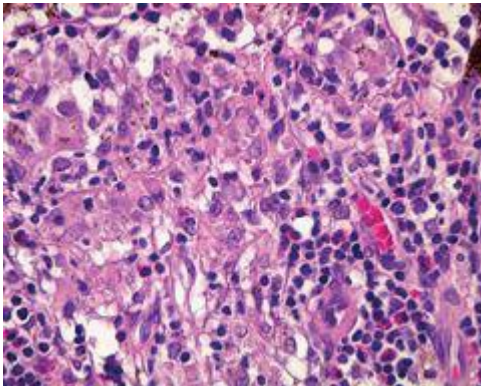


FIGURA 29-14

Oftalmia simpática. A inflamação granulomatosa representada aqui foi identificada difusamente por toda a úvea. Os granulomas uveais podem conter pigmento melanina e podem estar acompanhados por eosinófilos.

NEOPLASIAS

A malignidade intraocular mais comum em adultos é a metástase uveal, geralmente na coroide. A ocorrência de metástases no olho está associada a uma sobrevivência extremamente curta, e o tratamento de metástases oculares, geralmente com radioterapia, é paliativo.

Nevos e Melanomas Uveais

O melanoma uveal é a malignidade intraocular primária mais comum em adultos. Embora antigamente fosse considerada rara (7 milhões de casos ao ano), a incidência deste tumor aumenta com a idade, e na sétima década de vida, a incidência é de mais de 20 por milhão por ano. Diferentemente do melanoma cutâneo, a ocorrência de melanoma uveal tem permanecido estável por vários anos. ¹⁵ Embora a exposição excessiva na infância à radiação ultravioleta tenha sido implicada, a ligação entre a luz ultravioleta e o melanoma uveal nem de perto é tão clara quanto para o melanoma cutâneo. Portanto, a etiologia do melanoma uveal ainda não foi esclarecida até o momento. Nevos uveais, principalmente os nevos coroidais, são bastante comuns, afetando cerca de 10% da população caucasiana, mas sua progressão para melanoma é excepcionalmente incomum.

Não há vasos linfáticos no olho; portanto, melanomas uveais, com raríssimas exceções, se espalham exclusivamente através de uma rota hematogena (sendo que a única exceção é o raro caso de melanoma que se espalha através da esclera e invade a conjuntiva, desta forma obtendo acesso aos vasos linfáticos conjuntivais). A maioria dos melanomas uveais se espalha primeiramente para o fígado, desta forma proporcionando um excelente exemplo de metástase específica ao órgão. Embora o índice de sobrevivência de 5 anos seja de aproximadamente 80%, ¹⁶ o índice acumulado de mortalidade por melanoma é de 40% em 10 anos, aumentando 1% ao ano a partir de então. ¹⁷ Exemplos de metástases que surgem muitos anos depois do tratamento são bem conhecidos, fazendo do melanoma uveal um excelente candidato para investigação de dormência tumoral.

Morfologia. Histologicamente, os melanomas uveais podem conter dois tipos de células: fuseiformes e epitelioides, em várias proporções (Fig. 29-15). As células fusiformes têm formato de fuso a apresentam pouca atipia, enquanto que as células epitelioides são esféricas e apresentam atipicidade citológica maior. Melanomas situados exclusivamente na íris tendem a seguir um curso relativamente indolente, enquanto que os melanomas do corpo ciliar e da coroide são mais agressivos. O prognóstico dos melanomas coroidais e do corpo ciliar está relacionado com (1) tamanho (em contraste ao melanoma cutâneo, a extensão lateral do tumor e não a profundidade do tumor é a dimensão de tamanho relacionada a resultados adversos); (2) tipo de célula (tumores contendo células epitelioides apresentam um prognóstico pior do que os que contêm exclusivamente células fuseiformes); e (3) índice proliferativo. Em contraste ao melanoma cutâneo, grandes números de linfócitos de infiltração de tumor estão associados a resultados adversos. ¹⁸ A extensão extraocular está associada a um prognóstico ruim. Outras características associadas a prognósticos ruins incluem monossomia 3 e trissomia 8, e a presença de padrões de laçadas ricas em laminina que circundam agrupamentos de células tumorais. ¹⁹ Estes “espaços”

(que não são vasos sanguíneos) se ligam aos vasos sanguíneos e servem como canais de transporte de plasma e possivelmente sangue. [20](#) Estudos *in vitro* e exames de tecidos humanos sugerem que estes padrões são formados por células tumorais agressivas em um processo denominado mimetismo vasculogênico. [21,22](#)

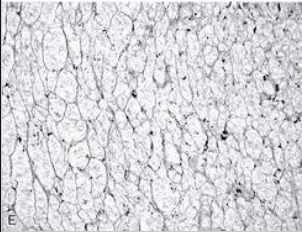
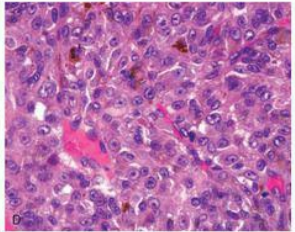
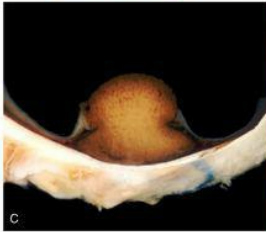
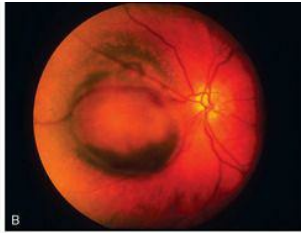
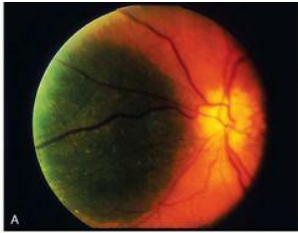
FIGURA 29-15

Melanoma uveal. **A**, Fotografia de fundo de olho de um indivíduo com uma lesão pigmentada relativamente plana da coróide próximo ao disco óptico. **B**, Fotografia de fundo de olho do mesmo indivíduo vários anos depois; o tumor havia crescido e rompido através da membrana de Bruch. **C**, Macrofotografia de um melanoma de coróide que

rompeu a membrana de Bruch. A retina sobrejacente está descolada. **D**, Células epitelioides de melanoma associadas a resultados adversos. **E**, Padrões ricos em laminina (positivos à PAS) circundam agregados de células de melanoma; estes padrões formam uma “malha condutora de fluidos” no melanoma uveal e estão associados a resultados adversos.

(A a C, de Folberg R: Pathology of O olho – an Interactive CD-ROM Program. Philadelphia, Mosby, 1996; E, de Maniotis AJ et al.: Control of melanoma morphogenesis, endothelial survival, and perfusion by extracellular matrix. Lab Invest 82:1031,2002.)

Melanomas uveais podem ter um efeito adverso na visão, produzindo alterações que variam desde descolamento de retina a glaucoma. Parece não haver diferença de sobrevivência entre os tumores tratados através da remoção do olho (enucleação) e os tratados por radioterapia. Deve-se observar que pacientes tratados com radiação e outras modalidades que protegem a visão são diagnosticados clinicamente sem remoção de tecidos para exame patológico. Atualmente, não há tratamento efetivo para o melanoma uveal metastático.

ANATOMIA FUNCIONAL

A retina neurossensorial, assim como o nervo óptico, é uma derivação embriológica do diencéfalo. A retina, portanto, reage a ferimentos através de gliose. Assim como no cérebro, não há vasos linfáticos. A arquitetura da retina explica o surgimento oftalmológico de uma série de distúrbios oculares. Hemorragias na camada de fibras nervosas da retina são orientadas horizontalmente e aparecem como faixas ou “chamas”; as camadas externas da retina são orientadas perpendicularmente à superfície da retina, e as hemorragias nestas camadas externas aparecem como pontos (cortes transversais de cilindros). Exsudatos tendem a se acumular na camada plexiforme externa da retina, principalmente na mácula ([Fig. 29-16](#)).

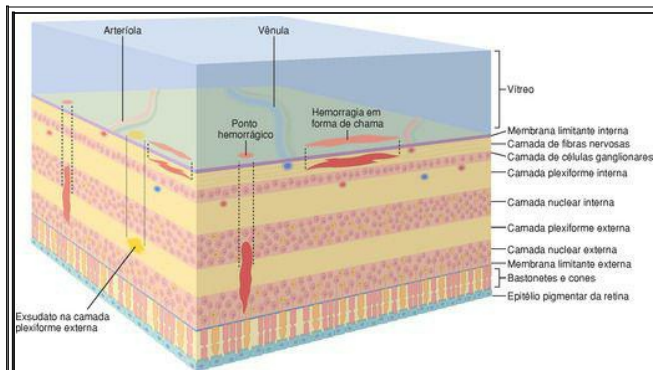


FIGURA 29-16


Correlações clinicopatológicas das hemorragias e exsudatos de retina. A localização da hemorragia na retina determina sua aparência na oftalmoscopia. A camada de fibras nervosas da retina é orientada paralelamente à membrana limitante interna, e as hemorragias nesta camada parecem ter a forma de chamas oftalmoscopicamente. As camadas mais profundas da retina são orientadas perpendicularmente à membrana limitante interna e as hemorragias neste local parecem ter a forma de um corte transversal de um cilindro ou como “pontos” hemorrágicos. Exsudatos que se originam a partir de vasos da retina que vazam se acumulam na camada plexiforme externa.

O epitélio pigmentar da retina (EPR), como a retina, é embriologicamente derivado da vesícula óptica primária, uma evaginação do cérebro. A separação da retina neurosensorial do EPR define um *descolamento de retina*. O EPR desempenha um importante papel fisiologicamente na manutenção dos segmentos externos dos fotorreceptores. Distúrbios na interface EPR-fotorreceptor pode desempenhar funções importantes nas degenerações hereditárias da retina, como a *retinite pigmentosa*.

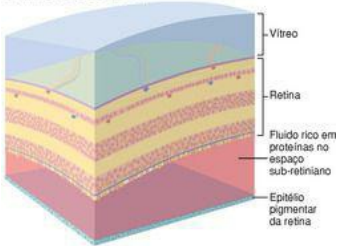
O humor vítreo adulto é avascular. A regressão incompleta da vasculatura fetal passando através do humor vítreo pode produzir uma patologia significativa como uma massa retrolental (*vítreo primário hiperplásico persistente*). O humor vítreo pode ser opacificado por hemorragia causada por trauma ou neovascularização da retina. Com a idade, o humor vítreo pode liquefazer-se e entrar em colapso, criando a sensação visual de “flutuações”. Da mesma forma, com o envelhecimento, a face posterior do humor vítreo – a hialoide posterior – pode se separar da retina neurosensorial (*descolamento de vítreo posterior*). A relação entre a hialoide posterior e a retina neurosensorial tem uma função essencial na patogenia da neovascularização da retina e em algumas formas de descolamento de retina.

DESCOLAMENTO DE RETINA

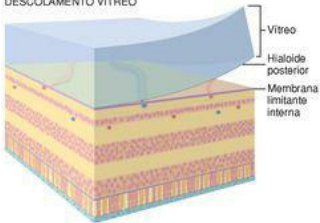
O descolamento de retina (separação da retina neurosensorial do EPR) é amplamente classificado por etiologia, com base na presença ou ausência de ruptura na retina. O *descolamento de retina regmatógeno está associado a um defeito na retina de espessura total*. Rasgos na retina podem se desenvolver após colapsos estruturais do vítreo, e a hialoide posterior exerce tração em pontos anormalmente fortes de aderência à membrana limitadora interna da retina. O humor vítreo liquefeito então se infiltra através do rasgo e obtém acesso ao possível espaço entre a retina neurosensorial e o EPR ([Fig. 29-17](#)). A readesão da retina ao EPR geralmente requer alívio da tração vítrea através do deslocamento da esclera por meio de procedimentos cirúrgicos. Isto pode ser conseguido através da aplicação de faixas de silicone na superfície do olho (cinta escleral) e possivelmente através da remoção do material vítreo (vitrectomia). O descolamento de retina regmatógeno pode ser complicado pela *vitreoretinopatia proliferativa*, a formação de membranas epirretinianas ou sub-retinianas pelas células gliais da retina (células de Müller) ou células do EPR.



DESCOLAMENTO NÃO REGMATÓGENO DE RETINA



DESCOLAMENTO VÍTREO



DESCOLAMENTO REGMATÓGENO DE RETINA

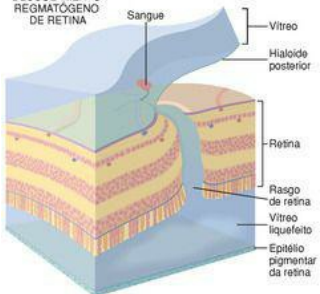


FIGURA 29-17

Descolamento da retina é definido como a separação da retina neurosensorial do EPR. Descolamentos de retina são amplamente classificados em não regmatógenos (sem ruptura de retina) e em regmatógenos (com rasgo de retina). *Acima*: No descolamento da retina não regmatógeno, o espaço sub-retiniano é preenchido com exsudatos ricos em proteínas. Observe que os segmentos externos dos fotorreceptores estão faltando ([Fig. 29-16](#) para orientação das camadas). Isto indica um descolamento crônico da retina, um achado que pode ser observado tanto em descolamentos regmatógenos quanto em não regmatógenos. *Meio*: O descolamento de vítreo posterior envolve a separação da hialoide posterior da membrana limitadora interna da retina, sendo uma ocorrência normal no olho em processo de envelhecimento. *Abaixo*: Se durante um descolamento do vítreo posterior a hialoide posterior não se separar livremente da membrana limitadora interna da retina, o humor vítreo exercerá tração na retina, que será rompida neste ponto. O humor vítreo liquefeito se infiltra através do defeito da retina, e a retina é separada do EPR. Os segmentos externos de fotorreceptores estão intactos, ilustrando um descolamento agudo.

O *descolamento da retina não regmatógeno* (*descolamento de retina sem ruptura de retina*) pode complicar distúrbios vasculares da retina associados a exsudação significativa e qualquer condição que danifique o EPR que permita o extravasamento de fluidos da circulação da coroide sob a retina. Descolamentos da retina associados a tumores de coroide e hipertensão maligna são exemplos de descolamento da retina não regmatógeno.

DOENÇA VASCULAR DA RETINA

Hipertensão

Normalmente, as finas paredes das arteríolas da retina permitem a visualização direta da circulação do sangue através da oftalmoscopia. Na arteriosclerose da retina, a parede arteriolar mais espessa altera a percepção oftálmica da circulação sanguínea: os vasos podem parecer mais estreitos, e a cor da coluna de sangue pode mudar de vermelho vivo para acobreado e até para prateado, dependendo do grau de espessura da parede vascular (Fig. 29-18A). As arteríolas e veias da retina compartilham uma bainha adventícia comum. Portanto, na arteriosclerose pronunciada da retina, a arteriola pode comprimir a veia em pontos onde ambos os vasos se cruzam (Fig. 29-18B). A estase venosa distal ao cruzamento arteriola-veia pode precipitar oclusões dos ramos venosos da retina.

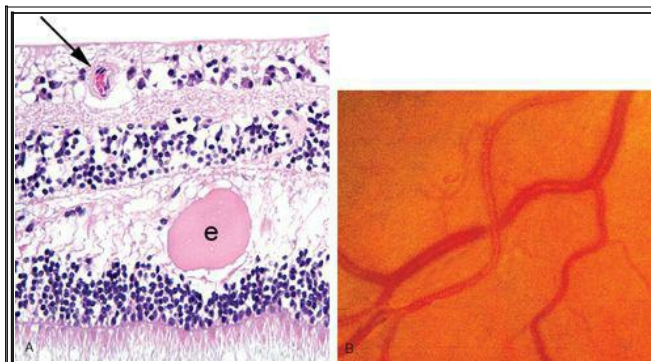



FIGURA 29-18

A retina na hipertensão. **A**, Parede da arteríola da retina (*seta*) espessada. Observe o exsudato (e) na camada plexiforme externa da retina. **B**, O fundo do olho na hipertensão. O diâmetro das arteríolas está reduzido, e a cor da coluna de sangue parece estar menos saturada (como um fio de cobre). Se a parede do vaso ainda estivesse mais espessa, o grau de coloração vermelha diminuiria de forma que os vasos pareceriam clinicamente como se tivessem uma aparência de “fio de prata”. Nesta fotografia de fundo de olho, observe que a veia está comprimida onde a arteríola passa sobre ela. (B, Cortesia do Dr. Thomas A. Weingeist, Department of

Na hipertensão maligna, os vasos da retina e da coroide podem ser danificados. Danos aos vasos da coroide podem produzir infartos focais da coroide, observados clinicamente como *pêrolas de Elschnig*. Danos aos coriocapilares, a camada interna da vasculatura da coroide, podem, por sua vez, danificar o EPR sobrejacente e permitir que exsudatos se acumulem no possível espaço entre a retina neurosensorial e o EPR, desta forma produzindo um descolamento da retina. Exsudatos de arteríolas danificadas da retina normalmente se acumulam na camada plexiforme externa da retina ([Fig. 29-18A](#)). O achado oftalmoscópico de uma estrela macular – um arranjo de exsudatos em forma de raio de roda na mácula na hipertensão maligna – resulta do acúmulo de exsudatos na camada plexiforme externa da mácula que é orientado obliquamente ao invés de perpendicularmente à superfície da retina.

A oclusão das arteríolas da retina pode produzir infartos da camada de fibras nervosas da retina (axônios da camada ganglionar da retina povoam a camada de fibras nervosas). O transporte axoplásmico na camada de fibras nervosas é interrompido no ponto do dano axonal, e o acúmulo de mitocôndrias nas extremidades intumescidas dos axônios danificados cria a ilusão histológica de células (*corpos citoides*). Coleções de corpos citoides povoam o infarto da camada de fibras nervosas observados oftalmoscopicamente como “manchas algodonoas” ([Fig. 29-19](#)). Embora os infartos da camada de fibras nervosas sejam descritos aqui no contexto da hipertensão, eles podem ser detectados em uma série de vasculopatias oclusivas da retina. Por exemplo, os infartos na camada de fibras nervosas da retina podem se desenvolver em indivíduos com Aids devido a uma vasculopatia da retina que é similar à vasculopatia cerebral que pode se desenvolver nesta condição.



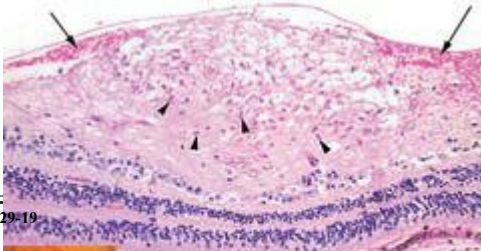


FIGURA 29-19

Infarto na camada de fibras nervosas. Uma “mancha algodoadosa” é ilustrado no quadro inserido, adjacente à hemorragia em forma de chama (camada de fibras nervosas). A histologia da mancha algodoadosa – um infarto da camada de fibras nervosas da retina – é ilustrada na microfotografia. A tumefação local da camada de fibras nervosas é ocupado por diversos corpos citoides vermelhos a rosados (*pontas de seta*), extremidades bulbares de vários axônios. A hemorragia (*setas*) ao redor do infarto da camada de fibras nervosas conforme ilustrado aqui é um achado variável e inconsistente. (Fotografia de fundo de olho, Cortesia do Dr. Thomas A. Weingeist, Department of Ophthalmology and Visual Science, University of Iowa, Iowa City, IA.)

Diabetes Melito

O olho é profundamente afetado pelo diabetes melito. Os efeitos da hiperglicemia na lente e na íris já foram mencionados. O espessamento da membrana basal do epitélio da *pars plicata* do corpo ciliar é um marcador histológico confiável de diabetes melito no olho ([Fig. 29-20](#)) e lembra alterações similares no mesângio glomerular. Esta discussão se concentra na microangiopatia da retina associada ao diabetes melito, um protótipo para a consideração de outras microangiopatias da retina.

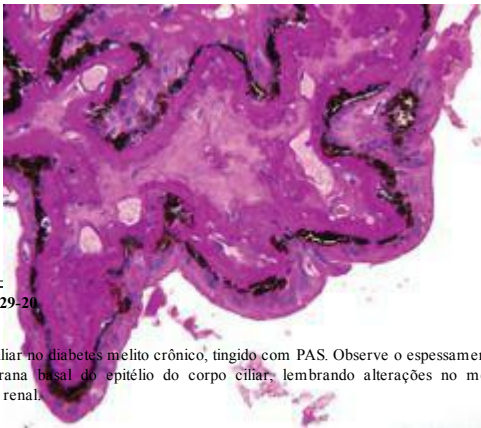


FIGURA 29-20

O corpo ciliar no diabetes melito crônico, tingido com PAS. Observe o espessamento maciço da membrana basal do epitélio do corpo ciliar, lembrando alterações no mesângio do glomérulo renal.

A vasculopatia da retina no diabetes melito pode ser classificada como retinopatia diabética de fundo (pré-proliferativa) e retinopatia diabética proliferativa. [23](#)

A *retinopatia diabética de fundo (pré-proliferativa)* inclui um espectro de alterações que variam de anormalidades estruturais e funcionais da angiogênese localizadas na retina (isto é, confinadas abaixo da membrana limitadora interna da retina). Como com a microangiopatia diabética em geral, a *membrana basal de vasos sanguíneos da retina fica mais espessa*. Além disso, o número de perócitos com relação às células endoteliais diminui. *Microaneurismas* são uma manifestação importante da microangiopatia diabética. Normalmente são menores do que a resolução dos oftalmoscópios diretos, e os achados que são geralmente descritos como microaneurismas através de oftalmoscopia podem, na verdade, ser micro-hemorragias da retina. Alterações estruturais na microcirculação da retina foram associadas a um colapso fisiológico da barreira hematorretiniana. Portanto, a microcirculação da retina de diabéticos pode demonstrar extravasamento excepcional, criando um *edema de mácula*, uma causa comum de perda de visão nestes pacientes. As alterações vasculares também podem produzir *exsudatos* que se acumulam na camada plexiforme externa. Embora a microcirculação da retina geralmente seja hiperpermeável, ela também está sujeita aos efeitos da micro-oclusão. Tanto a incompetência vascular quanto as micro-oclusões vasculares podem ser clinicamente visualizadas após a injeção venosa de fluoresceína.

A não perfusão da retina devido à alteração microcirculatória descrita anteriormente está

associada à sobreexpressão de VEGF e da angiogênese da retina.²⁴ O desenvolvimento de angiogênese intrarretiniana – novos vasos confinados na retina abaixo da membrana limitadora interna – pode ser incluído em lesões denominadas *microangiopatia intrarretiniana*.

Clinicamente, a *retinopatia diabética proliferativa* é definida pelo surgimento de novos vasos que nascem a partir de outros vasos existentes – vasos angiogênicos – na superfície da cabeça do nervo óptico, o que se chama de *neovascularização do disco*, ou na superfície da retina, o que se chama nebulosamente de *neovascularização em outro local*. Vale destacar que o termo *neovascularização da retina* não é aplicado clínica ou patologicamente a menos que os vasos recém-formados rompam a membrana limitadora interna da retina. A quantidade e localização da neovascularização da retina orientam o oftalmologista no tratamento da retinopatia diabética proliferativa. A rede de vasos recém-formados é chamada de *membrana neovascular* tanto clinicamente quanto histopatologicamente. Ela é composta por vasos angiogênicos com ou sem estroma fibroso ou glial substancial de suporte ([Fig. 29-21](#)).

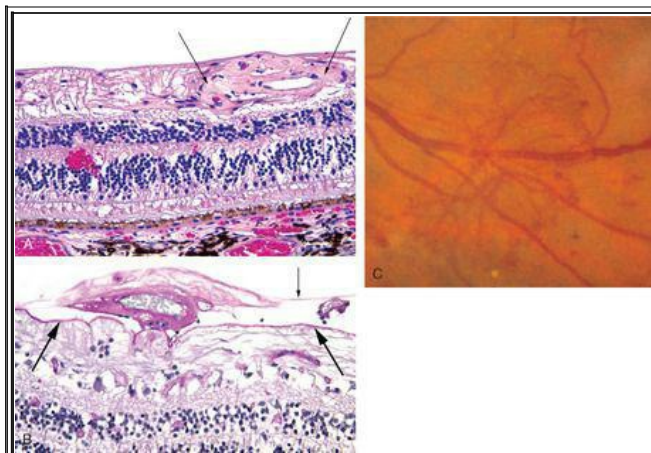


FIGURA 29-21

A retina no diabetes melito ([Fig. 29-16](#) para uma ilustração esquemática da estrutura da retina).

A, Massa de vasos anormais exatamente abaixo da membrana limitante interna da retina na metade direita da microfotografia (*entre as setas*). Este é um exemplo de angiogênese intrarretiniana conhecida como microangiopatia intrarretiniana (MAIR). Observe a hemorragia da retina na camada plexiforme externa na *metade esquerda*. A camada de células ganglionares e a camada de fibras nervosas – os axônios das células ganglionares – estão ausentes. O espaço rarefeito abaixo da membrana limitante interna à esquerda do foco de MAIR consiste amplamente de elementos de células gliais (Müller) da retina. A ausência das camadas de células ganglionares e de fibras nervosas é uma marca registrada do glaucoma. O diabetes melito crônico neste indivíduo foi complicado por neovascularização da íris e glaucoma secundário de ângulo fechado (glaucoma neovascular). B, Nesta seção corada pelo PAS, a membrana limitante interna está indicada pelas *setas mais grossas* e a hialoide posterior do vítreo pela *seta mais fina*. No espaço potencial entre estas duas marcas de referência, os vasos à esquerda da *seta fina* são investidos de estroma fibroglial e apareceriam na oftalmoscopia como uma membrana neovascular branca. O vaso de paredes finas à direita da *seta fina* não contém tecido conjuntivo. Um descolamento de vítreo posterior em um olho como este poderia exercer tração sobre estes novos vasos e precipitar uma hemorragia vítrea massiva. C, Visualização oftalmoscópica de neovascularização da retina (conhecida clinicamente como neovascularização “em outros lugares” em contraste com a neovascularização do disco óptico) criando uma membrana neovascular.

Se o humor vítreo não tiver descolado e a hialoide posterior estiver intacta, membranas neovasculares se estendem ao longo do possível plano entre a membrana limitante interna da retina e a hialoide posterior. Assim, a separação do humor vítreo da membrana limitadora interna da retina (*descolamento do vítreo posterior*) após a neovascularização da retina pode precipitar uma hemorragia massiva da membrana neovascular rompida. A organização da membrana neovascular da retina pode enrugar a retina, rompendo a orientação dos fotorreceptores da retina e produzindo distorção visual, além de poder exercer tração sobre a retina, separando-a do EPR (descolamento da retina). *Descolamento tracional de retina* pode começar como um descolamento não regmatógeno, porém a tração intensa pode rasgar a retina, produzindo um descolamento tracional regmatógeno.

A neovascularização da retina pode ser acompanhada de desenvolvimento de uma membrana neovascular sobre a superfície da íris, presumivelmente secundária aos níveis elevados de VEGF no humor aquoso. ²⁵ A contração da membrana neovascular da íris pode levar a aderências entre a íris e a malha trabecular (sinéquias anteriores), desta forma ocluindo a principal rota de escoamento do humor aquoso contribuindo para a elevação da pressão intraocular (*glaucoma neovascular*). A ablação da retina não perfundida por fotocoagulação a laser ou criopexia desencadeia a regressão da neovascularização da retina e da íris.

Retinopatia da Prematuridade (Fibroplasia Retroental)

No momento do nascimento, o aspecto nasal (medial) da retina está vascularizado, porém o

aspecto temporal (lateral) da periferia da retina está incompletamente vascularizado. Em bebês prematuros ou que nascem com peso abaixo da média e que são tratados com oxigênio, os vasos imaturos da retina na periferia temporal da retina podem ficar constrictos, fazendo com que o tecido retiniano distal a esta área fique isquêmico. A isquemia da retina pode resultar na sobreexpressão de fatores pró-angiogênicos como VEGF, levando a angiogênese da retina. ²⁶ A contração de uma membrana neovascular da retina periférica pode resultar em “arrastamento” do aspecto temporal da retina em direção à zona periférica temporal de forma que a mácula (situada temporalmente em relação ao nervo óptico) acaba deslocada lateralmente. Com uma contração significativa, a retina pode descolar.

Retinopatia Falciforme, Vasculite Retiniana, Retinopatia por Radiação

A retinopatia que afeta indivíduos com hemoglobinopatias falciformes ([Cap. 14](#)) foi dividida em dois tipos que se comparam aos utilizados na retinopatia diabética não proliferativa (alterações angiopáticas intrarretinianas) e proliferativa (neovascularização da retina). A rota comum final em ambos os tipos é a oclusão vascular. ²⁷ Uma baixa tensão de oxigênio nos vasos sanguíneos da periferia da retina resulta em deformação de afoçamento e de hemácias, causando oclusões microvasculares. Na forma não proliferativa (que ocorre em indivíduos com SS, e hemoglobinas SC), se acredita que as *oclusões vasculares* contribuem para hemorragias pré-retinianas, intrarretinianas e sub-retinianas. A resolução dessas hemorragias pode causar uma série de alterações oftalmoscopicamente visíveis, conhecidas como *manchas salmão*, *pontos iridescentes*, e *lesões negras de queimadura de sol*. A organização da hemorragia pré-retiniana pode resultar em tração retiniana e *descolamento da retina*. Oclusões vasculares também podem contribuir para angiogênese secundária à sobreexpressão tanto do VEGF quando do fator de crescimento de fibroblastos básicos. ²⁸ Isto pode causar zonas floreadas de neovascularização da retina na periferia, clinicamente descritas como “gorgônias”.

Neovascularização também ocorre em uma série de outras circunstâncias clínicas, como na vasculite periférica da retina, e em irradiação utilizada no tratamento de tumores intraoculares. A característica comum a estas condições é o dano aos vasos da retina, produzindo zonas de isquemia retiniana que direcionam a angiogênese da retina e suas complicações, hemorragia e tração.

Oclusões da Artéria e Veia da Retina

A artéria central da retina ou suas ramificações podem ser ocluídas por distúrbios que afetam os vasos em geral. Por exemplo, o lúmen da artéria central da retina pode ser significativamente estreitado pela aterosclerose, desta forma, predispondo à trombose. Êmbolos na artéria central da retina podem se originar de trombos no coração ou em placas ateromatosas ulceradas nas artérias carótidas. Fragmentos de placas ateroscleróticas podem se alojar na circulação da retina (*placas de Hollenhorst*). A oclusão total de um ramo da artéria da retina pode produzir um infarto segmental da retina. Com a súbita cessação de suprimento de sangue, a retina (um derivado embrionário do tecido cerebral) intumescce de forma aguda e se torna opticamente opaca. Na oftalmoscopia, o fundo do olho na área afetada parece branco ao invés de vermelho ou laranja, pois a opacidade da retina bloqueia a visualização da coróide ricamente vascularizada.

A oclusão total da artéria central da retina pode produzir um *infarto difuso* da retina. Após uma oclusão aguda, a retina parece relativamente opaca na oftalmoscopia. A fóvea e a foveola são fisiologicamente finas; portanto, a cor laranja-avermelhada normal da coroide não apenas é visível como também destacada pela retina opaca ao seu redor – a origem da *mancha vermelho-cereja* da oclusão da artéria central da retina. As manchas vermelho-cereja observadas em raras doenças de armazenamento, como nas doenças de *Tay-Sachs* e *Niemann-Pick* também têm como base as variações anatómicas da mácula. O material de armazenamento se acumula nas células ganglionares da retina: a camada de células ganglionares da mácula ao redor da fóvea é espessa, mas não há células ganglionares no centro da mácula, a fóvea. Assim, a fóvea é relativamente transparente em relação à vasculatura da coroide subjacente, mas é margeada pela retina relativamente opaca, que resulta do armazenamento de materiais que se acumulam nas células ganglionares perifoveais da mácula ([Fig. 29-22](#)).

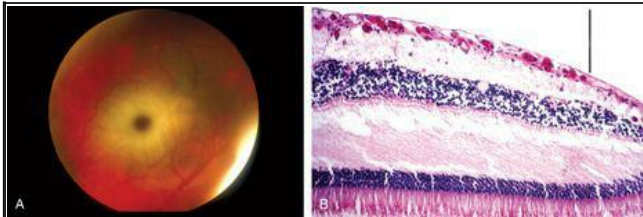


FIGURA 29-22

A mancha vermelho-cereja na doença de Tay-Sachs. **A**, Fotografia de fundo de olho com a mancha vermelho-cereja na doença de Tay-Sachs. **B**, Microfotografia da mácula em um indivíduo com doença de Tay-Sachs, corada pelo PAS, para destacar o acúmulo de material gangliosídeo nas células ganglionares da retina. A presença de células ganglionares preenchidas com gangliosídeos fora da fóvea bloqueia a transmissão da coloração normal laranja-avermelhada da coroide, mas a ausência de células ganglionares dentro da fóvea (à direita da *barra vertical*) permite que a cor normal laranja-avermelhada seja visualizada, sendo responsável pela chamada mancha vermelho-cereja.

(**A**, Cortesia do Dr. Thomas A. Weingeist, Department of Ophthalmology and Visual Science, University of Iowa, Iowa City, IA; **B**, da coleção didática do Instituto de Patologia das Forças Armadas.)

Oclusões da artéria da retina são, normalmente, eventos súbitos; portanto, geralmente não são complicados por isquemias prolongadas permitindo a sobre-regulação de fatores pró-angiogênicos. Portanto, as oclusões da artéria da retina raramente são complicadas por neovascularização da retina ou da íris.

Pode ocorrer *oclusão da veia da retina* com ou sem isquemia.²⁹ Na oclusão isquêmica da veia da retina, VEGF e outros fatores pró-angiogênicos são sobre-regulados na retina, levando à neovascularização da retina e da superfície da cabeça do nervo óptico, bem como à neovascularização da íris e subsequente glaucoma de ângulo fechado.³⁰ A oclusão não isquêmica da veia da retina pode ser complicada por hemorragias, exsudatos e edema de mácula, porém raramente complicada por neovascularização da retina ou da íris.

DEGENERAÇÃO MACULAR RELACIONADA COM A IDADE

Pelo nome do distúrbio, fica claro que a idade avançada é um fator de risco. A incidência cumulativa de degeneração macular relacionada à idade (DMRI) em indivíduos de 75 anos de idade ou mais é de 8%, e com o aumento da longevidade, a DMRI se torna um grande problema de saúde. [31](#)

Estima-se que aproximadamente 71% dos casos sejam hereditários, mas a identificação de fatores de risco genéticos ainda não conseguiu contribuir para estratégias terapêuticas que modulam o curso clínico. [32](#) A atenção agora está concentrada nos papéis de diversos genes, principalmente o *CFH* (fator complementar H) na patogenia desta condição. [33](#) Indivíduos com o genótipo *CFH* CC que tenham fumado no mínimo 10 maços-ano (isto é, pelo menos 20 cigarros por dia durante 10 anos) têm uma chance 144 vezes maior de desenvolver a forma neovascular de DMRI do que os indivíduos com este genótipo que fumaram menos de 10 maços-ano. [34](#)

Para compreender a patogenia da DMRI, é importante considerar a existência de uma unidade estrutural e funcional composta pelo epitélio pigmentar da retina (EPR), a membrana de Bruch (que contém a membrana basal do EPR), e a camada mais interna da vasculatura da coroide, os coriocalilares. Perturbações em qualquer componente desta “unidade” afetam a saúde dos fotorreceptores sobrejacentes, produzindo perda de visão.

É um lugar-comum descrever a DMRI como não neovascular (atrófica ou seca) ou neovascular (exsudativa ou úmida). A DMRI não neovascular é identificada oftalmoscopicamente por depósitos difusos ou distintos na membrana de Bruch (drusas) e atrofia geográfica do EPR. Aproximadamente 10% a 20% dos indivíduos com DMRI *não neovascular* desenvolvem membranas neovasculares da coroide. A perda de visão é substancialmente mais intensa nesses indivíduos.

Neovascularização da coroide é definida pela presença de vasos angiogênicos que presumivelmente se originam dos coriocalilares e penetram através da membrana de Bruch abaixo do EPR ([Fig. 29-23](#)). Esta membrana neovascular também pode penetrar no EPR e se localizar diretamente abaixo da retina neurosensorial. Os vasos nesta membrana podem extravasar, e o sangue exsudado pode ser organizado pelas células em cicatrizes maculares. Ocasionalmente, a hemorragia dessas membranas neovasculares pode ser massiva, levando à sufusão localizada de sangue que pode ser clinicamente confundida com uma neoplasia intraocular, ou pode produzir hemorragia vítrea difusa. Atualmente, a principal corrente de tratamento para DMRI neovascular é a injeção de antagonistas de VEGF no vítreo do olho afetado. [35](#)

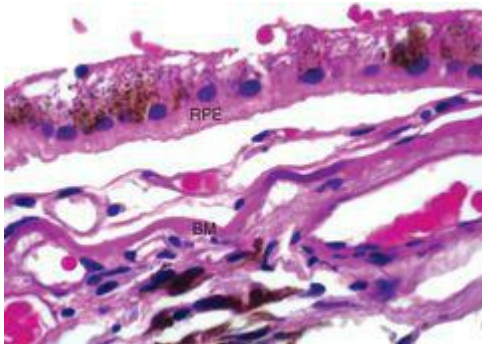


FIGURA 29-23

Degeneração macular relacionada com a idade. Uma membrana neovascular é posicionada entre o EPR e a membrana de Bruch (BM). Observe a coloração azul da membrana de Bruch à direita da legenda, indicando calcificação focal.

Membranas neovasculares da coróide podem desenvolver-se em condições não relacionadas à idade, como na miopia patológica (ponto de Fuchs), após ruptura traumática da membrana de Bruch, estrias angioides, ou resposta imunológica a histoplasmose sistêmica (suspeita de síndrome de histoplasmose ocular).

OUTRAS DEGENERAÇÕES DA RETINA

Retinite Pigmentosa

O termo “*retinite pigmentosa*” é uma relíquia infeliz que é utilizada para descrever uma coleção de distúrbios hereditários de retina que antigamente se suspeitava incorretamente serem de origem inflamatória. As condições que são agrupadas sob a insígnia de *retinite pigmentosa* são consideravelmente comuns, com uma incidência de 1 em 3.600. Podem ser hereditárias como recessivas ligadas ao cromossomo X, autossômicas recessivas, ou autossômicas dominantes (a idade da manifestação está correlacionada ao padrão de hereditariedade, sendo que a *retinite pigmentosa* autossômica dominante surge em idades mais avançadas). A *retinite pigmentosa* pode fazer parte de uma síndrome, como a *doença de Refsum* ou pode se desenvolver isoladamente (*retinite pigmentosa* não sistêmica).

A *retinite pigmentosa* está relacionada com mutações de genes que regulam as funções das células fotorreceptoras ou do EPR. Entre estes genes se incluem os que regulam a cascata visual e o ciclo visual, genes estruturais (transpaninas), fatores de transcrição, rotas catabólicas da retina, e metabolismo mitocondrial.³⁶ Normalmente, se perdem tanto bastonetes quanto cones na *apoptose*, embora em proporções variadas. A perda de bastonetes pode levar à *cegueira noturna* precoce e constrição do campo visual. Com a perda de cones, a *acuidade visual central* pode ser comprometida. Clinicamente, a atrofia da retina é acompanhada por constrição dos vasos da retina e por atrofia da cabeça do nervo óptico (“palidez de cera” do disco óptico) e por acúmulo do pigmento da retina ao redor de vasos sanguíneos, daí o nome “*pigmentosa*” da doença. O eletrorretinograma revela anormalidades características desta doença.

RETINITE

Uma variedade de patógenos pode contribuir para o desenvolvimento de retinite infecciosa. Por exemplo, *Candida* pode espalhar-se na retina hematogeneamente, principalmente no caso de abuso de medicamentos intravenosos ou na candidemia sistêmica de outras causas. A disseminação hematogena de patógenos na retina normalmente resulta em diversos abscessos retinianos. Conforme mencionado anteriormente, a retinite por citomegalovírus é uma importante causa de morbidade visual em indivíduos imunocomprometidos, principalmente nos portadores de Aids.

NEOPLASIAS DE RETINA

Retinoblastoma

O retinoblastoma é a malignidade intraocular primária mais comum em crianças. A genética molecular do retinoblastoma já foi discutida em detalhes ([Cap. 7](#)). Embora o nome *retinoblastoma* possa sugerir origem a partir de uma célula primitiva da retina que é capaz de se diferenciar tanto em células gliais quanto em células neuronais, agora está claro que a célula de origem do retinoblastoma é neuronal. Lembrando que em aproximadamente 40% dos casos, o retinoblastoma ocorre em indivíduos que herdaram uma mutação da linha germinal de um alelo *RB*. Retinoblastomas que surgem no contexto de mutações de linha germinal não apenas podem ser bilaterais como também podem estar associados a pinealoblastoma (retinoblastoma “trilateral”), que está associado a um resultado sombrio. [37](#)

Morfologia. A patologia do retinoblastoma, tanto do tipo hereditário quanto do tipo esporádico, é idêntica. Tumores podem conter tanto elementos indiferenciados quanto diferenciados. O primeiro aparece como coleções de pequenas células arredondadas com núcleos hiper cromáticos. Em tumores bem diferenciados, há rosetas e “fleurettes” de Flexner-Wintersteiner refletindo diferenciação de fotorreceptores. Deve-se observar, porém, que o grau de diferenciação do tumor não parece estar associado ao prognóstico. Conforme se observa na [Figura 29-24](#), são encontradas células viáveis de tumor rodeando os vasos sanguíneos tumorais com zonas de necrose normalmente encontradas em áreas relativamente avasculares, ilustrando a dependência do retinoblastoma em seu suprimento de sangue. Zonas focais de calcificação distrófica são características do retinoblastoma.

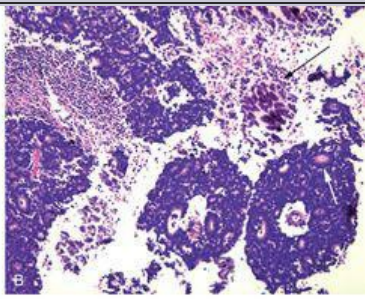
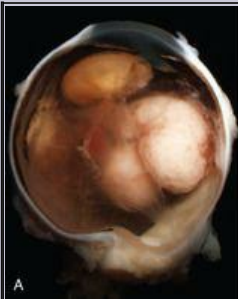

FIGURA 29-24

Retinoblastoma. **A**, Macrofotografia do retinoblastoma. **B**, As células tumorais parecem viáveis quando próximas aos vasos sanguíneos, mas a necrose é observada conforme aumenta a distância do vaso. Calcificação distrófica (*seta escura*) está presente nas zonas de necrose tumoral. Rosetas de Flexner-Wintersteiner – arranjos de uma única camada de células tumorais ao redor de um aparente “lúmen” – são vistas por todo o tumor, e uma dessas rosetas é indicada pela *seta branca*.

Em um esforço para preservar a visão e erradicar o tumor, muitos oncologistas oftálmicos agora tentam reduzir o ônus do tumor através da administração de quimioterapia; depois da quimiorredução, os tumores podem ser obliterados através de tratamento a *laser* ou de criopexia. O retinoblastoma tende a se espalhar para o cérebro e para a medula, e raramente é disseminado para os pulmões. O prognóstico é adversamente afetado pela extensão extraocular e pela invasão ao longo do nervo óptico, e pela invasão da coroide. Uma variante do retinoblastoma – o retinocitoma ou retinoma – foi relatada, que parece ser uma lesão pré-maligna.³⁸ O surgimento de retinoblastoma em um olho e retinocitoma no outro olho é característico de retinoblastoma hereditário.

Linfoma de Retina

O linfoma primário de retina é análogo ao linfoma primário de células grandes do cérebro; portanto, ele envolve as duas camadas da retina que são derivadas do cérebro: a retina neurosensorial e o EPR. A coroide subjacente é normalmente preenchida com um infiltrado linfóide citologicamente benigno. O linfoma intraocular primário tende a ocorrer em indivíduos mais idosos, podendo imitar a uveíte clinicamente. O diagnóstico depende de uma demonstração das células do linfoma nos aspirados vítreos.³⁹

Nervo Óptico

Por ser um trato sensorial do sistema nervoso central, o nervo óptico é cercado de meninges, e fluido cerebrospinal circula ao redor do nervo. A patologia do nervo óptico é similar à patologia do cérebro. Por exemplo, as neoplasias primárias mais comuns do nervo óptico são os gliomas (normalmente, *astrocitomas pilocíticos*) e meningiomas.

NEUROPATIA ÓPTICA ISQUÊMICA ANTERIOR

Há notáveis semelhanças entre o AVE e uma condição conhecida oftalmologicamente como *neuropatia óptica isquêmica anterior* (NOIA).⁴⁰ Quando utilizado clinicamente, o termo NOIA inclui um espectro de lesões do nervo óptico que variam de isquemia a infarto. Assim, interrupções parciais transitórias da circulação do sangue no nervo óptico podem produzir episódios de perda de visão passageira, enquanto que a interrupção total do fluxo de sangue pode produzir um infarto segmental ou total do nervo óptico. Zonas de relativa isquemia podem circundar infartos segmentais do nervo óptico. A função do nervo óptico nestas zonas pouco profundas, porém não infartadas, pode ser recuperada. O nervo óptico não se regenera, e a perda de visão com o infarto é permanente.

A interrupção do suprimento de sangue no nervo óptico pode resultar de inflamação dos vasos que nutrem o nervo óptico, conhecida como NOIA *arterítica*, ou de eventos embólicos ou trombóticos, chamada de NOIA *não arterítica*. Infartos bilaterais totais do nervo óptico resultando em cegueira total foram relatados na arterite temporal (NOIA arterítica), acrescentando urgência no tratamento desta condição com altas doses de corticosteroides.

PAPIEDEMA

Pode haver o desenvolvimento de edema da cabeça do nervo óptico em consequência da compressão do nervo (como em uma neoplasia primário do nervo óptico) ou de elevações da pressão do fluido cerebroespinal ao redor do nervo. O aumento concêntrico da pressão ao redor do nervo contribui para estase venosa tanto na cabeça do nervo quanto no transporte axoplasmático, levando ao inchaço da cabeça do nervo. O inchaço da cabeça do nervo óptico na pressão intracraniana elevada é normalmente bilateral (a menos que o indivíduo afetado já tenha sofrido atrofia óptica unilateral prévia), sendo comumente chamado de *papiledema*. Normalmente, o papiledema agudo pelo aumento da pressão intracraniana não está associado à perda de visão. Oftalmoscopicamente, a cabeça do nervo óptico fica intumescida e hiperêmica; em compensação, a cabeça do nervo óptico nas fases relativamente agudas de neuropatia óptica isquêmica anterior parece intumescida e pálida devido à menor perfusão do nervo ([Fig. 29-25](#)). No papiledema secundário ao aumento da pressão intracraniana, o nervo óptico pode permanecer congestionado por um longo período de tempo.



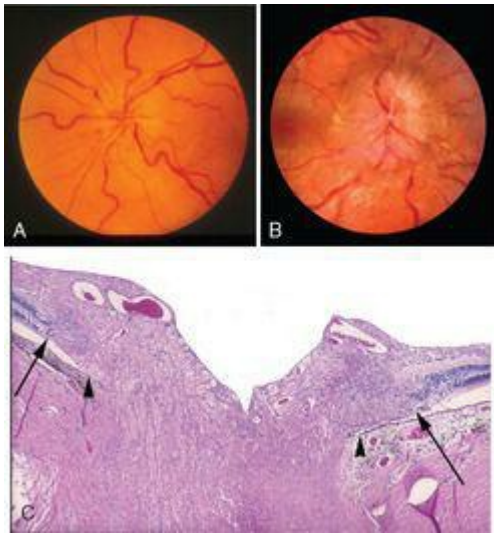


FIGURA 29-25

O nervo óptico na neuropatia óptica isquêmica anterior (NOIA) e papiledema. **A**, Nas fases agudas da NOIA o nervo óptico pode ficar tumefacto, mas fica relativamente pálido devido à redução da perfusão. **B**, No papiledema secundário à pressão intracraniana elevada, o nervo óptico normalmente fica intumescido e hiperêmico. **C**, Normalmente, a terminação da membrana de Bruch (*ponta de seta*) é alinhada ao início da retina neurosensorial, conforme indicado pela presença de núcleos estratificados (*seta*), mas, no papiledema, o nervo óptico fica intumescido, e a retina é deslocada lateralmente. Esta é a explicação histológica para as margens borradas da cabeça do nervo óptico observadas clinicamente nesta condição.

(**A e B**, Cortesia de Dr. Sohan S. Hayreh, Department of Ophthalmology and Visual Science, University of Iowa, Iowa City, IA; **C**, da coleção didática do Instituto de Patologia das Forças Armadas.)



DANOS GLAUCOMATOSOS AO NERVO ÓPTICO

Como foi discutido, a maioria dos indivíduos portadores de glaucoma apresenta pressão intraocular elevada. Contudo, existe um pequeno grupo que desenvolve alterações de campo visual e de nervo óptico típicas do glaucoma, porém com pressão intraocular normal: é o chamado *glaucoma de tensão normal*. De forma interessante, mutações do gene optineurina são observadas em indivíduos com glaucoma de tensão normal, mas estas não são observadas em pessoas portadoras de glaucoma primário de ângulo aberto, nas quais a pressão é cronicamente alta. ⁴¹ Inversamente, alguns indivíduos com pressão intraocular elevada que são acompanhados durante longos períodos de tempo nunca desenvolvem alterações de campo visual ou escavação do nervo óptico. Portanto, fica claro que qualquer que seja o mecanismo de danos às células ganglionares da retina – os axônios que povoam o nervo óptico – há um espectro de suscetibilidade neuronal aos efeitos da pressão intraocular elevada. Portanto, pesquisas consideráveis estão atualmente sendo direcionadas à compreensão dos mecanismos através dos quais os axônios do nervo óptico podem se proteger contra agressões. ⁴²

Morfologia. Caracteristicamente, há uma perda difusa de células ganglionares e afinamento da camada de fibras nervosas da retina (Fig. 29-26), que pode ser medida através de tomografia óptica de coerência. Em casos avançados, o nervo óptico fica escavado e atrófico, uma combinação exclusiva do glaucoma. A pressão intraocular elevada em lactentes e crianças pode levar ao aumento difuso do olho (**buftalmo**) ou aumento da córnea (**megalocórnea**). Várias mutações foram associadas ao desenvolvimento do glaucoma infantil, mas os mecanismos pelos quais estes genes produzem o glaucoma não estão claros. Depois que o olho atinge seu tamanho adulto, a elevação prolongada da pressão intraocular pode levar ao adelgaçamento focal da esclera, e o tecido uveal pode alinhar-se à esclera ectásica (**estafiloma**).

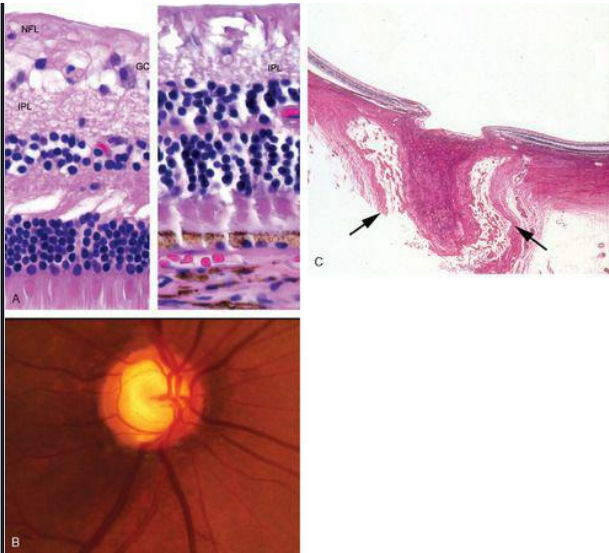


FIGURA 29-26

A retina e o nervo óptico no glaucoma. **A**, *Painel da esquerda*: retina normal; *painel da direita*, a retina no glaucoma duradouro (mesma ampliação). A espessura total da retina glaucomatosa é mostrada (*direita*), um reflexo do adelgaçamento da retina no glaucoma. Na retina glaucomatosa, as áreas correspondentes à camada de fibras nervosas (NFL) e a camada de células ganglionares (GC) são atróficas; a camada plexiforme interna (IPL) é assinalada como referência. Observe também que a camada nuclear externa da retina glaucomatosa está alinhada com a camada nuclear interna da retina normal devido ao adelgaçamento da retina no glaucoma. Veja a [Figura 29-16](#) para orientações. **B**, A escavação do nervo óptico glaucomatoso resulta, em parte, da perda de células ganglionares, cujos axônios povoam o nervo óptico. **C**, As *setas* apontam para a dura do nervo óptico. Observe do amplo espaço subdural, um resultado da atrofia do nervo óptico.

Há um notável grau de escavação da superfície do nervo em consequência do glaucoma duradouro.

OUTRAS NEUROPATIAS ÓPTICAS

A neuropatia óptica pode ser hereditária (como na neuropatia óptica hereditária de Leber) ou pode ser secundária a deficiências nutricionais (como na chamada ambliopia tabaco-álcool) ou toxinas como metanol. Os indivíduos podem sofrer uma incapacitação visual grave caso as fibras do nervo óptico se degenerem, principalmente se a acuidade visual central for perdida em consequência da degeneração das fibras nervosas que se originam na mácula.

A predileção da neuropatia óptica hereditária de Leber de se desenvolver em homens jovens é explicada pela hereditariedade das mutações do gene mitocondrial ([Cap. 5](#)). É possível que estas mutações promovam uma suscetibilidade genética a uma série de exposições ambientais que constituem o gatilho final da degeneração do nervo óptico. [43](#) Já que a saúde neuronal depende do transporte axoplasmático de mitocôndrias, disfunções mitocondriais dão origem a distúrbios neurológicos, incluindo neuropatia óptica. [44](#)

NEURITE ÓPTICA

Várias condições não relacionadas foram historicamente agrupadas sob o título de neurite óptica. Infelizmente, o termo em si sugere uma inflamação do nervo óptico, o que pode não descrever precisamente as alterações fisiopatológicas. Na utilização clínica comum, o termo *neurite óptica* é usado para descrever uma perda de visão secundária à desmielinização do nervo óptico. Uma das causas mais importantes de neurite óptica é a esclerose múltipla ([Cap. 28](#)). Na verdade, a neurite óptica pode ser a primeira manifestação da doença. O risco em 10 anos de desenvolver esclerose múltipla após o primeiro surto de neurite óptica aumenta se a pessoa afetada apresenta evidências concomitantes de lesões cerebrais detectadas através de exames de imagem de ressonância magnética. Entretanto, mesmo quando as lesões cerebrais são detectáveis, o risco de progressão para esclerose múltipla é de apenas 40%.⁴⁵ Indivíduos com um único episódio de desmielinização de nervo óptico podem recuperar a visão e permanecer livres da doença.

O Estágio Final do Olho: *Phthisis Bulbi*

Trauma, inflamação intraocular, descolamento crônico da retina, e várias outras condições podem dar origem a um olho pequeno (atrófico) e internamente desorganizado: a chamada *phthisis bulbi* (retração e afinamento do globo ocular). Olhos congenitamente pequenos – olhos hipoplásicos ou *microftálmicos* – geralmente não são desorganizados internamente. Os olhos típicos normalmente apresentam as seguintes alterações: presença de exsudatos ou sangue entre o corpo ciliar e a esclera e entre a coroide e a esclera (*derrame ciliocoroidal*); presença de uma membrana que se estende por todo o olho, de um aspecto do corpo ciliar ao outro (*membrana ciclílica*); descolamento crônico de retina; atrofia do nervo óptico; presença de osso intraocular, que muitos acreditam ser originado pela *metaplasia óssea* do EPR; e espessamento da esclera, principalmente posteriormente. O derrame ciliocoroidal normalmente está associado ao estado fisiológico de pressão intraocular baixa (*hipotonia*). A força de tração normal dos músculos extraoculares em um olho hipotônico pode fazer com que o olho pareça quadrado, ao invés de redondo.

REFERÊNCIAS

1. Friend, SH; *et al.*, A human DNA segment with properties of the gene that predisposes to retinoblastoma and osteosarcoma, *Nature* **323** (1986) 643.
2. Hatton, MP; Rubin, PA, The pathophysiology of thyroid-associated ophthalmopathy, *Ophthalmol Clin North Am* **15** (2002) 113.
3. Ahmed, M; *et al.*, Diagnosis of limited ophthalmic Wegener granulomatosis: distinctive pathologic features with ANCA test confirmation, *Int Ophthalmol* **28** (2008) 35.
4. Song, A; *et al.*, Sebaceous cell carcinoma of the ocular adnexa: clinical presentations, histopathology, and outcomes, *Ophthal Plast Reconstr Surg* **24** (2008) 194.
5. Rose, AS; *et al.*, Hepatic, ocular and cutaneous sarcoidosis, *Clin Chest Med* **29** (2008) 509.
6. Scott, IU; *et al.*, Human papillomavirus 16 and 18 expression in conjunctival intraepithelial neoplasia, *Ophthalmology* **109** (2002) 542.
7. Folberg, R; *et al.*, Benign conjunctival melanocytic lesions: clinicopathologic features, *Ophthalmology* **96** (1989) 436.
8. Jakobiec, FA; *et al.*, Clinicopathologic characteristics of premalignant and malignant melanocytic lesions of the conjunctiva, *Ophthalmology* **96** (1989) 147.
9. Vincent, AL; *et al.*, Inherited corneal disease: the evolving molecular, genetic and imaging revolution, *Clin Experiment Ophthalmol* **33** (2005) 303.
10. Wiggs, JL, Genetic etiologies of glaucoma, *Arch Ophthalmol* **125** (2007) 30.
11. Holland, GN, AIDS and ophthalmology: the first quarter century, *Am J Ophthalmol* **145** (2008) 397.
12. Zamir, E; *et al.*, Massive mycobacterial choroiditis during highly active antiretroviral therapy: another immune-recovery uveitis? *Ophthalmology* **109** (2002) 2144.
13. Vrabc, TR, Posterior segment manifestations of HIV/AIDS, *Surv Ophthalmol* **49** (2004) 131.
14. Chu, DS; Foster, CS, Sympathetic ophthalmia, *Int Ophthalmol Clin* **42** (2002) 179.

- 15 Singh, AD; Topham, A, Incidence of uveal melanoma in the United States: 1973–1997, *Ophthalmology* **110** (2003) 956.
- 16 Singh, AD; Topham, A, Survival rates with uveal melanoma in the United States: 1973–1997, *Ophthalmology* **110** (2003) 962.
- 17 Seddon, JM; *et al.*, A prognostic factor study of disease-free interval and survival following enucleation for uveal melanoma, *Arch Ophthalmol* **101** (1983) 1894.
- 18 Folberg, R; *et al.*, Recommendations for the reporting of tissues removed as part of the surgical treatment of common malignancies of O olho and its adnexa. The Association of Directors of Anatomic and Surgical Pathology, *Hum Pathol* **34** (2003) 114.
- 19 Kilic, E; *et al.*, Clinical and cytogenetic analyses in uveal melanoma, *Invest Ophthalmol Vis Sci* **47** (2006) 3703.
- 20 Clarijs, R; *et al.*, Presence of a fluid-conducting meshwork in xenografted cutaneous and primary human uveal melanoma, *Invest Ophthalmol Vis Sci* **43** (2002) 912.
- 21 Maniotis, AJ; *et al.*, Vascular channel formation by human melanoma cells in vivo and in vitro: vasculogenic mimicry, *Am J Pathol* **155** (1999) 739.
- 22 Folberg, R; Maniotis, AJ, Vasculogenic mimicry, *APMIS* **112** (2004) 508.
- 23 Frank, RN, Diabetic retinopathy, *N Engl J Med* **350** (2004) 48.
- 24 Pe'er, J; *et al.*, Hypoxia-induced expression of vascular endothelial growth factor by retinal cells is a common factor in neovascularizing ocular diseases, *Lab Invest* **72** (1995) 638.
- 25 Tolentino, MJ; *et al.*, Pathologic features of vascular endothelial growth factor–induced retinopathy in the nonhuman primate, *Am J Ophthalmol* **133** (2002) 373.
- 26 Chen, J; Smith, LE, Retinopathy of prematurity, *Angiogenesis* **10** (2007) 133.
- 27 Emerson, GG; Lutty, GA, Effects of sickle cell disease on O olho: clinical features and treatment, *Hematol Oncol Clin North Am* **19** (2005) 957.
- 28 Mohan, JS; *et al.*, The angiopoietin/Tie-2 system in proliferative sickle retinopathy: relation to vascular endothelial growth factor, its soluble receptor Flt-1 and von Willebrand factor, and to the effects of laser treatment, *Br J Ophthalmol* **89** (2005) 815.
- 29 Berker, N; Batman, C, Surgical treatment of central retinal vein occlusion, *Acta Ophthalmol* **86** (2008) 245.
- 30 Funk M *et al.*: Intraocular Concentrations of Growth Factors and Cytokines in Retinal Vein Occlusion and the Effect of Therapy with Bevacizumab. *Invest Ophthalmol Vis Sci* 2008 Epub.
- 31 Klein, R; *et al.*, Fifteen-year cumulative incidence of age-related macular degeneration: the Beaver Dam Eye Study, *Ophthalmology* **114** (2007) 253.
- 32 Scholl, HP; *et al.*, An update on the genetics of age-related macular degeneration, *Mol Vis* **13** (2007) 196.
- 33 Maller, J; *et al.*, Common variation in three genes, including a noncoding variant in *CFH*, strongly influences risk of age-related macular degeneration, *Nat Genet* **38** (2006) 1055.
- 34 DeAngelis, MM; *et al.*, Cigarette smoking, *CFH*, *APOE*, *ELOVL4*, and risk of neovascular age-related macular degeneration, *Arch Ophthalmol* **125** (2007) 49.

- 35 Jager, RD; Mieler, WF; Miller, JW, Age-related macular degeneration, *N Engl J Med* **358** (2008) 2606.
- 36 Daiger, SP; *et al.*, Perspective on genes and mutations causing retinitis pigmentosa, *Arch Ophthalmol* **125** (2007) 151.
- 37 Balmer, A; *et al.*, Diagnosis and current management of retinoblastoma, *Oncogene* **25** (2006) 5341.
- 38 Sampieri, K; *et al.*, Genomic differences between retinoma and retinoblastoma, *Acta Oncol* **47** (2008) 1483.
- 39 Choi, JY; *et al.*, Primary intraocular lymphoma: a review, *Semin Ophthalmol* **21** (2006) 125.
- 40 Hayreh SS: Ischemic optic neuropathy. *Prog Retin Eye Res*, 2008 Epub.
- 41 Wiggs, JL; *et al.*, Lack of association of mutations in optineurin with disease in patients with adult-onset primary open-angle glaucoma, *Arch Ophthalmol* **121** (2003) 1181.
- 42 Levin, LA, Neuroprotection and regeneration in glaucoma, *Ophthalmol Clin North Am* **18** (2005) 585.
- 43 Yen, MY; *et al.*, Leber's hereditary optic neuropathy: a multifactorial disease, *Prog Retin Eye Res* **25** (2006) 381.
- 44 Mayorov, VI; *et al.*, Mitochondrial oxidative phosphorylation in autosomal dominant optic atrophy, *BMC Biochem* **9** (2008) 22.
- 45 Beck, RW; *et al.*, High- and low-risk profiles for the development of multiple sclerosis within 10 years after optic neuritis: experience of the optic neuritis treatment trial, *Arch Ophthalmol* **121** (2003) 944.

Índice

A

AA (ácido araquidônico), na hipersensibilidade imediata,

[200](#)

Abetalipoproteinemia,

[805](#)

Ablação renal focal segmentar

glomerulosclerosem,

[935–936](#)

Aborto espontâneo,

[1061](#)

Abrasão,

[428](#)

Abscesso(s),

[68.](#), [69f](#)

amebiano

[814](#)

biliar,

[862](#)

das criptas

na colite ulcerativa,

[820.](#), [821f](#)

na doença de Crohn,

[818](#)

na enterocolite por *Campylobacter*,

[807.](#), [808f](#)

de Brodie,

[1230](#)

devido a anaeróbios,

[382](#)

do anel, na endocardite infecciosa,

[575](#)

encefálico (cerebral),

[1308.](#), [1308f](#)

esta filocócico,

[361.](#), [361f](#)

extradural,

[1309](#)

hepático,

[862–863.](#), [863f](#)

micro- de Munro,

[1199](#)

micro- de Pautrier,

[1193](#)

perinéfrico,

[949](#)

pulmonar,

[719t](#), [721](#), [724–725](#), [725f](#)

subareolar, recorrente,

[1077](#), [1077f](#)

subperiosteal,

[1230](#)

tubo-ovariano,

[1018](#), [1018f](#)

Abscesso de Brodie,

[1230](#)

Abscesso do anel, na endocardite infecciosa,

[575](#)

Abscesso encefálico,

[1308](#), [1308f](#)

Abscesso extradural,

[1309](#)

Abscesso perinéfrico,

[949](#)

Abscesso pulmonar,

[719t](#), [721](#), [724–725](#), [725f](#)

estafilocócico,

[361](#), [361f](#)

Abscesso pulmonar piêmico,

[725](#)

Abscesso subareolar, recorrente,

[1077](#), [1077f](#)

Abscesso subperiosteais,

[1230](#)

Abscessos abdominais,

[382](#)

Abscessos biliares,

[862](#)

Abscessos cerebrais,

[1308](#), [1308f](#)

Abscessos cripta

na colite ulcerativa,

[820](#), [821f](#)

na doença de Crohn,

[818](#)

na enterocolite por *Campylobacter*,

[807](#), [808f](#)

Abscessos hepáticos,

[862–863](#), [863f](#)

amebianos,

[814](#)

Abscessos pulmonares,

[719t](#), [721](#), [724–725](#), [725f](#)

estafilocócicos,

[361](#), [361f](#)

Abscessos tubo-ovariano,

[1018](#), [1018f](#)

Absidia,

[389](#)

Absorção de ferro,

[668](#), [669f](#)

Abuso de álcool

e câncer,

[273](#)

e cardiomiopatia dilatada,

[581](#)

epidemiologia do,

[420](#)

toxicidade no SNC por,

[1337](#), [1337f](#)

Abuso de cocaína,

[425–426](#)

Abuso de drogas,

[425–428](#), [426t](#), [427f](#)

de alucinógenos,

[426t](#)

de anfetaminas,

[426t](#), [427](#)

de cocaína,

[425–426](#)

de fenciclidina,

[426t](#)

de heroína,

[426–427](#), [426t](#)

de hipnóticos sedativos,

[426t](#)

de maconha,

[426t](#), [427–428](#)

de narcóticos opioides,

[426–427](#), [426t](#)

Acalasia,

[776](#)

Acantólise,

[1175](#)

no pênfigo,

[1201–1202](#)., [1202f](#)

Acantose,

[1175](#)

nigricans,

[1183–1184](#)

devido ao câncer,

[321t](#), [322](#)

devido ao carcinoma pulmonar,

[737](#)

devido ao diabetes,

[1146](#)

Ação da insulina, defeitos genéticos na,

[1146](#)

Acetaldeído desidrogenase (ALDH),

[421](#), [421f](#)

Acetaldeído, metabolismo do etanol para,

[421](#), [421f](#)

Acidente automobilístico, lesão mecânica devido a,

[428–429](#)

Acidente vascular encefálico.

see [Doença cerebrovascular](#).

Acidente vascular encefálico devido ao calor,

[430](#)

Ácido 5-hidroxi-eicosatetraenoico (5-HETE), na inflamação,

[58f](#), [59](#)

5-HETE (ácido 5-hidroxi-eicosatetraenoico), na inflamação,

[58f](#), [59](#)

Ácido acetilsalicílico, efeitos adversos do,

[425](#)

Ácido *all-trans* retinoico,

[439](#)., [440](#)

e anomalias congênitas,

[461](#)

na leucemia mieloide aguda,

[632](#)

Ácido araquidônico (AA), na hipersensibilidade imediata,

[200](#)

Ácido ascórbico,

[445–446](#)

deficiência de,

[445–446](#), [445f](#), [446t](#)

função do,

[445](#), [446t](#)

toxicidade do,

[446](#)

Ácido biliar,

[848](#)

Ácido cólico,

[848](#)

Ácido desoxirribonucleico.

see [DNA](#).

Ácido fólico, fontes alimentares de,

[666–667](#)

Ácido homogentísico, acúmulo intracelular de,

[36](#)

Ácido metilmalônico, na deficiência de vitamina B12,

[665](#)

Ácido N-acetiaspártico, na doença de Canavan,

[1335](#)

Ácido pantotênico, função do,

[446t](#)

Ácido quenodesoxicólico,

[848](#)

Ácido retinoico,

[438](#)

Ácido ribonucleico.

see [RNA](#).

Ácido tetra-hidrofólico (FH4),

[665](#), [665f](#), [666](#)

Ácidos graxos de cadeia muito longa (VLCFAs), na adrenoleucodistrofia,

[1335](#)

Ácidos graxos não esterificados (NEFAs), na resistência insulínica,

[1144–1145](#)

Acidose láctica, devido ao choque,

[132](#)

Acidose metabólica, devido ao choque,

[132](#)

Ácino,

[685](#)

Ácinos hepáticos,

[842](#), [842f](#)

Acne vulgar,

[1205–1206](#), [1207f](#)

Acondrogênese II,

[1219t](#)

Acondroplasia,

[459](#), [1218](#), [1219t](#)

Acrocórdon,

[1184](#)

Acromegalia,

[1112](#)

ACTH (hormônio adrenocorticotrófico), secreção ectópica de,

[1157](#)

Actina, no miocárdio,

[539](#)

Actinomycetaceae,

[360t](#)

Acúmulo intracelular,

[5–6](#), [32–38](#), [33f](#)

alteração hialina como,

[36](#)

de glicogênio,

[36](#)

de lipídeos,

[33–35](#), [34f](#), [35f](#)

de pigmentos,

[36–38](#), [37f](#)

de proteínas,

[35–36](#), [35f](#)

AD.

see [Doença de Alzheimer \(AD\)](#).

ADAM(s), na cura de feridas,

[105](#)

ADAM-33, na asma,

[699](#)

ADAMTS13, em microangiopatias trombóticas,

[677](#), [960](#), [961](#)

Adaptação(s), celular,

[6–11](#)

visão geral sobre,

[5](#), [5f](#), [5t](#), [6f](#)

definição,

[5](#), [6](#)

hipertrofia como,

[6-8](#), [6f-8f](#)

hiperplasia como,

[8-9](#)

atrofia como,

[9-10](#), [9f](#)

metaplasia como,

[10-11](#), [10f](#)

ADCC (citotoxicidade mediada por células dependentes de anticorpos),

[188](#), [202](#)

Addison, Thomas,

[1163](#)

ADEM (encefalomielite disseminada aguda),

[1320-1321](#)

Adenocarcinoma,

[261](#)

colorretal,

[830-833](#)

alimentação e,

[830-831](#)

características clínicas do,

[833](#)

epidemiologia do,

[830-831](#)

estadiamento do,

[833](#), [834t](#), [835t](#)

metastático,

[833](#), [834f](#)

morfologia do,

[264f](#), [832-833](#), [833f](#)

patogenia do,

[831-832](#), [831f](#), [832f](#)

quimioprevenção do,

[831](#)

da próstata,

[1004-1010](#)

bases genéticas para,

[305t](#), [306](#)

comportamento clínico do,

[1008-1010](#)

do intestino delgado, doença celíaca e,

[804](#)

ductal,

[1010](#)

etiologia e patogenia do,

[1004–1006](#)

gradação e estadiamento do,

[1007–1008](#), [1008f](#), [1009t](#)

incidência de,

[1004](#)

metastático,

[1006](#), [1006f](#)

morfologia do,

[1006–1007](#), [1006f](#), [1007f](#)

da vesícula biliar,

[896–897](#), [896f](#)

das tubas uterinas,

[1047](#)

de bexiga urinária,

[987](#)

de células claras do ovário,

[1054](#)

de mama

see ([Carcinoma de mama](#))

do colo do útero,

[1029](#), [1030f](#)

do pulmão,

[731–733](#), [734f](#), [734](#), [734f](#)

lesões precursoras de,

[733](#), [735f](#)

do rim,

[972–975](#), [972f–974f](#)

endometrial,

[1041](#), [1041f](#), [1053–1054](#)

esofágiano,

[780](#), [781f](#)

esôfago de Barrett e,

[778](#)

gástrico,

[792–794](#), [793f](#), [794f](#)

gastrite crônica e,

[789](#)

Helicobacter pylori e,

[315–316](#)

Adenocarcinoma de células claras, dos ovários,

[1054](#)

Adenocarcinoma de próstata,

[1004–1010](#)

bases genéticas para,

[305t](#), [306](#)

comportamento clínico do,

[1008–1010](#)

ductal,

[1010](#)

etiologia e patogenia do,

[1004–1006](#)

gradação e estadiamento do,

[1007–1008](#), [1008f](#), [1009t](#)

incidência de,

[1004](#)

metastático,

[1006](#), [1006f](#)

morfologia do,

[1006–1007](#), [1006f](#), [1007f](#)

Adenocarcinoma endometriode,

[1041](#), [1041f](#), [1053–1054](#)

Adenocarcinoma esofageano,

[780](#), [781f](#)

Adenocarcinoma gástrico,

[792–794](#), [793f](#), [794f](#)

gastrite crônica e,

[789](#)

Adenocarcinoma intestinal pequeno, doença celíaca e,

[804](#)

Adenofibromas endometriode,

[1053](#)

Adeno-hipófise,

[1106–1107](#), [1107f](#)

Adenoma(s),

[260](#), [261f](#)

adrenocortical,

[1165–1166](#), [1165f](#), [1166f](#)

células hepáticas,

[885](#), [885f](#)

colorretal,

[308f](#), [309](#), [826–827](#), [827f](#), [828f](#)

contraceptivos orais e,

[423](#)

da paratireoide,

[1135](#), [1135f](#), [1136f](#)

da tireoide,

[264f](#), [1126–1127](#), [1127f](#)

folicular,

[1126–1127](#), [1127f](#), [1131](#), [1132f](#)

de células de Hürthle (oxifílico),

[1127](#), [1127f](#)

gástrico,

[790t](#), [792](#), [792f](#)

hepático,

[885](#), [885f](#)

hiperaldosteronismo devido ao,

[1159](#), [1160](#)

hipofisário,

[1108–1113](#)

anormalidades genéticas no,

[1109–1110](#), [1109t](#), [1110f](#)

atípico,

[1110](#)

classificação do,

[1108](#), [1108t](#)

comportamento clínico do,

[1111](#)

de células produtoras de ACTH (corticotróficas),

[1108t](#), [1112](#), [1156](#)

de células produtoras de hormônio do crescimento (somatotróficas),

[1108t](#), [1112](#)

epidemiologia do,

[1108](#)

funcional,

[1108](#)

gonadotrófico (produtor de LH e FSH),

[1108t](#), [1112–1113](#)

invasivo,

[1110](#)

mamossomatotrófico,

[1108t](#), [1112](#)

micro- vs. macro-,

[1108](#)

morfologia do,

[1110](#), [1110f](#), [1111f](#)

não funcional (variante silenciosa, células “nulas”),

[1108.](#), [1110f.](#), [1113](#)

prolactinomas (lactotrófico),

[1108t.](#), [1111–1112.](#), [1111f](#)

tireotrópico (produtor de TSH),

[1108t.](#), [1113](#)

lactante,

[1079](#)

nefrogênico,

[984](#)

oxifílico,

[1127.](#), [1127f.](#), [1135](#)

papilar renal,

[971](#)

pleomórfico,

[261](#)

de glândulas salivares,

[765–767.](#), [766f](#)

produtor de aldosterona,

[1159.](#), [1160](#)

sebáceo,

[1185.](#), [1186f](#)

síndrome de Cushing devido ao,

[1157.](#), [1158](#)

Adenoma adrenocortical,

[1165–1166.](#), [1165f.](#), [1166f](#)

hiperaldosteronismo devido à,

[1159.](#), [1160](#)

síndrome de Cushing devido à,

[1157.](#), [1158](#)

Adenoma da paratireoide,

[1135.](#), [1135f.](#), [1136f](#)

Adenoma de células de Hürthle,

[1127.](#), [1127f](#)

Adenoma folicular, da tireoide,

[1126–1127.](#), [1127f.](#), [1131.](#), [1132f](#)

Adenoma gástrico,

[790t.](#), [792.](#), [792f](#)

Adenoma hepático,

[885.](#), [885f](#)

contraceptivos orais e,

[423](#)

Adenoma lactante,

[1079](#)

Adenoma mamossomatotrófico,

[1108t](#), [1112](#)

Adenoma nefrogênico,

[984](#)

Adenoma oxifílico,

[1127](#), [1127f](#), [1135](#)

Adenoma papilar renal,

[971](#)

Adenoma pleomórfico,

[261](#)

de glândulas salivares,

[765–767](#), [766f](#)

Adenoma produtor de hormônio estimulante da tireoide (TSH),

[1108t](#), [1113](#)

Adenoma produtor de tireotropina (TSH),

[1108t](#), [1113](#)

Adenoma serrilhado séssil, colorretal,

[827](#), [828f](#), [832f](#)

Adenoma séssil, colorretal,

[826](#)

Adenoma tubular, colorretal,

[826–827](#), [827f](#), [828f](#)

Adenomas colorretais,

[308f](#), [309](#), [826–827](#), [827f](#), [828f](#)

Adenomas corticotróficos,

[1108t](#), [1112](#), [1156](#)

Adenomas da tireoide,

[264f](#), [1126–1127](#), [1127f](#)

Adenomas de células ACTH (adrenocorticotróficas),

[1108t](#), [1112](#), [1156](#)

Adenomas de células do hormônio do crescimento (GH),

[1108t](#), [1112](#)

Adenomas de células GH (hormônio do crescimento),

[1108t](#), [1112](#)

Adenomas de células hepáticas,

[885](#), [885f](#)

Adenomas de células produtoras de hormônio adrenocorticotrófico (ACTH),

[1108t](#), [1112](#), [1156](#)

Adenomas gonadotróficos,

[1108t](#), [1112–1113](#)

Adenomas hipofisários,

[1108–1113](#)

anormalidades genéticas nos,

[1109–1110](#), [1109t](#), [1110f](#)

atípico,

[1110](#)

célula de hormônio do crescimento (somatotrófico),

[1108t](#), [1112](#)

classificação dos,

[1108](#), [1108t](#)

comportamento clínico dos,

[1111](#)

de células ACTH (corticotrófico),

[1108t](#), [1112](#), [1156](#)

epidemiologia dos,

[1108](#)

funcional,

[1108](#)

gonadotróficos (produtor de LH e FSH),

[1108t](#), [1112–1113](#)

invasivo,

[1110](#)

mamosomatotrófico,

[1108t](#), [1112](#)

micro- vs. macro-,

[1108](#)

morfologia do,

[1110](#), [1110f](#), [1111f](#)

não funcionante (variante silenciosa, células nuas),

[1108](#), [1110f](#), [1113](#)

prolactinomas (lactotrófo),

[1108t](#), [1111–1112](#), [1111f](#)

tirotrofo (produtor de TSH),

[1108t](#), [1113](#)

Adenomas lactotróficos,

[1108t](#), [1111–1112](#), [1111f](#)

Adenomas pedunculados, colorretal,

[826](#), [827f](#)

Adenomas produtores de aldosterona,

[1159](#), [1160](#)

Adenomas produtores de FSH (hormônio estimulante do folículo),

[1108t](#), [1112–1113](#)

Adenomas produtores de hormônio luteinizante (LH),

[1108t](#), [1112–1113](#)

Adenomas produtores de LH (hormônio luteinizante),

[1108t](#), [1112–1113](#)

Adenomas sebáceos,

[1185](#), [1186f](#)

Adenomas somatotrofos,

[1108t](#), [1112](#)

Adenomas tirotrofos,

[1108t](#), [1113](#)

Adenomas tubulovilosos, colorretal,

[826–827](#)

Adenomas vilosos, colorretal,

[826–827](#), [828f](#)

Adenomiase,

[1037](#), [1037f](#)

da vesícula biliar,

[896](#)

Adenose, de mama,

[1079](#)

esclerosante,

[1080](#), [1080f](#)

Adenose esclerosante, de mama,

[1080](#), [1080f](#)

Adenose vaginal,

[1024](#)

Adenosina fosforibosiltransferase (APRT), na gota,

[1252f](#)

Adenossarcomas, do endométrio,

[1043](#)

Adenovírus

estrutura do,

[333f](#)

gastroenterite devido à,

[813](#)

Aderência bacteriana, às células do hospedeiro,

[344–345](#)

Adesão de leucócitos, na inflamação,

[48–50](#), [48f](#), [49f](#), [49t](#)

Adesão plaquetária,

[117](#), [118f](#)

Adesinas,

[344](#)

Adesões intestinal,

[798–799](#), [799f](#)

ADH (álcool-desidrogenase),

[421](#), [421f](#)

ADH (hormônio antidiurético),

[1107](#)

síndrome da secreção inapropriada do,

[1114](#)

Adipócitos, no equilíbrio energético,

[448f](#), [449](#)

Adiponectina, no equilíbrio energético,

[447](#), [449](#)

Adipoquinas, na resistência insulínica,

[1145](#)

ADPKD (doença renal policística autossômica dominante),

[964–967](#), [965t](#), [966f](#)

ADR(s).

see [Reações adversas à drogas \(ADRs\)](#).

Adrenalite

autoimune,

[1163–1164](#), [1164f](#)

tuberculosa,

[1164](#)

Adrenoleucodistrofia,

[1164](#), [1272t](#), [1335](#)

Adventícia, dos vasos sanguíneos,

[496](#), [496f](#)

Aerossóis ácidos, como poluente do ar,

[412t](#)

Afibrilação atrial, in insuficiência cardíaca esquerda,

[543–544](#)

Aflatoxina, e carcinoma hepatocelular,

[311](#), [389](#), [451](#), [886](#)

AFLP (esteatose hepática aguda da gravidez),

[883](#)

Aftas,

[751](#)

AGA (apropriado para idade gestacional),

[462](#)

Agamaglobulinemia de Bruton,

[231–233](#)

Agamaglobulinemia, ligada ao X (de Bruton),

[231–233](#)

AGE(s) (produtos finais da glicação avançada),

[1146](#)

Agenesia,

[458](#)

Agenesia da tireoide,

[1118](#)

Agenesia renal,

[963](#)

Agente(s) infeccioso(s)

bactéria como,

[333t](#), [334](#), [335f](#)

mecanismos de produção de doença por,

[344–345](#)

categorias de,

[332–336](#), [333t](#)

de bioterrorismo,

[337–338](#), [338t](#)

ectoparasitos como,

[336](#)

evasão imune por,

[346–347](#), [346f](#), [347t](#)

fungos como,

[333t](#), [334](#)

helmintos como,

[333t](#), [336](#)

lesão celular devido a,

[111](#)

mecanismos de produção de doença por,

[343–357](#)

prions como,

[332](#), [333t](#)

propagação e disseminação de,

[340](#), [339f](#)

protozoários como,

[333t](#), [335–336](#)

técnicas especiais de diagnóstico,

[335t](#), [336](#)

transmissão da,

[340–342](#)

sexual,

[342](#), [341t](#)

vias de entrada da,

[338–339](#)

vírus como,

[332–333](#), [333f](#), [333t](#)

mecanismos de produção de doença por,

[343–344](#), [343f](#)

Agentes acilantes, como carcinógenos,

[309t](#)

Agentes alquilantes, como carcinógenos,

[309t](#)

Agentes físicos

lesão por,

[428–435](#)

celular,

[11](#)

elétrica,

[430](#)

inflamação devido aos,

[45](#)

mecânica,

[428–429](#), [428f](#)

radiação,

[430–434](#), [422f](#), [431f](#), [424t](#), [425f](#)

térmica,

[429–430](#)

toxidade de,

[410–411](#), [410f](#), [411f](#)

Agentes químicos

anomalias congênitas devido à,

[460](#)

lesão celular devido à,

[11](#)

toxicidade dos,

[410–411](#), [410f](#), [411f](#)

Agentes tóxicos, inflamação crônica devido à,

[70](#)

Agiria,

[1292–1293](#), [1293f](#)

Agranulocitose,

[600–601](#)

hipersensibilidade mediada por anticorpos na,

[203](#)

manifestações bucais da,

[752t](#)

Agregação hierárquica,

[325](#)

Agregação plaquetária,

[117](#), [118](#), [118f](#)

em microangiopatias trombóticas,

[960](#)

Agregados de macrófagos, na hepatite viral,

[859](#), [859f](#)

Agregados linfóides, na hepatite viral,

[859f](#), [860](#)

AID (citosina desaminase induzida por ativação),

[605](#)

AIDS.

see [Síndrome da imunodeficiência adquirida \(AIDS\)](#).

AINEs (fármacos anti-inflamatórios não esteroidais)

distúrbio de sangramento devido aos,

[678](#)

mecanismo de ação dos,

[58f](#), [59–60](#)

nefropatia associada aos,

[954](#)

AION (Neuropatia óptica isquêmica anterior),

[1374](#), [1374f](#)

AIP (pneumonia intersticial aguda),

[688](#), [690–691](#)

AIP (porfiria aguda intermitente),

[1272t](#)

AKI.

see [Lesão renal aguda \(AKI\)](#).

AKT,

[90](#), [294](#)

Albinismo,

[144](#)

Alcaptonúria,

[36](#), [155–156](#)

Álcool

como teratígeno,

[460](#)

efeitos do,

[420–422](#), [421f](#)

nível sanguíneo de,

[420](#)

Álcool-desidrogenase (ADH),

[421](#), [421f](#)

Alcoolismo/Etilismo

agudo,

[421–422](#)

crônico,

[422](#)

e desnutrição,

[435](#)

ALDH (acetaldeído desidrogenase),

[421](#), [421f](#)

ALDH2*2,

[421](#)

Aldrin® (diclorodifeniltricloreto), exposição ocupacional ao,

[417](#)

Alelo negativo dominante,

[141](#)

Alelos do antígeno leucocitário humano (HLA)

na artrite reumatoide,

[1246](#)

na rejeição do transplante,

[227](#)

na síndrome de Sjögren,

[221–222](#)

Alérgeno(s),

[198](#), [198f](#), [199f](#)

Alergia,

[197t](#), [198–201](#), [198f–200f](#), [201t](#)

não atópica,

[201](#)

Alginato, na fibrose cística,

[476](#)

ALI.

see [Lesão pulmonar aguda \(ALI\)](#).

Alimentação livre de glúten,

[804](#)

Alimentação rica em fibras, e câncer de colo,

[451](#)

Alimentação/dieta

e aterosclerose,

[452](#)

e câncer,

[451–452](#)

e câncer colorretal,

[451](#), [830–831](#)

e câncer de mama,

[1085](#)

e câncer de próstata,

[1005](#)

para fenilcetonúria,

[472](#)

para galactosemia,

[473](#)

ALS (esclerose amiotrófica lateral),

[1332–1333](#), [1333f](#)

ALTE (evento com aparente risco de vida),

[479–480](#)

Alteração hialina curvas,

[1157](#)

Alteração hidrópica, na lesão celular,

[13](#)

Alterações articulares, devido ao câncer,

[321t](#), [322](#)

Alterações citoplasmáticas, devido à radiação ionizante,

[432–433](#)

Alterações climáticas, efeitos na saúde,

[409–410](#), [409f](#)

Alterações da mama, não proliferativas (fibrocística),

[1079](#), [1079f](#), [1082t](#)

Alterações da menopausa,

[1035](#)

Alterações de membrana, na apoptose,

[27](#)

Alterações do tecido mole, devido ao câncer,

[321t](#), [322](#)

Alterações endometriais, devido a contraceptivos orais,

[1035](#)

Alterações epigenéticas, na carcinogênese,

[306–307](#)

Alterações espongiiformes, nas doenças causadas por príons

[1316](#), [1317](#), [1318f](#)

Alterações fibrocísticas,

[1079](#), [1079f](#)

Alterações genômicas, análise molecular de,

[178–180](#), [179f](#), [180f](#)

Alterações gordurosas,

[13](#), [33–34](#), [34f](#)

devido ao consumo de álcool,

[865–866](#), [865f](#), [867–868](#)

na doença de Wilson,

[872](#)

Alterações hialinas,

[36](#)

Alterações molecular,

[4](#)

Alterações morfológicas,

[4](#)

Alterações na cromatina, na carcinogênese,

[307](#)

Alterações na sequência do DNA, detecção de,

[174–176](#), [175f](#), [176f](#)

Alterações não proliferativas da mama,

[1079](#), [1079f](#), [1082t](#)

Alterações nucleares, na necrose,

[14](#), [14f](#)

Alterações ósseas, devido ao câncer,

[321t](#), [322](#)

Alterações pós-menopausa,

[1035](#)

Alterações pulmonares, na fibrose cística,

[477](#), [478t](#)

Alterações reativas do ducto biliar, na hepatite viral,

[860](#)

Alterações suprarrenais, devido ao choque,

[132](#)

Alterações ungueais, devido à psoríase,

[1198](#)

Alterações vasculares, devido ao câncer,

[321t](#), [322](#)

Alucinógenos, abuso de,

[426t](#)

Alveolite

alérgica,

[711–712](#), [703f](#)

criptogênica fibrosante,

[702–703](#), [702f](#), [703f](#)

Alvo mamífero de rapamicina (mTOR),

[294](#)

AMACR (α -metilacil coenzima A racemase), no câncer de próstata,

[1005](#), [1007](#)

Amamentação, e câncer de mama,

[1085](#)

Amastigota, da *Leishmania*,

[394](#)

Ambiente, definição,

[408](#)

Amebíase,

[813f](#), [814](#)

cerebral,

[1316](#), [1316f](#)

Ameloblastoma, da cavidade bucal,

[757](#)

Amidos, como carcinógenos,

[309t](#)

Amilácea corporal,

[1290](#)

Amilina, no equilíbrio energético,

[450](#)

Amiloide

coloração do,

[249](#), [250f](#), [253–254](#)

da língua,

[254](#), [255](#)

definição,

[249](#)

do envelhecimento,

[252t](#), [253](#)

endócrino,

[252t](#), [253](#)

natureza física do,

[249–250](#), [250f](#)

natureza química do,

[250–251](#)

Amiloidose,

[36](#), [249–255](#), [250f](#)

associada à hemodiálise,

[252t](#), [253](#)

características clínicas da,

[254–255](#)

cardíaca,

[588](#), [588f](#)

classificação da,

[252–253](#), [252f](#)

da língua,

[254](#), [255](#)

diagnóstico de,

[255](#)

discrecias imunocíticas com,
[252](#), [617](#)
do baço,
[254](#)
do coração,
[254](#), [255](#)
do fígado,
[254](#)
do pâncreas,
[1147](#), [1149f](#)
do rim,
[254](#), [254f](#), [255](#), [943](#)
e nefropatia por deposição de cadeias leves,
[956](#)
gastrointestinal,
[255](#)
heredofamiliar,
[252t](#), [253](#)
localizada,
[252t](#), [253](#)
morfologia da,
[253–254](#), [253f](#)
patogenia da,
[251–252](#), [251f](#)
perivascular,
[674](#)
primária,
[252](#), [252t](#), [617](#)
prognóstico para,
[255](#)
propriedades das proteínas amiloides e,
[249–251](#), [250f](#)
secundária,
[75](#), [250](#), [252–253](#), [252t](#)
senil
 cardíaca,
 [253](#)
 sistêmica,
 [252t](#), [253](#)
sistêmica (generalizada),
[252–253](#), [252t](#)
 reativa,
 [252–253](#), [252t](#)

senil,
[252t](#), [253](#)

Amiloidose cardíaca,
[254](#), [255](#)

Amiloidose cardíaca senil,
[253](#), [588](#)

Amiloidose gastrointestinal,
[255](#)

Amiloidose heredofamiliar,
[252t](#), [253](#)

Amiloidose perivascular,
[674](#)

Amiloidose sistêmica senil,
[252t](#), [253](#)

Aminas aromáticas, como carcinógenos,
[309t](#), [311](#)

Aminas vasoativas
na hipersensibilidade imediata,
[199](#)
na inflamação,
[57-58](#), [57t](#)

Âmnio nodoso,
[458](#)

Amônia, doenças pulmonares devido à,
[705t](#)

Amplificação gênica, na carcinogênese,
[306](#)

Ampola hepatopancreática (ampola de Vater),
[899](#)

ANA(s) (anticorpos antinucleares)
na esclerose sistêmica,
[223](#)
no lúpus eritematoso sistêmico,
[213](#), [214-215](#), [214t](#), [217](#), [220](#)

Anafilatoxinas,
[57](#), [64](#), [199](#)

Anafilaxia,
[64](#)

sistêmica,
[201](#)

Analgésico(s), e câncer de bexiga urinária,
[988](#)

Análise de *linkage*,

[176–177](#), [177f](#), [178f](#)

Análise do RNA,

[181](#)

Análise genética,

[173–181](#)

análise do RNA em,

[181](#)

detecção de alterações na sequência do DNA na,

[174–176](#), [175f](#), [176f](#)

genômica,

[138](#), [177](#), [178f](#)

hibridização genômica comparativa baseada em arranjos na,

[179–180](#), [180f](#)

hibridização por fluorescência *in situ* na,

[179](#), [179f](#)

indicações para,

[173–174](#)

marcadores polimórficos na,

[176–177](#), [177f](#), [178f](#)

para alterações epigenéticas,

[180–181](#)

para alterações genéticas adquiridas,

[174](#)

para alterações genéticas das linhagens germinativas,

[173](#)

para alterações genômicas,

[178–180](#), [179f](#), [180f](#)

pós-natal,

[173–174](#)

pré-natal,

[173](#)

reação em cadeia da polimerase em,

[174–176](#), [175f](#), [176f](#)

Southern blotting em,

[176](#), [176f](#), [178](#)

Anaplasia,

[263–264](#), [265f](#), [271t](#), [324](#)

no tumor de Wilms,

[489](#)

Anasarca, na insuficiência cardíaca do lado direito,

[544](#)

ANCA (anticorpos anticitoplasma de neutrófilos)
glomerulonefrite progressiva rápida devido à,

[928–929](#), [928t](#)

vasculite devido à,

[203t](#)

Ancilóstomo,

[336](#)

enterocolite devido a,

[814](#)

Ancylostoma duodenale, enterocolite devido à,

[814](#)

Androblastomas, ovariano,

[1059–1060](#), [1059f](#)

Androgênio(s), no câncer de próstata,

[1005](#)

Anéis A,

[775](#)

Anéis B,

[775–776](#)

Anéis de Kayser-Fleischer,

[872](#)

Anéis de Schatzki,

[775–776](#)

Anéis esofageanos,

[775–776](#)

Anemia(s),

[647–673](#)

aplásica,

[670–672](#), [663f](#), [671t](#), [672f](#)

manifestações bucais de,

[752t](#)

características clínicas da,

[649](#)

classificação da,

[648](#), [648t](#)

da deficiência de folato,

[663t](#), [666–667](#)

da doença crônica,

[670](#)

da eritropoiese diminuída,

[648t](#), [662–673](#)

de Fanconi,

[302–303](#), [671](#)

definição,

[647–648](#)

devido à aplasia eritrocitária pura,

[672–673](#)

devido a distúrbios endócrinos,

[673](#)

devido à doença hepatocelular,

[673](#)

devido à insuficiência renal crônica,

[673](#)

diagnóstico de,

[648](#)

hemolítica,

[649–662](#)

autoimune,

[203](#), [203t](#)

características comuns da,

[649](#)

classificação da,

[648t](#), [650](#)

devido a anemia falciforme,

[653–656](#), [654f](#), [655f](#)

devido à deficiência de glicose-6-fosfato desidrogenase,

[652–653](#), [652f](#), [653f](#)

devido à esferocitose hereditária,

[650–652](#), [651f](#), [652f](#)

devido à hemoglobinúria paroxística noturna,

[660–661](#), [661f](#)

devido a síndromes talassêmicas,

[656–660](#), [657f–659f](#), [660t](#)

devido o traumatismos em eritrócitos,

[662](#), [662f](#)

imuno-

[661–662](#), [661t](#)

manifestações clínicas da,

[650](#)

microangiopática,

[662](#), [662f](#)

morfologia da,

[650](#), [650f](#)

patogenia da,

[649–650](#)

hidropisia fetal e,

[469f](#), [469t](#)

índices eritrocitários para,

[648–649](#), [649t](#)

macrocítica,

[648](#)

megaloblástica,

[662–667](#), [663f](#), [663t](#), [664f](#)

microcítica hipocrômica,

[648](#)

mieloftisica,

[673](#)

normocrômica, normocítica,

[648](#)

perniciosa (deficiência de vitamina B12),

[663–666](#), [663t](#), [664f](#), [665f](#)

e gastrite autoimune,

[786](#), [787](#)

hipersensibilidade mediada por anticorpos na,

[203t](#)

por deficiência de ferro,

[667–670](#), [667t](#), [668f–670f](#)

devido à doença de Crohn,

[819](#)

devido ao câncer colorretal,

[833](#)

por deficiência de ferro,

[669–670](#), [670f](#)

por perda de sangue,

[648t](#), [649](#)

Anemia(s) hemolítica(s),

[649–662](#)

autoimune,

[203](#), [203t](#)

características comuns da,

[649](#)

classificação da,

[648t](#), [650](#)

devido à anemia falciforme,

[653–656](#), [654f](#), [655f](#)

devido à deficiência de glicose-6-fosfato desidrogenase,

[652–653](#), [652f](#), [653f](#)

devido à esferocitose hereditária,

[650–652](#), [651f](#), [652f](#)

devido à hemoglobinúria noturna paroxística,

[660–661](#), [661f](#)

devido a síndromes talassêmicas,

[656–660](#), [657f–659f](#), [660t](#)

devido ao trauma eritrocitário,

[662](#), [662f](#)

imuno-

[661–662](#), [661t](#)

manifestações clínicas de,

[650](#)

microangiopática,

[662](#), [662f](#)

morfologia da,

[650](#), [650f](#)

patogenia da,

[649–650](#)

Anemia aplásica,

[670–672](#), [663f](#), [671t](#), [672f](#)

manifestações bucais da,

[752t](#)

Anemia das células falciformes

bases genéticas para,

[140](#)

e trombose,

[122](#)

Anemia de Fanconi,

[302–303](#), [671](#)

Anemia hemolítica autoimune,

[203](#), [203t](#)

Anemia hemolítica microangiopática,

[662](#), [662f](#)

Anemia hipocrômica microcítica,

[648](#)

da deficiência de ferro,

[669–670](#), [670f](#)

Anemia imuno-hemolítica,

[661–662](#), [661t](#)

Anemia imuno-hemolítica por anticorpos a quente,

[661–662](#), [661t](#)

Anemia imuno-hemolítica tipo aglutinina fria,

[661t](#), [662](#)

Anemia imuno-hemolítica tipo hemolisina fria,

[661t](#), [662](#)

Anemia macrocítica,

[648](#)

Anemia megaloblástica,

[662–667](#)

deficiência de folato,

[663t](#), [666–667](#)

morfologia da,

[663](#), [663f](#), [664f](#)

perniciosa (deficiência de vitamina B12),

[663–666](#), [663t](#), [664f](#), [665f](#)

Anemia microcítica hipocrômica,

[648](#)

por deficiência de ferro,

[669–670](#), [670f](#)

Anemia mielofítica,

[673](#)

Anemia perniciosa,

[663–666](#), [663t](#), [664f](#), [665f](#)

e gastrite autoimune,

[786](#), [787](#)

hipersensibilidade mediada por anticorpos na,

[203t](#)

Anemia por deficiência de ácido fólico,

[663t](#), [666–667](#)

Anemia por deficiência de ferro,

[667–670](#), [667t](#), [668f–670f](#)

devido à doença de Crohn,

[819](#)

devido ao câncer colorretal,

[833](#)

Anemia por deficiência de folato,

[663t](#), [666–667](#)

Anemia por deficiência de vitamina B12,

[663–666](#), [663t](#), [664f](#), [665f](#)

e gastrite autoimune,

[786](#), [787](#)

hipersensibilidade mediada por anticorpos na,

[203t](#)

Anencefalia,

[1292](#)

Anergia,

[209–210](#)

Aneuploidia,

[159](#)

Aneurisma(s),

514–516

da aorta

abdominal,

515–516, 516f

patogênese do,

515, 515f

torácico,

516

definição,

514

e trombose,

122

falso (pseudo-),

514, 514f

fusiforme,

514, 514f

inflamatório,

516

micótico,

515, 516

na aterosclerose,

512

patogênese do,

514–515, 515f

sacular (em bolsa, de desenvolvimento),

497, 514, 514f, 515

ruptura do,

1305–1306, 1305f, 1306f

ventricular, devido ao infarto miocárdico,

564f, 565

verdadeiro,

514, 514f

Aneurismas de desenvolvimento,

497, 514, 514f, 515

ruptura,

1305–1306, 1305f, 1306f

Aneurismas saculares,

497, 514, 514f, 515

ruptura de,

1305–1306, 1305f, 1306f

Anexina V, na apoptose,

27

Anexos epidérmicos, doenças dos,

[1205–1207](#)

acne vulgar como,

[1205–1206](#), [1207f](#)

rosácea como,

[1206–1207](#)

Anfetaminas, abuso de,

[426t](#), [427](#)

Anfibolas,

[707–700](#)

Ang1 (angiopoietina 1), na angiogênese,

[101](#)

Ang2 (angiopoietina 2), na angiogênese,

[101](#)

Angiíte

alérgica,

[524](#)

do SNC, primária,

[1301](#)

Angina de Prinzmetal,

[555](#)

Angina pectoris,

[553](#), [554–555](#), [554f](#)

de Prinzmetal (variante),

[555](#)

estável (típica),

[554–555](#), [554f](#)

instável (crescendo),

[554](#), [554f](#), [555](#)

pré-infarto,

[555](#)

Angioblastos,

[99](#)

Angiodisplasia, intestinal,

[801](#)

Angioedema,

[1195](#)

hereditário,

[235](#)

Angiofibroma nasofaríngeo,

[759](#)

Angiogênese,

[99–102](#), [497](#)

a partir de vasos preexistentes,

[99–100](#), [99f](#)

brotamento,

[101f](#)

de células precursoras endoteliais,

[99f](#), [100](#)

fatores de crescimento e receptores na,

[100–101](#), [100t](#), [101f](#)

na carcinogênese,

[278](#), [297–298](#)

na cicatrização de feridas,

[102](#), [103f](#), [105f](#)

na inflamação crônica,

[70](#)

proteínas da matriz celular como reguladores da,

[101–102](#)

Angiomas

aracneiforme, devido à insuficiência hepática,

[844](#)

venoso, cerebral,

[1306](#)

Angiomatose,

[528](#)

bacilar,

[528](#), [530](#), [531f](#)

encefalotrigeminal,

[530](#)

Angiomiolipoma, renal,

[971](#)

Angiopatia amiloide cerebral (CAA),

[1304](#), [1304f](#), [1324](#)

Angioplastia balonizante, patologia da,

[534](#), [534f](#)

Angioplastia coronariana transluminal percutânea, patologia da,

[534](#), [534f](#)

Angioplastia, patologia da,

[534](#), [534f](#)

Angiopietina 1 (Ang1), na angiogênese,

[101](#)

Angiopietina 2 (Ang2), na angiogênese,

[101](#)

Angiossarcoma(s),

[532–533](#), [533f](#)

cardíaco,

[592](#)

de mama,

[1100–1101](#)

hepático,

[532–533](#), [885](#)

Angiossarcomas hepáticos,

[532–533](#)

Angiotensina, na regulação da pressão sanguínea,

[501](#), [502f](#)

ANHE (encefalomielite hemorrágica necrosante aguda),

[1320–1321](#)

Ânion superóxido

lesão celular devido a,

[20](#)

na inflamação,

[60](#)

Anomalias congênicas,

[140](#), [456–461](#)

causas de,

[458–460](#), [458t](#), [459t](#)

da bexiga urinária,

[982](#), [982f](#)

da tireoide,

[1134](#)

da vagina,

[1024](#)

da vesícula biliar,

[890](#), [890f](#)

de mamas,

[1075](#)

definição,

[456](#)

do pâncreas,

[900–901](#)

do pênis,

[990](#)

do pulmão,

[686](#)

do rim,

[963–964](#)

agenesia como,

[963](#)

displasia renal policística como,

[963–964](#), [964f](#)

hipoplasia como,

[963](#)

rins ectópicos como,

[963](#)

rins em ferradura como,

[963](#)

do sistema nervoso central,

[1292–1294](#)

da fossa posterior,

[1293–1294](#), [1294f](#)

defeitos do tubo neural como,

[1292](#)

do prosencéfalo,

[1292–1293](#), [1293f](#)

siringomielia e hidromielia como,

[1294](#)

do trato biliar,

[890](#), [890f](#)

do trato gastrointestinal, 1668–1671

atresia, fístulas e duplicações como,

[772–773](#), [773f](#)

divertículo de Meckel (divertículo ileal) como,

[773–774](#), [773f](#)

doença de Hirschsprung como,

[774–775](#), [774f](#)

ectopia como,

[773](#)

estenose pilórica como,

[774](#)

hérnia diafragmática, onfalocele, e gastrosquise como,

[773](#)

dos testículos,

[992–993](#), [993f](#)

dos ureteres,

[980](#)

dos vasos sanguíneos,

[497–498](#)

epidemiologia da,

[456](#)

patogênese das,

[460–461](#), [461f](#)

tipos de,

[456–458](#), [457f](#), [458f](#)

Anomalias da fossa posterior,

[1293–1294](#), [1294f](#)

Anomalias do prosencéfalo,

[1292–1293](#), [1293f](#)

Anorexia nervosa,

[438](#)

Anormalidades citoesqueléticas, lesão celular devido à,

[22](#)

Anormalidades das lipoproteínas, na aterosclerose,

[508](#), [509f](#)

Anormalidades das paredes dos vasos, distúrbio de sangramentos devido à,

[674](#)

Anormalidades de implantação da placenta,

[1063](#)

e pré-eclâmpsia,

[1064](#), [1064f](#)

Anormalidades dos fatores da coagulação,

[678–681](#), [679f](#)

na pré-eclâmpsia,

[1065](#)

Anormalidades metabólicas, no choque séptico,

[131](#)

Anormalidades pancreáticas, na fibrose cística,

[476–477](#), [477f](#), [478](#), [478t](#)

Anormalidades urinária, isoladas,

[916t](#), [937–940](#)

Anos de vida ajustados pela incapacidade (DALY),

[408](#)

Anquirina,

[143t](#)

na esferocitose hereditária,

[650](#), [651f](#)

Antagonistas do ácido fólico,

[667](#)

Antecipação, na síndrome do X frágil,

[170](#)

Anticoagulante do lúpus,

[215](#)

Anticorpos,

[185](#), [187](#), [187f](#)

efeito antitumoral dos,

[318–319](#)

Anticorpos anticélulas endoteliais, vasculite devido aos,

[520](#)

Anticorpos anticitoplasma de neutrófilos (ANCA)

glomerulonefrite rapidamente progressiva devido à,

[928–929](#), [928t](#)

vasculite devido à,

[203t](#)

Anticorpos antifosfolípidios, no lúpus eritematoso sistêmico,

[215](#)

Anticorpos antimicrosossomais,

[1118](#)

Anticorpos antinucleares (ANAs)

na esclerose sistêmica,

[223](#)

no lúpus eritematoso sistêmico,

[213](#), [214–215](#), [214t](#), [217](#), [220](#)

vasculite devido à,

[203t](#), [519–520](#)

Anticorpos antiplaquetários,

[675–676](#)

Anticorpos antitireoide peroxidase,

[1118](#), [1120](#)

Anticorpos antitiroglobulina,

[1118](#), [1120](#), [1122](#)

Anticorpos monoclonais, antígenos de células imunes detectados por,

[607–608](#), [608t](#)

Antígeno(s), sequestrado,

[211](#)

Antígeno “e” da hepatite B (HB_eAg),

[854](#), [855f](#)

Antígeno de superfície do vírus da Hepatite B (HB_sAg),

[854](#), [855f](#)

Antígeno do core do vírus da Hepatite B (HB_cAg),

[854](#)

Antígeno do penfigoide bolhoso (BPAG),

[1203](#), [1204f](#)

Antígeno específico da próstata (PSA),

[327](#), [1009–1010](#)

Antígeno protetor, no antraz,

[364](#)

Antígenos associados a tumores,

[316](#)

Antígenos catiônicos, na glomerulonefrite pós-estreptococos,

[926](#)

Antígenos das células imunes, detectados por anticorpos monoclonais,

[607–608](#), [608t](#)

Antígenos de diferenciação específicos de células,

[318](#)

Antígenos específicos tumorais,

[316](#)

Antígenos oncofetais,

[318](#), [327t](#)

Antígenos testiculares de câncer,

[317](#)

Antígenos tumorais,

[316–318](#), [317f](#)

Antimieloperoxidase (MPO-ANCA),

[519](#)

Antioxidante(s),

[60](#)

remoção de radicais livres por,

[21](#), [21f](#)

vitaminas como,

[445](#), [452](#)

Antipeptídeo citrulinado cíclico (anti-CCP)

anticorpos, na artrite reumatoide,

[1247](#)

Antiproteases, na inflamação,

[63](#)

Antiproteínase 3 (PR3-ANCA),

[519](#)

Antitripsina- α 1 (AT- α 1),

[872–873](#)

na inflamação,

[63](#)

Antitrombina III,

[116](#), [117f](#), [120](#)

Antracose,

[36](#), [705–706](#)

Antraz,

[337](#), [364](#), [365f](#)

cutâneo,

[364](#)

gastrointestinal,

[364](#)

inalação de,

[364](#), [365f](#)

Ânus não perfurado,

[773](#)

Aorta

coarctação da,

[552](#), [552f](#)

estrutura e função da,

[496f](#)

APC(s) (células apresentadoras de antígenos),

[186f](#), [187](#)

na rejeição do transplante,

[226](#), [227f](#)

Apêndice, tumores do,

[836](#)

Apêndices epiplóicos,

[823](#)

Apendicite, aguda,

[834–835](#)

gangrenosa,

[835](#)

supurativa,

[835](#)

Aplasia,

[458](#)

Aplasia eritrocitária

devido ao câncer,

[321t](#)

pura,

[672–673](#)

Aplasia tímica,

[643](#)

APOBEC3G, na AIDS,

[240](#)

Apolipoproteína E (ApoE), na doença de Alzheimer,

[1325](#)

Apoplexia hipofisária,

[1108](#), [1111](#), [1113](#)

Apoptose,

[25–32](#)

alterações morfológicas na,

[13f](#), [13t](#), [26–27](#), [26f](#)

características bioquímicas da,

[27](#), [27f](#)

causas de,
[25–26](#)
correlações clinicopatológicas da,
[30–32](#), [31f](#)
definição,
[25](#)
devido a danos no DNA,
[25](#), [30](#)
devido à privação do fator de crescimento,
[30](#)
devido ao dobramento errado da proteína,
[25](#), [30–31](#), [31f](#)
distúrbios associados à desregulação,
[32](#)
em condições patológicas,
[25–26](#)
em situações fisiológicas,
[25](#)
evasão da, na carcinogênese,
[278](#), [295–296](#), [296f](#)
fase de execução da,
[30](#)
genes que regulam, na carcinogênese,
[277](#)
induzida pela família de receptor de TNF,
[31](#)
induzida por *p53*,
[292](#)
mecanismos da,
[27–30](#), [28f](#), [29f](#)
mediada por linfócitos T citotóxicos,
[31](#)
na evasão imune,
[320](#)
na hepatite viral,
[859](#), [859f](#)
na tolerância imunológica,
[210f](#), [211](#)
no controle da proliferação de células normais,
[80](#), [81f](#)
remoção de células mortas na,
[30](#)
via extrínseca (iniciada pelo receptor de morte) da,

[28f.](#), [29–30.](#), [29f](#)

via intrínseca (mitocondrial) da,

[28–29.](#), [28f.](#), [29f](#)

visão geral sobre,

[5.](#), [5f.](#), [11](#)

Apoptose mediada por linfócito T citotóxico (CTL),

[31](#)

Apoptossoma,

[29](#)

APP (proteína precursora amiloide),

[251](#)

na doença de Alzheimer,

[1322.](#), [1324–1325.](#), [1324f](#)

Apropriado para idade gestacional (AGA),

[462](#)

APRT (adenosina fosforibosil-transferase), na gota,

[1252f](#)

APSI (síndrome poliendócrina autoimune tipo 1),

[1138.](#), [1163–1164](#)

APS2 (síndrome poliendócrina autoimune tipo 2),

[1164](#)

Aquecimento global, efeitos na saúde do,

[409–410.](#), [409f](#)

AR(s) (receptores de androgênio), no câncer de próstata,

[1005](#)

Aracnodactilia de contratura congênita,

[145](#)

Aracnoidite, adesiva crônica,

[1308](#)

Área cerebrovasculosa, na anencefalia,

[1292](#)

Arilaminas, e câncer de bexiga urinária,

[987](#)

ARPKD (doença renal policística autossômica recessiva),

[965t.](#), [967](#)

Arquitetura genética,

[136–137.](#), [137f](#)

Arranjos “em telhado”,

[326](#)

Arritmias cardíacas,

[540](#)

devido ao infarto miocárdico,

[565](#)

Arsênico, como carcinógeno,

[274t](#)

Artéria(s), estrutura e função da,

[496–497](#), [496f](#)

Artéria coronária direita (RCA), no infarto miocárdico,

[557](#), [557f](#), [559](#), [559f](#)

Artéria descendente esquerda anterior (LAD),

[540](#)

no infarto miocárdico,

[557](#), [557f](#), [559](#), [559f](#)

Artéria digital, na artrite reumatoide,

[1245](#)

Artéria esquerda circunflexa (LCX),

[540](#)

no infarto miocárdico,

[557](#), [557f](#), [559](#), [559f](#)

Artéria LAD (esquerda anterior descendente),

[540](#)

no infarto miocárdico,

[557](#), [557f](#), [559](#), [559f](#)

Artéria LCX (circunflexa esquerda),

[540](#)

no infarto miocárdico,

[557](#), [557f](#), [559](#), [559f](#)

Artéria renal, displasia fibromuscular da,

[959](#), [959f](#)

Artérias coronárias epicárdicas,

[540](#)

Artérias ectáticas,

[497](#)

Artérias elásticas,

[496–497](#)

Artérias espirais uterinas, na pré-eclâmpsia,

[1064](#), [1064f](#)

Artérias intramurais,

[540](#)

Artérias musculares,

[496f](#), [497](#)

Arteriogênese,

[497](#)

Arteriolas

estrutura e função das,

[496f](#), [497](#)

necrose fibrinoide das, na hipertensão maligna,

[958-959](#), [958f](#)

Arteriolite

hiperplásica, na hipertensão maligna,

[958f](#), [959](#)

necrosante,

[504](#)

Arteriosclerose,

[504](#)

hialina,

[503](#), [503f](#)

devido ao diabetes melito,

[1148](#), [1149f](#)

na nefrosclerose benigna,

[957](#), [958f](#)

hiperplásica,

[503f](#), [504](#)

renal, no diabetes melito,

[1150](#)

Arterioesclerose hialina,

[503](#), [503f](#)

devido ao diabetes melito,

[1148](#), [1149f](#)

na nefrosclerose benigna,

[957](#), [958f](#)

Arteriosclerose hiperplásica,

[503f](#), [504](#)

Arteriosclerose renal, no diabetes melito,

[1150](#)

Arteriopatia cerebral autossômica dominante com infarto subcortical e leucoencefalopatia (CADASIL),

[1304-1305](#), [1304f](#)

Arteriopatia do enxerto, cardíaca,

[593](#), [593f](#)

Arteriosclerose,

[504](#)

enxerto,
[593](#), [593f](#)

Arterite

de células gigantes (temporal),
[520–521](#), [521f](#)
de Huebner,
[1309](#)
de Takayasu,
[521–522](#), [522f](#)

Articulação(ões), [1243–1255](#)

anatomia da,
[1243](#)

artrite da,
[1243–1254](#)

associada à enterite,
[1249](#)

bacteriana,
[1250](#)

de Lyme,
[1250](#)

espondilo- anquilosante,
[1249](#)

espondiloartropatia soronegativa como,
[1249](#)

gota,
[1251–1254](#), [1251t](#), [1252f](#), [1253f](#)

idiopática juvenil,
[1248–1249](#)

induzida por cristal,
[1250–1254](#)

infecciosa,
[1249–1250](#)

na doença da deposição de cristal de pirofosfato de cálcio,
[1254](#), [1254f](#)

na síndrome de Reiter,
[1249](#)

osteo-,
[1243–1244](#), [1244f](#), [1245f](#)

psoriática,
[1249](#)

reumatoide,
[1245–1248](#), [1246f–1248f](#)

tuberculosa,

[1250](#)

viral,

[1250](#)

cavitada (sinovial),

[1243](#)

classificação da,

[1243](#)

lesões tumorais e semelhantes a tumores,

[1254-1255](#)

cisto ganglion e cisto sinovial como,

[1255](#)

tumor de células gigantes tenosinovial como,

[1255](#), [1255f](#)

sólida (não sinovial),

[1243](#)

Articulação articular degenerativa,

[1243-1244](#), [1244f](#), [1245f](#)

Articulações de Charcot,

[1310](#)

Articulações sinoviais,

[1243](#)

Artrite associada à enterite,

[1249](#)

Artrite bacteriana,

[1250](#)

Artrite de Lyme,

[382](#), [1250](#)

Artrite gotosa,

[1251-1254](#)

comportamento clínico da,

[1252-1254](#)

morfologia da,

[1252](#), [1253f](#)

patogenia da,

[1251-1252](#), [1252f](#), [1253f](#)

Artrite idiopática juvenil (JIA),

[1248-1249](#)

Artrite induzida por cristal,

[1250-1254](#), [1251t](#), [1252f-1254f](#)

Artrite infecciosa,

[1249-1250](#)

Artrite psoriática,

[1249](#)

Artrite reativa,

[204t](#), [1249](#)

Artrite reumatoide,

[1245–1248](#)

autoimunidade na,

[1246–1247](#)

cardiopatia associada à,

[591](#)

comportamento clínico da,

[1247–1248](#), [1248f](#)

envolvimento pulmonar na,

[704](#)

epidemiologia da,

[1245](#)

hipersensibilidade mediada por células T na,

[206t](#)

juvenil,

[1248–1249](#)

morfologia da,

[1245](#), [1246f](#)

patogenia da,

[1245–1247](#), [1247f](#)

problemas ambientais na,

[1246](#)

suscetibilidade genética para,

[1246](#)

Artrite,

[1243–1254](#)

associada à enterite,

[1249](#)

bacteriana,

[1250](#)

de Lyme,

[382](#), [1250](#)

devido à febre reumática,

[574](#)

espôndilo-anquilosante,

[1249](#)

espondiloartropatias soronegativas como,

[1249](#)

gotosa,

[1251–1254](#), [1251t](#), [1252f](#), [1253f](#)

idiopática juvenil,

[1248–1249](#)

induzida por cristais,

[1250–1254](#)

infecciosa,

[1249–1250](#)

na doença de deposição de cristais de pirofosfato de cálcio,

[1254](#), [1254f](#)

na síndrome de Reiter,

[1249](#)

no lúpus eritematoso sistêmico,

[214t](#), [219](#)

osteo-,

[1243–1244](#), [1244f](#), [1245f](#)

por imunocomplexo,

[205](#)

psoríase forme,

[1249](#)

reativa,

[204t](#), [1249](#)

reumatoide,

[1245–1248](#), [1246f–1248f](#)

cardiopatia associada à,

[591](#)

envolvimento pulmonar na,

[704](#)

hipersensibilidade mediada por células T na,

[206t](#)

juvenil,

[1248–1249](#)

tofácea,

[1251](#), [1252](#), [1253f](#), [1254](#)

tuberculosa,

[1250](#)

viral,

[1250](#)

Artrocalasia, na síndrome de Ehlers-Danlos,

[146](#), [146t](#)

Artrogripose,

[1279](#)

Árvore biliar, anomalias da,

[877–878](#), [878f](#)

Asbestos (amianto)

como carcinógeno,
[274t](#)
doenças pulmonares devido aos,
[705t](#)
e carcinoma pulmonar,
[730](#)
e mesotelioma maligno,
[733](#), [937](#)
pneumoconiose devido aos,
[418](#), [707-709](#)

Asbestose,

[707](#), [700](#)

Ascaris lumbricoides,

[336](#)

enterocolite devido à,

[813](#), [813f](#)

Ascites

devido à hipertensão portal,

[846-847](#), [846f](#)

na insuficiência cardíaca do lado direito,

[544](#)

quilosa,

[528](#)

ASD (defeito septal atrial),

[548f](#), [549](#)

Asma,

[691t](#), [696-700](#)

alterações patológicas principais na,

[691t](#)

atópica,

[696](#), [697](#), [698f](#)

comportamento clínico da,

[691t](#), [700](#)

definição,

[696](#)

etiologia da,

[691t](#)

genética da,

[699](#)

induzida por drogas,

[697](#)

local anatômico da,

[691t](#)

morfologia da,

[699–700](#), [700f](#)

não atópica,

[696–697](#)

ocupacional,

[697](#)

patogenia da,

[697–699](#), [698f](#)

restos orgânicos que produzem,

[705t](#)

Asma atópica,

[696](#), [697](#), [698f](#)

Asma induzida por alérgeno,

[696](#), [697](#), [698f](#)

Asma induzida por drogas,

[697](#)

Asma ocupacional,

[697](#)

Asma sensível ao ácido acetilsalicílico,

[697](#)

Aspartilglicosaminúria,

[151t](#)

Aspecto de vidro-fosco, devido à síndrome da angústia respiratória neonatal,

[464](#)

Aspergillus fumigatus,

[388](#)

Aspergillus spp.,

[388–389](#), [389f](#)

Aspergiloma,

[389](#)

Aspergilose,

[388–389](#), [389f](#)

alérgica broncopulmonar,

[389](#), [701](#)

do SNC,

[1314](#)

invasiva,

[389](#), [389f](#)

Aspiração por agulha fina, de tumores,

[323](#)

Aspirina® (ácido acetilsalicílico)

efeitos adversos da,

[425](#)

distúrbio de sangramento devido à,

[678](#)

mecanismo de ação da,

[58f.](#), [59–60](#)

Asplenia,

[641.](#), [642](#)

Associada a hemodiálise amiloidose,

[252t.](#), [253](#)

Astrócito(s),

[1289.](#), [1290f](#)

gemistocítico,

[1289](#)

reações às lesões do,

[1289–1290.](#), [1290f](#)

tipo II de Alzheimer,

[1289–1290](#)

Astrocitoma(s),

[1338–1341](#)

anaplásico,

[1338.](#), [1339](#)

difuso,

[1338–1339.](#), [1339f](#)

gemistocítico,

[1339](#)

infiltrativo,

[1338–1340.](#), [1339f.](#), [1340f](#)

pilocítico,

[1340–1341.](#), [1341f](#)

xantopleomórfico,

[1341](#)

Astrogliose,

[1289](#)

na síndrome da morte súbita infantil,

[480](#)

Ataque cardíaco.

see [Infarto miocárdico \(MI\).](#)

Ataxia(s)

de Friedreich,

[168t.](#), [1331](#)

espinocerebelar,

[168t.](#), [1331–1332](#)

Ataxias espinocerebelares (SCAs),

[168t.](#), [1331–1332](#)

Ataxia-telangiectasia,

[41](#), [275](#), [302-303](#), [1331-1332](#)

Ataxia-telangiectasia e relação Rad3 (*ATR*),

[292](#)

Atelectasia,

[686-688](#), [686f](#)

Atelectasia de compressão,

[686](#), [686f](#)

Atelectasia de contração,

[686](#), [686f](#)

Atelectasia de reabsorção,

[686](#), [686f](#)

Atelectasia neonatal,

[686](#)

Ateroembolismo,

[512](#)

Ateromas,

[504](#), [504f](#), [510](#)

na hipertensão pulmonar,

[716](#), [717f](#)

Aterosclerose,

[34-35](#), [504-514](#)

alimentação e,

[452](#)

consequências da,

[512-514](#), [513f](#)

devido ao diabetes melito,

[1147](#)

e cardiopatia isquêmica,

[553-554](#), [554f](#)

epidemiologia da,

[504-506](#), [505f](#), [505t](#), [506f](#)

infarto encefálico devido à,

[1301](#)

inflamação crônica na,

[70](#)

morfologia da,

[510-512](#), [510f-512f](#)

ateroembolismo na,

[512](#)

estrias gordurosas na,

[509](#), [510](#), [510f](#)

formação de aneurisma na,

[512](#)

placa aterosclerótica na,

[510-512](#)

anatomia da,

[504](#), [504f](#)

calcificação da,

[511](#), [511f](#)

características histopatológicas da,

[510-511](#), [511f](#)

características macroscópicas da,

[510](#), [511f](#)

fibrosa,

[511](#)

hemorragia na,

[512](#)

localização da,

[510](#)

ruptura, ulceração, ou erosão da,

[511-512](#), [512f](#)

trombose da,

[510-511](#), [514](#)

vulnerável vs. estável,

[513](#), [513f](#)

patogenia da,

[506-510](#)

distúrbios hemodinâmicos na,

[508](#)

hipótese de resposta à lesão da,

[507](#), [507f](#)

infecção na,

[508-509](#)

inflamação na,

[508](#)

lesão endotelial na,

[507-508](#)

lipídios na,

[508](#)

proliferação de músculo liso na,

[509](#)

visão geral sobre,

[509-510](#), [509f](#)

renal, no diabetes melito,

[1150](#)

tabagismo e,

[419](#)

terapia de reposição hormonal e,

[423](#)

trombose arterial devido à,

[125](#)

Aterosclerose renal, no diabetes melito,

[1150](#)

ATG16L1, na doença de Crohn,

[817](#)

Atipia coilocitótica

do colo do útero,

[1027](#), [1028](#), [1028f](#), [1029f](#)

no condiloma acuminado,

[1020](#), [1020f](#)

Ativação das células endoteliais,

[61](#), [498–499](#), [499f](#)

no choque séptico,

[130–131](#)

Ativação de leucócitos, na inflamação,

[52](#), [54](#), [54f](#)

Ativador de plasminogênio semelhante à uroquinase (u-PA),

[120](#)

Ativador do plasminogênio tecidual (tPA),

[115](#), [116](#), [116f](#), [120](#), [121f](#)

Ativador do receptor do fator nuclear κ B (RANK), na homeostase óssea,

[1216](#), [1216f](#)

Ativador do receptor do ligante do fator nuclear κ B (RANKL),

[1134](#)

na homeostase óssea,

[1216](#), [1216f](#)

Ativadores do plasminogênio (PAs), na fibrinólise,

[120](#), [121f](#)

Ativadores transcricionais, proto-oncogenes para,

[281t](#)

Atividade proliferativa tecidual,

[81–82](#)

Atividade tirosina quinase

receptores com,

[90](#), [91f](#)

receptores sem,

[90](#), [91f](#)

ATN.

see [Necrose tubular aguda \(ATN\)](#).

Atopia,

[200–201](#)

Atordoamento miocárdico,

[561](#), [562f](#)

ATR (ataxia-telangiectasia e Rad3),

[292](#)

Atraso da anáfase,

[159](#)

Atresia biliar,

[895](#)

Atresia da aorta, congênita,

[552–553](#)

Atresia da valva atrioventricular direita (tricúspide) (TA),

[551](#)

Atresia do esôfago,

[773](#), [773f](#)

Atresia gastrointestinal,

[772–773](#)

Atresia pulmonar, congênita,

[552](#)

Atrofia,

[9–10](#), [9f](#)

causas de,

[9–10](#), [9f](#)

definição,

[9](#)

desnervação,

[9](#)

do desuso,

[9](#)

marrom,

[10](#)

mecanismos de,

[10](#)

patológica,

[9](#)

Atrofia adrenocortical,

[1157](#)

Atrofia bulboespinal,

[1333](#)

Atrofia cardíaca,

[548](#)

Atrofia cortical, na doença de Alzheimer,

[1322](#), [1322f](#)

Atrofia da fibra muscular,

[1267–1268](#), [1267f](#)

Atrofia de Brown,

[10](#)

do coração,

[540](#)

Atrofia de desnervação,

[9](#), [1268](#), [1275](#)

Atrofia de grupo,

[1268](#)

Atrofia dentatorubral-palidoluisiana,

[168t](#)

Atrofia lobar,

[1326](#), [1326f](#)

Atrofia mucosa, devido à gastrite crônica,

[789](#)

Atrofia muscular espinal (SMA),

[1275–1276](#), [1275f](#), [1333](#)

Atrofia muscular espinobulbar,

[168t](#)

Atrofia muscular peroneal,

[1271](#)

Atrofia muscular progressiva, na esclerose amiotrófica lateral,

[1333](#)

Atrofia olivopontocerebelar,

[1329](#)

Atrofia panfascicular,

[1275](#), [1275f](#)

Atrofia por pressão,

[9–10](#)

Atrofia sistêmica múltipla(MSA),

[1329–1330](#)

ATTR (amiloide transtiretina),

[251](#), [251f](#), [252](#)

Aumento do espaço aéreo com fibrose,

[692](#)

Autoanticorpos, no lúpus eritematoso sistêmico,

[204t](#), [213–215](#), [215t](#)

Autoesplenectomia, na anemia falciforme,

[655](#), [655f](#)

Autofagia,

[5](#), [10](#), [11](#), [32](#), [32f](#)

em células tumorais,

[304](#)

Autofagolisossoma,

[32](#), [32f](#)

Autoimunidade

definição,

[184](#), [208](#)

genes de suscetibilidade na,

[211f](#), [212](#)

infecções na,

[211f](#), [212](#), [213f](#)

mecanismos da,

[211–212](#), [211f](#), [213f](#)

na artrite reumatoide,

[1246–1247](#)

tolerância imunológica e,

[209–211](#), [210f](#)

Autonomia da tireoide,

[1115](#), [1126](#)

Autoregulação, da pressão sanguínea,

[500](#)

Autorenovação, de células-tronco hematopoiéticas,

[598](#)

Autossomos, distúrbios citogenéticos envolvendo,

[161–164](#), [161f](#), [163f](#), [164f](#)

AVSD (defeito do septo atrioventricular),

[548f](#), [550](#)

Avulsões, neuropatias devido à,

[1274](#)

Axonopatia,

[1267](#)

Azoospermia, na fibrose cística,

[477](#), [478](#)

Azotemia,

[914–915](#)

pós-renal,

[915](#)

pré-renal,

[914–915](#)

na insuficiência cardíaca do lado esquerdo,

[544](#)

Babesia divergens,

[393](#)

Babesia microti,

[393](#)

Babesiose,

[393](#), [393f](#)

Bacillus anthracis,

[364](#), [365f](#)

Bacilo Calmette-Guérin (BCG), para câncer de bexiga urinária,

[988](#)

Baço,

[640–643](#)

acessório,

[642–643](#)

amiloideose do,

[254](#)

anatomia normal do,

[640](#), [641f](#)

anomalias congênitas do,

[642–643](#)

funções do,

[640–641](#)

lardáceo,

[254](#)

na doença das células falciformes,

[655](#), [655f](#)

na leucemia mieloide crônica,

[635](#), [636f](#)

na mononucleose infecciosa,

[357](#)

na sarcoidose,

[710](#)

neoplasias do,

[642](#)

no lúpus eritematoso sistêmico,

[220](#)

sagú,

[254](#)

Bactéria,

[333t](#), [334](#), [335f](#)

anaeróbica,

[382–383](#), [383f](#)

classificação de,

[334](#)

“comedora de carne”,

[360](#)

colonização por,

[334](#)

enteropatogênica,

[338](#)

estrutura da,

[334.](#), [335f](#)

gram-negativa,

[334.](#), [335f](#)

gram-positiva,

[334.](#), [335f](#)

intracelular

facultativa,

[334](#)

obrigatória,

[334.](#), [383–385.](#), [384f.](#), [385f](#)

virulência da,

[345](#)

mecanismos da produção de doença por,

[344–345](#)

sexualmente transmissíveis,

[341t](#)

Bacteriófagos,

[344](#)

Bacteroides fragilis,

[382](#)

BAFF, no lúpus eritematoso sistêmico,

[216](#)

Bainha de mielina,

[1266](#)

Bainha do tendão, tumor de células gigantes da,

[1255.](#), [1255f](#)

BAK, na apoptose,

[295.](#), [296](#)

Balanite,

[387](#)

Balanopostite,

[990](#)

B-ALL (leucemia/linfoma de células B grandes linfoblástico),

[609t.](#), [610–611.](#), [610f](#)

Balo lardáceo,

[254](#)

Balonização,

[1175](#)

Banda G,

[158–159](#), [159f](#)

Bandas amnióticas,

[456](#), [457f](#)

Bandas de contração, após infarto miocárdico,

[561](#)

Baqueteamento, devido ao câncer,

[321t](#), [322](#)

c-*MET*, no carcinoma pulmonar,

[733](#)

Barorreceptores,

[1107](#)

Barreira de filtração glomerular,

[918](#)

Bartonella henselae,

[530](#)

Bartonella quintana,

[530](#)

Basofilia,

[602t](#)

Basófilo(s)

diferenciação de,

[599f](#)

na hipersensibilidade imediata,

[199](#)

referências de variação no adulto para,

[600t](#)

Bastões de Auer, na leucemia mieloide aguda,

[631](#), [631f](#)

Bastonete(s), na retina,

[1367f](#)

BAV (valva bicúspide), estenose calcificada da,

[570–571](#), [570f](#)

BAX, na apoptose,

[295](#), [296](#), [296f](#)

BCG (bacilo Calmette-Guérin), para câncer de bexiga,

[988](#)

BCL-XL, na apoptose,

[296](#), [296f](#)

BDNF (fator neurotrófico derivado do cérebro), no equilíbrio energético,

[448](#)

Benzeno

como carcinógeno,

[274t](#)

doenças pulmonares devido ao,

[705t](#)

exposição ocupacional ao,

[417](#)

Bergmann,

[1337](#)

Beribéri,

[1336](#)

neuropático,

[1274](#)

Berílio

como carcinógeno,

[274t](#)

doenças pulmonares devido ao,

[705t](#)

pneumoconiose devido ao,

[418](#)

Bexiga urinária,

[982-989](#)

anatomia da,

[980](#)

anomalias congênicas da,

[982](#), [982f](#)

divertículo da,

[982](#)

extrofia da,

[982](#), [982f](#)

inflamação da,

[982-983](#), [983f](#), [984f](#)

lesões metaplásicas da,

[983-984](#)

obstrução da,

[989](#), [989f](#)

BH4 (tetra-hidrobiopterina),

[471](#), [471f](#)

Bicarbonato, na fibrose cística,

[474](#)

BID, na apoptose,

[295](#), [296f](#)

Bifenis policlorados (PCBs), exposição ocupacional ao,

[417–418](#)

Bile

formação de,

[847–848](#), [848f](#)

funções da,

[847](#)

Bilirrubina

acúmulo intracelular de,

[38](#)

definição,

[847](#)

metabolismo e eliminação de,

[847–848](#), [848f](#)

não conjugada vs. conjugada,

[848](#)

níveis séricos de,

[848](#)

Biliverdina,

[847](#), [848f](#)

Biliverdina reductase,

[847](#), [848f](#)

Bioaerossóis, como poluente indoor do ar,

[413](#)

Bioinformática,

[136](#)

Biópsia do linfonodo sentinela, para carcinoma de mama,

[270](#), [1097](#)

Biópsias, para câncer,

[323](#)

Bioterrorismo, agentes de,

[337–338](#), [338t](#)

Biotina, função da,

[438f](#)

Blastema, e regeneração,

[92](#)

Blastomicose,

[726–727](#), [727f](#)

Blastomyces dermatitidis, pneumonia crônica devido ao,

[726–727](#), [727f](#)

Blastos mieloides, na síndrome mielodisplásica,

[633](#)

Blefarite,

[1356](#)

Bloqueio pupilar,

[1362f](#), [1363](#)

BMD (distrofia muscular de Becker),

[1276–1277](#), [1276f](#)

BMP (proteína morfogenética óssea),

[85](#)

BMU (unidade multicelular básica),

[1217](#)

Bócio,

[1115](#), [1124–1126](#)

coloide,

[1124](#), [1125f](#)

difuso não tóxico (simples),

[1124](#), [1125f](#)

disormonogenético,

[1118](#)

endêmica,

[1124](#)

esporádico,

[1124](#)

intratorácico ou mergulhante,

[1125](#)

multinodular,

[1124–1126](#), [1125f](#)

Bociogênios,

[1115](#), [1124](#)

Bolha,

[1175](#)

Bolha subcórnea,

[1201f](#)

Bolha subepidérmica,

[1201f](#)

Bolha suprabasal,

[1201f](#)

acantolítica,

[1202](#), [1202f](#)

Bolhas citoplasmáticas, na apoptose,

[26](#), [26f](#)

Bolhas na membrana, na lesão celular,

[13f](#), [23](#)

Bomba de exportação de sais biliares (BSEP),

[851](#)

Borda em tufos,

[1215](#)

Bordetella pertussis,

[366](#), [367f](#)

Borrelia burgdorferi,

[335f](#), [381–382](#), [381f](#)

Borrelia recurrentis,

[381](#)

Borreliose,

[381–382](#), [381f](#)

Bossa frontal,

[444](#)

Botulismo,

[383](#)

BPAG (antígeno do penfigoide bolhoso),

[1203](#), [1204f](#)

BPD (displasia broncopulmonar), na síndrome da angústia respiratória neonatal,

[465–466](#)

BPH (hiperplasia prostática benigna),

[8](#), [1002–1004](#), [1003f](#), [1004f](#)

Bradicinina, na inflamação,

[65](#), [65f](#)

Braille, Louis,

[1364](#)

Braquidactilia tipo C,

[1219t](#)

BRCA1,

[275](#), [276](#), [287t](#), [303](#), [306](#)

e câncer de mama,

[1085–1086](#), [1086t](#)

e carcinoma de ovário,

[1050](#)

BRCA2,

[275](#), [276](#), [287t](#), [303](#)

e câncer de mama,

[1085–1086](#), [1086t](#), [1093](#)

e carcinoma de ovário,

[1050](#)

Broncopneumonia,

[720](#), [721](#), [713f](#)

herpes,

[354](#)

Bronquiectasia,

[691t](#), [700–701](#), [701f](#)

na fibrose cística,

[478](#)

Bronquiolite,

[691t](#), [723–724](#)

obliterante,

[696](#)

após transplante de pulmão,

[728](#), [729f](#)

Bronquíolos,

[685](#)

Bronquíolos respiratórios,

[685](#)

Bronquíolos terminais,

[685](#)

Bronquite crônica,

[691t](#), [695–696](#), [695t](#)

Brugia spp.,

[400](#)

BSEP (bomba de exportação de sal biliar),

[851](#)

Buftalmia,

[1374](#)

Bulimia,

[438](#)

Burnet, Macfarlane,

[316](#)

1,3-Butadieno, exposição ocupacional ao,

[417](#)

BWS (síndrome de Beckwith-Wiedemann), tumor de Wilms na,

[488](#)

C3 convertase,

[63](#)

C3a,

[64](#), [65](#), [65f](#), [66](#)

C3b,

[64](#)

C4a,

[64](#)

C5 convertase,

[63](#)

C5a,

C

[64](#), [65](#), [65f](#), [66](#)

CA-125

como marcador tumoral,

[327](#)

no carcinoma de ovário,

[1055](#)

CAA (angiopatia amiloide cerebral),

[1304](#), [1304f](#), [1324](#)

Cabeça de medusa,

[528](#), [847](#)

CAD.

see [Doença arterial coronária \(CAD\)](#).

CADASIL (arteriopatia autossômica dominante com infarto subcortical e leucoencefalopatia),

[1304–1305](#), [1304f](#)

Cadeia pesada da β -miosina (β -MHC), na cardiomiopatia hipertrófica,

[585](#)

Caderinas, na matriz extracelular,

[96](#)

Cádmio, como carcinógeno,

[274t](#)

Cãibras do calor,

[430](#)

Calazar,

[394](#)

Calázio,

[1356](#)

Calcificação(s)

da valva cardíaca artificial,

[579](#), [579f](#)

de mama,

[1076](#)

degeneração valvular com,

[569–571](#), [570f](#)

distrófica,

[38](#), [38f](#)

metastática,

[38–39](#)

patológica,

[6](#), [24](#), [38–39](#), [38f](#)

Calcificação anular da valva atrioventricular esquerda (mitral),

[570f](#), [571](#), [572f](#)

Calcificação distrófica,

[38](#), [38f](#)

Calcificação metastática,

[38–39](#)

Calcifilaxia,

[1137](#)

Cálcio, e osteoporose,

[1223](#)

Calcitonina,

[1116](#)

Cálculo,

[749](#)

Cálculo coraliforme,

[970](#)

Cálculo de ácido úrico,

[970](#), [970t](#)

Cálculo de colesterol,

[890–891](#), [891f](#), [891t](#), [892f](#)

Cálculo de fosfato de amônio e magnésio,

[970](#), [970t](#)

Cálculo de fosfato de cálcio,

[970](#), [970t](#)

Cálculo de oxalato de cálcio,

[970](#), [970t](#)

Cálculo renal,

[915](#), [970–971](#), [970t](#), [971f](#)

Cálculos biliares,

[890–892](#)

características clínicas dos,

[892](#)

morfologia dos,

[892](#), [892f](#)

obesidade e,

[450](#)

pancreatite devido à,

[901](#)

patogenia dos,

[891–892](#), [891f](#)

prevalência e fatores de risco para,

[890–891](#), [891t](#)

Cálculos de cistina,

[970](#), [970t](#), [971](#)

Cálculos de estruvita,

[970](#), [970t](#)

Cálculos de pigmento,

[890](#), [891–892](#), [891t](#), [892f](#)

Cálculos do trato urinário, devido ao hiperparatireoidismo,

[1136](#)

Cálculos triplicados,

[970](#), [970t](#)

Calibre vascular, na inflamação,

[46–47](#), [46f](#)

Calicreínas

na cascata da coagulação,

[119f](#)

na inflamação,

[65](#), [65f](#)

Calo

ósseo,

[1228](#), [1228f](#)

tecido mole,

[1227](#)

Calor,

[44](#), [69](#)

Calymmatobacterium donovani,

[368](#)

CAM(s) (moléculas de adesão celular), na matriz extracelular,

[95f](#), [96–97](#), [97f](#)

vias cAMP (3',5'-adenosina monofosfato cíclica),

[90–91](#), [91f](#)

Camada celular do gânglio, da retina,

[1367f](#)

Camada de Bowman, da córnea,

[1359](#), [1359f](#)

Camada de fibras nervosas, da retina,

[1367f](#)

Camada de ozônio (O3),

[412](#)

Camada nuclear externa, da retina,

[1367f](#)

Camada nuclear interna, da retina,

[1367f](#)

Camada plexiforme externa, da retina,

[1367f](#)

Camada plexiforme interna, da retina,

[1367f](#)

iNOS (óxido nítrico sintase induzível),

Câmara anterior,

[1362f](#)

Câmara posterior, do olho,

[1354f](#), [1362f](#)

Câmara pulpar,

[748f](#)

Campanha “Back to Sleep” (“De costas para Dormir”),

[481](#)

Campos cardíacos, no desenvolvimento cardíaco,

[545–546](#), [546f](#)

Campylobacter jejuni,

[807–808](#), [808f](#)

Camundongos “Knock-in”,

[83](#)

Camundongos “Knockout”,

[83](#)

Canabinoides, abuso de,

[426t](#), [427–428](#)

Canais de cloreto

estrutura normal e função da,

[473–474](#), [474f](#)

na fibrose cística,

[474–475](#), [475f](#)

Canais de Hering,

[843](#)

Canais de Lambert, na inflação obstrutiva,

[695](#)

Canal anal, tumores de,

[833–834](#), [835f](#)

Canal de Schlemm,

[1354f](#), [1362f](#)

Canal de sódio epitelial (ENaC), na fibrose cística,

[473–474](#), [475f](#)

Canaliculos,

[1216](#)

Canaliculos biliares,

[843](#)

Câncer(es)

agentes carcinogênicos no,

[309–316](#)

microbianos,

[312–316](#)

Helicobacter pylori como,
[315–316](#)
vírus oncogênicos de DNA como,
[313–315](#), [313f](#), [314f](#)
vírus oncogênicos de RNA como,
[312–313](#)
químicos,
[309–311](#), [309t](#), [310f](#)
radiação como,
[311–312](#), [433–435](#)
alimentação e,
[451–452](#)
análise genética para,
[174](#)
aspecto(s) clínico(s) do,
[320–327](#)
bases molecular do,
[276–308](#)
alterações cromossômicas no,
[304–306](#), [305t](#)
alterações epigenéticas no,
[306–307](#)
alterações essenciais para transformação maligna no,
[278–279](#), [280f](#)
amplificação gênica no,
[306](#)
angiogênese no,
[297–298](#)
clonalidade no,
[260](#), [276–277](#), [278f](#)
como um processo de múltiplas etapas,
[277–278](#), [279f](#), [308–309](#), [308f](#)
desregulação de genes associados ao câncer,
[304–308](#)
efeitos Warburg no,
[303–304](#)
evasão da apoptose no,
[295–296](#), [296f](#)
gene(s) supressor(es) de tumor no,
[286–294](#), [287t](#)
doença VHL,
[295](#)
genes *patched* (*PTCH*) como,

[295](#)
na via APC/ β -catenina,
[292–294](#), [293f](#)
na via *INK4a/ARF*,

[294](#)
na via TGF- β ,

[294](#)
NF1 como,
[294–295](#)

NF2 como,
[295](#)

p53 como,
[290–292](#), [291f](#)

PTEN como,
[287t](#), [294](#)

RB como,
[287–290](#), [288f](#), [289f](#)

WT1 como,
[295](#)

genes reguladores no,

[277](#)
instabilidade genômica no,
[302–303](#)

invasão e metástase no,
[298–302](#), [298f](#)

da matriz extracelular,
[298–300](#), [299f](#)

desenvolvimento metastático no,
[301–302](#), [301f](#)

disseminação vascular e migração de células tumorais no,
[300–301](#)

microambiente estromal no,
[303](#)

miRNAs no,
[277](#), [307–308](#), [307f](#)

mutações no,
[276](#)

oncogenes no,
[279–286](#), [281t](#)

para fatores de crescimento,
[280](#), [281t](#)

para proteínas de tradução de sinal,
[281–283](#), [281t](#), [282f](#)

para proteínas reguladores nucleares,
[281t](#)

para receptores de fator de crescimento,
[280–281](#), [281t](#)

para receptores não tirosina cinase,
[283–286](#), [283f](#), [284f](#), [285f](#), [286t](#)

para reguladores do ciclo celular,
[281t](#)

telomerase no,
[296–297](#), [297f](#)

caquexia devido ao,
[320–321](#)

característica(s) do,
[262–270](#), [271f](#), [271t](#)

câncer de células-tronco e de linhagens celulares como,
[267–268](#)

diferenciação e anaplasia como,
[262](#), [264f](#), [271t](#)

invasão local como,
[268–269](#), [268f](#), [271t](#)

metástase como,
[269–270](#), [269f–271f](#), [271t](#)

velocidade de crescimento como,
[265–267](#), [266f](#), [271t](#)

classificação de indiferenciado,
[324](#), [324f](#)

consumo de álcool e,
[422](#)

contraceptivos orais e,
[423](#)

defesas do hospedeiro contra,
[316–320](#)

antígenos tumorais no,
[316–318](#), [317f](#)

mecanismos efetores antitumorais no,
[318–319](#)

vigilância imunológica e escape como,
[316](#), [319–320](#), [319f](#)

definição,
[260](#)

deteção de moléculas de significado prognóstico ou terapêutico no,
[324](#)

diagnóstico laboratorial de,

[323–325](#), [323f](#), [324f](#)

efeitos locais e hormonais do,

[320](#)

em infantes e crianças,

[482–489](#)

incidência e tipos de,

[483](#), [483t](#)

neuroblástico,

[483–487](#), [484f](#), [485f](#), [485t](#), [487f](#)

tumor de Wilms como,

[487–489](#), [489f](#)

epidemiologia da,

[270–276](#)

condições predisponentes não hereditárias no,

[276](#), [277t](#)

fatores geográficos e ambientais no,

[272–273](#), [273f](#), [274f](#)

idade no,

[273](#)

incidência no,

[271–272](#), [272f](#)

predisposição genética no,

[273–276](#), [274t](#)

gradação e estadiamento do,

[322–323](#)

marcadores tumorais para,

[326–327](#), [327t](#)

nomenclatura para,

[260](#), [261–262](#), [261f](#), [262f](#), [263t](#)

obesidade e,

[273](#), [450f](#), [451](#)

ocupacional,

[274t](#)

perfil molecular do,

[325–326](#), [326f](#)

predisposição hereditária para,

[325](#)

síndromes paraneoplásicas devido a,

[321–322](#), [321t](#)

tumores benignos vs.,

[270](#), [271f](#), [271t](#)

Câncer colorretal

adenocarcinoma como,

830–833

alimentação e,
830–831
características clínicas do,
833
epidemiologia do,
830–831
estadiamento do,
833, 834t, 835t
metastático,
833, 834f
morfologia do,
264f, 832–833, 833f
patogenia do,
831–832, 831f, 832f
quimioprevenção do,
831

alimentação e,
451, 830–831
carcinoma intramucoso como,
827, 828f
metastático,
269f
modelo molecular para evolução do,
308f, 309
não polipose hereditário,
274, 275, 302, 828–830, 830t
polipose adenomatosa familiar e,
827–828

Câncer de pele

carcinoma de células basais como,
1188–1189, 1189f, 1191f
carcinoma de células escamosas como,
1186–1188, 1187f
melanoma como,
1179–1183
características clínicas do,
1180, 1181f
fatores prognósticos para,
1181–1182
morfologia do,
1180–1181, 1181f
patogenia do,

[1182-1183](#), [1182f](#)

radiação e,

[311-312](#)

Câncer hepático,

[885-889](#)

carcinoma hepatocelular como,

[885](#), [886-888](#), [887f](#), [888f](#)

colangiocarcinoma como,

[885](#), [888-889](#), [889f](#)

hepatoblastoma como,

[885-886](#), [886f](#)

metastático,

[270](#), [270f](#), [889-890](#)

vírus da hepatite B e,

[315](#)

Cancro

mole,

[368](#)

na sífilis,

[377](#), [378-380](#), [379f](#)

Cancroide,

[368](#)

Candida albicans,

[385](#), [387](#)

Candida spp.,

[385-388](#), [387f](#)

Candidatos para abordagem genética,

[177](#), [178f](#)

Candidíase,

[385-388](#)

cutânea,

[387](#)

do SNC,

[1314](#)

do trato genital feminino,

[1017](#)

invasiva,

[387-388](#)

morfologia da,

[387-388](#), [387f](#)

na AIDS,

[246](#)

oral,

[751](#)

patogênese da,

[385–387](#)

Candidíase bucal,

[751](#)

Canelopatias,

[1278](#)

e morte cardíaca súbita,

[567](#)

Capilar(es), estrutura e função do,

[496f.](#), [497](#)

Capilarização, de sinusoides,

[845](#)

Capsídeo,

[332](#)

Cápsula fibrosa, do tumor,

[268.](#), [268f](#)

Captura de antígeno,

[193.](#), [194f](#)

Caquexia,

[9.](#), [62.](#), [437](#)

devido ao câncer,

[320–321](#)

epidemiologia da,

[437](#)

mecanismos da,

[437.](#), [438f](#)

Carbono, acúmulo intracelular de,

[36](#)

Carboxi-hemoglobina,

[413](#)

Carbúnculo,

[358](#)

Carcinogênese,

[276–308](#)

alterações cromossômicas na,

[304–306.](#), [305f](#)

alterações epigenéticas na,

[306–307](#)

alterações essenciais para transformação maligna na,

[278–279.](#), [280f](#)

amplificação gênica na,

[306](#)

angiogênese na,
[278](#), [297–298](#)
autossuficiência nos sinais de crescimento na,
[278](#), [279–286](#)
clonalidade na,
[260](#), [276–277](#), [278f](#)
como processo de múltiplas etapas,
[277–278](#), [279f](#), [308–309](#), [308f](#)
defeitos no reparo do DNA no,
[277](#), [278](#), [302–303](#)
desregulação de genes associados ao câncer na,
[304–308](#)
efeitos Warburg na,
[303–304](#)
evasão da apoptose na,
[278](#), [295–296](#), [296f](#)
genes reguladores na,
[277](#)
genes supressores de tumor na,
[286–294](#), [287t](#)
 doença VHL,
 [295](#)
 genes *patched (PTCH)* como,
 [295](#)
 na via APC/ β -catenina,
 [292–294](#), [293f](#)
 na via *INK4a/ARF*,
 [294](#)
 na via TGF- β ,
 [294](#)
 NF1 como,
 [294–295](#)
 NF2 como,
 [295](#)
 p53 como,
 [290–292](#), [291f](#)
 PTEN como,
 [287t](#), [294](#)
 RB como,
 [287–290](#), [288f](#), [289f](#)
 WT1 como,
 [295](#)
insensibilidade dos sinais inibitórios de crescimento na,

[278](#), [286–295](#)

instabilidade genômica na,

[302–303](#)

invasão e metástase na,

[278](#), [298–302](#), [298f](#)

da matriz extracelular,

[298–300](#), [299f](#)

desenvolvimento metastático na,

[301–302](#), [301f](#)

disseminação vascular e migração de células tumorais na,

[300–301](#)

microambiente estromal na,

[303](#)

miRNAs na,

[277](#), [307–308](#), [307f](#)

mutações na,

[276](#), [278](#), [308–309](#)

oncogenes na,

[279–286](#), [281t](#)

para fator de crescimento,

[280](#), [281t](#)

para proteínas reguladoras nucleares,

[281t](#)

para proteínas tradutoras de sinal,

[281–283](#), [281t](#), [282f](#)

para receptores de fator de crescimento,

[280–281](#), [281t](#)

para receptores não tirosina cinases,

[283–286](#), [283f](#), [284f](#), [285f](#), [286t](#)

para reguladores do ciclo celular,

[281t](#)

potencial replicativo limitado na,

[278](#), [296–297](#), [297f](#)

telomerase na,

[296–297](#), [297f](#)

Carcinogênese da radiação,

[311–312](#), [433–435](#)

Carcinógeno(s),

[309–316](#)

ambientais,

[273](#)

microbianos,

[309t](#), [312–316](#)

Helicobacter pylori como,

[315–316](#)

vírus oncogênico de DNA como,

[313–315](#), [313f](#), [314f](#)

vírus oncogênico de RNA como,

[312–313](#)

na fumaça do cigarro,

[419](#), [419t](#)

ocupacional,

[274t](#)

químicos,

[309–311](#), [309t](#), [310f](#)

radiação como,

[311–312](#), [433–435](#)

Carcinógenos microbianos,

[309t](#), [312–316](#)

Helicobacter pylori como,

[315–316](#)

vírus de DNA oncogênico como,

[313–315](#), [313f](#), [314f](#)

vírus de RNA oncogênico como,

[312–313](#)

Carcinoides bronquiais,

[737–738](#), [737f](#)

Carcinoma(s),

[261](#).

see also [como Carcinoma de mama; doenças específicas, p.ex., Carcinoma de células basais](#).

Carcinoma adenoescamoso, do colo do útero,

[1029](#)

Carcinoma adenoide cístico, de glândulas salivares,

[768–769](#), [768f](#)

Carcinoma adrenocortical,

[1166](#), [1166f](#)

hiperaldosteronismo devido ao,

[1159](#)

síndrome de Cushing devido ao,

[1157](#), [1158](#)

Carcinoma apócrino,

[1185](#), [1186](#), [1186f](#)

Carcinoma basaloide vulvar,

[1020](#), [1021–1022](#), [1021f](#)

Carcinoma bronquioalveolar,

[733](#), [735f](#)

Carcinoma cloacogênico,

[833](#)

Carcinoma colóide

da próstata,

[1010](#)

de mama,

[1095](#), [1096f](#)

Carcinoma de célula(s) acinar(es),

[911](#)

Carcinoma de células basais

da pálpebra,

[1356](#)

da pele,

[1188–1189](#), [1189f](#), [1191f](#)

da vulva,

[1022](#)

Carcinoma de células claras

da vagina,

[1024](#), [1024f](#)

do rim,

[972–974](#), [972f](#), [974f](#)

Carcinoma de células do anel em sinete, gástrico,

[793](#), [794f](#)

Carcinoma de células escamosas (SCC),

[261](#), [264f](#)

cabeça e pescoço,

[753–756](#)

conjuntivo,

[1357–1358](#)

da bexiga urinária,

[987](#)

da cavidade bucal,

[753–756](#), [755f](#)

da laringe,

[761](#), [761f](#)

da pele,

[1186–1188](#), [1187f](#)

da vagina,

[1024–1025](#)

da vulva,

[1020](#), [1022](#), [1022f](#)

do colo do útero,

[1029](#), [1030f](#)

do esôfago,

[781–782](#), [781f](#)

do pênis,

[992](#), [992f](#)

do pulmão,

[733–734](#), [733f](#), [734f](#)

lesões precursoras de,

[731](#), [732f](#)

Carcinoma de células escamosas ceratinizante, da vulva,

[1022](#), [1022f](#)

Carcinoma de células escamosas da cabeça e pescoços (HNSCCs),

[753–756](#)

Carcinoma de células escamosas da conjuntiva,

[1357–1358](#)

Carcinoma de células não pequenas, do pulmão,

[730](#), [731](#)

Carcinoma de células renais,

[972–975](#)

características clínicas do,

[974–975](#)

classificação do,

[972–973](#), [972f](#)

epidemiologia do,

[972](#)

formas familiares de,

[972](#)

metastático,

[270](#)

para o pulmão,

[739f](#)

morfologia do,

[973–974](#), [973f](#), [974f](#)

Carcinoma de células transicionais, de ovário,

[1054](#)

Carcinoma de grandes células, do pulmão,

[734f](#), [735](#)

Carcinoma de mama,

[1081–1099](#)

bases genéticas para,

[303](#), [306](#)

classificação de,

[1087–1097](#)

comedo-,
[1088](#), [1089f](#)
conteúdo do DNA do,
[1098](#)
contralateral,
[1085](#)
ductal
 in situ,
 [1088–1090](#), [1089f](#), [1090f](#)
 invasivo (infiltrativo),
 [1091–1093](#), [1093f](#)
epidemiologia da,
[1081–1085](#), [1083f](#)
esporádico,
[1087](#)
estadiamento do,
[1097](#), [1098t](#)
etiologia e patogênese do,
[1085–1087](#), [1086t](#), [1088f](#)
fatores de risco para,
[1084–1085](#)
fatores prognósticos e preditivos no,
[1097–1099](#), [1098t](#)
gradação do,
[1097–1098](#)
 HER2/neu-positivo,
 [1093](#), [1094f](#), [1098](#)
hereditário,
[1085–1086](#), [1086t](#)
 in situ,
 [1088–1091](#), [1092t](#)
 ductal,
 [1088–1090](#), [1089f](#), [1090f](#)
 lobular,
 [1090–1091](#), [1091f](#)
inflamatório,
[1091](#), [1097](#)
ingestão de gordura e,
[452](#)
invasão linfovascular pelo,
[1098](#)
invasivo (infiltrativo),
[1091–1095](#), [1092t](#)

ductal (nenhum tipo especial),

[1091–1093](#), [1093f](#)

lobular,

[1093–1095](#)

papilar,

[1096](#)

lobular

in situ,

[1090–1091](#), [1091f](#)

invasivo,

[1093–1095](#)

localmente avançado,

[1097](#)

luminal A,

[1092](#), [1094f](#)

luminal B,

[1092](#)

masculino,

[1101–1102](#)

medular,

[1095](#), [1096f](#)

metaplásico,

[1096–1097](#)

metastático,

[269f](#), [270](#), [301](#), [1095](#), [1097](#)

mucinoso (coloide),

[1095](#), [1096f](#)

nenhum tipo especial,

[1091–1093](#), [1093f](#)

oculto,

[1091](#)

papilar

in situ,

[1088](#), [1090f](#)

invasivo,

[1096](#)

perfil de expressão gênica para,

[1092–1093](#), [1094f](#), [1098](#)

receptores de estrogênio no,

[1082](#), [1083](#), [1084](#), [1087](#), [1092](#), [1098](#)

semelhante ao basal,

[1092–1093](#), [1094f](#)

suscetibilidade de genes para,

[275](#), [1085–1086](#), [1086t](#)

tamanho do tumor no,

[1097](#)

taxa de proliferação do,

[1098](#)

terapia de reposição hormonal e,

[423](#)

terapia neoadjuvante para,

[1098](#)

triagem para,

[1076–1077](#), [1068f](#), [1082–1083](#)

triplo-negativo,

[1093](#), [1094f](#)

triplo-positivo,

[1092](#)

tubular,

[1095–1096](#), [1096f](#)

Carcinoma de ovário

categorias de,

[1050](#)

células claras,

[1054](#)

células transicionais,

[1054](#)

comportamento clínico, detecção, e prevenção da,

[1055](#)

cório-,

[1057](#)

endometrióide,

[1053–1054](#)

mucinoso,

[1052–1053](#)

seroso,

[1050–1052](#), [1051f](#)

Carcinoma de pequenas células

da bexiga urinária,

[987](#)

do pulmão,

[730](#), [731](#), [734–735](#), [734f](#)

Carcinoma de tireoide,

[1127–1134](#), [1128f](#)

Carcinoma de tireoide anaplásico,

[1129](#), [1132](#)

anaplásico (indiferenciado),

[1129](#), [1132](#)

epidemiologia do,

[1127](#)

folicular,

[1128–1129](#), [1131–1132](#), [1131f](#), [1132f](#)

medular,

[1129](#), [1132–1134](#), [1133f](#)

na MEN-2,

[1170–1171](#)

papilar,

[1128](#), [1129–1130](#), [1129f](#)

patogênese do,

[1128–1129](#)

subtipos do,

[1127](#)

Carcinoma de vesícula biliar,

[896–897](#), [896f](#)

Carcinoma do colo do útero,

[1029–1032](#)

características clínicas do,

[1031](#)

epidemiologia do,

[1025](#)

esfregaço por Pap para,

[323f](#), [324](#)

estadiamento do,

[1030](#)

morfologia do,

[1029–1030](#), [1030f](#)

papilomavírus humano e,

[313–314](#), [313f](#)

patogenia do

neoplasia intraepitelial do colo do útero no,

[1027–1029](#), [1028f](#), [1028t](#), [1029f](#), [1029t](#)

papilomavírus humano no,

[1026–1027](#), [1026f](#), [1027f](#), [1028–1029](#), [1029f](#)

triagem e prevenção para,

[1026](#), [1031–1032](#), [1031f](#)

Carcinoma do ducto coletor,

[973](#), [974](#)

Carcinoma do ducto de Bellini,

[973](#), [974](#)

Carcinoma ductal *in situ* (DCIS),

[1088–1090](#), [1089f](#), [1090f](#)

Carcinoma ductal invasivo, de mama,

[268f](#)

Carcinoma ductal, invasivo (infiltrativo),

[1091–1093](#), [1093f](#)

Carcinoma écrino,

[1186](#)

Carcinoma embrionário

ovariano,

[1058](#)

testicular,

[997](#), [998f](#)

Carcinoma endometrial seroso,

[1041–1042](#), [1042f](#), [1043f](#)

Carcinoma endometrial,

[1039–1042](#)

comportamento clínico do,

[1042](#)

e carcinoma de mama,

[1085](#)

epidemiologia do,

[1039](#)

morfologia do,

[1040–1041](#), [1041f](#), [1042](#), [1043f](#)

patogênese molecular do,

[1039](#), [1040t](#)

tipo I,

[1039–1041](#), [1040f](#), [1040t](#), [1041f](#)

tipo II,

[1040t](#), [1041–1042](#), [1042f](#), [1043f](#)

Carcinoma endometriode,

[1041](#), [1041f](#), [1053–1054](#)

Carcinoma ex-adenoma pleomórfico, de glândulas salivares,

[767](#)

Carcinoma fibrolamelar, hepático,

[887](#), [888f](#)

Carcinoma folicular, da tireoide,

[1128–1129](#), [1131–1132](#), [1131f](#), [1132f](#)

Carcinoma gástrico, alimentação e,

[451](#)

Carcinoma hepatocelular (HCC),

[885](#), [886–888](#)

aflatoxina e,
[311](#), [389](#), [451](#), [886](#)
características clínicas do,
[887–888](#)
epidemiologia do,
[886](#)
metastático,
[270](#)
morfologia do,
[887](#), [887f](#), [888f](#)
patogenia do,
[886–887](#)
vírus da hepatite B e,
[315](#)
vírus da hepatite C e,
[315](#)

Carcinoma *in situ* (CIS),

[265](#), [266f](#)

da pele, de células escamosas,

[1187–1188](#)

da vulva,

[1020–1022](#), [1021f](#)

de bexiga urinária,

[984](#), [985f](#), [986–987](#), [986f](#)

de mama

ductal,

[1088–1090](#), [1089f](#), [1090f](#)

lobular,

[1090–1091](#), [1091f](#)

do pênis,

[991](#), [992f](#)

do pulmão,

[731](#), [732f](#)

Carcinoma indiferenciado, da tireoide,

[1129](#), [1132](#)

Carcinoma inflamatório, de mama,

[1091](#), [1097](#)

Carcinoma intraductal,

[1088–1090](#), [1089f](#), [1090f](#)

Carcinoma intraepitelial endometrial (EIC),

[1042](#), [1042f](#), [1043f](#)

Carcinoma intramucoso, colorretal,

[827](#), [828f](#)

Carcinoma laríngeo,

[761](#), [761f](#)

tabagismo e,

[419](#), [420f](#), [412t](#)

Carcinoma lobular *in situ* (LCIS),

[1090–1091](#), [1091f](#)

Carcinoma lobular, invasivo,

[1093–1095](#)

Carcinoma medular

da tireoide,

[1129](#), [1132–1134](#), [1133f](#)

de mama,

[1095](#), [1096f](#)

na MEN-2,

[1170–1171](#)

Carcinoma metaplásico, de mama,

[1096–1097](#)

Carcinoma micropapilar, ovariano,

[1051f](#), [1052](#)

Carcinoma mucinoso, de mama,

[1095](#), [1096f](#)

Carcinoma mucoepidermoide,

[767–768](#), [768f](#)

da conjuntiva,

[1358](#)

Carcinoma nasofaríngeo,

[759](#), [760f](#)

vírus Epstein-Barr no,

[315](#)

Carcinoma neuroendócrino, do colo do útero,

[1029–1030](#)

Carcinoma pancreático,

[908–911](#)

características clínicas da,

[911](#)

carcinogênese molecular da,

[908–909](#), [909t](#)

células acinares,

[911](#)

epidemiologia, etiologia, e patogênese da,

[909–910](#), [910t](#)

morfologia da,

[910–911](#), [910f](#)

precursores para,

[908](#), [909f](#)

predisposição hereditária da,

[910](#), [910t](#)

Carcinoma papilar

da tireoide,

[1128](#), [1129–1130](#), [1129f](#)

de mama

in situ,

[1088](#), [1090f](#)

invasivo,

[1096](#)

do rim,

[972](#), [972f](#), [973](#), [974](#), [974f](#)

Carcinoma papilar de células transicionais, dos ureteres,

[981f](#)

Carcinoma periampular, hepático,

[888](#)

Carcinoma pulmonar,

[729–737](#)

adeno-,

[731–733](#), [734f](#), [970](#), [962f](#)

lesões precursoras do,

[733](#), [735f](#)

bronquioalveolar,

[733](#), [735f](#)

células escamosas,

[733–734](#), [733f](#), [734f](#)

lesões precursoras de,

[731](#), [732f](#)

células pequenas,

[730](#), [731](#), [734–735](#), [734f](#)

classificação histológica do,

[731](#), [731t](#)

combinado,

[735](#)

comportamento clínico da,

[735–736](#), [736t](#)

de células não pequenas,

[730](#), [731](#)

epidemiologia da,

[729](#)

estadiamento do,

[735](#), [736t](#)

etiologia e patogênese do,

[729–731](#)

exposição a asbestos (amianto) e,

[709](#)

genética molecular do,

[730](#)

grandes células,

[734f](#), [735](#)

in situ,

[731](#), [732f](#)

lesões precursoras de,

[730–731](#), [732f](#), [733](#), [735f](#)

morfologia da,

[731–735](#), [732f–735f](#)

patologia secundária devido a,

[735](#)

poluição do ar e,

[730](#)

poluição industrial e,

[730](#)

síndromes paraneoplásicas com,

[736–737](#)

tabagismo e,

[418](#), [419](#), [420f](#), [412t](#), [729–730](#)

Carcinoma renal cromóforo,

[973](#), [974](#)

Carcinoma sebáceo, da pálpebra,

[1356–1357](#), [1356f](#)

Carcinoma seroso, ovariano,

[1050–1052](#), [1051f](#)

Carcinoma tímico,

[644–645](#)

Carcinoma tubular, de mama,

[1095–1096](#), [1096f](#)

Carcinoma verrucoso

da vulva,

[1022](#), [1022f](#)

do pênis,

[992](#)

Carcinoma vulvar,

[1020–1022](#), [1021f](#), [1022f](#)

Carcinomas da paratireoide,

[1136](#)

Carcinomas do plexo coroide,

[1343](#)

Carcinossarcomas, do endométrio,

[1042–1043](#), [1044f](#)

Cardiomegalia,

[538](#)

Cardiomiopatia(s),

[579–589](#)

alcoólica,

[422](#), [581](#)

catecolamina,

[587–588](#), [1169](#)

condições associadas a,

[581t](#)

definição,

[579](#)

devido à amiloidose,

[588](#), [588f](#)

devido a drogas cardiotoxicas,

[587](#)

devido à sobrecarga de ferro,

[588](#)

devido ao hipertireoidismo e hipotireoidismo,

[589](#)

dilatada,

[580–583](#)

características clínicas da,

[582–583](#)

ligada ao X,

[581](#)

morfologia da,

[580–581](#), [582f](#)

padrões funcionais e causas de,

[580t](#)

patogênese das,

[581–582](#), [582f](#), [583f](#)

representação gráfica de,

[580f](#)

hipertrófica,

[583–585](#)

características clínicas da,

[585](#)

morfologia da,
[583–584](#), [584f](#)
padrões funcionais e causas de,
[580t](#)
representação gráfica de,
[580f](#)

isquêmica,
[554f](#), [566](#)

manifestações clínicas de,
[579](#)

miocardite como,
[586](#), [586t](#), [587f](#)
patogênese da,
[582f](#), [583f](#), [585](#)

periparto,
[581–582](#)

primária,
[579](#)

restritiva,
[580f](#), [580t](#), [585](#)

secundária,
[579](#)

ventricular direita arritmogênica,
[583](#), [584f](#)

Cardiomiopatia alcoólica,
[422](#), [581](#)

Cardiomiopatia de periparto,
[581–582](#)

Cardiomiopatia isquêmica,
[554f](#), [566](#)

Cardiomiopatia restritiva,
[580f](#), [580t](#), [585](#)

Cardiomiopatia ventricular direita arritmogênica (ARVC),
[583](#), [584f](#)

Cardiopatias

aquecimento global e,
[410](#)

carcinoide,
[577–578](#), [578f](#)

congênita,
[545–553](#)

atresia da valva atrioventricular direita (tricúspide) como,
[551](#)

características clínicas da,

[547–548](#)

cianótica,

[548](#)

com *shunts* (desvio) da direita para esquerda,

[548](#), [550–552](#), [550f](#)

com *shunts* (desvio) da esquerda para direita,

[548–550](#), [548f](#)

defeito no septo atrioventricular como,

[548f](#), [550](#)

defeito no septo ventricular como,

[548f](#), [549](#), [549f](#)

defeito septal atrial como,

[548f](#), [549](#)

ducto arterioso patente como,

[548f](#), [549–550](#)

forame oval patente como,

[549](#)

conexões venosas pulmonares anômalas totais como,

[551–552](#)

desenvolvimento cardíaco e,

[545–546](#), [546f](#)

etiologia e patogênia da,

[546–547](#), [547t](#)

incidência de,

[545](#), [545t](#)

obstrutiva,

[552–553](#)

coarctação da aorta como,

[552](#), [552f](#)

estenose aórtica e atresia como,

[552–553](#)

estenose pulmonar e atresia como,

[552](#)

tetralogia de Fallot como,

[550–551](#), [550f](#)

transposição de grandes artérias como,

[550f](#), [551](#), [551f](#)

tronco arterioso persistente como,

[551](#)

contraceptivos orais e,

[423](#)

devido à exposição ocupacional,

[417t](#)

devido à reações adversas a drogas,

[424t](#)

devido ao etilismo,

[422](#)

epidemiologia da,

[538](#)

hipertensiva,

[567–568](#)

pulmonar (lado direito),

[567–568](#), [568f](#), [568t](#)

sistêmica (lado esquerdo),

[567](#), [568f](#)

isquêmica,

[504–506](#), [553–567](#)

angina pectoris como,

[553](#), [554–555](#), [554f](#)

crônica,

[554f](#), [566](#)

epidemiologia da,

[553](#)

infarto miocárdico como,

[555–566](#)

características clínicas da,

[561–564](#), [563f](#)

características microscópicas da,

[560](#), [560f](#)

cicatrização do,

[561](#)

coloração com cloreto de trifeniltetrazólio,

[559](#), [560f](#)

completa,

[557](#), [557f](#), [562f](#)

consequências e complicações da,

[564–566](#), [564f](#), [566f](#)

evolução temporal da,

[558](#), [558t](#)

expansão da,

[564f](#), [565](#)

extensão da,

[561](#), [565](#)

incidência e fatores de risco para,

[555](#)

morfologia da,
[558–561](#), [558t](#), [559f](#), [560f](#)
patogenia da,
[555–558](#), [556f](#), [556t](#), [557f](#)
regiões da,
[557–558](#), [557f](#), [558–559](#), [559f](#)
reperusão da,
[561](#), [562f](#), [563f](#)
reversível vs. irreversível,
[555–556](#), [556f](#), [558t](#), [562f](#)
subendocárdica,
[558](#), [559f](#)
terapia para,
[564](#)
transmural,
[555](#), [558](#), [559f](#)
ventricular direita,
[565](#)

morte cardíaca súbita devido à,

[554](#), [566–567](#)

patogenia da,

[553–554](#), [554f](#)

silenciosa,

[563](#)

miocardiopatia como,

[579–589](#)

alcoólica,

[581](#)

arritmogênica ventricular direita,

[583](#), [584f](#)

condições associadas à,

[581t](#)

devido a amiloidose,

[588](#), [588f](#)

devido a catecolaminas,

[587–588](#)

devido a drogas cardiotoxícas,

[587](#)

devido à sobrecarga de ferro,

[588](#)

devido ao hipertireoidismo e hipotireoidismo,

[589](#)

dilatada,

[580–583](#)

características clínicas da,

[582–583](#)

ligada ao X,

[581](#)

morfologia da,

[580–581](#), [582f](#)

padrões funcionais e causas de,

[580t](#)

patogenia da,

[581–582](#), [582f](#), [583f](#)

representação gráfica de,

[580f](#)

hipertrófica,

[583–585](#)

características clínicas da,

[585](#)

morfologia da,

[583–584](#), [584f](#)

padrões funcionais e causas de,

[580t](#)

patogenia da,

[582f](#), [583f](#), [585](#)

representação gráfica de,

[580f](#)

miocardite como,

[586](#), [586t](#), [587f](#)

periparto,

[581–582](#)

restritiva,

[580f](#), [580t](#), [585](#)

na esclerose sistêmica,

[225](#)

pericárdica,

[589–591](#)

devido a doenças hematológicas,

[591](#)

efusão pericárdica como,

[589](#)

hemopericárdio como,

[589](#)

pericardite como,

[589–591](#), [589t](#), [590f](#)

reumática,
[573–574](#), [573f](#), [575f](#)

tumores como,
[591–593](#)

cardíaco primário,
[591–592](#), [591f](#)
efeitos cardíacos de não cardíaco,
[592–593](#), [592t](#)

valvar,
[568–579](#)

carcinoide,
[577–578](#), [578f](#)
causas adquiridas de,
[569](#), [569t](#)
com calcificação,
[569–571](#), [570f](#)
devido a complicações de valvas artificiais,
[578–579](#), [579f](#), [579t](#)
endocardite como

infeciosa,
[574–576](#), [575f](#), [576f](#), [577t](#)

Libman-Sacks,
[575f](#), [577](#)

trombótica não bacteriana,
[575f](#), [576–577](#), [578f](#)

prolapso da valva atrioventricular esquerda (mitral) como,
[571–573](#), [572f](#)

reumática,
[573–574](#), [573f](#), [575f](#)

visão geral sobre fisiopatologia da,
[540](#)

Cardiopatía carcinoide,
[577–578](#), [578f](#)

Cardiopatía coronariana.

see [Doença arterial coronariana \(CAD\)](#);

see also [Cardiopatía isquêmica \(IHD\)](#).

Cardiopatía hipertensiva (HHD),
[567–568](#)

pulmonar (lado direito),
[567–568](#), [568f](#), [568t](#)
sistêmica (lado esquerdo),
[567](#), [568f](#)

Cardiopatía isquêmica (IHD),

[504–506](#), [553–567](#)

angina pectoris como,

[553](#), [554–555](#), [554f](#)

crônica,

[554f](#), [566](#)

epidemiologia da,

[553](#)

infarto miocárdico como,

[555–566](#)

características clínicas do,

[561–564](#), [563f](#)

características microscópicas do,

[560](#), [560f](#)

cicatrização do,

[561](#)

coloração com cloreto trifeniltetrazólio na,

[559](#), [560f](#)

completo,

[557](#), [557f](#), [562f](#)

consequências e complicações do,

[564–566](#), [564f](#), [566f](#)

evolução temporal da,

[558](#), [558t](#)

expansão do,

[564f](#), [565](#)

extensão do,

[561](#), [565](#)

incidência e fatores de risco para,

[555](#)

morfologia do,

[558–561](#), [558t](#), [559f](#), [560f](#)

patogenia do,

[555–558](#), [556f](#), [556t](#), [557f](#)

regiões do,

[557–558](#), [557f](#), [558–559](#), [559f](#)

reperusão do,

[561](#), [562f](#), [563f](#)

reversível vs. irreversível,

[555–556](#), [556f](#), [558t](#), [562f](#)

silencioso,

[563](#)

subendocárdico,

[558](#), [559f](#)

transmural,
[555](#), [558](#), [559f](#)
tratamento para,
[564](#)
ventricular direito,
[565](#)

morte cardíaca súbita devido a,
[554](#), [566–567](#)
patogênese da,
[553–554](#), [554f](#)

Cardiopatía reumática (RHD),
[573–574](#), [573f](#), [575f](#)

Cardiopatía valvar,
[568–579](#)

carcinoide,
[577–578](#), [578f](#)

causas de,
[569](#), [569t](#)

com calcificação,
[569–571](#), [570f](#)

devido a complicações de valvas artificiais,
[578–579](#), [579f](#), [579t](#)

endocardite como

de Libman-Sacks,
[575f](#), [577](#)

infecciosa,
[574–576](#), [575f](#), [576f](#), [577t](#)

trombótica não bacteriana,
[575f](#), [576–577](#), [578f](#)

estenose aórtica como,
[552](#)

prolapso da valva atrioventricular esquerda (mitral) como,
[571–573](#), [572f](#)

reumática,
[573–574](#), [573f](#), [575f](#)

Cardiopatías congênicas,
[545–553](#)

características clínicas da,
[547–548](#)

cianóticas,
[548](#)

com *shunts* (desvios) da direita para esquerda,
[548](#), [550–552](#), [550f](#)

atresia da valva atrioventricular direita (tricúspide) como,

[551](#)

conexões venosas pulmonares anômalas totais como,

[551–552](#)

tetralogia de Fallot como,

[550–551](#), [550f](#)

transposição de grandes artérias como,

[550f](#), [551](#), [551f](#)

tronco arterioso persistente como,

[551](#)

com shunts (desvios) da esquerda para direita,

[548–550](#), [548f](#)

defeito do septo atrial como,

[548f](#), [549](#)

defeito no septo atrioventricular como,

[548f](#), [550](#)

defeito no septo ventricular como,

[548f](#), [549](#), [549f](#)

ducto arterioso patente como,

[548f](#), [549–550](#)

forame oval patente como,

[549](#)

desenvolvimento cardíaco e,

[545–546](#), [546f](#)

etiologia e patogênese de,

[546–547](#), [547t](#)

incidência de,

[545](#), [545t](#)

obstrutiva,

[552–553](#)

coarctação da aorta como,

[552](#), [552f](#)

estenose aórtica e atresia como,

[552–553](#)

estenose pulmonar e atresia como,

[552](#)

Cardiopatias congênicas cianóticas,

[548](#)

Cardites, reumática aguda,

[573](#), [573f](#), [574](#)

Carga Mundial de Doenças (GBD),

[408](#), [409f](#)

Cáries,

[748](#)

Cáries dentárias,

[748](#)

Cariólise, na necrose,

[14](#)

Cariorrexe

na necrose,

[14](#)

nos neuroblastomas,

[484](#)

Cariotipagem,

[158–159](#), [159f](#)

espectral,

[325](#)

Carne esponjosa,

[107](#)

β-caroteno,

[439](#)

Carotenoides,

[439](#)

CART (transcritos regulados por cocaína e anfetamina), no equilíbrio energético,

[447](#), [448](#), [449f](#)

Cartilagem hialina,

[1243](#)

Carúncula uretral,

[989](#)

Cascata da coagulação, na hemostasia,

[118–120](#), [120f](#), [121f](#)

Cascata do complemento, no choque séptico,

[130](#)

Cascata fibrinolítica,

[120](#), [121f](#)

Cascata metastática,

[298](#), [298f](#)

Cascata proteolítica,

[118](#)

Caspases de execução,

[30](#)

na apoptose,

[295](#)

Caspases, na apoptose,

[27](#), [28f](#), [29](#), [29f](#), [30](#), [295](#), [296](#), [296f](#)

CASR (gene do receptor sensível ao cálcio), no hiperparatireoidismo,

[1135](#)

Catalase,

[60](#)

no metabolismo do álcool,

[421](#), [421f](#)

remoção de radicais livres pela,

[21](#), [21f](#)

Catarata,

[1361](#)

anterior subescapular,

[1363](#), [1363f](#)

devido à galactosemia,

[472](#), [473](#)

devido ao diabetes,

[1153](#)

Catarata de Morgagnian,

[1361](#)

Catástrofe mitótica,

[296](#), [297f](#)

Catecolamina(s),

[1156](#)

devido aos neuroblastomas,

[486](#)

miocardiopatia devido à,

[587–588](#)

Catelicidinas,

[444](#)

na fagocitose,

[54](#)

Cateninas, na matriz extracelular,

[96](#)

Cauda axilar de Spence,

[1075](#)

Causas ambientais, de anomalias congênicas,

[459–460](#)

Causas cardiovasculares, de hipertensão,

[501t](#)

efeitos cardiovasculares

hidropisia fetal devido à,

[469f](#), [469t](#)

prevalência de,

[459t](#)

Causas neurológicas, da hipertensão,

[501t](#)

Caveolina-1, na fibrose pulmonar idiopática,

[702–703](#), [702f](#)

CBD (degeneração corticobasal),

[1326–1327](#)

CCA (colangiocarcinoma),

[885](#), [888–889](#), [889f](#)

CCR5

na AIDS,

[239–240](#), [245](#)

no vírus do Oeste do Nilo,

[352](#)

CCR7, na metástase,

[300](#)

CD16,

[188](#)

CD2,

[186](#)

CD25

na tolerância imunológica,

[211](#)

no diabetes melito tipo 1,

[1143](#)

CD28,

[186](#)

na anergia,

[209](#)

CD4,

[186](#)

na AIDS,

[239](#)

CD56,

[188](#)

CD8,

[186](#)

CD95, na apoptose,

[295](#), [296](#), [296f](#)

CDK(s) (cinase dependente de ciclina)

funções das,

[286t](#)

no ciclo celular,

[86–87](#), [285](#), [285f](#)

proto-oncogenes para,

[281t](#), [284–286](#)
CDKs (inibidores da cinase dependente de ciclina)
funções dos,
[286t](#)
no ciclo celular,
[87](#), [285](#), [285f](#)
Cegueira noturna,
[440](#)
Celsius,
[44](#)
Célula(s) acinar(es),
[899–900](#), [900f](#)
Célula(s) de Hürthle,
[1120](#), [1120f](#)
Célula(s) de Langerhans,
[1173](#), [1173f](#)
no sistema imune,
[187–188](#), [187f](#), [194f](#), [1174f](#)
Célula(s) endotelial(s)
retração de, na inflamação,
[47](#), [47f](#)
vascular, resposta à lesão de,
[498–499](#), [498t](#), [499f](#)
Célula de Gaucher,
[153–154](#), [154f](#)
Células β ,
[1138](#), [1139f](#)
Células δ ,
[1138](#), [1139f](#)
Células α , do pâncreas,
[1138](#), [1139f](#)
Células amplificadoras transitórias,
[84](#)
Células apresentadoras de antígenos (APCs),
[186f](#), [187](#)
na rejeição do transplante,
[226](#), [227f](#)
Células aracneiformes, no rabdomioma cardíaco,
[592](#)
Células C,
[1115–1116](#)
Células calciformes, no esôfago de Barrett,
[778–779](#), [778f](#)

Células cromafins,

[1167](#)

Células D1,

[1138](#)

Células da insuficiência cardíaca,

[114](#), [543](#), [688](#)

Células da parede vascular, resposta à lesão das,

[498–500](#), [490f](#), [499f](#)

Células da ponta, na angiogênese,

[100](#), [101f](#)

Células de Anitschkow, na febre reumática,

[574](#)

Células de Kupffer,

[842](#)

na hepatite viral,

[860](#)

Células de Langerhans,

[604](#), [639–640](#), [639f](#)

sinusal,

[604](#)

Células de memória,

[185](#), [194f](#), [196](#), [196f](#), [197](#)

Células de Merkel,

[1173](#), [1173f](#)

Células de Mott,

[395](#)

no mieloma múltiplo,

[618](#)

Células de Pick,

[1326](#)

Células de polipeptídeo pancreático (PP),

[1138](#)

Células de Reed-Sternberg,

[624–628](#), [625f](#), [629f](#)

Células de revestimento,

[1215](#)

Células de Schwann,

[1266](#)

na neuroblastomas,

[484–485](#), [485f](#)

Células de Sézary-Lutzner,

[1193](#)

Células de Warthin-Finkeldey,

Células dendríticas (DCs)

dérmicas,

[1173](#), [1173f](#), [1174f](#)

infecção pelo HIV da,

[242](#), [249](#)

na imunidade inata,

[184](#)

na imunidade mediada por células,

[193](#), [194f](#)

na resposta imunológica,

[187–188](#), [187f](#)

Células dendríticas foliculares,

[188](#)

Células dendríticas interdigtantes,

[187](#)

Células diferenciadas terminalmente,

[80](#)

Células diferenciadas, reprogramação das,

[84](#), [84f](#)

Células do estroma medular (MSCs),

[85](#)

Células do hospedeiro, aderência bacteriana às,

[344–345](#)

Células ECL (enterocromafins *n-like*),

[787](#)

Células efetoras,

[194f](#), [195](#)

Células em bastão,

[1290](#)

Células endodimais, resposta à lesão das,

[1290](#)

Células epiteliais escamosas,

[1173](#)

Células epiteliais viscerais,

[917f](#), [918](#)

Células epitelioides,

[207](#), [207f](#)

Células ES (células-tronco embrionárias),

[82](#), [82f](#), [83](#)

na clonagem terapêutica,

[84](#), [84f](#)

Células espumosas,

[34](#), [35f](#)

na aterosclerose,

[508](#), [509f](#), [510](#), [510f](#)

Células estreladas hepáticas (HSCs),

[843](#)

Células estreladas, na cirrose,

[845–846](#), [845f](#)

Células foveolares,

[782](#)

hiperplasia das,

[790](#), [791f](#)

Células gigantes,

[74](#)

Células gigantes multinucleadas, na encefalite por HIV,

[1313](#)

Células gliais, reações à lesão das,

[1290](#)

Células globoides, na Doença de Krabbe,

[1334](#), [1334f](#)

Células glomerulares, anticorpos para,

[922](#)

Células hilares,

[1015](#)

Células indicativas, no linfoma de grandes células anaplásico,

[623](#), [623f](#)

Células iniciadores de tumor (T-ICs),

[267–268](#)

Células mortas, remoção de,

[30](#)

Células musculares lisas, vascular, resposta à lesão,

[499](#)

Células *n* enterocromafins, do pâncreas,

[1138](#)

Células *natural killer* (NK)

efeito antitumoral das,

[318](#)

na lesão glomerular,

[923](#)

na resposta imunológica,

[184](#), [188](#), [188f](#)

Células NK.

see [Células *natural killer* \(NK\)](#).

Células ósseas,

[1214–1216](#), [1206f](#)

anormalidades do desenvolvimento e adquiridas nas,

[1218–1227](#)

Células osteoprogenitoras,

[1214](#), [1215f](#)

Células ovais,

[85](#)

Células oxifílicas, das glândulas paratireoides,

[1134](#)

Células parafooliculares,

[1115–1116](#)

Células PP (polipeptídeo pancreático),

[1138](#)

Células precursoras endoteliais (EPCs), angiogênese da,

[99f](#), [100](#)

Células precursoras neurais,

[85](#)

Células progenitoras,

[84](#)

Células progenitoras linfoides,

[598](#), [599f](#)

Células progenitoras mieloides,

[598](#), [599f](#)

Células pseudo-Pelger-Hüet, na síndrome mielodisplásica,

[633](#), [633f](#)

Células sanguíneas

variações de referência para adultos,

[600t](#)

desenvolvimento e manutenção de,

[598](#)

diferenciação das,

[599f](#)

Células satélites,

[82](#)

Células semelhantes às células *n* enterocromafins (ECL),

[787](#)

Células sustentaculares, no tumor do corpo carótico,

[763–764](#), [763f](#)

Células T *natural killer* (células NK-T),

[186](#)

Células T reguladoras,

[210–211](#), [210f](#)

Células T_{H1}

na hipersensibilidade do tipo tardio,

[206–207](#), [206f](#)

na doença intestinal inflamatória,

[817](#)

na esclerose múltipla,

[1318](#)

na tuberculose,

[372](#)

Células T_{H17}

na hipersensibilidade do tipo tardio,

[206–207](#), [206f](#)

na doença intestinal inflamatória,

[817](#)

na esclerose múltipla,

[1318](#)

na artrite reumatoide,

[1246](#)

Células T_{H2}

na asma,

[697](#), [698f](#)

na hipersensibilidade imediata,

[199](#), [199f](#), [200](#)

Células tumorais, migração de, na metástase,

[300–301](#)

Células-chefe,

[1134](#)

Célula-tronco,

[82–86](#)

adultas (somáticas),

[84–85](#)

câncer,

[267–268](#)

de linhagem comprometida,

[82f](#)

embrionária,

[82](#), [82f](#), [83](#)

na clonagem terapêutica,

[84](#), [84f](#)

geração e diferenciação de,

[82](#), [82f](#)

hematopoiéticas,

[84–85](#)

interfolicular,

[85](#)

multipotente,

[82f](#)

na atividade proliferativa tecidual,

[81](#)

na homeostasia tecidual,

[85–86](#)

neural,

[85](#)

nichos para,

[82](#), [83f](#)

no controle da proliferação celular normal,

[81f](#)

pluripotente,

[82](#), [82f](#)

induzidas,

[82](#), [84](#), [84f](#)

totipotente,

[82f](#)

Celulite

clostridial,

[383](#), [383f](#)

orbital,

[1355](#)

Celulites clostridianas,

[383](#), [383f](#)

Cimento,

[748](#), [748f](#)

Centigray (cGy),

[431](#)

Centro germinativo, de órgão linfoide periférico,

[189](#)

Centroblastos,

[603](#), [613](#), [613f](#)

Centrócitos,

[603](#), [613](#), [613f](#)

Centros de proliferação, na leucemia linfocítica crônica/linfoma linfocítico pequeno,

[611](#), [612](#)

Ceratinócito(s),

[1173](#)

Ceratite,

[1359](#), [1359f](#)

herpética

epitelial,

[353](#)

estromal,

[353](#)

puntiforme,

[402](#)

Ceratoacantoma,

[1188](#)

Ceratocisto odontogênicos (OKC),

[756](#)

Ceratócitos,

[1359](#)

Ceratocone,

[1360](#), [1360f](#)

Ceratoconjuntivite sicca,

[764](#)

na síndrome de Sjögren,

[221](#), [222](#)

Ceratoepitelina,

[1361](#)

Ceratomalácia,

[440](#), [440f](#)

Ceratopatia(s)

bolhosa,

[1359](#)

em banda,

[1359–1360](#)

pseudofácica,

[1360](#)

Ceratopatia “em gotas de óleo”,

[1360](#)

Ceratopatia bolhosa pseudofácica,

[1360](#)

Ceratopatia bolhosa,

[1359](#)

Ceratopatia em banda calcificada,

[1359–1360](#)

Ceratopatia em bandas actínicas,

[1360](#)

Ceratopatias de banda,

[1359–1360](#)

Ceratose(s)

actínica,

[1186](#), [1187f](#)

seborreica,

[1183](#), [1183f](#)

Cerebelo, gangliocitoma displásico do,

[1350](#)

Cérebro do respirador,

[1299](#)

Ceruloplasmína,

[60](#), [871–872](#)

Cervicite,

[1017](#), [1025](#)

Cestodas intestinal,

[814](#)

Cestódeos,

[397–398](#), [398f](#)

intestinal,

[814](#)

Cetoacidose diabética,

[1151](#)

Cetonemia,

[1151](#)

Cetonúria,

[1151](#)

CFTR (regulador da condutância transmembrana na fibrose cística)

defeito no,

[143t](#), [474–476](#), [475f](#), [476f](#)

estrutura normal e função da,

[473–474](#), [474f](#)

CFUs (unidades formadoras de colônia),

[598](#), [599f](#)

CGH (hibridização genômica comparativa), baseada em arranjos,

[179–180](#), [180f](#), [325–326](#), [326f](#)

cGy (centigray),

[431](#)

Chagoma,

[396](#)

Chaperonas, no dobramento das proteínas,

[31f](#)

CHF.

see [Insuficiência cardíaca congestiva \(CHF\)](#).

ChIP (imunoprecipitação da cromatina),

[181](#), [326](#)

Chlamydia trachomatis,

[334](#), [341t](#), [383](#), [1017](#)

cicatriz conjuntival devido à,

[1357](#)

Chlamydia,

[334](#)

genital,

[383](#)

transmissão sexual da,

[341t](#)

Choque,

[129–133](#)

anafilático,

[129](#)

cardiogênico,

[129](#), [130t](#)

devido ao infarto miocárdico,

[565](#)

causas de,

[129](#), [130t](#)

consequências clínicas do,

[133](#)

estágios do,

[132](#)

hipovolêmico (hemorrágico),

[114](#), [129](#), [130t](#)

devido à queimadura,

[429](#)

morfologia da,

[132](#)

neurogênico,

[129](#)

séptico,

[75](#), [129](#), [130t](#)

epidemiologia do,

[129](#)

gravidade e consequências do,

[132](#)

patogenia do,

[129–132](#), [131f](#)

Ci (curie),

[431](#)

Cianose,

[114](#)

Cicatriz da conjuntiva,

[1357](#)

Cicatriz radial, de mama,

[1080](#), [1081f](#)

Cicatrização,

[98–108](#)

angiogênese na,

[99–102](#), [99f](#), [100t](#), [101f](#)

aspectos patológicos da,

[106–108](#), [106f–108f](#)

cutânea,

[102–106](#), [103f–105f](#), [104t](#)

fatores locais e sistêmicas que influenciam,

[106](#)

regeneração e reparo na,

[79–80](#), [80f](#), [81f](#)

Cicatrização/cura de feridas,

[98–108](#)

angiogênese na,

[99–102](#), [99f](#), [100t](#), [101f](#)

aspectos patológicos da,

[106–108](#), [106f–108f](#)

cutânea,

[102–106](#)

contração da ferida na,

[103f](#), [104–105](#), [104f](#)

fases da,

[102](#), [103f](#), [104f](#)

fator de crescimento e citocinas na,

[102](#), [104t](#)

formação de cicatriz na,

[103f](#), [104](#)

formação de coágulo sanguíneo,

[102](#), [103f](#)

formação de tecido de granulação na,

[102](#), [103f–105f](#)

macrófagos na,

[102](#), [103f](#), [105f](#)

por união primária ou primeira intenção,

[102](#)

por união secundária ou segunda intenção,

[102](#), [103f](#), [104f](#)

proliferação celular e deposição de colágeno na,

[102–104](#)

recuperação da força tênsil na,

[105–106](#)

remodelação do tecido conjuntivo na,

[105](#)

fatores locais e sistêmicos que influenciam,

[106](#)

regeneração e reparo no,

[79–80](#), [80f](#), [81f](#)

Cicatrizes hipertróficas, devido a queimadura,

[429](#)

Ciclina(s)

no ciclo celular,

[86](#), [87](#), [285](#), [285f](#)

proto-oncogenes para,

[281t](#), [284–286](#)

Ciclina D1, no linfoma das células do manto,

[621](#)

Ciclo anovulatório,

[1034–1035](#)

Ciclo celular,

[86–87](#), [86f](#)

Ciclo de quebra-fusão-ponte,

[296](#), [297](#), [297f](#)

Ciclo menstrual

alterações da mama durante,

[1074](#)

anovulatório,

[1034–1035](#)

fase lútea inadequada do,

[1035](#)

histologia endometrial no,

[1032–1034](#), [1033f](#)

Ciclofosfamida, e câncer de bexiga urinária,

[988](#)

Ciclooxigenase(s) (COX), na inflamação,

[58f](#), [59](#)

Ciclo-oxigenase 1 (COX-1), na inflamação,

[59](#)

Ciclo-oxigenase 2 (COX-2)

na inflamação,

[59](#)

no câncer,

[276](#)

Ciclosporina, para transplante,

[229](#)

Cifoscoliose, na síndrome de Ehlers-Danlos,

[146](#), [146t](#)

Cilindroma,

[1185](#), [1185f](#)

CIN (neoplasia intraepitelial do colo do útero),

[1027–1029](#), [1028f](#), [1028t](#), [1029f](#), [1029t](#), [1031f](#)

Cinases dependentes de ciclina (CDKs)

funções das,

[286t](#)

no ciclo celular,

[86–87](#), [285](#), [285f](#)

proto-oncogenes para,

[281t](#), [284–286](#)

Cinases, receptores que recrutam,

[90](#), [91f](#)

Cinina(s), na inflamação,

[57t](#), [65f](#), [66–66](#)

Cinogênio, na inflamação,

[65](#)

Circulação entero-hepática,

[848](#)

Cirrose,

[845–846](#)

alcoólica,

[865f](#), [866](#), [867f](#), [868](#)

e hemocromatose,

[871](#)

biliar

na fibrose cística,

[477](#), [478](#)

primária,

[875–877](#), [875t](#), [876f](#)

secundária,

[875](#), [875f](#), [875t](#)

características clínicas da,

[846](#)

características morfológicas da,

[845](#)

cardíaca

devido à necrose hemorrágica centrolobular,

[880](#)

na insuficiência cardíaca do lado direito,

[544](#)

causas de,

[845](#)

criptogênica,

[861](#)

de Laennec,

[866](#)

devido à hemocromatose,

[870](#)

devido à hepatite viral,

[861](#), [861f](#)

esplenomegalia congestiva devido a,

[642](#)

induzida por drogas e/ou toxina,

[864t](#)

na doença hepática gordurosa não alcoólica,

[869](#)

patogenia da,

[845-846](#), [845f](#)

CIS.

see [Carcinoma *in situ* \(CIS\)](#).

Cistadenocarcinoma

mucinoso

ovariano,

[1049](#)

do apêndice,

[836](#)

do ovário,

[1052](#)

mucinoso,

[1052](#)

seroso,

[1051](#), [1051f](#)

Cistadenofibroma, ovariano,

[1054](#)

Cistadenoma(s),

[260](#)

mucinoso

do apêndice,

[836](#)

do ovário,

[1053](#)

do pâncreas,

[907](#), [907f](#)

mülleriano,

[1052](#)

papilar,

[260–261](#)

seroso

do pâncreas,

[907](#), [907f](#)

ovariano,

[1051](#), [1051f](#)

Cistadenoma mucinoso

do apêndice,

[836](#)

do ovário,

[1053](#)

do pâncreas,

[907](#), [907f](#)

Cistadenoma papilar,

[260–261](#)

linfomatoso,

[767](#), [767f](#)

Cistadenomas serosos

do pâncreas,

[907](#), [907f](#)

ovariano,

[1051](#), [1051f](#)

Cisticercose,

[397](#), [398f](#)

Cistite

aguda e crônica,

[982–983](#)

cística,

[983–984](#)

com malacoplasia,

[983](#), [983f](#), [984f](#)

eosinofílica,

[983](#)

glandular,

[983–984](#)

hemorrágica,
[983](#)
intersticial,
[983](#)
morfologia da,
[983](#)
patogenia da,
[982](#)
polipoide,
[983](#)
radiação,
[982](#)
tuberculosa,
[982](#)

Cisto(s)

branquial (linfoepitelial cervical),
[763](#)
coledocal,
[895–896](#)
córneo,
[1183](#), [1183f](#)
da fenda de Rathke,
[1113](#)
da pele, dermoide,
[1184](#)
da suprarrenal,
[1167](#)
de Bartholin,
[1019](#)
dentífero,
[756](#)
dermoide,
[262](#), [262f](#)
 cutâneo,
 [1184](#)
 ovariano,
 [1055–1056](#), [1056f](#)
do ducto de Gartner,
[1015](#), [1024](#)
do ovário
 dermoide,
 [1055–1056](#), [1056f](#)
 inclusão epitelial (mesotelial, cortical, germinal),

[1050](#), [1050f](#)
do terceiro ventrículo, coloide,
[1343](#)
do trato gastrointestinal, duplicação congênita,
[773](#)
ducto tireoglosso,
[763](#), [1134](#)
epitelial,
[1184](#)
do ovário,
[1050](#), [1050f](#)
folicular,
[1047](#)
hepático,
[877-878](#), [878f](#)
inclusão
do ovário,
[1050](#), [1050f](#)
epidérmico,
[1184](#)
intestino anterior,
[686](#)
invaginação,
[1183](#)
lúteos,
[1047](#)
mama,
[1079](#), [1079f](#)
apócrino,
[1079](#), [1079f](#)
cúpula azul,
[1079](#), [1079f](#)
odontogênico,
[756-757](#)
ósseo aneurismático,
[1242](#), [1242f](#)
pancreático,
[906](#)
congénito,
[906](#)
pseudo-,
[906](#), [906f](#)
paratubal,

[1046](#)

periapical,

[757](#)

peritoneal,

[837](#)

pilar (triquilemal),

[1184](#)

renal,

[965L](#), [968](#)

sinovial,

[1255](#)

subcondral,

[1244f](#)

tímico,

[643](#)

Cistocele,

[980](#)

Cistos apócrinos, de mama,

[1079](#), [1079f](#)

Cistos colédocos,

[895–896](#)

Cistos córneos,

[1183](#), [1183f](#)

Cistos da mama,

[1079](#), [1079f](#)

Cistos de duplicação congênitos, do trato gastrointestinal,

[773](#)

Cistos de inclusão

epidérmico,

[1184](#)

epitelial (mesotelial, cortical, germinal), do ovário,

[1050](#), [1050f](#)

Cistos de invaginação,

[1183](#)

Cistos dermoides,

[262](#), [262f](#)

ovariano,

[1055–1056](#), [1056f](#)

da pele,

[1184](#)

Cistos do ducto de Gartner,

[1015](#), [1024](#)

Cistos do intestino anterior,

[686](#)

Cistos foliculares,

[1047](#)

Cistos hepáticos,

[877–878](#), [878f](#)

Cistos lúteos,

[1047](#)

Cistos odontogênicos,

[756–757](#)

Cistos pancreáticos,

[906](#)

 congênito,

[906](#)

 pseudo-,

[906](#), [906f](#)

Cistos paratubais,

[1046](#)

Cistos peritoneais

[837](#)

Cistos renais,

[965t](#), [968](#)

Cistos suprarrenais,

[1167](#)

Cistos tímicos,

[643](#)

Cistos uracais,

[982](#)

Cistossarcoma filódes,

[1100](#)

Citocina(s)

 na hipersensibilidade imediata,

[200](#)

 na inflamação,

[49](#), [49f](#), [50](#), [57t](#), [61–63](#), [61t](#), [62f](#)

 na lesão glomerular,

[924](#)

 na resposta imunológica,

[193](#), [195](#), [195f](#)

 no tecido de regeneração e cicatrização da ferida,

[89](#), [102](#), [103](#), [104t](#)

Citocromo c, na apoptose,

[28f](#), [29](#), [29f](#)

Citomegalovírus (CMV),

[354–357](#)

em indivíduos imunocomprometidos,

[355–357](#)

encefalite devido a,

[1312](#)

infecção congênita com,

[355](#)

infecção intrauterina com,

[460](#)

infecção perinatal com,

[355](#)

morfologia da,

[355](#), [355f](#)

na AIDS,

[246](#)

transmissão de,

[355](#)

Citometria de fluxo,

[324](#)

Citosina desaminase induzida por ativação (AID),

[605](#)

Citotoxicidade mediada por células,

[207–208](#)

Citotoxicidade mediada por células, dependentes de anticorpos (celular) (ADCC),

[188](#), [202](#)

Citotrofoblasto,

[1061f](#)

CJD (doença de Creutzfeldt-Jakob),

[1316](#), [1317](#), [1318f](#)

CK (creatina cinase), no infarto miocárdico,

[563–564](#), [563f](#)

c-KIT

em tumores do estroma gastrointestinal,

[798](#)

no seminoma,

[996](#)

CK-MB (fração MB da creatina cinase), no infarto miocárdico,

[563–564](#), [563f](#)

Clamídia genital,

[383](#)

Classificação FAB (*French-American-British*), da leucemia mieloide aguda,

[630](#), [630t](#)

Classificação *French-American-British* (FAB), da leucemia mieloide aguda,

[630](#), [630t](#)

Claudicação, dorso do pé,

[525](#)

CLL (leucemia linfocítica crônica),

[609t](#), [611–613](#), [612f](#)

Clonagem

reprodutiva,

[84](#)

terapêutica,

[84](#), [84f](#)

Clonalidade, dos tumores,

[260](#), [276–277](#), [278f](#)

Cloracne,

[417–418](#)

Cloreto de vinil

como carcinógeno,

[274t](#)

exposição ocupacional ao,

[418](#)

Clorofórmio, exposição ocupacional ao,

[417](#)

Cloroquina, miopatia devido à,

[1283](#)

Clostridium botulinum,

[383](#)

Clostridium difficile,

[383](#), [811](#), [811f](#)

Clostridium perfringens,

[348](#), [383](#), [383f](#)

Clostridium septicum,

[383](#)

Clostridium sordellii,

[335f](#)

Clostridium spp,

[360t](#), [382–383](#), [383f](#)

Clostridium tetani,

[383](#)

Cluster de regeneração,

[1268](#)

CML.

see [Leucemia mielógena \(mieloide\) crônica \(CML\)](#).

CMV.

see [Citomegalovírus \(CMV\)](#).

em neoplasias de células brancas,

[605](#)

no linfoma de Burkitt,

[616](#)

oncogene *c-MYC*,

[281t](#), [315](#)

CNS.

see [Sistema nervoso central \(SNC\)](#).

CNVs (variações do número de cópias),

[136](#), [180](#)

CO (monóxido de carbono)

como poluente do ar,

[413](#)

toxicidade para o SNC,

[1337](#)

CO₂ (dióxido de carbono), no efeito estufa,

[409](#), [409f](#)

Coagulação hemostática,

[115](#)

Coagulação intravascular disseminada (DIC),

[125](#), [681–682](#), [682f](#)

fluxo sanguíneo prejudicado através do fígado devido à,

[880](#)

no choque séptico,

[130–131](#)

Coágulo sanguíneo

formação de,

[102](#), [103f](#)

na trombose,

[115](#)

pós-morte,

[124](#)

Coagulopatia

consumo,

[125](#)

devido à insuficiência hepática,

[844](#)

Coágulos pós-morte,

[124](#)

Coarctação da aorta,

[552](#), [552f](#)

Cobalamina.

see [Vitamina B12](#).

Cobre

deficiência de,

[447t](#)

funções do,

[447t](#)

Cocaína/Crack,

[425](#)

Coccidioides immitis, pneumonia crônica devido ao,

[727](#), [727f](#)

Coccidioidomicose,

[727](#), [727f](#)

Cocos piogênicos, infecções por,

[358–360](#), [360t](#)

Codominação,

[140](#)

Códon de parada (*Stop códon*),

[138](#), [139f](#)

Coestimulação, falta de, na evasão imune,

[319–320](#)

Coestimuladores

na autoimunidade,

[212](#), [213f](#)

na resposta imunológica,

[195](#)

COL4A3, na síndrome de Alport,

[940](#)

COL4A4, na síndrome de Alport,

[940](#)

COL4A5, na síndrome de Alport,

[940](#)

Colágeno fibrilar, na matriz extracelular,

[95](#), [95f](#), [95t](#)

Colágeno

defeito genético no,

[143t](#), [145–147](#), [146t](#)

na cicatrização de feridas,

[102–104](#), [105–106](#)

na formação de cicatriz,

[79](#)

na formação óssea,

[1216](#)

na matriz extracelular,

[94–96](#), [95f](#), [95t](#), [97f](#)

Colangiocarcinoma (CCA),

[885](#), [888–889](#), [889f](#)

Colangite

ascendente,

[862](#), [895](#)

na cirrose biliar secundária,

[875](#)

devido aos cálculos biliares,

[892](#)

esclerosante primária,

[875t](#), [877](#), [877f](#)

Colaterais, na superinsuflação obstrutiva,

[695](#)

Colecalciferol,

[441](#)

Colecistite,

[893–895](#)

aguda,

[893](#)

calculosa vs. acalculosa,

[893](#)

crônica,

[893–895](#), [894f](#)

gangrenosa,

[893](#)

xantogranulomatosa,

[894](#)

Coledocolitíase,

[895](#)

Colelitíase,

[890–892](#)

características clínicas da,

[892](#)

morfologia da,

[892](#), [892f](#)

obesidade e,

[450](#)

patogenia da,

[891–892](#), [891f](#)

prevalência e fatores de risco para,
[890–891](#), [891t](#)

Cólera,
[805–807](#), [806t](#), [807f](#)

Colestase,
[847](#), [850–851](#)

Colestase intra-hepática progressiva familiar (PFIC),
[851](#)

Colestase intra-hepática, da gravidez,
[883](#)

Colestase neonatal,
[874](#), [874f](#), [874t](#)
induzida por drogas e/ou toxina,
[864t](#)
intra-hepática,
[851](#)

benigna recorrente,
[851](#)

da gravidez,
[883](#)

progressiva familiar,
[851](#)

morfologia da,
[850–851](#), [850f](#), [851f](#)

na cirrose biliar secundária,
[875](#)

na hepatite viral,
[859](#), [859f](#)

neonatal,
[874](#), [874f](#), [874t](#)

obstrutiva,
[892](#)

Colesteatomas,
[762](#)

Colesterol
acúmulo intracelular de,
[34–35](#)

e aterosclerose,
[505](#), [508](#), [509f](#)

funções do,
[148](#)

Colesterol HDL (lipoproteína de alta densidade), e aterosclerose,
[505](#), [508](#)

Colesterol ligado à proteína de alta densidade (HDL), e aterosclerose,

[505](#), [508](#)

Colesterolose,

[35](#), [35f](#)

Colite.

see also [Enterocolite](#).

associada ao antibiótico,

[811](#), [811f](#)

colagenosa,

[822](#), [822f](#)

diversão,

[821–822](#), [822f](#)

indeterminada,

[820–821](#)

linfocítica,

[822](#), [822f](#)

na doença celíaca,

[804](#)

microscópica,

[822](#), [822f](#)

pseudomembranosa,

[383](#), [806t](#), [811](#), [811f](#)

ulcerativa,

[819–821](#)

características clínicas da,

[820](#)

epidemiologia da,

[815–816](#)

morfologia da,

[819–820](#), [820f](#), [821f](#)

patogenia da,

[816–818](#), [817f](#)

vs. doença de Crohn,

[815](#), [816f](#), [816t](#)

Colite associada aos antibióticos,

[811](#), [811f](#)

Colite colagenosa,

[822](#), [822f](#)

Colite da diversão,

[821–822](#), [822f](#)

Colite linfocítica,

[822](#), [822f](#)

na doença celíaca,

Colite microscópica,

822, 822f

Colite pseudomembranosa,

383, 806t, 811, 811f

Colite ulcerativa (UC),

819–821

características clínicas da,

820

epidemiologia da,

815–816

morfologia da,

819–820, 820f, 821f

patogênese da,

816–818, 817f

vs. doença de Crohn,

815, 816f, 816t

Colo.

see also Intestino (s).

angiodisplasia do,

801

doença intestinal isquêmica do,

799–801, 800f

Colo do útero,

1025–1032

anatomia do,

1015, 1016f

desenvolvimento do,

1014, 1015f

inflamação do,

1025

metaplasia escamosa do,

1016

neoplasias pré-malignas e malignas do,

1026–1032

carcinoma do colo do útero como,

1029–1032, 1030f, 1031f

neoplasia intraepitelial do colo do útero como,

1027–1029, 1028f, 1028t, 1029f, 1029t

patogenia da,

1026–1027, 1026f, 1027f

pólipos endocervicais do,

1026, 1026f

Coloração com cloreto de trifeniltetrazólio, no infarto miocárdico,

[559](#), [560f](#)

Coloração vinho do porto,

[530](#)

Colostro,

[1075](#)

Coma não cetótico hiperosmolar,

[1151](#)

Combustão respiratória, na fagocitose,

[53](#)

Comedocarcinoma, de mama,

[1088](#), [1089f](#)

Comedões,

[1205](#), [1206](#), [1207f](#)

Cominação (*matching*) do antígeno leucocitário humano (HLA), para transplante,

[229](#)

Comissura da pálpebra,

[1356f](#)

Complemento

na hipersensibilidade mediada por anticorpos,

[202f](#), [203](#)

na lesão glomerular,

[923–924](#)

Complexo *Burkholderia cepacia*, na fibrose cística,

[477](#)

Complexo de ataque à membrana (MAC),

[63](#), [64](#), [64f](#)

Complexo de proteínas sarcoglicanas, distrofias muscular da cintura escapular,

[1277](#)

Complexo de silenciamento induzido por RNA (RISC),

[137](#), [137f](#)

Complexo do antígeno leucocitário humano (HLA) e associação de doenças,

[192–193](#), [193t](#)

na resposta imunológica,

[190–192](#), [191f](#), [192f](#)

Complexo do fator VIII-vWF,

[678–679](#), [679f](#)

Complexo do receptor de antígeno da célula B,

[187](#), [187f](#)

Complexos de adesão focal, na matriz extracelular,

[97f](#)

Complicações cardiorrespiratórias, da fibrose cística,

[478](#)

Complicações hepáticas, do transplante de órgãos ou medula óssea,

[882](#), [882f](#)

Complicações oculares do diabetes,

[1151](#), [1153](#)

Complicações tromboembólicas, da valva cardíaca artificial,

[578](#), [579f](#)

Componente M, nas neoplasias plasmocitárias,

[617](#)

Componentes anexos, da pele,

[1173–1174](#), [1173f](#)

Comprometimento arterial hepático, fluxo sanguíneo prejudicado dentro do devido a,

[878–879](#), [879f](#)

Concentração de hemoglobina,

[648](#)

celular média,

[648](#), [649t](#)

na doença das células falciformes,

[653–654](#)

Concentração média de hemoglobina celular (MCHC),

[648](#), [649t](#)

na doença das células falciformes,

[653–654](#)

Concussão,

[1295](#)

Condensação da cromatina, na apoptose,

[26](#), [26f](#)

Condições pré-cancerosas,

[276](#)

Condiloma acuminado,

[834](#), [835f](#), [1208](#)

da vulva,

[1020](#), [1020f](#)

do pênis,

[990–991](#), [991f](#)

Condiloma plano, na sífilis,

[377](#), [380](#)

Condrioblastoma,

[1236–1237](#), [1236f](#)

Condrocalcinosose,

[1254](#), [1254f](#)

Condrócitos,

[1243](#)

Condroadisplasia metafisária de Schmid,

[1219t](#)

Condromas,

[1235–1236](#), [1236f](#)

Condromas justacortical,

[1235](#)

Condromas subperiosteais,

[1235](#)

Condroplasia metafisária de Jansen,

[1219t](#)

Condrossarcoma,

[1237–1238](#), [1237f](#), [1238f](#)

de células claras,

[1238](#)

desdiferenciado,

[1238](#)

mesenquimal,

[1238](#)

mixoide extraesquelético,

[1257t](#)

Cones, na retina,

[1367f](#)

Conexão venosa pulmonar, anômala total,

[551–552](#)

Conexões bronquioloalveolares, na insuflação obstrutiva,

[695](#)

Conexões venosas pulmonares anômalas totais (TAPVC),

[551–552](#)

Congestão,

[113–114](#), [114f](#)

Congestão hepática,

[114](#), [114f](#)

Congestão passiva, hepática,

[880](#)

Congestão pulmonar,

[114](#)

Congestão vascular, na inflamação,

[47](#), [67f](#)

Conídia,

[334](#), [385](#)

Conjuntiva,

[1357–1358](#)

anatomia funcional da,

[1354f](#), [1356f](#), [1357](#)

cicatrização da,

[1357](#)

neoplasias da,

[1357–1358](#), [1358f](#)

pinguécula e pterígio da,

[1357](#)

Conjuntiva bulbar,

[1356f](#), [1357](#)

Conjuntiva da pálpebra,

[1356f](#), [1357](#)

Conjuntivite,

[1357](#)

Constituintes lisossômicos, de leucócitos, na inflamação,

[63](#)

Consumo de álcool, durante a gravidez,

[422](#)

Contagem de eritrócitos, variação de referência no adulto para,

[649t](#)

Contagem de granulócitos, efeito da radiação na,

[433](#)

Contagem de reticulócitos, variação de referência no adulto para,

[649t](#)

Contagem plaquetária,

[674](#)

Contração celular, na apoptose,

[26](#), [26f](#)

Contração da ferida,

[103f](#), [104–105](#), [104f](#)

Contração plaquetária,

[118](#)

Contraceptivos orais (OCs)

alterações endometriais devido aos,

[1035](#)

efeitos adversos dos,

[423](#)

Contratura,

[107](#), [107f](#)

Contratura da ferida,

[107](#), [107f](#)

Contratura de Dupuytren,

[1259](#)

Contusão e fratura craniana,

[1295](#)

Contusão,

[428](#), [428f](#)

do encéfalo,

[1295](#), [1296f](#)

Contusões e fratura, craniana,

[1295](#)

Convulsões, no lúpus eritematoso sistêmico,

[214t](#)

COPD (doença pulmonar obstrutiva crônica),

[691–692](#), [691f](#), [691t](#)

Coproporfíria variegada,

[1272t](#)

Coqueluche,

[366](#), [367f](#)

Cor pulmonale,

[544–545](#), [567–568](#)

aguda vs. crônica,

[568](#)

devido ao embolismo pulmonar,

[126](#), [714](#)

distúrbios que predisõem à,

[544](#), [568t](#)

morfologia da,

[544–545](#), [568](#), [568f](#)

na fibrose cística,

[478](#)

Coração,

[537–593](#)

alterações gordurosas no,

[34](#)

amiloiose do,

[254](#), [255](#)

efeitos do envelhecimento no,

[539–540](#), [540t](#)

estrutura e especializações do,

[538–539](#)

mixedema,

[589](#)

na hemocromatose hereditária,

[870](#)

sistema de condução do,

[539](#)

suprimento sanguíneo para o,

[539](#)

tumores do,

[591–593](#)

cardíaco primário,

[591–592](#), [591f](#)

efeitos cardíacos de tumores não cardíacos,

[592–593](#), [592t](#)

Corante Azo, como carcinógenos,

[309t](#), [311](#)

Corcova de búfalo, na síndrome de Cushing,

[1158](#)

Cordão espermático, tumores do,

[995](#)

Cordas de Billroth,

[640](#), [641f](#)

Cordões esplênicos,

[640](#), [641f](#)

Coréia de Sydenham, na febre reumática,

[574](#)

Corioamnionite,

[462](#)

aguda,

[1063f](#)

Coriocarcinoma

gestacional (uterino),

[1067–1069](#), [1068f](#)

ovariano,

[1057](#)

testicular,

[998](#), [998f](#)

Coristoma,

[262](#), [481](#)

Córnea,

[1359–1361](#)

anatomia funcional da,

[1354f](#), [1359](#), [1359f](#), [1362f](#)

células-tronco na,

[86](#)

ceratite e úlceras da,

[1359](#), [1359f](#)

degenerações e distrofias da,

[1359–1361](#), [1360f](#)

Coroide,

[1354f](#)

Corpo caloso, agenesia do,

[1293](#), [1293f](#)

Corpo ciliar,

[1354f](#), [1362f](#)

no diabetes melito,

[1367](#), [1370f](#)

Corpo de Barr,

[164](#)

Corpo de Schiller-Duval, no tumor do seio endodérmico, do ovário,

[1057](#), [1057f](#)

Corpo elementar (EB), da *Chlamydia trachomatis*,

[383](#)

Corpo estranho

e cicatrização/cura de feridas,

[106](#)

inflamação devido à,

[45](#)

Corpo glomeruloide, no glioblastoma,

[1339](#)

Corpo lúteo,

[1015](#), [1032](#), [1033](#)

Corpos apoptóticos,

[13f](#), [25](#), [26](#), [26f](#), [30](#)

Corpos cetônicos,

[1151](#)

Corpos citoides,

[1367](#), [1370f](#)

Corpos coloides,

[1200](#)

Corpos de asbestos,

[700](#), [708f](#), [733](#)

Corpos de Aschoff,

[573–574](#), [573f](#)

Corpos de Call-Exner, no tumor de células granulares,

[1058](#), [1058f](#)

Corpos de Civatte,

[1200](#)

Corpos de Döhle, na leucocitose,

[602](#), [602f](#)

Corpos de Dutcher

no linfoma linfoplasmacítico,

[620](#)

no mieloma múltiplo,
[618](#)
Corpos de espirolactonas,
[1160](#)
Corpos de Heinz,
[653](#), [653f](#)
Corpos de Hirano, na doença de Alzheimer,
[1324](#)
Corpos de Howell-Jolly, na doença de células falciformes,
[654](#)
Corpos de inclusão,
[332](#)
Corpos de Lafora,
[1290](#)
Corpos de Lewy,
[1289](#)
 demência com,
 [1329](#)
 na doença de Parkinson,
 [1328](#), [1328f](#)
Corpos de Mallory, na hepatite alcoólica,
[866](#), [866f](#)
Corpos de Negri,
[1312](#), [1312f](#)
Corpos de Pick,
[1326](#), [1326f](#)
Corpos de poliglicosanas,
[1290](#)
Corpos de psammoma,
[38](#)
 no carcinoma de tireoide papilar,
 [1130](#)
Corpos de Russell,
[35](#)
 no linfoma linfoplasmacítico,
 [620](#)
 no mieloma múltiplo,
 [618](#)
Corpos de Weibel-Palade,
[498](#)
 na inflamação,
 [49](#), [49f](#)
Corpos embrioides,

[1058](#)

Corpos ferruginosos,

[700](#)

Corpos lamelares,

[685](#)

Corpos residuais,

[10](#)

Corpos tingíveis,

[603.](#), [604f](#)

Corpúsculos de Hassall,

[643](#)

Córtex cerebral, doenças degenerativas do,

[1321–1327](#)

degeneração corticobasal como,

[1326–1327](#)

demência vascular como,

[1327](#)

demências frontotemporais como,

[1325–1327.](#), [1326f](#)

doença de Alzheimer como,

[1321–1325.](#), [1322f–1324f](#)

doença de Pick como,

[1326.](#), [1326f](#)

paralisia supranuclear progressiva como,

[1326](#)

Córtex suprarrenal,

[1156–1167](#)

anatomia do,

[1156](#)

distúrbios do

see([Distúrbios adrenocorticais](#))

Corticosteroides, para inflamação,

[58f.](#), [60](#)

Corticotrófico (s),

[1106](#)

Corynebacterium diphtheriae,

[360](#)

Cotinina,

[420](#)

Coumadina (varfarina),

[119](#)

COX.

see[Ciclooxigenase \(s\) \(COX\).](#)

Craniofaringioma adamantinoso,

[1114–1115](#), [1115f](#)

Craniofaringioma papilar,

[1114](#), [1115](#)

Craniofaringiomas,

[1114–1115](#), [1115f](#)

Craniofaringiomas,

[444](#)

Creatina cinase (CK), no infarto miocárdico,

[563–564](#), [563f](#)

Crescimento aposicional,

[1218](#)

Crescimento celular

defeitos nas proteínas que regulam,

[143t](#), [156](#)

mecanismos de sinalização no,

[89–92](#), [90f–92f](#)

vitamina A no,

[439](#)

Crescimento compensatório,

[93](#)

Crescimento ósseo e desenvolvimento,

[1217–1218](#), [1217f](#)

Crescimento tecidual,

[80–86](#), [81f](#)

Cretinismo,

[1118–1119](#)

Crianças,

[455–489](#)

anomalias congênitas em,

[456–461](#)

causas de,

[458–460](#), [458t](#), [459t](#)

patogenia da,

[460–461](#), [461f](#)

tipos de,

[456–458](#), [457f](#), [458f](#)

câncer em,

[273](#)

causas de morte em,

[456](#), [456t](#)

erros de metabolismo inatos em,

[470–473](#), [471t](#)

lesões tumorais e semelhantes a tumores em,

[481–489](#)

benigno,

[481–482](#), [482f](#)

fenilcetonúria como,

[471–472](#), [471f](#)

fibrose cística como,

[473–479](#)

bases genéticas para,

[473–476](#), [474f](#), [475f](#)

características clínicas da,

[476f](#), [477–479](#), [478t](#)

modificadores ambientais de,

[476](#)

morfologia da,

[476–477](#), [477f](#)

galactosemia como,

[472–473](#), [472f](#), [473f](#)

maligno,

[482–489](#)

incidência e tipos de,

[483](#), [483t](#)

neuroblástico,

[483–487](#), [484f](#), [485f](#), [485t](#), [487f](#)

tumor de Wilms como,

[487–489](#), [489f](#)

Crioglobulinemia, mista essencial, lesões glomerulares na,

[943](#)

Criptite, na enterocolite por *Campylobacter*,

[807](#), [808f](#)

Criptococose,

[388](#), [388f](#)

na AIDS,

[246](#)

Criptorquidismo,

[992–993](#), [993f](#)

Criptosporidiose,

[813f](#), [815](#)

Crise falciforme, hepática,

[880](#), [880f](#)

Crises aplásicas

na anemia falciforme,

[656](#)

na esferocitose hereditária,
[652](#)
Crises de dor, na doença das células falciformes,
[655–656](#)
Crises de sequestração, na doença das células falciformes,
[656](#)
Crises vaso-oclusivas, na doença de células falciformes,
[655–656](#)
Crisotila,
[707](#), [700](#)
Cristais de urato monossódico (MSU), na artrite gotosa,
[1251](#), [1253f](#)
Cristais de urato, na artrite gotosa,
[1251](#), [1253f](#)
Cristais MSU (urato monossódico), na artrite gotosa,
[1251](#), [1253f](#)
 mSv (milesieverts),
 [431](#)
Cristalino,
[1361](#), [1362f](#)
 catarata do,
 [1361](#)
Cromatina X,
[164](#)
Cromatólise central,
[1289](#)
Cromo, como carcinógeno,
[274t](#)
Cromossomo em anel (*ring*),
[160](#), [160f](#)
Cromossomo *Philadelphia*,
[305](#), [611](#)
Cromossomos dicêntricos,
[296](#), [297f](#)
Cromossomos sexuais, distúrbios citogenéticos que envolvem,
[164–167](#), [166f](#)
Crosta, formação de,
[102](#), [103f](#)
CRP (proteína C reativa),
[74](#)
 e aterosclerose,
 [506](#), [506f](#)
Crupe,

[760](#)

Cryptococcus neoformans,

[388](#)

Cryptosporidium hominis,

[815](#)

Cryptosporidium parvum,

[815](#)

Cryptosporidium, enterocolite devido ao,

[813f](#), [815](#)

CTCL (linfoma de células T cutâneo),

[1192–1193](#), [1193f](#)

CTL (s).

see [Linfócitos T citotóxicos \(CTLs\)](#).

CTLA-4

na anergia,

[209–210](#)

no diabetes melito tipo 1,

[1143](#)

Cunninghamella,

[389](#)

Cura de feridas cutâneas,

[102–106](#)

contração da ferida na,

[103f](#), [104–105](#), [104f](#)

fases da,

[102](#), [103f](#), [104f](#)

fator de crescimento e citocinas na,

[102](#), [104t](#)

formação de cicatriz na,

[103f](#), [104](#)

formação de coágulo sanguíneo na,

[102](#), [103f](#)

formação de tecido de granulação na,

[102](#), [103f–105f](#)

macrófagos na,

[102](#), [105f](#)

por primeira intenção ou união primária,

[102](#)

por segunda intenção ou união secundária,

[102](#), [103f](#), [104f](#)

proliferação celular e deposição de colágeno na,

[102–104](#)

recuperação da força tênsil na,

[105–106](#)

remodelação do tecido conjuntivo na,

[105](#)

Curie (Ci),

[431](#)

CVAD (Miocardiopatia ventricular arritmogênica direita),

[583](#), [584f](#)

CWP (pneumoconiose dos trabalhadores de carvão),

[36](#), [705–706](#), [705t](#), [706f](#)

CXCR3, na metástase,

[300](#)

CXCR4, na AIDS,

[239–240](#), [245](#)

CYP (sistema enzimático do citocromo P-458),

[411](#)

CYP1A1,

[311](#)

CYP2E1, no metabolismo do álcool,

[421](#), [421f](#)

D

Dacrioadenite esclerosante,

[1355](#)

Dacriócitos, na mielofibrose primária,

[638](#)

DAD (dano alveolar difuso),

[688](#), [689f](#)

devido ao choque,

[132](#)

DALY (anos devida ajustados pela incapacidade),

[408](#)

Dano alveolar difuso (DAD),

[688](#), [689f](#)

devido ao choque,

[132](#)

Dano tecidual, na inflamação,

[66t](#), [71](#), [72f](#)

Danos à membrana plasmática,

[22–23](#)

Danos à visão, devido ao diabetes,

[1148f](#), [1151](#), [1153](#)

Danos ao DNA

apoptose devido à,

[25](#), [30](#)

devido à radiação ionizante,
[431–432](#), [431f](#), [433–434](#)
lesão celular devido à,
[18f](#), [23](#)
no envelhecimento celular,
[41](#)

Danos ao nervo óptico glaucomatoso,
[1374–1375](#), [1375f](#)

Danos mitocondriais, lesão celular devido a,
[18–19](#), [18f](#), [19f](#)

Danos vasculares

devido à radiação ionizante,
[432](#), [432f](#), [433](#), [434f](#)
na esclerose sistêmica,
[223–224](#)

DC (s).

see [Células dendríticas \(DCs\)](#).

DCIS (carcinoma ductal *in situ*),
[1088–1090](#), [1089f](#), [1090f](#)

DCM.

see [Cardiomiopatia dilatada \(DCM\)](#).

D-dímeros,

[120](#)

DDT (diclorodifeniltricloreto), exposição ocupacional ao,
[417](#)

de tireoidite de Quervain,
[1121](#), [1121f](#)

Débito cardíaco, e pressão sanguínea,
[500](#), [502f](#)

Defeito completo do canal atrioventricular,
[548f](#), [550](#)

Defeito do canal atrioventricular (AV), completo,
[548f](#), [550](#)

Defeito do canal AV (atrioventricular), completo,
[548f](#), [550](#)

Defeito do inibidor de enzimas,
[143t](#)

Defeito do seio venoso,
[549](#)

Defeito do septo atrial (ASD),
[548f](#), [549](#)

Defeito do septo atrial *primum*,
[549](#)

Defeito do septo atrial secundário,

[549](#)

Defeito do septo atrioventricular (AVSD),

[548f.](#), [550](#)

Defeito no septo ventricular (VSD),

[548f.](#), [549.](#), [549f](#)

na tetralogia de Fallot,

[550.](#), [550f](#)

na transposição de grandes artérias,

[550f.](#), [551](#)

Defeitos corticais fibrosos,

[1238.](#), [1239f](#)

Defeitos das enzimas,

[143–144.](#), [143t.](#), [144f.](#), [149–156](#)

alcaptonúria devido a,

[155–156](#)

doença de Gaucher devido a,

[151t.](#), [153–154.](#), [154f](#)

doença de Niemann-Pick tipo C devido à,

[153](#)

tipos A e B,

[151t.](#), [152–153.](#), [153f](#)

doença de Tay-Sachs devido à,

[139f.](#), [150–152.](#), [151t.](#), [152f](#)

doenças de armazenamento de glicogênio devido a,

[155.](#), [156f.](#), [157t.](#), [158f](#)

doenças de armazenamento lisossômico devido a,

[149–155.](#), [150f.](#), [151t](#)

mucopolissacaridoses devido a,

[151t.](#), [154–155](#)

Defeitos do tubo neural,

[1292](#)

Defeitos musculoesqueléticos, prevalência de,

[459t](#)

Defeitos nas enzimas dos eritrócitos, doença hemolítica devido a,

[652–653.](#), [652f.](#), [653f](#)

Defeitos no nascimento.

see [Anomalia\(s\) congênita\(s\)](#).

Defeitos orofaciais, prevalência de,

[459t](#)

Defensinas

na doença de Crohn,

[817](#)

na fagocitose,

[54](#)

Defesa antiviral, na imunidade inata,

[184](#)

Defesas do hospedeiro

contra infecções,

[343](#)

efeitos deletérios das,

[345–346](#)

contra tumores,

[316–320](#)

antígenos tumorais na,

[316–318](#), [317f](#)

mecanismos efetores antitumorais nas,

[318–319](#)

vigilância imune e escape como,

[316](#), [319–320](#), [319f](#)

Deficiência(s) de vitamina,

[438–446](#), [446t](#)

da vitamina A,

[438–441](#), [439f](#), [440f](#)

da vitamina C,

[445–446](#), [445f](#)

da vitamina D,

[441–444](#), [442f–445f](#)

devido ao consumo de álcool,

[867](#)

efeitos no SNC de,

[1336–1337](#)

primária vs. secundária,

[438](#)

Deficiência de α -glicosidase,

[155](#)

Deficiência de 21-Hidroxilase,

[1160–1162](#), [1161f](#)

Deficiência de ácido homogentísico,

[36](#), [155–156](#)

Deficiência de ADA (adenosina desaminase),

[143t](#), [234](#)

Deficiência de adenosina desaminase (ADA),

[143t](#), [234](#)

Deficiência de antitripsina- α 1 (AT- α 1),

[143t](#), [872–874](#)

acúmulo de proteínas na,
[35](#)
bases genéticas para,
[144](#), [872–873](#)
características clínicas da,
[874](#)
doença hepática na,
[872–874](#), [873f](#)
morfologia da,
[873](#), [873f](#)
no enfisema,
[693](#), [693f](#), [694](#)
patogênese da,
[873](#)

Deficiência de arilsulfatase A,
[1334](#)

Deficiência de C2,
[235](#)

Deficiência de dissacaridase,
[802t](#), [805](#)

Deficiência de ferro,
[447t](#)

Deficiência de fluoreto,
[447t](#)

Deficiência de folato,
[446t](#)

Deficiência de fosfato ácido,
[151t](#)

Deficiência de G6PD (glicose-6-fosfato desidrogenase),
[142](#), [144](#), [652–653](#), [652f](#), [653f](#)

Deficiência de galactocerebrosídeo β -galactosidase,
[1334](#)

Deficiência de galactose-1-fosfato uridil transferase (GALT),
[143](#)

Deficiência de galactosilceramidase,
[1334](#)

Deficiência de GALT (galactose-1-fosfato uridil transferase),
[143](#)

Deficiência de glicocerebrosidase,
[151t](#), [153–154](#), [154f](#)

Deficiência de glicose-6-fosfatase,
[155](#), [157t](#)

Deficiência de glicose-6-fosfato desidrogenase (G6PD),

[142](#), [144](#), [652–653](#), [652f](#), [653f](#)

Deficiência de glicosidase lisossômica,

[157t](#)

Deficiência de GpIIb-IIIa,

[118](#), [118f](#)

Deficiência de IgA isolada,

[233](#)

Deficiência de imunoglobulina A (IgA)

isolada,

[233](#)

na doença celíaca,

[804](#)

Deficiência de iodo,

[447t](#)

hipotireoidismo devido a,

[1118](#)

Deficiência de lactase,

[802t](#), [805](#)

Deficiência de maltase ácida,

[155](#), [157t](#)

Deficiência de melanina,

[143–144](#)

Deficiência de mieloperoxidase (MPO),

[56t](#)

Deficiência de MPO (mieloperoxidase),

[56t](#)

Deficiência de proteína surfactante B (SF-B), na proteinose alveolar pulmonar,

[713](#)

Deficiência de SF-B (proteína surfactante B), na proteinose alveolar pulmonar,

[713](#)

Deficiência de subunidade α da hexosaminidase,

[139f](#), [150–152](#), [151t](#), [152f](#)

Deficiência de sulfatase múltipla,

[151t](#)

Deficiência de surfactante, síndrome da angústia respiratória neonatal devido à,

[464](#)

Deficiência de tiamina,

[446t](#)

devido ao etilismo,

[422](#)

efeitos do SNC da,

[1336](#)

neuropatia periférica devido a,

[1274](#)

Deficiência de vitamina B1,

[446t](#)

devido ao etilismo,

[422](#)

efeitos no SNC,

[1336](#)

neuropatia periférica devido a,

[1274](#)

Deficiência de vitamina B12,

[446t](#), [1336](#)–[1337](#)

Deficiência de vitamina B6,

[446t](#)

Deficiência do C3,

[235](#)

Deficiência do fator IX,

[680](#)–[681](#)

Deficiência do fator VIII,

[143t](#), [680](#)

Deficiência do inibidor C1,

[235](#)

Deficiência muscular de fosfofrutoquinase,

[155](#)

Deficiência muscular de fosforilase,

[157t](#)

Deficiência na adesão dos leucócitos,

[50](#), [55](#), [56t](#)

Deformações,

[456](#)–[457](#)

Deformidade em “peito de pombo”,

[444](#)

Deformidade em frasco de Erlenmeyer,

[1221](#)

Degeneração axonal,

[1266](#), [1266f](#), [1267](#)–[1268](#), [1267f](#)

Degeneração balonizante, na hepatite viral,

[859](#), [859f](#)

Degeneração basofílica, do coração,

[540](#)

Degeneração cerebelar

alcoólica,

[1337](#), [1337f](#)

subaguda, na síndrome paraneoplásica,

[1348](#)

Degeneração corticobasal (CBD),

[1326–1327](#)

Degeneração de Feathery, na colestase,

[850](#)

Degeneração espinocerebelares,

[1331–1332](#)

Degeneração estriatonigral,

[1329](#)

Degeneração granulovacuolar, na doença de Alzheimer,

[1324](#)

Degeneração macular, relacionada à idade,

[1354](#), [1371–1372](#), [1372f](#)

Degeneração medial cística,

[515](#), [515f](#), [517](#)

Degeneração mixomatosa, da valva atrioventricular esquerda (mitral),

[571–573](#), [572f](#)

Degeneração neuronal trans-sináptica,

[1289](#)

Degeneração vacuolar, na lesão celular,

[13](#)

Degeneração Walleriana,

[1267](#), [1267f](#)

Deleções,

[138f](#), [139](#), [139f](#), [160](#), [160f](#)

na carcinogênese,

[306](#)

na tolerância imunológica,

[209](#)

Demência (s)

associada ao HIV,

[1313](#)

com corpo de Lewy,

[1329](#)

frontotemporal,

[1325–1327](#), [1326f](#)

pós-traumática (pugilística),

[1298](#)

vascular (multi-infarto),

[1303](#), [1327](#)

Demência associada ao vírus da imunodeficiência humana (HIV),

[1313](#)

Demência de multi-infarto,

[1303](#), [1327](#)

Demência pós-traumática,

[1298](#)

Demência vascular,

[1303](#), [1327](#)

Demências frontotemporais (FTDs),

[1325–1327](#), [1326f](#)

Dendrócitos,

[1173](#), [1173f](#)

Densidade da mama, e câncer de mama,

[1084](#)

Dentes

anatomia dos,

[748](#), [748f](#)

distúrbio dos,

[748–749](#)

de Hutchinson,

[381](#)

Dentina,

[748](#), [748f](#)

Depleção de ATP (adenosina trifosfato), lesão celular devido à,

[17–18](#), [18f](#)

Deposição de imunocomplexos

glomerulonefrite progressiva rápida devido a,

[928](#), [928t](#)

no lúpus eritematoso sistêmico,

[218](#), [218f](#), [219f](#)

Depósito amiloide, no osso,

[1227](#)

Depósito de alumínio, na insuficiência renal,

[1227](#)

Derivado proteico purificado (PPD),

[207](#), [207f](#)

Dermatan sulfato, na matriz extracelular,

[97](#), [98f](#)

Dermatite

aguda eczematosa,

[1195–1197](#), [1196f](#)

contato,

[206t](#), [207](#), [208f](#)

alérgica,

[1195–1197](#), [1197f](#)

devido à radiação ionizante,

[434f](#)

espongiótica,

[1196](#)

herpetiforme,

[1201f](#), [1204](#), [1205f](#)

na doença celíaca,

[804](#)

interface,

[1197](#), [1200](#), [1200f](#)

seborreica,

[1199](#)

Dermatofibroma,

[1190](#), [1192f](#)

Dermatofibrossarcoma protuberante,

[1190–1191](#), [1192f](#)

bases genéticas para,

[1257t](#)

Dermatófitos,

[334](#)

Dermatografismo,

[1193](#)

Dermatomiofibroma,

[1261](#)

Dermatomiosite,

[1281](#), [1282](#), [1282f](#)

devido ao câncer,

[321t](#)

Dermatose(s)

inflamatória

aguda,

[1195–1197](#)

dermatite eczematosa aguda como,

[1195–1197](#), [1196f](#)

eritema multiforme como,

[1197](#), [1198f](#)

urticária como,

[1195](#), [1195f](#)

crônica,

[1197–1200](#)

dermatite seborreica como,

[1199](#)

líquen plano como,

[1199–1200](#), [1200f](#)

psoríase como,
[1198–1199](#), [1198f](#)

papulosa nigra,
[1183](#)

Dermatose(s) inflamatória(s)
aguda,

[1195–1197](#)

dermatite eczematosa aguda como,

[1195–1197](#), [1196f](#)

eritema multiforme como,

[1197](#), [1198f](#)

urticária como,

[1195](#), [1195f](#)

crônica,

[1197–1200](#)

dermatite seborreica como,

[1199](#)

líquen plano como,

[1199–1200](#), [1200f](#)

psoríase como,

[1198–1199](#), [1198f](#)

Dermatoparaxia, na síndrome de Ehlers-Danlos,
[146](#), [146t](#)

Derme,

[1173f](#), [1174f](#)

tumores da,

[1190–1191](#)

dermatofibrossarcoma protuberante como,

[1190–1191](#), [1192f](#)

histiocitoma fibroso benigno como,

[1190](#), [1192f](#)

DES (dietilestilbestrol), e anomalias de desenvolvimento da vagina,
[1024](#)

Desarranjo das miofibras, na cardiomiopatia hipertrófica,
[584](#), [584f](#)

Desarranjo de fosfolípidios, aumentado, lesão celular devido ao,
[22](#)

Desarranjo do DNA, na apoptose,
[27](#), [27f](#)

Desarranjos das proteínas, na apoptose,
[27](#)

Desarranjos funcionais,
[4](#)

Descarga (corrimento) mamilar,

[1076](#), [1068f](#)

Descolamento de retina,

[1365-1366](#), [1368f](#)

tração,

[1369](#)

Desequilíbrio no *linkage*,

[136](#), [176](#), [177](#)

Desequilíbrio nutricional, lesão celular devido ao,

[12](#)

Desequilíbrio oxidante-antioxidante, no enfisema,

[693f](#), [694](#)

7-Desidrocolesterol,

[441](#), [442f](#)

Desintoxicação,

[411](#)

Deslocamento vítreo posterior,

[1365](#), [1368f](#), [1369](#)

Desmielinização segmentar,

[1266](#), [1266f](#), [1267](#), [1267f](#)

Desmogleína 1 (Dsg1),

[1201f](#), [1202](#)

Desmogleína 3 (Dsg3),

[1201f](#), [1202](#)

Desmoplasia,

[260](#)

Desmossomos, na matriz extracelular,

[96](#)

Desnutrição,

[435](#), [436-437](#), [437f](#), [438f](#)

devido ao consumo de álcool,

[867](#)

atrofia devido a,

[9](#)

critérios de,

[436](#)

epidemiologia da,

[436](#)

aquecimento global e,

[410](#)

primária,

[435](#)

secundária,

Desnutrição proteica, edema devido à,

[112](#)

Desnutrição proteico-energética (PEM),

[435](#), [436–437](#), [437f](#), [438f](#)

Desoxinucleotidil-transferase, terminal, na leucemia/linfoma aguda linfoblástica,

[610](#)

Desregulação imune, poliendocrinopatia, enteropatia, ligada ao X (IPEX),

[211](#), [804–805](#)

Destruição de células β , no diabetes melito tipo 1,

[1143](#), [1143f](#)

Desuso, atrofia do,

[9](#)

Desvio angiogênico,

[297–298](#)

Desvio para a esquerda na inflamação,

[75](#)

Dextrina limite,

[155](#), [156f](#)

DHPR (diidropteridina redutase),

[471](#), [471f](#)

DHT (diidrotestosterona), na hiperplasia prostática benigna,

[1003](#), [1003f](#)

Diabetes

lipoatrófica,

[1146](#)

do início da maturidade, do jovem,

[1145](#)

neonatal permanente,

[1146](#)

Diabetes do início da maturidade no jovem (MODY),

[1145](#)

Diabetes e surdez, matematicamente herdados,

[1146](#)

Diabetes insípido,

[1114](#)

Diabetes lipoatrófica,

[1146](#)

Diabetes melito,

[1139–1154](#)

características clínicas do,

[1151–1154](#), [1152f](#), [1153t](#)

causas de,

[1140](#), [1140t](#)
classificação do,
[1140](#), [1140t](#)
complicações do,
[1146–1147](#), [1148f](#)
definição,
[1139](#)
dependente de insulina,
[1142](#)
diagnóstico de,
[1139–1140](#)
doença vascular retinal devido à,
[1367–1369](#), [1370f](#), [1371f](#)
e aterosclerose,
[506](#)
epidemiologia da,
[1139](#)
formas monogênicas de,
[1145–1146](#)
gestacional,
[1145](#)
homeostasia da glicose e,
[1140–1142](#), [1141f](#), [1142f](#)
juvenil,
[1142](#)
materna, anomalias congênitas devido à,
[460](#)
morfologia do,
[1147–1151](#), [1149f](#), [1150f](#)
necrose papilar devido à,
[955t](#)
patogenia da,
[1142–1145](#), [1143f](#), [1144f](#)
pre-,
[1139](#), [1140](#)
resistente à insulina, hipersensibilidade mediada por anticorpos no,
[203t](#)
tipo 1,
[1140](#), [1140t](#), [1153t](#)
características clínicas da,
[1151](#), [1152f](#)
hipersensibilidade mediada por células T no,
[206t](#)

patogênese da,
[1142–1143](#), [1143f](#)

tipo 2,

[1140](#), [1140t](#), [1153t](#)

características clínicas do,

[1151](#)

patogênese da,

[1144–1145](#), [1144f](#)

Diabetes resistente à insulina, hipersensibilidade mediada por anticorpos no,
[203t](#)

Diagnóstico molecular,

[173–181](#)

para alterações genéticas adquiridas,

[174](#)

hibridização genômica comparativa baseada em arranjos no,

[179–180](#), [180f](#)

deteção de alterações nas sequências de DNA no,

[174–176](#), [175f](#), [176f](#)

para deteção de doença residual mínima,

[325](#)

para alterações epigenéticas,

[180–181](#)

hibridização *in situ* por fluorescência no,

[179](#), [179f](#)

análise genômica ampla no,

[138](#), [177](#), [178f](#)

para alterações genômicas,

[178–180](#), [179f](#), [180f](#)

para alterações genéticas de linhagens germinativas,

[173](#)

da predisposição hereditária para câncer,

[325](#)

indicações para,

[173–174](#)

para agentes infecciosos,

[336](#)

de neoplasias malignas,

[324–325](#)

reação em cadeia da polimerase no,

[174–176](#), [175f](#), [176f](#)

marcadores polimórficos no,

[176–177](#), [177f](#), [178f](#)

pós-natal,

[173–174](#)

pré-natal,

[173](#)

para prognóstico de neoplasias malignas,

[325](#)

análise do RNA no,

[181](#)

southern blotting no,

[176](#), [176f](#), [178](#)

Diálise, alterações renais devido à,

[941](#)

Diapedese, de leucócitos pelo endotélio,

[48f](#), [50](#)

Diarréia,

[801–805](#)

associada ao antibiótico,

[811](#), [811f](#)

definição,

[802](#)

do viajante,

[810](#), [815](#)

exsudativa,

[802](#)

malabsortiva,

[802](#)

mecanismos da,

[801–802](#), [802t](#)

na abetalipoproteinemia,

[805](#)

na AIDS,

[246](#)

na deficiência de lactase (dissacaridase),

[802t](#), [805](#)

na doença celíaca,

[802t](#), [803–804](#), [803f](#), [804f](#)

na enteropatia autoimune,

[802t](#), [804–805](#)

na fibrose cística,

[802](#), [802t](#)

no espru tropical,

[802t](#), [804](#)

osmótica,

[802](#)

secretória,

[802](#)

Diátese hemorrágica,

[114.](#)

see also [Distúrbio \(s\) de sangramento \(s\).](#)

DIC (coagulação intravascular disseminada),

[125.](#), [681–682.](#), [682f](#)

no choque séptico,

[130–131](#)

prejuízo do fluxo sanguíneo pelo fígado devido à,

[880](#)

Diclorodifeniltricloreto (DDT, Lindane, Aldrin, Dieldrin), exposição ocupacional ao,

[417](#)

Dietilestilbestrol (DES), e anomalias de desenvolvimento da vagina,

[1024](#)

Diferenciação,

[80.](#), [81f](#)

na neoplasia,

[262–263.](#), [264f.](#), [271t](#)

estocástica,

[82](#)

Diferenciação celular, vitamina A na,

[439](#)

Diferenciação de antígenos, tipo celular–específico,

[318](#)

Diferenciação estocástica,

[82](#)

Difteria,

[363.](#), [363f](#)

manifestações bucais da,

[752t](#)

polineuropatia devido à,

[1270](#)

Diidropteridina redutase (DHPR),

[471.](#), [471f](#)

Diidrotosterona (DHT), na hiperplasia prostática benigna,

[1003.](#), [1003f](#)

1,25-diidroxivitamina D [$1\alpha,25(\text{OH})_2\text{D}_3$],

[441.](#), [442f](#)

Dilatação cardíaca,

[538](#)

Dilatação da aorta, na síndrome de Marfan,

[145](#)

DILI (lesão hepática induzida por drogas),

[864–865](#), [864t](#)

Dióxido de carbono (CO₂), no efeito estufa,

[409](#), [409f](#)

Dióxido de enxofre

como poluente do ar,

[412t](#), [413](#)

doenças pulmonares devido a,

[705t](#)

Dióxido de nitrogênio, como poluente do ar,

[412t](#)

Dioxina (TCDD, 2,3,7,8-tetraclorodibenzo-*p*-dioxina), exposição ocupacional ao,

DIP (pneumonia intersticial descamativa),

[712](#), [712f](#)

Diphyllobothrium latum,

[397](#), [814](#)

Disautonomia

autossômica recessiva,

[1271t](#)

familiar,

[1271t](#)

Discratose,

[1175](#)

Discinesia ciliar, primária,

[700](#)

Disco, neovascularização do,

[1368](#)

Discos intercalados, no miocárdio,

[539](#)

Discrasias imunocíticas, com amiloidose,

[252](#), [617](#)

Discrasias plasmocitárias, lesões glomerulares nas,

[943](#)

Disenteria

devido ao *Campylobacter*,

[807](#)

devido à *Entamoeba histolytica*,

[813f](#), [814](#)

Disfagia, na esclerose sistêmica,

[225](#)

Disfunção celular, mediada por anticorpos,

[202f](#), [203–204](#)

Disfunção contrátil, devido ao infarto miocárdico,

[564–565](#)

Disfunção de células β , no diabetes melito tipo 2,

[1145](#)

Disfunção diastólica,

[541](#)

Disfunção do músculo papilar, devido ao infarto miocárdico,

[564f](#), [565](#)

Disfunção endotelial,

[499](#), [499f](#)

Disfunção orgânica, no choque séptico,

[131–132](#)

Disfunção sistólica,

[541](#)

Disgerminoma

ovariano,

[1056–1057](#), [1057f](#)

testicular,

[996](#)

Dislipidemia diabética,

[1152–1153](#)

Dislipoproteinemias, na aterosclerose,

[508](#)

Dismotilidade esofágica,

[775](#)

Disostoses,

[1218](#)

Dispersina, na infecção *E. coli* enteroagregativa,

[810](#)

Displasia,

[265](#), [458](#)

Displasia artério-hepática,

[878](#)

Displasia associada à colite,

[821](#), [822f](#)

Displasia broncopulmonar (BPD), na síndrome da angústia respiratória neonatal,

[465–466](#)

Displasia campomélica,

[1219t](#)

Displasia cleidocraniana,

[1218](#), [1219t](#)

Displasia epifisária múltipla,

[1219t](#)

Displasia escamosa

do esôfago,

[781](#)

do pulmão,

[731](#), [732f](#)

Displasia esofageana, no esôfago de Barrett,

[779](#), [779f](#)

Displasia fibromuscular,

[498](#)

da artéria renal,

[959](#), [959f](#)

Displasia fibrosa,

[1238–1240](#), [1240f](#)

Displasia fibrosa monostótica,

[1239](#)

Displasia fibrosa poliestótica,

[1239](#)

Displasia gástrica,

[789–790](#)

Displasia renal policística,

[963–964](#), [964f](#)

Displasia ventricular direita arritmogênica,

[583](#), [584f](#)

Dispneia

na insuficiência cardíaca esquerda,

[543](#)

noturna paroxística,

[543](#)

Disrafismo espinhal,

[1292](#)

Dissecção arterial,

[514](#), [514f](#)

da aorta,

[516–518](#), [517f](#), [518f](#)

Dissecção da aorta,

[516–518](#), [517f](#), [518f](#)

Dissecção, arterial,

[514](#), [514f](#)

da aorta,

[516–518](#), [517f](#), [518f](#)

Disseminação hematogênica,

[270](#), [270f](#)

Disseminação linfática,

[269–270](#), [269f](#)

Disseminação pagetoide, do carcinoma urotelial *in situ*,

[986](#)

Disseminação vascular, na metástase,

[300–301](#)

Dissociação eletromecânica,

[715](#)

Dissolução, do trombo,

[124](#)

Dissomia uniparental,

[172](#), [488](#)

Distribuição de eritrócitos,

[648](#), [649t](#)

Distrofia(s) muscular(es),

[1276–1278](#)

congênita,

[1278t](#)

da cintura escapular,

[1277](#), [1279t](#)

Emery-Dreifuss,

[1278t](#)

fáscio-escapuloumeral,

[1278t](#)

ligada ao X (Duchenne, Becker),

[1276–1277](#), [1276f](#), [1277f](#)

oculofaríngea,

[1278t](#)

Distrofia avelina, da córnea,

[1361](#)

Distrofia de Reis-Bückler, da córnea,

[1359](#)

Distrofia endotelial de Fuchs, da córnea,

[1360–1361](#), [1360f](#)

Distrofia granular, da córnea,

[1361](#)

Distrofia macular da córnea,

[1361](#)

Distrofia miotônica proteína cinase (DMPK),

[1277](#)

Distrofia miotônica,

[168t](#), [1277–1278](#)

Distrofia muscular de Becker (BMD),

[1276–1277](#), [1276f](#)

Distrofia muscular de Duchenne (DMD),

[1276–1277](#), [1276f](#), [1277f](#)

Distrofia muscular de Emery-Dreifuss,

[1278t](#)

Distrofia muscular de Fukuyama,

[1278t](#)

Distrofia muscular de Walker-Warburg,

[1278t](#)

Distrofia muscular fâscio-escapuloumeral,

[1278t](#)

Distrofia muscular ligada ao X,

[1276–1277](#), [1276f](#), [1277f](#)

Distrofia muscular oculofaríngea,

[1278t](#)

Distrofia polimórfica posterior, da córnea,

[1359](#)

Distrofias do estroma da córnea,

[1361](#)

Distrofias muscular da cintura escapular (LGMDs),

[1277](#), [1279t](#)

Distrofias musculares congênitas,

[1278t](#)

Distrofina

defeito na,

[143t](#)

na caquexia,

[437](#), [438f](#)

na distrofia muscular ligada ao X,

[1276](#), [1276f](#), [1277f](#)

Distúbio(s) leucocitários,

[600–640](#)

agranulocitose como,

[600–601](#)

leucocitose como,

[601–603](#), [602f](#), [602t](#)

leucopenia como,

[600–601](#)

linfadenite como,

[603–604](#), [604f](#)

neoplásicos,

[604–640](#)

etiologia e patogênese de,

[604–606](#), [605f](#)

histiocitoses como,

[604](#), [639–640](#), [639f](#)

linfoide,

[604](#), [606–628](#)

classificação de,

[606–608](#), [606t](#), [608t](#), [609t](#)

de células B e T precursoras,

[608–611](#), [610f](#)

de células B periférico,

[611–622](#)

de células T periférico e células NK,

[622–624](#), [623f](#)

definições para,

[606](#)

linfoma Hodgkin como,

[624–628](#)

origem, dos,

[607–608](#), [607f](#)

mieloide,

[604](#), [628–639](#)

distúrbios mieloproliferativos como,

[629](#), [634–639](#)

leucemia mieloide aguda como,

[628](#), [629–632](#), [630t](#), [631f](#)

síndromes mielodisplásicas como,

[628](#), [632–634](#), [633f](#)

neutropenia como,

[600–601](#)

reativos (inflamatórios),

[601–604](#)

Distúrbio(s) citogenético(s),

[138](#), [158–167](#)

cariótipo normal e,

[158–159](#), [159f](#)

envolvendo autossomos,

[161–164](#), [161f](#), [163f](#), [164f](#)

envolvendo cromossomos sexuais,

[164–167](#), [166f](#)

estrutural,

[159–161](#), [160f](#)

hermafroditismo e pseudo-hermafroditismo como,

[167](#)

hidropisia fetal devido a,

[469f](#), [469t](#)

na carcinogênese,
[304–306](#), [305t](#)
neoplasia de célula branca devido a,
[604–605](#), [605f](#)
outras trissomias como,
[162](#)
prevalência de,
[459](#), [459t](#)
restrição do crescimento fetal devido a,
[463](#)
síndrome da deleção do cromossomo 22q11.2 como,
[162–164](#), [164f](#)
síndrome de Klinefelter como,
[165](#)
síndrome de Turner como,
[165–167](#), [166f](#)
trissomia do 21 (síndrome de Down) como,
[161–162](#), [161f](#), [163f](#)

Distúrbio(s) cromossômico(s),

[138](#), [158–167](#)
cariótipo normal e,
[158–159](#), [159f](#)
envolvendo autossomos,
[161–164](#), [161f](#), [163f](#), [164f](#)
envolvendo cromossomos sexuais,
[164–167](#), [166f](#)
estrutural,
[159–161](#), [160f](#)
hermafroditismo e pseudo-hermafroditismo como,
[167](#)
hidropisia fetal devido à,
[469f](#), [469t](#)
na carcinogênese,
[304–306](#), [305t](#)
neoplasia de células brancas devido à,
[604–605](#), [605f](#)
outras trissomias como,
[162](#)
prevalência de,
[459](#), [459t](#)
restrição do crescimento fetal devido à,
[463](#)
síndrome da deleção do cromossomo 22q11.2 como,

[162–164](#), [164f](#)

síndrome de Klinefelter como,

[165](#)

síndrome de Turner como,

[165–167](#), [166f](#)

trissomia do 21 (síndrome de Down) como,

[161–162](#), [161f](#), [163f](#)

Distúrbio(s) da cabeça e pescoço,

[747–769](#)

da cavidade bucal,

[748–757](#)

carcinoma de células escamosas como,

[753–756](#), [755f](#)

cáries como,

[748](#)

cistos e tumores odontogênicos como,

[756–757](#), [756t](#)

devido a doença sistêmica,

[751](#), [752t](#)

devido a infecções,

[750–751](#)

gingivite como,

[748–749](#)

glossite como,

[750](#)

lesões inflamatória/reactivas semelhantes a tumores como,

[749–750](#)

lesões proliferativas fibrosas como,

[749–750](#), [749f](#)

leucoplasia e eritroplasia como,

[752–753](#), [753f–755f](#)

leucoplasia pilosa como,

[751](#)

periodontite como,

[749](#)

úlceras aftosas como,

[750](#), [750f](#)

das vias aéreas superiores,

[757–761](#), [758f–761f](#)

de glândulas salivares,

[764–769](#)

neoplasias como,

[765–769](#), [765t](#), [766f–768f](#)

sialadenite como,
[764–765](#), [765f](#)
xerostomia como,
[764](#)

do ouvido,

[762](#)

do pescoço,

[762–764](#), [763f](#)

Distúrbio(s) da gravidez,

[1060–1069](#)

aborto espontâneo como,

[1061](#)

anatomia placentária e,

[1060–1061](#), [1061f](#), [1062f](#)

coriocarcinoma como,

[1067–1069](#), [1068f](#)

da implantação da placenta,

[1063](#)

doença trofoblástica gestacional como,

[1065–1069](#)

gravidez ectópica como,
[1061–1062](#)
infecções placentárias como,
[1063](#), [1063f](#)
inicial,
[1061–1062](#)
mola hidatiforme como,
[1065–1067](#), [1066f](#), [1067f](#)
mola invasiva como,
[1067](#), [1068f](#)
placentas gêmeas como,
[1062](#), [1063f](#)
pré-eclâmpsia e eclâmpsia como,
[1063–1065](#), [1064f](#), [1065f](#)
tardia,
[1062–1065](#)
tumor trofoblástico de locais da placenta como,
[1069](#), [1069f](#)
Distúrbio(s) da tireoide,
[1116–1134](#)
 anomalias congênicas como,
 [1134](#)
 bócio como,
 [1115](#), [1124–1126](#)
 difuso não tóxico (simples),
 [1124](#), [1125f](#)
 disormoniogênico,
 [1118](#)
 multinodular,
 [1124–1126](#), [1125f](#)
doença de Graves como,
[1117](#), [1117f](#), [1122–1124](#), [1123f](#)
hipertireoidismo como,
[1116–1117](#), [1116t](#), [1117f](#)
hipotireoidismo como,
[1117–1119](#), [1118t](#)
 cretinismo devido a,
 [1118–1119](#)
 mixedema devido a,
 [1119](#)
neoplásico,
[1126–1134](#)
 adenomas como,

[1126–1127](#), [1127f](#)
carcinomas como,
[1127–1134](#), [1128f](#), [1129f](#), [1131f–1133f](#)

tireoidite como,
[1119–1122](#)

de Hashimoto,
[1119–1121](#), [1120f](#)
definição,
[1119](#)
infeciosa,
[1119](#)
linfocítica subaguda (indolor),
[1121–1122](#)
subaguda (granulomatosa, de Quervain),
[1121](#), [1121f](#)

Distúrbio (s) da vesícula biliar,
[890–895](#)

anomalias congênicas como,
[890](#), [890f](#)
colecistite como,
[893–895](#), [894f](#)
colelitíase como,
[890–892](#), [891f](#), [891t](#), [892f](#)

Distúrbio (s) das glândulas salivares,
[764–769](#)

neoplasias como,
[765–769](#), [765t](#), [766f–768f](#)
sialadenite como,
[764–765](#), [765f](#)
xerostomia como,
[764](#)

Distúrbio (s) de sangramento,
[674–682](#)

coagulação intravascular disseminada como,
[681–682](#), [682f](#)
devido a anormalidades da parede dos vasos,
[674](#)
devido à anormalidades nos fatores da coagulação,
[678–681](#), [679f](#)
devido a defeitos nas funções plaquetárias,
[678](#)
devido ao número reduzido de plaquetas,
[675–678](#), [675t](#), [669f](#)

testes para avaliação da,

[674](#)

Distúrbio (s) do ducto biliar extra-hepático,

[895–896](#)

biliar atresia como,

[895](#)

cistos coledocais como,

[895–896](#)

coledocolitíase e colangite ascendente como,

[895](#)

Distúrbio (s) do sistema imune

amiloídose como,

[36](#), [249–255](#), [250f](#)

associada à hemodiálise,

[252t](#), [253](#)

características clínicas da,

[254–255](#)

classificação da,

[252–253](#), [252f](#)

discrepâncias imunocíticas com,

[252](#)

endócrina,

[252t](#), [253](#)

heredofamiliar,

[252t](#), [253](#)

localizada,

[252t](#), [253](#)

morfologia da,

[253–254](#), [253f](#)

patogenia da,

[251–252](#), [251f](#)

perivascular,

[674](#)

primária,

[252](#)

primário ou associada ao imunócito,

[617](#)

propriedades das proteínas amiloides e,

[249–251](#), [250f](#)

secundária,

[75](#), [252–253](#), [252t](#)

autoimune,

[208–226](#), [208t](#)

artrite reumatoide

see ([Artrite reumatoide](#))

características gerais do,

[212–213](#)

doença do tecido conjuntivo misto como,

[226](#)

esclerose sistêmica (escleroderma) como,

[215t](#), [223–225](#), [223f–225f](#)

induzida por drogas do lúpus eritematoso como,

[215t](#), [216](#), [221](#)

lúpus eritematoso cutâneo subagudo como,

[221](#)

lúpus eritematoso discoide crônico como,

[221](#)

lúpus eritematoso sistêmico como,

[213–221](#)

autoanticorpos em,

[213–215](#), [215t](#)

características clínicas do,

[204t](#), [217t](#), [220–221](#)

critérios diagnósticos para,

[213](#), [214t](#)

epidemiologia do,

[213](#)

etiologia e patogenia do,

[215–217](#), [216f](#)

morfologia do,

[217–220](#), [217t](#), [218f–220f](#)

miopatias inflamatórias como,

[215t](#), [225–226](#)

poliarterite nodosa e outras vasculitides como,

[226](#)

síndrome de Sjögren como,

[215t](#), [221–223](#), [222f](#)

no lúpus eritematoso sistêmico,

[214t](#)

reações de hipersensibilidade como,

[197–208](#)

imediate (tipo I),

[197t](#), [198–201](#), [198f–200f](#), [201t](#)

inflamação devido a,

[45](#)

mediadas por anticorpos (tipo II),

[197t](#), [198](#), [201–204](#), [202f](#), [203t](#)
mediadas por células (tipo IV),
[197t](#), [198](#), [205–208](#), [206f–208f](#), [206t](#)
mediados por imunocomplexos (tipo III),
[197t](#), [198](#), [204–205](#), [204f](#), [204t](#), [205f](#)

rejeição do transplante como,

[226–230](#)

aguda,

[228–229](#), [228f](#)

células-tronco hematopoiéticas,

[230](#)

crônica,

[229](#), [229f](#)

hiperaguda,

[227](#), [228](#), [228f](#)

mecanismos de,

[226–228](#), [227f](#)

outros órgãos sólidos,

[230](#)

prevenção da,

[229–230](#)

rins,

[228–230](#), [228f](#), [229f](#)

síndromes de imunodeficiência como,

[230–249](#)

infecções,

[231t](#)

primárias,

[230–235](#)

agamaglobulinemia como,

[231–233](#)

bases genéticas para,

[232f](#)

deficiência isolada de IgA como,

[233](#)

deficiências genéticas do sistema complemento como,

[235](#)

imunodeficiência com trombocitopenia e eczema (síndrome de Wiskott-Aldrich) como,

[235](#)

imunodeficiência combinada grave como,

[234–235](#)

imunodeficiência variável comum como,

[233](#)

ligada ao X (de Bruton)

mutações nas,

[232f](#)

síndrome da hiper-IgM como,

[233](#)

síndrome de DiGeorge (hipoplasia tímica) como,

[234](#)

secundária,

[231](#), [235](#)

AIDS como

see([Síndrome da imunodeficiência adquirida \(AIDS\)](#))

sistêmica,

[252–253](#), [252t](#)

reativa,

[252–253](#), [252t](#)

senil,

[252t](#), [253](#)

Distúrbio (s) genético (s),

[135–181](#)

complexo multigênico,

[138](#), [157–158](#)

cromossômicos,

[138](#), [158–167](#)

cariótipo normal e,

[158–159](#), [159f](#)

envolvendo autossomos,

[161–164](#), [161f](#), [163f](#), [164f](#)

envolvendo cromossomos sexuais,

[164–167](#), [166f](#)

estrutural,

[159–161](#), [160f](#)

hermafroditismo e pseudo-hermafroditismo como,

[167](#)

hidropisia fetal devido a,

[469f](#), [469t](#)

na carcinogênese,

[304–306](#), [305t](#)

neoplasia de célula branca devido a,

[604–605](#), [605f](#)

outras trissomias como,

[162](#)

prevalência de,

[459](#), [459t](#)
restrição do crescimento fetal devido a,
[463](#)
síndrome da deleção do cromossomo 22q11.2 como,
[162–164](#), [164f](#)
síndrome de Klinefelter como,
[165](#)
síndrome de Turner como,
[165–167](#), [166f](#)
trissomia do 21 (Síndrome de Down) como,
[161–162](#), [161f](#), [163f](#)
devido a mutações,
[138–140](#), [138f](#), [139f](#)
devido a polimorfismos de um único nucleotídeo,
[136](#)
devido a variações no número de cópias,
[136](#)
diagnóstico molecular de,
[173–181](#)
análise do RNA na,
[181](#)
análise genômica em,
[138](#), [177](#), [178f](#)
detecção de alterações na sequência do DNA em,
[174–176](#), [175f](#), [176f](#)
hibridização genômica comparativa baseada em arranjo,
[179–180](#), [180f](#)
hibridização por fluorescência *in situ* na,
[179](#), [179f](#)
indicações para,
[173–174](#)
marcadores polimórficos em,
[176–177](#), [177f](#), [178f](#)
para alterações epigenéticas,
[180–181](#)
para alterações genéticas adquiridas,
[174](#)
para alterações genéticas em linhagens germinativas,
[173](#)
para alterações genômicas,
[178–180](#), [179f](#), [180f](#)
pós-natal,
[173–174](#)

pré-natal,

[173](#)

reação em cadeia da polimerase em,

[174–176](#), [175f](#), [176f](#)

southern blotting em,

[176](#), [176f](#), [178](#)

epidemiologia da,

[137](#)

lesão celular devido a,

[12](#)

único gene,

[138](#)

com hereditariedade não clássica,

[140](#), [167–173](#)

devido a mutações de trincas de repetição,

[139](#), [167–171](#), [168f](#), [168t](#)

devido a mutações em genes mitocondriais,

[171](#), [171f](#)

devido ao *imprinting* genômico,

[171–173](#), [172f](#)

devido ao mosaicismo gonadal,

[173](#)

neuropatia óptica hereditária de Leber como,

[171](#), [171f](#)

síndrome de Angelman como,

[172–173](#), [172f](#)

síndrome de Prader-Willi como,

[172–173](#), [172f](#)

síndrome do X frágil como,

[139](#), [168t](#), [169–171](#), [169f](#), [170f](#)

mendeliana,

[140–158](#)

alcaptonúria como,

[155–156](#)

autossômica dominante,

[140–141](#), [141t](#)

autossômica recessiva,

[141–142](#), [142t](#)

base bioquímica e molecular de,

[142–144](#), [143t](#), [144f](#)

devido a defeitos em proteínas estruturais,

[143t](#), [144–147](#), [146t](#)

devido a defeitos em proteínas receptoras,

[143t](#), [144](#), [147–149](#), [147f–149f](#)

devido a defeitos enzimáticos,

[149–156](#)

devido a defeitos nas proteínas que regulam o crescimento celular,

[143t](#), [156](#)

doença de Gaucher como,

[151t](#), [153–154](#), [154f](#)

doença de Niemann-Pick como, tipo C,

[153](#)

doença de Niemann-Pick como, tipos A e B,

[151t](#), [152–153](#), [153f](#)

doença de Tay-Sachs como,

[139f](#), [150–152](#), [151t](#), [152f](#)

doenças de armazenamento de glicogênio como,

[155](#), [156f](#), [157t](#), [158f](#)

doenças de armazenamento lisossômico como,

[149–155](#), [150f](#), [151t](#)

hipercolesterolemia familiar como,

[147–149](#), [147t–149f](#)

ligada ao X,

[142](#), [142t](#)

mucopolissacaridoses como,

[151t](#), [154–155](#)

padrões de transmissão de,

[140–142](#), [141t](#), [142t](#)

síndrome de Ehlers-Danlos como,

[145–147](#), [146t](#)

síndrome de Marfan como,

[144–145](#)

Distúrbio (s) gestacional(is),

[1060–1069](#)

aborto espontâneo como,

[1061](#)

anatomia da placenta e,

[1060–1061](#), [1061f](#), [1062f](#)

coriocarcinoma como,

[1067–1069](#), [1068f](#)

do implante da placenta,

[1063](#)

doença trofoblástica gestacional como,

[1065–1069](#)

gravidez ectópica como,

[1061–1062](#)

infecções da placenta como,

[1063](#), [1063f](#)

iniciais,

[1061–1062](#)

mola hidatiforme como,

[1065–1067](#), [1066f](#), [1067f](#)

mola invasiva como,

[1067](#), [1068f](#)

placentas gêmeas como,

[1062](#), [1063f](#)

pré-eclâmpsia e eclâmpsia como,

[1063–1065](#), [1064f](#), [1065f](#)

tardios,

[1062–1065](#)

tumor trofoblástico de pontos da placenta como,

[1069](#), [1069f](#)

Distúrbio (s) hematológico (s)

devido ao câncer,

[321t](#), [322](#)

manifestações bucais da,

[752t](#)

no lúpus eritematoso sistêmico,

[214t](#)

Distúrbio (s) hemodinâmico (s),

[111–115](#)

edema como,

[111–113](#), [112f](#), [112t](#), [113f](#)

hemorragia como,

[114–115](#), [115f](#)

hiperemia e congestão como,

[113–114](#), [114f](#)

na aterosclerose,

[508](#)

Distúrbio(s) inflamatório(s)

alelos HLA e,

[192](#), [193t](#)

da mama,

[1077–1078](#)

ectasia do ducto mamário como,

[1078](#), [1078f](#)

mastite como

aguda,

[1077](#)

granulomatosa,

[1078](#)

periductal,

[1077](#), [1077f](#)

mastopatia linfocítica como,

[1078](#)

necrose gordurosa como,

[1078](#)

do peritônio,

[836–837](#)

imunomediada,

[45](#), [70](#), [208–209](#), [208t](#)

Distúrbio(s) paratireoidiano(s)

hiperparatireoidismo como,

[1134–1137](#)

primário,

[1134–1137](#), [1135f](#), [1136f](#), [1137t](#)

secundário,

[1137](#)

hipoparatiroidismo como,

[1137–1138](#)

pseudo-,

[1138](#)

na MEN-1,

[1170](#)

Distúrbios adrenocorticais,

[1156–1167](#)

cistos como,

[1167](#)

hiperfunção adrenocortical (hiperadrenalismo) como,

[1156–1162](#)

nas síndromes adrenogenitais,

[1160–1162](#), [1161f](#)

no hiperaldosteronismo primário,

[1159–1160](#), [1159f](#)

no hipercortisolismo (síndrome de Cushing),

[1156–1159](#), [1156t](#), [1157f–151f](#), [1158t](#)

incidentalomas como,

[1167](#)

insuficiência adrenocortical como,

[1162–1165](#)

causas de,

[1162](#), [1162t](#)

na síndrome de Waterhouse-Friderichsen,

[1163](#), [1155f](#), [1164f](#)

primárias

aguda,

[1162–1163](#)

crônica (doença de Addison),

[1163–1165](#), [1164f](#)

secundárias,

[1165](#)

mielolipomas como,

[1167](#)

neoplásicos,

[1165–1166](#)

adenomas como,

[1165–1166](#), [1165f](#), [1166f](#)

carcinomas como,

[1166](#), [1166f](#)

hiperaldosteronismo devido ao,

[1159](#), [1160](#)

síndrome de Cushing devido ao,

[1157](#), [1158](#)

Distúrbios alimentares,

[438](#)

Distúrbios auditivos,

[762](#)

Distúrbios autossômicos dominantes,

[140–141](#), [141t](#)

Distúrbios autossômicos recessivos,

[141–142](#), [142t](#)

Distúrbios bucais.

see [Distúrbios da cavidade bucal](#).

Distúrbios circulatório, hepático,

[878–882](#), [879f](#)

obstrução do efluxo venoso hepático como,

[880–882](#)

devido à síndrome da obstrução sinusoidal,

[881–882](#), [881f](#)

devido à trombose da veia hepática e trombose da veia cava inferior,

[880–881](#), [881f](#)

problemas do fluxo sanguíneo para o fígado como,

[878–879](#)

devido à obstrução da veia porta e trombose,

[879](#)

devido ao comprometimento da artéria hepática,
[878–879](#), [879f](#)
problemas do fluxo sanguíneo pelo fígado como,
[879–880](#)

devido à anemia falciforme,
[880](#), [880f](#)

devido à coagulação intravascular disseminada,
[880](#)

devido à congestão passiva e necrose centrolobular,
[880](#), [880f](#)

devido à peliose hepática,
[880](#)

Distúrbios cutâneos,
[1174–1210](#)

da maturação epidérmica,
[1194](#)

ictiose como,
[1194](#), [1194f](#)

de anexos epidérmicos,
[1205–1207](#)

acne vulgar como,
[1205–1206](#), [1207f](#)

rosácea como,
[1206–1207](#)

de pigmentação e melanócitos,
[1175–1183](#)

lentigo como,
[1175–1177](#)

melanoma como,
[1179–1183](#)

características clínicas do,
[1180](#), [1181f](#)

fatores prognósticos para,
[1181–1182](#)

morfologia do,
[1180–1181](#), [1181f](#)

patogenia de,
[1182–1183](#), [1182f](#)

nevo displásico como,
[1178–1179](#), [1178t](#), [1179f](#), [1180f](#)

nevo melanocítico (pigmentado) (mole) como,
[1177–1178](#), [1169f](#), [1178f](#), [1178t](#)

sardas (efélides) como,

[1175](#)

dermatoses inflamatórias como

agudas,

[1195–1197](#)

dermatite eczematosa aguda como,

[1195–1197](#), [1196f](#)

eritema multiforme como,

[1197](#), [1198f](#)

urticária como,

[1195](#), [1195f](#)

crônica,

[1197–1200](#)

dermatite seborreica como,

[1199](#)

líquen plano como,

[1199–1200](#), [1200f](#)

psoríase como,

[1198–1199](#), [1198f](#)

devido a exposição ocupacional,

[417t](#)

devido a infecções,

[1207–1210](#)

fúngica superficial,

[1210](#), [1210f](#)

impetigo como,

[1209–1210](#)

molusco contagioso como,

[1209](#), [1209f](#)

verrugas como,

[1208–1209](#), [1208f](#)

devido a reações adversas a drogas,

[423f](#), [424t](#)

devido ao câncer,

[321t](#), [322](#)

devido ao uso de heroína,

[427](#)

manifestações bucais da,

[752t](#)

na esclerose sistêmica,

[224](#), [224f](#), [225f](#)

no lúpus eritematoso sistêmico,

[214t](#), [219](#), [219f](#)

paniculite como,

[1207](#)

eritema nodoso, eritema endurecido como,

[1207](#)

síndromes de câncer familiar com manifestações cutâneas como,

[1190t](#)

terminologia para,

[1174–1175](#)

tumores da derme como,

[1190–1191](#)

dermatofibrossarcoma protuberante como,

[1190–1191](#), [1192f](#)

histiocitoma fibroso benigno como,

[1190](#), [1192f](#)

tumores de células migratórias para pele como,

[1191–1194](#)

mastocitose como,

[1193–1194](#), [1194f](#)

micose fungoide como,

[1192–1193](#), [1193f](#)

tumores epidérmicos pré-malignos e malignos como,

[1186–1189](#)

carcinoma de células basais como,

[1188–1189](#), [1189f](#), [1191f](#)

carcinoma de células escamosas como,

[1186–1188](#), [1187f](#)

queratose actínica como,

[1186](#), [1187f](#)

tumores epiteliais benignos como,

[1183–1186](#)

acantose *nigricans* como,

[1183–1184](#)

cisto epitelial (cisto) como,

[1184](#)

pólipo fibroepitelial como,

[1184](#)

queratose seborreica como,

[1183](#), [1183f](#)

tumores anexais (de anexos) como,

[1184–1186](#), [1185f](#), [1186f](#)

vesicular (bolhoso),

[1200–1205](#), [1201f](#)

inflamatória,

[1200–1204](#)

dermatite herpetiforme como,
[1201f](#), [1204](#), [1205f](#)
pênfigo como,
[1200–1203](#), [1201f–1203f](#)
penfigoide bolhoso como,
[1201f](#), [1203–1204](#), [1204f](#)

não inflamatório,
[1204–1205](#)

epidermólise bolhosa como,
[1201f](#), [1204](#), [1206f](#)
porfiria como,
[1204–1205](#), [1206f](#)

Distúrbios cutâneos.

see [Distúrbios cutâneos](#).

Distúrbios da cavidade bucal,
[748–757](#)

cistos e tumores odontogênicos como,
[756–757](#), [756t](#)

devido à doença sistêmica,
[751](#), [752t](#)

leucoplasia pilosa como,
[751](#)

devido à infecção(ões),
[750–751](#)

candidíase bucal como,
[751](#)

com vírus herpes simples,
[750–751](#)

fúngica profunda,
[751](#)

dos dentes e estruturas de suporte,
[748–749](#)

cáries como,
[748](#)

gingivite como,
[748–749](#)

periodontite como,
[749](#)

lesões inflamatória/reactiva semelhantes a tumores como,
[749–750](#)

fibrosas proliferativas,
[749–750](#), [749f](#)
glossite como,

[750](#)

úlceras aftosas como,

[750](#), [750f](#)

tumores e lesões pré-cancerosas como,

[754-757](#)

carcinoma de células escamosas como,

[753-756](#), [755f](#)

leucoplasia e eritroplasia como,

[752-753](#), [753f-755f](#)

Distúrbios da medula óssea, devido a reações adversas a drogas,

[424t](#)

Distúrbios da pigmentação,

[1175-1183](#)

lentigo como,

[1175-1177](#)

melanoma como,

[1179-1183](#)

características clínicas de,

[1180](#), [1181f](#)

fatores prognósticos para,

[1181-1182](#)

morfologia do,

[1180-1181](#), [1181f](#)

patogenia do,

[1182-1183](#), [1182f](#)

nevo (mola) melanocítico (pigmentado) como,

[1177-1178](#), [1169f](#), [1178f](#), [1178t](#)

nevo displásico como,

[1178-1179](#), [1178t](#), [1179f](#), [1180f](#)

sardas (efélides) como,

[1175](#)

Distúrbios das células sanguíneas, devido à reações adversas a drogas,

[424t](#)

Distúrbios das vias aéreas superiores,

[757-761](#)

da laringe,

[760-761](#), [760f](#), [761f](#)

da nasofaringe,

[758-759](#), [759f](#)

do nariz,

[757-758](#), [758f](#)

lesões necrosantes como,

[758](#)

tumores do nariz, seios e nasofaringe como,

[759](#), [759f](#), [760f](#)

Distúrbios de armazenamento,

[678](#)

Distúrbios de desenvolvimento.

see [Anomalias congênicas](#).

Distúrbios de um único gene,

[138](#)

com hereditariedade não clássica,

[140](#), [167–173](#)

devido a mutações em genes mitocondriais,

[171](#), [171f](#)

devido a mutações em repetição de trincas,

[139](#), [167–171](#), [168f](#), [168t](#)

devido ao *imprinting* genômico,

[171–173](#), [172f](#)

devido ao mosaicismo gonadal,

[173](#)

neuropatia óptica hereditária de Leber como,

[171](#), [171f](#)

síndrome de Angelman como,

[172–173](#), [172f](#)

síndrome de Prader-Willi como,

[172–173](#), [172f](#)

síndrome do X frágil como,

[139](#), [168t](#), [169–171](#), [169f](#), [170f](#)

mendeliano,

[140–158](#)

alcaptonúria como,

[155–156](#)

anomalias congênicas devido a,

[459](#)

autossômico dominante,

[140–141](#), [141t](#)

base bioquímica e molecular de,

[142–144](#), [143t](#), [144f](#)

devido a defeitos em proteínas estruturais,

[143t](#), [144–147](#), [146t](#)

devido a defeitos em proteínas que regulam o crescimento celular,

[156](#)

devido a defeitos enzimáticos,

[149–156](#)

devido a defeitos na proteínas receptoras,

[143t](#), [144](#), [147–149](#), [147f–149f](#)

doença de Gaucher como,

[151t](#), [153–154](#), [154f](#)

Doença de Niemann-Pick tipo C como,

[153](#)

doença de Tay-Sachs como,

[139f](#), [150–152](#), [151t](#), [152f](#)

doenças de armazenamento de glicogênio como,

[155](#), [156f](#), [157t](#), [158f](#)

doenças de armazenamento lisossômico como,

[149–155](#), [150f](#), [151t](#)

hipercolesterolemia familiar como,

[147–149](#), [147t–149f](#)

ligada ao X,

[142](#), [142t](#)

mucopolissacaridoses como,

[151t](#), [154–155](#)

padrões de transmissão de,

[140–142](#), [141t](#), [142t](#)

recessivo autossômico,

[141–142](#), [142t](#)

síndrome de Ehlers-Danlos como,

[145–147](#), [146t](#)

síndrome de Marfan como,

[144–145](#)

tipos A e B,

[151t](#), [152–153](#), [153f](#)

Distúrbios dermatológicos.

see [Distúrbios da pele](#).

Distúrbios do complexo multigênico,

[138](#), [157–158](#)

Distúrbios do movimento ocular, na síndrome paraneoplásica,

[1348](#)

Distúrbios do pescoço,

[762–764](#), [763f](#)

Distúrbios do sistema nervoso central (SNC),

[1287–1351](#)

edema cerebral como,

[1290–1291](#)

degenerativa,

[1321–1333](#)

ataxia de Friedreich como,

[1331](#)

ataxia-telangiectasia como,
[1331–1332](#)
atrofia bulboespinal (síndrome de Kennedy) como,
[1333](#)
atrofia muscular espinal como,
[1333](#)
atrofia sistêmica múltipla como,
[1329–1330](#)
de neurônios motores,
[1332–1333](#), [1333f](#)
degeneração corticobasal como,
[1326–1327](#)
demência com corpos de Lewy como,
[1329](#)
demência vascular como,
[1327](#)
demências frontotemporais como,
[1325–1327](#), [1326f](#)
do córtex cerebral,
[1321–1327](#)
do gânglio basal e tronco encefálico,
[1327–1331](#), [1328f](#), [1330f](#)
doença de Alzheimer como,
[1321–1325](#), [1322f–1324f](#)
doença de Huntington como,
[1330–1331](#), [1330f](#)
doença de Parkinson como,
[1327–1329](#), [1328f](#)
doença de Pick como,
[1326](#), [1326f](#)
esclerose amiotrófica lateral como,
[1332–1333](#), [1333f](#)
espinocerebelar,
[1331–1332](#)
paralisia supranuclear progressiva como,
[1326](#)
parkinsonismo como,
[1327](#)
desmielinizante,
[1317–1321](#)
encefalomielite como
disseminada aguda,
[1320–1321](#)

hemorrágica necrosante aguda,
[1320-1321](#)
esclerose múltipla como,
[1318-1320](#), [1319f](#), [1320f](#)
mielinose pontina central como,
[1321](#)
neuromielite óptica como,
[1320](#)
devido à cocaína,
[426](#)
devido a reações adversas às drogas,
[424t](#)
devido ao câncer,
[321t](#)
doenças cerebrovasculares como,
[1298-1307](#)
 hemorragia intracraniana como,
 [1303-1307](#), [1304f-1306f](#)
 hipertensivo,
 [1303](#), [1303f](#)
 hipóxia, isquemia, e infarto como,
 [1299-1303](#), [1300f-1302f](#)
doenças metabólicas como
 adquirida,
 [1336-1338](#), [1337f](#)
 devido a deficiências vitamínicas,
 [1336-1337](#)
 devido à hiperglicemia,
 [1337](#)
 devido à hipoglicemia,
 [1337](#)
 doença de Alexander como,
 [1335](#)
 doença de Alpers como,
 [1336](#)
 doença de Canavan como,
 [1335](#)
 doença de Krabbe como,
 [1334](#), [1334f](#)
 doença de Pelizaeus-Merzbacher como,
 [1335](#)
 doença de Tay-Sachs como,
 [1334](#)

doenças de armazenamento neuronal como,
[1333](#), [1334](#)
encefalomiotopias mitocondriais como,
[1333-1334](#), [1335-1336](#)
encefalopatia hepática como,
[1337](#)
epilepsia mioclônica com fibras rotas vermelhas como,
[1335-1336](#)
genética,
[1333-1336](#)
leucodistrofias como,
[1333](#), [1334-1335](#), [1334f](#)
síndrome de Kearn-Sayre como,
[1336](#)
síndrome de Leigh como,
[1336](#)
encefalopatia espongiforme transmissível (doenças causadas por príon) como,
[1316-1317](#), [1316f](#), [1318f](#)
hidrocéfalo como,
[1291](#), [1291f](#)
infecciosa,
[1307-1316](#)
 abscesso como
 cerebral,
 [1308](#), [1308f](#)
 extradural,
 [1309](#)
 empiema subdural como,
 [1308-1309](#)
 meningite aguda como,
 [1307-1308](#), [1307f](#)
 meningoencefalite como
 bacteriana crônica,
 [1309-1310](#)
 fúngica,
 [1314](#), [1315f](#)
 viral,
 [1310-1314](#), [1311f-1314f](#)
 protozoária,
 [1314-1316](#), [1315f](#), [1316f](#)
 supurativa focal aguda,
 [1308-1309](#), [1308f](#)
lesão cerebral perinatal como,

[1294–1295](#), [1294f](#)

malformações e doenças de desenvolvimento como,

[1292–1294](#)

da fossa posterior,

[1293–1294](#), [1294f](#)

defeitos do tubo neural como,

[1292](#)

do prosencéfalo,

[1292–1293](#), [1293f](#)

siringomielia e hidromielia como,

[1294](#)

na AIDS,

[242–243](#), [248](#)

neoplásicos,

[1338–1351](#)

astrocitomas como,

[1338–1341](#), [1339f–1341f](#)

ependimoma como,

[1342–1343](#), [1343f](#)

epidemiologia da,

[1338](#)

gliomas como,

[1338–1343](#), [1339f–1343f](#)

linfoma primário como,

[1345](#)

meduloblastoma como,

[1344–1345](#), [1344f](#)

meningiomas como,

[1346–1347](#), [1346f](#)

metastático,

[1347](#)

neuronal,

[1343–1344](#)

neurofibroma como,

[1349](#)

outros parênquimas,

[1345–1346](#)

pobremente diferenciado,

[1344–1345](#), [1344f](#)

schwannoma como,

[1348–1349](#), [1348f](#)

síndromes familiares de,

[1350–1351](#)

síndromes paraneoplásicas devido à,

[1347–1348](#)

tumor teratoide/rabdoide atípico como,

[1345](#)

tumores da bainha do nervo periférico como,

[1348–1350](#), [1348f](#)

tumores de células germinativas como,

[1346](#)

tumores do parênquima pineal como,

[1346](#)

no lúpus eritematoso sistêmico,

[214t](#), [219–220](#)

patologia celular em,

[1289–1290](#), [1290f](#)

pressão intracraniana elevada e herniação como,

[1291–1292](#), [1291f](#), [1292f](#)

prevalência de,

[459t](#)

tóxica,

[1337–1338](#), [1337f](#)

traumáticos,

[1295–1298](#)

concussão como,

[1295](#)

fraturas cranianas como,

[1295](#)

lesão axonal difusa como,

[1296](#)

lesões parenquimais como,

[1295–1296](#), [1296f](#)

medula espinal,

[1298](#)

sequelas de,

[1298](#)

vascular,

[1296–1298](#), [1297f](#), [1298f](#)

Distúrbios do trato biliar,

[890–897](#)

anomalias congênicas como,

[890](#), [890f](#)

carcinoma da vesícula biliar como,

[896–897](#), [896f](#)

da vesícula biliar,

890–895

atresia biliar como,

895

cistos coledocais como,

895–896

colecistite como,

893–895, 894f

coledocolitíase e colangite ascendente como,

895

coletitíase como,

890–892, 891f, 891t, 892f

dos ductos extra-hepáticos,

895–896

neoplásica,

896–897

Distúrbios do trato urinário, devido à exposição ocupacional,

417t

Distúrbios endócrinos,

1105–1171

da glândula paratireoide,

1134–1138

hiperparatireoidismo como,

1134–1137

primário,

1134–1137, 1135f, 1136f, 1137t

secundário,

1137

hipoparatireoidismo como,

1137–1138

pseudo-,

1138

da glândula pineal,

1171

da glândula tireoide,

1116–1134

anomalias congênitas como,

1134

bócio como,

1115, 1124–1126

dis-hormoniogênético,

1118

multinodular,

1124–1126, 1125f

não tóxico difuso (simples),
[1124](#), [1125f](#)
doença de Graves como,
[1117](#), [1117f](#), [1122-1124](#), [1123f](#)
hipertireoidismo como,
[1116-1117](#), [1116t](#), [1117f](#)
hipotireoidismo como,
[1117-1119](#), [1118t](#)
cretinismo devido à,
[1118-1119](#)
mixedema devido à,
[1119](#)
neoplásico,
[1126-1134](#)
tireoidite como,
[1119-1122](#)
adenomas como,
[1126-1127](#), [1127f](#)
carcinomas como,
[1127-1134](#), [1128f](#), [1129f](#), [1131f-1133f](#)
de Hashimoto,
[1119-1121](#), [1120f](#)
definição,
[1119](#)
infecçiosa,
[1119](#)
linfocítica subaguda (indolor),
[1121-1122](#)
subaguda (granulomatosa, de Quervain),
[1121](#), [1121f](#)
da hipófise,
[1108-1115](#)
adenomas hipofisários e hiperpituitarismo como,
[1108-1113](#)
anormalidades genéticas em,
[1109-1110](#), [1109t](#), [1110f](#)
atípico,
[1110](#)
célula ACTH (corticotrófica),
[1108t](#), [1112](#)
células de hormônio do crescimento (somatotrófico),
[1108t](#), [1112](#)
classificação de,

[1108](#), [1108t](#)
comportamento clínico da,
[1111](#)
epidemiologia da,
[1108](#)
funcional,
[1108](#)
gonadotrófico (produtor de LH e FSH),
[1108t](#), [1112–1113](#)
invasivo,
[1110](#)
mamossomatotrófico,
[1108t](#), [1112](#)
micro- vs. macro-,
[1108](#)
morfologia do,
[1110](#), [1110f](#), [1111f](#)
não funcional (variante silenciosa, células nuas),
[1108](#), [1110f](#), [1113](#)
prolactinomas (lactotrófico),
[1108t](#), [1111–1112](#), [1111f](#)
tireotrófico (produtor de TSH),
[1108t](#), [1113](#)
carcinoma como,
[1113](#)
devido a tumores hipotalâmicos supraselares,
[1114–1115](#), [1115f](#)
hipopituitarismo como,
[1108](#), [1113–1114](#)
manifestações clínicas de,
[1108](#)
posterior,
[1114](#)
diabetes insípido como,
[1114](#)
SIADH como,
[1114](#)
da medula suprarrenal,
[1167–1169](#)
cistos como,
[1167](#)
feocromocitoma como,
[1167–1170](#), [1168f](#), [1168t](#), [1169f](#)

hiperfunção adrenocortical (hiperadrenalismo) como,
[1156–1162](#)

nas síndromes adrenogenitais,

[1160–1162](#), [1161f](#)

no hiperaldosteronismo primário,

[1159–1160](#), [1159f](#)

no hipercortisolismo (síndrome de Cushing),

[1156–1159](#), [1156t](#), [1157f–1159f](#), [1158t](#)

incidentalomas como,

[1167](#)

insuficiência adrenocortical como,

[1162–1165](#)

agudo primário,

[1162–1163](#)

causas de,

[1162](#), [1162t](#)

crônico primários (doença de Addison),

[1163–1165](#), [1164f](#)

na síndrome de Waterhouse-Friderichsen,

[1163](#), [1155f](#), [1164f](#)

secundários,

[1165](#)

mielolipomas como,

[1167](#)

neoplásico,

[1165–1166](#)

adenomas como,

[1165–1166](#), [1165f](#), [1166f](#)

carcinomas como,

[1166](#), [1166f](#)

devido ao câncer,

[321–322](#), [321t](#)

do córtex suprarrenal,

[1156–1167](#)

do pâncreas,

[1139–1155](#)

diabetes melito como,

[1139–1154](#)

características clínicas dos,

[1151–1154](#), [1152f](#), [1153t](#)

classificação dos,

[1140](#), [1140t](#)

complicações dos,

[1146–1147](#), [1148f](#)
diagnóstico de,
[1139–1140](#)
epidemiologia dos,
[1139](#)
formas monogênicas de,
[1145–1146](#)
homeostasia da glicose e,
[1140–1142](#), [1141f](#), [1142f](#)
morfologia dos,
[1147–1151](#), [1149f](#), [1150f](#)
patogênese dos,
[1142–1145](#), [1143f](#), [1144f](#)

neoplásico,

[1154–1155](#)

hiperinsulinismo (insulinoma) como,

[1154–1155](#), [1155f](#)

secretor de polipeptídeo pancreático,

[1155](#)

síndrome de Zollinger-Ellison (gastrinomas) como,

[1155](#)

tumores carcinoides como,

[1155](#)

tumores de células α (glucagonomas) como,

[1155](#)

tumores de células δ (somatostatínomas) como,

[1155](#)

VIPoma como,

[1155](#)

hipertensão devido a,

[501t](#)

neoplasia endócrina múltipla como,

[1169–1171](#)

tipo 1,

[1169–1170](#)

tipo 2,

[1170–1171](#)

Distúrbios endometriais funcionais,

[1034–1035](#), [1034f](#), [1035t](#)

Distúrbios familiares,

[140](#)

Distúrbios fibróticos,

[108](#)

Distúrbios gastrointestinais

devido à exposição ocupacional,

[417t](#)

devido ao etilismo,

[422](#)

na fibrose cística,

[478t](#)

prevalência dos,

[459t](#)

Distúrbios hematopoiéticos,

[598](#)

devido à exposição ocupacional,

[417t](#)

Distúrbios hereditários não clássicos de um gene,

[140](#), [167–173](#)

devido a mutações em genes mitocondriais,

[171](#), [171f](#)

devido a mutações em trincas,

[139](#), [167–171](#), [168f](#), [168t](#)

devido ao *imprinting* genômico,

[171–173](#), [172f](#)

devido ao mosaicismo gonadal,

[173](#)

neuropatia óptica hereditária de Leber como,

[171](#), [171f](#)

síndrome de Angelman como,

[172–173](#), [172f](#)

síndrome de Prader-Willi como,

[172–173](#), [172f](#)

síndrome do frágil como,

[139](#), [168t](#), [169–171](#), [169f](#), [170f](#)

Distúrbios hereditários,

[140](#)

Distúrbios hipofisários,

[1108–1115](#)

adenomas hipofisários e hiperpituitarismo como,

[1108–1113](#)

anormalidades genéticas no,

[1109–1110](#), [1109t](#), [1110f](#)

atípico,

[1110](#)

células ACTH (corticotrófico),

[1108t](#), [1112](#)

células do hormônio do crescimento (somatotrófico),

[1108t](#), [1112](#)

classificação do,

[1108s](#), [1108t](#)

comportamento clínico do,

[1111](#)

epidemiologia do,

[1108](#)

funcional,

[1108](#)

gonadotrófico (produtor de LH e FSH),

[1108t](#), [1112–1113](#)

invasivo,

[1110](#)

mamossomatotrófico,

[1108t](#), [1112](#)

micro- vs. macro-,

[1108](#)

morfologia do,

[1110s](#), [1110f](#), [1111f](#)

não funcional (variante silenciosa, células nuas),

[1108s](#), [1110f](#), [1113](#)

prolactinomas (lactotrofo),

[1108t](#), [1111–1112s](#), [1111f](#)

tireotrófico (produtor de TSH),

[1108t](#), [1113](#)

carcinoma como,

[1113](#)

devido aos tumores supraselares hipotalâmicos,

[1114–1115s](#), [1115f](#)

hipopituitarismo como,

[1108s](#), [1113–1114](#)

manifestações clínicas dos,

[1108](#)

na MEN-1,

[1170](#)

posterior,

[1114](#)

diabetes insípido como,

[1114](#)

SIADH como,

[1114](#)

Distúrbios ligados ao X,

[142](#), [142t](#)

Distúrbios melanocíticos,

[1175–1183](#)

lentigo como,

[1175–1177](#)

melanoma como,

[1179–1183](#)

características clínicas da,

[1180](#), [1181f](#)

fatores prognósticos para,

[1181–1182](#)

morfologia do,

[1180–1181](#), [1181f](#)

patogênese do,

[1182–1183](#), [1182f](#)

nevo displásico como,

[1178–1179](#), [1178t](#), [1179f](#), [1180f](#)

nevo melanocítico (pigmentado) (mole) como,

[1177–1178](#), [1169f](#), [1178f](#), [1178t](#)

sardas (efélides) como,

[1175](#)

Distúrbios mendelianos,

[140–158](#)

alcaptonúria como,

[155–156](#)

anomalias congênitas devido a,

[459](#)

autossômicos dominantes,

[140–141](#), [141t](#)

autossômicos recessivos,

[141–142](#), [142t](#)

base bioquímica e molecular dos,

[142–144](#), [143t](#), [144f](#)

devido a defeitos enzimáticos,

[149–156](#)

devido a defeitos nas proteínas estruturais,

[143t](#), [144–147](#), [146t](#)

devido a defeitos nas proteínas que regulam o crescimento celular,

[143t](#), [156](#)

devido a defeitos nas proteínas receptoras,

[143t](#), [144](#), [147–149](#), [147f–149f](#)

doença de Gaucher como,

[151t](#), [153–154](#), [154f](#)

doença de Niemann-Pick como

tipo C,

[153](#)

tipos A e B,

[151t](#), [152–153](#), [153f](#)

doença de Tay-Sachs como,

[139f](#), [150–152](#), [151t](#), [152f](#)

doenças de armazenamento de glicogênio como,

[155](#), [156f](#), [157t](#), [158f](#)

doenças de armazenamento lisossômico como,

[149–155](#), [150f](#), [151t](#)

hipercolesterolemia familiar como,

[147–149](#), [147t–149f](#)

ligados ao X,

[142](#), [142t](#)

mucopolissacaridoses como,

[151t](#), [154–155](#)

padrões de transmissão de,

[140–142](#), [141t](#), [142t](#)

síndrome de Ehlers-Danlos como,

[145–147](#), [146t](#)

síndrome de Marfan como,

[144–145](#)

Distúrbios mieloproliferativos,

[629](#), [634–639](#)

bases genéticas para,

[284](#), [634](#), [634t](#)

características comuns da,

[634](#)

gene *MYOC*, no glaucoma,

[1362](#)

leucemia mieloide crônica como,

[635–636](#), [635f](#), [636f](#)

mielofibrose primária como,

[634t](#), [638–639](#), [639f](#)

patogenia de,

[634](#)

policitemia vera como,

[634t](#), [636–637](#), [637f](#)

trombocitose essencial como,

[634t](#), [637–638](#), [638f](#)

Distúrbios multigênicos,

[138](#), [157–158](#)

Distúrbios nasais,

[757–758.](#), [758f.](#), [759](#)

Distúrbios neurológicos.

see also [Distúrbio \(s\) do sistema nervoso central.](#); [Doença \(s\) dos nervos periféricos.](#)

devido à exposição ocupacional,

[417t](#)

devido a reações adversas a drogas,

[424t](#)

no lúpus eritematoso sistêmico,

[214t.](#), [219–220](#)

Distúrbios relacionados à vitamina D, hipercalcemia devido a,

[38](#)

Distúrbios reprodutivos, devido à exposição ocupacional,

[417t](#)

Distúrbios tóxicos, efeitos no SNC de,

[1337–1338.](#), [1337f](#)

Diverticulite sigmoide,

[822–823.](#), [823f](#)

Divertículo (s)

bexiga urinária ou vesical,

[982](#)

colônico,

[822–823.](#), [823f](#)

de Meckel (divertículo ileal),

[773–774.](#), [773f](#)

de Zenker (faringoesofageano),

[775](#)

do ureter,

[980](#)

epifrênico,

[775](#)

tração,

[775](#)

Divisão da fibra muscular,

[1269](#)

DLBCL (linfoma de grandes células B difuso),

[609t.](#), [614–615.](#), [615f.](#), [616](#)

DII (ligante delta-*like*), na angiogênese,

[100.](#), [101f](#)

DMD (distrofia muscular de Duchenne),

[1276–1277.](#), [1276f.](#), [1277f](#)

DMPK (distrofia miotônica proteína cinase),

[1277](#)

DMRA (degeneração macular relacionada à idade),

[1354](#), [1371–1372](#), [1372f](#)

DMT1 (transportador de metal divalente 1),

[668](#), [669f](#)

DNA mitocondrial (mtDNA),

[171](#)

Dobramento da proteína,

[31f](#)

Doença (s) ambiental(is),

[407–435](#)

abuso de drogas como,

[425–428](#), [426t](#), [427f](#)

Carga Mundial de Doenças para,

[408](#), [409f](#)

definição,

[408](#)

devido a alterações climáticas,

[409–410](#), [409f](#)

devido à lesão elétrica,

[430](#)

devido à lesão por radiação,

[431–435](#), [431f](#), [432f](#), [433t](#), [434f](#)

devido à lesão térmica,

[429–430](#)

devido à poluição,

[411–416](#)

ar,

[411–413](#), [412t](#)

por metais,

[414–416](#), [414f](#), [415f](#)

devido a riscos de saúde ocupacionais,

[416–418](#), [417t](#)

devido à toxicidade de agentes químicos e físicos,

[410–411](#), [410f](#), [411f](#)

devido a trauma mecânico,

[428–429](#), [428f](#)

devido ao álcool,

[420–422](#), [421f](#)

devido ao tabaco,

[418–420](#), [418f–420f](#), [419t](#), [412t](#)

epidemiologia da,

[408](#)

histórico das,

[408](#)

reações adversas a drogas como,

[422–425](#), [423f](#), [424t](#), [425f](#)

Doença (s) autoimune (s),

[208–226](#), [208t](#)

alelos HLA e,

[193](#)

apoptose defeituosa em,

[32](#)

artrite reumatoide como

see ([Artrite reumatoide](#))

características gerais da,

[212–213](#)

doença do tecido conjuntivo misto como,

[226](#)

epidemiologia da,

[208](#)

esclerose sistêmica (escleroderma) como,

[215t](#), [223–225](#), [223f–225f](#)

inflamação devido à

aguda,

[45](#)

crônica,

[70](#)

lúpus eritematoso como

cutâneo subagudo,

[221](#)

discoide crônico,

[221](#)

induzido por drogas,

[215t](#), [216](#), [221](#)

sistêmico,

[213–221](#)

autoanticorpos no,

[204t](#), [213–215](#), [215t](#)

características clínicas do,

[204t](#), [217t](#), [220–221](#)

critério diagnóstico para,

[213](#), [214t](#)

epidemiologia do,

[213](#)

etiologia e patogenia do,

[215–217](#), [216f](#)

morfologia do,

[217–220](#), [217t](#), [218f–220f](#)

manifestações clínicas de,

[209](#)

miopatias inflamatórias como,

[215t](#), [225–226](#)

órgão-específica,

[209](#)

poliarterite nodosa e outras vasculitides como,

[204t](#), [226](#)

síndrome de Sjögren como,

[215t](#), [221–223](#), [222f](#)

sistêmica ou generalizada,

[209](#)

Doença (s) cerebrovascular(es),

[1298–1307](#)

aquecimento global e,

[410](#)

hemorragia intracraniana como,

[1303–1307](#), [1304f–1306f](#)

hipertensiva,

[1303](#), [1303f](#)

hipóxia, isquemia, e infarto como,

[1299–1303](#), [1300f–1302f](#)

no Carga Mundial de Doenças,

[408](#)

Doença (s) dos nervos periféricos,

[1269–1275](#)

devido ao câncer,

[321t](#)

neoplásica,

[1275](#)

neuropatia imunemediadas como,

[1269–1270](#)

neuropatia metabólica adquirida e tóxicas como,

[1273–1274](#), [1273f](#)

neuropatias hereditárias como,

[1271–1273](#), [1271t](#), [1272t](#), [1273f](#)

neuropatias inflamatórias como,

[1269–1270](#)

neuropatias traumáticas como,

[1274–1275](#), [1275f](#)

polineuropatias infecciosas como,

[1270–1271](#)

Doença (s) infecciosa (s),

[331–402](#)

análise genética para,

[174](#)

aquecimento global e,

bacteriana,

[358–385](#), [360t](#)

abscessos como,

[382](#)

antraz como,

[337](#), [363](#), [365f](#)

cancroide (cancro mole) como,

[368](#)

com complexo *Mycobacterium avium-intracelulare*,

[375](#), [375f](#)

com *Pseudomonas*,

[366–367](#), [367f](#)

difteria como,

[363](#), [363f](#)

doença de Lyme como,

[381–382](#), [381f](#)

estafilococos,

[358–361](#), [361f](#)

estreptococos e enterococos,

[362](#), [362f](#)

febre maculosa das Montanhas Rochosas como,

[385](#), [385f](#)

febre recidivante como,

[381](#)

febre tifoide como,

[383](#), [385](#), [384f](#)

granuloma inguinal como,

[368](#)

hanseníase (lepra) como,

[375–377](#), [375f](#), [378f](#)

listeriose como,

[363](#)

Neisseria,

[365–366](#)

Nocardia como,

[365](#), [365f](#)

por clamídias,

[383](#)

por clostrídios,

[360t](#), [382–383](#), [383f](#)

praga como,

[367](#)

Rickettsias,

[383–385](#), [384f](#)

sifilis como,

[377–380](#), [378f–379f](#)

tifo das moitas como,

[383](#), [385](#)

tuberculosa como,

[368–375](#), [369f](#), [371f–375f](#)

tuberculose como,

[366](#), [367f](#)

emergente,

[408](#)

fúngica,

[385–390](#)

aspergilose como,

[388–389](#), [389f](#)

candidiase como,

[385–388](#), [387f](#)

criptococose como,

[388](#), [388f](#)

zigomicose (mucormicose) como,

[389–390](#), [390f](#)

hepática,

[851–863](#)

bacteriana, parasitária e helmíntica,

[862–863](#), [863f](#)

hepatite viral como,

[851–861](#), [852t](#)

aguda,

[858](#), [859–860](#), [859f](#), [860f](#)

comportamento clínico da,

[861](#)

crônica,

[858–859](#), [859f–861f](#), [860–861](#)

devido ao vírus da hepatite A,

[852](#), [852t](#), [853f](#)

devido ao vírus da hepatite B,

[852t](#), [853–855](#), [853f–855f](#)

devido ao vírus da hepatite C,

[852t](#), [855–856](#), [856f](#)

devido ao vírus da hepatite D,

[852t](#), [856–857](#)

devido ao vírus da hepatite E,

[852t](#), [857](#)
devido ao vírus da hepatite G,
[857](#)
estado carreador da,
[858](#)
fulminante,
[843](#), [861](#)., [862f](#)
HIV e,
[858–859](#)
morfologia da,
[859–861](#)., [859f–862f](#)
síndromes clinicopatológicas da,
[858–859](#)
manifestações bucais da,
[752t](#)
novas e emergentes,
[336–337](#)., [337t](#)
parasitárias,
[390–402](#)
 babesiose como,
 [393](#)., [393f](#)
 cisticercose e doenças hidático como,
 [397–398](#)., [398f](#)
 doença de Chagas como,
 [396](#)
 esquistossomíase como,
 [398–400](#)., [400f](#)
 estrongiloidíase como,
 [396–397](#)., [398f](#)
 filariase linfática como,
 [400](#)., [402f](#)
 leishmaniose como,
 [393–395](#)., [395f](#)
 malária como,
 [390–393](#)., [392f](#)., [393f](#)
 oncocercíase como,
 [400–402](#)., [402f](#)
 tripanosomíase africana como,
 [395](#)., [396f](#)
 triquinose como,
 [398](#)., [399f](#)
patogênese da,
[332–348](#)

viral,

[348–358](#), [350t](#)

citomegalovírus como,

[354–357](#), [355f](#)

febres arbovirais e hemorrágicas como,

[350t](#), [352](#)

parotidite viral (caxumba) como,

[351](#)

poliovírus como,

[352](#)

sarampo como,

[350–351](#), [351f](#)

vírus da hepatite B como,

[357](#)

vírus Epstein-Barr como,

[357–358](#), [358f](#)

vírus herpes simples como,

[353–354](#), [354f](#)

vírus varicela-zóster como,

[354](#), [355f](#)

vírus do Oeste do Nilo como,

[352](#)

Doença (s) metabólica (s)

do sistema nervoso central

adquirida,

[1336–1338](#), [1337f](#)

devido à deficiência de vitaminas,

[1336–1337](#)

devido à hiperglicemia,

[1337](#)

devido à hipoglicemia,

[1337](#)

doença de Alexander como,

[1335](#)

doença de Alpers como,

[1336](#)

doença de Canavan como,

[1335](#)

doença de Krabbe como,

[1334](#), [1334f](#)

doença de Pelizaeus-Merzbacher como,

[1335](#)

doença de Tay-Sachs como,

[1334](#)

doenças de armazenamento neuronal como,

[1333](#), [1334](#)

encefalomiopatias mitocondriais como,

[1333-1334](#), [1335-1336](#)

encefalopatia hepática como,

[1337](#)

epilepsia mioclônica com fibras rotas vermelhas como,

[1335-1336](#)

genética,

[1333-1336](#)

leucodistrofias como,

[1333](#), [1334-1335](#), [1334f](#)

síndrome de Kearn-Sayre como,

[1336](#)

síndrome de Leigh como,

[1336](#)

neuropatia periférica com,

[1271](#), [1272t](#)

sequelas neurológicas de,

[1337](#)

Doença (s) óssea (s)

com homeostasia mineral anormal,

[1226-1227](#)

com massa óssea reduzida,

[1222-1224](#)

devido a defeitos em hormônios e mecanismos de tradução do sinal,

[1218](#), [1219t](#)

devido a defeitos em proteínas nucleares efetores de transcrição,

[1218](#), [1219t](#)

devido a defeitos em vias metabólicas,

[1220-1222](#)

devido a defeitos nas proteínas estruturais extracelulares,

[1218-1220](#), [1219t](#), [1220t](#), [1221f](#)

devido a defeitos no dobramento e degradação de macromoléculas,

[1220](#)

devido à disfunção osteoclástica,

[1224-1226](#)

devido ao hiperparatireoidismo,

[1226](#), [1226f](#), [1227f](#)

do colágeno,

[1219-1220](#), [1220t](#), [1221f](#)

doença de Paget (osteíte deformante) como,

[1224–1226](#), [1224f](#), [1225f](#)

fraturas como,

[1227–1228](#), [1228f](#)

genética molecular da,

[1218](#), [1219t](#)

lesões tumorais e semelhantes a tumores como,

[1231–1243](#)

apresentação clínica das,

[1232](#)

célula gigante,

[1241–1242](#), [1241f](#)

cisto ósseo aneurismático como,

[1242](#), [1242f](#)

classificação da,

[1231](#), [1231t](#)

condrogênica (formadora de cartilagem),

[1231t](#), [1235–1238](#)

condroblastoma como,

[1236–1237](#), [1236f](#)

condromas como,

[1235–1236](#), [1236f](#)

condrossarcoma como,

[1237–1238](#), [1237f](#), [1238f](#)

fibroma condromixoide como,

[1237](#), [1237f](#)

osteochondroma como,

[1235](#), [1235f](#)

de origem desconhecida,

[1231t](#)

epidemiologia das,

[1231–1232](#)

fibrogênica (fibrosa e fibro-óssea)

[1231t](#), [1238–1240](#)

defeito cortical fibroso como,

[1238](#), [1239f](#)

displasia fibrosa como,

[1238–1240](#), [1240f](#)

fibroma não ossificante como,

[1238](#), [1239f](#)

variantes do fibrossarcoma como,

[1240](#)

genética da,

[1232](#)

hematopoiética,

[1231t](#)

metastática,

[1243](#)

neuroectodérmica primitiva,

[1240–1241](#)

neuroectodérmica,

[1231t](#)

notocordal,

[1231t](#)

osteogênica (formadora de osso),

[1231t](#), [1232–1235](#)

osteoma como,

[1232](#)

osteoma osteóide e osteoblastoma como,

[1232](#), [1232f](#), [1233f](#)

osteossarcoma como,

[1233–1235](#), [1233f](#), [1234f](#)

sarcoma de Ewing como,

[1240–1241](#), [1241f](#)

mucopolissacaridoses como,

[1220](#)

osteodistrofia renal como,

[1226–1227](#)

osteogênese imperfeita como,

[1219–1220](#), [1219t](#), [1220t](#), [1221f](#)

osteomielite como,

[1229–1231](#)

piogênica,

[1229–1230](#), [1230f](#)

tuberculosa,

[1230–1231](#)

osteonecrose (necrose avascular) como,

[1228–1229](#), [1229f](#), [1229t](#)

osteopetrose como,

[1220–1222](#), [1221f](#), [1222f](#)

osteoporose como,

[1222–1224](#), [1222t](#), [1223f](#)

raquitismo e osteomalácia como,

[1226](#)

sífilis esquelética como,

[1231](#)

Doença (s) pulmonar(es)

anomalias congênicas como,

[686](#)

aquecimento global e,

[410](#)

atelectasia (colapso) como,

[686–688](#), [686f](#)

de origem vascular,

[714–718](#)

embolismo pulmonar, hemorragia e infarto como,

[714–715](#), [714f](#)

hipertensão pulmonar como,

[715–717](#), [716f](#), [717f](#)

síndromes hemorrágicas pulmonares difusas como,

[717–718](#), [717f](#)

devido à exposição ocupacional,

[417t](#)

da pleura,

[739–734](#)

efusão pleural como,

[739–732](#)

neoplásica,

[732–734](#), [732f–734f](#)

pneumotórax como,

[732](#)

devido a reações adversas a drogas,

[424t](#)

devido aos poluentes do ar,

[705t](#)

devido às infecções,

[718–728](#)

abscessos pulmonares como,

[719t](#), [721](#), [724–725](#), [725f](#)

pneumonia como

adquirida na comunidade,

[719–724](#), [719t](#), [713f](#), [722f](#)

adquirida no hospital,

[719t](#), [724](#)

atípica,

[719t](#), [722–724](#)

bacteriana,

[719–722](#), [712f](#), [713f](#)

bronco-

[720](#), [721](#), [713f](#)

classificação da,
[719](#), [719t](#)
complicações da,
[721–722](#)
crônica,
[719t](#), [725–727](#), [726f](#), [727f](#)
devido a *Haemophilus influenzae*,[719–720](#)

devido a *Klebsiella pneumoniae*,
[720](#)

devido a *Legionella pneumophila*,
[720](#)

devido a *Moraxella catarrhalis*,
[720](#)

devido a *Pseudomonas aeruginosa*,
[720](#)

devido a *Staphylococcus aureus*,
[720](#)

devido a *Streptococcus pneumoniae*,
[719](#)

em hospedeiros imunocomprometidos,
[719t](#), [727–728](#), [728t](#)

lobar,
[720–721](#), [713f](#)

micoplasma,
[722–723](#)

necrosante,
[719t](#), [724–1098](#), [725f](#)

por aspiração,
[719t](#), [724](#)

viral,
[722–724](#)

edema pulmonar como,
[688](#), [688t](#)

intersticial difusa crônica (restritiva),
[701–714](#), [702t](#)

eosinofilia pulmonar como,
[712](#)

fibrosante,
[702–709](#)

envolvimento pulmonar em doenças do tecido conjuntivo como,
[704](#)

fibrose pulmonar idiopática como,

[702–703](#), [702f](#), [703f](#)
induzida por drogas,
[709](#), [709t](#)
induzida por radiação,
[709](#)
pneumoconioses como,
[704–709](#), [705t](#), [706f–708f](#)
pneumonia criptogênica em organização como,
[704](#), [704f](#)
pneumonia intersticial inespecífica como,
[703](#)
granulomatosa,
[709–712](#)
pneumonite por hipersensibilidade como,
[711–712](#), [703f](#)
sarcoidose como,
[709–711](#), [710f](#)
obstrutiva *vs.*,
[691](#), [691t](#)
proteínose alveolar pulmonar como,
[713–714](#), [713f](#)
relacionadas ao tabagismo,
[712–713](#), [712f](#)
lesão pulmonar aguda e síndrome da angústia respiratória aguda como,
[688–691](#)
comportamento clínico da,
[690](#)
condições associadas ao desenvolvimento de,
[688](#), [689t](#)
morfologia da,
[688](#), [689f](#)
patogênese da,
[689–690](#), [690f](#)
na esclerose sistêmica,
[225](#)
neoplásica,
[729–739](#)
carcinoma como,
[729–737](#)
adeno-,
[731–733](#), [734f](#), [970](#), [962f](#)
bronquioalveolar,
[733](#), [735f](#)

células escamosas,
[733–734](#), [733f](#), [734f](#)
classificação histológica do,
[731](#), [731t](#)
combinada,
[735](#)
comportamento clínico da,
[735–736](#), [736t](#)
epidemiologia do,
[729](#)
estadiamento do,
[735](#), [736t](#)
etiologia e patogênese do,
[729–731](#)
grandes células,
[734f](#), [735](#)
lesões precursoras de,
[730–731](#), [732f](#), [733](#), [735f](#)
morfologia do,
[731–735](#), [732f–735f](#)
patologia secundária devido à,
[735](#)
pequenas células,
[734–735](#), [734f](#)
síndromes paraneoplásicas com,
[736–737](#)

hamartoma como,

[738](#), [738f](#)

mediastinal,

[738](#), [739t](#)

metastático,

[738–739](#), [739f](#)

miscelânea,

[738](#)

neuroendócrino,

[737–738](#), [737f](#)

tumor miofibroblástico inflamatório como,

[738](#)

no lúpus eritematoso sistêmico,

[220](#)

obstrutiva,

[691–701](#), [691f](#)

asma como,

[691t](#), [696–700](#)

atópica,

[696](#), [697](#), [698f](#)

comportamento clínico da,

[700](#)

genética do,

[699](#)

induzida por drogas,

[697](#)

morfologia da,

[699–700](#), [700f](#)

não atópica,

[696–697](#)

ocupacional,

[697](#)

patogênese da,

[697–699](#), [698f](#)

bronquiectasia como,

[691t](#), [700–701](#), [701f](#)

bronquite crônica como,

[691t](#), [695–696](#), [695t](#)

enfisema como,

[691t](#), [692–695](#)

bolhoso,

[695](#), [695f](#)

centroacinar (centrolobular),

[692](#), [692f](#), [693f](#)

comportamento clínico do,

[694–695](#), [695t](#)

distal acinar (parasseptal),

[692](#)

incidência de,

[692](#)

intersticial,

[695](#)

irregular,

[692](#)

morfologia do,

[693f](#), [694](#)

outras formas de,

[695](#), [695f](#)

panacinar (panlobular),

[692](#), [692f](#), [693f](#)

patogênese do,
[692–694](#), [693f](#)
tipos de,
[692](#), [692f](#), [693f](#)

restritiva vs.,
[691](#), [691t](#)

pneumonia intersticial aguda como,
[688](#), [690–691](#)

Doença “sem pulso”,
[521–522](#), [522f](#)

Doença aguda, e desnutrição,
[435](#)

Doença arterial coronária (CAD),
[504](#), [505f](#).

see also [Cardiopatia isquêmica \(IHD\)](#).

no lúpus eritematoso sistêmico,
[220](#)

obesidade e,
[450](#)

terapia de reposição hormonal e,
[423](#)

Doença articular, degenerativa,
[1243–1244](#), [1244f](#), [1245f](#)

Doença biliar intra-hepática,
[874–878](#), [875t](#)

anomalias da árvore biliar como,
[877–878](#), [878f](#)

cirrose biliar como

primária,
[875–877](#), [875t](#), [876f](#)

secundária,
[875](#), [875f](#), [875t](#)

colangite esclerosante primária como,
[875t](#), [877](#), [877f](#)

policística,
[877–878](#), [878f](#)

Doença cardíaca.

see [Cardiopatia](#).

Doença cardiovascular.

see [Cardiopatias](#).

da cocaína,
[425–426](#), [427f](#)

de neoplasias não cardíacas,

[592–593](#), [592t](#)

efeitos cardiovasculares

Doença celiaca,

[802t](#), [803–804](#), [803f](#), [804f](#)

nefropatia por IgA com,

[939](#)

Doença cerebrovascular hipertensiva,

[1303](#), [1303f](#)

Doença cística associada à diálise,

[968](#)

Doença cística medular, de início do adulto,

[965t](#), [967–968](#), [968f](#)

Doença CMT (doença Charcot-Marie-Tooth),

[1271–1272](#), [1273f](#)

Doença CPPD (deposição de cristal de pirofosfato de cálcio),

[1254](#), [1254f](#)

Doença crônica, anemia da,

[670](#)

Doença crônica, e desnutrição,

[435](#)

Doença da arranhadura do gato, inflamação granulomatosa na,

[73t](#)

Doença da cadeia pesada,

[617](#)

Doença da célula I,

[151t](#)

Doença da descompressão,

[127](#)

Doença da fosforilação oxidativa,

[1279–1281](#), [1282f](#)

Doença da hemoglobina H (HbH),

[660](#), [660t](#)

Doença da hemoglobina SC (HbSC),

[653](#)

Doença da mama masculina,

[1101–1102](#)

carcinoma como,

[1101–1102](#)

ginecomastia como,

[1101](#), [1101f](#)

Doença da mama

apresentação clínica de,

[1075–1077](#), [1068f](#)

calcificações devido à,

[1076](#)

carcinoma como

see ([Carcinoma de mama](#))

densidades devido à,

[1076](#)

epitelial benigna,

[1078–1081](#)

adenomas lactacionais como,

[1079](#)

adenose como,

[1079](#)

alterações não proliferativas (fibrocística) como,

[1079](#), [1079f](#), [1082t](#)

alterações proliferativas como

com atipia,

[1081](#), [1082f](#), [1082t](#)

sem atipia,

[1079–1081](#), [1080f](#), [1081f](#), [1082t](#)

cistos como,

[1079](#), [1079f](#)

esclerosante,

[1080](#), [1080f](#)

fibrose como,

[1079](#)

hiperplasia ductal atípica como,

[1081](#), [1082f](#)

hiperplasia epitelial como,

[1079](#), [1080f](#)

hiperplasia lobular atípica como,

[1081](#), [1082f](#)

lesão complexa esclerosante como,

[1080](#), [1081f](#)

papilomas como,

[1080](#), [1081f](#)

significância clínica da,

[1081](#), [1082t](#)

inflamatória,

[1077–1078](#)

ectasia ductal mamária como,

[1078](#), [1078f](#)

mastite como

aguda,

[1077](#)

granulomatosa,

[1078](#)

periductal,

[1077](#), [1077f](#)

mastopatia linfocítica como,

[1078](#)

necrose como,

[1078](#)

linfomas como,

[1101](#)

masculino,

[1101–1102](#)

carcinoma como,

[1101–1102](#)

ginecomastia como,

[1101](#), [1101f](#)

metástases como,

[1101](#)

tumores estromais como,

[1099–1101](#)

benigna,

[1100](#)

fibroadenoma como,

[1099–1100](#), [1099f](#)

maligna,

[1100–1101](#)

tumor filódes como,

[1100](#), [1100f](#)

Doença da membrana hialina,

[464–466](#), [465f](#)

Doença das células falciformes,

[653–656](#)

bases genéticas para,

[144](#)

características clínicas da,

[655–656](#)

diagnóstico de,

[656](#)

epidemiologia da,

[653](#)

morfologia da,

[654–655](#), [655f](#)

necrose papilar devido a,
[955t](#)
patogenia da,
[653–654](#), [654f](#)
prognóstico para,
[656](#)

Doença das vias aéreas pequenas,
[691t](#)

Doença de Addison,
[1163–1165](#), [1164f](#)

Doença de Albers-Schönberg,
[1220–1222](#), [1222f](#), [1223f](#)

Doença de Alexander,
[1290](#), [1335](#)

Doença de Alpers,
[1336](#)

Doença de alterações mínimas,
[926t](#), [931–934](#), [933f](#)

Doença de Alzheimer (DA),
[1321–1325](#)

características clínicas da,
[1325](#)

epidemiologia da,
[1321](#)

familiar,
[1325](#)

genética molecular e patogênese da,
[1324–1325](#)

morfologia da,
[1322–1324](#), [1322f–1324f](#)

Doença de Alzheimer como,
[1321–1325](#), [1322f–1324f](#)

ataxia de Friedreich como,
[1331](#)

ataxia-telangiectasia como,
[1331–1332](#)

atrofia bulboespinal (síndrome de Kennedy) como,
[1333](#)

atrofia muscular espinal como,
[1333](#)

atrofia sistêmica múltipla como,
[1329–1330](#)

de neurônios motores,

[1332–1333](#), [1333f](#)
degeneração corticobasal como,
[1326–1327](#)
demência com corpos de Lewy como,
[1329](#)
demência vascular como,
[1327](#)
demências frontotemporais como,
[1325–1327](#), [1326f](#)
do córtex cerebral,
[1321–1327](#)
do gânglio basal e tronco encefálico,
[1327–1331](#), [1328f](#), [1330f](#)
doença de Huntington como,
[1330–1331](#), [1330f](#)
doença de Parkinson como,
[1327–1329](#), [1328f](#)
doença de Pick como,
[1326](#), [1326f](#)
esclerose amiotrófica lateral como,
[1332–1333](#), [1333f](#)
espinocerebelar,
[1331–1332](#)
paralisia supranuclear progressiva como,
[1326](#)
parkinsonismo como,
[1327](#)

Doença de Batten,

[1334](#)

Doença de Berger,

[926t](#), [937–939](#), [939f](#)

Doença de Binswanger,

[1303](#)

Doença de Bowen

da vulva,

[1020–1022](#), [1021f](#)

do pênis,

[991](#), [992f](#)

Doença de Buerger,

[525](#), [525f](#)

Doença de Caisson,

[127](#)

Doença de Canavan,

[1335](#)

Doença de Caroli,

[878](#)

Doença de Chagas,

[396](#)

miocardite da,

[586](#), [587f](#)

Doença de Charcot-Marie-Tooth (CMT),

[1271–1272](#), [1273f](#)

Doença de Christmas,

[680–681](#)

Doença de Creutzfeldt-Jakob (CJD),

[1316](#), [1317](#), [1318f](#)

Doença de Creutzfeldt-Jakob variante (vCJD),

[1317](#)

Doença de Crohn,

[818–819](#)

características clínicas da,

[819](#)

epidemiologia da,

[815–816](#)

hipersensibilidade mediada por células T na,

[206t](#)

histórico de,

[818](#)

inflamação granulomatosa na,

[73t](#)

lesões saltatórias na,

[816f](#), [818](#)

morfologia da,

[818–819](#), [818f](#), [819f](#)

patogênese da,

[816–818](#), [817f](#)

vs. colite ulcerativa,

[815](#), [816f](#), [816t](#)

Doença de Cushing,

[1112](#), [1156](#)

Doença de deposição da cadeia leve,

[956](#)

Doença de deposição da Ig de cadeia leve, lesões glomerulares na,

[943](#)

Doença de deposição de imunoglobulina (Ig) monoclonal, lesões glomerulares na,

[943](#)

Doença de depósito denso,
[923](#), [926t](#), [936–937](#), [936f](#), [938f](#)

Doença de Devic,
[1320](#)

Doença de Duncan,
[319](#), [358](#)

Doença de Fabry,
[151t](#)

Doença de Foix-Alajouanine,
[1306](#)

Doença de Gaucher,
[151t](#), [153–154](#), [154f](#)

Doença de Graves,
[1122–1124](#), [1123f](#)

achados clínicos na,

[1122](#), [1123–1124](#)

epidemiologia da,

[1122](#)

hipersensibilidade mediada por anticorpos na,

[203–204](#), [203t](#)

morfologia da,

[1123](#), [1123f](#)

oftalmopatia na,

[1117](#), [1117f](#), [1122–1123](#), [1355](#), [1355f](#)

patogenia da,

[1122–1123](#)

Doença de Gull,
[1119](#)

Doença de Hansen,
[375–377](#), [375f](#), [378f](#)

polineuropatia devido a,

[1270](#)

Doença de Hirschsprung,
[774–775](#), [774f](#)

Doença de Huntington (HD),
[168t](#), [1330–1331](#), [1330f](#)

Doença de inclusão citomegálica,
[355](#)

Doença de Itai-Itai,
[416](#)

Doença de Kawasaki,

[523](#)

Doença de Kennedy,

[168t](#)

Doença de Kimmelstiel-Wilson,

[1150](#), [1150f](#)

Doença de Krabbe,

[151t](#), [1334](#), [1334f](#)

Doença de Kuf,

[1334](#)

Doença de Letterer-Siwe,

[639–640](#)

Doença de Lhermitte-Duclos,

[1350](#)

Doença de Lyme,

[335f](#), [381–382](#), [381f](#)

envolvimento do sistema nervoso na,

[1310](#)

Doença de Machado-Joseph,

[168t](#), [1331](#)

Doença de Marie-Strümpell,

[1249](#)

Doença de Ménétrier,

[790](#), [790t](#)

Doença de Milroy,

[528](#)

Doença de Minamata,

[416](#)

Doença de Niemann-Pick tipo C (NPC),

[35](#), [153](#)

mancha vermelho-cereja na,

[1370](#)

Doença de Niemann-Pick tipos A e B,

[151t](#), [152–153](#), [153f](#)

Doença de Ollier,

[1235](#), [1236](#)

Doença de Ormond,

[836–837](#), [981–982](#)

Doença de Osler-Weber-Rendu,

[530](#)

Doença de Paget

da vulva,

[1023](#), [1023f](#)

do mamilo,

[1088–1089](#), [1090f](#)

do osso,

[1224–1226](#), [1224f](#), [1225f](#)

Doença de Parkinson (PD),

[1327–1329](#), [1328f](#)

Doença de Pelizaeus-Merzbacher,

[1335](#)

Doença de Peyronie,

[989](#), [1259](#)

Doença de Pick,

[1326](#), [1326f](#)

Doença de Pompe,

[151t](#), [157t](#)

Doença de Pott,

[1231](#)

Doença de Refsum,

[1272t](#), [1372](#)

Doença de Ritter,

[358](#)

Doença de Sandhoff,

[151t](#)

Doença de Tay-Sachs,

[139f](#), [150–152](#), [151t](#), [152f](#), [1334](#)

manchas vermelho-cereja na,

[151–152](#), [1370](#), [1372f](#)

Doença de tecido conjuntivo misto,

[226](#)

Doença de Weber-Christian,

[1207](#)

Doença de Werdnig-Hoffmann,

[1275](#)

Doença de Whipple,

[802t](#), [806t](#), [811–812](#), [812f](#)

Doença de Wilson,

[871–872](#)

Doença de Wolman,

[151t](#)

Doença de Zuska,

[1077](#), [1077f](#)

Doença desmielinizante,

[1317–1321](#)

encefalomielite como

disseminada aguda,

[1320–1321](#)

hemorrágica necrosante aguda,

[1320–1321](#)

esclerose múltipla como,

[1318–1320](#), [1319f](#), [1320f](#)

mielinose pontina central como,

[1321](#)

neuromielite óptica como,

[1320](#)

Doença do complexo imune local,

[204t](#), [205](#)

Doença do core-central,

[1280t](#)

Doença do criador de pássaros,

[711](#)

Doença do depósito de cristal de pirofosfato de cálcio (CPPD),

[1254](#), [1254f](#)

Doença do enxerto-*versus*-hospedeiro (GVH),

[230](#)

esofageana,

[777](#)

fígado na,

[882](#)

intestinal,

[822](#)

Doença do imunocomplexo

associada ao complexo imune de vasculite,

[205](#), [205f](#), [518–519](#)

local,

[204t](#), [205](#)

sistêmica,

[204–205](#), [204f](#)

Doença do neurônio motor infantil,

[1275–1276](#), [1275f](#)

Doença do osso de mármore,

[1220–1222](#), [1222f](#), [1223f](#)

Doença do ovário policístico (PCOD),

[1047–1048](#), [1047f](#)

Doença do refluxo esofágico (GERD)

esofagite por refluxo devido a,

[777–778](#), [777f](#)

esôfago de Barrett devido a,

Doença do rim.

see [Doença renal](#).

Doença do soro,

[204](#), [204t](#), [205](#)

Doença dos legionários,

[720](#)

Doença dos ossos frágeis,

[1219–1220](#), [1219t](#), [1220t](#), [1221f](#)

Doença fibrosante, do pulmão,

[702–709](#)

envolvimento pulmonar em doenças do tecido conjuntivo como,

[704](#)

fibrose pulmonar idiopática como,

[702–703](#), [702f](#), [703f](#)

induzida por drogas,

[709](#), [709t](#)

induzida por radiação,

[709](#)

pneumoconioses como,

[704–709](#), [705t](#), [706f–708f](#)

pneumonia criptogênica em organização como,

[704](#), [704f](#)

pneumonia intersticial inespecífica como,

[703](#)

Doença glomerular,

[915–943](#), [916t](#), [926t](#)

alterações histológicas na,

[919](#)

anormalidades urinárias isoladas como,

[916t](#), [937–940](#)

com síndrome nefrítica,

[916t](#), [925–928](#), [927f](#)

com síndrome nefrótica,

[916t](#), [929–937](#), [931t](#)

devido ao diabetes melito,

[942–943](#), [1149–1150](#), [1149f](#), [1150f](#)

doença de alteração mínima como,

[926t](#), [931–934](#), [933f](#)

doenças de depósito denso como,

[923](#), [926t](#), [936–937](#), [936f](#), [938f](#)

glomerulonefrite como

associada à endocardite bacteriana,

[942](#)

crônica,

[926t](#), [940–941](#), [941f](#)

fibrilar,

[943](#)

membranoproliferativa,

[923](#), [926t](#), [936–937](#), [936f–938f](#)

pós-estreptocócica,

[925–928](#), [927f](#)

pós-infecciosa,

[926t](#), [928](#)

proliferativa aguda,

[925–928](#), [926t](#), [927f](#)

rapidamente progressiva (crescente),

[915](#), [916t](#), [928–929](#), [928t](#), [929f](#)

glomerulopatia como

imunotactoide,

[943](#)

membranosa,

[926t](#), [930–931](#), [932f](#)

glomerulosclerose segmentar focal como,

[924–925](#), [925f](#), [926t](#), [934–936](#), [935f](#)

hereditária,

[916t](#)

manifestações clínicas de,

[916–919](#), [916t](#), [917f](#), [918f](#)

mecanismos da progressão na,

[924–925](#), [925f](#)

na amiloidose,

[943](#)

na cadeia leve ou doença de depósito de Ig monoclonal,

[943](#)

na crioglobulinemia essencial mista,

[943](#)

na doença sistêmica (secundária),

[916t](#), [941–943](#)

na granulomatose de Wegener,

[943](#)

na lesão da membrana basal afinada como,

[940](#)

na poliangiíte microscópica,

[943](#)

na púrpura de Henoch-Schönlein,

[942](#)

na síndrome de Goodpasture,

[926t](#), [943](#)

nas discrasias plasmocitárias,

[943](#)

nefrite do lúpus como,

[942](#)

nefropatia como

associada ao HIV,

[936](#)

IgA,

[926t](#), [937–939](#), [939f](#)

no mieloma múltiplo,

[943](#)

patogenia da lesão na,

[919–924](#), [919t](#), [921f–924f](#)

primária,

[916t](#)

síndrome de Alport como,

[939–940](#), [940f](#)

Doença granulomatosa crônica,

[55](#), [56t](#)

Doença granulomatosa

crônica,

[55](#), [56t](#)

do pulmão,

[709–712](#)

pneumonite de hipersensibilidade como,

[711–712](#), [703f](#)

sarcoidose como,

[709–711](#), [710f](#)

Doença GVH.

see [Doença enxerto-versus-hospedeiro \(GVH\)](#).

Doença HbH (hemoglobina H),

[660](#), [660t](#)

Doença HbSC (hemoglobina SC),

[653](#)

Doença hemolítica do recém-nascido,

[202](#), [469f](#), [470f](#), [848](#)

Doença hepática,

[843–890](#)

alcoólica,

[422](#), [865–868](#)

características clinicopatológicas da,
[867–868](#)
epidemiologia da,
[865](#)
morfologia da,
[865–866](#), [866f](#), [867f](#)
patogênese da,
[421](#), [866–867](#)
avaliação laboratorial da,
[843](#), [843t](#)
características gerais da,
[843–851](#)
carcinoma hepatocelular como,
[885](#), [886–888](#), [887f](#), [888f](#)
benigna,
[884–885](#)
 adenoma hepático como,
 [885](#), [885f](#)
 hemangiomas cavernosos como,
 [884](#), [884f](#)
maligno,
[885–889](#)
 colangiocarcinoma como,
 [885](#), [888–889](#), [889f](#)
 hepatoblastoma como,
 [885–886](#), [886f](#)
metastático,
[270](#), [270f](#), [889–890](#)
circulatória,
[878–882](#), [879f](#)
 devido à obstrução da veia porta e trombose,
 [879](#)
 devido à síndrome da obstrução sinusoidal,
 [881–882](#), [881f](#)
 devido à trombose da veia hepática e trombose da veia cava inferior,
 [880–881](#), [881f](#)
 devido ao comprometimento da artéria hepática,
 [878–879](#), [879f](#)
 fluxo sanguíneo prejudicado através do fígado como,
 [879–880](#)
 devido à anemia falciforme,
 [880](#), [880f](#)
 devido à coagulação intravascular disseminada,

[880](#)

devido à congestão passiva e necrose centrolobular,

[880](#), [880f](#)

devido à peliose hepática,

[880](#)

fluxo sanguíneo prejudicado no fígado como,

[878–879](#)

obstrução do efluxo venoso hepático como,

[880–882](#)

cirrose como,

[845–846](#), [845f](#)

colestase como,

[850–851](#), [850f](#), [851f](#)

congestão passiva como,

[880](#)

policística,

[877–878](#), [878f](#)

devido a reações adversas às drogas,

[424t](#)

doença biliar intra-hepática como,

[874–878](#), [875t](#)

anomalias da árvore biliar como,

[877–878](#), [878f](#)

bacteriana, parasitária e helmíntica,

[862–863](#), [863f](#)

cirrose biliar como

primária,

[875–877](#), [875t](#), [876f](#)

secundária,

[875](#), [875f](#), [875t](#)

colangite esclerosante primária como,

[875t](#), [877](#), [877f](#)

hepatite viral como,

[851–861](#), [852t](#)

aguda,

[858](#), [859–860](#), [859f](#), [860f](#)

comportamento clínico da,

[861](#)

crônica,

[858–859](#), [859f–861f](#), [860–861](#)

devido ao vírus da hepatite A,

[852](#), [852t](#), [853f](#)

devido ao vírus da hepatite B,

[852t](#), [853–855](#), [853f–855f](#)
devido ao vírus da hepatite C,
[852t](#), [855–856](#), [856f](#)
devido ao vírus da hepatite D,
[852t](#), [856–857](#)
devido ao vírus da hepatite E,
[852t](#), [857](#)
devido ao vírus da hepatite G,
[857](#)
estado de portador de,
[858](#)
fulminante,
[843](#), [861](#), [862f](#)
HIV e,
[858–859](#)
morfologia da,
[859–861](#), [859f–862f](#)
síndromes clinicopatológicas de,
[858–859](#)
policística,
[877–878](#), [878f](#)
doença renal policística e,
[967](#)
edema devido a,
[112](#)
estágio final,
[843–844](#)
gorduroso,
[33–34](#), [34f](#)
devido ao consumo de álcool,
[865–866](#), [865f](#), [867–868](#)
não alcoólico,
[868–869](#), [869f](#)
hepatite autoimune como,
[863–864](#), [863f](#)
hiperplasias nodulares como,
[883–884](#), [884f](#)
hipertensão portal como,
[846–847](#), [846f](#)
icterícia como,
[847–850](#), [848f](#), [849t](#), [850f](#)
induzida por drogas e/ou toxina,
[864–868](#), [864t](#)

infecciosa,
[851–863](#)
metabólica,
[868–874](#)

colestase neonatal como,
[874](#), [874f](#), [874t](#)
devido à deficiência de
 α 1-antitripsina,
[872–874](#), [873f](#)
devido à doença de Wilson,
[871–872](#)
devido à hemocromatose,
[869–871](#), [869t](#), [871f](#)
gordurosa não alcoólica,
[868–869](#), [869f](#)

na fibrose cística,
[477](#), [478](#)

na gravidez,
[882–883](#), [883f](#)

necrose hemorrágica centrolobular como,
[880](#), [880f](#)
nefropatia por IgA com,
[939](#)
neoplasias como

Doença hidática,
[397–398](#)

Doença inflamatória pélvica (PID),
[1017–1018](#), [1018f](#)

Doença intestinal inflamatória (IBD),
[815–821](#)

colite ulcerativa como,
[816f](#), [816t](#), [819–821](#), [820f](#), [821f](#)
definição,
[815](#)

displasia associada à colite devido à,
[821](#), [822f](#)

doença de Crohn como,
[816f](#), [816t](#), [818–819](#), [818f](#), [819f](#)

epidemiologia da,
[815–816](#)

inflamação granulomatosa na,
[73t](#)

patogenia da,

[816–818](#), [817f](#)

Doença intestinal isquêmica,

[799–801](#), [800f](#)

Doença macrovascular diabética,

[1147–1148](#), [1149f](#), [1152–1153](#)

Doença microvascular, na esclerose sistêmica,

[223–224](#)

Doença pericárdica,

[589–591](#)

devido a doenças hematológicas,

[591](#)

efusão pericárdica como,

[589](#)

hemopericárdio como,

[589](#)

pericardite como,

[589–591](#), [589t](#), [590f](#)

Doença pleural,

[739–734](#)

efusão pleural como,

[739–732](#)

pneumotórax como,

[732](#)

tumores pleurais como,

[732–734](#), [732f–734f](#)

Doença proliferativa da mama

com atipia,

[1081](#), [1082f](#), [1082t](#)

sem atipia,

[1079–1081](#), [1080f](#), [1081f](#), [1082t](#)

Doença pulmonar intersticial associada a bronquiolite respiratória,

[712–713](#)

Doença pulmonar obstrutiva crônica (COPD),

[691–692](#), [691f](#), [691t](#)

Doença renal,

[913–975](#)

anomalias congênitas como,

[963–964](#)

agenesia como,

[963](#)

displasia renal policística como,

[963–964](#), [964f](#)

hipoplasia como,

[963](#)

rim ectópico como,

[963](#)

rins em forma de ferradura como,

[963](#)

ateroembólica,

[962](#), [962f](#)

aterosclerótica isquêmica,

[962](#)

cística,

[964–968](#), [965t](#)

adquirida,

[965t](#), [968](#)

autossômica recessiva (infância) poli-

[965t](#), [967](#)

cistos simples como,

[965t](#), [968](#)

nefronoftise e medular de início do adulto,

[965t](#), [967–968](#), [968f](#)

poliautossômica dominante (adulto),

[964–967](#), [965t](#), [966f](#)

rim em esponja medular como,

[965t](#), [967](#)

uropatia obstrutiva como,

[968–970](#), [969f](#)

devido a neoplasias não renais,

[956t](#)

devido a reações adversas a drogas,

[424t](#)

devido ao diabetes melito,

[1149–1151](#), [1149f](#), [1150f](#)

devido ao uso de heroína,

[427](#)

epidemiologia da,

[914](#)

estágio terminal,

[915](#)

glomerular,

[915–943](#), [916t](#), [926t](#)

alterações histológicas na,

[919](#)

anormalidades urinárias isoladas como,

[916t](#), [937–940](#)

com síndrome nefrítica,
[916t](#), [925–928](#), [927f](#)
com síndrome nefrótica,
[916t](#), [929–937](#), [931t](#)
doença de alteração mínima como,
[926t](#), [931–934](#), [933f](#)
doença de depósito denso como,
[923](#), [926t](#), [936–937](#), [936f](#), [938f](#)
glomerulonefrite como
 associada à endocardite bacteriana,
 [942](#)
 crônica,
 [926t](#), [940–941](#), [941f](#)
 fibrilar,
 [943](#)
 membranoproliferativa,
 [923](#), [926t](#), [936–937](#), [936f–938f](#)
 pós-estreptocócica,
 [925–928](#), [927f](#)
 pós-infecciosa,
 [926t](#), [928](#)
 proliferativa aguda,
 [925–928](#), [926t](#), [927f](#)
 rapidamente progressiva (crescêntica),
 [915](#), [916t](#), [928–929](#), [928t](#), [929f](#)
glomerulopatia como
 imunotactoide,
 [943](#)
 membranosa,
 [926t](#), [930–931](#), [932f](#)
glomeruloesclerose focal segmentar como,
[924–925](#), [925f](#), [926t](#), [934–936](#), [935f](#)
hereditária,
[916t](#)
lesão na membrana basal afinada como,
[940](#)
manifestações clínicas de,
[916–919](#), [916t](#), [917f](#), [918f](#)
mecanismos de progressão na,
[924–925](#), [925f](#)
na amiloidose,
[943](#)
na crioglobulinemia essencial mista,

[943](#)

na doença de deposição de Ig de cadeia leve ou monoclonal,

[943](#)

na doença sistêmica,

[916t](#), [941–943](#)

na granulomatose de Wegener,

[943](#)

na poliangiite microscópica,

[943](#)

na púrpura de Henoch-Schönlein,

[942](#)

na síndrome de Goodpasture,

[926t](#), [943](#)

nas discrasias plasmocitárias,

[943](#)

nefrite do lúpus como,

[942](#)

nefropatia como

associada ao HIV,

[936](#)

diabética,

[942–943](#)

IgA,

[926t](#), [937–939](#), [939f](#)

no mieloma múltiplo,

[943](#)

patogenia da lesão na,

[919–924](#), [919t](#), [921f–924f](#)

primária,

[916t](#)

síndrome de Alport como,

[939–940](#), [940f](#)

manifestações clínicas de,

[914–915](#), [916t](#)

na esclerose sistêmica,

[225](#)

neoplásica,

[971–975](#)

benigna,

[971–972](#)

adenoma papilar renal como,

[971](#)

angiomiolipoma como,

[971](#)
oncocitoma como,
[972](#)
maligno,
[972-975](#)
carcinoma de células renais como,
[972-975](#), [972f-974f](#)
carcinoma urotelial da pelve renal como,
[975](#), [975f](#)
no lúpus eritematoso sistêmico,
[214t](#), [217-219](#), [218f](#), [219f](#)
tubular e intersticial,
[943-956](#)
lesão renal aguda como,
[943-946](#), [944f-946f](#)
manifestações clínicas de,
[915](#)
nefrite tubulointersticial como,
[946-956](#), [947t](#)
aguda vs. crônica,
[946](#)
devido à hipercalcemia e nefrocalcinose,
[947](#)
devido à infecção do trato urinário,
[947-949](#), [948f](#)
devido à nefropatia de refluxo,
[948](#), [948f](#), [950-952](#), [952f](#)
devido à nefropatia por deposição de cadeias leves,
[956](#), [956f](#)
devido à nefropatia por fosfato aguda,
[947-956](#)
devido à nefropatia por urato,
[947](#), [955f](#)
devido à pielonefrite,
[948](#), [949-952](#), [949f](#), [951f](#), [952f](#)
induzida por drogas e/ou toxina,
[952-954](#), [953f](#), [954f](#)
secundária,
[946](#)
urolitíase como,
[970-971](#), [970t](#), [971f](#)
vascular,
[957-963](#)

ateroembólica,

[962](#), [962f](#)

aterosclerótica isquêmica,

[962](#)

estenose da artéria renal como,

[959–960](#), [959f](#)

hipertensão maligna e nefrosclerose acelerada como,

[957–959](#), [958f](#)

infarto renal como,

[963](#)

microangiopatias trombóticas como,

[960–962](#), [960f](#)

necrose cortical difusa como,

[962–963](#), [962f](#)

nefropatia devido à anemia falciforme como,

[962](#)

nefrosclerose benigna como,

[957](#), [957f](#), [958f](#)

Doença residual mínima, detecção da,

[325](#)

Doença respiratória.

see [Doença \(s\) pulmonar\(es\)](#).

Doença sinopulmonar, crônica, na fibrose cística,
[478](#), [478t](#)

Doença sistêmica por imunocomplexo,
[204–205](#), [204f](#)

Doença trofoblástica gestacional,
[1065–1069](#)

coriocarcinoma como,
[1067–1069](#), [1068f](#)

mola hidatiforme como,
[1065–1067](#), [1066f](#), [1067f](#)

mola invasiva como,
[1067](#), [1068f](#)

tumor trofoblástico de sítio placentário como,
[1069](#), [1069f](#)

Doença tromboembólica,
[115–129](#)

coagulação intravascular disseminada como,
[125](#)

embolismo em,
[125–127](#), [126f–128f](#)

hemostase normal e,
[115–120](#)

infarto devido a,
[127–129](#), [128f](#), [129f](#)

trombose em
see ([Trombose](#))

Doença ulcerosa péptica (PUD),
[788–789](#), [789f](#)

Doença vascular,
[495–535](#)

aneurismas e dissecação como,
[514–518](#), [514f–518f](#)

anomalias congênitas como,
[497–498](#)

arteriosclerose como,
[504](#)

aterosclerose como,
[504–514](#)

anatomia da placa na,
[504](#), [504f](#)

consequências da,
[512–514](#), [513f](#)

epidemiologia da,

[504–506](#), [505f](#), [505t](#), [506f](#)

morfologia da,

[510–512](#), [510f–512f](#)

patogênese da,

[506–510](#), [507f](#), [509f](#), [510f](#)

de veias e linfáticos,

[526–528](#), [527f](#)

dos pulmões,

[714–718](#)

dos testículos e epidídimo,

[995](#), [995f](#)

embolismo pulmonar, hemorragia, e infarto como,

[714–715](#), [714f](#)

fenômeno de Raynaud como,

[526](#), [526f](#)

hipertensão pulmonar como,

[715–717](#), [716f](#), [717f](#)

hipertensiva,

[500–504](#), [501t](#), [502f](#), [503f](#)

renal,

[957–963](#)

ateroembólica,

[962](#), [962f](#)

estenose da artéria renal como,

[959–960](#), [959f](#)

hipertensão maligna e nefrosclerose acelerada como,

[957–959](#), [958f](#)

infarto renal como,

[963](#)

isquêmica aterosclerótica,

[962](#)

microangiopatias trombóticas como,

[960–962](#), [960f](#)

necrose cortical difusa como,

[962–963](#), [962f](#)

nefropatia da doença das células falciformes como,

[962](#)

nefrosclerose benigna como,

[957](#), [957f](#), [958f](#)

síndromes de hemorragia pulmonar difusas como,

[717–718](#), [717f](#)

vasculite como

see ([Vasculite](#))

Doença vascular retinal,

[1366–1371](#)

devido à hipertensão,

[1367](#), [1369f](#), [1370f](#)

devido ao diabetes melito,

[1367–1369](#), [1370f](#), [1371f](#)

oclusões da artéria retinal e veia retinal como,

[1370–1371](#), [1372f](#)

retinopatia da prematuridade como,

[1369](#)

retinopatia de radiação como,

[1369–1370](#)

retinopatia falciforme como,

[1369–1370](#)

vasculite retinal como,

[1369–1370](#)

Doença veno-oclusiva, hepática,

[881–882](#), [881f](#)

Doença VHL.

see [Doença de Von Hippel-Lindau \(VHL\)](#).

Doenças (s) cística (s), do rim,

[964–968](#), [965t](#)

adquirida,

[965t](#), [968](#)

cistos simples como,

[965t](#), [968](#)

nefronoftise e medular do início do adulto,

[965t](#), [967–968](#), [968f](#)

policística autossômica dominante (adulto),

[964–967](#), [965t](#), [966f](#)

policística autossômica recessiva (infância),

[965t](#), [967](#)

rim em esponja medular como,

[965t](#), [967](#)

uropatia obstrutiva como,

[968–970](#), [969f](#)

Doenças (s) degenerativa (s),

[1321–1333](#)

Doenças alérgicas, inflamação crônica devido a,

[70](#)

Doenças bacterianas contagiosas da infância,

[360t](#)

Doenças bolhosas,

[1200–1205](#), [1201f](#)

inflamatórias,

[1200–1204](#)

dermatite herpetiforme como,

[1201f](#), [1204](#), [1205f](#)

pênfigo como,

[1200–1203](#), [1201f–1203f](#)

penfigoide bolhoso como,

[1201f](#), [1203–1204](#), [1204f](#)

não inflamatórias,

[1204–1205](#)

epidermólise bolhosa como,

[1201f](#), [1204](#), [1206f](#)

porfiria como,

[1204–1205](#), [1206f](#)

Doenças causadas por prion,

[1316–1317](#), [1316f](#), [1318f](#)

Doenças da poliglutamina,

[168](#)

Doenças de agregação de proteínas,

[36](#)

Doenças de armazenamento de glicogênio,

[36](#), [151t](#), [155](#), [156f](#), [157t](#), [158f](#)

Doenças de armazenamento lisossômico,

[149–155](#), [150f](#), [151t](#)

doença de Gaucher como,

[151t](#), [153–154](#), [154f](#)

doença de Niemann-Pick como

tipo C,

[153](#)

tipos A e B,

[151t](#), [152–153](#), [153f](#)

doença de Tay-Sachs como,

[139f](#), [150–152](#), [151t](#), [152f](#)

mucopolissacaridoses como,

[151t](#), [154–155](#)

Doenças de armazenamento neuronal,

[1333](#), [1334](#)

Doenças do colágeno,

[1219–1220](#)

Doenças do tecido conjuntivo

misto,

[226](#)

envolvimento pulmonar nas,

[704](#)

Doenças hematológicas, cardiopatia associada à,

[591](#)

Doenças infecciosas emergentes (EIDs), na Carga Mundial de Doenças,

[408](#)

Doenças infecciosas transmitidas por vetores, aquecimento global e,

[410](#)

Doenças inflamatórias imunomediadas,

[45](#), [70](#), [208–209](#), [208t](#)

Doenças intersticiais relacionadas ao tabagismo,

[712–713](#), [712f](#)

Doenças mediadas por anticorpos,

[203t](#)

Doenças musculares esqueléticas,

[1275–1284](#)

atrofia por desnervação como,

[1275–1276](#), [1275f](#)

da junção neuromuscular,

[1283–1284](#)

distrofias musculares como,

[1276–1278](#), [1276f](#), [1277f](#), [1278t](#), [1279t](#)

miopatias associadas a erros inatos do metabolismo,

[1279–1281](#), [1281f](#)

miopatias congênitas como,

[1279](#), [1280f](#), [1280t](#)

miopatias de canais iônicos como,

[1278](#)

miopatias inflamatórias como,

[1281–1283](#), [1282f](#)

miopatias tóxicas como,

[1283](#)

Doenças nutricionais,

[435–452](#)

anorexia nervosa e bulimia como,

[438](#)

caquexia como,

[437](#), [438f](#)

deficiências de elementos-traço como,

[447t](#)

deficiências vitamínicas como,

[438–446](#), [446t](#)

de vitamina A,

[438–441](#), [439f](#), [440f](#)

de vitamina C,

[445–446](#), [445f](#)

de vitamina D,

[441–444](#), [442f–445f](#)

desnutrição proteico-energética como,

[435](#), [436–437](#), [437f](#), [438f](#)

insuficiência alimentar como,

[435–436](#)

marasmo e *kwashiorkor* como,

[436–437](#), [437f](#)

obesidade como,

[446–451](#), [448f–450f](#)

Doenças pulmonares induzida por radiação,

[709](#)

Doenças pulmonares induzidas por drogas,

[709](#), [709t](#)

Doenças relacionadas aos asbestos,

[705t](#), [707–709](#), [708f](#)

Doenças sistêmicas, manifestações bucais de,

[751](#), [752t](#)

Doenças vasculares colagenosas,

[213](#)

Doenças vesicular (bolhas),

[1200–1205](#), [1201f](#)

inflamatória,

[1200–1204](#)

dermatite herpetiforme como,

[1201f](#), [1204](#), [1205f](#)

pênfigo como,

[1200–1203](#), [1201f–1203f](#)

penfigoide bolhoso como,

[1201f](#), [1203–1204](#), [1204f](#)

não inflamatórias,

[1204–1205](#)

epidermólise bolhosa como,

[1201f](#), [1204](#), [1206f](#)

porfíria como,

[1204–1205](#), [1206f](#)

Domínio de morte associado ao Fas (FADD), na apoptose,

[30](#), [295](#), [296f](#)

Domínios de morte,

[29](#), [29f](#)

na apoptose,

[295](#)

Donovanose,

[368](#)

Dopamina, na doença de Parkinson,

[1328–1329](#)

Dor na mama,

[1075](#)

Dor,

[44](#), [69](#)

Dor, na inflamação,

[66t](#)

Dormência, da metástase,

[301](#)

Double minutes, na carcinogênese,

[306](#)

Drenagem de fistula,

[1230](#), [1230f](#)

Drift antigênico, com vírus influenza,

[723](#)

Droga (s)

anomalias congênitas devido à,

[460](#)

cardiotóxicas,

[587](#)

lesão celular devido à,

[11](#)

reações adversas determinadas geneticamente à,

[144](#)

Drogas antigênicas, anemia imuno-hemolítica devido à,

[661](#)

Drogas cardiotóxicas, miocardiopatia devido à,

[587](#)

Drogas de quebra de tolerância, anemia imuno-hemolítica devido à,

[662](#)

DSBs (ruptura da fita dupla), devido à lesão por radiação,

[434](#)

Dsg1 (desmogleína 1),

[1201f](#), [1202](#)

Dsg3 (desmogleína 3),

[1201f](#), [1202](#)

DTH (hipersensibilidade do tipo tardio),

[205–207](#), [206f–208f](#)

inflamação crônica devido à,

[70](#)

DUB (sangramento uterino disfuncional),

[1034–1035](#), [1034f](#), [1035t](#)

Ducto arterioso patente (PDA),

[548f](#), [549–550](#)

coarctação da aorta com,

[552](#), [552f](#)

Ducto biliar

hipoplasiaindrômica do,

[878](#)

terminal,

[843](#)

Ducto biliar comum, dilatações congênitas do,

[895–896](#)

Ducto de Santorini,

[899](#), [900f](#)

Ducto de Wirsung,

[899](#), [900f](#)

Ducto mesonéfrico,

[1015](#), [1015f](#)

Ducto pancreático

acessório,

[899](#), [900f](#)

principal,

[899](#), [900f](#)

Ducto tiroglosso,

[1134](#)

Ductos alveolares,

[685](#)

Ductos lactíferos, metaplasia escamosa dos,

[1077](#), [1077f](#)

Dúctulos biliares,

[843](#)

Duplicação(ões), gastrointestinal,

[772–773](#)

Ductos müllerianos,

[1014](#), [1015f](#)

DVT (trombose venosa profunda),

[125](#), [528](#)

edema devido à,

[112](#)

embolismo pulmonar devido à,

[126](#), [126f](#)

E

EAEC (*Escherichia coli* enteroagregativa),

[806t](#), [808f](#), [810](#)

EB (corpo elementar), da *Chlamydia trachomatis*,

[383](#)

Eburnação óssea,

[1244.](#), [1244f](#)

EBV.

see [Vírus Epstein-Barr \(EBV\)](#).

E-caderina

na metástase,

[299](#)

no carcinoma gástrico,

[793](#)

no carcinoma lobular invasivo,

[1095](#)

Echinococcus granulosus,

[397–398](#)

Echinococcus multilocularis,

[397](#)

Echinococcus spp,

[336](#)

Eclâmpsia,

[1063–1065.](#), [1065f](#)

doença hepática associada a,

[880.](#), [883.](#), [883f](#)

ECM.

see [Matriz extracelular \(ECM\)](#).

ECM1, na colite ulcerativa,

[817](#)

Ecstasy (3,4-metilenedioximetanfetamina),

[427](#)

Ectasia do ducto mamário,

[1078.](#), [1078f](#)

Ectasia vascular antral gástrica (GAVE),

[787](#)

Ectasias vasculares,

[530](#)

Ectima gangrenoso,

[367](#)

Ectocérvice,

[1015](#)

Ectoparasitos,

[336](#)

Ectopia do cristalino, na síndrome de Marfan,

[145](#)

Ectopia gastrointestinal,

[773](#)

Eczema,

[1195–1197](#), [1196f](#)

herpético,

[353–354](#)

imunodeficiência com,

[235](#)

Edema,

[111–113](#)

cerebral,

[113](#), [1290–1291](#)

citotóxico,

[1290](#)

com cacifo,

[113](#)

consequências clínicas do,

[113](#)

dependente,

[113](#)

fisiopatologia da,

[111–113](#), [112f](#), [112t](#), [113f](#)

intersticial,

[1290–1291](#)

morfologia do,

[113](#)

na inflamação,

[46](#), [47](#), [47f](#)

na síndrome nefrótica,

[930](#)

periorbital,

[113](#)

pulmonar,

[113](#), [688](#)

devido à lesão microvascular,

[688](#), [688t](#)

hemodinâmico (cardiogênico),

[688](#), [688t](#)

na insuficiência cardíaca direita,

[543](#)

lado direito,

[544](#)

lado esquerdo,

não cardiogênico

see([Lesão pulmonar aguda \(ALI\)](#))

subcutâneo,

[113](#)

tecido, na insuficiência cardíaca do lado direito,

[544](#)

vasogênico,

[1290](#)

Edema cerebral,

[113](#), [1290–1291](#)

Edema citotóxico,

[1290](#)

Edema com cacifo,

[113](#)

Edema dependente,

[113](#)

Edema encefálico,

[113](#), [1290–1291](#)

Edema hidrópico,

[1175](#)

Edema intersticial,

[1290–1291](#)

Edema macular, no diabetes,

[1368](#)

Edema periorbital,

[113](#)

Edema pulmonar,

[113](#), [688](#), [688t](#)

na insuficiência cardíaca

do lado direito,

[544](#)

do lado esquerdo,

[543](#)

hemodinâmico (cardiogênico),

[688](#), [688t](#)

devido à lesão microvascular,

[688](#), [688t](#)

não cardiogênico

see([Lesão pulmonar aguda \(ALI\)](#))

na síndrome da morte súbita infantil,

[480](#)

Edema pulmonar cardiogênico,

[688](#), [688t](#)

Edema pulmonar hemodinâmico,

[688](#), [688t](#)

Edema subcutâneo,

[113](#)

Edema vasogênico,

[1290](#)

Edição do receptor, na tolerância imunológica,

[209](#)

Efeito “*bystander*”, com lesão por radiação,

[434](#)

Efeito “tigrado”,

[34](#)

Efeito Azzopardi, no carcinoma de pequenas células pulmonar,

[734](#)

Efeito enxerto-*versus*-leucemia,

[230](#)

Efeito estufa,

[409–410](#), [409f](#)

Efeito plaquetário, do endotélio,

[116](#)

Efeito Warburg,

[303–304](#)

Efeitos anticoagulantes, do endotélio,

[116](#)

Efeitos antifibrinolíticos, do endotélio,

[117](#)

Efeitos antiplaquetários, do endotélio,

[116](#)

Efeitos cardíacos, de neoplasias não cardíacas,

[592–593](#), [592t](#)

Efeitos do oxigênio, da radiação ionizante,

[432](#)

Efeitos fibrinolíticos, do endotélio,

[116](#)

Efeitos hormonais, dos tumores,

[320](#)

Efeitos orexigênicos,

[449](#)

Efeitos procoagulantes, do endotélio,

[117](#)

Efeitos renais, do choque,

[132](#)

Efélides,

[1175](#)

Efusão,

[67](#), [68f](#)

Efusão ciliocoroidal,

[1376](#)

Efusão pericárdica,

[589](#)

Efusão pleural,

[739–732](#)

inflamatória,

[967–968](#)

na insuficiência cardíaca do lado direito,

[544](#)

não inflamatória,

[968](#)

Efusão serosa,

[67](#), [68f](#)

EGF (fator de crescimento epidérmico), na regeneração tecidual e cicatrização/cura das feridas,

[87t](#), [88](#)

EGFR (receptor do fator de crescimento epidérmico),

[88](#)

proto-oncogene para,

[281t](#)

EHEC (*Escherichia coli* entero-hemorrágica),

[806t](#), [808f](#), [810](#)

EIC (carcinoma intraepitelial endometrial),

[1042](#), [1042f](#), [1043f](#)

Eicosanoides, na inflamação,

[50](#), [57t](#), [58–60](#), [58f](#), [59t](#)

EIDs (doenças infecciosas emergentes), na Carga Mundial de Doenças,

[408](#)

EIEC (*Escherichia coli* enteroinvasiva),

[806t](#), [810](#)

Eixo hipotálamo-hipófise-tireoide, homeostase no,

[1116f](#)

Elastina, na matriz extracelular,

[95f](#), [96](#)

Elefantíase,

[400](#), [402f](#)

edema devido a,

[113](#)

Elementos de resposta ao hormônio da tireoide (TRES),

[1115](#), [1116f](#)

Elementos de resposta hormonal,

[91](#)

Elementos sanguíneos formados,

[598](#)

sequestro de, pelo baço,

[641](#)

Embolia gordurosa,

[126–127](#)

Embolismo,

[125–127](#)

aéreo,

[127](#)

gorduroso e medular,

[126–127](#), [127f](#)

infarto encefálico devido a,

[1301](#), [1301f](#)

líquido amniótico,

[127](#), [128f](#)

paradoxal,

[126](#), [548](#), [555](#)

pulmonar,

[126](#), [126f](#), [714–715](#), [714f](#)

séptico,

[725](#)

Embolismo aéreo,

[127](#)

Embolismo de líquido amniótico,

[127](#), [128f](#)

Embolismo medular,

[126–127](#), [127f](#)

Embolismo paradoxal,

[126](#), [548](#), [555](#)

Embolismo pulmonar (PE),

[126](#), [126f](#), [714–715](#), [714f](#)

séptico,

[725](#)

Embolismo pulmonar séptico,

[725](#)

Embolização, do trombo,

[124](#)

Êmbolo(s)

colesterol,

[126](#)

definição,

[125–126](#)

em sela,

[126](#)

oclusão da artéria coronária devido a,

[555](#)

paradoxal,

[126](#), [548](#), [555](#)

pela endocardite infecciosa,

[575](#)

Embriopatia

ácido retinoico,

[461](#)

ácido valproico,

[461](#)

diabética,

[460](#)

Empiema

da vesícula biliar,

[893](#)

do pulmão,

[721](#), [739](#)

sinusal,

[758](#)

subdural,

[1308–1309](#)

EMT (transição epitelial-para-mesenquimal), na metástase,

[302](#)

ENaC (canal de sódio epitelial), na fibrose cística,

[473–474](#), [475f](#)

Encarceração, intestinal,

[798](#), [799f](#)

Encefalite

HIV,

[1313](#), [1313f](#)

límbico, na síndrome paraneoplásica,

[1348](#)

parotidite viral (caxumba),

[351](#)

viral,

[1310–1314](#), [1311f–1314f](#)

Encefalite herpética,

[1310–1311](#), [1311f](#)

Encefalite límbica, na síndrome paraneoplásica,

[1348](#)

Encefalite viral transmitida por artrópodes,

[1310](#), [1311f](#)

Encéfalo

células-tronco no,

[85](#)

na doença de Wilson,

[872](#)

respirador,

[1299](#)

Encefalocele,

[1292](#)

Encefalomielite

autoimune experimental,

[1318](#)

disseminada aguda (perivenosa),

[1320–1321](#)

hemorrágica necrosante aguda,

[1320–1321](#)

Encefalomiopatia mitocondrial, acidose láctica e episódios semelhantes a acidentes vasculares encefálicos (MELAS),

[1335](#)

Encefalomiopatias mitocondriais,

[1333–1334](#), [1335–1336](#)

Encefalopatia(s)

de Wernicke,

[1336](#)

espongiforme transmissível,

[1316–1317](#), [1316f](#), [1318f](#)

hepática,

[844](#), [1337](#)

hipertensiva,

[1303](#)

hipóxica/isquêmica

difusa,

[1299–1300](#), [1300f](#)

na insuficiência cardíaca esquerda,

[544](#)

multicística,

[1294](#), [1294f](#)

necrosante subaguda,
[1336](#)

Encefalopatia de Wernicke,
[1336](#)

Encefalopatia espongiiforme transmissível,
[1316–1317](#), [1316f](#), [1318f](#)

Encefalopatia hepática,
[844](#), [1337](#)

Encefalopatia hipertensiva,
[1303](#)

Encefalopatia hipóxica
difusa,
[1299–1300](#), [1300f](#)
na insuficiência cardíaca esquerda,
[544](#)

Encefalopatia hipóxica/isquêmica difusa,
[1299–1300](#), [1300f](#)

Encefalopatia isquêmica
difusa,
[1299–1300](#), [1300f](#)
na insuficiência cardíaca esquerda,
[544](#)

Encefalopatia multicística,
[1294](#), [1294f](#)

Encefalopatia necrosante subaguda,
[1336](#)

Encondromas,
[1235–1236](#), [1236f](#)

Encurtamento do telômero,
[40](#), [40f](#), [296](#), [297f](#)

Endarterite obliterativa, na meningoencefalite tuberculosa,
[1309](#)

Endocanabinoides,
[427–428](#)

Endocardite
bacteriana,
[574–575](#), [576f](#)
glomerulonefrite devido a,
[942](#)
Candida,
[388](#)
infecciosa,
[574–576](#)

aguda vs. subaguda,
[575](#)
características clínicas da,
[576](#)
com valva cardíaca artificial,
[578–579](#)
critérios diagnósticos para,
[576f.](#), [577t](#)
etiologia e patogenia da,
[575](#)
morfologia da,
[124.](#), [575–576.](#), [575f.](#), [576f](#)

marântica,

[576](#)

não bacteriana

trombótica,

[124.](#), [575f.](#), [576–577.](#), [578f](#)

devido ao câncer,

[321t.](#), [322](#)

verrucosa, no lúpus eritematoso sistêmico,

[220.](#), [220f](#)

reumática,

[574.](#), [575f](#)

subaguda,

[575](#)

valva protética,

[575](#)

valvular (de Libman-Sacks, do lúpus eritematoso sistêmico),

[124.](#), [220.](#), [220f.](#), [575f.](#), [577](#)

vegetante,

[124.](#), [575f](#)

Endocardite bacteriana,

[574–575.](#), [576f](#)

Endocardite de Libman-Sacks,

[124.](#), [220.](#), [220f.](#), [575f.](#), [577](#)

Endocardite eubaguda,

[575](#)

Endocardite infecciosa (EI),

[574–576](#)

aguda vs. subaguda,

[575](#)

características clínicas da,

[576](#)

com valva cardíaca artificial,

[578–579](#)

critérios diagnósticos para,

[576f.](#), [577t](#)

etiologia e patogênese da,

[575](#)

morfologia da,

[124.](#), [575–576.](#), [575f.](#), [576f](#)

Endocardite marântica,

[576](#)

Endocardite por *Candida*,

[388](#)

Endocardite por valva protética,

[575](#)

Endocardite trombótica não bacteriana (NBTE),

[124.](#), [575f.](#), [576–577.](#), [578f](#)

devido ao câncer,

[321t.](#), [322](#)

Endocardite trombótica, não bacteriana,

[124](#)

Endocardite valvar,

[124.](#), [220.](#), [220f.](#), [575f.](#), [577](#)

Endocardite vegetativa,

[124.](#), [575f](#)

infecciosa,

[574–576.](#), [575f.](#), [576f.](#), [577t](#)

não infecciosa,

[575f.](#), [576–578.](#), [578f](#)

Endocérvice,

[1015](#)

Endoftalmite,

[1363](#)

Endoglin, na pré-eclâmpsia,

[1064–1065](#)

Endométrio

adenossarcomas de,

[1043](#)

anatomia do,

[1032](#)

carcinoma de,

[1039–1042](#)

comportamento clínico da,

[1042](#)

epidemiologia do,

[1039](#)

morfologia do,

[1040–1041](#), [1041f](#), [1042](#), [1043f](#)

patogenia molecular do,

[1039](#), [1040t](#)

tipo I,

[1039–1041](#), [1040f](#), [1040t](#), [1041f](#)

tipo II,

[1040t](#), [1041–1042](#), [1042f](#), [1043f](#)

distúrbios funcionais do (sangramento uterino disfuncional),

[1034–1035](#), [1034f](#), [1035t](#)

endometriose e adenomiose de,

[1036–1037](#), [1036f](#), [1037f](#)

hiperplasia do,

[1037–1039](#), [1039f](#)

histologia no ciclo menstrual do,

[1032–1034](#), [1033f](#)

inflamação do,

[1035–1036](#)

período do,

[1032](#), [1033](#)

pólipos de,

[1037](#)

tumores estromais de,

[1043](#)

tumores müllerianos mistos malignos de,

[1042–1043](#), [1044f](#)

Endometriose,

[1036–1037](#), [1036f](#)

Endometrite,

[1034f](#), [1035–1036](#)

Endomiocardite de Loeffler,

[585](#)

Endoneuro,

[1266](#)

Endostatina, na angiogênese,

[102](#)

Endotelina, na homeostasia,

[115](#), [116f](#)

Endotélio

efeitos anticoagulantes do,

[116](#)

efeitos antifibrinolíticos do,

[117](#)

efeitos antiplaquetários do,

[116](#)

efeitos fibrinolíticos do,

[116](#)

efeitos plaquetários do,

[116](#)

efeitos procoagulantes do,

[117](#)

na homeostasia,

[115–117](#), [116f–118f](#)

propriedades antitrombóticas do,

[115–116](#), [117f](#)

propriedades protrombóticas do,

[116–117](#), [117f](#), [118f](#)

Endotelite, na rejeição celular aguda,

[228](#)

Endotoxina, bacteriana,

[345](#)

Endurecimento marrom,

[688](#)

Enfisema,

[691t](#), [692–695](#)

alterações patológicas principais no,

[691t](#)

bolhoso,

[695](#), [695f](#)

centroacinar (centrolobular),

[692](#), [692f](#), [693f](#)

na pneumoconiose dos trabalhadores de carvão,

[706](#)

comportamento clínico do,

[691t](#), [694–695](#), [695t](#)

definição,

[692](#)

distal acinar (paraseptal),

[692](#)

etiologia do,

[691t](#)

incidência do,

[692](#)

intersticial,

[695](#)

irregular,

[692](#)

locais anatômicos do,

[691t](#)

morfologia do,

[693f](#), [694](#)

outras formas de,

[695](#), [695f](#)

panacinar (panlobular),

[692](#), [692f](#), [693f](#)

patogenia do,

[692–694](#), [693f](#)

tipos de,

[692](#), [692f](#), [693f](#)

Enfraquecimento da parede vascular, e aneurismas,

[514–515](#), [515f](#)

Engolfamento na fagocitose,

[53](#), [53f](#)

eNOS (óxido nítrico endotelial sintase),

[60](#)

Engurgitamento vascular pulmonar, na síndrome da morte súbita infantil,

[480](#)

Entamoeba histolytica,

[334](#)

enterocolite devido à,

[813f](#), [814](#)

Enterobacteriaceae, morfologia da,

[335f](#)

Enterobius vermicularis, enterocolite devido ao,

[814](#)

Enterocolite

infecciosa,

[805–815](#), [806t](#)

Campylobacter,

[806t](#), [807–808](#), [808f](#)

devido à doença de Whipple,

[806t](#), [811–812](#), [812f](#)

devido à *Escherichia coli*,

[806t](#), [808f](#), [810](#)

devido à febre entérica (tifoide),

[806t](#), [809–810](#)

devido à salmonelose,

[806t](#), [809](#)

devido à shigelose,

[806t](#), [808–809](#)

devido à *Yersinia* spp.,

[806t](#), [808f](#), [810](#)

devido ao cólera,

[805–807](#), [806t](#), [807f](#)

micobacteriana,

[802t](#), [806t](#), [812](#), [812f](#)

parasitária,

[802t](#), [813–815](#), [813f](#)

pseudomembranosa,

[806t](#), [811](#), [811f](#)

viral,

[813f](#), [1708–1709](#)

necrosante,

[466](#), [467f](#), [801](#)

radiação,

[801](#)

Enterocolite infecciosa,

[805–815](#), [806t](#)

Campylobacter,

[806t](#), [807–808](#), [808f](#)

devido à doença de Whipple,

[806t](#), [811–812](#), [812f](#)

devido à *Escherichia coli*,

[806t](#), [808f](#), [810](#)

devido à febre entérica (tifóide),

[806t](#), [809–810](#)

devido à micobactéria,

[806t](#)

devido à salmonelose,

[806t](#), [809](#)

devido à shigelose,

[806t](#), [808–809](#)

devido à *Yersinia* spp,

[806t](#), [808f](#), [810](#)

devido ao cólera,

[805–807](#), [806t](#), [807f](#)

parasitária,

[813–815](#), [813f](#)

pseudomembranosa,

[806t](#), [811](#), [811f](#)

viral,

[813f](#), [1708–1709](#)

Enterocolite necrosante (NEC),

[466](#), [467f](#), [801](#)

Enterocolite parasitária,

[802t](#), [813–815](#), [813f](#)

Enterocolite por *Campylobacter*,

[806t](#), [807–808](#), [808f](#)

Enterocolite por radiação,

[801](#)

Enteropatia

autoimune,

[802t](#), [804–805](#)

nefropatia por IgA com,

[939](#)

sensível ao glúten,

[802t](#), [803–804](#), [803f](#), [804f](#)

Entrelaçados neurofibrilares,

[35](#), [1289](#), [1322](#), [1323f](#)

Envelhecimento

amiloide do,

[252t](#), [253](#)

e coração,

[539–540](#), [540t](#)

celular,

[6](#), [39–41](#), [39f](#), [40f](#)

Envenenamento por arsênico,

[416](#)

Envenenamento por cianeto,

[24](#)

Envolvimento articular, no lúpus eritematoso sistêmico,

[214t](#), [219](#)

Envolvimento cardiovascular, no lúpus eritematoso sistêmico,

[220](#)

Envolvimento do linfonodo axilar, no carcinoma de mama,

[269f](#), [270](#), [1097](#)

Envolvimento muscular, na sarcoidose,

[711](#)

Enxerto renal, rejeição do,

[228–230](#), [228f](#), [229f](#)

Enxertos vasculares, patologia dos,

[534–535](#), [535f](#)

Enzima(s)

na hipersensibilidade imediata,

[199–200](#)

na fagocitose,

[54](#)

Enzimas de restrição,

[175](#)

Enzimas lisossômicas,

[149](#)

deficiência de,

[149–150](#), [150f](#)

na inflamação,

[63](#)

na lesão tecidual mediada por leucócitos,

[55](#)

síntese e transporte intracelular de,

[149](#), [150f](#)

Enzimas metabolizadoras de drogas,

[411](#)

Enzimas pancreáticas,

[900](#)

na pancreatite,

[902–903](#), [903f](#)

Eosinofilia,

[602t](#)

na inflamação,

[75](#)

na necrose,

[14](#)

pulmonar,

[712](#)

tropical,

[400](#)

secundária,

[712](#)

tropical,

[712](#)

pulmonar,

[400](#)

Eosinofilia pulmonar,

[712](#)

Eosinofilia tropical,

[712](#)

pulmonar,

[400](#)

Eosinófilo (s)
diferenciação de,
[599f](#)
na hipersensibilidade imediata,
[200](#)
na inflamação crônica,
[72](#), [73f](#)
variação de referência no adulto para,
[600t](#)

Eotaxina,

[62](#)

EPCs (células precursoras endoteliais), angiogênese a partir das,

[99f](#), [100](#)

Ependimite granular, na neurosífilis,

[1310](#)

Ependimomas,

[1342–1343](#), [1343f](#)

mioxopapilar,

[1342](#)

Epiderme,

[1173f](#), [1174f](#)

células-tronco na,

[85](#)

Epidermólise bolhosa,

[1201f](#), [1204](#), [1206f](#)

juncional,

[1204](#), [1206f](#)

Epididimite,

[994–995](#), [994f](#)

Epidídimo, inflamação do,

[994–995](#), [994f](#)

Epigenética,

[136](#), [180–181](#), [306](#)

Epilepsia mioclônica e fibras vermelhas rotas (MERRF),

[1335–1336](#)

Epineuro,

[1266](#)

Epispadias,

[990](#)

Epitélio alveolar,

[685](#)

Epitélio intestinal, células-tronco no,

[85](#)

Epitélio pigmentar da retina (RPE),

[1365](#), [1367f](#)

metaplasia óssea do,

[1376](#)

Epitélio, na imunidade inata,

[184](#)

Equilíbrio energético, regulação do,

[447–450](#), [448f](#), [449f](#)

Equimoses,

[114](#)

ER(s) (receptores de estrogênio), no carcinoma de mama,

[1082](#), [1083](#), [1084](#), [1087](#), [1092](#), [1098](#)

ERB-1,

[88](#)

ERB-2,

[88](#)

Erisipelas,

[360](#), [362f](#)

Eritema palmar, devido à insuficiência hepática,

[844](#)

Eritema,

[113](#)

crônico migratório,

[382](#)

endurecido,

[1207](#)

infeccioso, infecção perinatal com,

[467](#), [467f](#), [469f](#)

multiforme,

[1197](#), [1198f](#)

manifestações bucais da,

[752t](#)

nodoso,

[1207](#)

Eritroblastose fetal,

[202](#), [469f](#), [470f](#), [848](#)

Eritrócito(s)

diferenciação dos,

[599f](#)

variação de referência no adulto para,

[600t](#)

Eritrócitos em forma de lágrima, na mielofibrose primária,

[638](#)

Eritroderma,

[1198](#)

Eritromelalgia, na trombocitose essencial,

[638](#)

Eritroplasia, da cavidade bucal,

[752–753](#), [753f](#)

Eritropoiese, anemias de diminuição da,

[648t](#), [662–673](#)

aplásica,

[670–672](#), [663f](#), [671t](#), [672f](#)

da deficiência de folato,

[663t](#), [666–667](#)

da doença crônica,

[670](#)

deficiência de ferro,

[667–670](#), [667t](#), [668f–670f](#)

devido a aplasia eritrocitária pura,

[672–673](#)

devido à doença hepática hepatocelular,

[673](#)

devido à insuficiência renal crônica,

[673](#)

megaloblástica,

[662–667](#), [663f](#), [663t](#), [664f](#)

mieloftísica,

[673](#)

perniciosa (deficiência de vitamina B12),

[663–666](#), [663t](#), [664f](#), [665f](#)

Erliquiose,

[383–385](#), [384f](#)

Erosão,

[1175](#)

Erros inatos do metabolismo,

[470–473](#), [471t](#)

fenilcetonúria como,

[471–472](#), [471f](#)

fibrose cística como,

[473–479](#)

bases genéticas para,

[139f](#), [144](#), [473–476](#), [474f](#), [475f](#)

características clínicas de,

[476f](#), [477–479](#), [478t](#)

modificadores ambientais de,

[476](#)

morfologia da,

[476–477](#), [477f](#)

galactosemia como,

[472–473](#), [472f](#), [473f](#)

miopatias com,

[1279–1281](#)

Erupção variceliforme de Kaposi,

[353](#)

Escape imune,

[319–320](#), [319f](#)

Escarlatina,

[360](#)

manifestações bucais da,

[752t](#)

Escherichia coli

abscessos devido a,

[382](#)

enterocolite devido a,

[806t](#), [808f](#), [810](#)

morfologia do,

[335f](#)

Escherichia coli enteroagregativa (EAEC),

[806t](#), [808f](#), [810](#)

Escherichia coli entero-hemorrágica (EHEC),

[806t](#), [808f](#), [810](#)

Escherichia coli enteroinvasiva (EIEC),

[806t](#), [810](#)

Escherichia coli enterotoxigênica (ETEC),

[806t](#), [810](#)

Esclera,

[1354f](#), [1358](#)

Esclerite posterior,

[1355](#)

Escleroderma,

[215t](#), [223–225](#), [223f–225f](#)

envolvimento pulmonar no,

[704](#)

Esclerose amiotrófica lateral (ALS),

[1332–1333](#), [1333f](#)

Esclerose arteriolar, na doença cerebrovascular hipertensiva,

[1303](#)

Esclerose cardíaca
devido à necrose hemorrágica centrolobular,
[880](#)
na insuficiência cardíaca do lado direito,
[544](#)

Esclerose da valva da aorta,
[570](#)

Esclerose glomerular,
[919](#)

Esclerose hepática,
[879](#)

Esclerose medial de Mönckeberg,
[504](#)

Esclerose múltipla (MS),
[1318–1320.](#), [1319f.](#), [1320f](#)
hipersensibilidade mediada por células T na,
[206t](#)

Esclerose nuclear, do cristalino,
[1361](#)

Esclerose sistêmica,
[215t.](#), [223–225.](#), [223f–225f](#)
envolvimento pulmonar na,
[704](#)

Esclerose tuberosa,
[1190t.](#), [1350–1351](#)
pólipos colônicos na,
[824t](#)
hamartoma cortical na,
[1350–1351](#)

Escorbuto,
[445–446.](#), [445f](#)
distúrbio de sangramentos devido a,
[674](#)

Escoriação,
[1174](#)

E-selectina, na inflamação,
[49.](#), [49t](#)

Esferocitose hereditária (HS),
[650–652.](#), [651f.](#), [652f](#)

Esfíncter esofageano inferior (LES), relaxamento do,
[776](#)

Esfingolipídeos,
[151t](#)

Esfregaço citológico, para câncer,

[323f](#), [324](#)

Esfregaço de Papanicolaou (Pap),

[323f](#), [324](#), [1025](#), [1026](#), [1031–1032](#), [1031f](#)

Estímulo noxioso, resposta celular ao.

see [Resposta celular, ao estímulo por estresse e noxioso](#).

Esmalte,

[748](#), [748f](#)

Esofagite,

[776–778](#)

Candida,

[387](#), [387f](#)

devido a lacerações,

[776](#), [776t](#)

eosinofílica,

[777f](#), [778](#)

herpes,

[354](#)

induzida por pilulas,

[776](#)

química e infecciosa,

[776–777](#), [777f](#)

refluxo,

[777–778](#), [777f](#)

Esofagite de refluxo,

[777–778](#), [777f](#)

Esofagite eosinofílica,

[777f](#), [778](#)

Esofagite herpética,

[354](#)

Esofagite induzida por comprimidos/pilulas,

[776](#)

Esofagite infecciosa,

[776–777](#), [777f](#)

Esofagite por Candida,

[387](#), [387f](#)

Esofagite por citomegalovírus (CMV),

[777](#), [777f](#)

Esofagite por herpesvírus,

[777](#), [777f](#)

Esofagite química,

[776–777](#)

Esofagite viral,

[777](#), [777f](#)

Esôfago,

[775–782](#)

acalasia do,

[776](#)

agenesia do,

[773](#)

anatomia da,

[775](#)

de Barrett,

[778–779](#), [778f](#), [779f](#)

ectopia do,

[773](#)

quebra-nozes,

[775](#)

Espaço de Disse,

[842](#)

Espaço pericárdico, na insuficiência cardíaca do lado direito,

[544](#)

Espaço peritoneal, na insuficiência cardíaca do lado direito,

[544](#)

Espaço pleural, na insuficiência cardíaca do lado direito,

[544](#)

Espasmo esofageano difuso,

[775](#)

Espécies reativas de oxigênio (ROS)

na fagocitose,

[53](#), [53f](#)

na inflamação,

[57t](#), [60](#)

na lesão celular,

[18f](#), [20–22](#), [20t](#), [21f](#), [22](#)

isquemia-reperfusão,

[24](#)

na lesão tecidual mediada por leucócitos,

[55](#)

na toxicologia,

[411](#)

no enfisema,

[693f](#), [694](#)

no envelhecimento celular,

[40–41](#)

no metabolismo do álcool,

[421](#)

Espécies reativas do nitrogênio
lesão de isquemia-reperfusão devido à,
[24](#)
na fagocitose,
[53](#), [53f](#)
na lesão tecidual mediada por leucócitos,
[55](#)

Espectrina
defeito na,
[143t](#)
na esferocitose hereditária,
[650](#), [651f](#)

Espectro de distúrbios fetais relacionados ao álcool (FASDs),
[460](#)

Espermatocite,
[1001](#)

Espessamento da íntima, na resposta à lesão vascular,
[499–500](#), [499f](#)

Espinha bífida,
[1292](#)

Espirais de Curschmann, na asma,
[699](#)

Espiroquetas,
[360t](#), [377–382](#), [378f–379f](#), [381f](#)

Esplenite, inespecífica aguda,
[641–642](#)

Esplenomegalia,
[641–642](#)

congestiva,
[642](#)

na insuficiência cardíaca do lado direito,
[544](#)

devido à hipertensão portal,
[847](#)

distúrbios associados à,
[641](#), [641t](#)

leucopenia devido à,
[601](#)

na policitemia vera,
[637](#), [637f](#)

Espondilite anquilosante, alelos HLA e,
[192](#)

Espondilite reumatoide,

[1249](#)

Espondiloartrite anquilosante,

[1249](#)

Espondilopatias soronegativas,

[1249](#)

Espongiose,

[1175](#)

Esponjosa primária,

[1217](#), [1217f](#)

Esporozoítio, da malária,

[390–391](#), [392f](#)

Espru

celíaco,

[802t](#), [803–804](#), [803f](#), [804f](#)

nefropatia por IgA com,

[939](#)

refratário,

[804](#)

tropical,

[802t](#), [804](#)

Esquistossomíase,

[399–400](#), [400f](#)

enterocolite devido à,

[813f](#), [814](#)

Esquizonte, da malária,

[391](#), [392f](#)

Estadiamento, do câncer,

[323](#)

Estado asmático,

[696](#), [699](#), [700](#)

Estado circulatório, e cicatrização de feridas,

[106](#)

Estado hipermetabólico, devido à queimadura,

[429](#)

Estado metabólico eutireoide,

[1124](#)

Estado metabólico, e cicatrização/cura de feridas,

[106](#)

Estafiloma,

[1358](#), [1375](#)

Estase do trombo,

[124](#)

Estase vascular
na inflamação,
[46–47](#), [46f](#), [67f](#)
e trombose,
[121–122](#)

Estatina (s),
[505](#)

Esteatocistoma
multiplex,
[1184](#)
simples,
[1184](#)

Esteato-hepatite
alcoólica,
[865f](#), [866](#), [866f](#)
induzida por drogas e/ou toxina,
[864t](#)
não alcoólica,
[868](#), [869](#)
obesidade e,
[450](#)

Esteatorreia,
[802](#)

Esteatose aguda da gravidez (AFLP),
[883](#)

Esteatose alcoólica,
[865–866](#), [865f](#), [867](#)

Esteatose,
[13](#), [33–34](#), [34f](#)
alcoólica,
[865–866](#), [865f](#), [867–868](#)
induzida por drogas e/ou toxina,
[864t](#)
na doença de Wilson,
[872](#)
na fibrose cística,
[477](#)
na hepatite viral,
[860–861](#)
não alcoólica,
[868–869](#), [869f](#)

Esteatose hepática
devido a consumo de álcool,

[865–866](#), [865f](#), [867–868](#)

na fibrose cística,

[477](#)

Esteatose hepatocelular, alcoólica,

[865–866](#), [865f](#), [867](#)

Estenose aórtica calcificada,

[569–570](#), [570f](#)

Estenose aórtica supravalvular,

[553](#)

Estenose aterosclerótica,

[512](#)

Estenose da aorta,

[569t](#)

calcificada,

[569–570](#), [570f](#)

congênita

[552–553](#)

reumática,

[573f](#)

supravalvar,

[553](#)

valvar,

[552](#)

Estenose da artéria renal,

[959–960](#), [959f](#)

Estenose da valva atrioventricular esquerda (mitral),

[569t](#)

e trombose,

[122](#)

reumática,

[573](#), [573f](#)

Estenose esofageana,

[775](#)

Estenose pilórica,

[774](#)

Estenose pulmonar, congênita,

[552](#)

Estenose valvular,

[568](#), [569](#)

Estenose, do trato gastrointestinal,

[773](#)

Ésteres de colesterol, acúmulo intracelular de,

[34–35](#)

Esteróide(s), anabólico, efeitos adversos do,
[423–424](#)

Esteróides anabólicos, efeitos adversos dos,
[423–424](#)

Esteróides sexuais,
[1156](#)

Estesioneuroblastoma,
[759](#)

Estimulação imune, crônica, neoplasia de célula branca devido a,
[606](#)

Estimulantes, abuso de,
[426t](#), [427](#)

Estômago,
[782–798](#)

anatomia do,
[782](#)

atrofia e metaplasia da mucosa do,
[789](#)

displasia do,
[789–790](#)

doença de Ménétrier do,
[790](#), [790t](#)

doença ulcerosa péptica,
[788–789](#), [789f](#)

gastrite do

aguda,
[782–784](#), [783f](#)

autoimune,
[786–787](#), [786t](#), [787f](#)

cística,
[790](#), [790t](#)

crônica,
[784–790](#)

eosinofílica,
[788](#)

formas incomuns de,
[787–788](#)

granulomatosa,
[788](#)

Helicobacter pylori,
[784–786](#), [785f](#), [786t](#)

linfocítica,
[788](#)

gastropatia reativa do,

[787](#)

gastropatias hipertróficas do,

[790–791](#), [790t](#), [791f](#)

melancia,

[787](#)

pólipos do,

[791](#)

glândulas fúndicas,

[790t](#), [791](#), [792f](#)

inflamatória e hiperplásica,

[790t](#), [791](#), [792f](#)

tumores de,

[792–798](#)

adenocarcinoma como,

[792–794](#), [793f](#), [794f](#)

adenoma como,

[790t](#), [792](#), [792f](#)

carcinoide,

[795–797](#), [796f](#), [796t](#)

linfoma como,

[794–795](#), [795f](#)

tumor do estroma gastrointestinal como,

[797–798](#), [797f](#)

ulceração aguda do,

[783–784](#), [784t](#)

Estomatite herpética, recorrente,

[751](#)

Estrangulação intestinal,

[798](#)

Estreptocinase,

[120](#)

Estresse

oxidativo, lesão celular devido a,

[18f](#), [20–22](#), [20t](#), [21f](#)

resposta celular ao

see ([Resposta\(s\) celular\(es\), ao estresse e estímulo noxioso](#))

retículo endoplasmático,

[25](#), [31](#)

Estria abdominal, na síndrome de Cushing,

[1158](#), [1159f](#)

Estrias de Haab,

[1360](#)

Estrias de Wickham,

[1199](#), [1200f](#)

Estrias gordurosas, na aterosclerose,

[509](#), [510](#), [510f](#)

Estrofia, da bexiga urinária,

[982](#), [982f](#)

Estrogênio, no ciclo menstrual,

[1032](#), [1033](#)

Estroma da córnea,

[1359](#), [1359f](#)

Estroma linfomatoso, na tireoidite de Hashimoto,

[1119](#)

Estrongiloidiase,

[396–397](#), [398f](#)

Estudos de associação genômicos (GWAS),

[138](#), [177](#), [178f](#)

de mama câncer,

[1086](#)

da doença intestinal inflamatória,

[817](#)

Etanol

toxidade no SNC,

[1337](#), [1337f](#)

efeitos do,

[420–422](#), [421f](#)

metabolismo do,

[420](#), [421](#), [421f](#)

“*État criblé*”,

[1303](#)

ETEC (*Escherichia coli* enterotoxigênica),

[806t](#), [810](#)

Éteres difenil polibromados (PBDEs), exposição ocupacional aos,

[417](#)

Etiologia,

[4](#)

Euploidia,

[159](#)

Evasão imune,

[319–320](#), [319f](#)

por microrganismos,

[346–347](#), [346f](#), [347t](#)

Evelyn, John,

[412](#)

Evento de aparente risco de vida (ALTE),

[479–480](#)

Evento de risco de vida aparente, aparente,

[479–480](#)

Eventos antitrombóticos,

[115](#), [116f](#)

Exantema malar, no lúpus eritematoso sistêmico,

[214t](#), [219](#)

Exaustão por calor,

[430](#)

Excesso de cobre,

[871–872](#)

Excreção de sódio, e pressão sanguínea,

[501–503](#)

Excrementos de pássaros, doenças pulmonares devido à,

[705t](#)

Excrescências de Lambi,

[540](#), [592](#)

Exercício, e câncer de mama,

[1085](#)

Exibição do antígeno,

[191](#), [192f](#), [193–195](#), [194f](#)

Excitose,

[1175](#)

Exostose,

[1235](#), [1235f](#)

Exotoxinas bacteriana,

[345](#)

Exposição à radiação

anomalias congênitas devido a,

[460](#)

e câncer de mama,

[1084–1085](#)

e carcinoma pulmonar,

[730](#)

efeitos no SNC,

[1337–1338](#)

Exposição ao estrogênio, e câncer de mama,

[1084](#), [1087](#)

Exposição industrial,

[416–418](#), [417t](#)

e carcinoma pulmonar,

[730](#)

Exposição na agricultura,

[416-418](#), [417t](#)

Expressão na corrente sanguínea, na tripanossomíase africana,

[395](#)

Expressividade variável,

[140](#)

Exsudato,

[46](#), [46f](#)

fibrinoso,

[68](#), [68f](#)

Exsudatos retiniais,

[1367f](#)

Externa, do colo do útero,

[1015](#)

Extremidades inferiores, gangrena das, devido ao diabetes melito,

[1148](#)

EZH2

na carcinogênese,

[307](#)

no câncer de próstata,

[1005](#)

Face de Lua, na síndrome de Cushing,

[1158](#), [1159f](#)

Facólise,

[1361](#)

FADD (domínio de morte associado ao Fas), na apoptose,

[30](#), [295](#), [296f](#)

Fagocitose

baço na,

[640](#)

descoberta da,

[44](#)

frustrada,

[55](#)

na apoptose,

[13f](#), [26](#), [30](#)

na hipersensibilidade mediada por anticorpos,

[202–203](#), [202f](#)

na inflamação,

[52–54](#), [53f](#)

sistema complemento na

[64](#), [64f](#)

Fagolisossoma,

[53](#), [53f](#)

Fagossoma,

[53](#), [53f](#)

Falência sistêmica dos órgãos, devido a queimaduras,

[429](#)

Família de quitinases de mamíferos, na asma,

[699](#)

Família do gene do antígeno do melanoma (MAGE),

[317](#)

Família do receptor do fator de necrose tumoral (TNFR), apoptose induzida por,

[31](#)

Família MAGE (gene do antígeno do melanoma),

[317](#)

FAP (polipose adenomatosa familiar),

[274](#), [824t](#), [827–828](#), [830f](#), [830t](#)

Faringite,

[758–759](#)

estreptocócica,

[361](#), [360](#)

febre reumática devido à,

Farmacogenética,

[144](#)

Fármacos anti-inflamatórios não esteroidais (AINEs)
distúrbio de sangramento devido a,

[678](#)

mecanismo de ação dos,

[58f.](#), [59–60](#)

nefropatia associada aos,

[954](#)

Fármacos oxidantes, deficiência de G6PD devido aos,

[653.](#), [653f](#)

Fasciculações, na esclerose amiotrófica lateral,

[1333](#)

Fasciíte infiltrativa,

[1258–1259.](#), [1258f](#)

Fasciíte, nodular (infiltrativa, pseudo-sarcomatosa),

[1258–1259.](#), [1258f](#)

Fasciíte nodular,

[1258–1259.](#), [1258f](#)

Fasciíte pseudossarcomatosa,

[1258–1259.](#), [1258f](#)

FASDs (espectro de distúrbios fetais relacionados ao álcool),

[460](#)

Fase da inflamação, de cicatrização/cura de feridas cutâneas,

[102](#)

Fase de maturação, da cicatrização cutâneo/cura de feridas,

[102](#)

Fase G1, do ciclo celular,

[86.](#), [86f](#)

Fase G2, do ciclo celular,

[86.](#), [86f](#)

Fase lútea, inadequada,

[1035](#)

Fase M, do ciclo celular,

[86.](#), [86f](#)

Fase proliferativa, da cicatrização/cura de feridas cutâneas,

[102](#)

Fase S, do ciclo celular,

[86.](#), [86f](#)

Fator 1 induzível por hipoxia (HIF-1),

[24](#)

no carcinoma de células renais,

Fator 1 α induzível por hipoxia (HIF-1 α),

Fator de ativação plaquetária (PAF)

na asma,

na enterocolite necrosante,

na hipersensibilidade imediata,

na inflamação,

na síndrome da angústia respiratória aguda,

Fator de crescimento(s)

na angiogênese,

na cicatrização de feridas,

na lesão glomerular,

na regeneração tecidual,

na replicação celular,

oncogenes para,

Fator de crescimento 1 semelhante à insulina (IGF-1), obesidade e,

Fator de crescimento 2 semelhante à insulina (IGF-2), na síndrome de Beckwith-Wiedemann,

Fator de crescimento de ceratinócitos (KGF), na regeneração tecidual e cicatrização/cura de feridas,

Fator de crescimento derivado de plaquetas (PDGF)

na angiogênese,

na regeneração tecidual e cicatrização/cura de feridas,

oncogenes para,

Fator de crescimento do hepatócito (HGF)

na regeneração tecidual e cicatrização/cura de feridas,

[87t](#), [88](#)

no carcinoma de células renais,

[973](#)

proto-oncogene para,

[281t](#)

Fator de crescimento endotelial vascular (VEGF)

na angiogênese,

[100–101](#), [100t](#), [101f](#), [298](#)

na regeneração tecidual e cicatrização/cura de feridas,

[87t](#), [88](#)

Fator de crescimento epidérmico (EGF), na regeneração tecidual e cura de feridas,

[87t](#), [88](#)

Fator de crescimento epidérmico ligante de heparina (HB-EGF), na regeneração tecidual e cicatrização/cura de feridas,

[87t](#)

Fator de crescimento fibroblástico (FGF)

na regeneração tecidual e cicatrização/cura de feridas,

[87t](#), [88](#)

proto-oncogene para,

[281t](#)

Fator de crescimento fibroblástico 7 (FGF-7), na hiperplasia prostática benigna,

[1003](#)

Fator de crescimento fibroblástico básico (bFGF), na angiogênese,

[298](#)

Fator de crescimento placentário (PIGF),

[88](#)

Fator de crescimento transformador α (TGF- α)

na doença de Ménétrier,

[790](#)

na regeneração tecidual e cicatrização/cura de feridas,

[87t](#), [88](#)

proto-oncogene para,

[281t](#)

Fator de crescimento transformador $\beta 1$ (*TGFB1*), na fibrose cística,

[476](#)

Fator de crescimento transformador β (TGF- β)

na angiogênese,

[101](#)

na fibrose pulmonar idiopática,

[702–703](#), [702f](#)

na fibrose,

[108](#)

na regeneração tecidual e cicatrização/cura de feridas,

[87t](#), [89](#), [103–104](#)

na síndrome de Marfan,

[145](#)

oncogenes para,

[280](#)

Fator de dispersão, na regeneração tecidual e cicatrização/cura de feridas,

[87t](#), [88](#)

Fator de Hageman

na cascata da coagulação,

[119](#), [119f](#)

na inflamação,

[64](#), [65](#), [65f](#), [66](#)

Fator de necrose tumoral (TNF)

na artrite reumatoide,

[1247](#)

na caquexia,

[320](#)

na coagulação intravascular disseminada,

[681](#)

na inflamação,

[57t](#), [61–62](#), [61t](#), [62t](#)

na regeneração tecidual e cicatrização/cura de feridas,

[87t](#)

na síndrome da angústia respiratória aguda,

[689](#), [690f](#)

na tuberculose,

[372](#)

Fator de transcrição 2 semelhante ao 7 (*TCF7L2*), no diabetes melito tipo 2,

[1144](#)

Fator edema (EF), no antraz,

[364](#)

Fator estimulador de colônia de granulócito-macrófago (GM-CSF), na proteinose pulmonar alveolar,

[713](#)

Fator estimulador de colônias de macrófagos (M-CSF), na homeostase óssea,

[1216](#), [1216f](#)

Fator III, na homeostasia,

[115](#)

Fator indutor de proteólise (PIF),

[437](#), [438f](#)

Fator inibidor de macrófagos (MIF), na síndrome da angústia respiratória aguda,

[690f](#)

Fator intrínseco, no metabolismo da vitamina B12,

[664](#), [664f](#)

Fator letal (LF), no antraz,

[364](#)

Fator mobilizador de lipídios (LMF),

[437](#)

Fator nefrítico C3 (C3NeF),

[936–937](#)

Fator neurotrófico derivado da glia (GDNF), na MEN-2A,

[1170](#)

Fator neurotrófico derivado do cérebro (BDNF), no equilíbrio energético,

[448](#)

Fator nuclear κ B (NF- κ B)

na Aids,

[240](#)

na imunidade inata,

[184](#)

na síndrome da angústia respiratória aguda,

[689](#)

no carcinoma hepatocelular,

[315](#)

no linfoma de Hodgkin,

[628](#)

Fator tecidual

na cascata da coagulação,

[119](#), [119f](#)

na homeostasia,

[115](#), [117](#)

Fator VIII,

[678–679](#), [679f](#)

Fator XII, na inflamação,

[64](#), [65](#), [65f](#), [66](#)

Fator(es) de transcrição

nos sistemas de tradução do sinal,

[90](#), [91–92](#), [91f](#)

oncogenes para,

[284](#)

Fatores ambientais, neoplasia de célula branca devido a,

[606](#)

Fatores angiogênicos, na pré-eclâmpsia,

[1064](#)

Fatores antiangiogênicos, na pré-aclâmpsia,

[1064](#)

Fatores de estimulação de colônias,

[193](#)

Fatores de transcrição da família ETS, no adenocarcinoma de próstata,

[306](#)

Fatores genéticos hereditários, neoplasia de célula branca devido a,

[605](#)

Fatores iatrogênicos, neoplasia de célula branca devido a,

[606](#)

Fatores mecânicos, e cicatrização/cura de feridas,

[106](#)

Fatores natriuréticos, na regulação pressão sanguínea,

[501](#)

Fatores neurotróficos, receptor para, proto-oncogene para,

[281t](#)

Fatores reumatoides,

[1246](#)

Favismo,

[652](#)

Febre(s)

do feno,

[757](#)

escarlate,

[360](#)

manifestações bucais da,

[752t](#)

familiar do Mediterrâneo,

[253](#)

hemorrágica viral,

[350t](#), [352](#)

maculosas das Montanhas Rochosas,

[385](#), [385f](#)

na inflamação,

[66t](#), [74](#)

negra,

[394](#)

relapsa (recidivante),

[381](#)

reumática,

[203t](#)

tifo,

[383](#), [385](#), [384f](#)

Febre do feno,

[757](#)

Febre do Vale de São Joaquim,

[727](#)

Febre entérica

devido ao *Campylobacter*,

[807](#)

tifoide,

[806t](#), [809–810](#)

Febre familiar do Mediterrâneo,

[253](#)

Febre hemorrágica viral (VHFs),

[352](#)

Febre maculosa das Montanhas Rochosas (RMSF),

[385](#), [385f](#)

Febre negra,

[394](#)

Febre Q,

[722](#)

Febre recorrente

[381](#)

Febre recorrente epidêmica,

[381](#)

Febre relapsa endêmica,

[381](#)

Febre reumática (RF),

[573–574](#)

aguda,

[203t](#)

Febre tifoide,

[383](#), [385](#), [384f](#)

Febre tifoide,

[806t](#), [809–810](#)

Fecalitos,

[835](#)

Feedback (retroalimentação) tubuloglomerular,

[944f](#), [945](#)

Feixe de His,

[540](#)

Feminização testicular,

[167](#)

Fenciclidina (PCP), abuso de,

[426t](#)

Fenda labial,

[457f](#)

Fenda palatina,

[457f](#)

Fendas de filtração,

[918](#), [918f](#)

Fenilalanina hidroxilase (PAH), defeito na,

[143t](#), [471–472](#), [471f](#)

Fenilcetonúria (PKU),

[471–472](#), [471f](#)

Feno, doenças pulmonares devido a,

[705t](#)

Fenômeno de Koebner,

[1199](#)

Fenômeno de Raynaud,

[526](#), [526f](#)

na esclerose sistêmica,

[225](#)

Fenômeno de Trousseau, devido ao câncer,

[321t](#), [322](#)

Fenótipo de suscetibilidade, para anomalias congênitas,

[460](#)

Feocromocitoma(s),

[1167–1169](#)

bilateral,

[1167](#)

comportamento clínico do,

[1169](#)

definição,

[1167](#)

e hipertensão,

[1167](#), [1169](#)

em síndromes familiares,

[1167](#), [1168t](#)

extra-adrenal,

[1167](#)

maligno,

[1167](#)

miocardiopatia devido ao,

[587](#)

morfologia do,

[1167–1169](#), [1168f](#), [1169f](#)

na MEN-2,

[1170](#)

regra dos 10s para,

Ferida por incisão,

[428](#)

Ferida por perfuração,

[428](#)

Ferritina,

[667–668](#)

Ferro

acúmulo intracelular do,

[36–38](#), [37f](#)

distribuição no corpo,

[667](#), [667t](#)

fontes alimentares de,

[667](#)

funções do,

[447t](#)

“pool” corporal total de,

[869](#)

requisição de,

[669](#)

Ferroportina,

[668](#), [669f](#)

Fetal anemia, hidropisia fetal devido à,

[469f](#), [469t](#)

Fetor hepaticus,

[844](#)

FFI (insônia familiar fatal),

[1316](#), [1317](#)

FGF (fator de crescimento fibroblástico)

proto-oncogene para,

[281t](#)

na regeneração tecidual e cicatrização/cura de feridas,

[87t](#), [88](#)

FGF-7 (fator de crescimento fibroblástico 7), na hiperplasia prostática benigna,

[1003](#)

FGFR3 (receptor do fator de crescimento fibroblástico 3),

[459](#)

na acondroplasia,

[1218](#)

FGR (restrição do crescimento fetal), causas de,

[462–464](#), [463f](#)

FH4 (ácido tetra-hidrofólico),

[665](#), [665f](#), [666](#)

Fibra(s) muscular(es)

reações da,

[1268–1269](#)

tipos de,

[1268](#), [1268t](#), [1269f](#)

Fibra em anel, na distrofia miotônica,

[1277](#)

Fibra nervosa,

[1266](#)

Fibras de Rosenthal,

[1290](#)

Fibras elásticas, na matriz extracelular,

[96](#)

Fibras nervosas mielinizadas,

[1266](#)

Fibras nervosas não mielinizadas,

[1266](#)

Fibras vermelhas rotas,

[1280](#), [1281f](#)

epilepsia mioclônica e,

[1335–1336](#)

Fibras-alvo,

[1268](#)

Fibrilina

defeito na,

[143t](#), [515](#)

na matriz extracelular,

[96](#)

nas cardiopatias congênitas,

[547t](#)

no prolapso da valva mitral,

[571](#)

Fibrina

na cascata da coagulação,

[118](#), [119f](#)

na homeostasia,

[115](#), [118](#)

na inflamação,

[65f](#)

na lesão glomerular,

[924](#)

Fibrinogênio,

[74–75](#)

na agregação plaquetária,

[118](#)

na cascata da coagulação,

[118](#), [119f](#)

Fibrinólise,

[120](#), [121f](#)

Fibroadenoma, de mama,

[268f](#), [1099–1100](#), [1099f](#)

Fibroblasto (s)

na carcinogênese,

[303](#)

na cicatrização de feridas,

[102](#), [103](#), [103f](#)

Fibrocistina,

[967](#)

Fibroelastoma papilar, cardíaco,

[592](#)

Fibroelastose endocárdica,

[585](#)

Fibroides uterinos,

[264f](#), [271f](#), [1034f](#), [1044–1045](#), [1045f](#)

Fibroma(s)

condromixoide,

[1237](#), [1237f](#)

da cavidade bucal

irritação,

[749](#), [749f](#)

ossificante periférico,

[750](#)

não ossificante,

[1238](#), [1239f](#)

ovariano,

[1059](#), [1059f](#)

Fibromatose plantar,

[1259](#)

Fibromatose(s)

agressiva,

[107](#)

de mama,

[1100](#)

de tecido mole,

[1259–1260](#), [1260f](#)

em infantes e crianças,

[482](#)

superficial (palmar, plantar, peniana),

[1259](#)

Fibromatoses palmares,

[1259](#)

Fibromatoses penianas,

[1259](#)

Fibronectina, na matriz extracelular,

[96](#), [97f](#)

Fibroplasia retroental,

[1369](#)

Fibrose

de mama,

[1079](#)

devido à radiação ionizante,

[432f](#), [433](#), [434f](#)

haste de cachimbo,

[400](#), [400f](#)

na esclerose sistêmica,

[224](#)

na inflamação,

[66](#), [67f](#), [70](#), [70f](#)

no tecido de reparo,

[80](#), [99](#), [107–108](#), [107f](#), [108f](#)

Fibrose “em favo de mel”,

[703](#), [703f](#)

Fibrose cística,

[473–479](#)

bases genéticas para,

[139f](#), [144](#), [473–476](#), [474f](#), [475f](#)

características clínicas da,

[475–476](#), [476f](#), [477–479](#), [478t](#)

correlações genótipo-fenótipo na,

[475–476](#), [476f](#)

critérios diagnósticos para,

[478t](#)

epidemiologia da,

[473](#)

má absorção e diarreia na,

[802](#), [802t](#)

modificadores genéticos e ambientais da,

[476](#)

morfologia da,

[476-477](#), [477f](#)

Fibrose endomiocárdica,

[585](#)

Fibrose hepática,

[845](#), [845f](#)

congenito,

[878](#), [967](#)

induzida por drogas e/ou toxina,

[864t](#)

Fibrose leptomenígea,

[1308](#)

Fibrose massiva progressiva (PMF), devido à pneumoconiose dos trabalhadores de carvão,

[705](#), [706](#), [706f](#)

Fibrose pancreática, devido à hemocromatose,

[870](#)

Fibrose portal, não cirrótica,

[879](#)

Fibrose pulmonar idiopática (IPF),

[702-703](#), [702f](#), [703f](#)

Fibrose retroperitoneal esclerosante, dos ureteres,

[981-982](#)

Fibrose retroperitoneal idiopática,

[836-837](#)

Fibrose tubulointersticial,

[925](#)

Fibrossarcoma(s),

[1240](#)

congenito infantil,

[482](#)

bases genéticas para,

[1257t](#)

do ovário,

[1059](#)

de tecido mole,

[1260](#), [1260f](#)

Fibrossarcoma congenito, bases genéticas para,

[1257t](#)

Fibrossarcoma infantil congenito,

[482](#)

Fibrotecomas, ovariano,

[1059](#), [1059f](#)

Ficomicose,

[389-390](#), [390f](#)

Fígado

amiloídose do,

[254](#)

anatomia do,

[842–843](#), [842f](#)

células-tronco na,

[85](#)

gorduroso,

[33–34](#), [34f](#)

da gravidez,

[883](#)

devido ao consumo de álcool,

[865–866](#), [865f](#), [867–868](#)

não alcoólico,

[868–869](#), [869f](#)

na insuficiência cardíaca do lado direito,

[544](#)

na pré-eclâmpsia e eclâmpsia,

[1065](#)

na sarcoidose,

[710](#)

na sífilis,

[380](#)

noz-moscada,

[114](#), [114f](#), [880](#), [880f](#)

Figuras de mielina, na lesão celular,

[13f](#), [14](#), [23](#)

FIH (hipoparatiroidismo familiar isolado),

[1138](#)

Filamentos de ceratina,

[35](#)

Filamentos de desmina,

[35](#)

Filamentos de vimentina,

[35](#)

Filamentos do neurópilo, na doença de Alzheimer,

[1322](#)

Filamentos glial,

[35](#)

Filaríase

edema devido à,

[113](#)

linfática,

[400](#), [402f](#)

Filtração glomerular,

[918–919](#), [918f](#)

Fimose,

[990](#)

FISH (hibridização por fluorescência *in situ*),

[179](#), [179f](#)

Fistulas

arteriovenosa,

[497–498](#)

gastrointestinal,

[772–773](#), [773f](#)

traqueoesofageana,

[773](#), [773f](#)

vesicouterina,

[982](#)

Flebotrombose,

[124](#), [125](#), [527](#)

FLIP, e apoptose,

[30](#), [296](#)

Flora intestinal,

[334](#)

“Flutuadores,”

[1365](#)

Fluxo sanguíneo, alterações no, na trombose,

[121–122](#)

Fluxo sanguíneo laminar,

[121](#)

Fluxo vascular, na inflamação,

[46–47](#), [46f](#)

FMRP (proteína do retardo mental familiar),

[170–171](#), [170f](#)

Fogo selvagem,

[1201](#), [1201f](#)

Folato, função da,

[446t](#)

Foliculite,

[387](#)

Folículo(s) piloso(s),

[1173](#), [1173f](#)

Folículo capilar, células-tronco no,

[85](#)

Folículo de De Graaf,

[1015](#)

Folículos císticos,

[1047](#)

Forame oval patente,

[549](#)

Força tênsil, recuperação de, na cicatrização de feridas, [105–106](#)

Formação crescente glomerular,

[919](#)

Formação de cicatriz,

[79–80](#), [81f](#)

cura,

[98](#), [103f](#), [104](#)

hipertrófica,

[106–107](#), [106f](#)

devido à queimadura,

[429](#)

inadequada,

[106](#)

inflamação e,

[44](#), [348](#), [349f](#)

Formação de *Rouleaux*, no mieloma múltiplo,

[618](#)

Formação intramembranosa, do osso,

[1218](#)

Formação óssea,

[1216–1218](#), [1217f](#)

Formaldeído, como poluente de lugares fechados,

[413](#)

Fórnice conjuntival inferior,

[1356f](#)

Fórnice conjuntival superior,

[1356f](#), [1357](#)

FOS,

[90](#)

Fosfatoninas,

[443](#)

Fosfolipase C γ (PLC γ), na via da tradução do sinal,

[90](#), [91f](#)

Fosforibosil pirofosfato (PRPP), na gota,

[1252f](#)

Fotossensibilidade, no lúpus eritematoso sistêmico,

[214t](#), [219](#)

Foxp3, na tolerância imunológica,

[211](#)

Fração de crescimento,

[266–267](#)

Fração delta da bilirrubina,

[848](#)

Fração MB da creatina cinase (CK-MB), no infarto miocárdico,

[563–564](#), [563f](#)

Fractalcina,

[62](#)

Framboesia, infecção esquelética por,

[1231](#)

Fratura(s),

[1227–1228](#), [1228f](#)

cominutiva,

[1227](#)

completa ou incompleta,

[1227](#)

composta,

[1227](#)

craniana,

[1295](#)

deslocada,

[1227](#)

fechada (simples),

[1227](#)

patológica,

[1227](#)

por estresse,

[1227](#)

tipo bastão de giz,

[1225](#)

FSGS.

see [Glomerulosclerose segmentar focal \(FSGS\)](#).

FSPs.

see [Produtos da degradação da fibrina \(FSPs\)](#).

Ftalatos, exposição ocupacional ao,

[418](#)

Ftiase do bulbo,

[1376](#)

Fucosidose,

[151t](#)

Fuligem

como poluente do ar,

[412t](#), [413](#)

exposição ocupacional ao,

[417](#)

Fumaça do cigarro, como poluente do ar,

[413](#)

Fumaça do cigarro, como teratígeno,

[460](#)

Fumaça e vapores químicos, doenças pulmonares devido à,

[705t](#)

Fumante passivo,

[418](#), [419–420](#)

Fumo.

see [Tabagismo](#).

Função das células β , defeitos genéticos nas,

[1145–1146](#)

Função das plaquetas

defeituosa, distúrbio de sangramentos devido à,

[678](#)

testes de,

[674](#)

Função do fagolisossoma, defeitos hereditários da,

[55](#)

Função do hepatócito, avaliação laboratorial da,

[843t](#)

Função dos leucócitos, defeitos na,

[55–56](#), [56t](#)

Função excretora biliar, avaliação laboratorial da,

[843t](#)

Função hepática, na mononucleose infecciosa,

[358](#)

Fungos,

[333t](#), [334](#)

Funisite,

[462](#)

Furúnculo,

[358](#)

Fusão cêntrica,

[160f](#), [161](#)

Fusão gênica

na leucemia mieloide crônica,

[305](#)

no sarcoma de Ewing,

[306](#)

Fusobacterium necrophorum,

[382](#)

G

GAGs (glicosaminoglicanas), na matriz extracelular,

[97–98](#), [98f](#)

Galactitol,

[472](#)

Galactocinase,

[472](#), [472f](#)

Galactonato,

[472](#)

Galactose-1-fosfato,

[472](#), [472f](#)

Galactose-1-fosfato uridil transferase (GALT),

[472](#), [472f](#), [473](#)

Galactosemia,

[472–473](#), [472f](#), [473f](#)

bases genéticas para,

[143](#)

GALT (galactose-1-fosfato uridil transferase),

[472](#), [472f](#), [473](#)

Gametócitos, da malária,

[391](#), [392f](#)

Gamopatoa monoclonal de significância incerta (MGUS),

[617](#), [619](#)

Gânglio basal, doenças degenerativas do,

[1327–1331](#), [1328f](#), [1330f](#)

atrofia múltipla do sistema como,

[1329–1330](#)

demência com corpos de Lewy como,

[1329](#)

doença de Huntington como,

[1330–1331](#), [1330f](#)

doença de Parkinson como,

[1327–1329](#), [1328f](#)

parkinsonismo como,

[1327](#)

Gangliocitoma displásico,

[1350](#)

Gangliogliomas,

[1343](#)

Ganglion,

[1255](#)

Ganglioneuroblastoma,

[484](#)

Ganglioneuromas,

[484](#), [485f](#)

na MEN-2B,

[1170](#)

Gangliosídeos, como antígenos tumorais,

[318](#)

Gangliosidose GM1,

[151t](#)

Gangliosidose GM2,

[139f](#), [150–152](#), [151t](#), [152f](#)

Gangrena,

[128](#)

de extremidades inferiores, devido ao diabetes melito,

[1148](#)

do pulmão,

[725](#)

gasosa,

[383](#)

úmida,

[16](#)

GAP(s) (proteínas ativadoras de GTPase),

[283](#)

Gardnerella vaginalis,

[1017](#)

Garrod, Archibald,

[470](#)

Gastrinomas,

[790–791](#)

do pâncreas,

[1155](#)

na MEN-1,

[1170](#)

Gastrite

aguda,

[782–784](#), [783f](#)

erosiva hemorrágica,

[783](#)

autoimune,

[786–787](#), [786t](#), [787f](#)

cística,

[790](#), [790t](#)

complicações da,

[788–790](#)

crônica,

[784–788](#)

eosinofílica,

[788](#)

formas incomuns de,

[787–788](#)

granulomatosa,

[788](#)

Helicobacter pylori,

[784–786](#), [785f](#), [786t](#)

linfocítica,

[788](#)

na doença celíaca,

[804](#)

multifocal atrófica,

[785](#)

varioliiforme,

[788](#)

Gastrite atrófica da mucosa,

[785](#)

Gastrite autoimune,

[786–787](#), [786t](#), [787f](#)

Gastrite eosinofílica,

[788](#)

Gastrite granulomatosa,

[788](#)

Gastrite linfocítica,

[788](#)

na doença celíaca,

[804](#)

Gastrite por *Helicobacter pylori*,

[784–786](#), [785f](#), [786t](#)

Gastrite varioliiforme,

[788](#)

Gastroenterite

aquecimento global e,

[410](#)

bacteriana,

[802t](#)

parasitária,

[802t](#), [813–815](#), [813f](#)

viral,

[802t](#), [812–813](#), [813f](#)

Gastropatia(s)

hipertrófica,

[790–791](#), [790t](#), [791f](#)

reativa,

[787](#)

Gastropatia reativa,

[787](#)

Gastropatias hipertróficas,

[790–791](#), [790t](#), [791f](#)

Gastrosquise,

[773](#)

GATA4, nas cardiopatias congênicas,

[547](#), [547t](#)

GAVE (ectasia vascular antral gástrica),

[787](#)

GBD (Carga Mundial de Doenças),

[408](#), [409f](#)

GBM (membrana basal glomerular),

[916–918](#), [917f](#), [918f](#)

espessamento da,

[919](#)

no diabetes melito,

[1149](#), [1149f](#)

GDNF (fator neurotrófico derivado da glia), na MEN-2A,

[1170](#)

Gene(s), e doenças humanas,

[137–140](#)

Gene(s) supressor(es) de tumor(es),

[286–294](#), [287t](#)

doença VHL,

[295](#)

genes *patched* (*PTCH*) como,

[295](#)

na via APC/ β -catenina,

[292–294](#), [293f](#)

na via do TGF- β ,

[281t](#), [294](#)

na via *INK4a/ARF*,

[294](#)

NF1 como,

[294–295](#)

NF2 como,

[295](#)

p53 como,

[290–292](#), [291f](#)

PTEN como,

[287t](#), [294](#)

RB como,

[287–290](#), [288f](#), [289f](#)

WT1 como,

[295](#)

Gene *ABCB11*,

[851](#)

Gene *ABCB4*,

[851](#)

Gene *ABCC8*,

[1146](#)

Gene *ABL*,

[281t](#), [283–284](#), [283f](#)

Gene *AIP* (proteína de interação do receptor de hidrocarboneto aril), em adenomas hipofisários,

[1109–1110](#)

Gene *AIRE* (regulador autoimune),

[1138](#), [1164](#)

Gene *ALD*,

[1335](#)

Gene *ALK* (cinase do linfoma anaplásico),

[483](#), [623](#)

Gene *ASIP* (proteína sinalizadora Agouti), no melanoma,

[1182](#)

Gene *ATM* (ataxia-telangiectasia mutado),

[286t](#), [292](#), [302](#), [1332](#)

Gene *ATP7B*,

[871](#), [872](#)

Gene *BCL-10*,

[605](#)

Gene *BCL-2*

em linfoma/leucemia linfoblástica aguda,

[611](#)

na apoptose,

[28](#), [28f](#), [29f](#), [295–296](#), [296f](#)

na carcinogênese,

[308](#)

no linfoma de grandes células B difuso,

[615](#)

no linfoma folicular,

[305](#), [614](#), [614f](#)

Gene *BCL-6*,

[605](#), [615](#)

Gene *BCR*,

[283–284](#), [283f](#)

Gene *BMPR2* (receptor tipo 2 da proteína morfogenética óssea), na hipertensão pulmonar,

[715–716](#), [716f](#)

Gene *BRAF*,

[281t](#)

no carcinoma colorretal,

[832](#), [832f](#)

no carcinoma de ovário,

[1050](#)

no carcinoma de tireoide papilar,

[1128](#), [1130](#)

no melanoma,

[1182](#), [1182f](#), [1183](#)

no nevo melanocítico,

[1178](#)

Gene *CA2* (anidrase carbônica II), na osteopetrose,

[1221](#)

Gene *CBF1a*, na leucemia mieloide aguda,

[632](#)

Gene *CBF1b*, na leucemia mieloide aguda,

[632](#)

Gene *CCND1*,

[305](#)

Gene *CD14*, na asma,

[699](#)

Gene *CDH1*, no carcinoma gástrico,

[793](#)

Gene *CDK4*,

[281t](#), [289f](#)

no nevo displásico,

[1179](#)

Gene *CDKN1B*, em adenomas hipofisários,

[1109](#)

Gene *CDKN2A*,

[289f](#), [306](#)

no carcinoma pancreático,

[908](#)

no melanoma,

[1182](#)

no nevo displásico,

[1179](#)

Gene *CFH* (fator H do complemento), na degeneração macular,

[1371](#)

Gene *CFTR* (regulador da condutância transmembrana na fibrose cística), mutações do,

[474–475](#)

na pancreatite,

[904](#)

Gene *CHEK2*, e câncer de mama,

[1086](#), [1086t](#)

Gene *chips*,

[174](#), [175f](#), [325](#), [326f](#)

Gene *CLCN7*, no osteopetrose,

[1221](#)

Gene *COL1A1*,

[146](#)

no dermatofibrossarcoma protuberante,

[1191](#)

Gene *COL1A2*,

[146](#)

Gene *COL5A1*,

[146](#)

Gene *COL5A2*,

[146](#)

Gene *COL7A1*, na epidermólise bolhosa,

[1204](#)

Gene *CTLA4* (antígeno 4 associado ao linfócito T citotóxico),

[1119](#)

Gene *CYP11B1*,

[1159](#)

Gene *CYP11B2*,

[1159](#)

Gene *CYP21A1*,

[1161](#)

Gene *CYP21A2*,

[1160–1161](#)

Gene da β -catenina,

[281t](#), [287t](#), [292–294](#), [293f](#)

no carcinoma colorretal,

[831–832](#), [831f](#)

no carcinoma endometrial,

[1040](#), [1040f](#)

no tumor de Wilms,

[488](#)

Gene da anidrase carbônica II (*CA2*), na osteopetrose,

[1221](#)

Gene da ataxia-telangiectasia mutado (*ATM*),

[286t](#), [292](#), [302](#), [1332](#)

Gene da ciclina D,

[281t](#), [285](#), [289](#), [289f](#)

Gene da ciclina E,

[281t](#), [285–286](#), [288–289](#)

Gene da cinase do linfoma anaplásico (*ALK*),

[483](#), [623](#)

Gene da E-caderina,

[287t](#)

Gene da fibrilina-1 (*FBN-1*),

[144–145](#), [571](#)

Gene da fibrilina-2 (*FBN-2*),

[144–145](#)

Gene da glicocinase (*GCK*),

[1145](#)

Gene da insulina,

[1141](#)

no diabetes melito tipo 1,

[1143](#)

no diabetes monogênico,

[1146](#)

Gene da lectina 2 ligante de manose (*MBL2*), na fibrose cística,

[476](#)

Gene da proteína de interação do receptor de hidrocarboneto aril (*AIP*), em adenomas hipofisários,

[1109–1110](#)

Gene da proteína sinalizadora *Agouti* (*ASIP*), no melanoma,

[1182](#)

Gene da proteína tirosina fosfatase-22 (*PTPN-22*),

[1119](#)

na artrite reumatoide,

[1246](#)

na autoimunidade,

[212](#)

no diabetes melito tipo 1,

[1143](#)

Gene da proteína-1 de membrana latente (*LMP-1*),

[314](#)

Gene da subunidade 1 da proteína reguladora da proteína quinase A (*PRKARIA*), em adenomas hipofisários,

[1109](#)

Gene da tireoide peroxidase (*TPO*),

[1118](#)

Gene da tirosinase (*TYR*), no melanoma,

[1182](#)

Gene de ativação da recombinação 1 (*RAG-1*),

[186](#)

Gene de ativação da recombinação 2 (*RAG-2*),

[186](#)

Gene de fusão *BCR-ABL*

na leucemia aguda,

[605f](#)

na leucemia mieloide crônica,

[635](#), [635f](#), [636](#)

Gene *DMD*, na distrofia muscular ligada ao X,

[1276](#), [1277](#)

Gene do antígeno-4 associado ao linfócito T citotóxico (*CTLA4*),

[1119](#)

Gene do colágeno 1A1 (*COL1A1*),

[146](#)

no dermatofibrossarcoma protuberante,

[1191](#)

Gene do fator de crescimento epidérmico (*EGFR*)

no carcinoma pulmonar,

[732-733](#)

no glioblastoma,

[1340](#)

Gene do fator de transcrição da tireoide (*TTF-2*),

[1118](#)

Gene do fator H do complemento (*CFH*), na degeneração macular,

[1371](#)

Gene do fator- β de crescimento derivado de plaquetas (*PDGFB*), no dermatofibrossarcoma protuberante,

[1191](#)

Gene do fosfatidilinositol glicana de complementação do grupo A (*PIGA*),

[660](#)

Gene do inibidor de serina protease Kazal tipo 1 (*SPINK1*), na pancreatite,

[902](#)

Gene do receptor β -adrenérgico, na asma,

[699](#)

Gene do receptor 1 de melanocortina (*MC1R*), no melanoma,
[1182](#)

Gene do receptor de interleucina-4 (IL-4), na asma,
[699](#)

Gene do receptor de tireotropina (*TSHR*),
[1118](#)

Gene do receptor sensível ao cálcio (*CASR*)
no hiperparatireoidismo,
[1135](#)
no hipoparatireoidismo,
[1138](#)

Gene do receptor tipo 2 da proteína morfogenética óssea (*BMP2*), na hipertensão pulmonar,
[715–716](#), [716f](#)

Gene do regulador da condutância transmembrana na fibrose cística (*CFTR*), mutações do,
[474–475](#)
na pancreatite,
[904](#)

Gene do retardo mental familiar 1 (*FMRI*),
[139](#), [169](#), [170](#)

Gene do transportador 1 de urato (*URATI*), na gota,
[1251](#)

Gene do tripsinogênio catiônico, na pancreatite,
[901–902](#)

Gene *EBNA-2*,
[314](#)

Gene *EGFR* (receptor do fator de crescimento epidérmico)
no carcinoma pulmonar,
[732–733](#)
no glioblastoma,
[1340](#)

Gene *ERBB1*,
[281](#), [281t](#)

Gene *ERBB2*,
[281](#), [281t](#), [306](#), [324](#)

Gene *EWSR1*,
[306](#)

Gene *EXT1*, no osteocondroma,
[1235](#)

Gene *EXT2*, no osteocondroma,
[1235](#)

Gene *FBN-1* (fibrilina-1),
[144–145](#), [571](#)

Gene *FBN-2* (fibrilina-2),

[144-145](#)

Gene *FGF3*,

[281t](#)

Gene *FGFR3*, na ceratose seborreica,

[1183](#)

Gene *FLT3*,

[280](#), [281t](#)

na leucemia mieloide aguda,

[632](#)

Gene *FMR1* (retardo mental familiar 1),

[139](#), [169](#), [170](#)

Gene *FOXE1*,

[1118](#)

Gene *FOXP3*,

[804-805](#)

Gene *GCK* (glucocinase),

[1145](#)

Gene *GNAS*

em adenomas hipofisários,

[1109](#)

na displasia fibrosa,

[1239](#)

Gene *HAMP*,

[870](#)

Gene *HFE*,

[870](#)

Gene *HST1*,

[281t](#)

Gene *KCNJ11*,

[1146](#)

Gene *KIT*,

[281t](#)

Gene *KRAS*,

[281t](#), [282](#)

no carcinoma colorretal,

[308f](#), [309](#), [831](#), [831f](#)

no carcinoma de ovário,

[1050](#), [1052](#)

no carcinoma endometrial,

[1040](#), [1040f](#)

no carcinoma pancreático,

[908](#), [909f](#)

no carcinoma pulmonar,

[732-733](#)

Gene *LKB1*,

[304](#)

Gene *LKB1/STK11*, na síndrome de Peutz-Jeghers,

[825](#), [826](#)

Gene *LMP-1* (proteína latente de membrana-1),

[314](#)

Gene *MALT1*,

[605](#)

Gene *MAPT*,

[1326](#)

Gene *MART*,

[1326](#)

Gene *MBL2* (lectina 2 ligante de manose), na fibrose cística,

[476](#)

Gene *MC1R* (receptor 1 de melanocortina), no melanoma,

[1182](#)

Gene *MCKD1*,

[968](#)

Gene *MCKD2*,

[968](#)

Gene *MEN1*

em adenomas hipofisários,

[1109](#)

no hiperparatireoidismo,

[1135](#)

no MEN-1,

[1170](#)

Gene *MET*, no carcinoma de células renais,

[973](#)

Gene *MLH1*,

[302](#), [306](#)

no carcinoma colorretal,

[830](#), [832](#), [832f](#)

Gene *MLL*,

[305](#), [611](#)

Gene *MSH2*,

[302](#)

no carcinoma colorretal,

[830](#), [832](#), [832f](#)

Gene *NF1*,

[287t](#), [294-295](#), [1350](#)

Gene *NF2*,

[287t](#), [295](#), [1350](#)

Gene *NKH*, na doença de depósito de cristais de pirofosfato de cálcio,

[1254](#)

Gene *NOD-2*

na autoimunidade,

[212](#)

na doença de Crohn,

[816–817](#), [818](#)

Gene *NPH1*,

[968](#)

Gene *NPH2*,

[968](#)

Gene *NPH3*,

[968](#)

Gene *NPHS1*,

[934](#)

Gene *NTRK1*, no carcinoma de tireoide papilar,

[1128](#)

Gene *p14*,

[287t](#), [294](#)

Gene *p14/ARF*, no melanoma,

[1182](#)

Gene *p16/CDKN2A* gene, no carcinoma pancreático,

[908](#), [909f](#)

Gene *p16/INK4a* gene, no melanoma,

[1182](#), [1183](#)

Gene *p57/KIP2*, na mola hidatiforme,

[1067](#), [1067f](#)

Gene *paired box-6 (PAX-6)*, na síndrome de Wilms,

[488](#)

Gene *paired box-8 (PAX-8)*,

[1118](#)

no carcinoma folicular da tireoide,

[1128–1129](#)

Gene *PAX-6 (paired box-6)*, na síndrome de Wilms,

[488](#)

Gene *PAX-8 (paired box-8)*,

[1118](#)

no carcinoma folicular da tireoide,

[1128–1129](#)

Gene *PBGFB*,

[281t](#)

Gene *PDGFRB*,

[281t](#)

Gene *PIK3CA*

no carcinoma endometrial,

[1040](#), [1040f](#)

no carcinoma folicular da tireoide,

[1128](#)

Gene *PIT-1*,

[1113–1114](#)

Gene *PKD1*,

[964–965](#), [966](#)

Gene *PKD2*,

[964](#), [965](#), [966](#)

Gene *PKHD1*,

[967](#)

Gene *POU1F1*,

[1113–1114](#)

Gene *PPARG*

no carcinoma folicular de tireoide,

[1128–1129](#)

no diabetes,

[1146](#)

Gene *PRKARIA* (subunidade 1a da proteína quinase A reguladora), em adenomas hipofisários,

[1109](#)

Gene *PRNP*, em doenças causadas por príons,

[1317](#)

Gene *PRSSI*, na pancreatite,

[901–902](#)

Gene *PTEN*,

[287t](#), [294](#), [304](#)

na hiperplasia endometrial,

[1038](#)

na síndrome de Cowden e síndrome de Bannayan-Ruvalcaba-Riley,

[826](#)

no carcinoma endometrial,

[1040](#), [1040f](#)

no carcinoma endometriode,

[1053](#), [1054](#)

no melanoma,

[1182](#)

Gene *PTPN-22* (proteína tirosina fosfatase-22),

[1119](#)

na artrite reumatoide,

[1246](#)

na autoimunidade,

[212](#)

no diabetes melito tipo 1,

[1143](#)

Gene *RBI*, no carcinoma pulmonar,

[735](#)

Gene regulador autoimune (*AIRE*),

[1138](#), [1164](#)

Gene *RET*,

[280](#), [281t](#)

na doença de Hirschsprung,

[774](#)

na MEN-2,

[1170](#)

no carcinoma medular da tireoide,

[1129](#)

no hiperparatireoidismo,

[1135](#)

Gene *SAP*,

[319](#)

Gene *SDHB*, no feocromocitoma,

[1167](#)

Gene *SFTBC*,

[464](#)

Gene *SFTPB*,

[464](#)

Gene *short stature homeobox (SHOX)*, na síndrome de Turner,

[167](#)

Gene *SIS*,

[281t](#)

Gene *SMAD2*,

[287t](#)

no carcinoma colorretal,

[831](#), [831f](#)

Gene *SMAD4*,

[287t](#), [294](#)

no carcinoma colorretal,

[831](#), [831f](#)

no carcinoma pancreático,

[908](#), [909f](#)

Gene *SMNI*, na atrofia muscular espinal,

[1275](#)

Gene *SMN2*, na atrofia muscular espinal,

[1275](#)

Gene *sonic hedgehog (SHH)*, na síndrome do carcinoma de células basais nevoide,

[1189](#), [1191f](#)

Gene *SPINK1* (inibidor de serina protease Kazal tipo 1), na pancreatite,

[902](#)

Gene *SQSTM1*, na doença de Paget,

[1224](#)

Gene supressor de tumor *APC* (polipose adenomatosa do colo),

[274](#), [287t](#), [292–294](#), [293f](#)

na polipose adenomatosa familiar,

[321](#)

no carcinoma colorretal,

[308f](#), [309](#), [831–832](#), [831f](#)

não polipose hereditário,

[828](#)

Gene supressor de tumor *ARF*,

[294](#)

Gene supressor de tumor da polipose adenomatosa do colo (*APC*),

[274](#), [287t](#), [292–294](#), [293f](#)

na polipose adenomatosa familiar,

[321](#)

no carcinoma colorretal,

[308f](#), [309](#), [831–832](#), [831f](#)

não polipose hereditário,

[828](#)

Gene supressor de tumor *INK4a*,

[287t](#), [294](#)

no osteossarcoma,

[1233](#)

Gene supressor de tumor *P16*,

[287t](#)

Gene supressor de tumor p53,

[287t](#), [290–292](#), [291f](#)

como marcador tumoral,

[327](#)

funções do,

[286t](#)

na apoptose,

[30](#), [32](#), [296](#)

na síndrome do carcinoma de células basais nevoide,

[1189](#)

no câncer colorretal,
[308f](#), [309](#), [831f](#), [832](#)

no câncer de mama,
[1086](#), [1086t](#)

no câncer,
[290–292](#), [291f](#)

no carcinoma de células escamosas cutâneo,
[1188](#)

no carcinoma hepatocelular,
[311](#)

no carcinoma pancreático,
[908–909](#), [909f](#)

no carcinoma pulmonar,
[734](#), [735](#)

no osteossarcoma,
[1233](#)

Gene supressor de tumor Patched (*PTCH*),
[295](#)

na síndrome do carcinoma de células basais nevoide,
[1189](#), [1191f](#)

Gene supressor de tumor *RB*,
[274](#), [287–290](#), [287t](#), [288f](#), [289f](#)

no osteossarcoma,
[1233](#)

no retinoblastoma,
[1373](#)

Gene supressor de tumor *WT1*,
[287t](#), [295](#)

na síndrome de Wilms,
[487–488](#)

Gene supressor de tumores *PTCH* (*patched*),
[295](#)

na síndrome do carcinoma de células basais nevoide,
[1189](#), [1191f](#)

Gene *TCIRG1*, na osteopetrose,
[1221](#), [1221f](#)

Gene *TGFA*,
[281t](#)

Gene *TMPRSS2*, no adenocarcinoma de próstata
[306](#)

Gene *TPO* (tireoide peroxidase),
[1118](#)

Gene *TSCI*,

[1350](#)

Gene *TSC2*,

[1350](#)

Gene *TSHR* (receptor de tireotropina),

[1118](#)

Gene *TTF-2* (fator de transcrição tireoideo),

[1118](#)

Gene *UBE3A*,

[172-173](#), [172f](#)

Gene *UGT1*,

[847](#)

Gene *XIST*,

[164](#)

Genes do antígeno leucocitário humano (HLA), na autoimunidade,

[212](#)

Genes ETS

no câncer de próstata,

[1005](#)

no sarcoma de Ewing,

[1240](#)

Genes Homeobox

mutações nos,

[1218](#)

no crescimento e desenvolvimento ósseo,

[1217](#)

Genes mitocondriais, mutações em,

[171](#), [171f](#)

Genes mutados, produtos de, como antígenos tumorais,

[316-317](#)

Genes reguladores, na carcinogênese,

[277](#)

gene supressor de tumor(s) como,

[286-294](#), [287t](#)

doença VHL,

[295](#)

genes *patched* (*PTCH*) como,

[295](#)

na via APC/ β -catenina,

[292-294](#), [293f](#)

na via do TGF- β ,

[294](#)

na via *INK4a/ARF*,

[294](#)

NF1 como,

[294–295](#)

NF2 como,

[295](#)

PTEN como,

[287t](#), [294](#)

RB como,

[287–290.](#), [288f.](#), [289f](#)

TP53 como,

[290–292.](#), [291f](#)

WT1 como,

[295](#)

oncogenes como,

[279–286.](#), [281t](#)

para fator de crescimento,

[280.](#), [281t](#)

para proteínas reguladoras nucleares,

[281t](#)

para proteínas tradutoras de sinal,

[281–283.](#), [281t.](#), [282f](#)

para receptores de fator de crescimento,

[280–281.](#), [281t](#)

para reguladores do ciclo celular,

[281t](#)

para tirosina quinases não receptora,

[283–286.](#), [283f.](#), [284f.](#), [285f.](#), [286t](#)

Gengiva,

[748.](#), [748f](#)

Gengivite,

[748–749](#)

Gengivostomatite,

[353](#)

herpética aguda,

[750](#)

Gengivostomatite herpética, aguda,

[750](#)

Genômica,

[136](#)

GERD (doença do refluxo esofágico)

esofagite de refluxo devido a,

[777–778.](#), [777f](#)

esôfago de Barrett devido a,

[778](#)

Germinomas, da glândula pineal,

[1171](#)

GFAP (proteína glial fibrilar ácida),

[85](#), [1289](#), [1290f](#)

na Doença de Alexander,

[1335](#)

Giardia duodenalis,

[814](#)

Giardia intestinalis,

[814](#)

Giardia lamblia,

[334](#)

enterocolite devido a,

[813f](#), [814–815](#)

Giardiase,

[813f](#), [814–815](#)

Gigantismo,

[1112](#)

Ginecomastia,

[1101](#), [1101f](#)

devido à insuficiência hepática,

[844](#)

GIST (tumor do estroma gastrointestinal),

[797–798](#), [797f](#)

Glândula hipófise,

[1106–1115](#)

anatomia da,

[1106–1107](#), [1107f](#)

anterior,

[1106–1107](#), [1107f](#)

posterior,

[1106](#), [1107](#), [1114](#)

Glândula pineal,

[1171](#)

Glândula tireoide,

[1115–1134](#)

anatomia da,

[1115–1116](#), [1116f](#)

Glândulas de Meibomio (glândulas tarsais),

[1356f](#)

Glândulas de Zeis (glândulas sebáceas da pálpebra),

[1356f](#)

Glândulas lacrimais acessórias,

[1356f](#), [1357](#)

Glândulas paratireoides,

[1134–1138](#)

anatomia da,

[1134](#)

ausência congênita de,

[1138](#)

Glândulas salivares

na fibrose cística,

[477](#)

na sarcoidose,

[711](#)

Glândulas sebáceas, células-tronco em,

[85](#)

Glândulas sudoríferas,

[1173](#), [1173f](#)

na fibrose cística,

[474](#), [475f](#), [478–479](#)

Glândulas suprarrenais,

[1156–1169](#)

anatomia das,

[1156](#)

Glaucoma,

[1361–1363](#), [1362f](#)

células-fantasma,

[1362](#)

de ângulo aberto,

[1361](#)

primário,

[1362](#)

secundário,

[1362](#)

de ângulo fechado,

[1361–1362](#)

primário,

[1362–1363](#), [1362f](#)

secundário,

[1363](#)

de tensão normal ou baixa,

[1361](#), [1374](#)

devido ao diabetes,

[1153](#), [1371f](#)

esfoliação,

[1362](#)

infantil,

[1360](#)

melanomalítico,

[1362](#)

neovascular,

[1362f](#), [1363](#), [1369](#), [1371f](#)

Gliadina,

[803](#)

Glicocorticoide(s),

[1156](#)

e cicatrização/cura de feridas,

[106](#)

Glicogênio

acúmulo intracelular de,

[36](#)

metabolismo do,

[155](#), [156f](#)

Glicogenoses,

[36](#), [151t](#), [155](#), [156f](#), [157t](#), [158f](#)

Glicólise, na carcinogênese,

[303–304](#)

Glicolipídeos de superfície celular, como antígenos tumorais,

[318](#)

Glicoproteína variante de superfície (VSG), na tripanossomíase Africana,

[395](#)

Glicoproteínas

adesivas, na matriz extracelular,

[95f](#), [96–97](#), [97f](#)

superfície celular alterada, como antígenos tumorais,

[318](#)

Glicosaminoglicanos (GAGs), na matriz extracelular,

[97–98](#), [98f](#)

Glicose, sanguínea,

[1139–1140](#), [1141](#)

Glicosilfosfatidilinositol (GPI),

[660](#)

Glioblastoma,

[1338](#), [1339–1340](#), [1340f](#)

primário,

[1339–1340](#)

secundária,

[1340](#)

Glioma(s),

[1338-1343](#)

astrocitomas como,
[1338-1341](#), [1339f-1341f](#)
ependimomas como,
[1342-1343](#), [1343f](#)
hipotalâmico supraselar,
[1114](#)
oligodendro-,
[1341-1342](#), [1342f](#)
tronco encefálico,
[1341](#)

Glioma do tronco encefálico,

[1341](#)

Gliomatose cerebral,

[1339](#)

Gliose,

[1289](#)

Gliose de Bergmann,

[1337](#)

Glomangioma,

[530](#)

Glomérulo,

[916-918](#), [917f](#)

Glomerulonefrite

aguda proliferativa,
[925-928](#), [926t](#), [927f](#)
associada à endocardite bacteriana,
[942](#)
crônica,
[926t](#), [940-941](#), [941f](#)
fibrilar,
[943](#)
imunidade mediada por células na,
[923](#)
imunocomplexo circulante,
[920-922](#), [921f](#), [922f](#)
imunocomplexo,
[205](#)
induzida por anticorpos anti-GBM,
[920](#), [921f](#), [928](#), [928t](#)
lúpus mesangial,
[217](#)

membranoproliferativa,
[926t](#), [936–937](#)
características clínicas da,
[937](#)
morfologia da,
[937](#), [937f](#), [938f](#)
patogenia da,
[936–937](#), [936f](#)
primária,
[936](#)
secundária,
[937](#)
via complementar alternativa na,
[923](#), [936–937](#), [936f](#)

membranosa, no lúpus eritematoso sistêmico,
[218](#)

mesangiocapilar,
[923](#), [926t](#), [936–937](#), [936f–938f](#)

no lúpus eritematoso sistêmico

membranoso,
[218](#)

proliferativa

difusa,
[218](#), [218f](#)

focal,
[217–218](#), [218f](#)

pós-estreptocócica,
[204t](#), [925–928](#), [927f](#)

pós-infecciosa,
[926t](#), [928](#)

proliferativa, no lúpus eritematoso sistêmico

difuso,
[218](#), [218f](#)

focal,
[217–218](#), [218f](#)

rapidamente progressiva (crescêntica),
[915](#), [916t](#), [928–929](#), [928t](#), [929f](#)

Glomerulonefrite associada à endocardite bacteriana,
[942](#)

Glomerulonefrite em crescente,
[915](#), [916t](#), [928–929](#), [928t](#), [929f](#)

Glomerulonefrite fibrilar,
[943](#)

Glomerulonefrite induzida por anticorpos anti-GBM,

[920](#), [921f](#), [928](#), [928t](#)

Glomerulonefrite membranoproliferativa (MPGN),

[926t](#), [936–937](#)

características clínicas da,

[937](#)

morfologia da,

[937](#), [937f](#), [938f](#)

patogenia da,

[936–937](#), [936f](#)

primária,

[936](#)

secundária,

[937](#)

via alternativa do complemento na,

[923](#), [936–937](#), [936f](#)

Glomerulonefrite membranosa, no lúpus eritematoso sistêmico,

[218](#)

Glomerulonefrite mesangial do lúpus,

[217](#)

Glomerulonefrite mesangiocapilar,

[923](#), [926t](#), [936–937](#), [936f–938f](#)

Glomerulonefrite pós-estreptococos,

[204t](#), [925–928](#), [927f](#)

Glomerulonefrite pós-infecciosa,

[926t](#), [928](#)

Glomerulonefrite progressiva rápida (RPGN),

[915](#), [916t](#), [928–929](#), [928t](#), [929f](#)

Glomerulonefrite proliferativa difusa, no lúpus eritematoso sistêmico,

[218](#), [218f](#)

Glomerulonefrite proliferativa focal, no lúpus eritematoso sistêmico,

[217–218](#), [218f](#)

Glomerulonefrite rapidamente progressiva pauci-imune,

[928–929](#), [928t](#)

Glomerulopatia colapsante,

[935](#), [935f](#)

Glomerulopatia imunotactóide,

[943](#)

Glomerulopatia membranosa,

[926t](#), [930–931](#), [932f](#)

Glomerulosclerose segmentar focal (FSGS),

[926t](#), [934–936](#)

ablação renal,

[935–936](#)

autossômica recessiva,

[935](#)

classificação e tipos de,

[934](#)

comportamento clínico da,

[936](#)

devido à pielonefrite crônica,

[951–952](#)

idiopática,

[934](#)

morfologia da,

[934–935](#), [935f](#)

natureza progressiva da,

[924–925](#), [925f](#)

patogenia da,

[934–936](#)

Glomerulosclerose

intercapilar,

[1150](#), [1150f](#)

mesangial difusa, no diabetes melito,

[1149–1150](#), [1150f](#)

nodular, no diabetes melito,

[1150](#), [1150f](#)

segmentar focal,

[926t](#), [934–936](#)

ablação renal,

[935–936](#)

autossômica recessiva,

[935](#)

classificação e tipos da,

[934](#)

comportamento clínico da,

[936](#)

devido à pielonefrite crônica,

[951–952](#)

idiopática,

[934](#)

morfologia da,

[934–935](#), [935f](#)

natureza progressiva da,

[924–925](#), [925f](#)

patogenia da,

Glossite,

[750](#)

atrófica,

[787](#)

devido à deficiência de vitamina B₁₂,

[666](#)

devido à deficiência de vitamina B₁₂,

[666](#)

Glucagon

na homeostasia da glicose,

[1140-1141](#)

produção de,

[1138.](#), [1139f](#)

Glucagonomas,

[1155](#)

GLUT-2,

[1141.](#), [1141f](#)

Glutathione peroxidase,

[60](#)

remoção de radicais livres pela,

[21.](#), [21f](#)

Glúten,

[803](#)

GM-CSF (fator coestimulador de macrófago-granulócito), na proteinose pulmonar alveolar,

[713](#)

Goma

cerebral,

[1309](#)

sifilítica,

[378.](#), [380.](#), [379f](#)

Gomas cerebrais,

[1309](#)

Gonadoblastomas

na síndrome de Denys-Drash,

[488](#)

ovariano,

[1060](#)

testicular,

[1001](#)

Gonadotrófico(s),

[1107](#)

Gonorreia,

[335f](#), [341t](#), [365–366](#)

anticorpos anti-GBM na,

[920](#), [928](#)

doença glomerular na,

[926t](#), [943](#)

epididimite e orquite devido à,

[994](#)

síndrome de Goodpasture,

[203t](#), [717–718](#)

Gordura serpiginosa, na doença de Crohn,

[818](#), [818f](#)

Gota,

[1251–1254](#)

classificação da,

[1251](#), [1251t](#)

comportamento clínico da,

[1252–1254](#)

morfologia da,

[1252](#), [1253f](#)

patogenia da,

[1251–1252](#), [1252f](#), [1253f](#)

primária,

[1251](#), [1251t](#)

pseudo-,

[1254](#), [1254f](#)

devido à hemocromatose,

[870](#)

secundária,

[1251](#), [1251t](#)

tofácea,

[1251](#), [1252](#), [1253f](#), [1254](#)

GPI (glicosilfosfatidilinositol),

[660](#)

Graduação, do câncer,

[322](#)

Grande para idade gestacional (LGA),

[462](#)

Grandes artérias, transposição de,

[550f](#), [551](#), [551f](#)

Granulações endocitárias,

[1290](#)

Granulócito(s), variação de referência no adulto para,

600t

Granuloma (s),

16, 55, 73–74, 74f

corpo estranho,

74

da cavidade bucal

de células gigantes periférico,

750

piogênico,

749–750, 749f

de células gigantes periférico, da cavidade bucal,

750

eosinofílico,

640

gravídico,

529

hepático, induzida por drogas e/ou toxina,

864t

imune,

74

inguinal,

368

letal da linha média,

758

malaria (Dürck),

393

na hipersensibilidade mediada por células,

207, 208f

não caseoso

na doença de Crohn,

819, 819f

sarcoide,

709–711, 703f

periapical,

757

piogênico,

529, 529f

da cavidade bucal,

749–750, 749f

sarcoide não caseoso,

709–711, 703f

Granuloma de células gigantes periférico, da cavidade bucal,

750

Granuloma de linha média letal,

[758](#)

Granuloma eosinofílico,

[640](#)

Granuloma hepático, induzido por drogas e/ou toxina,

[864t](#)

Granuloma periapical,

[757](#)

Granuloma piogênico,

[529](#), [529f](#)

da cavidade bucal,

[749–750](#), [749f](#)

Granuloma tuberculoso,

[73t](#), [74](#), [74f](#)

Granulomas da malária,

[393](#)

Granulomas de corpo estranho,

[74](#)

Granulomas de Dürck,

[393](#)

Granulomas imunes,

[74](#), [74f](#)

Granulomas não caseosos, na doença de Crohn,

[819](#), [819f](#)

Granulomatose alérgica,

[524](#)

Granulomatose de Wegener,

[524–525](#), [524f](#), [718](#)

da órbita,

[1355](#)

lesões glomerulares na,

[943](#)

Granulomatose

alérgico,

[524](#)

de Wegener,

[524–525](#), [524f](#), [718](#)

da órbita,

[1355](#)

lesões glomerulares nos,

[943](#)

Grânulos δ (densos),

[117](#)

Grânulos α ,

[117](#)

Grânulos atriais específicos,

[539](#)

Grânulos azurófilos, na inflamação,

[63](#)

Grânulos das células de Paneth, na doença de Crohn,

[817](#)

Grânulos de Birbeck, na histiocitose das células de Langerhans,

[639](#), [639f](#)

Grânulos de lipofuscina,

[10](#)

Grânulos densos (δ),

[117](#)

Grânulos específicos, na inflamação,

[63](#)

Grânulos tóxicos, na leucocitose,

[602](#), [602f](#)

Granzimas

na apoptose,

[31](#)

na citotoxicidade mediada por células,

[208](#)

Gravidez

cocaína durante,

[426](#)

consumo de álcool durante,

[422](#)

doença hepática associada à,

[882–883](#), [883f](#)

e câncer de mama,

[1084](#)

ectópica,

[1061–1062](#)

gêmeos,

[1062](#), [1063f](#)

hiperplasia luteínica da teca do,

[1048](#)

mama durante,

[1075](#), [1075f](#)

manifestações bucais da,

[752t](#)

ovários na,

[1060](#)

tabagismo durante,

[419](#)

toxemia da,

[463](#)

Gray (Gy),

[431](#)

GRB-2,

[90](#)

Grelina, no equilíbrio energético,

[447](#), [448f](#), [449–450](#), [449f](#)

GSTP1, no câncer de próstata,

[1005](#)

Gull, William,

[1119](#)

GWAS (estudos de associação genômicos),

[138](#), [177](#), [178f](#)

de câncer de mama,

[1086](#)

da doença intestinal inflamatória,

[817](#)

Gy (gray),

[431](#)

H

H₂O₂ (peróxido de hidrogênio)

lesão celular devido a,

[20](#)

na fagocitose,

[53](#), [53f](#)

na inflamação,

[60](#)

HA (hialuronan), na matriz extracelular,

[95f](#), [97–98](#), [98f](#)

HAART (terapia antiretroviral altamente ativa), para infecção pelo HIV,

[248](#)

Hábito marfanoide, na MEN-2B,

[1170](#)

Haemophilus ducreyi,

[341t](#), [368](#)

Halogenação, na fagocitose,

[53](#), [53f](#)

Hamartoma(s),

[262](#)

cortical, na esclerose tuberosa,

[1350–1351](#)

da infância e adolescência,

[481](#)

de mama,

[1100](#)

ducto biliar,

[877](#), [878f](#)

PTEN,

[826](#)

pulmonar,

[738](#), [738f](#)

Hanseníase,

[375–377](#)

inflamação granulomatosa na,

[73t](#)

lepromatosa (multibacilar, anérgica),

[377](#), [378f](#)

morfologia da,

[376–377](#), [375f](#), [378f](#)

patogênese da,

[375–376](#)

polineuropatia devido a,

[1270](#)

tuberculoide (paucibacilar),

[376](#), [375f](#)

Haploinsuficiência,

[277](#)

Haplótipo do antígeno leucocitário humano (HLA),

[192](#)

Haplotipos,

[177](#), [178f](#)

Haptoglobina,

[650](#)

Hashitoxicose,

[1121](#)

HAV (vírus da hepatite A),

[852](#), [852t](#), [853f](#)

HbA (hemoglobina do adulto),

[653](#)

HbA1C (hemoglobina glicosilada),

[1146](#)

HbC (hemoglobina C),

[653](#)

HBcAg (antígeno do core do vírus da hepatite B),

[854](#)

HBeAg (antígeno “e” da hepatite B),

[854](#), [855f](#)

HB-EGF (fator de crescimento epidérmico ligado à heparina), na regeneração tecidual e cicatrização/cura de feridas,

[87t](#)

HbF (hemoglobina fetal),

[653](#)

HBIG (imunoglobulina da hepatite B),

[857](#)

HbS (hemoglobina S),

[140](#), [653](#)

e resistência à malária,

[391](#)

HBsAg (antígeno de superfície da hepatite B),

[854](#), [855f](#)

HBV.

see [Vírus da hepatite B \(HBV\)](#).

HCC.

see [Carcinoma hepatocelular \(HCC\)](#).

HCM.

see [Miocardiopatia hipertrófica \(HCM\)](#).

HCV.

see [Vírus da hepatite C \(HCV\)](#).

HD (doença de Huntington),

[168t](#), [1330–1331](#), [1330f](#)

HDV (vírus da hepatite D),

[852t](#), [856–857](#)

Helicobacter heilmannii,

[785](#)

Helicobacter pylori e,

[315–316](#)

Helicobacter pylori e,

[316](#)

Helicobacter pylori

como carcinógeno,

[315–316](#)

e doença da úlcera péptica,

[788](#), [789](#)

Helminto(s),

[333t](#), [336](#)

Hemangioblasto(s),

[99](#)

Hemangioblastomas, na doença von Hippel–Lindau,

[1351](#)

Hemangioendotelioma epitelióide,

[532](#)

Hemangioendotelioma,

[532](#)

Hemangioma(s),

[528–529](#), [529f](#)

capilar,

[528–529](#), [529f](#)

cavernoso,

[529](#), [529f](#)

hepático,

[884](#), [884f](#)

em infantes e crianças,

[481](#), [482f](#)

granuloma piogênico como,

[529](#), [529f](#)

tipo morango (juvenil),

[528](#), [529f](#)

Hemangioma cavernoso,

[529](#), [529f](#)

hepático,

[884](#), [884f](#)

Hemangioma juncional,

[528](#), [529f](#)

Hemangiopericitoma,

[533](#)

Hemangiossarcoma,

[532](#)

Hemartrose,

[114](#)

Hematêmese, causas esofageanas de,

[776](#), [776t](#)

Hematocele,

[1001](#)

Hematócrito,

[648](#)

variação de referência no adulto para,

[649t](#)

Hematoma,

epidural,
1297, 1297f

hepático, devido à eclâmpsia,

[883](#), [883f](#)

pulsátil,

[514](#)

subdural,

[1297–1298](#), [1297f](#), [1298f](#)

Hematopoiese, baço na,

[641](#)

Hematúria

assintomática,

[915](#)

familiar benigna,

[940](#)

Hemizigosidade,

[142](#)

Hemocromatose,

[668](#)

características clínicas da,

[871](#)

doença hepática devido a,

[869–871](#), [869t](#), [871f](#)

hereditária (primária),

[869–871](#), [869t](#), [871f](#)

miocardiopatia devido a,

[588](#)

morfologia da,

[870–871](#), [871f](#)

neonatal,

[871](#)

patogenia da,

[870](#)

secundária ou adquirida,

[869t](#), [871](#)

Hemofilia A,

[680](#)

Hemofilia B,

[680–681](#)

Hemoglobina

celular média,

[648](#), [649t](#)

defeito na,

[143t](#)

glicosilada,

[1146](#)

variação de referência no adulto para,

[649t](#)

Hemoglobina C (HbC),

[653](#)

Hemoglobina celular média,

[648](#), [649t](#)

Hemoglobina do adulto (HbA),

[653](#)

Hemoglobina falciforme,

[140](#), [653](#)

Hemoglobina fetal (HbF),

[653](#)

Hemoglobina glicosilada (HbA1C),

[1146](#)

Hemoglobina S (HbS),

[140](#), [653](#)

e resistência à malária,

[391](#)

Hemoglobinopatias, bases genéticas para,

[144](#)

Hemoglobinúria, paroxística

fria,

[662](#)

noturna,

[235](#), [660-661](#), [661f](#)

Hemojuvelina (HJV),

[870](#)

Hemólise extravascular,

[649](#)

na talassemia- β maior,

[657](#), [658f](#)

Hemólise intravascular,

[649-650](#)

na hemoglobinúria noturna paroxística,

[660-661](#)

Hemopericárdio,

[114](#), [589](#)

Hemoperitônio,

[114](#)

Hemorragia(s),

[114-115](#), [115f](#)

fenda,

[1303](#)

intracerebral (intraparenquimatosa),

[1294](#), [1303–1305](#), [1304f](#)

intracraniana,

[1303–1307](#), [1304f–1306f](#)

pulmonar,

[30–31](#), [714f](#)

síndromes de hemorragias difusas,

[717–718](#), [717f](#)

retiniana,

[1367f](#)

subaracnoidea,

[1305–1306](#), [1305f](#), [1306f](#)

Hemorragia de Duret,

[1291–1292](#), [1292f](#)

Hemorragia do tronco encefálico, secundária,

[1291–1292](#), [1292f](#)

Hemorragia hipertensiva intraparenquimal,

[1304](#), [1304f](#)

Hemorragia intracraniana,

[1303–1307](#)

intracerebral (intraparenquimal),

[1294](#), [1303–1305](#), [1304f](#)

subaracnoide (devido à ruptura de aneurisma sacular),

[1305–1306](#), [1305f](#), [1306f](#)

devido a malformações vasculares,

[1306–1307](#)

Hemorragia intraparenquimal,

[1294](#), [1303–1305](#), [1304f](#)

Hemorragia pulmonar,

[30–31](#), [714f](#)

Hemorragia retinal,

[1367f](#)

Hemorragia subaracnoide,

[1305–1306](#), [1305f](#), [1306f](#)

Hemorragias em fenda,

[1303](#)

Hemorroidas,

[527–528](#), [834](#)

Hemosiderose pulmonar idiopática,

[718](#)

Hemossiderina,

[668](#)

acúmulo intracelular de,
[36–38](#), [37f](#)
na hemocromatose hereditária,
[870](#)

Hemossiderose pulmonar, idiopática,
[718](#)

Hemossiderose,
[37–38](#), [869t](#), [871](#)

miocardiopatia devido a,
[588](#)
na anemia hemolítica,
[650](#)
pulmonar idiopática,
[718](#)

Hemostasia,
[115–120](#)

cascata da coagulação na,
[118–120](#), [120f](#), [121f](#)
defeitos genéticos na,
[143t](#)
e cardiopatia isquêmica,
[506](#)
endotélio na,
[115–117](#), [116f–118f](#)
plaquetas na,
[115](#), [116f](#), [117–118](#), [119f](#)
primária,
[115](#), [116f](#)
secundária,
[115](#), [116f](#)
sequência geral de eventos na,
[115](#), [116f](#)
testes de,
[674](#)

Hemotórax,
[114](#), [732](#)

Hepadnaviridae,
[853–854](#)

Heparan sulfato, na matriz extracelular,
[97](#), [98f](#)

Hepatite
alcoólica,
[865f](#), [866](#), [866f](#), [868](#)

autoimune,
[863–864](#), [863f](#)
colestática, induzida por drogas e/ou toxina,
[864t](#)
devido à deficiência de antitripsina $\alpha 1$,
[873](#), [873f](#), [874](#)
herpética,
[354](#)
interface,
[860](#), [861](#)
na doença de Wilson,
[872](#)
neonatal,
[874](#), [874f](#)
viral,
[851–861](#), [852t](#)
 aguda,
 [858](#), [859–860](#), [859f](#), [860f](#)
 comportamento clínico da,
 [861](#)
 crônica,
 [858–859](#), [859f–861f](#), [860–861](#)
 definição,
 [852](#)
 devido ao vírus da hepatite A,
 [852](#), [852t](#), [853f](#)
 devido ao vírus da hepatite B,
 [852t](#), [853–855](#), [853f–855f](#)
 devido ao vírus da hepatite C,
 [852t](#), [855–856](#), [856f](#)
 devido ao vírus da hepatite D,
 [852t](#), [856–857](#)
 devido ao vírus da hepatite E,
 [852t](#), [857](#)
 devido ao vírus da hepatite G,
 [857](#)
 estado portador da,
 [858](#)
 fulminante,
 [843](#), [861](#), [862f](#)
 HIV e,
 [858–859](#)
 morfologia da,

[859–861](#), [859f–862f](#)
síndromes clinicopatológicas da,
[858–859](#)

Hepatite alcoólica,
[865f](#), [866](#), [866f](#), [868](#)

Hepatite autoimune,
[863–864](#), [863f](#)

Hepatite colestática, induzida por drogas e/ou toxina,
[864t](#)

Hepatite de interface,
[860](#), [861](#)

Hepatite fulminante,
[843](#), [861](#), [862f](#)

Hepatite herpética,
[354](#)

Hepatite neonatal,
[874](#), [874f](#)
devido à deficiência de antitripsina- α 1,
[873](#), [873f](#), [874](#)

Hepatite viral,
[851–861](#), [852t](#)
aguda,
[858](#), [859–860](#), [859f](#), [860f](#)
comportamento clínico da,
[861](#)
crônica,
[858–859](#), [859f–861f](#), [860–861](#)
definição,
[852](#)
devido ao vírus da hepatite A,
[852](#), [852t](#), [853f](#)
devido ao vírus da hepatite B,
[852t](#), [853–855](#), [853f–855f](#)
devido ao vírus da hepatite C,
[852t](#), [855–856](#), [856f](#)
devido ao vírus da hepatite D,
[852t](#), [856–857](#)
devido ao vírus da hepatite E,
[852t](#), [857](#)
devido ao vírus da hepatite G,
[857](#)
estado carreador,
[858](#)

fulminante,
[843](#), [861](#), [862f](#)

HIV e,
[858-859](#)

morfologia da,
[859-861](#), [859f-862f](#)

síndromes clinicopatológicas da,
[858-859](#)

Hepatização cinza,
[721](#)

Hepatização vermelha,
[721](#), [722f](#)

Hepatoblastoma,
[885-886](#), [886f](#)

Hepatocavopatia obliterativa,
[881](#)

Hepatócito (s), anatomia da,
[842-843](#)

Hepatomegalia
congestiva, na insuficiência cardíaca do lado direito,
[544](#)

devido à galactosemia,
[472](#), [473f](#)

na fibrose cística,
[478](#)

Hepatotoxinas,
[864-865](#), [864t](#)

Hepcidina,
[75](#)

na β -talassemia maior,
[658](#)

no metabolismo do ferro,
[668](#), [669f](#), [870](#)

HER2/neu,
[88](#), [281](#)

no câncer de mama,
[1093](#), [1094f](#), [1098](#)

Herança materna,
[171](#)

Hereditariedade multifatorial, anomalias congênitas devido a,
[459](#)

Hermafroditismo,
[167](#)

Hérnia(s)

diafragmática,

[773](#)

hiatal,

[778](#)

inguinal,

[798](#), [799f](#)

intestinal,

[798](#), [799f](#)

Hérnia do omento,

[798](#)

Herniação cingulada,

[1291](#), [1291f](#)

Herniação do encéfalo,

[1291–1292](#), [1291f](#), [1292f](#)

Herniação externa,

[798](#)

Herniação interna,

[799](#)

Herniação subfalcina,

[1291](#), [1291f](#)

Herniação temporal mesial,

[1291–1292](#), [1291f](#)

Herniação tonsilar,

[1291f](#), [1292](#)

Herniação transtentorial,

[1291–1292](#), [1291f](#)

Herniação uncinada,

[1291–1292](#), [1291f](#)

Hérnias inguinais,

[798](#), [799f](#)

Heroína, abuso de,

[426–427](#), [426t](#)

Herpes, genital,

[353](#), [1016–1017](#)

Herpes labial,

[353](#), [750](#), [750f](#), [751](#)

Herpes labial por febre,

[353](#)

Herpesvírus humano 8 (HHV-8),

[247](#), [531–532](#), [605](#)

Herpesvírus sarcoma de Kaposi (KSHV),

[247](#), [531–532](#), [605](#)

Herpes-zóster, encefalite devido a,

[1311–1312](#)

Herpes-zóster,

[354](#), [355f](#), [1270–1271](#)

Heterodimerização,

[91–92](#)

Heterogeneidade genética,

[140](#)

Heteroplasmia,

[171](#), [1336](#)

Heterotopia,

[481](#)

Heterotopia gástrica,

[773](#)

Heterotopias neuronais,

[1293](#)

Heterozigosidade, perda da,

[288](#)

HEV(s) (vênulas endoteliais altas),

[190](#), [190f](#)

HEV (vírus da hepatite E),

[852t](#), [857](#)

Hexosaminidase, defeito na,

[143t](#)

HFNEF (insuficiência cardíaca com fração de ejeção normal),

[544](#)

HGF (fator de crescimento do hepatócito)

proto-oncogene para,

[281t](#)

no carcinoma de células renais,

[973](#)

na regeneração tecidual e cicatrização/cura de feridas,

[87t](#), [88](#)

HGF gene,

[281t](#)

HGPRT (hipoxantina guanina fosforibosil transferase), na gota,

[1251](#), [1252f](#)

HGV (vírus da hepatite G),

[857](#)

HHD (cardiopatia hipertensiva),

[567–568](#)

pulmonar (lado direito),

[567–568](#), [568f](#), [568t](#)

sistêmica (lado direito),
[567](#), [568f](#)
HHV-8 (herpesvírus humano 8),
[247](#), [531–532](#), [605](#)
Hialina alcoólica,
[35](#)
Hialinose glomerular,
[919](#)
Hialuronan (HA), na matriz extracelular,
[95f](#), [97–98](#), [98f](#)
Hibernação, do miocárdio,
[561](#)
Hibridização genômica comparativa baseada em arranjos (CGH),
[179–180](#), [180f](#), [325–326](#), [68f](#)
Hibridização por fluorescência *in situ* (FISH),
[179](#), [179f](#)
Hidátides de Morgagni,
[1047](#)
Hidradenite,
[361](#)
Hidradenoma papilar, da vulva,
[1023](#), [1023f](#)
Hidrocarbonetos aromáticos heterocíclicos, como carcinógenos,
[309t](#)
Hidrocarbonetos aromáticos policíclicos, como carcinógenos,
[309t](#), [310](#), [311](#)
Hidrocarbonetos policíclicos, exposição ocupacional ao,
[417](#)
Hidrocéfalia,
[1291](#), [1291f](#)
 pós-traumático,
 [1298](#)
Hidrocele,
[1001](#)
Hidrofobia (raiva),
[1312–1313](#), [1312f](#)
Hidrolases ácidas,
[149](#)
Hidromielia,
[1294](#)
Hidronefroze,
[969–970](#), [969f](#), [981](#)
Hidropisia

corneana,
[1360](#), [1360f](#)
da vesícula biliar,
[894](#)
fetal,
[467–470](#)

características clínicas da,
[470](#)
definição,
[467–468](#)
devido à α -talassemia,
[660](#), [660t](#)
imune,
[468–469f](#), [468f](#)
morfologia da,
[469f–470](#), [470f](#)
não imune,
[468](#), [469f](#), [469t](#)

Hidrossalpinge,

[1018](#)

Hidrotórax,

[732](#)

Hidroureter,

[980](#), [981](#)

Hidroxiapatita de cálcio, no osso,

[1214](#)

25-Hidroxicolecalciferol (25-OH-D),

[441](#), [442f](#)

5-Hidroxitriptaminas, na inflamação,

[57–58](#), [57t](#)

HIF-1 (fator 1 induzido por hipóxia),

[24](#)

na carcinoma de células renais,

[973](#)

HIF-1 α (fator 1 α induzido por hipóxia),

[45](#)

Hifas,

[334](#), [385](#)

Higroma cístico,

[468](#), [469f](#), [470f](#), [530](#)

Hiperadrenalismo,

[1156–1162](#)

nas síndromes adrenogenitais,

[1160–1162](#), [1161f](#)

no hiperaldosteronismo primário,

[1159–1160](#), [1159f](#)

no hipercortisolismo (síndrome de Cushing),

[1156–1159](#), [1156t](#), [1157f–1159f](#), [1158t](#)

Hiperaldosteronismo

glicocorticoide-remediável,

[1159](#)

idiopático bilateral,

[1159](#)

primário,

[1159–1160](#), [1159f](#)

secundário,

[1159–1160](#)

Hiperamonemia, devido à insuficiência hepática,

[844](#)

Hiperbilirrubinemia(s)

devido à anemia hemolítica,

[650](#)

hereditária,

[849–850](#), [849t](#), [850f](#)

não conjugada vs. conjugada,

[849](#), [849t](#)

Hiperbilirrubinemias hereditária,

[849–850](#), [849t](#), [850f](#)

Hipercalcemia,

[1134](#)

calcificação metastática devido à,

[38–39](#)

causas de,

[1136](#), [1137t](#)

e nefrocalcinose,

[947](#)

hipercalcúria sem,

[970](#)

hipocalciúrica familiar,

[1135](#)

incidental,

[1134](#)

maligna,

[321t](#), [322](#), [1134](#)

Hipercalcúria, sem hipercalcemia,

[970](#)

Hipercelularidade glomerular,

[919](#)

Hipерcoagulabilidade

no lúpus eritematoso sistêmico,

[215](#)

na trombose,

[122–123](#), [122t](#)

Hipерcolesterolemia

e aterosclerose,

[505](#), [508](#), [509f](#)

familiar,

[144](#), [147–149](#), [147t–149f](#)

Hipercortisolismo,

[1156–1159](#)

comportamento clínico do,

[151f](#), [1158–1159](#), [1158t](#)

morfologia do,

[1157–1158](#), [1157f](#), [1158f](#)

patogenia do,

[1112](#), [1156–1157](#), [1156t](#)

Hipерemia,

[113](#)

Hipерesplenismo,

[641](#)

Hipерfenilalaninemia,

[471–472](#), [471f](#)

Hipерfosfatemia, na insuficiência renal,

[1227](#)

Hipерfunção adrenocortical,

[1156–1162](#)

nas síndromes adrenogenitais,

[1160–1162](#), [1161f](#)

no hiperaldosteronismo primário,

[1159–1160](#), [1159f](#)

no hipercortisolismo (síndrome de Cushing),

[1156–1159](#), [1156t](#), [1157f–1159f](#), [1158t](#)

Hiperglicemia

intracelular,

[1147](#)

jejum leve familiar,

[1145](#)

no choque séptico,

[131](#)

sequelas neurológicas da,

[1337](#)

Hipergranulose,

[1175](#)

Hiper-homocistinemia, e doença arterial coronária,

[506](#)

Hiperinflação compensatória,

[695](#)

Hiperinflação, compensatória,

[695](#)

Hiperinsulinemia, obesidade e,

[450](#), [450f](#), [451](#)

Hiperinsulinismo,

[1154–1155](#), [1155f](#)

Hiperlipidemia

e aterosclerose,

[505](#), [508](#), [509f](#)

na síndrome nefrótica,

[930](#)

Hipermobilidade, na síndrome de Ehlers-Danlos,

[146](#), [146t](#)

Hipernefroma,

[972](#)

Hiperoxalúria,

[970](#)

Hiperparatireoidismo,

[1134–1137](#)

assintomático,

[1136–1137](#)

causas de,

[1135](#), [1135f](#)

comportamento clínico do,

[1136–1137](#)

distúrbios esqueléticos devido a,

[1226](#), [1226f](#), [1227f](#)

epidemiologia do,

[1135](#)

hipercalcemia devido ao,

[38](#)

morfologia do,

[1135–1136](#), [1136f](#)

na insuficiência renal,

[1227](#)

na MEN-1,

[1170](#)

primário,

[1134–1137](#), [1135f](#), [1136f](#), [1137t](#)

secundário,

[1137](#)

sintomático,

[1137](#)

terciário,

[1137](#)

tumor marrom do,

[1136](#)

Hiperpirexia maligna,

[1278](#)

Hiperpituitarismo,

[1108–1113](#)

Hiperplasia,

[8–9](#), [458](#)

compensatória,

[8](#), [93](#)

fisiológica,

[8](#)

hormonal,

[8](#)

mecanismos de,

[9](#)

patológica,

[8–9](#)

Hiperplasia adenomatosa, do pulmão,

[733](#), [735f](#)

Hiperplasia adrenocortical

hiperaldosteronismo devido à,

[1160](#)

síndrome de Cushing devido à,

[1157–1158](#), [1157f](#), [1158f](#)

Hiperplasia compensatória,

[93](#)

Hiperplasia da paratireoide,

[1135–1136](#)

na MEN-2A,

[1170](#)

Hiperplasia de células C, no carcinoma medular da tireoide,

[1133–1134](#)

Hiperplasia de células corticotróficas,

[1156](#)

Hiperplasia de células da ilhota,

[1154](#)

Hiperplasia de células escamosas, da vulva,

[1019f](#), [1020](#)

Hiperplasia ductal atípica,

[1081](#), [1082f](#)

Hiperplasia endometrial,

[8](#), [1037–1039](#), [1039f](#)

e carcinoma endometrial,

[1040](#), [1040f](#)

Hiperplasia epidérmica papilomatosa,

[1208–1209](#), [1208f](#), [1209f](#)

Hiperplasia epidérmica verrucosa,

[1208–1209](#), [1208f](#), [1209f](#)

Hiperplasia epitelial, de mama,

[1079](#), [1080f](#)

Hiperplasia estromal pseudoangiomatosa, de mama,

[1100](#)

Hiperplasia folicular,

[603](#), [604f](#)

na infecção pelo HIV,

[249](#)

Hiperplasia lactotrófica,

[1112](#)

Hiperplasia lobular atípica,

[1081](#), [1082f](#)

Hiperplasia luteínica da teca da gravidez,

[1048](#)

Hiperplasia melanocítica lentiginosa,

[1180f](#)

Hiperplasia nodular

hepática,

[883–884](#), [884f](#)

regenerativa,

[884](#)

prostática,

[1002–1004](#), [1003f](#), [1004f](#)

Hiperplasia nodular focal, hepática,

[884](#), [884f](#)

Hiperplasia paracortical,

[603–604](#)

Hiperplasia prostática benigna (BPH),

[8](#), [1002–1004](#), [1003f](#), [1004f](#)

Hiperplasia prostática, benigna ou nodular,

[8](#), [1002–1004](#), [1003f](#), [1004f](#)

Hiperplasia pseudoepiteliomatosa,

[368](#)

Hiperplasia reticular,

[604](#)

Hiperplasia suprarrenal, congênita,

[1160–1162](#), [1161f](#)

Hiperplasia tímica,

[643–644](#)

folicular,

[643](#)

Hiperprolactinemia,

[1111–1112](#)

Hiperqueratinização, devido à deficiência de vitamina A,

[441](#)

Hiperqueratose,

[1175](#)

Hipersensibilidade do tipo tardio (DTH),

[205–207](#), [206f–208f](#)

inflamação crônica devido à,

[70](#)

Hipersensibilidade imediata,

[197t](#), [198–201](#), [198f–200f](#), [201t](#)

local,

[201](#)

Hipersensibilidade mediada por anticorpos,

[197t](#), [198](#), [201–204](#), [202f](#), [203t](#)

Hipersensibilidade mediada por células T,

[205–208](#), [206f–208f](#), [206t](#)

Hipersensibilidade mediada por células,

[197t](#), [198](#), [205–208](#), [206f–208f](#), [206t](#)

Hipersensibilidade mediada por imunocomplexos,

[197t](#), [198](#), [204–205](#), [204f](#), [204t](#), [205f](#)

Hipertecose estromal,

[1047f](#), [1048](#)

Hipertensão,

[500–504](#)

acelerada ou maligna,

[500](#), [957–959](#), [958f](#)

retina na,

[1367](#)

definição,

[500](#)

devido ao hiperaldosteronismo,

[1160](#)

doença retiniana devido a,

[1367](#), [1369f](#), [1370f](#)

durante a gravidez,

[463](#)

e aterosclerose,

[505–506](#)

e dissecação da aorta,

[517](#)

epidemiologia da,

[500](#)

essencial (idiopática),

[500](#), [501–503](#)

feocromocitoma e,

[1167](#), [1169](#)

morfologia da,

[503–504](#)

no diabetes,

[1152](#)

patologia vascular na,

[503](#), [503f](#)

portal,

[846–847](#), [846f](#)

idiopática,

[879](#)

na insuficiência cardíaca do lado direito,

[544](#)

pulmonar,

[715–717](#), [716f](#), [717f](#)

regulação da pressão sanguínea e,

[500–501](#), [502f](#)

renovascular,

[501t](#), [503](#)

secundária,

[500](#), [501t](#), [503](#)

tipos e causas de,

[500](#), [501t](#)

Hipertensão maligna,

[500](#), [957–959](#), [958f](#)

retina na,

[1367](#)

Hipertensão portal,

[846–847](#), [846f](#)

idiopática,

[879](#)

na insuficiência cardíaca do lado direito,

[544](#)

Hipertensão pulmonar (PH),

[715–717](#), [716f](#), [717f](#)

Hipertensão renovascular,

[501t](#), [503](#)

Hipertermia,

[430](#)

maligna,

[430](#), [1278](#)

Hipertireoidismo,

[1116–1117](#), [1116t](#), [1117f](#)

hipersensibilidade mediada por anticorpos no,

[203–204](#), [203t](#)

apatético,

[1117](#)

Miocardiopatia devido ao,

[589](#)

Hipertrofia,

[6–8](#), [6f–8f](#), [458](#)

mecanismos de,

[7](#), [8f](#)

miocárdica,

[6](#), [6f](#), [7](#), [8f](#)

Hipertrofia cardíaca,

[6](#), [6f](#), [7](#), [8f](#), [538](#), [541](#)

fisiológica (induzida por exercício),

[543](#)

progressão para insuficiência cardíaca a partir da,

[541–543](#), [542f](#), [543f](#)

sobrecarga de pressão,

[541](#), [542f](#)

sobrecarga de volume,

[541](#)

ventricular esquerda,

[542f](#)

Hipertrofia da fibra muscular,

[1269](#)

Hipertrofia de sobrecarga de pressão,
[541](#), [542f](#)

Hipertrofia de sobrecarga de volume,
[541](#)

Hipertrofia do lobo mediano, da próstata,
[1003](#)

Hipertrofia medial, na hipertensão pulmonar,
[716](#), [717f](#)

Hipertrofia miocárdica,
[6](#), [6f](#), [7](#), [8f](#)
na miocardiopatia hipertrófica,
[583–584](#), [584f](#)

Hipertrofia ventricular esquerda,
[542f](#)

Hiperuricemia,
[970](#)

na gota,
[1251](#), [1252–1253](#)

Hiperviscosidade, e trombose,
[122](#)

Hipervitaminose A,
[441](#)

Hipervitaminose C,
[446](#)

Hipervitaminose D,
[444](#)

Hipnozoítos, da malária,
[391](#)

Hipoadrenalismo, secundário,
[1165](#)

Hipoalbuminemia
devido à insuficiência hepática,
[844](#)
na síndrome nefrótica,
[930](#)

Hipocalcemia,
[1138](#)
na insuficiência renal,
[1227](#)

Hipocitratúria,
[970](#)

Hipoclorito, na fagocitose,

[53](#), [53f](#)

Hipocondrogenesia,

[1219t](#)

Hipocondroplasia,

[1219t](#)

Hipoglicemia

devido ao câncer,

[321t](#)

sequelas neurológicas da,

[1337](#)

Hipogonadismo, devido a insuficiência hepática,

[844](#)

Hipoparatiroidismo autoimune,

[1138](#)

Hipoparatiroidismo autossômico dominante,

[1138](#)

Hipoparatiroidismo isolado familiar (FIH),

[1138](#)

Hipoparatiroidismo,

[1137–1138](#)

autoimune,

[1138](#)

autossômico dominante,

[1138](#)

familiar isolada,

[1138](#)

pseudo-,

[1138](#)

Hipópio,

[1359](#)

Hipopituitarismo,

[1108](#), [1113–1114](#)

Hipoplasia,

[458](#)

Hipoplasia cardíaca,

[548](#)

Hipoplasia da tireoide,

[1118](#)

Hipoplasia dos ductos biliares síndrome,

[878](#)

Hipoplasia pulmonar,

[686](#)

Hipoplasia renal,

[963](#)

Hipoplasia suprarrenal congênita,

[1164](#)

Hipoplasia tímica,

[234](#), [643](#)

Hipoproteinemia, edema devido à,

[112](#), [112f](#), [112t](#)

Hipospasias,

[990](#)

Hipotensão,

[500](#)

Hipotermia,

[430](#)

Hipótese da higiene,

[201](#)

da asma,

[699](#)

da doença intestinal inflamatória,

[816](#)

Hipótese da seleção clonal,

[193](#)

Hipótese de dois-*hits* (duas etapas), da oncogênese,
[287](#), [288f](#)

Hipótese de Lyon,
[164](#)

Hipótese de resposta à lesão, da aterosclerose,
[507](#), [507f](#)

Hipótese do desequilíbrio protease-antiprotease, do enfisema,
[693](#), [693f](#)

Hipotireoidismo,
[1117–1119](#)

adquirido,
[1118](#)

autoimune,
[1118](#)

causas de,
[1117–1118](#), [1118t](#)

congenito,
[1118](#)

cretinismo devido ao,
[1118–1119](#)

epidemiologia do,
[1117](#)

bociogênico,
[1124](#)

miocardiopatia devido a,
[589](#)

mixedema devido ao,
[1119](#)

primário,
[1117–1118](#), [1118t](#)

secundário (central),
[1118](#), [1118t](#)

Hipotrofia,
[458](#)

Hipoxantina guanina fosforibosil transferase (HGPRT), na gota,
[1251](#), [1252f](#)

Hipóxia,
[11](#)

inflamação devido à,
[45](#)

devido à radiação ionizante,
[432](#)

Hipóxia cerebral,

[1299](#)

Histamina

na asma,

[697](#)

na hipersensibilidade imediata,

[199](#)

na inflamação,

[57–58.](#), [57t](#)

Histiocitoma fibroso benigno,

[1190.](#), [1192f.](#), [1261](#)

Histiocitoma fibroso maligno,

[1261](#)

Histiocitose(s),

[604.](#), [639](#)

Histiocitose das células de Langerhans,

[604.](#), [639–640.](#), [639f](#)

Histiocitose sinusal,

[604](#)

Histonas, modificações pós-translacionais das, na carcinogênese,

[306](#)

Histoplasma capsulatum, pneumonia crônica devido ao,

[725–726.](#), [726f](#)

Histoplasmose,

[725–726.](#), [726f](#)

disseminada fulminante,

[726.](#), [726f](#)

HIT (trombocitopenia induzida por heparina),

[123.](#), [676–677](#)

HIV.

see [Vírus da imunodeficiência humana \(HIV\)](#).

HJV (hemojuvelina),

[870](#)

HL.

see [Linfoma de Hodgkin \(HL\)](#).

HLA.

see [Antígeno leucocitário humano \(HLA\)](#).

HMSNs (neuropatias hereditárias motoras e sensitivas),

[1271–1273.](#), [1273f](#)

HNPC (câncer colorretal não polipose hereditário),

[274.](#), [275.](#), [302.](#), [828–830.](#), [830t](#)

HNSCCs (carcinoma de células escamosas da cabeça e pescoço),

[753–756](#)

Holoprosencefalia,

[459](#), [1293](#)

Homens portadores, da síndrome do X frágil,

[170](#)

Homeostase,

[5](#)

Homeostase do fósforo, vitamina D na,

[441–443](#), [443f](#), [444f](#)

Homeostasia da glicose,

[1140–1142](#), [1141f](#), [1142f](#)

Homeostasia do cálcio

perda da, lesão celular devido a,

[18f](#), [19–20](#), [19f](#)

vitamina D na,

[441–443](#), [443f](#), [444f](#)

Homeostasia do ferro,

[870](#)

Homeostasia óssea,

[1216](#), [1216f](#)

Homeostasia tecidual, células-tronco na,

[85–86](#)

Homocisteína, níveis elevados de, e trombose,

[122–123](#)

Homocistinúria, e doença arterial coronária,

[506](#)

Hormônio(s),

[1106](#)

produção ectópica de, devido ao câncer,

[322](#)

e cicatrização/cura de feridas,

[106](#)

Hormônio adrenocorticotrópico (ACTH), secreção ectópica de,

[1157](#)

Hormônio antidiurético (ADH),

[1107](#)

síndrome da secreção inapropriada de,

[1114](#)

Hormônio estimulador da tireoide (TSH),

[1115](#), [1116f](#)

no hipertireoidismo,

[1117](#)

no mixedema,

[1119](#)

Hormônio(s) da tireoide, mecanismos de ação do,

Hormônio estimulador de α -melanócitos (MSH), no equilíbrio energético,

[447](#)

Hormônio liberador de tireotropina (TRH),

[1115](#), [1116f](#)

Hormônios intestinais, no equilíbrio energético,

[449–450](#)

Hormônios sexuais, no lúpus eritematoso sistêmico,

[216](#)

Hospedeiro imunocomprometido, infecções em,

[347–348](#)

HP (hipertensão pulmonar),

[715–717](#), [716f](#), [717f](#)

HPS (síndrome hepatopulmonar),

[844](#)

HPV.

see [Papilomavírus humano \(HPV\)](#).

HRT (terapia de reposição hormonal), efeitos adversos da,

[422–423](#)

HS (esferocitose hereditária),

[650–652](#), [651f](#), [652f](#)

HSANs (neuropatias hereditárias sensitivas e autônomas),

[1271](#), [1271t](#)

HSC (células-tronco hematopoiéticas),

[84–85](#), [598](#)

HSC(s) (células estreladas hepáticas),

[843](#)

HSIL (lesão intraepitelial escamosa de alto grau),

[1027–1029](#), [1028f](#), [1028t](#), [1029t](#), [1031f](#)

HSV.

see [Vírus herpes simples \(HSV\)](#).

HTLV-1 (vírus da leucemia de células T humana tipo 1),

[312–313](#), [605](#), [623–624](#)

Hulha de carvão

acúmulo intracelular de,

[36](#)

doenças pulmonares devido à,

[705t](#)

pneumoconiose devido à,

[418](#)

Humor aquoso,

[1361](#), [1362f](#)

Humor vítreo

anatomia do,

[1365](#), [1367f](#)

deslocamento posterior do,

[1365](#), [1368f](#), [1369](#)

Hunter, John,

[44](#)

Huntingina,

[1330](#)

HUS (síndrome urêmica-hemolítica),

[677-678](#), [677t](#), [960-962](#)

devido à shigelose,

[809](#)

Hymenolepis nana,

[814](#)

IAPs (Inibidores de Proteínas da Apoptose),

[296](#)

IBD.

see [Doença intestinal inflamatória \(IBD\)](#).

IBS (síndrome do intestino irritável),

[815](#)

Íctericia,

[38](#), [847-850](#)

causas de,

[847](#), [848-849](#), [849t](#)

definição,

[847](#)

devido à anemia hemolítica,

[650](#)

devido à hidropisia fetal,

[469f](#)

devido à insuficiência hepática,

[844](#)

fisiopatologia da,

[848-850](#)

neonatal,

[849](#)

obstrutiva, devido ao carcinoma pancreático,

[911](#)

Icterus, definição,

[847](#)

Ictiose,

[1194](#), [1194f](#)

Idade, e câncer,

[273](#)

IDL (lipoproteína de densidade intermediária), metabolismo de,

[147](#), [147f](#)

IE.

see [Endocardite infecciosa \(IE\)](#).

IFN(s) (interferons), no lúpus eritematoso sistêmico,

[216](#)

IFN- γ (interferon- γ), na inflamação,

[61t](#)

Ig(s).

see [Imunoglobulina \(s\) \(Igs\)](#).

IGF-1 (fator de crescimento 1 semelhante a insulina), obesidade e,

[450f](#), [451](#)

IGF-2 (fator de crescimento 2 semelhante a insulina), na síndrome de Beckwith-Wiedemann,

[488](#)

IGFBP-1 (proteína ligante do fator 1 de crescimento semelhante a insulina), obesidade e,

[450f](#), [451](#)

IGFBP-2 (proteína ligante do fator 2 de crescimento semelhante a insulina), obesidade e,

[450f](#), [451](#)

IHA (hiperaldosteronismo idiopático),

[1159](#)

IHD.

see [Cardiopatia isquêmica \(IHD\)](#).

IL (s).

see [Interleucina \(s\) \(ILs\)](#).

IL13 gene, na asma,

[699](#)

Íleite de Backwash,

[819](#)

Íleo mecônio, na fibrose cística,

[477](#)

Ilhas CpG,

[181](#)

Ilhas de patogenicidade,

[344](#)

Ilhotas de Langerhans,

[1138](#), [1139f](#)

Impetigo,

[1209–1210](#)

bolhoso,

[1209](#)

contagioso,

[1209](#)

Imprinting

genômico,

[171–173](#), [172f](#)

perda do,

[306](#), [488](#)

materno,

[171](#)

paterno,

[171](#), [1067](#)

Imprinting genômico,

[171–173](#), [172f](#)

na síndrome de Beckwith-Wiedemann,

[488](#)

perda do,

[306](#), [488](#)

Imunidade

adaptativa (adquirida, específica),

[185](#)

humoral,

[185](#), [195–196](#), [196f](#)

inata (natural, nativa),

[75](#), [184–185](#)

mediada por células (celular),

[185](#), [194f](#), [195](#), [195f](#)

Imunidade adaptativa,

[185](#)

citocinas da,

[193](#)

sistema de apresentação peptídico da,

[190–192](#), [191f](#), [192f](#)

Imunidade adquirida,

[185](#)

Imunidade celular,

[185](#), [194f](#), [195](#), [195f](#)

Imunidade específica,

[185](#)

Imunidade humoral,

[185](#), [195–196](#), [196f](#)

Imunidade inata,

[75](#), [184–185](#)

citocinas da,

[193](#)

Imunidade mediada por células,

[185](#), [194f](#), [195](#), [195f](#)

na glomerulonefrite,

[923](#)

Imunidade nativa,

[75](#), [184–185](#)

Imunidade natural,

[75](#), [184–185](#)

Imunidade tumoral,

[316–320](#)

antígenos tumorais na,

[316–318](#), [317f](#)

mecanismos do efeito antitumoral na,

[318–319](#)

vigilância imune e escape como,

[316](#), [319–320](#), [319f](#)

Imunocomplexo (s)

deposição de,

[204f](#), [205](#)

formação de,

[204–205](#), [204f](#)

na lesão glomerular,

[919t](#), [920–922](#), [921f](#), [922f](#)

lesão tecidual causada por,

[204f](#), [205](#)

Imunodeficiência

variável comum,

[233](#)

combinada grave,

[234–235](#)

com trombocitopenia e eczema,

[235](#)

Imunoedição do câncer,

[316](#)

Imunoglobulina α (Ig α),

[187](#)

Imunoglobulina β (Ig β),

[187](#)

Imunoglobulina (s) (Igs),

[185](#), [187](#), [187f](#)

Imunoglobulina A (IgA), na imunidade humoral,

[196](#)

Imunoglobulina A (IgA), nefropatia,

[926t](#), [937–939](#), [939f](#)

Imunoglobulina da hepatite B (HBIG),

[857](#)

Imunoglobulina E (IgE)

na imunidade humoral,

[196](#)

na hipersensibilidade imediata,

[199](#), [199f](#)
Imunoglobulina estimuladora da tireoide, na doença de Graves,
[1122](#)
Imunoglobulina G (IgG),
[187](#)
na imunidade humoral,
[196](#)
Imunoglobulina M (IgM),
[187](#)
Imunoglobulina monoclonal, nas neoplasias plasmocitárias,
[617](#)
Imunoglobulina *rhesus* (RhIg),
[468](#)
Imunoglobulinas estimulantes do crescimento da tireoide, na doença de Graves,
[1122](#)
Imunoglobulinas inibidoras do ligante de tireotropina (TSH), na doença de Graves,
[1122](#)
Imunoglobulinas inibidoras do ligante do hormônio estimulador da tireoide, na doença de Graves,
[1122](#)
Imuno-histoquímica,
[324](#), [324f](#)
Imunoprecipitação da cromatina (ChIP),
[181](#), [326](#)
Imunossupressão, na evasão imune,
[320](#)
Inalação de cola,
[428](#)
Inalação passiva de fumaça,
[418](#), [419-420](#)
Inativação X,
[164](#)
Incarceração do intestino,
[798](#), [799f](#)
Inchaço celular, na lesão celular,
[12](#), [13-14](#), [13f](#), [14f](#)
Inchaços azuis (*blue bloaters*),
[696](#)
Incisura de Kernohan,
[1291](#)
Inclusões basofílicas intranuclear na infecção por citomegalovírus,
[355](#), [355f](#)
Inclusões citoplasmáticas,

[332](#)

Inclusões citoplasmáticas gliais,

[1290](#)

Inclusões intracitoplasmáticas neuronais,

[1289](#)

Inclusões neuronais,

[1289](#)

Inclusões nucleares,

[332](#)

Incompatibilidade ABO, hidropisia fetal devido à,

[468–469f](#)

Incompatibilidade de grupos sanguíneos, hidropisia fetal devido à,

[468–469f](#), [468f](#)

Incompatibilidade do Rh, hidropisia fetal devido a,

[468](#), [468f](#)

Indicadores fluoróforos,

[175](#)

Índice de massa corporal (BMI)

e câncer,

[451](#)

e desnutrição,

[436](#)

e obesidade,

[446](#)

Índice de Reid, na bronquite crônica,

[696](#)

Índices de eritrócitos,

[648–649](#), [649t](#)

Indivíduos imunocomprometidos

citomegalovírus em,

[355–357](#)

pneumonia em,

[719t](#), [727–728](#), [728t](#)

Induração de Brawny,

[528](#)

Infância, doenças bacterianas contagiosas da,

[360t](#)

Infarto (s),

[126](#), [127–129](#)

causas de,

[128](#)

intestinal,

[800–801](#), [800f](#)

miocárdico,

[555–566](#)

características clínicas do,

[561–564](#), [563f](#)

características microscópicas do,

[560](#), [560f](#)

cicatrização do,

[561](#)

coloração com cloreto de trifeniltetrazólio no,

[559](#), [560f](#)

completo,

[557](#), [557f](#), [562f](#)

consequências e complicações do,

[564–566](#), [564f](#), [566f](#)

contraceptivos orais e,

[423](#)

e trombose,

[122](#)

evolução temporal do,

[558](#), [558t](#)

expansão do,

[564f](#), [565](#)

extensão do,

[561](#), [565](#)

incidência e fatores de risco para,

[555](#)

morfologia do,

[558–561](#), [558t](#), [559f](#), [560f](#)

patogenia do,

[555–558](#), [556f](#), [556t](#), [557f](#)

regiões do,

[557–558](#), [557f](#), [558–559](#), [559f](#)

reperusão do,

[561](#), [562f](#), [563f](#)

reversível vs. irreversível,

[555–556](#), [556f](#), [558t](#), [562f](#)

silencioso,

[563](#)

subendocárdico,

[558](#), [559f](#)

transmural,

[555](#), [558](#), [559f](#)

tratamento para,

[564](#)

ventricular direito,

[565](#)

morfologia da,

[128–129](#), [128f](#), [129f](#)

pulmonar,

[30–31](#), [714f](#)

séptico,

[715](#)

Infarto (s),

[15](#), [16f](#)

de Zahn,

[879](#)

definição,

[127–128](#)

esplênico,

[642](#), [642f](#)

branco,

[128](#), [128f](#)

na anemia falciforme,

[655](#), [655f](#)

fatores que influenciam o desenvolvimento do,

[129](#)

hepático,

[859](#), [879f](#)

renal,

[963](#)

séptico,

[129](#)

na endocardite infecciosa,

[575](#)

pulmonar,

[715](#)

vermelho,

[128](#), [128f](#)

Infarto branco,

[128](#), [128f](#)

Infarto coroidal,

[1367](#)

Infarto da medula espinhal,

[1303](#)

Infarto da mucosa, do intestino,

[800](#), [801](#)

Infarto da zona limítrofe,

[1299](#)

Infarto encefálico,

[1299–1303](#), [1300f–1302f](#)

devido à isquemia cerebral global,

[1299–1300](#), [1300f](#)

devido à obstrução do suprimento sanguíneo,

[1300–1302](#), [1301f](#), [1302f](#)

hemorrágico (vermelha),

[1301](#), [1302](#), [1302f](#)

não hemorrágico (pálido, anêmico),

[1301–1302](#), [1302f](#)

Infarto esplênico,

[642](#), [642f](#)

na doença das células falciformes,

[655](#), [655f](#)

Infarto hepático,

[859](#), [879f](#)

Infarto intestinal,

[800](#)

Infarto lacunar,

[1303](#), [1303f](#)

Infarto limítrofe, na isquemia cerebral,

[1299](#)

Infarto miocárdico (MI),

[555–566](#)

características clínicas do,

[561–564](#), [563f](#)

características microscópicas do,

[560](#), [560f](#)

cicatrização do,

[561](#)

coloração com cloreto de trifeniltetrazólio no,

[559](#), [560f](#)

completo,

[557](#), [557f](#), [562f](#)

consequências e complicações do,

[564–566](#), [564f](#), [566f](#)

contraceptivos orais e,

[423](#)

devido ao diabetes melito,

[1147–1148](#)

e trombose,

[122](#)

evolução temporal do,

[558](#), [558t](#)

expansão do,

[564f](#), [565](#)

extensão do,

[561](#), [565](#)

incidência e fatores de risco de,

[555](#)

morfologia do,

[558–561](#), [558t](#), [559f](#), [560f](#)

patogenia do,

[555–558](#), [556f](#), [556t](#), [557f](#)

regiões de,

[557–558](#), [557f](#), [558–559](#), [559f](#)

reperusão do,

[561](#), [562f](#), [563f](#)

reversível vs. irreversível,

[555–556](#), [556f](#), [558t](#), [562f](#)

silencioso,

[563](#)

subendocárdico,

[558](#), [559f](#)

terapia para,

[564](#)

transmural,

[555](#), [558](#), [559f](#)

ventricular direito,

[565](#)

Infarto mural, do intestino,

[800](#), [801](#)

Infarto pulmonar,

[30–31](#), [714f](#)

Infarto renal,

[963](#)

Infarto retinal,

[1367](#), [1370](#), [1370f](#)

Infarto séptico,

[129](#)

na endocardite infecciosa,

[575](#)

pulmonar,

[715](#)

Infarto subendocárdico,

[558](#), [559f](#)

Infarto transmural

intestinal,

[800](#), [801](#)

miocárdico,

[555](#), [558](#), [559f](#)

Infarto ventricular direito,

[565](#)

Infarto vermelho,

[128](#), [128f](#)

Infartos estratégicos,

[1327](#)

Infecção (s) fúngica (s),

[385–390](#), [387f–390f](#)

aspergilose como,

[388–389](#), [389f](#)

candidíase como,

[385–388](#), [387f](#)

criptococose como,

[388](#), [388f](#)

do trato gastrointestinal,

[338](#)

na AIDS,

[245t](#), [246](#)

profunda,

[334](#)

da cavidade bucal,

[751](#)

superficial,

[334](#), [1210](#), [1210f](#)

zigomicose (mucormicose) como,

[389–390](#), [390f](#)

Infecção (s)

associada a instalações de saúde (nosocomial),

[343](#)

bacteriana,

[358–385](#), [360t](#)

anaeróbios,

[382–383](#), [383f](#)

por *Actinomycetaceae*,

[360t](#)

por clamídia,

da cavidade bucal,

[750-751](#)

defesas do hospedeiro contra,

[343](#)

efeitos lesivos das,

[345-346](#)

devido a agranulocitose,

[601](#)

devido a queimaduras,

[429](#)

devido ao uso de heroína,

[426-427](#)

distúrbio de sangramentos devido à,

[674](#)

distúrbios cutâneos devido a,

[1207-1210](#)

fúngica superficial,

[1210](#), [1210f](#)

impetigo como,

[1209-1210](#)

molusco contagioso como,

[1209](#), [1209f](#)

verrugas como,

[1208-1209](#), [1208f](#)

do sistema nervoso central,

[1307-1316](#)

abscesso como

encefálico,

[1308](#), [1308f](#)

extradural,

[1309](#)

empiema subdural como,

[1308-1309](#)

meningite aguda como,

[1307-1308](#), [1307f](#)

meningoencefalite como

bacteriana crônica,

[1309-1310](#)

fúngica,

[1314](#), [1315f](#)

viral,

[1310-1314](#), [1311f-1314f](#)

protozoária,
[1314–1316](#), [1315f](#), [1316f](#)
supurativo focal agudo,
[1308–1309](#), [1308f](#)
do trato genital feminino,
[1016–1018](#), [1017f](#), [1018f](#)
e asma,
[697–699](#)
e aterosclerose,
[508–509](#)
e cicatrização/cura de feridas,
[106](#)
e desnutrição,
[435](#)
em imunodeficiências,
[231t](#)
em imunossuprimidos,
[347–348](#)
espectro da resposta inflamatória à,
[348–348](#), [347f–349f](#)
fetal,
[463](#)
fúngica,
[385–390](#), [387f–390f](#)
glomerulonefrite após,
[926t](#), [928](#)
inflamação devido a
 aguda,
 [45](#)
 crônica,
 [60](#)
intrauterina,
[462](#)
leucocitose devido a,
[602](#)
metazoária,
[396–402](#), [398f–402f](#)
morte celular devido à,
[25–26](#)
na autoimunidade,
[212](#), [213f](#)
no diabetes,
[1154](#)

oportunista, na AIDS,

[245t](#), [246](#), [347-348](#)

parasitária,

[390-402](#)

perinatal,

[466-467](#), [467f](#)

peritoneal,

[836](#)

por clostrídios,

[360t](#), [382-383](#), [383f](#)

contagiosa da infância,

[360t](#)

entérica,

[360t](#)

intracelular obrigatório,

[383-385](#), [384f](#), [385f](#)

mico-,

[360t](#), [368-377](#), [369f](#), [371f-378f](#)

por cocos piogênicos,

[358-360](#), [360t](#)

por Gram-negativos,

[360t](#), [365-368](#), [367f](#)

por Gram-positivos,

[358-365](#), [361f-365f](#)

rickettsias,

[383-385](#), [384f](#), [385f](#)

treponema humano (espiroquetas),

[360t](#), [377-382](#), [378f-379f](#), [381f](#)

zoonótica,

[360t](#)

protozoária,

[390-396](#), [391t](#), [392f-396f](#)

pulmonar,

[718-728](#)

abscesso pulmonar como,

[719t](#), [721](#), [724-725](#), [725f](#)

após transplante de pulmão,

[728](#)

pneumonia como

adquirida na comunidade,

[719-724](#), [719t](#), [713f](#), [722f](#)

adquirida no hospital,

[719t](#), [724](#)

atípica,
[719t](#), [722–724](#)
bacteriana,
[719–722](#), [712f](#), [713f](#)
bronco-,
[720](#), [721](#), [713f](#)
classificação da,
[719](#), [719t](#)
complicações da,
[721–722](#)
crônica,
[719t](#), [725–727](#), [726f](#), [727f](#)
devido a *Klebsiella pneumoniae*,
[720](#)
devido a *Legionella pneumophila*,
[720](#)
devido a *Moraxella catarrhalis*,
[720](#)
devido a *Pseudomonas aeruginosa*,
[720](#)
devido a *Staphylococcus aureus*,
[720](#)
devido a *Streptococcus pneumoniae*,
[719](#)
devido ao *Haemophilus influenzae*,
[719–720](#)
em hospedeiros imunocomprometidos,
[719t](#), [727–728](#), [728t](#)
lobar,
[720–721](#), [713f](#)
micoplasma,
[722–723](#)
necrosante,
[719t](#), [724–1098](#), [725f](#)
por aspiração,
[719t](#), [724](#)
viral,
[722–724](#)

resistência à
vitamina A em,
[440](#)
vitamina D em,
[444](#), [445f](#)

sexualmente transmissível,

[342](#), [341t](#)

superficial,

[1210](#), [1210f](#)

trato urinário,

[915](#), [947-949](#), [948f](#)

viral,

[348-358](#), [350t](#)

aguda (transitório),

[348-352](#), [350f](#)

crônica

latente (herpesvírus),

[352-357](#), [354f-355f](#)

produtiva,

[357](#)

em transformação,

[357-358](#), [358f](#)

Infecção congênita, com citomegalovírus,

[355](#)

Infecção do trato urinário,

[915](#), [947-949](#), [948f](#)

Infecção fetal,

[463](#)

Infecção gonocócica, doença inflamatória pélvica devido à,

[1017-1018](#)

infecção intra-amniótica,

[462](#)

Infecção intrauterina, prematuridade devido a,

[462](#)

Infecção perinatal (s),

[466-467](#), [467f](#)

pelo citomegalovírus,

[355](#)

Infecção peritoneal,

[836](#)

Infecção por poliovírus,

[353](#)

Infecção por *Pseudomonas*,

[366-367](#), [367f](#)

Infecção por quinococos, hepática,

[862](#), [863f](#)

Infecção por *Rickettsias*,

[383-385](#), [384f](#), [385f](#)

Infecção(ões) bacteriana (s),

[358–385](#), [360t](#)

abscessos devido à,

[382](#)

anaeróbica,

[382–383](#), [383f](#)

antraz como,

[337](#), [363–364](#), [365f](#)

cancroide (cancro mole) como,

[368](#)

clamídia,

[383](#)

clostrídios,

[360t](#), [382–383](#), [383f](#)

complexo *Mycobacterium avium-intracellulare* como,

[375](#), [375f](#)

contagiosa,

[360t](#)

coqueluche como,

[366](#), [367f](#)

difteria como,

[363](#), [363f](#)

do fígado,

[862](#)

doença de Lyme como,

[381](#), [381f](#)

entérica,

[360t](#)

estafilocócica,

[358–361](#), [361f](#)

estreptocócica e enterocócica,

[362](#), [362f](#)

febre maculosa das Montanhas Rochosas como,

[385](#), [385f](#)

febre recorrente como,

[381](#)

febre tifoide como,

[383](#), [385](#), [384f](#)

gram-negativa,

[360t](#), [365–368](#), [367f](#)

gram-positiva,

[358–365](#), [361f–365f](#)

granuloma inguinal como,

[368](#)

hanseníase como,

[375–377](#), [375f](#), [378f](#)

intracelular obrigatória,

[383–385](#), [384f](#), [385f](#)

listeriose como,

[363](#)

mico-,

[360t](#), [368–377](#), [369f](#), [371f–378f](#)

na Aids,

[245t](#), [246](#)

Nocardia como,

[364–365](#), [365f](#)

peste bubônica como,

[367](#)

por Actinomycetáceas,

[360t](#)

por cocos piogênicos,

[358–360](#), [360t](#)

por *Neisseria*,

[365–366](#)

Pseudomonas como,

[366–367](#), [367f](#)

Rickettsias,

[383–385](#), [384f](#), [385f](#)

sífilis como,

[377–380](#), [378f–379f](#)

tifo como,

[383](#), [385](#)

treponema (espiroquetas),

[360t](#), [377–382](#), [378f–379f](#), [381f](#)

tuberculose como,

[368–375](#), [369f](#), [371f–375f](#)

zoonótica,

[360t](#)

Infecção(ões) micobacteriana(s),

[360t](#), [368–377](#), [369f](#), [371f–378f](#)

complexo *Mycobacterium avium-intracellulare* (MAC) e,

[375](#), [375f](#)

enterocolite devido a,

[802t](#), [806t](#), [812](#), [812f](#)

na AIDS,

[246](#), [375](#), [375f](#)

Infecção(ões) parasitária(s),

[390-402](#)

babesiose como,

[393](#), [393f](#)

cisticercose e doença hidática como,

[397-398](#), [398f](#)

doença de Chagas como,

[396](#)

esquistossomíase como,

[398-400](#), [400f](#)

estrongiloidíase como,

[396-397](#), [398f](#)

filariase linfática como,

[400](#), [402f](#)

hepática,

[862](#)

leishmaniose como,

[393-395](#), [395f](#)

malária como,

[390-393](#), [392f](#), [393f](#)

metazoários,

[396-402](#), [398f-402f](#)

oncocercíase como,

[400-402](#), [402f](#)

protozoária,

[390-396](#), [391t](#), [392f-396f](#)

tripanossomíase africana como,

[395](#), [396f](#)

triquinose como,

[398](#), [399f](#)

Infecções ascendentes, perinatal,

[466](#)

Infecções associadas a hospitalares,

[342](#)

Infecções bacterianas Gram-negativas,

[360t](#), [365-368](#), [367f](#)

Infecções bacterianas Gram-positivas,

[358-365](#), [361f-365f](#)

Infecções bacterianas zoonóticas,

[360t](#)

Infecções clostridianas,

[360t](#), [382-383](#), [383f](#)

Infecções entéricas,

[360t](#)

Infeções enterocócicas,

[362](#)

Infeções estafilocócicas,

[358–361](#), [361f](#)

Infeções estreptocócicas,

[362](#), [362f](#)

glomerulonefrite após,

[925–928](#), [927f](#)

Infeções helmínticas

do fígado,

[862](#)

na AIDS,

[245t](#), [246](#)

Infeções hematológicas, perinatal,

[467](#), [467f](#)

Infeções micóticas, do trato genital feminino,

[1017](#)

Infeções microbianas, patogênese das,

[332–348](#)

Infeções nosocomiais,

[343](#)

Infeções oportunistas, na Aids,

[245t](#), [246](#)

Infeções placentárias,

[1063](#), [1063f](#)

Infeções por clamídias,

[383](#)

Infeções por herpesvírus,

[352–357](#)

Infeções por metazoários,

[396–402](#), [398f–402f](#)

Infeções por neisseria,

[365–366](#)

Infeções por protozoários,

[390–396](#), [391t](#), [392f–396f](#)

do SNC,

[1314–1316](#), [1315f](#), [1316f](#)

na AIDS,

[245t](#), [246](#)

Infeções por *Schistosoma haematobium*, e câncer de bexiga urinária,

[987–988](#)

Infeções por treponema,

[360t](#), [377-382](#), [378f-379f](#), [381f](#)

Infecções sexualmente transmissíveis (STIs),

[342](#), [341t](#)

Infecções TORCH, perinatal,

[467](#)

Infecções transcervicais, perinatal,

[466](#)

Infecções transplacentárias,

[467](#), [467f](#)

Infertilidade, na fibrose cística,

[477](#), [478](#)

Infiltrado leucocitário, na inflamação,

[67f](#)

Inflamação,

[43-75](#)

aguda,

[45-56](#)

componentes da,

[45](#), [45f](#)

consequências da,

[66](#), [67f](#)

definição,

[45](#)

devido a corpos estranhos,

[45](#)

devido a infecções,

[45](#)

devido à necrose tecidual,

[45](#)

devido a reações imunes,

[45](#)

estímulos para,

[45](#)

leucócitos na,

[48-56](#)

defeitos na função da,

[55-56](#), [56t](#)

lesão tecidual mediada por,

[54-55](#), [55t](#)

lesão vascular mediada por,

[47f](#)

liberação de produtos da,

[54-55](#)

outras respostas funcionais da ativada,
[54](#), [54f](#)
reconhecimento de micróbios e morte de tecidos pela,
[51–52](#), [52f](#)
recrutamento para locais de infecção e lesão de,
[48–51](#), [48f–51f](#), [49t](#)
remoção de agentes ofensivos por,
[52–54](#), [53f](#)
reações dos vasos sanguíneos na,
[46–48](#), [46f](#), [47f](#)
resumo de sequências de eventos da,
[68–70](#)
término da,
[44](#), [56](#)
visão geral sobre,
[44](#)
anemia da doença crônica devido a,
[670](#)
consequências por defeitos ou excesso,
[44](#), [75](#)
crônica,
[70–74](#)
características morfológicas da,
[70](#), [70f](#)
causas de,
[70](#)
definição,
[70](#)
e câncer,
[276](#), [277t](#)
e cicatrização,
[348](#), [349f](#)
granulomatosa,
[73–74](#), [73t](#), [74f](#)
macrófagos na,
[71](#), [71f](#), [72f](#)
outras células na,
[72](#), [73f](#)
progressão para,
[66](#), [67f](#)
visão geral sobre,
[44](#)
da bexiga urinária,

[982–983](#), [983f](#), [984f](#)

da próstata,

[1001–1002](#)

da uretra,

[989](#)

das tubas uterinas,

[1046](#)

de ureteres,

[980](#), [981f](#)

definição,

[44](#)

do colo do útero,

[1025](#)

do endométrio e miométrio,

[1035–1036](#)

do pênis,

[990](#)

dos testículos e epididimo,

[994–995](#), [994f](#)

e aterosclerose,

[506](#), [506f](#), [508](#)

e reparo de danos teciduais,

[44](#)

edema devido a,

[112t](#)

efeito salutar da,

[44](#)

efeitos sistêmicos do,

[74–75](#)

fibrinosa,

[67–68](#), [68f](#)

granulomatosa,

[73–74](#), [73t](#), [74f](#), [207](#), [207f](#), [349](#)

histórico,

[44–45](#)

imune,

[72](#), [205–208](#), [206f](#)

mediador(es) da,

[56–66](#), [57t](#)

derivados de células,

[57–63](#), [57t](#)

aminas vasoativas (histamina e serotonina) como,

[57–58](#), [57t](#)

citocinas e quimioquinas como,
[57t](#), [61–63](#), [61t](#), [62f](#)
constituintes lisossômicos dos leucócitos como,
[57t](#), [63](#)
espécies de oxigênio reativas como,
[57t](#), [60](#)
fator de ativação plaquetária como,
[57t](#), [60](#)
metabólitos do ácido araquidônico (prostaglandinas, leucotrienos, e lipoxinas)
como,
[57t](#), [58–60](#), [58f](#), [59t](#)
neuropeptídeos como,
[57t](#), [64](#)
óxido nítrico como,
[57t](#), [60–61](#), [61f](#)
derivados de proteínas plasmáticas,
[63–66](#)
sistema complemento como,
[57t](#), [63–64](#), [64f](#)
sistema de coagulação e cininas como,
[57t](#), [64–66](#), [65f](#), [66t](#)
mononuclear,
[349](#)
na hipersensibilidade mediada por anticorpos,
[202f](#), [203](#)
na imunidade inata,
[184](#)
na imunidade mediada por células,
[194f](#)
na lesão de isquemia-reperusão,
[24](#)
na resistência insulínica,
[1145](#)
padrões morfológicos da,
[66–68](#), [67f–69f](#)
serosa,
[67](#), [68f](#)
sinais cardinais da,
[44](#), [69](#)
supurativa ou purulenta,
[68](#), [69f](#), [348](#)
úlceras devido a,
[68](#), [69f](#)

visão geral sobre,

[44](#)

Inflamassoma,

[61](#)

Influência placentária, na restrição do crescimento fetal,

[463](#), [463f](#)

Influências fetais, na restrição do crescimento fetal,

[463](#)

Influências maternas, na restrição do crescimento fetal,

[463–464](#)

Influenza aviário (gripe aviária),

[723](#)

Influxo de cálcio, lesão celular devido ao,

[18f](#), [19–20](#), [19f](#)

Ingestão de Dilantin® (fenitoína), manifestações bucais da,

[752t](#)

Ingestão de fenitoína (Dilantin®), manifestações bucais da,

[752t](#)

Ingestão de fibras, e câncer de colo,

[451](#)

Ingestão de gordura

e aterosclerose,

[452](#)

e câncer de colo,

[451](#)

e câncer de mama,

[452](#)

Inibição de contato, na matriz extracelular,

[96](#)

Inibição do crescimento, insensibilidade à, na carcinogênese,

[278](#), [286–295](#)

Inibição por *feedback* (retroalimentação),

[1106](#)

Inibidor da via do fator tecidual (TFPI),

[116](#), [117f](#), [119f](#), [120](#)

Inibidores da ciclo-oxigenase 1 (COX-1), mecanismo de ação dos,

[58f](#), [59–60](#)

Inibidores da ciclo-oxigenase 2 (COX-2), mecanismo de ação dos,

[58f](#), [59–60](#)

Inibidores da lipoxigenase,

[60](#)

Inibidores das cinases dependentes de ciclina (CDKIs)

no ciclo celular,

[87](#), [285](#), [285f](#)

funções dos,

[286t](#)

Inibidores das Proteínas da Apoptose (IAPs),

[296](#)

Inibina, nos tumores de células da granulosa do ovário,

[1058](#)

Iniciação, da carcinogênese química,

[309](#), [310](#), [310t](#), [311](#)

Inserções,

[138](#), [139](#), [139f](#)

Inseticidas, doenças pulmonares devido a,

[705t](#)

Insônia familiar fatal (FFI),

[1316](#), [1317](#)

Instabilidade do microssatélite,

[302](#)

no câncer colorretal,

[830](#), [831](#), [832](#), [832f](#)

Instabilidade genômica, na carcinogênese,

[302–303](#)

Insuficiência adrenocortical,

[1162–1165](#)

causas de,

[1162](#), [1162t](#)

na síndrome de Waterhouse-Friderichsen,

[1163](#), [1155f](#), [1164f](#)

primárias

aguda,

[1162–1163](#)

crônica (doença de Addison),

[1163–1165](#), [1164f](#)

secundárias,

[1165](#)

Insuficiência alimentar,

[435–436](#)

Insuficiência cardíaca com fração de ejeção normal (HFNEF),

[544](#)

Insuficiência cardíaca,

[541–545](#)

epidemiologia da,

[541](#)

lado direito,

[544–545](#)

lado esquerdo,

[543–544](#)

patogenia da,

[541](#)

progressão da hipertrofia cardíaca para,

[541–543](#), [542f](#), [543f](#)

tratamento da,

[545](#)

Insuficiência cardíaca congestiva (CHF),

[541–545](#)

edema devido à,

[112](#), [113](#)

epidemiologia da,

[541](#)

lado direito,

[544–545](#)

lado esquerdo,

[543–544](#)

patogenia da,

[541](#)

progressão da hipertrofia cardíaca para,

[541–543](#), [542f](#), [543f](#)

tratamento da,

[545](#)

Insuficiência cardíaca do lado direito,

[544–545](#)

Insuficiência cardíaca esquerda,

[543–544](#)

Insuficiência da bomba, devido ao infarto miocárdico,

[565](#)

Insuficiência diastólica,

[544](#)

Insuficiência esplênica,

[641](#)

Insuficiência hepática,

[843–844](#)

aguda,

[843–844](#)

crônica,

[844](#)

fulminante,

[843](#), [861](#), [862f](#)

Insuficiência pancreática, na fibrose cística,

[478](#)

Insuficiência renal,

[915](#)

aguda,

[915](#)

crônica,

[915](#), [916t](#)

hipercalcemia devido a,

[38](#)

hiperparatireoidismo devido a,

[1137](#)

pós-parto,

[961](#)

Insuficiência sistólica,

[544](#)

Insuficiência uteroplacentária,

[463](#)

Insuficiência valvar,

[568](#), [569](#)

Insulina

ações metabólicas da,

[1141–1142](#), [1141f](#)

na homeostasia da glicose,

[1140–1141](#)

no equilíbrio energético,

[447](#), [448f](#)

regulação da liberação de,

[113f](#), [1141](#)

síntese e secreção de,

[1138](#), [1139f](#), [1141](#), [1141f](#)

Insulinoma,

[1154–1155](#), [1155f](#)

Insulite, devido ao diabetes melito,

[1147](#), [1149f](#)

INT2 gene,

[281t](#)

Integridade do hepatócito, avaliação laboratorial da,

[843t](#)

Integrinas

na angiogênese,

[101](#)

na inflamação,

[49–50](#), [49t](#)

na matriz extracelular,

[95f](#), [96](#), [97f](#)

Interações das células endoteliais e plaquetas,

[118](#)

Interações matriz-célula,

[94–98](#), [95f](#), [95t](#), [97f](#), [98f](#)

Interferon (s) (IFNs), no lúpus eritematoso sistêmico,

[216](#)

Interferon- γ (IFN- γ), na inflamação,

[61t](#)

Interleucina(s) (ILs), na resposta imunológica,

[193](#)

Interleucina-1 (IL-1)

na inflamação,

[57t](#), [61–62](#), [61t](#), [62t](#)

na síndrome da angústia respiratória aguda,

[689](#), [690f](#)

Interleucina-12 (IL-12), na inflamação,

[61t](#)

Interleucina-17 (IL-17), na inflamação,

[61t](#), [63](#)

Interleucina-2 (IL-2), na tolerância imunológica,

[211](#)

Interleucina-6 (IL-6)

na anemia da doença crônica,

[670](#)

na inflamação,

[61t](#), [63](#)

no mieloma múltiplo,

[617](#)

Interleucina-8 (IL-8),

[62](#)

na síndrome da angústia respiratória aguda,

[689](#), [690f](#)

Intermediários do oxigênio, na fagocitose,

[53](#), [53f](#)

Interstício pulmonar,

[685](#), [685f](#)

Intertrigo,

[387](#)

Intervenções vasculares, patologia das,

[533–535](#), [534f](#), [535f](#)

Intervilosidades, necrosante aguda,

[1063f](#)

Intestinalização, devido à deficiência de vitamina B12,

[666](#)

Intestino(s),

[798–836](#)

adenomas do,

[826–827](#), [827f](#), [828f](#)

angiodisplasia do,

[801](#)

apendicite aguda do,

[834–835](#)

câncer colorretal de

adenocarcinoma como,

[830–833](#)

características clínicas da,

[833](#)

epidemiologia do,

[830–831](#)

estadiamento do,

[833](#), [834t](#), [835t](#)

metastático,

[833](#), [834f](#)

morfologia do,

[264f](#), [832–833](#), [833f](#)

patogenia do,

[831–832](#), [831f](#), [832f](#)

quimioterapia do,

[831](#)

alimentação e,

[451](#), [830–831](#)

carcinoma intramucoso como,

[827](#), [828f](#)

metastático,

[269f](#)

modelo molecular para evolução do,

[308f](#), [309](#)

não polipose hereditário,

[274](#), [275](#), [302](#), [828–830](#), [830t](#)

polipose adenomatosa familiar e,

[827–828](#)

quimioterapia do,

[831](#)

colite do

colagenosa,

[822](#), [822f](#)

diversão,

[821-822](#), [822f](#)

e displasia,

[821](#), [822f](#)

indeterminada,

[820-821](#)

linfocítica,

[822](#), [822f](#)

microscópica,

[822](#), [822f](#)

ulcerativa,

[816f](#), [816t](#), [819-821](#), [820f](#), [821f](#)

diverticulite sigmoide do,

[822-823](#), [823f](#)

doença do enxerto-versus-hospedeiro da,

[822](#)

doença intestinal inflamatória do,

[815-821](#)

colite ulcerativa como,

[816f](#), [816t](#), [819-821](#), [820f](#), [821f](#)

displasia associada à colite devido a,

[821](#), [822f](#)

doença de Crohn como,

[816f](#), [816t](#), [818-819](#), [818f](#), [819f](#)

epidemiologia da,

[815-816](#)

má absorção e diarreia na,

[802t](#)

patogenia da,

[816-818](#), [817f](#)

doença isquêmica do,

[799-801](#), [800f](#)

enterocolite infecciosa do,

[805-815](#), [806t](#)

Campylobacter,

[806t](#), [807-808](#), [808f](#)

devido à cólera,

[805-807](#), [806t](#), [807f](#)

devido à doença de Whipple,

[806t](#), [811-812](#), [812f](#)

devido à *Escherichia coli*,

[806t](#), [808f](#), [810](#)

devido à febre entérica (tifoide),

[806t](#), [809–810](#)

devido à infecção micobacteriana,

[802t](#), [806t](#), [812](#), [812f](#)

devido à salmonelose,

[806t](#), [809](#)

devido à shigelose,

[806t](#), [808–809](#)

devido à *Yersinia* spp.,

[806t](#), [808f](#), [810](#)

parasitária,

[813–815](#), [813f](#)

pseudomembranosa,

[806t](#), [811](#), [811f](#)

viral,

[813f](#), [1708–1709](#)

hemorroidas da,

[834](#)

má absorção e diarreia da,

[801–805](#)

mecanismos de,

[801–802](#), [802t](#)

na abetalipoproteinemia,

[805](#)

na deficiência de lactase (dissacaridase),

[802t](#), [805](#)

na doença celíaca,

[802t](#), [803–804](#), [803f](#), [804f](#)

na enteropatia autoimune,

[802t](#), [804–805](#)

na fibrose cística,

[802](#), [802t](#)

no espru tropical,

[802t](#), [804](#)

obstrução do,

[798–799](#)

devido à intussuscepção,

[799](#), [799f](#)

devido ao vólculo,

[799](#), [799f](#)

devido às adesões,

[798–799](#), [799f](#)
devido às hérnias,

[798](#), [799f](#)

pólipos do,

[823–827](#), [824t](#)

hamartomatoso,

[824–826](#), [824t](#), [825f](#), [826f](#)

hiperplásico,

[826–826](#), [826f](#)

inflamatória,

[823–824](#), [824f](#)

juvenil,

[824–825](#), [824t](#), [825f](#)

na esclerose tuberosa,

[824t](#)

na polipose adenomatosa familiar,

[824t](#), [827–828](#), [830f](#), [830t](#)

na síndrome de Cowden e síndrome de Bannayan-Ruvalcaba-Riley,

[824t](#), [826](#)

na síndrome de Cronkhite-Canada,

[824t](#), [826](#)

na síndrome de Peutz-Jeghers,

[824t](#), [825–826](#), [826f](#)

neoplásico,

[826–827](#), [827f](#), [828f](#)

síndrome do intestino irritável da,

[815](#)

síndromes familiares de,

[827–830](#)

tumores de apêndice de,

[836](#)

tumores do canal anal do,

[833–834](#), [835f](#)

Intestino delgado.

see also [Intestino\(s\)](#).

doença intestinal isquêmica do,

[799–801](#), [800f](#)

obstrução do,

[798–799](#), [799f](#)

Intestino grosso.

see [Colo](#);

see also [Intestino\(s\)](#).

Íntima, dos vasos sanguíneos,

[496](#), [496f](#)

Intoxicação por chumbo,

[414–415](#), [414f](#)

Intoxicação por cloreto de mercúrio,

[24](#)

Intoxicação por mercúrio,

[415–416](#)

Intoxicação por metilmercúrio,

[416](#)

Intoxicação por salicilato,

[425](#)

Intussuscepção,

[799](#), [799f](#)

Invasão local, por neoplasias,

[268–269](#), [268f](#), [271t](#)

Invasão perineural, no câncer de próstata,

[1006](#), [1007f](#)

Invasão, na carcinogênese,

[278](#), [298–300](#), [299f](#)

Invasividade, da neoplasia,

[268–269](#), [268f](#), [271t](#)

Inversão,

[160–161](#), [160f](#)

Inversão paracêntrica,

[160–161](#), [160f](#)

Inversão pericêntrica,

[160f](#), [161](#)

Inversina,

[968](#)

Inversões do gene da ciclina D1, nos adenomas de paratireoide,

[1135](#)

Invólucro,

[1230](#), [1230f](#)

Iodo, função do,

[447t](#)

Iodopsinas,

[439](#)

IPEX (desregulação imune, poliendocrinopatia, enteropatia, ligada ao X),

[211](#), [804–805](#)

IPF (fibrose pulmonar idiopática),

[702–703](#), [702f](#), [703f](#)

IPF1, no diabetes,

[1145](#)

IPMNs (neoplasia mucinosa papilar intraductal), do pâncreas,

[907](#), [908f](#)

células iPS (tronco pluripotentes induzidas),

[82](#), [84](#), [84f](#)

IRGM, na doença de Crohn,

[817](#)

Íris,

[1354f](#), [1362f](#)

bombé,

[1362f](#), [1363](#)

IRMA (microangiopatia intraretiniana),

[1368](#), [1371f](#)

Irradiação corporal total, efeitos do,

[433](#), [433t](#)

Irritabilidade miocárdica, devido ao infarto do miocárdio,

[565](#)

Isocromossomo,

[160f](#), [161](#)

Isoimunização do Rh,

[468](#), [468f](#)

Isquemia,

[11](#)

Isquemia cerebral,

[1299–1302](#)

focal,

[1299](#), [1300–1302](#), [1301f](#), [1302f](#)

global,

[1299–1300](#), [1300f](#)

Isquemia miocárdica.

see also [Cardiopatia isquêmica \(IHD\)](#).

causas de,

[553](#)

consequências da,

[554](#)

oclusão da artéria coronária devido a,

[555](#)

progressão temporal da,

[555–556](#), [556f](#), [556t](#)

reversível vs. irreversível,

[555–556](#), [556f](#), [558t](#), [562f](#)

ITGCN (neoplasia de células germinativas intratubulares),

[996](#)

ITGCNU (neoplasia de células germinativas intratubulares não classificadas),

[996](#)

ITP (púrpura trombocitopênica imune)
aguda,
[676](#)
crônica,
[675–676](#)

J

JAGGED1, nas cardiopatias congênitas,
[547](#), [547t](#)

JAK2

na mielofibrose primária,
[638](#)
na policitemia vera,
[636](#), [637](#)
na trombocitose essencial,
[637](#)
nos distúrbios mieloproliferativos,
[284](#)

JIA (artrite idiopática juvenil),
[1248–1249](#)

JUN,

[90](#)

Junção escamocolumnar, do colo do útero,
[1015](#), [1016f](#)

Junção neuromuscular, doenças da,
[1283–1284](#)

Junções gap, no miocárdio,
[539–540](#)

K

Kernicterus

devido à eritroblastose fetal,
[848](#)
devido à hidropisia fetal,
[469f–470](#), [470f](#)

KGF (fator de crescimento de ceratinócitos), na regeneração tecidual e cicatrização/cura de feridas,
[87t](#), [88](#)

Klebsiella granulomatis,
[341t](#), [368](#)

Klebsiella pneumoniae

morfologia da,
[335f](#)
pneumonia devido a,

KS.

see Sarcoma de Kaposi (KS).

KSHV (herpesvírus do sarcoma de Kaposi),

247, 531–532, 605

Kuru,

1316

Kwashiorkor,

436–437, 437f

Lacerações,

[428](#), [428f](#)

do cérebro,

[1295](#)

neuropatias devido a,

[1274](#)

Lacerações de Mallory-Weiss,

[776](#)

Lacerações esofageanas,

[776](#)

Lactação, mama durante,

[1075](#), [1075f](#)

Lactente(s),

[455–489](#)

anomalias congênicas em,

[456–461](#)

causas de,

[458–460](#), [458t](#), [459t](#)

patogenia de,

[460–461](#), [461f](#)

tipos de,

[456–458](#), [457f](#), [458f](#)

causas de morte de,

[456](#), [456t](#)

erro (s) inato (s) de metabolismo em,

[470–473](#), [471t](#)

fenilcetonúria como,

[471–472](#), [471f](#)

fibrose cística como,

[473–479](#)

bases genéticas para,

[473–476](#), [474f](#), [475f](#)

características clínicas da,

[476f](#), [477–479](#), [478t](#)

modificadores ambientais de,

[476](#)

morfologia da,

[476–477](#), [477f](#)

galactosemia como,

[472–473](#), [472f](#), [473f](#)

hidropisia fetal na,

[467–470](#)

características clínicas da,

[470](#)

definição,

[467-468](#)

imune,

[468-469f](#), [468f](#)

morfologia da,

[469f-470](#), [470f](#)

não imune,

[468](#), [469f](#), [469t](#)

infecções perinatais em,

[466-467](#), [467f](#)

lesões tumorais e semelhantes a tumores,

[481-489](#)

benignas,

[481-482](#), [482f](#)

malignas,

[482-489](#)

incidência e tipos de,

[483](#), [483t](#)

neuroblástico,

[483-487](#), [484f](#), [485f](#), [485t](#), [487f](#)

tumor de Wilms como,

[487-489](#), [489f](#)

prematturos,

[461-466](#)

causas de,

[462-464](#), [463f](#)

enterocolite necrosante na,

[466](#), [467f](#)

síndrome da angústia respiratória neonatal em,

[464-466](#), [465f](#)

síndrome da morte súbita infantil em,

[479-481](#), [479t](#)

Lactente pré-termo, síndrome da angústia respiratória no,

[464-466](#), [465f](#)

Lactoferrina, na fagocitose,

[54](#)

Lactotrófico (s),

[1106](#)

Lacunas, na doença cerebrovascular hipertensiva,

[1303](#)

Lágrima retinal,

[1365](#), [1368f](#)

Lâmina elástica externa, dos vasos sanguíneos,
[496](#)

Lâmina elástica interna, dos vasos sanguíneos,
[496](#), [496f](#)

Laminina, na matriz extracelular,
[95f](#), [96](#), [97f](#)

Laringe, distúrbios da,
[760–761](#), [760f](#), [761f](#)

Laringite,
[760](#)

Laringotraqueobronquite,
[723–724](#)

LCIS (carcinoma lobular *in situ*),
[1090–1091](#), [1091f](#)

LDL.

see [Lipoproteína de densidade baixa \(LDL\)](#).

L-DOPA, para doença de Parkinson,
[1329](#)

Leiomioma (s)

benigno metastatizante,
[1045](#)

da bexiga urinária,
[989](#)

do esôfago,
[782](#)

do músculo liso,
[1262](#)

pilar,
[1262](#)

uterino,
[264f](#), [271f](#), [1034f](#), [1044–1045](#), [1045f](#)

Leiomioma pilar,
[1262](#)

Leiomiomas uterinos,
[264f](#), [271f](#), [1034f](#), [1044–1045](#), [1045f](#)

Leiomiomatose peritoneal disseminada,
[1045](#)

Leiomiossarcomas,
[271f](#)

do músculo liso,
[1262](#)

do útero,

[1045–1046](#), [1046f](#)

Leishmania,

[334](#), [393–395](#)

Leishmaniose,

[393–395](#), [395f](#)

cutânea,

[395](#)

difusa,

[395](#)

mucocutânea,

[395](#)

visceral,

[394–395](#), [395f](#)

Leite da mama,

[1075](#)

Leite de cálcio,

[1079](#)

Lentiginoso, definição,

[1175](#)

Lentigo,

[1175–1177](#)

Leontíase óssea,

[1225](#)

Lepromina,

[375](#)

Leptina, no equilíbrio energético,

[447–448](#), [448f](#), [449f](#)

LES (esfíncter esofageano inferior), relaxamento do,

[776](#)

Lesão à membrana mitocondrial,

[22](#)

Lesão axonal difusa,

[1296](#)

Lesão bacteriana, mecanismo de,

[344–345](#)

Lesão celular

alterações morfológicas na,

[12–17](#), [12f](#), [13f–17f](#), [13t](#)

irreversível,

[13–14](#), [13f](#), [13t](#), [14f](#)

reversível,

[12–14](#), [14f](#), [15f](#)

causas de,

[11-12](#)

correlações clinicopatológicas da,

[23-25](#)

irreversível

alterações morfológicas na,

[13-14](#), [13f](#), [13t](#), [14f](#)

eventos que determinam,

[23](#)

visão geral sobre,

[5](#), [5f](#), [11](#)

isquemia-reperfusão,

[24](#)

isquêmica-hipóxica,

[23-24](#)

mecanismo(s) de,

[17-23](#), [18f](#)

acúmulo de radicais livres derivados do oxigênio (estresse oxidativo) como,

[18f](#), [20-22](#), [20t](#), [21f](#)

danos ao DNA e proteínas como,

[18f](#), [23](#)

defeitos na permeabilidade da membrana como,

[18f](#), [22-23](#), [22f](#)

depleção de ATP como,

[17-18](#), [18f](#)

influxo de cálcio e perda da homeostasia do cálcio como,

[18f](#), [19-20](#), [19f](#)

lesão mitocondrial como,

[18-19](#), [18f](#), [19f](#)

química (tóxica),

[24-25](#)

reversível

alterações morfológicas na,

[12-14](#), [14f](#), [15f](#)

visão geral sobre,

[5](#), [5f](#), [11](#)

visão geral sobre,

[5](#), [5f](#), [5t](#), [11](#)

Lesão celular epitelial, na doença glomerular,

[923](#), [923f](#)

Lesão celular hipóxica,

[23-24](#)

Lesão celular isquêmica,

[23-24](#)

Lesão celular química,

[24–25](#)

Lesão celular tóxica,

[24–25](#)

Lesão cerebral perinatal,

[1294–1295](#), [1294f](#)

Lesão da membrana basal,

[940](#)

Lesão de contragolpe,

[1295](#)

Lesão de isquemia-reperfusão,

[24](#)

Lesão elétrica,

[430](#)

Lesão “em alça de arame”, no lúpus eritematoso sistêmico,

[218–219](#), [219f](#)

Lesão “em botão de colarinho”,

[965–966](#)

Lesão em célula(s) acinar(es),

[903](#), [903f](#)

Lesão em golpe,

[1295](#)

Lesão em moeda,

[738](#)

Lesão encefálica,

[1295–1298](#)

axonal difusa,

[1296](#)

concussão como,

[1295](#)

contusão como,

[1295](#), [1296f](#)

fraturas do crânio como,

[1295](#)

golpe e contragolpe,

[1295](#)

laceração como,

[1295](#)

parenquimal,

[1295–1296](#), [1296f](#)

perinatal,

[1294–1295](#), [1294f](#)

sequelas de,

[1298](#)

vascular,

[1296–1298](#), [1297f](#), [1298f](#)

Lesão endotelial

coagulação intravascular disseminada devido à,

[681](#)

em microangiopatias trombóticas,

[960](#)

na aterosclerose,

[507–508](#), [509f](#)

na inflamação,

[47](#), [47f](#)

na trombose,

[121](#)

no choque séptico,

[130–131](#)

Lesão esclerosante completa, de mama,

[1080](#), [1081f](#)

Lesão esclerosante radial, de mama,

[1080](#), [1081f](#)

Lesão glomerular

associada a doença sistêmica,

[941–943](#)

patogênese da,

[919–924](#), [919t](#), [921f–924f](#)

Lesão glomerular mediada por anticorpos,

[919t](#), [920–922](#), [921f](#), [922f](#)

Lesão hepática

induzida por drogas e/ou toxina,

[864–865](#), [864t](#)

padrões de,

[843](#)

Lesão intraepitelial escamosa (SIL), do colo do útero,

[1027–1029](#), [1028f](#), [1028t](#), [1029f](#), [1029t](#), [1031f](#)

Lesão intraepitelial escamosa de alto grau (HSIL),

[1027–1029](#), [1028f](#), [1028t](#), [1029t](#), [1031f](#)

Lesão intraepitelial escamosa de baixo grau (LSIL),

[1027–1029](#), [1028f](#), [1028t](#), [1029f](#), [1029t](#), [1031f](#)

Lesão microvascular, edema pulmonar devido à,

[688](#), [688t](#)

Lesão neuronal

aguda,

[1289](#)

reações,
[1289](#)
subaguda e crônica,
[1289](#)

Lesão pauci-imune, na poliangiíte microscópica,
[523](#)

Lesão penetrante,
[428](#)

Lesão perfurante,
[428](#)

Lesão plexiforme, na hipertensão pulmonar,
[716–717](#), [717f](#)

Lesão por radiação,
[431–435](#)

alterações vasculares devido à,
[434f](#)

aos sistemas hematopoiéticos e linfoides,
[433](#)

carcinogênese devido à,
[433–435](#)

consequências morfológicas da,
[432–433](#), [432f](#), [433t](#)

danos ao DNA devido à,
[431–432](#), [431f](#), [433–434](#)

determinantes principais de,
[431–432](#), [431f](#), [432f](#)

devido à irradiação corporal total,
[433](#), [433t](#)

distúrbios cutâneos devido à,
[434f](#)

fibrose devido à,
[433](#), [434f](#)

Lesão por reperfusão,
[561](#), [562f](#), [563f](#)

Lesão pulmonar aguda (ALI),
[688–691](#)

comportamento clínico da,
[690](#)

morfologia da,
[688](#)

patogenia da,
[689–690](#), [690f](#)

Lesão pulmonar, devido à heroína,

[426](#)

Lesão química, inflamação devido à,

[45](#)

Lesão renal aguda (AKI),

[943–915](#)

causas de,

[944](#)

comportamento clínico da,

[946](#)

isquêmica,

[944](#), [945–946](#), [945f](#)

morfologia da,

[945–946](#), [945f](#), [946f](#)

nefrotóxica,

[944](#), [945–946](#), [945f](#)

patogenia da,

[944–945](#), [944f](#)

Lesão respiratória, devido à queimadura,

[429](#)

Lesão targetoide,

[1197](#), [1198f](#)

Lesão tecidual mediada por leucócitos,

[54–55](#), [55t](#)

Lesão térmica,

[429–430](#)

Lesão vascular

do sistema nervoso central,

[1296–1298](#), [1297f](#), [1298f](#)

mediada por leucócitos, na inflamação,

[47f](#)

Lesão viral, mecanismo de,

[343–344](#), [343f](#)

Lesões cutâneas, na sarcoidose,

[710](#)

Lesões de Grotton,

[1281](#)

Lesões “em salto”, na doença de Crohn,

[816f](#), [818](#)

Lesões glandulares neoplásicas, da vulva,

[1023](#), [1023f](#)

Lesões inflamatória/reactiva semelhantes a tumores, da cavidade bucal,

[749–750](#)

glossite como,

[750](#)

proliferativa fibrosa,

[749–750](#), [749f](#)

úlceras aftosas como,

[750](#), [750f](#)

Lesões metaplásicas, da bexiga urinária,

[983–984](#)

Lesões necrosantes, das vias aéreas superiores e do nariz,

[758](#)

Lesões negras de queimaduras do sol, na retinopatia falciforme,

[1370](#)

Lesões neoplásicas escamosas, da vulva,

[1020–1022](#), [1021f](#), [1022f](#)

Lesões obstrutivas, dos ureteres,

[981–982](#), [981t](#)

Lesões parenquimais, do sistema nervoso central,

[1295–1296](#), [1296f](#)

Lesões proliferativas fibrosas, da cavidade bucal,

[749–750](#), [749f](#)

Lesões tumorais e semelhantes a tumores de tecido mole,

[1256–1263](#)

classificação de,

[1256](#), [1256t](#)

cromossomas e anormalidades genéticas em,

[1256](#), [1257t](#)

de músculo liso,

[1262](#)

leiomiomas como,

[1262](#)

leiomiossarcoma como,

[1262](#)

definição,

[1256](#)

do músculo esquelético,

[1261–1262](#)

rabdomiossarcoma como,

[1257t](#), [1261–1262](#), [1261f](#), [1262f](#)

epidemiologia da,

[1256](#)

fibro-histiocítico,

[1260–1261](#)

fibrosos,

[1258–1260](#)

fasciite nodular como,

[1258–1259](#), [1258f](#)

fibromatoses como,

[1259–1260](#), [1260f](#)

fibrossarcoma como,

[1260](#), [1260f](#)

miosite ossificante como,

[1259](#), [1259f](#)

proliferações pseudossarcomatosas reativas como,

[1258–1259](#), [1258f](#), [1259f](#)

lipídicos,

[1257–1258](#)

lipomas como,

[1257–1258](#)

lipossarcoma como,

[1257t](#), [1258](#), [1258f](#)

morfologia dos,

[1257t](#)

padrões de arquitetura em,

[1257t](#)

patogênese e características gerais dos,

[1256–1257](#), [1257t](#)

sarcoma sinovial como,

[1257t](#), [1262–1263](#), [1263f](#)

Lesões tumorais ósseas e semelhantes a tumores,

[1231–1243](#)

apresentação clínica de,

[1232](#)

célula gigante,

[1241–1242](#), [1241f](#)

cisto ósseo aneurismático como,

[1242](#), [1242f](#)

classificação dos,

[1231](#), [1231t](#)

condrogênico (formador de cartilagem),

[1231t](#), [1235–1238](#)

condroblastoma como,

[1236–1237](#), [1236f](#)

condromas como,

[1235–1236](#), [1236f](#)

condrossarcoma como,

[1237–1238](#), [1237f](#), [1238f](#)

fibroma condromixoide como,

[1237](#), [1237f](#)

osteochondroma como,

[1235](#), [1235f](#)

de origem desconhecida,

[1231t](#)

epidemiologia dos,

[1231–1232](#)

fibrogênico (fibroso e fibro-ósseo),

[1231t](#), [1238–1240](#)

defeitos corticais fibrosos como,

[1238](#), [1239f](#)

displasia fibrosa como,

[1238–1240](#), [1240f](#)

fibroma não ossificante como,

[1238](#), [1239f](#)

variantes do fibrossarcoma como,

[1240](#)

genética do,

[1232](#)

hematopoiético,

[1231t](#)

metastático,

[1243](#)

neuroectodérmico,

[1231t](#)

primítiva,

[1240–1241](#)

notocordal,

[1231t](#)

osteogênico (formador de osso),

[1231t](#), [1232–1235](#)

osteoma como,

[1232](#)

osteoma osteoide e osteoblastoma como,

[1232](#), [1232f](#), [1233f](#)

osteossarcoma como,

[1233–1235](#), [1233f](#), [1234f](#)

sarcoma de Ewing como,

[1240–1241](#), [1241f](#)

Lesões vasculares, hepáticas, induzida por drogas e/ou toxina,

[864t](#)

Lesões-alvo, na aspergilose,

[389](#)

Leucemia(s)

aguda

linfoblástica,

[608–611](#), [609t](#)

bases genéticas para,

[305t](#), [306](#)

características clínicas da,

[611](#)

definição,

[608–610](#)

epidemiologia da,

[610](#)

imunofenótipo da,

[610](#)

morfologia da,

[610](#), [610f](#)

patogênese molecular da,

[305t](#), [306](#), [610–611](#)

prognóstico para,

[611](#)

mieloide,

[628](#), [629–632](#)

bases genéticas para,

[305t](#), [306](#), [632](#)

características clínicas da,

[632](#)

citogenética da,

[631–632](#)

classificação da,

[630](#), [630t](#)

epidemiologia da,

[630](#)

morfologia da,

[630–631](#), [631f](#)

munofenótipo da,

[631](#)

patogênese da,

[629–630](#)

prognóstico para,

[632](#)

patogênese molecular da,

[605](#), [605f](#)

promielocítica,

[631](#), [631f](#), [632](#)

aleucêmica,

[631](#)

células-tronco,

[634t](#)

crônica

eosinofílica,

[634t](#)

linfocítica,

[609t](#), [611–613](#), [612f](#)

mielógena (mieloide),

[635–636](#)

bases genéticas para,

[283](#), [283f](#), [305](#), [305f](#), [634t](#)

características clínicas da,

[635–636](#)

morfologia da,

[635](#), [635f](#), [636f](#)

patogênese molecular da,

[635](#), [635f](#)

de células pilosas,

[609t](#), [622](#), [622f](#)

de células T do adulto,

[609t](#), [623–624](#)

linfocítica,

[606](#)

crônica,

[609t](#), [611–613](#), [612f](#)

granular grande,

[609t](#), [624](#)

manifestações bucais da,

[752t](#)

plasmócitos,

[618](#)

vs. linfoma,

[606](#)

Leucemia aleucêmica,

[631](#)

Leucemia de células pilosas,

[609t](#), [622](#), [622f](#)

Leucemia de células T, adulto,

[609t](#), [623–624](#)

Leucemia de células-tronco,

[634t](#)

Leucemia eosinofílica crônica,

[634t](#)

Leucemia linfocítica,

[606](#)

crônica,

[609t](#), [611–613](#), [612f](#)

grande granular,

[609t](#), [624](#)

Leucemia mieloide

aguda,

[628](#), [629–632](#)

bases genéticas para,

[305](#), [305t](#), [632](#)

características clínicas da,

[632](#)

citogenética da,

[631–632](#)

classificação da,

[630](#), [630t](#)

epidemiologia da,

[630](#)

imunofenótipo da,

[631](#)

morfologia da,

[630–631](#), [631f](#)

patogenia da,

[629–630](#)

prognóstico para,

[632](#)

crônica,

[635–636](#), [635f](#), [636f](#)

bases genéticas para,

[283](#), [283f](#), [305](#), [305t](#), [634t](#)

características clínicas da,

[635–636](#)

morfologia da,

[635](#), [635f](#), [636f](#)

patogenia molecular da,

[635](#), [635f](#)

Leucemia monocítica, manifestações bucais da,

[752t](#)

Leucemia plasmocitária,

[618](#)

Leucemia pró-mielocítica aguda,

[631](#), [631f](#), [632](#)

Leucemia/linfoma de células T do adulto,

[609t](#), [623–624](#)

vírus da leucemia de células T tipo 1 e,

[312–313](#)

Leucemia/linfoma de células T linfoblástica aguda (ALL-T),

[609t](#), [610–611](#)

bases genéticas para,

[305t](#)

Leucemia/linfoma linfoblástica de células aguda (B-ALL),

[609t](#), [610–611](#), [610f](#)

Leucócito(s), na inflamação,

[48–56](#)

constituintes lisossômicos da,

[63](#)

defeitos na função do,

[55–56](#), [56t](#)

lesão tecidual mediada por,

[54–55](#), [55t](#)

lesão vascular mediada por,

[47f](#)

liberação de produtos de,

[54–55](#)

marginação, rolamento, e adesão ao endotélio,

[48–50](#), [48f](#), [49f](#), [49t](#)

migração pelo endotélio,

[48f](#), [50](#)

outras respostas funcionais dos ativados,

[54](#), [54f](#)

quimiotaxia de,

[48f](#), [50–51](#), [50f](#), [51f](#)

reconhecimento de microorganismos e tecidos mortos pelos,

[51–52](#), [52f](#)

recrutamento para locais de infecção e lesão,

[48–51](#), [48f–51f](#), [49t](#)

remoção de agentes ofensivos pelo,

[52–54](#), [53f](#)

Leucócito(s), variação de referência no adulto para,

[600t](#)

Leucocitose,

[601–603](#), [602f](#), [602t](#)

na inflamação,

[75](#)

Leucocitose basofílica,

[602t](#)

Leucocitose eosinofílica,

[602t](#)

Leucocitose neutrofílica,

[602f](#), [602t](#)

Leucodistrofia(s),

[1333](#), [1334–1335](#), [1334f](#)

adreno-,

[1164](#), [1272t](#), [1335](#)

metacromática,

[151t](#), [1334–1335](#)

Leucodistrofia metacromática,

[151t](#), [1334–1335](#)

Leucoencefalite hemorrágica aguda de Weston Hurst,

[1320–1321](#)

Leucoencefalopatia

multicística,

[1294](#), [1294f](#)

progressiva multifocal,

[1313–1314](#), [1314f](#)

Leucoeritroblastose, na mielofibrose primária,

[638](#)

Leucomalácia periventricular,

[1294](#)

Leucopenia,

[600–601](#)

na inflamação,

[75](#)

Leucoplasia

da cavidade bucal,

[752–753](#), [754f](#)

da vulva,

[1019](#)

pilosa,

[751](#)

Leucotrieno (s) (LTs)

na asma,

[697](#)

na hipersensibilidade imediata,

[200](#)

na inflamação,
[57t](#), [58–60](#), [58f](#), [59t](#)

Leucotrieno B4 (LTB4), na inflamação,
[50](#)

Leveduras,
[334](#), [385](#)

Lewis, Thomas,
[44](#)

LF (fator letal), no antraz,
[364](#)

LGA (grande para idade gestacional),
[462](#)

LGMDs (distrofias musculares da cintura escapular),
[1277](#), [1279t](#)

Ligamento arterioso, na coarctação da aorta,
[552](#)

Ligamento periodontal,
[748](#), [748f](#)

Ligante Fas (FasL), na apoptose,
[29–30](#), [31](#), [211](#)

Ligante semelhante delta (Dll), na angiogênese,
[100](#), [101f](#)

Limbo,
[1356f](#)

Lindane® (diclorodifeniltricloreto), exposição ocupacional ao,
[417](#)

Linfadenite,
[48](#), [527](#), [603–604](#)
devido à tuberculose,
[375](#)
inespecífica
aguda,
[603](#)
crônica,
[603–604](#), [604f](#)

Linfadenite inflamatória,
[48](#)

Linfadenite reativa,
[48](#)

Linfangiectasia, em infantes e crianças,
[481](#)

Linfangioma (s),
[530](#)

cavernoso,

[530](#)

em infantes e crianças,

[481](#)

simples (capilar),

[530](#)

Linfangiossarcoma,

[533](#)

Linfangites,

[48](#), [527](#)

Linfáticos, estrutura e função da,

[497](#)

Linfedema,

[112t](#), [113](#), [527–528](#)

Linfoblasto (s),

[610](#), [610f](#)

Linfócito.

see also [Linfócitos B](#); [Linfócitos T](#).

atípico, na mononucleose infecciosa,

[357](#), [357](#), [358f](#)

ativação de,

[193–196](#), [194f–196f](#)

em órgãos linfoides,

[189](#), [189f](#)

grande granular

see [\(Células natural killer \(NK\)\)](#)

na inflamação crônica,

[72](#), [73f](#)

na pele,

[1173](#), [1174f](#)

na resposta imunológica,

[185–187](#), [185f–187f](#)

naive,

[185](#)

recirculação de,

[190](#), [190f](#)

reconhecimento do antígeno pelo,

[193–195](#), [194f](#)

variação de referência no adulto para,

[600t](#)

Linfócitos B

ativação dos,

[195–196](#), [196f](#)

em órgãos linfoides,

[189](#), [189f](#)

na agamaglobulinemia ligada ao X,

[231](#), [232](#)

na AIDS,

[242](#), [242t](#)

na resposta imunológica,

[185f](#), [187](#), [187f](#)

na tolerância imunológica,

[209–211](#)

reconhecimento de antígenos por,

[193](#)

Linfócitos granulares grandes.

see [Células natural killer \(NK\)](#).

Linfócitos T

natural killer,

[186](#)

anergia dos,

[209–210](#)

ativação dos,

[186](#), [186f](#), [194f](#), [195](#), [195f](#)

auxiliar

na hipersensibilidade do tipo tardio,

[205](#), [206f](#)

na hipersensibilidade imediata,

[199](#), [199f](#)

na resposta imunológica,

[185f](#), [186](#), [195](#), [195f](#)

proliferação e diferenciação de,

[206–207](#)

citotóxicos

antígenos tumorais reconhecidos por,

[316](#), [317f](#)

efeito antitumoral dos,

[318](#)

na citotoxicidade mediada por células,

[207–208](#)

na evasão imune,

[320](#)

na rejeição do transplante,

[226](#), [227f](#)

na resposta imunológica,

[185f](#), [186](#)

efetores,
[190](#), [190f](#), [194f](#)
respostas de diferenciados,
[207](#), [207f](#), [208f](#)
em órgãos linfoides,
[189](#), [189f](#)
na inflamação crônica,
[72](#), [73f](#)
na lesão glomerular,
[923](#)
na resposta imunológica,
[185f](#), [186–187](#), [186f](#)
na tolerância imunológica,
[209–211](#), [210f](#)
naive,
[190](#), [190f](#), [194f](#)
proliferação e diferenciação de,
[194f](#)
recirculação de,
[190](#), [190f](#)
reconhecimento por,
[186](#), [186f](#), [193–195](#), [194f](#)
regulatórios,
[210–211](#), [210f](#)

Linfócitos T auxiliares (*helper*) (TH)
na hipersensibilidade do tipo tardio,
[205](#), [206f](#)
na hipersensibilidade imediata,
[199](#), [199f](#)
na resposta imunológica,
[185f](#), [186](#), [195](#), [195f](#)
proliferação e diferenciação de,
[206–207](#)

Linfócitos T CD4+ auxiliares
na hipersensibilidade do tipo tardio,
[205](#), [206f](#)
na infecção pelo HIV,
[240–241](#), [241f](#), [243](#), [243f](#), [244–245](#), [244t](#)
na resposta imunológica,
[185f](#), [186](#), [195](#), [195f](#)
proliferação e diferenciação de,
[206–207](#)

Linfócitos T CD8+ citotóxicos

na citotoxicidade mediada por células,

[207–208](#)

na infecção pelo HIV,

[243](#), [245](#)

na rejeição do transplante,

[226](#), [227f](#)

na resposta imunológica,

[185f](#), [186](#), [191](#)

Linfócitos T citotóxicos (CTLs)

antígenos tumorais reconhecidos pelos,

[316](#), [317f](#)

efeito antitumoral dos,

[318](#)

na citotoxicidade mediada por células,

[207–208](#)

na evasão imune,

[320](#)

na rejeição do transplante,

[226](#), [227f](#)

na resposta imunológica,

[185f](#), [186](#)

Linfócitos T efetores,

[190](#), [190f](#), [194f](#)

resposta de diferenciados,

[207](#), [207f](#), [208f](#)

Linfócitos T *killer*.

see [Linfócito \(s\) T citotóxicos \(CTLs\)](#).

Linfócitos TH (T auxiliares)

na hipersensibilidade do tipo tardio,

[205](#), [206f](#)

na hipersensibilidade imediata,

[199](#), [199f](#)

na resposta imunológica,

[185f](#), [186](#), [195](#), [195f](#)

proliferação e diferenciação de,

[206–207](#)

Linfocitose,

[602t](#)

intraepitelial, na doença celíaca,

[803](#), [804f](#)

na inflamação,

[75](#)

Linfoepitelioma, nasofaríngeo,

[759](#)

Linfogranuloma venéreo,

[383](#)

Linfoma(s)

células T

adulto,

[609t](#), [623—624](#)

associado às enteropatias,

[804](#)

cutâneo,

[1192—1193](#), [1193f](#)

extranodal,

[609t](#), [624](#)

periférico, inespecífico,

[609t](#), [622—623](#), [623f](#)

de Burkitt,

[609t](#), [615—616](#), [616f](#)

bases genéticas para,

[283](#), [305](#), [305t](#), [616](#)

vírus Epstein-Barr e,

[314—315](#), [314f](#), [616](#)

de células B

grande difuso,

[609t](#), [614—615](#), [615f](#), [616](#)

relacionado à Aids,

[248](#)

vírus Epstein-Barr no,

[315](#)

de células do manto,

[609t](#), [620—621](#), [621f](#)

bases genéticas para,

[305](#), [305t](#), [621](#)

de células NK/T extranodal,

[609t](#), [624](#)

de grandes células anaplásicas,

[609t](#), [623](#), [623f](#)

de Hodgkin,

[624—628](#)

características clínicas do,

[628](#), [629t](#)

células de Reed-Sternberg no,

[624—628](#), [625f](#), [629f](#)

classificação do,

[606](#), [606t](#), [625](#)
definição,
[624](#)
epidemiologia do,
[625](#)
estadiamento do,
[628](#), [629t](#)
patogênese molecular do,
[628](#), [629f](#)
relacionado à Aids,
[247](#)
tipo de celularidade mista,
[626t](#), [627](#), [627f](#)
tipo de predominância de linfócitos,
[626t](#), [627–628](#), [627f](#)
tipo depleção de linfócitos,
[626t](#), [627](#)
tipo esclerose nodular,
[626–627](#), [626f](#), [626t](#)
tipo rico em linfócitos,
[626t](#), [627](#), [627f](#)
tratamento do,
[628](#)

de mama,
[1101](#)
folicular,
[609t](#), [613–614](#), [613f](#), [614f](#)
 bases genéticas para,
 [305](#), [305t](#), [614](#)
gástrico,
[794–795](#), [795f](#)
 Helicobacter pylori e,
 [316](#)

intravascular,
[1345](#)
linfoblástico agudo,
[608–611](#), [609t](#)
 bases genéticas para,
 [305t](#), [306](#)
 características clínicas do,
 [611](#)
 definição,
 [608–610](#)

epidemiologia do,
[610](#)
imunofenótipo do,
[610](#)
morfologia do,
[610](#), [610f](#)
patogênese molecular do,
[305t](#), [306](#), [610–611](#)
prognóstico para,
[611](#)
linfocítico pequeno,
[609t](#), [611–613](#), [612f](#)
linfoplasmacítico,
[620](#), [620f](#)
MALTomas como,
[621](#)
 devido a translocações cromossômicas,
 [605](#)
 gástricos,
 [794–795](#), [795f](#)
 Helicobacter pylori e,
 [316](#), [794](#)
Mediterrâneo,
[617](#)
não Hodgkin,
[606](#)
 da órbita,
 [1356](#)
 estadiamento do,
 [629t](#)
 Hodgkin vs.,
 [624–625](#), [625t](#)
relacionado à AIDS,
[247–248](#)
retinal,
[1373](#)
SNC primário,
[1345](#)
testicular,
[1001](#)
vs. leucemia,
[606](#)
zona marginal,

[609t](#), [621–622](#)

Linfoma da retina,

[1373](#)

Linfoma da zona marginal,

[609t](#), [621–622](#)

Linfoma das células do manto,

[609t](#), [620–621](#), [621f](#)

bases genéticas para,

[305](#), [305t](#), [621](#)

Linfoma de Burkitt,

[609t](#), [615–616](#), [616f](#)

bases genéticas para,

[283](#), [305](#), [305t](#), [616](#)

vírus Epstein-Barr e,

[314–315](#), [314f](#), [616](#)

Linfoma de células *natural killer* (NK), extranodal,

[609t](#), [624](#)

Linfoma de células T

associado às enteropatias,

[804](#)

cutâneo,

[1192–1193](#), [1193f](#)

do adulto,

[609t](#), [623–624](#)

extranodal,

[609t](#), [624](#)

periférico, inespecífico,

[609t](#), [622–623](#), [623f](#)

Linfoma de células T associado à enteropatia,

[804](#)

Linfoma de células T cutâneo (CTCL),

[1192–1193](#), [1193f](#)

Linfoma de células T periférico, inespecífico,

[609t](#), [622–623](#), [623f](#)

Linfoma de células T/NK extranodal,

[609t](#), [624](#)

Linfoma de grandes células anaplásicas,

[609t](#), [623](#), [623f](#)

Linfoma de grandes células B associado à imunodeficiência,

[615](#)

Linfoma de grandes células B difuso (DLBCL),

[609t](#), [614–615](#), [615f](#), [616](#)

Linfoma de Hodgkin (HL),

624–628

características clínicas do,
628, 629t
células de Reed-Sternberg no,
624–628, 625f, 629f
classificação do,
606, 606t, 625
de celularidade mista,
626t, 627, 627f
de depleção linfocítica,
626t, 627
de predominância linfocítica tipo,
626t, 627–628, 627f
definição,
624
disseminação do,
608
epidemiologia do,
625
estadiamento do,
628, 629t
formas clássicas do,
625
não Hodgkin vs.,
624–625, 625t
patogenia molecular da,
628, 629f
relacionado à Aids,
247
tipo esclerose nodular,
626–627, 626f, 626t
tipo rico em linfócitos,
626t, 627, 627f
tratamento do,
628

Linfoma do mediterrâneo,

617

Linfoma do sistema nervoso central (SNC), primário,

1345

Linfoma folicular,

609t, 613–614, 613f, 614f

bases genéticas para,

305, 305t, 614

Linfoma intravascular,

[1345](#)

Linfoma linfocítico pequeno (SLL),

[609t](#), [611–613](#), [612f](#)

Linfoma linfocítico, pequeno,

[609t](#), [611–613](#), [612f](#)

Linfoma linfoplasmacítico,

[620](#), [620f](#)

Linfoma testicular,

[1001](#)

Linfoma/leucemia linfoblástica aguda (ALL),

[608–611](#), [609t](#)

características clínicas da,

[611](#)

definição,

[608–610](#)

epidemiologia da,

[610](#)

imunofenótipo da,

[610](#)

morfologia da,

[610](#), [610f](#)

patogenia molecular da,

[305t](#), [306](#), [610–611](#)

prognóstico para,

[611](#)

Linfomas de células B

de células grandes difuso,

[609t](#), [614–615](#), [615f](#), [616](#)

neoplasias de células B

origem de,

[607f](#)

periférico,

[606t](#), [609t](#), [611–622](#)

precursor,

[606t](#), [608–611](#), [609t](#), [610f](#)

relacionados à AIDS,

[248](#)

virus Epstein-Barr em,

[315](#)

Linfomas gástricos,

[794–795](#), [795f](#)

Linfomas não Hodgkin (NHLs),

[606](#)

da órbita,

[1356](#)

de Hodgkin vs.,

[624–625](#), [625t](#)

estadiamento do,

[629t](#)

Linfonodo (s),

[189](#), [189f](#), [603](#)

na mononucleose infecciosa,

[357](#)

na sarcoidose,

[710](#)

Linfonodo de Virchow,

[794](#)

Linfonodos de Heberden,

[1244](#)

Linfopenia,

[600](#)

na Aids,

[242t](#)

Linfopoiese,

[599f](#)

Língua, tumor formador de amiloide da,

[254](#), [255](#)

Linhagens de células cancerosas,

[267–268](#)

Linhas de Zahn,

[124](#)

Linite plástica,

[794](#)

Lipídio(s)

acúmulo intracelular de,

[33–35](#), [34f](#), [35f](#)

na aterosclerose,

[508](#)

Lipidúria, na síndrome nefrótica,

[930](#)

Lipoblastos,

[1258](#), [1258f](#)

Lipofosfoglicana, na leishmaniose,

[394](#)

Lipofuscina

acúmulo intracelular de,

[36](#), [37f](#)

inclusões neuronais de,

[1289](#)

Lipofuscinoses ceroides neuronais,

[1334](#)

Lipomas,

[262](#), [1257–1258](#)

cardíacos,

[592](#)

de mama,

[1100](#)

do cordão espermático,

[995](#)

do esôfago, pedunculado,

[782](#)

Lipoproteína(s), e cardiopatia isquêmica,

[506](#)

Lipoproteína de baixa densidade (LDL) colesterol, e aterosclerose,

[505](#), [508](#)

Lipoproteína de baixa densidade (LDL) receptor no metabolismo do colesterol,

[147–149](#), [147f](#), [148f](#)

defeitos da,

[143t](#), [147–149](#), [147f–149f](#)

Lipoproteína de baixa densidade (LDL), metabolismo da,

[147](#), [147f](#)

Lipoproteína de densidade intermediária (IDL), metabolismo da,

[147](#), [147f](#)

Lipoproteína de densidade muito baixa (VLDL), metabolismo da,

[147](#), [147f](#)

Lipossarcoma,

[1257t](#), [1258](#), [1258f](#)

Lipoxigenase(s), na inflamação,

[58f](#), [59](#)

Lipoxinas, na inflamação,

[58f](#), [59](#)

Líquen escleroso, da vulva,

[1019](#), [1019f](#)

Líquen plano,

[1199–1200](#), [1200f](#)

manifestações bucais do,

[752t](#)

Líquen plano pilar,

[1200](#)

Liquen simples crônico, da vulva,

[1019f](#), [1020](#)

Liquenificação,

[1175](#)

Líquido sinovial,

[1243](#)

Lise celular, sistema complemento na,

[64](#), [64f](#)

Lisossomos,

[149](#)

Lisozima, na fagocitose,

[54](#)

Lissencefalia,

[1292–1293](#), [1293f](#)

Listeria monocytogenes,

[363](#)

Listeriose,

[363](#)

LLA.

see [Leucemia/linfoma linfoblástica aguda \(LLA\)](#).

LMA.

see [Leucemia mieloide aguda \(LMA\)](#).

LMF (fator mobilizador de lipídios),

[437](#)

Lobulite linfocítica esclerosante,

[1078](#)

Lóbulo hepático,

[842](#), [842f](#)

Lóbulo pulmonar,

[685](#)

Locais imunoprevilegiados,

[211](#)

Local frágil,

[169](#), [169f](#)

L-selectina, na inflamação,

[49](#), [49t](#)

LT(s) (leucotrienos)

na asma,

[697](#)

na hipersensibilidade imediata,

[200](#)

na inflamação,

[57t](#), [58–60](#), [58f](#), [59t](#)

LT (toxina lábil ao calor),

[810](#)

LTB4 (leucotrieno B4), na inflamação,

[50](#)

Lúpus eritematoso

cutâneo subagudo,

[221](#)

discoide crônico,

[221](#)

induzida por drogas,

[215t](#), [216](#), [221](#)

sistêmico,

[213–221](#)

autoanticorpos no,

[204t](#), [213–215](#), [215t](#)

características clínicas do,

[204t](#), [217t](#), [220–221](#)

critérios diagnósticos para,

[213](#), [214t](#)

endocardite do,

[124](#), [220](#), [220f](#), [575f](#), [577](#)

epidemiologia do,

[213](#)

etiologia e patogênese do,

[215–217](#), [216f](#)

morfologia do,

[217–220](#), [217t](#), [218f–220f](#)

Lúpus eritematoso induzido por drogas,

[215t](#), [216](#), [221](#)

Lúpus eritematoso sistêmico (SLE),

[213–221](#)

autoanticorpos no,

[204t](#), [213–215](#), [215t](#)

características clínicas do,

[204t](#), [217t](#), [220–221](#)

critérios diagnósticos para,

[213](#), [214t](#)

endocardite do,

[124](#), [220](#), [220f](#), [575f](#), [577](#)

epidemiologia da,

[213](#)

etiologia e patogênese do,

[215–217](#), [216f](#)
morfologia do,
[217–220](#), [217t](#), [218f–220f](#)

Luteoma da gravidez,
[1060](#)

Luz ultravioleta (UV)
carcinogênese da,
[312](#)
e cutâneo carcinoma de células escamosas,
[1188](#)
no lúpus eritematoso sistêmico,
[216](#)

Luz UV (ultravioleta)
carcinogênese da,
[312](#)
e carcinoma de células escamosas cutâneo,
[1188](#)
no lúpus eritematoso sistêmico,
[216](#)

Má absorção de ácido biliar, primária,

[802t](#)

MAC (complexo de ataque à membrana),

[63.](#), [64.](#), [64f](#)

MAC (complexo *Mycobacterium avium-intracellulare*),

[375.](#), [375f](#)

na AIDS,

[246.](#), [375.](#), [375f](#)

Maconha, abuso de,

[426t.](#), [427–428](#)

Macroalbuminúria, na nefropatia diabética,

[1153](#)

Macrófago(s)

ativados,

[54.](#), [54f.](#), [71.](#), [71f.](#), [72f](#)

efeito antitumoral do,

[318](#)

infecção pelo HIV de,

[241–242.](#), [242t](#)

na cicatrização de feridas,

[102.](#), [103f.](#), [105f](#)

na fagocitose,

[53](#)

na inflamação

aguda,

[56](#)

crônica,

[71.](#), [71f–73f.](#), [72](#)

na lesão glomerular,

[923](#)

na metástase,

[303](#)

na resposta imunológica,

[184.](#), [188.](#), [194f](#)

na tuberculose,

[372](#)

tabagistas,

[712.](#), [712f.](#), [713](#)

Macrófagos de fumantes,

[712.](#), [712f.](#), [713](#)

Macroglobulina α_2 , na inflamação,

Macroglobulinemia de Waldenström,

[617](#), [620](#)

Macrossomia fetal,

[460](#)

Mácula,

[1175](#)

Máculas do carvão,

[706](#)

Má absorção,

[801–805](#)

mecanismos de,

[801–802](#), [802t](#)

na abetalipoproteinemia,

[805](#)

na deficiência de lactase (dissacaridase),

[802t](#), [805](#)

na doença celíaca,

[802t](#), [803–804](#), [803f](#), [804f](#)

na doença de Crohn,

[819](#)

na enteropatia autoimune,

[802t](#), [804–805](#)

na fibrose cística,

[802](#), [802t](#)

no espru tropical,

[802t](#), [804](#)

Malacoplasia, cistite com,

[983](#), [983f](#), [984f](#)

Malária,

[390–393](#), [392f](#), [393f](#)

agentes causadores de,

[390](#)

cerebral maligna,

[393](#), [393f](#)

ciclo de vida e patogênese da,

[390–391](#), [392f](#)

epidemiologia da,

[390](#)

morfologia da,

[391–393](#), [393f](#)

resistência do hospedeiro à,

[391](#)

Malassezia furfur,

[1210](#)

Malformação Dandy-Walker,

[1293](#)

Malformação de Arnold-Chiari,

[1293–1294.](#), [1294f](#)

Malformação de Chiari tipo I,

[1294](#)

Malformação de Chiari tipo II,

[1293–1294.](#), [1294f](#)

Malformações,

[456.](#), [457f](#)

Malformações arteriovenosas (AVMs),

[1306–1307](#)

Malformações cavernosas, de cérebro,

[1306.](#), [1307](#)

Malformações vasculares, encefálicas,

[1306–1307](#)

Malhas trabeculares,

[1354f.](#), [1362f](#)

Malignidade

hipercalcemia da,

[321t.](#), [322.](#), [1134](#)

neuropatias associadas à,

[1274](#)

MALT (tecido linfóide associado à mucosa),

[786](#)

MALTomas (tumores linfóides associados à mucosa),

[621](#)

devido a translocações cromossômicas,

[605](#)

gástrico,

[794–795.](#), [795f](#)

Helicobacter pylori e,

[316.](#), [794](#)

Mama(s),

[1073–1102](#)

alterações do ciclo de vida na,

[1074–1075.](#), [1075f](#)

anatomia da,

[1074.](#), [1074f](#)

carcinoma ductal invasivo da,

[268f](#)

distúrbios de desenvolvimento da,

[1075](#)

fibroadenoma da,

[268f](#)

masculino,

[1101](#)

supranumerário,

[1075](#)

Mamilo(s)

doença de Paget do,

[1088–1089](#), [1090f](#)

inversão congênita do,

[1075](#)

supranumerário,

[1075](#)

Mamotrófo,

[1106](#)

Mancha em “cereja-vermelha”, na doença de Tay-Sachs,

[151–152](#), [1370](#), [1372f](#)

Manchas algodonosas, no infarto retinano,

[1367](#), [1370f](#)

Manchas café com leite,

[1175](#), [1350](#)

Manchas de Bitot,

[440](#), [440f](#)

Manchas de Koplik,

[351](#)

Manchas em salmão, na retinopatia falciforme,

[1370](#)

Manchas iridescentes, na retinopatia falciforme,

[1370](#)

Manchas rosas, na febre tifoide,

[810](#)

Manchas vinho do porto,

[481](#)

Manifestações clínicas,

[4](#)

Manifestações neurológicas, da AIDS,

[242–243](#), [248](#)

Manosidose,

[151t](#)

Marasmo,

[436–437](#), [437f](#)

Marcadores polimórficos,

[176–177](#), [177f](#), [178f](#)

Marcadores tumorais,

[326–327](#), [327t](#)

Marcapasso SA (sinoatrial),

[540](#)

Marcapasso sinoatrial (SA),

[540](#)

Mascaramento do antígeno, na evasão imune,

[320](#)

Massa óssea

 aumentada,

[1218](#)

 pico de,

[1217](#)

 reduzida,

[1222–1224](#), [1222t](#), [1223f](#)

Massa sarcoplásmica, na distrofia miotônica,

[1277](#)

Massas da mama,

[1076](#), [1068f](#)

Mastalgia,

[1075](#)

Mastite

 aguda,

[1077](#)

 granulomatosa,

[1078](#)

 periductal,

[1077](#), [1077f](#)

Mastócito(s)

 na hipersensibilidade imediata,

[198–199](#), [198f](#), [199f](#)

 na inflamação,

[56](#), [72](#)

Mastocitose,

[1193–1194](#), [1194f](#)

 sistêmica,

[634t](#)

Mastodinia,

[1075](#)

Mastopatia linfocítica,

[1078](#)

Matriz extracelular (ECM)

componentes da,

[94–98](#), [95f](#), [95t](#), [97f](#), [98f](#)

funções da,

[94](#)

invasão da, na metástase,

[298–300](#), [299f](#)

na angiogênese,

[101–102](#)

na regeneração e reparo,

[80](#), [81f](#), [98](#)

Matriz intersticial,

[94](#), [95f](#)

Matriz óssea

anormalidades do desenvolvimento e adquiridas na,

[1218–1227](#)

proteínas da,

[1216–1217](#), [1217t](#)

Maturação epidérmica, distúrbios da,

[1194](#)

Maturação megaloblastoide, na síndrome mielodisplásica,

[633](#)

Maturação por afinidade, na imunidade humoral,

[196](#), [196f](#)

Maturação, do nevo melanocítico,

[1177](#), [1178f](#)

Maturidade pulmonar fetal,

[465](#)

MAVs (malformações arteriovenosas),

[1306–1307](#)

MBP (proteína básica da mielina),

[1273f](#)

MC4R (receptor 4 de melanocortina), no equilíbrio energético,

[448](#), [449f](#)

MCHC (concentração de hemoglobina celular média),

[648](#), [649t](#)

na anemia falciforme,

[653–654](#)

MCP-1 (proteína quimioatrativa de monócitos),

[62](#)

M-CSF (fator estimulador de colônias de macrófagos), na homeostase óssea,

[1216](#), [1216f](#)

MCVs (vírus do molusco contagioso),

[1017](#)

MDM2,

[290–291](#)

MDMA (3,4-metilenedioximetanfetamina),

[427](#)

MDMX,

[290](#)

MDR1, na colite ulcerativa,

[817](#)

MDS (síndrome mielodisplásica),

[628](#), [632–634](#), [633f](#)

Mecanismo de Frank-Starling,

[541](#)

Mecanismos de sinalização, no crescimento celular,

[89–92](#), [90f–92f](#)

Mecanismos e fatores antitumorais,

[318–319](#)

Mecanismos imunes, de lesão glomerular,

[919–924](#), [919t](#), [921f–924f](#)

Média, dos vasos sanguíneos,

[496](#), [496f](#)

Mediadores derivados de células, da inflamação,

[57–63](#), [57t](#)

aminas vasoativas (histamina e serotonina) como,

[57–58](#), [57t](#)

citocinas e quimiocinas como,

[57t](#), [61–63](#), [61t](#), [62f](#)

constituintes lisossômicos dos leucócitos como,

[57t](#), [63](#)

espécies de oxigênio reativas como,

[57t](#), [60](#)

fator de ativação plaquetária como,

[57t](#), [60](#)

metabólitos do ácido araquidônico (prostaglandinas, leucotrienos, e lipoxinas) como,

[57t](#), [58–60](#), [58f](#), [59t](#)

neuropeptídeos como,

[57t](#), [64](#)

óxido nítrico como,

[57t](#), [60–61](#), [61f](#)

Mediadores derivados de proteínas plasmáticas, da inflamação,

[63–66](#)

sistema complemento como,

[57t](#), [63–64](#), [64f](#)

sistema da coagulação e cinina como,
[57t](#), [64–66](#), [65f](#), [66t](#)

Mediadores dos mastócitos, na hipersensibilidade imediata,
[199–201](#), [200f](#), [201t](#)

Mediadores imunossupressores, no choque séptico,
[131](#)

Mediadores inflamatórios, no choque séptico,
[130](#)

Mediadores lipídicos, na hipersensibilidade imediata,
[200](#)

Mediastinopericardite,
[590](#)

 adesiva,
 [590](#)

Medicina regenerativa,
[82](#)

Medula óssea,
[598–600](#)

 células-tronco na,
 [85](#)

Medula renal, doenças císticas da,
[967–968](#), [968f](#)

Medular da suprarrenal,
[1167–1169](#)

 anatomia da,
 [1156](#), [1167](#)

 feocromocitoma da,
 [1167–1169](#), [1168f](#), [1168t](#), [1169f](#)

Meduloblastoma,
[1344–1345](#), [1344f](#)

Megacariócitos em “peão de xadrez”, na síndrome mielodisplásica,
[633](#)

Megacariócitos, na síndrome mielodisplásica,
[633](#), [633f](#)

Megacolo aganglionar congênito,
[774–775](#), [774f](#)

Megacolo tóxico,
[820](#)

Megacolon

 aganglionar congênito,
 [774–775](#), [774f](#)

 tóxico,
 [820](#)

Megaencefalia,

[1292](#)

Megalina,

[920](#)

Megalocórnea,

[1374](#)

Melanina, acúmulo intracelular de,

[36](#)

Melanócito(s),

[1173](#), [1173f](#)

Melanoma(s),

[1179–1183](#)

características clínicas da,

[1180](#), [1181f](#)

conjuntivo,

[1358](#), [1358f](#)

da vulva,

[1023–1024](#)

disseminação superficial,

[1180](#)

epidemiologia da,

[1180](#)

familiar,

[275](#), [1182](#), [1190t](#)

fatores prognósticos para,

[1181–1182](#)

lentiginoso acral/mucoso,

[1177](#), [1180](#)

morfologia do,

[1180–1181](#), [1181f](#)

nevo displásico e,

[1178–1179](#), [1180f](#)

patogenia do,

[1182–1183](#), [1182f](#)

uveal,

[1364–1365](#), [1366f](#)

Melanose ocular congênita,

[1358](#)

MELAS (encefalomiopatia mitocondrial, acidose láctica e episódios semelhantes a acidente vascular encefálico),

[1335](#)

Membrana(s) hialina(s), na síndrome da angústia respiratória aguda,

[688](#), [689f](#)

Membrana basal glomerular (GBM),

[916–918](#), [917f](#), [918f](#)

espessamento da,

[919](#)

no diabetes melito,

[1149](#), [1149f](#)

Membrana basal tubular, espessamento da, no diabetes melito,

[1149](#), [1150f](#)

Membrana basal,

[94](#), [95f](#)

Membrana ciclítica,

[1376](#)

Membrana limitante externa, da retina,

[1367f](#)

Membrana limitante interna, da retina,

[1367f](#)

Membrana sinovial,

[1243](#)

Membranas lisossômicas, lesão das,

[23](#)

Memória imunológica,

[196–197](#)

MEN.

see [Neoplasia endócrina múltipla \(MEN\)](#).

Meninas,

[1170](#)

Meningioangiomatose,

[1350](#)

Meningioma (s),

[1346–1347](#), [1346f](#)

anaplásico (maligno),

[1347](#)

atípico,

[1347](#)

Meningite

aguda,

[1307–1308](#)

asséptica (viral),

[1307](#), [1308](#)

HIV,

[1313](#)

piogênica (bacteriana),

[1307–1308](#), [1307f](#)

química,
[1307](#), [1308](#)

crônica,

[1307](#)

criptocócica,

[1314](#), [1315f](#)

definição,

[1307](#)

tuberculosa,

[1309](#)

Meningite asséptica,

[1307](#), [1308](#)

Meningite bacteriana,

[1307–1308](#), [1307f](#)

Meningite criptocócica,

[1314](#), [1315f](#)

Meningite piogênica,

[1307–1308](#), [1307f](#)

Meningite química,

[1307](#), [1308](#)

Meningite tuberculosa,

[1309](#)

Meningite viral,

[1307](#), [1308](#)

Meningocele,

[1292](#)

Meningoencefalite

bacteriana crônica,

[1309–1310](#)

definição,

[1307](#)

fúngica,

[1314](#), [1315f](#)

tuberculosa,

[1309](#)

viral,

[1310–1314](#), [1311f–1314f](#)

Meningomielocele,

[1292](#)

MEOS (sistema microssomal de oxidação do etanol),

[421](#)

Merlina,

[295](#), [1348](#)

Merozoítos, da malária,

[391](#), [392f](#)

MERRF (epilepsia mioclônica e fibras vermelhas rotas),

[1335–1336](#)

Mesotelioma(s)

das tubas uterinas,

[1047](#)

do peritônio,

[837](#)

epitelióide,

[733–734](#), [733f](#)

exposição a asbestos e,

[709](#), [969](#)

fibroso benigno,

[732–733](#), [732f](#)

maligno,

[733–734](#), [733f](#), [734f](#)

misto,

[969f](#), [970](#)

peritoneal,

[734](#)

sarcomatoide,

[970](#)

Metabolismo

erros herdados, alelos HLA e,

[193](#)

erros inatos do,

[470–473](#), [471t](#)

fenilcetonúria como,

[471–472](#), [471f](#)

fibrose cística como,

[473–479](#)

bases genéticas para,

[139f](#), [144](#), [473–476](#), [474f](#), [475f](#)

características clínicas do,

[476f](#), [477–479](#), [478t](#)

modificadores ambientais de,

[476](#)

morfologia da,

[476–477](#), [477f](#)

galactosemia como,

[472–473](#), [472f](#), [473f](#)

miopatias com,

Metabolismo da fenilalanina, anormalidades do,

[471–472](#), [471f](#)

Metabolismo da galactose, distúrbio do,

[472–473](#), [472f](#), [473f](#)

Metabolismo da purina,

[1251](#), [1252f](#)

Metabolismo do colesterol,

[147–148](#), [147f](#), [148f](#)

Metabolismo do ferro,

[667–668](#), [668f](#), [669f](#)

Metabólitos do AA (ácido araquidônico), na inflamação,

[50](#), [57t](#), [58–60](#), [58f](#), [59t](#)

Metabólitos do ácido araquidônico (AA), na inflamação,

[50](#), [57t](#), [58–60](#), [58f](#), [59t](#)

Metabólitos tóxicos,

[411](#), [411f](#)

Metacromasia,

[1335](#)

Metadona,

[427](#)

Metais, como poluentes ambientais,

[414–416](#), [414f](#), [415f](#)

Metaloprotease vWF, em microangiopatias trombóticas,

[677](#)

Metaloproteinases da matriz (MMPs)

na cura de feridas,

[105](#)

na metástase,

[299–300](#)

Metanfetamina (*meth*), abuso de,

[427](#)

Metano, no efeito estufa,

[409](#)

Metanol, toxicidade do SNC,

[1337](#)

Metaplasia das células de Paneth, na doença de Crohn,

[818](#)

Metaplasia escamosa

da bexiga urinária,

[984](#)

devido à deficiência de vitamina A,

[440–441](#)

do colo do útero,
[1016](#), [1027](#), [1027f](#)
do pulmão,
[731](#), [732f](#)
dos ductos lactíferos,
[1077](#), [1077f](#)

Metaplasia esofageana, no esôfago de Barrett,
[778–779](#), [778f](#)

Metaplasia intestinal
devido à gastrite crônica,
[789](#)
e câncer gástrico,
[792](#)
na gastrite autoimune,
[787](#), [787f](#)
no esôfago de Barrett,
[778–779](#), [778f](#)

Metaplasia óssea, do epitélio do pimento retinal,
[1376](#)

Metaplasia pseudopilórica
na colite ulcerativa,
[820](#), [821f](#)
na doença de Crohn,
[818](#)

Metaplasia,
[265](#)

causas de,
[10–11](#), [10f](#)
colunar para escamosa,
[10](#), [10f](#)
definição,
[10](#)
escamosa para colunar,
[10](#)
mecanismos de,
[11](#)
no esfregaço cervicovaginal,
[323f](#)
tecido conjuntivo,
[10–11](#)

Metapneumovírus (MPV),
[724](#)

Metástase (s),

[269–270](#), [269f–271f](#), [271t](#)

da próstata câncer,

[1006](#), [1006f](#)

de mama câncer,

[269f](#), [270](#), [301](#), [1095](#), [1097](#)

determinação do local de origem da,

[324](#)

disseminação vascular e migração de células tumorais,

[300–301](#)

do câncer colorretal,

[833](#), [834f](#)

dormência da,

[301](#)

esquelética,

[1243](#)

genética molecular da,

[301–302](#), [301f](#)

hepática,

[889–890](#)

invasão da matriz extracelular na,

[298–300](#), [299f](#)

miocárdica,

[592–593](#)

na carcinogênese,

[278](#), [298–302](#), [298f](#)

osteolítica,

[1134](#)

para bexiga urinária,

[989](#)

para o encéfalo,

[1347](#)

para órbita,

[1356](#)

para ovários,

[1048t](#), [1049f](#), [1060](#)

para pulmões,

[738–739](#), [739f](#)

Metchnikoff, Elie,

[44](#)

Metemoglobina,

[650](#)

Metilação de ilhas CpG, no carcinoma colorretal,

[832](#)

Metilação do DNA, na carcinogênese,

[306](#)

Metilcobalamina,

[665](#), [665f](#)

3,4-Metilenedioximetanfetamina (MDMA, *Ecstasy*),

[427](#)

Métodos citológicos, para diagnóstico de câncer,

[323f](#), [324](#)

Métodos histológicos, para diagnóstico de câncer,

[323](#)

Metotrexato, efeitos no SNC,

[1338](#)

MGUS (gamopatia monoclonal de significância incerta),

[617](#), [619](#)

MHC.

see [Complexo de histocompatibilidade principal \(MHC\)](#).

MI.

see [Infarto miocárdico \(MI\)](#).

Miastenia grave,

[1283–1284](#)

devido ao câncer,

[321t](#), [322](#)

hipersensibilidade mediada por anticorpos na,

[203](#), [203t](#)

Micose(s).

see also [Infecção fúngica](#).

d'embée,

[1192](#)

fungoides,

[609t](#), [624](#), [1192–1193](#), [1193f](#)

Microabscessos de Munro,

[1199](#)

Microabscessos de Pautrier,

[1193](#)

Microalbuminúria, na nefropatia diabética,

[1153](#)

Microambiente estromal, e carcinogênese,

[303](#)

Microangiopatia (s)

diabética,

[1148](#), [1148f](#)

intraretinal,

[1368](#), [1371f](#)

trombótica,
[677-678](#), [677t](#)

doença renal devido à,
[960-962](#), [960f](#)

Microangiopatia intraretinal (IRMA),
[1368](#), [1371f](#)

Microangiopatias trombóticas,
[677-678](#), [677t](#)

doença renal devido a,
[960-962](#), [960f](#)

Microarranjos de DNA,
[325](#), [326f](#)

Microbioma,
[334](#)

Microbiota, na doença intestinal inflamatória,
[817-818](#)

Microcarcinoma papilar, da tireoide,
[1130](#)

Microcefalia,
[1292](#)

Microdissecção de captura a laser,
[325-326](#)

Microftalmia,
[1376](#)

Micróglia, reações a lesões da,
[1290](#)

Microglobulina β_2 , na amiloidose,
[251](#)

Microorganismo (s)

bactéria como,
[333t](#), [334](#), [335f](#)

mecanismos de produção de doença por,
[344-345](#)

categorias de,
[332-336](#), [333t](#)

ectoparasitos como,
[336](#)

evasão imune por,
[346-347](#), [346f](#), [347t](#)

fungos como,
[333t](#), [334](#)

helmintos como,

[333t](#), [336](#)

lesão celular devido à,

[11](#)

liberação a partir do corpo,

[340–342](#)

mecanismos de produção de doença por,

[343–357](#)

no bioterrorismo,

[337–338](#), [338t](#)

prions como,

[332](#), [333t](#)

propagação e disseminação de,

[340](#), [339f](#)

protozoários como,

[333t](#), [335](#)

técnicas especiais para diagnóstico,

[335t](#), [336](#)

transmissão de,

[340–342](#)

placenta-feto,

[340](#)

sexual,

[342](#), [341t](#)

vias de entrada de,

[338–339](#)

vírus como,

[332–333](#), [333f](#), [333t](#)

mecanismos de produção de doença por,

[343–344](#), [343f](#)

MicroRNAs (miRNAs),

[137](#), [137f](#)

na carcinogênese,

[277](#), [307–308](#), [307f](#)

no reparo do DNA,

[291](#)

oncogênico,

[307f–308](#)

Mielina, compacção da,

[1271](#), [1273f](#)

Mielinólise, central pontina,

[1321](#)

Mielinose pontina central,

[1321](#)

Mieloblastos, na leucemia mieloide aguda,

[630–631](#), [631f](#)

Mielodisplasia,

[633](#), [633f](#)

Mielofibrose primária,

[634t](#), [638–639](#), [639f](#)

Mielolipoma suprarrenal,

[1167](#)

Mieloma múltiplo,

[609t](#), [617–619](#), [618f](#), [619f](#)

lesões glomerulares no,

[943](#)

Mieloma plasmocitário,

[609t](#), [617–619](#), [618f](#), [619f](#)

lesões glomerulares no,

[943](#)

Mieloma renal,

[618](#), [956](#), [956f](#)

Mieloma solitário,

[609t](#), [617](#), [619](#)

Mielomeningocele,

[1292](#)

Mielopatia necrosante angiodisgenética,

[1306](#)

Mieloperoxidase (MPO), na fagocitose,

[53](#), [53f](#)

Mielopoiese,

[599f](#)

MIF (fator inibidor de macrófagos), na síndrome da angústia respiratória aguda,

[690f](#)

Migração ameboide, na metástase,

[300](#)

Migração, de células tumorais, na metástase,

[300–301](#)

Milisieverts (mSv),

[431](#)

Mimetismo molecular, na autoimunidade,

[212](#), [213f](#)

Mimetismo vasculogênico,

[1365](#)

Mineralização óssea, vitamina D na,

[443](#)

Mineralocorticoides,

[1156](#)

Miniavaliação Nutricional (MNA),

[436](#)

Minociclina, pigmentação cutânea devido à,

[423f](#)

Miocárdio,

[538–539](#)

hibernação do,

[561](#)

pré-condicionamento do,

[561](#)

”*stunned*” (atordoado),

[561](#), [562f](#)

Miocardiopatia

devido à amiloidose,

[588](#), [588f](#)

devido à catecolaminas,

[587–588](#)

devido a fármacos cardiotoxicos,

[587](#)

devido à sobrecarga de ferro,

[588](#)

devido ao hipertireoidismo e hipotireoidismo,

[589](#)

Miocardiopatia dilatada (DCM),

[580–583](#)

características clínicas da,

[582–583](#)

ligada ao X,

[581](#)

morfologia da,

[580–581](#), [582f](#)

padrão funcional e causas de,

[580t](#)

patogênese da,

[581–582](#), [582f](#), [583f](#)

representação gráfica da,

[580f](#)

Miocardiopatia hipertrófica (HCM),

[583–585](#)

características clínicas da,

[585](#)

morfologia da,

[583–584](#), [584f](#)

padrões funcionais e causas de,

[580t](#)

patogenia da,

[582f](#), [583f](#), [585](#)

representação gráfica da,

[580f](#)

Miocardiopatia por catecolamina,

[587–588](#), [1169](#)

Miocardiopatia pós-parto,

[581–582](#)

Miocardiopatia relacionada à gravidez,

[581–582](#)

Miocardite,

[586](#), [586t](#), [587f](#)

e miocardiopatia dilatada,

[581](#)

Miocardite de células gigantes,

[586](#), [587f](#)

Miocardite de hipersensibilidade,

[586](#), [587f](#)

Miocardite de Lyme,

[586](#)

Miocardite diftérica,

[586](#)

Miocardite linfocítica,

[586](#), [587f](#)

Miócito(s), cardíaco,

[539](#)

Miocitólise, no infarto miocárdico,

[560](#)

Miócitos cardíacos,

[539](#)

Miofagocitose,

[1269](#)

Miofibroblasto(s), na contração da ferida,

[104–105](#)

Miofibroblastoma, de mama,

[1100](#)

Miométrio

anatomia do,

[1032](#)

leiomiomas do,

[264f](#), [271f](#), [1034f](#), [1044–1045](#), [1045f](#)

leiomiossarcomas do,

[1045–1046](#), [1046f](#)

Miopatia(s),

[1266](#), [1266f](#), [1268–1269](#)

canal iônico,

[1278](#)

com erros inatos de metabolismo,

[1279–1281](#)

congênita,

[1279](#), [1280f](#), [1280t](#)

esteroide,

[1283](#)

etanol,

[1283](#)

induzida por drogas,

[1283](#)

induzida por estatina,

[1283](#)

inflamatória,

[215t](#), [225–226](#), [1281–1283](#), [1282f](#)

lipídeo,

[1279](#)

miotubular (centronuclear),

[1280t](#)

mitocondrial,

[1279–1281](#), [1282f](#)

nemalina,

[1280f](#), [1280t](#)

tirotóxica,

[1283](#)

tóxica,

[1283](#)

Miopericardite,

[589](#)

Miose estromal endolinfática,

[1043](#)

Miosina, no miocárdio,

[539](#)

Miosite

corpos de inclusão,

[1281](#), [1282](#), [1282f](#), [1283](#)

orbital,

[1355](#)

ossificante,

[10–11](#), [1259](#), [1259f](#)

Miosite de corpos de inclusão,

[1281](#), [1282](#), [1282f](#), [1283](#)

Miosite orbital,

[1355](#)

Miotonia,

[1277](#)

MIP-1 α (proteína-1 α inflamatória de macrófagos),

[62](#)

mir34, no reparo do DNA,

[291](#), [291f](#)

miRNAs (microRNAs),

[137](#), [137f](#)

na carcinogênese,

[277](#), [307–308](#), [307f](#)

no reparo do DNA,

[291](#)

oncogênico,

[307f–308](#)

Mitogilina,

[389](#)

Mitoses

na cicatrização de feridas,

[103f](#)

na neoplasia,

[264](#), [265f](#)

Mixedema,

[1119](#)

pré-tibial,

[1123](#)

Mixedema cardíaco,

[589](#)

Mixoma atrial,

[591](#), [591f](#)

Mixomas, cardíaco,

[591–592](#), [591f](#)

ML(s) (mucopolídeos),

[151t](#)

MMMTs (tumores müllerianos malignos mistos), do endométrio,

[1042–1043](#), [1044f](#)

MMPs (metaloproteinases de matriz)

na metástase,

[299–300](#)

na cicatrização de feridas,

[105](#)

MNA (Miniavaliação Nutricional),

[436](#)

Modelação óssea,

[1217](#)

MODY (diabetes do início da maturidade do jovem),

[1145](#)

Mofu,

[385](#)

Mola,

[1177–1178](#), [1169f](#), [1178f](#), [1178t](#)

hidatidiforme,

[1065–1067](#)

completa,

[1066–1067](#), [1066f](#), [1067f](#)

parcial,

[1066](#), [1066f](#)

invasiva,

[1067](#), [1068f](#)

Molécula de adesão CD44, na metástase,

[300](#)

Molécula de ativação de sinalização linfocítica (SLAM), no sarampo,

[350–351](#)

Moléculas de adesão celular (CAMs), na matriz extracelular,

[95f](#), [96–97](#), [97f](#)

Moléculas de adesão celular escamosa,

[1201f](#)

Moléculas de adesão leucocitária,

[49](#), [49f](#), [49t](#), [50](#)

Moléculas de adesão leucócito-endotélio,

[49](#), [49f](#), [49t](#), [50](#)

Moléculas do antígeno leucocitário humano (HLA)

na resposta imunológica,

[190–192](#), [191f](#), [192f](#)

no diabetes melito tipo 1,

[1142](#)

Moléculas do complexo de histocompatibilidade principal (MHC)

classificação das,

[190–192](#)

e associação de doenças,

[192–193](#), [193t](#)

na asma,

[699](#)

na autoimunidade,

[212](#)

na evasão imune,

[319](#)

na rejeição do transplante,

[226](#), [227f](#)

na resposta imunológica,

[186](#), [186f](#), [190–192](#), [191f](#), [192f](#)

Moléculas efetoras, nas vias de tradução de sinal,

[90](#)

Moléculas semelhantes às heparinas,

[116](#), [117f](#)

Molusco contagioso,

[1209](#), [1209f](#)

Monoblastos, na leucemia mieloide aguda,

[631](#), [631f](#)

Monócito(s)

diferenciação de,

[599f](#)

infecção pelo HIV de,

[242](#), [242t](#)

na imunidade inata,

[184](#)

na inflamação

aguda,

[50](#), [51f](#)

crônica,

[71](#), [71f](#)

na lesão glomerular,

[923](#)

variação de referência no adulto para,

[600t](#)

Monocitose,

[602t](#)

Mononeuropatia diabética,

[1154](#)

Mononucleose infecciosa,

[357–358](#), [358f](#)

manifestações bucais da,

[752t](#)

Mononucleose

citomegalovírus,

[355](#)

infecciosa,

[357–358](#), [358f](#)

manifestações bucais da,

[752t](#)

Monossomia,

[159](#)

Monóxido de carbono (CO)

como poluente do ar,

[413](#)

toxicidade do SNC do,

[1337](#)

Morfologia nuclear, anormal,

[263–264](#)

Mortalidade infantil, na Carga Mundial de Doenças,

[408](#), [409f](#)

Morte cardíaca súbita (SCD),

[554](#), [566–567](#)

Morte celular

alterações morfológicas na,

[12](#), [13f](#), [13t](#), [26–27](#), [26f](#)

via apoptose,

[13f](#), [13t](#), [26–27](#), [26f](#)

vs. necrose,

[13–14](#), [13f](#), [13t](#), [14f](#)

induzida por ativação,

[210f](#), [211](#), [240](#)

programada,

[25](#)

via apoptose,

[25–32](#)

alterações morfológicas na,

[13f](#), [13t](#), [26–27](#), [26f](#)

características bioquímicas da,

[27](#), [27f](#)

causas de,

[25–26](#)

correlações clinicopatológicas da,

[30–32](#), [31f](#)

definição,

[25](#)

em situações fisiológicas,

[25](#)

fase de execução da,

[30](#)

mecanismos da,

[27-30](#), [28f](#), [29f](#)

nas condições patológicas,

[25-26](#)

remoção de células mortas na,

[30](#)

via extrínseca (iniciada pelo receptor de morte) da,

[28f](#), [29-30](#), [29f](#)

via intrínseca (mitocondrial) da,

[28-29](#), [28f](#), [29f](#)

visão geral sobre,

[5](#), [5f](#), [11](#)

via necrose

alterações morfológicas na,

[13-14](#), [13f](#), [13t](#), [14f](#)

caseosa,

[16](#), [16f](#)

coagulativa,

[15](#), [16f](#)

exemplos clinicopatológicos de,

[23-25](#)

fibrinoide,

[16-17](#), [17f](#)

gangrenosa,

[15-16](#)

gordurosa,

[16](#), [17f](#)

liquefativa,

[15](#), [16f](#)

padrões de,

[15-17](#), [16f](#), [17f](#)

visão geral sobre,

[5](#), [5f](#), [11](#)

visão geral sobre,

[5](#), [5f](#), [6f](#), [11](#)

Morte celular induzida por ativação,

[210f](#), [211](#), [240](#)

Morte celular programada,

[25](#)

Morte do berço,

[479–481](#), [479t](#)

Morte encefálica/cerebral,

[1299](#)

Morte Negra,

[367](#)

Morte súbita, devido à heroína,

[426](#)

Mosaicismo,

[160](#)

gonadal,

[173](#)

placentário confinado,

[463](#), [463f](#)

Mosqueamento, na distrofia endotelial de Fuchs,

[1360](#), [1360f](#)

MPGN.

see [Glomerulonefrite membranoproliferativa \(MPGN\)](#).

MPO (mieloperoxidase), na fagocitose,

[53](#), [53f](#)

MPO-ANCA (antimieloperoxidase),

[519](#)

MPSs (mucopolissacaridoses),

[151t](#), [154–155](#)

manifestações esqueléticas de,

[1220](#)

MPV (metapneumovírus),

[724](#)

MPZ (proteína zero da mielina),

[1271](#), [1273f](#)

MRSA (*Staphylococcus aureus* resistente à metilina),

[361](#)

MS (esclerose múltipla),

[1318–1320](#), [1319f](#), [1320f](#)

hipersensibilidade mediada por células T na,

[206t](#)

MSA (atrofia sistêmica múltipla),

[1329–1330](#)

MSCs (células estromais medulares),

[85](#)

MSH (hormônio estimulante de α -melanócitos), no equilíbrio energético,

[447](#)

MTP (proteína microsomal de transferência de triglicerídeos),

[805](#)

Mucina(s), como antígenos tumorais,

[318](#)

Mucocele

de glândulas salivares,

[764](#), [765f](#)

do apêndice,

[836](#)

do seio,

[758](#)

Mucopolidoses (MLs),

[151t](#)

Mucopolissacaridoses (MPSs),

[151t](#), [154–155](#)

manifestações esqueléticas das,

[1220](#)

Mucor,

[389](#), [390f](#)

Mucormicose,

[389–390](#), [390f](#)

da órbita,

[1355](#)

do SNC,

[1314](#)

Mucormicose rinocerebral,

[390](#)

Mucoviscidose.

see [Fibrose cística](#).

Mulheres afetadas, na síndrome do X frágil,

[170](#)

Músculo cardíaco (miocárdio), células-tronco no,

[86](#)

Músculo esquelético, células-tronco no,

[86](#)

Músculo orbicular do olho,

[1356f](#)

Músculo, reinervação de,

[1266](#), [1266f](#), [1268](#), [1268t](#), [1269f](#)

Mutação(s),

[138–140](#), [138f](#), [139f](#)

de finição,

[138](#)

devido a deleções e inserções,

[138](#), [138f](#), [139](#), [139f](#)
em sequências codificadoras,
[138](#), [138f](#)
em sequências não codificadoras,
[139](#)

frameshift,

[138](#), [138f](#), [139](#), [139f](#)

ganho -de-função,

[141](#)

missense (troca de sentido),

[138](#)

na carcinogênese,

[278](#), [308–309](#)

nonsense (sem sentido),

[138](#), [139f](#)

perda-de-função,

[141](#)

pontual,

[138](#), [138f](#), [139f](#)

pre-,

[170](#)

repetição de trinucleotídeos,

[139](#), [167–171](#), [168f](#), [168t](#)

total,

[170](#)

Mutação C282Y,

[870](#)

Mutação do fator V de Leiden, e trombose,

[122](#), [123](#)

Mutação do gene da protrombina, e trombose,

[122](#), [123](#)

Mutações da proteína G, em adenomas hipofisários,

[1109](#), [1109t](#), [1110f](#)

Mutações de ganho de função,

[141](#)

Mutações de perda-de-função,

[141](#)

Mutações de repetição de trincas,

[139](#), [167–171](#), [168f](#), [168t](#)

Mutações de repetição de trinucleotídeos,

[139](#), [167–171](#), [168f](#), [168t](#)

Mutações do fator de transcrição, leucemia aguda devido à,

[605f](#)

Mutações na tirosina quinase
leucemia aguda devido a,
[605f](#)
nos distúrbios mieloproliferativos,
[634](#), [634t](#)

Mutações Tau, demência frontotemporal com parkinsonismo ligado a,
[1325–1326](#)

MVP (prolapso da valva atrioventricular esquerda (mitral)),
[571–573](#), [572f](#)

doença renal policística e,
[967](#)
na síndrome de Marfan,
[145](#), [571](#)

Mycobacterium leprae,

[375–377](#), [375f](#), [378f](#)

inflamação granulomatosa devido ao,
[73t](#)
polineuropatia devido ao,
[1270](#)

Mycobacterium tuberculosis,

[368–375](#)

características clínicas do,
[372–373](#), [371f](#)
epidemiologia do,
[368–370](#)
inflamação granulomatosa devido ao,
[73t](#), [74](#), [74f](#)
morfologia do,
[373–375](#), [373f–375f](#)
na Aids,
[246](#)
patogenia do,
[370–372](#), [369f](#)

Mycoplasma,

[334](#)

sexual transmissão de,
[341t](#)

Mycoplasma hominis,

[1017](#)

N-acetil-*p*-benzoquinoneimina (NAPQI), no metabolismo do acetaminofeno (paracetamol),
[423](#)

NAD (nicotinamida adenina dinucleotídeo), no metabolismo do álcool,
[421](#), [421f](#)

NAFLD (doença hepática gordurosa não alcoólica),
[868–869](#), [869f](#)

2-Naftilamina, e câncer de bexiga urinária,
[987](#)

Nanismo

hipofisário,

[1114](#)

tanatofórico,

[1218](#), [1219t](#)

Não compactação ventricular esquerda,
[579](#)

Não disjunção,
[159](#)

Narcóticos, abuso de,
[426–427](#), [426t](#)

Narcóticos opioides, abuso de,
[426–427](#), [426t](#)

Nariz

distúrbios do,

[757–758](#), [758f](#), [759](#)

inflamações do,

[757–758](#), [758f](#)

lesões necrosantes do,

[758](#)

NARP (neuropatia, ataxia, e retinite pigmentosa),
[1336](#)

NASH (esteato-hepatite não alcoólica),
[868](#), [869](#)

Nasofaringe

distúrbios da,

[758–759](#), [759f](#), [760f](#)

inflamações da,

[758–759](#)

tumores de,

[759](#), [760f](#)

NBCCS (síndrome do carcinoma de células basais nevoide),
[1189](#), [1190t](#)

NBTE (endocardite trombótica não bacteriana),

[124.](#), [575f.](#), [576-577.](#), [578f](#)

devido ao câncer,

[321t.](#), [322](#)

NEC (enterocolite necrosante),

[466.](#), [467f.](#), [801](#)

Necator duodenale, enterocolite devido a,

[814](#)

Necrólise epidérmica tóxica,

[1197](#)

Necrose

caseosa,

[16.](#), [16f](#)

no granuloma imune,

[74.](#), [74f](#)

exemplos clinicopatológicos da,

[23-25](#)

coagulativa,

[15.](#), [16f](#)

isquêmica,

[128](#)

gordurosa,

[16.](#), [17f](#)

fibrinoide,

[16-17.](#), [17f](#)

gangrenosa,

[15-16](#)

inflamação devido a,

[45](#)

liquefativa,

[15.](#), [16f.](#), [129](#)

alterações morfológicas na,

[13-14.](#), [13f.](#), [13t.](#), [14f](#)

visão geral sobre,

[5.](#), [5f.](#), [11](#)

padrões de,

[15-17.](#), [16f.](#), [17f](#)

Necrose avascular,

[1228-1229.](#), [1229f.](#), [1229t](#)

Necrose caseosa,

[16.](#), [16f](#)

no granuloma imune,

[74.](#), [74f](#)

Necrose centrolobular, na insuficiência cardíaca do lado direito,

[544](#)

Necrose coagulativa,

[15](#), [16f](#)

Necrose coagulativa isquêmica,

[128](#)

Necrose cortical difusa,

[962–963](#), [962f](#)

Necrose “em ponte”, na hepatite viral,

[859–860](#), [859f](#)

Necrose fibrinoide,

[16–17](#), [17f](#)

das arteríolas, na hipertensão maligna,

[958–959](#), [958f](#)

na vasculite de imunocomplexo,

[205](#), [205f](#)

Necrose gangrenosa,

[15–16](#)

Necrose gordurosa,

[16](#), [17f](#)

de mama,

[1078](#)

Necrose hemorrágica centrolobular, do fígado,

[880](#), [880f](#)

Necrose hepática, na doença de Wilson,

[872](#)

Necrose hepatocelular, induzida por drogas e/ou toxina,

[864t](#)

Necrose liquefativa,

[15](#), [16f](#), [129](#)

Necrose miocárdica, progressão da,

[556–557](#), [557f](#), [562f](#)

Necrose papilar

na pielonefrite aguda,

[949](#), [949f](#)

devido à nefropatia por analgésicos,

[953](#), [954f](#)

causas de,

[954](#), [955t](#)

no diabetes melito,

[1151](#)

Necrose pseudolaminar,

[1300](#)

Necrose segmentar,

[1269](#)

Necrose tecidual,

[348](#)

Necrose tubular aguda (ATN),

[943–915](#)

causas de,

[944](#)

comportamento clínico da,

[946](#)

isquêmica,

[944](#), [945–946](#), [945f](#)

morfologia da,

[945–946](#), [945f](#), [946f](#)

nefrotóxica,

[944](#), [945–946](#), [945f](#)

patogenia da,

[944–945](#), [944f](#)

NEFAs (ácidos graxos não esterificados), na resistência insulínica,

[1144–1145](#)

Nefrina,

[918](#), [918f](#)

na doença de alterações mínimas,

[933](#)

na glomerulosclerose segmentar focal,

[934](#)

Nefrite

hereditária,

[939–940](#), [940f](#)

Heymann,

[920](#), [921f](#)

lúpus,

[214t](#), [217–219](#), [218f](#), [219f](#), [942](#)

Masugi (nefrotóxica),

[920](#)

tubulointerstitial,

[946–956](#), [947t](#)

aguda vs. crônica,

[946](#)

devido à hipercalcemia e nefrocalcinose,

[947](#)

devido à infecção do trato urinário,

[947–949](#), [948f](#)

devido à nefropatia de refluxo,

[948](#), [948f](#), [950-952](#), [952f](#)
devido à nefropatia por deposição de cadeias leves,
[956](#), [956f](#)
devido à nefropatia por fosfato aguda,
[947-956](#)
devido à nefropatia por urato,
[947](#), [955f](#)
devido à pielonefrite,
[947](#), [949-952](#), [949f](#), [951f](#), [952f](#)
induzida por drogas e/ou toxina,
[952-954](#), [953f](#), [954f](#)
secundária,
[946](#)

Nefrite de Heymann,

[920](#), [921f](#)

Nefrite de Masugi,

[920](#)

Nefrite do lúpus,

[214t](#), [217-219](#), [218f](#), [219f](#), [942](#)

Nefrite hereditária,

[939-940](#), [940f](#)

Nefrite intersticial induzida por drogas,

[952-954](#), [953f](#), [954f](#), [955t](#)

Nefrite nefrotóxica,

[920](#)

Nefrite tubulointersticial,

[946-956](#), [947t](#)

aguda vs. crônica,

[946](#)

devido à hipercalcemia e nefrocalcinose,

[947](#)

devido à infecção do trato urinário,

[947-949](#), [948f](#)

devido à nefropatia de refluxo,

[948](#), [948f](#), [950-952](#), [952f](#)

devido à nefropatia por deposição de cadeias leves,

[956](#), [956f](#)

devido à nefropatia por fosfato aguda,

[947-956](#)

devido à nefropatia por urato,

[947](#), [955f](#)

devido à pielonefrite,

[947](#), [949-952](#), [949f](#), [951f](#), [952f](#)

induzida por drogas e/ou toxina,

[952–954](#), [953f](#), [954f](#)

secundária,

[946](#)

Nefrocalcinose,

[947](#)

Nefrocistinas,

[968](#)

Nefrolitíase,

[915](#), [947](#)

cálcica hiperuricosúrica,

[970](#)

gota,

[915](#), [947](#)

Nefronoftise,

[965t](#), [967–968](#), [968f](#)

Nefropatia(s)

aristolóquica,

[954](#)

associada à HIV,

[936](#)

diabética,

[942–943](#), [1149–1151](#)

epidemiologia da,

[1153](#)

morfologia da,

[942](#), [1149–1151](#), [1149f](#), [1150f](#)

patogenia da,

[942–943](#)

doença das células falciformes,

[962](#)

fosfato, aguda,

[947–956](#)

gotosa,

[915](#), [947](#), [1252](#)

IgA,

[926t](#), [937–939](#), [939f](#)

membranosa,

[926t](#), [930–931](#), [932f](#)

poliomavírus,

[950](#), [951f](#)

por analgésicos,

[425](#), [953–954](#), [954f](#), [955t](#)

por deposição de cadeias leves,

[618](#), [956](#), [956f](#)

refluxo,

[948](#), [948f](#), [950-952](#), [952f](#)

urato,

[947](#), [955f](#)

urêmica,

[1274](#)

Nefrosclerose,

[503](#)

acelerada (maligna),

[957-959](#), [958f](#)

benigna,

[957](#), [957f](#), [958f](#)

no diabetes melito,

[1150](#), [1150f](#)

Neisseria gonorrhoeae,

[335f](#), [341t](#), [365-366](#)

Neisseria meningitidis,

[365-366](#)

Nematódeos,

[814](#)

Neointima,

[499-500](#)

Neoplasia,

[259-327](#).

see also [Tumor\(es\)](#).

aspecto clínico da,

[320-327](#)

característica(s) de benigna vs. maligna,

[262-270](#), [271f](#), [271t](#)

câncer de células-tronco e de linhagens celulares como,

[267-268](#)

diferenciação e anaplasia como,

[262-265](#), [264f-266f](#), [271t](#)

invasão local como,

[268-269](#), [268f](#), [271t](#)

metástase como,

[269-270](#), [269f-271f](#), [271t](#)

velocidade de crescimento como,

[265-267](#), [266f](#), [271t](#)

cirrose,

[260](#)

clonalidade da,
[260](#), [276–277](#), [278f](#)
componentes básicos da,
[260](#)
defesas do hospedeiro contra,
[316–320](#)

antígenos tumorais em,
[316–318](#), [317f](#)
mecanismos de efeito antitumoral na,
[318–319](#)
vigilância imune e escape como,
[316](#), [319–320](#), [319f](#)

definição,

[260](#)

desmoplásica,

[260](#)

efeitos locais e hormonais da,

[320](#)

maligna

see([Câncer](#))

marcadores tumorais para,

[326–327](#), [327t](#)

nomenclatura para,

[260–262](#), [261f](#), [262f](#), [263t](#)

perfil molecular da,

[325–326](#), [326f](#)

Neoplasia cística mucinosa, do pâncreas,

[907](#), [907f](#)

Neoplasia de células germinativas intratubulares (ITGCN),

[996](#)

Neoplasia de células germinativas não classificada (ITGCNU),

[996](#)

Neoplasia endócrina múltipla tipo 1 (MEN-1),

[274](#), [1169–1170](#)

hiperparatireoidismo devido a,

[1135](#)

Neoplasia endócrina múltipla tipo 2 (MEN-2),

[274](#), [1170–1171](#)

carcinoma medular da tireoide na,

[1132](#), [1133](#)

feocromocitomas na,

[1168t](#)

hiperparatireoidismo devido a,

Neoplasia hepática, induzida por drogas e/ou toxina,

[864t](#)

Neoplasia intraepitelial da conjuntiva,

[1357–1358](#)

Neoplasia intraepitelial do colo do útero (CIN),

[1027–1029](#), [1028f](#), [1028t](#), [1029f](#), [1029t](#), [1031f](#)

Neoplasia intraepitelial prostática (PIN),

[1005–1006](#), [1007](#)

Neoplasia intraepitelial vaginal,

[1024–1025](#)

Neoplasia intraepitelial vulvar (VIN),

[1020–1022](#), [1021f](#)

Neoplasia mucinosa papilar intraductal (IPMNs), do pâncreas,

[907](#), [908f](#)

Neoplasia sólida pseudopapilar, do pâncreas,

[908](#)

Neoplasia urotelial papilar de baixo potencial maligno (PUNLMPs),

[985–986](#)

Neoplasias, definição,

[260](#)

Neoplasias adrenocorticais,

[1165–1166](#)

adenomas como,

[1165–1166](#), [1165f](#), [1166f](#)

carcinomas como,

[1166](#), [1166f](#)

hiperaldoesteronismo devido à,

[1159](#), [1160](#)

síndrome de Cushing devido à,

[1157](#), [1158](#)

Neoplasias císticas, do pâncreas,

[907–908](#), [907f](#), [909f](#)

Neoplasias de células B periféricas,

[606t](#), [609t](#), [611–622](#)

Neoplasias de células B precursoras,

[606t](#), [608–611](#), [609t](#), [610f](#)

Neoplasias de células *natural killer* (NK), periféricas,

[606t](#), [609t](#), [622–624](#), [623f](#)

Neoplasias de células NK periféricas,

[606t](#), [609t](#), [622–624](#), [623f](#)

Neoplasias de células T

origem das,

[607f](#)

periféricas,

[606t](#), [609t](#), [622–624](#), [623f](#)

precursoras,

[606t](#), [608–611](#), [609t](#), [610f](#)

Neoplasias endócrinas

da glândula tireoide,

[1126–1134](#)

adenomas como,

[1126–1127](#), [1127f](#)

carcinomas como,

[1127–1134](#), [1128f](#), [1129f](#), [1131f–1133f](#)

do córtex suprarrenal,

[1165–1166](#)

adenomas como,

[1165–1166](#), [1165f](#), [1166f](#)

carcinomas como,

[1166](#), [1166f](#)

neoplasia endócrina múltipla como,

[1169–1171](#)

tipo 1,

[1169–1170](#)

tipo 2,

[1170–1171](#)

pancreática,

[1154–1155](#)

hiperinsulinismo (insulinoma) como,

[1154–1155](#), [1155f](#)

secreção de polipeptídeo pancreático,

[1155](#)

síndrome de Zollinger-Ellison (gastrinomas) como,

[1155](#)

tumores carcinoides como,

[1155](#)

tumores de células α (glucagonomas) como,

[1155](#)

tumores de células δ (somatostatatomas) como,

[1155](#)

VIPoma como,

[1155](#)

sinialização da proteína G em,

[1109](#), [1110f](#)

Neoplasias endócrinas pancreáticas,

[1154–1155](#)

hiperinsulinismo (insulinoma) como,

[1154–1155](#), [1155f](#)

secretores de polipeptídeo pancreático,

[1155](#)

síndrome de Zollinger-Ellison (gastrinomas) como,

[1155](#)

tumores carcinoides como,

[1155](#)

tumores de células α (glucagonomas) como,

[1155](#)

tumores de células δ (somatostatínomas) como,

[1155](#)

VIPoma como,

[1155](#)

Neoplasias intraepiteliais pancreáticas (PanINs),

[908](#), [909f](#)

Neoplasias linfoides,

[604](#), [606–628](#)

apresentação clínica das,

[606](#)

associado à mucosa,

[621](#)

devido a translocações cromossômicas,

[605](#)

Helicobacter pylori e,

[316](#)

características de,

[607–608](#)

células B e T precursoras,

[606t](#), [608–611](#), [610f](#)

células B periférico,

[606t](#), [611–622](#)

células T e células NK periférico,

[606t](#), [622–624](#), [623f](#)

classificação das,

[606–608](#), [606t](#), [608t](#), [609t](#)

linfoma de Hodgkin como,

[606](#), [606t](#), [624–628](#)

origem de,

[607–608](#), [607f](#)

terminologia para,

[606](#)

Neoplasias mieloides,

[604](#), [628–639](#)

distúrbios mieloproliferativos como,

[629](#), [634–639](#)

leucemia mieloide aguda como,

[628](#), [629–632](#), [630t](#), [631f](#)

síndromes mielodisplásicas como,

[628](#), [632–634](#), [633f](#)

Neoplasias pancreáticas

endócrinas,

[1154–1155](#)

hiperinsulinismo (insulinoma) como,

[1154–1155](#), [1155f](#)

secretores de polipeptídeo pancreático,

[1155](#)

síndrome de Zollinger-Ellison (gastrinomas) como,

[1155](#)

tumores carcinoides como,

[1155](#)

tumores de células α (glucagonomas) como,

[1155](#)

tumores de células δ (somatostatonomas) como,

[1155](#)

VIPoma como,

[1155](#)

exócrina,

[906–911](#)

carcinoma cístico como

[907–908](#), [907f](#), [908f](#)

see also ([Carcinoma pancreático](#)),

pancreatoblastoma como,

[911](#)

Neoplasias plasmocitárias,

[617–620](#), [618f–620f](#)

Neovascularização,

[497](#)

do disco,

[1368](#)

na carcinogênese,

[297–298](#)

retinal,

[1368–1369](#), [1371f](#)

Neovascularização coroidal,

[1371–1372](#), [1372f](#)

Nervo óptico,

[1354f](#), [1373–1376](#)

danos glaucomatosos ao,

[1374–1375](#), [1375f](#)

neurite do,

[1375–1376](#)

neuropatia hereditária de Leber do,

[1375](#)

neuropatia óptica isquêmica anterior do,

[1374](#), [1374f](#)

papiledema do,

[1374](#), [1374f](#)

Nervos periféricos, anatomia dos,

[1266](#)

Nesidioblastose,

[1154](#)

Nestina,

[85](#)

Neurite

óptica,

[1375–1376](#)

na esclerose múltipla,

[1320](#)

retrobulbar, na esclerose múltipla,

[1320](#)

Neuritos de Lewy,

[1329](#)

Neuroblastoma,

[483–487](#)

bases genéticas para,

[284f](#), [306](#)

epidemiologia do,

[483](#)

estadiamento do,

[485–486](#)

morfologia do,

[484–485](#), [484f](#), [485f](#), [485t](#)

olfatório,

[759](#)

progressão clínica e características prognósticas do,

[485t](#), [486–487](#), [487f](#)

tratamento para,

Neuroblastoma suprarrenal,

[457](#), [484f](#)

Neuroborreliose,

[1310](#)

Neurocinina A, na inflamação,

[63](#)

Neurocitoma central,

[1344](#)

Neurofibroma,

[1349](#)

Neurofibroma cutâneo,

[1349](#)

Neurofibroma plexiforme,

[1349](#)

Neurofibroma solitário,

[1349](#)

Neurofibromatose tipo 1 (NF1),

[1350](#)

bases genéticas para,

[294–295](#), [1190t](#)

feocromocitomas na,

[1168t](#)

neurofibromas na,

[1349](#)

tumores malignos da bainha do nervo periférico na,

[1349](#)

Neurofibromatose tipo 2 (NF2),

[1350](#)

bases genéticas para,

[295](#), [1190t](#)

meningiomas na,

[1347](#)

schwannomas na,

[1348](#)

Neurofibromina,

[143t](#), [295](#), [1349](#), [1350](#)

Neurofibromina 2,

[295](#)

Neurofilamentos,

[35](#)

Neurogênese, a partir de células-tronco neurais,

[85](#)

Neuro-hipófise,
[1106](#), [1107](#), [1114](#)
Neurolipina 1 (Nrp-1),
[88](#)
Neurolipina 2 (Nrp-2),
[88](#)

Neuroma(s)

Morton,

[1275](#)

na MEN-2B,

[1170](#)

traumático (pseudo-, de amputação),

[1274](#), [1275f](#)

Neuroma de amputação,

[1274](#), [1275f](#)

Neuromielite óptica,

[1320](#)

Neurônio(s), vermelho,

[1289](#)

Neurônios balonizados, na degeneração corticobasal,

[1327](#)

Neurônios motores, doenças degenerativas dos,

[1332–1333](#), [1333f](#)

Neurônios vermelhos,

[1289](#)

Neuronofagia,

[1290](#), [1310](#)

Neuronopatia,

[1267](#)

Neuropatia(s),

[1269–1275](#)

compressão,

[1274–1275](#)

Dejerine-Sottas,

[1272–1273](#)

diabética,

[1151](#), [1153–1154](#)

periférica,

[1273–1274](#), [1273f](#)

hereditária,

[1271–1273](#), [1271t](#), [1272t](#), [1273f](#)

hipertrófica,

[1272](#)

imunemediada,

[1269–1270](#)

inflamatória,

[1269–1270](#)

metabólica adquirida,

[1273–1274](#), [1273f](#)

óptica

hereditária de Leber,

[1375](#)

isquêmica anterior,

[1374](#), [1374f](#)

paraneoplásica,

[1274](#)

periférica

com distúrbios metabólicos herdados,

[1271](#), [1272t](#)

com malignidade,

[1274](#)

devido ao carcinoma pulmonar,

[737](#)

diabética,

[1273–1274](#), [1273f](#)

hereditária,

[1271–1273](#), [1271t](#), [1272t](#), [1273f](#)

hipersensibilidade mediada por células T na,

[206t](#)

imunemediada,

[1269–1270](#)

inflamatória,

[1269–1270](#)

metabólica adquirida e tóxica,

[1273–1274](#), [1273f](#)

metabólica e nutricional,

[1274](#)

poli-infecciosa,

[1270–1271](#)

traumática,

[1274–1275](#), [1275f](#)

sensitiva subaguda, na síndrome paraneoplásica,

[1348](#)

tóxica,

[1274](#)

traumática,

[1274–1275](#), [1275f](#)

Neuropatia(s) periférica(s)

com distúrbios metabólicos hereditários,

[1271](#), [1272t](#)

com malignidade,

[1274](#)

devido ao carcinoma pulmonar,

[737](#)

diabética,

[1273–1274](#), [1273f](#)

hereditária,

[1271–1273](#), [1271t](#), [1272t](#), [1273f](#)

hipersensibilidade mediada por células T na,

[206t](#)

imunemediada,

[1269–1270](#)

inflamatória,

[1269–1270](#)

metabólica adquirida e tóxica,

[1273–1274](#), [1273f](#)

metabólica e nutricional,

[1274](#)

poli-infecciosa,

[1270–1271](#)

traumática,

[1274–1275](#), [1275f](#)

Neuropatia de compressão,

[1274–1275](#)

Neuropatia de Dejerine-Sottas,

[1272–1273](#)

Neuropatia diabética,

[1151](#), [1153–1154](#), [1273–1274](#), [1273f](#)

Neuropatia hereditária,

[1271–1273](#), [1271t](#), [1272t](#), [1273f](#)

Neuropatia hipertrófica,

[1272](#)

Neuropatia nutricional periférica,

[1274](#)

Neuropatia óptica

hereditária de Leber,

[1375](#)

isquêmica anterior,

[1374](#), [1374f](#)

Neuropatia paraneoplásica,

[1274](#)

Neuropatia sensitiva subaguda, na síndrome paraneoplásica,

[1348](#)

Neuropatia, ataxia, e retinite pigmentosa (NARP),

[1336](#)

Neuropatias hereditárias autônomas e sensitivas (HSANs),

[1271](#), [1271t](#)

Neuropatias hereditárias motoras e sensitivas (HMSNs),

[1271–1273](#), [1273f](#)

Neuropatias imunemediadas,

[1269–1270](#)

Neuropatias inflamatórias,

[1269–1270](#)

Neuropatias metabólicas

adquiridas,

[1273–1274](#), [1273f](#)

periféricas,

[1274](#)

Neuropatias tóxicas,

[1274](#)

Neuropatias traumáticas,

[1274–1275](#), [1275f](#)

Neuropeptídeo(s), na inflamação,

[63](#)

Neuropeptídeo Y (NPY), no equilíbrio energético,

[447](#), [448](#), [449f](#), [450](#)

Neurópilo, nos neuroblastomas,

[484](#)

Neurosifilis,

[378](#), [380](#), [379f](#), [1309–1310](#)

Neurosifilis meningovascular,

[1309](#)

Neurosifilis parética,

[1309–1310](#)

Neurotoxicidade da glicose,

[1147](#), [1140t](#), [1150](#)

Neurotoxinas,

[345](#)

Neurotransmissão, efeito da cocaína na,

[425–426](#), [427f](#)

Neutrofilia, na inflamação,

[75](#)

Neutrófilo(s)

diferenciação de,

[599f](#)

na cicatrização de feridas,

[102](#), [103f](#)

na fagocitose,

[53](#)

na imunidade inata,

[184](#)

na inflamação

aguda,

[50](#), [51f](#)

crônica,

[72](#)

na lesão glomerular,

[923](#)

na síndrome da angústia respiratória aguda,

[689](#), [690f](#)

variação de referência no adulto para,

[600t](#)

Neutropenia,

[600–601](#)

Nevo(s)

azul,

[1178t](#)

composto,

[1177](#), [1169f](#)

lentiginoso,

[1180f](#)

congênito,

[1178t](#)

conjuntivo,

[1358](#), [1358f](#)

de células basais,

[1189](#), [1190t](#)

de células fusiformes e células espineloides (Spitz),

[1178t](#)

de Ota,

[1358](#)

displásico,

[1178–1179](#), [1178t](#), [1179f](#), [1180f](#)

flâmeeo,

[530](#)

halo,
[1178t](#)
juncional,
[1177](#), [1169f](#)
lentiginoso,
[1180f](#)
lentiginoso,
[1177](#)
composto,
[1180f](#)
juncional,
[1180f](#)
melanocítico (pigmentado),
[1177–1178](#), [1169f](#), [1178f](#), [1178t](#)
uveal,
[1364–1365](#)

NF- κ B.

see [Fator nuclear \$\kappa\$ B \(NF- \$\kappa\$ B\)](#).

NF.

see [Neurofibromatose \(NF\)](#).

NGU (uretrite não gonocócica),

[383](#), [989](#)

NHEJ (combinação de extremidade não homólogas),

[434](#)

NHLs.

see [Linfomas não Hodgkin \(NHLs\)](#).

Niacina

deficiência de,

[446t](#)

funções da,

[446t](#)

Nicotina, no tabagismo,

[418–419](#)

Nicotinamida adenina dinucleotídeo (NAD), no metabolismo do álcool,

[421](#), [421f](#)

Ninhos de Brunn,

[983](#)

Ninhos, no osteoma osteoide,

[1232](#)

Níquel, como carcinógeno,

[274t](#)

Nitritos

como carcinógenos,

[311](#)

e carcinoma gástrico,

[451](#)

Nitrosamidas, e carcinoma gástrico,

[451](#)

Nível de álcool no sangue,

[420](#)

NKX2-5, em cardiopatias congênitas,

[547.](#), [547t](#)

NO (óxido nítrico)

lesão celular devido ao,

[21](#)

na fagocitose,

[53–54.](#), [53f](#)

na inflamação,

[57t.](#), [60–61.](#), [61f](#)

Nó atrioventricular (AV),

[540](#)

Nó AV (atrioventricular),

[540](#)

Nó SA (sinoatrial),

[540](#)

Nocardia asteroides,

[364–365.](#), [365f](#)

Nocardia brasiliensis,

[364](#)

Nocardia,

[365.](#), [365f](#)

Nodos de Ranvier,

[1266](#)

Nódulo,

[1175](#)

Nódulo da irmã Mary Joseph,

[794](#)

Nódulo da tireoide solitário,

[1126.](#), [1127f](#)

Nódulo estromal, do endométrio,

[1043](#)

Nódulos de carvão,

[706](#)

Nódulos de Lisch,

[1350](#)

Nódulos do Cantor,

[760](#)

Nódulos microgliais,

[1290](#)

na encefalite do HIV,

[1313](#), [1313f](#)

na encefalite viral causada por artrópodes,

[1310](#), [1311f](#)

Nódulos reativos, das cordas vocais,

[760](#)

Nódulos reumatoides,

[1245](#), [1246f](#)

Nódulos tifoides,

[809](#)

Normoblastos, na anemia hemolítica,

[650](#), [650f](#)

Normocrômica, anemia normocítica,

[648](#)

Norovírus, gastroenterite devido ao,

[812](#), [813f](#)

NOS (óxido nítrico sintase),

[60](#), [61f](#)

NOTCH1, em cardiopatias congênitas,

[547t](#)

NOTCH2, em cardiopatias congênitas,

[547](#), [547t](#)

NPC (doença de Niemann-Pick tipo C),

[35](#), [153](#)

mancha vermelho-cereja na,

[1370](#)

NPC1,

[147](#), [153](#)

NPC2,

[148](#), [153](#)

NPY (neuropeptídeo Y), no equilíbrio energético,

[447](#), [448](#), [449f](#), [450](#)

Nrp-1 (neurolipina 1),

[88](#)

Nrp-2 (neurolipina 2),

[88](#)

NSCs (células-tronco neurais),

[85](#)

NSGCTs (tumores de células germinativas não seminomatosos),

[1000](#)

NSIP (pneumonia intersticial inespecífica),

[703](#)

Nuclear budding anormalidades, na síndrome mielodisplásica,

[633](#)

Núcleo arqueado

no equilíbrio energético,

[447](#), [449f](#)

hipoplasia do, na síndrome da morte súbita infantil,

[480](#)

Núcleo hipercromático,

[263](#), [264](#), [265f](#)

Número de plaquetas, reduzido, distúrbio de sangramentos devido ao,

[675–678](#), [675t](#), [669f](#)

Nutrição, e cicatrização/cura de feridas,

[106](#)

O157 : H17,

[806t](#), [808f](#), [810](#)

microangiopatias trombóticas devido a,
[961](#)

O3 (ozônio)

como poluente do ar,

[412–413](#), [412t](#)

no efeito estufa,

[409](#)

OA.

see [Osteoartrite \(OA\)](#).

Obesidade,

[446–451](#)

central (visceral),

[446](#)

na síndrome de Cushing,

[1158](#), [1159f](#)

consequências gerais da,

[450](#), [450f](#)

critérios para,

[446](#)

definição,

[446](#)

e câncer de mama,

[1085](#)

e câncer,

[273](#), [450f](#), [451](#)

e resistência à insulina,

[450](#), [450f](#), [451](#), [1144–1145](#), [1144f](#)

epidemiologia da,

[446–447](#)

patogenia da,

[447–450](#), [448f](#), [449f](#)

Obstrução da junção uteropélvica (UPJ),

[980](#)

Obstrução da veia porta,

[879](#)

Obstrução do ducto pancreático,

[901](#), [902–903](#), [903f](#), [904](#)

Obstrução do efluxo venoso hepático,

[880–882](#)

Obstrução do trato urinário,

[57f.](#), [968–970](#)

necrose papilar devido à,

[955t](#)

Obstrução esofageana,

[775–776](#)

Obstrução intestinal,

[798–799.](#) [799f](#)

Obstrução linfática, edema devido à,

[112t.](#) [113](#)

Obstrução UPJ (junção uteropélvica),

[980](#)

Obstrução ureteral,

[981.](#) [981t](#)

OC(s) (contraceptivos orais)

efeitos adversos dos,

[423](#)

alterações endometriais devido aos,

[1035](#)

Ocitocina,

[1107](#)

Oclusão da artéria coronária, e infarto miocárdico,

[555–557.](#) [556f.](#) [556t](#)

Oclusão da artéria retinal,

[1370.](#) [1372f](#)

Oclusão da veia renal,

[1370–1371](#)

Oclusão trombótica, infarto encefálico devido à,

[1301](#)

Oclusões da veia da retina,

[1370–1371](#)

Oclusões microvasculares, na doença das células falciformes,

[654.](#) [654f](#)

Ocronose,

[36.](#) [155–156](#)

Odontoma,

[757](#)

Oftalmia simpática,

[1364.](#) [1364f](#)

Oftalmopatia

Graves,

[1117.](#) [1117f.](#) [1122–1123](#)

tireoide,

[1355.](#) [1355f](#)

Oftalmoplegia
exoftálmica,

[1283](#)

plus,

[1336](#)

OGTT (teste de tolerância à glicose oral),

[1139–1140](#)

OI (osteogênese imperfeita),

[1219–1220](#), [1219t](#), [1220t](#), [1221f](#)

Óleo de peixe, para inflamação,

[60](#)

Olho(s),

[1353–1376](#)

anatomia da,

[1354](#), [1354f](#)

conjuntiva do,

[1357–1358](#)

anatomia funcional do,

[1354f](#), [1356f](#), [1357](#)

cicatriz do,

[1357](#)

neoplasias do,

[1357–1358](#), [1358f](#)

pinguécula e pterígio do,

[1357](#)

córnea do,

[1359–1361](#)

anatomia funcional do,

[1354f](#), [1359](#), [1359f](#)

ceratite e úlceras do

[1359](#), [1359f](#)

degenerações e distrofias do,

[1359–1361](#), [1360f](#)

esclera do,

[1354f](#), [1358](#)

estágio terminal,

[1376](#)

hipoplásica,

[1376](#)

microftálmica,

[1376](#)

na sarcoidose,

[710–711](#)

nervo óptico do,

[1354f](#), [1373–1376](#)

danos glaucomatosos,

[1374–1375](#), [1375f](#)

neurite do,

[1375–1376](#)

neuropatia hereditária de Leber do,

[1375](#)

neuropatia óptica isquêmica anterior do,

[1374](#), [1374f](#)

papiledema do,

[1374](#), [1374f](#)

órbita do,

[1354–1356](#)

anatomia funcional e proptose do,

[1354–1355](#)

celulite do,

[1355](#)

granulomatose de Wegener do,

[1355](#)

inflamação idiopática do,

[1355](#), [1355f](#)

mucormicose do,

[1355](#)

neoplasias do,

[1356](#)

oftalmopatia tireoide de,

[1355](#), [1355f](#)

pálpebra do,

[1356–1357](#)

anatomia funcional do,

[1356](#), [1356f](#)

neoplasias da,

[1356–1357](#), [1356f](#)

retina e humor vítreo do,

[1365–1373](#)

anatomia funcional do,

[1354f](#), [1365](#), [1367f](#)

degeneração macular relacionada à idade,

[1354](#), [1371–1372](#), [1372f](#)

deslocamento da,

[1365–1366](#), [1368f](#)

doença vascular do,

1366-1371

devido à hipertensão,

1367, 1369f, 1370f

devido ao diabetes melito,

1367-1369, 1370f, 1371f

oclusões da artéria retinal e veia como,

1370-1371, 1372f

retinopatia da prematuridade como,

1369

retinopatia de radiação como,

1369-1370

retinopatia falciforme como,

1369-1370

vasculite retinal como,

1369-1370

neoplasias do,

1373, 1373f

retinite do,

1372-1373

retinite pigmentosa do,

1372

segmento anterior do,

1361-1363

anatomia funcional do,

1361, 1362f

catarata do,

1361

e glaucoma,

1361-1363

endoftalmite e panoftalmite do,

1363, 1363f, 1364f

úvea do,

1363-1365

neoplasias da,

1364-1365, 1366f

uveíte,

1363-1364, 1364f

Oligoastrocitoma,

1342

Oligodendrócitos, resposta à lesão de,

1290

Oligodendroglioma,

1341-1342, 1342f

anaplásico,
[1341–1342](#)

Oligodontia,
[1219t](#)

OMS (Organização Mundial da Saúde)
classificação
da leucemia mieloide aguda,
[630](#), [630t](#)
de neoplasias linfoides,
[606–607](#), [606t](#)
do linfoma Hodgkin,
[625](#)

Onchocerca volvulus,
[400–402](#), [402f](#)

Oncocercíase,
[400–402](#), [402f](#)

Oncocercoma,
[402](#)

Oncocitoma, renal,
[972](#)

Oncogene *HRAS*,
[281t](#), [282](#)

Oncogene *L-MYC*,
[281t](#), [284](#)

Oncogene *MYC*,
[284](#), [284f](#), [305](#), [308](#), [309](#)

Oncogene *N-MYC*,
[281t](#), [284](#), [284f](#), [306](#)

nos neuroblastomas,
[486](#), [487f](#)
nNOS (neuronal óxido nítrico sintase),
[60](#)

Oncogene *NRAS*,
[281t](#), [282](#)

no melanoma,
[1183](#)
no nevo melanocítico,
[1178](#)

Oncogene *RAS*,
[281t](#), [282–283](#), [282f](#), [308](#), [309](#)
no carcinoma folicular da tireoide,
[1128](#)
no melanoma,

[1182](#), [1183](#)

no nevo melanocítico,

[1178](#)

Oncogenes,

[279–286](#), [281t](#)

definição,

[279](#)

metástase,

[302](#)

para fator de crescimento,

[280](#), [281t](#)

para proteínas reguladoras nucleares,

[281t](#)

para proteínas tradutoras de sinal,

[281–283](#), [281t](#), [282f](#)

para receptores de fator de crescimento,

[280–281](#), [281t](#)

para reguladores do ciclo celular,

[281t](#)

para tirosinas cinases não receptoras,

[283–286](#), [283f](#), [284f](#), [285f](#), [286t](#)

proto-,

[277](#), [279](#), [281t](#)

Oncogênese, hipótese de dois hits da,

[287](#), [288f](#)

Oncologia,

[260](#)

Oncoproteínas,

[279](#)

neoplasia de célula branca devido à,

[605](#), [605f](#)

Ondulações na pele,

[1184](#)

da vulva,

[1020](#)

Onfalocele,

[773](#)

Onicólise,

[1175](#)

Onicomiose,

[387](#), [1210](#)

ONOO- (peroxinitrito)

lesão celular devido ao,

[20t](#), [21](#)

na fagocitose,

[53-54](#), [53f](#)

OPG (osteoprotegerina), na homeostase óssea,

[1216](#), [1216f](#)

OPN (osteopontina)

na fibrose,

[108](#)

na matriz extracelular,

[96](#)

Opsonina(s), na inflamação,

[51-53](#)

Opsonização

na hipersensibilidade mediada por anticorpos,

[202-203](#), [202f](#)

na inflamação,

[51-53](#)

Órbita,

[1354-1356](#)

anatomia funcional e proptose da,

[1354-1355](#)

celulite da,

[1355](#)

granulomatose de Wegener da,

[1355](#)

inflamação idiopática da,

[1355](#), [1355f](#)

mucormicose da,

[1355](#)

neoplasias da,

[1356](#)

oftalmopatia tireoideia da,

[1355](#), [1355f](#)

Orexina(s),

[449f](#)

Organela vesiculovacuolar, na inflamação,

[47](#)

Organismos do grupo HACEK, endocardite devido a,

[575](#)

Organização

do exsudato fibrinoso,

[68](#)

do trombo,

[124–125](#), [125f](#)

Organização Mundial da Saúde (OMS)

classificação

da leucemia mieloide aguda,

[630](#), [630t](#)

de neoplasias linfoides,

[606–607](#), [606t](#)

do linfoma Hodgkin,

[625](#)

Organoclorinas, exposição ocupacional ao,

[417](#)

Organogênese linfoide,

[72](#)

Organogênese,

[460](#), [461f](#)

Orgãos de Zuckerlandl,

[1167](#)

Órgãos linfoides

geradores (primário, central),

[188–189](#)

periféricos (secundários),

[188f](#), [189–190](#)

terciários,

[72](#)

Órgãos neurais terminais, na pele,

[1173](#)

Origem salivar, tumor misto de,

[261](#), [261f](#)

Orquite,

[994–995](#)

parotidite viral (caxumba),

[351](#)

Orquite autoimune,

[994](#)

Orquite granulomatosa,

[994](#)

Ortopneia, na insuficiência cardíaca esquerda,

[543](#)

Osmorreceptores,

[1107](#)

Ossificação

centro primário de,

[1217](#)

centro secundário de,

[1217](#)

endocondral,

[1217](#), [1217f](#)

Osso(s),

[1214–1243](#)

anatomia e fisiologia do,

[1214–1217](#), [1215f](#), [1216f](#), [1217t](#)

lamelar,

[1216](#), [1216f](#)

padrão mosaico do,

[1225](#), [1225f](#)

trançado,

[1216–1217](#), [1216f](#)

Osso alveolar,

[748f](#)

Osso heterotópico, na calcificação distrófica,

[38](#)

Osso lamelar,

[1216](#), [1216f](#)

padrão mosaico do,

[1225](#), [1225f](#)

Osso trançado,

[1216–1217](#), [1216f](#)

Osteíte

deformante,

[1224–1226](#), [1224f](#), [1225f](#)

dissecante,

[1226](#), [1226f](#)

fibrosa cística,

[1226](#)

no hiperparatireoidismo,

[1136](#)

Osteoartrite (OA),

[1243–1244](#)

comportamento clínico da,

[1244](#), [1245f](#)

devido à doença de Paget,

[1225](#)

idiopática ou primária,

[1243](#)

morfologia da,

[1244](#), [1244f](#)

obesidade e,
[450](#)
patogenia da,
[1244](#)
secundária,
[1243](#)

Osteoartropatia hipertrófica, devido ao câncer,
[321t](#), [322](#)

Osteoartropatia pulmonar hipertrófica, devido ao carcinoma pulmonar,
[737](#)

Osteoblasto(s),
[1214](#), [1215f](#)

Osteoblastoma,
[1232](#)

Osteocalcina,
[1217](#)

Osteócitos,
[1214-1215](#), [1215f](#)

Osteoclasto(s),
[1215-1216](#), [1215f](#)
disfunção da,
[1224-1226](#)

Osteoclastoma,
[1241-1242](#), [1241f](#)

Osteocondrite, sífilítica,
[380](#)

Osteocondroma,
[1235](#), [1235f](#)

Osteodistrofia renal,
[1137](#), [1226-1227](#)

Osteogênese imperfeita (OI),
[1219-1220](#), [1219t](#), [1220t](#), [1221f](#)

Osteoide, no osso,
[1214](#)

Osteoma,
[1232](#)
osteoide,
[1232](#), [1232f](#), [1233f](#)

Osteomalácia,
[441](#), [443-444](#), [1226](#)

Osteomielite esclerosante de Garré,
[1230](#)

Osteomielite piogênica,

[1229–1230](#), [1230f](#)

Osteomielite tuberculosa,

[1230–1231](#)

Osteonecrose,

[1228–1229](#), [1229f](#), [1229t](#)

Osteonectina, na matriz extracelular,

[96](#)

Osteopetrose,

[1220–1222](#), [1222f](#), [1223f](#)

Osteopontina (OPN)

na fibrose,

[108](#)

na matriz extracelular,

[96](#)

Osteoporose,

[1222–1224](#)

categorias da,

[1222](#), [1222t](#)

comportamento clínico da,

[1224](#)

desuso,

[1222](#)

morfologia da,

[1223](#), [1223f](#)

patogenia da,

[1222–1223](#), [1223f](#)

pós-menopausa,

[1223](#)

primária,

[1222t](#)

secundária,

[1222t](#)

senil,

[1223](#)

Osteoprotegerina (OPG), da homeostase óssea,

[1216](#), [1216f](#)

Osteosclerose, na mielofibrose primária,

[638](#)

Osteossarcoma,

[1233–1235](#), [1233f](#), [1234f](#)

condroblástico,

[1234](#), [1238](#)

Otite média,

[762](#)

Otosclerose,

[762](#)

Ovário,

[1047–1060](#)

anatomia do,

[1015](#)

cistos de inclusão corticais do,

[1050](#), [1050f](#)

cistos do folículo e lúteos do,

[1047](#)

desenvolvimento do,

[1014](#), [1015f](#)

estrais,

[166](#)

hipertecose estromal do,

[1047f](#), [1048](#)

na gravidez,

[1060](#)

policístico,

[1047–1048](#), [1047f](#)

Ovoídes de mielina,

[1267](#)

Ovotestes,

[167](#)

Oxidase de fagócitos,

[53](#), [53f](#)

defeitos na,

[55](#)

Óxido de estanho, doenças pulmonares devido ao,

[705t](#)

Óxido de ferro, doenças pulmonares devido a,

[705t](#)

Óxido nítrico (NO)

lesão celular devido a,

[21](#)

na fagocitose,

[53–54](#), [53f](#)

na inflamação,

[57t](#), [60–61](#), [61f](#)

Óxido nítrico sintase (NOS),

[60](#), [61f](#)

Óxido nítrico sintase endotelial (eNOS),

[60](#)

Óxido nítrico sintase induzível (iNOS),

[60](#)

Óxido nítrico sintase neuronal (nNOS),

[60](#)

Óxido nítrico, doenças pulmonares devido ao,

[705t](#)

Oxiúriase vermicular,

[835](#)

Oxiúros,

[814](#)

Ozônio (O₃)

como poluente do ar,

[412–413](#), [412t](#)

no efeito estufa,

[409](#)

P

p63,

[292](#)

p73,

[292](#)

PA(s) (ativadores do plasminogênio), na fibrinólise,

[120](#), [121f](#)

Padrão em “céu estrelado”, no linfoma de Burkitt,

[616](#), [616f](#)

Padrões moleculares associados a patógenos, na imunidade inata,

[184](#)

Padrões moleculares associados ao perigo, na imunidade inata,

[184](#)

PAF.

see [Fator de ativação plaquetária \(PAF\)](#).

Paget, James,

[1224](#)

PAH (fenilalanina hidroxilase), defeito na,

[143t](#), [471–472](#), [471f](#)

Pálpebra,

[1356–1357](#)

anatomia funcional do,

[1356](#), [1356f](#)

neoplasias de,

[1356–1357](#), [1356f](#)

PAN (poliarterite nodosa),

[204t](#), [226](#), [522–523](#), [522f](#)

infarto encefálico devido a,

[1301](#)

Pancardite, devido à febre reumática,

[574](#)

Pancitopenia, manifestações bucais da,

[752t](#)

Pancolite,

[819](#), [820f](#)

Pâncreas,

[899–911](#)

agenesia do,

[900](#)

anatomia e função da,

[899–900](#), [900f](#)

anomalias congênitas do,

[900–901](#)

anular,

[901](#)

cistos não neoplásicos do,

[906](#)

congênito,

[906](#)

pseudo-,

[906](#), [906f](#)

desenvolvimento do,

[899](#)

diabetes melito do,

[1139–1154](#)

características clínicas do,

[1151–1154](#), [1152f](#), [1153t](#)

classificação do,

[1140](#), [1140t](#)

complicações do,

[1146–1147](#), [1148f](#)

diagnóstico de,

[1139–1140](#)

epidemiologia do,

[1139](#)

forma monogênica do,

[1145–1146](#)

homeostasia da glicose e,

[1140–1142](#), [1141f](#), [1142f](#)

morfologia do,

[1147–1151](#), [1149f](#), [1150f](#)

patogenia do,

[1142–1145](#), [1143f](#), [1144f](#)

dividido,

[900](#), [900f](#)

ectópico,

[901](#)

endócrino,

[1138](#), [1139f](#)

exócrino,

[899–900](#), [900f](#)

na hemocromatose,

[870](#)

na MEN-1,

[1170](#)

regeneração do,

[92](#)

Pancreatite,

[901–906](#)

aguda,

[901–904](#)

características clínicas da,

[903–904](#)

causas de,

[901](#), [901t](#)

definição,

[901](#)

epidemiologia da,

[901](#)

morfologia da,

[902](#), [902f](#)

necrosante,

[902](#), [902f](#)

patogenia da,

[902–903](#), [903f](#)

alcoólica,

[422](#), [903](#), [904](#), [905f](#)

autoimune,

[905](#)

crônica,

[904–906](#)

características clínicas da,

[905–906](#)

causas de,
[904](#)
definição,
[904](#)
epidemiologia da,
[904](#)
malabsorção e diarreia na,
[802t](#)
morfologia da,
[904–905](#), [905f](#)
na fibrose cística,
[478](#)
patogenia da,
[904](#), [905f](#)

definição,
[901](#)
esclerosante linfoplasmacítica,
[905](#)
hemorrágica,
[902](#)
hereditária,
[901–902](#), [904](#)
idiopática,
[901](#)
tropical,
[904](#)

Pancreatite alcoólica,
[422](#), [903](#), [904](#), [905f](#)

Pancreatite autoimune,
[905](#)

Pancreatite esclerosante linfoplasmacítico,
[905](#)

Pancreatoblastoma,
[911](#)

Panencefalite esclerosante subaguda (SSPE),
[1314](#)

Paniculite,
[1207](#)

Paniculite facticial,
[1207](#)

Paniculite nodular febril relapsa,
[1207](#)

PanINs (neoplasias intraepiteliais pancreáticas),

[908](#), [909f](#)

Pano

na artrite reumatoide,

[1245](#), [1246f](#)

na distrofia endotelial de Fuchs,

[1361](#)

Panofalmita,

[1363](#), [1364f](#)

Panuveite,

[1364](#)

PAP (proteínose alveolar pulmonar),

[713–714](#), [713f](#)

Papila de Vater,

[899](#), [900f](#)

Papiledema,

[1374](#), [1374f](#)

Papilite necrosante, no diabetes melito,

[1151](#)

Papiloma(s),

[260](#)

da bexiga urinária,

[984](#), [985](#), [985f](#)

de mama,

[1080](#), [1081f](#)

escamoso,

[1184](#)

da vulva,

[1020](#)

do esôfago,

[782](#)

plexo coroide,

[1343](#)

sinonasal (Schneiderian),

[759](#), [759f](#)

Papilomatose laríngea,

[760](#)

Papilomatose laríngea juvenil,

[760](#)

Papilomatose,

[1175](#)

Papilomavírus humano (HPV),

[341t](#)

e carcinoma cutâneo de células escamosas,

[1188](#)

e carcinoma de células escamosas da cabeça e pescoço,

[754](#)

e carcinoma de colo do útero,

[1026–1027](#), [1026f](#), [1027f](#), [1028–1029](#), [1029f](#)

e carcinoma peniano,

[992](#)

e condiloma acuminado do pênis,

[990–991](#)

e neoplasia intraepitelial vulvar,

[1021](#), [1021f](#)

e verrugas,

[1209](#)

na Aids,

[248](#)

papilomatose laríngea devido a,

[760](#)

potencial oncogênico do,

[313–314](#), [313f](#)

Pápula,

[1175](#)

Papulose bowenoide,

[992](#), [1209](#)

Paquioníquia congênita tipo 2,

[1184](#)

PAR (s) (receptores ativados por protease),

[120](#), [121f](#)

na inflamação,

[64–65](#)

Paraganglioma,

[763–764](#), [763f](#)

extra-adrenal,

[1168t](#)

familiar,

[1168t](#)

Paragânglios aórtico-simpáticos,

[1167](#)

Paragânglios branquioméricos,

[1167](#)

Paragânglios intravagais,

[1167](#)

Paralisia

cerebral,

[1294](#)

do obturatório,

[1274](#)

“do sábado à noite”,

[1275](#)

progressiva supranuclear,

[1326](#)

Paralisia bulbar progressiva, na esclerose amiotrófica lateral,

[1333](#)

Paralisia de nervos cranianos,

[1274](#)

Paramixovírus, estrutura do,

[333f](#)

Paraqueratose,

[1175](#), [1186](#)

Paratormônio (PTH),

[1134](#)

e hipercalcemia,

[1136–1137](#), [1137t](#)

Paredes alveolares,

[685–686](#), [685f](#)

Paresia geral

devido à sífilis,

[378](#)

do insano,

[1309](#)

Paresia, geral, devido à sífilis,

[378](#)

Parkinsonismo,

[1327](#)

demência frontotemporal com,

[1325–1326](#)

Paroníquia,

[361](#), [387](#)

Parótida, tumor misto da,

[261f](#)

Parotidite viral (caxumba),

[351](#)

epididimite e orquite devido a,

[994](#)

Parotite, caxumba,

[351](#)

Particulados

como poluente do ar,
[412t](#), [413](#)
exposição ocupacional ao,
[417](#)

Partículas alfa,
[431](#)

Partículas beta,
[431](#)

Parto, cardiomiopatia após,
[581–582](#)

Parvovírus B19
aplasia eritrocitária devido à,
[673](#)
infecção perinatal com,
[467](#), [467f](#), [469f](#)

Patogênese,
[4](#)

Patologia
alterações moleculares ou morfológicas na,
[4](#)
definição,
[4](#)
desarranjos funcionais e manifestações clínicas na,
[4](#)
etiologia ou causa na,
[4](#)
geral,
[4](#)
introdução à,
[4–5](#)
patogenia na,
[4](#)
sistêmica,
[4](#)

PBC (cirrose biliar primária),
[875–877](#), [875t](#), [876f](#)

PBDEs (éteres difenil-polibromados), exposição ocupacional ao,
[417](#)

PCA3, no câncer de próstata,
[1005](#)

PCBs (bifenis policlorados), exposição ocupacional ao,
[417–418](#)

PCOD (doença do ovário policístico),

[1047–1048](#), [1047f](#)

PCP (fenciclidina), abuso de,

[426t](#)

PCR.

see [Reação em cadeia da polimerase \(PCR\)](#).

PCV (policitemia vera),

[634t](#), [636–637](#), [637f](#), [673](#)

PD (doença de Parkinson),

[1327–1329](#), [1328f](#)

PD-1, na anergia,

[209–210](#)

PDA (ducto arterioso patente),

[548f](#), [549–550](#)

coarctação da aorta com,

[552](#), [552f](#)

PDGF.

see [Fator de crescimento derivado de plaquetas \(PDGF\)](#).

PDX1, no diabetes,

[1145](#)

PE (embolismo pulmonar),

[126](#), [126f](#), [714–715](#), [714f](#)

séptico,

[725](#)

Pé de atleta,

[1210](#)

Pé de trincheira,

[430](#)

Peau d'orange (pele em casca de laranja),

[528](#), [1091](#)

Pedículos,

[918](#), [918f](#)

Peixe, metil-mercúrio em,

[416](#)

Pele,

[1172–1210](#)

anatomia e funções da,

[1173–1174](#), [1173f](#), [1174f](#)

células-tronco na,

[85](#)

infecções via,

[338](#)

no sistema imune,

[1173](#), [1174f](#)

Peliose hepática,

[880](#)

Pelos,

[344–345](#)

Pelve renal, carcinomas uroteliais da,

[975](#), [975f](#)

PEM (desnutrição proteico-energética),

[435](#), [436–437](#), [437f](#), [438f](#)

Penetrância incompleta,

[140](#)

Pênfigo,

[1200–1203](#)

eritematoso,

[1201](#)

foliáceo,

[1201](#), [1201f–1203f](#), [1202](#)

manifestações bucais do,

[752t](#)

morfologia da,

[1201–1202](#), [1202f](#)

paraneoplásico,

[1201](#), [1202–1203](#)

patogênese do,

[1202–1203](#), [1203f](#)

vegetante,

[1201](#)

vulgar,

[203t](#), [1200–1201](#), [1201f–1203f](#), [1202](#)

Penfigoide

bolhoso,

[1201f](#), [1203–1204](#), [1204f](#)

cicatricial, ocular,

[1356](#), [1357](#)

Penfigoide bolhoso,

[1201f](#), [1203–1204](#), [1204f](#)

manifestações bucais do,

[752t](#)

Penfigoide cicatricial ocular,

[1356](#), [1357](#)

Pênis,

[990–992](#)

anomalias congênitas do,

[990](#)

carcinoma do

in situ,

[991](#), [992f](#)

invasivo,

[992](#), [992f](#)

doença intestinal do,

[991](#), [992f](#)

inflamação do,

[990](#)

papulose bowenoide do,

[991](#)

tumores do,

[990–992](#), [991f](#), [992f](#)

Peptídeo C,

[1141](#)

Peptídeo natriurético atrial, no miocárdio,

[539](#)

Peptídeo relacionado ao *Agouti* (AgRP), no equilíbrio energético,

[447](#), [448](#), [449f](#), [450](#)

Peptídeo YY (PYY), no equilíbrio energético,

[447](#), [449f](#), [450](#)

Peptídeos autoindutores,

[344](#)

Peptostreptococcus spp,

[382](#)

Pequeno para idade gestacional (SGA),

[462](#)

Perda da heterozigiosidade (LOH),

[288](#)

Perda de função,

[44](#)

Perda de sangue, anemias de,

[648t](#), [649](#)

Perfil de expressão gênica, para o carcinoma de mama,

[1092–1093](#), [1094f](#), [1098](#)

Perfil molecular, de tumores,

[325–326](#), [326f](#)

Perforinas

na apoptose,

[31](#)

na citotoxicidade mediada por células,

[208](#)

Perfuração gástrica,

[788–789](#), [789f](#)
Periaxina (PRX),
[1273f](#)
Pericardite,
[589–591](#), [590f](#)

adesiva,

[590](#)

aguda,

[589–590](#), [590f](#)

caseosa,

[590](#)

causas de,

[589](#), [589t](#)

constritiva,

[590–591](#)

crônica ou cicatrizada,

[590–591](#)

devido ao infarto miocárdico,

[564f](#), [565](#)

fibrinosa,

[68f](#), [564f](#), [589–590](#), [591](#)

hemorrágica,

[590](#)

mediastino-,

[590](#)

mio-,

[589](#)

no lúpus eritematoso sistêmico,

[214t](#), [220](#)

purulenta ou supurativa,

[590](#), [590f](#)

serofibrinosa,

[589–590](#)

serosa,

[589](#)

Perineuro,

[1266](#)

Periodontite,

[749](#)

Periostite, sífilítica,

[380](#)

Peritônio,

[836–837](#)

cistos do,

[837](#)

doença inflamatória do,

[836-837](#)

infecção do,

[836](#)

retroperitonite esclerosante do,

[836-837](#)

tumores do,

[837](#)

Peritonite,

[836-837](#)

bacteriana,

[836](#)

espontânea,

[836](#)

estéril,

[836](#)

Permeabilidade da membrana, defeitos na, lesão celular devido à,

[18f.](#), [22-23.](#), [22f](#)

Permeabilidade vascular, na inflamação,

[47.](#), [47f.](#), [66t](#)

Pérolas de Elschmig,

[1367](#)

Peroxidação de lipídios

devido ao metabolismo do álcool,

[421](#)

na lesão celular química (tóxica),

[25](#)

Peróxido de hidrogênio (H₂O₂)

lesão celular devido a,

[20](#)

na fagocitose,

[53.](#), [53f](#)

na inflamação,

[60](#)

Peroxinitrito (ONOO⁻), lesão celular devido ao,

[20t.](#), [21](#)

na fagocitose,

[53-54.](#), [53f](#)

Peste bubônica,

[367](#)

PET (tomografia de emissão de pósitron), de tumores,

[303–304](#)

Petéquias,

[114](#), [115f](#)

na síndrome da morte súbita infantil,

[480](#)

PFIC (colestase intra-hepática progressiva familiar),

[851](#)

Picnose, na necrose,

[14](#)

Pico de massa óssea,

[1217](#)

PID (doença inflamatória pélvica),

[1017–1018](#), [1018f](#)

Pielonefrite,

[947–952](#)

aguda,

[947](#), [949–950](#), [949f](#), [951f](#)

crônica,

[947](#), [950–952](#), [952f](#)

devido à obstrução ureteral,

[981](#)

devido ao diabetes melito,

[1151](#)

infecção do trato urinário e,

[947–949](#), [948f](#)

xantogranulomatosa,

[951](#)

PIF (fator de indução de proteólise),

[437](#), [438f](#)

PIGA (gene fosfatidilinositol glicana de complementação do grupo A),

[660](#)

Pigmentação melanótica, da cavidade bucal,

[752t](#)

Pigmento(s), acúmulo intracelular de,

[36–38](#), [37f](#)

endógeno,

[36–37](#), [37f](#)

exógeno,

[36](#)

Pileflebite,

[642](#)

Pilomatricomas,

[1185](#), [1186f](#)

PIN (neoplasia intraepitelial prostática),

[1005–1006](#), [1007](#)

Pinealoma,

[1171](#)

Pineoblastomas,

[1346](#)

Pineocitomas,

[1346](#)

Pineócitos,

[1171](#), [1346](#)

Pinguécua,

[1357](#)

Pionefrose,

[949](#)

Piossalpinge,

[1018](#), [1018f](#)

Piridoxina

deficiência de,

[446t](#)

funções da,

[446t](#)

Pirógenos,

[74](#)

Pituiticos,

[1107](#)

PKC (proteína C cinase), ativação da,

[1147](#)

PKD (doença renal policística)

autossômico dominante (adulto),

[964–967](#), [965t](#), [966f](#)

autossômica recessiva (infância),

[965t](#), [967](#)

PKU (fenilcetonúria),

[471–472](#), [471f](#)

Placa(s),

[1175](#)

ateromatosa (aterosclerótica)

see [\(Placa aterosclerótica\)](#)

de Hollenhorst,

[1370](#)

de kuru,

[1317](#), [1318f](#)

de MacCallum,

[574](#)

dentária,

[748–749](#)

na doença de Alzheimer,

[1322](#), [1323f](#)

na esclerose múltipla,

[1319–1320](#), [1319f](#), [1320f](#)

pleural relacionada aos asbestos,

[700–709](#), [708f](#), [733](#)

Placa aterosclerótica,

[510–512](#)

anatomia da,

[504](#), [504f](#)

calcificação da,

[511](#), [511f](#)

características histopatológicas da,

[510–511](#), [511f](#)

características macroscópicas da,

[510](#), [511f](#)

e cardiopatia isquêmica,

[554](#), [554f](#)

fibrosa,

[511](#)

hemorragia na,

[512](#)

localização da,

[510](#)

ruptura, ulceração, ou erosão da,

[511–512](#), [512f](#)

trombose da,

[510–511](#), [514](#)

vulnerável vs. estável,

[513](#), [513f](#)

Placa de crescimento,

[1217](#), [1217f](#)

Placa dentária,

[748–749](#)

Placas amiloides, na doença de Alzheimer,

[1322](#)

Placas ateromatosas.

see [Placas ateroscleróticas](#).

Placas ativas, na esclerose múltipla,

[1319](#)

Placas de Hollenhorst,

[1370](#)

Placas de MacCallum,

[574](#)

Placas “de sombra”, na esclerose múltipla,

[1319](#)

Placas difusas, na doença de Alzheimer,

[1322](#)

Placas do Kuru,

[1317](#), [1318f](#)

Placas inativas, na esclerose múltipla,

[1319](#)

Placas neuríticas, na doença de Alzheimer,

[1322](#), [1323f](#)

Placas pleurais relacionadas aos asbestos,

[700–709](#), [708f](#), [733](#)

Placas senis, na doença de Alzheimer,

[1322](#), [1323f](#)

Placenta

acreta,

[1063](#)

anatomia da,

[1060–1061](#), [1061f](#), [1062f](#)

gêmea,

[1062](#), [1063f](#)

na pré-eclâmpsia e eclâmpsia,

[1065](#), [1065f](#)

prévia,

[1063](#)

Plaqueta(s)

definição,

[117](#)

diferenciação de,

[599f](#)

efeito da radiação nas,

[433](#)

na cicatrização de feridas,

[102](#), [103f](#)

na homeostasia,

[115](#), [116f](#), [117–118](#), [119f](#)

na lesão glomerular,

[923](#)

produção diminuída de,

[675](#), [675t](#)

sequestro de,

[675](#)

sobrevida diminuída,

[675](#), [675t](#)

variação de referência no adulto para,

[600t](#)

Plasmablastos, no mieloma múltiplo,

[618](#)

Plasmacitomas,

[609t](#), [617](#), [619](#)

Plasmídios,

[344](#)

Plasma

na fibrinólise,

[120](#), [121f](#)

na inflamação,

[65](#), [65f](#)

Plasminogênio, na fibrinólise,

[120](#), [121f](#)

Plasmócito (s)

na inflamação crônica,

[72](#)

na resposta imunológica,

[185f](#), [187](#), [196](#), [196f](#)

Plasmodium falciparum,

[390–393](#), [392f](#), [393f](#)

Plasmodium malariae,

[390](#)

Plasmodium ovale,

[390](#), [391](#)

Plasmodium spp,

[334](#), [390–393](#)

ciclo de vida e patogênese do,

[390–391](#), [392f](#)

epidemiologia do,

[390](#)

morfologia do,

[391–393](#), [393f](#)

resistência do hospedeiro,

[391](#)

Plasmodium vivax,

[390](#), [391](#)

Plasticidade do desenvolvimento,

[85](#)

Platibasia,

[1225](#)

PLC γ (fosfolipase C γ), na via da tradução de sinal,

[90](#), [91f](#)

Pleomorfismo, na neoplasia,

[263](#)

Pleotropismo,

[140](#)

Pleurite,

[721](#), [739](#)

no lúpus eritematoso sistêmico,

[214t](#)

Plexopatia braquial,

[1274](#)

PIGF (fator de crescimento placentário),

[88](#)

Ploidia, dos neuroblastomas,

[486](#)

Ploidia do DNA, de neuroblastomas,

[486](#)

Pluripotência, de células-tronco hematopoiéticas,

[598](#)

PMF (fibrose maciça progressiva), devido à pneumoconiose dos trabalhadores de carvão,

[705](#), [706](#), [706f](#)

PML (leucoencefalopatia multifocal progressiva),

[1313–1314](#), [1314f](#)

PMP22 (proteína 22 periférica da mielina),

[1271](#), [1273f](#)

PNET (tumor neuroectodérmico primitivo)

bases genéticas para,

[306](#), [1257t](#)

do osso,

[1240–1241](#)

Pneumatose intestinal, na enterocolite necrosante,

[466](#), [467f](#)

Pneumócitos,

[685](#), [685f](#)

Pneumoconiose(s),

[418](#), [704–709](#), [705t](#)

de finição,

[704](#)

dos trabalhadores de carvão,

[36](#), [705–706](#), [705t](#), [706f](#)

patogenia da,

[704–705](#)

relacionada ao asbestos,

[705t](#), [707–709](#), [708f](#)

silicose como,

[705t](#), [706–707](#), [707f](#)

Pneumoconiose dos trabalhadores de carvão (CWP),

[36](#), [705–706](#), [705t](#), [706f](#)

Pneumonia

adquirida na comunidade,

[719–724](#), [719t](#), [713f](#), [722f](#)

atípica,

[719t](#), [722–724](#)

bacteriana,

[719–722](#), [712f](#), [713f](#)

bronco-,

[720](#), [721](#), [713f](#)

complicações da,

[721–722](#)

devido à *Klebsiella pneumoniae*,

[720](#)

devido à *Legionella pneumophila*,

[720](#)

devido à *Moraxella catarrhalis*,

[720](#)

devido à *Pseudomonas aeruginosa*,

[720](#)

devido ao *Haemophilus influenzae*,

[719–720](#)

devido ao *Staphylococcus aureus*,

[720](#)

lobar,

[720–721](#), [713f](#)

por micoplasmas,

[722–723](#)

adquirida no hospital,

[719t](#), [724](#)

bronquiolite obliterante em organização,

[704](#), [704f](#)

classificação da,

[719](#), [719t](#)

criptogênica em organização,

[704](#), [704f](#)

crônica,

[719t](#), [725–727](#), [726f](#), [727f](#)

devido ao *Pneumocystis jiroveci*,

[246](#)

devido ao *Streptococcus pneumoniae* (pneumococcal),

[719](#)

viral,

[722–724](#)

em hospedeiros imunocomprometidos,

[719t](#), [727–728](#), [728t](#)

eosinofílica

aguda,

[712](#)

idiopática crônica,

[712](#)

intersticial

aguda,

[688](#), [690–691](#)

comum,

[702](#), [703f](#)

descamativa,

[712](#), [712f](#)

inespecífica,

[703](#)

necrosante,

[719t](#), [724–1098](#), [725f](#)

patogenia da,

[718–719](#)

por aspiração,

[719t](#), [724](#)

Pneumonia adquirida no hospital,

[719t](#), [724](#)

Pneumonia bacteriana,

[719–722](#), [712f](#), [713f](#)

Pneumonia criptogênica em organização,

[704](#), [704f](#)

Pneumonia eosinofílica

aguda,

[712](#)

crônica idiopática,

[712](#)

Pneumonia intersticial aguda (AIP),

[688](#), [690–691](#)

Pneumonia intersticial descamativa (DIP),

[712](#), [712f](#)

Pneumonia intersticial inespecífica (NSIP),

[703](#)

Pneumonia intersticial usual (UIP),

[702](#), [703f](#)

Pneumonia lobar,

[720–721](#), [713f](#)

Pneumonia pneumocócica,

[719](#)

Pneumonia por aspiração,

[719t](#), [724](#)

Pneumonia por *Chlamydia pneumoniae*,

[722](#)

Pneumonia por *Coxiella burnetii*,

[722](#)

Pneumonia por *Haemophilus influenzae*,

[719–720](#)

Pneumonia por *Legionella pneumophila*,

[720](#)

Pneumonia por micoplasmas,

[722–723](#)

Pneumonia por *Moraxella catarrhalis*,

[720](#)

Pneumonia por *Mycoplasma pneumoniae*,

[722–723](#)

Pneumonia por *Pneumocystis jiroveci*,

[246](#)

Pneumonia por *Pseudomonas aeruginosa*,

[720](#)

Pneumonia por *Staphylococcus aureus*,

[720](#)

Pneumonia por *Streptococcus pneumoniae*,

[719](#)

Pneumonia viral,

[722–724](#)

Pneumonite

hipersensibilidade,

[711–712](#), [703f](#)

poeira orgânica que produz,

[705t](#)

lúpus,

[704](#)

radiação,

[709](#)

Pneumonite de hipersensibilidade,

[711–712](#), [703f](#)

poeira orgânica que produz,

[705t](#)

Pneumonite do lúpus,

[704](#)

Pneumonite por radiação,

[709](#)

Pneumotórax,

[686](#), [732](#)

espontâneo idiopático,

[732](#)

Pneumotórax de tensão,

[686](#)

PNH (hemoglobinúria noturna paroxística),

[235](#), [660–661](#), [661f](#)

Pobreza, e desnutrição,

[435](#)

Podocina

na glomerulosclerose focal segmentar,

[935](#)

na doença de alteração mínima,

[933](#)

Podócitos,

[917f](#), [918](#)

na doença de alteração mínima,

[933](#), [933f](#)

Poeira do algodão, doenças pulmonares devido à,

[705t](#)

Poeira do cedro vermelho, doenças pulmonares devido à,

[705t](#)

Poeira do haxixe (maconha), doenças pulmonares devido a,

[705t](#)

Poeira do linho, doenças pulmonares devido à,

[705t](#)

Poeira mineral

inalação de,

[418](#)

doenças pulmonares devido a,

[704–709](#), [705t](#)

Poeira orgânica, doenças pulmonares devido à,

[705t](#)

Polaridade, perda de, na neoplasia,

[264](#)

Poliangiíte microscópica,

[523](#), [524f](#)

lesões glomerulares na,

[943](#)

Poliarterite nodosa (PAN),

[204t](#), [226](#), [522–523](#), [522f](#)

infarto encefálico devido a,

[1301](#)

Policárons,

[348](#)

Policistina-1,

[964–965](#)

Policistina-2,

[965](#)

Policitemia,

[673](#)

absoluta,

[673](#), [673t](#)

classificação fisiopatológica da,

[673t](#)

definição,

[673](#)

devido ao câncer,

[321t](#)

primária,

[673](#), [673t](#)

relativa,

[673](#), [673t](#)

secundária,

[673](#), [673t](#)

Policitemia vera (PCV),

[634t](#), [636–637](#), [637f](#), [673](#)

Polidactilia,

[457f](#)

Polidipsia, devido ao diabetes,

[1151](#)

Polidistrofia pseudo-Hurler,

[151t](#)

Polifagia, devido ao diabetes,

[1151](#)

Polimicrogria,

[1293](#)

Polimiosite,

[1281](#), [1282](#)

Polimorfismos,

[157](#), [176](#)

comprimento de repetição,

[176](#), [177f](#)

de nucleotídeo simples,

[136](#), [176](#), [177](#), [178f](#)

e análise genômica,

[177](#), [178f](#)

Polimorfismos de nucleotídeo único (SNPs),

[136](#), [176](#), [177](#), [178f](#), [326](#)

Polimorfismos de repetição de comprimento,

[176](#), [177f](#)

Polimorfismos do DNA,

[176–177](#), [177f](#)

Polimorfismos genéticos,

[176–177](#), [177f](#)

Polineuropatia(s)

amiloide familiar,

[253](#), [1271](#), [1272t](#)

infecciosa,

[1270–1271](#)

Polineuropatias amiloides familiares,

[253](#), [1271](#), [1272t](#)

Polineuropatias infecciosas,

[1270–1271](#)

Poliomielite,

[1312](#)

Pólipo(s),

[261](#), [261f](#)

colônico,

[261f](#), [823–827](#), [824t](#)

hamartomatoso,

[824–826](#), [824t](#), [825f](#), [826f](#)

hiperplásico,

[826–826](#), [826f](#)

na polipose adenomatosa familiar,

[824t](#), [827–828](#), [830f](#), [830t](#)

na síndrome de Cowden e síndrome de Bannayan-Ruvalcaba-Riley,

[824t](#), [826](#)

na síndrome de Cronkhite-Canada,

[824t](#), [826](#)

corda vocal,

[760](#)

endocervical,

[1026](#), [1026f](#)

endometrial,

[1034f](#), [1037](#)

esofágico,

[782](#)

fibroepitelial,

[1184](#)

da vulva,

[1020](#)

dos ureteres,

[981](#)

gástrico,

[791](#)

da glândula fúndica,

[790t](#), [791](#), [792f](#)

inflamatório e hiperplásico,

[790t](#), [791](#), [792f](#)

inflamatório

colônico,

[823–824](#), [824f](#)

da vesícula biliar,

[896](#)

do esôfago,

[782](#)

gástrico,

[790t](#), [791](#)

inflamatório,

[823–824](#), [824f](#)

juvenil,

[824–825](#), [824t](#), [825f](#)

na esclerose tuberosa,

[824t](#)

na síndrome de Peutz-Jeghers,

[824t](#), [825–826](#), [826f](#)

neoplásico,

[826–827](#), [827f](#), [828f](#)

pedunculado,

[823](#)

retenção,

[825](#)

séssil,

[823](#)

nasal,

[757.](#), [758f](#)

Pólipo séssil, colônicos,

[823](#)

Pólipos colônicos,

[261f.](#), [823–827.](#), [824t](#)

hamartomatosos,

[824–826.](#), [824t.](#), [825f.](#), [826f](#)

hiperplásicos,

[826–826.](#), [826f](#)

inflamatórios,

[823–824.](#), [824f](#)

juvenis,

[824–825.](#), [824t.](#), [825f](#)

na esclerose tuberosa,

[824t](#)

na polipose adenomatosa familiar,

[824t.](#), [827–828.](#), [830f.](#), [830t](#)

na síndrome de Cowden e síndrome de Bannayan-Ruvalcaba-Riley,

[824t.](#), [826](#)

na síndrome de Cronkhite-Canada,

[824t.](#), [826](#)

na síndrome de Peutz-Jeghers,

[824t.](#), [825–826.](#), [826f](#)

neoplásicos,

[826–827.](#), [827f.](#), [828f](#)

pedunculados

[823](#)

retenção,

[825](#)

séssil,

[823](#)

Pólipos da glândula fúndica,

[790t.](#), [791.](#), [792f](#)

Pólipos de retenção, do colo,

[825](#)

Pólipos e nódulos de cordas vocais,

[760](#)

Pólipos endocervicais,

[1026](#), [1026f](#)

Pólipos endometriais,

[1034f](#), [1037](#)

Pólipos fibroepiteliais,

[1184](#)

da vulva,

[1020](#)

do ureter,

[981](#)

Pólipos fibrovasculares, do esôfago,

[782](#)

Pólipos gástricos,

[791](#)

glândula fúndica,

[790t](#), [791](#), [792f](#)

inflamatória e hiperplásica,

[790t](#), [791](#), [792f](#)

Pólipos hamartomatosos colônico,

[824–826](#), [824t](#), [825f](#), [826f](#)

Pólipos hiperplásicos

colônico,

[826–826](#), [826f](#)

gástricos,

[790t](#), [791](#), [792f](#)

Pólipos inflamatórios

colônicos,

[823–824](#), [824f](#)

do esôfago,

[782](#)

da vesícula biliar,

[896](#)

gástrico,

[790t](#), [791](#)

Pólipos nasais,

[757](#), [758f](#)

Pólipos neoplásicos, colônicos,

[826–827](#), [827f](#), [828f](#)

Pólipos pedunculados, colônico,

[823](#)

Pólipos sinonasais, na fibrose cística,

[478](#)

Polipose, do colo

adenomatosa familiar,

[274](#), [824t](#), [827–828](#), [830f](#), [830t](#)

juvenil,

[824–825](#), [824t](#), [825f](#)

Polipose adenomatosa familiar (FAP),

[274](#), [824t](#), [827–828](#), [830f](#), [830t](#)

Poliradiculoneuropatia, inflamatória desmielinizante

aguda,

[1269–1270](#)

crônica,

[1270](#)

Poliradiculopatia, com malignidade,

[1274](#)

Poliúria, devido ao diabetes,

[1151](#)

Polônio, como carcinógeno,

[435](#)

Polpa vermelha, do baço,

[640](#), [641f](#)

Poluentes, toxicidade dos,

[410–411](#), [410f](#), [411f](#)

Poluição,

[411–416](#)

do ar,

[411–413](#), [412t](#)

por metais,

[414–416](#), [414f](#), [415f](#)

Poluição de ar interna,

[413](#)

Poluição do ar,

[411–413](#), [412t](#)

e carcinoma pulmonar,

[730](#)

doenças pulmonares causadas por,

[705t](#)

Poluição por *Outdoor*,

[412–413](#), [412t](#)

POMC (pró-opiomelanocortina), no equilíbrio energético,

[447](#), [448](#), [449f](#)

Pontes mucosas, na colite ulcerativa,

[819](#), [820f](#)

Ponto de checagem G1/S (*checkpoint*), no ciclo celular,

[86](#), [86f](#), [87](#), [286](#)

papel da RB na regulação,

[288](#), [289f](#)

Ponto de checagem G2/M (*checkpoint*), no ciclo celular,

[86f](#), [87](#), [286](#)

Ponto de McBurney,

[835](#)

Ponto de restrição, no ciclo celular,

[86](#), [86f](#)

Pontos de checagem (*checkpoints*), no ciclo celular,

[86](#), [86f](#), [87](#), [286](#)

Porção vaginal,

[1015](#)

Porfíria aguda intermitente (AIP),

[1272t](#)

Porfíria,

[1204–1205](#), [1206f](#), [1272t](#)

intermitente aguda,

[1272t](#)

Poros de transição de permeabilidade mitocondrial,

[19](#), [19f](#)

Poroma écrino,

[1185](#)

Poros de Kohn,

[686](#)

na superinflação obstrutiva,

[695](#)

Porphyromonas spp,

[382](#)

Porta hepática,

[842](#)

Posição para dormir, para lactentes,

[481](#)

Pós-termo,

[462](#)

Potencial replicativo, ilimitado, na carcinogênese,

[278](#), [296–297](#), [297f](#)

Pott, Percival,

[309](#)

PPAR(s) (receptores ativados pelo proliferador de peroxissoma),

[440](#)

PPAR γ (receptor γ ativado pelo proliferador de peroxissoma), na resistência insulínica,

[1145](#)

PPD (derivado de proteína purificado),

[207](#), [207f](#)

PPROM (ruptura prematura pré-termo da membrana placentária), prematuridade devido a,

[462](#)

PR3-ANCA (antiproteínase 3),

[519](#)

Praga,

[367](#)

Praga pneumônica,

[367](#)

Praga septicêmica,

[367](#)

Pré-caliceína

na cascata da coagulação,

[119f](#)

na inflamação,

[65](#), [65f](#)

Precipitados queráticos,

[1363](#)

Pré-condicionamento, do miocárdio,

[561](#)

Precursores eritroides, na anemia hemolítica,

[650](#), [650f](#)

Pré-diabetes,

[1139](#), [1140](#)

Predisposição genética, para o câncer,

[273–276](#), [275t](#)

Predisposição hereditária, to câncer,

[325](#)

Pré-eclâmpsia,

[463](#), [1063–1065](#), [1065f](#)

doença hepática associada à,

[882–883](#)

Prematuridade,

[461–466](#)

causas de,

[462–464](#), [463f](#)

classificação da,

[462](#)

definição,

[462](#)

enterocolite necrosante com,

[466](#), [467f](#)

epidemiologia da,

[462](#)

retinopatia da,

[465](#), [1369](#)

riscos da,

[462](#)

síndrome da angústia respiratória neonatal com,

[464-466](#), [465f](#)

Pré-miRNA,

[137](#), [137f](#)

Pré-mutações, síndrome do X frágil,

[170](#)

Pré-proinsulina,

[1141](#)

Pressão hidrostática, elevada, edema devido a,

[112](#), [112f](#), [112t](#)

Pressão intracraniana, origem,

[1291-1292](#)

Pressão oncótica plasmática, reduzida, edema devido à,

[112](#), [112f](#), [112t](#)

Pressão sanguínea, regulação da,

[500-501](#), [502f](#)

Pré-termo,

[462](#)

Prevotella spp,

[382](#)

Príon (s),

[332](#), [333t](#)

Privação de fator de crescimento, apoptose devido à,

[30](#)

Privação de oxigênio, lesão celular devido a,

[11](#)

Pró-calo,

[1227](#)

Procaspase 8, na apoptose,

[295](#), [296f](#)

Processamento do antígeno,

[191](#), [192f](#)

Processo de seleção clonal,

[193](#)

Processos axonais, na pele,

[1173](#)

Processos pediculados,

[918](#), [918f](#)

na doença de alteração mínima,

[933](#), [933f](#)

Proctite ulcerativa,

[819](#)

Proctosigmoidite, ulcerativa,

[819](#)

Produção de anticorpos, pelo baço,

[640](#)

Produção hormonal ectópica, devido ao câncer,

[322](#)

Produtos da degradação da fibrina (FSPs)

na fibrinólise,

[120](#), [121f](#)

na homeostasia,

[118](#)

na inflamação,

[65](#), [65f](#)

Produtos de degradação da fibrina.

see [Produtos da degradação da fibrina \(FSPs\)](#).

Produtos derivados de plantas, como carcinógenos,

[309t](#)

Produtos dos leucócitos, liberação de,

[54–55](#)

Produtos finais da glicação avançada (AGEs),

[1146](#)

Progenitores das células sanguíneas,

[598](#), [599f](#)

Progesterona, no ciclo menstrual,

[1032](#), [1033](#)

Proglótides,

[814](#)

Projeto Genoma Humano,

[136](#)

Projeto *HapMap*,

[177](#), [178f](#)

Prolactinemia,

[1111](#)

Prolactinomas,

[1108t](#), [1111–1112](#), [1111f](#)

na MEN-1,

[1170](#)

Prolapso da valva atrioventricular esquerda (mitral) (MVP),

[571–573](#), [572f](#)

doença renal policística e,

[967](#)

na síndrome de Marfan,

[145](#), [571](#)

Proliferação celular

controle da proliferação normal,

[80–86](#), [81f](#)

efeito da radiação na,

[431–432](#), [431f](#)

na cicatrização de feridas,

[102–104](#)

Proliferação de músculo liso, na aterosclerose,

[509](#), [509f](#)

Proliferação policlonal,

[324](#)

Proliferações monoclonais,

[324](#)

Proliferações reativas pseudossarcomatosas,

[1258–1259](#), [1258f](#), [1259f](#)

Proinfócitos, na leucemia linfocítica crônica/linfoma linfocítico pequeno,

[612f](#), [613](#)

PROM (ruptura prematura da membrana placentária),

[462](#)

Promastigotas, da *Leishmania*,

[394](#)

Promoção, da carcinogênese química,

[309–310](#), [310t](#), [311](#)

Pró-opiomelanocortina (POMC), no equilíbrio energético,

[447](#), [448](#), [449f](#)

Propagação do epítipo,

[212–213](#)

Propagação, do trombo,

[124](#)

Propiltiouracil,

[1115](#)

Propionibacterium acnes,

[1206](#)

Propriedades pró-trombóticas, do endotélio,

[116–117](#), [117f](#), [118f](#)

Propriedades antitrombóticas, do endotélio,

[115–116](#), [117f](#)

Proptose,

[1354–1355](#), [1355f](#)

Prostaciclina

na homeostasia,

[118](#)

na inflamação,

[58f](#), [59](#)

Prostaglandina (s), na inflamação,

[57t](#), [58–60](#), [58f](#), [59t](#)

Prostaglandina D2, na hipersensibilidade imediata,

[200](#)

Próstata,

[1001–1010](#)

anatomia normal e histologia da,

[1001](#), [1001f](#), [1002f](#)

aumento benigno da,

[1002–1004](#), [1003f](#), [1004f](#)

carcinoma colóide da,

[1010](#)

inflamação da,

[1001–1002](#)

tumores da,

[1004–1010](#), [1006f–1008f](#), [1009t](#)

Prostatite,

[1001–1002](#)

aguda bacteriana,

[1001–1002](#)

crônica

bacteriana,

[1002](#)

não bacteriana,

[1002](#)

granulomatosa,

[1002](#)

Protease(s), na inflamação,

[57t](#)

Proteases ácidas, na inflamação,

[63](#)

Proteassomos, na atrofia,

[10](#)

Proteína α inflamatória de macrófagos (MIP-1 α),

[62](#)

Proteína β -amiloide (A β),

[250–251](#)

na doença de Alzheimer,

[1324–1325](#)

Proteína (s)

acúmulo intracelular de,

[35–36](#), [35f](#)

danos às, lesão celular devido aos,

[18f](#), [23](#)

Proteína 22 periférica da mielina (PMP22),

[1271](#), [1273f](#)

Proteína 4.1, defeito na,

[143t](#)

Proteína A β (β -amiloide),

[250–251](#)

na doença de Alzheimer,

[1324–1325](#)

Proteína AA (associada ao amiloide),

[250](#), [251f](#), [252–253](#)

Proteína ácida secretada e rica em cisteína (SPARC), na matriz extracelular,

[96](#)

Proteína ácido fibrilar glial (GFAP),

[85](#), [1289](#), [1290f](#)

na doença de Alexander,

[1335](#)

Proteína AIRE (regulador autoimune), na tolerância imunológica,

[209](#)

Proteína AL (cadeia leve amiloide),

[250](#), [251f](#), [252](#)

Proteína amiloide de cadeia leve (AL),

[250](#), [251f](#), [252](#)

Proteína amiloide sérica A (SAA),

[74–75](#)

Proteína associada ao amiloide (AA),

[250](#), [251f](#), [252–253](#)

Proteína ativadora de GTPase (GAPs),

[283](#)

Proteína bactericida por aumento de permeabilidade, na fagocitose,

[54](#)

Proteína básica da mielina (MBP),

[1273f](#)

Proteína básica principal

na fagocitose,

[54](#)

na inflamação crônica,

Proteína C reativa (CRP),

e aterosclerose,

Proteína C,

Proteína cinase dependente de AMP (AMPK),

Proteína da síndrome de Wiskott-Aldrich (WASP),

Proteína de Bence Jones

na amiloidose,

nas neoplasias plasmocitárias,

Proteína de fusão BCR-ABL,

Proteína de fusão PML-RAR, na leucemia mieloide aguda,

Proteína de fusão *RET/PTC*, no carcinoma papilar de tireoide,

Proteína de ligação D (DBP),

Proteína defeituosa (erros de dobramento), apoptose devido à,

Proteína do príon (PrP),

na amiloidose,

Proteína do retardo mental familiar (FMRP),

Proteína EWS-FL11,

Proteína ligante de GTP (guanosina trifosfato), proto-oncogene para,

Proteína ligante de guanosina trifosfato (GTP), proto-oncogene para,

Proteína ligante do fator de crescimento 1 semelhante à insulina (IGFBP-1), obesidade e,

Proteína ligante do fator de crescimento 2 semelhante à insulina (IGFBP-2), obesidade e,

Proteína ligante do retinol (RBP),

[439](#), [439f](#)

Proteína M, no mieloma múltiplo,

[619](#), [619f](#)

Proteína microsomal de transferência de triglicerídeos (MTP),

[805](#)

Proteína morfogenética óssea (BMP),

[85](#)

Proteína precursora do amiloide (APP),

[251](#)

na doença de Alzheimer,

[1322](#), [1324–1325](#), [1324f](#)

Proteína quimioatrativa de monócitos (MCP-1),

[62](#)

Proteína quinase C (PKC), ativação da,

[1147](#)

Proteína RB,

[87](#), [143t](#), [288–290](#), [289f](#)

Proteína reguladora autoimune (AIRE), na tolerância imunológica,

[209](#)

Proteína relacionada ao paratormônio (PTHrP),

[1134](#)

e hiperparatireoidismo,

[1136–1137](#)

na hipercalcemia da malignidade,

[322](#)

Proteína S,

[120](#)

Proteína SAA (amiloide A sérica),

[74–75](#)

Proteína SAA (plasmática associada ao amiloide),

[250](#), [251–252](#), [251f](#)

Proteína sérica associada ao amiloide (SAA),

[250](#), [251–252](#), [251f](#)

Proteína SMO, na síndrome do carcinoma de células basais nevoide,

[1189](#), [1191f](#)

Proteína Tau

na degeneração corticobasal,

[1327](#)

na doença de Alzheimer,

[1322](#), [1323f](#), [1325](#)

Proteína zero da mielina (MPZ),

[1271](#), [1273f](#)

Proteínas adaptadoras, nas vias de tradução de sinal,

[90](#)

Proteínas associadas ao surfactante,

[464](#)

Proteínas BH3, na apoptose,

[28](#), [29f](#), [295](#), [296](#)

Proteínas celulares expressas de forma aberrante, como antígenos tumorais,

[317](#)

Proteínas celulares superexpressadas, como antígenos tumorais,

[317](#)

Proteínas celulares, superexpressadas ou expressas de forma aberrante, como antígenos tumorais,

[317](#)

Proteínas citoesqueléticas, acúmulo de,

[35](#)

Proteínas citrulinadas, na artrite reumatoide,

[1246](#), [1247](#)

Proteínas da fase aguda,

[74–75](#)

Proteínas da matriz extracelular (ECM), na angiogênese,

[101–102](#)

Proteínas de adesão celular, na matriz extracelular,

[95f](#), [96–97](#), [97f](#)

Proteínas defeituosas, acúmulo de, apoptose devido a,

[25](#)

Proteínas do substrato receptor de insulina (IRS),

[1142](#), [1142f](#)

Proteínas dos miócitos, no infarto miocárdico,

[563](#), [563f](#)

Proteínas estruturais, defeitos em,

[143t](#), [144–147](#), [146t](#)

Proteínas Homeobox (HOX),

[461](#)

Proteínas HOX (*homeobox*),

[461](#)

Proteínas IRS (substrato receptor de insulina),

[1142](#), [1142f](#)

Proteínas JAK (Janus quinase),

[90](#), [91f](#)

Proteínas Janus quinase (JAK),

[90](#), [91f](#)

Proteínas matricelulares, na angiogênese,

[101–102](#)

Proteínas reguladoras nucleares, proto-oncogenes para,

[281t](#)

Proteínas tradutoras de sinal, oncogenes para,

[281–283](#), [281t](#), [282f](#)

Proteinases, na angiogênese,

[102](#)

Proteinopatias,

[36](#), [1289](#)

Proteinose alveolar pulmonar (PAP),

[713–714](#), [713f](#)

Proteinose alveolar pulmonar congênita,

[713–714](#)

Proteinúria de Bence Jones

e nefropatia por deposição de cadeias leves,

[956](#)

no mieloma múltiplo,

[618–619](#)

Proteinúria

assintomática,

[915](#)

na síndrome nefrótica,

[930](#)

no lúpus eritematoso sistêmico,

[214t](#)

Proteoglicanas

na hipersensibilidade imediata,

[200](#)

na matriz extracelular,

[95f](#), [97–98](#), [98f](#)

Proteômicas,

[326](#)

Proto-oncogenes,

[277](#), [279](#), [281t](#)

Protossigmoidite ulcerativa,

[819](#)

Protozoários,

[333t](#), [335](#)

intestinal,

[338–340](#)

transmissão sexual de,

[341t](#)

Protrombina, na cascata da coagulação,

[119f](#)

PrP (proteína do príon),

[332](#), [1316–1317](#), [1316f](#)

na amiloidose,

[251](#)

PRPP (fosforibosil pirofosfato), na gota,

[1252f](#)

PRX (periaxina),

[1273f](#)

PSA (antígeno específico da próstata),

[327](#), [1009–1010](#)

PSC (colangite esclerosante primária),

[875t](#), [877](#), [877f](#)

P-selectina, na inflamação,

[49](#), [49f](#), [49t](#)

Pseudoaneurisma,

[514](#), [514f](#)

Pseudoartrose,

[1228](#)

Pseudocistos pancreáticos,

[906](#), [906f](#)

Pseudogota,

[1254](#), [1254f](#)

devido à hemocromatose,

[870](#)

Pseudo-hermafroditismo,

[167](#)

Pseudo-hermafroditismo feminino,

[167](#)

Pseudo-hermafroditismo masculino,

[167](#)

Pseudo-hipertrofia, na distrofia muscular ligada ao X,

[1277](#)

Pseudo-hipoparatiroidismo,

[1138](#)

Pseudomixoma peritonei,

[269](#), [836](#), [1053](#), [1053f](#)

Pseudomonas aeruginosa,

[366–367](#), [367f](#)

na fibrose cística,

[476](#), [477](#), [478](#)

Pseudoneuroma,

[1274](#), [1275f](#)

Pseudopaliçada, no glioblastoma,

[1339](#), [1340f](#)

Pseudopólipos, na colite ulcerativa,
[819](#), [820f](#)

Pseudorrosetas de Homer-Wright, nos neuroblastomas,
[484](#)

Pseudorrosetas perivasculares, nosependimomas,
[1342](#)

Pseudotumor inflamatório orbital,
[1355](#), [1355f](#)

Pseudotumores inflamatórios, do esôfago,
[782](#)

Psicoestimulantes, abuso de,
[426t](#), [427](#)

Psicose, no lúpus eritematoso sistêmico,
[214t](#)

Psoríase pustular,
[1198](#)

Psoríase,
[1198–1199](#), [1198f](#)

PSP (paralisia supranuclear progressiva),
[1326](#)

PTST (tumor trofoblástico de localização placentária),
[1069](#), [1069f](#)

PT (tempo de protrombina),
[119–120](#), [674](#)

PTA (tronco arterioso persistente),
[551](#)

Pterígio,
[1357](#)

PTH (paratormônio), [1134](#)
e hipercalcemia,
[1136–1137](#), [1137t](#)

PTHrP (proteína relacionada ao paratormônio),
[1134](#)
na hipercalcemia da malignidade,
[322](#)
e hiperparatireoidismo,
[1136–1137](#)

PTT (tempo de tromboplastina parcial),
[120](#), [674](#)

PUD (doença ulcerosa péptica),
[788–789](#), [789f](#)

Pulmão,
[684–734](#)

choque,

[132](#)

desenvolvimento do,

[685](#)

do ar-condicionado,

[711](#)

do criador de pombos,

[711](#)

do fazendeiro,

[711](#)

estrutura microscópica do,

[685-686](#), [685f](#)

gangrena do,

[725](#)

mecanismos de defesa do,

[718](#)

metástase para,

[270](#)

na insuficiência cardíaca esquerda,

[543](#)

na sífilis,

[380](#)

Pulmão condicionador de ar,

[711](#)

Pulmão de fazendeiro,

[711](#)

Pulmão de umidificador,

[711](#)

Pulmão do choque,

[132](#)

Pulmão do criador de pombos,

[711](#)

PUNLMPs (neoplasia urotelial papilar de baixo potencial maligno),

[985-986](#)

Pupila,

[1362f](#)

Púrpura (s),

[114](#)

de Henoch-Schönlein,

[674](#)

não trombocitopênica,

[674](#)

trombocitopênica

autoimune,

[203t](#)

imune

aguda,

[676](#)

crônica,

[675–676](#)

trombótica,

[677–678](#), [677t](#)

doença renal e,

[960](#), [961–962](#)

Púrpura de Henoch-Schönlein,

[674](#)

manifestações renais de,

[942](#)

Púrpura trombocitopênica autoimune,

[203t](#)

Púrpura trombocitopênica imune (ITP)

aguda,

[676](#)

crônica,

[675–676](#)

Púrpura trombocitopênica trombótica (TTP),

[677–678](#), [677t](#)

doença renal na,

[960](#), [961–962](#)

Púrpura trombocitopênica

autoimune,

[203t](#)

imune

aguda,

[676](#)

crônica,

[675–676](#)

trombótica,

[677–678](#), [677t](#)

doença renal na,

[960](#), [961–962](#)

Púrpuras não trombocitopênicas,

[674](#)

Pus,

[15](#), [46](#), [68](#), [69f](#)

Pústulas,

[1175](#), [1195](#)

Pústulas epongiformes,

[1199](#)

PYY (peptídeo YY), no equilibrio energético,

[447](#), [449f](#), [450](#)

Quasispecies, do vírus da hepatite C,
[855–856](#)

Queilite actínica,
[1186](#)

Queimadas, como poluentes do ar,
[413](#)

Queimadura (s)
de espessura parcial (segundo grau),
[429](#)
de espessura total (terceiro grau),
[429](#)
superficial (primeiro grau),
[429](#)
térmica,
[429–430](#)

Queimaduras térmicas,
[429–430](#)

Queloides,
[106–107](#), [106f](#)

Queratan sulfato, na matriz extracelular,
[97](#), [98f](#)

Queratose actínica,
[1186](#), [1187f](#)

Queratose seborreica,
[1183](#), [1183f](#)

Quilocelose,
[1001](#)

Quilopericárdio,
[528](#)

Quilotórax,
[528](#), [732](#)

Quimiocina (s) C-C,
[62](#)

Quimiocinas
na inflamação,
[49](#), [49f](#), [50](#), [57t](#), [61t](#), [62–63](#)
na lesão glomerular,
[924](#)
na metástase,
[300](#)

Quimiocinas γ ,
[62](#)

Quimiocinas β ,

[62](#)

Quimiocinas C,

[62](#)

Quimiocinas CX3C,

[62](#)

Quimiocinas C-X-C,

[62](#)

Quimiorreceptores laríngeos, na síndrome da morte súbita infantil,

[480](#)

Quimiotaxia, de leucócitos,

[48f.](#), [50–51.](#), [50f.](#), [51f.](#), [66t](#)

Quimioterapia

esofagite devido à,

[776](#)

neoplasia de células brancas devido à,

[606](#)

Quinta doença da infância, infecção perinatal por,

[467.](#), [467f.](#), [469f](#)

Quisto,

[1184](#)

Quorum sensing,

[344](#)

R

R (roentgen),

[431](#)

Rabdomioblastos,

[1261.](#), [1261f](#)

Rabdomioma, cardíaco,

[592](#)

Rabdomiossarcoma,

[265f](#)

alveolar,

[1261.](#), [1262f](#)

do músculo esquelético,

[1257t.](#), [1261–1262.](#), [1261f.](#), [1262f](#)

embrionário

da bexiga urinária,

[989](#)

da vagina,

[1025.](#), [1025f](#)

do músculo esquelético,

[1261](#)

pleomórfico,

[1261](#)

Rad,

[431](#)

Radiação ionizante

carcinogênese da,

[311](#), [312](#)

definição,

[431](#)

determinantes principais de efeitos biológicos do,

[431-432](#), [431f](#), [432f](#)

e carcinoma pulmonar,

[730](#)

fontes de,

[431](#)

lesão produzida por

see ([Lesão por radiação](#))

tamanho do campo de,

[431](#)

taxa de liberação de,

[431](#)

Radiação, definição,

[431](#)

Radicais livres derivados do oxigênio, acúmulo de, lesão celular devido aos,

[18f](#), [20-22](#), [20t](#), [21f](#)

Radicais livres

definição,

[20](#)

geração de,

[20-21](#), [20t](#), [21f](#)

lesão celular devido à,

[18f](#), [20-22](#), [20t](#), [21f](#)

isquemia-reperfusão,

[24](#)

química (tóxica),

[25](#)

no enfisema,

[693f](#), [694](#)

remoção de,

[20t](#), [21](#)

Radical hidroxil

lesão celular devido ao,

[20](#)

na inflamação,

[60](#)

Radiculoneuropatia desmielinizante inflamatória aguda,

[1269–1270](#)

crônica,

[1270](#)

Radiculoneuropatia desmielinizante, inflamatória

aguda,

[1269–1270](#)

crônica,

[1270](#)

Radioterapia e câncer de bexiga urinária,

[988](#)

esofagite devido à,

[776](#)

neoplasia de célula branca devido à,

[606](#)

Radônio

como carcinógeno,

[274t](#), [435](#)

como poluente interno,

[413](#)

e carcinoma pulmonar,

[730](#)

RAG-1 (gene 1 ativador de recombinação),

[186](#)

RAG-2 (gene 2 ativador de recombinação),

[186](#)

Raios gama,

[431](#)

Raios X, como carcinógenos,

[312](#)

Ramo do feixe direito,

[540](#)

Ramo do feixe esquerdo,

[540](#)

RANK (ativador do receptor do fator nuclear κ B),

na homeostase óssea,

[1216](#), [1216f](#)

RANKL (ativador do receptor do ligante do fator nuclear κ B),

[1134](#)

na homeostase óssea,

[1216](#), [1216f](#)

RANTES (Regulada por ativação expressa e secretada por células T normais),

[62](#)

Rânula, de glândulas salivares,

[764](#)

Raquitismo,

[441.](#), [443–444.](#), [443f.](#), [1226](#)

RAR (s) (receptores do ácido retinoico),

[439](#)

RAR α (receptor- α do ácido retinoico), na leucemia mieloide aguda,

[632](#)

Rash da fralda,

[387](#)

Rash discoide, no lúpus eritematoso sistêmico,

[214t](#)

RBP (proteína ligante do retinol),

[439.](#), [439f](#)

RCA (artéria coronária direita), no infarto miocárdico,

[557.](#), [557f.](#), [559.](#), [559f](#)

RDS.

see [Síndrome da angústia respiratória \(RDS\).](#)

Reabsorção de gotículas, nos túbulos proximais renais,

[35.](#), [35f](#)

Reabsorção de proteína, nos túbulos proximais renais,

[35.](#), [35f](#)

Reabsorção óssea,

[1215–1216](#)

Reação à tuberculina,

[207.](#), [207f](#)

Reação axonal,

[1289](#)

Reação citopática,

[348.](#), [349f](#)

Reação citoproliferativa,

[348.](#), [349f](#)

Reação de Arthus,

[204t.](#), [205](#)

Reação de fase tardia, após a exposição a alérgeno,

[198.](#), [198f–200f](#)

Reação ductular, na hepatite fulminante,

[861](#)

Reação em cadeia da polimerase (PCR),

[174–176.](#), [175f.](#), [176f](#)

alelo-específica,

[175](#), [175f](#)

metilação-específica,

[181](#)

para agentes infecciosos,

[336](#)

para diagnóstico de câncer,

[324–325](#)

Reação em cadeia da polimerase específica para alelos,

[175](#), [175f](#)

Reação em cadeia da polimerase específica para metilação,

[181](#)

Reação imediata, após exposição a alérgeno,

[198](#), [198f–200f](#)

Reações a drogas

adversas

see ([Reações adversas a drogas \(ADRs\)](#))

distúrbio de sangramentos devido à,

[674](#)

hipersensibilidade mediada por anticorpos nas,

[203](#)

Reações adversas a drogas (ADRs),

[422–425](#), [424t](#)

definição,

[422](#)

dermatológicas,

[423f](#)

determinada geneticamente,

[144](#)

devido a Aspirina® (ácido acetilsalicílico),

[425](#)

devido à terapia de reposição hormonal,

[422–423](#)

devido ao acetaminofeno (paracetamol),

[424–425](#), [425f](#)

devido aos contraceptivos orais,

[423](#)

devido aos esteroides anabólicos,

[423–424](#)

epidemiologia das,

[422](#)

Reações de hipersensibilidade,

[197–208](#)

definição,

[197](#)

imediatas (tipo I),

[197t](#), [198–201](#), [198f–200f](#), [201t](#)

inflamação devido às,

[45](#)

mediada por imunocomplexos (tipo III),

[197t](#), [198](#), [204–205](#), [204f](#), [204t](#), [205f](#)

mediadas por anticorpos (tipo II),

[197t](#), [198](#), [201–204](#), [202f](#), [203t](#)

mediadas por células (tipo IV),

[197t](#), [198](#), [205–208](#), [206f–208f](#), [206t](#)

tipo tardio,

[205–207](#), [206f–208f](#)

inflamação crônica devido às,

[70](#)

Reações de transfusão,

[202](#)

Reações imunes, inflamação devido a,

[45](#)

Reações imunológicas, lesão celular devido a,

[12](#)

Reações leucemoides,

[603](#)

devido ao carcinoma pulmonar,

[737](#)

na inflamação,

[75](#)

Reações mediadas por anticorpos, na rejeição do transplante,

[227–228](#)

Reações mediadas por células T, na rejeição do transplante,

[226–227](#), [227f](#)

Reações vasculares, na inflamação,

[46–48](#), [46f](#), [47f](#)

Rearranjos cromossômicos,

[160–161](#), [160f](#)

Recanalização, do trombo,

[124–125](#), [125f](#)

Recém-nascido

doença hemolítica do,

[202](#), [469f](#), [470f](#), [848](#)

icterícia fisiológica do,

[849](#)

Receptor γ ativado pelo proliferador do peroxissoma (PPAR γ), na resistência insulínica,

[1145](#)

Receptor α do fator de crescimento derivado de plaquetas (PDGFRA), nos tumores do estroma gastrointestinal,

[798](#)

Receptor (es) de morte,

[29](#)

Receptor (es) do ácido retinoico (RARs),

[439](#)

Receptor 1 do fator de necrose tumoral (TNFR1), na apoptose,

[29](#)

Receptor 2 de transferrina (TfR2),

[870](#)

Receptor 4 de melanocortina (MC4R), no equilíbrio energético,

[448](#), [449f](#)

Receptor de células T (TCR),

[186](#), [186f](#)

Receptor de fator de crescimento epidérmico (EGFR),

[88](#)

proto-oncogene para,

[281t](#)

Receptor de insulina,

[1142](#), [1142f](#)

mutações nos,

[1146](#)

Receptor de sulfonilureia (SUR1),

[1141](#), [1141f](#)

Receptor de vitamina D, defeito no,

[143t](#)

Receptor do fator de células-tronco (*steel*), proto-oncogene para,

[281t](#)

Receptor do fator de célula-tronco, proto-oncogene para,

[281t](#)

Receptor do fator de crescimento derivado de plaquetas (PDGF), proto-oncogene para,

[281t](#)

Receptor do fator de crescimento fibroblástico 3 (FGFR3),

[459](#)

na acondroplasia,

[1218](#)

Receptor do fator de crescimento transformador β (TGF- β)

gene,

[287t](#)

no carcinoma colorretal,

[832](#), [832f](#)

Receptor do hormônio da tireoide (TR),

[1115](#), [1116f](#)

Receptor Fc, na hipersensibilidade mediada por anticorpos,

[202f](#), [203](#)

Receptor tipo 1 de rianodina (RYR1), no acidente vascular encefálico por calor,

[430](#)

Receptor tirosina quinase 3 semelhante à FMS, proto-oncogene para,

[280](#), [281t](#)

Receptor *toll-like* 4 (TLR-4), no trabalho de parto,

[462](#)

Receptor X retinoico (RXR),

[411](#)

Receptor- α do ácido retinoico (RAR α), na leucemia mieloide aguda,

[632](#)

Receptor(es) ativado pelo proliferador do peroxissoma (PPARs),

[440](#)

Receptor(es)

com atividade tirosina cinase intrínseca,

[90](#), [91f](#)

da superfície celular,

[89–91](#), [91f](#)

defeitos no,

[143t](#), [144](#), [147–149](#), [147f–149f](#)

e vias de tradução do sinal,

[89–91](#), [91f](#)

sem atividade tirosina quinase intrínseca que recruta quinases,

[90](#), [91f](#)

Receptores *scavenger*

na aterosclerose,

[508](#), [509f](#)

na inflamação,

[52](#)

Receptores acoplados à proteína G,

[90–91](#), [91f](#)

na inflamação,

[51](#), [52f](#)

Receptores ativados por protease (PARs),

[120](#), [121f](#)

na inflamação,

[64–65](#)

Receptores de acetilcolina (AChRs), na miastenia *gravis*,

[1283–1284](#)

Receptores de androgênio (ARs), no câncer de próstata,

[1005](#)

Receptores de citocinas, na inflamação,

[52](#), [52f](#)

Receptores de conhecimento de padrões, na imunidade inata,

[184](#)

Receptores de estrogênio (ERs), no carcinoma de mama,

[1082](#), [1083](#), [1084](#), [1087](#), [1092](#), [1098](#)

Receptores de fator de crescimento, oncogenes para,

[280–281](#), [281t](#)

Receptores de hormônios esteroides,

[91](#), [91f](#)

Receptores de leucócitos, na inflamação,

[51–52](#), [52f](#)

Receptores de manose, na inflamação,

[52](#)

Receptores de neurotrofina, nos neuroblastomas,

[487](#)

Receptores de opsonina, na inflamação,

[51–53](#)

Receptores de progesterona, no carcinoma de mama,

[1098](#)

Receptores de quimiocina (s) (CCR),

[62](#)

Receptores de quimiocinas C-X-C (CXCR),

[62](#)

Receptores de superfície celular,

[89–91](#), [91f](#)

Receptores Toll-*like* (TLRs)

na imunidade inata,

[184](#)

na inflamação,

[45](#), [51](#), [52f](#)

no choque séptico,

[130](#)

no lúpus eritematoso sistêmico,

[216](#)

Recombinação não homóloga (NHEJ),

[434](#)

Recombinante homólogo,

[434](#)

Reconhecimento do antígeno,

[186](#), [186f](#), [193–195](#), [194f](#)

Rede de Purkinje,

[540](#)

Reepitelialização,

[102](#), [103](#), [104f](#)

Refluxo vesicoureteral,

[948](#), [948f](#), [950–952](#), [952f](#), [982](#)

Regeneração,

[44](#), [92–94](#), [93f](#)

Regeneração das pontas dos dedos,

[92](#)

Regeneração de órgãos, mecanismos de,

[92–94](#), [93f](#)

Regeneração hepática,

[93–94](#), [93f](#)

Regeneração nervosa,

[1266](#), [1266f](#), [1268](#), [1268t](#), [1269f](#)

Regeneração tecidual,

[79–80](#), [80f](#), [81f](#)

mecanismos de,

[92–94](#), [93f](#)

Região do gene Y determinante do sexo (SRY),

[164](#)

Região do Y específica masculina (MSY),

[164](#)

Região MSY (Y específica masculina),

[164](#)

mtDNA (DNA mitocondrial),

[171](#)

mTOR (alvo mamífero da rapamicina),

[294](#)

Regiões de coloração homogênea, na carcinogênese,

[306](#)

Regulada por ativação expressa e secretada por células T normais (RANTES),

[62](#)

Regulador da condutância transmembrana na fibrose cística (CFTR)

defeito na,

[143t](#), [474–476](#), [475f](#), [476f](#)

estrutura normal e função da,

[473–474](#), [474f](#)

Reguladores do ciclo celular, proto-oncogenes para,

[281t](#)

Regurgitação da aorta,

[569t](#)

Regurgitação da valva atrioventricular esquerda (mitral),

[569t](#)

isquêmica,

[569](#)

Regurgitação funcional,

[568–569](#)

Regurgitação mitral (valva atrioventricular) esquerda,

[569](#)

Reinervação, do músculo,

[1266](#)., [1266f](#)., [1268](#)., [1268t](#)., [1269f](#)

Rejeição aguda,

[228–229](#)., [228f](#)

Rejeição celular,

[226–227](#)., [227f](#)

Rejeição celular aguda,

[228](#)., [228f](#)

Rejeição crônica,

[229](#)., [229f](#)

Rejeição do aloenxerto,

[226–230](#)

aguda,

[228–229](#)., [228f](#)

células-tronco hematopoiéticas,

[230](#)

crônica,

[229](#)., [229f](#)

de órgão sólido,

[230](#)

hiperaguda,

[227](#)., [228](#)., [228f](#)

mecanismos de,

[226–228](#)., [227f](#)

prevenção da,

[229–230](#)

renal,

[228–230](#)., [228f](#)., [229f](#)

Rejeição do enxerto hiperaguda,

[227](#)., [228](#)., [228f](#)

Rejeição do transplante,

[226–230](#)

aguda,

[228–229](#)., [228f](#)

cardíaca,

[593](#)., [593f](#)

células-tronco hematopoiéticas,

[230](#)

crônica,

[229](#), [229f](#)

hepático,

[882](#), [882f](#)

hiperaguda,

[227](#), [228](#), [228f](#)

mecanismos de,

[226–228](#), [227f](#)

outros órgãos sólidos,

[230](#)

prevenção da,

[229–230](#)

pulmonar,

[728–729](#), [729f](#)

renal,

[228–230](#), [228f](#), [229f](#)

Rejeição humoral,

[227–228](#)

Rejeição humoral aguda,

[228–229](#), [228f](#)

Rem,

[431](#)

Remanescentes da linha do leite,

[1075](#)

Remodelação óssea,

[1217](#)

Remodelamento das vias aéreas, na asma,

[699](#)

Remodelamento do tecido conjuntivo, na cicatrização de feridas,

[105](#)

Remodelamento ventricular,

[541](#), [565](#)

Reparo de DNA defeituoso,

[302](#)

Reparo defeituoso, no câncer colorretal,

[832](#), [832f](#)

Reparo do DNA

defeitos no, na carcinogênese,

[277](#), [278](#), [302–303](#)

p53 no,

[291–292](#), [291f](#)

Reparo tecidual,

[79–80](#), [80f](#), [81f](#), [98–108](#)

angiogênese no,

[99–102](#), [99f](#), [100t](#), [101f](#)

aspectos patológicos do,

[106–108](#), [106f–108f](#)

cutâneo,

[102–106](#), [103f–105f](#), [104t](#)

fatores locais e sistêmicos que influenciam,

[106](#)

Reperusão, do infarto miocárdico,

[561](#), [562f](#), [563f](#)

Repetições do minissatélite,

[176](#)

Repetições no microsatélite,

[176](#)

Replicação assimétrica obrigatória,

[82](#)

Replicação celular, regulação da,

[86–92](#)

fator de crescimento na,

[87–89](#), [87t](#)

mecanismos de sinalização na,

[89–92](#), [90f–92f](#)

Replicação, obrigatória assimétrica,

[82](#)

Reposição vascular, patologia da,

[534–535](#), [535f](#)

Reprogramação, das células diferenciadas,

[84](#), [84f](#)

Reserva renal, diminuída,

[915](#)

Resfriado,

[757](#)

Resfriado, comum,

[757](#)

Resistência à insulina,

[1144–1145](#), [1144f](#)

definição,

[1144](#)

no choque séptico,

[131](#)

obesidade e,

[450](#), [450f](#), [451](#), [1144–1145](#), [1144f](#)

Resistência do hospedeiro, para infecções

vitamina A na,

[440](#)

vitamina D na,

[444](#), [445f](#)

Resistência vascular periférica, e pressão sanguínea,

[500](#), [502f](#)

Resposta a proteínas não dobradas,

[18](#), [30–31](#), [31f](#)

Resposta celular, aos insultos de estresse e tóxicos,

[3–41](#)

apoptose como,

[25–32](#)

alterações morfológicas na,

[13f](#), [13t](#), [26–27](#), [26f](#)

características bioquímicas da,

[27](#), [27f](#)

causas de,

[25–26](#)

correlações clinicopatológicas da,

[30–32](#), [31f](#)

definição,

[25](#)

em situações fisiológicas,

[25](#)

fase de execução da,

[30](#)

mecanismos de,

[27–30](#), [28f](#), [29f](#)

nas condições patológicas,

[25–26](#)

remoção de células mortas na,

[30](#)

via extrínseca (iniciada pelo receptor de morte) da,

[28f](#), [29–30](#), [29f](#)

via intrínseca (mitocondrial) da,

[28–29](#), [28f](#), [29f](#)

visão geral sobre,

[5](#), [5f](#), [11](#)

acúmulos intracelulares como,

[5–6](#), [32–38](#), [33f](#)

alteração hialina como,

[36](#)

de glicogênio,

[36](#)

de lipídeos,

[33–35](#), [34f](#), [35f](#)

de pigmentos,

[36–38](#), [37f](#)

de proteínas,

[35–36](#), [35f](#)

necrose como

alterações morfológicas na,

[13–14](#), [13f](#), [13t](#), [14f](#)

caseosa,

[16](#), [16f](#)

coagulativa,

[15](#), [16f](#)

exemplos clinicopatológicos de,

[23–25](#)

fibrinoide,

[16–17](#), [17f](#)

gangrenosa,

[15–16](#)

gordurosa,

[16](#), [17f](#)

liquefativa,

[15](#), [16f](#)

padrões de,

[15–17](#), [16f](#), [17f](#)

visão geral sobre,

[5](#), [5f](#), [11](#)

calcificação patológica como,

[6](#), [24](#), [38–39](#), [38f](#)

envelhecimento celular como,

[6](#), [39–41](#), [39f](#), [40f](#)

autofagia como,

[5](#), [10](#), [11](#), [32](#), [32f](#)

morte celular como

alterações morfológicas na,

[12](#), [13f](#), [13t](#)

visão geral sobre,

[5](#), [5f](#), [6f](#), [11](#)

visão geral sobre,

[5–6](#), [5f](#), [5t](#)

adaptações celulares como,

[6-11](#)

atrofia como,

[9-10](#), [9f](#)

definição,

[5](#), [6](#)

hiperplasia como,

[8-9](#)

hipertrofia como,

[6-8](#), [6f-8f](#)

metaplasia como,

[10-11](#), [10f](#)

visão geral sobre,

[5](#), [5f](#), [5t](#), [6f](#)

lesão celular como

alterações morfológicas na,

[12-17](#), [12f](#), [13f-17f](#), [13t](#)

causas de,

[11-12](#)

correlações clinicopatológicas da,

[23-25](#)

irreversível,

[5](#), [5f](#), [11](#), [13-14](#), [13f](#), [13t](#), [14f](#), [23](#)

isquemia-reperfusão,

[24](#)

isquêmica e hipóxica,

[23-24](#)

mecanismos de,

[17-23](#), [18f](#), [19f](#), [20t](#), [21f](#), [22f](#)

química (tóxica),

[24-25](#)

reversível,

[5](#), [5f](#), [6f](#), [11](#), [12-14](#), [14f](#), [15f](#)

visão geral sobre,

[5](#), [5f](#), [5t](#), [11](#)

Resposta da fase aguda, na inflamação,

[62](#), [74-75](#)

Resposta imune,

[184-197](#)

ativação linfocitária na,

[193-197](#), [194f-196f](#)

células do sistema imune na,

[185-188](#), [185f-188f](#)

citocinas na,
[193](#)
declínio da,
[196–197](#)
imunidade adaptativa na,
[185](#)
imunidade humoral na,
[185](#), [195–196](#), [196f](#)
imunidade inata na,
[184–185](#)
imunidade mediada por células na,
[185](#), [195](#), [195f](#)
moléculas de histocompatibilidade principal na,
[190–193](#), [191f](#), [192f](#), [193t](#)
reconhecimento imune na,
[193–195](#), [194f](#)
tecido do sistema imune na,
[188–190](#), [189f](#), [190f](#)
Resposta inflamatória, para infecção,
[348–348](#), [347f–349f](#)
Resposta miocárdica, para obstrução da artéria coronária,
[555–557](#), [556f](#), [556t](#)
Resposta transitória imediata, na inflamação,
[47](#)
Restenose proliferativa,
[534](#), [534f](#)
Restos do desenvolvimento, do trato gastrointestinal,
[773](#)
Restos heterotópicos,
[262](#)
Restos nefrogênicos, no tumor de Wilms,
[488](#)
Restrição calórica,
[452](#)
 e envelhecimento celular,
 [41](#)
Restrição de crescimento fetal (FGR), causas de,
[462–464](#), [463f](#)
Restrição do complexo de histocompatibilidade principal (MHC),
[186](#)
Restrictocina,
[389](#)
Resveratrol, no vinho tinto,

[422](#)

Retardo de crescimento intrauterino,

[462-464](#), [463f](#)

Retenção de água, edema devido à,

[112-113](#)

Retenção de sal, edema devido a,

[112-113](#), [112t](#)

Retenção de sódio, edema devido a,

[112-113](#), [112t](#)

Reti ovarii,

[1015](#)

Reticulocitose,

[649](#)

na anemia hemolítica,

[650](#)

Reticulose polimórfica,

[758](#)

Retina,

[1365-1373](#)

anatomia funcional da,

[1354f](#), [1365](#), [1367f](#)

degeneração macular relacionada à idade,

[1354](#), [1371-1372](#), [1372f](#)

descolamento da,

[1365-1366](#), [1368f](#)

neoplasias da,

[1373](#), [1373f](#)

Retinal,

[438](#), [439](#)

Retinite,

[1372-1373](#)

pigmentosa,

[1365](#), [1372](#)

Retinoblastoma,

[1373](#), [1373f](#)

bases genéticas para,

[274](#), [287-290](#), [287t](#), [288f](#), [289f](#)

Retinoides,

[439-440](#)

Retinol,

[438-439](#), [439f](#)

Retinopatia

da prematuridade,

[465](#), [1369](#)

diabética,

[1153](#), [1367–1369](#), [1370f](#), [1371f](#)

falciforme,

[1369–1370](#)

radiação,

[1369–1370](#)

Retroperitonite esclerosante,

[836–837](#)

RF (febre reumática),

[573–574](#)

aguda,

[203t](#)

RhIg (imunoglobulina *rhesus*),

[468](#)

Rhizopus,

[389](#)

Riboflavina

deficiência de,

[446t](#)

funções da,

[446t](#)

Rickettsia spp,

[334](#), [383–385](#), [384f](#), [385f](#)

na Carga Mundial de Doenças,

[408](#)

Rim (s)

amiloiose do,

[254](#), [254f](#), [255](#)

ectópico,

[963](#)

em esponja medular,

[965t](#), [967](#)

em ferradura,

[963](#)

mieloma,

[618](#), [956](#), [956f](#)

na insuficiência cardíaca esquerda,

[544](#)

na pré-eclâmpsia e eclâmpsia,

[1065](#)

na pressão sanguínea, regulação,

[501](#), [502f](#)

regeneração do,

[92](#)

Rim em esponja medular,

[965t](#), [967](#)

Rinite

alérgica,

[757](#)

crônica,

[757–758](#)

infecciosa,

[757](#)

Rins em ferradura,

[963](#)

RISC (complex silenciador induzido por RNA),

[137](#), [137f](#)

Riscos de saúde ocupacionais,

[416–418](#), [417t](#)

Riscos ambientais, toxicidade da,

[410–411](#), [410f](#), [411f](#)

RNAs de interferência pequenos (siRNAs),

[137](#)

Rodopsina,

[439](#)

Roentgen (R),

[431](#)

ROM (ruptura de membranas), prematuro pretermo,

[462](#)

ROS.

see [Espécies de oxigênio reativas \(ROS\)](#).

Rosácea,

[1206–1207](#)

“Rosário raquítico”,

[444](#)

Rotavírus

estrutura do,

[333f](#)

gastrenterite devido a,

[812](#)

RPE (epitélio pigmentado da retina),

[1365](#), [1367f](#)

metaplasia óssea do,

[1376](#)

RPGN (glomerulonefrite rapidamente progressiva),

[915](#), [916t](#), [928–929](#), [928t](#), [929f](#)

R-SMADs,

[294](#)

Rubéola,

[350–351](#), [351f](#)

Rubéola, infecção intrauterina por,

[459–460](#)

Rubor,

[44](#), [69](#)

Ruptura da fita dupla (DSBs), devido à lesão por radiação,

[434](#)

Ruptura de membranas (ROM), prematuro pré-termo,

[462](#)

Ruptura esplênica,

[643](#)

Ruptura hepática, devido à eclâmpsia,

[883](#)

Ruptura miocárdica, devido ao infarto miocárdico,

[564f](#), [565](#)

Ruptura prematura da membrana fetal (PROM),

[462](#)

Ruptura prematura do pré-termo da membrana placentária (PPROM), prematuridade devido a,

[462](#)

Rupturas,

[456](#), [457f](#)

RXR (receptor retinoico X),

[411](#)

Saco alveolar,

[685](#)

Sais biliares,

[848](#)

Salicilismo,

[425](#)

Salmonella enteritidis,

[809](#)

Salmonella paratyphi,

[809](#)

Salmonella typhi,

[809](#)

Salmonelose,

[806t](#), [809](#)

Salpingite

crônica folicular,

[1018](#)

supurativa,

[1046](#)

aguda,

[1018](#), [1018f](#)

tuberculosa,

[1046](#)

Salpingo-oorofite,

[1018](#), [1018f](#)

Sangramento uterino disfuncional (DUB),

[1034–1035](#), [1034f](#), [1035t](#)

Saponificação da gordura,

[16](#), [17f](#)

SARA.

see [Síndrome da angústia respiratória aguda \(SARA\)](#).

Sarampo,

[350–351](#), [351f](#)

manifestações bucais do,

[752t](#)

Sarcoidose,

[709–711](#), [710f](#)

inflamação granulomatosa na,

[73t](#)

Sarcoma (s),

[261](#)

alveolar de partes moles, bases genéticas para,

[1257t](#)

botrioides

da bexiga urinária,

[989](#)

da vagina,

[1025](#), [1025f](#)

do músculo esquelético,

[1261](#)

cardíaco,

[592](#)

da bexiga urinária,

[989](#)

de células claras, bases genéticas para,

[1257t](#)

de Ewing,

[1240–1241](#), [1241f](#)

bases genéticas para,

[305t](#), [306](#), [1257t](#)

de Kaposi,

[531–532](#)

associado a AIDS (epidêmico),

[246–247](#), [247f](#), [531](#)

associado ao transplante,

[531](#), [532](#)

características clínicas do,

[532](#)

crônico (clássico, Europeu),

[531](#), [532](#)

da pálpebra,

[1357](#)

linfadenopático (africano, endêmico),

[531](#), [532](#)

morfologia do,

[532](#), [532f](#)

patogenia do,

[531–532](#)

de mama,

[1100–1101](#)

estromal, do endométrio,

[1043](#)

sinovial,

[1257t](#), [1262–1263](#), [1263f](#)

tecido mole, cromossomas e anormalidades genéticas no,

[1256](#), [1257t](#)

translocações no,

[324–325](#)

Sarcoma de células claras, bases genéticas para,

[1257t](#)

Sarcoma de Ewing,

[1240–1241](#), [1241f](#)

bases genéticas para,

[305t](#), [306](#), [1257t](#)

Sarcoma de Kaposi (KS),

[531–532](#)

associado a AIDS,

[246–247](#), [247f](#), [531](#)

associado ao transplante,

[531](#), [532](#)

características clínicas do,

[532](#)

crônico (clássica, da Europa),

[531](#), [532](#)

da pálpebra,

[1357](#)

linfadenopático (africano, endêmico),

[531](#), [532](#)

morfologia do,

[532](#), [532f](#)

patogenia do,

[531–532](#)

Sarcoma de partes moles alveolar, bases genéticas para,

[1257t](#)

Sarcoma estromal, do endométrio,

[1043](#)

Sarcoma sinovial,

[1257t](#), [1262–1263](#), [1263f](#)

Sarcomas de tecido mole, cromossômico e anormalidades genéticas no,

[1256](#), [1257t](#)

Sarcômero, do miocárdio,

[539](#)

Sardas,

[1175](#)

SARS (síndrome respiratória aguda grave),

[724](#)

SCA (s) (ataxia espinocerebelar),

[168t](#), [1331–1332](#)

SCC.

see [Carcinoma de células escamosas \(SCC\)](#).

SCD (morte cardíaca súbita),

[554](#), [566–567](#)

Schistosoma spp,

[398–400](#), [400f](#)

Schwannomas maligno epitelióide,

[1350](#)

Schwannomas,

[1348–1349](#), [1348f](#)

epitelióide maligno,

[1350](#)

Schwannose,

[1350](#)

SCID (imunodeficiência combinada grave),

[234–235](#)

Secção de congelamento rápido, para câncer,

[323](#)

Secreção de anticorpos,

[196](#), [196f](#)

Secreção de plaquetas,

[117–118](#)

Sedativos hipnóticos, abuso de,

[426t](#)

Segmento anterior, do olho,

[1361–1363](#)

anatomia funcional do,

[1361](#), [1362f](#)

catarata do,

[1361](#)

e glaucoma,

[1361–1363](#)

endoftalmite e panofthalmite do,

[1363](#), [1363f](#), [1364f](#)

Seios

empiema do,

[758](#)

mucocoele do,

[758](#)

Seios de Rokitànsky -Aschoff,

[894](#), [894f](#)

Seleção negativa, na tolerância imunológica,

[209](#)

Selectinas

na inflamação,

[49](#), [49t](#)

na matriz extracelular,

[96](#)

Selênio

deficiência de,

[447t](#)

funções do,

[447t](#)

Semeadura, de superfícies e cavidades do corpo,

[269](#), [269f](#)

Seminoma,

[996–997](#), [996f](#), [997f](#)

anaplásico,

[997](#)

espermatocítico,

[997](#)

Senescência,

[39](#), [40–41](#), [40f](#), [87](#)

escape da, na carcinogênese,

[278](#), [286–295](#)

induzida por p53,

[292](#)

Senescência replicativa,

[39](#), [40–41](#), [40f](#), [87](#)

Sepse,

[75](#)

devido à queimadura,

[429](#)

perinatal,

[467](#)

Septo alveolar,

[685–686](#), [685f](#)

Septo em “queijo-suíço”,

[549](#)

Septo sigmoide,

[540](#)

Septo ventricular

hipertrofia do,

[583–584](#), [584f](#)

ruptura de,

[564f](#), [565](#)

Sequelas neurológicas, de desequilíbrios metabólicos,

[1337](#)

Sequência adenomacarcinoma,

[308f](#), [309](#), [831–832](#), [831f](#)

Sequência de geração,

[174](#)

Sequência de oligo-hidrâmnios,

[457–458](#), [457f](#), [458f](#)

Sequência de Potter,

[457–458](#), [457f](#), [458f](#)

Sequenciamento de DNA baseado em microarranjos,

[174](#), [175f](#)

Sequências,

[457–458](#), [457f](#), [458f](#)

Sequestrações extralobares,

[686](#)

Sequestrações intralobares,

[686](#)

Sequestro,

[1230](#), [1230f](#)

Sequestro pulmonar,

[686](#)

Serosite, no lúpus eritematoso sistêmico,

[214t](#)

Serotonina, na inflamação,

[57–58](#), [57t](#)

Serpentinas,

[707](#), [700](#)

Sexo fenotípico,

[167](#)

Sexo genético,

[167](#)

Sexo genital,

[167](#)

Sexo gonadal,

[167](#)

sFlt1 (tirosina quinase semelhante à fms solúvel), na pré-eclâmpsia,

[1064–1065](#)

SGA (pequeno para idade gestacional),

[462](#)

Shaw, George Bernard,

[44](#)

SHH (gene *sonic hedgehog*), na síndrome do carcinoma de células basais nevoide,

[1189](#), [1191f](#)

Shift antigênico, com vírus influenza,

[723](#)

Shigella,

[806t](#), [808–809](#)

Shigelose,

[806t](#), [808–809](#)

Shunt (desvio) portossistêmico

devido à hipertensão portal,

[847](#)

devido à insuficiência hepática,

[844](#)

Shunts (desvio) da direita para esquerda,

[548](#), [550–552](#), [550f](#)

devido à atresia da valva atrioventricular direita (tricúspide),

[551](#)

devido a conexões venosas pulmonares anômalas totais,

[551–552](#)

devido à tetralogia de Fallot,

[550–551](#), [550f](#)

devido à transposição de grandes artérias,

[550f](#), [551](#), [551f](#)

devido ao tronco arterioso persistente,

[551](#)

Shunts (desvios) cardíacos,

[547–548](#)

da esquerda para direita,

[548–550](#), [548f](#)

devido ao defeito no septo atrial,

[548f](#), [549](#)

devido ao defeito no septo atrioventricular,

[548f](#), [550](#)

devido ao defeito no septo ventricular,

[548f](#), [549](#), [549f](#)

devido ao ducto arterioso patente,

[548f](#), [549–550](#)

devido ao forame oval patente,

[549](#)

devido à transposição de grandes artérias,

[550f](#), [551](#), [551f](#)

devido à atresia da valva atrioventricular direita (tricúspide),

[551](#)

direita para esquerda,

[548](#), [550–552](#), [550f](#)

devido a conexões venosas pulmonares anômalas totais,

[551–552](#)

devido à tetralogia de Fallot,

[550–551](#), [550f](#)

devido ao tronco arterioso persistente,

[551](#)

Shunts da esquerda para direita,

[548–550](#), [548f](#)

devido ao defeito no septo atrioventricular,

[548f](#), [550](#)

devido ao defeito no septo ventricular,

[548f](#), [549](#), [549f](#)

devido ao defeito septal atrial,

[548f](#), [549](#)

devido ao ducto arterioso patente,

[548f](#), [549–550](#)

devido ao forame oval patente,

[549](#)

SIADH (síndrome da secreção inapropriada de hormônio antidiurético),

[1114](#)

devido ao câncer,

[321t](#)

Sialadenite,

[764–765](#), [765f](#)

Sialolitíase,

[764–765](#)

Sideroblastos anelados, na síndrome mielodisplásica,

[633](#), [633f](#)

SIDS (síndrome da morte súbita infantil),

[479–481](#), [479t](#)

Sievert (Sv),

[431](#)

Sífilis,

[377–380](#)

agentes causadores de,

[377](#), [378f](#)

câncer na,

[377](#), [378–380](#), [379f](#)

cardiovascular,

[378](#), [380](#)

condiloma plano na,

[377](#), [380](#)

congênita,

[378](#), [380–380](#)

epidemiologia da,

[377](#)

epididimite e orquite devido à,

[994–995](#)

esquelética,

[1231](#)

gomas na,

[378](#), [380](#), [379f](#)

inflamação granulomatosa na,

[73t](#)

morfologia da,

[378–380](#), [379f](#)

neuro-,

[378](#), [380](#), [379f](#), [1309–1310](#)
osteochondrite e pericondrite na,

[380](#)

paresia geral devido à,

[378](#)

patogênese da,

[380](#)

primária,

[377](#), [378–380](#), [379f](#)

secundária,

[377](#), [380](#)

terciária,

[377–378](#), [380](#), [379f](#)

benigna,

[378](#), [380](#), [379f](#)

testes sorológicos para,

[378](#)

SIL (lesão intraepitelial escamosa), do colo do útero,

[1027–1029](#), [1028f](#), [1028t](#), [1029f](#), [1029t](#), [1031f](#)

Sílica, doenças pulmonares devido à,

[705t](#)

Silicose,

[705t](#), [706–707](#), [707f](#)

inflamação crônica na,

[70](#)

Sinais de crescimento, autossuficiência, na carcinogênese,

[278](#), [279–286](#)

Sinais secundários, na tolerância imunológica,

[209](#)

Sinal de Auspitz,

[1199](#)

Sinal de Chvostek, devido à hipocalcemia,

[1138](#)

Sinal de Darier,

[1193](#)

Sinal de Homan,

[528](#)

Sinal de Leser-Trélat,

[1183](#)

Sinal de McBurney,

[835](#)

Sinal de Trousseau,

[528](#)

devido à hipocalcemia,

[1138](#)

devido ao carcinoma pancreático,

[911](#)

Sinal do anel C ou O, nos encondromas,

[1236](#)

Sinal do anel em C, nos encondromas,

[1236](#)

Sinalização autócrina,

[89](#), [90f](#)

Sinalização da proteína G, na neoplasia endócrina,

[1109](#), [1110f](#)

Sinalização endócrina,

[89](#), [90f](#)

Sinalização intercelular,

[89-91](#), [91f](#)

Sinalização parácrina,

[89](#), [90f](#)

Sinartroses cartilagíneas,

[1243](#)

Sinartroses fibrosas,

[1243](#)

Sinartroses,

[1243](#)

Sinciotrofoblastos,

[1061f](#)

Sincondroses,

[1243](#)

Sindactilia,

[457f](#)

Sindecan, na matriz extracelular,

[98f](#)

Síndrome (s) de imunodeficiência (s),

[230-249](#)

adquirida

see ([Síndrome da imunodeficiência adquirida \(AIDS\)](#))

infecções na,

[231t](#)

primárias,

[230-235](#)

agamaglobulinemia ligada ao X (de Bruton) como,

[231-233](#)

bases genéticas para,

[232f](#)

com trombocitopenia e eczema (síndrome de Wiskott-Aldrich) como,

[235](#)

combinada grave,

[234–235](#)

deficiência de IgA isolada como,

[233](#)

deficiências genéticas do sistema complemento como,

[235](#)

mutações na,

[232f](#)

síndrome da hiper-IgM como,

[233](#)

síndrome de DiGeorge (hipoplasia tímica) como,

[234](#)

variável comum,

[233](#)

secundárias,

[231](#), [235](#)

Síndrome adrenogenital virilizante, simples,

[1161](#)

Síndrome alcoólica fetal,

[422](#), [460](#)

Síndrome carcinoide,

[321t](#), [797](#)

má absorção e diarreia na,

[802t](#)

Síndrome CREST,

[215t](#), [223](#), [224](#), [225](#)

Síndrome Cronkhite-Canada,

[824t](#), [826](#)

Síndrome da angústia respiratória (RDS)

adulto,

[132](#)

aguda,

[688–691](#)

comportamento clínico da,

[690](#)

condições associadas ao desenvolvimento de,

[688](#), [689t](#)

morfologia da,

[688](#), [689f](#)

patogenia da,

[689–690](#), [690f](#)

neonatal,

[464–466](#), [465f](#)

Síndrome da angústia respiratória aguda (SARA),
[688–691](#)

comportamento clínico da,

[690](#)

condições associadas ao desenvolvimento da,

[688](#), [689t](#)

morfologia da,

[688](#), [689f](#)

patogenia da,

[689–690](#), [690f](#)

Síndrome da angústia respiratória do adulto,
[132](#)

Síndrome da angústia respiratória neonatal,
[464–466](#), [465f](#)

síndrome da deleção do cromossomo 22q11.2,
[162–164](#), [164f](#)

Síndrome da disgenesia testicular (TDS),
[996](#)

Síndrome da dor pélvica crônica,
[983](#)

Síndrome da dor pélvica, crônica,
[983](#)

Síndrome da hiper-IgM,
[233–234](#)

Síndrome da hiperviscosidade, no linfoma linfoplasmacítico,
[620](#)

Síndrome da hipoplasia do coração esquerdo,
[552](#)

Síndrome da hipoventilação, obesidade na,
[450](#)

Síndrome da imunodeficiência adquirida (AIDS),
[235–249](#).

see also [Vírus da imunodeficiência humana \(HIV\)](#).

anormalidades da função imunológica na,

[241](#), [242t](#)

características clínicas da,

[245–248](#), [245t](#)

complexo *Mycobacterium avium-intracellulare* na,

[246](#), [375](#), [375f](#)

definição,

[235–236](#)

doenças indicadoras para,

[245](#)

efeito das drogas da terapia antirretroviral na,

[248](#)

envolvimento do SNC na,

[242–243](#), [248](#)

epidemiologia da,

[236–237](#)

etiologia da,

[237–238](#), [237f](#), [238f](#)

história natural da,

[243–245](#), [243f](#), [244f](#), [244t](#)

infecções oportunistas na,

[245t](#), [246](#), [347–348](#)

morfologia da,

[249](#)

patogenia da,

[238–243](#)

ciclo de vida do HIV na,

[239–240](#), [239f](#)

infecção do HIV em células não T na,

[241–242](#)

mecanismo da imunodeficiência das células T na,

[240–241](#), [241f](#), [242t](#)

prognóstico para,

[249](#)

progressão para,

[245](#)

sarcoma de Kaposi associado à,

[246–247](#), [247f](#), [531](#)

síndrome retroviral aguda na,

[243–244](#), [243f](#)

transmissão da,

[236–237](#)

tuberculose na,

[246](#), [372–373](#)

tumores na,

[246–248](#), [247f](#)

Síndrome da morte súbita infantil (SIDS),

[479–481](#), [479t](#)

Síndrome da obstrução sinusoidal,

[881–882](#), [881f](#)

Síndrome da pele escaldada estafilocócica,

[358](#)

Síndrome da secreção de hormônio antidiurético inadequado (SIADH),

[1114](#)

devido ao câncer,

[321t](#)

Síndrome da sela vazia,

[1113](#)

Síndrome da transfusão de gêmeo-para-gêmeo (feto-fetal),

[1062](#)

Síndrome da úlcera retal solitária,

[823–824](#), [824f](#)

Síndrome da veia cava inferior,

[527](#)

Síndrome da veia cava superior,

[527](#), [593](#)

Síndrome de Alagille,

[878](#)

Síndrome de Alport,

[939–940](#), [940f](#)

Síndrome de Angelman,

[172–173](#), [172f](#)

Síndrome de Bannayan-Ruvalcaba-Riley,

[824t](#), [826](#)

Síndrome de Beckwith-Wiedemann (BWS), tumor de Wilms na,

[488](#)

Síndrome de Bernard-Soulier,

[118f](#), [678](#)

Síndrome de Birt-Hogg-Dubé,

[1184](#)

Síndrome de Bloom,

[275](#), [302–303](#)

Síndrome de Boerhaave,

[776](#)

Síndrome de Budd-Chiari,

[880–881](#), [881f](#)

Síndrome de Carney, mixomas cardíacos na,

[592](#)

Síndrome de Cepacia, na fibrose cística,

[477](#)

Síndrome de Chédiak-Higashi,

[55](#), [56t](#)

Síndrome de Churg-Strauss,

[524](#)

Síndrome de Conn,

[1159](#)

Síndrome de Cowden,

[1190t](#)

pólipos colônicos na,

[824t](#), [826](#)

PTEN na,

[294](#)

tumores do SNC na,

[1350](#)

Síndrome de Crigler-Najjar tipo I,

[849](#), [849t](#)

Síndrome de Crigler-Najjar tipo II,

[849](#), [849t](#)

Síndrome de Crouzon,

[1219t](#)

Síndrome de Cushing,

[1156–1159](#)

comportamento clínico da,

[151f](#), [1158–1159](#), [1158t](#)

dependente de ACTH,

[1156–1157](#), [1156t](#)

devido ao câncer,

[321t](#), [322](#)

iatrogênica,

[1156](#)

morfologia da,

[1157–1158](#), [1157f](#), [1158f](#)

não dependente de ACTH,

[1156t](#), [1157](#)

patogênese da,

[1112](#), [1156–1157](#), [1156t](#)

Síndrome de Denys-Drash, tumor de Wilms na,

[488](#)

Síndrome de DiGeorge,

[162–164](#), [164f](#), [234](#)

Síndrome de Down,

[161–162](#), [161f](#), [163f](#)

Síndrome de Dubin-Johnson,

[849t](#), [850](#), [850f](#)

Síndrome de Edwards,

[162](#), [163f](#)

Síndrome de Ehlers-Danlos (EDSs),

[145–147](#), [146t](#)

aneurismas na,

[515](#)

distúrbio de sangramentos devido a,

[674](#)

Síndrome de Eisenmenger,

[548](#)

Síndrome de exostose hereditária múltipla,

[1235](#)

Síndrome de Gardner,

[824t](#), [828](#)

osteomas na,

[1232](#)

Síndrome de Gerstmann-Sträussler-Scheinker (GSS),

[1316](#)

Síndrome de Gilbert,

[849–850](#), [849t](#)

Síndrome de Gorlin,

[1189](#), [1190t](#), [1350](#)

Síndrome de Greig,

[1219t](#)

Síndrome de Guillain-Barré,

[1269–1270](#)

devido a *Campylobacter*,

[807](#)

hipersensibilidade mediada por células T na,

[206t](#)

Síndrome de Haw River,

[168t](#)

Síndrome de Holt-Oram,

[1219t](#)

Síndrome de Horner, devido ao carcinoma pulmonar,

[737](#)

Síndrome de Hunter,

[151t](#), [153](#), [154](#)

Síndrome de Hurler,

[151t](#), [154](#)

Síndrome de insensibilidade androgênica completa,

[167](#)

Síndrome de Kartagener,

[700](#)

sinusite na,

Síndrome de Kearn-Sayre,

[1336](#)

Síndrome de Kennedy,

[1333](#)

Síndrome de Klinefelter,

[165](#)

Síndrome de Korsakoff,

[1336](#)

Síndrome de Leigh,

[1336](#)

Síndrome de Lemierre,

[382](#)

Síndrome de Lesch-Nyhan

bases genéticas para,

[144](#)

ligada ao X,

[1251](#)

Síndrome de Liddle,

[501](#)

Síndrome de Li-Fraumeni,

[274](#), [290](#)

e câncer de mama,

[1086](#), [1086t](#)

osteossarcoma na,

[1233](#)

tumores do SNC na,

[1350](#)

Síndrome de Loey's-Dietz, aneurismas na,

[515](#)

Síndrome de Löffler,

[712](#)

Síndrome de Lynch,

[274](#), [275](#), [302](#), [828-830](#), [830t](#)

Síndrome de Maffucci,

[1235](#), [1236](#)

Síndrome de Marfan,

[96](#), [144-145](#)

aneurisma na,

[514-515](#), [515f](#)

prolapso da valva atrioventricular esquerda (mitral) na,

[145](#), [571](#)

Síndrome de McArdle,

[155](#), [157t](#)

Síndrome de McCune-Albright, displasia fibrosa na,

[1239](#)

Síndrome de Mikulicz,

[222–223](#)

Síndrome de Muir-Torre,

[1190t](#)

Síndrome de Naxos,

[583](#)

Síndrome de Nelson,

[1112](#)

Síndrome de neoplasia endócrina múltipla (MEN),

[1169](#)

Síndrome de Patau,

[162](#), [163f](#)

Síndrome de Paterson-Brown-Kelly,

[775](#)

Síndrome de Paterson-Kelly,

[750](#)

Síndrome de Pendred,

[1118](#)

Síndrome de Peutz-Jeghers,

[824t](#), [825–826](#), [826f](#)

Síndrome de Pickwickian,

[450](#)

Síndrome de Plummer,

[1125–1126](#)

Síndrome de Plummer-Vinson,

[670](#), [750](#), [775](#)

Síndrome de Prader-Willi,

[172–173](#), [172f](#)

peptídeo YY na,

[450](#)

Síndrome de *punch-drunk*,

[1298](#)

Síndrome de Reiter

artrite na,

[1249](#)

devido à shigelose,

[809](#)

uretrite na,

[989](#)

Síndrome de Rendu-Osler-Weber, manifestações bucais da,

[752t](#)

Síndrome de resistência do hormônio da tireoide,

[1118](#)

Síndrome de Reye,

[865](#)

Síndrome de Richter,

[613](#)

Síndrome de Riley-Day,

[1271t](#)

Síndrome de Rotor,

[849t](#), [850](#)

Síndrome de Sézary,

[609t](#), [624](#), [1192](#)

Síndrome de Sipple,

[1170](#)

Síndrome de Sjögren,

[215t](#), [221–223](#), [222f](#)

Síndrome de Stein-Leventhal,

[1047–1048](#), [1047f](#)

Síndrome de Stevens-Johnson,

[1197](#)

Síndrome de Stewart-Treves,

[1101](#)

Síndrome de Stickler,

[1219t](#)

Síndrome de Sturge-Weber,

[530](#)

 glaucoma na,

[1362](#)

Síndrome de Trousseau,

[125](#)

Síndrome de Turcot,

[824t](#), [828](#), [1350](#)

Síndrome de Turner,

[165–167](#), [166f](#)

Síndrome de Waardenburg,

[1219t](#)

Síndrome de Waterhouse-Friderichsen,

[1163](#), [1155f](#), [1164f](#)

 na meningite bacteriana,

[1307](#)

 no choque séptico,

[131](#)

Síndrome de WDHA,

[1155](#)

Síndrome de Weber-Osler-Rendu,

[674](#)

Síndrome de Wermer,

[1169–1170](#)

Síndrome de Werner,

[39–40.](#), [39f.](#), [41](#)

Síndrome de Wernicke-Korsakoff,

[422.](#), [1336](#)

Síndrome de Williams-Beuren,

[553](#)

Síndrome de Wiskott-Aldrich,

[235](#)

Síndrome de Zollinger-Ellison,

[788.](#), [790–791.](#), [790t](#)

do pâncreas,

[1155](#)

Síndrome do anticoagulante do lúpus,

[123](#)

Síndrome do carcinoma de células basais nevoide (NBCCS),

[1189.](#), [1190t](#)

Síndrome do choque tóxico (TSS),

[132.](#), [358–358](#)

Síndrome do compartimento anterior,

[128](#)

Síndrome do edifício doente,

[413](#)

Síndrome do frágil,

[139.](#), [168t.](#), [169–171.](#), [169f.](#), [170f](#)

análise por reação em cadeia da polimerase do,

[175–176.](#), [176f](#)

Síndrome do hamartoma PTEN,

[826](#)

Síndrome do intestino irritável (IBS),

[815](#)

Síndrome do linfócito nu,

[234](#)

Síndrome do linfonodo mucocutâneo,

[523](#)

Síndrome do nevo displásico,

[1179](#)

Síndrome do QT longo, e morte cardíaca súbita,

[567](#)

Síndrome do túnel do carpo,

[1274](#)

Síndrome dos anticorpos antifosfolipídicos,

[123](#)

e síndrome urêmica hemolítica,

[961](#)

secundária,

[215](#)

Síndrome GSS (Gerstmann-Sträussler-Scheinker),

[1316](#)

Síndrome HELLP,

[883](#), [1064](#), [1065](#)

Síndrome hepatopulmonar (HPS),

[844](#)

Síndrome hepatorrenal,

[844](#)

Síndrome inflamatória da reconstituição imune,

[248](#)

Síndrome linfoproliferativa autoimune,

[211](#)

Síndrome linfoproliferativa ligada ao X (XLP),

[319](#), [358](#)

Síndrome metabólica,

[450](#), [450f](#), [1154](#)

e cardiopatia isquêmica,

[506](#)

Síndrome miastênica Lambert-Eaton,

[1284](#)

devido ao carcinoma pulmonar,

[737](#)

na síndrome paraneoplásica,

[1348](#)

Síndrome miastênica, de Lambert-Eaton,

[1284](#)

Síndrome mielodisplásica (MDS),

[628](#), [632-634](#), [633f](#)

Síndrome nefrítica,

[915](#), [916t](#), [925-928](#), [927f](#)

Síndrome nefrótica,

[915](#), [916t](#), [929-937](#)

causas de,

[930](#), [931t](#)

devido à doença de alteração mínima,
[931-934](#), [933f](#)
devido à glomerulonefrite membranoproliferativa,
[923](#), [926t](#), [936-937](#), [936f-938f](#)
devido à glomerulosclerose segmentar focal,
[934-936](#), [935f](#)
devido à nefropatia associada ao HIV,
[936](#)
devido à nefropatia membranosa,
[930-931](#), [932f](#)
devido ao câncer,
[321t](#)
edema devido a,
[112](#)
fisiopatologia da,
[930](#)

Síndrome paraneoplásica neuromiopática,
[321t](#), [322](#)

Síndrome perdedora de sal,
[1161](#)

Síndrome poliendócrina autoimune tipo 1 (APS1),
[1138](#), [1163-1164](#)

Síndrome poliendócrina autoimune tipo 2 (APS2),
[1164](#)

Síndrome pós-pólio,
[1312](#)

Síndrome pseudoglioma-osteoporose,
[1218](#), [1219t](#)

Síndrome respiratória aguda grave (SARS),
[724](#)

Síndrome retroviral aguda,
[243-244](#), [243f](#)

Síndrome Sheehan,
[1113](#)

Síndrome *sicca*, na Síndrome de Sjögren,
[221](#)

Síndrome torácica aguda, na anemia falciforme,
[656](#)

Síndrome ulnar-mamária,
[1219t](#)

Síndrome unha-patela,
[1219t](#)

Síndrome urêmica-hemolítica (HUS),

[677-678](#), [677t](#), [960-962](#)

devido à shigelose,

[809](#)

Síndrome velocardiofacial,

[162](#)

Síndrome WAGR,

[448](#)

tumor de Wilms na,

[487-488](#)

Síndrome X,

[1154](#)

Síndromes adrenogenitais,

[1160-1162](#), [1161f](#)

Síndromes autoinflamatórias hereditárias,

[61-62](#)

Síndromes coronárias agudas,

[554](#), [554f](#)

Síndromes da hemorragia pulmonar difusa,

[717-718](#), [717f](#)

Síndromes de câncer hereditárias,

[273-276](#), [275t](#)

Síndromes de câncer hereditárias autossômicas dominantes,

[274-275](#), [275t](#)

Síndromes de câncer hereditárias autossômicas recessivas,

[275t](#)

Síndromes de hemorragia pulmonar, difusas,

[717-718](#), [717f](#)

Síndromes de reparo de DNA defeituoso,

[275](#)

Síndromes de ruptura cardíaca,

[564f](#), [565](#)

Síndromes musculares, devido ao câncer,

[321t](#), [322](#)

Síndromes nervosas, devido ao câncer,

[321t](#), [322](#)

Síndromes paraneoplásicas,

[321-322](#), [321t](#)

com carcinoma pulmonar,

[736-737](#)

efeitos neurológicos do,

[1347-1348](#)

Síndromes,

[458](#)

Sinéquia anterior, do olho,

[1363](#)

Sinéquia posterior, do olho,

[1363](#)

Sinoviócites,

[1243](#)

Sinovite

devido à hemocromatose,

[870](#)

vilonodular pigmentada,

[1255](#), [1255f](#)

Sinpolidactília,

[1219t](#)

Síntese de β -globina,

[656–657](#), [657f](#), [658f](#)

Síntese de fosfolípidios, aumentada, lesão celular devido à,

[22](#)

Sinucleína- α ,

[1328](#), [1329–1330](#)

Sinusite,

[758](#)

Sinusoides, capilarização de,

[845](#)

Siringe,

[1294](#)

Siringobulbia,

[1294](#)

Siringomas,

[1185](#)

Siringomielia,

[1294](#)

siRNAs (RNAs de interferência pequenos),

[137](#)

Sirtuínas, e envelhecimento celular,

[41](#)

Sistema 5-HT (serotonérgico), na síndrome da morte súbita infantil,

[480](#)

Sistema da coagulação

na inflamação,

[57t](#), [64–66](#), [65f](#)

na lesão glomerular,

[924](#)

Sistema de apresentação do antígeno, da imunidade adaptativa,

[190–192](#), [191f](#), [192f](#)

Sistema de coagulação, na inflamação,

[57t](#), [64–66](#), [65f](#)

Sistema de condução cardíaco,

[539](#)

Sistema de condução, do coração,

[540](#)

Sistema de estadiamento TNM,

[323](#)

Sistema do complemento

ativação e funções do,

[63–64](#), [64f](#)

deficiências genéticas do,

[235](#)

na fagocitose,

[64](#), [64f](#)

na imunidade inata,

[184–185](#)

na inflamação,

[50](#), [51–52](#), [57t](#), [64](#), [64f](#), [65](#), [65f](#), [66](#)

na lesão da isquemia-reperfusão,

[24](#)

na lise celular,

[64](#), [64f](#)

Sistema do fagócito mononuclear, na inflamação crônica,

[71](#), [71f](#)

Sistema endócrino,

[1105–1171](#)

córtex suprarrenal no,

[1156–1167](#)

anatomia da,

[1156](#)

glândula hipófise no,

[1106–1115](#)

anatomia da,

[1106–1107](#), [1107f](#)

glândula pineal no,

[1171](#)

glândula tireoide no,

[1115–1134](#)

anatomia da,

[1115–1116](#), [1116f](#)

glândulas paratireoides em,

[1134–1138](#)

anatomia do,

[1134](#)

hormônios no,

[1106](#)

inibição do *feedback* (retroalimentação) no,

[1106](#)

medula suprarrenal no,

[1167–1169](#)

anatomia do,

[1156](#), [1167](#)

pâncreas no,

[1138–1155](#)

anatomia do,

[1138](#), [1139f](#)

Sistema enzimático do citocromo P-458 (CYP),

[411](#)

Sistema fibrinolítico, na inflamação,

[65](#), [65f](#), [66](#)

Sistema hematopoietico

componentes do,

[597](#)

efeito da radiação no,

[433](#)

Sistema imune cutâneo,

[1173](#), [1174f](#)

Sistema imune,

[183–255](#)

células do,

[185–188](#), [185f–188f](#)

cutâneo,

[1173](#), [1174f](#)

tecidos do,

[188–190](#), [189f](#), [190f](#)

Sistema linfoide, efeito da radiação no,

[433](#)

Sistema microssomal de oxidação do etanol (MEOS),

[421](#)

Sistema musculoesquelético, na esclerose sistêmica,

[225](#)

Sistema nervoso autônomo, no sistema de condução cardíaco,

[540](#)

Sistema nervoso central (SNC), angiíte primária do,

[1301](#)

Sistema paraganglionar,

[1167](#)

Sistema porta, na insuficiência cardíaca do lado direito,

[544](#)

Sistema renina-angiotensina, na regulação da pressão sanguínea,

[501](#), [502f](#)

Sistema reprodutivo.

see [Trato genital feminino](#);

see also [Trato genital masculino](#).

Sistema reticuloendotelial, na inflamação crônica,

[71](#), [71f](#)

Sistema serotoninérgico (5-HT), na síndrome da morte súbita infantil,

[480](#)

Sistemas de transporte, defeitos genéticos nos,

[143t](#), [144](#)

SLAM (molécula de ativação e sinalização linfocítica), no sarampo,

[351](#)

SLC22A4, na doença de Crohn,

[817](#)

SLE.

see [Lúpus eritematoso sistêmico \(SLE\)](#).

SLL (linfoma linfocítico pequeno),

[609t](#), [611–613](#), [612f](#)

SMA (atrofia muscular espinal),

[1275–1276](#), [1275f](#), [1333](#)

SMAD (s),

[89](#), [294](#)

Smegma,

[990](#)

Smog,

[412](#)

SNAIL, na metástase,

[302](#)

SNPs (polimorfismos de nucleotídeo único),

[136](#), [176](#), [177](#), [178f](#), [326](#)

Sobrecarga de ferro,

[869t](#)

miocardiopatia devido a,

[588](#)

na β -talassemia maior,

[658](#)

na hemocromatose hereditária,

SOD (s) (superóxidos dismutases),

[60](#)

remoção de radicais livres por,

[21](#), [21f](#)

SOD1, na esclerose amiotrófica lateral,

[1332](#)

Solventes orgânicos, exposição ocupacional ao,

[417](#)

Somatostatina, produção de,

[1138](#), [1139f](#)

Somatostatinomas,

[1155](#)

Somatotrofo (s),

[1106](#)

“sopradores róseos”,

[694](#)

SOS,

[90](#)

Southern blotting,

[176](#), [176f](#), [178](#)

SPARC (proteína ácida secretada e rica em cisteína), na matriz extracelular,

[96](#)

SRY (região do gene Y determinante do sexo),

[164](#)

SSPE (panencefalite esclerosante subaguda),

[1314](#)

ST (toxina estável ao calor),

[810](#)

Staphylococcus aureus,

[358–361](#)

endocardite devido ao,

[575](#), [576f](#)

impetigo devido ao,

[1209](#)

morfologia da,

[335f](#), [361](#), [361f](#)

osteomielite piogênica devido a,

[1229](#)

resistente à meticilina,

[361](#)

Staphylococcus aureus resistente à meticilina (MRSA),

[361](#)

Staphylococcus epidermidis, endocardite devido a,

[575](#)

Staphylococcus pyogenes,

[358](#)

STAT (s) (tradutores de sinal e ativação da transcrição),

[90](#), [91f](#)

Status marmoratus,

[1295](#)

Stents endovasculares, patologia dos,

[534](#), [534f](#)

STI (s) (infecções sexualmente transmissíveis),

[342](#), [341t](#)

Streptococcus agalactiae,

[361](#)

Streptococcus aureus, faringite e tonsilite devido a,

[758](#)

Streptococcus mutans,

[361](#), [360](#)

Streptococcus pneumoniae,

[361](#), [360](#)

morfologia do,

[335f](#)

Streptococcus pyogenes,

[362](#)

Streptococcus viridans, endocardite devido a,

[575](#), [576f](#)

Strongyloides, enterocolite devido a,

[813](#), [813f](#)

Strongyloides stercoralis,

[396–397](#), [398f](#)

Subependimomas,

[1343](#)

Subestenose aórtica,

[553](#)

Subnutrição, na Carga Mundial de Doenças,

[408](#)

Substância inibidora mülleriana, no criptorquidismo,

[993](#)

Substância P, na inflamação,

[63](#)

Substituição serpigínea,

[1229](#)

Sulfatídeos,

[151t](#)

Sulfato de bário, doenças pulmonares devido ao,

[705t](#)

Sulfato de condroitina, na matriz extracelular,

[97](#), [98f](#)

Superantígenos,

[132](#), [345](#)

Superinflação lobar congênita,

[695](#)

Superinflação, obstrutiva,

[695](#)

Superóxido dismutases (SODs),

[60](#)

remoção de radicais livres por,

[21](#), [21f](#)

Superóxido, na fagocitose,

[53](#), [53f](#)

Supressão da medula óssea, defeitos na função leucocitária devido à,

[55-56](#)

Supressores metastáticos,

[302](#)

Suprimento sanguíneo, para o coração,

[540](#)

SUR1 (receptor de sulfonilureia),

[1141](#), [1141f](#)

Surdez, diabetes herdado da mãe,

[1146](#)

Surfactante

composição do,

[464](#)

exógeno, administração profilática de,

[465](#)

síntese de,

[464](#)

Sv (sievert),

[431](#)

SVZ (zona subventricular), células-tronco na,

[85](#)

T₃ (triiodotironina),

[1115](#), [1116f](#)

T₄ (tiroxinas),

[1115](#), [1116f](#)

TA (atresia da valva atrioventricular direita (tricúspide)),

[551](#)

Tabaco sem fumaça,

[418](#)

Tabagismo

carcinógenos no,

[310](#), [311](#)

doenças intersticiais devido à,

[712–713](#), [712f](#)

e aterosclerose,

[506](#)

e câncer de bexiga urinária,

[987](#)

e câncer de mama,

[1085](#)

e câncer de pulmão,

[418](#), [419](#), [420f](#), [412t](#), [729–730](#)

e câncer,

[273](#)

e carcinoma de células escamosas da cabeça e pescoço,

[754](#)

e carcinoma pancreático,

[909](#)

e enfisema,

[692](#), [693–694](#), [693f](#)

efeitos do,

[418–420](#), [418f–420f](#), [419t](#), [412t](#)

neoplasia de células brancas devido a,

[606](#)

Tabes dorsalis,

[1310](#)

Taenia saginata,

[397](#)

Taenia solium,

[397](#), [814](#)

Taeniae coli,

[823](#)

Talassemia α ,
[659–660](#), [660t](#)
Talassemia (s),
[656–660](#)

β ,

[656–659](#)

intermédia,

[657](#), [660t](#)

maior,

[657–659](#), [658f](#), [659f](#), [660t](#)

menor,

[659](#), [660t](#)

patogênese molecular da,

[656–657](#), [657f](#), [658f](#)

síndromes clínicas de,

[657](#), [660t](#)

α ,

[659–660](#), [660t](#)

bases genéticas para,

[144](#), [660t](#)

epidemiologia da,

[656](#)

β -Talassemia,

[656–659](#)

síndromes clínicas da,

[657](#), [660t](#)

intermediária,

[657](#), [660t](#)

maior,

[657–659](#), [658f](#), [659f](#), [660t](#)

menor,

[659](#), [660t](#)

patogênese molecular da,

[656–657](#), [657f](#), [658f](#)

Talassemia traço

α -

[659–660](#), [660t](#)

β -

[657](#), [660t](#)

Talidomida, como teratígeno,

[460](#)

T-ALL (leucemia/linfoma de células T linfoblástica aguda),

[609t](#), [610–611](#)

bases genéticas para,
[305t](#)

Tampão hemostático,
[115](#), [116f](#), [117](#)
secundária,
[118](#)

Tampões biliares,
[850](#), [851f](#)

Tamponamento cardíaco,
[589](#)

TAPVC (conexões venosas pulmonares anômalas totais),
[551–552](#)

Tarso inferior,
[1356f](#)

Tarso superior,
[1356f](#)

Tatuagem,
[36](#)

Taxa de crescimento, dos tumores,
[265–267](#), [266f](#), [271t](#)

Taxa de filtração glomerular, na regulação da pressão sanguínea,
[501](#)

Taxa de mortalidade infantil,
[455–456](#)

Taxa de sedimentação eritrocitária,
[75](#)

TBX1, nas cardiopatias congênitas,
[547](#), [547t](#)

TBX20, nas cardiopatias congênitas,
[547](#), [547t](#)

TBX5, nas cardiopatias congênitas,
[547](#), [547t](#)

TCF7L2 (fator de transcrição 2 semelhante ao 7), no diabetes melito tipo 2,
[1144](#)

TDS (síndrome da disgenesia testicular),
[996](#)

TdT (desoxinucleotidiltransferase terminal), na leucemia/linfoma linfoblástica aguda,
[610](#)

Tecido adiposo, no equilíbrio energético,
[449](#)

Tecido da mucosa esofágica,
[775](#)

Tecido de granulação, formação de,

[102.](#), [103f–105f](#)

exuberante,

[107](#)

inadequada,

[106](#)

Tecido linfoide associado à mucosa (MALT),

[786](#)

Tecido mamário, axilar acessório,

[1075](#)

Tecido ósseo, destruição de, hipercalemia devido à,

[38](#)

Tecido pancreático, ectópico,

[773](#)

Tecidos estáveis,

[81](#)

Tecidos hematopoiéticos

desenvolvimento e manutenção de,

[598.](#), [599f.](#), [600t](#)

morfologia de,

[598–600](#)

Tecidos lábeis,

[81](#)

Tecidos linfoides,

[597](#)

Tecidos mieloides,

[597](#)

Tecidos permanentes,

[82](#)

Tecidos que não se dividem (permanentes),

[82](#)

Tecidos que se dividem continuamente,

[81](#)

Tecidos quiescentes,

[81](#)

Tecidos subcutâneos, da insuficiência cardíaca do lado direito,

[544](#)

Tecomas, ovariano,

[1059.](#), [1059f](#)

Telangiectasia (s),

[530](#)

capilar, do cérebro,

[1306](#)

hemorrágica hereditária,

[530](#), [674](#)

aracneiforme,

[530](#)

Telomerase,

[40](#), [40f](#)

na anemia aplásica,

[671](#)

na carcinogênese,

[296–297](#), [297f](#)

Telômero (s),

[40](#), [40f](#)

alongamento alternativo do,

[297](#)

Tempestade tireoidiana,

[1117](#)

Tempo de protrombina (PT),

[119–120](#), [674](#)

Tempo de tromboplastina parcial (PTT),

[120](#), [674](#)

Tempo de tromboplastina, parcial,

[120](#), [674](#)

Tenascinas, na matriz extracelular,

[97](#)

Tênias,

[397–398](#), [398f](#), [814](#)

Teoria metaplásica, da endometriose,

[1036](#)

Teoria metastática, da endometriose,

[1036](#)

Terapia antirretroviral, para infecção pelo HIV,

[248](#)

Terapia antirretroviral altamente ativa (HAART), para infecção pelo HIV,

[248](#)

Terapia com células-tronco,

[84](#), [84f](#)

Terapia da chaperona molecular, para doenças de armazenamento lisossômico,

[150](#)

“Terapia da diferenciação,”

[440](#)

Terapia de redução do substrato, para doenças de armazenamento lisossômico,

[149–150](#)

Terapia de reposição hormonal (HRT), efeitos adversos do,

[422–423](#)

Terapia-alvo,

[281](#)

Teratógenos,

[460](#)

Teratoma (s),

[261–262](#), [262f](#)

cístico,

[262](#), [262f](#)

dos ovários,

[1055–1056](#), [1056f](#)

dos ovários,

[1055–1056](#), [1056f](#)

em lactentes e crianças,

[482](#), [482f](#)

testicular,

[998–999](#), [999f](#)

Teratoma sacrococcígeo, em lactentes e crianças,

[482](#), [482f](#)

Teratomas císticos,

[262](#), [262f](#)

ovariano,

[1055–1056](#), [1056f](#)

Terceiro ventrículo, cisto colóide do,

[1343](#)

Termogênese, leptina na,

[448](#)

Teste de anticorpos para treponema,

[378](#)

Teste de antiglobulina de Coombs

direto,

[661](#)

indireto,

[661](#)

Teste de DNA do papilomavírus humano (HPV),

[1032](#)

Teste de supressão da aldosterona,

[1160](#)

Teste de tolerância à glicose oral (OGTT),

[1139–1140](#)

Teste de Tzanck,

[751](#)

Teste Laboratorial para Pesquisa de Doenças Venéreas (VDRL),

[378](#)

Teste rápido de reagina plasmática,

[378](#)

Teste VDRL (Teste Laboratorial para Pesquisa de Doenças Venéreas),

[378](#)

Testes de amplificação de ácidos nucleicos, para agentes infecciosos,

[336](#)

Testes de anticorpos não treponema,

[378](#)

Testículo (s),

[992–1001](#)

alterações regressivas do,

[993–994](#)

anomalias congênitas de,

[992–993](#), [993f](#)

atrofia de,

[993–994](#)

distúrbios vasculares,

[995](#), [995f](#)

inflamação de,

[994–995](#), [994f](#)

na hemocromatose,

[870–871](#)

que não desceu,

[992–993](#), [993f](#)

torsão do,

[995](#), [995f](#)

tumores do,

[995–1001](#), [995t](#)

células germinativas,

[995–1000](#), [996f–999f](#)

cordão espermático e paratesticular,

[995](#)

do estroma gonadal e cordões sexuais,

[1000](#)

gonadoblastoma como,

[1001](#)

linfoma como,

[1001](#)

túnica vaginal do,

[1001](#)

Tetania hipocalcêmica,

[441](#), [1138](#)

Tétano,

[383](#)

Tetracloroeto de carbono, exposição ocupacional ao,

[417](#)

2,3,7,8-Tetraclorodibenzo-*p*-dioxina TCDD (Dioxin), exposição ocupacional ao,

[417–418](#)

Tetra-hidrobiopterina (BH₄),

[471](#), [471f](#)

Δ⁹-Tetra-hidrocanabinol (THC),

[427–428](#)

Tetralogia “rosa”,

[551](#)

Tetralogia de Fallot (TOF),

[550–551](#), [550f](#)

TFPI (inibidor da via do fator tecidual),

[116](#), [117f](#), [119f](#), [120](#)

TfR2 (receptor de transferrina 2),

[870](#)

TGA (transposição de grandes artérias),

[550f](#), [551](#), [551f](#)

TGF.

see [Fator de crescimento transformador \(TGF\)](#).

THC (Δ⁹-tetra-hidrocanabinol),

[427–428](#)

Thomas, Lewis,

[316](#)

Tiamina, funções da,

[446t](#)

Tíbia em sabre,

[1231](#)

T-ICs (células iniciadoras de tumor),

[267–268](#)

Tie₂, na angiogênese,

[101](#)

Tifo

epidêmico,

[383](#), [385](#), [384f](#)

das moitas,

[383](#), [385](#)

Tifo epidêmico,

[383](#), [385](#), [384f](#)

Tifo rural,

[383](#), [385](#)

Timerosal,

[416](#)

Timo,

[643–645](#)

anatomia normal do,

[643](#)

distúrbios de desenvolvimento do,

[643](#)

embriologia do,

[643](#)

funções do,

[643](#)

Timomas,

[644–645](#), [644f](#)

Tinea,

[334](#)

cruris (inguinal),

[1210](#)

da barba,

[1210](#)

da cabeça,

[1210](#)

do corpo,

[1210](#), [1210f](#)

do pé,

[1210](#)

versicolor,

[1210](#)

Tireoidite,

[1119–1122](#)

de Hashimoto,

[1119–1121](#), [1120f](#)

de Riedel,

[1122](#)

definição,

[1119](#)

infecciosa,

[1119](#)

pós-parto,

[1122](#)

subaguda

granulomatosa, de Quervain,

[1121](#), [1121f](#)

linfocítica (indolor),

[1121–1122](#)

Tireotoxicose,

[1116–1117](#), [1116t](#), [1117f](#)

Tireotropina (TSH),

[1115](#), [1116f](#)

no hipertireoidismo,

[1117](#)

no mixedema,

[1119](#)

Tirosina (s) quinase (s), não receptora, oncogenes para,

[281t](#), [283–286](#), [283f](#), [284f](#), [285f](#), [286t](#)

Tirosina cinase de Bruton (Btk),

[231](#)

Tirosina cinases não receptoras, oncogenes para,

[281t](#), [283–286](#), [283f](#), [284f](#), [285f](#), [286t](#)

Tirosina quinase semelhante à fms solúvel (sFlt1), na pré-eclâmpsia,

[1064–1065](#)

Tirosinase, as tumor antigen,

[317](#)

Tirotofo (s),

[1106](#)

Tiroxina (T₄),

[1115](#), [1116f](#)

TLRs.

see [Receptor\(es\) toll-like \(TLRs\)](#).

TNF.

see [Fator de necrose tumoral \(TNF\)](#).

Tofo (s),

[1251](#), [1252](#), [1253f](#)

Tolerância central,

[209](#), [210t](#)

Tolerância imunológica,

[209–211](#), [210f](#)

Tolerância periférica,

[209–211](#), [210f](#)

Tomografia de emissão de pósitron (PET), de tumores,

[303–304](#)

Tonsilite,

[758–759](#)

folicular,

[758](#)

Torsão, testicular,

[995](#), [995f](#)

Toxemia da gravidez,

[463](#)

Toxicidade do oxigênio, na síndrome da angústia respiratória neonatal,

[465–466](#)

Toxicidade, de agentes químicos e físicos,

[410–411](#), [410f](#), [411f](#)

Toxicologia,

[410](#)

Toxidade das drogas, agranulocitose devido à,

[601](#)

Toxidade do acetaminofeno (paracetamol),

[424–425](#), [425f](#)

Toxidade do cádmio,

[416](#)

Toxina (s)

lesão celular devido à,

[11](#)

e miocardiopatia dilatada,

[581](#)

Toxina botulínica (Botox®),

[383](#)

Toxina semelhante à Shiga, em microangiopatias trombóticas,

[961](#)

Toxina Shiga,

[808](#), [809](#)

Toxina termoestável (ST),

[810](#)

Toxina termolábil (LT),

[810](#)

Toxinas ambientais, e câncer de mama,

[1085](#)

Toxinas bacterianas,

[345](#)

Toxocara canis,

[336](#)

Toxoplasma gondii,

[334](#)

Toxoplasmose

cerebral,

[1314–1316](#), [1315f](#)

na AIDS,

[246](#)

tPA (ativador de plasminogênio tecidual),

[115](#), [116](#), [116f](#), [120](#), [121f](#)

TR (receptor do hormônio da tireoide),

[1115](#), [1116f](#)

Traço falcêmico,

[140](#), [653](#)

Tracoma, cicatriz conjuntiva devido ao,

[1357](#)

Tradução do sinal mediada por receptor, no crescimento celular,

[89-92](#), [90f-92f](#)

Tradução do sinal por WNT

APC na,

[293](#), [293f](#)

proto-oncogene para,

[281t](#)

Tradutores de sinal e ativação da transcrição (STATs),

[90](#), [91f](#)

Transcitose, na inflamação,

[47](#), [47f](#)

Transcobalamina II,

[664](#), [664f](#)

Transcrito de fusão *ETV6-NTRK3*,

[482](#)

Transcritos regulados por cocaína e anfetamina (CART), no equilíbrio energético,

[447](#), [448](#), [449f](#)

Transdiferenciação,

[82](#), [85](#)

Transferrina,

[60](#), [667](#)

Transformação maligna.

see [Carcinogênese](#).

Transfusão(ões), trombocitopenia devido à,

[675](#)

Transição epitelial-para-mesenquimal (EMT), na metástase,

[302](#)

Translocação recíproca equilibrada,

[160f](#), [161](#)

Translocação robertsoniana,

[160f](#), [161](#)

Translocações,

[160f](#), [161](#)

na carcinogênese,

[305–306](#)

neoplasia de célula branca devido à,

[604–605](#)

no diagnóstico de câncer,

[324–325](#)

Transmigração, de leucócitos pelo endotélio,

[48f.](#), [50](#)

Transmissão placenta-feto,

[340](#)

Transplante cardíaco,

[593.](#), [593f](#)

Transplante de células-tronco hematopoiéticas (HSC),

[230](#)

Transplante de HSC (células-tronco hematopoiéticas),

[230](#)

Transplante de medula óssea,

[230](#)

complicações hepáticas do,

[882](#)

Transplante de órgãos, complicações hepáticas do,

[882.](#), [882f](#)

Transplante hepático, complicações do,

[882.](#), [882f](#)

Transplante pulmonar,

[728–729.](#), [729f](#)

Transportador de metal divalente 1 (DMT1),

[668.](#), [669f](#)

Transporte de íons, defeitos nos,

[143t](#)

Transporte do oxigênio, defeito no,

[143t](#)

Transporte retrógrado, da toxina da cólera,

[805.](#), [807f](#)

Transposição de grandes artérias (TGA),

[550f.](#), [551.](#), [551f](#)

Transtiretina (TTR)

na amiloidose,

[251.](#), [251f.](#), [252](#)

na polineuropatia amiloide familiar,

[1271](#)

Transudato,

[46.](#), [46f](#)

Tratamento imunossupressor, para transplante,

Trato alimentar.

see [Trato gastrointestinal](#).

Trato gastrointestinal, 1667–1733

anormalidades congênicas do, 1668–1671

atresia, fistulas e duplicações como,

[772–773](#), [773f](#)

hérnia diafragmática, onfalocele, e gastrosquise como,

[773](#)

ectopia como,

[773](#)

divertículo de Meckel (divertículo ileal) como,

[773–774](#), [773f](#)

doença de Hirschsprung como,

[774–775](#), [774f](#)

estenose pilórica como,

[774](#)

esôfago nos,

[775–782](#)

acalasia de,

[776](#)

de Barrett,

[778–779](#), [778f](#), [779f](#)

esofagite do,

[776–778](#)

devido a lacerações,

[776](#), [776t](#)

eosinofílica,

[777f](#), [778](#)

química e infecciosa,

[776–777](#), [777f](#)

refluxo,

[777–778](#), [777f](#)

obstrução do,

[775–776](#)

tumores de,

[780–782](#)

adenocarcinoma como,

[780](#), [781f](#)

benigno,

[782](#)

carcinoma de células escamosas como,

[781–782](#), [781f](#)

incomum,
[782](#)
varizes do,
[779](#), [780f](#)
estômago na,
[782–798](#)
adenomas de,
[790t](#)
anatomia da,
[782](#)
atrofia mucosa e metaplasia de,
[789](#)
displasia de,
[789–790](#)
doença de Ménétrier de,
[790](#), [790t](#)
doença ulcerosa péptica de,
[788–789](#), [789f](#)
gastrite do
aguda,
[782–784](#), [783f](#)
autoimune,
[786–787](#), [786t](#), [787f](#)
cística,
[790](#), [790t](#)
crônica,
[784–790](#)
eosinofílica,
[788](#)
formas incomuns de,
[787–788](#)
granulomatosa,
[788](#)
Helicobacter pylori,
[784–786](#), [785f](#), [786t](#)
linfocítico,
[788](#)
gastropatia reativa de,
[787](#)
gastropatias hipertróficas de,
[790–791](#), [790t](#), [791f](#)
pólipos de,
[791](#)

glândula fúndica,
[790t](#), [791](#), [792f](#)
inflamatória e hiperplásica,
[790t](#), [791](#), [792f](#)
síndrome de Zollinger-Ellison do,
[788](#), [790-791](#), [790t](#)
tumores de,
[792-798](#)
adenocarcinoma como,
[792-794](#), [793f](#), [794f](#)
adenoma como,
[792](#), [792f](#)
carcinoide,
[795-797](#), [796f](#), [796t](#)
linfoma como,
[794-795](#), [795f](#)
tumor do estroma gastrointestinal como,
[797-798](#), [797f](#)
ulceração aguda da,
[783-784](#), [784t](#)
infecções via,
[338-340](#)
intestino delgado e colo nos,
[798-836](#)
adenomas de,
[826-827](#), [827f](#), [828f](#)
angiodisplasia de,
[801](#)
apendicite aguda do,
[834-835](#)
câncer colorretal de adenocarcinoma como,
[264f](#), [830-833](#), [831f-834f](#), [834t](#), [835t](#)
alimentação e,
[451](#), [830-831](#)
carcinoma intramucoso como,
[827](#), [828f](#)
metastático,
[269f](#)
modelo molecular para evolução do,
[308f](#), [309](#)
na polipose hereditário,
[274](#), [275](#), [302](#), [828-830](#), [830t](#)
polipose adenomatosa familiar e,

[827-828](#)
quimioprevenção do,
[831](#)
colite do
colagenoso,
[822](#), [822f](#)
e displasia,
[821](#), [822f](#)
indeterminado,
[820-821](#)
inversão,
[821-822](#), [822f](#)
linfocítico,
[822](#), [822f](#)
microscópico,
[822](#), [822f](#)
ulcerativo,
[816f](#), [816t](#), [819-821](#), [820f](#), [821f](#)
diverticulite sigmoide do,
[822-823](#), [823f](#)
doença do enxerto-*versus*-hospedeiro de,
[822](#)
doença intestinal inflamatória de,
[815-821](#)
colite ulcerativa como,
[816f](#), [816t](#), [819-821](#), [820f](#), [821f](#)
displasia associada à colite devido à,
[821](#), [822f](#)
doença de Crohn como,
[816f](#), [816t](#), [818-819](#), [818f](#), [819f](#)
epidemiologia da,
[815-816](#)
má absorção e diarreia em,
[802t](#)
patogenia da,
[816-818](#), [817f](#)
doença isquêmica da,
[799-801](#), [800f](#)
enterocolite infecciosa de,
[805-815](#), [806t](#)
Campylobacter,
[806t](#), [807-808](#), [808f](#)
devido à cólera,

[805–807](#), [806t](#), [807f](#)
devido à colite pseudomembranosa,
[806t](#), [811](#), [811f](#)
devido à doença de Whipple,
[806t](#), [811–812](#), [812f](#)
devido a *Escherichia coli*,
[806t](#), [808f](#), [810](#)
devido à febre entérica (tifoide),
[806t](#), [809–810](#)
devido à infecção micobacteriana,
[802t](#), [806t](#), [812](#), [812f](#)
devido à salmonelose,
[806t](#), [809](#)
devido à shigelose,
[806t](#), [808–809](#)
devido a *Yersinia* spp,
[806t](#), [808f](#), [810](#)
parasitária,
[813–815](#), [813f](#)
viral,
[813f](#), [1708–1709](#)

hemorroidas,

[834](#)

má absorção e diarreia da,

[801–805](#)

mecanismos da,

[801–802](#), [802t](#)

na abetalipoproteinemia,

[805](#)

na deficiência de lactase (dissacaridase),

[802t](#), [805](#)

na doença celíaca,

[802t](#), [803–804](#), [803f](#), [804f](#)

na enteropatia autoimune,

[802t](#), [804–805](#)

na fibrose cística,

[802](#), [802t](#)

no espru tropical,

[802t](#), [804](#)

obstrução do,

[798–799](#)

devido a adesões,

[798–799](#), [799f](#)

devido a hérnias,
[798](#), [799f](#)
devido à intussuscepção,
[799](#), [799f](#)
devido ao vólculo,
[799](#), [799f](#)

pólipos de,
[823–827](#), [824t](#)

hamartomatoso,
[824–826](#), [824t](#), [825f](#), [826f](#)

hiperplásico,
[826–826](#), [826f](#)

inflamatória,
[823–824](#), [824f](#)

juvenil,
[824–825](#), [824t](#), [825f](#)

na esclerose tuberosa,
[824t](#)

na polipose adenomatosa familiar,
[824t](#), [827–828](#), [830f](#), [830t](#)

na síndrome de Cowden e síndrome de Bannayan-Ruvalcaba-Riley,
[824t](#), [826](#)

na síndrome de Cronkhite-Canada,
[824t](#), [826](#)

na Síndrome de Peutz-Jeghers,
[824t](#), [825–826](#), [826f](#)

neoplásico,
[826–827](#), [827f](#), [828f](#)

síndrome do intestino irritável do,
[815](#)

síndromes familiares de,
[827–830](#)

tumores de anexos do,
[836](#)

tumores do canal anal,
[833–834](#), [835f](#)

na esclerose sistêmica,
[224–225](#)

peritônio,
[836–837](#)

cistos do,
[837](#)

doença inflamatória do,

[836–837](#)

infecção do,

[836](#)

retroperitonite esclerosante do,

[836–837](#)

tumores de,

[837](#)

Trato genital feminino,

[1013–1069](#)

anatomia do,

[1015–1016](#), [1016f](#)

colo do útero no,

[1025–1032](#)

inflamação do,

[1025](#)

neoplasias pré-malignas e malignas do,

[1026–1032](#)

carcinoma do colo do útero como,

[1029–1032](#), [1030f](#), [1031f](#)

neoplasia intraepitelial do colo do útero como,

[1027–1029](#), [1028f](#), [1028t](#), [1029f](#), [1029t](#)

patogenia do,

[1026–1027](#), [1026f](#), [1027f](#)

pólipos endocervicais do,

[1026](#), [1026f](#)

desenvolvimento do,

[1014–1015](#), [1015f](#)

distúrbios gestacionais e placentários,

[1060–1069](#)

aborto espontâneo como,

[1061](#)

anatomia placentária e,

[1060–1061](#), [1061f](#), [1062f](#)

coriocarcinoma como,

[1067–1069](#), [1068f](#)

da implantação da placenta,

[1063](#)

do fim da gravidez,

[1062–1065](#)

do início da gravidez,

[1061–1062](#)

doença gestacional trofoblástica como,

[1065–1069](#)

gravidez ectópica como,

[1061–1062](#)

infecções placentárias como,

[1063](#), [1063f](#)

mola hidatiforme como,

[1065–1067](#), [1066f](#), [1067f](#)

mola invasiva mole como,

[1067](#), [1068f](#)

placentas gêmeas como,

[1062](#), [1063f](#)

pré-eclâmpsia e eclâmpsia como,

[1063–1065](#), [1064f](#), [1065f](#)

tumor trofoblástico de localização placentária como,

[1069](#), [1069f](#)

endométrio no

adenossarcomas de,

[1043](#)

anatomia do,

[1032](#)

carcinoma de,

[1039–1042](#), [1040f–1043f](#), [1040t](#)

distúrbios funcionais do (sangramento uterino disfuncional),

[1034–1035](#), [1034f](#), [1035t](#)

endometriose e adenomiose do,

[1036–1037](#), [1036f](#), [1037f](#)

hiperplasia de,

[1037–1039](#), [1039f](#)

histologia no ciclo menstrual do,

[1032–1034](#), [1033f](#)

inflamação do,

[1035–1036](#)

pólipos de,

[1037](#)

tumores estromais do,

[1043](#)

tumores müllerianos mistos malignos de,

[1042–1043](#), [1044f](#)

infecções da,

[1016–1018](#), [1017f](#), [1018f](#)

miométrio na

anatomia da,

[1032](#)

leiomiomas da,

[264f](#), [271f](#), [1034f](#), [1044–1045](#), [1045f](#)

leiomiomas da,

[1045–1046](#), [1046f](#)

ovários na

[1047–1060](#)

cistos de inclusão cortical da,

[1050](#), [1050f](#)

cistos foliculares e lúteos,

[1047](#)

hipertecose do estroma do,

[1047f](#), [1048](#)

policísticos,

[1047–1048](#), [1047f](#)

tumores de,

[1048–1060](#)

adenocarcinoma de células claras como,

[1054](#)

células da teca-granulosa,

[1058](#), [1058f](#)

células germinativas,

[1048t](#), [1049f](#), [1055–1058](#), [1047t](#)

cistadenofibroma como,

[1054](#)

classificação de,

[1048–1049](#), [1048t](#)

coriocarcinoma como,

[1057](#)

de Brenner,

[1054](#), [1054f](#)

de células de Sertoli–Leydig (androblastomas),

[1059–1060](#), [1059f](#)

derivação do,

[1049f](#)

disgerminoma como,

[1056–1057](#), [1057f](#)

do epitélio da superfície (mülleriano),

[1049–1055](#), [1049f](#)

do estroma e cordões sexuais,

[1048t](#), [1049f](#), [1058–1060](#)

endometriode,

[1053–1054](#)

epidemiologia da,

[1048](#)

fibromas, tecomas e fibrotecomas como,
[1059](#), [1059f](#)
frequência de,
[1049t](#)
metastático,
[1048t](#), [1049f](#), [1060](#)
mucinoso,
[1052–1053](#), [1053f](#)
seio endodérmico (saco vitelino),
[1057](#), [1057f](#)
seroso,
[1050–1052](#), [1051f](#)
teratomas como,
[1055–1056](#), [1056f](#)

tubas uterina no,

[1046–1047](#)

inflamação das,

[1046](#)

tumores e cistos das,

[1046–1047](#)

vagina,

[1024–1025](#)

anomalias de desenvolvimento de,

[1024](#)

neoplasias pré-malignas e malignas de,

[1024–1025](#), [1024f](#), [1025f](#)

vulva na,

[1019–1024](#)

carcinoma vulvar como,

[1020–1022](#), [1021f](#), [1022f](#)

cisto de Bartholin da,

[1019](#)

condiloma acuminado de,

[1020](#), [1020f](#)

distúrbios epiteliais não neoplásicos de,

[1019–1020](#), [1019f](#)

doença de Paget do,

[1023](#), [1023f](#)

hidradenoma papilar de,

[1023](#), [1023f](#)

hiperplasia de células escamosas de,

[1019f](#), [1020](#)

lesões exofíticas benignas de,

[1020](#), [1020f](#)
lesões glandulares neoplásicas de,
[1023](#), [1023f](#)
lesões neoplásicas escamosas de,
[1020-1022](#), [1021f](#), [1022f](#)
líquen escleroso de,
[1019](#), [1019f](#)
melanoma de,
[1023-1024](#)
neoplasia intraepitelial vulvar como,
[1020-1022](#), [1021f](#)

Trato genital masculino,

[990-1010](#)

pênis no,

[990-992](#)

anomalias congênitas do,

[990](#)

inflamação do,

[990](#)

tumores do,

[990-992](#), [991f](#), [992f](#)

próstata no,

[1001-1010](#)

anatomia normal e histologia da,

[1001](#), [1001f](#), [1002f](#)

aumento benigno da,

[1002-1004](#), [1003f](#), [1004f](#)

inflamação da,

[1001-1002](#)

tumores de,

[1004-1010](#), [1006f-1008f](#), [1009t](#)

testículos e epidídimo no,

[992-1001](#)

alterações regressivas do,

[993-994](#)

anomalias congênitas do,

[992-993](#), [993f](#)

distúrbios vasculares do,

[995](#), [995f](#)

inflamação do,

[994-995](#), [994f](#)

tumores de,

[995-1001](#), [995t](#)

células germinativas,
[995–1000](#), [996f–999f](#)
cordão espermático e paratesticular,
[995](#)
do estroma e cordões sexuais,
[1000](#)
gonadoblastoma como,
[1001](#)
linfoma como,
[1001](#)
túnica vaginal do,
[1001](#)

Trato genital.

see [Trato genital feminino](#);

see also [Trato genital masculino](#).

Trato portal,

[842](#), [842f](#)

na cirrose biliar primária,

[876](#), [876f](#)

na hepatite viral,

[860](#)

Trato respiratório, infecções via,

[339](#)

Trato urinário inferior,

[980–990](#)

anatomia do,

[980](#)

bexiga urinária no,

[982–989](#)

anomalias congênicas da,

[982](#), [982f](#)

inflamação da,

[982–983](#), [983f](#), [984f](#)

lesões metaplásicas da,

[983–984](#)

neoplasias do,

[984–989](#), [984t](#)

mesenquimal,

[988–989](#)

secundária,

[989](#)

urotelial,

[984–988](#), [985f–987f](#), [985t](#), [987t](#)

obstrução do,

[989](#), [989f](#)

ureteres no,

[980–982](#)

anomalias congênitas do,

[980](#)

inflamação do,

[980](#), [981f](#)

lesões obstrutivas do,

[981–982](#), [981t](#)

lesões tumorais e semelhantes a tumores do,

[981](#), [981f](#)

uretra no,

[989–990](#)

inflamação do,

[989](#)

lesões tumorais e semelhantes a tumores do,

[989–990](#), [990f](#)

Trato urinário, inferior.

see [Trato urinário inferior](#).

Trato urogenital, infecções via,

[340](#)

Trauma

inflamação devido à,

[45](#)

sistema nervoso central,

[1295–1298](#)

concussão como,

[1295](#)

fraturas cranianas como,

[1295](#)

lesão axonal difusa como,

[1296](#)

lesões parenquimais como,

[1295–1296](#), [1296f](#)

medula espinal,

[1298](#)

sequelas de,

[1298](#)

vascular,

[1296–1298](#), [1297f](#), [1298f](#)

Trauma aos eritrócitos, anemia hemolítica devido a,

[662](#), [662f](#)

Trauma da medula espinhal,

[1298](#)

Trauma mecânico,

[428–429](#), [428f](#)

TRE (s) (elementos de resposta ao hormônio da tireoide),

[1115](#), [1116f](#)

Treponema pallidum,

[341t](#), [377–380](#), [378f](#)

infecção esquelética por,

[1231](#)

inflamação granulomatosa devido ao,

[73t](#)

Treponema pertenue, infecção esquelética por,

[1231](#)

TRH (hormônio liberador de tireotropina),

[1115](#), [1116f](#)

Triade de Carney, tumores do estroma gastrointestinal na,

[797](#)

Triade de Hand-Schuller-Christian,

[640](#)

Triade de Virchow,

[121](#), [122f](#)

Triagem mamográfica,

[1076–1077](#), [1068f](#)

Triângulo de Codman,

[1234](#)

Trichinella spiralis,

[398](#), [399f](#)

Trichomonas vaginalis,

[334](#), [341t](#), [1017](#)

Trichuris trichiura, enterocolite devido a,

[814](#)

Tricoepitelioma,

[1185](#), [1185f](#)

Triiodotironina (T3),

[1115](#), [1116f](#)

Tripanossomíase

africana,

[395](#), [396f](#)

americana,

[396](#)

Triquilemomas,

[1184](#)

Triquinose,

[398](#), [399f](#)

Trissomia (s),

[159](#), [162](#)

Trissomia do

[13](#), [162](#), [163f](#)

Trissomia do

[18](#), [162](#), [163f](#)

Trissomia do

[21](#), [161–162](#), [161f](#), [163f](#)

Troca de classe, na imunidade humoral,

[196](#), [196f](#)

Trofozoítos, da malária,

[391](#), [392f](#)

Trombastenia de Glanzmann,

[118](#), [118f](#), [678](#)

Trombastenia, Glanzmann,

[118](#), [118f](#)

Trombina

na ativação celular,

[121f](#)

na cascata da coagulação,

[118](#), [119f](#), [681](#)

na homeostasia,

[121f](#)

na inflamação,

[65f](#), [120](#)

Trombo (s)

arterial,

[124](#)

consequências clínicas do,

[125](#)

destino do,

[124–125](#), [125f](#)

estase,

[124](#)

formação do,

[115](#), [116f](#)

morfologia do,

[123–124](#), [124f](#)

mural,

[124](#), [124f](#), [554f](#)

devido ao infarto miocárdico,

[565](#)

na endocardite trombótica não bacteriana,

[576](#)

oclusivo,

[554f](#)

vermelho,

[124](#)

Trombo (s) mural(is),

[124](#), [124f](#), [554f](#)

devido ao infarto miocárdico,

[565](#)

Tromboangiíte obliterante,

[525](#), [525f](#)

Trombocitemia, essencial,

[634t](#), [637–638](#), [638f](#)

Trombocitopenia

associada ao HIV,

[677](#)

causas de,

[675](#), [675t](#)

devido à hipersensibilidade mediada por anticorpos,

[203](#)

dilucional,

[675](#)

imune,

[675](#)

imunodeficiência com,

[235](#)

induzida por drogas,

[676–677](#)

induzida por heparina,

[123](#), [676–677](#)

petéquia devido a,

[114](#), [115f](#)

sangramento relacionado à,

[675–678](#), [669f](#)

Trombocitose essencial (ET),

[634t](#), [637–638](#), [638f](#)

Tromboembolismo,

[126](#)

contraceptivos orais e,

[423](#)

sistêmica,

[126](#)

terapia de reposição hormonal e,

[423](#)

Tromboembolismo venoso, terapia de reposição hormonal e,

[423](#)

Trombofilias

durante a gravidez,

[463–464](#)

na trombose,

[122–123](#), [122t](#)

Tromboflebite migratória,

[125](#), [528](#)

devido ao câncer,

[321t](#), [322](#)

devido a carcinoma pancreático,

[911](#)

Tromboflebite,

[527](#)

migratória,

[125](#), [528](#)

devido ao câncer,

[321t](#), [322](#)

devido ao carcinoma pancreático,

[911](#)

Trombomodulina,

[116](#), [117f](#), [681](#)

Tromboplastina

na cascata da coagulação,

[119](#), [119f](#)

na homeostasia,

[115](#)

Trombose,

[121–125](#)

alterações no fluxo sanguíneo normal na,

[121–122](#)

arterial,

[124](#), [125](#)

cardíaca,

[125](#)

da placa aterosclerótica,

[510–511](#), [514](#)

definição,

[115](#)

destino do trombo na,

[124–125](#), [125f](#)

hipercoagulabilidade na,

[122–123](#), [122t](#)

lesão endotelial na,

[121](#)

morfologia da,

[123–124](#), [124f](#)

na síndrome do anticorpo antifosfolípido,

[123](#)

na síndrome trombocitopênica induzida por heparina,

[123](#)

triade de Virchow na,

[121](#), [122f](#)

veia cava inferior,

[881](#)

veia hepática,

[880–881](#), [881f](#)

veia porta,

[879](#)

esplenomegalia congestiva espontânea devido a,

[642](#)

venosa,

[124](#), [125](#)

Trombose arterial,

[124](#), [125](#)

Trombose cardíaca,

[125](#)

Trombose da veia cava,

[880–881](#), [881f](#)

Trombose da veia cava inferior,

[881](#)

Trombose da veia porta,

[879](#)

esplenomegalia congestiva espontânea devido a,

[642](#)

Trombose venosa profunda (DVT),

[125](#), [528](#)

edema devido à,

[112](#)

embolismo pulmonar devido à,

[126](#), [126f](#)

Trombose venosa,

[124](#), [125](#)

devido ao câncer,

[321t](#)

Trombospondinas, na matriz extracelular,

[96](#)

Tromboxano A₂ (TXA₂)

na inflamação,

[58f](#), [59](#)

na agregação plaquetária,

[118](#)

Tronco arterioso persistente (PTA),

[551](#)

Tronco encefálico, doenças degenerativas do,

[1327–1331](#), [1328f](#), [1330f](#)

atrofia sistêmica múltipla como,

[1329–1330](#)

demência com corpos de Lewy como,

[1329](#)

doença de Huntington como,

[1330–1331](#), [1330f](#)

doença de Parkinson como,

[1327–1329](#), [1328f](#)

parkinsonismo como,

[1327](#)

Tropheryma whippelii,

[811–812](#)

Tropismo do órgão, para metástase,

[300–301](#)

Tropismo, dos vírus,

[343](#)

Troponinas, no infarto miocárdico,

[563](#), [563f](#)

Trypanosoma,

[334](#)

Trypanosoma brucei gambiense,

[395](#)

Trypanosoma brucei rhodesiense,

[395](#)

Trypanosoma cruzi,

[396](#)

TSH.

see [Hormônio estimulante da tireoide \(TSH\)](#);

see also [Tireotropina \(TSH\)](#).

TSS (síndrome do choque tóxico),
[132](#), [358–358](#)

TTP (púrpura trombocitopênica trombótica),
[677–678](#), [677t](#)
doença renal na,
[960](#), [961–962](#)

TTR (transtiretina)
na amiloidose,
[251](#), [251f](#), [252](#)
na polineuropatia amiloide familiar,
[1271](#)

Tubas de Falópio (tubas uterinas),
[1046–1047](#)
anatomia das,
[1015](#)
desenvolvimento das,
[1014](#), [1015f](#)
inflamação das,
[1046](#)
tumores e cistos das,
[1046–1047](#)

Tuberculoma,
[1309](#)

Tubérculos müllerianos,
[1014](#), [1015f](#)

Tuberculose,
[368–375](#)
características clínicas da,
[372–373](#), [371f](#)
diagnóstico de,
[372](#)
encefálica,
[1309](#)
endobrônquica, endotraqueana e laringea,
[374](#)
epidemiologia da,
[368–370](#)
epididimite e orquite devido a,
[994](#)
inflamação granulomatosa devido a,
[73t](#), [74](#), [74f](#)
intestinal,
[375](#), [802t](#), [806t](#), [812](#), [812f](#)

isolada,
[374–375](#)
linfadenite na,
[375](#)
miliar

pulmonar,
[374](#)
sistêmica,
[374](#), [375f](#)

morfologia da,
[373–375](#), [373f–375f](#)

na AIDS,
[246](#), [372–373](#)

patogenia da,
[370–372](#), [369f](#)

primária,
[369f](#), [372](#), [371f–374f](#), [373](#)

progressiva,
[372](#), [371f](#), [373–374](#)

pulmonar

miliar,
[374](#)
primária,
[369f](#), [372](#), [371f–374f](#), [373](#)

progressiva,
[372](#), [371f](#), [373–374](#)

secundária,
[372](#), [371f](#), [373](#), [375f](#)

secundária,
[372](#), [371f](#), [373](#), [375f](#)

silicose e,
[707](#)

Tubulite,
[953](#)

Tumor (s),
[259–327](#).

see also [Neoplasia](#).

aspecto clínico (s) do,
[320–327](#)

característica (s) dos benignos vs. malignos,
[262–270](#), [271f](#), [271t](#)

câncer de células-tronco e de linhagens celulares,
[267–268](#)

diferenciação e anaplasia como,

[262–265](#), [264f–266f](#), [271t](#)

invasão local como,

[268–269](#), [268f](#), [271t](#)

metástase como,

[269–270](#), [269f–271f](#), [271t](#)

velocidade de crescimento como,

[265–267](#), [266f](#), [271t](#)

cirrose,

[260](#)

clonalidade,

[260](#), [276–277](#), [278f](#)

componentes básicos do,

[260](#)

defesas do hospedeiro contra,

[316–320](#)

antígenos tumorais ns,

[316–318](#), [317f](#)

mecanismos e fatores antitumorais em,

[318–319](#)

vigilância imune e escape como,

[316](#), [319–320](#), [319f](#)

definição,

[260](#)

desmoplásico,

[260](#)

efeitos locais e hormonais do,

[320](#)

em lactentes e crianças,

[481–489](#)

benigno,

[481–482](#), [482f](#)

maligno,

[482–489](#)

incidência e tipos de,

[483](#), [483t](#)

neuroblástico,

[483–487](#), [484f](#), [485f](#), [485t](#), [487f](#)

tumor de Wilms como,

[487–489](#), [489f](#)

maligno

see([Câncer](#))

marcadores tumorais para,

[326–327](#), [327t](#)

na inflamação,

[44](#), [69](#)

nomenclatura para,

[260–262](#), [261f](#), [262f](#), [263t](#)

perfil molecular de,

[325–326](#), [326f](#)

Tumor de Brenner,

[1054](#), [1054f](#)

Tumor de célula gigante tenossinovial,

[1255](#), [1255f](#)

Tumor de células acínicas,

[769](#)

Tumor de células azuis, pequenas e redondas,

[483](#)

Tumor de células gigantes

do osso,

[1241–1242](#), [1241f](#)

tenossinovial (da bainha do tendão),

[1255](#), [1255f](#)

Tumor de células gigantes,

[264](#), [265f](#)

Tumor de células hilares,

[1015](#), [1060](#)

Tumor de Krukenberg,

[1060](#)

Tumor de Turban,

[1185](#)

Tumor de Warthin,

[767](#), [767f](#)

Tumor de Wilms,

[295](#), [487–489](#)

características clínicas do,

[489](#)

epidemiologia do,

[487](#)

morfologia do,

[488–489](#), [489f](#)

patogenia e genética do,

[487–488](#)

síncrono vs. metacrono,

[487](#)

Tumor desmoide,

[107](#), [1259–1260](#)

Tumor desmoplásico de pequenas células redondas
bases genéticas para,
[1257t](#)
do peritônio,
[837](#)

Tumor disembríoplásico neuroepitelial,
[1343–1344](#)

Tumor do corpo carótico,
[763–764](#), [763f](#)

Tumor do estroma gastrointestinal (GIST),
[797–798](#), [797f](#)

Tumor do saco vitelino
ovariano,
[1057](#), [1057f](#)
testicular,
[997–998](#)

Tumor fibroso solitário, da pleura,
[732–733](#), [732f](#)

Tumor filóides, de mama,
[1100](#), [1100f](#)

Tumor glômico,
[530](#)

Tumor gravídico,
[529](#)

Tumor maligno da bainha do nervo periférico,
[1349–1350](#)

Tumor marrom,
[1136](#), [1226](#), [1227f](#)

Tumor miofibroblástico inflamatório, do pulmão,
[738](#)

Tumor misto maligno, de glândulas salivares,
[767](#)

Tumor neuroectodérmico primitivo (PNET)
bases genéticas para,
[306](#), [1257t](#)
do osso,
[1240–1241](#)

Tumor seroso *borderline*, do ovário,
[1051–1052](#), [1051f](#)

Tumor sinusal endodérmico
ovariano,
[1057](#), [1057f](#)

testicular,

[997-998](#)

Tumor teratoide/rabdoide, atípico,

[1345](#)

Tumor trofoblástico de locais placentários (PSTT),

[1069](#), [1069f](#)

Tumor urotelial,

[984-988](#)

carcinoma as

adeno,

[987](#)

alto grau,

[986](#), [986f](#)

baixo grau,

[986](#), [986f](#)

comportamento clínico do,

[988](#)

da pelve renal,

[975](#), [975f](#)

da próstata,

[1010](#)

de células escamosas,

[987](#)

de pequenas células,

[987](#)

dos ureteres,

[981](#), [981f](#)

epidemiologia e patogênese do,

[987-988](#)

estadiamento do,

[987](#), [987t](#)

in situ,

[79](#), [984](#), [985f](#), [986f](#)

invasivo,

[987](#), [987f](#)

lesões precursoras dos,

[984](#)

misto,

[987](#)

papilífero,

[985f](#), [986](#), [986f](#)

variantes dos,

[987](#)

disseminação pagetoide de,

[986](#)

gradação dos,

[984–985](#), [985t](#)

morfologia dos,

[985–987](#), [985f–987f](#)

não invasivo

papilífero,

[984](#), [985](#)

plano,

[984](#), [985f](#), [986f](#), [987](#)

papilífero

carcinoma como,

[985f](#), [986](#), [986f](#)

do potencial maligno baixo,

[985–986](#)

não invasivo,

[984](#), [985](#)

papiloma como,

[984](#), [985](#), [985f](#)

Tumor(es) benigno(s)

característica (s) de malignidade vs.,

[262–267](#), [270](#), [271f](#), [271t](#)

células-tronco cancerosas e linhagens celulares cancerosas como,

[267–268](#)

diferenciação e anaplasia como,

[262–265](#), [264f–266f](#), [271t](#)

invasão local como,

[268](#), [268f](#), [271t](#)

metástase como,

[269–270](#), [269f–271f](#), [271t](#)

velocidade de crescimento como,

[265–267](#), [266f](#)

definição,

[260](#)

em infantes e crianças,

[481–482](#), [482f](#)

nomenclatura para,

[260–261](#), [261f](#), [263t](#)

Tumor(es) condrogênico(s),

[1231t](#), [1235–1238](#)

condroblastoma como,

[1236–1237](#), [1236f](#)

condromas como,
[1235–1236](#), [1236f](#)
condrossarcoma como,
[1237–1238](#), [1237f](#), [1238f](#)
fibroma condromixoide como,
[1237](#), [1237f](#)
osteochondroma como,
[1235](#), [1235f](#)

Tumor(es) da bexiga,
[984–989](#), [984t](#)

classificação de,
[984t](#)

mesenquimais,
[988–989](#)

secundário,
[989](#)

urotelial (de transição),
[984–988](#)

adenocarcinoma como,
[987](#)

alto grau,
[986](#), [986f](#)

baixo grau,
[986](#), [986f](#)

carcinoma de células escamosas como,
[987](#)

comportamento clínico de,
[988](#)

epidemiologia e patogênese de,
[984](#), [987–988](#)

estadiamento do,
[987](#), [987t](#)

gradação de,
[984–985](#), [985t](#)

in situ,
[986–987](#), [986f](#)

invasivo,
[987](#), [987f](#)

lesões precursoras de,
[984](#)

morfologia do,
[985–987](#), [985f–987f](#)

variantes de,

Tumor(es) de células germinativas
do encéfalo,

[1346](#)

ovariano,

[1048t](#), [1049f](#), [1055–1058](#), [1047t](#)

carcinoma embrionário como,

[1058](#)

coriocarcinoma como,

[1057](#)

disgerminoma como,

[1056–1057](#), [1057f](#)

misto,

[1058](#)

seio endodérmico (saco vitelino),

[1057](#), [1057f](#)

teratomas como,

[1055–1056](#), [1056f](#)

testicular,

[995–1000](#)

características clínicas de,

[999–1000](#)

carcinoma embrionário como,

[997](#), [998f](#)

classificação e patogenia de,

[995t](#), [996](#)

coriocarcinoma como,

[998](#), [998f](#)

espermatocítico,

[997](#)

fatores ambientais e predisposição genética para,

[995–996](#)

misto,

[999](#)

não seminomatoso,

[1000](#)

saco vitelino,

[997–998](#)

seminoma como,

[996–997](#), [996f](#), [997f](#)

teratoma como,

[998–999](#), [999f](#)

Tumor(es) de ovário (s),

1048–1060

adenocarcinoma de células claras como,

1054

Brenner,

1054, 1054f

célula da teca granulosa,

1058, 1058f

células de Sertoli–Leydig (androblastomas),

1059–1060, 1059f

células germinativas,

1048t, 1049f, 1055–1058, 1047t

cistadenofibroma como,

1054

classificação de,

1048–1049, 1048t

coriocarcinoma como,

1057

da superfície do epitélio (mülleriano),

1048t, 1049–1055, 1049f

de estroma e cordões sexuais,

1048t, 1049f, 1058–1060

derivação do,

1049f

disgerminoma como,

1056–1057, 1057f

endometrióide,

1053–1054

epidemiologia de,

1048

fibromas, tecomas e fibrotecomas como,

1059, 1059f

frequência de,

1049t

metastático,

1048t, 1049f, 1060

mucinoso,

1052–1053, 1053f

seio endodérmico (saco vitelino),

1057, 1057f

seroso,

1050–1052, 1051f

teratomas como,

1055–1056, 1056f

Tumor(es) encefálico (s),

[1338–1351](#)

astrocitomas como,

[1338–1341](#), [1339f–1341f](#)

bainha do nervo periférico,

[1348–1350](#), [1348f](#)

células germinativas,

[1346](#)

ependimoma como,

[1342–1343](#), [1343f](#)

epidemiologia da,

[1338](#)

gliomas como,

[1338–1343](#), [1339f–1343f](#)

linfoma primário como,

[1345](#)

meduloblastoma como,

[1344–1345](#), [1344f](#)

meningiomas como,

[1346–1347](#), [1346f](#)

metastático,

[1347](#)

neurofibroma como,

[1349](#)

neuronal,

[1343–1344](#)

outras parenquimais,

[1345–1346](#)

parênquima pineal,

[1346](#)

pouco diferenciado,

[1344–1345](#), [1344f](#)

schwannoma como,

[1348–1349](#), [1348f](#)

síndromes familiares de,

[1350–1351](#)

síndromes paraneoplásicas devido à,

[1347–1348](#)

teratoide/rabdoide atípico,

[1345](#)

Tumor(es) formador(es) de cartilagem,

[1231t](#), [1235–1238](#)

condroblastoma como,

[1236–1237](#), [1236f](#)
condromas como,
[1235–1236](#), [1236f](#)
condrossarcoma como,
[1237–1238](#), [1237f](#), [1238f](#)
fibroma condromixoide como,
[1237](#), [1237f](#)
osteochondroma como,
[1235](#), [1235f](#)

Tumor(es) gástrico(s),

[792–798](#)

adenocarcinoma como,
[792–794](#), [793f](#), [794f](#)
adenoma como,
[790t](#), [792](#), [792f](#)
carcinoide,
[795–797](#), [796f](#), [796t](#)
linfoma como,
[794–795](#), [795f](#)
tumor do estroma gastrointestinal como,
[797–798](#), [797f](#)

Tumor(es) maligno(s).

see [Câncer](#).

Tumor(es) testicular(es),

[995–1001](#), [995t](#)

células germinativas,

[995–1000](#), [995t](#)

características clínicas de,

[999–1000](#)

carcinoma embrionário como,

[997](#), [998f](#)

classificação e patogênese de,

[995t](#), [996](#)

coriocarcinoma como,

[998](#), [998f](#)

fatores ambientais e predisposição genética para,

[995–996](#)

misto,

[999](#)

não seminomatoso,

[1000](#)

seminoma como,

[996–997](#), [996f](#), [997f](#)

espermatocítico,

[997](#)

teratoma como,

[998–999](#), [999f](#)

tumor do saco vitelínico como,

[997–998](#)

cordão espermático e para-,

[995](#)

do estroma gonadal e cordões sexuais,

[1000](#)

gonadoblastoma como,

[1001](#)

linfoma como,

[1001](#)

Tumores adenomatoides

das tubas uterinas,

[1047](#)

paratesticulares,

[995](#)

Tumores carcinoides

do apêndice,

[836](#)

gástricos,

[795–797](#), [796f](#), [796t](#)

pancreáticos,

[1155](#)

pulmonares,

[737–738](#), [737f](#)

Tumores cardíacos

metastático,

[592–593](#)

primário,

[591–592](#), [591f](#)

Tumores cirróticos,

[260](#)

Tumores da bainha do nervo periférico,

[1348–1350](#), [1348f](#)

Tumores de células β ,

[1154–1155](#), [1155f](#)

Tumores de células α ,

[1155](#)

Tumores de células δ ,

[1155](#)

Tumores de células da teça-granulosa, ovariano,

[1058](#), [1058f](#)

Tumores de células das ilhotas,

[1154–1155](#)

Tumores de células de Leydig

ovariano,

[1059–1060](#)

testicular,

[1000](#)

Tumores de células de Sertoli, testicular,

[1000](#)

Tumores de células de Sertoli–Leydig, dos ovários,

[1059–1060](#), [1059f](#)

Tumores de células germinativas não seminomatosos (NSGCTs),

[1000](#)

Tumores de células redondas pequenas, do osso,

[1240](#), [1241f](#)

Tumores de estroma e cordões sexuais

dos ovários,

[1048t](#), [1049f](#), [1058–1060](#)

testicular,

[1000](#)

Tumores de Klatzkin,

[888](#)

Tumores de músculo esquelético,

[1261–1262](#)

rabdomiossarcoma como,

[1257t](#), [1261–1262](#), [1261f](#), [1262f](#)

Tumores de músculo liso,

[1262](#)

leiomiomas como,

[1262](#)

leiomiossarcoma como,

[1262](#)

Tumores de Pancoast,

[737](#)

Tumores de Triton,

[1349](#)

Tumores do parênquima pineal,

[1346](#)

Tumores dos anexos, da pele,

[1184–1186](#), [1185f](#), [1186f](#)

Tumores endometriode, ovariano,

[1053–1054](#)

Tumores epidérmicos, pré-malignos e malignos,

[1186–1189](#)

carcinoma de células basais como,

[1188–1189](#), [1189f](#), [1191f](#)

carcinoma de células escamosas como,

[1186–1188](#), [1187f](#)

ceratose actínica como,

[1186](#), [1187f](#)

Tumores epiteliais

benignos,

[1183–1186](#)

acantose *nigricans* como,

[1183–1184](#)

cisto epitelial como,

[1184](#)

pólipo fibroepitelial como,

[1184](#)

queratose seborreica como,

[1183](#), [1183f](#)

tumores de anexos como,

[1184–1186](#), [1185f](#), [1186f](#)

ovariano,

[1048t](#), [1049–1055](#), [1049f](#)

Tumores epiteliais de superfície, dos ovários,

[1048t](#), [1049–1055](#), [1049f](#)

Tumores esofageanos,

[780–782](#)

adenocarcinoma como,

[780](#), [781f](#)

Esôfago de Barrett e,

[778](#)

benigno,

[782](#)

carcinoma de células escamosas como,

[781–782](#), [781f](#)

incomum,

[782](#)

Tumores estromais

de mama,

[1099–1101](#), [1099f](#), [1100f](#)

do endométrio,

[1043](#)

Tumores fibrogênicos,

[1231t](#), [1238–1240](#)

Tumores fibro-histiocíticos,

[1260–1261](#)

Tumores fibro-ósseos,

[1231t](#), [1238–1240](#)

Tumores fibrosos

de mama,

[1100](#)

de tecido mole,

[1258–1260](#)

do osso,

[1231t](#), [1238–1240](#)

em infantes e crianças,

[482](#)

Tumores formadores de osso,

[1231t](#), [1232–1235](#)

osteoma como,

[1232](#)

osteoma osteoide e osteoblastoma como,

[1232](#), [1232f](#), [1233f](#)

osteossarcoma como,

[1233–1235](#), [1233f](#), [1234f](#)

Tumores gordurosos,

[1257–1258](#)

Tumores linfáticos, em infantes e crianças,

[481](#)

Tumores linfoides associado à mucosa (MALTomias),

[621](#)

devido à translocações cromossômicas,

[605](#)

gástricos,

[794–795](#), [795f](#)

Helicobacter pylori e,

[316](#), [794](#)

Tumores malignos indiferenciados, categorização de,

[324](#), [324f](#)

Tumores mediastinais,

[738](#), [739t](#)

Tumores melanocíticos de potencial maligno incerto,

[1181](#)

Tumores mesenquimais

da bexiga urinária,

[988–989](#)

da próstata,

[1010](#)

Tumores mistos,

[261](#), [261f](#)

de glândulas salivares,

[765–767](#), [766f](#)

testiculares,

[999](#)

Tumores mucinosos, dos ovários,

[1052–1053](#), [1053f](#)

Tumores müllerianos mistos malignos (MMMTs),

do endométrio,

[1042–1043](#), [1044f](#)

Tumores müllerianos, dos ovários,

[1048t](#), [1049–1055](#), [1049f](#)

Tumores multi-hormonais,

[1155](#)

Tumores neuroblásticos,

[483–487](#)

característica dos,

[483](#)

definição,

[483](#)

epidemiologia dos,

[483](#)

estadiamento do,

[485–486](#)

morfologia dos,

[484–485](#), [484f](#), [485f](#), [485t](#)

progressão clínica e características prognósticas dos,

[485t](#), [486–487](#), [487f](#)

Tumores neuroendócrinos

do pulmão,

[737–738](#), [737f](#)

gástricos,

[795–797](#), [796f](#), [796t](#)

Tumores neuronais, do SNC,

[1343–1344](#)

Tumores odontogênicos,

[756t](#), [757](#)

Tumores osteogênicos,

[1231t](#), [1232–1235](#)

osteoma como,

[1232](#)

osteoma osteoide e osteoblastoma como,

[1232](#), [1232f](#), [1233f](#)

osteossarcoma como,

[1233–1235](#), [1233f](#), [1234f](#)

Tumores paratesticulares,

[995](#)

Tumores peri-hilares, hepáticos,

[888](#)

Tumores pleurais,

[732–734](#), [732f–734f](#)

Tumores secretores de polipeptídeo pancreático (PP),

[1155](#)

Tumores secretores de PP (polipeptídeo pancreático),

[1155](#)

Tumores serosos *borderline*, do ovário,

[1051–1052](#), [1051f](#)

Tumores serosos, dos ovários,

[1050–1052](#), [1051f](#)

Tumores supraselares hipotalâmicos,

[1114–1115](#), [1115f](#)

Tumores vasculares e condições semelhantes a tumores,

[528–533](#), [528t](#)

benignos,

[528–530](#), [528t](#)

angiomatose bacilar como,

[530](#), [531f](#)

ectasias vasculares como,

[530](#)

hemangioma como,

[528–529](#), [529f](#)

linfangiomas como,

[530](#)

tumor glômico (glomangioma) como,

[530](#)

grau intermediário (*borderline*),

[528t](#), [531–532](#)

hemangioendotelioma como,

[532](#)

sarcoma de Kaposi como,

[531–532](#), [532f](#)

malignos,

[528t](#), [532-533](#)

angiossarcoma como,

[532-533](#), [533f](#)

hemangiopericitoma como,

[533](#)

Tumorigênese.

see [Carcinogênese](#).

Túnica vaginal, lesões de,

[1001](#)

Turbulência vascular e trombose,

[121-122](#)

Turnover (renovação) celular, em tumores,

[266](#)

TWIST, na metástase,

[302](#)

TXA₂ (tromboxano A₂)

na agregação plaquetária,

[118](#)

na inflamação,

[58f](#), [59](#)

U

UC.

see [Colite ulcerativa \(UC\)](#).

UGT1A1,

[847](#)

UIP (pneumonia intersticial usual),

[702](#), [703f](#)

Úlcera (s),

[68](#), [69f](#)

“roedoras”,

[1188](#)

aftosa, na doença de Crohn,

[818](#)

córnea,

[440f](#), [1359](#)

Curling,

[783](#)

Cushing,

[783](#)

cutânea

cicatrização de,

[104f](#)

na esclerose sistêmica,

[224](#), [225f](#)

duodenal,

[788](#)

estresse,

[783](#), [784](#)

gástrica, aguda,

[783–784](#), [784t](#)

Hunner,

[983](#)

oral, no lúpus eritematoso sistêmico,

[214t](#)

péptica,

[68](#), [69f](#), [788–789](#), [789f](#)

devido à síndrome de Zollinger-Ellison,

[1155](#)

devido ao divertículo ileal (de Meckel),

[774](#)

retal, solitária,

[823–824](#), [824f](#)

Úlcera duodenal,

[68](#), [69f](#), [788](#)

Úlcera gástrica, aguda,

[783–784](#), [784t](#)

Úlcera péptica,

[68](#), [69f](#)

devido à síndrome de Zollinger-Ellison,

[1155](#)

devido ao divertículo de Meckel (divertículo ileal),

[774](#)

Úlcera retal, solitária,

[823–824](#), [824f](#)

Ulceração, definição,

[1175](#)

Úlceras “roedoras”,

[1188](#)

Úlceras aftosas,

[750](#), [750f](#)

na doença de Crohn,

[818](#)

Úlceras bucais, no lúpus eritematoso sistêmico,

[214t](#)

Úlceras cutâneas

cicatrização de,

[104f](#)

na esclerose sistêmica,

[224](#), [225f](#)

Úlceras da córnea,

[440f](#), [1359](#)

Úlceras de Curling,

[783](#)

Úlceras de Cushing,

[783](#)

Úlceras de estresse,

[783](#), [784](#)

Úlceras de Hunner,

[983](#)

Úlceras de pressão, cicatrização de,

[104f](#)

Ulegiria,

[1294](#)

União fibrosa, na cicatrização de feridas,

[103f](#)

Unidade (s) motora (s)

definição,

[1266](#)

na degeneração axonal,

[1266](#), [1266f](#), [1267–1268](#), [1267f](#)

na desmielinização segmentar,

[1266](#), [1266f](#), [1267](#), [1267f](#)

na miopatia,

[1266](#), [1266f](#), [1268–1269](#)

na regeneração de nervos e reinervação do músculo,

[1266](#), [1266f](#), [1268](#), [1268t](#), [1269f](#)

normal vs. anormal,

[1266f](#)

reações gerais da,

[1266–1269](#)

Unidade da radiação,

[431](#)

Unidade multicelular básica (BMU),

[1217](#)

Unidades formadoras de colônia (CFUs),

[598](#), [599f](#)

u-PA (ativador de plasminogênio semelhante à uroquinase),

[120](#)

Úraco,

[982](#)

Ureaplasma urealyticum,

[341t](#), [1017](#)

Ureaplasma,

[334](#)

Uremia,

[915](#), [916t](#)

complicações da,

[941](#)

distúrbio de sangramento devido à,

[678](#)

Ureter (s),

[980–982](#)

anatomia do,

[980](#)

anomalias congênitas do,

[980](#)

dilatação do,

[980](#)

divertículo do,

[980](#)

dupla e bífida,

[980](#)

fibrose esclerosante retroperitoneal do,

[981–982](#)

hidro-,

[980](#), [981](#)

inflamação do,

[980](#), [981f](#)

lesões obstrutivas do,

[981–982](#), [981t](#)

lesões tumorais e semelhantes a tumores do,

[981](#), [981f](#)

Ureterite,

[980](#), [981f](#)

cística,

[980](#), [981f](#)

folicular,

[980](#)

Uretra,

[989–990](#)

anatomia da,

[980](#)

carcinoma da,

[990](#), [990f](#)

inflamação da,

[989](#)

lesões tumorais e semelhantes a tumores da,

[989–990](#), [990f](#)

Uretrite,

[989](#)

gonocócica,

[989](#)

não gonocócica,

[383](#), [989](#)

Urobilinogênios,

[847](#), [848f](#)

Urolitíase,

[915](#), [970–971](#), [970t](#), [971f](#)

Uropatia obstrutiva,

[968–970](#), [969f](#)

Uroplaquinas,

[980](#)

Urotélio,

[980](#)

Urticária,

[1195](#), [1195f](#)

pigmentosa,

[1193](#)

Urticária dependente de imunoglobulina E (IgE),

[1195](#)

Urticária independente de imunoglobulina E (IgE),

[1195](#)

Urticária mediada por complemento,

[1195](#)

Útero

anatomia do,

[1015–1016](#), [1016f](#)

desenvolvimento do,

[1014](#), [1015f](#)

hipertrofia fisiológica do,

[6–7](#), [7f](#)

leiomioma do,

[264f](#), [271f](#), [1034f](#), [1044–1045](#), [1045f](#)

leiomiossarcoma do,

[271f](#)

Úvea,

[1363–1365](#)

neoplasias da,

[1364–1365](#), [1366f](#)

uveíte da,

[1363–1364](#), [1364f](#)

Uveíte,

[1363–1364](#), [1364f](#)

cristalino,

[1361](#)

Uveíte granulomatosa,

[1364](#)

Uveíte induzida pelo cristalino,

[1361](#)

Vacina para o papilomavírus humano (HPV),

[1031](#), [1032](#)

Vacuolização,

[1175](#)

Vacúolos autofágicos,

[10](#), [32](#), [32f](#)

Vagina,

[1024–1025](#)

anatomia da,

[1015](#)

anomalias de desenvolvimento da,

[1024](#)

carcinoma de células claras da,

[1024](#), [1024f](#)

carcinoma de células escamosas da,

[1024–1025](#)

desenvolvimento da,

[1014](#), [1015f](#)

neoplasias pré-malignas e malignas da,

[1024–1025](#), [1024f](#), [1025f](#)

rabdomyosarcoma embrionário da,

[1025](#), [1025f](#)

septada ou dupla,

[1024](#)

Vaginite,

[1017](#)

Candida,

[387](#)

Vaginose bacteriana,

[1017](#)

Valva atrioventricular esquerda (mitral), degeneração mixomatosa da,

[571–573](#), [572f](#)

Valva bicúspide da aorta (BAV), estenose calcificada da,

[570–571](#), [570f](#)

Valva da aorta, estenose calcificante da valva atrioventricular esquerda (bicúspide),

[570–571](#), [570f](#)

Valva protética, complicações da,

[578–579](#), [579f](#), [579t](#)

Valva semilunar,

[540](#)

Valvas cardíacas,

[539](#)

artificial, complicações das,
[578–579](#), [579f](#), [579t](#)
efeito do envelhecimento nas,
[540](#)

Valvas cardíacas,
[539](#)

artificial, complicações das,
[578–579](#), [579f](#), [579t](#)
doenças das,
[568–579](#)

carcinoide,
[577–578](#), [578f](#)
causas adquiridas de,
[569](#), [569t](#)
com calcificação,
[569–571](#), [570f](#)
endocardite como
infeciosa,
[574–576](#), [575f](#), [576f](#), [577t](#)

Libman-Sacks,
[575f](#), [577](#)
trombótica não bacteriana,
[575f](#), [576–577](#), [578f](#)

prolapso da valva atrioventricular esquerda (mitral) como,
[571–573](#), [572f](#)
reumática,
[573–574](#), [573f](#), [575f](#)

efeitos do envelhecimento nas,
[540](#)

Valvulite mitral (valva atrioventricular esquerda), aguda reumática,
[573f](#)

Valvulite reumatoide,
[591](#)

Varfarina (Coumadin),
[119](#)

Variação antigênica,
[346–347](#), [347t](#)

Variações no número de cópias (CNVs),
[136](#), [180](#)

Variante das células de Hürthle, do carcinoma folicular da tireoide,
[1131](#)

Variante oncocítica, do carcinoma de tireoide folicular,
[1131](#)

Variantes antígeno-negativas, crescimento seletivo de, na evasão imune,

[319](#)

Variantes metastáticas,

[301](#), [301f](#)

Varicela (catapora),

[354](#), [355f](#)

Varicocele,

[1001](#)

Variola,

[337–338](#)

Varizes esofageanas,

[527–528](#), [779](#), [780f](#)

Varizes

encefálicas,

[1306](#)

esofageanas,

[527–528](#), [779](#), [780f](#)

Vasa nervorum, na artrite reumatoide,

[1245](#)

Vasa vasorum,

[496](#)

Vasculatura

desenvolvimento, crescimento e remodelagem da,

[497](#)

estrutura e função da,

[496–497](#), [496f](#)

Vasculite,

[114](#), [518–526](#)

arterite de células gigantes (temporal) como,

[520–521](#), [521f](#)

arterite de Takayasu como,

[521–522](#), [522f](#)

associado a outros distúrbios,

[525](#)

associado ao imunocomplexo,

[205](#), [205f](#), [518–519](#)

classificação característica da,

[518](#), [519t](#), [521t](#)

de hipersensibilidade ou leucocitoclástica,

[523](#), [524f](#)

definição,

[518](#)

devido a anticorpos antiendoteliais celulares,

[520](#)

devido aos ANCA,

[203t](#), [519–520](#)

doença de Kawasaki como,

[523](#)

e trombose,

[121](#)

grandes vasos,

[519t](#), [520f](#)

granulomatose de Wegener como,

[524–525](#), [524f](#)

infecciosa,

[525–526](#)

infarto encefálico devido a,

[1301](#)

lúpus,

[525](#)

não infecciosa,

[226](#), [518–525](#)

pequenos vasos,

[519t](#), [520f](#)

poliangiite microscópica como,

[523](#), [524f](#)

poliarterite nodosa como,

[522–523](#), [522f](#)

rejeição,

[228–229](#), [228f](#)

retiniana,

[1369–1370](#)

reumatoide,

[525](#), [1245](#)

síndrome de Churg-Strauss como,

[524](#)

tromboangiite obliterante (doença de Buerger) como,

[525](#), [525f](#)

vasos de médio calibre,

[519t](#), [520f](#)

Vasculite de hipersensibilidade,

[523](#), [524f](#)

Vasculite de rejeição,

[228–229](#), [228f](#)

Vasculite do lúpus,

[525](#)

Vasculite infecciosa,

[525–526](#)

infarto encefálico devido à,

[1301](#)

Vasculite leucocitoclástica,

[523](#), [524f](#)

Vasculite não infecciosa,

[226](#)

Vasculite retinal,

[1369–1370](#)

Vasculite reumatoide,

[525](#), [1245](#)

Vasculogênese,

[99](#), [497](#)

Vasoconstrição,

[497](#)

devido ao choque,

[132](#)

intrarrenal,

[944f](#), [945](#)

na aterosclerose,

[514](#)

na homeostasia,

[115](#), [116f](#)

na regulação da pressão sanguínea,

[502f](#), [503](#)

Vasodilatação

devido ao choque,

[132](#)

na inflamação,

[46](#), [46f](#), [66t](#)

Vasodilatação,

[497](#)

Vasopressina,

[1107](#)

Vasos deferentes, ausência bilateral congênita de, na fibrose cística,

[477](#)

Vasos linfáticos, na inflamação

aguda,

[47–48](#)

crônica,

[72](#)

Vasos sanguíneos,

aneurismas e dissecação de,

[514-518](#), [514f-518f](#)

anomalias congênicas dos,

[497-498](#)

arteriosclerose dos,

[504](#)

aterosclerose dos,

[504-514](#)

anatomia da placa no,

[504](#), [504f](#)

consequências da,

[512-514](#), [513f](#)

epidemiologia da,

[504-506](#), [505f](#), [505t](#), [506f](#)

morfologia da,

[510-512](#), [510f-512f](#)

patogenia da,

[506-510](#), [507f](#), [509f](#), [510f](#)

desenvolvimento, crescimento e remodelamento de,

[497](#)

distúrbios venosos e linfáticos de,

[526-528](#), [527f](#)

doença hipertensiva,

[500-504](#), [501t](#), [502f](#), [503f](#)

estrutura e função dos,

[496-497](#), [496f](#)

fenômeno de Raynaud,

[526](#), [526f](#)

na inflamação

aguda,

[46-48](#), [46f](#), [47f](#)

crônica,

[72](#)

patologia das intervenções vasculares para,

[533-535](#), [534f](#), [535f](#)

resposta à lesão de,

[498-500](#), [490f](#), [499f](#)

tumor(es) de,

[528-533](#), [528t](#)

benigno,

[528-530](#), [528t](#)

angiomatose bacilar como,

[530](#), [531f](#)
ectasias vasculares como,
[530](#)
hemangioma como,
[528–529](#), [529f](#)
linfangiomas como,
[530](#)
tumor glômico (glomangioma) como,
[530](#)
grau intermediário (*borderline*),
[528t](#), [531–532](#)
hemangioendotelioma como,
[532](#)
sarcoma de Kaposi como,
[531–532](#), [532f](#)
maligno,
[528t](#), [532–533](#)
angiossarcoma como,
[532–533](#), [533f](#)
hemangiopericitoma como,
[533](#)
vasculite de,
[518–526](#)
arterite de células gigantes (temporal) como,
[520–521](#), [521f](#)
arterite de Takayasu como,
[521–522](#), [522f](#)
associado a outros distúrbios,
[525](#)
associado ao complexo imune,
[518–519](#)
classificação características dos,
[518](#), [519t](#), [512t](#)
definição,
[518](#)
doença de Kawasaki como,
[523](#)
grandes vasos,
[519t](#), [520f](#)
granulomatose de Wegener como,
[524–525](#), [524f](#)
infecciosos,
[525–526](#)

não infecciosa,
[518–525](#)
pequenos vasos,
[519t](#), [520f](#)
poliangiíte microscópica como,
[523](#), [524f](#)
poliarterite nodosa como,
[522–523](#), [522f](#)
síndrome de Churg-Strauss como,
[524](#)
tromboangiíte obliterante (doença de Buerger) como,
[525](#), [525f](#)
vasos de médio calibre,
[519t](#), [520f](#)

Vasospasmo, oclusão da artéria coronária devido a,
[555](#)

Vazamento vascular, na inflamação,
[47](#), [47f](#)

vCJD (doença de Creutzfeldt-Jakob variante),
[1317](#)

VEGF (fator de crescimento endotelial vascular)

na angiogênese,

[100–101](#), [100t](#), [101f](#), [298](#)

na regeneração tecidual e cicatrização/cura de feridas,
[87t](#), [88](#)

Veias

estrutura e função das,

[496f](#), [497](#)

síndrome da veia cava superior e inferior das,

[527](#)

tromboflebite e flebotrombose das,

[527](#)

varicosas,

[526–527](#), [527f](#)

Veias “em ponte”, no hematoma subdural,
[1297](#)

Veias hepáticas terminais,
[842](#), [842f](#)

Veias varicosas,
[526–527](#), [527f](#)

Velocidade, abuso da,
[427](#)

Veneno (s)

definição,

[410](#)

lesão celular devido ao,

[11](#)

Vênulas endoteliais altas (HEVs),

[190](#), [190f](#)

Vênulas pós-capilares,

[496f](#), [497](#)

Vênulas, estrutura e função da,

[496f](#), [497](#)

Verruga (s),

[1208–1209](#), [1208f](#)

na cardiopatia reumática,

[574](#), [575f](#)

palmar,

[1208](#)

plana,

[1208](#)

plantar,

[1208](#)

venéreas (genitais),

[834](#), [835f](#), [1020](#), [1020f](#), [1208](#)

vulgar,

[1208](#)

Verrugas genitais,

[834](#), [835f](#), [1020](#), [1020f](#), [1208](#)

Vesícula biliar em porcelana,

[894](#)

Vesícula biliar

adenomiose da,

[896](#)

empiema de,

[893](#)

hidropisia de,

[894](#)

pólipos inflamatórios de,

[896](#)

porcelana,

[894](#)

Vesícula,

[1175](#)

formação de,

[1201f](#)

VHFs (febres hemorrágicas virais),

[352](#)

Via da 3',5 adenosina monofosfato (cAMP) cíclica,

[90–91](#), [91f](#)

Via da catenina APC/ β , no carcinoma colorretal,

[831–832](#), [831f](#)

Via da catenina-Wnt/ β

na homeostase óssea,

[1216](#)

na regeneração,

[92](#)

Via da lectina, no sistema do complemento,

[63](#), [64f](#)

Via da MAP cinase (proteína cinase ativada por mitógeno),

[90](#), [91f](#)

Via da MAP cinase, no carcinoma de tireoide papilar,

[1128](#)

Via da proteína cinase ativada por mitógeno (MAP cinase),

[90](#), [91f](#)

Via da ubiquitina-proteassoma, na atrofia,

[10](#)

Via de sinalização da insulina,

[1142](#), [1142f](#)

Via de sinalização do *Hedgehog*,

[459](#)

Via de sinalização PI3K/AKT,

[294](#)

no carcinoma folicular de tireoide,

[1128](#)

no melanoma,

[1182](#), [1182f](#)

Via do complemento, alternativa, na glomerulonefrite membranoproliferativa,

Via do fator de crescimento transformador β (TGF- β), gene supressor de tumor na,

[294](#)

Via do fosfatidil inositol-3 cinase (PI3K),

[90](#), [91f](#)

Via iniciada pelo receptor de morte, da apoptose,

[28f](#), [29–30](#), [29f](#)

Via mitocondrial, da apoptose,

[28–29](#), [28f](#), [29f](#)

Via *Notch*, na angiogênese,

[100](#), [101f](#), [298](#)

Via PI3K (fosfatidil inositol-3 cinase),

[90](#), [91f](#)

Vias do políol, distúrbios na,

[1147](#)

Vibrio cholerae,

[805–807](#), [806t](#), [807f](#)

Vibrio parahaemolyticus,

[805](#)

Vigilância imune,

[316](#), [319–320](#), [319f](#)

Vigilância imunetumoral,

[316](#), [319–320](#), [319f](#)

Vilos coriônicos,

[1060](#), [1061f](#)

VIN (neoplasia intraepitelial vulvar),

[1020–1022](#), [1021f](#)

Vinho tinto, resveratrol no,

[422](#)

VIPoma,

[1155](#)

Viral infecção (s),

[348–358](#), [350t](#)

aguda (transitória),

[348–352](#), [350f](#)

arboviral e febre hemorrágica como,

[350t](#), [352](#)

citomegalovírus como,

[354–357](#), [355f](#)

crônica

latente (herpesvírus),

[352–357](#), [354f–355f](#)

produtiva,

[357](#)

digestiva,

[350t](#)

do sistema nervoso central,

[350t](#)

latente,

[333](#)

crônica,

[352–357](#), [354f–355f](#)

na AIDS,

[245t](#), [246](#)

parotidite viral (caxumba) como,

[351](#)

poliovírus como,

[352](#)

respiratória,

[350t](#)

sarampo como,

[350–351](#), [351f](#)

sistêmica

com distúrbios hematopoiéticos,

[350t](#)

com erupções cutâneas,

[350t](#)

transformante,

[357–358](#), [358f](#)

verrugas devido a,

[350t](#)

vírus da hepatite B como,

[357](#)

vírus Epstein-Barr como,

[357–358](#), [358f](#)

vírus herpes simples como,

[353–354](#), [354f](#)

vírus varicela-zóster como,

[354](#), [355f](#)

vírus do Oeste do Nilo como,

[352](#)

Virchow, Rudolph,

[4–5](#), [44](#), [126](#), [1173](#)

Virilismo suprarrenal, não clássico ou de início tardio,

[1161–1162](#)

Virulência, bacteriana,

[344](#)

intracelular,

[345](#)

Vírus,

[332–333](#), [333t](#)

anomalias congênitas devido aos,

[459–460](#)

classificação dos,

[332](#)

estrutura dos,

[332–333](#), [333f](#)

mecanismos de produção de doença por,

[343–344](#), [343f](#)

neoplasia de célula branca devido a,

[605](#)

sexualmente transmissíveis,

[341t](#)

tropismo dos,

[343](#)

Vírus da hepatite A (HAV),

[852](#)., [852t](#)., [853f](#)

Vírus da hepatite B (HBV),

[357](#)., [852t](#)., [853–855](#)

estado de portador para,

[858](#)

apresentação clínica do,

[853](#)

crônica,

[858](#)., [859](#)., [860f](#)

e carcinoma hepatocelular,

[886–887](#)

e vírus da hepatite D,

[856–857](#)

epidemiologia da,

[853](#)

estrutura genômica do,

[853–854](#)., [854f](#)

HIV e,

[858–859](#)

marcadores séricos para,

[854](#)., [855f](#)

potenciais consequências do,

[853](#)., [853f](#)

potencial oncogênico do,

[315](#)

progressão natural do,

[854](#)., [855f](#)

transmissão da,

[853](#)

vacina para,

[854–855](#)

Vírus da hepatite C (HCV),

[852t](#)., [855–856](#)

comportamento clínico do,

[856](#)

crônico,
[856](#), [856f](#), [858](#), [859](#), [860f](#)
epidemiologia da,
[855](#)

estado portador para,
[858](#)
estrutura genômica do,
[855](#), [856f](#)

fatores de risco para,
[855](#)

HIV e,
[858–859](#)
marcadores sorológicos para,
[856](#), [856f](#)

potencial oncogênico do,
[315](#)

quasispecies de,
[855–856](#)

transmissão da,
[855](#)

Vírus da hepatite D (HDV),
[852t](#), [856–857](#)

Vírus da hepatite E (HEV),
[852t](#), [857](#)

Vírus da hepatite G (HGV),
[857](#)

Vírus da imunodeficiência humana (HIV),
[235–249](#), [341t](#)

see also [Síndrome da imunodeficiência adquirida \(AIDS\)](#).

características clínicas do,
[245–248](#), [245t](#)

ciclo de vida do,
[239–240](#), [239f](#)

e hepatite,
[858–859](#)

efeito da terapia antirretroviral na,
[248](#)

encefalite devido a,
[1313](#), [1313f](#)

envolvimento do sistema nervoso central,
[242–243](#), [248](#), [1313](#), [1313f](#)

epidemiologia da,
[236–237](#)

estrutura do,
[237–238](#), [237f](#)
fase de latência do,
[243f](#), [244–245](#), [244f](#)
história natural do,
[243–245](#), [243f](#), [244f](#), [244t](#)
infecção crônica e,
[244–245](#)
infecção de células não T pelo,
[241–242](#)
infecção de células T pelo,
[239–240](#), [239f](#)
infecção primária e,
[243–244](#), [243f](#)
infecções oportunistas e,
[245t](#), [246](#)
leucoplasia pilosa e,
[751](#)
manifestações bucais da,
[752t](#)
mecanismos de imunodeficiência das células T,
[240–241](#), [241f](#), [242t](#)
meningite asséptica devido ao,
[1313](#)
morfologia do,
[249](#)
patogenia da,
[238–243](#)
pneumonia na,
[727–728](#)
prognóstico para,
[249](#)
propriedades do,
[237–238](#)
replicação do,
[239f](#), [240](#)
resposta imune to,
[244f](#)
tipos de,
[237](#)
transmissão do,
[236–237](#)
trombocitopenia associada ao,

[677](#)

tuberculose no,

[246](#), [372–373](#)

tumores no,

[246–248](#), [247f](#)

Vírus da leucemia de células T humano tipo 1 (HTLV-1),

[312–313](#), [605](#), [623–624](#)

Vírus de DNA, oncogênico,

[313–315](#), [313f](#), [314f](#)

Vírus de RNA, oncogênico,

[312–313](#)

Vírus do molusco contagioso (MCVs),

[1017](#)

Vírus Epstein-Barr (EBV),

[357–358](#)

características clínicas do,

[358](#)

estrutura do,

[333f](#)

morfologia do,

[357–358](#), [358f](#)

na AIDS,

[248](#)

no linfoma de Burkitt,

[314–315](#), [314f](#), [616](#)

no linfoma de Hodgkin,

[628](#)

no linfomas de células T/NK extranodal,

[624](#)

patogenia do,

[357–357](#), [358f](#)

potencial oncogênico do,

[314–315](#), [314f](#), [605](#)

Vírus GB C (GBV-C),

[857](#)

Vírus hepatotrópico,

[852](#)

Vírus herpes simples (HSV),

[341t](#), [353–354](#)

da cavidade bucal,

[750–751](#)

encefalite devido a,

[1310–1311](#), [1311f](#)

infecção genital com,
[353](#), [1016–1017](#)
morfologia do,
[353–354](#), [354f](#)
na AIDS,
[246](#)

Vírus indutor de sincícios (SI),
[241](#)

Vírus influenza H5N1,
[723](#)

Vírus influenza,
[723](#)

Vírus JC, na AIDS,
[246](#)

Vírus Norwalk-*like*, gastroenterite devido ao,
[812](#), [813f](#)

Vírus oncogênico de DNA,
[313–315](#), [313f](#), [314f](#)

Vírus oncogênico de RNA,
[312–313](#)

Vírus oncogênicos antígenos tumorais produzidos por,
[317–318](#)

Vírus SI (indutor de sincício),
[241](#)

Vírus varicela-zóster (VZV),
[354](#), [355f](#)

encefalite devido a,
[1311–1312](#)

polineuropatia devido a,
[354](#), [355f](#), [1270–1271](#)

Visão, vitamina A na,
[439](#), [440](#), [440f](#)

Vitamina (s)
essencial,
[438](#)
lipossolúvel,
[438](#)
hidrossolúvel,
[438](#)

Vitamina A,
[438–441](#)
deficiência de,
[440–441](#), [440f](#), [446t](#)

formas de,
[438–439](#)
funções de,
[439–440](#), [446t](#)
metabolismo de,
[439](#), [439f](#)
fontes de,
[439](#)
toxicidade da,
[441](#)

Vitamina B₁, funções da,
[446t](#)

Vitamina B₁₂
funções da,
[446t](#), [665](#), [665f](#)
metabolismo da,
[664](#), [664f](#)

Vitamina B₂ deficiência,
[446t](#)

Vitamina B₂, funções da,
[446t](#)

Vitamina B₆, funções da,
[446t](#)

Vitamina C,
[445–446](#)

deficiência de,
[445–446](#), [445f](#), [446t](#)
função da,
[445](#), [446t](#)
toxicidade da,
[446](#)

Vitamina D,
[441–444](#)

deficiência de,
[443–444](#), [443f–445f](#), [446t](#)
efeitos não esqueléticos da,
[444](#), [445f](#)
funções da,
[441](#), [446t](#)
mecanismo de ação da,
[441](#)
metabolismo da,

[441](#), [442f](#)

na homeostase do cálcio e fósforo,

[441-443](#), [443f](#), [444f](#)

toxicidade da,

[444](#)

Vitamina D3,

[441](#)

Vitamina E

deficiência da,

[446t](#)

funções da,

[446t](#)

Vitamina K

deficiência da,

[446t](#)

funções da,

[446t](#)

Vitreo primário hiperplásico persistente,

[1365](#)

Vitreoretinopatia proliferativa,

[1366](#)

VLCFAs (ácidos graxos de cadeia muito longa), na adrenoleucodistrofia,

[1335](#)

VLDL (lipoproteína de densidade muito baixa), metabolismo da,

[147](#), [147f](#)

Volume celular médio,

[648](#)

variação de referência no adulto para,

[649t](#)

Vólvulo,

[799](#), [799f](#)

carcinoma de células renais no,

[972](#), [973](#)

complexos de von Meyenburg,

[877](#), [878f](#)

doença de von Gierke,

[155](#), [157t](#)

doença de von Hippel-Lindau (VHL),

[1351](#)

doença de von Recklinghausen,

[1226](#)

doença de von Willebrand,

[118f](#), [679-680](#)

fator de von Willebrand (vWF),

[116](#), [118f](#), [678–679](#), [679f](#)

feocromocitomas no,

[1168t](#)

gene de von Hippel-Lindau (*VHL*),

[288](#), [295](#), [306](#), [1351](#)

hemangiomas cavernosos no,

[529](#)

no carcinoma de células renais,

[973](#)

Vólculo intestinal,

[799](#), [799f](#)

VSD (defeito no septo ventricular),

[548f](#), [549](#), [549f](#)

na tetralogia de Fallot,

[550](#), [550f](#)

na transposição de grandes artérias,

[550f](#), [551](#)

VSG (glicoproteína variante de superfície), na tripanossomíase Africana,

[395](#)

Vulva,

[1019–1024](#)

carcinoma vulvar como,

[1020–1022](#), [1021f](#), [1022f](#)

cisto de Bartholin da,

[1019](#)

condiloma acuminado da,

[1020](#), [1020f](#)

distúrbios epiteliais não neoplásicos da,

[1019–1020](#), [1019f](#)

doença de Paget do,

[1023](#), [1023f](#)

hidradenoma papilar da,

[1023](#), [1023f](#)

hiperplasia de células escamosas da,

[1019f](#), [1020](#)

lesões exofíticas benignas da,

[1020](#), [1020f](#)

lesões glandulares neoplásicas da,

[1023](#), [1023f](#)

lesões neoplásicas escamosas da,

[1020–1022](#), [1021f](#), [1022f](#)

líquen escleroso da,

[1019](#), [1019f](#)

melanoma da,

[1023–1024](#)

neoplasia intraepitelial vulvar como,

[1020–1022](#), [1021f](#)

vWF (fator de von Willebrand),

[116](#), [118f](#), [678–679](#), [679f](#)

VZV (vírus varicela-zóster),

[354](#), [355f](#)

encefalite devido a,

[1311–1312](#)

polineuropatia devido a,

[354](#), [355f](#), [1270–1271](#)

W

WASP (proteína da síndrome de Wiskott-Aldrich),

[235](#)

Whipple, George Hoyt,

[811](#)

Wolbachia spp,

[400](#)

Wuchereria bancrofti,

[400](#)

X

Xantastrocitoma pleomórfico,

[1341](#)

Xantomias,

[35](#)

Xenobióticos,

[410](#), [410f](#), [411](#), [411f](#)

Xeroderma pigmentoso,

[275](#), [302](#), [1190t](#)

Xeroftalmia,

[440](#)

Xerostomia,

[764](#)

na síndrome de Sjögren,

[221](#), [222](#)

Y

Yersinia enterocolitica,

[810](#)

Yersinia pestis,

[367](#), [810](#)

Yersinia pseudotuberculosis,

[810](#)

Yersinia spp, enterocolite devido à,

[806t](#), [808f](#), [810](#)

Z

Zellballen

no feocromocitoma,

[1168](#), [1168f](#)

no tumor do corpo carótico,

[763](#), [763f](#)

Zigomicose,

[389–390](#), [390f](#)

Zinco

deficiência de,

[447t](#)

função do,

[447t](#)

Zona de transformação, do colo do útero,

[1015](#), [1016f](#)

Zona subventricular (SVZ), células-tronco na,

[85](#)

Zonas limítrofes, na doença intestinal isquêmica,

[800](#)

Zônula aderente, na matriz extracelular,

[96](#)

Zônula, do olho,

[1354f](#)